

Evaluación de la Variabilidad del Grosor de la Pared Duodenal del Equino durante el Ayuno y Post Ingesta Líquida mediante Técnica Ultrasonográfica

Monina M.I.¹; Véspoli Pucheu M.V.¹; Galetti E.R.J.¹; Vera O.A.¹; Heritier J.M.¹; Ierace A.M.J.¹; Río F.J.¹; Della Croce M.R.¹; González J.M.E.; Olivares M.D.¹

¹Universidad Nacional de La Pampa. Facultad de Ciencias Veterinarias. General Pico. La Pampa. República Argentina.

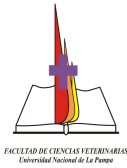
martamonina@sinectis.com.ar

Resumen

La ultrasonografía permite abordar el duodeno equino, evaluar su ubicación topográfica y ecoestructura. El objetivo de este trabajo fue obtener estos valores durante el proceso digestivo del equino adulto, estandarizando la ventana de exploración en 10 equinos sanos utilizando metodología ecográfica. Con un ayuno sólido y líquido de 7 y 5 horas respectivamente, se suministró agua, controlando los tiempos de evacuación. La imagen duodenal varió según el estado fisiológico, presentando una caracterización redondeada en la sección transversal y tubular en la longitudinal. La pared siempre se observó delgada e hipoeoica y con contenido fluido. Durante el ayuno se midió grosor de pared duodenal. Al suministrar agua se observó el cambio inmediato de la imagen ecográfica y cuando comenzó a diluirse, se midió grosor de pared. Los resultados analizados mediante los coeficientes de Regresión y Correlación permitiendo inferir que: Existe un grado de asociación importante ($r = 0.7945$) entre la disminución del grosor y la ingesta líquida. El Coeficiente de Determinación admite una relación lineal poco significativa (0.6310) entre la ingesta y la disminución del grosor de la pared del duodeno. Existen diferencias muy significativas entre medias de grosor de pared del duodeno en ayuno y con ingesta. Concluyendo que este procedimiento simple permite evaluar la anatomofisiología duodenal.

Palabras clave: Ultrasonografía, abdomen, duodeno, equino

Abstract



Ultrasonography allows exploring the equine duodenum and evaluates the eco-structure and the topographical place. The objective of the work was to settle standard values of ten adult equines during the digestive process through ecographic methodology. With a liquid and solid fasting of 5 and 7 hours respectively, it was allowing drinking water in order to assess the evacuation time. The duodenal image varies in relation to the physiologic state, being thin and with liquid content at any time. The result showed a positive correlation between the reduction of the thickness of the duodenal wall with the liquid ingestion, but the relationship between dry ingestion and duodenal thickness was not significant. It was concluded that this simple procedure allows evaluating the duodenal anatomy-physiology.

Key words: ultrasonography, duodenal wall, equine

Introducción

Las maniobras semiológicas de exploración física no permiten discernir con exactitud los hallazgos correspondientes a la anatomía duodenal del equino. Sólo la ultrasonografía permite el abordaje de este segmento con el propósito de evaluar la ubicación topográfica y efectuar la medición de su estructura anatómica en términos de ecogenicidad. Estos resultados son de gran valor a la hora de evaluar las patologías digestivas del intestino delgado del equino que hasta ahora se consideraban de difícil acceso. Por consiguiente el objetivo de este trabajo es evaluar la anatomía ultrasonográfica duodenal durante proceso digestivo en el equino adulto, estandarizando la ventana de exploración. En la bibliografía consultada no se encontraron referencias para la comparación de los resultados.

Materiales y Métodos

Se utilizaron 10 equinos sin patologías abdominales. Se utilizaron dos ecógrafos, Ecógrafo Ekhoson, modelo Myson, transductor convexo de 5 MHz., Pie Medical 480, transductor lineal transrectal de doble frecuencia 5 MHz / 7,5 MHz. Impresora marca SONY modelo 895 MD.

Con un ayuno previo de sólido y líquido de 7 y 5 horas respectivamente se suministraron 3 litros de agua por boca, se controló la evacuación sobre la ventana de exploración.

Se localizó la ventana transcutánea de exploración para el duodeno del equino desde el lado derecho del abdomen, aproximadamente entre el 10° y el 12° espacio intercostal, adyacente al borde medial del hígado y ventral del riñón derecho entre los espacios intercostales 15° a 16°.

Para el análisis estadístico se obtuvo el:

- Coeficiente de Regresión.

El Coeficiente de de Regresión es un índice que indica una relación de causa y efecto entre dos variables en donde una de ellas es sensiblemente dependiente de la otra. Dicho factor se elaboró mediante la planilla de cálculo Microsoft Office Excel.

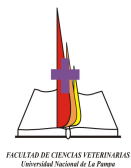
Resultados

La imagen duodenal varió según el grado de llenado y el estado de contracción. Generalmente presentó una imagen redondeada en la sección transversal y tubular en el eje longitudinal. La pared siempre se observó delgada e hipoeoica en contraste con el contenido de la luz, con grado de contracción rítmico rápido. En estado normal siempre se observó algo de fluido.

La estandarización de las horas de ayuno en 7 y 5 horas para el sólido y líquido respectivamente fue indispensable para obtener los datos a analizar. Durante el ayuno se midió el grosor de la pared duodenal. Al momento cero se suministró agua por boca y se observó de manera inmediata el cambio de imagen ecográfica. En el momento que comenzó a diluirse, se midió el grosor de la pared. Resultando así dos mediciones, una en ayunas y otra post ingesta de líquido.

Los datos se registraron en la siguiente tabla:

GROSOR PARED DEL DUODENO													
X	Y	X_i^2	$X_i - X_m$	$Y_i - Y_m$	$(X_i - X_m) \cdot (Y_i - Y_m)$	$(X_i - X_m)^2$	Yest	$Y_i - Y_{est}$	$(Y_i - Y_{est})^2$	$Y_i - Y_m$	$(Y_i - Y_m)^2$	Yest - Ym	$(Y_{est} - Y_m)^2$
6	5	36,00	1,34	1,37	1,855	1,809	4,74	0,25	0,064	1,37	1,902	1,126	1,268
			5	9			7	3		9			
4	4	16,00	-	0,37	-0,248	0,429	3,07	0,92	0,861	0,37	0,144	-0,549	0,301
			0,65	9			2	8		9			
			5										
4	3	16,00	-	-	0,407	0,429	3,07	-	0,005	-	0,385	-0,549	0,301



			0,65	0,62			2	0,07		0,62			
			5	1				2		1			
4	4	16,00	-	0,37	-0,248	0,429	3,07	0,92	0,861	0,37	0,144	-0,549	0,301
			0,65	9			2	8		9			
			5										
6	4	36,00	1,34	0,37	0,510	1,809	4,74	-	0,557	0,37	0,144	1,126	1,268
			5	9			7	0,74		9			
							7						
4	3	16,00	-	-	0,407	0,429	3,07	-	0,005	-	0,385	-0,549	0,301
			0,65	0,62			2	0,07		0,62			
			5	1				2		1			
4	3	16,00	-	-	0,407	0,429	3,07	-	0,005	-	0,385	-0,549	0,301
			0,65	0,62			2	0,07		0,62			
			5	1				2		1			
4	3	16,00	-	-	0,407	0,429	3,07	-	0,005	-	0,385	-0,549	0,301
			0,65	0,62			2	0,07		0,62			
			5	1				2		1			
5	3	25,00	0,34	-	-0,214	0,119	3,90	-	0,827	-	0,385	0,289	0,083
			5	0,62			9	0,90		0,62			
				1				9		1			
5	5	25,00	0,34	1,37	0,476	0,119	3,90	1,09	1,189	1,37	1,902	0,289	0,083
			5	9			9	1		9			
4	3	16,00	-	-	0,407	0,429	3,07	-	0,005	-	0,385	-0,549	0,301
			0,65	0,62			2	0,07		0,62			
			5	1				2		1			
4	3	16,00	-	-	0,407	0,429	3,07	-	0,005	-	0,385	-0,549	0,301
			0,65	0,62			2	0,07		0,62			
			5	1				2		1			
5	3	25,00	0,34	-	-0,214	0,119	3,90	-	0,827	-	0,385	0,289	0,083
			5	0,62			9	0,90		0,62			
				1				9		1			
6	5	36,00	1,34	1,37	1,855	1,809	4,74	0,25	0,064	1,37	1,902	1,126	1,268
			5	9			7	3		9			
4	3	16,00	-	-	0,407	0,429	3,07	-	0,005	-	0,385	-0,549	0,301
			0,65	0,62			2	0,07		0,62			
			5	1				2		1			
7	6	49,00	2,34	2,37	5,579	5,499	5,58	0,41	0,173	2,37	5,661	1,963	3,854
			5	9			4	6		9			
6	5	36,00	1,34	1,37	1,855	1,809	4,74	0,25	0,064	1,37	1,902	1,126	1,268
			5	9			7	3		9			
4	4	16,00	-	0,37	-0,248	0,429	3,07	0,92	0,861	0,37	0,144	-0,549	0,301
			0,65	9			2	8		9			
			5										
5	4	25,00	0,34	0,37	0,131	0,119	3,90	0,09	0,008	0,37	0,144	0,289	0,083
			5	9			9	1		9			
4	3	16,00	-	-	0,407	0,429	3,07	-	0,005	-	0,385	-0,549	0,301
			0,65	0,62			2	0,07		0,62			
			5	1				2		1			
5	4	25,00	0,34	0,37	0,131	0,119	3,90	0,09	0,008	0,37	0,144	0,289	0,083
			5	9			9	1		9			
5	4	25,00	0,34	0,37	0,131	0,119	3,90	0,09	0,008	0,37	0,144	0,289	0,083
			5	9			9	1		9			
4	3	16,00	-	-	0,407	0,429	3,07	-	0,005	-	0,385	-0,549	0,301
			0,65	0,62			2	0,07		0,62			
			5	1				2		1			
4	3	16,00	-	-	0,407	0,429	3,07	-	0,005	-	0,385	-0,549	0,301
			0,65	0,62			2	0,07		0,62			
			5	1				2		1			
5	3	25,00	0,34	-	-0,214	0,119	3,90	-	0,827	-	0,385	0,289	0,083
			5	0,62			9	0,90		0,62			
				1				9		1			
5	4	25,00	0,34	0,37	0,131	0,119	3,90	0,09	0,008	0,37	0,144	0,289	0,083
			5	9			9	1		9			
4	3	16,00	-	-	0,407	0,429	3,07	-	0,005	-	0,385	-0,549	0,301
			0,65	0,62			2	0,07		0,62			
			5	1				2		1			
4	3	16,00	-	-	0,407	0,429	3,07	-	0,005	-	0,385	-0,549	0,301
			0,65	0,62			2	0,07		0,62			
			5	1				2		1			
4	2	16,00	-	-	1,062	0,429	3,07	-	1,150	-	2,627	-0,549	0,301
			0,65	1,62			2	1,07		1,62			
			5	1				2		1			

1	1	649,00		17,21	20,55		8,42	22,83	0,00	14,41	
3	0										
5	5										
Xm =	4,655172	$\alpha =$	-0,27685	R2=	0,6310	*	t(n-2), 0,05=	2,3685	*	Sr2 =	0,013658
Ym =	3,62069	$\beta =$	0,837248	Sb2 =	0,4097					Sr =	0,116867
S2 =	0,73399	r =	0,7945	Sb =	0,64	*			*	r/Sr	6,798326
S =	0,940333			b/Sb =	1,3082					=	

Los resultados del análisis estadístico para el grosor de la pared del duodeno utilizando el Coeficiente de Regresión permitieron inferir que:


- Existe un grado de asociación importante ($r = 0.7945$) entre la disminución del grosor y la ingesta líquida. Sería importante poder establecer una ponderación de la cantidad de líquido ingerido.
- El Coeficiente de Regresión no explica una relación de causa (ingesta de líquido) y efecto (disminución de la pared).
- El Coeficiente de Determinación admite una relación lineal poco significativa (0.6310) entre la ingesta y la disminución del grosor de la pared del duodeno.
- Existen diferencias muy significativas entre medias de grosor de pared del duodeno en ayuno y con ingesta.

Conclusiones

Este procedimiento simple permite evaluar la anatomía duodenal y puede utilizarse en el protocolo para el diagnóstico de las patologías abdominales del equino. En la bibliografía consultada no se encontraron referencias para la comparación de los resultados.

Bibliografía

- Ashdow R, Done S. 1987.** Colour Atlas of Veterinary Antomy. Volumen 2: The Horse. Ed. Mosby-Wolfe. Inglaterra.
- Clayton H, Flood P. 1997.** Anatomía aplicada dos grandes animais. Ed. Manole Ltda.. Brasil.
- Douglas Byars D, Bain F. 1998.** Gastrointestinal and peritoneal evaluation. In Rantanen, N., McKinnon, A.: Equine diagnostic ultrasonography. Williams & Wilkins. U.S.A.
- Fontaine G.L, Reid Hanson R, Rodgerson D.H, Steiger R. 1999.** Ultrasound evaluation of equine gastrointestinal disorders. Compendium of continuous education: Vol.21 N° 3: 253-262. U.S.A.



- Getty R, Sisson y Grossman. 1990.** Anatomía de los Animales Domésticos. Salvat. 5° ed. Tomo I. España.
- Goddard P.J. 1995.** Ecografía Veterinaria. Editorial Acribia. España.
- Monina M.I, Vera O.A, Della Croce M.R, Heritier J.M, Iérace A.J.M, Galetti E.J.R, Rossetto L, Verna M, Véspoli Puches M.V. 2002.** Guía de aprendizaje: Semiología del aparato digestivo. Cátedra de Semiología y Propedéutica. Facultad de Ciencias Veterinarias. Universidad Nacional de La Pampa.
- Nylan T, Matton J. S. 1995.** Veterinary Diagnostic Ultrasound. W.B. Saunders Co. U.S.A.
- Rantanen N. 1986.** Diagnostic Ultrasound. En The Veterinary Clinics of North America. Equine Practice. Vol. 2. N° 1:67-88. W. B. Saunders Co. Philadelphia.
- Rantanen N, Mac Kinnon A. 1998.** Equine Diagnostic Ultrasonography. Williams & Wilkins. U.S.A.
- Reef V. 1998.** Equine Diagnostic Ultrasound. W.P. Saunders Co. Philadelphia.
- Schmitz D. 1998.** Abdominal ultrasonography. En Rantanen, N., Mc Kinnon, A.: Equine diagnostic ultrasonography. Williams & Wilkins. U.S.A.
- Resúmenes del Primer curso argentino de ultrasonografía. 1992** Organizado por la Facultad de Ciencias Agropecuarias de la Universidad Católica de Córdoba y el IRAC, Instituto de Reproducción Animal de Córdoba. Córdoba.