

PROTRUSION DE DISCOS Y ESPONDILITIS EN LAS VERTEBRAS CERVICALES DE UN CANINO

Por LYDIA PRACCA DE GRIECCO (1) y HEBE ALZUGARAY DE SARMIENTO (2)

RESUMEN

Los autores comunican un nuevo caso de protrusión de discos de la región cervical de un canino ubicados entre las vértebras C₁₋₂ y C₂₋₃ con espondilitis de las mismas, describiendo el síndrome que se produce. Esta enfermedad de interés en la patología veterinaria fue diagnosticada clínicamente y confirmada radiográficamente. Se menciona el tratamiento médico realizado y el resultado favorable obtenido.

DISC PROTRUSION AND SPONDYLITIS OF THE CERVICAL VERTEBRAE OF A DOG

SUMMARY

A case of canine disc protrusion and spondylitis, involving C₂, C₃ and C₄ vertebrae is presented. The disease was diagnosed clinically and confirmed radiographically, and a favorable response obtained with medical treatment.

ANTECEDENTES

Esta enfermedad (encondrosis vertebral) es un proceso degenerativo del disco, que puede aparecer en todas las razas de perros, pero existen algunas como las condrodistróficas, que tienen mayor predisposición. Entre ellas encontramos la Daschhund, Bulldog, Pekinesa que presentan más frecuentemente estos problemas. La mayoría de los casos han sido vistos en perros adultos cuya edad oscilaba entre 3 a 8 años. Ambos sexos son igualmente afectados, aunque algunos autores acreditan una mayor incidencia en los machos.

Los discos situados entre los cuerpos vertebrales están sometidos a veces, a fuerzas considerables y también a violencia.

Forman una articulación amfiartrodial con las dos vértebras adyacentes y absorben los choques, reduciendo la fuerza indirectamente transmitida a lo largo de la espina dorsal.

Etiopatogenia

El disco normal esta compuesto de un centro gelatinoso (núcleo pulpos), rodeado de una cápsula fibrosa (anillo

(1) Profesor Adjunto a cargo de la Cátedra de Clínica Médica y Quirúrgica de Pequeños Animales de la Facultad de Ciencias Veterinarias de la Universidad Nacional de La Plata.

(2) Jefe de Trabajos Prácticos. Idem.

fibroso), haciendo las veces de colchón ideal para dispersar fuerzas transmitidas en todas direcciones. Sin embargo, en el individuo condrodistrófico hay un temprano cambio en el núcleo desde una sustancia gelatinosa a una que es condroide, padeciendo también un cambio degenerativo el anillo y, por lo tanto, el disco pierde su elasticidad. Según E. P. Leonard (1) la fuerza puede jugar una parte en la disrupción final del disco, pero la causa primitiva de la protrusión y la ruptura es la degeneración.

La elasticidad de los discos desaparece por procesos degenerativos que pueden ser: calcificación, deshidratación, fibrosis o una necrosis, aunque hay discusión sobre esta última forma. La degeneración del anillo puede ocurrir con o sin el compromiso del núcleo.

En general pueden presentarse tres principales alteraciones en el disco que son: protrusión, extrusión y calcificación.

La primera es una extensión del anillo detrás de sus límites normales; es decir, se comba y presiona sobre los tejidos circundantes.

En la segunda, las fibras del anillo se rompen y el núcleo es liberado y extruído por la abertura.

El tercer proceso, el de calcificación, asienta principalmente en el núcleo y puede ocurrir antes o después de la extrusión. Ciertas alteraciones del núcleo pueden ocurrir sin la alteración previa de la protrusión.

H. J. Hansen (2) señala que la calcificación del disco es un proceso de degeneración visto en las razas condrodistróficas tanto en perros jóvenes o viejos.

Un disco protruído, si está calcificado, casi siempre produce espondilitis.

La protrusión de los discos C₂₋₃ generalmente produce ligera presión en la médula, siendo ésta mayor sobre las raíces espinales, produciendo la edematización de los nervios de la misma.

Historia y Signos Clínicos del caso descripto

Boxer macho de siete años de edad, traído al consultorio externo de la Cátedra de Pequeños Animales por presentar desde hacía más de diez días una anormal posición del cuello. Vivo dolor al intentar la movilización del mismo. Síntomas de ansiedad y miedo al moverse. Marcha cautelosa, con movimientos pomposos de las patas.

Sentado o parado las patas delanteras presentaban ligera flexión en el codo.

La región cervical revelaba anomalía morfológica del cuello, sin lesiones, heridas o traumatismos aparentes. El cuello demasiado corto para su raza y en una actitud llamativamente tiesa, tal como en los espondílicos cervicales, es decir casi con las características de los sujetos con agenesia del raquis cervical, llamado síndrome de Klippel-Feil o distrofia brevicolis en el hombre.

Se exploró la movilidad activa y pasiva de la región por el método de Menell colocando al canino sobre la mesa exploratoria en posición decúbito dorsal de modo que la cabeza y el cuello sobresalían, apoyando aquélla sobre la mano del clínico.

Se comprobó la limitación, de los movimientos de lateralidad y el vivo dolor que igualmente le provocaban los de flexión y extensión del cuello.

A la palpación, previo suministro de un tranquilizante, (clorpromazina), se trató de realizar la exploración de los canales cervicales anteriores y posteriores, cosa que resultó imposible de realizar en virtud de la gran contractura mantenida en el cuello.

Se buscaron síntomas irradiados o extracervicales como consecuencia de la irritación de los elementos nerviosos correspondientes a los plexos cervical y braquial, que acusaron fenómenos neurálgicos. No existía atrofia muscular.

Se realizaron las pruebas de los tres reflejos espinales, es decir, el reflejo

de la flexión pellizcando la almohadilla plantar (normalmente el animal retira el miembro flexionándolo); el reflejo de la extensión presionando contra los pulpejos de los miembros anteriores (normalmente produce la extensión de todo el miembro); el reflejo patelar, golpeando el ligamento patelar manteniendo el miembro posterior laxo (normalmente produce rápida extensión de la articulación de la rodilla). En el presente caso, las tres pruebas acusaron disminución de estos reflejos.

Diagnóstico

No fue difícil reconocer los signos de una lesión activa de los discos intervertebrales. Existen otras enfermedades con ciertos signos similares que debieron diferenciarse, tales como espondilosis, calcificación de la duramadre (paquimeningitis), meningitis, desmielinización de la médula, fracturas, luxaciones de la columna, neoplasmas de la médula espinal y toxemias.

No se realizaron exámenes de sangre, orina, líquido céfalo-raquídeo, pues en este caso la ayuda de más valor para el diagnóstico fue dada por la radiografía, tomada luego de un cuidadoso examen clínico.

La radiografía lateral de la región cervical reveló que los discos interverte-

brales cervicales entre el axis y la tercera cervical y el de la tercera y cuarta cervical estaban protruidos, presentando también en las mismas vértebras procesos de espondilitis. (Ver radiografía 2).

Pronóstico

Favorable si el tratamiento es quirúrgico. Reservado si el tratamiento es clínico. Puede responder favorablemente pero luego recidivar el mismo episodio.

Elección del tratamiento

Se realizó tratamiento médico con:

- a) Antiinflamatorios: Algiamida (Brul) 1 comp. c/4 hs. los 3 primeros días, disminuyendo la dosis a 1 comp. c/8 hs. los días subsiguientes.
- b) Complejo vitamínico B: Becozyn, grageas fuertes, 1 gragea diaria.
- c) Miorrelajantes y analgésicos: Clorzoxazona (Paraflex Johnson) 1 comp. diario de 250 mg.
- d) Se asoció al tratamiento precedente fisioterapia, comprendiendo calor y masajes.

RESULTADOS

Se apreció a los pocos días del tratamiento marcada mejoría en el sujeto. Recuperación casi total de la mo-

vilidad activa y pasiva del cuello y marcha normal al caminar.

DISCUSION

Se comunica en el presente trabajo el síndrome que presentó un boxer con episodio agudo de protrusión de discos cervicales C₂₋₃ y C₃₋₄, con edematización de los nervios espinales de la región.

Se llevó a cabo en este caso un tratamiento médico, discutido a veces por varios autores por su curso largo y

posibilidades de reagudización, en lugar del quirúrgico (laminectomía o hemilaminectomía) aconsejado éste por ser definitivo al evitar un daño mayor de la médula y rápido alivio de los nervios radiculares. Se decidió tratamiento médico por acusar el sujeto una cardiopatía de riesgo en el acto quirúrgico.

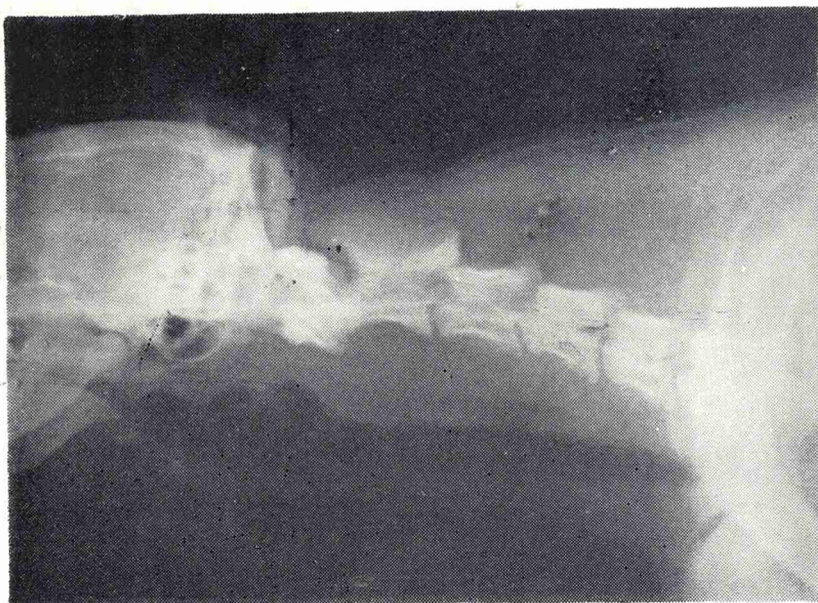


FIGURA 1
Cuello normal

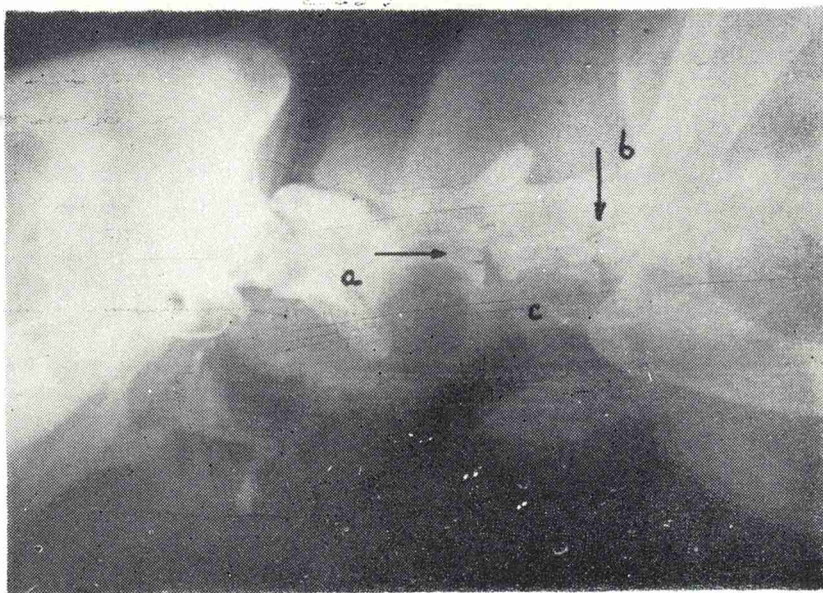


FIGURA 2
a-protrusión entre C₂-3; b-protrusión entre C₃-4; c-espondilitis en C₂-3

CONCLUSIONES

Es simple el diagnóstico de esta enfermedad ósea. Debe sospecharse en sujetos adultos con síndrome de cuello rígido y contracturado con gran sensibilidad y dolor en la zona cervical.

Se confirmó el diagnóstico con el estudio radiográfico lateral de la región. Hubo hasta el presente respuesta favorable al tratamiento médico indicado.

BIBLIOGRAFIA

1. *Leonard, Ellis P.*: Orthopedic surgery of the dog and cat. Philadelphia and London, W. B. Saunders, 1964.
2. *Hoerlin, B. F.*: Canine neurology. Diagnosis and treatment. Philadelphia and London, W. B. Saunders, 1965.
3. *Palmer, A. C. and Wallace, M. E.*: Deformation of cervical vertebrae in Basset Hounds. Vet. Rec., 80 (14): 430/433. London, 1967.
4. *Funkquist, B.*: Decompressive laminectomy for cervical disk protrusion in the dog. Acta vet. escandinava, 3 (1): 88/101. Kobenhavn, 1962.
5. *Geary, J. C.; Oliver, J. E. et al.*: Atlanto axial subluxacion in the canine. J. small anim. pract., 8 (10): 577/582. Oxford, 1967.
6. *Sisson, Septimus y Grossman, James Daniels*: Anatomía de los animales domésticos. Salvat, Buenos Aires, 1965.
7. *Hoskins, H. Preson; Lacroix, J. V. et al.*: Canine medicine. Amer. Vet. publications, Wheaton, 1966.
8. *Miller, Malcolm E.*: Anatomy of the dog. Philadelphia, Saunders, 1967.