

## CAMBIOS HISTOPATOLÓGICOS EN RECTO DE CONEJOS SENSIBILIZADOS Y DESAFIADOS POR VÍA ORAL CON OVOALBÚMINA

S Roma, N Bassan, MA Vinuesa

Cátedra de Histología, Citología y Embriología. Facultad de Medicina.  
Sede Regional Rosario. Universidad Abierta Interamericana. Rosario. Argentina.

**Resumen:** La alergia digestiva es una entidad frecuente y diagnosticable en distintas especies. Corresponde a respuestas inmunes anómalas en animales previamente sensibilizados, frente al ingreso por vía oral del antígeno y que pueden ser detectadas histopatológicamente. El objetivo fue describir los cambios histopatológicos del recto de conejos sensibilizados y desafiados con ovoalbúmina (OVA). Treinta conejos neozelandeses se dividieron en 3 grupos (G). G1: control, G2: sensibilizados por vía subcutánea con OVA y G3: sensibilizados con OVA y desafiados por vía oral con OVA. Muestras de recto se procesaron mediante técnica convencionales para microscopía óptica. La histopatología reveló en G3 edema focalizado en las tunicas mucosa y submucosa, linfangiectasias e infiltrado de eosinófilos, mientras que G1 y G2 no exhibieron alteraciones. El conejo constituye un modelo biológico de interés para el estudio de la reacción local de hipersensibilidad. El recto forma parte del sistema inmune común de las mucosas y por su fácil acceso a la biopsia y la simplicidad del estudio histopatológico, permite ser un referente de lo ocurrido en otros sitios del aparato digestivo. Los patrones histopatológicos descriptos, sumados a otros datos clínicos, permiten diagnosticar alergia digestiva y servirían, además, para la detección de alérgenos en los alimentos balanceados.

**Palabras clave:** histopatología, recto, conejo, sensibilización y desafío.

## HISTOPATHOLOGICAL CHANGES IN RECTUM FROM OVALBUMIN- SENSITIZED AND ORALLY CHALLENGED RABBITS

**Abstract:** Food allergy is a frequent disturbance that may be diagnosed in different animal species. In a previously antigen-sensitized host, a further exposure to the putative antigen results in an altered immune response, able to promote a gastrointestinal anaphylactic reaction characterized by typical clinicopathological changes. The aim of the present work was to describe the histopathological modifications in rectum from ovalbumin (OVA) sensitized and further challenged rabbits. Thirty adult New Zealand rabbits were divided into three groups (G). G1: control. G2: OVA subcutaneously sensitized. G3: OVA sensitized followed by OVA oral challenge. Rectum samples were fixed in formaldehyde, paraffin-embedded and stained with H&E. Histopathological analyses from G3 rabbits showed localized oedema in mucosa and submucosa, lymphangiectasis together with eosinophil leukocyte infiltration. G1 and G2 animals remained without changes. The rabbit constitutes a useful animal model for studying the local anaphylactic immune reaction. Furthermore, the rectum belongs to the common immune mucosal system, reflects the immune responses taking place in another mucosal sites, and it is also accessible to biopsy. The allergic pattern of present histopathological findings reinforces the suitability of this model for the detection of food allergy.

**Key Words:** histopathology, rectum, rabbit, sensitization and challenge.

Fecha de recepción: 11/05/04

Fecha de aprobación: 07/10/04

---

**Dirección para correspondencia:** Stella Roma, Cátedra de Histología, Citología y Embriología. Facultad de Medicina. Sede Regional Rosario. Universidad Abierta Interamericana. Ovidio Lagos 944. Rosario. Argentina. **E-mail:** [stellaroma@uolsinectis.com.ar](mailto:stellaroma@uolsinectis.com.ar)

---

## INTRODUCCIÓN

La alergia digestiva es una entidad frecuente y diagnosticable en distintas especies. Se entiende como tal a las respuestas inmunes anómalas que se desarrollan en animales previamente sensibilizados, al incorporar por vía digestiva sustancias que contienen el alérgeno al cual están sensibilizados (1).

Normalmente, los antígenos alimentarios atraviesan la barrera mucosa, siguiendo una vía de entrada apropiada, e inducen una respuesta inmune de tolerancia (2). Puede ocurrir que, en determinadas situaciones (barrera mucosa alterada), ingresen en forma inapropiada y produzcan sensibilización con altos niveles de IgE específica que se une a la superficie celular de mastocitos y basófilos (3, 4, 5, 6, 7).

Un nuevo contacto del antígeno en el intestino del animal sensibilizado desencadena una cascada de hechos que conducen a la generación de una reacción inflamatoria aguda anafiláctica local (8, 9, 10).

Esta entidad ha sido descripta principalmente en perros y gatos, destacándose en ellos diarreas y vómitos, aunque resultan más notorios los signos cutáneos. En piel produce una dermatosis con prurito constante que puede ser generalizado o localizado en la mitad caudal del cuerpo o en orejas. También pueden hallarse seborrea, eritema y pápulas y rasgado intenso que predispone a la sobreinfección bacteriana o micótica (11).

El cuadro clínico puede ser rebelde, respondiendo débilmente a los corticoides y si no es sospechado, puede confundirse con otras entidades.

Esta reacción presenta, además, modificaciones histopatológicas, que sumadas a los signos clínicos, permiten el diagnóstico anatómico de la alergia digestiva.

El objetivo del presente trabajo fue estudiar mediante técnicas de microscopía convencional, las alteraciones histopatológicas en el recto de conejos sensibilizados con ovoalbúmina (OVA) por vía subcutánea y desafiados con OVA por vía oral.

## MATERIALES Y MÉTODOS

Se estudiaron 30 conejos neozelandeses adultos de aproximadamente 3 kg de peso, divididos en tres grupos:

Grupo 1 (n=10): control normal.

Grupo 2 (n=10): sensibilizado con OVA

por vía subcutánea (SC).

Grupo 3 (n=10): sensibilizado por vía subcutánea con OVA y desafiado por vía oral con OVA.

Los conejos de los grupos 2 y 3 fueron sensibilizados por vía subcutánea en dos oportunidades, con un intervalo de 15 días, con 2 ml de una suspensión de 70 µg de OVA en 30 mg de hidróxido de aluminio/ml. Quince días después de la última sensibilización, previo ayuno de 24 h, los animales del grupo 3 fueron desafiados por vía oral, mediante cánula intragástrica, con 20 ml de una solución de 750 mg de OVA en 20 ml de solución salina (12, 13, 14).

La sensibilización de los animales se estudió mediante el test de anafilaxia cutánea pasiva (PCA). Ésta se desarrolló en ratas Wistar de 8 semanas a las que se inyectó subcutáneamente, en cuatro lugares distintos de la piel del lomo, 0,05 ml de suero de conejo sensibilizado en diluciones de 1/40; 1/80; 1/160 y 1/320. Como control se administró de la misma forma suero de conejo no sensibilizado. Después de 48 h, las ratas fueron inyectadas por vía endovenosa con una solución de 1 mg de OVA en 0,05 ml de PBS con Evans Blue al 1%. Se consideraron positivas aquellas diluciones que provocaron máculas azuladas de 5 mm o más de diámetro (15).

Los animales se sacrificaron por sobredosis de éter sulfúrico 24 h después del desafío oral, de acuerdo a las consideraciones aprobadas por el Comité de Ética de la Facultad de Ciencias Médicas de la Universidad Nacional de Rosario.

De cada animal se tomaron dos muestras de recto, las que se fijaron en formol buffer, se procesaron por técnica habitual, se incluyeron en parafina y se colorearon con hematoxilina y eosina.

## RESULTADOS

El test de anafilaxia cutánea pasiva resultó positivo hasta la dilución 1/160, indicando niveles de IgE específica anti-OVA.

En la macroscopía se reconoció que la vertiente interna del recto de los animales del G3, mostraba áreas sobreelevadas, edematosas y brillantes. El edema no fue continuo, sino focalizado, intercalado con áreas de apariencia habitual.

En la microscopía, los rectos de conejos sensibilizados y desafiados por vía oral mos-

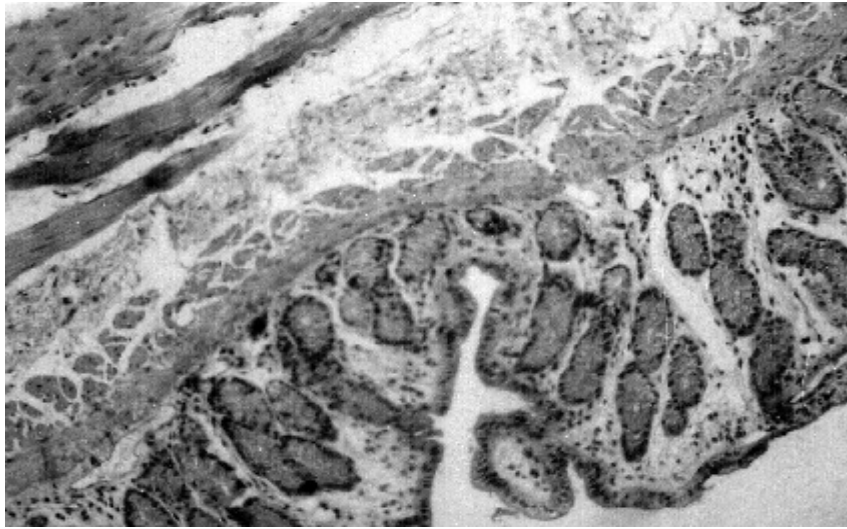


Foto 1. Pared rectal de conejo. Histología normal. H.E. 100X.  
Photo 1. Rectum from rabbit. Normal histology. H&E. 100X.

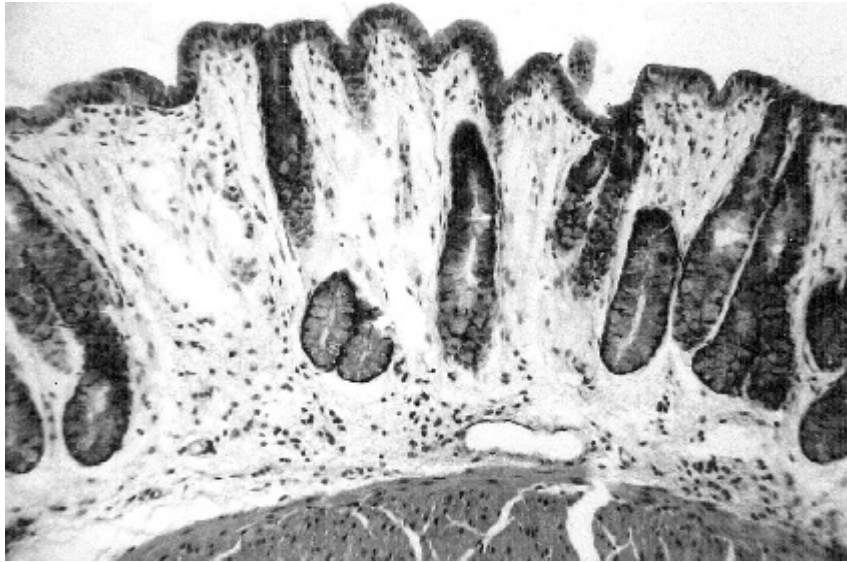

Foto 2. Grupo 3. Edema de la túnica mucosa. H.E. 200X.  
Photo 2. Group 3. Mucosal edema. H&E. 200X.

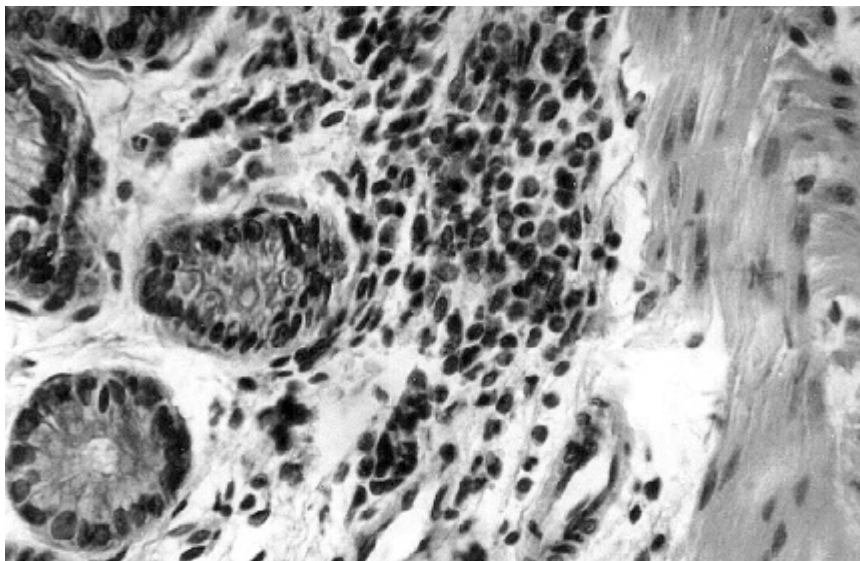


Foto 3. Grupo 3. Infiltrados inflamatorios ricos en eosinófilos.  
H.E. 400X.  
Photo 3. Group 3. Inflammatory infiltrates rich in eosinophil leukocytes 400X.

## E. Roma y col.

traron engrosamiento del espesor parietal, con edema localizado en las tunicas mucosa y submucosa, linfangiectasias e infiltrado inflamatorio perivascular y subepitelial conformado predominantemente por eosinófilos (Fotos 1 a 3). Es de recalcar que estas modificaciones no fueron difusas, sino que adoptaron un patrón parcheado, alternando con focos preservados.

## DISCUSIÓN

El conejo posee como mecanismo típico de su fisiología digestiva, la cecotrofia (16). Debido a ello las macromoléculas recirculan y entran en contacto varias veces con la mucosa digestiva (17). Esto constituye una ventaja, que hace de este lagomorfo un modelo biológico de suma utilidad en el estudio de la reacción local de hipersensibilidad (18).

La mucosa rectal, desde el punto de vista inmunológico, integra el sistema inmune mucoso común que, a partir de la recirculación linfocitaria, hace que las superficies mucosas de sitios anatómicos alejados reaccionen ante los antígenos de manera similar, independientemente de la vía mucosa de ingreso (19). La relativa accesibilidad del recto, permite realizar estudios que posibilitan, a partir de determinados patrones celulares e histopatológicos, establecer un diagnóstico certero de alergia alimentaria (20).

Por otra parte, es importante conocer la inmunofisiología de la mucosa rectal, ya que esta vía puede ser utilizada para la administración de vacunas, evitándose así el posible deterioro por la acción enzimática de los jugos digestivos, la acidez gástrica o por la mecánica del peristaltismo (21).

La ovoalbúmina es un antígeno soluble que no integra la dieta habitual del conejo. Cuando es administrada en forma subcutánea, genera sensibilización con producción de IgE específica, la que se une, predominantemente, a la superficie de mastocitos y basófilos (12). El desafío posterior, en animales previamente sensibilizados con el antígeno en cuestión, produce una respuesta alérgica anafiláctica en todas las superficies mucosas, de mayor magnitud en aquellas que contactan directamente con el antígeno (12, 17, 22).

En los animales sensibilizados no se observaron cambios en la pared del recto; en cambio, en los conejos sensibilizados y desafiados, la edematización en las tunicas mucosa y submucosa, las linfangiectasias y la infiltración de eosinófilos, expresan la acción de mediadores vasodilatadores y proinflamato-

rios. Este patrón es similar al hallado por otros autores y por nuestro grupo en trabajos anteriores, en intestino delgado y en otros sectores del tubo digestivo del conejo (17, 23).

El recto de conejo constituye un modelo biológico de interés para establecer la presencia de alérgenos en los alimentos balanceados. Consideramos que la accesibilidad del recto a la obtención de biopsias y la simplicidad del estudio histopatológico, le confieren valor en el diagnóstico de la alergia digestiva de animales

## BIBLIOGRAFÍA

1. Taylor SL, Hefle SL. Food science perspective on food allergy. *Allergy* 1998; 53 (Suppl 46): 5-7.
2. Holt PG. Mucosal immunity in relation to the development of oral tolerance/ sensitization. *Allergy* 1998; 53: 16-19.
3. Mayer L. Mucosal immunity and gastrointestinal antigen processing. *J Pediatr Gastroenterol Nutr* 2000; 30: 4-11.
4. Brandtzaeg P. The human intestinal immune system: Basic cellular and humoral mechanisms. *Baillieres Clin Rheumatol* 1996; 10: 1-24.
5. Strober W, James SP. The immunologic basis of inflammatory bowel disease. *J Clin Immunol* 1986; 6: 415-432.
6. van Ree R, Akkerdaas J, van Leeuwen A, Fernandez Rivas M, Asero R, Knul-Bretlova Vknulst A, Aalberse R. New perspectives for the diagnosis of food allergy. *Allergy Clin Immunol Int* 1998; 12: 7-12.
7. Sampson HA. Food allergy. *JAMA* 1997; 278: 1888-1894.
8. Placenti G, Bertolini A, Spezia E, Piscione T, Boner AL. Ability of new infants formula prepared from partially hydrolysed whey to induce anaphylactic sensitization: evaluation in guinea pig model. *Allergy* 1994; 49: 361-364.
9. Miller K, Laugee J, Meredith C. The monitoring of effects of food components on immunoreactivity in experimental animals. *Allergy* 1998; 53: 35-37.
10. Vinuesa M, Tanaka Y, Hakugawa J, Jae Bae S, Katayama I. *In situ* expression of interleukin-4, 5 and 6 in Peyer's patch from ovalbumin (OVA)-sensitized BALB/c mice after oral challenge. *International Allergology* 1997; 46 (4): 42-46.
11. Jones T, Hunt RD, King NW. *Veterinary Pathology*. 6th. Ed. Williams and Wilkins. Baltimore (USA), 1997; p. 844-845.
12. Bassan N, Vinuesa M, Pérez F, Roma S, Bernardi S, Lagrutta M. Mastocitos Azul Alciano positivos en la mucosa del ciego de conejos normales y esplenectomizados, sensibilizados y desafiados con ovoalbúmina. *Analecta Vet.* 1998; 18: 15-20.
13. Bassan N, Vinuesa M, Roma S, Bernardi S, Pérez F, Araujo A. Población intraepitelial de linfocitos T

en íleon de conejos sensibilizados con Ovoalbúmina. Acta Gastroenterol Latinoam 1998; 28: 183-187.

14. Bassan N, Vinuesa M, Pérez F, Roma S, Bernardi S. Células enteroendócrinas intraepiteliales en ciego y apéndice de conejos sensibilizados con Ovoalbúmina. Acta Gastroenterol Latinoam 1999; 29: 313-317.

15. Tomoe S, Iwamoto I, Yoshida S, Tomioka H. The *in vivo* depletion of CD4+ T cells prevents antigen-induced eosinophil infiltration into mouse skin. Jpn J Allergol 1992; 572-578.

16. Fekete S. Recent finding and future perspectives of rabbit's digestive physiology. Cuni-Sciences 1987; 4(3): 1-9.

17. Bassan N, Roma S, Vinuesa M, Pérez F, Bernardi S, Araujo A. Ciego de conejos sensibilizados con ovoalbúmina y desafiados por vía oral: histoinmunopatología. Patología. Revista Latinoamericana. 1999; 37: 87-92.

18. Bassan N, Vinuesa M, Pérez F, Roma S. Modelo biológico para la detección de antígenos alimentarios. Archivos Latinoamericanos de Nutrición 2002; 52(3): 249-256.

19. Klavinskis L, Barnfield C, Gao L, Parker S. Intranasal immunization with plasmid DNA-lipid complexes elicits mucosal immunity in the female genital and rectal tracts. J Immunol 1999; 162: 254-262.

20. Honma K, Kohno Y, Hirano K, Shimojo N, Suzuki H, Hoshioka A, Niimi H. Diagnosis of food allergy based on rectal mucosa cytology. Arerugi 1992;41: 749-756.

21. Kantele A, Häkkinen M, Moldoveanu Z, Lu A, Savilahti E, Alvarez R, Michalek S, Mestecky J. Differences in immune responses induced by oral and rectal immunizations with *Salmonella typhi* Ty21a: evidence for compartmentalization within the common mucosal immune system in humans. Infection and Immunity 1998; 66: 5630-5635.

22. Bassan N, Vinuesa M, Roma S, Pérez F, Fodor M, Araujo A. Células enteroendócrinas en ciego y apéndice de conejo. Analecta Veterinaria 2000; 20:1-4.

23. Perdue M, Chung M, Gall G. Effect of intestinal anaphylaxis on gut function in the rat. Gastroenterol 1984; 86: 391-397.