TRASPLANTE DE UN MELANOMA CANINO EN RATONES INMUNODEFICIENTES DE LA CEPA N:NIH (S)-*Fox1*^{nu}: ESTUDIOS PRELIMINARES

Cuitiño MC[1,3], Ayala M[2], Cagliada P[2], Carriquiriborde M[2], Idiart JR[1], Massone AR[1]

[1]Cátedra de Patología Especial y [2]Cátedra de Animales de Laboratorio, Facultad de Ciencias Veterinarias, Universidad Nacional de La Plata.
[3] Becaria Comisión Investigaciones Científicas de la Provincia de Buenos Aires.

Resumen: *Con el objetivo de evaluar la viabilidad del trasplante de un melanoma canino en ratones inmunodeficientes, 3 ratones N:NIH (S)-Fox1*^{nu} *libres de patógenos específicos de 6 semanas de edad se trasplantaron por vía subcutánea con una fracción de un melanoma vulvar canino. Al 5º día se sacrificó uno de estos animales, realizando el pasaje en 8 ratones de la misma cepa y edad, los que se sacrificaron a los 5, 13, 20 y 27 días. En la necropsia, en todos los animales se observaron neoformaciones nodulares negras con áreas amarillentas, de crecimiento rápido, rodeadas por tejido conectivo. El tamaño fue de 0,5 a 1,4 cm de diámetro. En el estudio histopatológico se confirmó la presencia de melanocitos neoplásicos como acúmulos densos, delimitando, en la mayoría de los casos, un centro de necrosis. Estos resultados indican que es viable el trasplante del melanoma canino en ratones inmunodeficientes, lo que posibilitaría el desarrollo de un modelo para su estudio.*

Palabras clave: melanoma canino, trasplante, ratones inmunodeficientes, modelo murino

CANINE MELANOMA TRANSPLANTATION IN IMMUNODEFICIENT IN:NIH (S)-Fox1^{nu} MICE STRAIN: A PRELIMINARY STUDY

Abstract: *The aim of this study was to evaluate the viability of canine melanoma transplantation in immunodeficient mice. A piece of a spontaneous canine vulvar melanoma was inoculated subcutaneously into 3 N:NIH (S)-Fox1*^{nu} *specific pathogen free mice. One of those was killed 5 days later. The tumour was re-inoculated into 8 mice, which were killed at 5, 13, 20 and 27 days. At necropsy an encapsulated nodule, black to yellow, varying in size from 0.5 to 1.4 cm in diameter was observed in all of the mice. Histological examination confirmed the presence of neoplastic melanocytes arranged in clusters, surrounding a necrotic area. These preliminary results suggest that canine melanoma transplantation in nude mice is feasable and that the development of a canine melanoma mouse model might be considered.*

Key words: canine melanoma, transplantation, immunodeficient mice, mouse model

Fecha de recepción: 17/09/08 Fecha de aprobación: 20/04/09

Dirección para correspondencia: MC Cuitiño, Cátedra Patología Especial. Facultad de Ciencias Veterinarias. Universidad Nacional de La Plata. CC 296, (B1900AVW) La Plata. Argentina.
E-mail: *mccuitino@fcv.unlp.edu.ar*

INTRODUCCIÓN

Los neoplasias melanocíticas (NM) en caninos son relativamente frecuentes. Los sitios más comúnmente afectados son la piel, la mucosa oral y, en menor medida, el ojo (1). En años recientes se ha observado un continuo aumento en la incidencia de NM en el hombre en todo el mundo (2). Considerando que los animales de compañía se encuentran expuestos a los mismos factores ambientales que sus propietarios, dicho incremento promueve el interés por el estudio de estos tumores en medicina veterinaria (3). Hasta el momento, según nuestro conocimiento, no se han comunicado experiencias concluyentes en la estandarización de un modelo murino de melanoma canino. El desarrollo de un modelo murino para el estudio de las NM permitiría superar algunas de las limitaciones que conlleva el trabajar sólo con los casos espontáneos (4). El objetivo de este trabajo fue evaluar la viabilidad del trasplante de un melanoma canino de aparición espontánea en ratones inmunodeficientes N:NIH (S)-*Fox1*^{nu}.

MATERIALES Y MÉTODOS

Se utilizaron 11 ratones hembra N:NIH (S)-*Fox1*^{nu}, de 6 semanas de edad, libres de patógenos específicos, producidos bajo barreras sanitarias en el Bioterio de la Facultad de Cienvias Veterinaria, Universidad Nacional de La Plata. Los animales se alojaron en cajas de acero inoxidable, con cama de viruta, agua de bebida y alimento estéril. Se mantuvieron en una cabina aisladora, con temperatura de 22 +/-1 °C, con 12 horas luz/oscuridad y 15 recambios de aire por hora. Tres ratones se anestesiaron con una mezcla de ketamina/xilacina (80-100 mg/kg + 10 mg/kg) por vía intraperitoneal y se les trasplantó una fracción de un melanoma vulvar canino en el tejido subcutáneo del dorso. Al quinto día se sacrificó un animal y se realizó el pasaje en 8 ratones de la misma cepa y edad mediante el procedimiento antes mencionado. Los animales trasplantados fueron sacrificados a los 5, 13, 20 y 27 días. Para el sacrificio se utilizó una mezcla de CO_2/O_2. Se realizó la necropsia y se obtuvieron muestras para estudios histopatológicos. El presente trabajo se desarrolló de acuerdo con las recomendaciones internacionales para el cuidado y uso de los animales de laboratorio (*Canadian Council on Animal Care, CCAC*) (5, 6).

RESULTADOS

En todos los animales se constató el crecimiento gradual de una neoformación de color negro en el sitio de inoculación. A la necropsia se observó una masa nodular de color negro con áreas amarillentas, friable, rodeada por una fina cápsula de tejido conectivo (figuras 1 y 2).

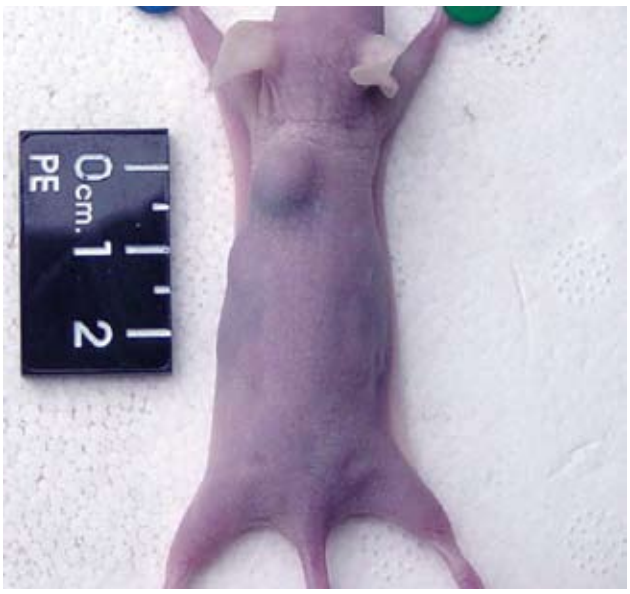

Figura 1. Masa nodular en el tejido subcutáneo del dorso.
Figure 1. Nodular mass in dorsal subcutaneous tissue.

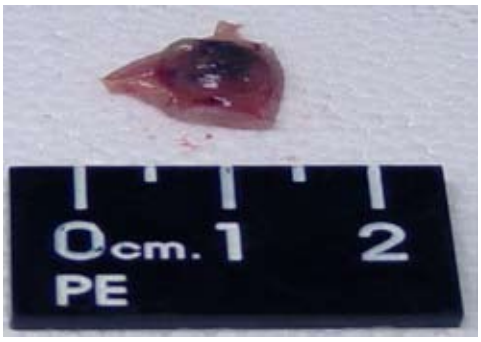

Figura 2. Nódulo subcutáneo, circunscripto, negro con áreas amarillentas.
Figure 2. Black to yellow, circunscribed subcutaneous nodule.

El tamaño de la neoplasia varió desde 0,5 hasta 1,4 centímetros de diámetro. En algunos casos se apreciaron vasos sanguíneos en el tejido circundante. No se observaron lesiones en otras localizaciones. En el estudio histopatológico se confirmó la presencia de melanocitos neoplásicos. Estas células se presentaron como acúmulos densos en el tejido subcutáneo del sitio de inoculación, delimitando, en la mayoría de los casos, un centro de necrosis caseosa (figuras 3 y 4). Ocasionalmente se apreció invasión a los planos musculares y al panículo adiposo.

DISCUSIÓN

El desarrollo de modelos animales para el estudio del melanoma humano ha favorecido la comprensión de aspectos relacionados con la génesis y progresión de esta neoplasia (7). Según nuestro conocimiento, esta es una de

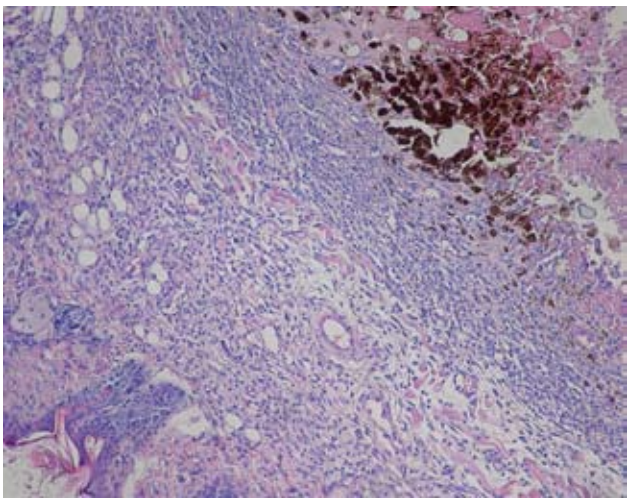

Figura 3. Melanocitos neoplásicos delimitando un centro de necrosis. H&E (obj. 20x).
Figure 3. Neoplastic melanocytes surrounding a necrotic area. H&E (obj. 20x).

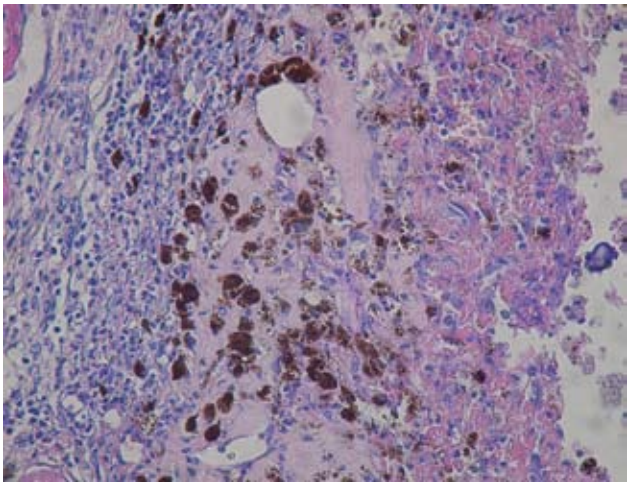

Figura 4. Detalle de la figura 3. H&E (obj. 40x).
Figure 4. Higher magnification of figure 3. H&E (obj. 40x).

las primeras experiencias en el trasplante de NM caninas en animales de laboratorio (8). El desarrollo de un modelo murino para el estudio de dichas neoplasias significaría un aporte para la investigación en el tema. En este estudio se realizó el trasplante de un melanoma canino en ratones inmunodeficientes N:NIH (S)-*Fox1*^{nu} y se confirmó, mediante el estudio histopatológico, el crecimiento de melanocitos neoplásicos en el tejido subcutáneo del dorso de todos los animales. Si bien las células tumorales se observaron claramente, la ocurrencia de necrosis dificulta la realización de estudios posteriores. Este hallazgo podría deberse al rápido crecimiento del tumor en los animales trasplantados, dado que la neoplasia utilizada exhibió un comportamiento extremadamente agresivo en el paciente donante, causando amplias metástasis en un corto tiempo. En conclusión, estos resultados preliminares indican la viabilidad del trasplante del melanoma canino en ratones inmunodeficientes, lo que posibilitaría el desarrollo de un modelo para su estudio.

BIBLIOGRAFÍA

1. Cuitiño MC, Massone AR, Idiart JR. Estudio retrospectivo en neoplasias melanocíticas caninas: aspectos epidemiológicos. Analecta Veterinaria (VE) 2006; 26 (2): 18-24 (7 pantallas). Recuperable de http://www.fcv.unlp.edu.ar/analecta.

2. Homsi J, Kashani-Sabet M, Messina JL, Daud A. Cutaneous melanoma: prognostic factors. Cancer Control 2005; 12:223-229

3. Vail DM, MacEwen EG. Spontaneously occurring tumors of companion animals as models for human cancer. Cancer Invest. 2000; 18(8):781-92.

4. Dithmar S, Albert DM, Grossniklaus HE. Animal models of uveal melanoma. Melanoma Res. 2000; 10(3):195-211.

5. Canadian Council on Animal Care. Guide to the care and use of experimental animals. CCPA, Manual Vol. 1 (2da edición), 1998.

6. Guía para el Cuidado y Uso de los Animales de Laboratorio. Edición Mexicana auspiciada por la Academia Nacional de Medicina. 1999. Copyright National Academy Press, Washington, D.C. 1996.

7. Pons M, Mancheño-Corvo P, Martín-Duque P, Quintanilla M. Molecular biology of malignant melanoma. Adv Exp Med Biol. 2008; 624:252-64.

8. Inoue K, Ohashi E, Kadosawa T, Hong SH, Matsunaga S, Mochizuki M, Nishimura R, Sasaki N. Establishment and characterization of four canine melanoma cell lines. J Vet Med Sci. 2004; 66(11):1437-40.