

## “CONSECUENCIAS EN LA ERUPCIÓN DE PIEZAS DENTARIAS PERMANENTES POR LA PÉRDIDA PREMATURA DE LOS DIENTES TEMPORARIOS “

**Autores:** GABRIEL LAZO; CARLOS BUSTAMANTE; MARIA VIRGINIA LAZO ; ALDANA MARCHIONI; MARISA SCAZZOLA ; VERONICA CAZZOLA; GASTON BORRILLO

Institución *Facultad de odontología, UNLP*

Categoría: *Trabajos de Investigación*

### Resumen

Los dientes temporales desempeñan un papel muy importante en el mantenimiento de la longitud del arco, la pérdida precoz constituye una causa local de anomalía adquirida de la oclusión , consecutivo a ésta puede ocurrir una disminución del espacio reservado para el sucesor permanente debido a la migración de los dientes adyacentes y el consiguiente acortamiento de la longitud de la arcada.

Los efectos perjudiciales varían y dependen de una serie de circunstancias, como el grado de desarrollo del sucesor permanente, el tipo de diente temporal que se pierde, las características previas existentes en la arcada y el momento en el cual el paciente acude al estomatólogo .

Las causas más frecuentes que dan lugar a la pérdidas prematuras son los traumatismos, la reabsorción prematura de las raíces de los temporales y las extracciones por procesos de caries , periodontitis, etc.

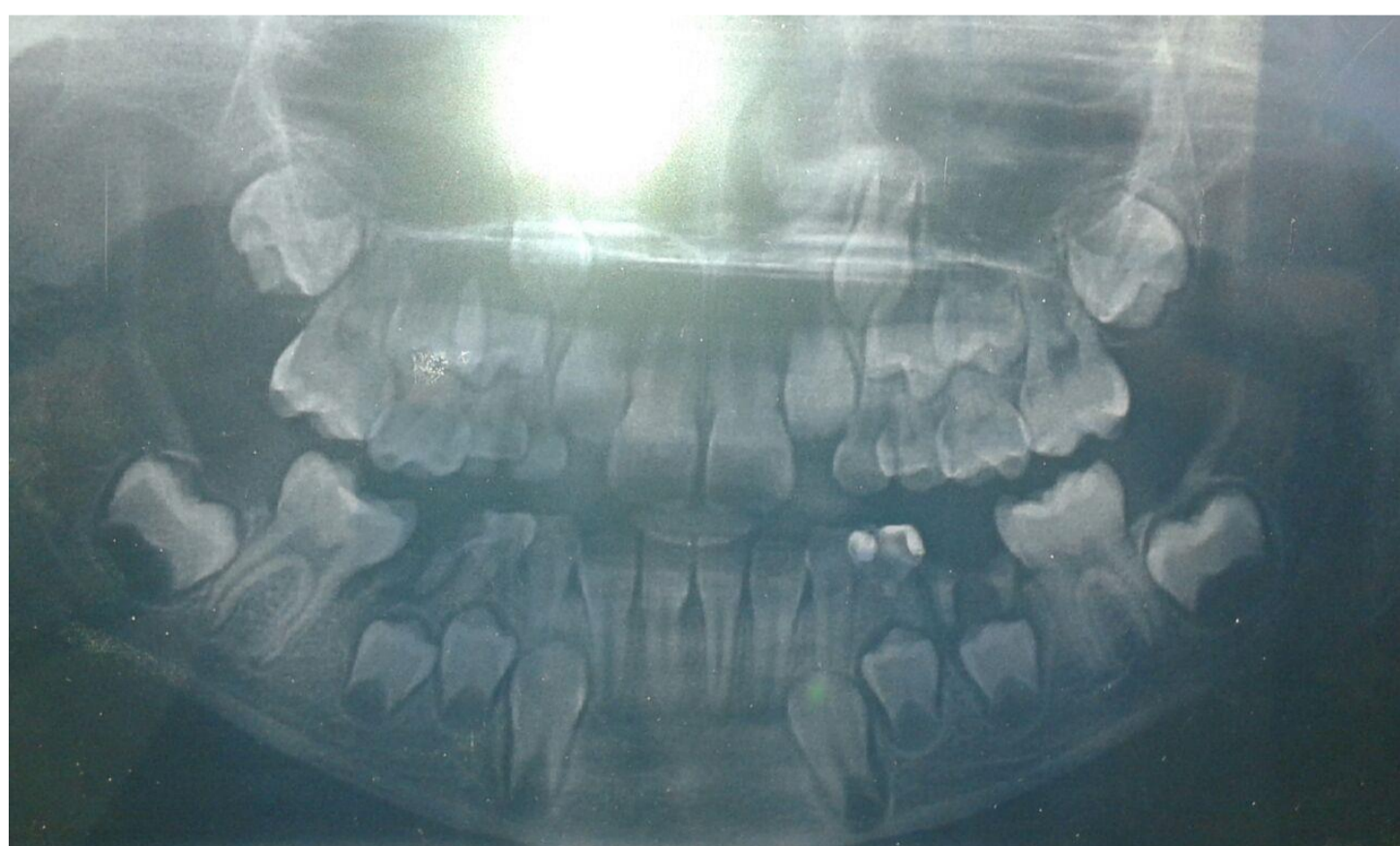
### Introducción y Objetivos

Es fundamental concientizar sobre la importancia del mantenimiento de las piezas dentarias temporarias hasta su periodo de exfoliación normal midiendo las consecuencias que se producen cuando hay perdidas prematuras.

**Objetivos :** Conservar las funciones de masticación, deglución, fonación, estética, prevención de hábitos parafuncionales y mantenimiento del espacio en la arcada, así como guía para los dientes permanentes hasta que llegue su momento de erupción, Evitar apiñamiento, impactaciones, desviación de líneas medias, excesivo resalte, excesiva sobremordida, mordida cruzada o relación molar desfavorable( mesializacion del primer molar permanente ).

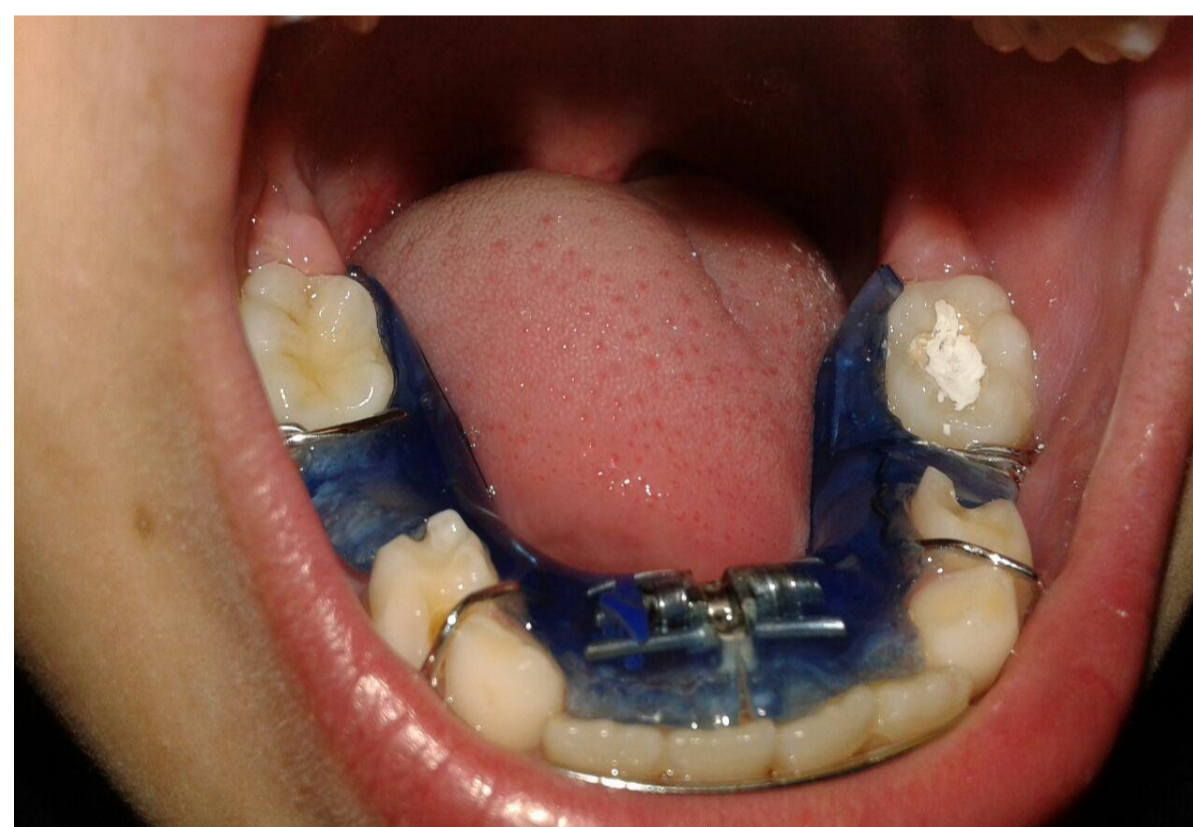
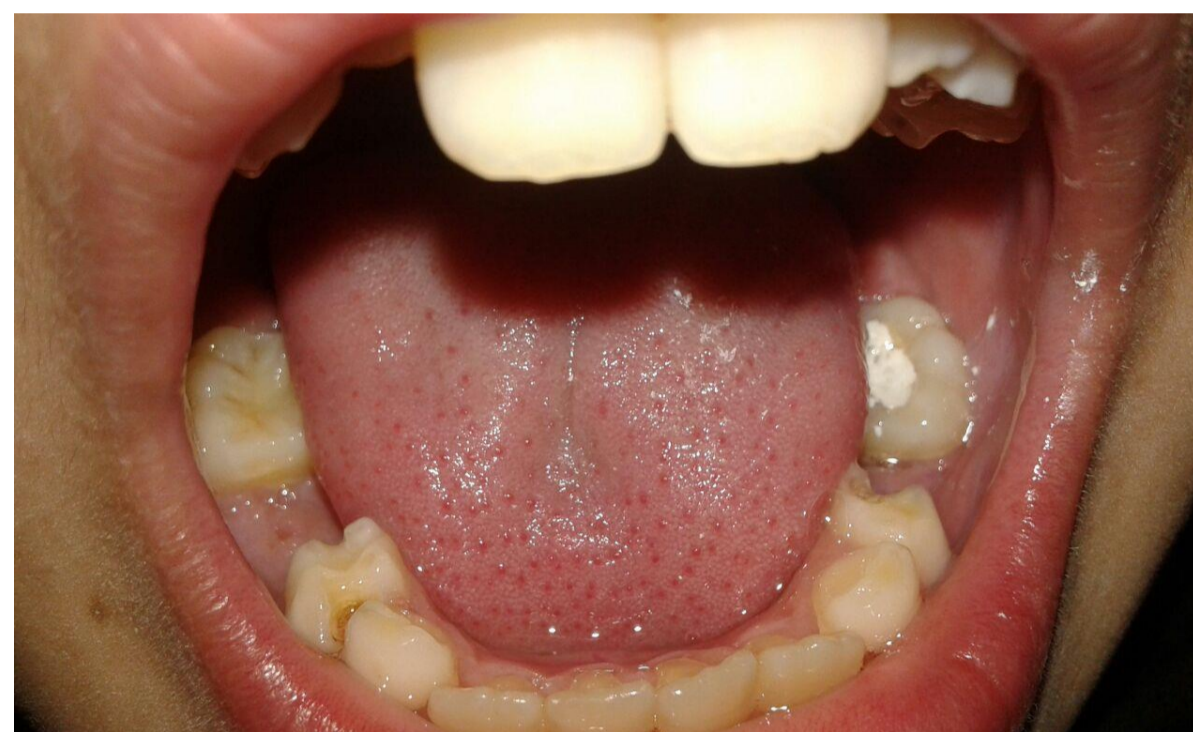### Material y Métodos

Un método exacto para evaluar la erupción retrasada o apresurada es examinar el grado de desarrollo radicular y el hueso alveolar que cubre el diente permanente que no ha brotado, por medio de radiografías panorámicas o periapicales, también se trabajo con impresiones y modelos de estudios ,aparatos ortopédica funcional y mantenedores de espacio.



### Resultados

La extracción prematura del segundo molar primario causa el desplazamiento mesial del primer molar permanente y atrapa los segundos premolares en erupción. Aun cuando hace erupción el segundo premolar, es desviado en sentido vestibular o lingual hasta una posición de maloclusión. Esta mesialización implica una reducción de la longitud de la arcada que se manifiesta por una falta de espacio a nivel del último diente que hace erupción, que por lo general en el maxilar superior es el canino y en el inferior el segundo premolar.



### Conclusiones

La pérdida prematura de las piezas dentarias temporarias trae aparejadas consecuencias, como la inclinación y migración de los dientes vecinos ya que disponen de mayor tiempo para moverse de su posición original, lo que trae consigo la disminución del espacio para el sucesor permanente, el acortamiento del perímetro del arco, malposiciones dentarias, apiñamientos, dificultad para masticar y alimentarse, alteraciones fonéticas, diastemas y alteraciones de oclusión; Estas consecuencias pueden ser evitadas si son tratadas en el momento adecuado y con el tratamiento correspondiente.

### Referencias

- Moyers. 1996. Manual de Ortodoncia, (4ta. Ed.). Panamericana. Argentina,
- Odontología Pediátrica La salud bucal del niño y el adolescente en el mundo actual
- Autores: Noemí Bordoni / Alfonso Escobar/ Ramón Castillo Mercado
- © 2010
- Ortopedia Funcional de los Maxilares y Ortodoncia Interceptiva – Quiros Nº Edición: 1/2010

