

## Resumen

El uso de magnificación (desde lentes, lupas y hasta el microscopio) para mejorar la visualización en odontología tiene un siglo aproximadamente. El microscopio para uso en endodoncia y en odontología en general, tiene como ventaja principal permitir trabajar con visión estereoscópica, aumento adecuado en el campo operatorio perfectamente iluminado con luz coaxial que mejora la capacidad diagnóstica y posibilita una mayor facilidad para trabajar.

## Introducción

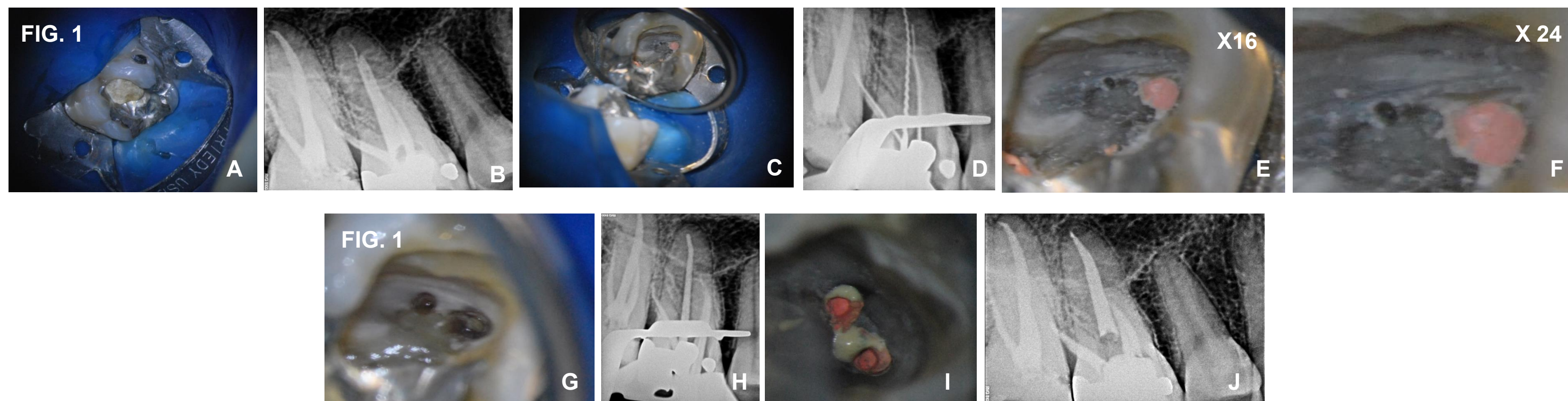
Se describen varios casos clínicos, de diversa complejidad, utilizando microscopia para su resolución en todos ellos. Se exponen casos de retratamiento, perforaciones de piso de cámara y localización de conductos.

## Descripción del Caso

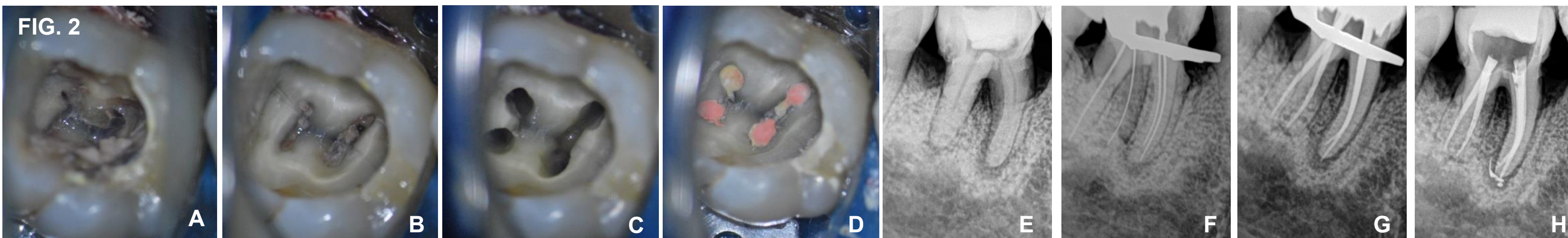
**CASO CLINICO:** Paciente derivado por un colega especialista en endodoncia, que continua con dolor en la pieza dentaria 16 luego de haberse efectuado un tratamiento de conducto. (Fig.1 A,B). El colega sospecha de la posible presencia de un cuarto conducto, por las características del dolor y deriva al paciente a un especialista que trabaje con asistencia de microscopía. Se realiza la apertura y se busca un cuarto conducto (MV 2), sin anestesia, al localizarlo el paciente refiere el mismo dolor que estaba teniendo, esto confirma el diagnóstico. (Fig. 1 C, D). La magnificación de la imagen permiten la localización y cateterismo del conducto. (fig.1 E, F) y una prolija obturación. (Fig.1 H, I, J).

Se utilizan espejos de rodio que no distorsionan la imagen, estos se utilizan al trabajar con microscopio y exploradores afilados.

Una vez más se puede aplicar un antiguo axioma de la endodoncia, anterior a la microscopia, ... "NO SE PUEDE TRARAR LO QUE NO SE VE".

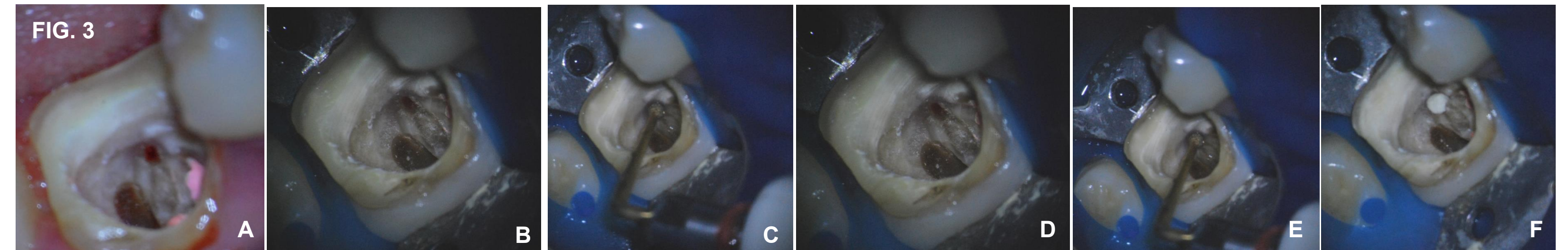


**CASO CLINICO:** Se observa una apertura convencional con fresas (Fig.2 A), una retificación con puntas de ultrasonido (Fig.2 B) y retificación de la entrada de los conductos antes de comenzar a instrumentar (Fig.2 C). Empezar el tratamiento con esta visualización magnificada, varias veces, del acceso a los conductos permite una instrumentación y obturación con resultados predecibles, se trabaja en un campo amplio. (Fig.2 D, E, F, G, H) La ayuda del microscopio para encontrar los conductos radiculares es inestimable.



**CASO CLINICO:** En este caso el paciente es derivado para resolver una perforación de piso de cámara pulpar. (Fig.3 A). Esta se observa bajo el microscopio verificando su real magnitud, con ultrasonido se regularizar los bordes con precisión, aptos para colocar MTA (agregado trióxido mineral) y luego un vendaje con ionomero vítreo. (Fig.3 B, C, D, E, F).

Precisión, observación y eficacia son tres condiciones necesarias para tratar este caso clínico y esto es facilitado con la observación bajo microscopio. Este es un instrumento de indudable valor para la reparación de las perforaciones iatrogénicas donde el pronóstico depende de la calidad del sellado.



## Conclusiones

El empleo del microscopio no cambia las técnicas endodónticas del operador, pero sin embargo aporta una precisión en las mismas que facilitan el objetivo de la excelencia en la terapéutica endodóntica. La iluminación y la ampliación son especialmente importantes en endodoncia porque se realizan muchos procedimientos mediante el sentido táctil, y dicha iluminación y ampliación bien concentradas no son una ayuda, sino más bien, una necesidad visual.

Cabe aclarar que para poder trabajar con esta herramienta el profesional debe capacitarse previamente ya que acoplar el microscopio a la rutina de trabajo conlleva cambiar posiciones de trabajo del operador-asistente, utilizar instrumental específico en algunos casos, y esto solo se logra con entrenamiento previo.

## Referencias

- 1- Friedman MJ, Landesman HM. Microscope-assisted precision (MAP) dentistry. A challenge for New Knowledge. J Calif Dent Assoc 1998 Dec;26(12):900-5. Review.
- 2- García Puente C, Saavedra J. Microscopía en Endodoncia En: Leonardo MR. Endodoncia. Brasil:Ed Artes Medicas Latinoamérica, 2005; Vol. Cap. 31 :1303-35.
- 3- Khayat BG. The use of magnification in endodontic therapy: the operating microscope. Pract Priodontol Aesthet Dent 1998;10(1):137-44.
- 4- Malfaz JM. Aplicaciones del microscopio en la endodoncia actual. RCOE 2002;7(3):301-10.