

## Resumen

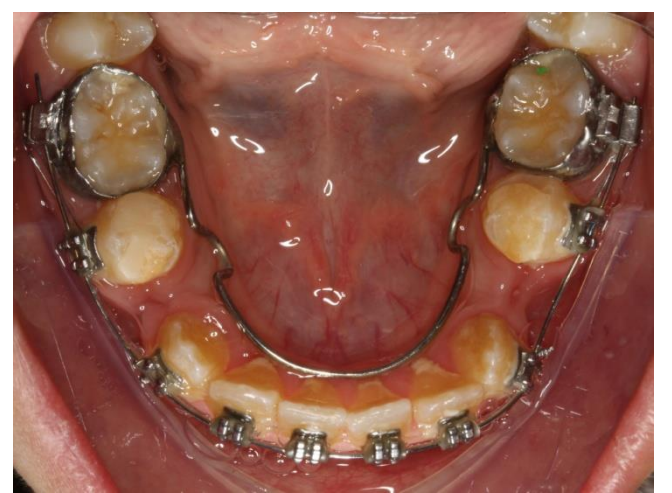
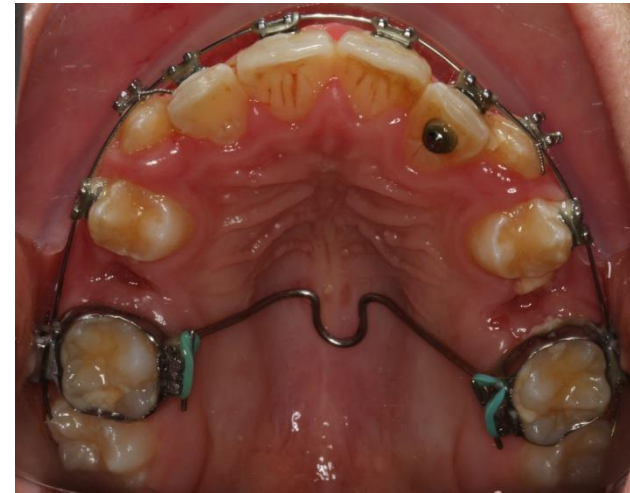
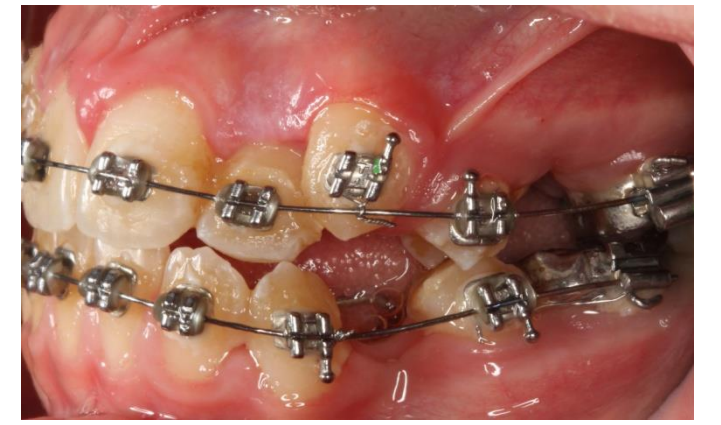
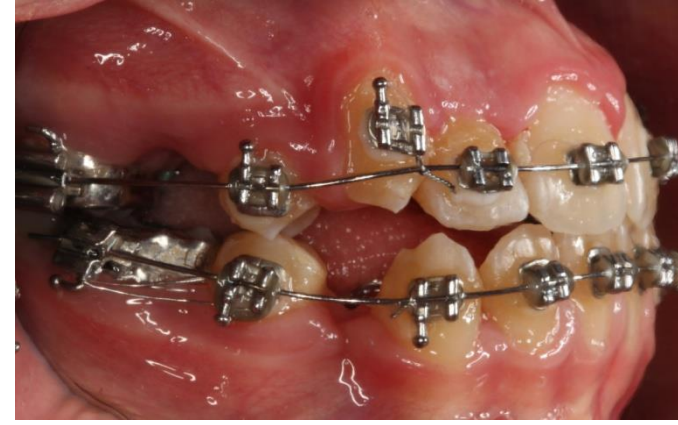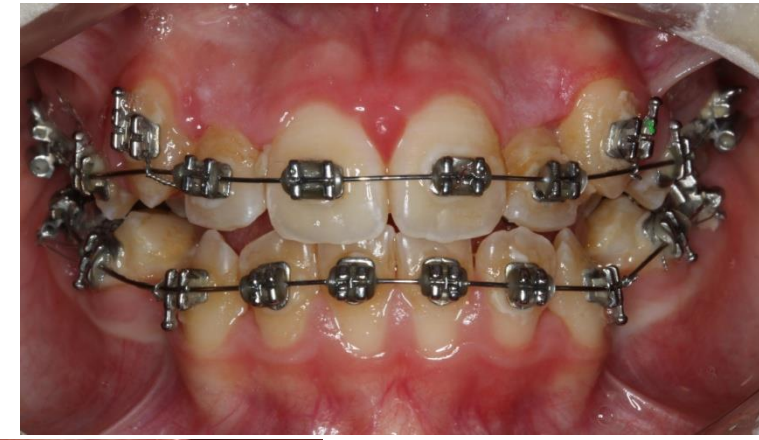
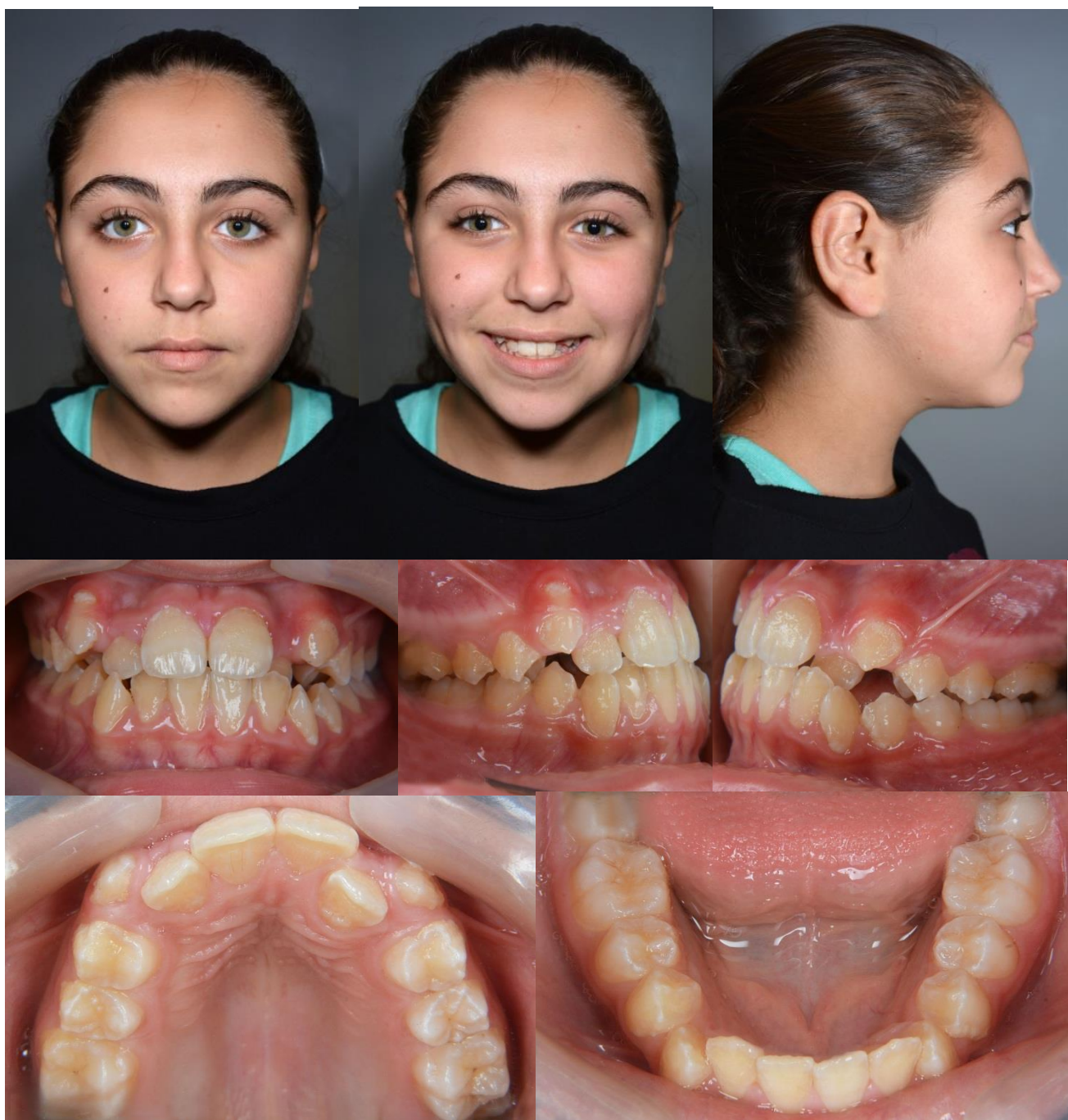La planificación del tratamiento de la discrepancia en ortodoncia implica, frecuentemente, la extracción de los dos primeros o segundos premolares. La selección de los dientes a extraer es una decisión importante y es individual para cada paciente luego de un análisis cuidadoso, clínico, radiográfico y de modelos. La elección estará condicionada por la necesidad de la pérdida de anclaje, las características faciales del paciente, el grado de apiñamiento y la posición de los incisivos.

## Introducción

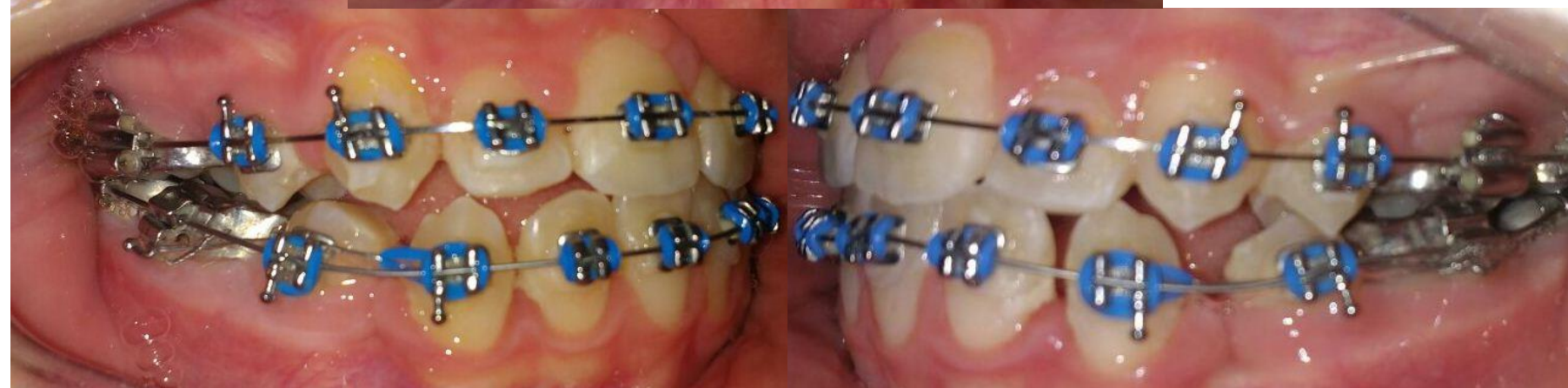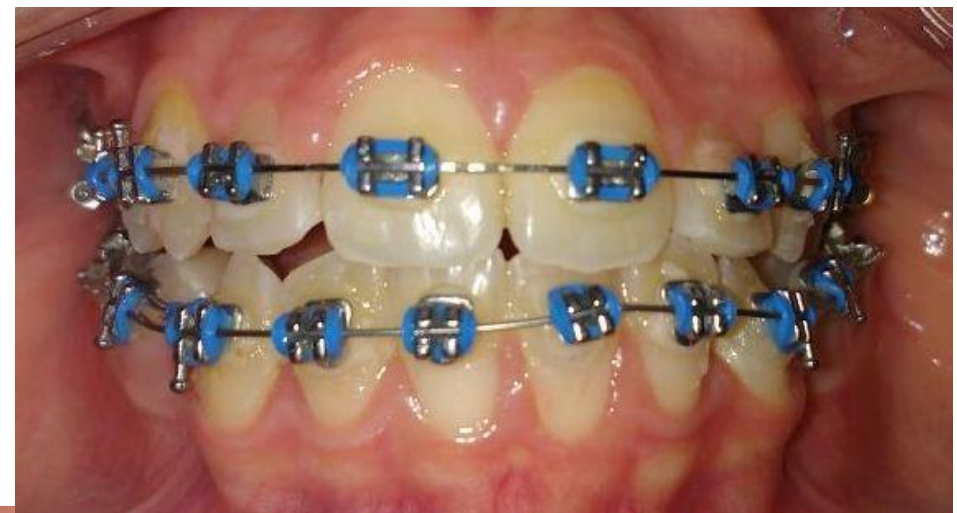La planificación del tratamiento de ortodoncia cuando la discrepancia es negativa implica varios procedimientos para crear espacios, estos consisten en protrusión, verticalización molar, expansión lateral, desgastes proximales y extracciones. Este último procedimiento se realiza cuando la discrepancia es mayor a 9-10 mm, frecuentemente implica la extracción de los dos primeros o segundos premolares. La selección de los dientes a extraer es una decisión importante y es individual para cada paciente luego de un análisis cuidadoso, clínico, radiográfico y de modelos. La elección estará condicionada por la necesidad de la pérdida de anclaje, las características faciales del paciente, el grado de apiñamiento y la posición de los incisivos.

## Descripción del Caso

El presente trabajo describe una paciente de 12 años sexo femenino con un perfil aceptable, clase I molar con tendencia a III derecha e izquierda quien tuvo un tratamiento con exodoncias de los segundos premolares superiores y primeros premolares inferiores. La decisión de extracciones de los segundos premolares superiores se realizó con el propósito de perder anclaje superior establecer la clase I molar.



Se coloca en un principio barra palatina removible como anclaje superior en la etapa de alineación con arcos de niti 0.14 que luego es retirada para permitir la mesiogresión del 16 y 26.



Fotos actuales con arcos 16 x 22 superior e inferior.

## Conclusiones

La extracción de los segundos premolares tiene características propias tanto clínicas como terapéuticas que la hacen sensiblemente diferente a la extracción de los primeros premolares. Estas extracciones son una buena opción en casos límite con mínima o ninguna alteración del perfil y de leve a moderada necesidad de espacio anterior.

## Referencias

1. El tratamiento ortodóntico con arco recto Jorge Gregoret Ediciones 20013 Gran Martínez Campos 20-2D 28010 Madrid
2. Tratamiento sistematizada del tratamiento ortodóntico Richard McLaughlin- John C Bennet- Hugo J. Trevisi Edición en español España
3. Daljit S. Gill y col Ortodoncia. Principios y prácticas. Editorial Manual Moderno 2013
4. Rohan. Mascaren has y col. Second premolar extraction. Not always a second choice contem clin dent 2015-Jan – Mar2015