

Técnica original de ventana ósea para el tratamiento de lesiones en la mandíbula.

[Original bone window technique for the treatment jaw pathology.]

Autores:

Dr. Velázquez, Julio [1]
Od. Flores Rivas, Marioly [2]
Od. Ospino Bustamante, Luis [3]
Od. Maraz, Daniel [4]

Dirección de Contacto:

Dr. Julio Ruben Velázquez.
Fundación Fisurados Labio Palatino
Maria E. Mendoza de Velázquez
Calle 8 n° 192 (CP: 1900)
La Plata, Buenos aires, Argentina.
Tel/Fax (0221) 4834358
E-mail: cirojv@gmail.com

Fecha de recepción:

26/04/2018

Fecha de aprobación:

07/06/2018

Velázquez, J; et. al. Técnica original de ventana ósea para el tratamiento de lesiones en la mandíbula. Rev. Soc. Odontol. Plata; 2018; XXVIII(56):23-31

[1] Doctor en Odontología, otorgado por la Facultad De Odontología de la Universidad Nacional de la Plata (UNLP).
Profesor titular de la carrera de postgrado de Cirugía y Traumatología Buco-Maxilo-Facial de la Universidad Católica Argentina (UCA) -
Director de la Fundación Fisurados Labio Palatino Maria E. Mendoza de Velázquez.

[2] Residente de tercer año, Cirugía Maxilofacial Hospital Interzonal de Agudos Luisa C. de Gandulfo, Facultad de Ciencias Médicas Pontificia Universidad Católica Argentina. Clínica estomatológica, Facultad de Ciencias Médicas Pontificia Universidad Católica Argentina.

[3] [4] Residente de Cuarto año, Cirugía Maxilofacial Hospital de Agudos Dr. Lucio Meléndez, Facultad de Ciencias Médicas Pontificia Universidad Católica Argentina.

RESUMEN

El objetivo de este trabajo consiste en describir la técnica original de ventana ósea, enumerar las ventajas que esta nos brinda y Presentar indicaciones y contraindicaciones de la misma. Presentamos dos casos clínicos y estadística de casos que se resolvieron mediante la técnica quirúrgica de ventana ósea de patología ubicada en zona posterior mandibular.

PALABRAS CLAVE

Abordaje; Piezoeléctrico; Ventana ósea.

SUMMARY

The objective of this work is to describe the original technique of bony window, to enumerate the advantages that this gives us and to present indications and contraindications of the same one. We present two cases and our case statistics that were solved by the surgical technique of bone window of pathology located in the posterior mandibular zone.

KEY WORDS

Approach; Piezoelectric; Bone window.

INTRODUCCIÓN

Presentamos la técnica de ventana ósea para el tratamiento de patología quística y tumoral en la mandíbula.

El tratamiento de las diferentes patologías que se desarrollan en zona posterior de cuerpo mandibular y rama se convierte en un reto diario para el cirujano ya que se deben resolver de la mejor manera siendo lo menos invasivo posible.

Entonces ¿cómo se elige la técnica más adecuada?. En nuestra experiencia hospitalaria hemos comprendido y comprobado las ventajas que nos brinda tratar lesiones quísticas y tumorales de pequeño y mediano tamaño en zona posterior mandibular a través de la ventana ósea por vía extraoral. Lesiones a nivel del segundo molar mandibular o anteriores a este se abordan por vía intraoral.

El propósito de este trabajo consiste en describir la técnica original de ventana ósea, enumerar las ventajas que nos brinda y Presentar sus indicaciones y contraindicaciones. Presentamos dos casos clínicos y una estadística de casos tratados por el Dr. Julio Velázquez de lesiones que se resolvieron mediante la técnica quirúrgica de ventana ósea de patología ubicada en zona posterior mandibular.

El abordaje de elección es el sub mandibular o Risdom, ya que nos permite un campo visual directo menos limitado si lo comparamos con la vía intraoral donde algunas maniobras en zona posterior de cuerpo mandibular y rama se ven entorpecidas debido al espacio limitado. La técnica original propuesta tiene el objetivo de proporcionar un mejor campo quirúrgico, evitar grandes osteotomías que en muchas ocasiones provocan dehiscencias de la herida, y generar las mejores condiciones para una correcta cicatrización. Esperamos incentivar el uso de la misma por cirujanos maxilofaciales y en definitiva lograr el beneficio para los pacientes.

INDICACIONES DE LA TÉCNICA

- A. En todo proceso tanto quístico como tumoral en estadio primario ubicados en zona posterior mandibular abordando por vía extraoral.
- B. En todo proceso tanto quístico como tumoral en estadio primario ubicados a nivel del segundo molar mandibular o anterior a este abordando por vía intraoral.
- C. Piezas dentarias en posición anómala.

CONTRAINDICACIONES DE LA TÉCNICA

- A. Lesiones tumorales de gran tamaño.
- B. Lesiones con características infiltrativas.

Esta técnica actualmente puede llegar a ser una excelente opción de tratamiento, por sus múltiples beneficios.

Las ventajas que se obtienen son varias entre las que se pueden destacar:

1. La preservación del tejido óseo. Ya que no es necesario realizar osteotomías extensas para lograr acceso a la lesión ubicada en rama y cuerpo posterior mandibular como sucede al abordar por vía intraoral.
2. Visión directa del paquete vasculo nervioso del dentario inferior. Que nos permite identificarlo y conservar su integridad en todo su trayecto.
3. Capacidad para realizar maniobras con libertad. Lo que nos permite una exéresis completa de la lesión.
4. Preservación de piezas dentarias cercanas a la lesión. Y disminución de lesiones periodontales a las mismas.
5. Regeneración ósea completa. Se evita la invasión de tejido fibroso dentro de la cavidad.
6. Se disminuye el riesgo de fractura patológica.

El conocimiento de la anatomía quirúrgica mandibular es básica para quienes operamos con frecuencia esta área, sin embargo para el cirujano inexperto es muy importante repasar este capítulo con la finalidad de disminuir complicaciones.

ABORDAJE EXTRAORAL PARA LA MANDÍBULA

La mandíbula puede también exponerse por abordajes quirúrgicos usando incisiones en la piel. El abordaje submandibular es de los más útiles para rama ascendente y cuerpo posterior mandibular. (3)

La rama o ramas marginales que inervan los músculos del labio inferior y mentón, representan el peligro anatómico más importante. Con el fin de evitar la lesión de la rama mandibular del nervio facial, la incisión que se realiza a través del platisma y la fascia profunda no debe ser la anchura menor a un dedo el cual debe estar por debajo del borde inferior de la mandíbula. Las incisiones en el ángulo de la mandíbula nunca deben ser profundizadas más allá de la anchura de un dedo a nivel del lóbulo de la oreja para evitar el riesgo de dañar el

tronco principal del nervio facial. (3) En primer lugar se identifica la región posterior mandibular a intervenir. Es útil infiltrar los tejidos con una solución anestésica local tal como lidocaína al 2% con vasoconstrictor, esto ayuda a definir planos tisulares y crear hemostasia. Es deseable siempre la consulta con el anestesta cuando se infiltra con estas sustancias, con el fin de evitar o minimizar el riesgo de arritmia cardiaca, incluso fibrilación ventricular.

Durante la incisión inicial se debe tener cuidado de mantener el bisturí perpendicular a la superficie de la piel para evitar la producción de bordes aguzados. Realizamos una incisión cutánea situada en el subángulo mandibular que se describe en la literatura como abordaje Risdon extendido al borde mandibular inferior, variando la extensión de la misma según los casos. (12) El platisma es incidido y retraído hacia arriba junto con la piel, las ramas de la vena facial son clamepeadas y seccionadas. Se localiza la arteria facial. Estas estructuras se encuentran debajo de la fascia profunda inmediatamente por debajo y anterior a la inserción del musculo masetero. La fascia es levemente incidida, se realiza la disección con tijera roma. En aproximadamente 20% de los casos la rama mandibular del nervio facial gira hacia arriba y acompaña a los vasos en este punto. Se continúa la disección por debajo del musculo masetero hasta llegar al reborde mandibular a este nivel se incide el periostio y mediante un periostótomo se diseca sub-periosticamente hasta abordar ampliamente el plano óseo. (12)

DESCRIPCIÓN DE TÉCNICA DE VENTANA ÓSEA

Demarcamos la región donde realizaremos la ventana ósea. Se utiliza un piezoeléctrico o en su defecto una cierra oscilante (no recomendada por el riesgo de lesionar el paquete vasculonervioso del dentario inferior) sobre la cortical la cual se complementa por medio de escoplo y martillo, retiramos la cortical ósea procediendo a eliminar cualquier tejido adherido a la misma. Seguido la depositamos en suero fisiológico al 0.9%. Posteriormente realizamos la remoción completa de la lesión y el tratamiento de la cavidad. Finalmente si el caso lo amerita utilizaremos material de relleno óseo, en este punto resaltamos la utilidad del Sint Life. (Fig. 1) Por último se estabiliza el bloque óseo y se fija (opcional) en algunos casos por medio de placas de osteosíntesis. Realizamos finalmente el cierre por planos con la técnica habitual.

CASO CLÍNICO N°1

Paciente femenino de 24 años de edad sin antecedentes patológicos de importancia, quien consulta al servicio de Cirugía Maxilofacial del Hospital de Agudos Dr. Lucio Meléndez por aumento de volumen en zona de tercer molar inferior lado izquierdo, se solicitan estudios complementarios con resultados dentro del rango normal. Al examen intraoral se observa aumento de volumen por vestibular del 38 Indoloro a la palpación. Al examen de TC (Fig. 3) se identifica la presencia del tercer molar en posición horizontal que además se encuentra en íntima relación con el nervio dentario inferior. Se identifica una imagen radiolúcida de apariencia quística, de aproximadamente 25mm de diámetro por lo cual se decide una planificación quirúrgica con la técnica de la ventana ósea por medio del abordaje submandibular.



Fig. 1: SINTLIFE Pasta. Injerto sintético hecho de Nano-cristales de hidroxiapatita biomimética de nueva generación, con iones de magnesio.

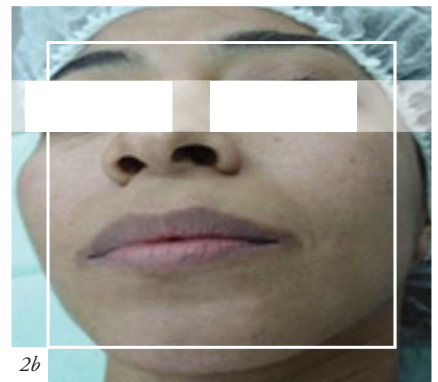
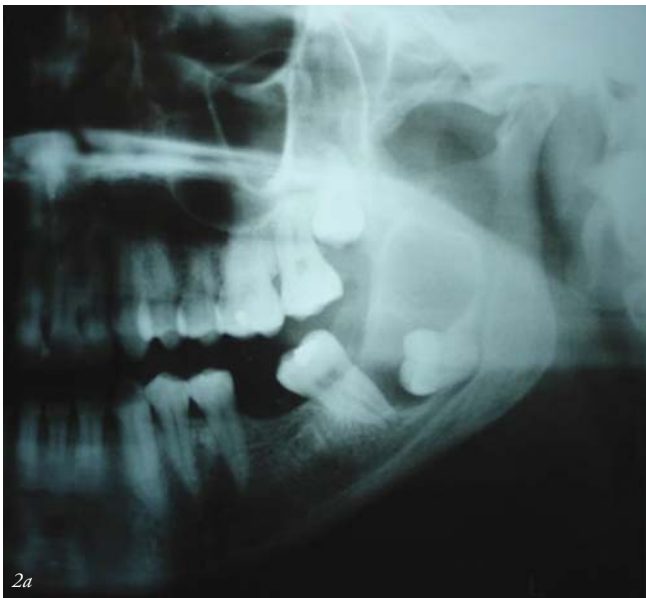
Fig. 2a y 2b: Preoperatorio y radiografía panorámica donde se identifica la presencia del tercer molar inferior izquierdo con imagen quística y la relación íntima con el paquete vasculo nervioso del dentario inferior.

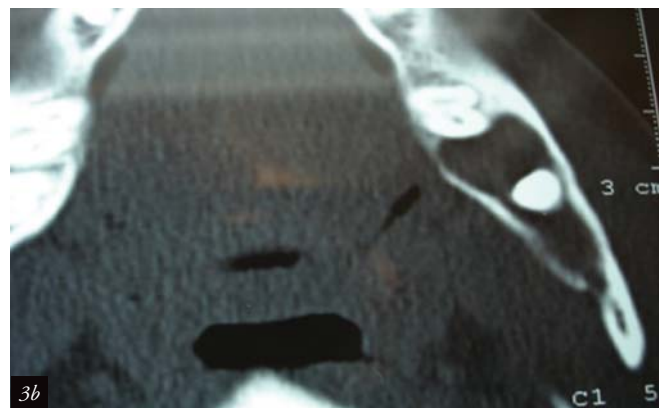
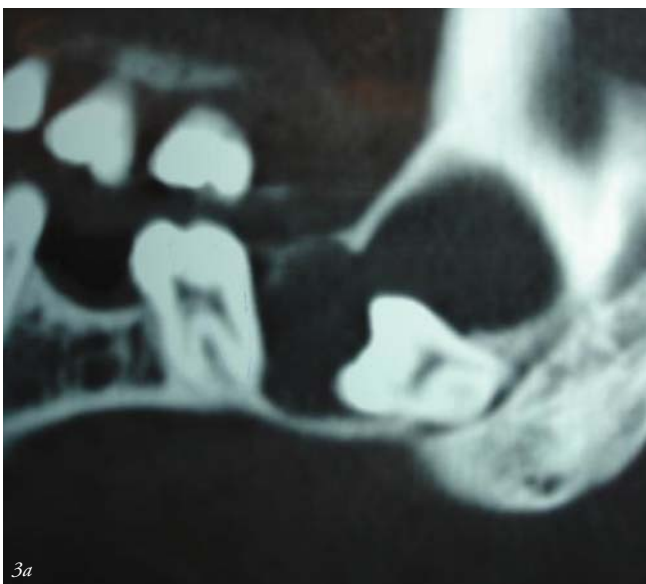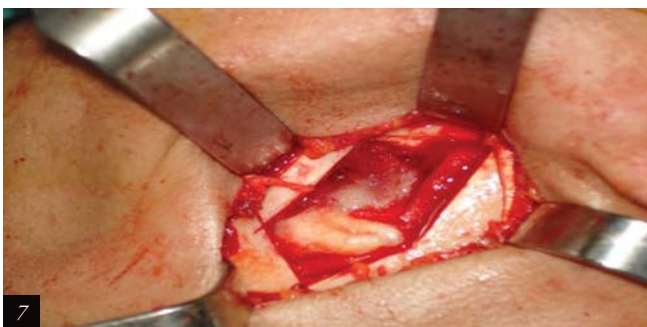
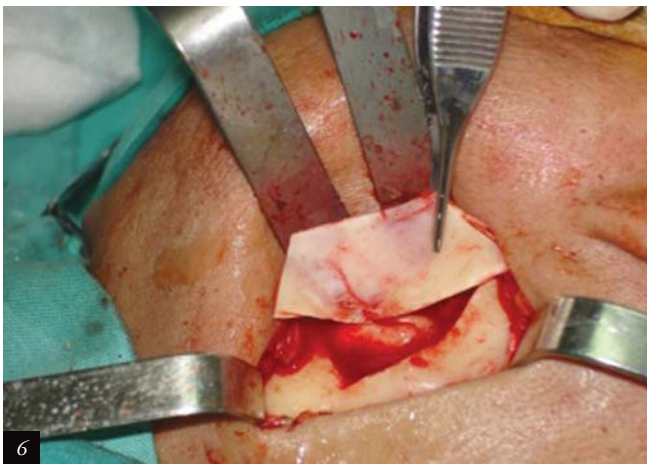

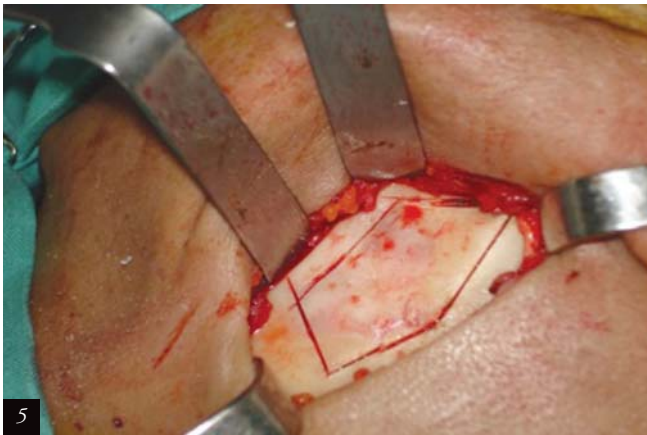
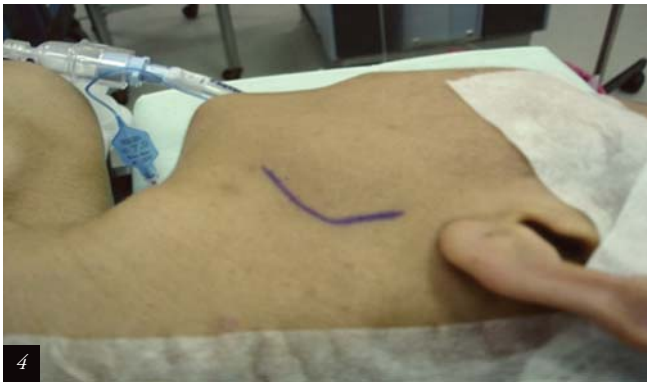Fig. 3a y 3b: Tomografía Axial Computada en cortes axial y coronal se identifica la extensión de la lesión quística y expansión de las tablas óseas.



Se realiza marcación para el abordaje submandibular, incisión cutánea, divulsión hasta llegar al plano óseo, se realizó el diseño de la ventana con piezoeléctrico y se completó por medio de escoplo y martillo, se retiró el bloque óseo para la exposición del campo operatorio donde se identificó el tercer molar y la lesión quística. (Fig. 4, 5, 6 y 7) seguido la Identificación y disección del nervio dentario inferior para conservar su integridad, extracción del tercer molar y excresis completa de la lesión quística. (Fig. 8 y 9). Después de limpiar el lecho quirúrgico se procede al relleno óseo de la cavidad, reposición y ubicación del bloque óseo fijándolo por medio de miniplaca de osteosíntesis. (Fig. 10, 11 y 12)

Anatomía patológica

Macroscopía:

Dos fragmentos irregulares blanco-rosados, el mayor de 1x0,8x0,4 mm y el otro de 7x5x2 mm, ambos de consistencia blanda.

Microscopía:

Uno de los fragmentos corresponde a la pared de una cavidad quística en cuya superficie interna se observa un epitelio ameloblástico, constituido por células estrelladas y una banda periférica de células basales, en el espesor de la pared quística se observa un foco con pequeños nidos o cordones correspondientes también al epitelio ameloblástico, en la superficie externa hay una zona con tejido muscular estriado adherido. El otro fragmento corresponde a la mucosa suprayacente revestida por un epitelio pavimentoso con acantopapilomatosis e hiperparaqueratosis en la superficie.

Diagnóstico:

Ameloblastoma quístico probablemente correspondiente a la transformación de un quiste dentígero.

Fig. 4: Marcación.

Fig. 5: Diseño poligonal.

Fig. 6: Retiro de cortical.

Fig. 7: Campo operatorio.

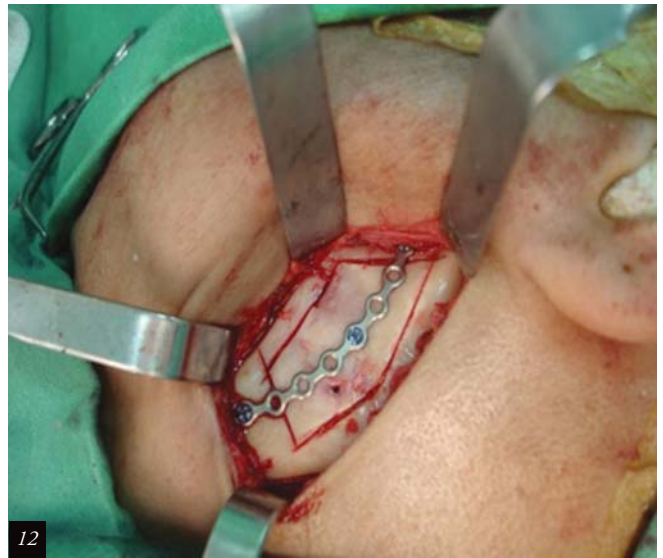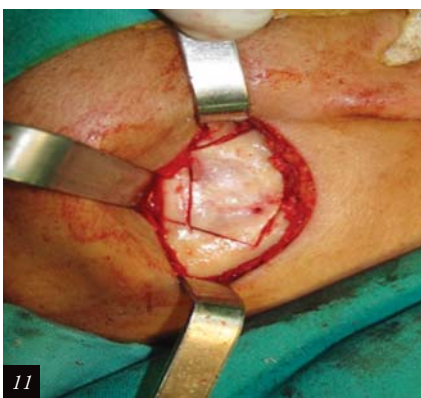
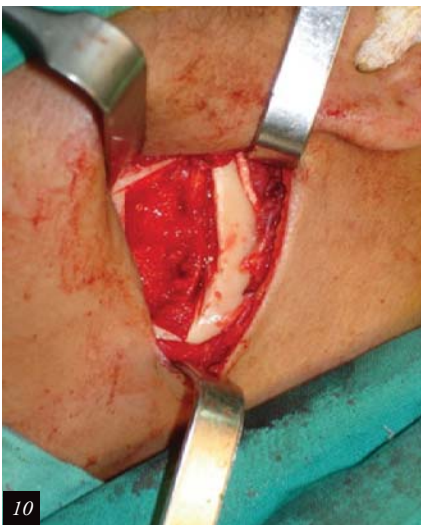
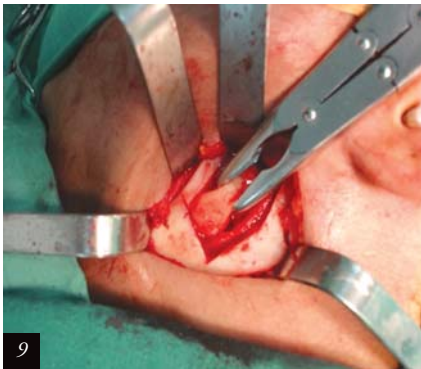
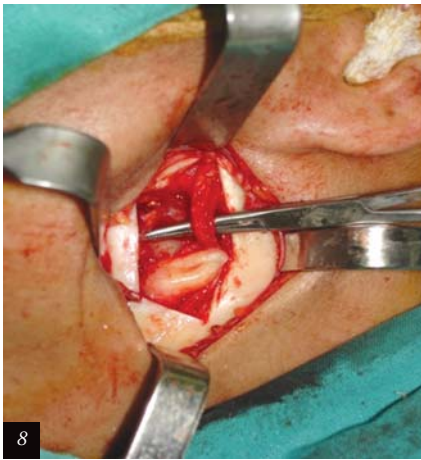
Fig. 8: Identificación y disección del nervio.

Fig. 9: Extracción.

Fig. 10: Lecho quirúrgico.

Fig. 11: Reposición de cortical.

Fig. 12: Fijación.



Posoperatorio inmediato donde se observa el edema localizado en la zona submandibular unilateral izquierda propio del acto quirúrgico, y reconstrucción mandibular en 3D (Fig. 13a, 13b y 13c).

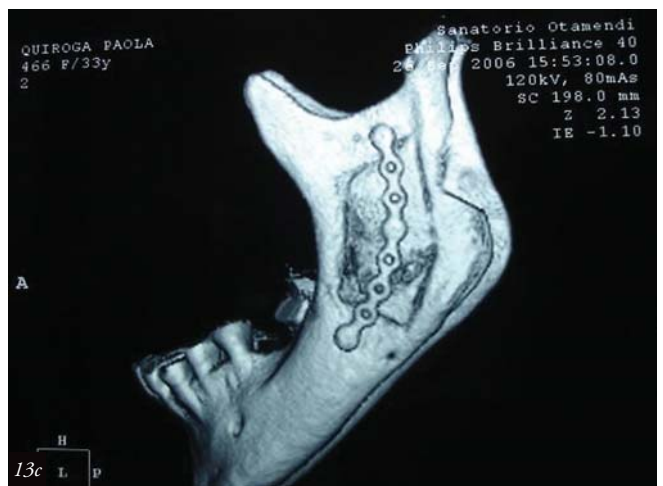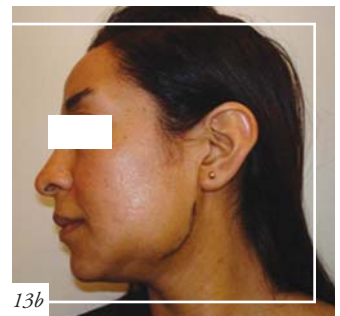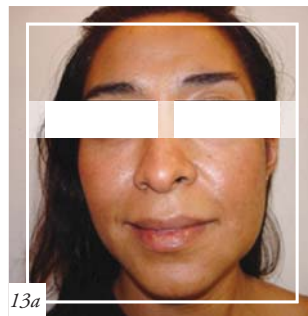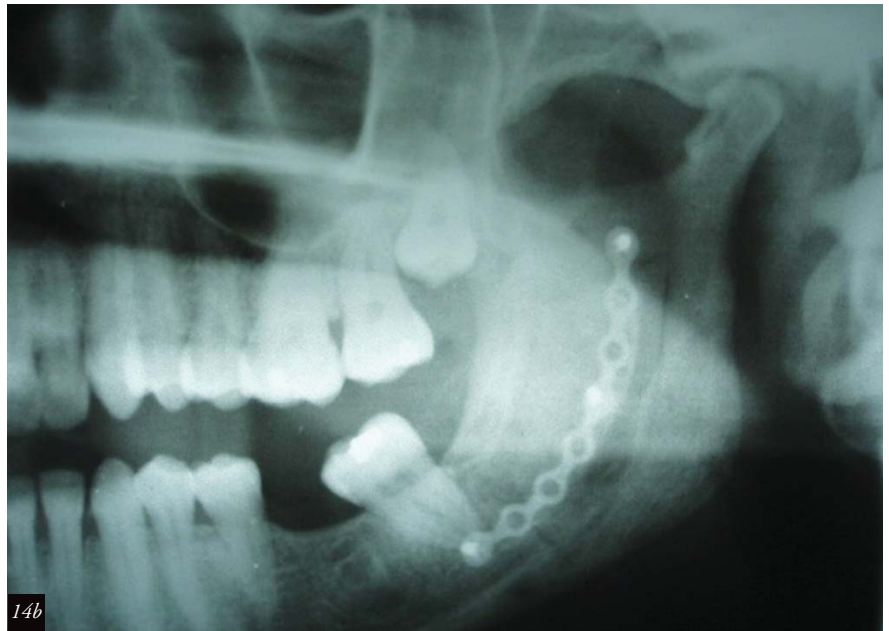


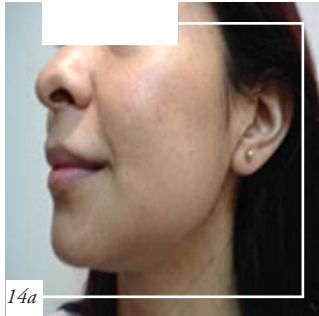Fig. 13a y 13b: Pop. Inmediato.

Fig. 13c: Reconstrucción en 3D. Se aprecia relleno óseo y placa en su lugar.

Control Postoperatorio a tres años, observamos la zona quirúrgica donde es casi imperceptible la incisión cutánea. Control radiográfico postoperatorio a distancia de tres años, se observa la correcta regeneración ósea en la zona tratada. (Fig. 14a y 14b)

Fig. 14a y 14b: Pop a 3 años.



CASO CLÍNICO N°2

Paciente femenino de 63 años sin antecedentes patológicos de importancia, quien acude al Servicio de Cirugía Maxilofacial del Hospital de Aguda Dr. Lucio Meléndez por presentar aumento de volumen en zona de ángulo mandibular izquierdo, al examen imagenológico se identifica presencia de tercer molar con imagen quística en íntima relación con el paquete vásculo nervioso del Dentario inferior, se planifica manejo quirúrgico mediante técnica de ventana ósea.

Paciente en preoperatorio, se realiza demarcación de vía de abordaje submandibular con extensión al borde inferior mandibular

(Fig. 15a y 15b). Radiografía panorámica y TAC con corte axial donde se identifica zona radiopaca asociada a lesión quística de gran tamaño y con compromiso de tercer molar inferior izquierdo (Fig. 16a y 16b). Se procede mediante un abordaje submandibular, incisión cutánea, divulsión por planos, exposición de plano óseo y diseño poligonal de la ventana ósea con piezoeléctrico, se identifica lesión quística y visión directa del paquete vásculo nervioso del dentario inferior donde se tiene la posibilidad de preservar su integridad.

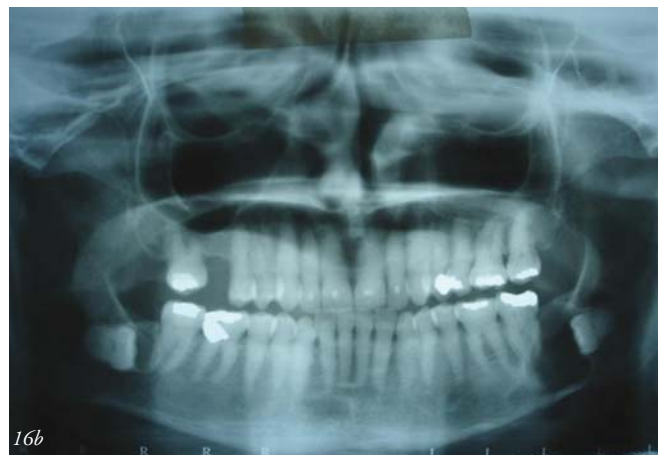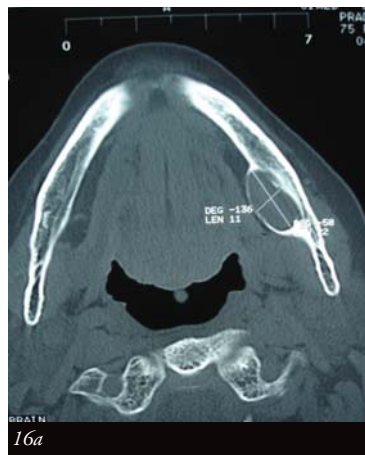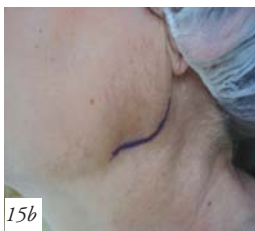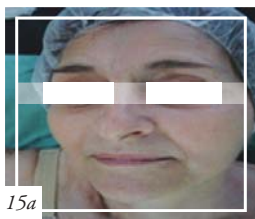Remoción del tercer molar y lesión quística (Fig. 17a y 18).

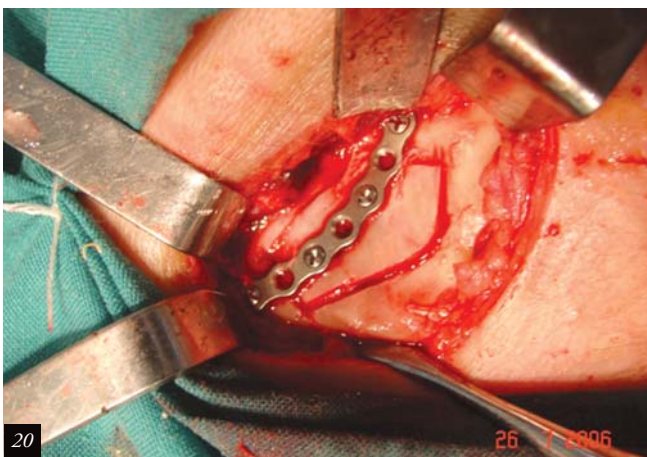
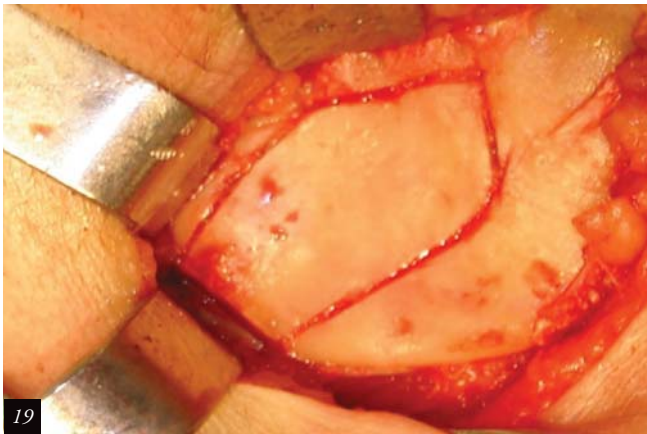
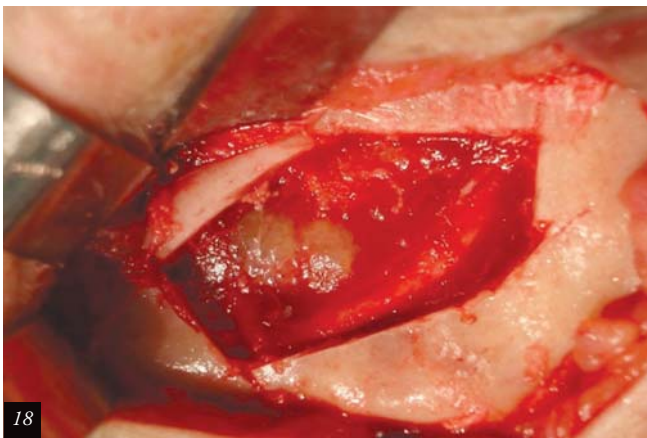
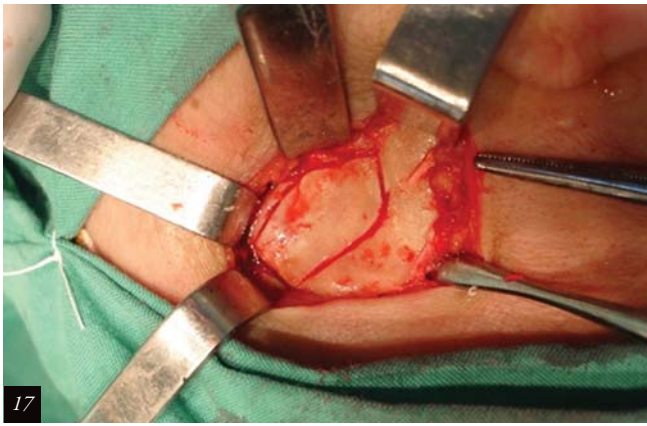
Reposición y ubicación de ventana ósea (Fig. 19). Fijación con placa de osteosínte-

sis para garantizar la estabilidad del bloque óseo, cierre por planos y sutura final (Fig. 20 y 21).

Se observa en el post operatorio inmediato leve edema de la zona quirúrgica y con cicatriz cutánea adecuada (Fig. 22a y 22b). Control radiográfico a un año (Fig. 23), se identifica una correcta ubicación del bloque óseo y la estabilidad dada por la placa de osteosíntesis.

Por último un control post operatorio a tres años donde se observa el sitio de la incisión con buena cicatrización (Fig. 24a y 24b). Control radiográfico post operatorio a tres años, se puede ver la regeneración y formación de tejido óseo en la zona intervenida (Fig 25).





Anatomía patológica

Macroscopía:

Fragmento de tejido irregular de 20x10x3 mm, pardo elástico.

Microscopía:

Se observan partes blandas con densas fibrosis colágena, áreas con cambios mixoides focos de granuloma colesterínico. Presencia de hendidura revestida por epitelio escamoso maduro, no queratinizante, alternado con células cilíndricas ciliadas, algunas mucinosas. La periferia muestra calcificaciones nodulares siderofagos.

Diagnóstico:

Quiste sialodontogénico.

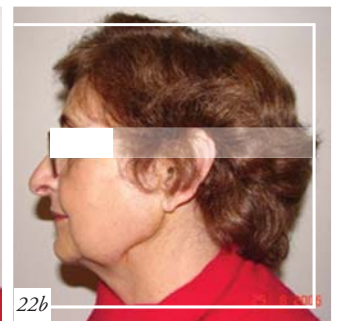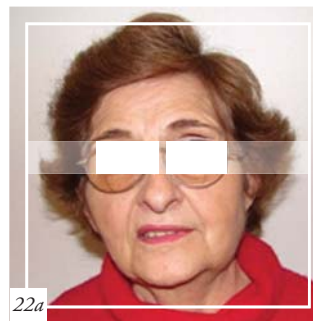

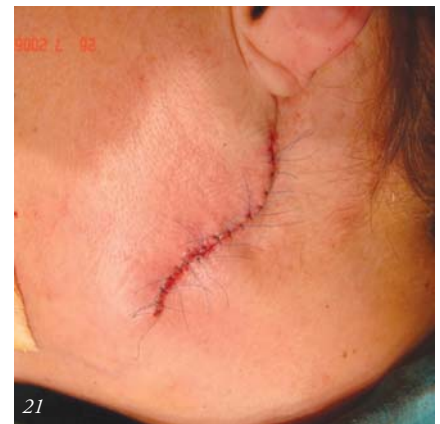
Fig. 15a: Preoperatorio.

Fig. 15b: Marcación.

Fig. 16a y 16b: Radiografía panorámica y TC.

Fig. 17: Exposición y diseño poligonal de ventana.

Fig. 18: Visión directa de paquete vasculo-nervioso, molar retenido y lesión quística.

Fig. 19: Reposición de cortical.

Fig. 20: Fijación.

Fig. 21: Cierre de herida.

Fig. 22a y 22b: POP Inmediato.

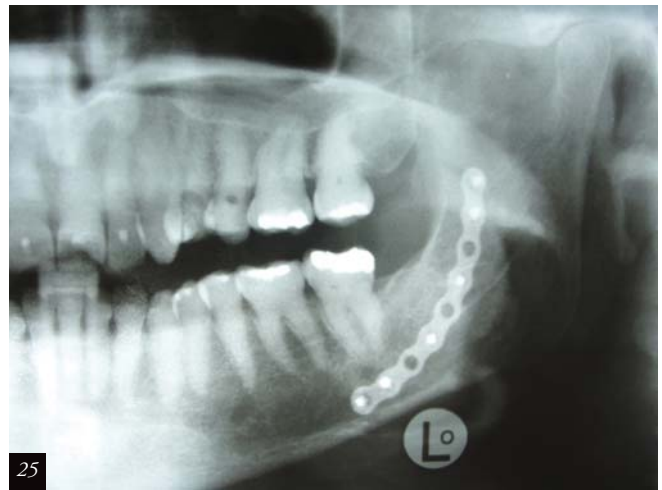
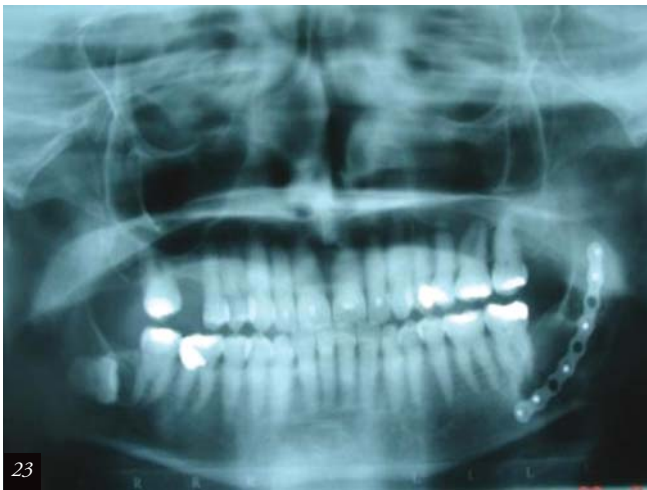
Fig. 23: Control Radiografía panorámica a 1 año.
 Fig. 24a y 24b: Control a 3 años con mínima cicatriz.
 Fig. 25: Control Radiografía panorámica a 3 años se observa completa regeneración ósea.



DISCUSIÓN

El abordaje extraoral con técnica de ventana ósea para eliminar lesiones ubicadas en cuerpo posterior y rama mandibular es una excelente opción ya que tiene la ventaja de proveer un adecuado acceso quirúrgico para obtener un mejor campo operatorio, con él se conserva y respeta la integridad del tejido óseo, se cuenta con visión directa a la lesión y las estructuras anatómicas para su correcta identificación. La exeresis de lesiones en zona posterior mandibular cuando se aborda por vía intraoral muchas veces se ve imposibilitada o dificultada por el reducido espacio y por la presencia del segundo molar el cual en ocasiones se extrae al no haber otra posibilidad. Por el contrario cuando la lesión se aborda por vía extra oral en conjunto con la ventana ósea se evitan estas extracciones. Sin embargo se puede realizar una ventana ósea por vía intraoral cuando la lesión se encuentre a nivel del segundo molar mandibular o anterior a este. La técnica está indicada en todo proceso patológico tanto quístico como tumoral en un estadio primario. De igual forma en piezas dentarias en posición anómala. Es importante evaluar que el paciente no presente problemas de cicatrización para evitar

la formación de queloides en la zona donde se realiza la incisión.

Vercellotti et al. Introdujo la ventana ósea con piezoeléctrico como técnica simplificada para la elevación del seno. (10) Debido al cese de la acción quirúrgica del piezoeléctrico cuando entra en contacto con tejido blando, existe un riesgo reducido de perforación de la membrana de Schneider. El Piezoeléctrico también reduce el sangrado intraoperatorio, facilitando el sitio quirúrgico para operar debido a una mejor visibilidad. (10,11) En 2009 Degerliyut Et al. realizó una ventana ósea para extraer un tercer molar mandibular impactado cercano al canal alveolar inferior, el objetivo era crear una ventana de hueso que permitiera el acceso al sitio del cuerpo de la mandíbula sin sacrificar la salud hueso y para evitar lesiones del nervio. (13) Con la utilización del piezoeléctrico no hemos tenido complicaciones en cuanto a alteraciones nerviosas en nuestros pacientes por lo que se ha convertido en el instrumento de elección. Durante la cirugía endodóntica, la reducción del hueso cortical se hace inevitable, especialmente en una lesión apical grande. Esta extracción intraoperatoria extensa de la cortical bucal puede dar lugar a retraso en la cicatrización (14) además de las consabidas

molestias para el paciente. La ventana ósea reposicionada actúa como Injerto óseo, con los beneficios de osteoinducción y osteoconducción, si además agregamos a la cavidad patológica un relleno óseo, las condiciones para la cicatrización son más favorables.

CONCLUSIONES

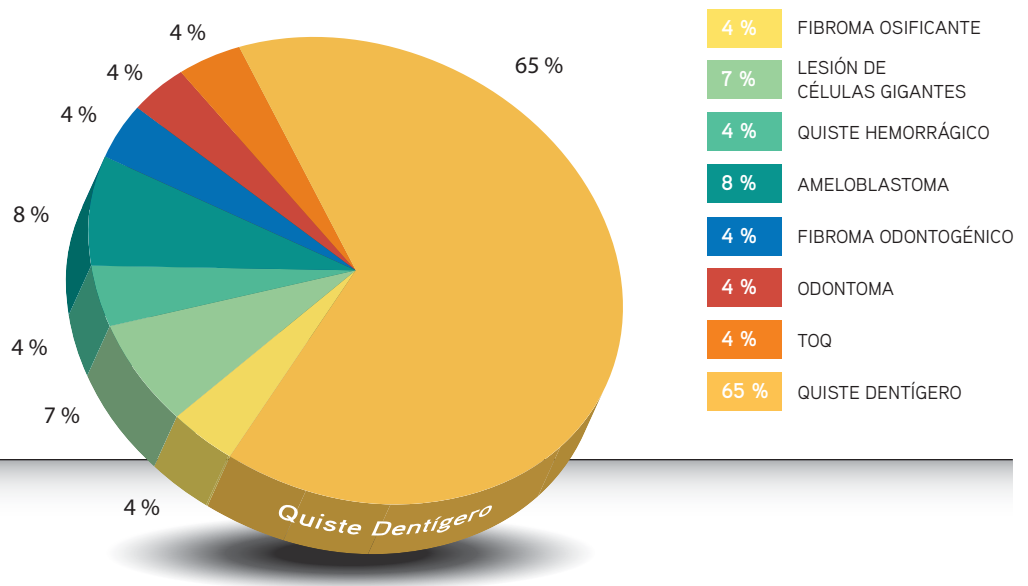
Estimulamos el uso de esta técnica novedosa por sus múltiples beneficios, creemos que puede ser utilizada como primera opción debido a las ventajas señaladas.

Indicada en todo proceso tanto quístico como tumoral de pequeño y mediano tamaño. Nos permite tener un excelente campo operatorio y visión directa de la lesión.

El uso de piezoeléctrico es preferible a la sierra debido fundamentalmente porque se evita lesionar al nervio dentario inferior, permite un corte nítido y se mantiene un campo quirúrgico exangüe.

Describimos la técnica original de ventana ósea quirúrgica para el tratamiento de lesiones en zona posterior mandibular y estadística de patologías tratadas por el autor principal y dos casos clínicos resueltos que demuestran los beneficios de la técnica. ■

GRÁFICO 1
ESTADÍSTICA DE LESIONES
TRATADAS CON TÉCNICA DE
VENTANA ÓSEA.



Conflicto de intereses

Los autores niegan tener cualquier conflicto de intereses.

Bibliografía

- Velázquez, Julio (2010). *Reporte de casos clínicos*. Ciudad de La Plata, Argentina. 2010.
- Velázquez, Julio (2012) *Estadística 2004-2012*. Ciudad de La Plata, Argentina. 2004-2012.
- Ellis, E; Zide, MF (1995) *Surgical Approaches to the facial skeleton*. Philadelphia: Lippincott Williams & Williams. pp 121-154.
- Raspall, G. (1997) *Cirugía Maxilofacial. Patología quirúrgica de la cara, boca, cabeza y cuello, incisiones y vías de abordaje*. Buenos Aires: Editorial Médica Panamericana.
- Testut, L; Latarjet, A (2007) *Compendio de anatomía descriptiva. Miología, músculos cutáneos de la cabeza*. Buenos Aires; Salvat Editores.
- Thaller, SR; et. al. (2008) *Craneofacial Surgery. Craneofacial anatomy*. New York; Informa Healthcare.
- Rouviere, H; Delmas, A. (2005) *Anatomía humana, descriptiva, topográfica y funcional, Tomo 1, cabeza y cuello*. Barcelona: Masson.
- Moore, U. J. (2011) *Principles of Oral and Maxillofacial Surgery. Lecturer in Oral and Maxillofacial Surgery*. Oxford: Blackwell Science.
- Peñarrocha Diago, M; Galán Gil, S; Peñarrocha Diago, M.(2008) Vestibular bone window for the

- extraction f impacted lower third molars: four case reports. *Med Oral Patol Oral Cir Bucal*. Aug 1; 13(8):E508-10.
- Vercellotti T, De Paoli S, Nevins M. (2001) The piezoelectric bony window osteotomy and sinus membrane elevation: introduction of a new technique for simplification of the sinus augmentation procedure. *Int J Periodontics Restor Dent*; 21: 561-567.
- Kocyigit ID, Attil F, Alp YE, Tekin U, Tuz HH. (2012) Piezosurgery versus conventional surgery in radicular cyst enucleation. *J Craniofac Surg*; 23: 1805-1808.
- Rowe NL, Williams JCL. (1994) *Lesiones maxilofaciales*, 2da ed. Vol.I. Edimburgo: Churchill Livingstone. pp 412-41.
- Degerliyurt K, Akar V, Denizci S, Yucel E. (2009) Bone lid technique with piezosurgery to preserve inferior alveolar nerve. *Oral Surg Oral Med Oral Pathol Oral Radiol Endod*; 108: e1-e5.
- von Arx T, Hänni S, Jensen SS. (2007) Correlation of bone defect dimensions with healing outcome one year after apical surgery. *J Endod*; 33: 1044-1048.