

**PARTE VIII**

**ABDOMEN**



# Índice de la Parte VIII

## Abdomen I-II

Abdomen agudo quirúrgico [NUEVO]..... 1484

DR. JORGE RAÚL DEFELITTO

Ecografía en el abdomen agudo ..... 1543

DRA. MARÍA M. DEFELITTO

La TAC en las urgencias abdominales.....1553

DRES. FEDERICO NICOLÁS MAZZINI Y EZEQUIEL LEVI

Rol de la videolaparoscopia en el manejo del abdomen agudo (AA)..... 1569

DR. JUAN PEKOLJ

Abdomen agudo médico (Abdomen agudo pseudoquirúrgico)..... 1583

DR. CARLOS FEDERICO BELLONE



# Abdomen agudo quirúrgico

**DR. JORGE RAÚL DEFELITTO**

La experiencia vivida en sala de guardia nos hace recordar algunas cosas que consideramos fundamentales desde el punto de vista general, antes de entrar en los abdómenes agudos en especial.

El abdomen agudo quirúrgico tiene una urgencia relativa, por lo tanto el mejor tratamiento se basa en realizar primero un buen diagnóstico.

Siempre se puede ver al enfermo por segunda vez. Nadie olvida que el pulso, presión y temperatura no hacen diagnóstico, pero es frecuente olvidar revisar a todo el paciente, la temperatura rectal, el tacto rectal y los orificios herniarios.

Jamás hacer:

1. Diagnóstico instantáneo (éste sale del examen clínico).
2. Calmantes porque hay dolor (antes del diagnóstico).
3. Antibióticos porque hay fiebre (en la peritonitis es un manto de ceniza sobre un fuego que no se apaga).
4. No pensar en cosas raras y la laparotomía exploradora realizarla en la duda diagnóstica, nunca antes del razonamiento.

## Interrogatorio

**Dolor.** Síntoma capital en el abdomen agudo quirúrgico, ya que todos ellos comienzan con dolor; si no es así o no es un abdomen agudo quirúrgico o es raro. La intensidad no sirve, es personal.

Hay dos tipos fundamentales de dolor en el abdomen:

**Cólico:** desde el conducto de Stenon hasta el recto, significa trastorno del tránsito. Biliar, intestinal, uretral; con sus inicios e irradiaciones clásicas. El paciente se mueve sin encontrar alivio; por el contrario, cuando hay irritación peritoneal el paciente está inmóvil, para evitar exacerbar el dolor.

**Continuo:** mediano, grande, muy intenso, con o sin shock. Siempre significa padecimiento de parénquimas.

Es importante saber el modo de comienzo del dolor para conocer el estado evolutivo en que se halla; además el lugar topográfico del mismo y su irradiación pueden ser vitales en cuadros típicos. También si calmó solo o con qué. Lesiones de órganos huecos que tienen dolor cólico, que se hace continuo y luego calma bruscamente, significa que se perforó. El diagnóstico oportuno se debe hacer con el dolor (ej.: apendicitis), los otros signos son de las complicaciones.

El dolor puede provenir de procesos extra-abdominales:

- a. tórax: neumonía de base, derrame pleural, infarto de miocardio o herpes zoster intercostal;
- b. columna vertebral: radiculitis;
- c. genitales masculinos: torsión de testículo.

El dolor que se produce por irritación peritoneal es más intenso, con derrames cáusticos como el jugo gástrico y la bilis, siendo de menor intensidad el provocado por sangre u orina.

**Vómito.** Es el segundo síntoma en importancia. En las obstrucciones intestinales son más precoces en las altas, pero se debe recordar que en la estrangulación son inmediatos por vía refleja. Importa saber el tiempo y la

calidad (qué vomita). Nunca se debe hacer diagnóstico de abdomen agudo si el paciente comienza con vómitos, en general es otra cosa.

*Diarrea y constipación.* Engañan a veces, ya que muchos obstruidos comienzan con diarrea por aumento del peristaltismo del intestino distal.

*Hipo.* Provocado en peritonitis, colecistitis, absceso subfrénico por irritación frénica.

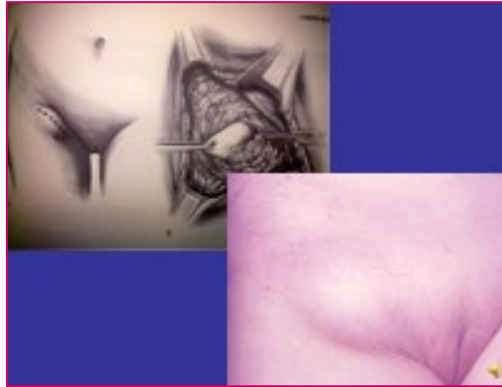*Menstruación.* La mujer puede tener todo lo del hombre más afecciones agudas de los anexos: torsiones, rotura de folículos, embarazo ectópico complicado. Respecto a este último recordar que no tiene estado civil. También lesiones uterinas: endometritis, perforaciones, roturas.

## **Afecciones anteriores**

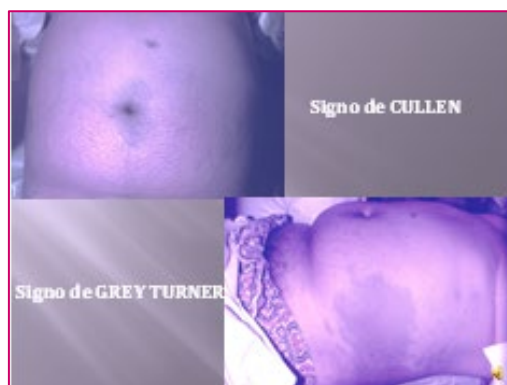
Lo más importante son las operaciones anteriores: de qué lo operaron, quién lo operó (las operaciones al igual que los cuadros, valen por la firma), qué le dijo, si le mostró lo que sacó. Si es la primera, segunda o tercera vez que tiene igual cuadro.

## **Examen físico**

Se debe realizar con el enfermo desnudo (hay un aforismo que dice: el abdomen va desde las clavículas hasta rodillas), con buena luz y camilla dura, para no olvidar el tórax: en ocasiones, por pudor, se cubre a una paciente con las sábanas por arriba del pubis y queda oculta una hernia crural atascada.



**Inspección.** Movilidad abdominal, tipo de respiración, hernias, cicatrices, hacer toser (despierta dolor en el lugar donde comenzó la afección). Ictericia, manchas de Cullen (periumbilicales) o laterales de Grey Turner en la pancreatitis aguda necro hemorrágica.



**Palpación.** Proscripta la palpación profunda. Saber acariciar el abdomen, palpar suave como el carterista que apoya su mano y trabaja la punta de los dedos buscando el dolor provocado. No es necesario que haya defensa o contractura para que exista abdomen agudo inflamatorio, ya que en ancianos no hay (todo en menos), en obesos es difícil captarla y en los niños (todo en más), primero buscar en rectos anteriores.

**Movimientos intestinales.** Se escuchan, se ven, se palpan. No esperar niveles líquidos.



*Percusión.* Muy importante y hacerla con suavidad; el dolor que despierta indica con el dedo el lugar de la incisión. En la úlcera perforada cubierta, no hay neumoperitoneo y duele el punto de Mc Burney, porque el derrame líquido al Carrefour derecho va a la FID y confunde con una apendicitis aguda. Con la percusión duele la FID pero mucho y cada vez más el epigastrio. Buscar sonoridad y matidez donde generalmente no hay. El aire, la sangre y los líquidos libres en el abdomen, van donde los dejan, por lo tanto buscar en los cuatro costados.

*Auscultación.* Nunca en una peritonitis hay ruidos intestinales, cuando están presentes o aumentados, igual proceso mecánico.

*Revisar todo el enfermo.* Una vez terminado todo el abdomen, realizar examen general ya que hay afecciones que simulan un abdomen agudo quirúrgico y es médico.

*Tacto rectal.* Es un dedo que se pasea por el recto para buscar en todas las caras dolor y bultos. Siempre mirar al retirar el dedo del recto, puede haber sangre en estrangulaciones, isquemias y abdomen vascular. Permite acceder al peritoneo por el contacto de la cara anterior del recto con el fondo de saco de Douglas.

*Punción abdominal.* Solo tiene valor si es positiva, su negatividad no invalida el diagnóstico clínico. Se debe hacer en los cuatro cuadrantes y en la duda realizar lavado peritoneal. En el abdomen agudo hemorrágico la sangre no coagula.

*Temperatura.* Se debe tomar la axilar y rectal para observar si la diferencia es mayor a un grado. Si comienza con axilar de 39°-40° es difícil que se trate de abdomen agudo. En general sirve como pronóstico, no como diagnóstico. Recordar que los ancianos y los inmunocomprometidos pueden no hacer fiebre.

## Exámenes complementarios

**Laboratorio:** no sirve como diagnóstico oportuno pues sus alteraciones son tardías. Pedir solo las que puedan orientar o confirmar un diagnóstico clínico de orientación.

**Radiología:** da sombras y estas no hacen diagnóstico; los gases y derrames necesitan tiempo para evidenciarse. Ambos se deben realizar para confirmar lo que se piensa y no para ver qué pasa. La placa radiográfica de pie se prefiere para detectar neumoperitoneo y la de decúbito para las obstrucciones intestinales, ya que es más topográfica y no interfieren imágenes del colon transversal.

**Imágenes:** Rx simple siempre, ECO y TAC en caso necesario para confirmar diagnóstico.

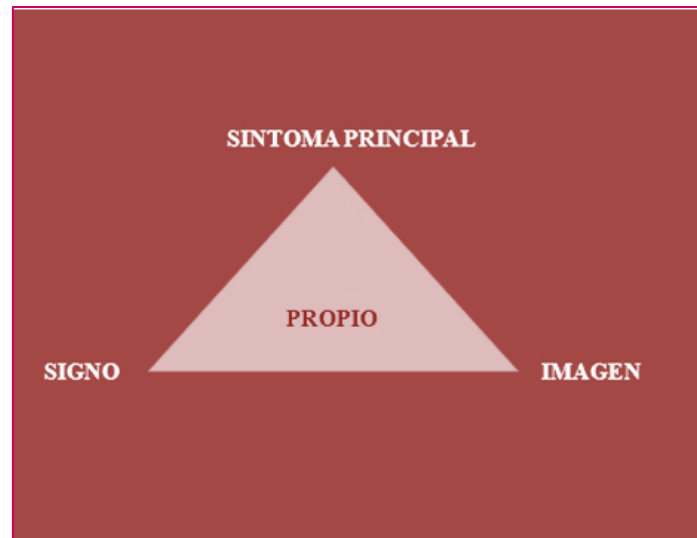
El diagnóstico etiológico no siempre es fácil, pero se debe llegar a un diagnóstico de síndrome mínimo con criterio máximo, para la aplicación de una «decisión» urgente (F. D. MOORE). ¿Operar o no? Si hay que hacerlo: ¿cuándo? Todo se basa en un buen interrogatorio, examen físico y el razonamiento para emplear los exámenes complementarios con el criterio de CLAUDE BERNARD: «Se busca lo que se piensa y se encuentra lo que se conoce».

La semiología se ha enriquecido con nuevos procedimientos diagnósticos: formas de paracentesis abdominal, radiológicos contrastados vasculares, determinaciones enzimáticas rápidas, isótopos, ECO, TAC y laparoscopia.

También ha evolucionado el tratamiento de sostén. Durante el intervalo entre ingreso y operación el enfermo recibe cuidados más efectivos que antes. Los antibióticos, la reposición hidro-electrolítica, sangre y el equilibrio fisiológico aumentaron las posibilidades de supervivencia. *Nunca administrar analgésicos, antiespasmódicos o antibióticos hasta tener un diagnóstico seguro o previo al tratamiento quirúrgico.*

En el desarrollo de los abdomenes agudos, empleamos en forma didáctica un triángulo, que en su vértice figura el síntoma principal de inicio, siempre el

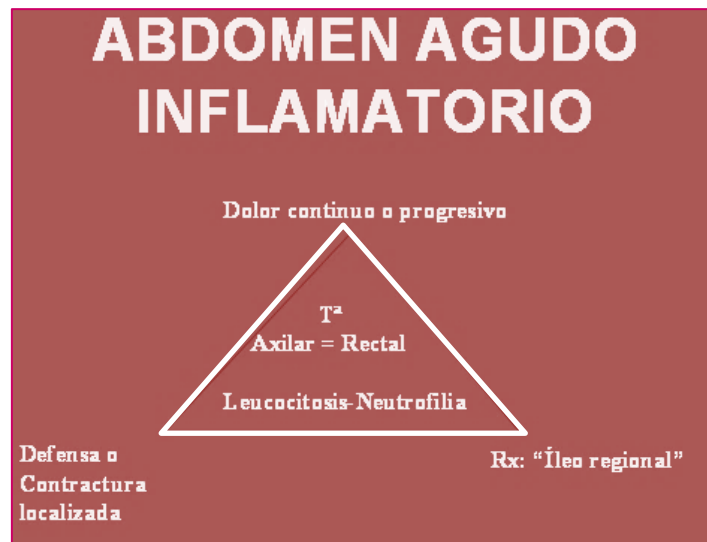dolor. En sus bases, por un lado el signo semiológico más importante y por el otro las imágenes. En el centro algo característico a cada uno.



### **Abdomen agudo inflamatorio**

Tiene como denominador común el dolor espontáneo referido o localizado, de tipo continuo, con defensa abdominal y percusión con máximo dolor sobre la víscera afectada. En general febriles, con disociación axilo-rectal y acompañados de leucocitosis con neutrofilia.

Cada cuadro clínico tiene variaciones relacionadas con el medio, huésped, agente e historia natural de la enfermedad.

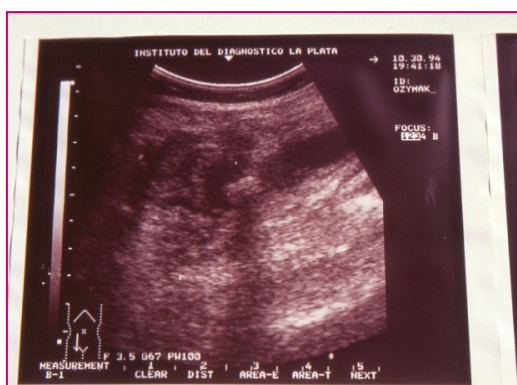

Deben diagnosticarse por las características propias de la iniciación, que es el momento útil del tratamiento. «No contar los signos, sino pesarlos».

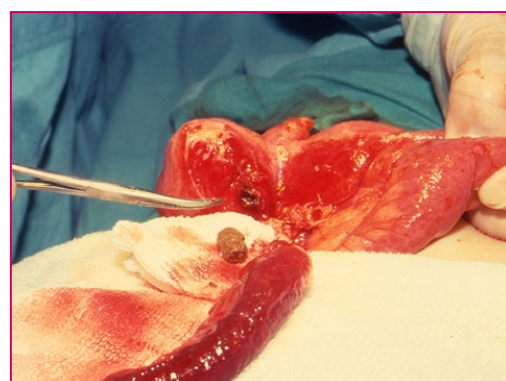
El tratamiento quirúrgico se dirige a extirpar el órgano enfermo y a tratar, cuando es necesario, el peritoneo con lavajes y drenajes de la cavidad. Se acompaña de un tratamiento general, que incluye la utilización de antibióticos que cubran gram positivos, negativos y anaerobios en el pre, intra y postoperatorio.

### *Apendicitis aguda*

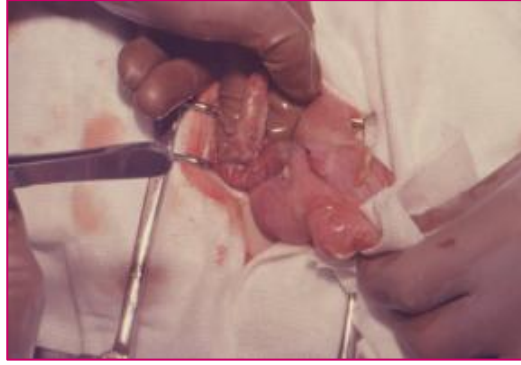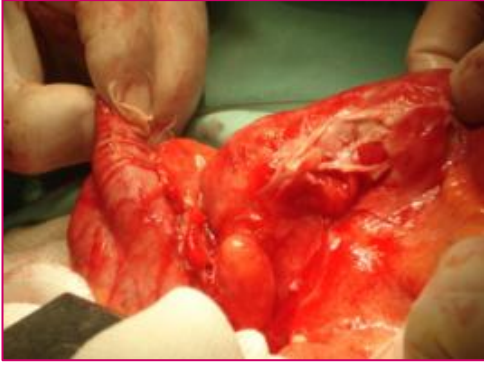«Ausencia de paralelismo anatomoclínico: imprevisible estado y evolución de las lesiones, imprevisibles dificultades operatorias y postoperatorias».



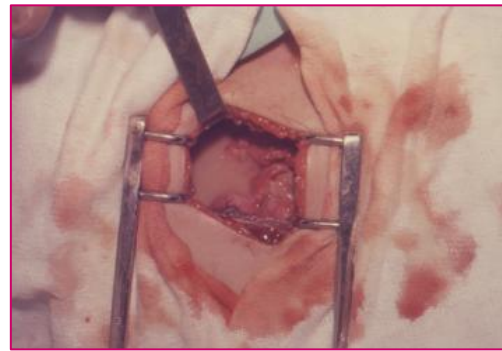
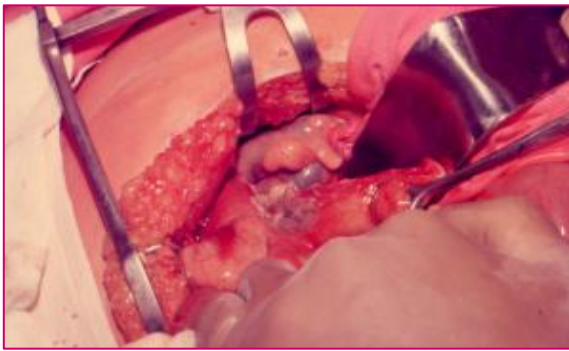COPROLITO Y CONO DE SOMBRA



COPROLITO-APENDICITIS-EDEMA CECAL



APENDICITIS – ADHERENCIAS



PUS — PERITONITIS APENDICULAR

**I- Formas topográficas**

Típica	Retrocecal	Pelviana	Mesoceliaca
<ul style="list-style-type: none"> <li>-Dolor epigastrio</li> <li>-Signo Rove</li> <li>-F.I.D.</li> <li>-Náuseas y vómitos</li> <li>-Signo Rovsing (dolor gas a ciego)</li> <li>-Dif. axilo-rectal</li> <li>-Leucocitosis con Neutrofilia</li> <li>-Sedimento urinario (-)</li> <li>-Síndrome Mínimo (dolor espont. y palp.)</li> </ul>	<ul style="list-style-type: none"> <li>-No repercusión abdom.</li> <li>-Dolor E.I.A.S.</li> <li>-Defensa fosa lumbar baja</li> <li>-S. Hausman-Meltzer (psoas)</li> <li>-Sedimento urinario (-)</li> <li>-Subhepática = colecistitis</li> <li>-Diag. Dif.: ECO</li> </ul>	<ul style="list-style-type: none"> <li>-Frec. mujer</li> <li>-Dolor hipogastrio</li> <li>-Pujo y tenesmo</li> <li>-Polaquiuria y disuria</li> <li>-Signo Zachary-Cope (obturador)</li> <li>-Tacto rectal: dolor</li> <li>-Douglas derecho</li> </ul>	<ul style="list-style-type: none"> <li>-Más difícil</li> <li>-No síntomas abdom.</li> <li>-No síntomas tacto</li> <li>-"oclusión intestinal febril"</li> <li>-Obstrucción</li> <li>-Peritonitis</li> </ul>
<p>↓</p> <p><b>Apendicectomía</b> ATB</p>	<p>↓</p> <p><b>Apendicectomía retrógrada</b> - ATB</p>	<p>↓</p> <p><b>Apendicectomía</b> ATB - Limpieza Douglas</p>	<p>↓</p> <p><b>Apendicectomía</b> ATB - Limpieza intestino y mesos</p>

**II - Formas especiales**

Niño	Embarazada	Anciano
<ul style="list-style-type: none"> <li>• Explosiva</li> <li>• Tª alta</li> <li>• Leucocitosis importante</li> <li>• Taquicardia</li> <li>• Vómitos e insomnio</li> <li>• Gran alter. estado gral.</li> <li>• Ileo radiológico</li> <li><b>Descartar:</b></li> <li>• Infec. nasofaríngeas</li> <li>• Neumonía</li> <li>• Meningitis</li> <li><b>Formas Tóxicas</b></li> <li>• Signos locales discretos</li> <li>• Grave alter. estado gral.</li> <li>• Comienzo con diarrea fétida.</li> </ul>	<ul style="list-style-type: none"> <li>• Signos situados más alto</li> <li>• El Mc. Burney sube como el ciego.</li> <li>• Decúbito lat. izq.: dolor contra flanco interno.</li> <li><b>Diferenciar:</b></li> <li>• Colecistitis</li> <li>• pielonefritis</li> <li><b>Peligro:</b></li> <li>• Peritonitis</li> <li>• Aborto.</li> </ul>	<ul style="list-style-type: none"> <li>• Abdomen blando</li> <li>• Subagudo</li> <li>• Retardo diagnóstico</li> <li>↓</li> <li>Absceso      Tumor</li> <li>↓                      ↓</li> <li>Obstrucción febril      cecoapendic. infectado.</li> </ul>

**Diagnóstico diferencial**

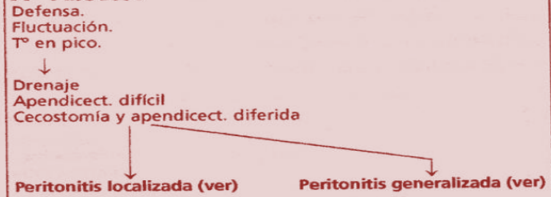- Cólico ureteral
- Cólico biliar
- Anexitis, hematosalpinx, torsión o infecc. quiste ovario
- Divertículo Meckel (Meckelitis)
- Tumor de ciego
- Adenitis mesentérica.

**III - Formas anatomopatológicas**

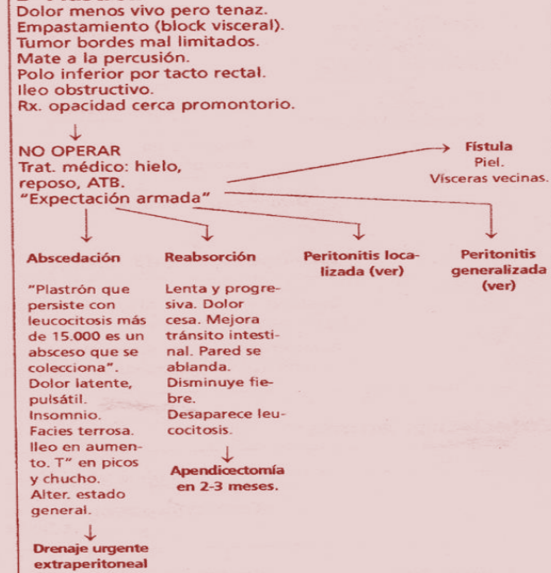
Catarral	Supurada	Perforada	Gangrenosa
Sintomatol. típica	S. Blumberg. Leucocitosis más 15.000	Dolor intenso y brusco. Contractura abdominal. Sin neumoperitoneo. Peritonitis: Dolor Douglas, ileo parálitico peritonítico, alter. estado general.	Comienzo brutal Diarrea fétida. Tª poco elevada Gran taquicardia Meteorismo sin contractura. Fascies gris terrosa.
↓	↓	↓	↓
<b>Apendicectomía</b>	<b>Apendicectomía - ATB - Lavado y drenaje peritoneal</b>		

**IV- Formas Evolutivas**

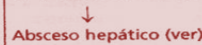
**A- Absceso**



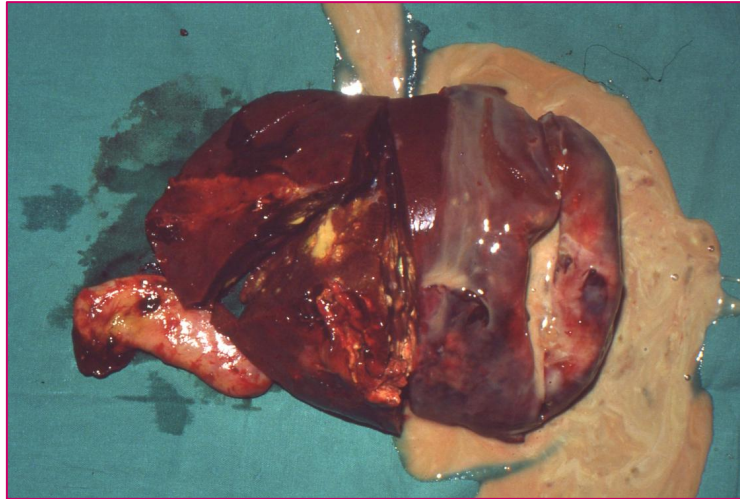
**B- Plastrón**



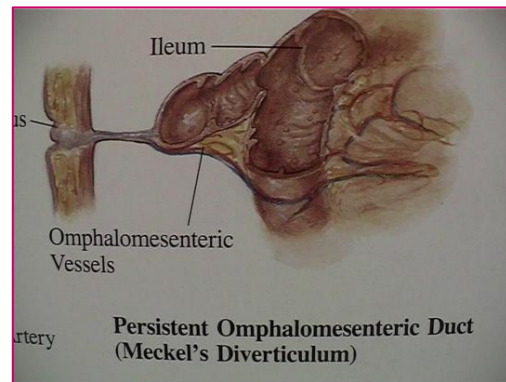
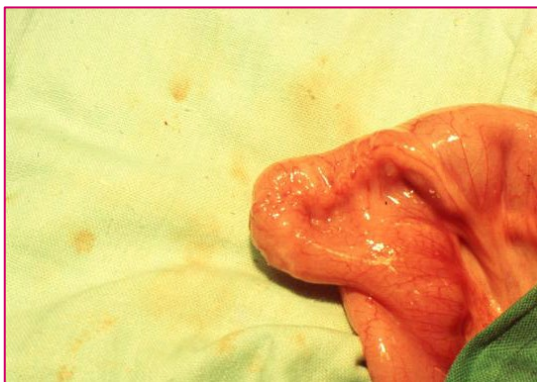**C- Pileflebitis portal**



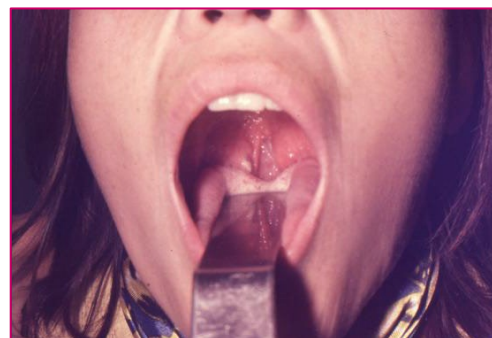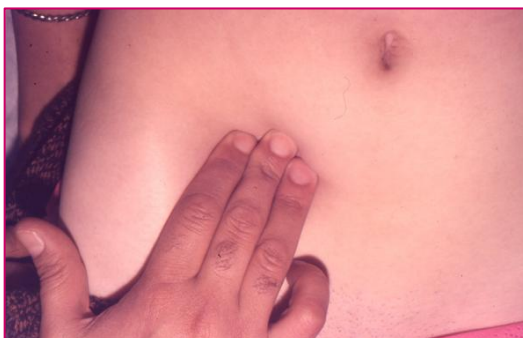**D- Tromboembolismo pulmonar**



HEPATECTOMÍA DERECHA POR ABSCESO HEPÁTICO, EN UNA PACIENTE JOVEN CON UNA APENDICITIS AGUDA TRATADA CON ANTIBIÓTICOS Y CALMANTES, CON DIAGNÓSTICO DE GRIPE. LA PILEFLEBÍTIS PORTAL SE PRODUJO DESPUÉS DE APENDICETOMÍA Y REINTERVENCIÓN POR PERITONITIS



EL DIVERTÍCULO DE MECKEL CON DIVERTICULITIS SE PUEDE CONFUNDIR CON UNA APENDICITIS

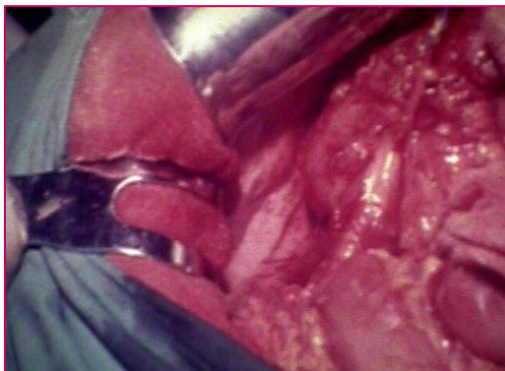


TAMBIÉN EN PEDIATRÍA SE PUEDEN CONFUNDIR LAS ADENITIS MESENTÉRICAS, EN ESTE CASO POR AMIGDALITIS SUPURADA

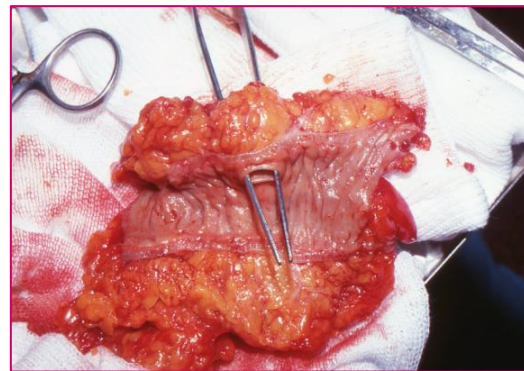
### *Sigmoiditis diverticular*

El 80-90 % de divertículos colónicos se hallan en el sigmoide y colon descendente. La diverticulitis, proceso inflamatorio de la diverticulosis, se presenta como un cuadro de apendicitis a la izquierda en adultos mayores entre 40-50 años. En ocasiones debuta con síntomas urológicos.

Se palpa un cilindro doloroso, defensa o plastrón, que puede localizarse en cualquier segmento del colon, aunque es más frecuente en el sigmoide.



DIVERTICULITIS INFLAMATORIA



DIVERTICULITIS PERFORADA

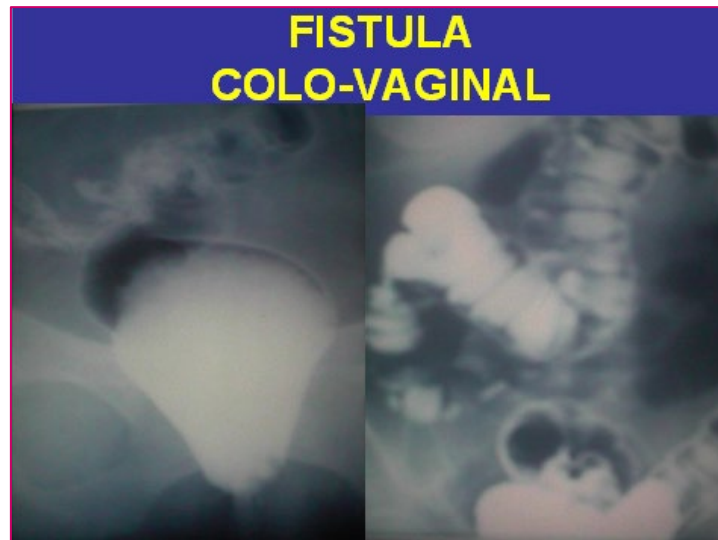
En ocasiones se pegan a otros órganos y se producen fístulas.

Con la vagina, produciendo una fistula que agrega, a su cuadro clínico, la salida de gas y materia fecal por la vagina.

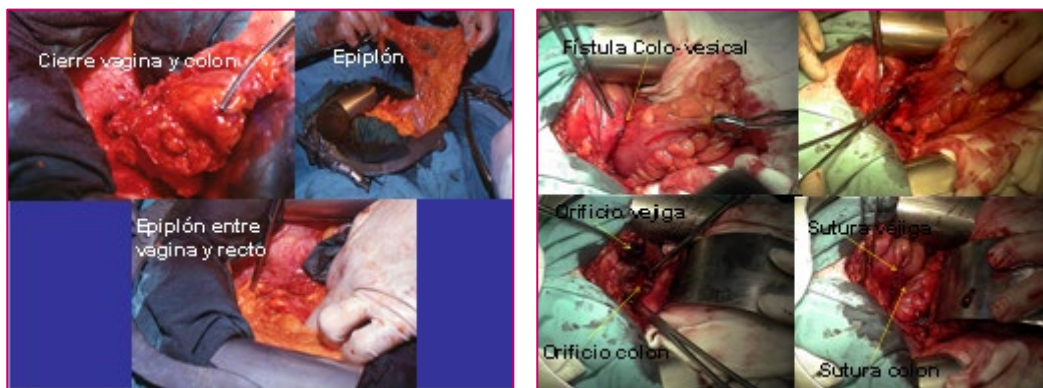
Con la vejiga, más frecuente en el varón, un signo importante es la neumaturia y fecaluria.

Generalmente, se realiza una resección segmentaria de colon con anastomosis término terminal, y cierre de la fistula vaginal o vesical e interposición entre ambas suturas de epiplón mayor.





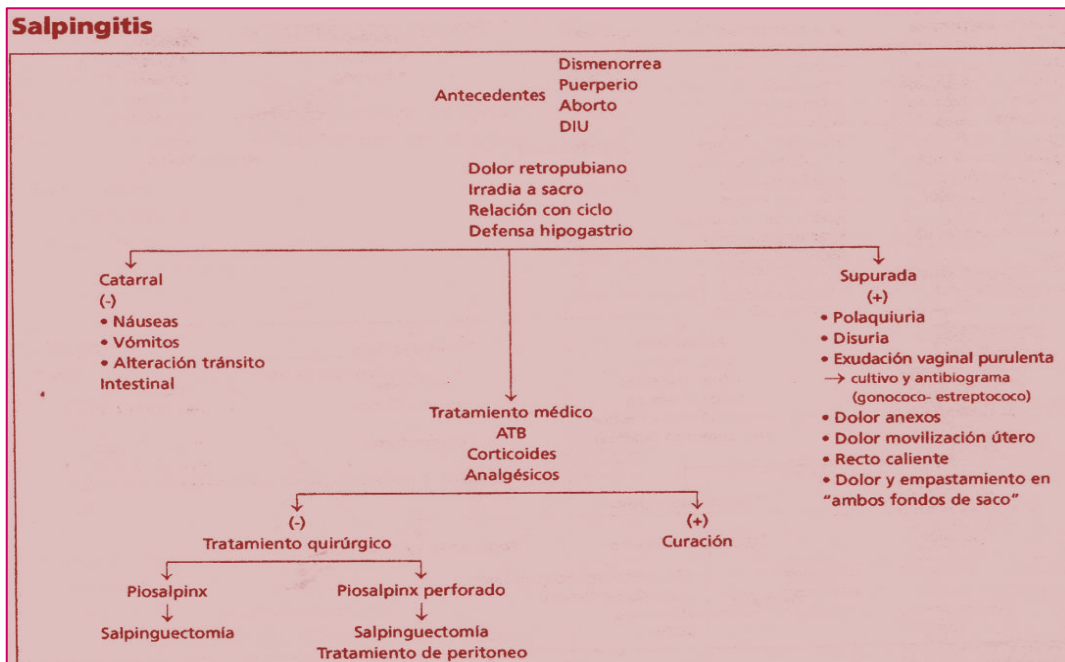
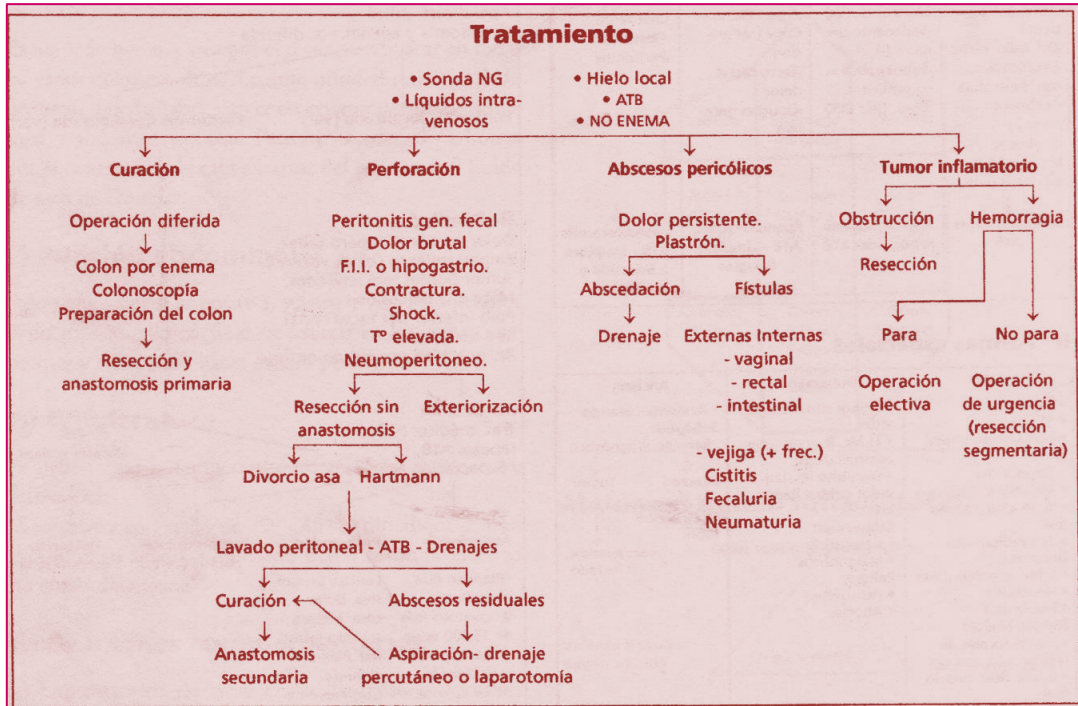
SE OBSERVA LA COMUNICACIÓN DEL COLON CON LA VAGINA



FÍSTULA COLO-VAGINAL

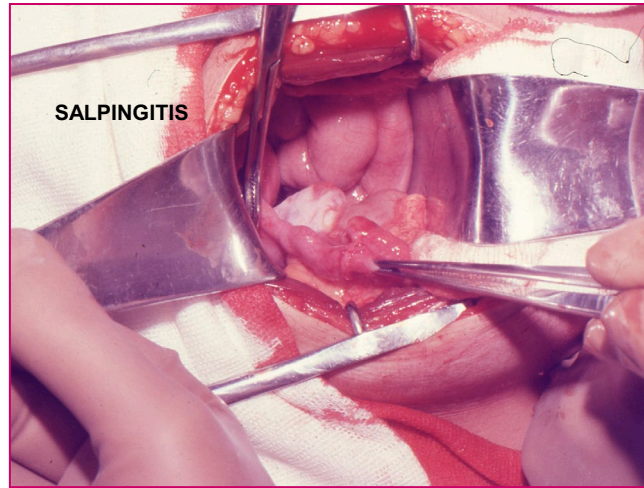
FÍSTULA COLO-VESICAL

Otras complicaciones son: la perforación con peritonitis fecal, la hemorragia intestinal baja y la forma tumoral, en la que solo el estudio de la pieza quirúrgica puede diferenciar una diverticulitis de un cáncer, ya que es difícil el diagnóstico colonoscópico.

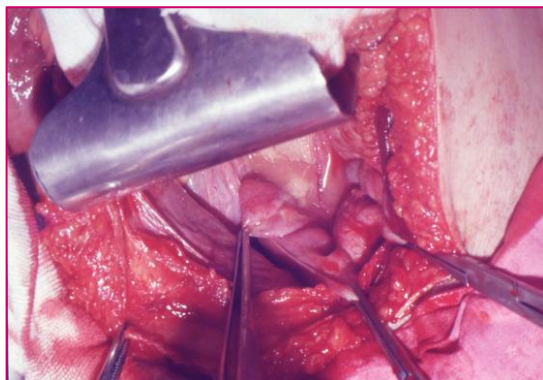


La salpingitis puede confundirse con una apendicitis, si no se palpa el anexo agrandado y doloroso, el fondo de saco de Douglas ocupado, en una paciente con flujo fétido o purulento y con movilización dolorosa del útero.

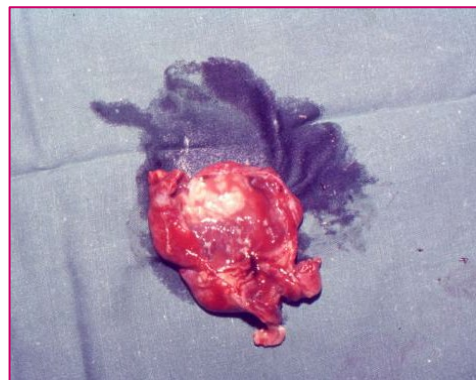
En ocasiones solo la ecografía o la laparoscopia permiten dilucidar el diagnóstico diferencial.



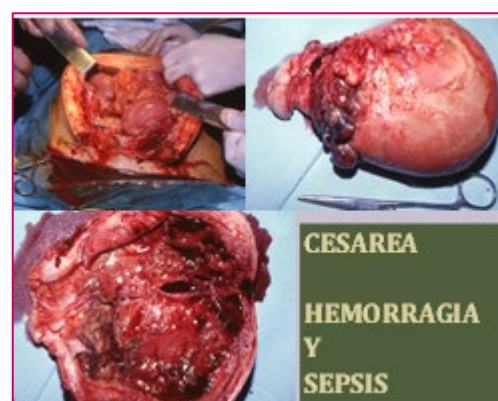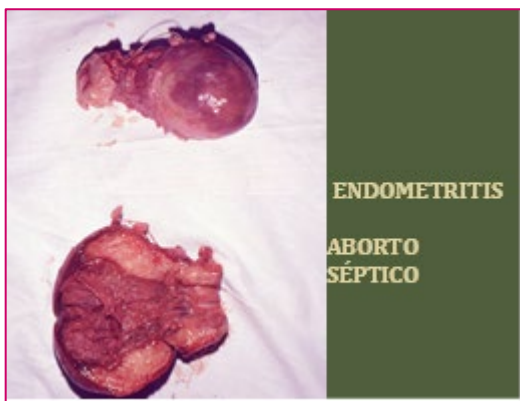SALPINGITIS CATARRAL



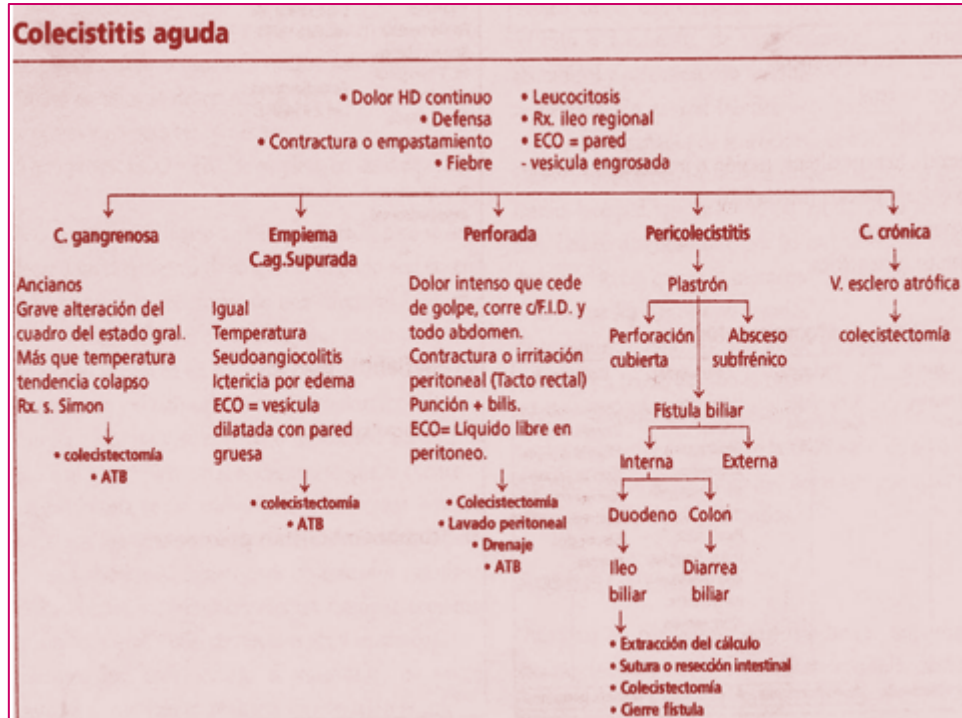
PIOSALPINX



SALPINGECTOMÍA

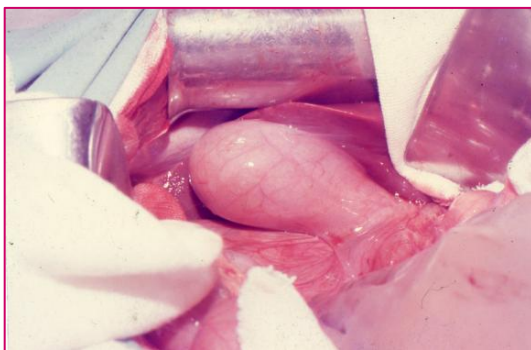


Otros procesos ginecológicos, como las endometritis y el aborto séptico pueden provocar cuadro de abdomen agudo inflamatorio.

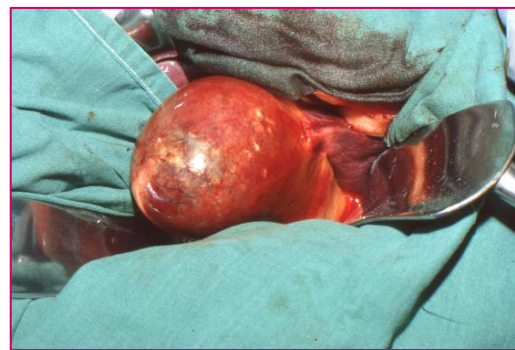

El cuadro clínico de la colecistitis litiásica comienza con cólicos biliares a repetición. Si el cálculo se enclava, aparece la hidropesía vesicular, el dolor se hace continuo en hipocondrio derecho donde se palpa la vesícula dolorosa.

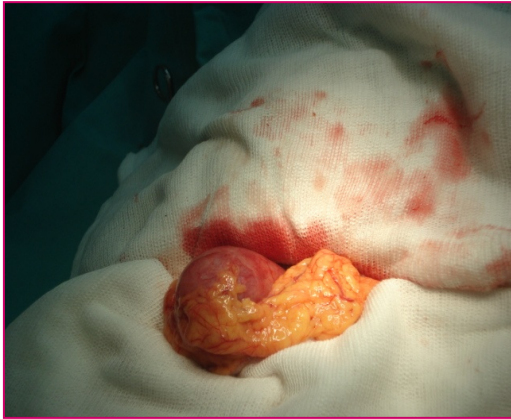Si el proceso continúa, se desarrolla la colecistitis aguda: ya no se palpa la vesícula, aparece la defensa, fiebre y los signos de una infección.



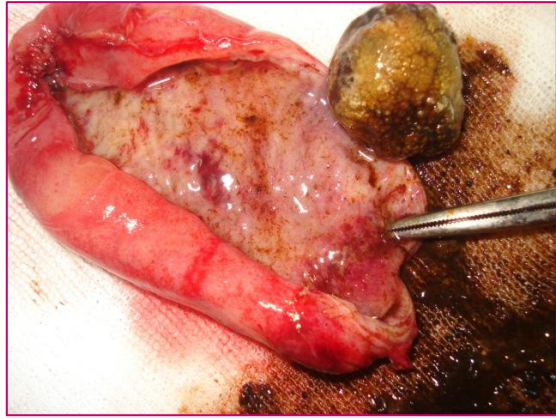
HIDROPESÍA VESICULAR



COLECISTITIS AGUDA

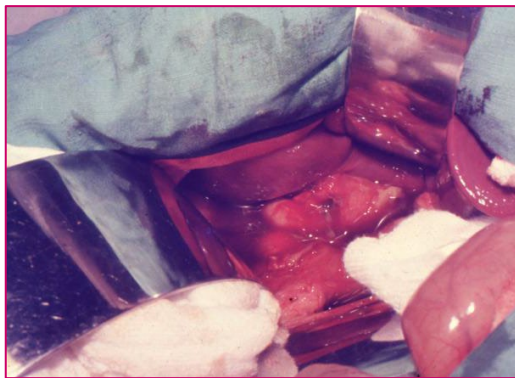


COLECISTITIS AGUDA CON EPIPLÓN Y PLASTRÓN

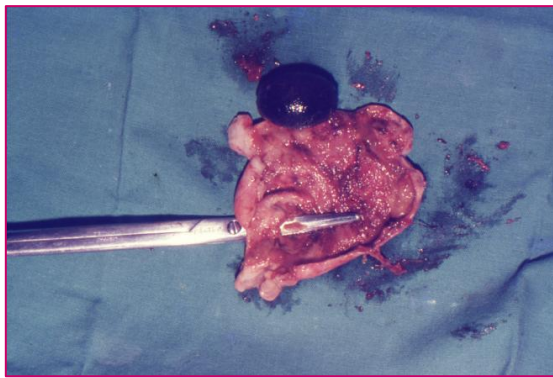


PAREDES ENGROSADAS DE LA VESÍCULA

Otra complicación es la perforación de la vesícula. El paciente con antecedentes de cólicos biliares a repetición, cambia a dolor continuo que en un momento se exagera y de golpe calma (se perforó, se vacía la vesícula y cae el contenido al peritoneo). El derrame de bilis hace reaparecer el dolor por el parietocólico derecho, va hacia la FID y si continúa se desplaza a todo el abdomen.

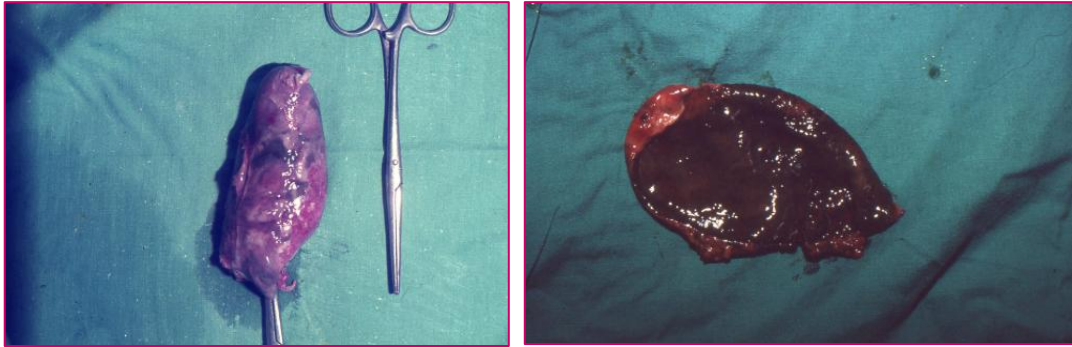


PERFORACIÓN VESICULAR



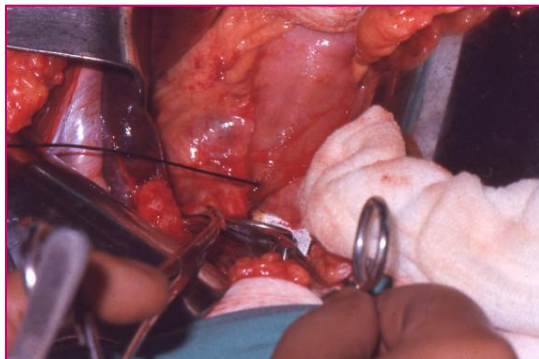
TIJERA QUE MUESTRA LA PERFORACIÓN

Otros cuadros parecidos los pueden producir las colecistitis filitrantes: por procesos vasculares: diabetes, edad avanzada. Pancreatitis aguda.

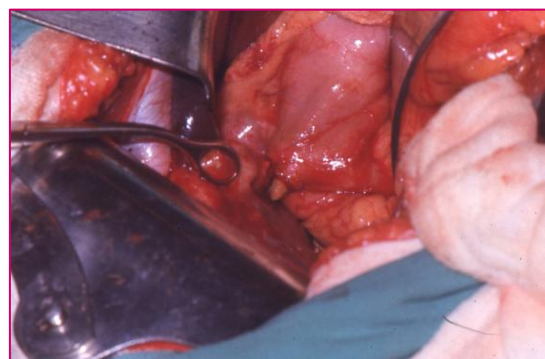


COLECISTITIS FILTRANTE

Un cuadro clínico parecido a la perforación es la fístula: cuando se pega la vesícula al duodeno, y el máximo dolor y alivio es cuando pasa el cálculo.

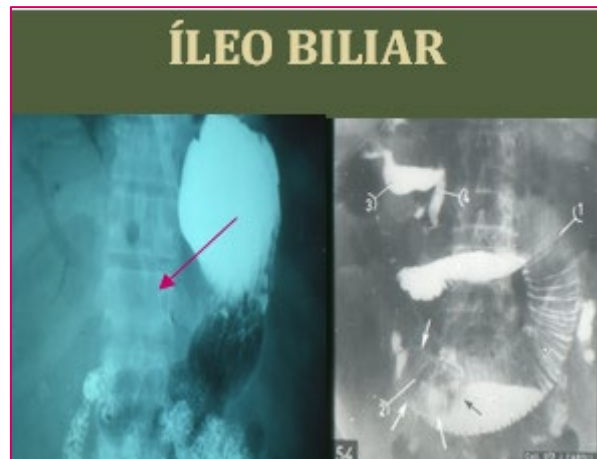

ESTILETE MARCA FÍSTULA EN DUODENO



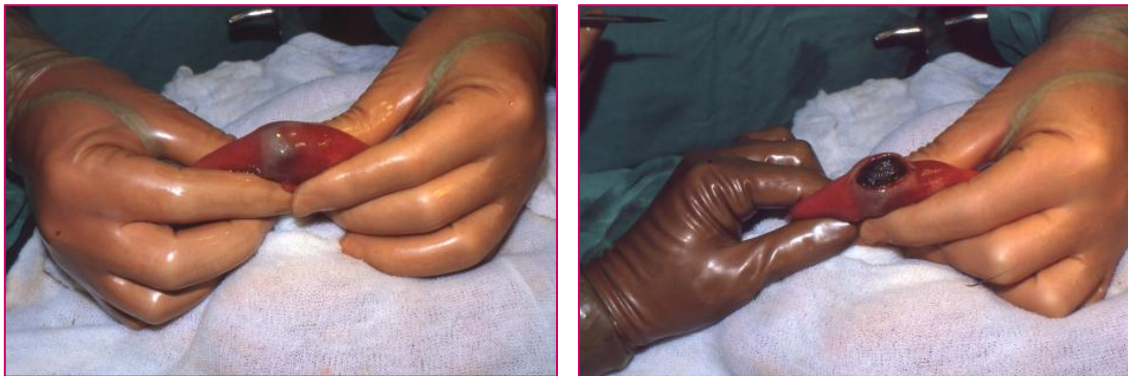SONDA NASOGÁSTRICA SALE POR DUODENO

El cálculo sigue viajando por el intestino delgado y en algún momento obstruye la luz y se produce el íleo biliar cuyo signo patognomónico es la neumobilia en la radiografía simple de abdomen.



FLECHA SEÑALA LA V. B. CON NEUMOBILIA: 1) ÍLEO; 2) CÁLCULO; 3) VESÍCULA; 4) V. B.

(COLECCIÓN DE J. CAROLI)

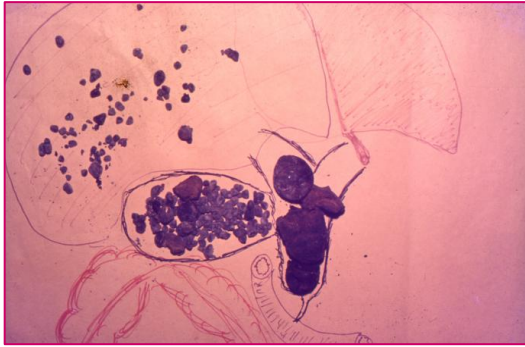

CÁLCULO QUE PRODUJO EL ÍLEO BILIAR

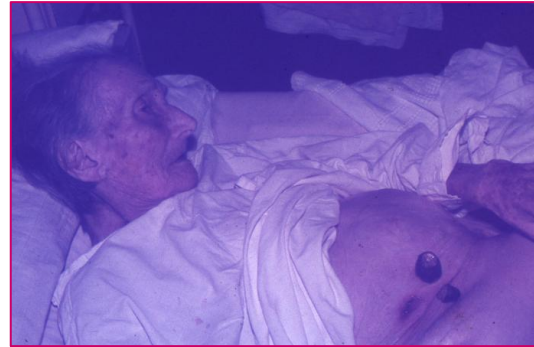Cuando la fistulización se hace con el colon, el cuadro es parecido, pero no se produce el íleo biliar y se puede encontrar el cálculo en la materia fecal.

Si se produce un plastrón, la perforación se hace cubierta y desarrolla un absceso subfrénico.

Finalmente si la vesícula se pega a la pared peritoneal se puede producir una fístula externa.

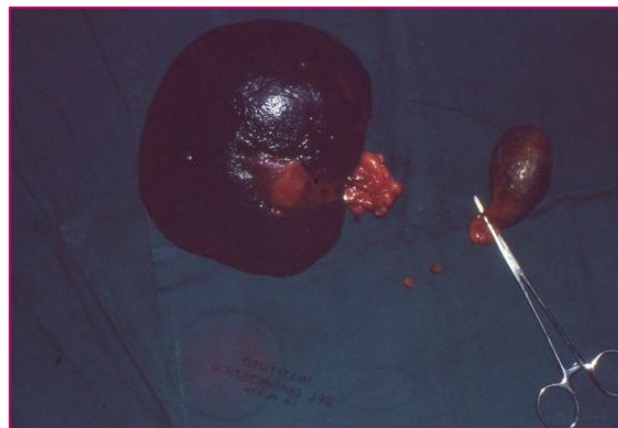


ABSCESO SUBFRÉNICO

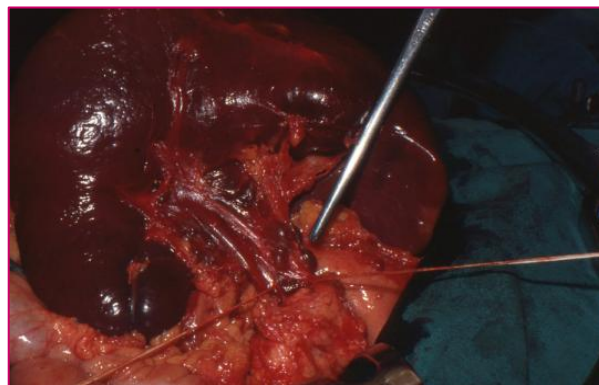


FÍSTULA EXTERNA CON EXPULSIÓN DEL CÁLCULO

Cuando aparece litiasis vesicular o coledociana en pacientes jóvenes, hay que descartar alteraciones de los glóbulos rojos que producen hemólisis por Hiperesplenismo y junto a la colecistectomía se debe realizar la esplenectomía, que no cura la alteración globular, pero impide la hemólisis y la recidiva litiásica.



COLECISTECTOMÍA CON ESPLENECTOMÍA EN PACIENTE CON ESFEROCITOSIS



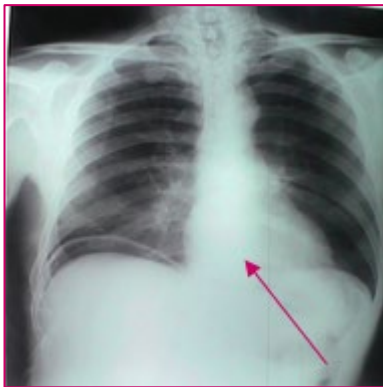
BUSCAR Y RESECAR BAZOS ECTÓPICOS QUE PROVOCAN LA RECIDIVA LITIÁSICA



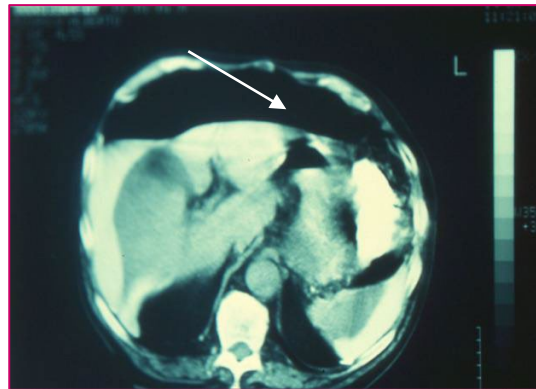
## Abdomen agudo perforativo

La característica fundamental de la perforación de una víscera hueca es la aparición brusca del dolor de intensidad y localización características («trueno en cielo sereno») y que se acompaña de contractura generalizada.

El signo radiológico patognomónico del neumoperitoneo que confirma el diagnóstico, puede faltar en algunas formas de perforación y en las cubiertas.



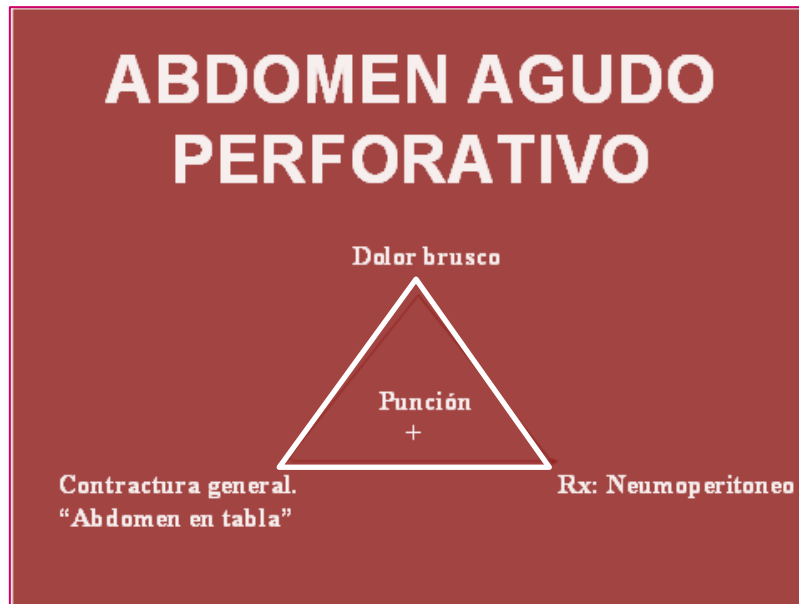
RX: AIRE ENTRE HÍGADO Y DIAFRAGMA



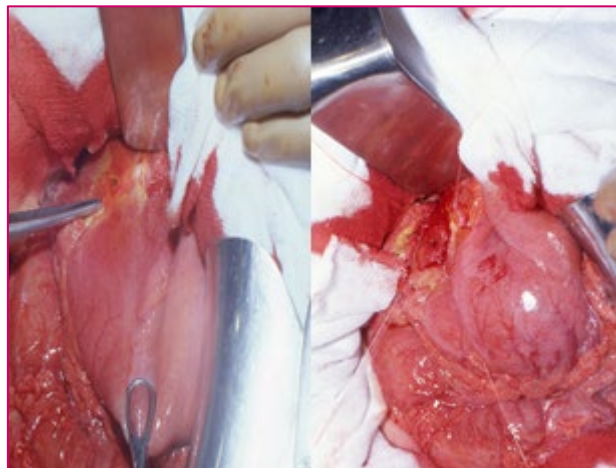
TAC: AIRE ENTRE ASA Y PARED, NEUMOPERITONEO

Puede confundir el signo de Chilaiditi, que es la ubicación del colon entre el hígado y el diafragma.

La punción abdominal puede aclarar el diagnóstico difícil, acompañada de un buen interrogatorio sobre los antecedentes del paciente (dispepsias, ingesta de medicamentos, enemas con cánulas rígidas, etc.).

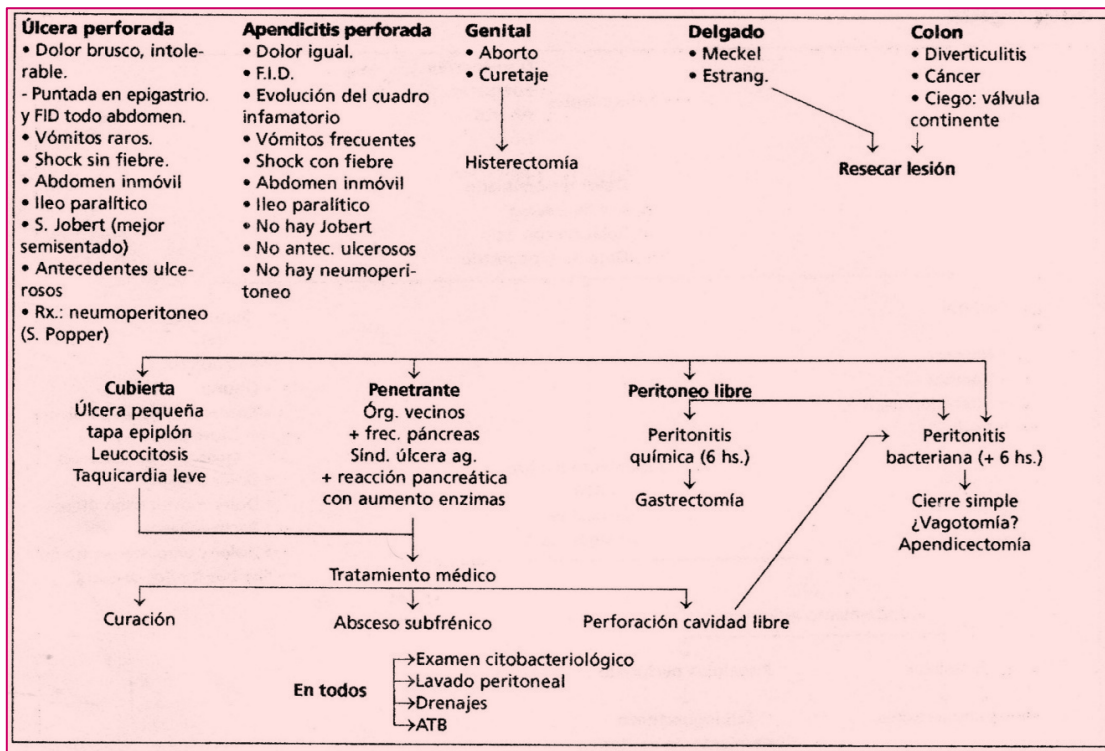
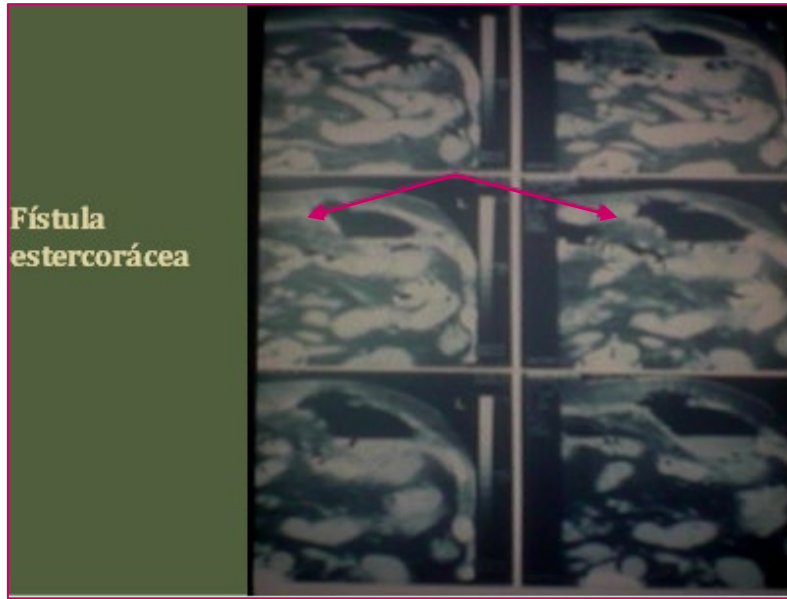


Pueden ser de origen traumático (ver abdomen agudo traumático) o no traumático, que son las que trataremos en este capítulo. Dos grandes causas: la perforación por úlcera duodenal y del apéndice; menos frecuente las de origen biliar, genital e intestinal.



PERFORACIÓN GÁSTRICA

Cuando se pegan a la pared al perforarse, producen una fístula estercorácea.



<b>Diagnóstico diferencial</b>
<b>Torsión quiste ovario</b> intenso dolor Shock de entrada Sin fiebre Sin contractura
<b>Embarazo ectópico complic.</b> Abd. ag. hemorrágico Vientre blando Douglas +++ dolor Punción abdominal + Signos de embarazo
<b>Pancreatitis Aguda</b> Shock siderante Vientre blando Amilasemia + Amilasuria + Antecedentes biliares, alcohol, obesidad Ileo regional
<b>Infarto mesentérico</b> Defensa parietal Masa pastosa Sangre al tacto rectal Antec. cardiopatía o arteriopatía
<b>Oclusión intestinal</b> Solo en etapa de peritonitis séptica

El tratamiento quirúrgico se puede realizar de entrada con *cirugía videolaparoscópica* que en este caso puede ser diagnóstico del lugar de la perforación y terapéutica. En su imposibilidad terapéutica, ayuda a elegir el lugar de la incisión laparotómica.

## Abdomen agudo hemorrágico

Este cuadro se produce por la extravasación de sangre dentro de la cavidad abdominal, domina el cuadro general de anemia aguda y shock hipovolémico mientras que la parte abdominal no presenta grandes alteraciones. Puede producirse por causas traumáticas (ver abdomen agudo traumático).

El más frecuente es el *embarazo ectópico complicado* (ectópico: el óvulo fertilizado se ubica fuera del útero). Paciente con amenorrea de 1 ½ mes con signos ginecológicos de embarazo: cianosis y reblandecimiento del cuello y al tacto vaginal y rectal se palpa un bulto anexial. Con signos de anemia aguda: palidez de piel y mucosas, sed y laboratorio con Hto. y Hb. bajos; asociados a signos de shock hipovolémico: taquicardia, piel fría, hipotensión arterial, PVC

baja, lipotimia y oliguria. Se confirma con punción abdominal positiva de sangre incoagulable y ECO ginecológica.

Algunas patologías hepáticas que sangran: MTS, angioma, adenoma y patología arterial: ruptura de aneurismas. En todos los cuadros, si la punción es negativa se debe realizar el lavado peritoneal positivo (más de 100.000 glóbulos rojos por ml).

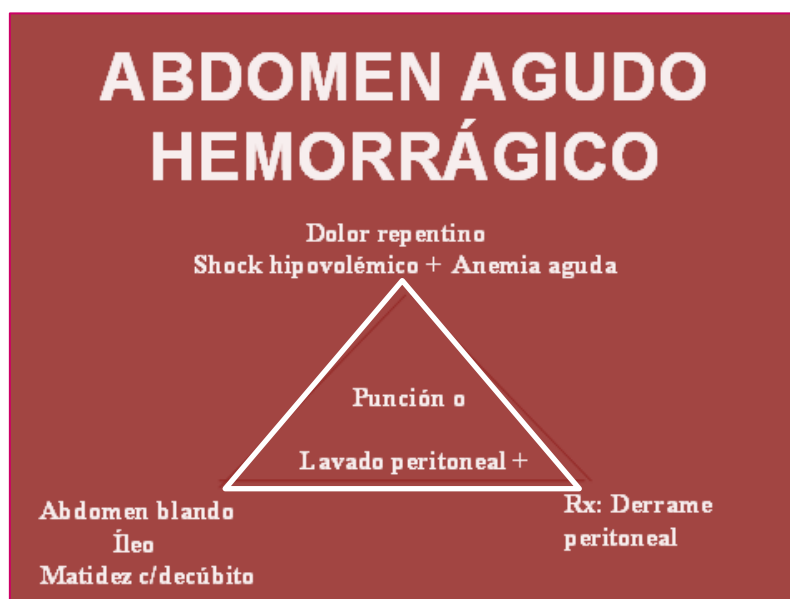Si el paciente está compensado permite completar, en caso de necesidad, con TAC, angiografía; pero si está descompensado se lo debe reanimar con volumen con cristaloides, aportado por dos vías endovenosas con agujas cortas y gruesas.

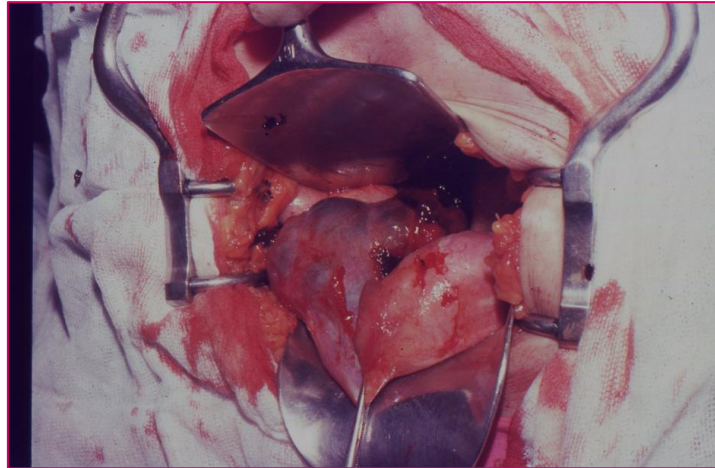
Previo al aporte, obtener sangre para hematocrito, hemostasia, grupo y factores.

Medir diuresis para observar respuesta al tratamiento.

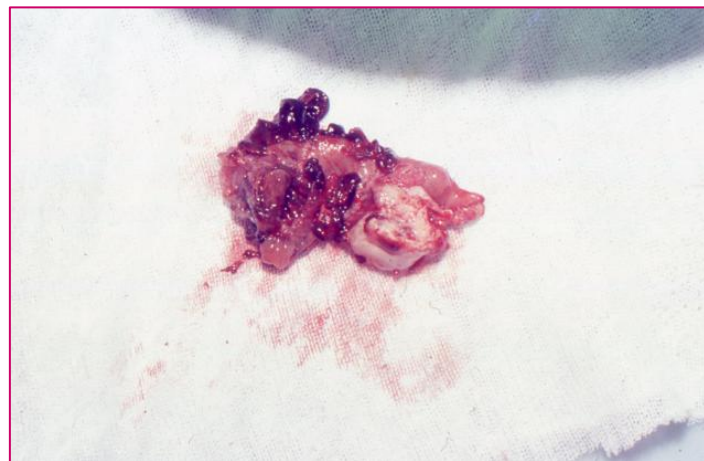En descompensados sin respuesta, realizar una cirugía urgente que «cierre la canilla que sangra».

Hoy, si hay experiencia se puede realizar la operación con *cirugía videoendoscópica*.





EMBARAZO ECTÓPICO COMPLICADO (ÚTERO CON HISTEROLABO; TROMPA CON PINZA)



EXTIRPACIÓN DE TROMPA CON ECTÓPICO

## Abdomen agudo obstructivo (íleo)

Síndrome debido a la detención del tránsito de materias fecales y gases en un segmento del intestino.

Puede clasificarse en:




- Funcional:
  - a. Espasmódicos.
  - b. Paralíticos: no peritonítico y peritonítico.

- Mecánico:
  - a. Obstructivos (simple, no estrangulantes) de la luz, pared o afuera.
  - b. Oclusivos (estrangulantes). Obstrucción y torsión vascular.
- Postoperatorio:
  - a. Primeros días (paralítico normal o hemorragia, paralítico peritonítico por filtración de sutura o abscesos y mecánico por estenosis de anastomosis).
  - b. Semanas, por peritonitis plástica.
  - c. Meses o años por bridas o adherencias.

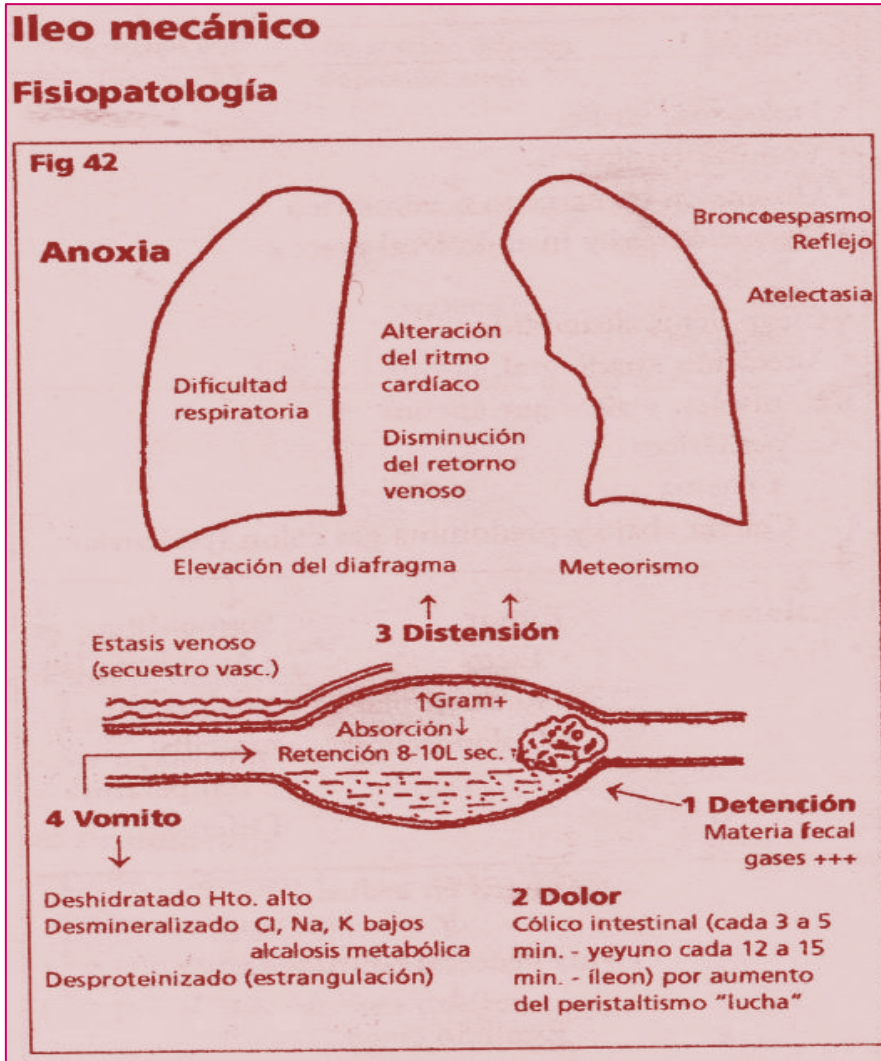
### *Íleo paralítico*

El íleo paralítico reflejo se produce por traumatismos de columna, cólico renal o cumpliendo la ley de Stoke (todo músculo debajo de una serosa inflamada se paraliza) en procesos inflamatorios abdominales sin peritonitis. También puede producirse por alteraciones en el medio interno, principalmente en las hipopotasemias en las que se asocian debilidad y astenia.

En el íleo paralítico peritonítico hay infección del peritoneo producida por la evolución a la peritonitis de alguna forma de abdomen agudo o bien en la complicación de un tratamiento quirúrgico en el que se produjo la filtración de una anastomosis digestiva o la infección secundaria de una hemorragia postoperatoria que producen abscesos interasa, subfrénico o del fondo de saco del Douglas. Un signo que acompaña frecuentemente a estas supuraciones abdominales es la «diarrea con íleo» (diarrea sin ruidos hidroaéreos a la auscultación abdominal).

<b>Ileo paralítico</b>		
	Reflejo	Lesión
	No Peritonítico	Peritonítico
Inspección	Distensión	Distensión
Palpación	Elástica no dolorosa	Defensa
Percusión	Timpanismo	Timpanismo doloroso
Auscultación	Silencio Abdominal	Silencio Abdominal (frecuentemente con diarrea)
Tacto Rectal	Douglas distendido	Douglas doloroso
Rx (esquema Laurell)	 Asas distendidas	1°  Edema trazos gruesos 2°  pus entre asas pierden forma poliédrica. Signo Pasman (revoque)
Punción abdominal	-	+
General	Sin T°, pocas alteraciones	T°↑ alteraciones hidroelectrolíticas leucocitosis con neutrofilia
Tratamiento	<ul style="list-style-type: none"> <li>•Sonda nasogástrica</li> <li>•Calmar dolor causa</li> <li>•Estimular intestino</li> </ul>	<ul style="list-style-type: none"> <li>•Descompresión intestinal</li> <li>•Corregir volemia y medio interno</li> <li>•Operar                             <ul style="list-style-type: none"> <li>↳ Tratamiento causa</li> <li>↳ Tratamiento peritoneo</li> </ul> </li> </ul>



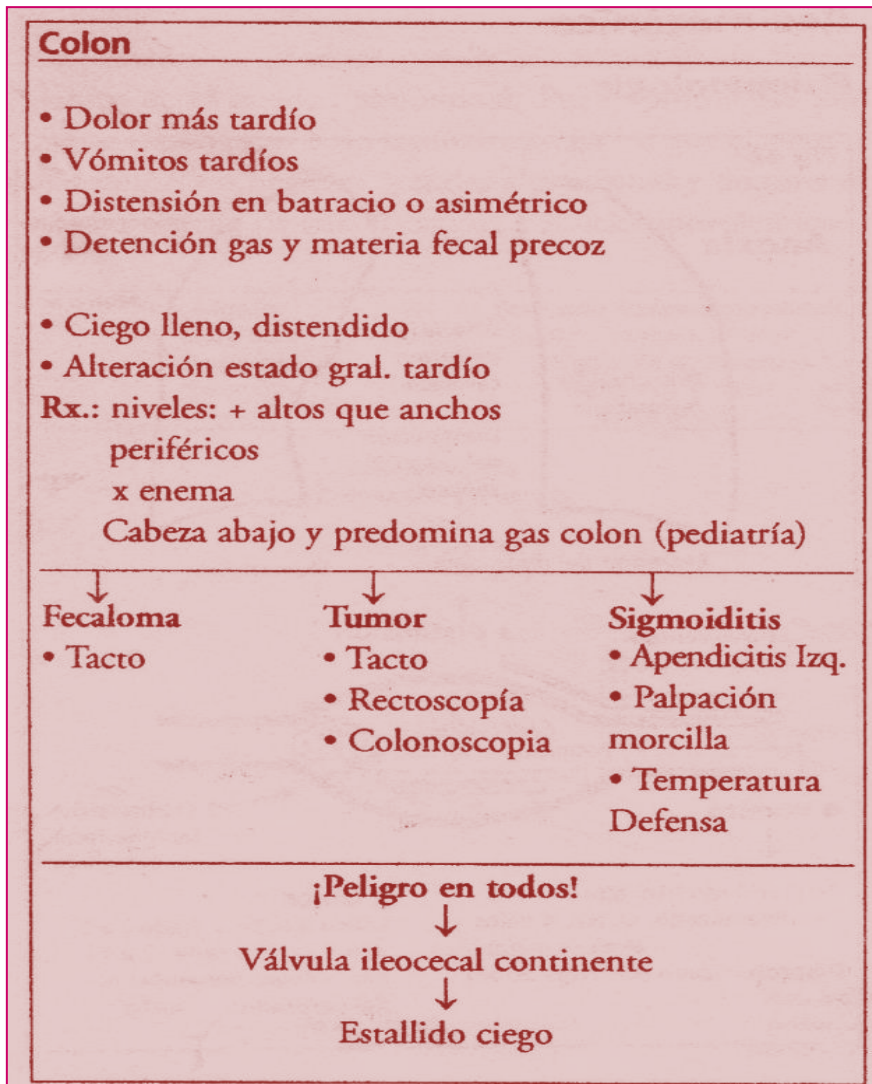


### Íleo mecánico

El íleo mecánico en su evolución por parte del organismo lleva a una hipovolemia y shock irreversible y por parte del intestino a isquemia (edema parietal y trasudación a peritoneo) y sumado a la hipoxia necrosis perforación peritonitis.

### Obstrucción

Se presenta con signos de lucha: dolor cólico paroxístico, meteorismo, ondas peristálticas, ruidos hidroaéreos aumentados. Detención del tránsito progresivo y menos neto. Rx: imágenes hidroaéreas, en tubos de órgano (el nivel líquido es tardío), por lo tanto es mejor la placa acostado que es más topográfica.



**I. delgado**

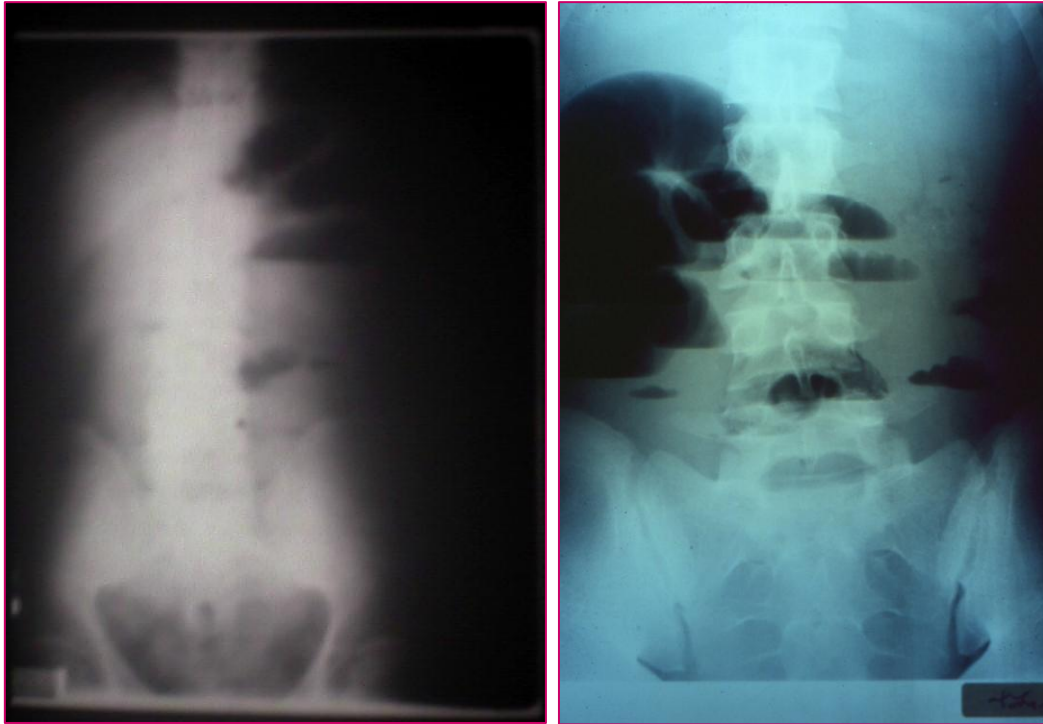
- Dolor más intenso
- Vómitos precoces
- Distensión en ondas
- Detención gas poco neto
- Evacuación materia fecal distal
- Ciego vacío, plano
- Alteración estado gral. precoz
- Rx: niveles + anchos que altos de H.I. a F.I.D. centrales, contornos finos tubo órgano, escalera, damero (+ cuanto + bajas) colon sin gas

Afuera	Pared	Luz
<ul style="list-style-type: none"> <li>• (x compresión extrínseca)</li> <li>• Bridas</li> <li>• Tumores</li> <li>• Mal rotación</li> </ul>	<ul style="list-style-type: none"> <li>• tumor</li> <li>• linfoma</li> <li>• TBC</li> <li>• Crohn</li> <li>• Atresias congénitas</li> </ul>	<ul style="list-style-type: none"> <li>• Ileomeconial</li> <li>• C. extraño</li> <li>• Ascaris</li> <li>• Estenosis iatrogénicas</li> <li>• Cálculo biliar "ileo biliar"</li> </ul>

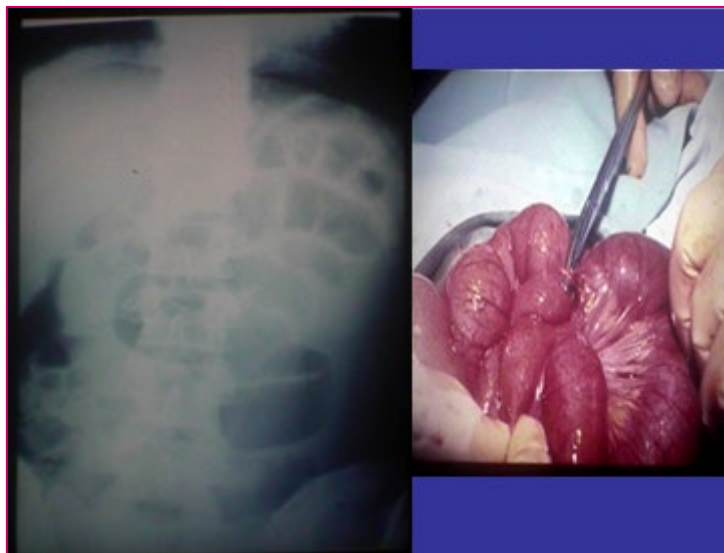
Rx: Aerobilia neumobilia →



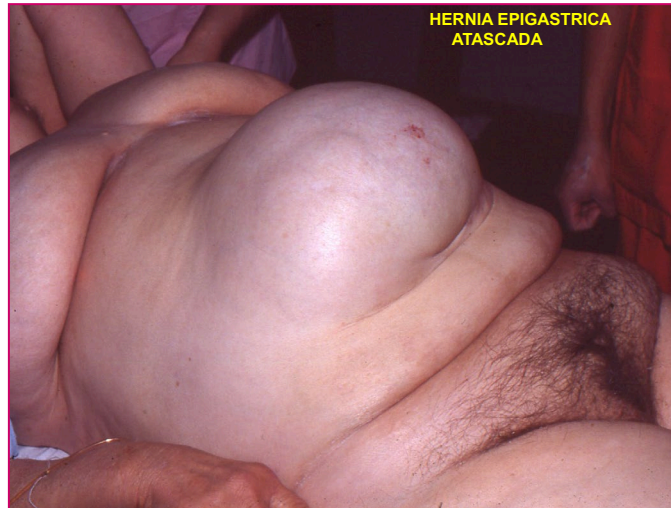OBSTRUCCIÓN INTESTINO DELGADO. NO GAS EN COLON



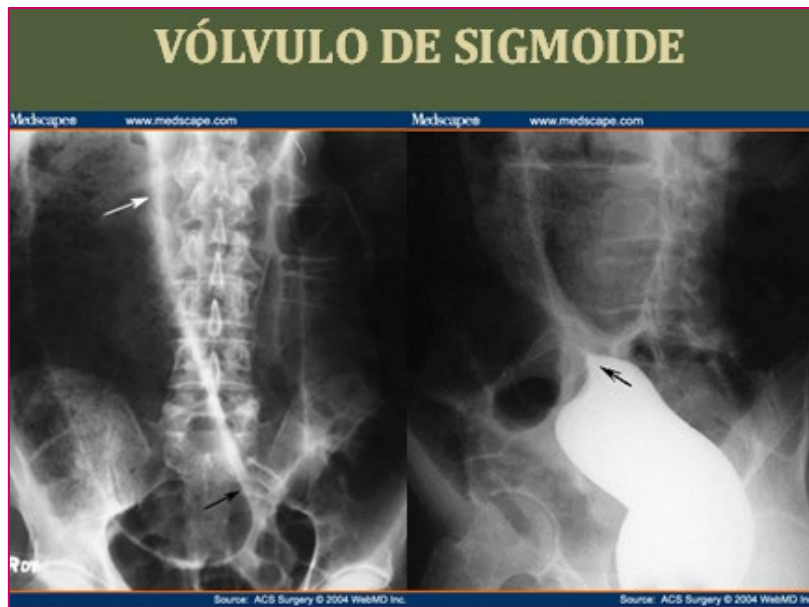IZQ. OBSTRUCCIÓN DE DELGADO. NO SE OBSERVA GAS EN EL COLON. DER. OBSTRUCCIÓN DE COLON TRANSVERSO. NO SE OBSERVA GAS EN TRANSVERSO NI DESCENDENTE; GAS EN DELGADO POR VÁLVULA ILEOCECAL INCONTINENTE



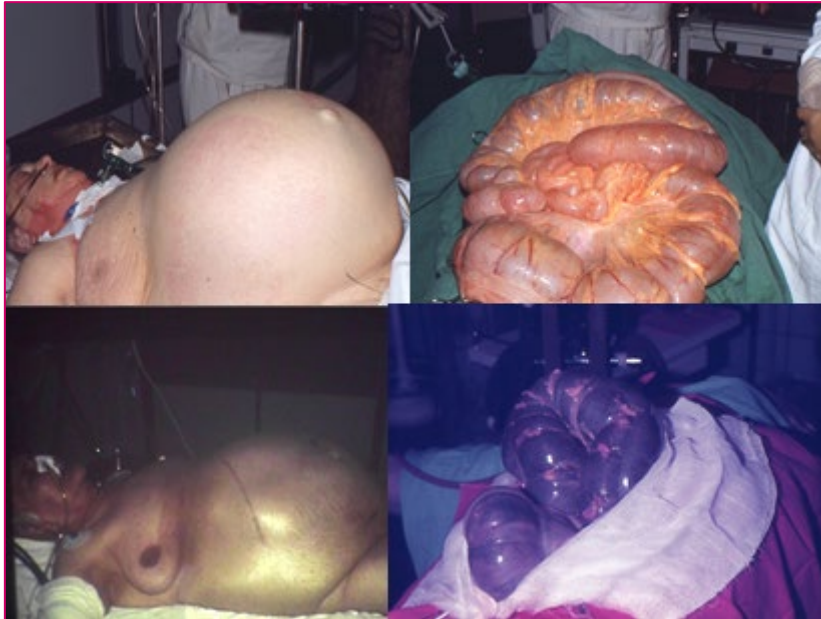OBSTRUCCIÓN DE DELGADO POR ADHERENCIA INTESTINAL (BRIDA)



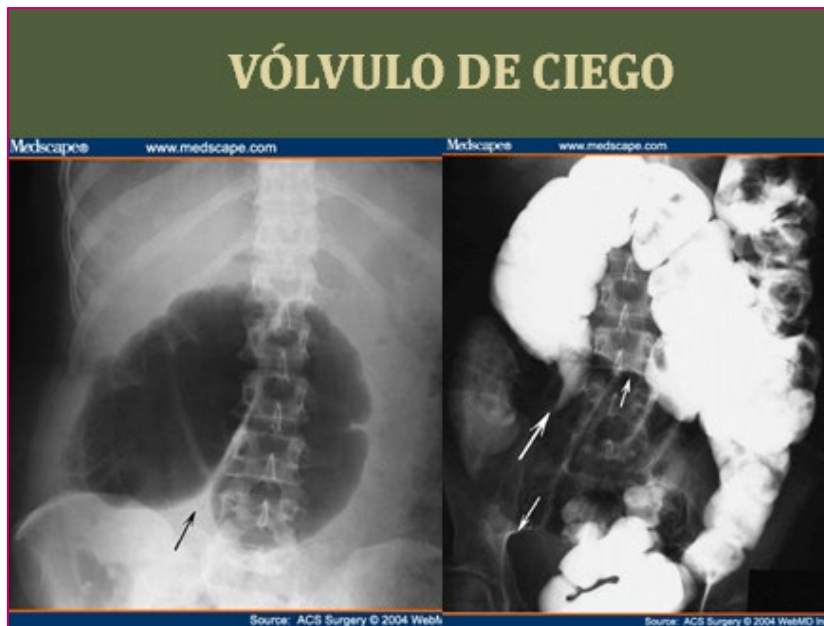OBSTRUCCIÓN DE DELGADO



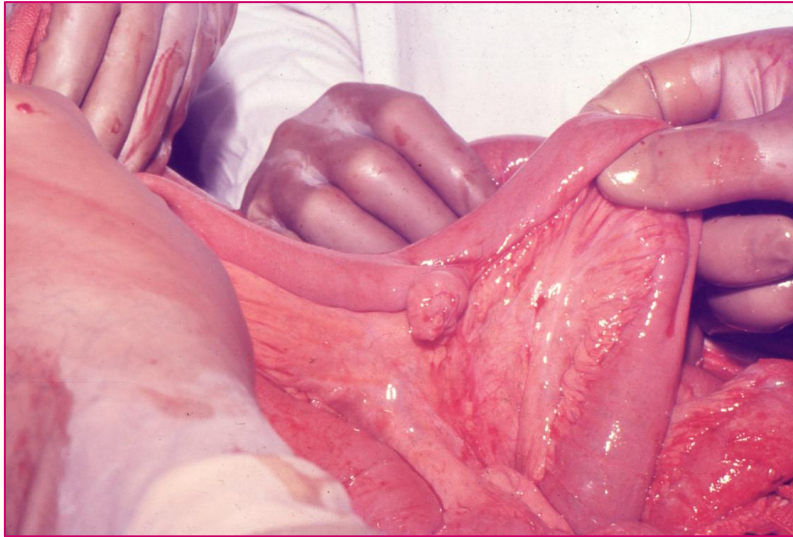
LA FLECHA INDICA LA VOLVULACIÓN. LAS PATAS DE LA U MIRAN LA FOSA ILÍACA IZQUIERDA



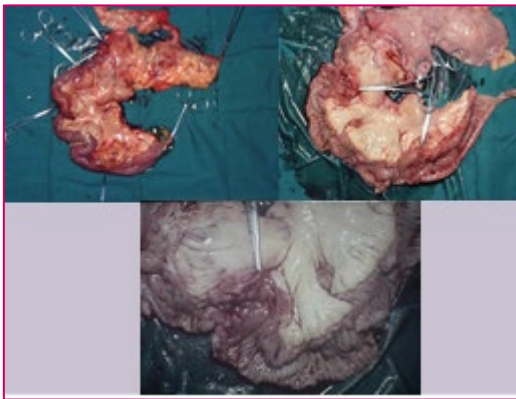
ARRIBA, VÓLVULO SIGMOIDEO SIN ESTRANGULACIÓN. ABAJO, ESTRANGULADO CON NECROSIS



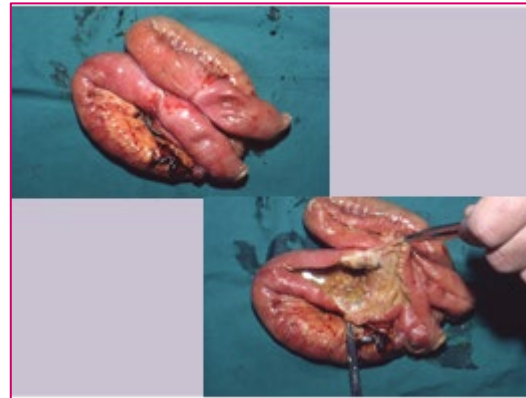
LA FLECHA MARCA EL VÓLVULO. LAS PATAS DE LA U MIRAN LA FID



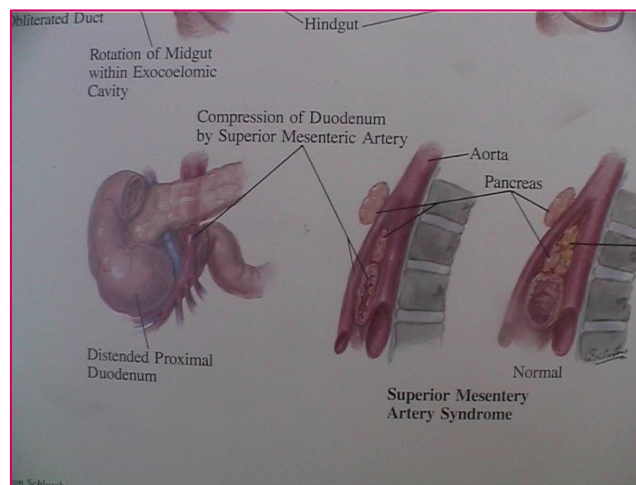
VÓLVULO DE DELGADO POR DIVERTÍCULO DE MECKEL. SE OBSERVA LA DILATACIÓN POR DETRÁS DE LA OBSTRUCCIÓN



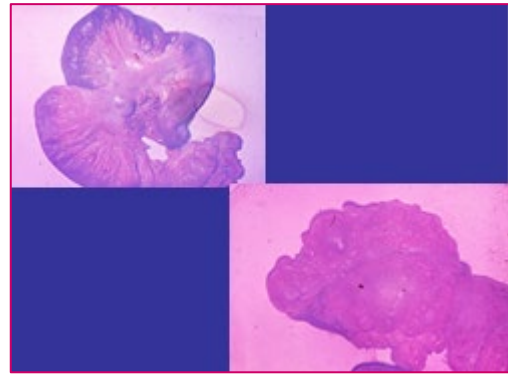
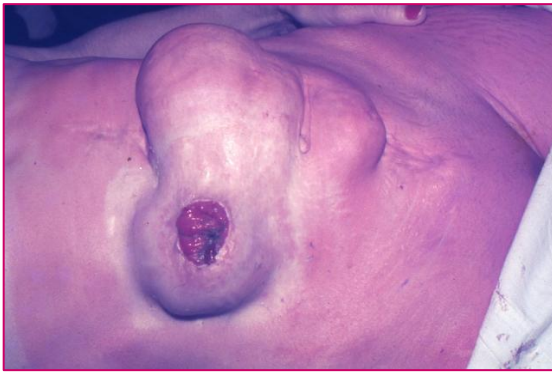
OBSTRUCCIÓN POR TBC INTESTINAL



OBSTRUCCIÓN POR LINFOMA

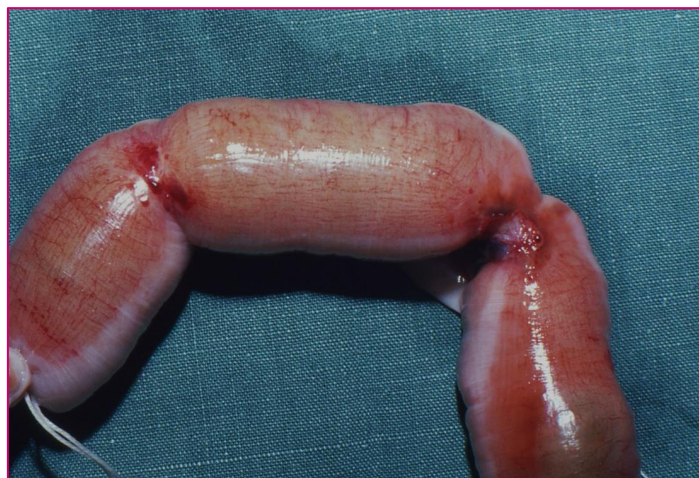

OBSTRUCCIÓN POR COMPRESIÓN DUODENAL

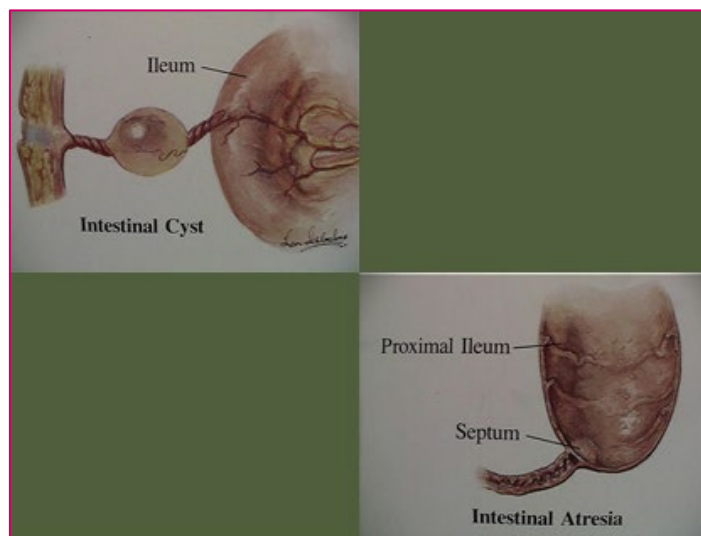


OBSTRUCCIÓN POR EVENTRACIÓN PARACOLÍSTÓMICA

OBSTRUCCIÓN POR NEUMATOSIS QUÍSTICA INTESTINAL



OBSTRUCCIÓN INTESTINAL POR ENDOMETRIOSIS

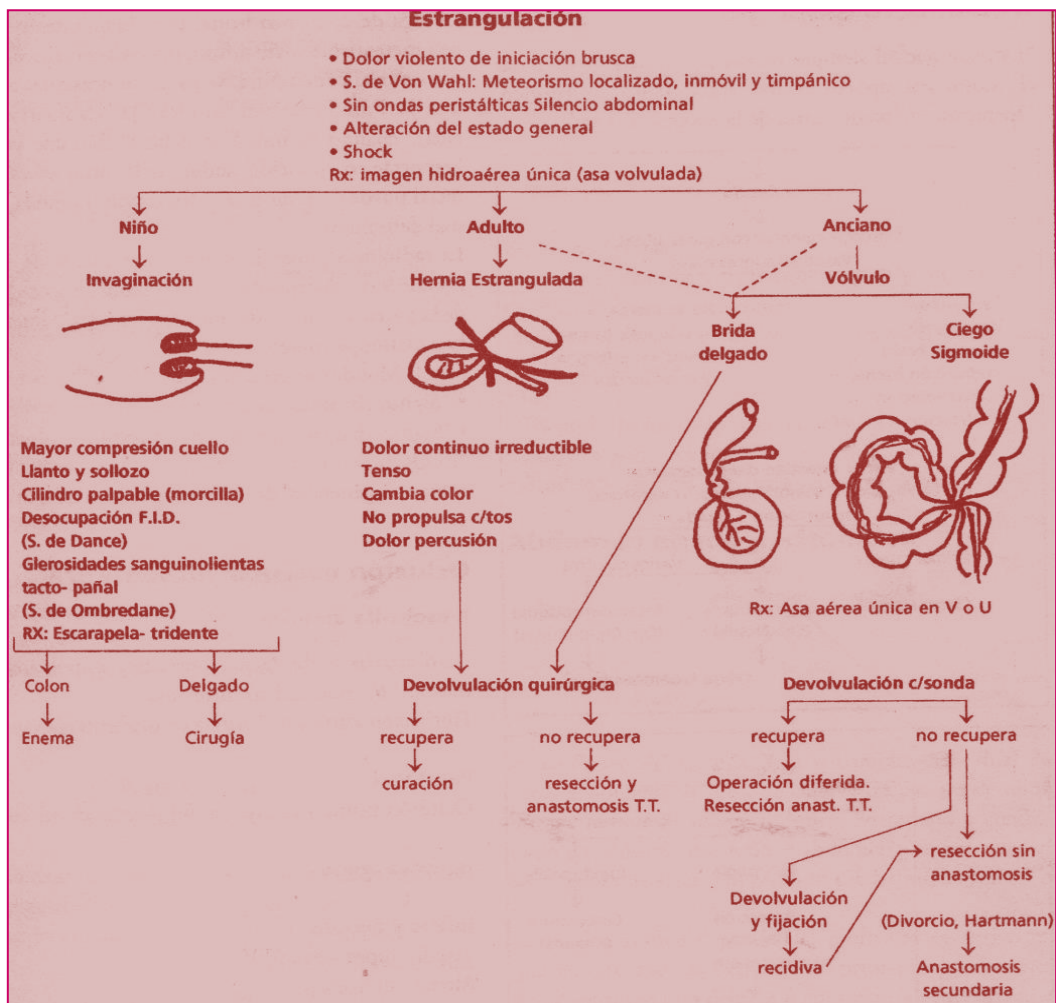


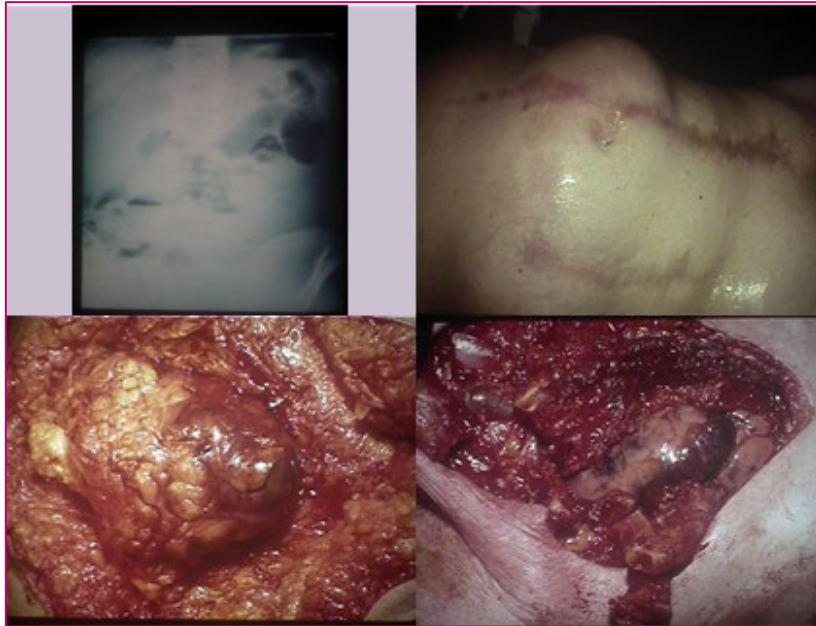
OBSTRUCCIONES EN PEDIATRÍA



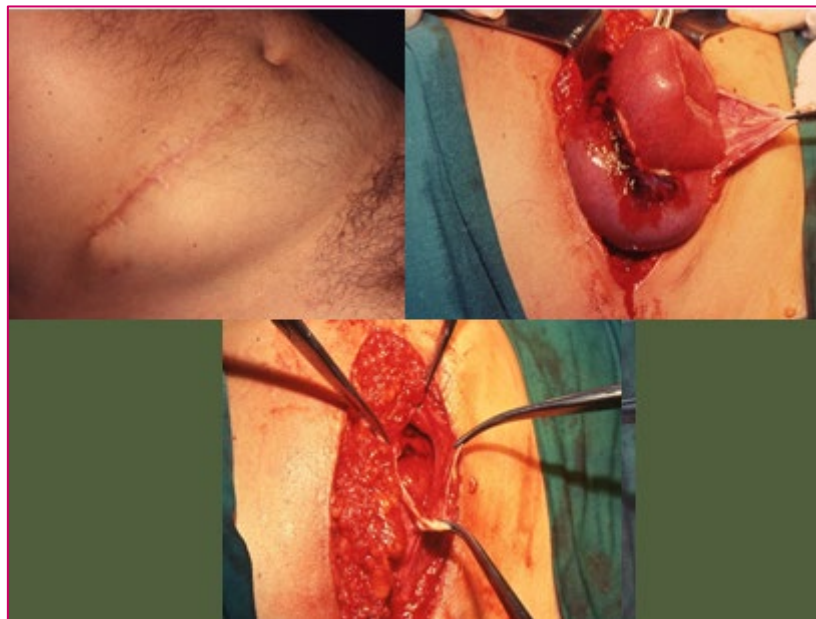Oclusión o estrangulación

En la estrangulación el tratamiento es urgente, ya que la obstrucción vascular aguda del asa lleva rápidamente a la necrosis y perforación de la misma con la producción de una peritonitis generalizada.





EVENTRACIÓN CON ESTRANGULACIÓN



EVENTRACIÓN DE MC BURNEY ESTRANGULADA

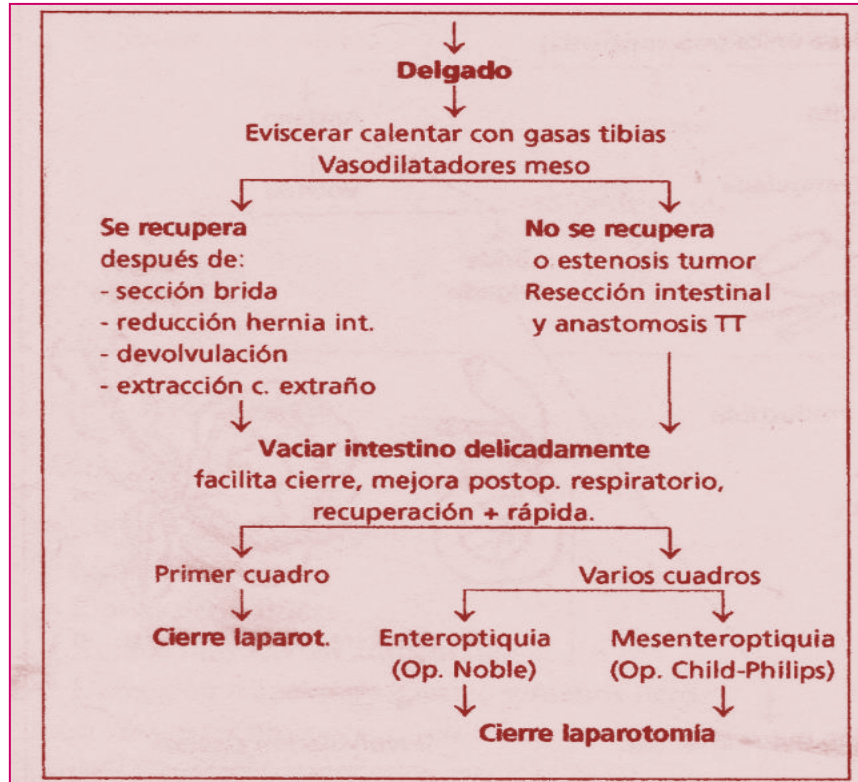
### *Tratamiento general*

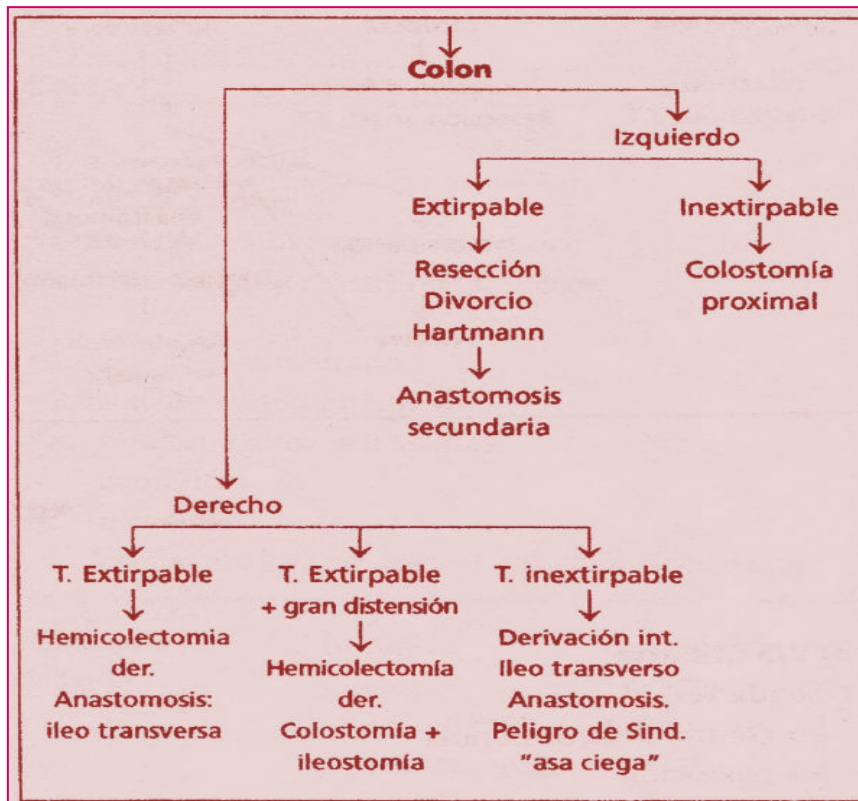
Rápido y corto en estrangulación. Más prolongado sin retardar operación en obstrucción.

1. *Descomprimir el tubo digestivo con sonda nasogástrica*: evita vómitos, disminuye distensión y evita broncoaspiración en la inducción anestésica.
2. *Vía venosa central*: corrige volemia (50 % en 4 horas) y el desequilibrio hidroelectrolítico, mide PVC.
3. *Vía urinaria con sonda vesical*: control diuresis horaria y reposición.
4. *Antibióticos*: cubrir espectro G+ G- anaerobios, pues hay un aumento de gram negativos y anaerobios por alteración de la flora indígena.

### Tratamiento quirúrgico

«La reanimación, siempre necesaria, no debe dejar pasar el momento oportuno del tratamiento quirúrgico. Operación incipiente, antes de la necrosis del asa».





## Abdomen agudo vascular

Clínica de comienzo brutal con dolor intenso y shock, con meteorismo mate difuso, inmóvil, simétrico, sin timpanismo ni contractura; se palpa en ocasiones masa pastosa periumbilical con matidez fija (asa infartada, morcilla); cuando es móvil se debe al derrame peritoneal hemorrágico (punción abdominal); otras veces el tacto rectal puede detectar una tumefacción profunda, pastosa, mal delimitada. La sangre en el dedo es un signo tardío.

La radiología puede demostrar el asa aislada de opacidad homogénea, distendida, con luz reducida por el espesor de la pared y festoneada. Puede verse edema intenso y no hay neumoperitoneo.

Según **MONDOR** se presenta con «signos físicos de una oclusión, signos palpatorios de tumefacción pastosa, mate, *flo* y signos generales de hemorragia interna con colapso precoz».

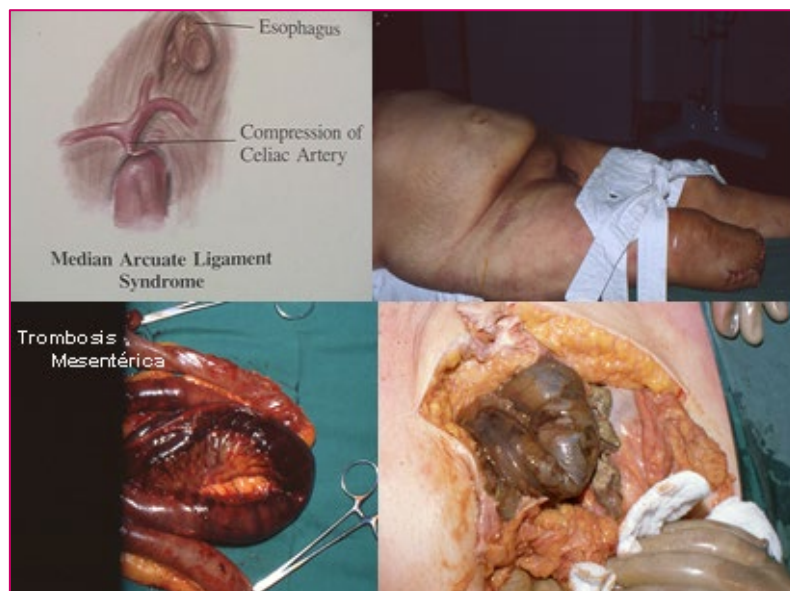# ABDOMEN AGUDO VASCULAR

Dolor brusco y brutal + shock precoz e intenso

Tacto y Punción  
sangre

Meteorismo mate  
Masa pastosa  
Morcilla

Rx: Asa infartada



SÍNDROME DEL LIGAMENTO ARCUATO QUE COMPRIME EL TRONCO CELÍACO. PACIENTE CON INSUFICIENCIA VASCULAR GENERAL Y ABDOMINAL. RESECCIÓN DE TROMBOSIS MESENTÉRICA, CASO CON NECROSIS INTESTINAL

## Oclusión vascular mesentérica

1. *Embolia arterial*. Cardiopatías embolígenas: estrechez mitral, infarto de miocardio, endocarditis infecciosa, fibrilación auricular. Cirugía cardiovascular.

Oclusión brusca y completa (no tiempo de circulación colateral), habitualmente en el nacimiento de la arteria cólica media que se afina al salir de la mesentérica superior: isquemia aguda infarto y necrosis, vasodilatación, hipovolemia, alteraciones hidroelectrolíticas.

**Clínica:** dolor intensísimo de iniciación brusca con íleo paralítico inmediato (aumento de flora, endotoxinas, leucocitosis) y shock. Meteorismo, defensa, contractura. Tumefacción profunda, pastosa y sensible (asas). Matidez y dolor en Douglas. Sangre al tacto rectal, diarrea sanguinolenta (tardío).

**Tratamiento quirúrgico. Reversible:** si es antes de 12 horas. Asa gris azul, edematizada con contracciones violentas y anárquicas. **Irreversible:** asa negro berenjena, pesada, llena de sangre extravasada y esfacelo.

Colocar suero tibio y novocaína en mesos; positivo: embolectomía; negativo: resección intestinal.

**2. Trombosis arterial.** Varones entre 40-60 años. Ateroesclerosis, tromboangeítis obliterante.

Oclusión lenta y progresiva (circulación colateral), en el nacimiento de la mesentérica superior por placas de ateroma. Débito suficiente en reposo.

**Clínica:** claudicación intermitente abdominal. Insuficiencia vascular digestiva: dolor postprandial precoz, diarrea, pérdida de peso, soplo sistólico supra umbilical.

**Tratamiento médico:** pequeñas comidas cada 3 horas, y anticoagulación profiláctica. Si se agudiza: aortografía de frente y perfil y tratamiento quirúrgico: embolectomía (Fogarty), endarterectomía, reimplantación en aorta si obstrucción está en el *ostium* o *by pass* venosa o con goretec. Resección intestinal si es necesario. Realizar *second look* a las 24 horas para ver si es necesario ampliar la resección, por progresión de la necrosis.

**3. Trombosis venosa.** Hipercoagulabilidad, trombosis venosa alta porta extensiva, flebitis, cirugía reciente, sepsis abdominales. Cuadro progresivo con shock menos ruidoso.

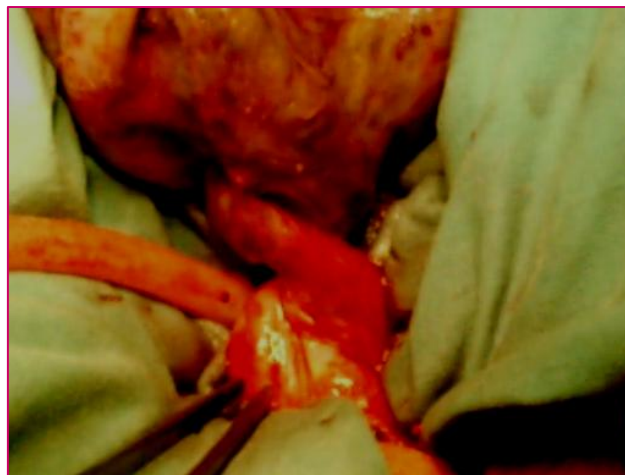*Tratamiento:* anticoagulantes, si no responde: resección intestinal.

En los tres casos, realizar auscultación cardíaca, palpación de arterias, buscar flebitis, ECG, punción abdominal.

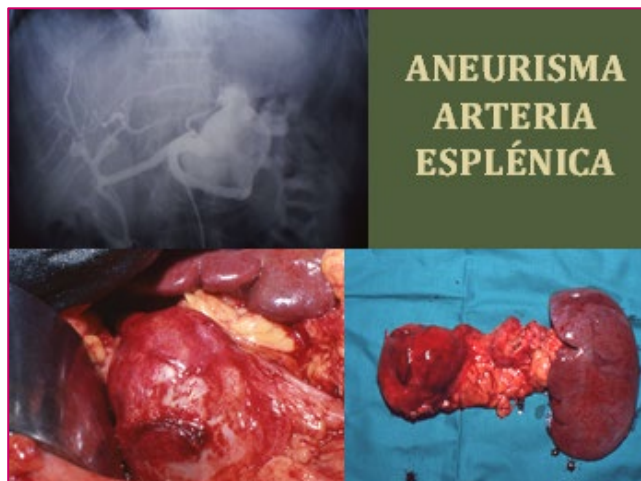
Preoperatorio breve e intenso: aspirar tubo digestivo con SNG, O<sub>2</sub>, reposición hidroelectrolítica, sangre según necesidad y antibióticoterapia pre, intra y postoperatoria.

También los cuadros vasculares se producen en estrangulaciones intestinales. Mostramos dos casos de abdomen agudo vascular:

- a. quiste de ovario a pedículo torcido;
- b. aneurisma de arteria esplénica.



A

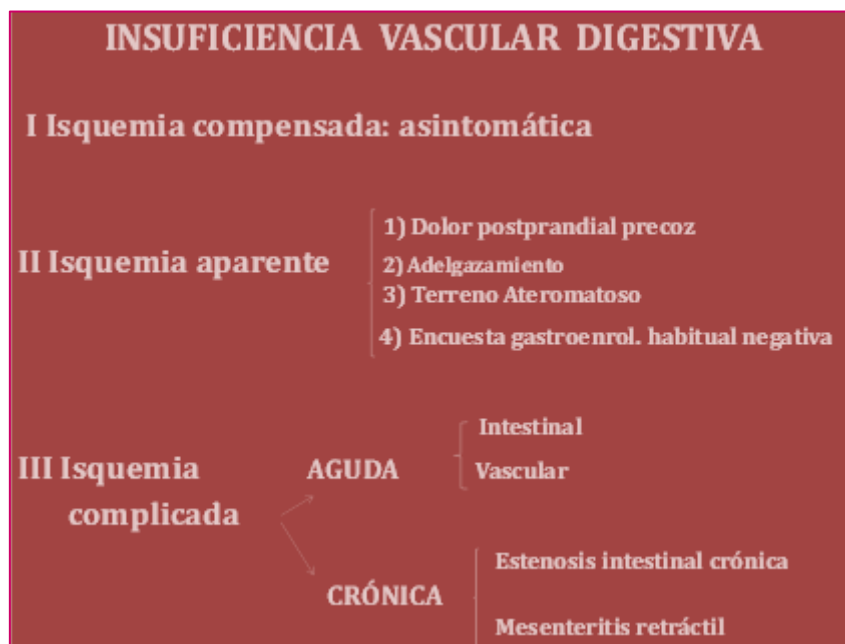


B

La arteriografía del tronco celíaco confirmó el diagnóstico clínico en una paciente que se presentó con dolor continuo epigástrico, palpación de latido expansivo y el más importante asociado: soplo sistólico epigástrico.

Se resecó el aneurisma con una espleno-pancreatectomía corporocaudal.

Estos cuadros vasculares se inician frecuentemente como insuficiencias vasculares digestivas.



Se estudian con angiotomografía multicorte abdominal que, en la reconstrucción, permiten un mapa tridimensional del árbol arterial.

Se puede perfundir con bomba, 30 a 60 mg de papaverina por el mismo catéter arterial, que puede hacer ceder el vasoespasmo y evitar la resección intestinal.

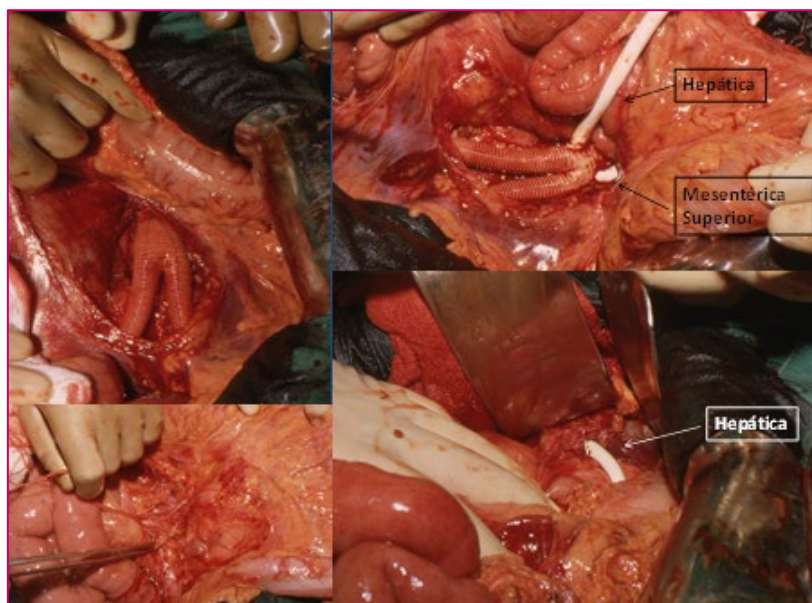
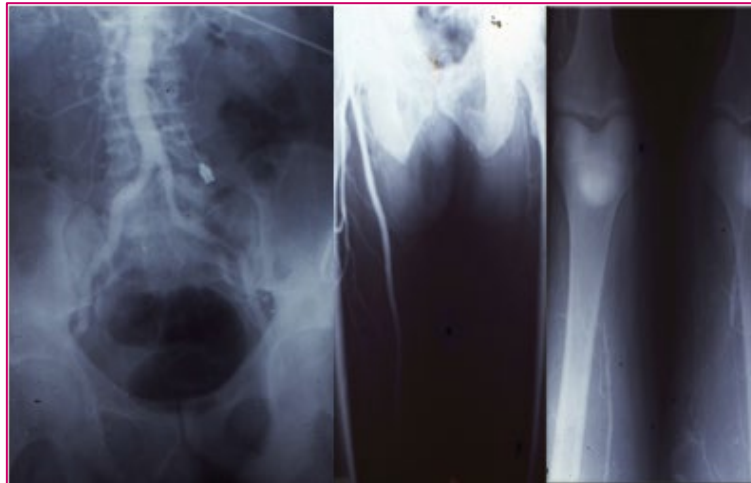


## EXPLORACIÓN RADIOLÓGICA

- 1) Aortografía directa (frente y perfil)
- 2) Seldinger por femoral (peligro de desprender ateroma)
- 3) Seldinger por axilar derecha +++
  - Selectiva
  - No trauma
  - Ni ateroma

Signo de lesión ostial: sustancia opaca que persiste tardíamente

Signo del hachazo: por Ligamento Arcuato que comprime el Tronco Celiaco



Este caso se presentó con dolor abdominal, adelgazamiento que confundía con un cuadro neoplásico. Tenía un aneurisma de aorta abdominal y estenosis de la arteria mesentérica superior y arteria hepática. Se le colocó un pantalón con anastomosis en aorta y arterias ilíacas. Con tubos de Goretex se revascularizaron las arterias mesentérica superior y hepática.

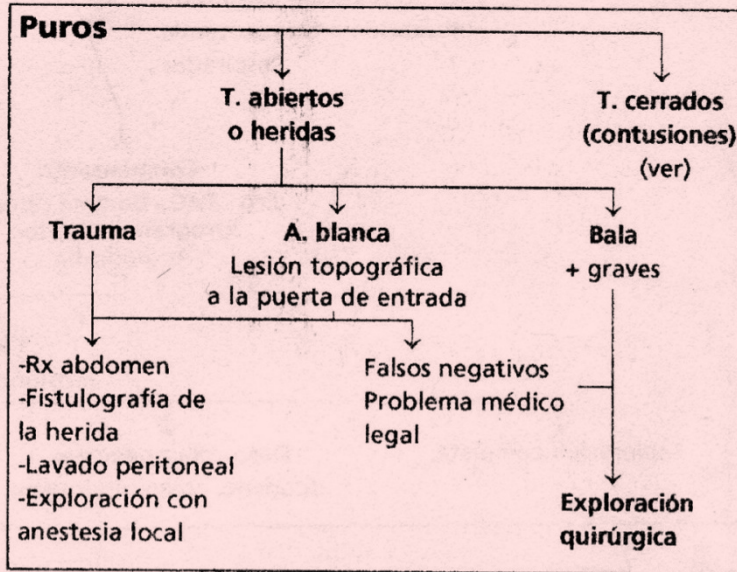
### **Abdomen agudo traumático**

Presenta resultados variables en épocas de guerra o paz. Las lesiones dependen: a) del agente traumatizante; b) del sujeto traumatizado: generales y locales y c) de la acción del agente traumatizante: directa o indirecta.

Sólo un diagnóstico precoz que indique la operación de urgencia garantiza la curación. El pronóstico está en función de la precocidad de la intervención y de la importancia de las lesiones.

Según **MONDOR**, un trauma abdominal puede matar en minutos por shock o hemorragia fulminante; en horas por hemorragia interna más lenta; en 24-48 horas por peritonitis generalizada o hemorragia en dos tiempos.

### Abdomen agudo traumático puro y asociado



### Asociados

- **Tóracoabdominal**

Hemotórax  
Neumotórax  
Ruptura diafragma

- **Lumboabdominal**

Hemoperitoneo  
Hematuria  
(urograma)

- **Abdominopelviano**

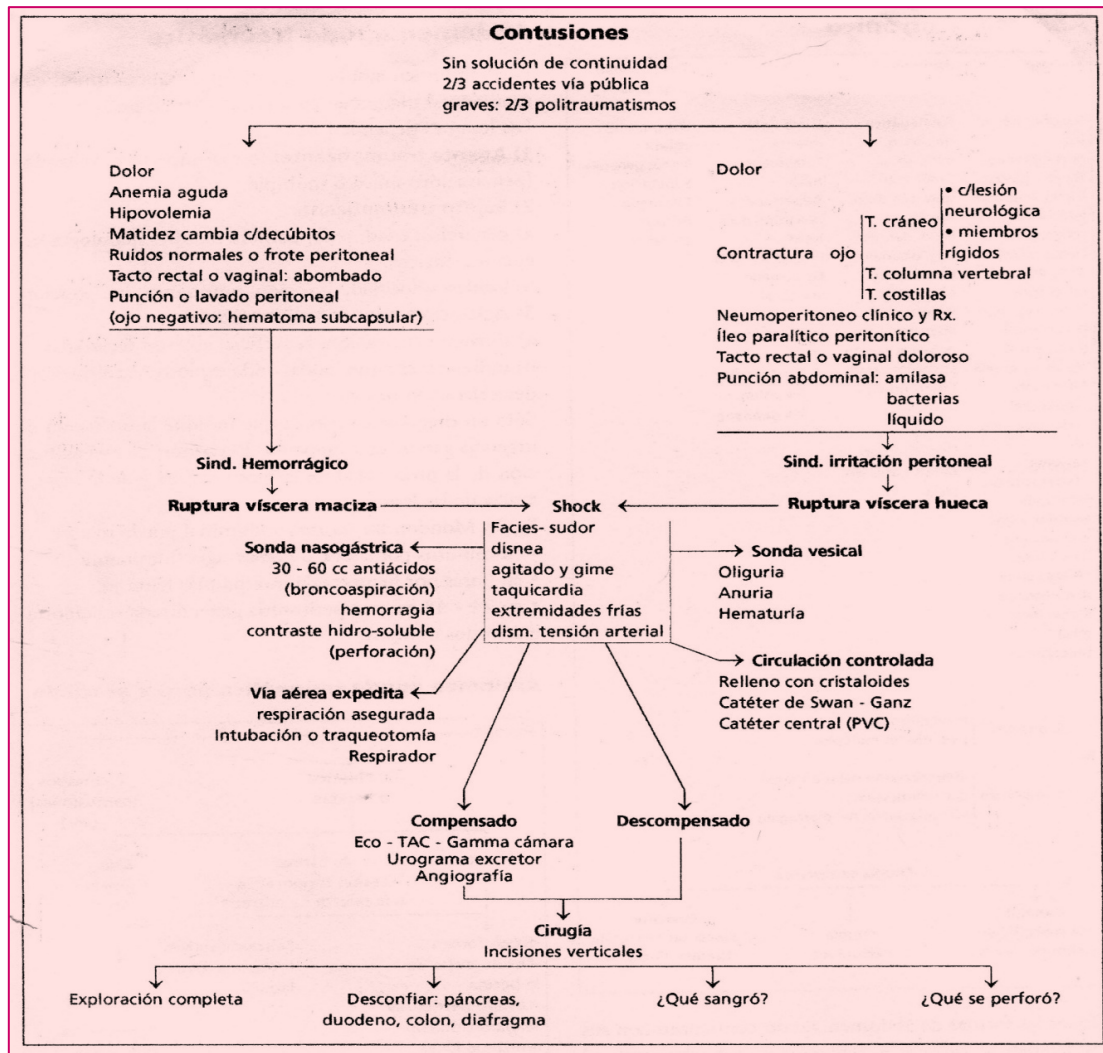
Desgarro vesical  
(fractura pelvis, pubis)  
Ruptura de uretra prostática

- **Politraumatismos**

Fractura cráneo,  
tórax, pelvis,  
miembros, abdomen.

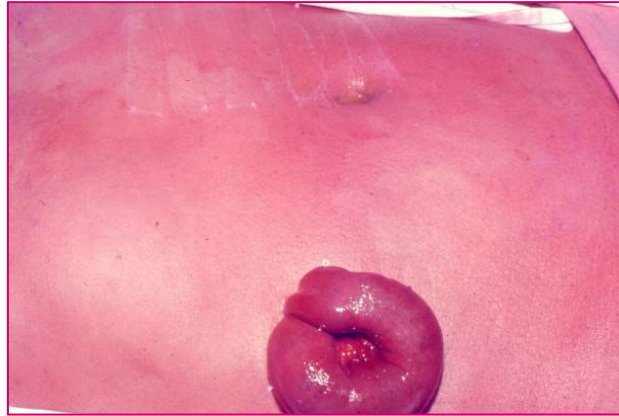Tratar:

- Falla cardiocirc.
- Drenar hemitórax -
- Evacuar hemotórax
- Despistar lesiones neuro quirúrgicas
- Inmovilizar previamente las fracturas

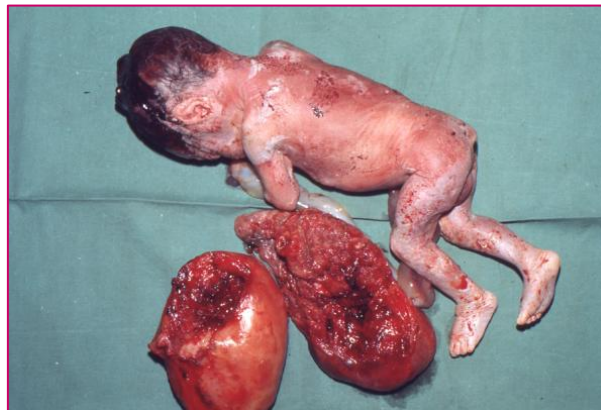

*¿Qué sangró?*: hígado, bazo, páncreas, riñón, grandes vasos, desgarro de mesenterio, útero.

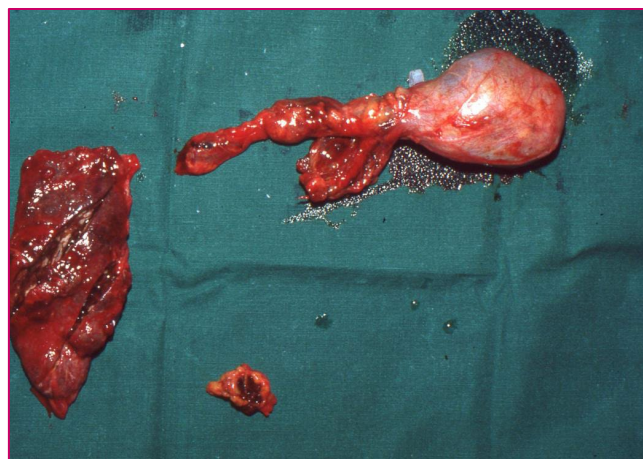*¿Qué se perforó?*: diafragma, esófago, estómago, duodeno, yeyuno-íleon, colon, recto, uréter, vejiga, vías biliares.



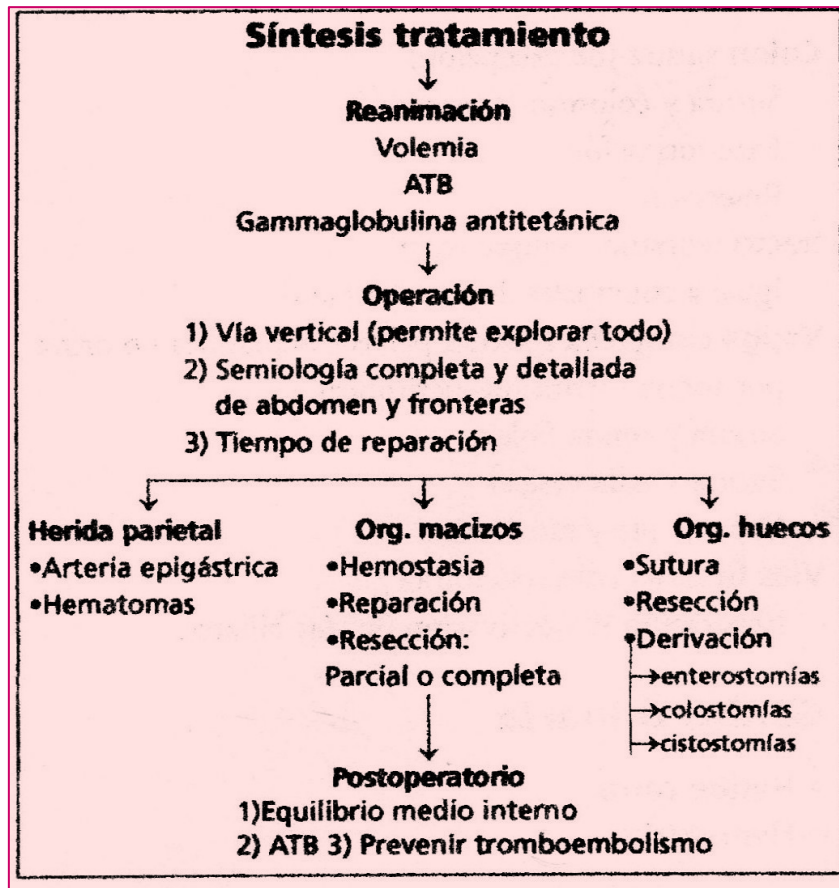
HERIDA DE ARMA BLANCA CON ESTRANGULACIÓN INTESTINAL



RUPTURA UTERINA POR ACCIDENTE DE CARRETERA



RUPTURA DE SEGMENTO LATERAL IZQUIERDO DEL HÍGADO. LA SANGRE CORRIÓ HACIA EL CONDUCTO PERITONEO VAGINAL Y SE PRESENTÓ A LA CLÍNICA CON UN NÓDULO EN EL CORDÓN Y NECROSIS TESTICULAR. EN LA INCISIÓN HERNIARIA MANABA SANGRE Y SE DIAGNOSTICÓ Y RESOLVIÓ CON UNA LAPAROTOMÍA



# ABDOMEN AGUDO POSTOPERATORIO

INFLAMATORIO

HEMORRÁGICO

MECÁNICO

## Abdomen agudo postoperatorio

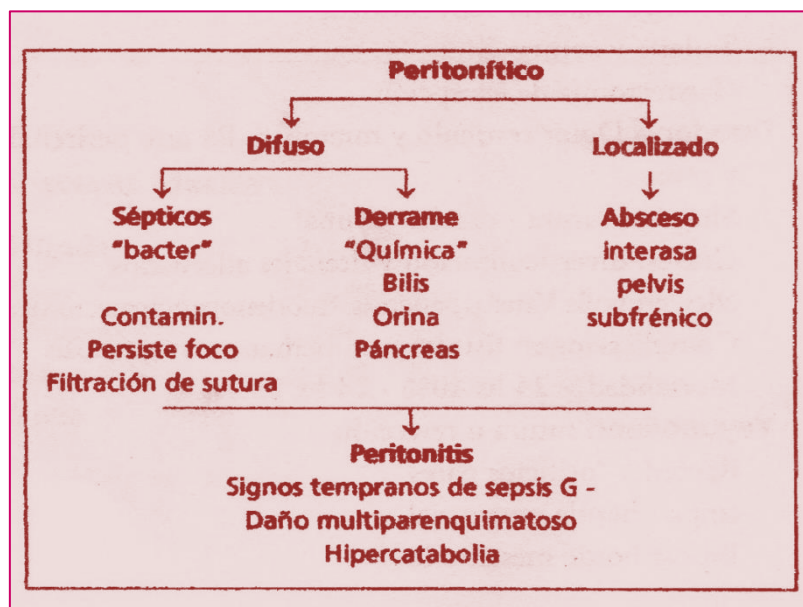
«Algo no marcha bien». La valoración abdominal deberá dirimir entre abstención, espera o reoperación.

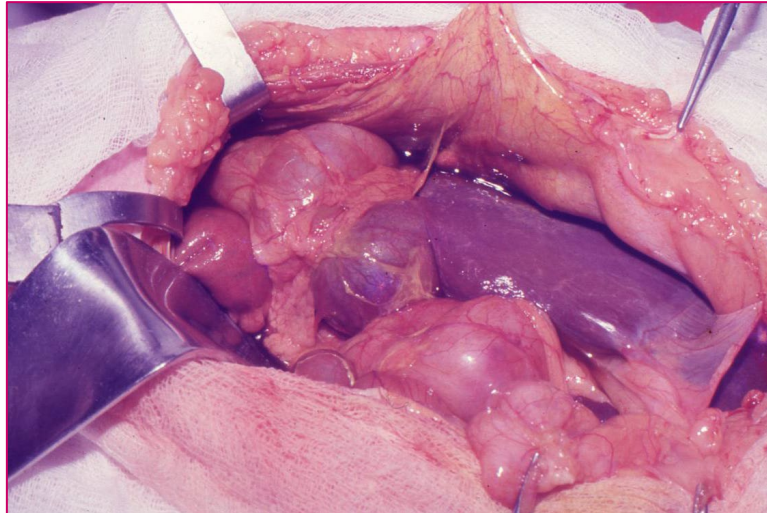
«El criterio de reintervención precoz se aprende en las salas de autopsia» (MAINETTI, DALPRATO, DEFELITTO, 1964).

Se necesita experiencia para valorar la clínica, laboratorio, radiología y el conocimiento de la operación realizada, ya que se trata de un abdomen agudo con cuadro clínico propio, pero que se superpone al postoperatorio de una intervención abdominal.

Debe diferenciarse además del síndrome febril inespecífico (30 %), producido por reacción inmunológica precoz y por reabsorción de hematomas o secreciones. Este paciente cursa con buen estado general, con estudios complementarios negativos y buena evolución en horas o pocos días.

También se descartarán las infecciones extra-abdominales del operado: catéter endovenoso, infección respiratoria baja, infección urinaria, flebitis. Se presentan con pancultivos positivos en un 60-70 %.



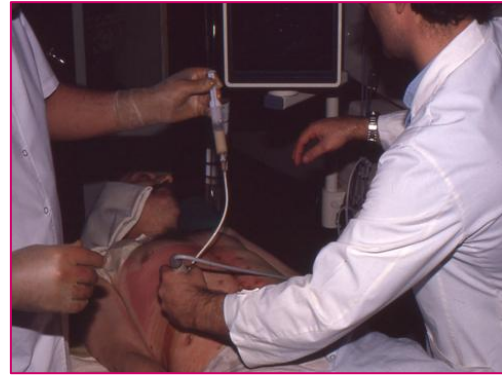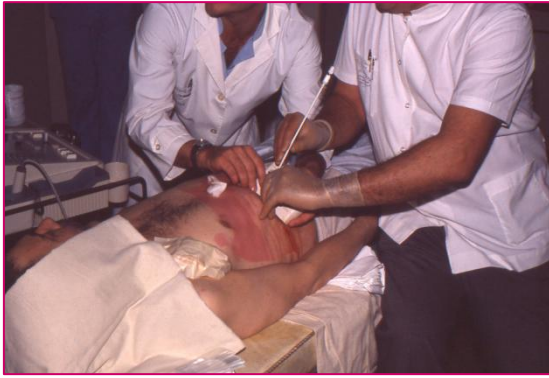


COLEPERITONEO POR SECCIÓN DE COLÉDOCO EN UNA COLECISTECTOMÍA

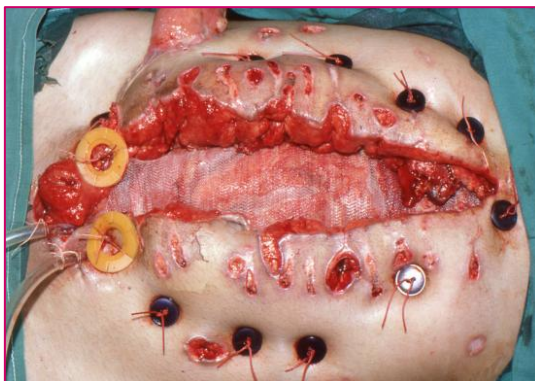
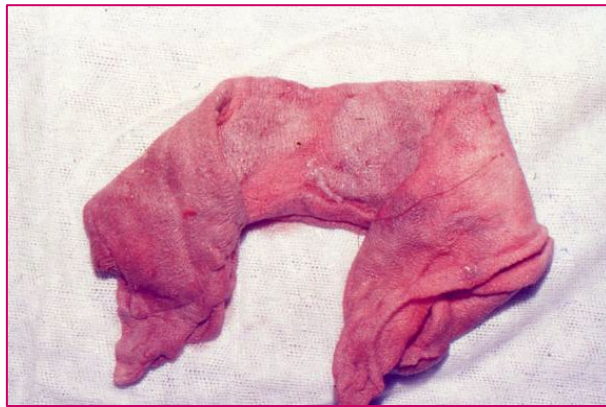
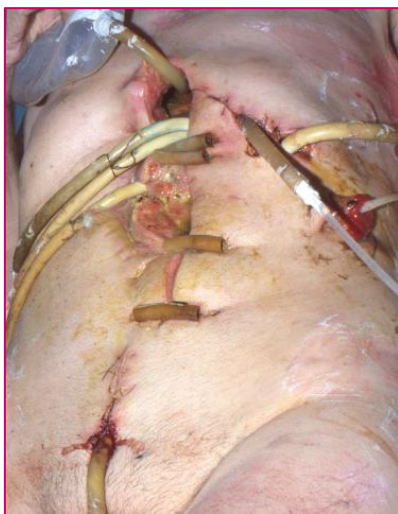### Absceso subfrénico

Torácico	Abdominal	Lumbares o Posteriores	Transcavidad Epiplones
Superior der. o izq. Post esplenectomía - gastrectomía ampliada Inicio insidioso y progresivo Fiebre picos 39 ° - 40 ° Escalofríos Dolor vago H.D. Dolor costal (tacto y tos) Tos seca y disnea Alteración estado gral: - adelgazamiento - astenia - facies tóxica o rubicunda Matidez y signos derrame base tórax "Fuego en el abdomen, las llamas llegan al tórax" Leucocitosis	Subhepático der. o izq. Inicio igual Dolor H.D. (plastrón doloroso) Hipo- defensa Empastamiento subhepático (subcostal) Repercusión abdominal por desplazamiento gastrointestinal Trastorno del tránsito ↓ Fístulas o peritonitis generalizada	Lumbalgia intensa Tumefacción, rubor Palpaciones y percusión dolorosas. Perinefrítico 30 % Osteomielitis vertebral  Perforación post. → apéndice → colon → duodeno	Pancreatitis aguda Signos generales Supuración Estómago rechazo adelante
<b>Rx</b>			
S. directos		nivel hidroaéreo peq. niveles múltiples	
S. indirectos		inmovilización del diafragma por radioscopia sobreelevación del diafragma	
<b>Grugía extraserosa</b>			
<b>Anterior</b> Vía subcostal de Clairmont- Meyer	↓	<b>Cirugía Percutánea</b>	<b>Posterior</b> Resección XII costilla (Nather- Oschsner)

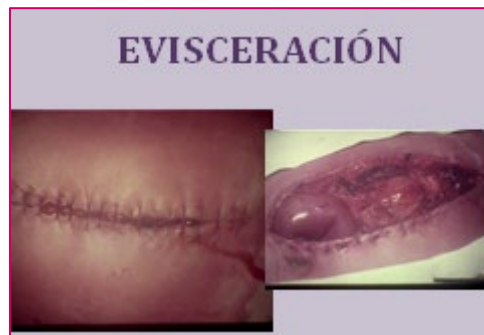



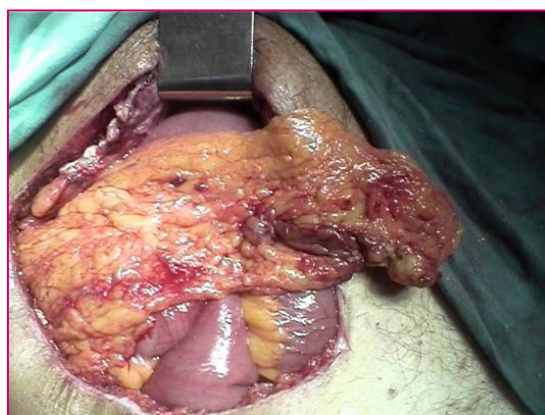
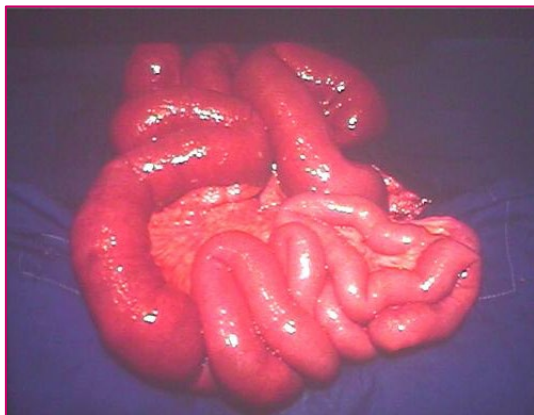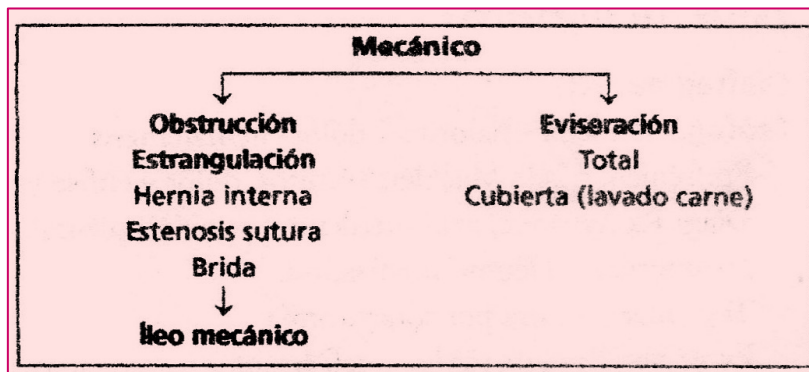
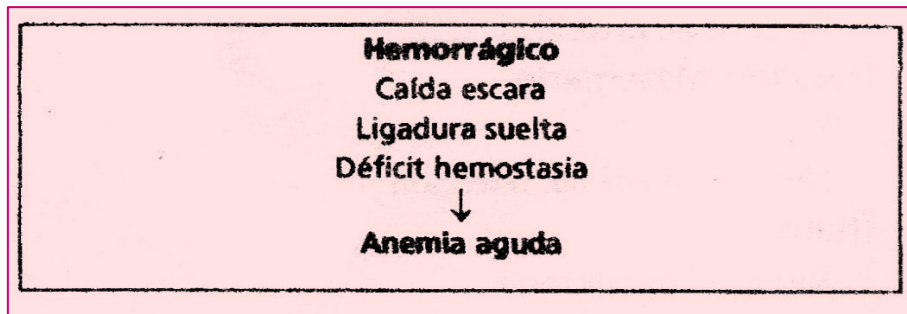
DRENAJE PERCUTÁNEO DE ABSCESO SUBFRÉNICO CON ECOGRAFÍA



PERITONITIS POR OBLITO Y REPARACIÓN

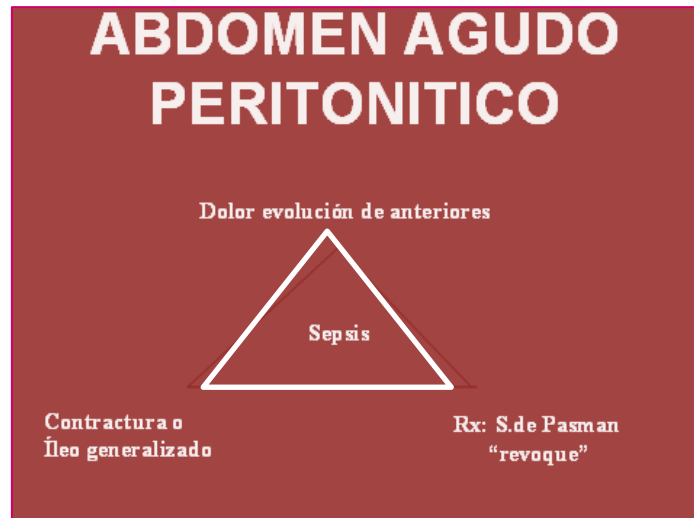

EVISCERACIÓN (LAVADO DE CARNE)



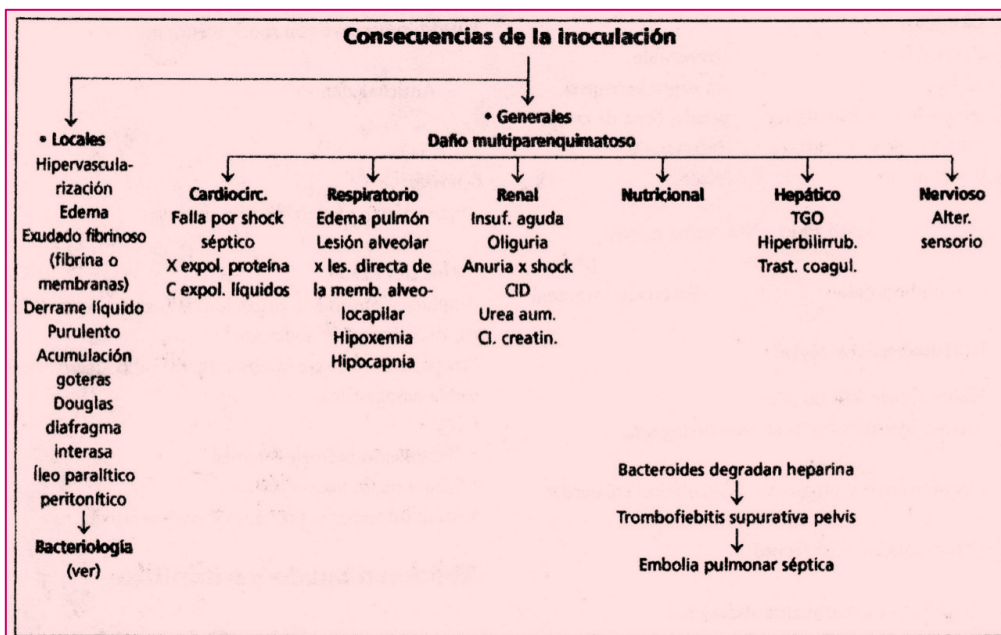
## Abdomen agudo peritonítico

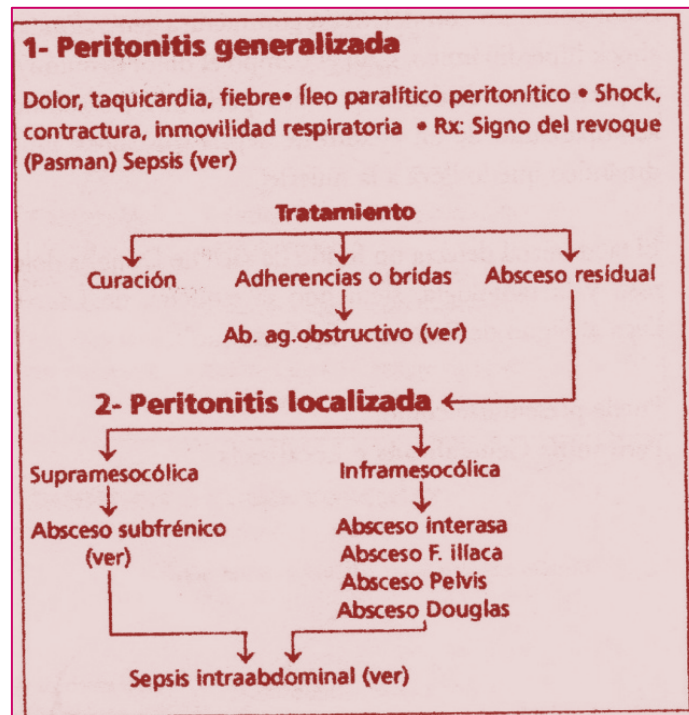

Es evolutivo de los anteriores o complicación final de otros abdómenes agudos. Se caracteriza por un derrame intraperitoneal de origen químico, bacteriano o combinado que difunde por todo el abdomen y se acumula en las regiones declives o de succión subdiafragmática.



Su cuadro clínico depende del momento evolutivo en que examinamos al paciente. Al principio puede tener dolor continuo con defensa o contractura generalizada y shock séptico hiperdinámico. Con el tiempo el dolor disminuye, el paciente se distiende por íleo paralítico peritonítico acompañado de un cuadro de shock hipodinámico que lo lleva a la muerte.

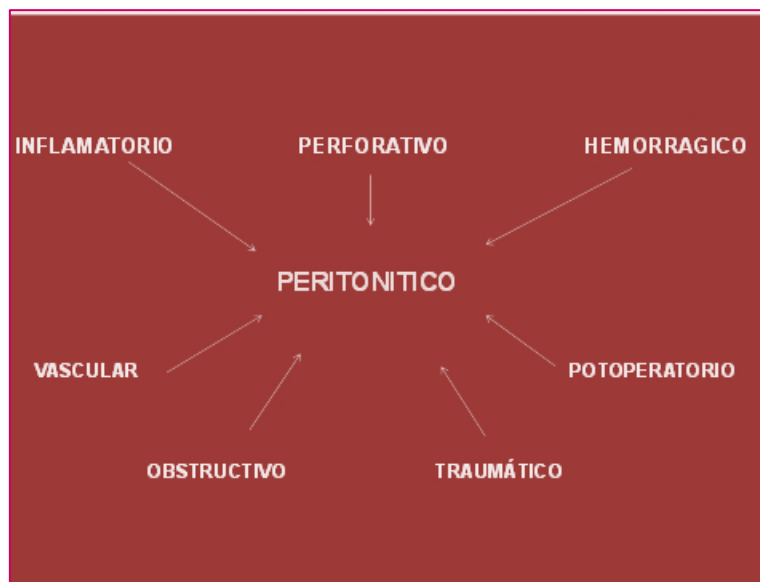El tacto rectal detecta un fondo de saco de Douglas doloroso y la radiología, siguiendo el esquema de Laurell, lleva el signo de Pasman o del «revoque». Puede presentarse como peritonitis generalizada o localizada.





<b>Tratamiento quirúrgico</b>	<b>Tratamiento médico general</b>
<ul style="list-style-type: none"> <li>→ Incisiones verticales</li> <li>→ Cierre monopiano o no convencional → abierto y contenido</li> <li>→ Tratar la causa</li> <li>→ Tratar peritoneo</li> </ul>	<p>Sonda NG y vesical Control medio interno ATB antes, durante y después operación</p>
<p>Estudio citobacteriológico Lavar, varios litros suero tibio Secar y retirar restos necróticos Drenajes: Subfrénico der. e izq. Subhepático Parietocólico Der. e Izq. Douglas</p>	<p>Ampicilina o cefalosporina de entrada Aminoglucósido Metronidazol Cloranfenicol o clindamicina</p> <p>Seguir según antibiograma</p>

Todas las formas de abdomen agudo comienzan con sus características propias y evolucionan con el tiempo al abdomen agudo peritonítico.



Queremos finalmente destacar la importancia del examen semiológico del paciente, pues del mismo se obtendrá un diagnóstico de orientación que al confirmarlo con métodos complementarios, conducirá a la aplicación un tratamiento adecuado.

Tan importante como diagnosticar el abdomen agudo médico con su particular semiología.

## ABDOMEN AGUDO MÉDICO

**Parecido**

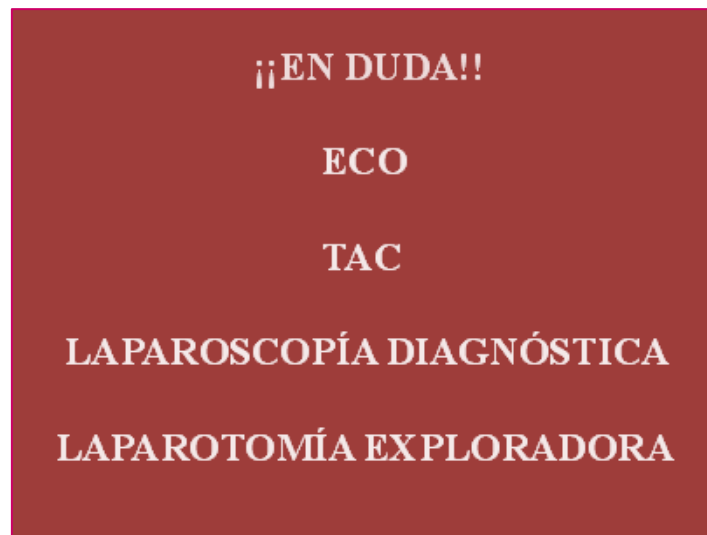
**Faltan signos**

**“Falta algo”**

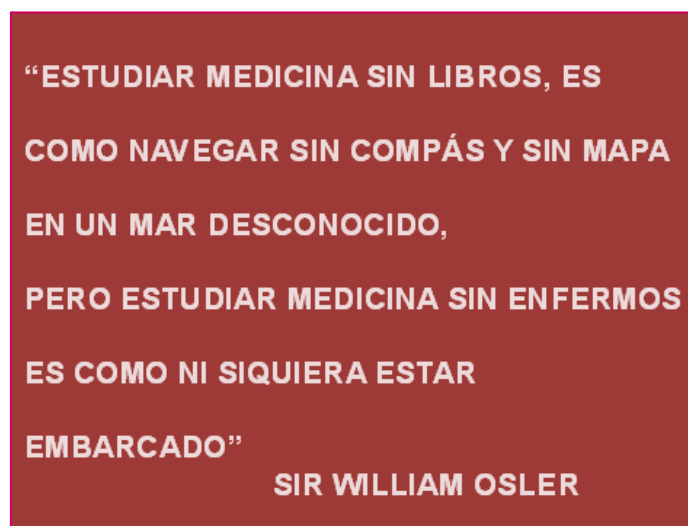
•**DOLOR ESPONTANEO** : No aumenta o alivia la palpación

•**RIGIDEZ** : Sin dolor la palpación

•**DISTENSIÓN Y SILENCIO AUSCULTATORIO** :  
Sin dolor a la palpación y sin peritonismo (Percusión)



Sir **WILLIAM OSLER** destaca la importancia del examen clínico del paciente en medicina:



## Referencias bibliográficas

COPE Z. *Diagnóstico precoz del abdomen agudo*. Barcelona: Ed. Manuel Marin & Cía.; 1947.

GARCÍA HA, STALTARI JC. Abdomen agudo quirúrgico: Diagnóstico y tratamiento. *Revista Argentina de Cirugía*. 2012;número extraordinario: Relatos.

MOORE H. *Abdomen agudo*. Barcelona: Ed. Toray-Masson; 1963.

# Ecografía en el abdomen agudo

**DRA. MARÍA M. DEFELITTO**

## Introducción

La ecografía tiene una enorme fiabilidad en la diferenciación entre masas sólidas y líquidas, y ha resultado ser un método de elección en el estudio de pacientes con patología inflamatoria aguda de abdomen (sigmoiditis, apendicitis, diverticulitis, etc.). Sin embargo, dicha utilidad ha sido muy cuestionada para el estudio sistemático de las enfermedades gastrointestinales (GI), las cuales son habitualmente exploradas mediante otros métodos de diagnóstico (endoscopia, seriada esófagogastroduodenal, colon por enema, etc.).

Antes de describir las características más salientes que aporta este método de diagnóstico, aclararemos algunos términos habituales en ecografía:

- **Isoecogénico**: cuando existen múltiples ecos en el interior de una lesión iguales o semejantes al órgano en estudio (ej.: lesiones sólidas como los tumores).
- **Anecogénico**: si una lesión permite el paso fácil del ultrasonido a su través y no contiene ecos en su interior (ej.: líquido).
- **Hiperecogénico**: cuando se observan muchos ecos de gran amplitud.
- **Hipoecogénico**: cuando los ecos son de baja amplitud.



- **Sombra sónica:** haz rectilíneo sonoluciente originado tras estructuras altamente refractantes que no dejan pasar el ultrasonido (ej.: litiasis, hueso).

Después de realizar una exploración abdominal general aplicando una ligera compresión con el transductor para desplazar el aire en las áreas de interés, además de corroborar la compresibilidad que se observa en el intestino normal, se evaluará cuidadosamente la zona de dolor (signos de Murphy y Mc Burney ecográficos). Asimismo, se valorará el origen intra o extraluminal del gas. La presencia de gas extraluminal puede deberse a la perforación de una víscera hueca, a infecciones por organismos productores de gas, maniobras instrumentales (biopsias, endoscopía, drenajes, etc.) o a cirugía reciente. La presencia de focos lineales brillantes ecogénicos con sombra sónica detrás, entre el hígado y la pared abdominal son sugestivos de gas intraperitoneal (neumoperitoneo); si bien su detección es sumamente difícil y puede pasarse por alto, deberíamos ampliar el estudio de imágenes cuando existe sospecha de este hallazgo a fin de confirmar su diagnóstico.

La neumatosis intestinal es la presencia de gas en la pared del tracto GI debida frecuentemente a isquemia. Puede estar acompañada de gas en la vena porta.

El aire en la vía biliar (aerobilia) o en la vesícula puede visualizarse en el íleo-biliar, en las colecistitis enfisematosa o en la anastomosis bilioentérica.

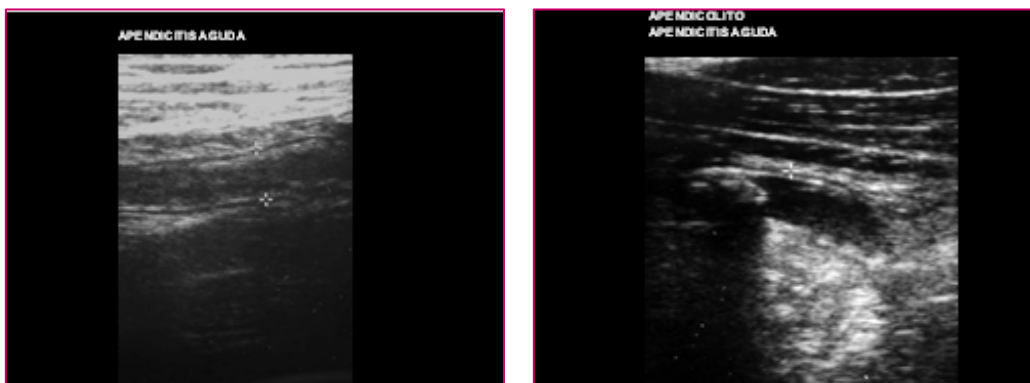
También debe evaluarse la presencia de líquido intra o extraluminal. Ecográficamente el líquido se caracteriza por ser anecogénico, móvil, ocupando las zonas más declives. Este método permite visualizar pequeñas cantidades de líquido libre no sospechadas clínicamente, así como su localización, con bastante exactitud. La valoración del peristaltismo y la morfología de la pared intestinal pueden ayudar a determinar el origen intra o extraluminal de una colección, siendo las extraluminales y el líquido interasa aperistálticos.

Por último deberá tenerse en cuenta, en el estudio de la cavidad abdominal, las formaciones o masas, ya que éstas se deben frecuentemente a patología infecciosa o tumoral.

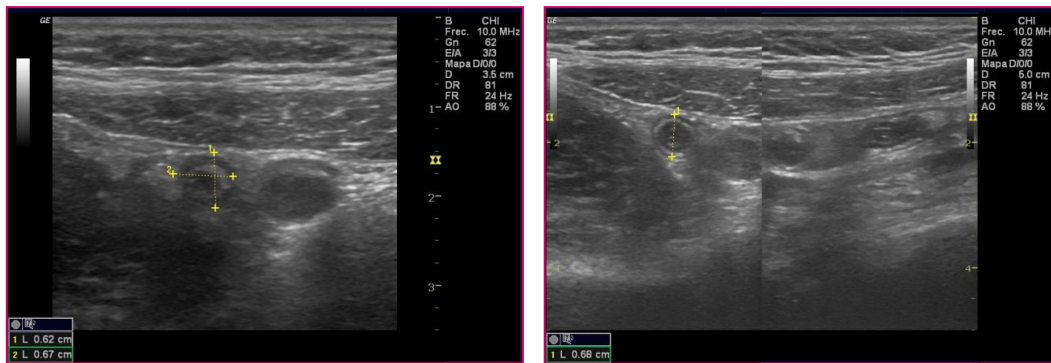
## Apendicitis aguda

El apéndice es una estructura tubular, aperistáltica que se localiza en el extremo del ciego, cuyos diámetros normales no deben superar los 3 mm de espesor. Se discute si el apéndice normal es visible en la ecografía; lo cierto es que cuando se detecta una imagen tubular rígida, no deformable por la compresión, con paredes engrosadas (más de 6 mm), y el paciente presenta dolor en fosa ilíaca derecha, dichas imágenes son compatibles con inflamación aguda apendicular. También lo es la visualización de un cálculo (apendicolito) en su interior. Otros hallazgos a tener en cuenta son la presencia de líquido a nivel pericecal y en el fondo de saco de Douglas, así como colecciones adyacentes (flemones, abscesos).

El diagnóstico de apendicitis aguda no siempre es fácil de realizar, sobre todo en mujeres en edad fértil donde la inflamación de las trompas de Falopio (salpingitis) o la rotura folicular derecha puede simular un cuadro apendicular agudo. En el diagnóstico diferencial de esta afección deben incluirse además la ileítis, tiflitis (inflamación del ciego) y enfermedad de Crohn, entre los más frecuentes.



APENDICITIS AGUDA: IMAGEN CON TRANSDUCTOR LINEAL EN EJE LONGITUDINAL A NIVEL DE LA FOSA ILÍACA DERECHA QUE MUESTRA EL APÉNDICE INFLAMADO CON DIÁMETRO MAYOR A 6 MM

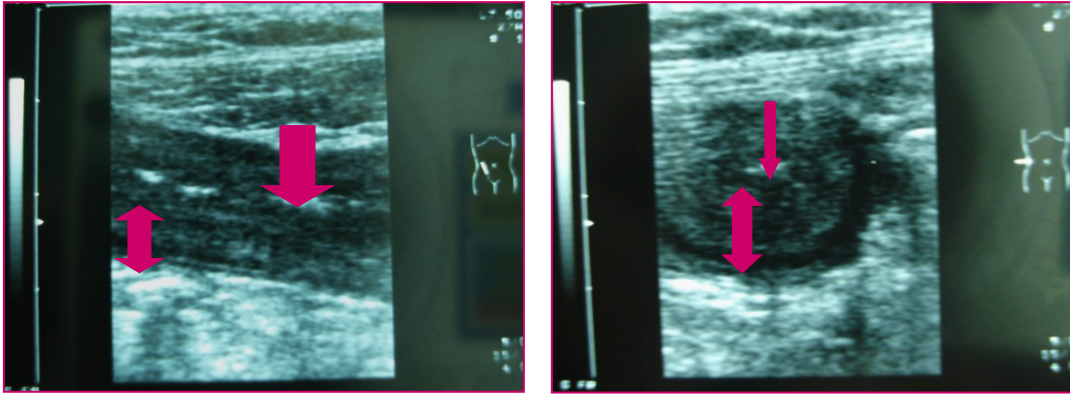


APENDICITIS AGUDA: IMAGEN EN EJE TRANSVERSO CERCANO AL CIEGO QUE MUESTRA EL ENGROSAMIENTO DE LAS PAREDES DEL APÉNDICE

## Diverticulitis aguda

Es la lesión inflamatoria obstructiva más común del colon y se presenta frecuentemente con dolor, leucocitosis y fiebre. Los divertículos son hernias adquiridas de la capa mucosa y muscular mucosa del intestino que se forman por disfunción e hipertrofia de la capa muscular, siendo más frecuentes en el colon sigmoide y descendente. Su incidencia aumenta con la edad y suelen ser múltiples. Ecográficamente puede observarse el colon marcadamente hipoecogénico debido al engrosamiento parietal con visualización o no del divertículo inflamado, áreas hiperecogénicas pobremente definidas por cambios inflamatorios locoregionales y colecciones líquidas heterogéneas adyacentes a la pared, que suelen corresponder a abscesos. La fístula es una complicación difícil de ver por ecografía. Eventualmente pueden observarse tractos lineales ecogénicos si su contenido es gaseoso.

Un resultado ecográfico negativo con clínica sospechosa de diverticulitis obligará a completar el estudio mediante tomografía axial computada (TAC) para definir la naturaleza y extensión de la enfermedad.



DIVERTICULITIS AGUDA: ECOGRAFÍA EN EJE LONGITUDINAL Y TRANSVERSO QUE MUESTRA IMPORTANTE ENGROSAMIENTO E HIPOECOGENICIDAD DE LAS PAREDES DEL COLON (FLECHA DOBLE). LA IMAGEN HIPERECOGÉNICA LINEAL CENTRAL REPRESENTA LA LUZ (FLECHA)

## Obstrucción del tracto gastrointestinal

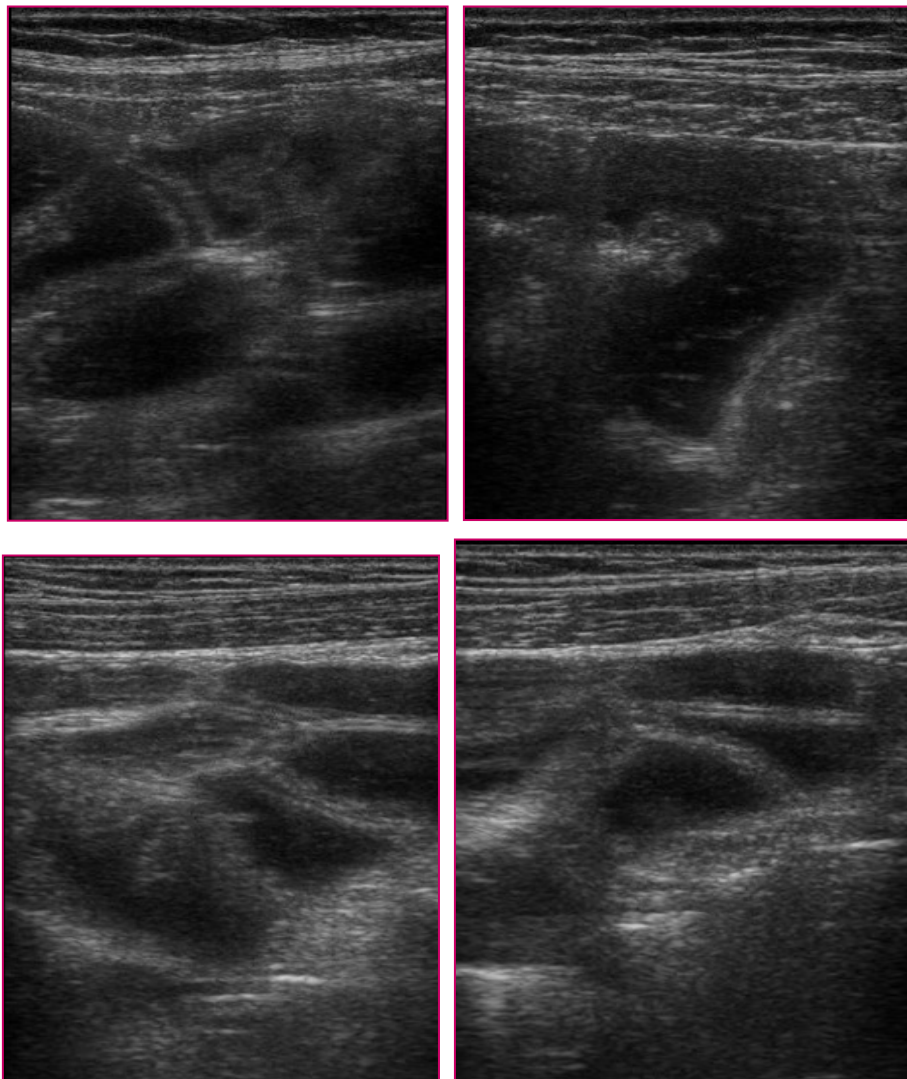
Normalmente las asas intestinales se visualizan como áreas ecogénicas con sombra sónica detrás difusamente esparcidas en la cavidad abdominal y con movimientos peristálticos.

La dilatación de las asas intestinales con contenido líquido se visualiza en el íleo mecánico o paralítico y en las gastroenteritis. El íleo mecánico se debe a la imposibilidad en la progresión del contenido intestinal y el íleo paralítico es debido a la parálisis de la musculatura intestinal, que impide consecuentemente la progresión del contenido luminal.

En el íleo mecánico se aprecian asas con contenido líquido y movimientos peristálticos aumentados debido al intento de sobrepasar la obstrucción, si éste mecanismo se prolonga disminuye el peristaltismo y se produce relajación con sobredistensión de las asas a nivel proximal a la oclusión.

La obstrucción intestinal puede ser debida a procesos intrínsecos (enfermedad de Crohn, carcinomas, invaginaciones, etc.), procesos extrínsecos (adherencias, abscesos, flemones, etc.) y oclusión vascular. La ecografía no es el método de mayor utilidad en este tipo de alteraciones debido a la gran cantidad de gas presente que dificulta la correcta evaluación de la cavidad abdominal, debiendo recurrirse a la TAC para un estudio más detallado.

En la obstrucción funcional la ecografía muestra algunas veces asas de intestino dilatadas con contenido líquido o nivel líquido-líquido, sin movimientos peristálticos, no siendo éste el método de primera elección por los motivos antes expuestos, realizando en primera instancia radiografía simple de abdomen de pie, decúbito dorsal y eventualmente en decúbito lateral, debido a su alto valor diagnóstico y bajo costo.



OBSTRUCCIÓN INTESINAL: EN LAS IMÁGENES SE OBSERVAN ASAS INTESINALES DILATADAS CON CONTENIDO LÍQUIDO

## Colecistitis aguda

La gran mayoría de las colecistitis agudas son debidas a litiasis enclavadas en el cuello de la vesícula o a obstrucción del conducto cístico, que lleva a la inflamación y/o necrosis de la pared, dependiendo del tiempo transcurrido.

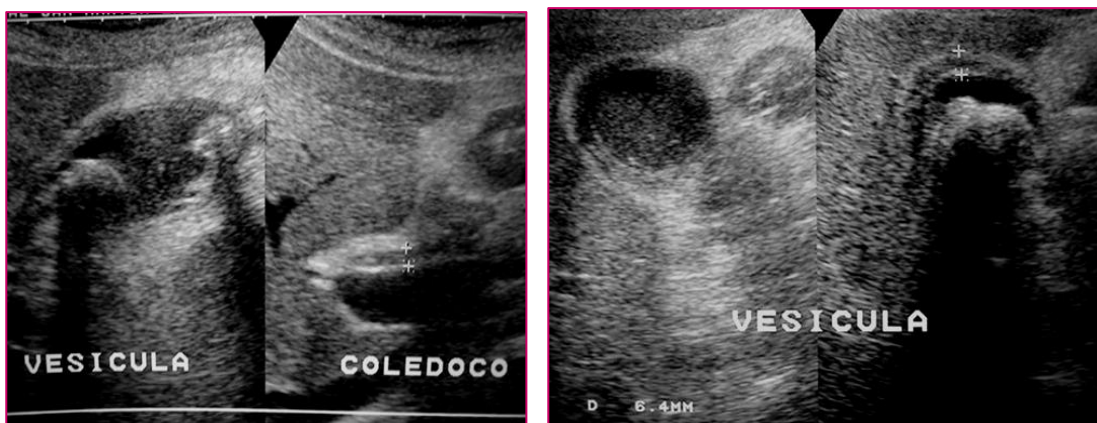El cuadro suele comenzar con dolor, generalmente de tipo cólico, que dependerá del estado evolutivo de la enfermedad y de las características individuales de cada paciente, manifestándose desde un simple malestar hasta la defensa abdominal con signos de peritonismo (signo de Murphy positivo).

La ecografía es el método de elección para el estudio de estos pacientes ya que confirma el diagnóstico de colecistitis. En ella se puede observar:

- Dolor a la compresión de la pared abdominal con el transductor.
- Engrosamiento de la pared: de más de 4 mm de espesor (medido preferentemente sobre la pared anterior de la vesícula); dicho engrosamiento puede ser difuso o segmentario, no siendo éste un signo patognomónico, ya que también puede observarse en colecistitis crónica, hepatitis aguda, ascitis, pacientes hospitalizados o que presenten hipoalbuminemia, etc.
- Aumento del tamaño vesicular: debido a la obstrucción (vesícula hidrópica). Los diámetros máximos exceden los 4 cm en sentido transversal y los 10 cm en el longitudinal (valores máximos normales).
- Visualización de litiasis (colelitiasis) y barro biliar en su interior. Se debe cambiar de decúbito al paciente para corroborar la movilidad de los cálculos o su impactación en el cuello de la vesícula.

Las complicaciones más frecuentes de la colecistitis aguda son la forma enfisematosa y gangrenosa así como la perforación. Estas pueden ser diagnosticadas por ecografía. La colecistitis enfisematosa se produce por la presencia de bacterias productoras de gas en la vesícula. Cuando el gas es intraluminal se observa un prominente foco hiperecogénico en su interior con un artefacto asociado en «cola de cometa»; cuando es intraparietal, tiene una

configuración semicircular pudiendo simular una calcificación. En la colecistitis gangrenosa pueden existir membranas intraluminales debidas a exudados o bandas fibrinosas o a necrosis y desprendimiento de la mucosa. Finalmente, cuando se produce perforación (generalmente asociada a colecistitis gangrenosa), puede visualizarse una colección líquida compleja, ecogénica y perivesicular, con septos o rodeando completamente la vesícula dificultando así su visualización.



COLECISTITIS AGUDA: EN UN CORTE LONGITUDINAL A Y TRANSVERSAL B MUESTRAN LA VESÍCULA CON BARRO BILIAR Y LITIASIS EN SU INTERIOR. PARED VESICULAR ENGROSADA (6 MM) MARCADA POR LOS CURSORES. COLÉDOCO SE VISUALIZA CON BARRO BILIAR EN SU INTERIOR

## Procesos ginecológicos agudos

La *rotura folicular* se observa en mujeres jóvenes y se produce en la mitad del período menstrual, presentando dolor pelviano de comienzo agudo. Ecográficamente se visualiza disminución del tamaño folicular con ecos en su interior y la presencia de líquido libre a nivel periovárico y fondo de saco de Douglas.

La *torsión ovárica* es una patología aguda que requiere tratamiento quirúrgico inmediato. La misma se produce por rotación parcial o total del pedículo ovárico sobre su eje con la consecuente obstrucción del drenaje linfático y venoso con congestión y edema que lleva a una alteración de la perfusión arterial con trombosis e infarto.

La torsión puede presentarse en ovarios sanos aunque más frecuentemente se asocia con quiste de ovario. Clínicamente se presenta con dolor, náuseas, vómitos y a veces masa palpable. Dependiendo del compromiso vascular en la ecografía podemos encontrar aumento del tamaño ovárico, con folículos corticales también aumentados de tamaño por trasudación de líquido debida a la alteración circulatoria, cuando se relaciona con un quiste podemos visualizar su contenido heterogéneo. La utilización del Doppler pulsado y color es de gran valor pudiendo observar ausencia de flujo en el ovario afectado sobre todo cuando la torsión es completa ya que en la parcial puede visualizarse flujo debido a que los ovarios presentan doble circulación dependiente de la arteria ovárica y ramas de la arteria uterina, por lo tanto la presencia de circulación en el ovario no descarta el diagnóstico de torsión.

## Referencias bibliográficas

- BIRNBAUM BA, JEFFREY RB, Jr. CT and sonographic evaluation of acute right lower quadrant abdominal pain. *Am J Roentgenol.* 1998;170(2):361-371. doi:10.2214/ajr.170.2.9456947
- COBBEN LPJ, MOL VAN OTTERLOO A, PUUYLAERT JBCM. Spontaneously resolving appendicitis: frequency and natural history in 60 patients. *Radiology.* 2000;215(2):349-352. doi:10.1148/radiology.215.2.r00ma08349
- JEFFREY RB Jr. *CT and sonography of the acute abdomen.* Raven Press; 1996.
- JEFFREY RB Jr. In patients with right lower quadrant pain, is sonography or CT the preferred imaging technique for initial evaluation? *Am J Roentgenol.* 1995;164:1547-1548. doi:10.2214/ajr.164.6.7754913
- MINDEL S. The full potential of ultrasound. *Lancet.* 1988;1(8579):244. doi:10.1016/s0140-6736(88)91096-3
- OUDENHOVEN LFIJ, PUUYLAERT JBCM, KOUMANS RKJ. Right colonic diverticulitis: US and CT findings- new insights about frequency and natural history. *Radiology.* 1998;208(3):611-618. doi:10.1148/radiology.208.3.9722836
- PUUYLAERT JBCM. US of acute GI tract conditions. *Eur Radiol.* 2001;11(10):1867-1877. doi:10.1007/s003300101076



- RIoux M. Sonographic detection of the normal and abnormal appendix. *Am J Roentgenol.* 1992;158:773-778. doi:10.2214/ajr.158.4.1546592
- RIoux M, LANGIS P. Primary epiploic appendagitis: clinical, US and CT findings in 14 cases. *Radiology.* 1994;191(2):523-536. doi:10.1148/radiology.191.2.8153333
- RUMACK *et al.* *Diagnóstico por ecografía.* 1999. Cap. 8, pp. 300-327.
- SEIBERT JJ, WILLIAMSON SL, GOLLADAY ES, MOLLITT DL, SEIBERT RW, SUTTERFIELD SL. The distended gasless abdomen: a fertile field for ultrasound. *J Ultrasound Med.* 1986;5(6):301-308. doi:10.7863/jum.1986.5.6.301
- WILSON SR. Gastrointestinal tract sonography. *Abdom Imaging.* 1996;21(1):1-8. doi:10.1007/s002619900001

# La TAC en las urgencias abdominales

**DRES. FEDERICO NICOLÁS MAZZINI Y EZEQUIEL LEVI**

## **Introducción**

*Gracias a los avances de los métodos de diagnóstico por imágenes, hoy en día la tomografía axial computada (TAC) se ha convertido en un método fundamental para el estudio del abdomen agudo.* La semiología tomográfica del abdomen agudo es extremadamente rica en signos específicos de patologías causantes de abdomen agudo. Por tal motivo, un análisis exhaustivo de los hallazgos tomográficos resulta, en muchos casos, en un diagnóstico certero etiológico.

Es nuestra intención repasar los causantes más frecuentes de abdomen agudo y sus hallazgos tomográficos.

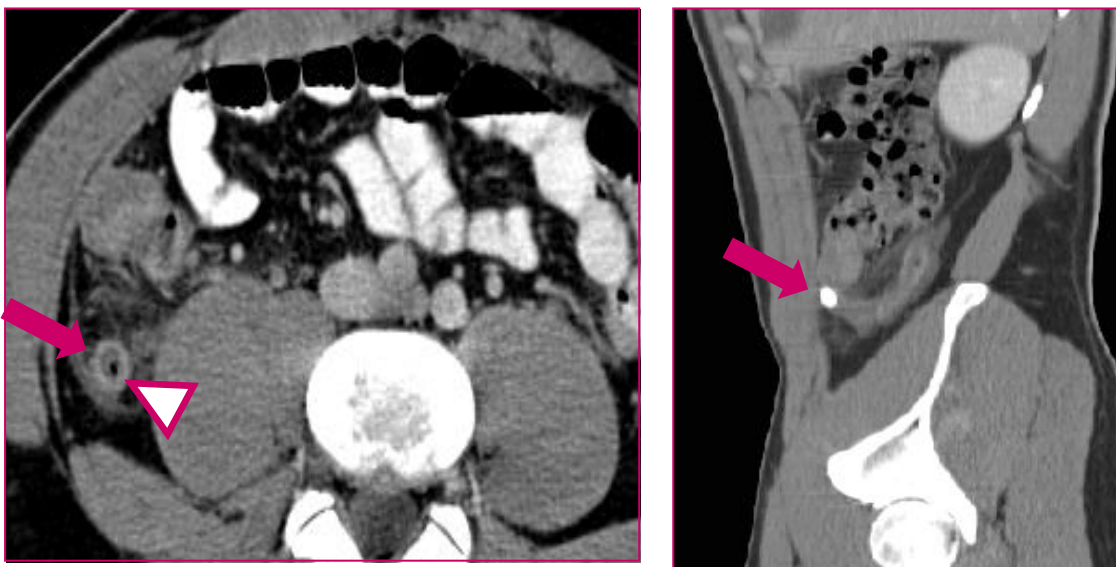
## **Apendicitis aguda**

Actualmente, la apendicitis aguda es la causa más frecuente de abdomen agudo quirúrgico no traumático. Por años, el diagnóstico de apendicitis aguda se basaba en la clínica y el examen físico realizado por el cirujano. Actualmente, el diagnóstico de apendicitis aguda sigue siendo desafiante para el cirujano. La tasa de apéndices cecales, histológicamente normales, luego de una apendicectomía es del 20 % en la población general y del 42 % en mujeres en edad fértil. Sin embargo, durante los últimos veinte años, el advenimiento de la ultrasonografía y de la TAC han cambiado progresivamente la forma de

evaluar a estos pacientes. En especial, la TAC permite un diagnóstico preoperatorio más acertado, evaluación de las complicaciones relacionadas, disminuir la tasa de apendicectomías innecesarias con su eventual costo y la evaluación de diagnósticos diferenciales.

El engrosamiento del apéndice cecal es el principal signo evidenciado en la TAC. El engrosamiento se define midiendo desde pared externa a pared externa del apéndice. Algunos autores consideran que este valor es anormal cuando excede los 6 mm. Sin embargo, la certeza diagnóstica de apendicitis aguda se establece con una medición igual o mayor de 10 mm. Por supuesto que estos valores estáticos deben ser correlacionados con la clínica del paciente.

Otros hallazgos que podremos encontrar son: la presencia de apendicolito en la base del apéndice (FIGURA 1), presencia de aire en las paredes del apéndice, líquido libre en la pelvis, infiltración de la grasa pericecal íleo regional, signos de peritonitis generalizada o colecciones regionales



**FIGURA 1.** APENDICITIS AGUDA. TOMOGRAFÍA COMPUTADA CORTE AXIAL. IZQ. DONDE SE EVIDENCIA EL APÉNDICE CECAL AUMENTADO DE TAMAÑO CON ENGROSAMIENTO DE SU PARED (FLECHA) Y MARCADO AUMENTO DE LA DENSIDAD DEL TEJIDO GRASO ADYACENTE A ÉL, COMO SIGNOS INFLAMATORIOS (PUNTA DE FLECHA). CORTE CORONAL. DER. DONDE SE OBSERVA EL APÉNDICE DESPLEGADO Y LOS HALLAZGOS DESCRIPTOS PREVIAMENTE JUNTO A LA PRESENCIA DE UN APENDICOLITO EN EL EXTREMO DEL APÉNDICE INFLAMADO (FLECHA)

## Isquemia intestinal

Es importante repasar algunas definiciones que a veces pueden generar confusión cuando nos referimos al abdomen agudo vascular. Isquemia se refiere a un evento vascular que puede ser totalmente reversible mientras que infarto es el evento vascular terminal con muerte tisular sin posibilidad de reversibilidad. Ambos corresponden a diferentes estadios de una patología cuya etiología es la pérdida del suministro sanguíneo del intestino. Es posible distinguir tres causantes principales de alteración de la irrigación del intestino, trombosis o embolismo arterial, obstrucción del drenaje venoso, o descenso del flujo sanguíneo intestinal de causa sistémica (hipovolemia, insuficiencia cardíaca, shock, etc.).

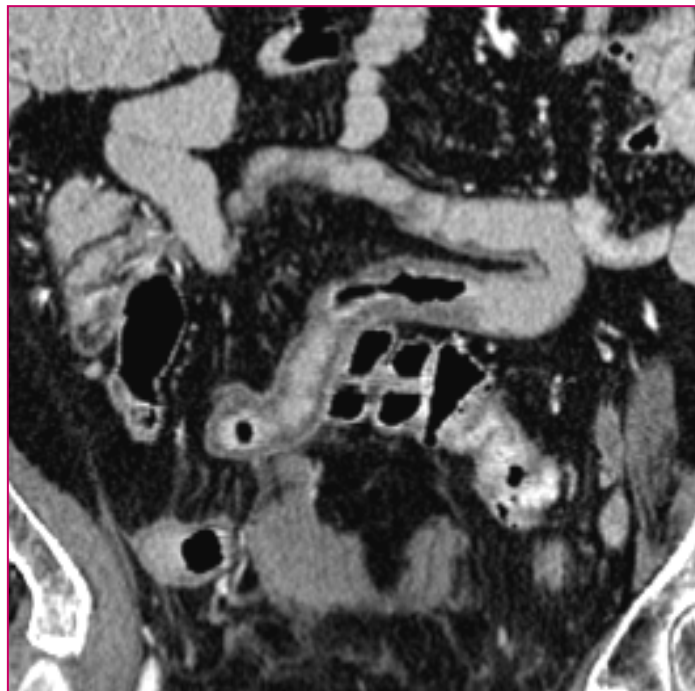El rol de la TAC en el diagnóstico del abdomen agudo de origen vascular está más que establecido. Este método por imágenes permite evaluar no solo las alteraciones anatómicas de la pared intestinal, sino que es de gran utilidad en el diagnóstico de la estructura vascular comprometida como así también el compromiso de estructuras vecinas y alteraciones locales.

En la evolución de la patología vascular intestinal encontraremos como primer hallazgo tomográfico el íleo. Este es secundario a una respuesta neurogénica causada por la hipoperfusión del intestino delgado. Se puede evidenciar distensión del intestino delgado con afinamiento de sus paredes en la etapa de isquemia inicial. Es de importancia analizar no solo la estructura del intestino delgado sino también el grado de compromiso de la arteria mesentérica superior. En las etapas iniciales, la arteria mesentérica superior puede presentar defectos de relleno luego del contraste endovenoso secundario a trombosis o embolia. A su vez, puede presentar disminución de su calibre debido a enfermedad vascular.

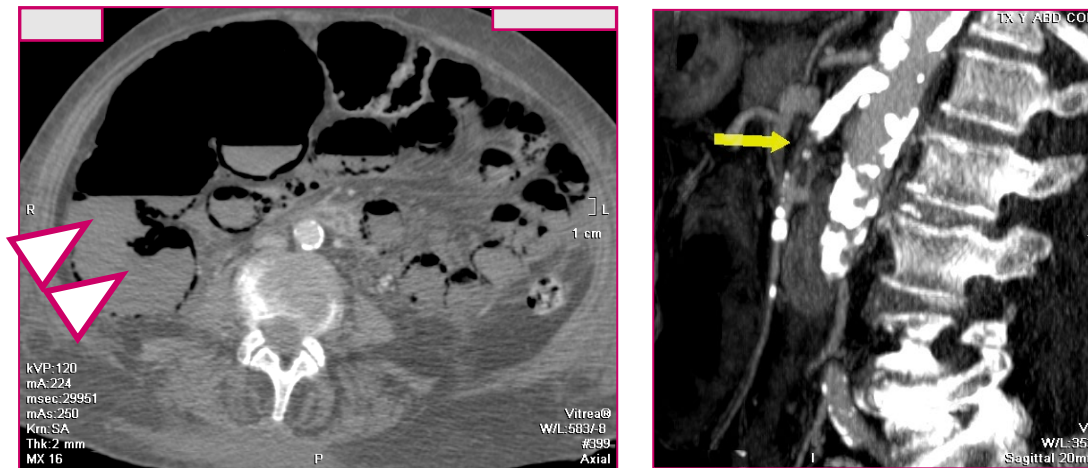
Luego de la lesión isquémica, se evidencia un engrosamiento de la pared intestinal y aumento del contenido endoluminal debido a extravasación de eritrocitos, plasma y demás componentes del torrente vascular. En esta etapa se observa además hiperdensidad de la mucosa intestinal debido a la extravasación del contraste endovenoso debido a la lesión microvascular de la

pared intestinal. Es de importancia poder diferenciar si esta hiperdensidad es secundaria al proceso isquémico o es la hiperdensidad que se puede evidenciar en un intestino sano. En esta última situación no estará acompañada de lesión vascular alguna ni de edema parietal.

En la última etapa del proceso, la del infarto intestinal, se observará un intestino dilatado, con sus paredes engrosadas, sin realce del material de contraste y con neumatosis en su pared.



**FIGURA 2.** PACIENTE CON DIAGNÓSTICO DE ISQUEMIA MESENTÉRICA. ENGROSAMIENTO PARIETAL CIRCUNFERENCIAL DE UN ASA DE INTESTINO DELGADO CON REALCE MUCOSO Y DE LA SEROSA E HIPODENSIDAD CENTRAL DE LA SUBMUCOSA POR EDEMA (SIGNO DEL HALO)



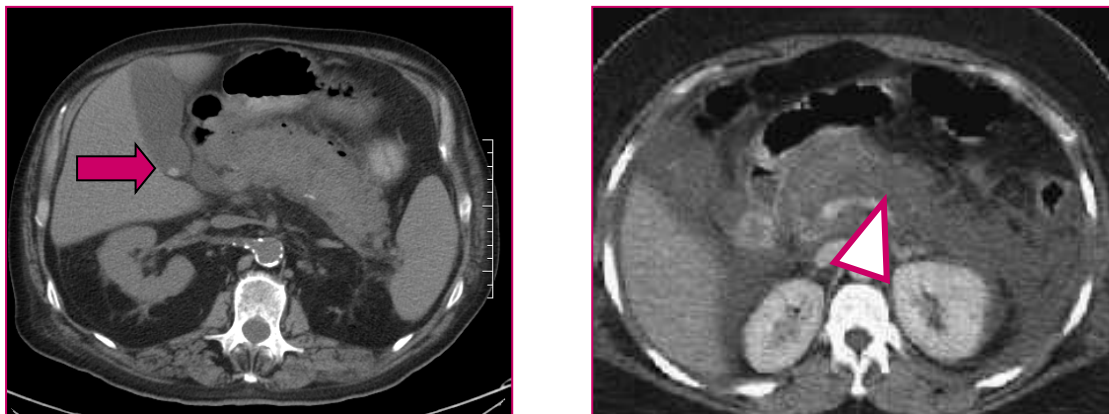
**FIGURA 3.** ISQUEMIA INTESTINAL ETAPA AVANZADA. TOMOGRAFÍA COMPUTADA CON CONTRASTE ENDOVENOSO. IZQ. CORTE AXIAL DONDE SE EVIDENCIAN MARCADA DISTENSIÓN CON NIVEL HIDROAÉREO Y AFINAMIENTO PARIETAL DEL COLON DERECHO CON AUSENCIA DE REALCE DEL CONTRASTE ENDOVENOSO CON PRESENCIA DE BURBUJAS DE AIRE EN LA PARED INTESTINAL COMO SIGNO COMPATIBLE DE NEUMATOSIS (PUNTA DE FLECHAS). DER. CORTE SAGITAL DONDE SE EVIDENCIA MARCADA ATEROMATOSIS CALCIFICADA AÓRTICA DIFUSA Y FALTA DE RELLENO DE LA ARTERIA MESENTÉRICA SUPERIOR COMO CAUSANTE DE LA ISQUEMIA (FLECHA)

## Pancreatitis aguda

La pancreatitis aguda es una enfermedad inflamatoria que suele ser leve y resuelve sin una morbilidad considerable hasta en un 80 % de los casos. En el restante 20 % de los casos, es una patología que se complica con una considerable morbilidad y mortalidad. La TAC cumple un rol fundamental en el manejo del paciente con pancreatitis aguda. Permite la generación de un sistema de categorización que pretende predecir cuáles pacientes tendrán una evolución desfavorable durante su estadía hospitalaria. El tiempo de realización de este estudio por imágenes está bien establecido. En la etapa inicial de la enfermedad permite evaluar la extensión de la lesión (necrosis y colecciones líquidas) y secundariamente la detección de complicaciones tempranamente. En la etapa más tardía permite realizar el diagnóstico etiológico y la detección de complicaciones tardías.

En cuanto a la técnica utilizada para la adquisición de las imágenes, se recomienda la utilización de contraste yodado endovenoso en una fase portal

para identificar con mayor precisión la presencia de necrosis pancreática. La necrosis pancreática se manifiesta con la ausencia de refuerzo luego de la administración de contraste endovenoso en un sector o en la totalidad de la glándula pancreática. No solo puede involucrar un sector o la totalidad del páncreas, sino también puede afectar la grasa peripancreática. La necrosis pancreática se encuentra presente en el 5 al 20 % de los pacientes con pancreatitis aguda.

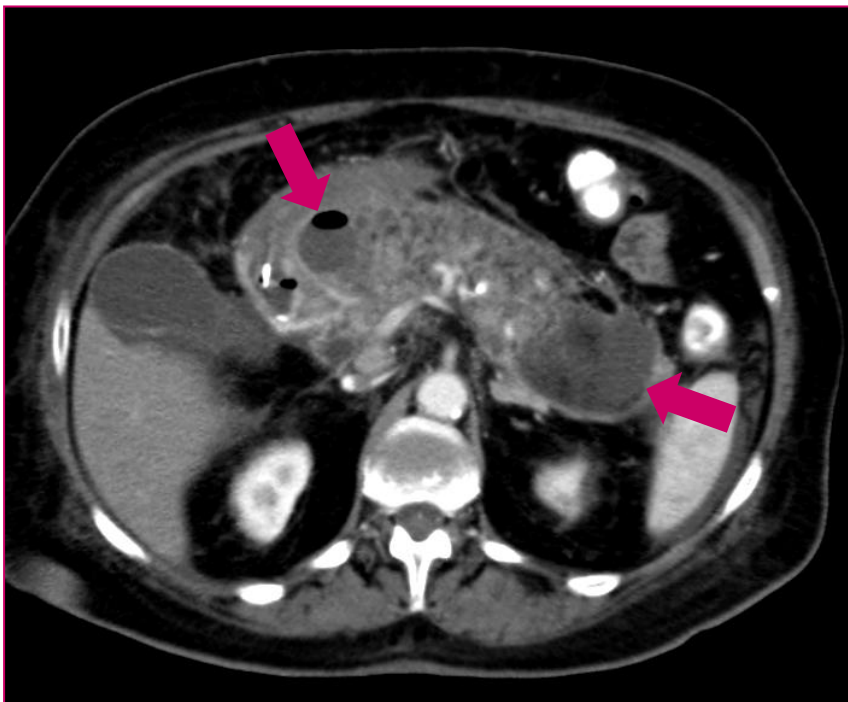


**FIGURA 4.** PANCREATITIS AGUDA. TOMOGRAFÍA COMPUTADA, CORTES AXIALES DONDE SE EVIDENCIA MARCADO AUMENTO DE TAMAÑO DE LA GLÁNDULA PANCREÁTICA CON BORRAMIENTO DE SUS CONTORNOS CON ÁREAS DE MENOR REALCE (FLECHA) E INFILTRACIÓN DEL TEJIDO GRASO PERIPANCREÁTICO. NÓTESE LA PRESENCIA DE LITIASIS BILIAR EN LA VESÍCULA (PUNTA DE FLECHA). IMPORTANTE CANTIDAD DE LÍQUIDO PERIPANCREÁTICO, EN ESPACIO DE MORRISON Y EN FASCIAS PARARENAL IZQUIERDA

Las colecciones líquidas producidas durante el episodio de pancreatitis aguda contienen enzimas provenientes de la glándula pancreática. Pueden ser homogéneas o heterogéneas. La presencia de gas dentro de la colección es un signo de gravedad interpretándose como sobreinfección de la misma. Suelen ubicarse en el espacio pararenal, tanto izquierdo como derecho, en contacto íntimo con el páncreas. También pueden tener localizaciones menos frecuentes como colecciones hepáticas, esplénicas o incluso pleurales. Se encuentran presentes en hasta un 40 % de los pacientes con pancreatitis aguda y poseen resolución espontánea hasta en un 50 % de los casos. En el

caso de no resolverse, evolucionan a pseudoquiste pancreático en un período de cuatro semanas.

El tamaño de la glándula puede ser normal o aumentado debido a edema durante la pancreatitis aguda. Este aumento de tamaño puede ser local o difuso. La visualización de este edema pancreático se puede evidenciar mediante la desaparición del contorno lobulado normal del páncreas, pasando a presentar un contorno «suave».



**FIGURA 5.** PANCREATITIS CON DESARROLLO DE ABSCESOS. SE OBSERVAN MISMOS HALLAZGOS QUE LA FIGURA PREVIA CON AUMENTO DE TAMAÑO DE LA GLÁNDULA HETEROGÉNEA E INFILTRACIÓN DEL TEJIDO GRASO PERIPANCREÁTICO Y LA PRESENCIA DE FORMACIONES DE CENTRO HIPODENSO Y REALCE PERIFÉRICO CON BURBUJAS AÉREAS EN SU INTERIOR EN RELACIÓN A LA CABEZA Y COLA DEL PÁNCREAS (FLECHAS)

El score de Baltazar se basa en una escala de cinco grados de acuerdo con los hallazgos tomográficos de inflamación pancreática y peripancreática. La gran ventaja que presenta es su simplicidad y que la inyección de contraste endovenoso no es requerida. La desventaja principal es la falta de precisión



relacionada a las colecciones líquidas y fundamentalmente no considera la presencia de necrosis pancreática.

SCORE DE BALTAZAR	HALLAZGO TOMOGRÁFICO
A	Tomografía normal
B	Páncreas aumentado de tamaño
C	Inflamación de ejido peripancreático
D	Presencia de 1 colección líquida
E	Presencia de 2 o más colecciones líquidas

TABLA 1. SCORE DE BALTAZAR

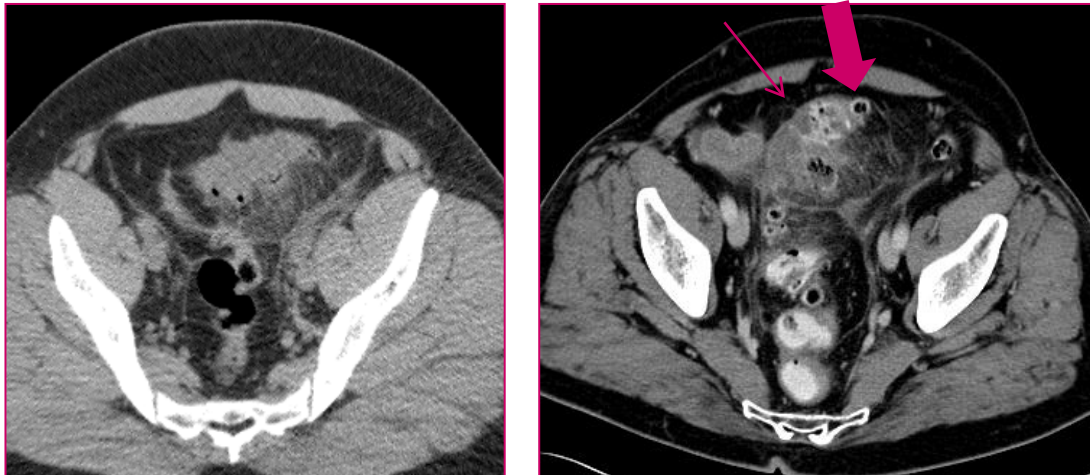## Diverticulitis aguda

La diverticulosis colónica se define como una patología asintomática como resultado de la formación de divertículos en la pared del colon. La diverticulitis aguda se define como el resultado de la inflamación aguda de uno de estos divertículos colónicos. El espectro de variantes de la diverticulitis agudas va desde la inflamación y microperforación de un divertículo provocando una inflamación local del colon hasta situaciones que amenazan la vida como peritonitis purulenta o fecal generalizada. La complicación más frecuente de la diverticulitis aguda es la formación de abscesos diverticulares, mucho más severos cuando no están limitados al mesocolon. En estas condiciones, la TAC es el estudio radiológico de elección para el diagnóstico de la diverticulitis aguda, y debe ser utilizada sin demoras en pacientes con sospecha clínica de diverticulitis aguda para confirmar el diagnóstico, identificar o excluir otras causas de dolor abdominal y evaluar la severidad y extensión del proceso inflamatorio.

El uso de la tomografía para la evaluación de la diverticulitis aguda fue reportado hace más de veinticinco años, pero no fue hasta principios del siglo

XXI en que se estandarizó la utilización de la tomografía para el diagnóstico de la diverticulitis aguda. Esto es debido principalmente al desarrollo de los nuevos tomógrafos multipistas y al desarrollo de las nuevas técnicas radiológicas. La técnica más utilizada en la actualidad es realizando cortes tomográficos de 3 a 5 mm de espesor, desde el domo diafragmático hasta los trocanteres femorales. La utilización de contraste iodado endovenoso debe ser mandatoria en fase portal salvo contraindicaciones formales al uso de contraste. La utilización de contraste endovenoso permite una mejor delimitación de la pared colónica, la extensión del proceso inflamatorio pericolónico y el resalto de abscesos presentes como complicaciones de la patología. Además permite la evaluación de la vena mesentérica inferior y la vena porta en la búsqueda de trombosis al igual que el diagnóstico de abscesos hepáticos.

Los hallazgos tomográficos de la diverticulitis aguda están bien establecidos, como el engrosamiento parietal de un sector del colon que supere los 4 mm. Es importante tener en cuenta que para identificar el engrosamiento parietal, el colon debe presentar algo de distensión. A su vez es importante la identificación de los divertículos colónicos como pequeños sacos con relación íntima con la pared colónica rellenos de aire o contenido fecal. El signo tomográfico más característico de diverticulitis aguda es la alteración de la grasa pericolónica. La alteración más frecuente de la grasa pericolónica es su infiltrado inflamatorio. El grado de afectación del tejido pericolónico dependerá del tamaño de la perforación, el grado de contaminación bacteriana y la respuesta del huésped.



**FIGURA 6.** DIVERTICULITIS AGUDA. TOMOGRAFÍA COMPUTADA CORTE AXIAL SIN CONTRASTE ORAL Y AXIAL CON CONTRASTE ORAL Y ENDOVENOSO. IZQ. NÓTESE LA PRESENCIA DE LOS DIVERTÍCULOS (FLECHA) ASOCIADO AL MARCADO AUMENTO DE LA DENSIDAD DEL TEJIDO GRASO PERICOLÓNICO (PUNTA DE FLECHA). DER. ENGROSAMIENTO DE LA PARED DEL COLON > 4 MM (FLECHA FINA ASOCIADO A MENOR DISTENSIBILIDAD, PRESENCIA DE INFILTRACIÓN GRASA Y LÍQUIDO LIBRE

En los casos moderados con perforación hacia el mesocolon se puede evidenciar engrosamiento de la raíz del mesocolon, enrarecimiento de la grasa pericolónica y burbujas de gas extraluminal en el mesocolon. En los casos severos, las expresiones radiológicas que se pueden encontrar son densidades heterogéneas de las partes blandas y colecciones líquidas correspondientes a abscesos, los cuales pueden tener contenido gaseoso con niveles hidroaéreos. Además pueden visualizarse burbujas aéreas regionales o incluso en el resto de la cavidad con la presencia de neumoperitoneo.

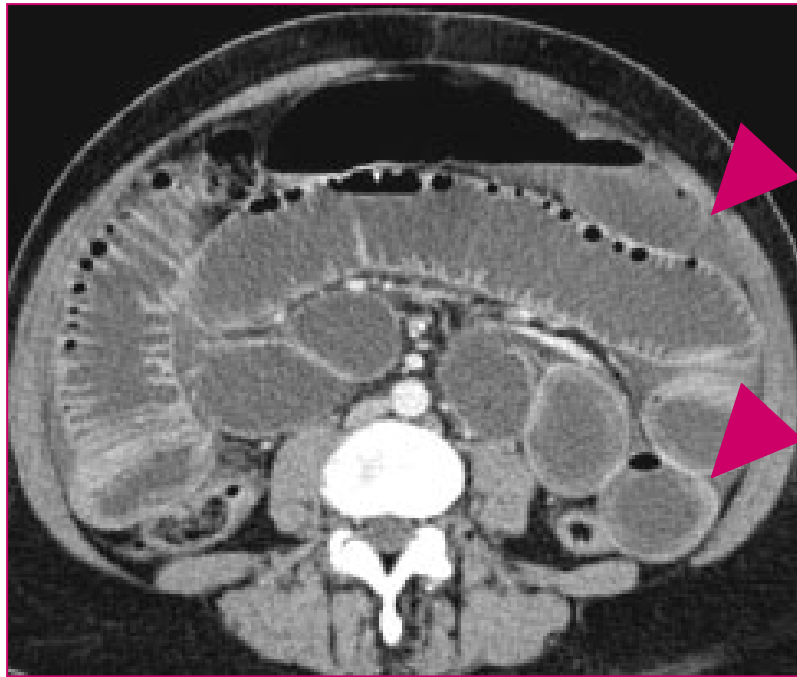
GRADO	MANIFESTACIÓN
0	Diverticulitis clínica leve
Ia	Engrosamiento colónico
Ib	Absceso pericólico < 5 cm
II	Absceso pélvico o intraperitoneal
III	Peritonitis purulenta
IV	Peritonitis fecal

TABLA 2. CLASIFICACIÓN DE HINCHEY MODIFICADA

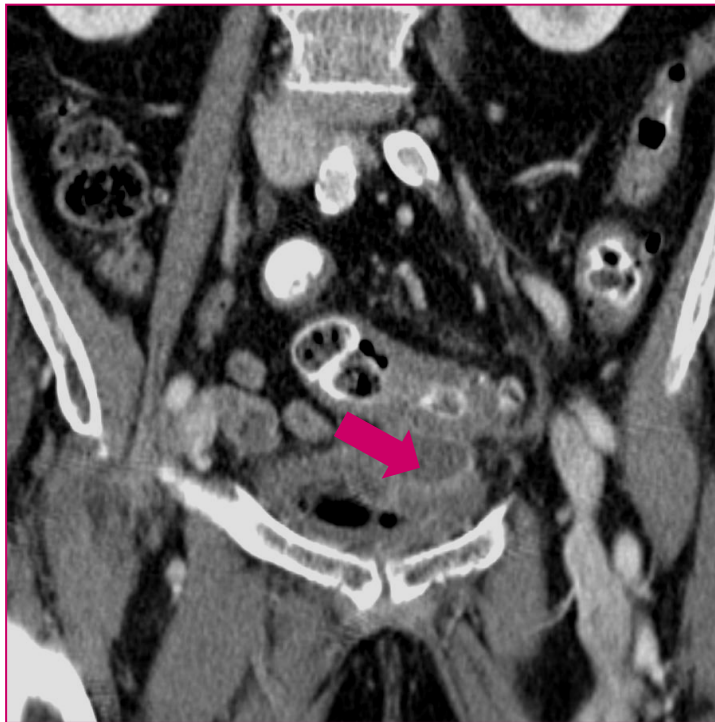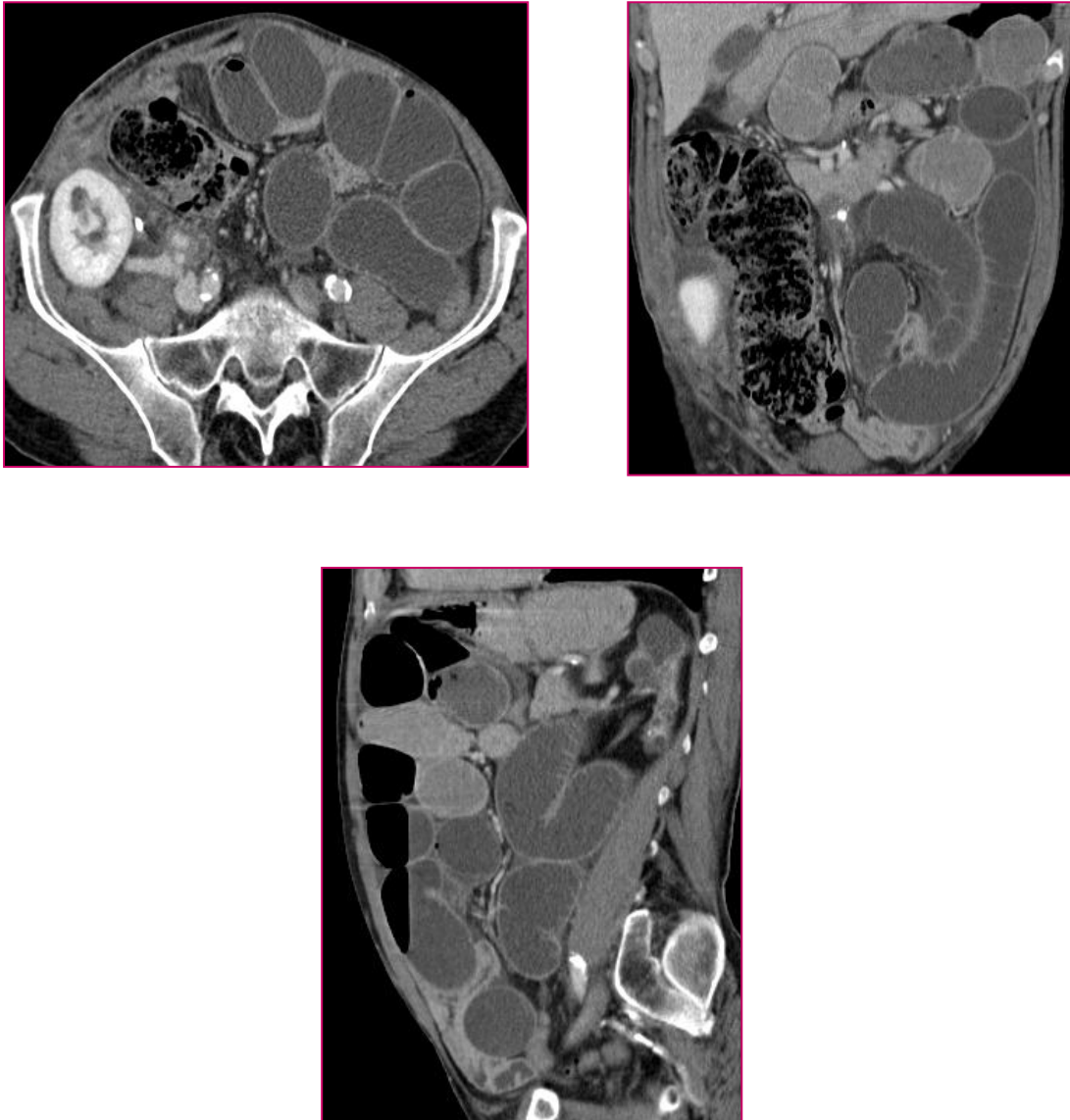


FIGURA 7. DIVERTICULITIS AGUDA COMPLICADA. TOMOGRAFÍA COMPUTADA CORTE CORONAL DONDE SE EVIDENCIA SIMILARES HALLAZGOS A LOS DESCRIPTOS PREVIAMENTE ASOCIADOS A UNA IMAGEN REDONDEADA DE CENTRO HIPODENSO Y REALCE PERIFÉRICO (FLECHA) EN CONTACTO CON LA PORCIÓN DEL COLON SIGMOIDES ENGROSADA Y RODEADO DE INFILTRACIÓN DEL TEJIDO GRASO, COMPATIBLE CON UN ABSCESO PERICOLÓNICO EN EL CONTEXTO DE UNA DIVERTICULITIS

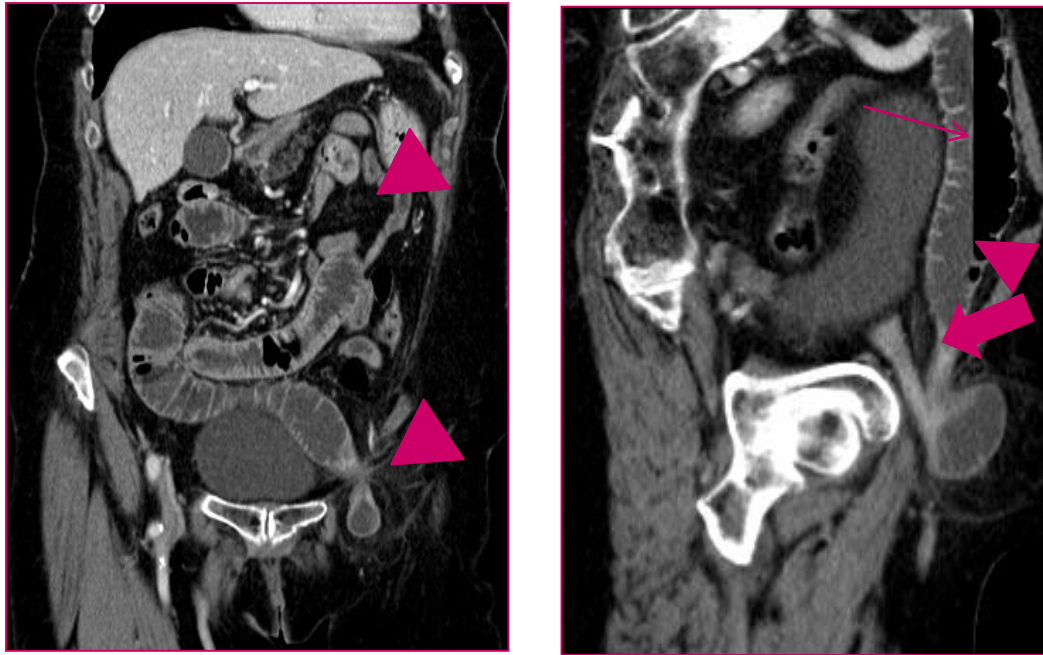
## Otras patologías abdominales



**FIGURA 8.** TOMOGRAFÍA COMPUTADA DONDE SE MUESTRAN SIGNOS DE ÍLEO OBJETIVABLES POR MARCADA DISTENSIÓN Y DILATACIÓN DE ASAS DE INTESTINO DELGADO OCUPADAS CON LÍQUIDO Y CON PRESENCIA DE NIVELES HIDROAÉREOS. LÍQUIDO LIBRE INTERASAS (PUNTA DE FLECHAS). NÓTESE LA FALTA DE DILATACIÓN DE ASAS COLÓNICAS (FLECHAS) LO QUE INDICA QUE LA OBSTRUCCIÓN SE UBICA EN EL INTESTINO DELGADO

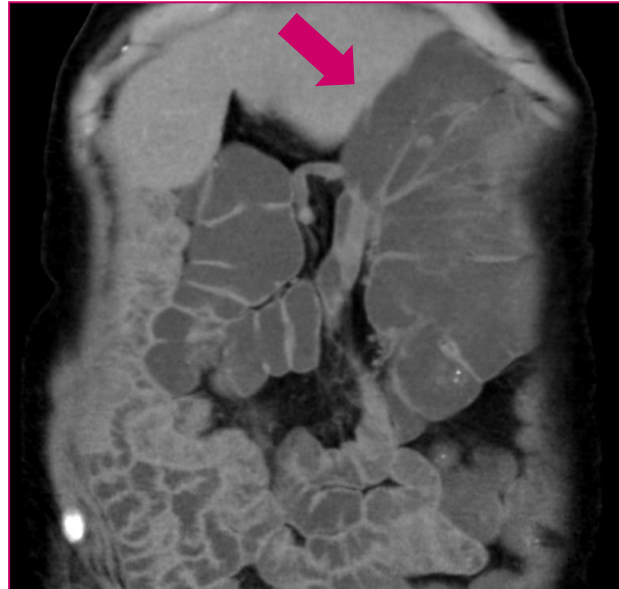

**FIGURA 9.** TOMOGRAFIA COMPUTADA DONDE SE MUESTRAN SIGNOS DE ILEO DEBIDO A LA PRESENCIA DE BRIDAS, OBJETIVABLES POR MARCADA DISTENSIÓN DE ASAS DE INTESTINO DELGADO CON PRESENCIA DE NIVELES HIDROAÉREOS Y LÍQUIDO LIBRE INTERASAS, EN UN PACIENTE CON ANTECEDENTES DE TRANSPLANTE RENAL

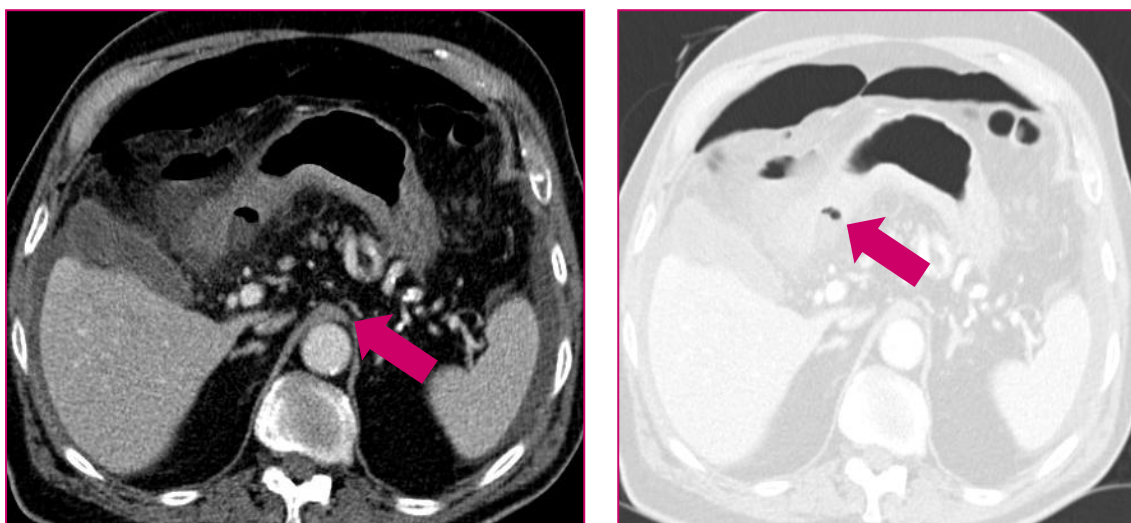


**FIGURA 10.** PACIENTE CON OCLUSIÓN INTESTINAL MECÁNICA POR HERNIA INGUINAL ATASCADA. TOMOGRAFIA COMPUTADA CON CONTRASTE ENDOVENOSO AXIAL (IZQ.) Y CORTE OBLICUO (DER.), DEMOSTRANDO EL PASAJE DE INTESTINO DELGADO POR LA ARCADA INGUINAL DONDE SE OBSERVA EL SITIO DE ESTENOSIS (FLECHA) CON LA CONSECUENTE DISTENSIÓN DE ASAS PROXIMALES (PUNTA DE FLECHA) Y NIVEL HIDRO AÉREO (FLECHA DELGADA)



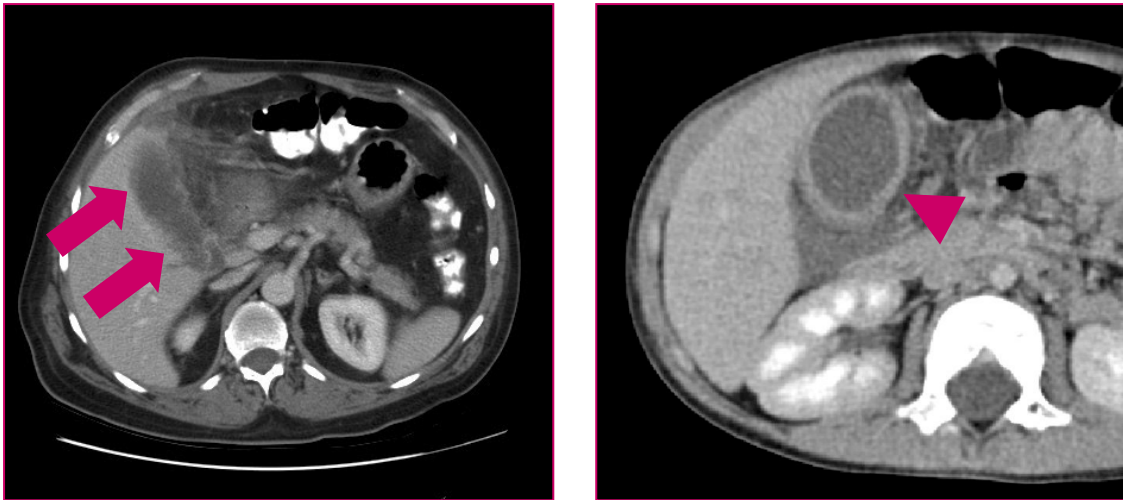


**FIGURA 11.** VÓLVULO DE CIEGO. CORTE CORONAL DE TCMS CON CONTRASTE EV. SE EVIDENCIA MARCADA DISTENSIÓN DEL COLON DERECHO EL CUAL SE ENCUENTRA ROTADO Y EN EL LADO CONTRALATERAL (FLECHA)



**FIGURA 12.** ÚLCERA PERFORADA. TOMOGRAFÍA COMPUTADA DE UN PACIENTE CON DOLOR INTENSO EN EPIGASTRIO SE EVIDENCIA IZQ. CORTE AXIAL DONDE SE OBSERVA LÍQUIDO LIBRE PERIHEPÁTICO Y PERIESPLÉNICO Y LÍQUIDO RODEANDO EL ANTRO GÁSTRICO. SE OBSERVA UNA BURBUJA DE AIRE (FLECHA) ADYACENTE AL MISMO POR FUERA DE LA LUZ. DER. CORTE AXIAL CON VENTANA DE PULMÓN DONDE SE DEMUESTRA MEJOR LA PRESENCIA DEL AIRE FUERA DE LA LUZ GÁSTRICA (FLECHA)





**FIGURA 13.** COLECISTITIS AGUDA. TOMOGRAFÍA COMPUTADA CORTES AXIALES. IZQ. SE EVIDENCIA IRREGULARIDAD Y ENGROSAMIENTO DE LA PARED DE LA VESÍCULA CON REALCE INTENSO DEL CONTRASTE EV (FLECHA) ASOCIADO A AUMENTO DE LA DENSIDAD POR INFILTRACIÓN DEL TEJIDO GRASO PERIVESICULAR. DER. OTRO PACIENTE DONDE SE OBSERVA VESÍCULA DISTENDIDA CON ENGROSAMIENTO (PUNTA DE FLCHA) Y REALCE PARIETAL ASOCIADA A LÍQUIDO PERIVESICULAR

## Referencias bibliográficas

BRITT L, PEITZMAN A, BARIE P, JURKOVICH G. *Acute Care Surgery*. Wolters Kluwer; 2012.

GARCÍA MÓNACO R, SEEHAUS A. *Los 101 Diagnósticos por imágenes que un médico no puede dejar de conocer*. Delhospital Ediciones; 2009.

TOUREL P. *CT of the Acute Abdomen*. Springer; 2011.

# Rol de la videolaparoscopia en el manejo del abdomen agudo (AA)

**DR. JUAN PEKOLJ**

Cabe mencionar que en el inicio del uso de la videolaparoscopia, los cuadros de AA fueron una contraindicación absoluta para dicho abordaje. *La evolución en el desarrollo de habilidades técnicas, selección de los casos clínicos, desarrollo de tecnología y manejo anestesiológico del paciente crítico han sido factores que hoy nos llevan a enunciar que el AA es una excelente indicación para el abordaje laparoscópico.* Los hallazgos intraoperatorios, el estado hemodinámico del paciente y las habilidades técnicas definirán si el procedimiento terapéutico se completará por dicha vía.

La laparoscopia es de gran utilidad en la actualidad en el diagnóstico y tratamiento del AA, presentando ventajas considerables sobre la cirugía convencional. Inicialmente se utilizó como método diagnóstico en situaciones de urgencia en pacientes con abdomen agudo traumático y no traumático de origen dudoso.

Definimos el AA como *«un proceso abdominal de comienzo reciente cuya principal manifestación es el dolor, de causa muchas veces desconocida, y en el cual se mantiene latente la posibilidad de un tratamiento quirúrgico de urgencia».*

Sin considerar el trauma, las patologías más frecuentes condicionantes de AA son apendicitis aguda, colecistitis aguda, úlcera gastroduodenal perforada, diverticulitis aguda, patología ginecológica, isquemia mesentérica y oclusión intestinal.

Los objetivos del abordaje videolaparoscópico en AA son *diferenciar patología médica de quirúrgica, determinar causa del cuadro abdominal, definir grado de lesión*, y finalmente lograr un *tratamiento mínimamente invasivo*.

En las FIGURAS 1 y 2 se muestran los objetivos iniciales y actuales de la VL en AA

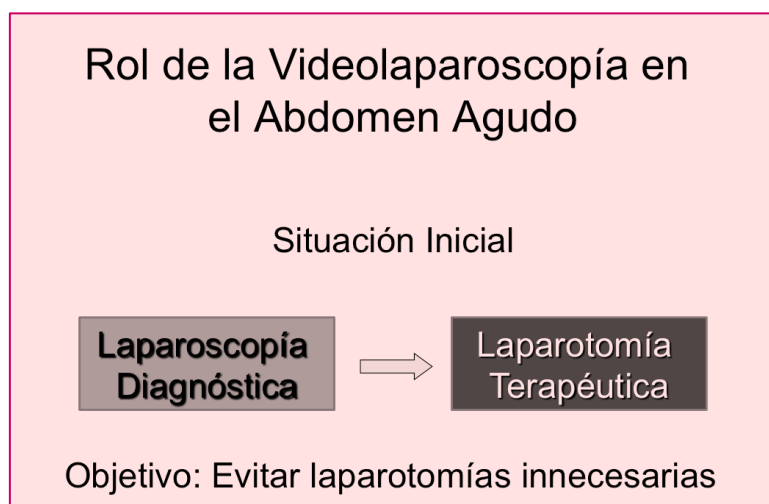


FIGURA 1. SITUACIÓN INICIAL DE LA VIDEOLAPAROSCOPIA EN EL AA

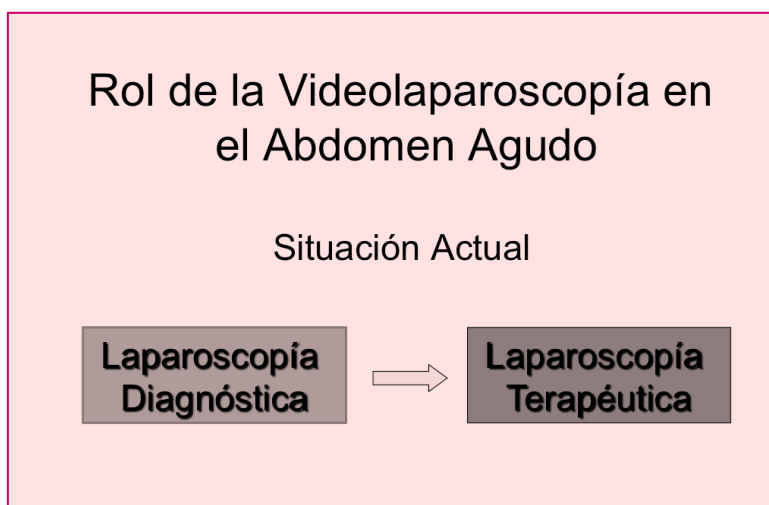


FIGURA 2. SITUACIÓN ACTUAL DE LA VIDEOLAPAROSCOPIA EN EL AA

Las *contraindicaciones absolutas* son coagulopatía no corregida, compromiso hemodinámico severo, insuficiencia respiratoria grave.

Las *contraindicaciones relativas* son el embarazo y la hipertensión portal.

Las *ventajas* de este abordaje son menor trauma tisular, recuperación postoperatoria rápida, acortamiento del tiempo de internación, su capacidad diagnóstica inicial; también disminuye gravedad y frecuencia de las complicaciones parietales, principalmente en caso de sepsis abdominal y evita laparotomías innecesarias en los casos donde la evaluación abdominal fue normal (laparoscopia «en blanco»).

En forma resumida podemos decir que sus beneficios son los propios del abordaje laparoscópico, asociados a una resolución más rápida de las dudas diagnósticas y un índice menor de complicaciones parietales.

Los mitos que se asociaron al uso de la laparoscopia en AA fueron los riesgos de endotoxemia y bacteriemia y el riesgo de hipercarbia, asociadas todas ellas al uso de neumoperitoneo, y el riesgo de focos sépticos residuales asociados a una exploración laparoscópica deficiente. Con el tiempo se demostró que solo eran mitos frente a procedimientos técnicamente bien realizados.

Sus limitaciones están dadas por la necesidad de disponibilidad de equipamiento y de mayor nivel de entrenamiento, y en oportunidades la falta de reconocimiento económico de la práctica.

Los riesgos de su utilización en casos de AA son las potenciales descompensaciones hemodinámicas generadas por el empleo de neumoperitoneo, los accidentes asociados al emplazamiento del primer trocar, los errores diagnósticos asociados a una exploración limitada, la perforación intestinal y otras lesiones inadvertidas.

En una experiencia inicial en el Servicio de Cirugía General del Hospital Italiano de Buenos Aires (1993-1998) sobre 136 casos de laparoscopia en AA, en 111 (86,6 %) se realizó el tratamiento por dicha vía de la causa del dolor. Sólo 2

(1,4 %) exámenes fueron erróneos y en 8 (6 %) fueron laparoscopías blancas, con lo que se evitaron laparotomías innecesarias.

En el año 1999, la Comisión de Cirugía Laparoscópica de la Asociación Argentina de Cirugía (AAC) realizó una reunión de consenso en San Martín de los Andes sobre laparoscopia en abdomen agudo. Su principal recomendación fue «emplear la videolaparoscopia como un procedimiento diagnóstico y eventualmente terapéutico de primera elección en el manejo invasivo del abdomen agudo».

Este tema fue motivo de un relato en el año 2012 en el 83º Congreso Argentino de Cirugía. Entre sus principales conclusiones figuran:

- El abordaje videolaparoscópico es mejor que el abordaje laparotómico.
- En el caso de peritonitis, la evaluación de los distintos cuadrantes y el lavado por vía laparoscópica es mejor que por laparotomía.
- Si bien el abordaje videolaparoscópico es mejor, aún no está generalizado.
- La falta de uso sistematizado de la videolaparoscopia obedece a múltiples causas, no siempre de origen estrictamente médico.
- Debiera estimularse el uso de la videolaparoscopia rutinaria en el abdomen agudo.

En la actualidad hay tres publicaciones (que figuran en la bibliografía recomendada), que vuelven a remarcar en forma contundente los beneficios del empleo de la videolaparoscopia en AA.

La Sociedad Europea de Cirugía Endoscópica (EAES, por sus siglas en inglés: *European Association for Endoscopic Surgery*) realizó dos reuniones de consenso sobre laparoscopia y abdomen agudo. En la **TABLA 1** se muestra la evolución de la aplicación según las patologías.

	Consenso 2006	Consenso 2011
<b>Úlcera perforada</b>	+++	++
<b>Colecistitis aguda</b>	+++	+++
<b>Pancreatitis aguda</b>	+	++
<b>Apendicitis aguda</b>	+++	+++
<b>Diverticulitis aguda</b>	-?	+
<b>Obstrucción Intestinal</b>	+?	+
<b>Hernia encarcelada</b>	+?	+
<b>Eventración complicada</b>	-	+
<b>Isquemia Mesentérica</b>	-?	-
<b>Patología ginecológica</b>	+++	+++
<b>Dolor abdominal inespecífico</b>	+++	+++
<b>Trauma</b>	+?/-?	+

**TABLA 1.** COMPARACIÓN DE LAS RECOMENDACIONES DE LA EAES EN DOS REUNIONES DE CONSENSO RESPECTO AL USO DE LA VIDEOLAPAROSCOPIA EN AA

Como vemos, en la mayoría de las indicaciones en solo cinco años se incrementó la aplicación en la mayoría de las indicaciones.

Cabe remarcar que ante las recomendaciones actuales que hemos remarcado, cada cirujano deberá definir su propio abordaje, tomando en cuenta la situación del paciente, su grado de experiencia y habilidades laparoscópicas desarrolladas, y las cuestiones propias de la institución donde desarrolla sus actividades.

De manera resumida, remarcaré las recomendaciones de estas publicaciones y estado actual del abordaje laparoscópico para las diversas situaciones o patologías.

### *Colecistitis aguda*

Los pacientes con colecistitis aguda se benefician claramente del abordaje laparoscópico y por ello debería tratarse en términos generales por vía laparoscópica (GRA). Aún los casos severos de patología evolucionada (gangrena o empiema) o en pacientes añosos no contraindican el abordaje laparoscópico (GRB) (FIGURA 3).

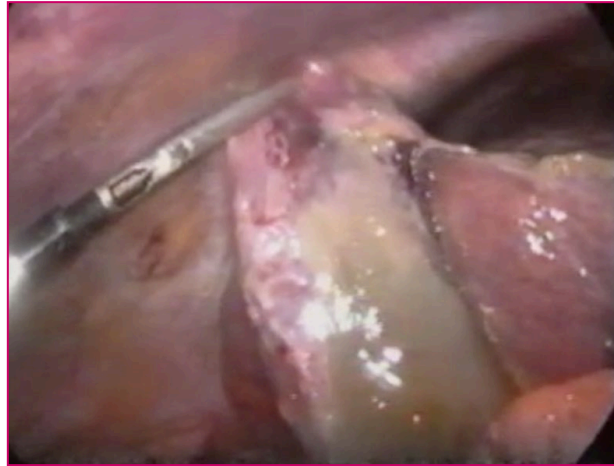


FIGURA 3. HALLAZGO DE COLECISTITIS AGUDA GANGRENOSA EN PACIENTE CRÍTICO

El abordaje precoz es el más recomendado (GRA). En pacientes con comorbilidades severas se plantea como alternativa terapéutica la colecistostomía percutánea seguida o no de posterior cirugía (GRC).

#### *Apendicitis aguda*

La laparoscopia diagnóstica está indicada ante la sospecha diagnóstica (GRA). De confirmarse, la apendicectomía laparoscópica está indicada (GRA) (FIGURA 4).

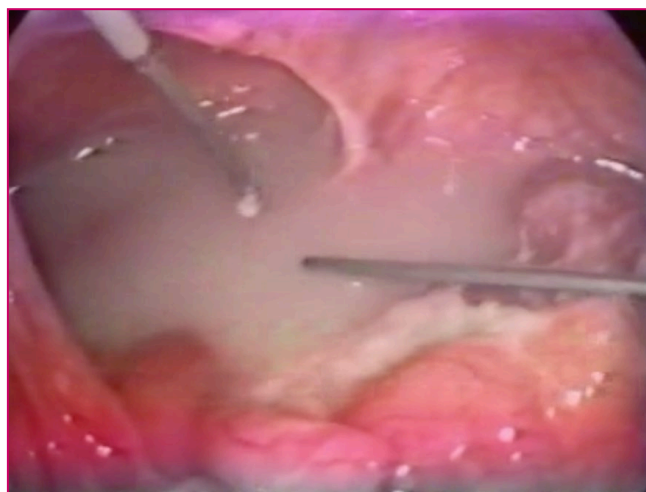


FIGURA 4. PERITONITIS AGUDA DE ORIGEN APENDICULAR. SE OBSERVA APÉNDICE RECUBIERTO PARCIALMENTE CON FIBRINA Y PUS LIBRE EN PELVIS

### *Dolor abdominal inespecífico*

La laparoscopia diagnóstica es técnicamente posible y segura para casos seleccionados con dolor abdominal inespecífico luego de una evaluación completa preoperatoria (GRA) (FIGURA 5 y 6).

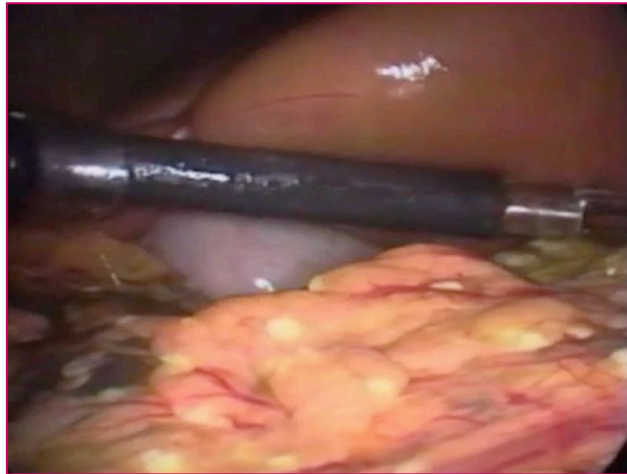

FIGURA 5. CITOESTEATONECROSIS EN EPIPLÓN MAYOR EN CASO DE DOLOR ABDOMINAL INESPECÍFICO

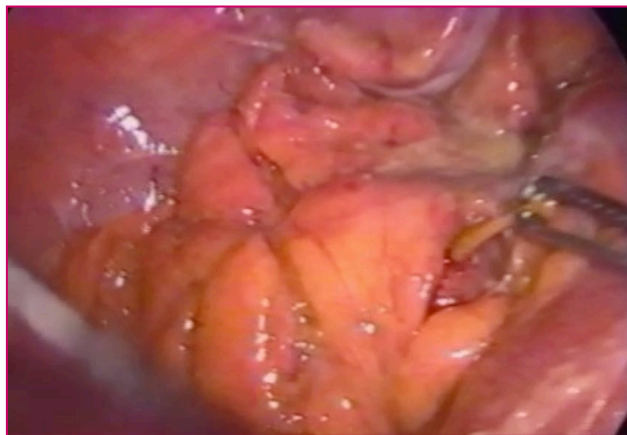
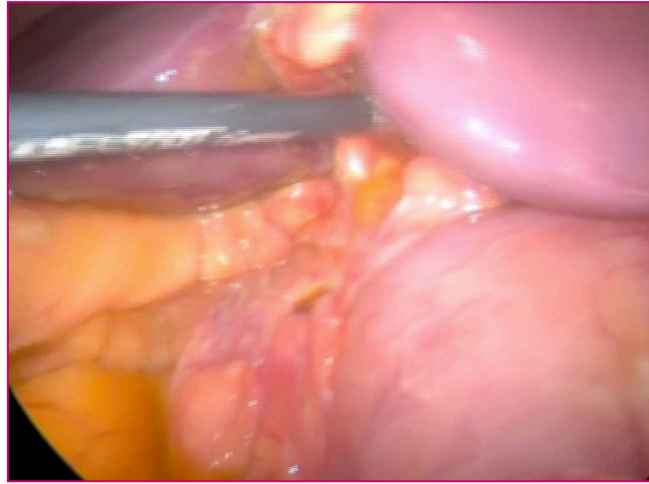


FIGURA 6. EXTRACCIÓN DE HUESO DE POLLO DESDE EL COLON SIGMOIDEO PERFORADO, EN CASO DE ABDOMEN AGUDO

### *Úlcera péptica perforada*

La laparoscopia diagnóstica es una herramienta de suma utilidad cuando el diagnóstico no es concluyente (GRA). El tratamiento laparoscópico es una alternativa válida a la cirugía abierta (GRB) (FIGURA 7).

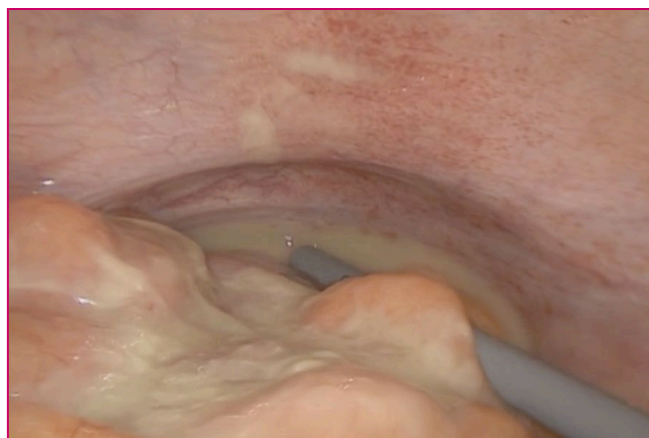



**FIGURA 7.** ÚLCERA DUODENAL PERFORADA. SE RESOLVIÓ CON SUTURA SIMPLE Y EPIPLOPLASTIA POR VÍA LAPAROSCÓPICA

### *Diverticulitis aguda*

El abordaje laparoscópico con lavado y drenaje está indicado en los grados Hinchey I y IIa (cuando hay deterioro clínico y falla el drenaje percutáneo) e Hinchey IIb y III (GRB) (**FIGURA 8**). En Hinchey IV y III (donde el drenaje y lavado no resulta suficiente) puede estar indicada la resección colónica con o sin ostomía. Puede realizarse por vía laparoscópica dependiendo del estado general del paciente y el grado de entrenamiento del cirujano (GRC).



**FIGURA 8.** PERITONITIS DE ORIGEN DIVERTICULAR. SE RESOLVIÓ CON LAVADO Y DRENAJE PERITONEAL POR VÍA LAPAROSCÓPICA

*Obstrucción intestinal por bridas y otras causas*

En casos seleccionados el abordaje laparoscópico puede ser exitoso (GRC)  
(FIGURA 9, 10 y 11).

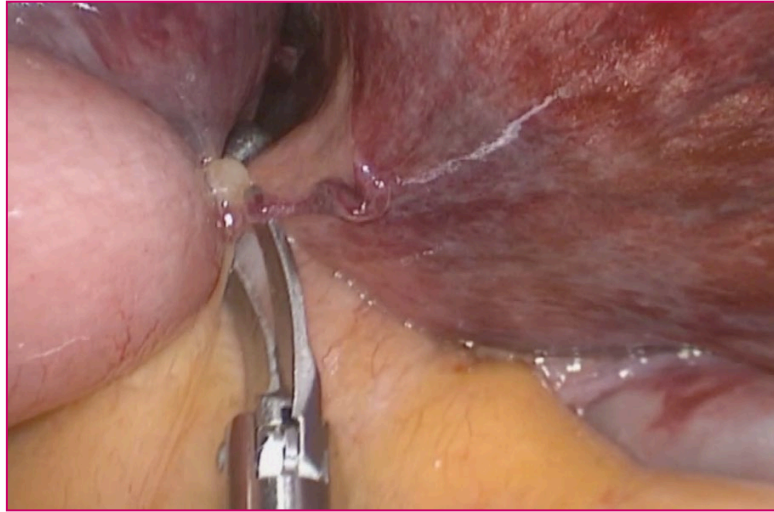

FIGURA 9. SECCIÓN DE BRIDA INTESTINAL POR VÍA LAPAROSCÓPICA, CAUSANTE DE OCLUSIÓN INTESTINAL

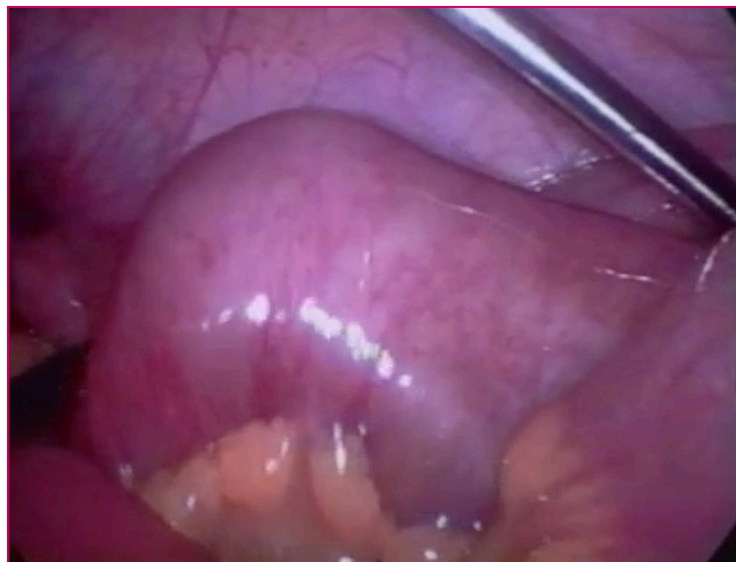

FIGURA 10. OCLUSIÓN INTESTINAL POR BEZOAR

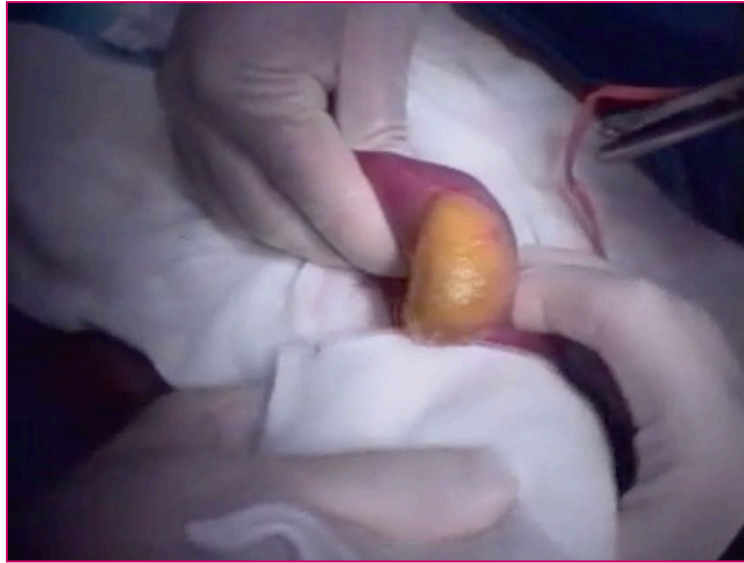


FIGURA 11. EXTRACCIÓN DE BEZOAR A TRAVÉS DE ENTEROTOMÍA ABIERTA, POR INCISIÓN UMBILICAL

### *Hernias atascadas o estranguladas*

Las reparaciones TAAP o TEP pueden realizarse en casos de hernias inguinales irreductibles o estranguladas (GRB) (FIGURA 12). El tratamiento laparoscópico de hernias no inguinales puede realizarse por laparoscopia pero se requieren más estudios (GRC) (FIGURA 13).

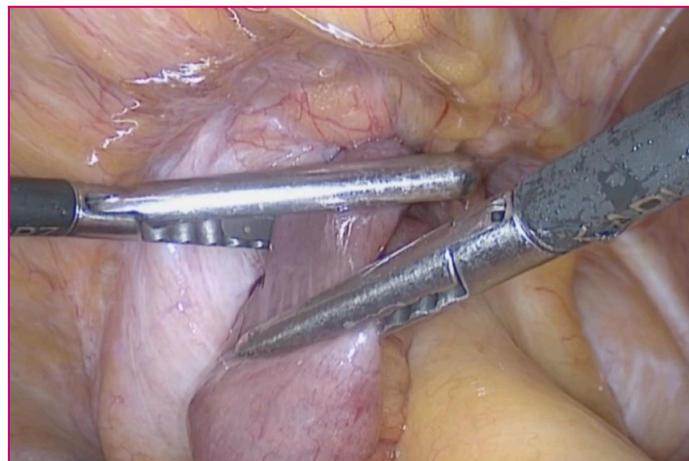


FIGURA 12. REDUCCIÓN DE HERNIA INGUINAL ATASCADA POR VÍA LAPAROSCÓPICA

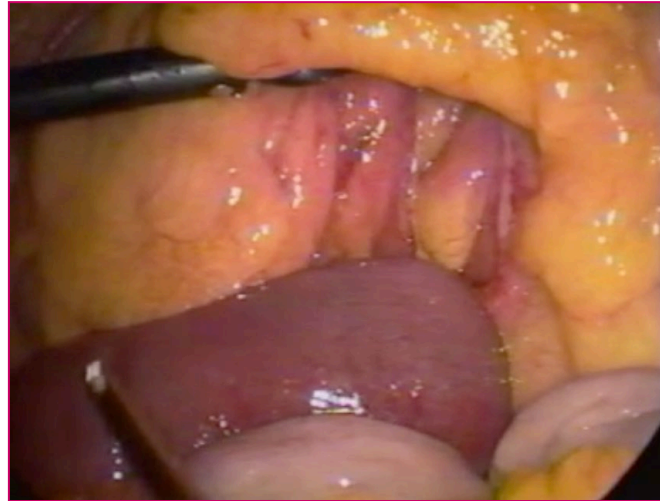


FIGURA 13. FOSA PARA DUODENAL CAUSANTE DE HERNIA INTERNA RESUELTA POR LAPAROSCOPIA

### *Trauma abdominal*

En casos de trauma penetrante y con estabilidad hemodinámica, la videolaparoscopia permite evaluar la penetración intraperitoneal (GRB). En trauma cerrado y con estabilidad hemodinámica ante sospecha de lesión intraabdominal y hallazgos equívocos en las imágenes (GRC) (FIGURA 14 y 15).

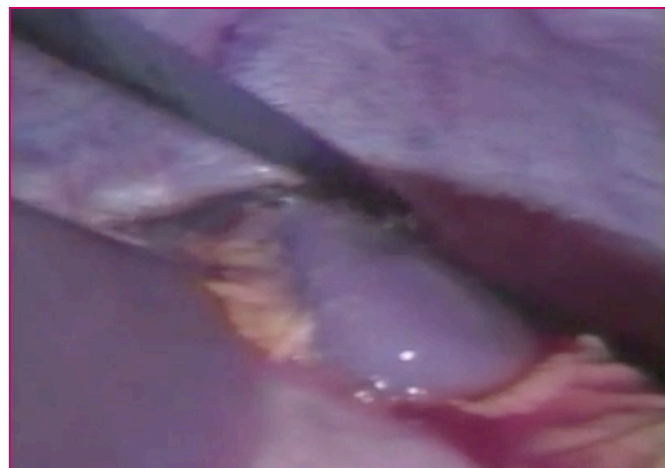

FIGURA 14. HEMOPERITONEO SECUNDARIO A TRAUMATISMO ABDOMINAL CERRADO

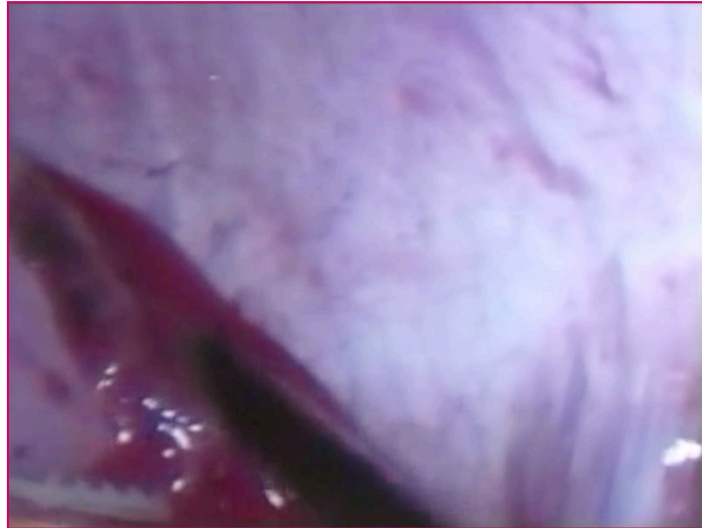


FIGURA 15. LACERACIÓN SUPERFICIAL DE BAZO. SE REALIZÓ HEMOSTASIA POR VÍA LAPAROSCÓPICA

### *Isquemia mesentérica*

La videolaparoscopia no ofrece ventajas significativas a pesar de su rol potencial como un procedimiento para realizarse en áreas críticas y para *second look* (GRC) (FIGURA 16).

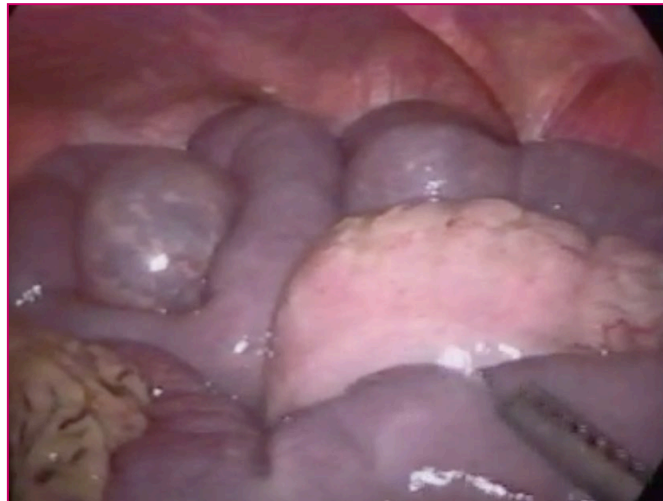

FIGURA 16. ISQUEMIA INTestinal SECUNDARIA A TROMBOSIS DE VENA MESENTÉRICA SUPERIOR

### Trastornos ginecológicos

La laparoscopia diagnóstica tiene un gran rol en la evaluación de esta patología, y el tratamiento se puede realizar por esta vía (GRA) (FIGURA 17). Se recomienda un accionar conjunto con un ginecólogo (GRA).

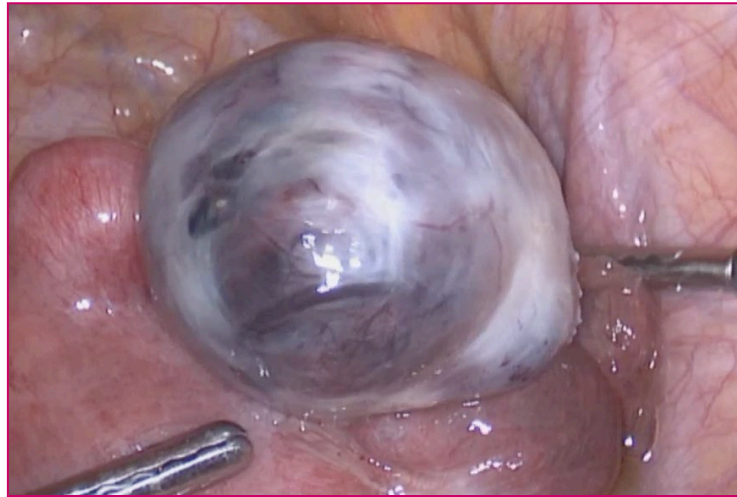

FIGURA 17. QUISTE DE OVARIO A PEDÍCULO TORCIDO. SE REALIZÓ DETORSIÓN Y RESECCIÓN POR VÍA LAPAROSCÓPICA

En el Servicio de Cirugía General del Hospital Italiano de Buenos Aires, empleamos en forma creciente el uso de la videolaparoscopia en el manejo del abdomen agudo. Comparando nuestra experiencia de su uso presentada en el año 1999 (136 casos en 5 años) y una reciente revisión (508 casos en dos años) muestra un incremento cercano al 800 %.

### Bibliografía sugerida

AGRESTA F, ANSALONI L, BALOCCHI G, *et al.* Laparoscopic approach to acute abdomen from the Consensus Development Conference of the Societa Italiana de Chirurgia and the European Association for Endoscopic Surgery (EAES). *Surg Endosc.* 2012,26(8):2134-2164. doi:10.1007/s00464-012-2331-3

DI SAVERIO S. Emergency laparoscopy: a new emerging discipline for treating abdominal emergencies attempting to minimize costs and invasiveness and maximize outcomes and patient's confort. *J Trauma Acute Care Surg.* 2014;77(2):338-350. doi:10.1097/TA.0000000000000288

GARCÍA H, STALTARI JC. Abdomen Agudo Quirúrgico: diagnóstico y tratamiento. *Rev Argent Cirug.* 2012;número extraordinario.

PEKOLJ J, ARDILES V, HYON S. *Complicaciones de la cirugía abdominal. Cómo manejarlas.* Clínicas Quirúrgicas del Hospital Italiano. Buenos Aires: Del Hospital Ediciones; 2014.

PEKOLJ J. Manejo de las complicaciones más frecuentes de la cirugía abdominal. *Rev Argent Cirug.* 2003;número extraordinario.

# Abdomen agudo médico (Abdomen agudo pseudoquirúrgico)

**DR. CARLOS FEDERICO BELLONE**

El diagnóstico de *abdomen agudo* ha sido y es aún en buen número de casos un problema difícil. «Nadie es infalible en el diagnóstico de un abdomen agudo» (LLANIO).

La experiencia muestra que ya sean el dolor, la distensión o la rigidez muscular la que predomine, el *abdomen agudo médico (AAM)* se sugiere porque faltarán otros signos que le prestan coherencia al *abdomen agudo quirúrgico (AAQ)*; el dolor espontáneo no aumenta o se alivia con la palpación, o la rigidez no se acompaña de dolor palpatorio, o la distensión y silencio auscultatorio no se acompañan de dolor provocado o de signos generales de deshidratación o peritonismo. En síntesis: siempre faltará «algo» para redondear satisfactoriamente el diagnóstico de AAQ.

## Enfermedades metabólicas y endocrinas

### *Acidosis diabética*

Se repite bastante en los textos (aunque no es frecuente) que una de sus formas de presentación es con un cuadro doloroso abdominal agudo; el contraste entre la intensidad del dolor y la blandura del vientre unidas al antecedente diabético, la deshidratación, la hipotonía general, el aliento cetónico, la polipnea (respiración profunda «acidósica») ponen en la pista del diagnóstico. Laboratorio: hiperglucemia acentuada, cetonemia, pH bajo,



cetonuria. El recuento de blancos puede engañar, pues la acidosis diabética suele cursar con leucocitosis. Opuestamente, no olvidar que un diabético también puede padecer un AAQ que lo descompense a su vez. De ahí la necesidad de extremar el juicio.

### *Uremia*

En este caso, además del antecedente renal se hallarán aliento urémico, «escarcha urémica» perilabial, piel seca, amarillenta con descamación fina. Hipertensión arterial, anemia clínica, hiperreflexia, etc. Laboratorio: urea y creatinina elevadas, proteinuria discreta, densidad urinaria baja.

### *Porfiria intermitente*

Más común en la mujer; suele presentarse con dolor abdominal intenso, estreñimiento pertinaz, abdomen blando y fácil de palpar, manifestaciones psiquiátricas y neurológicas de comienzo también brusco, orina rojiza con coloración característica a la luz de Wood; crisis que se repite con intermitencia (importancia de interrogatorio). Pueden ser desencadenadas por ingesta de fármacos anticonceptivos combinados, barbitúricos, clordiazepóxido, imipramina, fenotiazidas, etc.

### *Crisis addisoniana*

No es de frecuente observación. La dificultad se presenta cuando se trata de un paciente con insuficiencia suprarrenal latente hasta entonces; el síntoma relevante puede ser el algia abdominal con vientre blando, asociado a diarrea severa, hipotensión arterial, estado álgido, deshidratación. En la duda: dosaje de cortisol plasmático Na y K.

## **Enfermedades infecciosas e inflamatorias**

### *Hepatitis viral epidémica*

Puede comenzar con algia epigástrica predominante, náuseas, vómitos, hiporexia; en ausencia de ictericia inducirá al diagnóstico erróneo de apendicitis o colecistitis aguda. El color oscuro de la orina, la astenia marcada,

la FID «blanda», el borde hepático doloroso, la falta de diferencial, la fiebre escasa, pueden orientar. ERS normal o poco elevado. No leucocitosis. TGO y TGP elevadas.

### *Fiebre tifoidea*

«La gran simuladora»: el dilema diagnóstico es grande, pues por un lado puede generar falso AAQ con dolor, distensión y vientre blando asociado a fiebre alta, en meseta, cefalea, discreto estupor y por otro lado puede producir AAQ por perforación a nivel de una o varias placas de Peyer afectadas.

### *Neumonía*

Puede generar distensión abdominal por gastrectasia aguda (timpanismo en cuadrante superior izquierdo). Más frecuentemente, rigidez muscular y/o hipersensibilidad en uno o ambos cuadrantes superiores. Se trata de dolor referido resultante de la irritación de la pleura parietal diafragmática por el proceso parenquimatoso vecino. Cursa con fiebre elevada (39-40°). Facies rubicunda, polipnea o taquipnea o tos. Percutir y auscultar el tórax! Rx de tórax.

### *Pleuritis aguda*

Cuando compromete el área torácica inferior (pleura diafragmática) el dolor puede referirse al abdomen a través de los nervios intercostales que también inervan la pared abdominal superior. El dolor precede a veces en dos a tres días a la tos y el frote. Suele acrecentarse con la respiración y modificaciones en el decúbito. El vientre es blando. La tos seca.

### *Infarto de pulmón*

En el postoperatorio de una cirugía abdominal (peritonitis apendicular, diverticular, etc.) o de cadera, un dolor en cuadrante superior derecho del abdomen puede generar el diagnóstico erróneo de «absceso subfrénico» si el infarto embólico se produce, como habitualmente, en un segmento basal del pulmón derecho con irritación de la pleura diafragmática. Contribuyen para el error la elevación del hemidiafragma y un escaso derrame pleural en la Rx de tórax. Pensar en aquel si el cuadro se produce a la semana, más o menos del

evento quirúrgico. En la sospecha ayudarán: ECO abdominal, centelleografía pulmonar (ventilación y perfusión).

### *Tétanos abdominal*

La contractura dolorosa, acentuada e intermitente de la musculatura abdominal, contrasta con el abdomen totalmente blando, indoloro, depresible en los intervalos. Se asocia a «facies sardónica» por contracción de musculatura facial. Investigar el antecedente valioso de herida previa o maniobra quirúrgica (ej.: curetaje ilegal). Rarísimo en la actualidad. Recordarlo en medios rurales o donde la profilaxis del tétanos no se considere.

### *Fiebre reumática aguda*

Suele generar dificultades a los pediatras; a veces la enfermedad se manifiesta con dolor abdominal difuso y vientre blando; si se interroga más se descubren otros componentes como fiebre moderada en los días previos, precedida de faringoamigdalitis, astenia, taquicardia, desproporcionada con la fiebre, palidez, soplos cardíacos, quizás artropatías dolorosas.

### *Síndrome de Schönlein-Henoch*

Vasculitis hiperérgica o «peliosis reumática» más común en la infancia y adolescencia, a través de múltiple púrpuras y equimosis en las asas intestinales, puede generar AAM. Ayudarán la manifestación cutánea (púrpura morbiliforme en miembros inferiores), artralgias, proteinuria y Addis patológico por glomerulopatía. Valor de la laparoscopia de urgencia.

### *Panarteritis nudosa*

Entre sus expresiones semiológicas figura el dolor abdominal que puede simular una colecistitis aguda, pancreatitis, etc. Se encontrarán, si se buscan, manifestaciones renales, respiratorias, neurológicas (mononeuritis múltiples) asociadas a elementos de vasculitis cutáneas, en proporción variable de acuerdo al caso clínico.

## Intoxicaciones

### *Cólico saturnino*

Se presenta con intensos dolores abdominales, estreñimiento, abdomen blando. El dolor no se acentúa al profundizar la palpación, sino que suele aliviar; se asocia con grandes variables de disturbios psíquicos (excitabilidad, estupor), neurológicos (parálisis del nervio radial con caída de la mano). Antecedentes del oficio: fábrica de baterías de automóviles, linotipistas. Hemograma: anemia moderada, punteado basófilo.

## Afecciones cardíacas

### *Infarto agudo de miocardio (de cara diafragmática)*

Suele comenzar con epigastralgia y vómitos; los signos habituales que se esperan en el infarto pueden faltar; se confunde en consecuencia a la ligera colecistopatía, apendicitis aguda o pancreatitis. Importancia del interrogatorio: antecedentes de ángor previo, sexo, edad, factores de riesgo aterogénico. En la duda, solicitar ECG y enzimas TGO, TGO, CPK MB.

### *Hepatalgia*

Por insuficiencia congestiva de evolución rápida. Genera dolor exquisito con cierto grado de defensa en cuadrante superior derecho, por distensión de la cápsula de Glisson. El hallazgo, si se los busca, de los signos asociados: distensión yugular, cianosis, arritmias y/o soplos cardíacos, galope, edema sacro leve, aclararán el cuadro.

## Enfermedades agudas de la pared o del contenido abdominal que comparten un tratamiento habitualmente médico

### *Herpes zoster*

El dolor, limitado habitualmente a un hemiabdomen, suele presentarse anticipando a los característicos ramilletes de vesículas sobre fondo

eritematoso. El tipo de dolor es sugestivo: ardor, «quemazón» con distribución topográfica radicular metamérica, bien distinto del peritoneal. No cursa con fiebre, náuseas ni vómitos.

### *Rotura de folículo de Graaf*

Cuadro que suele simular una apendicitis aguda. Tener en cuenta el momento del ciclo menstrual (intermenstruo) y la falta de defensa (la sangre irrita el peritoneo pero no genera tanta defensa). La ecografía ginecológica es de mucho valor en la duda. También la laparoscopia. De cualquier manera «es preferible operar un folículo de Graaf roto que dejar pasar una apendicitis aguda». Es más común en adolescentes y adultas jóvenes.

### *Salpingitis aguda*

Genera diagnóstico diferencial con apendicitis o diverticulitis. Edad de actividad genital, temperatura rectal elevada, anexo tumefacto y muy doloroso. Ecografía ginecológica.

### *Metroanexitis*

Similar a la anterior. Habitualmente flujo vaginal purulento, que escurre del cérvix. Tacto: útero extremadamente doloroso a la movilización. Temperatura rectal elevada.

### *Enterocolitis aguda estival*

Habitualmente producida por toxinas microbianas en alimentos o por salmonellas. Intensos dolores cólicos, vómitos, deposiciones muy numerosas, líquidas o mucosanguinolentas, fiebre. El abdomen es difusamente doloroso a la palpación. Pero blando, con Geneau de Moussy pero sin otros signos de irritación del peritoneo parietal. La laparoscopia ha demostrado zonas inflamatorias segmentarias en peritoneo visceral y parietal. El cuadro se resuelve en horas, luego de hidratación adecuada.

### *Íleo adinámico (pseudo-obstrucción intestinal)*

Marcada distensión abdominal con detención de materias fecales y gases. Causas: cólico renal atípico más uso indebido de antiespasmódicos, daño

inmunológico de plexos nerviosos mientéricos o retroperitoneales (síndrome de Ogilvie), como manifestación paraneoplásica, isquemia de vasos mesentéricos (cirugía vascular abdominal), arteriopatía obliterativa.

### *Pseudocolecistitis aguda*

Por *poussé* de necrosis en hepatitis o cirrosis alcohólica. Dolor intenso con discreta defensa cuadrante supero externo. Hígado extremadamente agrandado, doloroso a la palpación. Fiebre. Leucocitosis. Es valioso el antecedente reciente de abuso alcohólico. Exige extremar el juicio clínico. Estigmas alcohólicos y/o cirróticos.

Dada la índole práctica de esta presentación sólo mencionaremos al pasar, sin describirlos, la crisis de la anemia de células falciformes y la enfermedad de Crohn, ya que dada su extrema rareza como causas de AAM, pertenecen más bien al anecdotario médico.

# Índice de la Parte VIII

## Abdomen III

Rol de la videolaparoscopia en las complicaciones postoperatorias..... 1592

DR. JUAN PEKOLJ

Drenaje percutáneo abdominal y transorifical guiado por imágenes ... 1610

DRES. ARIEL COSOLI, HORACIO D'AGOSTINO Y MIGUEL ÁNGEL DE GREGORIO ARIZA

Abdomen abierto: de la indicación inicial al cierre definitivo..... 1636

DRES. DANIEL EDGARDO WAINSTEIN Y JESICA LANGER





# Rol de la videolaparoscopia en las complicaciones postoperatorias

**DR. JUAN PEKOLJ**

Esta indicación, llamada muchas veces como *abdomen agudo postoperatorio*, representa un t3pico de suma actualidad y de amplia aplicaci3n.

Hasta el advenimiento de la videolaparoscopia, el tratamiento de las complicaciones postoperatorias se resumía en dos tipos de tratamientos: los endosc3picos y percut3neos como opciones mini-invasivas por un lado y en el otro extremo la laparotomía exploradora. En la actualidad la videolaparoscopia representa una gran herramienta diagn3stica y terap3utica. En situaciones permite un emplazamiento dirigido de la laparotomía y realizar una operaci3n videoasistida (FIGURA 1).

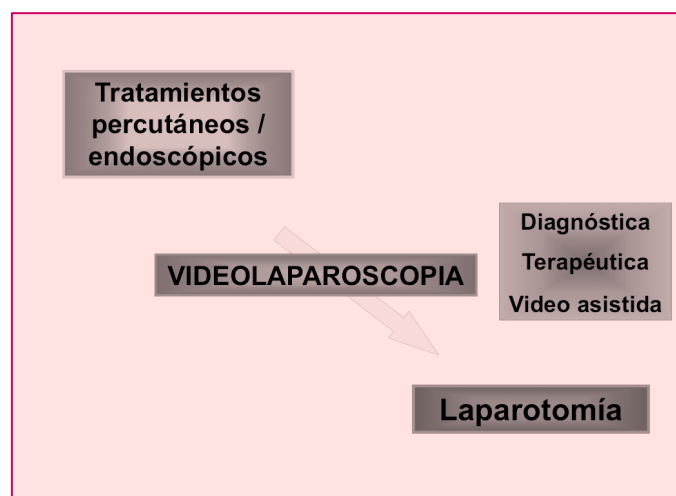


FIGURA 1. OPCIONES DE TRATAMIENTO DE LAS COMPLICACIONES POSTOPERATORIAS

Su aplicación en forma precoz determina un menor deterioro del paciente al momento de la exploración, así como un menor uso de métodos complementarios de diagnóstico por imágenes, lo que convierte a la laparoscopia en un procedimiento costo-eficiente para el manejo de los pacientes con complicaciones postoperatorias.

Este procedimiento puede aplicarse para el manejo de complicaciones resultantes de una cirugía laparoscópica («re-laparoscopia») como de cirugía abierta («laparoscopia exploradora»). En oportunidad de presentar en el año 2003 el relato «Manejo de las Complicaciones de la Cirugía Abdominal» en el Congreso Argentino de Cirugía, se realizó una encuesta nacional y se registraron 648 complicaciones manejadas por esta vía. De ellas, el 39 % eran resultantes de cirugía abierta y el 61 % de cirugía laparoscópica. Las principales indicaciones fueron: colecciones postoperatorias, coleperitoneo, hemoperitoneo y peritonitis. La certeza diagnóstica fue del 83 % y su capacidad terapéutica del 70 %.

Las dificultades y riesgos potenciales se plantean por la presencia de adherencias y procesos inflamatorios intra-abdominales, alteraciones de la anatomía regional, la necesidad de delimitar puntos anatómicos de referencia, los riesgos potenciales de lesiones viscerales y sus reparaciones por vía laparoscópica. Todo estos hechos condicionan la necesidad de un entrenamiento avanzado en cirugía laparoscópica.

Las ventajas de este abordaje son que es realizado por el propio cirujano, lo que genera disponibilidad; permite un diagnóstico precoz de las complicaciones, y frecuentemente su tratamiento por dicha vía; genera mínimas complicaciones parietales y aporta todas las ventajas asociadas al abordaje mini-invasivo.

Entre sus desventajas se menciona la necesidad de tecnología, de anestesia general y de un nivel de entrenamiento avanzado, y la posibilidad de generar alteraciones hemodinámicas debido a un retorno venoso disminuido (TABLA 1).

VENTAJAS	DESVENTAJAS
<ul style="list-style-type: none"> <li>■ Disponibilidad (la realiza el cirujano)</li> <li>■ Diagnóstico temprano de complicaciones</li> <li>■ Evita laparotomías innecesarias</li> <li>■ Adecuada toilette peritoneal</li> <li>■ Morbilidad parietal mínima</li> <li>■ Potencial resolución de la causa subyacente</li> </ul>	<ul style="list-style-type: none"> <li>■ Requiere anestesia general</li> <li>■ Entrenamiento adecuado</li> <li>■ Disponibilidad tecnológica</li> <li>■ Hipertensión abdominal</li> </ul>

TABLA 1. VENTAJAS Y DESVENTAJAS DE LA LAPAROSCOPIA EN EL MANEJO DE COMPLICACIONES POSTOPERATORIAS

Se puede plantear su uso ante la presencia de dolor abdominal postoperatorio de causa no aclarada y ante la firme sospecha de complicaciones.

Las indicaciones de este abordaje son: las complicaciones que no pueden ser resueltas con procedimientos endoscópicos o percutáneos, y que se resolvían con cirugía abierta, como peritonitis postoperatoria, oclusión intestinal, hemoperitoneo y coleperitoneo.

La efectividad diagnóstica generalmente es elevada, siendo en algunas series del 95 %. El índice de laparoscopías en blanco depende de la evaluación por imágenes preoperatorias, que llevan finalmente a la indicación de una laparoscopia. En algunas series es cercana al 10 % lo que denota una ventaja importante del acceso, ya que estos pacientes sin el abordaje diagnóstico laparoscópico, hubieran sido sometidos a laparotomías innecesarias con su potencial morbilidad asociada.

La morbilidad del abordaje laparoscópico con fin diagnóstico es mínima, y generalmente se limita a complicaciones leves de las heridas de los trócares.

Sus contraindicaciones absolutas son la inestabilidad hemodinámica, la imposibilidad de recibir anestesia general y la falta de experiencia en el equipo actuante.

## Re-laparoscopia

La aplicación de este abordaje en el manejo de complicaciones postoperatorias de procedimientos laparoscópicos ha sido limitada por distintas razones. El tipo de complicaciones, la disponibilidad de métodos diagnósticos y terapéuticos alternativos, el estado general del paciente y el grado de entrenamiento de los cirujanos han sido los principales.

Las indicaciones ideales para una relaparoscopia son la peritonitis postoperatoria, coleperitoneo, oclusión intestinal y hemoperitoneo en paciente compensado hemodinámicamente. El subdiagnóstico de algunas complicaciones (peritonitis y coleperitoneo) por la ecografía y tomografía computada se puede resolver adecuadamente con el uso precoz de la laparoscopia diagnóstica.

Diferente resulta la situación cuando se plantea el abordaje de pacientes con perforaciones viscerales (principalmente colónicas) y abscesos abdominales. Dada la elevada aplicabilidad y efectividad del drenaje percutáneo de abscesos abdominales, y su mínima morbilidad, sólo estaría indicado el abordaje laparoscópico frente a los fracasos o no disponibilidad del abordaje percutáneo.

En cuanto a aspectos técnicos cabe remarcar que el momento más riesgoso de esta opción terapéutica es la realización del neumoperitoneo y el emplazamiento del primer trocar. En los casos de cirugía laparoscópica previa, la reapertura de la incisión umbilical y su exploración digital resulta muy segura. En los casos de distensión abdominal el emplazamiento del trocar con técnica abierta evita las injurias intestinales.

Una vez realizada la exploración de la cavidad peritoneal, se colocarán los trócares a demanda según la localización de la complicación, debiendo

respetar la colocación en forma de rombo cuando se planea realizar suturas. La liberación de las adherencias representa uno de los pasos más demandantes, tediosos y de riesgo de perforación intestinal. Se recomienda no usar electrobisturí y evitar la tracción y divulsión desmedida.

Se procederá a la liberación de adherencias, *toilette* peritoneal, resolución de la complicación y la colocación selectiva de drenajes abdominales.

La búsqueda de reparos anatómicos de referencia es imperiosa. Algunos de ellos son el ligamento redondo del hígado, el lecho vesicular, el uraco y los ligamentos umbilicales, etc. En el caso de complicaciones biliares, la realización de una colangiografía intraoperatoria por el muñón del conducto cístico resulta de suma utilidad.

La resolución de las complicaciones en forma específica, será descrita en los próximos párrafos.

### *Coleperitoneo y bilirragias postoperatorias*

La aplicación de este abordaje en el manejo de bilirragias y coleperitoneo tiene como ventaja realizar una excelente *toilette* peritoneal y la posible resolución del área de fuga. Hacer una colangiografía pre o intra-operatoria resulta fundamental para delimitar la anatomía biliar y descartar causas de hipertensión en la vía biliar (litiasis residual, estenosis papilar).

Los objetivos principales en el manejo del coleperitoneo postoperatorio y a los que puede arribar con el uso de la relaparoscopia son: diagnóstico precoz, identificación de la causa de filtración, tratamiento del foco abdominal y fuente de filtración (FIGURA 2 a 8).

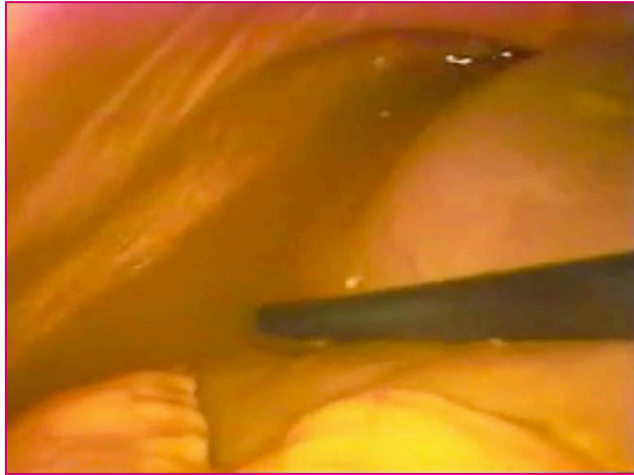

FIGURA 2. COLEPERITONEO GENERALIZADO POSTERIOR A COLECISTECTOMÍA LAPAROSCÓPICAS

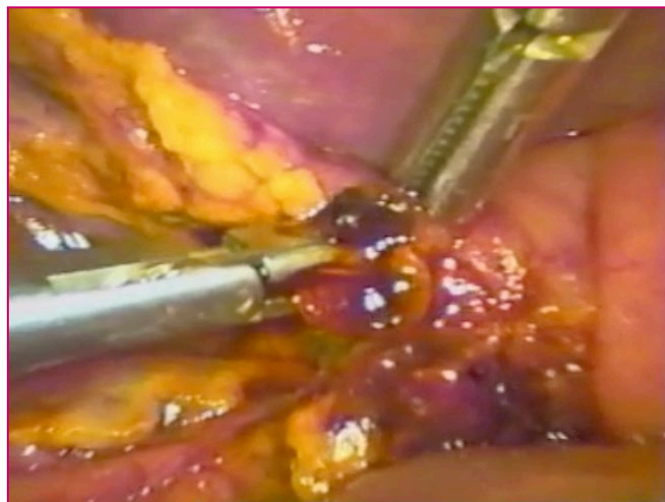


FIGURA 3. FILTRACIÓN DEL MUÑÓN DEL CONDUCTO CÍSTICO

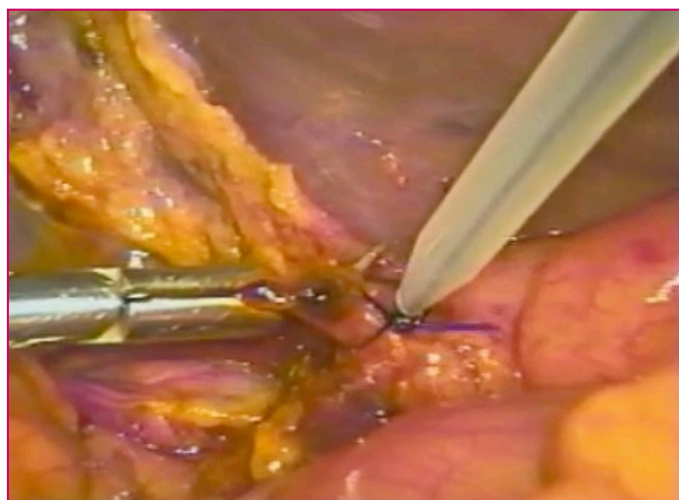


FIGURA 4. CIERRE DEL CONDUCTO CÍSTICO CON ENDOLOOP

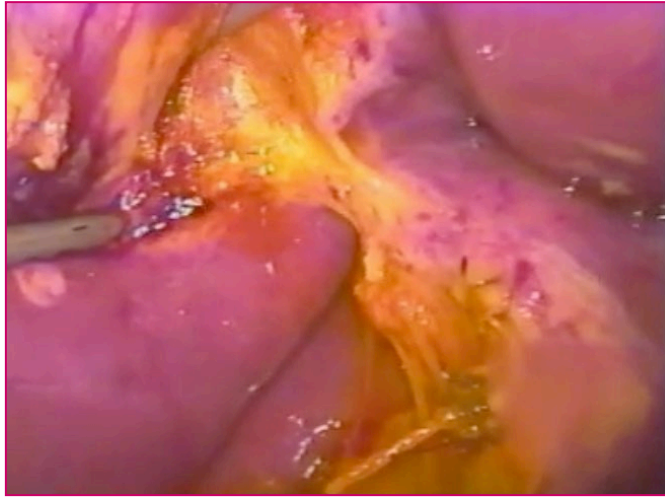

FIGURA 5. FILTRACIÓN DE CONDUCTO DE LUSCHKA

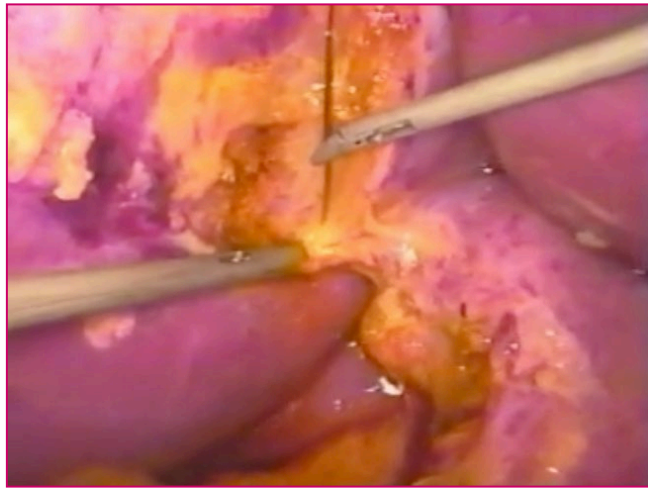


FIGURA 6. SUTURA POR VÍA LAPAROSCÓPICA DEL CONDUCTO SECCIONADO

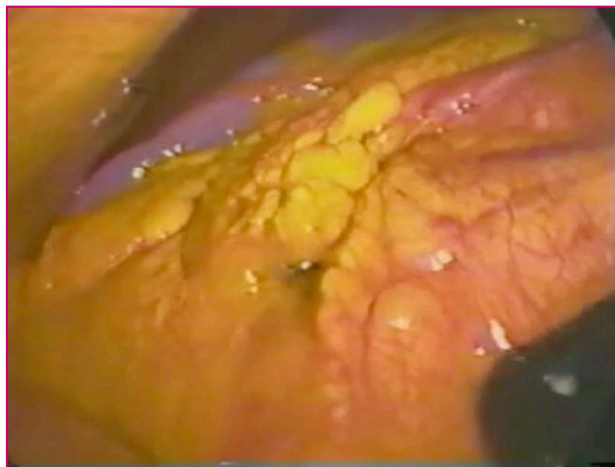

FIGURA 7. COLEPERITONEO SECUNDARIO A DISRUPCIÓN DE TRAYECTO DE TUBO DE KEHR

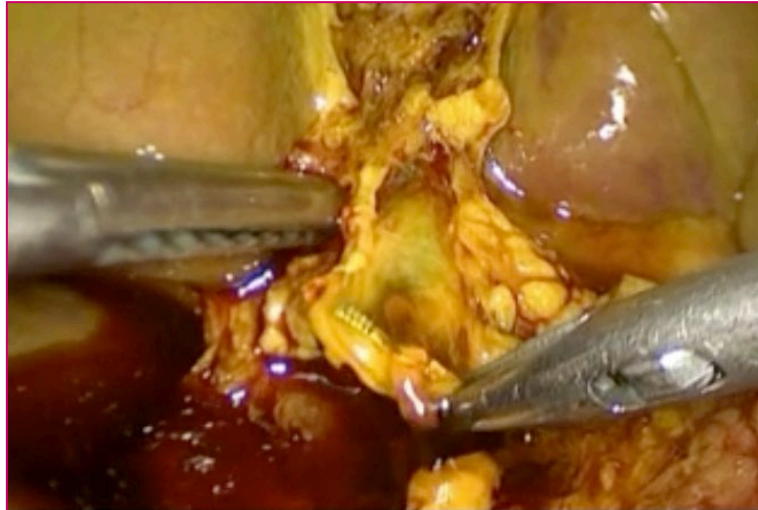En la bilirragia, la elevada efectividad de los procedimientos percutáneos y endoscópicos, asociada a su mínima morbilidad y reducida convalecencia, los convierte en las principales herramientas a las que se acude frente a estas complicaciones y excluye a la relaparoscopia como procedimiento inicial.

Los desafíos técnicos planteados por la presencia de hemorragia, inflamación, colecciones líquidas y anatomía regional poco clara son factores de mucho peso en la toma de decisiones. En los casos evolucionados de coleperitoneo infectado, donde no se realizará la reparación de la vía biliar, el lavado de la cavidad peritoneal y constitución de una fístula biliar externa es factible de lograr por videolaparoscopia, evitándose las complicaciones parietales de la cirugía abierta que eran muy frecuentes en los cuadros sépticos peritoneales (infección de herida, fascitis necrotizante, evisceración y eventración).

La re-exploración laparoscópica juega un rol más importante en el manejo de las bilirragias asociadas a la filtración biliar por el muñón cístico, por un canal aberrante en el lecho vesicular o posterior a la extracción de un drenaje biliar. El hallazgo de pequeñas efracciones de la vía biliar principal podrá ser tratado por esta vía por un cirujano con experiencia en sutura laparoscópica, mediante la colocación de un tubo de Kehr o un *stent* transpapilar y la sutura delicada de la vía biliar.

El recurso de la laparoscopia en la reparación primaria de lesiones biliares, es aún poco frecuente para algunos autores en el postoperatorio. Es una excelente herramienta para el manejo del coleperitoneo postoperatorio, aunque la resolución de la injuria biliar deba ser diferida por las condiciones locales y generales del paciente.





**FIGURA 8.** HALLAZGO DE RESECCIÓN Y CLIPADO DE VÍA BILIAR PRINCIPAL. SE REALIZÓ DRENAJE ABDOMINAL Y BILIAR POR VÍA LAPAROSCÓPICA. A LOS DOS MESES SE REALIZÓ REPARACIÓN DEFINITIVA CON HEPÁTICO-YEYUNO-ANASTOMOSIS

### *Complicaciones hemorrágicas*

Para estos casos, la videolaparoscopia puede ser una herramienta sumamente útil cuando es empleada en pacientes estables, hemodinámicamente compensados y realizada por cirujanos con entrenamiento e instrumental adecuados.

La estabilidad hemodinámica del paciente resulta fundamental para evitar la magnificación de los trastornos cardiovasculares propios del neumoperitoneo. En la toma de decisiones debe considerarse la posibilidad de un síndrome compartimental abdominal subclínico en los pacientes con gran distensión abdominal brusca, con persistente hipotensión arterial y oliguria, a pesar de una resucitación enérgica. En estos casos la realización del neumoperitoneo podrá ser difícil, condicionar hipotensión intraoperatoria y eventuales complicaciones cardiológicas. La descompresión y aspiración inicial por el orificio del trocar umbilical representa una alternativa para mejorar la situación del paciente previo a la exploración abdominal. La reevaluación del estado hemodinámico del paciente, el juicio clínico y el sentido común del cirujano definirá si se justifica allí la re-laparoscopia.

En el manejo laparoscópico de las complicaciones hemorrágicas y a modo de resumen podemos mencionar que en un porcentaje no despreciable de estos pacientes estables con hemorragias intra-abdominales, no podrá demostrarse la causa de la hemorragia y el gesto terapéutico sólo consistirá en la remoción de coágulos y lavado peritoneal.

En otro grupo de pacientes será factible demostrar y tratar la causa de la hemorragia por vía laparoscópica, como es la originada en los orificios de los trócares de acceso laparoscópico, o en la zona operatoria (lecho de resección, vasos sangrantes de la zona operatoria, desgarró de otras estructuras, etc.) (FIGURA 9).

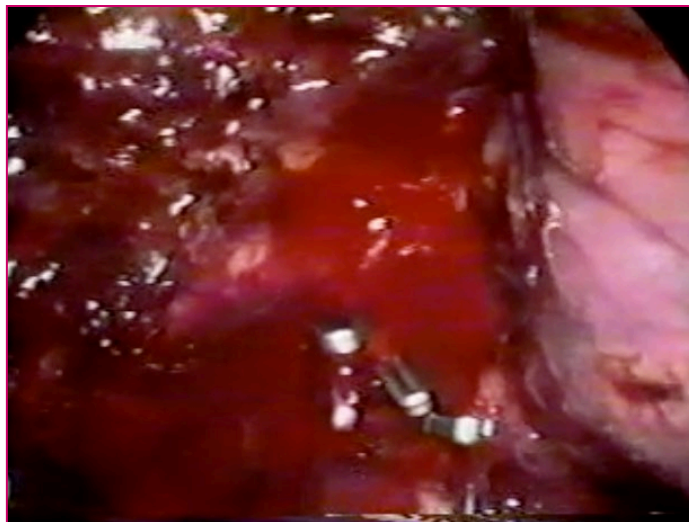


FIGURA 9. HEMOPERITONEO SECUNDARIO A HEMORRAGIA DEL LECHO VESICULAR

Finalmente en algunos pacientes con hemorragia persistente ante maniobras hemostáticas infructuosas, la evaluación laparoscópica permitirá un emplazamiento más adecuado de la laparotomía necesaria.

Uno de los instrumentos más útiles es el sistema de aspiración y irrigación, dado que la remoción de los coágulos puede resultar sumamente laboriosa. El lavado enérgico con soluciones tibias (para evitar la hipotermia) y el empleo de aspiradores multiperforados de 10 mm y con un amplio orificio en su

extremo distal nos han sido de suma utilidad para el manejo de complicaciones hemorrágicas postoperatorias de cirugía laparoscópica.

El uso de selladores vasculares con energía, el electrobisturí con gas de argón y los diversos productos hemostáticos tienen en estas reoperaciones una amplia aplicación.

### *Obstrucción intestinal*

Esta es una de las complicaciones postoperatorias donde se emplea con más frecuencia la laparoscopia para su resolución (FIGURA 10).

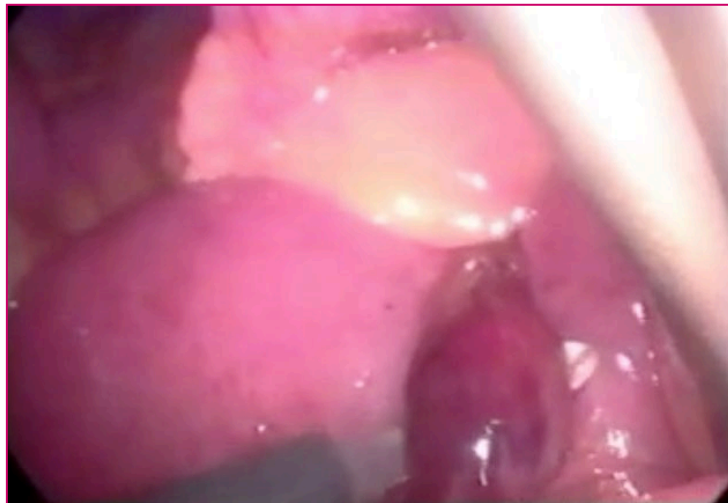

FIGURA 10. BRIDA POSTOPERATORIA CONDICIONANTE DE OCLUSIÓN INTESTINAL LUEGO DE COLECTOMIA POR VÍA ABIERTA

Los resultados y riesgos del abordaje laparoscópico están condicionados con la causa subyacente y el tiempo de evolución. Los procesos plásticos extensos, la friabilidad de la pared intestinal y la gran distensión intestinal son factores de riesgo para conversión, ineffectividad y potenciales complicaciones severas como la perforación de un asa intestinal; hecho que puede condicionar complicaciones posteriores. La liberación de los procesos adherenciales plásticos debe realizarse con maniobras delicadas evitando la tracción del intestino que fácilmente condiciona su desgarro. El devanamiento intestinal debe realizarse desde donde se ven asas finas, hacia proximal

empleado pinzas con amplia superficie de prensión. Estas recomendaciones puntuales buscan disminuir los riesgos de perforación intestinal.

### *Perforación de vísceras huecas*

En estos casos el abordaje deberá resolver dos aspectos de la complicación: la perforación vísceral y la repercusión peritoneal asociada (abscesos y/o peritonitis). En las perforaciones gástricas y duodenales, podrá plantearse su sutura laparoscópica de acuerdo a las características locales y habilidad del cirujano. Por el contrario, en las perforaciones colónicas y algunas de intestino delgado, por seguridad se planteará la conversión en una elevada proporción de casos.

Los abscesos abdominales y la peritonitis generalizada no organizada son una excelente indicación para el abordaje laparoscópico. Por el contrario, la peritonitis organizada y los abscesos inter-asas múltiples representan limitaciones para una adecuada *toilette* peritoneal por este acceso.

Para obtener resultados satisfactorios con este abordaje, el lavado peritoneal enérgico («inundación») con soluciones de irrigación tibias, el cambio de posición de la mesa operatoria, y la movilización del epiplón mayor hacia el compartimiento supramesocolónico para lograr un adecuado lavado inter-asas son algunas de las maniobras que empleamos para mejorar la efectividad de este abordaje.

En la perforación vesical, la sutura por vía laparoscópica de la vejiga, el drenaje de la peritonitis urinosa y la descompresión vesical con una sonda han demostrado una elevada efectividad.

### *Otras complicaciones*

Las complicaciones precoces de las operaciones colónicas, antireflujo gastroesofágico y cirugía bariátrica también son pasibles de solucionar por vía laparoscópica. De esta manera se resolvieron filtraciones anastomóticas o de la línea de suturas, hernias agudas, funduplicaturas estrechas y cierre estrecho de los pilares, etc. En estos casos el grado de entrenamiento del cirujano fue condicionante del uso y efectividad de la relaparoscopia, lo que

motivó en algunas series que la aplicabilidad inicial de la relaparoscopia fuera del 17 % y luego llegara hasta el 78 %.

### **Laparoscopia exploradora en complicaciones de cirugía abierta**

Aquí se plantea la aplicación de la exploración laparoscópica en el postoperatorio de una cirugía abierta. La sutura reciente de la pared abdominal en el caso de las reoperaciones precoces y las adherencias postoperatorias extensas de la cirugía abierta en el caso de reoperaciones tardías han sido factores determinantes para que muchos cirujanos no empleen este procedimiento en estas situaciones.

En forma experimental ha sido demostrado que el neumoperitoneo, en las reoperaciones laparoscópicas precoces de cirugía abiertas, no incide en forma negativa en la evolución de la cicatrización de la herida abdominal reciente. Por el contrario, la relaparotomía sí genera un retroceso en la cicatrización, y reinicio de las diversas etapas de cicatrización de la herida operatoria.

El empleo de neumoperitoneo a baja presión y con buena relajación muscular nos ha permitido la exploración laparoscópica en pacientes con grandes laparotomías a los pocos días de la cirugía inicial sin complicaciones en el cierre de la pared abdominal (FIGURA 11 a 17).

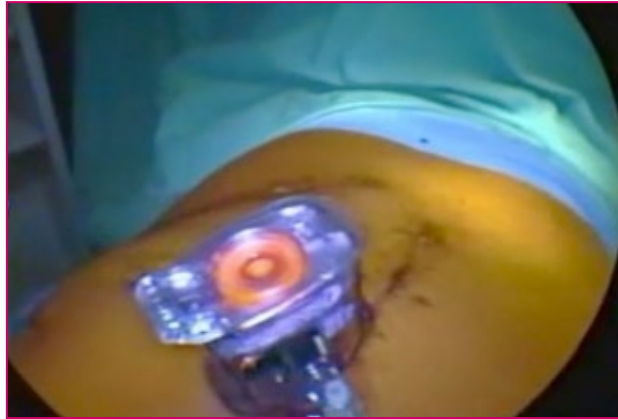

FIGURA 11. INSERCIÓN DE TROCAR EN ZONA UMBILICAL EN PACIENTE CON CICATRIZ MEDIANA SUPRA EN INFRAUMBILICAL Y SUBCOSTAL DERECHA

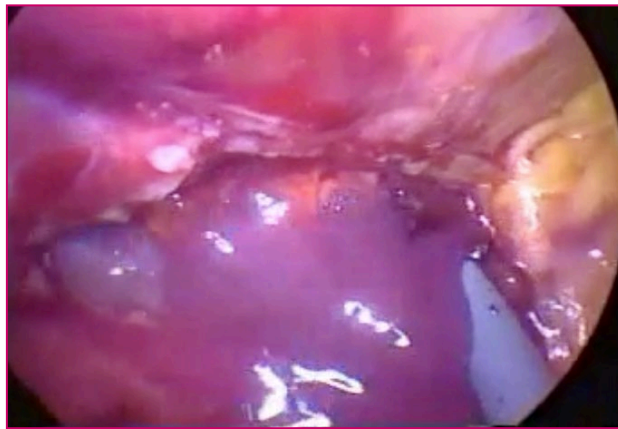


FIGURA 12. DRENAJE DE HEMATOMA HEPÁTICO INFECTADO POSTERIOR A RESECCIÓN HEPÁTICA

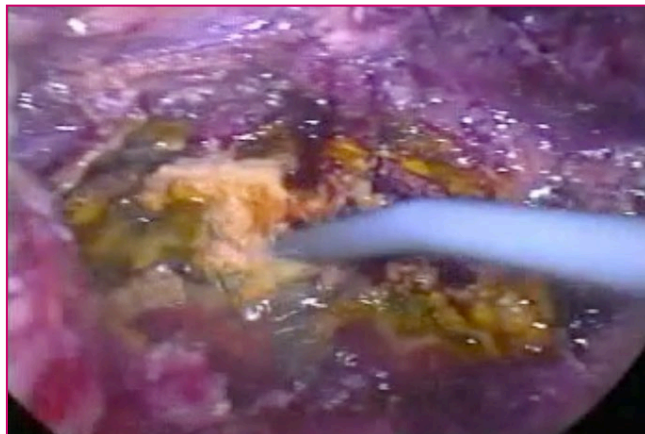


FIGURA 13. NECROSIS HEPÁTICA REMOVIDA POR VÍA LAPAROSCÓPICA

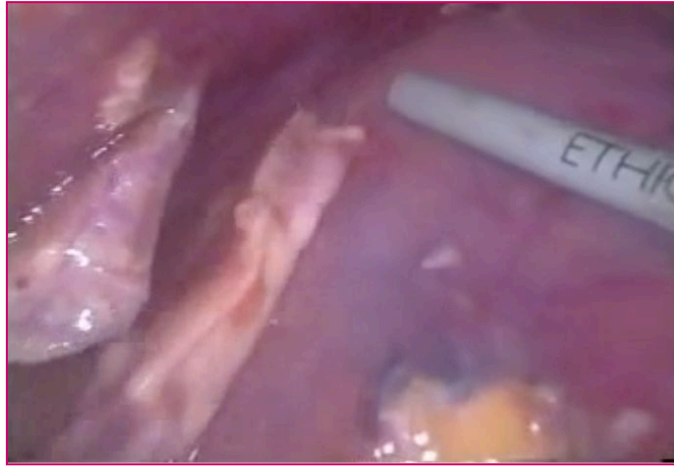


FIGURA 14. REMOCIÓN DE MEMBRANAS PIÓGENAS SUBFRÉNICAS LUEGO DE RESECCIÓN HEPÁTICA

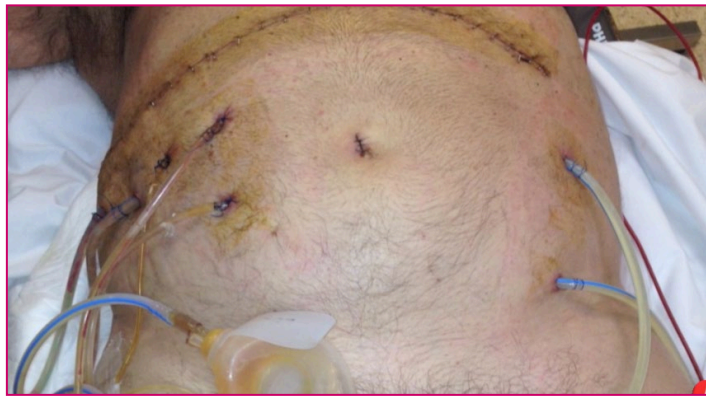

FIGURA 15. REOPERACIÓN POR COLEPERITONEO POSTOPERATORIO POSTERIOR A RESECCIÓN HEPÁTICA ABIERTA. OBSÉRVESE INCISIÓN UMBILICAL PARA TROCAR. LOS DRENAJES FUERON COLOCADOS A TRAVÉS DE TROCARES DE 5 MM. LA INCISIÓN SUBCOSTAL PERMANECE CERRADA

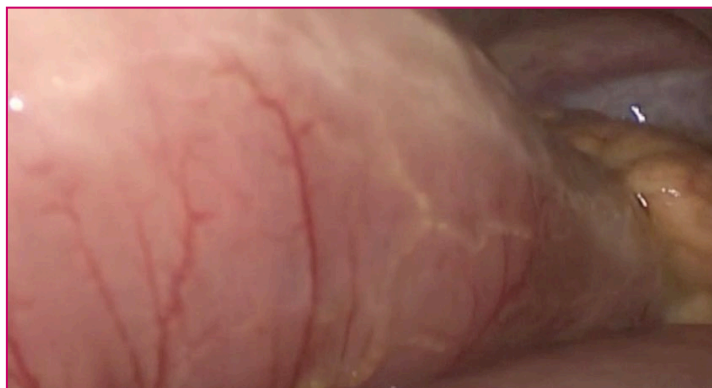

FIGURA 16. FIBRINA EN SUPERFICIE SEROSA Y ASAS INTESTINALES DISTENDIDAS SECUNDARIAS A COLEPERITONEO

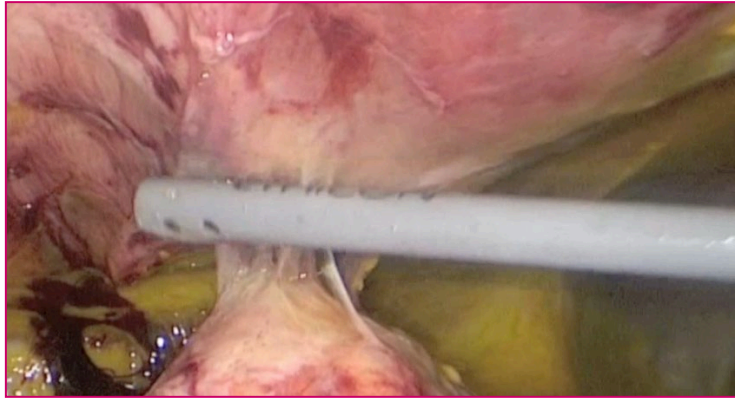


FIGURA 17. ASAS INTESTINALES ADHERIDAS A INCISIÓN SUBCOSTAL

En las series de manejo de la oclusión intestinal por vía laparoscópica, la mayoría de los pacientes eran portadores de bridas resultantes de cirugía abierta, hecho que muestra la posibilidad de manejar por vía laparoscópica, en casos seleccionados, complicaciones resultantes de cirugía abierta.

La selección de los pacientes, de acuerdo al tipo de complicación y estado hemodinámico, resulta esencial. Las grandes catástrofes abdominales, donde se requieran resecciones viscerales múltiples, descompresión abdominal, exteriorización de dehiscencias anastomóticas, o donde el paciente está en precarias condiciones hemodinámicas, no serán pasibles de este acceso.

Todos los conceptos vertidos en el apartado re-laparoscopia tienen aplicación en el manejo de complicaciones posteriores a cirugía abierta.

La «re-laparoscopia» y la «laparoscopia exploradora» seguramente serán empleadas con más frecuencia en el manejo de complicaciones postoperatorias, en la medida en que los cirujanos se sientan cómodos con dicho procedimiento al contar con un entrenamiento adecuado en cirugía laparoscópica avanzada. En las FIGURAS 18 y 19 se representan las indicaciones y resultados de la encuesta nacional realizada en el año 2003 a propósito del Relato Oficial del Congreso Argentino de Cirugía.



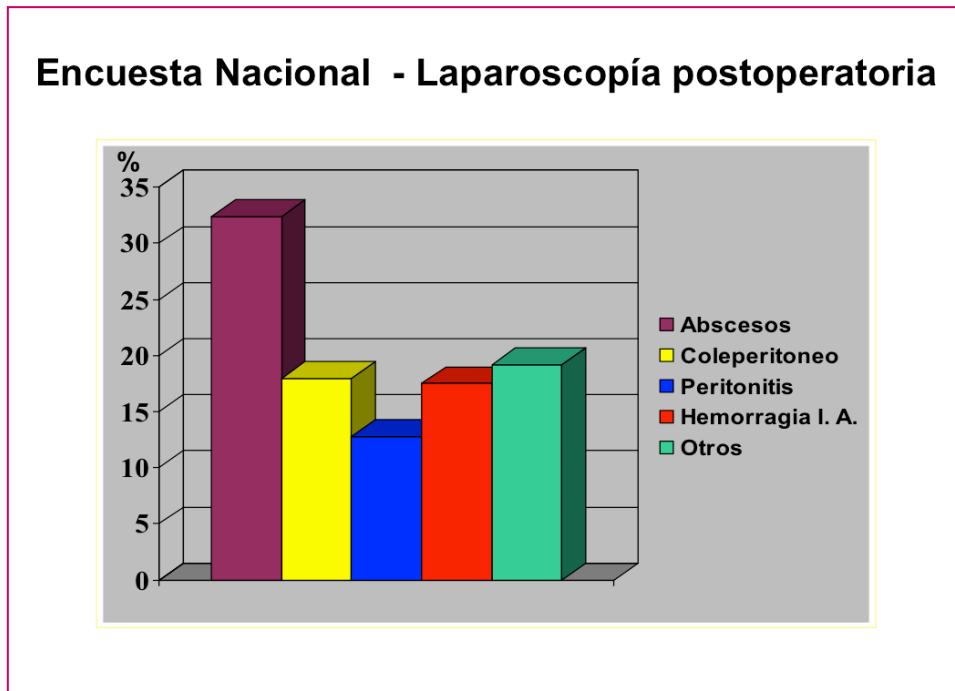


FIGURA 18. INDICACIONES DE LAPAROSCOPIA EN COMPLICACIONES POSTOPERATORIAS

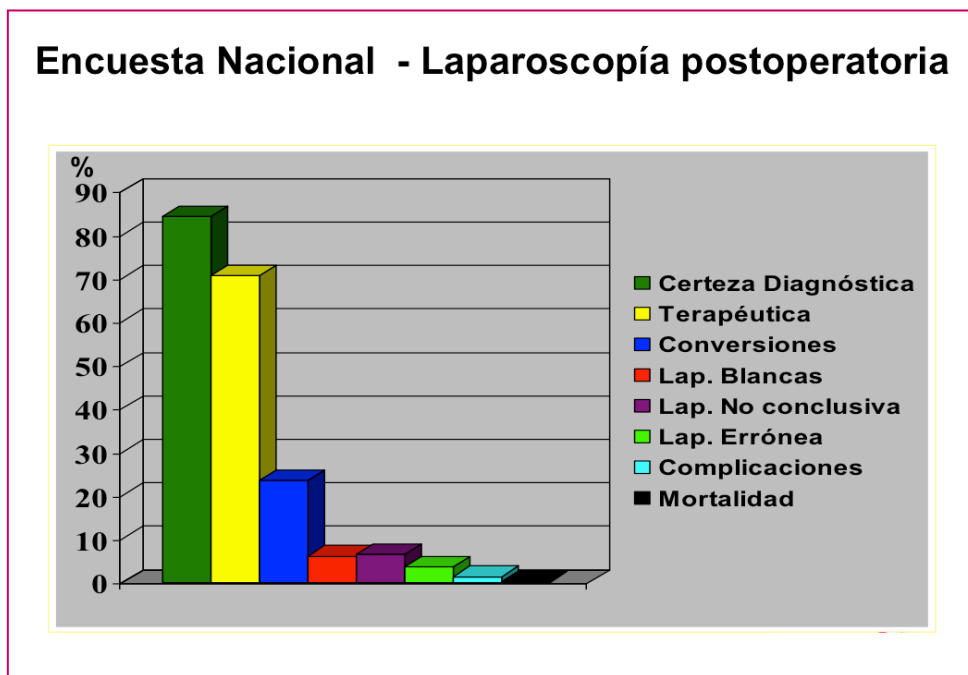


FIGURA 19. RESULTADOS DEL EMPLEO DE LAPAROSCOPIA EN COMPLICACIONES POSTOPERATORIAS

Podemos concluir que el empleo de la laparoscopia para la resolución de complicaciones postoperatorias está condicionada principalmente por el

estado general y hemodinámico del paciente, por el nivel de entrenamiento del cirujano y el grado de convicción que posea sobre el procedimiento.

Los lineamientos básicos a tener presentes en la aplicación de la evaluación y tratamiento por vía laparoscópica de las complicaciones postoperatorias son: 1) Emplazamiento seguro del primer trocar y 2) frente a limitaciones para evaluar o resolver la complicación, la conversión es la solución.

Con estos conceptos presentes, un número importante de pacientes con complicaciones postoperatorias se verá beneficiado por las ventajas del procedimiento laparoscópico, siendo resueltas las complicaciones en forma segura y confiable.

## Bibliografía sugerida

AGRESTA F, ANSALONI L, BALOCCHI G, *et al.* Laparoscopic approach to acute abdomen from the Consensus Development Conference of the Societa Italiana de Chirurgia and the European Association for Endoscopic Surgery (EAES). *Surg Endosc.* 2012;26(8):2134-2164. doi:10.1007/s00464-012-2331-3

DI SAVERIO S. Emergency laparoscopy: a new emerging discipline for treating abdominal emergencies attempting to minimize costs and invasiveness and maximize outcomes and patient's confort. *J Trauma Acute Care Surg.* 2014;77(2):338-350. doi:10.1097/TA.0000000000000288

GARCÍA H, STALTARI JC. Abdomen Agudo Quirúrgico: diagnóstico y tratamiento. *Rev Argent Cirug.* 2012;número extraordinario.

PEKOLJ J, ARDILES V, HYON S. *Complicaciones de la cirugía abdominal. Cómo manejarlas.* Clínicas Quirúrgicas del Hospital Italiano. Buenos Aires: Del Hospital Ediciones; 2014.

PEKOLJ J. Manejo de las complicaciones más frecuentes de la cirugía abdominal. *Rev Argent Cirug.* 2003;número extraordinario.

# **Drenaje percutáneo abdominal y transorificial guiado por imágenes**

**DRES. ARIEL COSOLI, HORACIO D'AGOSTINO Y MIGUEL ÁNGEL DE GREGORIO ARIZA**

## **Indicaciones de aspiración y drenaje de colecciones líquidas**

- Sospecha de infección o presencia de una comunicación fistulosa anormal.
- Necesidad de identificar características del líquido.
- Sospecha de que la colección cause síntomas (dolor, fiebre, obstrucción) suficientes para justificar el drenaje.
- Maniobras de «temporización» hasta lograr la mejoría del enfermo que permitan un tratamiento quirúrgico definitivo (ej., drenaje de un absceso por diverticulitis para realizar luego resección colónica y anastomosis primaria).
- Como un procedimiento adyuvante para facilitar un mejor resultado de una intervención posterior (ej., paracentesis antes de realizar una gastrostomía, disminuyendo el riesgo de fístula y peritonitis post-punción gástrica).

## Contraindicaciones de la punción y el drenaje percutáneo

- Coagulopatía que no es adecuadamente corregida.
- Compromiso de la función cardiopulmonar o hemodinámico severo.
- Falta de acceso seguro a la colección.
- Incapacidad del paciente para cooperar durante el procedimiento, si esto fuese necesario.

Resultados sugeridos	
Resultado	Porcentaje sugerido (%)
<p>Éxito en la aspiración de líquidos</p> <p>Aspiración adecuada de fluidos que permite el diagnóstico</p>	95 %
<p>Éxito en el drenaje percutáneo</p> <p>Curación</p>	85 %

J Vasc Interv Radiol 2010; 21:431-435

CLASIFICACIÓN DE COMPLICACIONES DEL PROCEDIMIENTO
<p><b>Complicaciones menores</b></p> <p>A. No pudo realizarse el tratamiento, sin consecuencias.</p> <p>B. Puede realizarse el procedimiento, requiriendo internación del paciente para observación.</p>
<p><b>Complicaciones mayores</b></p> <p>C. Requerimiento de tratamiento posterior, con hospitalización corta (&lt;48 hs).</p> <p>D. Requerimiento de tratamiento prolongado, con hospitalización prolongada (&gt;48 hs).</p> <p>E. Secuela permanente.</p> <p>F. Muerte.</p>

J Vasc Interv Radiol 2010; 21:431-435

### PORCENTAJE DE COMPLICACIONES ACEPTADA

Tipo de complicaciones	Tasa sugerida
Todas las complicaciones mayores luego de practicado el procedimiento	10 %

J Vasc Interv Radiol 2010; 21:431-435

### COMPLICACIONES

Complicaciones mayores	Nuestro Resultado (%)	Resultado Sugerido (%)
Shock Septico	1-2	4
Bacteriemia*	2-5	10
Hemorragia*	1	2
Sobreinfección**	1	2
Perforación intestinal*	1	2
Perforación pleural*	1	2

\* Requirieron tratamiento; \*\* incluye infección de colección estéril  
J Vasc Interv Radiol 2010; 21:431-435

## Objetivos de esta presentación

- Revisar el proceso sistemático de drenaje percutáneo guiado por imágenes.
- Entender las múltiples causas de falla del procedimiento.
- Aprender las técnicas para la evacuación de las colecciones complejas.

## Tratamiento de colecciones líquidas

Debe realizarse en EQUIPO

- Derivación por especialista (cirujano, gastroenterólogo, ginecólogo, clínico)
- Diagnóstico radiológico
- Intervencionista

### *Proceso del procedimiento*

- Preoperatorio (evaluación/preparación)
- Realización del procedimiento
- Postoperatorio (seguimiento)

### *Principios básicos*

- Saber qué se va a drenar
- Conocer al paciente que se está tratando
- Drenar la colección totalmente
- Seguimiento

#### *Del paciente*

#### *Del catéter*

### *Saber qué se va a drenar*

Conducta: *Diagnosticar/confirmar la colección*

- Elección: TAC de abdomen y pelvis
- Segunda opción: resonancia magnética nuclear
- Aceptable, pero no suficiente: ecografía

### *¿Es una colección simple o compleja?*

**Colección simple:** colecciones simples estériles o infectadas, sin septos, fístula o material necrótico (ej., quistes, abscesos postoperatorios).

**Colecciones complejas:** colecciones únicas o múltiples, con cavidades estériles o infectadas, con tabiques, fístula o material necrótico (abscesos por perforación intestinal, hematomas infectados, bilomas, linfocele, colecciones pancreáticas, tumores necróticos).

*¿Es indicado drenarlo de manera percutánea?*

**Colección estéril:** cuando causa efecto de masa, dolor, malestar, deformidad, obstrucción (gastrointestinal, génito-urinaria, biliar).

**Colecciones infectadas:** siempre (si es seguro el drenaje). Usualmente es una intervención de urgencia (riesgo de shock séptico y muerte).

### NUNCA DEJE AL PACIENTE IR A DORMIR CON PUS

*¿Hay una vía de acceso segura para la inserción del catéter?*

Que no exista interposición de estructuras anatómicas vitales (ej., vasos, intestino, vejiga).

Buscar siempre la distancia más corta entre el sitio de punción y la colección (piel, recto, vagina).

*Saber a **quién** se va a drenar*

- Breve cuestionario sobre antecedentes
- Revisar laboratorio y las imágenes obtenidas
- Condiciones generales, nutrición, alergias, comorbilidades, medicación.
- Parámetros de coagulación y anestesia similar a otras intervenciones guiadas por imágenes (ej., punción, biopsia). Colecciones superficiales y extensas, en pacientes sin riesgo de sangrado pueden necesitar poca o ninguna preparación

*¿Cuándo debe aspirarse una colección?*

**De elección:** cuando la posibilidad de repetir la colección es escasa (absceso seleccionado).

*De necesidad:* cuando la colección es muy pequeña (< 3 cm); cuando no hay vía segura para la inserción del catéter.

### *Drenar la colección totalmente*

*Lo ideal:* completar la evacuación de la colección

#### ■ *Catéter único*

Colecciones simples

Fluidos poco viscosos

#### ■ *Catéteres múltiples*

Colecciones complejas

Fluidos viscosos o necróticos

Colecciones extensas (> 6 cm)

## **Seguimiento**

### *Seguimiento del enfermo*

*Clínico:* mejoría del enfermo, resolución del dolor, fiebre, deformidad/obstrucción.

*Laboratorio:* normalización de la leucocitosis, mejorar la nutrición.

*Imágenes:* controlar con imágenes; cuando el paciente no mejora o empeora luego del drenaje, propósitos académicos.

### *Seguimiento del catéter*

*Controlar el catéter:* rondas diarias en enfermos hospitalizados, seguimiento por consultorio externo; cuando el paciente no mejora o empeora luego del drenaje, propósitos académicos. Controlar el volumen diario del drenaje. Características del fluido. Radioscopia del catéter.

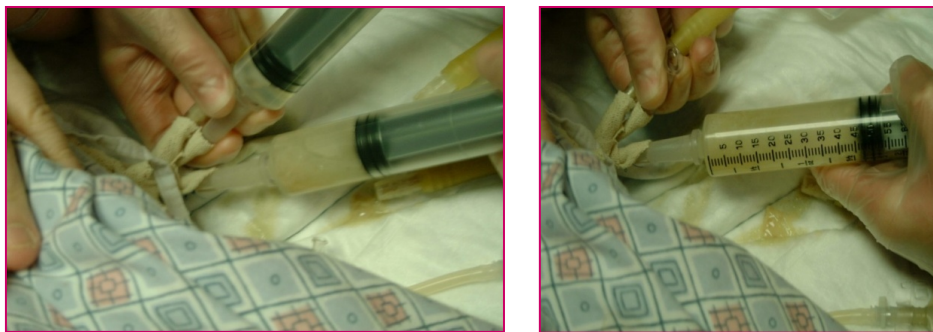
*Manejo del catéter:* fijación externa. Drenaje bajo cama en bolsa. Succión (intermitente/continua). Irrigación.



*Sugerencias para la irrigación segura del catéter:* aspirar todos los líquidos residuales de la cavidad. Inyectar 5-10 ml de solución salina. Aspirar totalmente. Instilar 5 ml de solución salina.

*Seguimiento del catéter en colecciones con fluidos viscosos o con partículas*

- Irrigación vigorosa para remover/debridar tejidos necróticos.
- Jeringas grandes (60 ml)
- Utilizar solución salina en hígado
- En abscesos puede utilizarse solución de Dakin 0.125 %



IRRIGACIÓN Y ASPIRACIÓN DE LOS DRENAJES



MATERIAL OBTENIDO: PUS

### *Crterios para la extracción del catéter (CLIC)*

Clínicamente mejoría

Laboratorio normalizado

Imágenes: falta de cavidad residual o fístula

Catéter: drenaje menor < 10 ml/día

### *Drenaje percutáneo guiado por imágenes*

#### *Causas de fracaso*

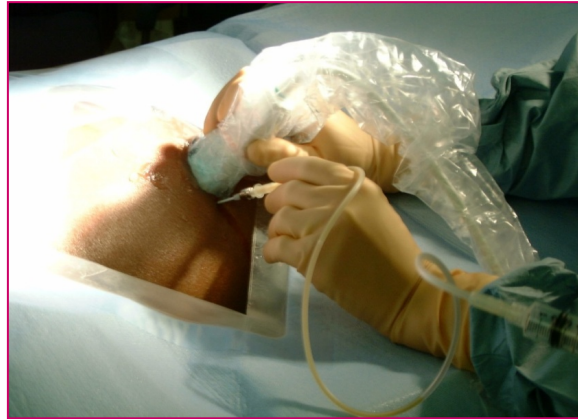- Drenaje incompleto (causa más común)
- Presencia de tejido necrótico (difícil de evacuar con catéteres)
- Presencia de fístula, tumor necrótico, malnutrición severa, esteroides, isquemia

## **Técnicas avanzadas de drenaje percutáneo guiado por imágenes**

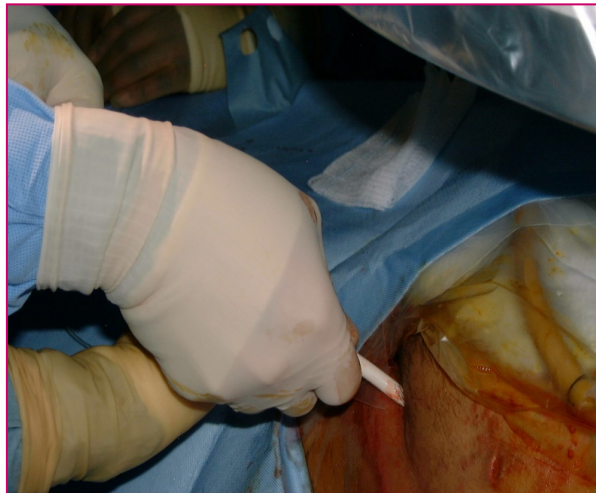### *Catéteres de drenajes emparejados = Optimización del drenaje*

Esta técnica consiste en insertar más de un catéter de drenaje por el mismo sitio de punción en la piel o por punciones separadas en la misma colección.

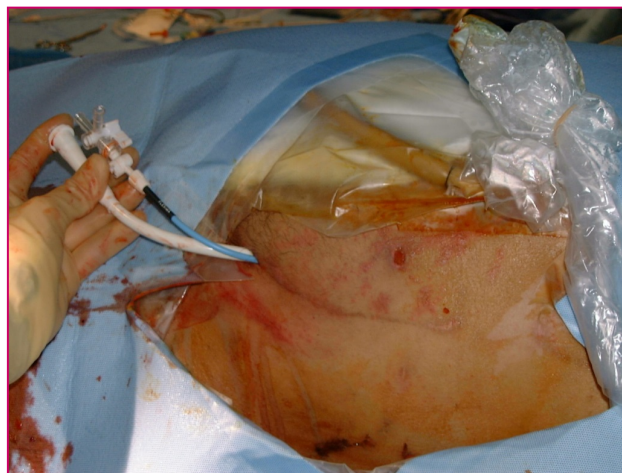
- Utilizado para colecciones de gran tamaño (> 6 cm de diámetro)
- Colecciones complejas con líquido con partículas
- Facilita la irrigación de la cavidad, removiendo detritos y evacuando completamente el contenido



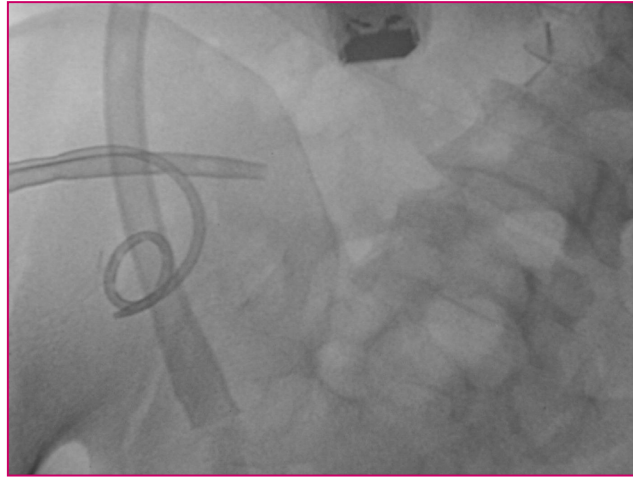
CATÉTERES DE DRENAJES EMPAREJADOS = OPTIMIZACIÓN DEL DRENAJE. PUNCIÓN GUIADA POR ECOGRAFÍA



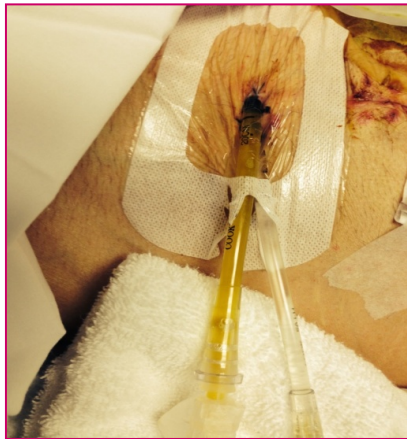OPTIMIZACIÓN DEL DRENAJE CON DILATACIÓN DEL TRAYECTO



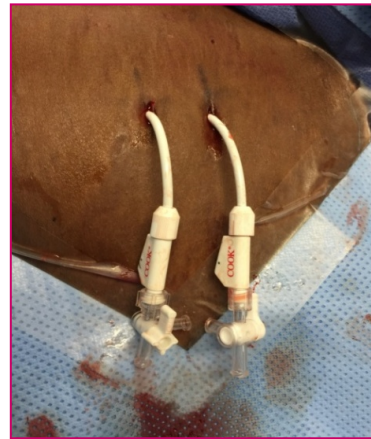OPTIMIZACIÓN DEL DRENAJE CON COLOCACIÓN DE CATÉTERES




CONTROL RADIOSCÓPICO



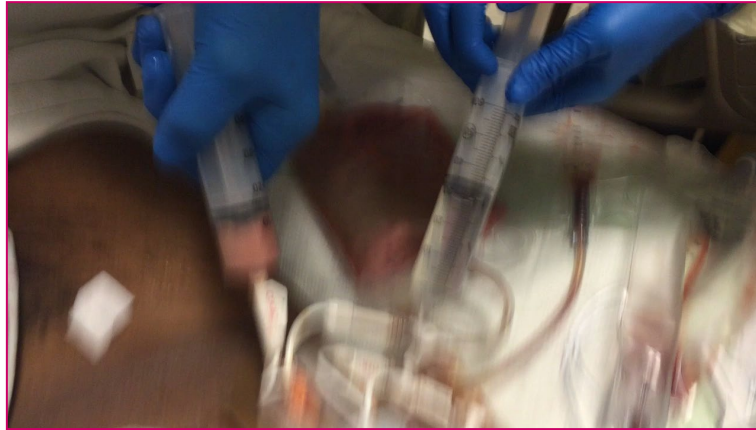PUNCIÓN ÚNICA



DOS SITIOS DE PUNCIÓN



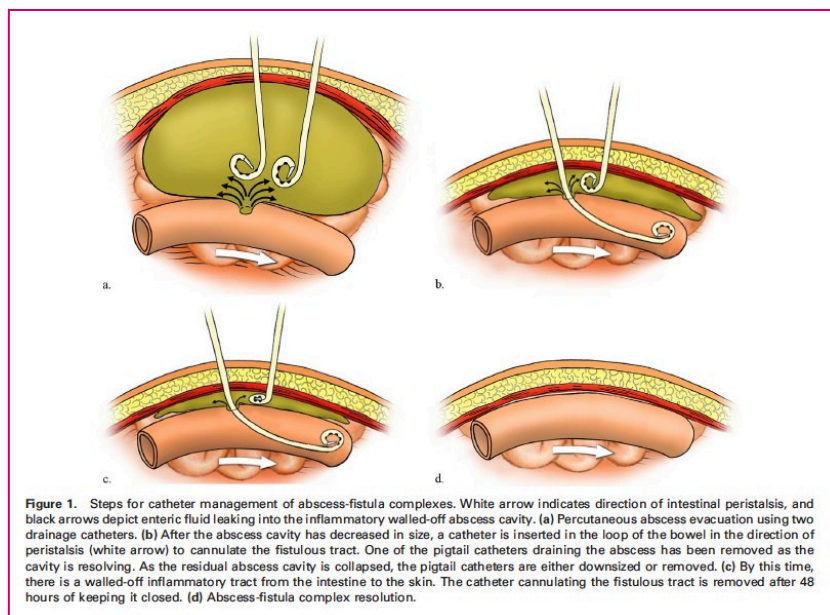
DRENAJE CON CATÉTER EMPAREJADO



LAVADO Y DRENAJE CON SOLUCIÓN DE DARKIN

## Absceso por perforación intestinal

- Contenido: pus c/flora entérica
- Comunicación: con la luz intestinal
- Causas: apendicitis; diverticulitis; enfermedad de Crohn; cáncer
- Tratamiento: drenaje c/múltiples catéteres 10-24 F. Antibióticos & nutrición → Cirugía



DRENAJE DE COLECCIÓN, CANULACIÓN DE LA FÍSTULA Y RESOLUCIÓN

Fuente: *J Vir.* 2015;09:1363-1367

## Drenaje percutáneo de colecciones pancreáticas

*Definición de colección pancreática (CP)*

*Contenido:* rico en enzimas pancreáticas (líquido claro, pus, sangre, tejido necrótico).

*Comunicación:* con los conductos pancreáticos y/o el tracto digestivo.

*Causas:* post-necrótica (biliar, alcohólica); canalicular; trauma (accidental & cirugía).

*Tratamiento:* la literatura ha reconocido la utilidad del drenaje percutáneo guiado por imágenes (DPGI): drenaje c/múltiples catéteres 10-24 French. Antibióticos & nutrición → Tratamiento multimodal, cirugía electiva.

## Última experiencia publicada

- ❖ Estudio aprobado por IRB (Institute for Research in Biomedicine- Instituto de Investigación Biomédica H10-015)
- ❖ Criterio de inclusión: Pacientes con CP líquidas tratados con drenaje percutáneo **(121 pacientes)**
- ❖ Hombres, 77 (64%); mujeres, 44 (36%)
- ❖ Edad media: 44.8 años (rango, 3-78 años)

D'Agostino HR, Hamidian Jahromi A, Jafarimehr E, Johnson P, Do D, Henderson B, Shokouh-Amiri H, Zibari G. "Strategy for effective percutaneous drainage of pancreatic collections: results on 121 patients." *J La State Med Soc.* 2013 Mar-Apr;165 (2):74-81.

❖ CP Patogénesis*:	Pts	%
✓ Necrotizante	79	65
✓ Traumática	32	26
✓ Ductal	10	8
✓ TOTAL	121	100

Clasificación de la LSU, modificada por D'Egidio A, Schein M. Pancreatic pseudocysts: a proposed classification and its management implications. Br J Surg. 1991;78(8):981-4.

### Etiología de la Pancreatitis

❖ Estudio realizado con pacientes de Estados Unidos de América

❖ CP con pancreatitis necrotizante	Pts	%
✓ Alcohólica	40	51
✓ Biliar	20	25
✓ Hiperlipidemia	8	10
✓ Otras*	11	14
✓ <b>TOTAL</b>	<b>79</b>	<b>100</b>

\* Vasculitis, 3 pacientes (lupus eritematoso sistémico, 2; esclerodermia, 1); medicamentosa/SIDA, 2 pacientes; post trasplante renal, 1 paciente; desconocido, 5 pacientes.

❖ CP de origen Traumático	Pts	%
✓ Post cirugía	23	72
✓ Traumatismo abdominal contuso	8	25
✓ Post endoscopia	1	3
✓ <b>TOTAL</b>	<b>32</b>	<b>100</b>

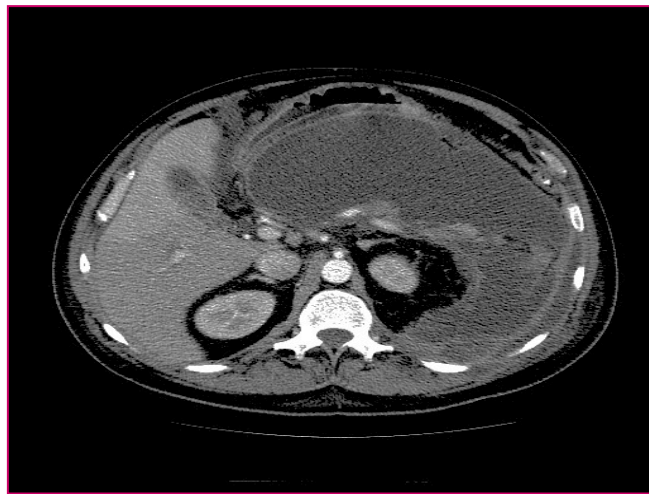
  

❖ CP de origen ductal	Pts	%
✓ Alcoholismo	10	100

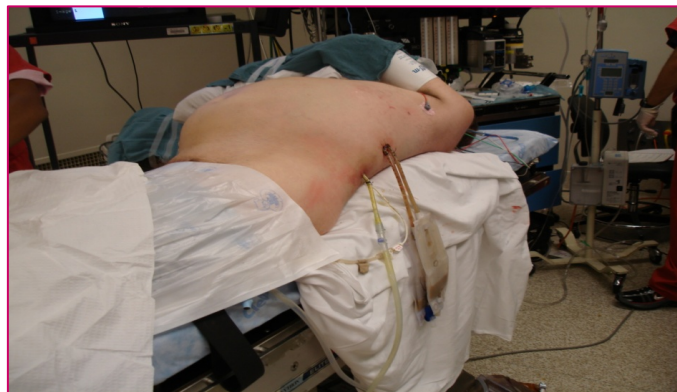## Materiales y método

Estrategia de tratamiento y evacuación con drenaje vigoroso, lavado y aspiración de:

- Colecciones bien circunscriptas (pseudoquiste, absceso)
- Drenaje compartimental cuando no están bien definidos los márgenes de la colección en las imágenes

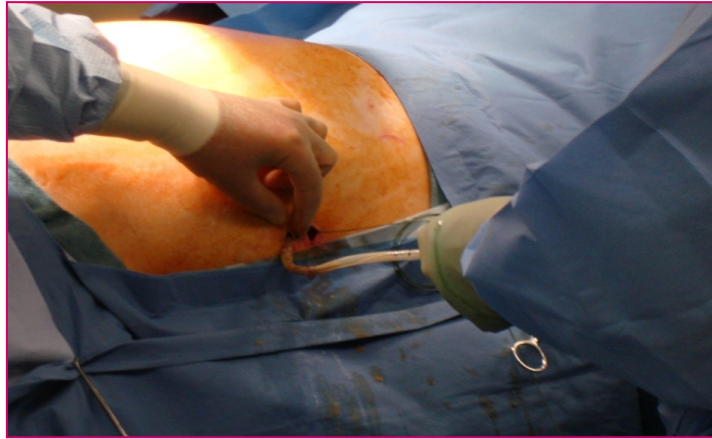


TOMOGRAFIA COMPUTADA: COLECCIÓN POR PANCREATITIS NECROHEMORRÁGICA

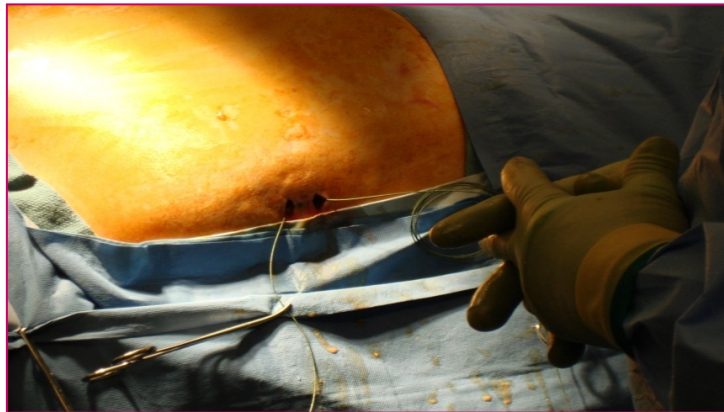


PACIENTE EN TERAPIA INTENSIVA CON DRENAJE PERCUTÁNEO PREVIO

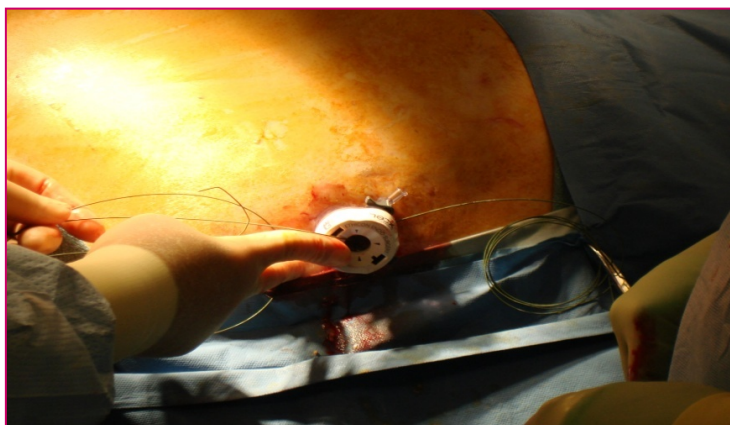




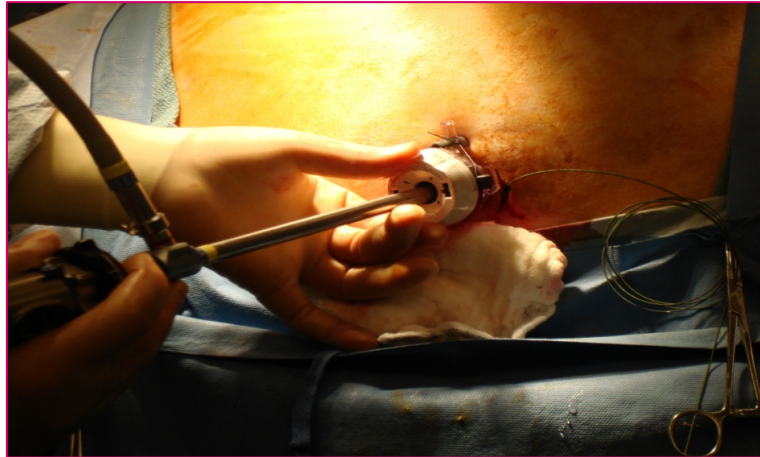
EXTRACCIÓN DE CATÉTERES DE DRENAJE PREVIOS



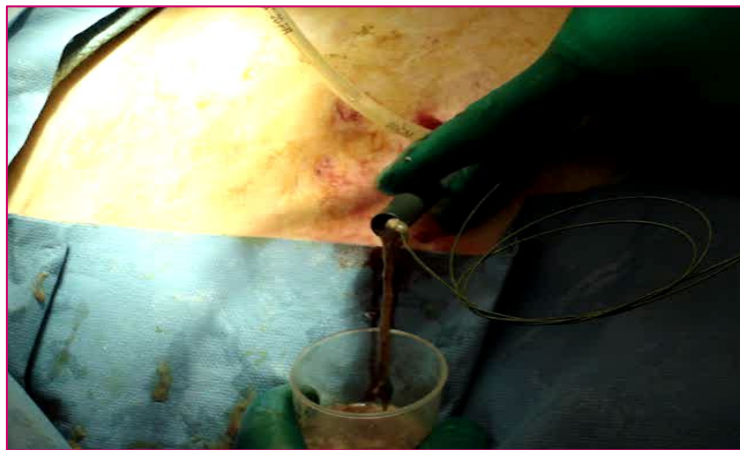
CANULACIÓN DEL TRAYECTO



INTRODUCCIÓN DE TRÓCAR DE LAPAROSCOPIA



LAPAROSCOPIA, DEBRIDAMIENTO Y LAVADO DE LA CAVIDAD



DRENAJE DE PUS Y NECROSIS PANCREÁTICA

## Resultados

	Pts	%
❖ Resolución de la C.P.	102	84.3
❖ Recurrencia de C.P.*	5	4.1
❖ Muerte	9	7.4
❖ Perdidos en el seguimiento	5	4.1
<b>TOTAL</b>	<b>121</b>	<b>100</b>

\* Cirugía (4 pac); Dren. Perc (1 pac).

## Resultados

- Catéteres de drenaje
 

	Pts	%
- Único	25	20
- Múltiple	96	80
- Recambio – revisión del drenaje (electivo)
  - Rango 1-15
- Duración de la cateterización (días)
  - Promedio            51.57
  - Rango                4-237
  - Media                36
  - 45 pacientes        30
  - 15 pacientes        > 100
- Complicaciones
  - Relacionados con el catéter de drenaje
    - Dolor (acceso intercostal, catéteres grandes)
    - Extracción accidental
    - Bloqueo del drenaje
  - Fístulas pancreáticas (\*)
    - Pancreato-cutánea
    - Pancreato-enteral
- \* Todas cerradas excepto en un paciente
  - Relacionadas con la enfermedad
    - Colangitis
    - Obstrucción biliar
    - Obstrucción duodenal

- Diabetes mellitus
- Insuficiencia renal
- Trombosis venosa profunda/Embolia pulmonar
- Hipertensión intracraneal

### *Conclusiones del trabajo*

Las técnicas propuestas de drenaje percutáneo son eficaces para resolver colecciones pancreáticas con mínima morbilidad y mortalidad (Integrando el procedimiento al tratamiento multidisciplinario y apropiado de la sepsis y al soporte crítico y nutricional del paciente)

Problemas principales del drenaje percutáneo:

- Duración de la cateterización
- Cambios de catéteres (revisión de drenajes)

### *Conclusiones*

El drenaje percutáneo combinado con drenaje endoscópico (NOTES) puede reducir el número de catéteres de drenaje, su revisión y la duración de la cateterización.

## **Drenaje guiado por imágenes de colecciones líquidas pelvianas**

### *Elección de las vías de drenaje*

Transabdominal

Transrectal (TR)

Transvaginal (TV)

Transglútea (TG)

Transperineal (TP)

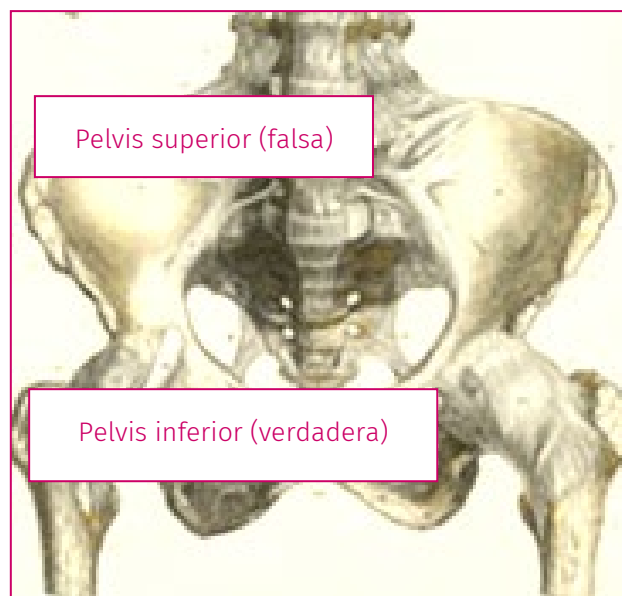
*Vías de abordaje de acuerdo a la localización*

- Pelvis superior

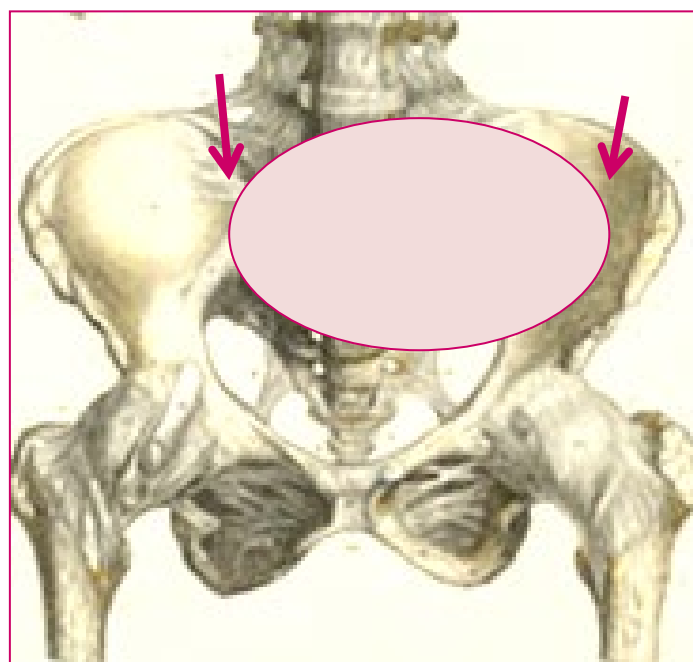
Drenaje transabdominal

- Pelvis inferior

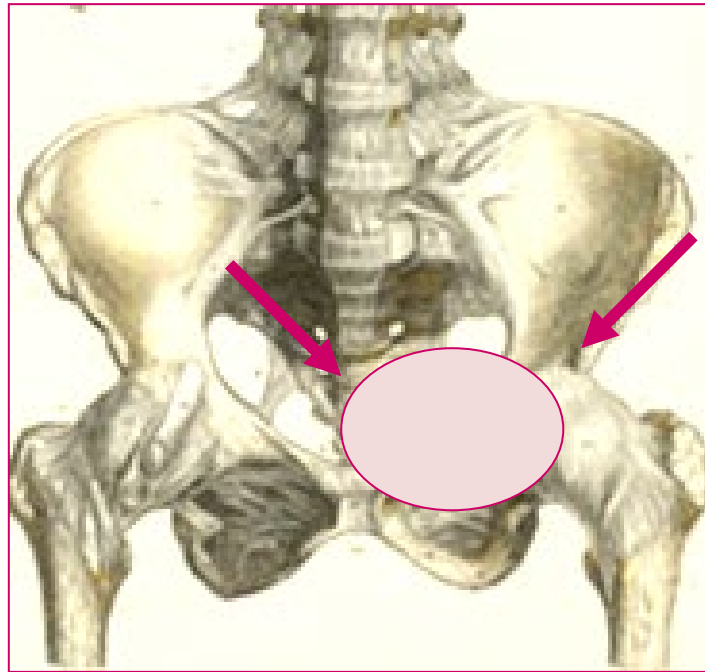
Drenaje transrectal – transvaginal – transglúteo



CLASIFICACIÓN ANATÓMICA



PREFERENCIA DRENAJE TRANSABDOMINAL



PREFERENCIA DRENAJE TRANSVAGINAL-TRANSRECTAL-TRANSGLÚTEO

### *Colección de pelvis inferior (verdadera)*

*Selección de la vía de abordaje*

*Según tipo de colección*

- Colección estéril líquida

Transvaginal/Transglútea/Transperineal **NO TRANSRECTAL**

- Colección infectada

Transvaginal/Transglútea/Transperineal/Transrrectal

### *Drenaje de colecciones pelvianas*

Elección de vía TR / TV / TG / TP

### *Métodos de imagen para guiar la punción*

- Transvaginal/Transrrectal: ecografía/ecografía-radioscopia
- Transglútea: TAC
- Transperineal: ecografía/no guiado por imágenes

*Elección de la vía de abordaje de acuerdo a la experiencia/preferencia del cirujano*

- Vía transvaginal/transrectal

El cirujano debe tener experiencia para interpretar la ecografía y realizar el drenaje TV/TR.

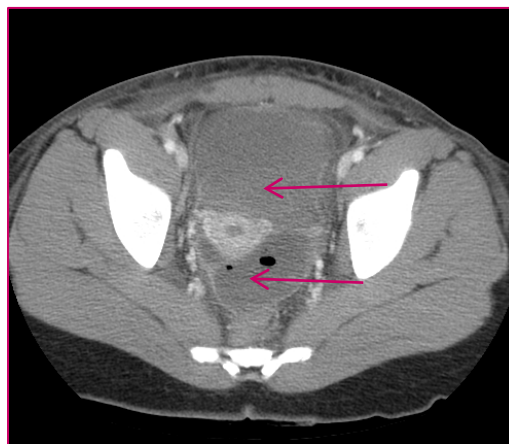
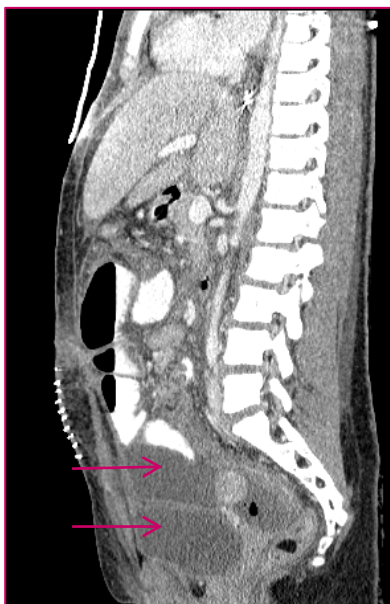
- Vía transglútea

Requiere habilidades básicas.

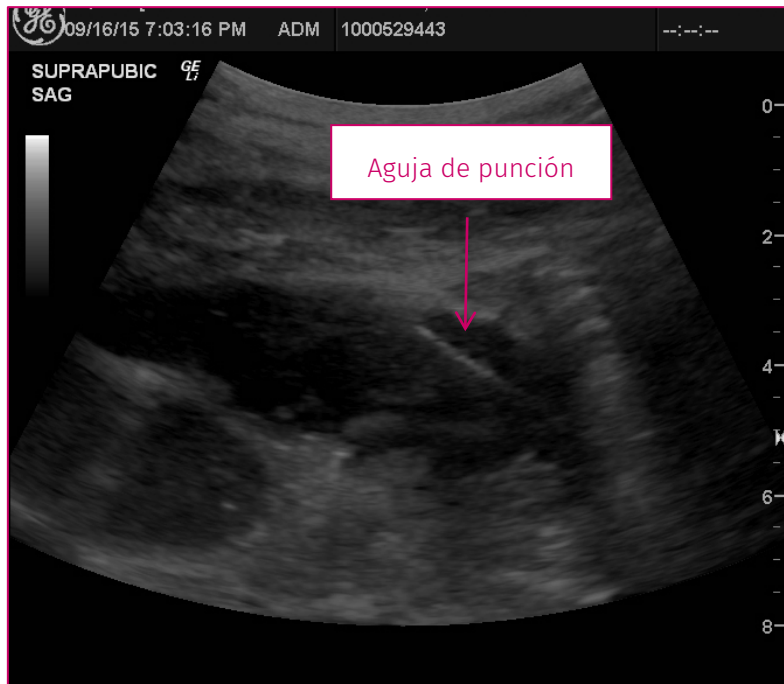- Vía transperineal

El cirujano debe estar familiarizado con la anatomía perineal o el drenaje por ecografía.

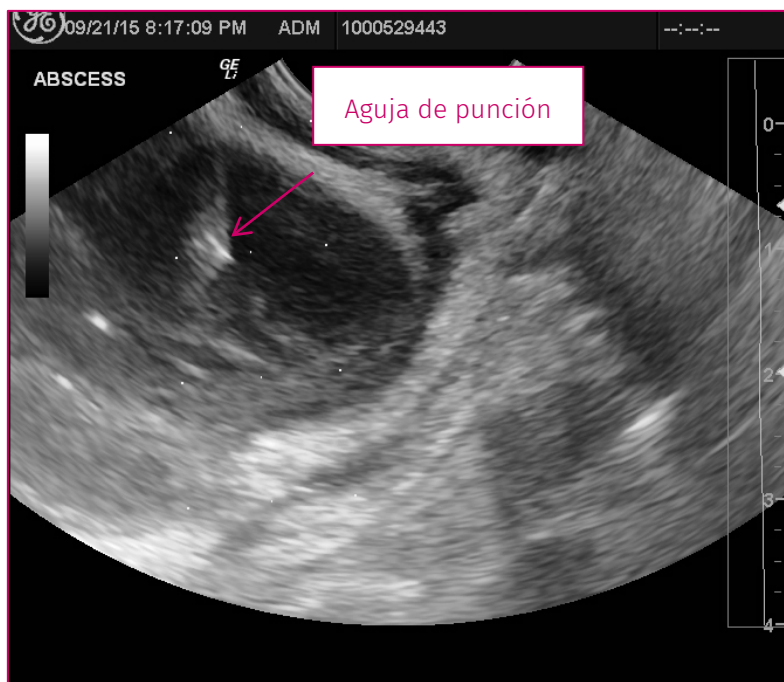*Disponibilidad de equipamiento*



TOMOGRAFIA COMPUTADA: COLECCIÓN PELVIANA EN POSTOPERATORIO DE PERITONITIS APENDICULAR



DRENAJE TRANSABDOMINAL GUIADO POR ECOGRAFÍA



DRENAJE TRANSRECTAL GUIADO POR ECOGRAFÍA



*Drenaje transrectal/transvaginal*

■ Equipamiento y material necesario:

Transductor endovaginal con guía de aguja para punción

Aguja larga (20-30 cm) 18 g

Guías blandas

Catéteres *pigtail*

■ Preparación y posición del paciente

Sonda Foley vesical

Decúbito lateral

Posición ginecológica

**NO USAR ESPÉCULO O ANOSCOPIO**

*Posición del paciente durante el drenaje transrectal/transvaginal*

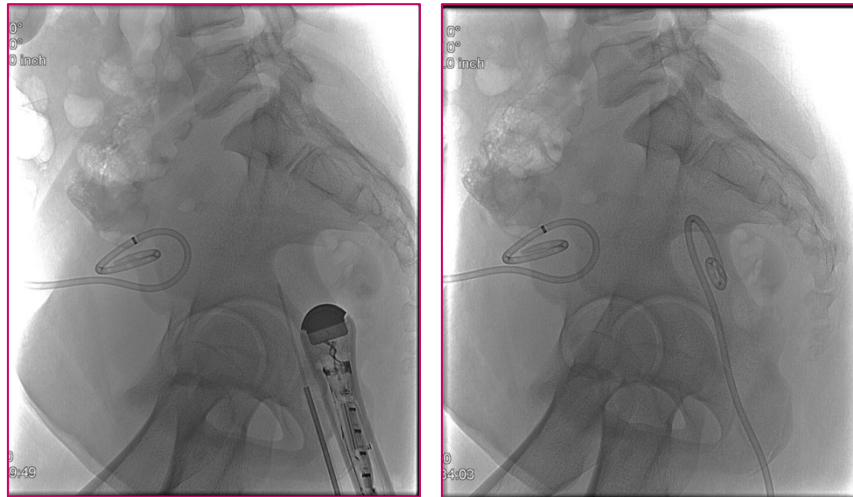
Decúbito lateral del lado de la lesión

Flexión de la pierna superior

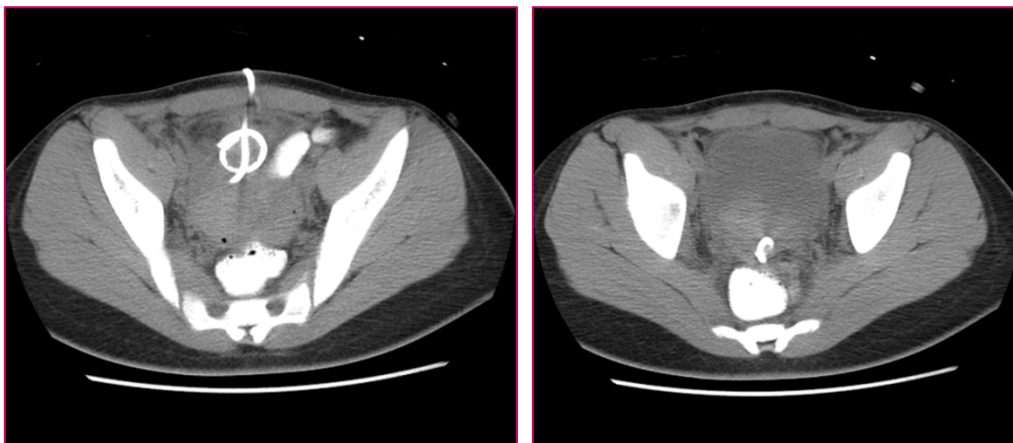Extensión de la pierna inferior (sobre la camilla)

*Tolerancia del paciente al drenaje transvaginal/transrectal*

Excelente



GUÍA TRANSRECTAL Y CONTROL RADIOSCÓPICO DE LOS DRENAJES



TOMOGRAFIA COMPUTADA DE CONTROL: EVACUACIÓN DE LAS COLECCIONES

### *Acceso transglúteo*

■ Indicaciones:

Colecciones estériles o infectadas de la pelvis menor.

Evitar lesiones del nervio ciático o vasos sanguíneos (considerar la cercanía del sacro). **DOLOR Y COMPLICACIONES**

### *Acceso transperineal*

Pacientes con colecciones postoperatorias en el piso pelviano.

El drenaje a través de heridas quirúrgicas previas es simple y seguro.

## Conclusiones

### Drenaje guiado por imágenes percutáneo/transorifical

- Bien indicado y bien realizado es un acceso inicial eficiente para la evacuación y la resolución de colecciones abdominales estériles o infectadas.
- La endoscopia, la laparoscopia o la cirugía abierta pueden ser utilizadas para resolver los infrecuentes casos donde no se logra la evacuación completa, o ante la falla del drenaje percutáneo.

*Ubi pus, ibi evacua*: Aforismo latino citado en medicina que significa «donde hay pus, evacuarlo». Se refiere a lo que los médicos deben hacer cuando hay una acumulación de pus en el cuerpo: crear una apertura para que pueda evacuarse. Una expresión contemporánea de esto sería: en cirugía percutánea, «si hay pus, coloque un catéter y déjelo salir».

## Referencias bibliográficas

- BALLARD DH, HAMIDIAN JAHROMI A, LI AY, VEA R, AHUJA C, D'AGOSTINO HR. Percutaneous management of abcess-fistula complex. *J Vasc Interv Radiol*. 2015;26(9):1363-1367. doi:10.1016/j.jvir.2015.06.030
- BRUENNLER T, LANGGARTNER J, LANG S, WREDE CE, KLEBL F, ZIERHUT S, SIEBIG S, MANDRAKA F, ROCKMANN F, SALZBERGER B, FEUERBACH S, SCHOELMERICH J, HAMER OW. Outcome of patients with acute, necrotizing pancreatitis requiring drainage-does drainage size matter? *World J Gastroenterol*. 2008;14(5):725-730. doi:10.3748/wjg.14.725
- D'AGOSTINO HB, FOTOOHI M, ASPRON MM, OGLEVIE S, KINNEY T, ROSE S. Percutaneous drainage of pancreatic fluid collections. *Semin Intervent Radiol*. 1996;13(2):101-135. doi:10.1055/s-2008-1057898
- D'AGOSTINO HB, HAMIDIAN JAHROMI A, JAFARIMEHR E, JOHNSON P, DO D, HENDERSON B, SHOKOUH-AMIRI H, ZIBARI G. Strategy for effective percutaneous drainage of pancreatic collections: results on 121 patients. *J La State Med Soc*. 2013;165(2):74-81.
- D'EGIDIO A, SCHEIN M. Pancreatic pseudocysts: a proposed classification and its management implications. *Br J Surg*. 1991;78(8):981-984. doi:10.1002/bjs.1800780829

VAN DOESBURG IA, BOERMA D, BOLLEN TL, VAN RAMSHORST B, WIEZER MJ. Large gluteal abscesses as a complication of transgluteal drainage of pelvic abscesses: analysis of three cases and a search of the literature. *Dig Surg*. 2009;26(4):329-332. doi:10.1159/000235821

VAN SANTVOORT HC, BESSELINK MG, BAKKER OJ, HOFKER HS, BOERMEESTER MA, DEJONG CH, VAN GOOR H, SCHAAPHERDER AF, *et al*. A step-up approach or open necrosectomy for necrotizing pancreatitis. *N Engl J Med*. 2010;362(16):1491-1502. doi:10.1056/NEJMoa0908821

WALLACE MJ, CHIN KW, FLETCHER TB, BAKAL CW, *et al*. Quality improvement guidelines for percutaneous drainage/aspiration of abscess and fluid collections. *J Vasc Interv Radiol*. 2010;21(4):431-435. doi:10.1016/j.jvir.2009.12.398

WINDSOR JA. Infected pancreatic necrosis: drain first, but do it better. *HPB*. 2011;13(6):367-368. doi:10.1111%2Fj.1477-2574.2011.00313.x

# Abdomen abierto: de la indicación inicial al cierre definitivo

**DRES. DANIEL EDGARDO WAINSTEIN Y JESICA LANGER**

## Introducción

El desarrollo tecnológico ha permitido el incremento en la cantidad y complejidad de la cirugía abdominal en los últimos años. Por otra parte, el progreso en los cuidados perioperatorios ha logrado que los pacientes operados soporten exitosamente el trauma quirúrgico y eventuales complicaciones cuya gravedad era antes difícil de superar.

Los indudables beneficios de los cambios mencionados trajeron como contrapartida nuevos desafíos. En este contexto, se observa con mayor frecuencia en los servicios de cuidados críticos las denominadas *catástrofes abdominales*. Dicho término, no novedoso, admite más de una interpretación y ha sufrido cambios en su significado con el paso del tiempo. Actualmente, en el ámbito de la cirugía general, es atribuido principalmente a un paciente crítico, afectado por una patología severa y con abdomen abierto (AA), condición que conlleva una elevada mortalidad (20 a 60 %). Su tratamiento es complejo, requiere de un abordaje multidisciplinario, donde el manejo del AA es responsabilidad indelegable del equipo quirúrgico. Si bien es esperable encontrar entre las causas más frecuentes patologías graves, cirugías complejas y urgencias quirúrgicas, llama la atención, en las distintas series

publicadas, la presencia en aumento de esta complicación a consecuencia de procedimientos de menor complejidad y más cotidianos. Por tal motivo, el siguiente es un tópico de especial interés para los cirujanos orientados a la patología abdominal en cualquiera de sus especialidades.

En el presente capítulo se realizará una detallada descripción de los distintos aspectos médicos y quirúrgicos que hacen al manejo del AA, desde la operación inicial hasta el cierre definitivo de la pared abdominal.

### **Perspectiva histórica**

Si bien existieron reportes anteriores, es durante la Segunda Guerra Mundial cuando dicha práctica adquiere relevancia, para el manejo quirúrgico de las heridas abdominales, siendo **OGILVIE** quien en 1940 describe su técnica basada en compresas humedecidas con vaselina, las cuales se suturaban con *catgut* a la aponeurosis. El propósito era proteger las vísceras de la exposición al ambiente y evitar la retracción de la pared abdominal. Publicaciones ulteriores del mismo autor presentaron su uso para el tratamiento de la peritonitis, dejando el abdomen abierto por uno a cuatro días, homologándolo al tratamiento de cualquier herida infectada, la cual permanecía abierta para un posterior cierre una vez controlada dicha infección.

Existieron diversos estudios en los años siguientes sobre el uso y los beneficios de la técnica del AA, pero fue recién en la década del 80 cuando, con la entonces novedosa estrategia de relaparotomías programadas, adquirió mayor difusión. Uno de los trabajos más representativos acerca de las ventajas de la relaparotomía programada sobre la tradicional «re-operación a demanda» fue el de **PENNINCKX** y col. Este grupo de cirujanos belgas publicó un estudio retrospectivo sobre 42 pacientes con sepsis abdominal severa sometidos a relaparotomías programadas cada dos o tres días hasta controlar el foco infeccioso. Luego de las primeras reexploraciones cerraban la pared abdominal hasta que, finalmente, ante la imposibilidad de continuar con el cierre de la fascia, dejaban el abdomen abierto y contenido generalmente por una malla irreabsorbible. Con dicha estrategia lograron una reducción

significativa de la mortalidad, de 73 a 36 %. No obstante, sus beneficios fueron motivo de controversia a lo largo del tiempo. Complicaciones como la evisceración y las fístulas enteroatmosféricas, el manejo complejo de la herida e incluso mayor mortalidad que la relaparotomía según demanda fue en detrimento de su uso.

En la década del 90, con el refinamiento de los métodos de *cierre abdominal transitorio (CAT)*, un nuevo concepto en la cirugía de urgencia renovó el interés en el AA: el control del daño (CD). Dicho concepto consiste en el tratamiento quirúrgico por etapas ante un paciente con severas alteraciones fisiológicas, controlando inicialmente el derrame de fluidos (sangre, líquido entérico, bilis, etc.) y luego de un período variable de recuperación en la UCI, completar la resolución de la injuria en una o más sesiones quirúrgicas. El CD, proveniente de la cirugía vascular de urgencia y del trauma, se ha extendido posteriormente también al manejo de la sepsis abdominal. No obstante, la discusión acerca de los beneficios y limitaciones del AA persisten aún en búsqueda del lugar preciso que dicha estrategia debería ocupar en la cirugía de urgencia.

## Definición y clasificación

Se define al AA como la separación de los planos cutáneo, muscular y aponeurótico con exposición visceral controlada que ocurre luego de una laparotomía. Dicha táctica requiere necesariamente un método de *cierre abdominal transitorio (CAT)*.

Una visión moderna del tema en cuestión debería considerar el AA no solamente como un recurso quirúrgico para una situación extrema. Por el contrario, se trata de una estrategia terapéutica dividida en diferentes etapas de duración variable, desde escasos días a varios meses, período durante el cual habrá que resolver el foco, resucitar al enfermo crítico y finalmente restablecer la anatomía y función de la pared abdominal. Dicha estrategia, que debe ser cuidadosamente planificada desde la misma urgencia, se divide en tres etapas: 1) *laparostomía*, 2) *cierre abdominal temporario* y 3) *cierre*

*definitivo de la pared abdominal*. Simultáneamente, se deberán tomar los recaudos necesarios para minimizar el riesgo, ciertamente elevado, de nuevas y mayores complicaciones.

En el año 2009, BJORK estableció una clasificación de AA según su complejidad, la que posteriormente fu modificada por el mismo autor y con el respaldo de la Sociedad Mundial del Compartimento Abdominal (WSACS, por sus siglas en inglés: *World Society on Abdominal Compartment Syndrome*). Dicha tipificación representa un paso importante para ordenar y comparar distintas poblaciones en estudio (TABLA 1).

<p><b>1. SIN ADHERENCIAS</b></p> <p>1A. Limpio</p> <p>1B. Contaminado</p> <p>1C. Con derrame de material entérico</p>
<p><b>2. CON ADHERENCIAS</b></p> <p>2A. Limpio</p> <p>2B. Contaminado</p> <p>2C. Con derrame de material entérico</p>
<p><b>3. ABDOMEN CONGELADO</b></p> <p>2A. Limpio</p> <p>2B. Contaminado</p>
<p><b>4. FÍSTULA ENTERO ATMOSFÉRICA</b></p>

TABLA 1. CLASIFICACIÓN BJORK SOBRE AA SEGÚN SU COMPLEJIDAD

## Manejo por etapas del AA

### Laparostomía

### Indicaciones

Son múltiples las patologías que pueden requerir la indicación de una laparostomía en determinadas circunstancias (TABLA 2).



- Trauma abdominal
- Peritonitis PO
- Aneurisma de aorta
- Isquemia intestinal
- Fascitis necrotizante
- Pancreatitis
- Oclusión intestinal
- Tumor infiltrante de pared
- Quemaduras graves
- Evisceración

TABLA 2. PATOLOGÍAS QUE PUEDEN REQUERIR AA

Todas ellas pueden ser incluidas en al menos uno de los siguientes grupos: prevención y tratamiento del síndrome compartimental abdominal, sepsis abdominal severa y estrategia del control del daño.

## Síndrome compartimental abdominal (SCA)

### *Definición y clasificación*

En el año 2004, la World Society of the Abdominal Compartment Syndrome (WSACS) emitió las siguientes definiciones acerca de la hipertensión intraabdominal (HIA), las cuales fueron actualizadas en 2013 por dicha entidad: grado I (12-15 mmHg), grado II (16-20 mmHg), grado III (21-25 mmHg), grado IV (> 25 mmHg). El síndrome compartimental abdominal se evidencia cuando la PIA alcanza el grado IV o el grado III y se asocia a disfunción de órganos, afectando al riñón, intestino, pulmón, corazón y cerebro.

Dentro las causas del SCA pueden destacarse tres grupos:

1. *SCA primario*, debido a patología intraabdominal: AAA complicado, trauma, pancreatitis, obstrucción de vena mesentérica, hemorragia retroperitoneal y ascitis entre otros.
2. *SCA secundario*, provocado por factores intraabdominales: edema del intestino, mesenterio y pared abdominal a causa de sepsis, derrame capilar, quemaduras y/o hiper-resucitación mediante fluidos.
3. *SCA recurrente*, luego de la solución del SCA en un abdomen abierto.

Los factores de riesgo asociados con HIA y SCA se pueden clasificar en cuatro categorías:

1. Condiciones que disminuyen la *compliance* de la pared abdominal;
2. Condiciones que aumentan el contenido intraluminal visceral;
3. Condiciones relacionadas a colecciones abdominales, fluidos, aire o sangre, y
4. Condiciones relacionadas a permeabilidad capilar y sobre-expansión con grandes volúmenes de líquidos por resucitación.

Factores independientes son la hipotermia, la acidosis, la anemia, oliguria, postoperatorio de cirugía abdominal, expansión con grandes volúmenes de líquidos (> 3500 ml en 24 horas), íleo, y disfunción pulmonar, renal o hepática.

### *Fisiopatología*

Los eventos moleculares y celulares que desencadenan el SCA tienen origen multifactorial. En estados de shock, la circulación esplácnica se restringe priorizando SNC y corazón. Esta redistribución de la sanguínea lleva a la hipoxia celular visceral, lo que resulta en la liberación de citoquinas pro inflamatorias que promueven la vasodilatación y aumentan la permeabilidad capilar, generando edema. El sufrimiento y la pérdida de la integridad de la pared celular inducen mayor liberación de factores pro inflamatorios, generando más permeabilidad capilar y consecuentemente más edema, siendo el resultado final un rápido aumento de la presión intra-abdominal

(PIA). Con dicho valor en ascenso, la elevación diafragmática reduce la distensibilidad torácica, con ella se reducen la capacidad pulmonar total y el volumen residual funcional causando hipoxia con hipercapnia y, por lo tanto, la necesidad de asistencia ventilatoria mecánica. Además, el aumento de la PIA comprime directamente la vena cava inferior, la vena porta y el pedículo renal, derivando en una disminución del gasto cardíaco, insuficiencia renal e isquemia intestinal. El hipoflujo en combinación con la insuficiencia prerrenal resulta en alteración del sistema renina-angiotensina-aldosterona, aumentando la resistencia vascular no solo renal, sino también sistémica. Asimismo, la disminución del gasto cardíaco genera también hipoflujo linfático, aumentando subsecuentemente el edema intestinal. Finalmente, sobreviene mayor aumento de la PIA, afectando múltiples órganos y sistemas cuyo desenlace es la falla multiorgánica.

### Clínica y diagnóstico

Las manifestaciones clínicas del SCA incluyen la presencia de un abdomen distendido y tenso, asociado a aumento en las presiones del flujo ventilatorio con hipoxia e hipercapnia progresiva, taquicardia con hipotensión arterial y falla renal con oliguria que progresa a la anuria sin el tratamiento adecuado (TABLA 3).

SISTEMA	EFEECTO	MANIFESTACIÓN CLÍNICA
Renal	Compresión de vena renal, compresión de arteriolas corticales	Oliguria, aumento de creatinina
Pulmonar	Aumenta presión sobre el diafragma, disminuye <i>compliance</i> y capacidad funcional residual, aumenta la resistencia aérea	Hipoxia, hipercapnia
Cardiovascular	Disminuye el retorno venoso, aumenta la postcarga	Disminuye el gasto cardíaco
Cerebro	Disminuye el retorno venoso cerebral por aumento de la presión intratorácica	Aumenta la presión intracraneana

SISTEMA	EFFECTO	MANIFESTACIÓN CLÍNICA
<i>Esplácnico</i>	Disminuye la perfusión hepática e intestinal	Acidosis metabólica, isquemia intestinal

TABLA 3. EFECTOS DE LA HIA EN ÓRGANOS Y SISTEMAS, MANIFESTACIÓN CLÍNICA

Un alto índice de sospecha es necesario para hacer diagnóstico, preferentemente antes de que la HIA progrese a SCA. Siguiendo los lineamientos del WSACS, la HIA debe ser medida cuando se reconocen dos o más factores de riesgo en pacientes críticos. Luego de una medición basal, se debe realizar mediciones regulares mientras el paciente se encuentre en estado crítico. Aunque existen varios métodos para medir la PIA, la medición indirecta a través de la vejiga es considerada el estándar de oro.

#### *Monitoreo de la presión intra-abdominal*

En condiciones fisiológicas, la PIA es equivalente a la atmosférica, excepto ante maniobras de Valsalva y los movimientos respiratorios cuando aumenta transitoriamente. Está directamente afectada por el volumen de órganos sólidos, víscera hueca y líquido o lesión ocupante de espacio intracavitario, así como por cualquier situación que limite la distensibilidad abdominal. El valor fisiológico esperable de presión intraabdominal es de 5-7 mmHg. Se considera HIA cuando asciende por encima de los 12 mmHg. La medición continua o seriada de la PIA es esencial en pacientes críticos, a fin de advertir oportunamente su aumento patológico.

#### *Métodos de medición de la presión intraabdominal*

*Técnica directa:* mediante catéter de medición directa previa punción abdominal (método invasivo).

#### *Técnicas indirectas:*

- Catéter en vena cava inferior colocado por punción femoral, en desuso por invasivo y trombogénico.

- Presión intragástrica, utiliza sonda nasogástrica como medio. No se utiliza por requerir altos volúmenes de líquido y existe posibilidad de fuga transpilórica.
- Presión intravesical, es la técnica de medición más empleada.

#### *Material y método de medición de la presión intravesical*

- Debe realizarse luego de una espiración profunda, para asegurar ausencia de contracción muscular abdominal.
- Paciente en decúbito supino completo.
- Con el catéter de sonda vesical, tomando como punto de referencia 0 la espina ilíaca anterosuperior.
- Llave de tres vías conectada a la sonda vesical y a un sistema de medición de presión.
- Constatar que la vejiga se encuentre vacía.
- Instilar volumen de 25 ml de solución salina estéril.
- Se deja a la columna de agua descender y oscilar con las respiraciones hasta acomodarse.
- La medición debería ocurrir 30-60 segundos post instilación y ser expresada en mmHg (1 mmHg equivale a 1,36 cm de agua).
- La solución salina instilada se extrae de la vejiga desclampeando la sonda vesical.
- La medición podría realizarse de manera continua o intermitente, siendo mejor esta última para evitar el reflujo vésico-ureteral.

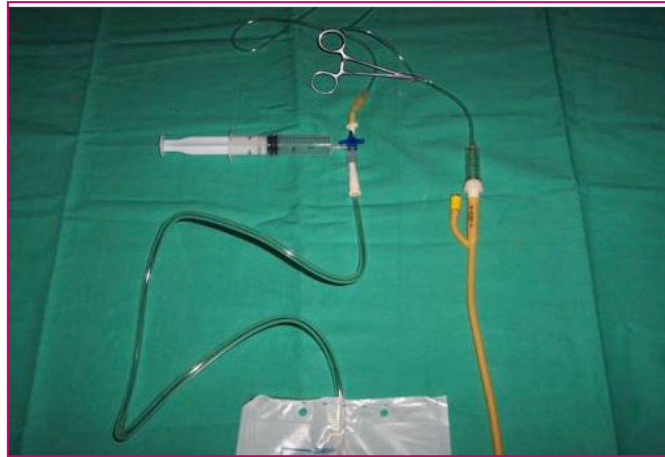

FIGURA 1. SISTEMA CON LLAVE DE 3 VÍAS PARA LA MEDICIÓN DE LA PIA

### Tratamiento

Existen cuatro principios fundamentales en el manejo de la HIA: 1) monitoreo seriado de la PIA, 2) optimizar la perfusión sistémica y la función orgánica, 3) tratamiento médico específico para reducir la PIA, y 4) descompresión quirúrgica a través de un laparostomía descompresiva.

Un correcto manejo de la sedación, de la analgesia y del bloqueo neuromuscular puede ser utilizado para lograr disminuir la PIA. El objetivo primario es la correcta reposición de fluidos para corregir la hipovolemia y prevenir la falla de órganos blanco. Sin embargo, hay que prestar especial atención en evitar un excesivo balance hidrosalino positivo, lo cual genera el efecto opuesto al buscado empeorando de PIA, generando un SCA secundario.

La descompresión por vía quirúrgica, es decir, la realización de una laparostomía descompresiva es la indicación adecuada en pacientes con HIA refractaria al tratamiento o en aquellos en que ya se ha instalado el SCA. Los objetivos de la cirugía son disminuir drásticamente la PIA a fin de evitar la falla de los distintos órganos y sistemas, permitiendo de esta manera continuar con una adecuada reanimación. Con la descompresión hay un inmediato descenso de la PIA y una rápida recuperación de la función de algunos órganos, pero la insuficiencia renal usualmente requiere tiempo adicional para ser revertida.

### Control del daño

El CD es una estrategia terapéutica que describe cirugías de salvataje para pacientes en situación de grave inestabilidad fisiológica. Dichas fases son: 1) laparotomía inicial y AA, 2) reanimación en UCI y 3) reoperación programada.

Los objetivos de la laparotomía inicial son controlar la hemorragia, evitar contaminación y prevenir el SCA mediante el AA. La reanimación en UCI persigue el recalentamiento central del paciente, proporcionar apoyo ventilatorio, corregir la coagulopatía y la acidosis. La tercera fase incluye una reoperación para eliminar el empaquetamiento intraabdominal y la reparación definitiva de las lesiones con cierre de la pared en un paciente fisiológicamente estable. Dicha estrategia, pensada originalmente para pacientes con traumatismos abdominales graves, fue formalmente introducida por **ROTONDO** y col. en 1993, aunque con la diferencia de que en dicho estudio el abdomen era precariamente cerrado entre las distintas relaparotomías.

Posteriormente, el CD fue definido como «el control inicial de la hemorragia, seguido de un packing intraperitoneal y CAT, permitiendo un rápido restablecimiento de la fisiología normal en la UCI y luego, la reexploración para reparar definitivamente la injuria». Pese a no haber sido descrita en ese artículo, la «tríada letal», consistente en la presencia de coagulopatía, acidosis e hipotermia, fue sugerida para indicar qué pacientes serían potenciales beneficiarios de la mencionada estrategia.

Más recientemente, dichos parámetros fueron definidos con mayor precisión como factores pronósticos a partir de los cuales la reducción de los tiempos quirúrgicos a maniobras mínimamente indispensables para salvar la vida se tornan una necesidad. Estos son: acidosis ( $\text{pH} < 7,2$ ), hipotermia ( $T < 35\text{ °C}$ ) y coagulopatía clínica o transfusión  $> 10$  UGRC. El requerimiento de altos volúmenes de cristaloides, la edad avanzada y comorbilidades como la obesidad e inmunosupresión también son factores que deben orientar hacia una laparotomía abreviada. No obstante, la utilidad de dichos criterios es limitada y finalmente la indicación de acotar la cirugía a las maniobras indispensables para salvar la vida dependen fuertemente del juicio clínico del

cirujano. Es importante comprender que los procedimientos reparatorios como una sutura o anastomosis intestinal suelen fracasar en un paciente fisiológicamente comprometido. Por tales motivos, la WSACS recomienda la indicación de AA y diferir las anastomosis en pacientes con trauma abdominal severo cuando se cumplen los criterios previamente mencionados.

## Sepsis abdominal severa

Se ha define como *sepsis abdominal severa* a la respuesta inflamatoria sistémica con el agregado de disfunción orgánica o hipoperfusión tisular, producto de un foco infeccioso intraabdominal. En los últimos años la estrategia del CD se ha extendido también, en determinados casos, al tratamiento de dicha condición. Si bien varios estudios apoyaron tal concepto, es sabido que en el caso de sepsis abdominal el cierre temprano de la pared abdominal es menos probable que en el caso del trauma. Teniendo en cuenta que la demora en el cierre de la fascia está asociada con mayores complicaciones, la indicación de CD y AA en estos casos debería ser cuidadosamente meditada. Por otra parte, debido a los recientes progresos en los métodos de CAT, han surgido estudios que demuestran buenos resultados y mayores cifras de cierres primarios de la pared abdominal con dicha estrategia también en estos pacientes.

Un abordaje por etapas puede ser requerido en casos de peritonitis secundaria por tres razones que, aunque difieren, con frecuencia suelen presentarse en forma conjunta:

1. La imposibilidad de resolver completamente el foco de contaminación en una sola intervención según el modelo tradicional. En tal caso, existen dos opciones: una es la ya mencionada estrategia de relaparotomía programada donde la decisión de una nueva operación es tomada durante la cirugía inicial. Otra opción es dejar abierta la cavidad abdominal y tratarla como un gran absceso con lavados frecuentes y algún método de CAT.



2. Si el paciente no está en condiciones para soportar una cirugía prolongada a causa de un severo desarreglo fisiológico y consecuentemente, condiciones subóptimas para la curación definitiva. Es, entre otros, el caso en que las anastomosis intestinales serían diferidas para un segundo procedimiento, luego del restablecimiento fisiológico. Técnica que debe tenerse presente muy especialmente para enfermos hipotensos en tratamiento con vasopresores.
3. La presencia de edema visceral extenso que dificulta el cierre seguro de la pared abdominal, con elevado riesgo de SCA en el postoperatorio. Complicaciones relativas a la sepsis abdominal como el requerimiento de grandes volúmenes de fluidos, colecciones intraabdominales y retroperitoneales, íleo funcional, edema retroperitoneal y de la pared abdominal y la pseudo-obstrucción intestinal también incrementan la PIA. La WSACS recomienda considerar seriamente la indicación de AA profiláctico en casos de sepsis abdominal severa en los que, por los motivos mencionados, podrían también desarrollar un SCA en el postoperatorio inmediato.

### **Cierre abdominal temporario (CAT)**

La difusión de los conceptos de HIA y CD llevaron a un aumento de la indicación del AA y por lo tanto, un crecimiento de estudios para tratar de determinar el mejor método de CAT. Dicho método puede influir en la evolución, principalmente en la incidencia de complicaciones locales así como en la posibilidad y oportunidad del cierre definitivo.

Los objetivos del manejo de la herida laparostómica son: prevenir la evisceración, evitar la fístula entero atmosférica, facilitar la remoción activa de todo fluido infectado o tóxico, preservar la integridad de la fascia y su retracción, facilitar y agilizar el acceso a la cavidad abdominal y promover el cierre temprano del abdomen. Para alcanzar dichos objetivos es conveniente la ejecución de una estrategia terapéutica activa, con la participación de un grupo acotado de profesionales con experiencia en el manejo del AA. Durante

las últimas décadas han sido aplicados numerosos métodos de CAT, cada uno con sus beneficios y limitaciones; deberán ser seleccionados de acuerdo a las características de la laparostomía y la etapa del tratamiento que está atravesando el paciente. Seguidamente, se describen los más frecuentemente utilizados.

### *Cierre de la piel*

La cobertura de la herida laparotómica puede ser de utilidad en casos de necesitar cerrar rápidamente la cavidad abdominal. Según distintos estudios, dicho método está asociado con una incidencia elevada de HIA por lo que no se recomienda su indicación.

### *Bolsa de Bogotá*

**OSVALDO BORRÁEZ**, cirujano del Hospital San Juan de Dios de Bogotá (Colombia), realizó en el año 1984 un aporte importante a la técnica del AA con el empleo de una lámina de polivinilo como CAT. Posteriormente, este hecho fue difundido en Estados Unidos por **K. MATTOX**, quien la denominó «bolsa de Bogotá». Consiste en la fijación a la fascia o la piel de una bolsa estéril de 3 L de irrigación o similar material, la que provee cobertura atraumática de las vísceras expuestas y permite la visualización y monitoreo permanente de su estado.

A partir del 2008, el mismo Borráez agregó a su técnica otra lámina de polietileno fenestrada, de ubicación subperitoneal con el objeto de impedir las adherencias víscero-parietales y así facilitar aún más el acceso a la cavidad abdominal. La bolsa de Bogotá es poco duradera, ineficiente para la remoción de secreciones tóxicas y para evitar la retracción de la fascia. Por tal motivo, y por la irrupción de métodos más modernos, muchos equipos de trauma han abandonado su uso. No obstante, por ser un método de aplicación sencilla, el más accesible y económico, sigue siendo uno de los más utilizados, especialmente en centros no especializados de cirugía general (**FIGURA 2**).

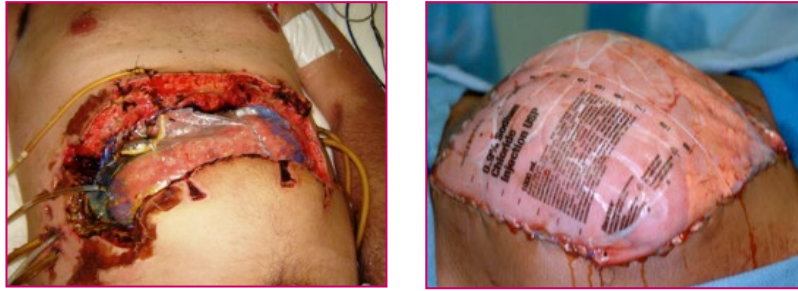


FIGURA 2. BOLSA DE BOGOTÁ. ES EL MÉTODO MÁS UTILIZADO ACTUALMENTE EN NUESTRO MEDIO

### *Mallas sintéticas*

Las mallas sintéticas, tanto las absorbibles como las no absorbibles, constituyen una alternativa frecuentemente utilizada como método de CAT. La fijación firme a la fascia mediante suturas permite una sólida contención abdominal con el beneficio agregado de que ante la reducción del edema intestinal, es posible la aproximación progresiva de los bordes de la herida mediante la sección medial de la prótesis, recorte y nueva sutura o bien simplemente su plicatura. Las prótesis absorbibles pueden ser dejadas en su sitio en el cierre quirúrgico, mientras que las no absorbibles son usualmente removidas.

Existe en el mercado una gran variedad de mallas permanentes con diferentes diseños macroporos, microporos y compuestas. Las prótesis clásicas, de estructura reticular, previenen la retracción de la fascia, permiten evacuar las secreciones y visualizar el estado de las vísceras subyacentes. Los cirujanos están mayormente familiarizados con su aplicación y son relativamente accesibles. Por otra parte, si bien el origen de una fístula enteroatmosférica es multicausal (ver «Fístulas enterocutáneas»), la reparación con prótesis de estructura reticular, especialmente aquellas con macroporos, está fuertemente asociada con dicha complicación.

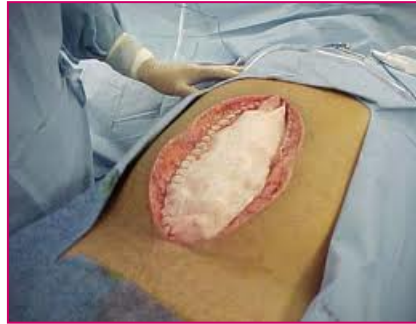Las prótesis de pequeños poros como el politetrafluoroetileno son menos adherentes a las vísceras que las anteriores, sin embargo no están exentas de reparos. En principio, el diseño compacto no permite el monitoreo mediante visualización directa del estado de las asas intestinales. Además, el pequeño

tamaño de los poros dificulta la respuesta inmunológica a la colonización bacteriana por lo que facilitan la infección. Finalmente, son de un elevado costo, teniendo en cuenta su carácter transitorio en el caso de AA.

Las mallas compuestas presentan una capa de microporos o material no reticular (celulosa, colágeno, etc.) del lado a contactar con las vísceras y otra capa de macroporos en la superficie opuesta con el objeto de promover la granulación y la integración tisular. Hasta el momento, sólo existen escasas publicaciones sobre su aplicación en AA, lo que dificulta establecer claramente la superioridad con respecto a las mallas reticulares. Algo similar sucede con las prótesis biológicas: ambos tipos de prótesis son presentadas por sus fabricantes como alternativas superadoras respecto de las clásicas. No obstante, debido a que se trata de productos altamente costosos, sería conveniente postergar su implementación hasta constatar resultados claramente superiores.

#### *Parche de Wittmann*

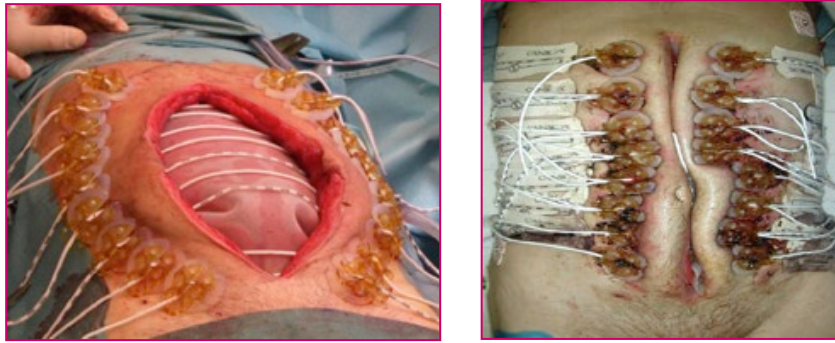
El parche de Wittman (Star Surgical Inc., Burlington, WI, USA) consta de dos hojas de poliamida y polipropileno suturadas a la aponeurosis que se unen en aposición mediante un sistema de velcro. Dicho dispositivo facilita, mediante la apertura de la malla, el rápido acceso a la cavidad abdominal. Además preserva el dominio y permite la reaproximación progresiva de la fascia (FIGURA 3). Algunos estudios retrospectivos acreditan un cierre primario de la fascia mayor al 80 % de los casos tratados mediante dicho sistema. Por otra parte, el parche de Wittman no permite un adecuado drenaje de los fluidos intraabdominales, y la sutura a los bordes de la fascia atenta, al igual que en el caso de las mallas, contra su integridad, lo que hace más dificultoso el cierre definitivo. Cabe agregar que se trata de un producto comercial de alto costo y difícil disposición en nuestro medio.



**FIGURA 3.** EL PARCHE DE WITTMANN COMO MÉTODO DE CAT PREVIENE LA PERDIDA DE DOMICILIO Y FACILITA EL CIERRE PRIMARIO DE LA PARED ABDOMINAL

### ABRA

El ABRA (ABRA®, Canica, Almonte, Ontario, Canadá) es un sistema de aproximación dinámica diseñado con el principal objetivo de lograr el cierre primario y progresivo del AA (FIGURA 4). Consiste en la aplicación de puntos transparietales diferidos a 5-6 cm de los bordes de la herida y la piel. Dichos puntos están constituidos por cordones gruesos de elastómeros que apoyan sobre una plataforma de silicona que protege la piel y la herida, esta última cubierta también con un *film* fenestrado en posición subperitoneal. De esta forma, es posible la aproximación de los bordes de la pared abdominal en la medida en que se reduce su edema y el de las vísceras. Durante el procedimiento es posible el acceso periódico a la cavidad abdominal para realizar lavados y recambio del *film*. A diferencia de otros sistemas de aproximación como el parche de Wittman y la plicatura de las mallas, el ABRA mantiene la integridad de la fascia en tanto no requiere de suturas de fijación a ella.



**FIGURA 4.** SISTEMA ABRA (*ABDOMINAL RE-APPROXIMATION ANCHOR SYSTEM*) FUE DISEÑADO CON EL OBJETIVO PRINCIPAL DE LOGRAR EL CIERRE PRIMARIO DE LA PARED ABDOMINAL PRESCINDIENDO DE UNA OPERACIÓN ADICIONAL

### Técnicas de vacío

En los últimos años, las técnicas de tratamiento mediante vacío se han difundido ampliamente también para el tratamiento del AA. SCHEIN y col. fueron los primeros en publicar, en 1986, la aplicación de vacío en un AA. Los investigadores describieron la «técnica del sándwich» compuesta por una malla de polipropileno como método de contención abdominal en una herida cubierta por un *film*. El interior de la cámara así conformada quedaba atravesado por dos catéteres de succión, los que generaban presión negativa. Dicha técnica fue posteriormente modificada por BARKER y col. en 1995 al agregar gasas húmedas o toallas quirúrgicas dentro de la cámara de vacío. Desde entonces se la conoce como *Barker vacuum pack technique*.

La aplicación local de vacío para diferentes tipos de heridas y fístulas enterocutáneas, cuyos pioneros fueron diversos investigadores rusos a mediados del siglo pasado y, en nuestro medio, FERNÁNDEZ y col. en los años 80, ha sido últimamente modernizada con la aparición en el mercado de modernos dispositivos de succión y materiales refinados para colocar sobre la herida (VAC; KCI, San Antonio, TX y Renasys; Smith & Nephew, Inc. St Pet., US). La técnica en cuestión consiste primeramente en la aplicación de una lámina de polietileno fenestrada sobre el plano visceral y subperitoneal. Sobre dicha lámina se colocan diferentes tipos de materiales hidrófugos (esponja de poliuretano, gasas húmedas, fibras poliméricas, etc.) y en su interior se

introduce un catéter que conecta con un bomba de succión y un reservorio como depósito de fluidos. Finalmente se cubre todo con un *film* adhesivo fijado a la piel sana circundante. Al accionar la bomba de vacío con una presión de 80 a 120 mmHg se logra el efecto de compactación de la herida (FIGURA 5).

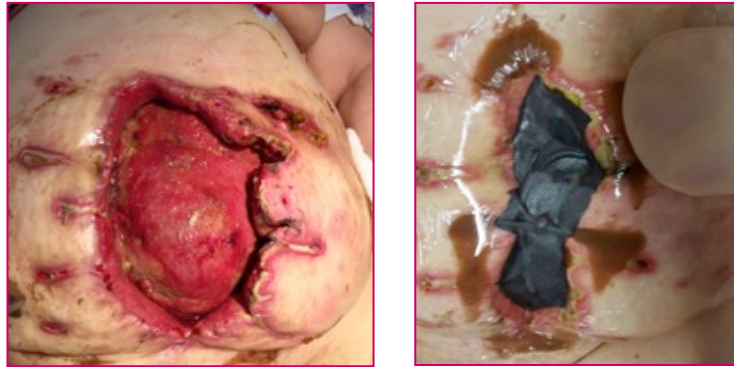


FIGURA 5. TRATAMIENTO LOCAL DE AA MEDIANTE VACÍO

Según el tipo de herida, las curaciones se realizan cada 24 a 72 horas, en las que se renueva todo el material que contacta con la herida y se realiza el lavado de la cavidad. La aplicación del vacío en el AA es altamente efectiva en la aspiración de secreciones tóxicas y en la prevención de adherencias entre el intestino y la pared abdominal. Además reduce la retracción y preserva la integridad de la fascia en tanto no requiere de suturas. Es actualmente uno de los métodos más utilizados en el manejo del AA, siendo especialmente recomendado en estos casos por la WSACS. Entre sus desventajas cabe destacar que, además de un elevado costo, algunas publicaciones han señalado un aumento de la incidencia de fístulas enteroatmosféricas. Si bien este último concepto ha sido rechazado por una mayoría de estudios sobre el tema es conveniente que la aplicación tanto de este como los restantes métodos sea implementado por personal con experiencia en el manejo del AA y la aplicación de vacío en la herida laparotómica.

Recientemente se ha desarrollado un nuevo método especialmente diseñado para el tratamiento local del AA: ABThera (ABThera, KCI, San Antonio,

TX y Renasys AB; Smith & Nephew Healthcare Ltd., USA) (FIGURA 6). El dispositivo consiste en una doble hoja de polietileno multiperforada y entre ambas, seis bandas radiadas de poliuretano. Se introduce dentro de la cavidad abdominal, en contacto con las vísceras, y se despliega entre ambas goteras parietocólicas y la pelvis. Un segundo disco de poliuretano se coloca por encima del anterior, luego se compacta. De esta forma se logra el empaquetamiento y protección de todo el bloque visceral, mayor efectividad en la aspiración de fluidos tóxicos y en la prevención de adherencias visceroparietales. Diversas publicaciones, aunque la mayoría patrocinadas por los fabricantes, reportaron mejores resultados con respecto a otros métodos, incluyendo la compactación clásica. No obstante, se reconoce la necesidad de estudios comparativos para asegurar tales beneficios.

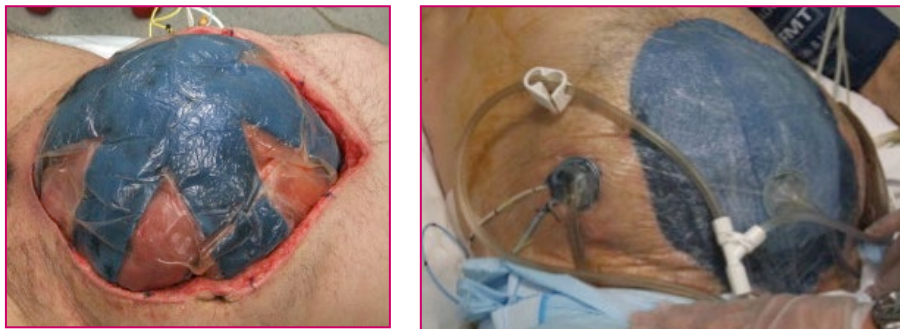


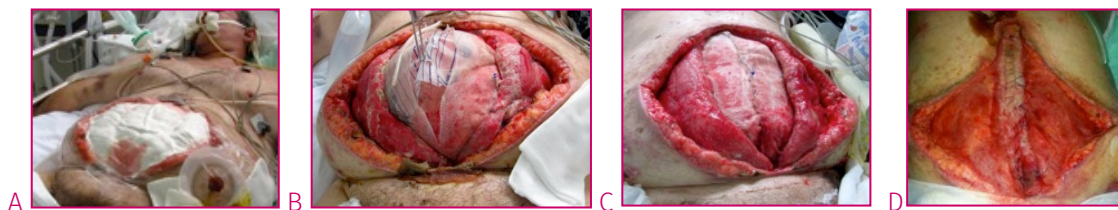
FIGURA 6. EL DISPOSITIVO ABThera COMO CAT EN AA

## Métodos combinados

El concepto de AA como una técnica pasiva de contención abdominal ha sido recientemente reemplazado por el de una conducta activa, en donde se busca no solamente la contención sino también la mayor efectividad en la remoción de fluidos tóxicos a fin de reducir la chance de falla multiorgánica y además lograr el cierre temprano de la pared abdominal, o al menos minimizar la retracción aponeurótica. Los métodos de CAT anteriormente descritos no logran satisfacer todos los objetivos deseables. En este contexto se ha buscado en los últimos años aplicar dos o más técnicas en forma conjunta.



En este marco, la propuesta de **PETERSON** y col. es actualmente la que estaría logrando mayor adhesión. El método consiste primeramente cubrir las vísceras con una amplia lámina fenestrada de polietileno. Sobre ella se coloca una malla de polipropileno suturada a los bordes de la aponeurosis, finalmente se aplica vacío de la forma anteriormente detallada. Durante la primera curación, luego de retirar la esponja de poliuretano u otro material compresible utilizado para la compactación, se corta la malla por la línea media, se recambia el *film* fenestrado previo lavado profundo de la cavidad y, si el edema se redujo, se procede a recortar y suturar los bordes mediales libres de la malla reduciendo así la brecha de la laparostomía. Según las características de cada centro asistencial, y el criterio del cirujano, dicho procedimiento se realizará en la Unidad de Cuidados Intensivos o bien en el quirófano. Luego de la última curación, se retira el resto de la malla y se cierra la fascia borde a borde (**FIGURA 7**).



**FIGURA 7.** MÉTODO COMBINADO DE CAT. APLICACIÓN DE VACÍO Y TRACCIÓN MEDIAL DE LA FASCIA CON RECORTES PROGRESIVOS DE UNA MALLA DE POLIPROPILENO

Aunque no siempre se alcanza resultado ideal, la máxima reducción posible de la brecha de la laparostomía es siempre un progreso en el tratamiento. En un trabajo comparativo, **RAISILAINEN** y col., de la Universidad de Helsinki, lograron un significativo aumento del cierre primario de la fascia en 39 de 50 (78 %) pacientes tratados con el método en cuestión frente a un grupo control de casos tratados mediante otros dispositivos, donde se logró el cierre en 24 sobre 54 de ellos (44 %) (p: 0,016). Otra reciente propuesta es la aplicación del método ABRA conjuntamente con ABThera. Un grupo de cirujanos canadienses

lograron con dicho procedimiento un cierre primario de la fascia en 12 de 13 pacientes (92 %) en una mediana de 17 días (rango 3 a 31 días).

En resumen, actualmente son múltiples los métodos de CAT disponibles para lograr los objetivos anteriormente planteados en el manejo de la herida en el AA. Las preferencias van desde la simple bolsa de Bogotá, el más utilizado en nuestro medio, hasta los más complejos como los métodos combinados con dispositivos de última generación. En una revisión sistemática, QUYN y col. compararon los resultados en el tratamiento del AA de distintos grupos que utilizaron diferentes métodos de CAT. Se destaca en dicho trabajo la limitación de la posibilidad de conclusiones firmes sobre el mejor método debido a las notables diferencias de las poblaciones que integraron los estudios comparativos. Concluyen entonces que, más allá de las bondades de cada dispositivo, la experiencia y el buen criterio a la hora de la elección del método así como su oportuna aplicación son las condiciones necesarias para la obtención de los mejores resultados en función de los recursos disponibles.

## **Cierre definitivo de la pared abdominal**

### *Elección de la oportunidad*

Una vez que el paciente ha sido fisiológicamente recuperado y la injuria que motivó el AA fue resuelta, el siguiente y último objetivo será el cierre definitivo de la pared abdominal, el cual deberá llevarse a cabo a la brevedad posible. MILLER y col. entre otros mostraron claramente la asociación entre la demora en el cierre y el incremento de las complicaciones asociadas al AA (FIGURA 8).

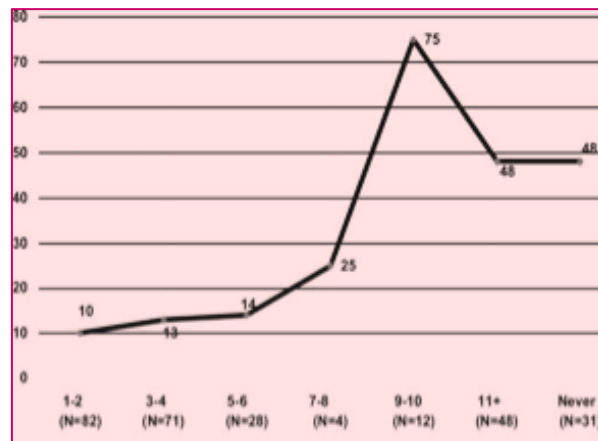


FIGURA 8. COMPLICACIONES ASOCIADAS AL AA SEGÚN DÍAS TRANSCURRIDOS DESDE LA LAPAROSTOMÍA HASTA EL CIERRE DEFINITIVO

El cierre de la fascia deberá llevarse a cabo sin tensión, de lo contrario puede ocurrir HIA, dehiscencia aguda de la aponeurosis o eventración como secuela crónica. Por lo tanto, además de la recuperación clínica del enfermo, la factibilidad del cierre definitivo dependerá de condiciones locales de la laparostomía: extensión del edema, persistencia de infección, integridad del intestino, vitalidad de los bordes de la herida y la PIA, entre otros. De tal modo, los pacientes sometidos a AA por sepsis abdominal suelen tener, además de mayor comorbilidades por tratarse de una población con promedio de edad mayor a la de los pacientes traumatizados, condiciones locales desfavorables para el cierre temprano de la pared abdominal (tipos 2B y 3 de Bjork).

Si las condiciones previamente mencionadas lo permiten, el proceso de cierre comenzará en el primer retorno al quirófano. Aunque en el primer intento solamente sea posible la aproximación de escasos centímetros en ambos extremos de la herida, aún este pequeño cambio mejorará la anatomía y fisiología de la pared abdominal. Algunos métodos de CAT (ej.: Wittman, ABRA y las mallas sintéticas) luego de la laparotomía abreviada pueden facilitar el cierre progresivo del abdomen, ya sea en reiterados retornos al quirófano o por tracción del mismo CAT durante las curaciones en UCI. Las cifras del cierre de la pared abdominal oscilan entre 22 y 100 % según

diferentes estudios. Mientras que el tiempo promedio requerido para dicho cierre durante la misma internación es entre 3 y 46 días.

Para crear una nueva pared abdominal, deberá utilizarse tejido propio y/o una malla protésica. El cierre primario comprende el afrontamiento borde a borde de la fascia y es la técnica de elección, teniendo en cuenta que se trata siempre de una herida con grado variable de contaminación por lo que el uso de prótesis conlleva siempre mayor riesgo de infección. Lamentablemente son pocos los casos en que la línea media puede ser afrontada sin tensión. Las descargas músculo-aponeuróticas oportunamente propuestas por ALBANESE y posteriormente popularizadas por RAMÍREZ y col. representan un recurso que permite aumentar la aproximación de la fascia entre 10 y 20 cm prescindiendo de la malla protésica. Sin embargo, dichas técnicas requieren una gran disección lo que facilitaría difusión de la contaminación tisular comprometiendo el éxito del procedimiento. Otro problema potencial de dicha técnica es la consecuente debilidad muscular y el abombamiento de la pared en el mediano y largo plazo.

Aunque algunos grupos reportaron buenos resultados, el uso indiscriminado de mallas sintéticas acarrea potenciales complicaciones que incluyen infección y fístulas, lo cual limita su utilidad en una herida potencialmente contaminada como el caso del AA. Cuando el epiplón está intacto, puede actuar como barrera protectora entre la viscera y la malla. Pero en caso de catástrofes abdominales, luego de múltiples reoperaciones con eventuales resecciones de vísceras, la ausencia del omento es muy frecuente, entonces la probabilidad de fístulas enteroatmosféricas (FEA) es elevada por el roce, decúbito y adherencias de una estructura reticular con las vísceras huecas, especialmente si dicha ausencia coexiste con suturas intestinales. La utilización de mallas con una barrera lisa como la celulosa, en contacto con las vísceras, más allá de lo proclamado por sus fabricantes, tampoco garantiza la ausencia de adherencias ni la absoluta protección contra la formación de fístulas.

La introducción de mallas biológicas ha generado gran entusiasmo entre muchos grupos con respecto al tratamiento de grandes defectos de pared contaminados. Diferentes prótesis compuestas básicamente por matriz acelular humana cadavérica, piel o intestino de animales han sido puestas a disposición de los cirujanos en los últimos años. Sus fabricantes anunciaron grandes ventajas respecto de las mallas sintéticas, como una mayor resistencia a la infección y menor incidencia de fístulas. Dichas prótesis estarían especialmente indicadas en casos de necesidad de reemplazo de la pared abdominal a modo de puente. No obstante, no ha sido posible hasta la fecha la confirmación fehaciente de tal superioridad. Teniendo en cuenta el elevado costo del material en cuestión sería conveniente la espera de mayores estudios para definir más precisamente su indicación.

Finalmente, deberá diferirse el cierre de la pared abdominal en todo paciente con AA que no esté en condiciones clínicas de afrontar una nueva y ciertamente compleja cirugía. La decisión entre el cierre de la laparotomía y una «eventración planeada» suele ser tomada dentro de los catorce días postoperatorios de la última cirugía. Si, durante dicho período, no fue posible un cierre seguro de la pared abdominal o al menos un avance en el cierre progresivo, entonces el cierre definitivo de la fascia deberá ser postergado varios meses. En tal caso la cobertura del tejido de granulación por un injerto de piel es una alternativa posible.

## Complicaciones

El AA conlleva un elevado riesgo de complicaciones sistémicas y locales (30 a 80 %). Debe tenerse presente que tales complicaciones son el resultado no solamente del AA, sino de su asociación siempre presente con una patología primaria grave, muchas veces incompletamente resuelta, y una condición crítica del propio enfermo. En este contexto las complicaciones sistémicas más frecuentes son SIRS, FMO, sepsis, insuficiencia respiratoria y complicaciones por inmovilización prolongada. Dentro de las complicaciones locales se destacan: fístula entero atmosférica (5 a 75 %), infección de la herida, absceso

intraabdominal, las complicaciones de las ostomías de descarga y de alimentación, y finalmente la eventración gigante como secuela.

Dicha morbilidad suma gravedad y todavía mayor complejidad al manejo del AA. El tratamiento específico es ampliamente abordado en los respectivos capítulos. No obstante, es importante volver a señalar, aún a riesgo de ser reiterativos, que la elección y la aplicación adecuada de un método de CAT y muy especialmente el manejo multidisciplinario por parte de un equipo acotado de profesionales con experiencia en el tema contribuyen a minimizar dichos riesgos.

## Referencias bibliográficas

- ACOSTA S, BJARNASON T, PETERSSON U, PÅLSSON B, WANHAINEN A, SVENSSON M, DJAVANI K, BJÖRCK M. Multicentre prospective study of fascial closure rate after open abdomen with vacuum and mesh-mediated fascial traction. *Br J Surg*. 2011;98(5):735-743. doi:10.1002/bjs.7383
- ALBANESE A. Eventración mediana xifoumbilical gigante. Método para su tratamiento. *Rev AMA*. 1951;15(30):376-378.
- BALOGH ZJ, LUMSDAINE W, MOORE E, MOORE FA. Postinjury abdominal compartment syndrome: from recognition to prevention. *Lancet*. 2014;384(9952):1466-1475. doi:10.1016/S0140-6736(14)61689-5
- BARKER DE, KAUFMAN HJ, SMITH LA, CIRAULO DL, RICHART CL, BURNS RP. Vacuum pack technique for temporary abdominal closure: a 7 years experience. *J Trauma*. 2000;48(2):201-206. doi:10.1097/00005373-200002000-00001
- BEE TK, CROCE MA, MAGNOTTI LJ, ZARZAUR BL, MAISH 3<sup>RD</sup> GO, MINARD G, SCHROEPEL TJ, FABIAN TC. Temporary abdominal closure techniques: A prospective randomized trial comparing Poliglactin 910 mesh and vacuum assisted closure. *J Trauma*. 2008;65(2):337-342. doi:10.1097/TA.0b013e31817fa451
- BIFFL WL, MOORE EE, BURCH JM, OFFNER PJ, FRANCIOSE RJ, JOHNSON JL. Secondary abdominal compartment syndrome is a highly lethal event. *Am J Surg*. 2001;182(6):645-648. doi:10.1016/s0002-9610(01)00814-5

- BJORCK M, BRUHIN A, CHEATHAM M, HINCK D, KAPLAN M, MANCA G, WILD T, WINDSOR A. Classification- important step to improve management of patients with an open abdomen. *World J Surg.* 2009;33(6):1154-1157. doi:10.1007/s00268-009-9996-3
- BOELE VAN HENSBROEK P, WIND J, DIJKGRAAF MGW, BUSCH ORC, GOSLINGS JC. Temporary closure of the open abdomen: a systematic review on delayed primary fascial closure in patients with an open abdomen. *World J Surg.* 2009;33(2):199-207. doi:10.1007/s00268-008-9867-3
- BOERMEESTER MA. Surgical approaches to peritonitis. *Br J Surg.* 2007;94(11):1317-1318. doi:10.1002/bjs.6041
- BORRAEZ OA. Abdomen abierto: la herida más desafiante. *Rev Colomb Cir.* 2008;23(4):204-209.
- BOYD WC. Use of Marlex mesh in acute loss of the abdominal wall due to infection. *Surg Gynecol Obstet.* 1977;144(2):251-252.
- BROOMÉ A, HANSSON L, LUNDGREN F, SMEDBERG S. Open Treatment of Abdominal Septic Catastrophies. *World J Surg.* 1983;7(6):792-796. doi:10.1007/BF01655223
- CAMPBELL A, L CHANG M, TIMOTHY F, FRANZ M, KAPLAN M, MOORE F, REED RL, SCOTT B, SILVERMAN R. Management of the Open Abdomen. *Am Surg.* 2009;75;N11:S1-S19.
- COCCOLLINI F, BIFF W, CATENA F, CERESOLI M, CHIARA O, CIMBANASSI S, FATTORI L, LEPPANIEMI A, MANFREDI R, MONTORI G, PESENTI G, SUGRUE M, ANSALONI L. The open abdomen, indications, management and definitive closure. *World J Emerg Surg.* 2015;10:32. doi:10.1186%2Fs13017-015-0026-5
- CONOLLY TP, TEUBNER A, LEES PN, ANDERSON ID, SCOTT NA, CARLSON GL. Outcome of reconstructive surgery for intestinal fistula in the open abdomen. *Ann Surg.* 2008;247(3):440-444. doi:10.1097/SLA.0b013e3181612c99
- COTTON BA, GUY JS, MORRIS JA JR, ABUMRAD NN. The cellular, metabolic, and systemic consequences of aggressive fluid resuscitation strategies. *Shock.* 2006;26(2):115-121. doi:10.1097/01.shk.0000209564.84822.f2
- DAVIDOV YA, MALAFEEVA AP, SMIRNA AP. Vacuum treatment in of purulent lactation mastitis. *Vestrik Khirurgi.* 1986;137(11):66-70.
- DE WAELE J, KAPLAN M, SUGRUE M, SIBAJA P, BJÖRCK M. How to deal with an open abdomen? *Anaesthesiol Intensive Ther.* 2015;47(4):372-378. doi:10.5603/AIT.a2015.0023
- DELLINGER RP, LEVY MM, CARLET JM, et al. Surviving sepsis campaign: international guidelines for management of severe sepsis and septic shock: 2008. *Crit Care Med.* 2008;36(1):296-327. doi:10.1097/01.CCM.0000298158.12101.41

- DEMETRIADES D, SALIM A. Management of the open abdomen. *Surg Clin N Am*. 2014;94(1):131-153. doi:10.1016/j.suc.2013.10.010
- DIAZ JJ, CULLINANE DC, DUTTON WD, JEROME R, BAGDONAS R, BILANIUK JW, COLLIER BR, COMO JJ, CUMMING J, GRIFFEN M, GUNTER OL, KIRBY J, LOTTENBURG L, MOWERY N, RIORDAN JR WP, MARTIN N, PLATZ J, STASSEN N, WINSTON ES. The management of the open abdomen in trauma and emergency general surgery: part 1-damage control. *J Trauma*. 2010;68(6):1425-1438. doi:10.1097/TA.0b013e3181da0da5
- FABIAN TC. Infection in penetrating abdominal trauma: risk factors and preventive antibiotics. *Am Surg*. 2002;68(1):29-35.
- FANSLER RF, TAHERI P, CULLINANE C, SABATES B, FLINT LM. Polypropylene mesh closure of the complicated abdominal wound. *Am J Surg*. 1995;170(1):15-18. doi:10.1016/s0002-9610(99)80244-x
- FERNANDEZ E, CORNALO A, GONZALEZ D. Nuevo enfoque en el tratamiento de las fistulas enterocutaneas postquirúrgicas. *Rev Argent Cirug*. 1992;62:117-127.
- FRANZ MG. The biology of hernias and the abdominal wall. *Hernia*. 2006;10(6):462-471. doi:10.1007/s10029-006-0144-9
- GROSS RE. A new method for surgical treatment of large omphaloceles. *Surgery*. 1948;24:277-292.
- GUI D, SPADA PL, DI MUGNO M, SERMONETA D, RUNFOLA M, ROSSI S. Abdominal wall closure with ePTFE-Goretex Dual Mesh after detensive laparotomy for abdominal compartment syndrome. *Acta Biomed*. 2003;74(suppl 2):51-54.
- HALDIPUR N, COOPER B, SANYAL S. Managing the open abdomen. *J R Army Med Corps*. 2006;152(3):143-147. doi:10.1136/jramc-152-03-06
- IRVIN A. Acute Abdominal Catastrophes. *JAMA*. 1937;109:16.
- JANFAZA M, MARTIN M, SKINNER R. A preliminary comparison study of two noncrosslinked biologic meshes used in complex ventral hernia repairs. *World J Surg*. 2012;36(8):1760-1764. doi:10.1007/s00268-012-1576-2
- JANSEN JO, LOUDON MA. Damage control surgery in a non-trauma setting. *Br J Surg*. 2007;94(7):789-90. doi:10.1002/bjs.5922
- KIRKPATRICK A, ROBERTS D, JAESCHKE R, DE WAELE JJ, DE KEULENAER BL, DUCHESNE J, BJORCK M, LEPPÄNIEMI A, EJIKE JC, SUGRUE M, CHEATHAM ML, IVATURY R, BALL CG, REINTAM BLASER A, REGLI A, BALOGH ZJ, D'AMOURS S, DE LAET I, MALBRAIN MLNB. Methodological background and strategy for the 2012-2013 updated consensus definitions and clinical practice guidelines from the abdominal compartment society. *Anaesthesiol Intensive Ther*. 2015;47(5):207-215. doi:10.5603/AIT.a2015.0081



- KRITAYAKIRANA K, MAGGIO P, BRUNDAGE S, PURTILL M-A, STAUDENMAYER K, SPAIN DA. Outcomes and complications of open abdomen technique for managing non-trauma patients. *J Emerg Trauma Shock*. 2010;3(2):118-122. doi:10.4103/0974-2700.62106
- KRON IL, HARMAN PK, NOLAN SP. The measurement of intra-abdominal pressure as a criterion for abdominal re-exploration. *Ann Surg*. 1984;199(1):28-30. doi:10.1097/0000658-198401000-00005
- LEPPANIEMI A, KIMBAL E, DE LAET I, MALBRAIN MLNG, BALOGH ZJ, DE WAELE JJ. Management of abdominal sepsis: a paradigm shift? *Anaesth Int Therapy*. 2015;47(4):400-408. doi:10.5603/AIT.a2015.0026
- LINDSTEDT S, MALMSJO M, HIEBOWICZ J, INGEMANSSON R. Comparative blood study of the microvascular flow in the intestinal wall, wound contraction fluid evacuation during negative pressure wound therapy in laparostomy using the VAC abdominal dressing and the ABThera open abdomen negative pressure therapy system. *Int Wound J*. 2015;12(1):83-88. doi:10.1111/iwj.12056
- LÓPEZ-CANO M, PEREIRA JA, ARMENGOL-CARRASCO M. Acute postoperative open abdominal wall. *World J Gastrointest Surg*. 2013;5(12):314-320. doi:10.4240/wjgs.v5.i12.314
- LOSANOFF JE, RICHMAN BW, JONES JW. Temporary abdominal coverage and reclosure of the open abdomen: frequently asked questions. *J Am Coll Surg*. 2002;195(1):105-115. doi:10.1016/s1072-7515(02)01149-3
- MADIGAN MC, KEMP CD, JOHNSON JC, COTTON BA. Secondary abdominal compartment syndrome after severe extremity injury: Are early, aggressive fluid resuscitation strategies to blame? *J Trauma*. 2008;64(2):280-285. doi:10.1097/TA.0b013e3181622bb6
- MATTOX K. Introduction, background, and future projections of damage control surgery. *Surg Clin North Am*. 1997;77(4):753-759. doi:10.1016/s0039-6109(05)70581-8
- MAYER D, VEITH F, LACHAT M, PFAMMATTER T, HECHELHAMMER L, RANCIC Z. Abdominal compartment syndrome. *Minerva Chir*. 2010;65(3):329-345.
- MCCOSH AJ. II. The treatment of general septic peritonitis. *Ann Surg*. 1897;25(6):687-697.
- MILLER S, MORRIS JA, MD, DIAZ JJ, HERRING MB, MAY AK. Complications after 344 Damage-Control Open Celiotomies. *Trauma*. 2005;59(6):1365-1374. doi:10.1097/01.ta.0000196004.49422.af
- MORYKWA MJ, ARGENTA LC, SHELTON-BROWN EL, MCGUIRT W. Vacuum assisted closure: a new method for wound control and treatment: animal studies and basic foundation. *Ann Plast Surg*. 1997;38(6):553-562. doi:10.1097/0000637-199706000-00001
- MUKHI AN, MINOR S. Management of the open abdomen using combination therapy with ABRA and ABThera systems. *Can J Surg*. 2014;57(5):314-319. doi:10.1503/cjs.026613

- NAGY KK, FILDES JJ, MAHR C, ROBERTS RR, KROSNER SM, JOSEPH KT, BARRETT J. Experience with three prosthetic materials in temporary abdominal wall closure. *Am Surg.* 1996;62(5):331-335.
- OFFNER PJ, DE SOUZA AL, MOORE EE, BIFFL WL, FRANCIOSE RJ, JOHNSON JL, BURCH JM. Avoidance of abdominal compartment syndrome in damage-control laparotomy after trauma. *Arch Surg.* 2001;136(6):676-681. doi: 10.1001/archsurg.136.6.676
- OGILVIE WH. Surgical Lessons of War applied to Civil Practice. *Br Med J.* 1945;1(4400):619-623. doi:10.1136/bmj.1.4400.619
- OGILVIE WH. The late complications of abdominal war wounds. *Lancet.* 1940;2:253-256.
- ORDÓÑEZ CA, SANCHEZ AI, PINEDA JA, BADIÉL M, MESA R, CARDONA U, ARIAS R, ROSSO F, GRANADOS M, GUTIÉRREZ-MARTÍNEZ MI, OCHOA JB, PEITZMAN A, PUYANA JC. Deferred primary anastomosis versus diversion in patients with severe secondary peritonitis managed with staged laparotomies. *World J Surg.* 2010;34(1):169-176. doi:10.1007/s00268-009-0285-y
- PENNINCKX FM, KERREMANS RP, LAUWERS PM. Planned Relaparotomies in the Surgical Treatment of Severe Generalized Peritonitis from Intestinal Origin. *World J Surg.* 1983;7(6):762-766. doi:10.1007/BF01655218
- PERATHONER A, KLAUS A, MÜHLMANN G, OBERWALDER M, MARGREITER R, KAFKA-RITSCH R. Damage control with abdominal vacuum therapy (VAC) to manage perforated diverticulitis with advanced generalized peritonitis – a proof of concept. *Int J Colorectal Dis.* 2010;25(6):767-774. doi:10.1007/s00384-010-0887-8
- PEREZ D, WILDI S, DEMARTINES N, BRAMKAMP M, KOEHLER C, CLAVIEN P-A. Prospective evaluation of vacuum-assisted closure in abdominal compartment syndrome and severe abdominal sepsis. *J Am Coll Surg.* 2007;205(4):586-592. doi:10.1016/j.jamcollsurg.2007.05.015
- PETERSON U, ACXOSTA S, BJORK M. Vacuum assisted wound closure and mesh mediated fascial traction- a novel technique for late closure of the open abdomen. *World J Surg.* 2007;31(11):2133-2137. doi:10.1007/s00268-007-9222-0
- PLANTEFEVE G, HELLMANN R, PAJOT O, THIRION M, BLEICHNER G, MENTEC H. Abdominal compartment syndrome and intra-abdominal sepsis: two of the same kind? *Acta Clin Belg.* 2007;62(suppl 1):162-167.
- QUYN AJ, JOHNSTON C, HALL D, CHAMBERS A, ARAPOVA N, OGSTON S, AMIN AI. The open abdomen and temporary abdominal closure systems –historical evolution and systematic review. *Col Dis.* 2012;14(8):e429–e438. doi:10.1111/j.1463-1318.2012.03045.x
- RAEBURN CD, MOORE EE, BIFFL WL, LJOHNSON J, MELDRUM DR, OFFNER PJ, FRANCIOSE RJ, BURCH JM. The abdominal compartment syndrome is a morbid complication of postinjury

- damage control surgery. *Am J Surg.* 2001;182(6):542-546. doi:10.1016/s0002-9610(01)00821-2
- RAMIREZ OM, RUAS E, DELLON A. Component separation method for closure of abdominal Wall defects: an anatomic and clinical study. *Plast Reconstr Surg.* 1990;86(3):519-526. doi:10.1097/00006534-199009000-00023
- RAO M, BURKE D, FINAN PJ, SAGAR PM. The use of vacuum- assisted closure of abdominal wounds: a word of caution. *Colorectal Dis.* 2007;9(3):266-268. doi:10.1111/j.1463-1318.2006.01154.x
- RASILAINEN SK, MENTULA PJ, LEPPANIEMI A. Vacuum and mesh mediated fascial traction for primary closure of the open abdomen in critically ill surgical patients. *Br J Surg.* 2012;99(12):1725-1733. doi:10.1002/bjs.8914
- REZENDE-NETO J, ROTSTEIN OD. Abdominal Catastrophes in the Intensive Care Unit Setting. *Crit Care Clin.* 2013;29(4):1017-1044. doi:10.1016/j.ccc.2013.06.005
- ROBLEDO FA, LUQUE-DE-LEÓN E, SUÁREZ R, SÁNCHEZ P, DE-LA-FUENTE M, VARGAS A, MIER J. Open versus Closed Management of the Abdomen in the Surgical Treatment of Severe Secondary Peritonitis: A Randomized Clinical Trial. *Surg Infect.* 2007;8(1):63-72. doi:10.1089/sur.2006.8.016
- ROTONDO MF, SCHWAB CW, MCGONIGAL MD, PHILLIPS 3<sup>RD</sup> GR, FRUCHTERMAN TM, KAUDER DR, LATENSER BA, ANGOOD PA. Damage control: an approach for improved survival in exsanguinating penetrating abdominal injury. *J Trauma.* 1993;35(3):375-382.
- SARTELLI M, ABU ZIDAM FM, ANSALONI L, BALA M, BELTRÁN MA, BIFFL WL, CATENA F, CHIARA O, COCCOLINI F, COIMBRA R, DEMETRASHVILI Z, DEMETRIADES D, DIAZ JJ, DI SAVERIO S, et al. The role of the open abdomen procedure in managing severe abdominal sepsis: WSES position paper. *World J of Emerg Surg.* 2015;10:35. doi:10.1186/s13017-015-0032-7
- SCHECTER WP, IVATURY RR, ROTONDO MF, HIRSHBERG A. Open abdomen after trauma and abdominal sepsis: a strategy for management. *J Am Coll Surg.* 2006;203(3):390-396. doi:10.1016/j.jamcollsurg.2006.06.001
- SCHEIN M. Surgical management of intra-abdominal infection: is there any evidence? *Langenbecks Arch Surg.* 2002;387(1):1-7. doi:10.1007/s00423-002-0276-z
- SHAH BC, TIWARI MM, GOEDE MR, EICHLER MJ, HOLLINS RR, MCBRIDE CL, THOMPSON JS, OLEJNIKOV D. Not all biologics are equal! *Hernia.* 2011;15(2):165-171. doi:10.1007/s10029-010-0768-7
- SHAIKH FM, GIRI SK, DURRANI S, WALDRON D, GRACE PA. Experience with porcine acellular dermal collagen implant in one-stage tension-free reconstruction of acute and chronic abdominal wall defects. *World J Surg.* 2007;31(10):1966-1972. doi:10.1007/s00268-007-9174-4

- STAWICKI SP, BROOKS A, BILSKI T, SCAFF D, GUPTA R, SCHWAB CW, GRACIAS VH. The concept of damage control: extending the paradigm to emergency general surgery. *Injury*. 2008;39(1):93-101. doi:10.1016/j.injury.2007.06.011
- STEINBERG D. On leaving the peritoneal cavity open in acute generalized suppurative peritonitis. *Am J Surg*. 1979;137(2):216-220. doi:10.1016/0002-9610(79)90148-x
- TSUEI BJ, SKINNER JC, BERNARD AC, KEARNEY PA, BOULANGER BR. The open peritoneal cavity: etiology correlates with the likelihood of fascial closure. *Am Surg*. 2004;70(7):652-656.
- VERDAM FJ, DOLMANS DE, LOOS M, RABER MH, DE WIT RJ, CHARBON JA, VROEMEN JPAM. Delayed Primary Closure of the Septic Open Abdomen with a Dynamic Closure System. *World J Surg*. 2011;35(10):2348-2355. doi:10.1007/s00268-011-1210-8
- VERTREES A, KELLCUT D, OTMAN S, PEOPLES G, SHRIVER C. Early definitive abdominal closure using serial closure technique on injured soldiers returning from Afghanistan and Iraq. *J Am Coll Surg*. 2006;201:762-772. doi:10.1016/j.jamcollsurg.2006.02.008
- WAIBEL BH, ROTONDO MF. Damage control in trauma and abdominal sepsis. *Crit Care Med*. 2010;38(9 Suppl):S421-430. doi:10.1097/CCM.0b013e3181ec5cbe
- WITTMAN DH, APRAHAMIAN C, BERGSTEIN JM. Etappenlavage: advanced diffuse peritonitis managed by planned multiple laparotomies utilizing zippers, slide fastener and Velcro analogue for temporary abdominal closure. *World J Surg*. 1990;14(2):218-226. doi:10.1007/BF01664876
- YUAN Y, REN J, HE Y. Current Status of the Open Abdomen Treatment for Intra-Abdominal Infection. *Gastroenterol Res Pract*. 2013;2013:532013. doi:10.1155/2013/532013

# Índice de la Parte VIII

## Hernias

Hernias de la pared abdominal ..... 1670

DRES. ALBERTO HIPÓLITO CARIELLO Y JORGE RAÚL DEFELITTO

Biomateriales en cirugía de pared abdominal: presente y futuro..... 1704

DRES. MANUEL HIDALGO, EDUARDO FERRERO, MANUEL ORTIZ Y ANA HIDALGO



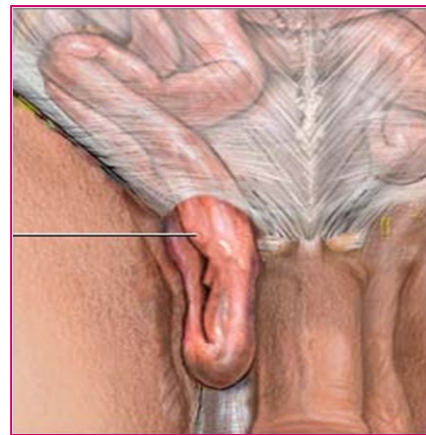
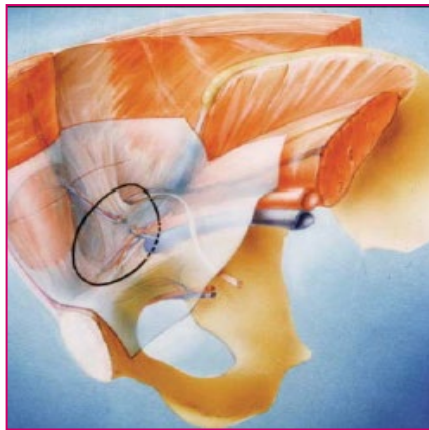
# Hernias de la pared abdominal

**DRES. ALBERTO HIPÓLITO CARIELLO Y JORGE RAÚL DEFELITTO**

## Hernia inguinal

### *Definición*

Es la *protrusión de peritoneo, grasa preperitoneal y/o vísceras abdominales a través del orificio miopectíneo de Fruchaud* (región inguinofemoral señalada con un círculo en el gráfico de la izquierda).



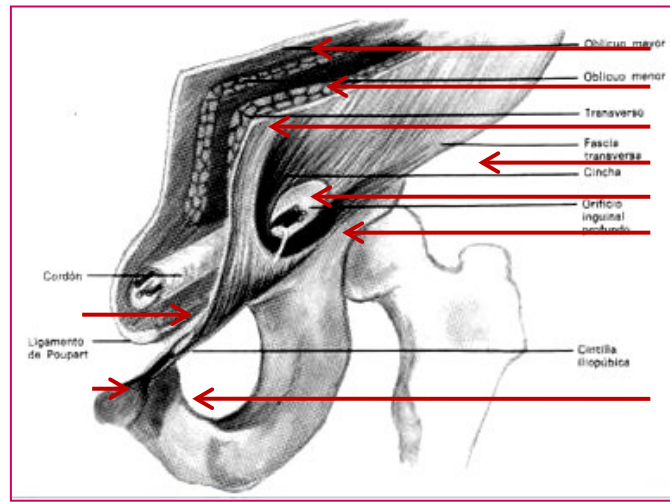
### *Epidemiología*

Tiene una prevalencia de 4 a 7 % en la población occidental, con una razón de masculinidad de 20:1. En Estados Unidos la hernioplastia inguinal (operación correctora del defecto) tiene una incidencia de 100 a 300

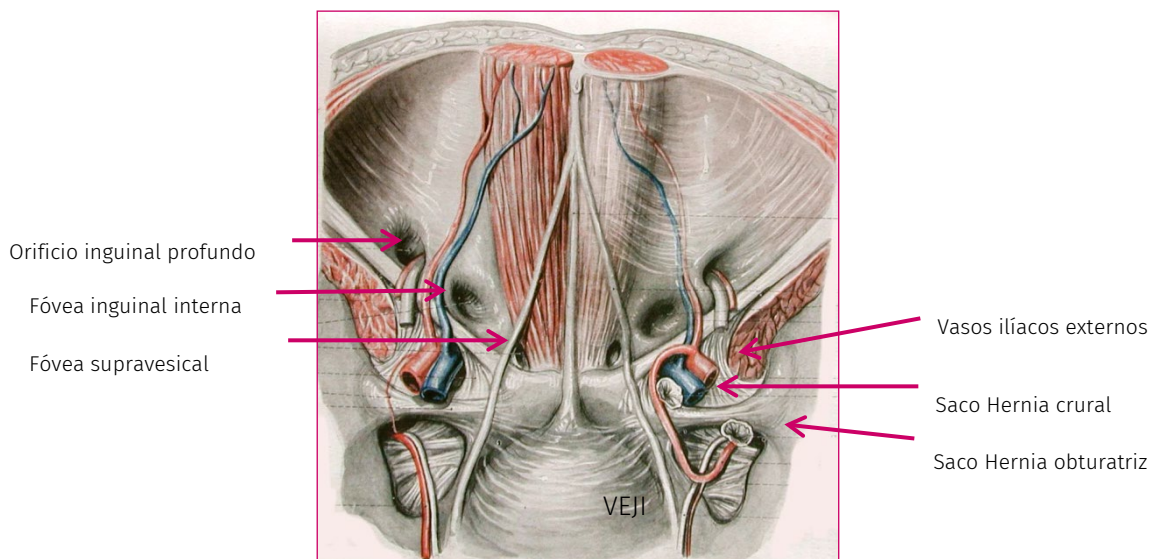
op./100.000 hab./año (unas 600.000 al año), lo que muestra la importancia sanitaria y económica del fenómeno.

## Anatomía de la región inguinal

### Vista sagital-superior-interna



### Vista posterior de la pared abdominal

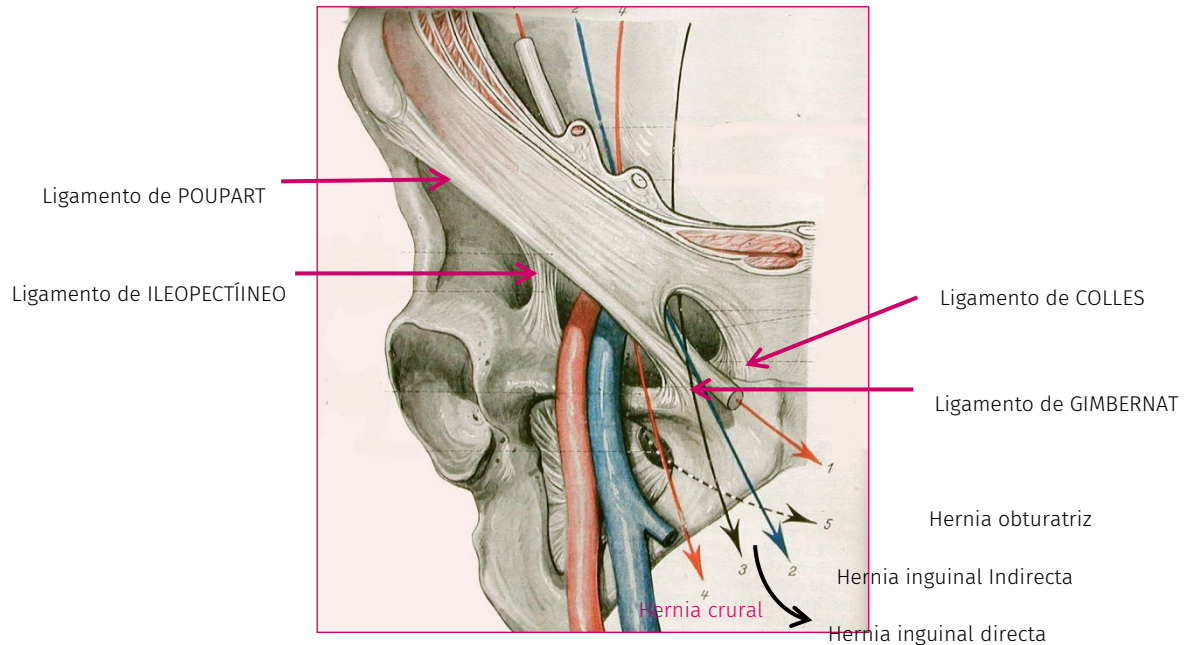


Tomado de KIRSCHNER M. *Técnica operatoria*. Labor: Barcelona; 1949



### Vista anterior de la región inguinal

(vías que siguen las diferentes hernias de la región)



Tomado de KIRSCHNER M. *Técnica operatoria*. Labor: Barcelona; 1949

## Fisiopatología de la hernia inguinal

### *Causas predisponentes*

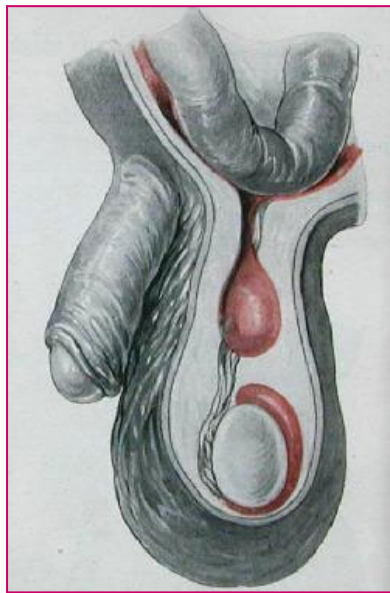
Las más relevantes son:

1. Proceso vaginal permeable
2. Aumento de presión intra-abdominal
3. Falla del mecanismo obturador inguinal
4. Indemnidad de la *fascia transversalis*

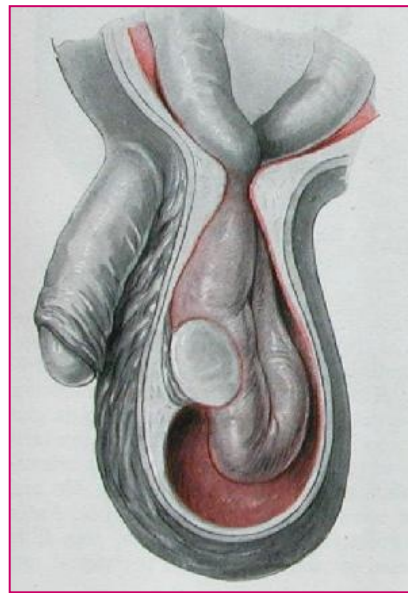
### *Proceso peritoneo-vaginal permeable*

Es la causa primaria de hernia inguinal indirecta en lactantes y niños, se relaciona con el descenso testicular. La permeabilidad puede ser *completa* generando la hernia inguinal indirecta o *parcial* generando un hidrocele enquistado del cordón.

HIDROCELE ENQUISTADO DEL CORDÓN



HERNIA INGUINOESCROTAL



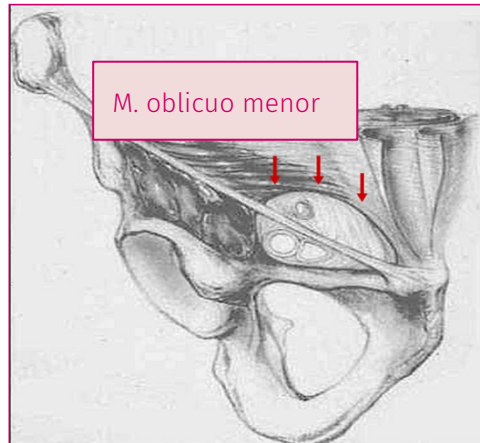
Tomado de KIRSCHNER M. *Técnica operatoria*. Labor: Barcelona; 1949

### *Aumento de presión intra-abdominal*

Cuando la presión intra-abdominal se eleva de manera pasiva, mientras los músculos abdominales están relajados, no se activan los mecanismos obturadores que junto con la *fascia transversalis* son responsables de la continencia abdominal; y se puede producir la herniación inguinal (ABRAHAMSON, 1998).

### *Falla del mecanismo obturador inguinal*

Fisiológicamente, al contraerse los músculos abdominales que aumentan la presión intraabdominal, también se contraen las fibras inferiores de los músculos oblicuo menor y transverso, «enderezando» el arco mioaponeurótico con que conforman el techo de canal inguinal y de ese modo «obturan», a modo de un telón, la zona débil sólo cubierta por *fascia transversalis*. Asimismo, la contracción del músculo transverso tensa los pilares del anillo inguinal profundo, lo que hace que éste se cierre estrechamente en torno al cordón espermático.



TELÓN DE MÚSCULO OBLICUO MENOR Y TRANSVERSO

### *Indemnidad de la fascia transversalis*

Puede estar alterada por factores que interfieren en la producción de colágeno o que acentúan su destrucción o que favorecen la producción de fibras anormales. Se ha demostrado que en pacientes con hernias directas es frecuente encontrar una estructura modificada y desorganizada con aumento de la vascularización y de la celularidad. El mismo autor demostró el daño producido a la colágena por el tabaco (READ, 1995).

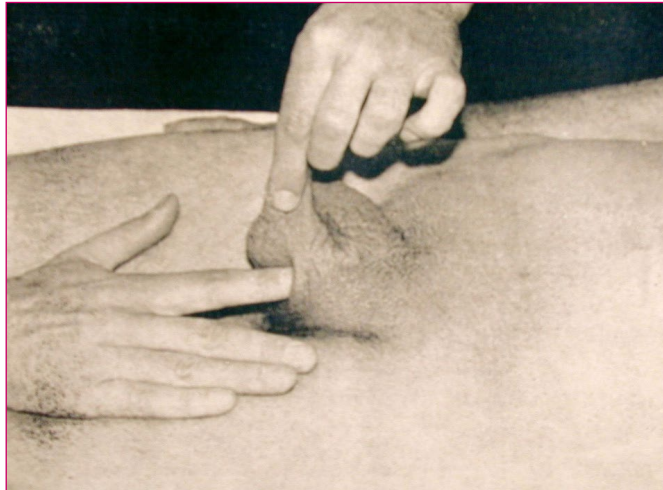## **Semiología en la hernia inguinal**

*Anamnesis:* interrogar acerca de los factores que, con mayor frecuencia, podrían hacer fracasar una reparación plástica de la hernia inguinal, los que deben ser evaluados y corregidos antes de intentar el tratamiento:

1. *Tabaquismo:* varias sustancias del humo del tabaco inactivan las antiproteasas en el pulmón de los fumadores, lo que perturba su sistema de proteasas/antiproteasas del pulmón (mecanismo que produce el daño pulmonar del enfisema) y en la sangre. Esto produce destrucción de elastina y colágena de las vainas de los músculos rectos y la *fascia transversalis*, lo que predispone a la formación de hernias y condiciona una mayor frecuencia de recidivas de las plásticas herniarias.

2. *Estado nutricional*: la hipoproteinemia altera la cicatrización de los tejidos.
3. Enfermedades crónicas:
  - a. *Diabetes mellitus*: la enfermedad produce trastornos específicos en la reparación de heridas que deben ser tenidos en cuenta.
  - b. *Asma*: básicamente en lo referente al aumento de la presión abdominal debido al esfuerzo para vencer el broncoespasmo.
4. *Tratamiento prolongado con esteroides* debido a las alteraciones que producen en el tejido conectivo.
5. *Tumores malignos avanzados* con algún grado de emaciación.
6. *Ascitis*, ya que produce un aumento creciente y pasivo de la presión intra-abdominal, es un poderoso factor causal para el desarrollo de hernias en general. Los estudios realizados no han demostrado que la obesidad, la tos ni el prostatismo incrementen la posibilidad de tener una hernia.

*Examen físico*: el examen para el diagnóstico de una hernia de la región inguinal debe realizarse primero de pie, y posteriormente en decúbito dorsal. Primeramente, se observará la región y su dinámica con el aumento de la presión abdominal, luego se palpará mediante la inversión del escroto, para acceder al trayecto inguinal a través del orificio superficial, con la finalidad de identificar sus estructuras y verificar su funcionalidad.



Se deben realizar las siguientes maniobras:

1. Palpar el orificio superficial del trayecto inguinal (TI) y verificar su permeabilidad.
2. Palpar el saco que protruye: 1) realizar el diagnóstico de hernia inguinal y 2) se puede determinar si a) viene desde el anillo profundo (HI indirecta), o b) viene de la pared posterior (HI directa).
3. Palpar la pared posterior del TI (*fascia transversalis*) verificando su resistencia. Es útil medir su elongación de acuerdo a los elementos que nos deja palpar (1: nada; 2: la arcada inguinal por detrás; 3: el ligamento de Cooper).

En las hernias reductibles, es muy importante realizar la maniobra de Landívar. Con el paciente acostado y su herniación reducida, se comprime intensamente con la mano sobre la proyección anterior del orificio inguinal profundo en la cara anterior del abdomen (ubicado a nivel del punto medio de una línea imaginaria que va desde la espina ilíaca antero-superior al pubis y dos traveses de dedos por encima del pliegue de la ingle). Se invita al paciente a hacer maniobra de Valsalva o a toser. Si la hernia reaparece, asumimos que se trata de una hernia directa, y si no lo hace que la hernia es indirecta (ya que contuvimos su protrusión con la compresión).

De acuerdo con su morfología externa, las podemos definir como:

a. *Hernia inguinal indirecta*: es aquella en la cual el saco herniario sale por el orificio inguinal profundo (por fuera de la arteria epigástrica) y recorre oblicuamente el canal inguinal. Aparece como una tumoración oblicua de arriba hacia abajo y de fuera a dentro.

b. *Hernia inguinal directa*: es aquella en la cual el saco herniario protruye desde la pared posterior debido a elongación de la *fascia transversalis* (por dentro de la arteria epigástrica) y se proyecta en sentido antero posterior. Aparece como una tumoración redondeada más cercana al pubis.



De acuerdo con la fisiopatología, las hernias inguinales pueden ser:

a. *Hernia inguinal reductible*: es aquella en la cual el saco herniario sale al exterior del abdomen y puede ser reintroducida mediante maniobras de taxis.

b. *Hernia inguinal irreductible*: es la que no puede ser reintroducida, pues debido a repetidos procesos inflamatorios se ha producido adherencia entre el saco y el anillo herniario.

Finalmente, las complicaciones más comunes de la hernia inguinal son:

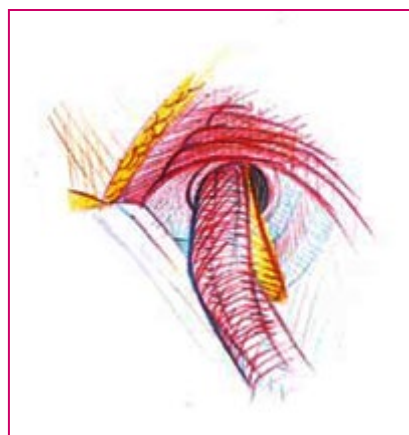a. *Hernia inguinal atascada* es una hernia reductible, que luego de un esfuerzo, bruscamente comienza a doler y no puede reducirse.

b. *Hernia inguinal estrangulada* es una hernia atascada la cual, debido a la magnitud de la compresión a nivel del anillo herniario, comienza a sufrir isquemia por obstrucción arterial.

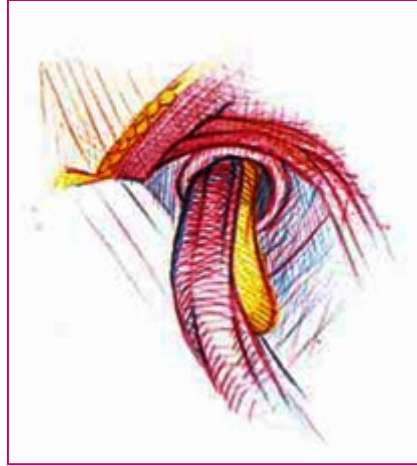## Clasificación de Gilbert

Hay innumerables clasificaciones de las hernias inguinales, casi todas ellas pensando en el tratamiento a realizar en cada caso. Finalmente, desde hace algunos años, la mayoría de los autores han adoptado la clasificación propuesta por GILBERT en 1989, con algunas modificaciones como la de RUTKOW y ROBBIN de 1998, lo cual ha simplificado la comunicación de los resultados del tratamiento y de la evolución de esta patología.

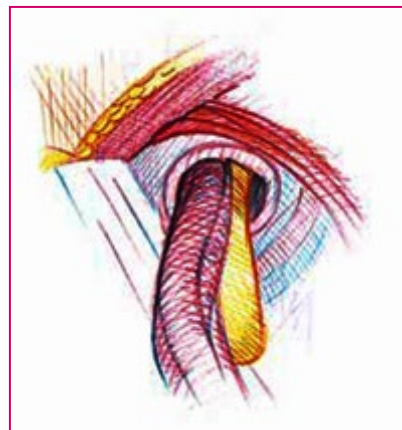- **Tipo I:** hernia indirecta con anillo interno pequeño, estrecho, bien apretado.



- **Tipo II:** anillo interno moderadamente aumentado de tamaño, no más de 4 cm, con capacidad aún de sostener una malla como tratamiento.

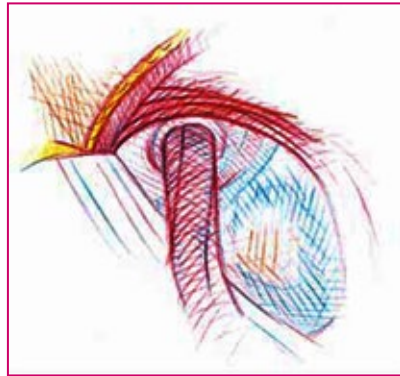


- **Tipo III:** anillo interno con más de 4 cm y un componente de deslizamiento o escrotal que puede desplazar a los vasos epigástricos.

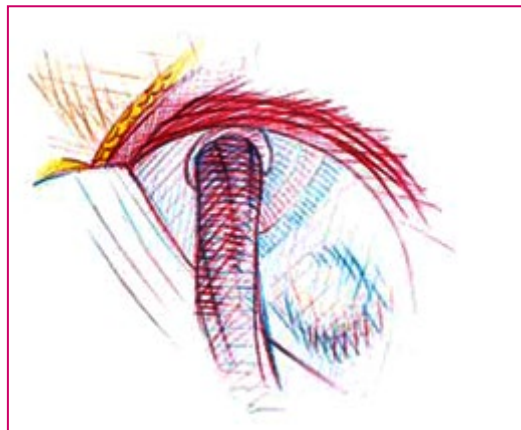




- **Tipo IV:** hernia directa, todo el piso del conducto inguinal es defectuoso.

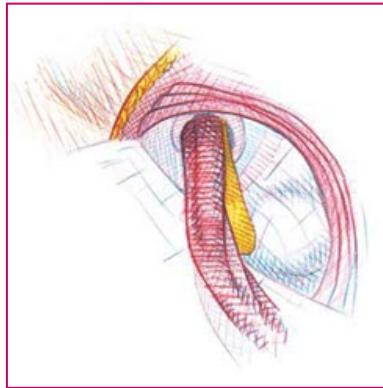


- **Tipo V:** pequeño defecto localizado en la pared posterior de 1 o 2 cm de diámetro.

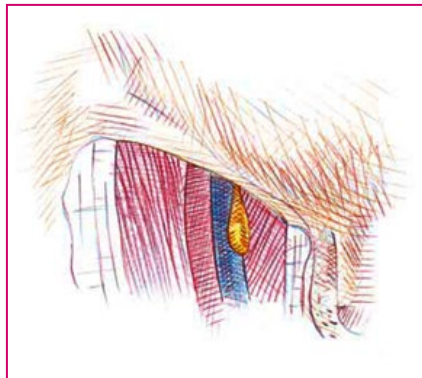

## Ampliación de Rutkow y Robbin a la Clasificación de Gilbert

- **Tipo VI:** hernia mixta (directa + indirecta).



- **Tipo VII:** hernia crural.



## Tratamiento de la hernia inguinal

Desde siempre, el tratamiento de las hernias ha comprendido: 1) el tratamiento del contenido del saco herniario; 2) el tratamiento del saco herniario y 3) el tratamiento del anillo herniario; siendo el adecuado tratamiento de éste último el factor más importante para evitar las recidivas.

En los últimos años se ha puesto especial interés en el cierre del anillo herniario «sin tensión», para evitar la isquemia y destrucción de sus bordes

en la plástica herniaria. Para tal fin se han usado mallas de los más diversos materiales con la finalidad de posibilitar ese cierre sin tensión.

En general, el cirujano llega a la operación con un diagnóstico bastante preciso del tipo de hernia inguinal que va a tratar; sin embargo, el relevamiento anátomo-funcional de la disección de la región no pocas veces nos hace cambiar la técnica o agregar alguna parte de tratamiento. Por eso es conveniente tener como referencia una guía de tratamiento según el tipo de hernia a tratar, de acuerdo con la clasificación de Gilbert modificada por Rutkow y Robbin:

**Tipo I:** hernia indirecta con anillo interno pequeño, estrecho, apretado, apto para ser tratada con la colocación de una prótesis malla de 6 x 11 cm plegada en forma de paraguas a través del orificio.

**Tipo II y III:** anillo interno aumentado de tamaño, con capacidad para ser tratado con la colocación de una prótesis malla de 6 x 11 cm plegada en forma de paraguas a través del orificio, en este caso sostenida con puntos de la malla a la pared del orificio inguinal profundo como tratamiento.

**Tipo IV:** hernia directa, todo el piso del conducto inguinal es defectuoso. El tratamiento racional es la resección del sobrante de pared posterior (*fascia transversalis*) y sutura sin tensión, colocando sobre la sutura una malla fijada a la cara interna de la arcada inguinal por debajo y al arco del músculo transversario por arriba, con una abertura en dos colas que se cierran sobre el cordón espermático generando una especie de «orificio inguinal profundo» de malla.

**Tipo V:** pequeño defecto localizado en la pared posterior de 1 o 2 cm de diámetro, es pasible de ser tratado simplemente con la colocación de una malla como refuerzo sobre el defecto de la pared posterior.


**Tipo VI:** hernia mixta (directa + indirecta). Se trata mediante la colocación de una tapón cónico fijado con puntos en el orificio profundo agrandado, más la colocación de una malla como refuerzo de la pared posterior.

**Tipo VII:** hernia crural. Puede abordarse por vía inguinal o por vía femoral. Si se aborda por vía inguinal, lo primero es la reducción del saco herniario; para ambas vías, se procede luego a la reintroducción del contenido y resección del saco mediante ligadura o puntos, para posteriormente cerrar el anillo para vascular sin colocar elementos protésicos.

### Las «mallas» protésicas

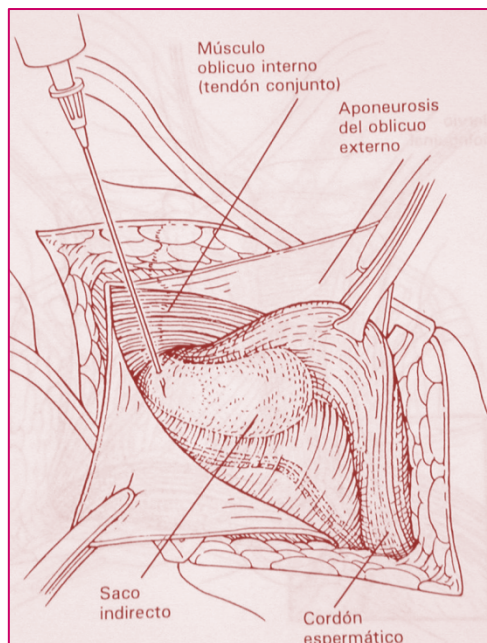
Desde antiguo se han usado materiales tan diversos como filigranas de plata, gasa de tantalio, mallas de acero inoxidable y varias telas sintéticas no metálicas. Actualmente las más utilizadas son:

MATERIAL	NOMBRE COMERCIAL	IMAGEN	DESCRIPCIÓN
<b>Poliéster</b> (multifilamento)	<i>Prolene®</i>		Fue la primera malla sintética; al ser multifilamento puede infectarse con mayor facilidad
<b>Polipropileno</b> (monofilamento)	<i>Marlex®</i>		Ha sido la malla más usada, desde que se colocan mallas para corregir defectos herniarios. Al ser monofilamento es más rígida y se infecta menos que la multifilamento
<b>Politetrafluoroetileno</b> (PTFE)	<i>Goretex®</i>		Es cara y se puede fabricar con una porosidad muy fina en una de sus caras, lo que permite colocarla directamente sobre las vísceras

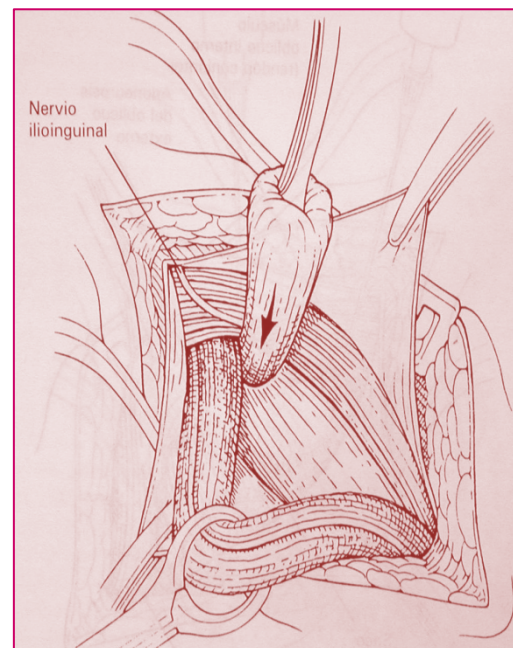
MATERIAL	NOMBRE COMERCIAL	IMAGEN	DESCRIPCIÓN
Poliéster + Poliglactina	Vypro®		Al contar con 75 % de material absorbible, deja poca cantidad de material extraño a los tejidos

*Técnicas de plástica herniaria con mallas (libres de tensión)*

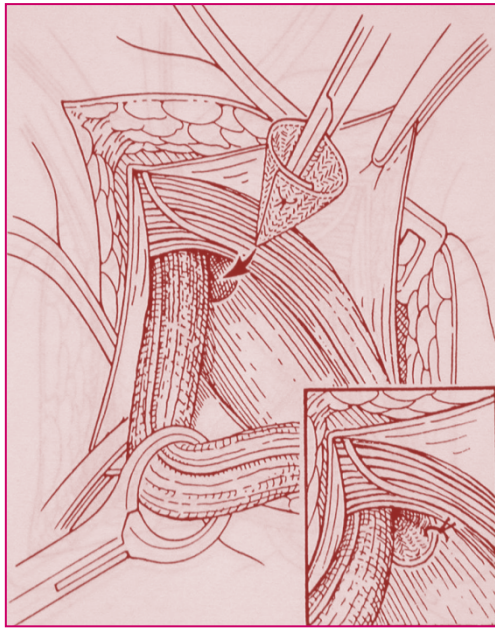*Técnica abierta con malla por vía anterior:* sus buenos resultados y sus «principios de la técnica» fueron difundidos por IRVING L. LICHTENSTEIN en los años 70 y adoptados, con modificaciones, por la mayoría de los cirujanos que tratan la patología en la actualidad.



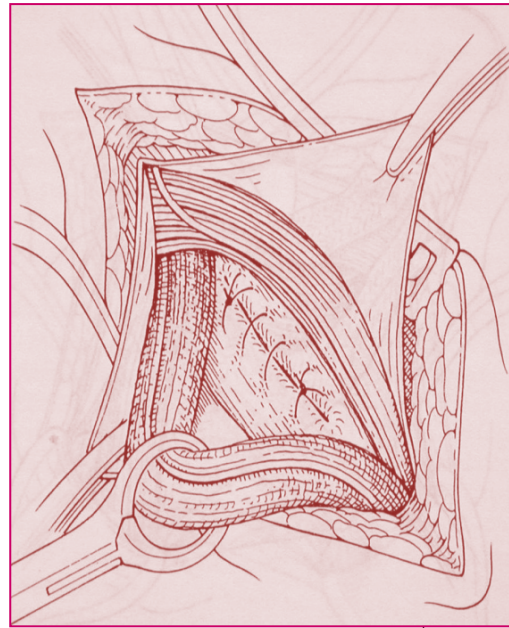
1: DIÉRESIS DE PIEL, TCS Y MÚSCULO OBLICUO MAYOR



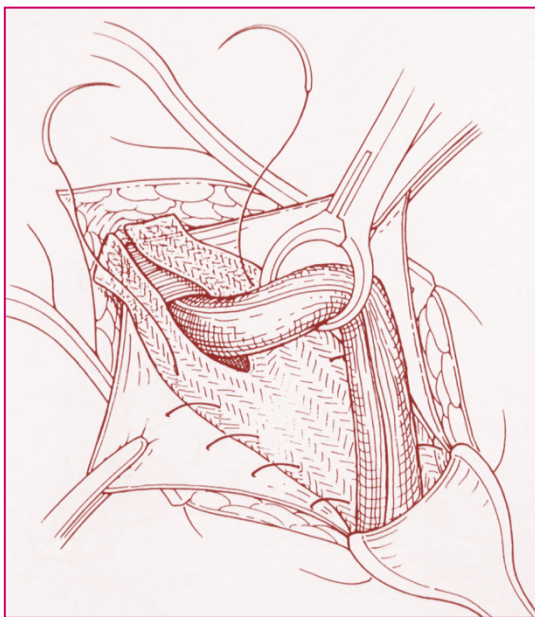
2: DIÉRESIS DE F. ESPERMÁTICA MEDIA: LIBERAMOS EL SACO HERNIARIO



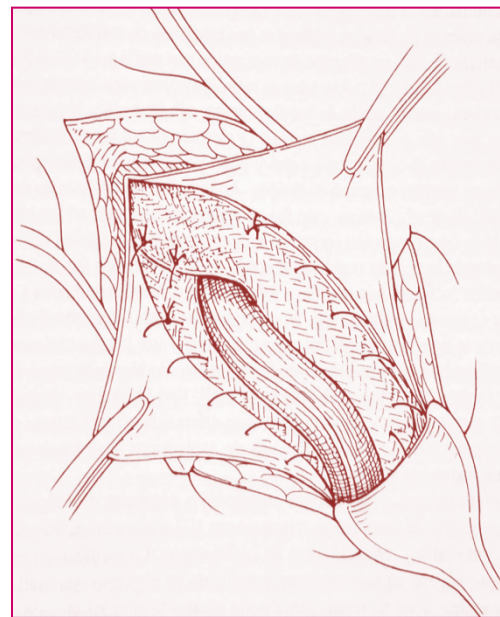
HERNIARIO, COLOCAMOS EL «TAPÓN» PARA CORREGIR HERNIA INDIRECTA (I. RUTKOW Y A. W. ROBINS) Y RECIDIVADAS



«PLICAMOS» CON VARIOS PUNTOS PARA CORREGIR LA HERNIA DIRECTA



5: REFORZAMOS LA PARED POSTERIOR CON UNA MALLA FIJADA A LA ARCADA INGUINAL POR DEBAJO Y AL ARCO DEL MÚSCULO TRANSVERSO POR ARRIBA



6: FINALMENTE CRUZAMOS LAS DOS «COLAS» DE LA MALLA DISTALMENTE AL CORDÓN ESPERMÁTICO GENERANDO UN NUEVO ORIFICIO INGUINAL PROFUNDO «CONTINENTE»

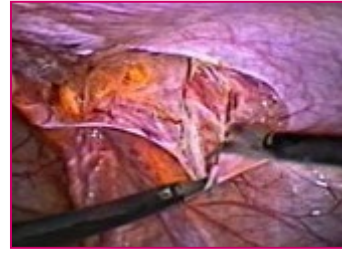7: SE CIERRA POR PLANOS CON SUTURA DE MONOFILAMENTO DE NYLON (MÚSCULO OBLICUO MAYOR Y PIEL), PUDIENDO COLOCARSE PUNTOS DE APROXIMACIÓN DEL TCS CON FIBRAS REABSORBIBLES (CATGUT SIMPLE)

### Técnicas laparoscópicas

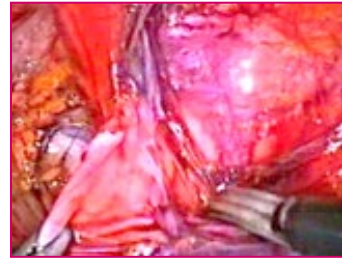
*Técnica transabdomino pre-peritoneal (TAPP)*: es la más usada en la actualidad, y su indicación específica es en las hernias recidivadas, en las que abordando la región desde atrás se evita disecar sobre la fibrosis de la plástica primaria o tener que extraer una malla de la operación anterior. En nuestro medio, el Dr. R. CERUTTI y col., del Hospital Británico de Buenos Aires, han presentado en la Academia Argentina de Cirugía en abril de 2008 una serie de 377 pacientes tratados con TAPP, con seguimiento a 10 años (72,6 % de los operados) con resultados que pueden considerarse excelentes (su serie histórica 1993-2008 son 5.400 hernioplastias TAAP).

COMPLICACIONES	Nº	%
Hematomas (de herida o cordón)	16	4,20 %
Recidivas	5	1,30 %
Neuralgias - dolor crónico (a 10 años)	6	1,50 %
Infección de herida	2	0,50 %
Colección infectada*	1	0,20 %
Eventración de orificio trocar*	1	0,20 %
Hidrocele	1	0,20 %
Obstrucciones intestinales	0	-
Lesiones viscerales	0	-
<b>MORBILIDAD GLOBAL:</b>	<b>32</b>	<b>8,40 %</b>


1: UNA VEZ QUE SE HA REALIZADO EL NEUMOPERITONEO, IDENTIFICAMOS LA ZONA INGUINAL Y COMENZAMOS A TALLAR UN COLGAJO DE PERITONEO DESDE LA ESPINA ILÍACA ANTERO SUPERIOR (POR DENTRO) HASTA LA PLICA VESICAL (POR FUERA)



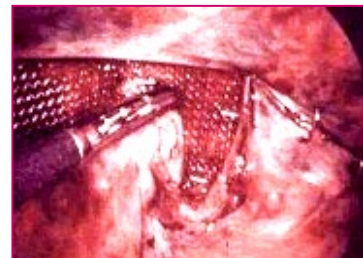
2: POSTERIORMENTE REDUCIMOS EL SACO HERNIARIO Y LO ABRIMOS, EXPONINDO ASÍ LOS ELEMENTOS DE LA REGIÓN: ORIFICIO INTERNO, CINTILLA ILIO-PUBIANA, LIGAMENTO DE COOPER, VASOS EPIGÁSTRICOS, ETC.



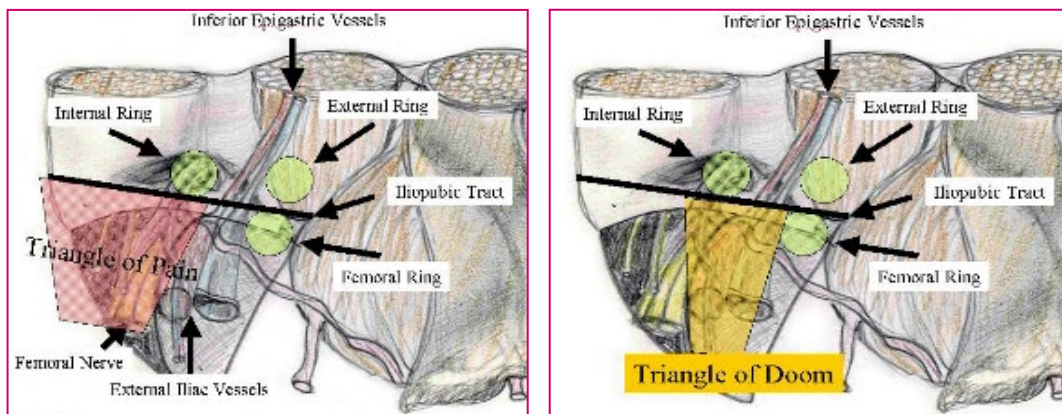
3: COLOCAMOS UNA MALLA DE POLIPROPILENO DE 10 POR 15 CM, Y LA FIJAMOS, DE PREFERENCIA CON TACKS HELICOIDALES METÁLICOS, AL LIGAMENTO DE COOPER (POR DEBAJO) Y AL ARCO DEL MÚSCULO TRANSVERSO Y VAINA POSTERIOR DE LOS MÚSCULOS RECTOS (POR ARRIBA Y POR ADENTRO)



4: CERRAMOS EL COLGAJO PERITONEAL CON PUNTOS O CON TACKS HELICOIDALES MECÁNICOS, EVITANDO EL CONTACTO DE LA MALLA CON LAS VÍSCERAS ABDOMINALES. HAY QUE TENER LA PRECAUCIÓN DE EVITAR COLOCAR TACKS EN EL TRIÁNGULO DE DOOM (ENTRE M. PSOAS Y C. DEFERENTE, DONDE ESTÁN LOS VASOS ILÍACOS) Y EN EL TRIÁNGULO DEL DOLOR (ENTRE EL M. PSOAS Y LA C. ILIO-PUBIANA DONDE ESTÁN LOS NERVIOS GENITOCRURAL Y FEMOROCUTÁNEO)



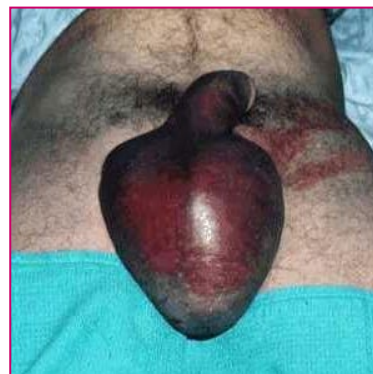
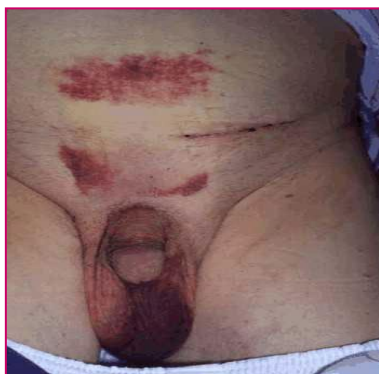


*Técnica totalmente extra-peritoneal (TEP)*: necesita un balón especial con el que se «diseca» el espacio preperitoneal. Tiene la ventaja de no ingresar al abdomen y evitar la posibilidad de una lesión visceral, pero es más difícil y no ha sido adoptada por muchos cirujanos.

### Complicaciones del tratamiento quirúrgico de la hernia inguinal

*Hematoma de la herida operatoria*: es una complicación de la técnica abierta principalmente, puede tratarse de un pequeño derrame subcutáneo o un gran hematoma que requiera su drenaje, en todo caso predispone a otra complicación, la infección.



*Infección de la herida operatoria:* es algo inaceptable por tratarse de una cirugía «limpia» y programada, donde el cirujano tiene que tomar todas las precauciones para que esto no ocurra. Sin embargo, cuando ocurre, predispone al rechazo de la malla protésica colocada y a la recidiva herniaria.

*Seroma de la zona operatoria o hidrocele:* es la acumulación de líquido seroso y se produce cuando ha habido extensas disecciones, habitualmente innecesarias, como producto de la lisis del tejido graso. Es un “caldo de cultivo”, por lo que, por lo general, no debe ser evacuado por punción con aguja. Sólo cuando sea muy extenso, se debe punzar y extraer en medio aséptico y luego dejar una compresión continua para evitar su repetición.

*Orquitis isquémica y atrofia testicular:* se pueden producir como consecuencia de trombosis venosa de las venas del cordón espermático provocada durante la disección del saco herniario. La orquitis isquémica genera dolor, tumoración testicular dura y fiebre moderada entre las 24 y 72 hs de la operación, en su evolución puede causar la atrofia testicular al cabo de unos meses.

*Neuralgia residual post-hernioplastia:* es más común en la técnica abierta aunque puede ocurrir en la técnica laparoscópica. Es tal vez la más frecuente de las complicaciones y se debe a varias situaciones relativas a los nervios de la región. Según CHEVREL (1992):

1. *Dolor neuroma:* se produce por la proliferación de fibras nerviosas fuera del neurilema después de la sección nerviosa parcial o total. Hay hiperestesia siguiendo el dermatoma correspondiente y dolor agudo en el sitio del corte.
2. *Dolor de desferentación:* se produce por sección o atrapamiento de un nervio y produce una zona de anestesia y una circundante de hiperestesia, con dolor crónico paroxístico.
3. *Dolor proyectado:* se produce cuando un nervio indemne es atrapado por una zona de fibrosis, produce dolor al tacto leve sobre el trayecto de dicho nervio.

4. *Dolor referido*: por una lesión a distancia, un granuloma por hilos de sutura o el muñón del saco peritoneal y refieren el dolor a la superficie.

*Recidiva herniaria o eventración post-hernioplastia*: si bien no reviste gravedad para el paciente, es la complicación más temida por el cirujano. Es el fracaso del tratamiento y deja de nuevo al paciente en el punto de partida, en el mejor de los casos, ya que se ha trabajado en la región y es frecuente que haya fibrosis y destrucción de los elementos anatómicos de la región.

La gran cantidad de técnicas de hernioplastia se debe al intento histórico de la cirugía de mejorar las tasas de recidivas. En los últimos años los promedios de dichas tasas han bajado críticamente de cerca de 15 % a menos del 2 % con las técnicas «libre de tensión» y la colocación de mallas, que al estar construidas por la industria con cada vez mejores materiales y técnicas, permiten cerrar sin tensión las brechas de la pared abdominal.

TÉCNICA	RECURRENCIA
BASSINI	3-25 %
MC VAY	2-15 %
NYHUS	3-21 %
SHOULDICE	0,2-3 %
LICHTENSTEIN	0-1.7 %

Fuente: BENDAVID R, 1998

## Hernia crural

### *Anatomía quirúrgica*

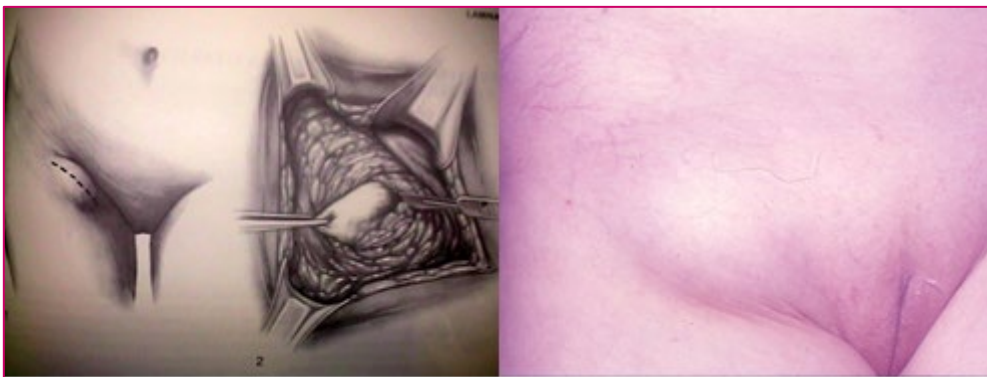
El orificio o infundíbulo (embudo) crural se halla ubicado por debajo de la arcada de Poupart, por sobre la rama iliopubiana revestida por su ligamento de Cooper, bordeada por dentro con el ligamento de Gimbernat y por fuera es cerrado por el músculo psoas, revestido por la cintilla iliopectínea. Mediante

dicho orificio se conectan la cavidad abdominal con la región femoral del triángulo de Scarpa.

En el espacio antes delimitado, transcurren, contando desde el ligamento de Gimbernat, que es el más interno, hacia afuera, los vasos iliofemorales (vena más interna, arteria y nervio crural), envueltos todos en láminas fibrosas que constituyen verdaderos ligamentos. El orificio crural, por donde se ubican ganglios linfáticos (ganglio de Cloquet), es el lugar donde con mayor frecuencia se producen las hernias de esta región. Alrededor de estos elementos pueden protruir las hernias, ubicándose de manera prevascular, retrovascular, pectínea y externa, de aparición excepcional.

Esta hernia posee un saco fino y alargado adaptándose a las características del infundíbulo donde se halla alojada, generalmente precedida de un lipoma pre-herniario, que a medida que el saco crece se ubica perisacularmente. Su contenido por lo general suele ser epiplón mayor, que actúa a modo de tapón defensivo, para evitar la introducción, generalmente, de asas intestinales delgadas.

El hecho de ser el sexo femenino el que padece más frecuentemente este tipo de hernia (3 crurales por cada inguinal en la mujer; 20 inguinales en el hombre por cada inguinal en la mujer) hace suponer que la tipología pelviana, la tendencia mayor de obesidad en la mujer y los partos, suelen ser factores predisponentes y también desencadenantes en su producción.



Semiológicamente aparece como un bultoma, generalmente irreductible a nivel del pliegue femoral, tendiente a ir hacia abajo en el triángulo de Scarpa. Palpando la espina pubiana, ésta se ubica por dentro y arriba del tumor herniario, al contrario de la hernia inguinal que lo hace por debajo y por adentro.

### *Diagnóstico diferencial*

Es de suma importancia este punto, ya que la tumoración herniaria puede ser fácilmente confundida con patologías quirúrgicamente banales y cometer errores inducidos por una presunción diagnóstica equivocada.

Si la hernia es reductible puede confundirse con hernia inguinal, especialmente en pacientes obesos o de tipología longilíneos.

Las várices de la safena interna, especialmente de su cayado, y la existencia de várices del resto del miembro y/o complejo varicoso, puede aclarar el diagnóstico.

Si la hernia es irreductible, la confusión más frecuente es con la adenitis crónica. Las causas de ésta son las infecciones crónicas del miembro inferior, principalmente complejo varicoso o síndrome post-flebítico ulceroso.

**DIAGNÓSTICO HERNIA CRURAL**

**Bultoma debajo pliegue femoral  
(hacia el triángulo de Scarpa)**

**Espina pubis por dentro y arriba  
(del bultoma)**

**Más frecuente en la mujer**

**Pequeña (¿ileo-estrangulación?)**

**Dolorosa (reductible-irreductible)**

**¡Buscar orificios herniarios en todo  
abdomen agudo!**

## DIAGNÓSTICO DIFERENCIAL

Hernia inguinal  
 Dilatación varicosa cayado safena  
 Tumores inguinales  
 (lipoma, linfomas, adenopatías)  
 Abscesos del psoas  
 (fríos, fluctuantes, por fuera a. fem.)

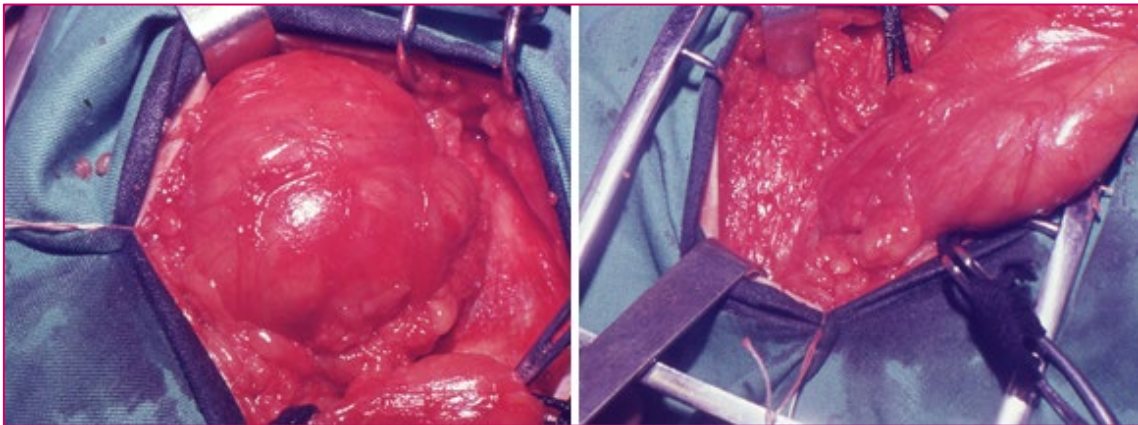
### Tratamiento

Es quirúrgico, como en la hernia inguinal. El abordaje puede ser por:

- *vía crural o femoral (baja subinguinal)*: **BASSINI**: se disea el saco, reduce o reseca el contenido desde abajo del infundíbulo. Una vez cerrado el saco se trata de cerrar el orificio mediante una sutura que une la arcada de Poupart al ligamento de Cooper;
- *vía inguinal (Ruggi-Parlovecchio)*: es la preferida en general y soslaya los errores diagnósticos. Se abre el trayecto inguinal, se expone la arcada y a nivel del triángulo medio de Hesselbach se disea el saco herniario crural que se dirige hacia abajo, siendo necesario, a veces, para su liberación la sección de la arcada. Una vez que se tiene a mano el saco con su contenido, se realiza el tratamiento de éste y luego la plástica herniaria como si fuera una hernia inguinal, pero tratando de descender el tendón conjunto y la arcada al ligamento de Cooper a efectos de cerrar desde arriba, por dentro del trayecto inguinal la brecha crural. Para evitar tensión en la sutura se puede realizar incisiones de relajación de Zavaleta y Rienhoff-Tanner en la vaina del recto anterior. Hoy, algunos la reemplazan con un «cono» de polipropileno.

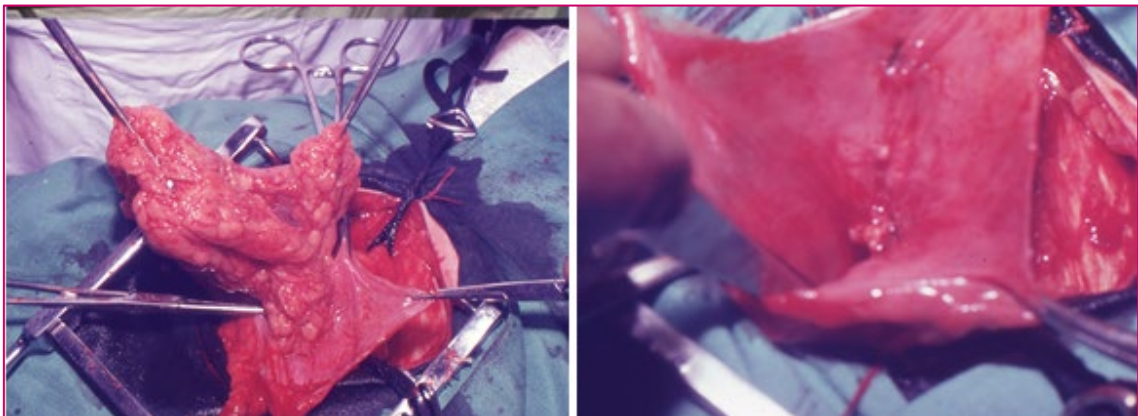
- *vía preperitoneal posterior (Henry)*: menos empleada. **STOPPA** en 1973 agrega una malla y **PHILLIPS** en 1990 la emplea para la técnica con videolaparoscopia.

Hay distintas técnicas videolaparoscópicas: *técnica intraperitoneal (TIP)*, *técnica transabdominal preperitoneal (TAPP)* y *técnica totalmente extraperitoneal (TEP)*.



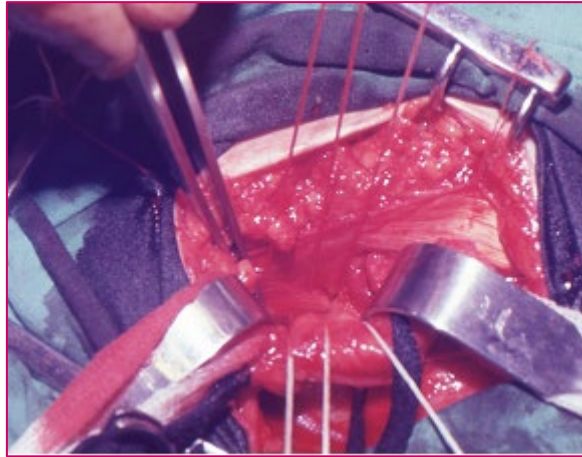
HERNIA

SACO

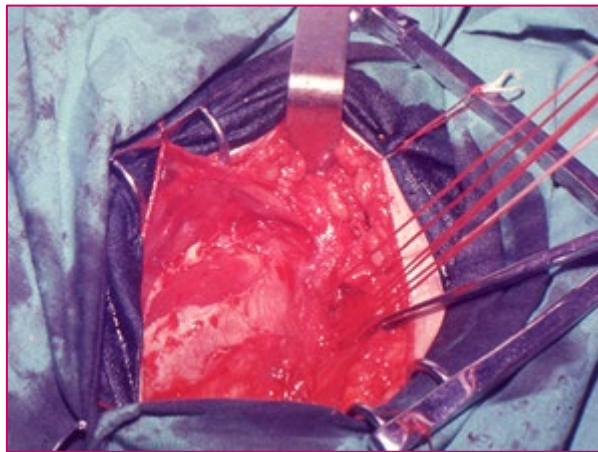


CONTENIDO

CIERRE DEL SACO



COLOCACIÓN DE 3 PUNTOS AL COOPER



INCISIÓN DE RELAJACIÓN DE VAINA DEL RECTO

Como estas hernias se estrangulan con frecuencia debido a la inextensibilidad de su pared superior e interna, la taxis debe efectuarse con sumo cuidado debido a la posibilidad de reintroducir el saco con su contenido complicado dentro de la cavidad abdominal. Frecuentemente, la estrangulación por hernia de Richter se complica gravemente por peritonitis, al necrosarse el borde libre antimesentérico del asa intestinal.

## **Hernia umbilical**

Es la protrusión del saco peritoneal con o sin lipoma preperitoneal, con o sin contenido abdominal de asas intestinales.



Desde el punto de vista anatómico está conformada por el ombligo donde la piel hace contacto con la aponeurosis sin grasa interpuesta como ocurre en los costados, existiendo un nódulo fibroso que tapona un orificio congénito delimitado por las láminas aponeuróticas del recto anterior del abdomen, el cual se halla separado entre sí desde el apéndice xifoides hasta por debajo de esta zona, donde con más cuerpo carnoso se juntan en la línea media.

Esta disposición configura un importante elemento morfológico y funcional en la formación de las hernias de esta región en toda la línea media, esta separación se denomina «diastasis rectal» y se evidencia fácilmente haciéndole contraer el abdomen al enfermo.

### *Fisiopatología*

En el adulto el origen de esta hernia se produce por dos mecanismos:

1. predisposición constitucional de la región en cuanto a la laxitud de tejidos fibrosos y aponeuróticos, tejidos grasos en obesos que tienden a pulsar por la zona debilitada y diastasis que desprotege la zona permitiendo su elongación, ampliación del orificio y protrusión del contenido abdominal;
2. el aumento de presión abdominal puede tener dos orígenes:
  - a. *primario o fisiológico*: gestación, esfuerzos fisiológicos o físicos. Deben resolverse con tratamiento quirúrgico. Se denomina *hernia enfermedad*;
  - b. *secundario o patológicos (hernia síntoma)*: especialmente ascitis ya sea por hipertensión portal o de origen neoplásico. Estos no deben ser operados ya que se complican con fístulas ascíticas incontrolables. En el caso de tumores o complicación herniaria, la operación en primer término estará dirigida a la causa y luego a la reparación anatómica.

En el niño aparece en los primeros meses de vida extrauterina hasta el año de vida. Generalmente no ocasiona consecuencias y retrograda con el desarrollo del niño, debiendo ser tratada médicamente plegando la zona con tela adhesiva.

En las congénitas, nace el feto con una solución de continuidad en la región umbilical de distintas magnitudes, que originarán la mantención de las vísceras intra-abdominales fuera del abdomen, pudiendo ser su contenido algunas asas intestinales, todo el intestino y/o extrofia vesical y el hígado (onfalocele). El grado de protrusión visceral originará correlativamente la gravedad del cuadro del recién nacido, ya que el único elemento que recubre dicha zona es sólo el amnios que se continúa con la piel del abdomen y no alcanza a constituir una barrera contra la infección y la contención abdominal, complicándose con peritonitis mortales si no se actúa rápidamente.

La hernia umbilical se presenta clínicamente como un bultoma de distintos tamaños que oscilan desde menos de 1 cm de diámetro a sacos de más de 30 cm. Pueden ser uniloculados o multiloculados, dependiendo ello del contenido, asas intestinales con epiplón que se adhiere parcialmente en distintos sitios del saco.

Se trata por lo general de mujeres obesas, multíparas, que en ocasiones presentan dispepsias gastrobilíares, cuya causa puede ser la hernia umbilical con asa irreductible con amago de atascamiento o la coexistencia de litiasis biliar, como suele presentarse con cierta frecuencia en este tipo de enfermas; lo que obliga a antes de toda intervención herniaria, efectuar el estudio bilidigestivo correspondiente, para en caso positivo tratar ambas afecciones en el mismo acto operatorio.

Las complicaciones de esta hernia suelen presentarse con cierta frecuencia en forma aguda: atascamiento o estrangulación, con endurecimiento del bultoma herniario y cambios de coloración, acompañados de intenso dolor, epigastralgia y vómitos. En estos casos debe colocarse una sonda nasogástrica, poner en condiciones quirúrgicas de hidratación y homeostasis al paciente y luego operar con la mayor prontitud posible.

### *Tratamiento*

El quirúrgico es el único tratamiento radical para esta patología, salvo en los niños que responden bien al tratamiento médico. La técnica a emplear

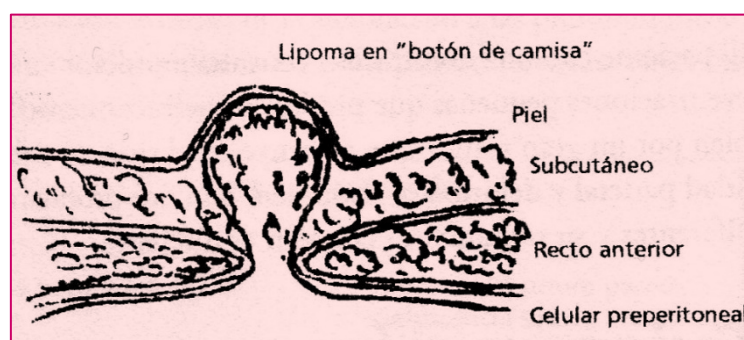
dependerá fundamentalmente de la magnitud de la hernia, el contenido o si se halla complicada.

En condiciones normales se deben cumplir los pasos de toda hernioplastia y en el caso de grandes hernias el empleo de malla protésica.

## Hernia epigástrica

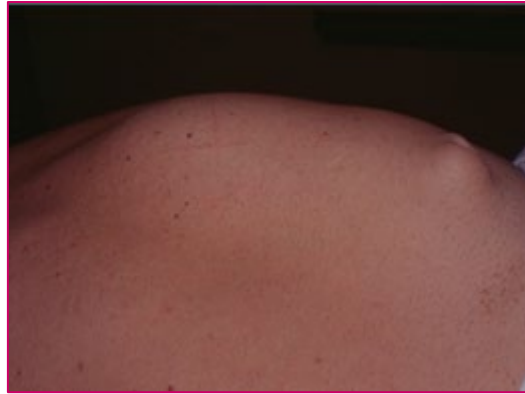Se forman a nivel de la línea blanca o de la línea media, por los orificios que producen los vasos y nervios al atravesar las aponeurosis a dicho nivel. Pueden ser epigástricas o hipogástricas, siendo más frecuentes las primeras. Generalmente están constituidas por tejido graso preperitoneal y no tienen saco, lo que provoca un tironeamiento del peritoneo y el consiguiente dolor o aparentes trastornos digestivos que se acompañan de dolor, que obliga a realizar estudios biliodigestivos para descartar patología a este nivel.

Se presenta como un nódulo de escaso tamaño, generalmente descubierto por el mismo enfermo, que puede reducirse espontáneamente a nivel de la línea blanca, y que provoca dolor al presionar sobre él. El tumor grasoso tiene la forma de «botón de camisa» y generalmente se ubica con más frecuencia en la región supraumbilical.

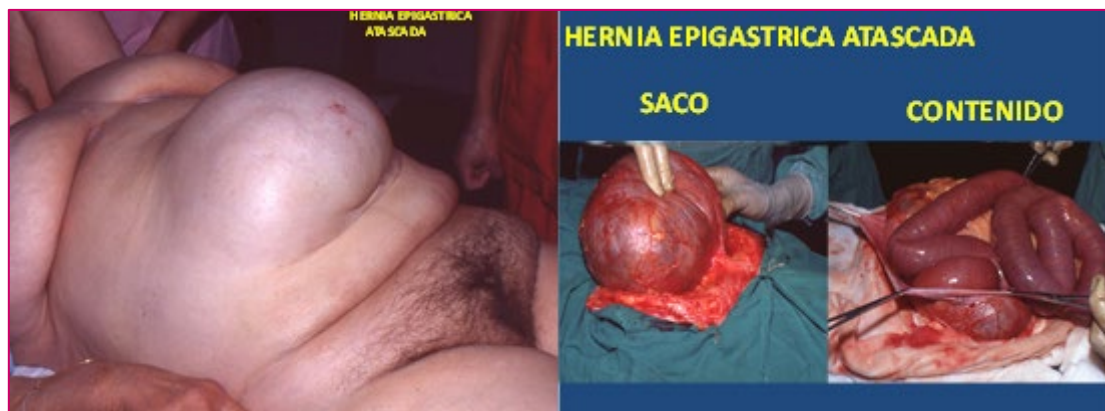

El tratamiento es quirúrgico y se resuelve con la disección y resección del tumor grasoso y el cierre del orificio aponeurótico.

Algunas pueden adquirir gran tamaño y necesitan la imbricación de la vaina anterior del recto.



En ocasiones, pueden estrangularse y por su gran tamaño necesitan el empleo de malla protésica.

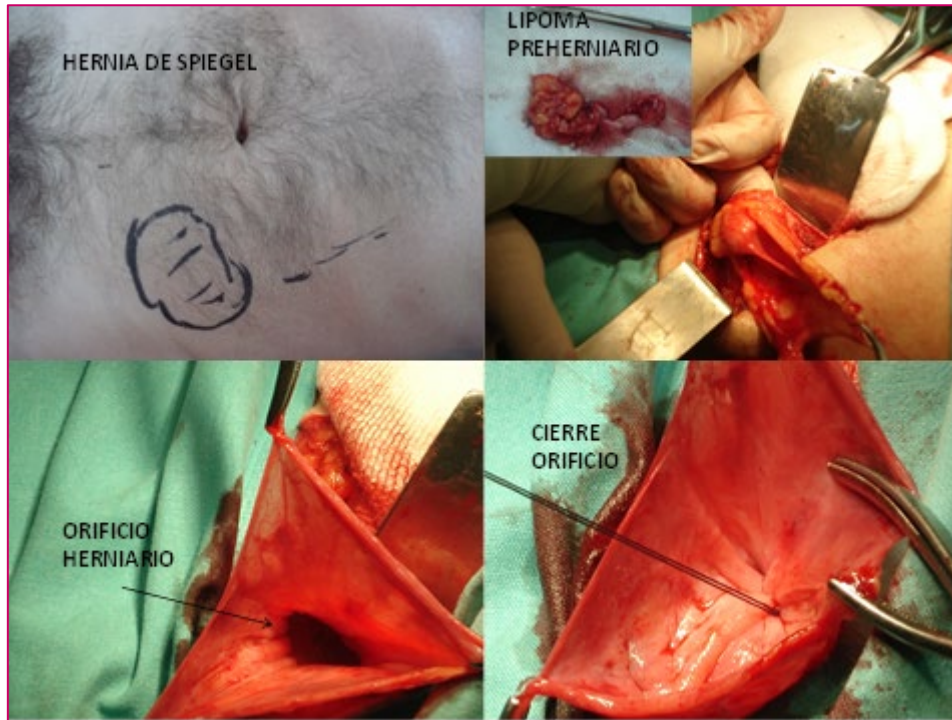


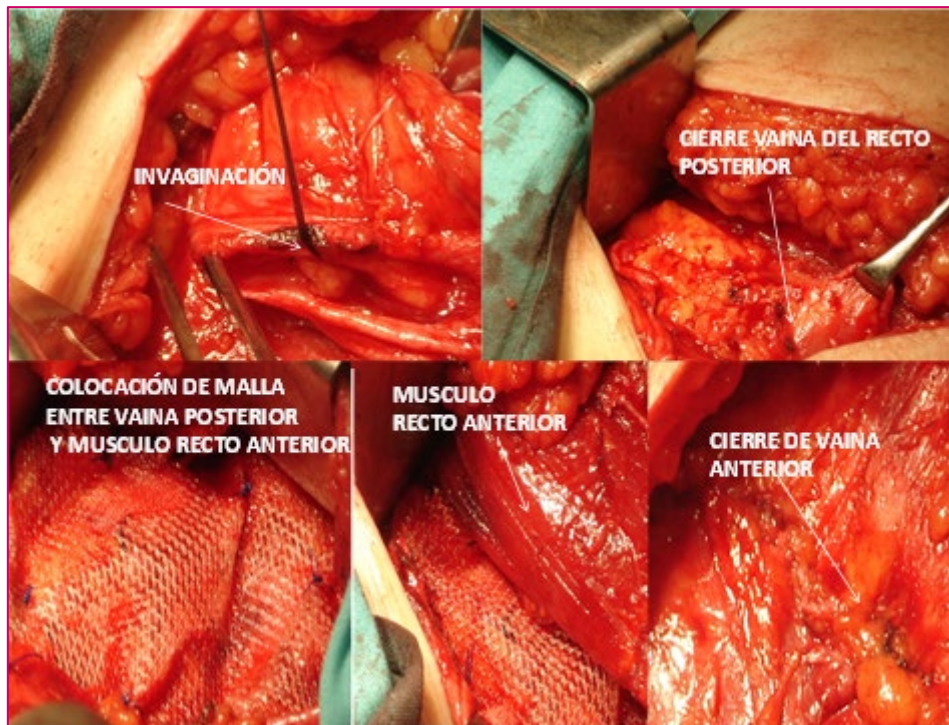
## Otras hernias más infrecuentes

### *Hernia de Spiegel*

Se produce por fuera de los músculos rectos y su vaina de la arcada de Douglas, donde el transverso y el oblicuo menor son simples láminas aponeuróticas que se dirigen a la cara anterior del recto preferentemente, pudiendo producir en ocasiones la salida de grasa preperitoneal y arrastrar peritoneo, para formar un saco atravesando ambos músculos mencionados y

quedando por debajo del músculo oblicuo mayor (forma encubierta) y a veces atravesando también este músculo donde el diagnóstico clínico es más sencillo. Puede acarrear complicaciones por el contenido visceral que puede poseer. Su tratamiento es quirúrgico.





### *Hernia lumbar*

Es de excepcional presentación y se puede manifestar a nivel de los triángulos lumbares de Petit por debajo (formado por afuera el oblicuo mayor, por dentro el dorsal ancho y por debajo la cresta ilíaca) y de Grynfeld por arriba (delimitado por el serrato menor y posterior por arriba, el oblicuo mayor por fuera, los músculos lumbares por dentro y la cresta ilíaca por debajo). Esta hernia generalmente no posee saco y se observa en individuos muy delgados con extrema laxitud de los tejidos. Son espontáneas, adquiridas y no presentan complicaciones.

### *Hernia obturatriz*

Es la prociencia, por el canal subpubiano, del agujero obturador de tejido adiposo que puede arrastrar un saco peritoneal. Es casi exclusivo del sexo femenino y de la senectud, presentándose mediante complicaciones, ya que el bultoma herniario se oculta debajo del músculo pectíneo y no es evidente al examen clínico.

Al protruir por el canal subpubiano el saco comprime el nervio obturador y provoca dolor a nivel de la rodilla y la pantorrilla, por los nervios perforantes

sensitivos a ese nivel; dolor que se exagera al producir movimientos de flexo-extensión y abducción del muslo sobre la cadera constituyendo el signo de Romberg-Howship.

### *Hernias intersticiales*

Son aquellas cuyo saco penetra entre las capas musculares de la pared, preferentemente cerca de la región inguinal y coexistiendo con esta, de manera que su presunción se realiza cuando reduciendo una hernia inguinal, se mantiene un bultoma superior o externo irreducible. Su confirmación es quirúrgica.

## Referencias bibliográficas

ABRAHAMSON J. *SCINA*, vol. 6. McGraw-Hill; 1998

AMID PK, SHULMAN AG, LICHTENSTEIN IL. Local anesthesia for inguinal hernia repair step-by-step procedure. *Ann Surg*. 1994;220(6):735-737. doi:10.1097/00000658-199412000-00004

BENDAVID R. Complications of groin hernia surgery. *Surg Clin North Am*. 1998;78(6):1089-1093. doi:10.1016/S0039-6109(05)70371-6

BITTNER R, LEIBL BJ, KRAFT B, SCHWARZ J. One-year results of a prospective, randomised clinical trial comparing four meshes in laparoscopic inguinal hernia repair (TAPP). *Hernia*. 2011;15(5):503-10. doi:10.1007/s10029-011-0810-4

CARBONELL TATAY F. *Hernia inguino-crural*. Madrid: Ethicon; 2001.

CHAN CK, CHAN G. The Shouldice technique for the treatment of inguinal hernia. *J Min Access Surg*. 2006;2(3):124-128. doi:10.4103%2F0972-9941.27723

CHEVREL JP. The treatment of neuralgias following inguinal herniorraphy: a report of 47 cases. *PG Gral Surg*. 1992;4:142-147.

DOUEK MG, SMITH G, OSHOWO A, STOKER DL, WELLWOOD JM. Prospective randomised controlled trial of laparoscopic repair: five year follow up laparoscopic versus open inguinal hernia mesh prospective. *BMJ*. 2003;326(7397):1012-1013. doi:10.1136/bmj.326.7397.1012

GILBERT AI. An anatomic and functional classification for the diagnosis and treatment of inguinal hernia. *Am J Surg*. 1989;157(3):331-333. doi:10.1016/0002-9610(89)90564-3

LICHTENSTEIN IL. Local Anesthesia for Hernioplasty Immediate Ambulation and Return to Work-A Preliminary Report. *Calif Med*. 1964;100(2):106-109.

LUIJENDIJK RWA, HOP WC, VAN DEN TOL MP, DE LANGE DC, BRAAKSMA MM, IJZERMANS JN, BOELHOUWER RU, DE VRIES BC, SALU MK, WERELDSMA JC, BRUIJNINCKX CM, JEEKEL J. Comparison Of Suture Repair With Mesh Repair for Incisional Hernia. *N Engl J Med*. 2000;343(6):392-8. doi:10.1056/NEJM200008103430603

READ RC. Blood protease/antiprotease imbalance in patients with acquired herniation. *Prob Gen Surg*. 1995;12:41-46.

RUTKOW IM, ROBBINS AW. Classification systems and groin hernias. *Surg Clin North Am*. 1998;78(6):1117-1127. doi:10.1016/S0039-6109(05)70373-X



# **Biomateriales en cirugía de pared abdominal: presente y futuro**

**DRES. MANUEL HIDALGO, EDUARDO FERRERO, MANUEL ORTIZ Y ANA HIDALGO**

## **Introducción**

La cirugía de la pared abdominal ha visto modificado su contexto en las últimas décadas, como consecuencia de diferentes factores, que han aparecido casi simultáneamente y que han condicionado tanto las técnicas quirúrgicas como el postoperatorio de estos pacientes, que constituyen un considerable grupo de personas y que plantean repercusiones laborales y sociales de gran trascendencia.

Las consecuencias de estas modificaciones han incidido de una manera sorpresiva y han dado lugar a la aparición de nuevos y prometedores caminos, que posibilitan un atractivo futuro para las personas que padecen esta patología.

Los resultados no se han hecho esperar y las publicaciones científicas de todos los países y comunidades se han inundado de artículos, en los que se describen las excelencias de las nuevas orientaciones terapéuticas, derivadas de aspectos que hasta hace poco tiempo no eran tenidos en cuenta.

En 1950, **CUMBERLAND** y **SCALES** describieron los principios básicos que debería cumplir un biomaterial idóneo: no modificable con los fluidos titulares, que no

provoque reacción inflamatoria, no ser carcinogénico, no provocar alergia o hipersensibilidad y ser resistente a la presión abdominal. Todos estos requisitos deberían proporcionar un biomaterial que además de ser biocompatible tuviese unas propiedades que ofreciesen una buena resistencia mecánica a la tracción.

Un nuevo paso en el desarrollo de la biocirugía se produjo con la aparición de los *biomateriales* en 1944. Éstos deberían llamarse más correctamente *materiales biocompatibles*, ya que no se trata realmente de materiales vivos sino de materiales compatibles con la biología del organismo. Estos materiales sintéticos se fabrican con diferentes variedades de polímeros que tienen la capacidad de facilitar la aparición de células, neovasos, etc., ya que el organismo considera este material extraño como propio, lo que favorece su integración.

La elección de un biomaterial es de enorme importancia y trascendencia para el paciente, sobre todo cuando la ausencia de peritoneo hace que el material protésico entre en contacto con las asas intestinales. Para evitar la formación de adherencias se desarrolló la primera malla de PTFE-e en 1982, que ha sido el material irreabsorbible más utilizado en combinación con el polipropileno (PP) para la reparación de las eventraciones.

Sin embargo, se ha observado que el PTFE-e y el PP implantados en la cavidad abdominal provocan diferentes reacciones inflamatorias adyacentes al injerto colocado; en el caso del PTFE-e la reacción inflamatoria es leve y se resuelve después de ocho semanas, pero en el caso del PP se produce una rápida fijación fibrinosa al tejido huésped.

El grado de estas reacciones inflamatorias en el tejido huésped que desembocan en la integración de la prótesis en el tejido depende del tamaño del poro del injerto, textura de la superficie y localización anatómica donde se injerta. La rápida fijación fibrinosa de los biomateriales de PP por la fibrina endógena es lo deseable, siempre que el desarrollo de seromas tienda a ser mínimo; en cambio, la reacción provocada por los biomateriales de PTFE-e es

más leve, tendiendo a la encapsulación de la prótesis por el tejido huésped adyacente a ella.

Una nueva alternativa es la malla de PVDF (*polivinyldenfluoride*), no absorbible, monofilamento, de gran tamaño de poro y bajo peso y que, por tanto, provoca menos signos inflamatorios y menos dolor postoperatorio (al ser comparada con la combinación de PP y ácido poliglicólico). El PVDF tiene un alto peso específico ( $1,8 \text{ g/cm}^3$ , comparado con el PP de  $0,9 \text{ g/cm}^3$ ), pero su peso puede ser reducido a  $73 \text{ g/m}^2$ , que es menor que la posible reducción del peso del PP a  $109 \text{ g/m}^2$ , pero es algo más elevado que la combinación PP + ácido poliglicólico a  $55 \text{ g/m}^2$ ). La respuesta tisular inflamatoria (formación de macrófagos) y la formación de tejido conectivo es mucho menor con el PVDF que con PP y algo menor que con la combinación PP + ácido poliglicólico. Así, la respuesta inflamatoria del PVDF es algo menor que con las prótesis de bajo peso y de gran poro, representadas por la combinación PP + ácido poliglicólico.

Los macroporos favorecen una más rápida incorporación del tejido de granulación desde los tejidos adyacentes y su existencia podría explicar la ausencia de formación de seromas. Como el sellado de la cavidad peritoneal tiene lugar doce horas después de la cirugía, independientemente del material protésico, a partir de ese momento el drenaje ya no es posible con la consecuente aparición de seromas.

Amid sostiene que las prótesis con poros menores de 10 micras (microporosas, como PTFE-e), permiten que las bacterias se escondan de los granulocitos en los pequeños poros del material protésico y proliferen, facilitando la infección de la prótesis.

BEETS y VAN MAMEREN (*Eur J Surg*, 1996) encuentran un incremento de la reacción a cuerpo extraño con las mallas de PP de poro más pequeño. La inflamación, fibrosis y respuesta tisular alrededor de la malla es mayor en las mallas de PP de poro pequeño y alto peso, en comparación con otras de poro grande y bajo peso.

KLINGE y SCHUMPELICK postulan, en el 2002, que existe una disminución en el transporte de fluidos a través de los poros pequeños, que es el responsable de una acentuada respuesta tisular. Un tamaño de poro más pequeño de 600-800  $\mu\text{m}$ , resulta en una respuesta fibrótica tisular similar a una reacción «tipo puente» entre los poros que conduce a una cicatriz menos rugosa y más plana. Además el pequeño tamaño del poro fomenta la encapsulación más que la integración de la prótesis, disminuyendo la elasticidad del tejido cicatrizal formado. El gran tamaño del poro provoca una mínima reacción a cuerpo extraño, un tejido cicatrizal menos denso y una mayor comodidad para el paciente al disminuir la reacción inflamatoria de la cicatriz.

Los estudios histológicos demuestran una menor respuesta biológica en las mallas de bajo peso, con disminución de la reacción crónica inflamatoria y la fibrosis alrededor de las fibras del polímero de PP. Aunque se observa una excelente biocompatibilidad del poliéster, sin embargo su estabilidad a largo plazo está por comprobar en la cirugía de la hernia. Por otra parte, las mallas de PTFE-e muestran una excelente respuesta tisular con mínima reacción crónica inflamatoria y respuesta fibrótica.

En la cirugía de la eventración y herniaria en general, lo importante es reducir la cantidad de material residual (gracias a la incorporación de material reabsorbible), pero manteniendo la arquitectura de la prótesis y su fuerza tensil apropiadas, para mantener una pared abdominal estable a largo plazo.

El material estable no absorbible que queda en la malla residual, debe ser mantenido y no modificado con el paso del tiempo y lo menos adherente posible, para reducir al máximo los problemas derivados de las adherencias al intestino con la subsiguiente posible formación de fístulas y/o obstrucción intestinal.

Los problemas derivados del dolor postoperatorio se deben a la pérdida de elasticidad de la pared abdominal al ser reemplazada parcial y totalmente con un material extraño. A mayor elasticidad menos dolor y esto se consigue con las prótesis de bajo peso y parcialmente reabsorbibles. En las mallas que incorporan material reabsorbible, de bajo peso y poro grande, la reacción a

cuerpo extraño es mucho menor y también disminuye la destrucción de las fibras nerviosas. Esta es una de las causas principales en la disminución del dolor postoperatorio con la utilización de este tipo de mallas.

El mecanismo de cualquier reparación con prótesis dependerá fundamentalmente de la presión intraabdominal. Este rango de presión oscila entre 0,2 kpa, hasta la máxima presión abdominal de casi 20 kpa = 150 mmHg. La mayoría de las prótesis utilizadas habitualmente superan este rango de presión.

TAUBER y SEIDEL midieron la fuerza tensil del músculo recto abdominal en su plano horizontal, que oscilaba entre 70-80 Newton/cm; pero medida verticalmente se reducía  $\frac{1}{4}$  =10-20 N/cm. Si asumimos una circunferencia abdominal de 100 cm y un máximo de presión abdominal de 20 kpa, teóricamente la fuerza tensil máxima oscilará alrededor de 16 N/cm. Las mallas que ofrecen mayor resistencia a la tracción son las de PP (mayor resistencia tensiométrica), pero la mayor formación de neoperitoneo se da con las de PTFE-e (menos adherencias). Así, la combinación de estas óptimas características nos proporcionará la malla más idónea para ser implantada.

Las prótesis con un mismo rango de porosidad alcanzan valores similares de resistencia a la tracción. Por la ley de Laplace: tensión fuerza = presión x radio/2s (s= grosor de la capa muscular, que se puede establecer en 0,08 cm) = 200 N/cm<sup>2</sup>. En cambio, la fuerza tensil = presión x diámetro/4 (N/cm) daría un resultado de 16 N/cm. Por ello, para la sustitución completa de la pared abdominal se requiere una fuerza tensil de 32 N/cm, mientras que para reforzar la pared sería suficiente con una fuerza tensil de 16 N/cm. Por tanto, será muy importante incorporar un material con el menor peso posible y combinado con una alta elasticidad. El material que obtiene mayor fuerza tensil en la actualidad es el PTFE-e.

La elasticidad de la pared abdominal en el plano horizontal es marcadamente menor que en el plano vertical. El 50 % de los pacientes con prótesis de pared abdominal refieren quejas de disconfort relacionadas con parestesias y restricción física a la movilidad de la pared abdominal. Sabemos

que cada laparotomía es seguida de considerable dolor, que se acompaña de una marcada restricción de la movilidad de la pared abdominal, aunque es obvio que la elasticidad de la pared abdominal dependerá de varios factores (edad, sexo, ejercicio...).

Con una fuerza tensil de 16 N/cm, se observa que la elasticidad vertical de la musculatura a nivel del músculo recto anterior (alrededor de 30 %), es mayor que la elasticidad en la dirección horizontal (del 15-20 %). La elasticidad de la pared abdominal después de cirugía abierta y laparoscópica ha sido recientemente objetivada por técnicas de estereografía-3D por Kingle y Schumpelick, donde se observa una mayor elasticidad en la mujer que en el hombre y mayor elasticidad en el plano vertical (30 %), que en el plano horizontal (15-20 %).

La fuerza tensil de algunos biomateriales no muestra una apropiada elasticidad, incluso en su forma textil. Esto supone que su incorporación tisular conducirá a ulteriores aumentos del dolor postoperatorio al disminuir la elasticidad de la pared abdominal. El análisis textil de los más comunes materiales protésicos, a 16 N/cm, muestra una elasticidad en el rango del 4-16 %. Comparando esta elasticidad textil con la elasticidad fisiológica, observamos una inadecuada propiedad de conducta biológica de al menos algunas de las mallas disponibles actualmente.

## Tipo de prótesis

Todas las prótesis deben cumplir una serie de propiedades para ser útiles como reemplazo o reforzamiento de los tejidos. El modelo matemático calculaba que la fuerza de la pared abdominal era de 16 N/cm y la elasticidad de la misma para esa fuerza era en los varones de 23 ( $\pm 7$  %) y 15 ( $\pm 5$  %) en dirección vertical y de 15 ( $\pm 5$  %) en horizontal, y en las mujeres era de 32 ( $\pm 7$  %) en dirección vertical y de 17 ( $\pm 5$  %) en la horizontal. Posteriormente, Cobb *et al.* midieron la presión intraabdominal (vía intravesical) en voluntarios sanos que realizaban una serie de actividades como saltar, toser, etc., obteniendo presiones de hasta 252 mmHg que se correlacionaban con fuerzas

de hasta 27 N/cm. De lo anterior se deduce que todas las prótesis que se utilicen deberían soportar esta fuerza.

Además de cumplir con lo anterior, la prótesis ideal para colocación intraperitoneal tendría que tener dos caras con funciones opuestas: la superficie en contacto con las vísceras evitaría la formación de adherencias y la cara en contacto con el peritoneo se integraría a través del mismo y la grasa preperitoneal al plano musculofascial. Esta prótesis ideal no existe por el momento. En la actualidad se utilizan una serie de prótesis que intentan acercarse a las funciones de esa «prótesis ideal». Estas prótesis son *sintéticas* tanto laminares, irreabsorbibles microporosas (sólidas) < 100 µm tipo politetrafluoroetileno (PTFE) o absorbibles de ácido poliglicólico: trimetileno carbonato (Gore Bio-A) como las compuestas o también llamadas de «segunda generación» formadas con una malla reticular y una barrera irreabsorbible o absorbible que quedaría en contacto con las vísceras, y aquellas con estructura reticular fabricadas con materiales que permiten su uso intraperitoneal, y las *biológicas* o de «tercera generación» procedentes de dermis humana, dermis porcina, submucosa de intestino delgado o pericardio bovino (BACHMAN).

La primera prótesis utilizada fue la de politetrafluoroetileno expandido (ePTFE) por las escasas adherencias intraperitoneales observadas en niños recién nacidos en que era necesario retirarlas a medida que iban creciendo. La primera serie con implantación de las mismas por vía laparoscópica fue en 1993 y posteriormente pudo verse que en las reoperaciones las adherencias eran mínimas o fácilmente liberadas (LEBLANC, WASSENAAR). Además en estudios experimentales se constataron contracciones de la prótesis de hasta un 51 % por lo que se recomendó ampliar el margen de solapamiento a la hora de colocar la prótesis: unos 5 cm más que el orificio herniario. Recientemente, Schoenmaeckers observó que la retracción de la prótesis de ePTFE DualMesh® era mucho menor en una serie de 656 pacientes (0-23,7 %, media 7,5 %) que lo que se había encontrado en estudios experimentales (8-51 %). Las actuales prótesis de ePTFE tienen unos poros de 3 µm en la cara visceral y de 100 µm en la cara parietal para favorecer la integración, a pesar de lo cual se pueden

separar fácilmente de la pared, lo que hace que sea bastante importante una fijación adecuada (Dual-Mesh® WL GORE & Associates). Ha aparecido otra prótesis de politetrafluoroetileno condensado (ePTFE) monocapa, uniforme con estructura de poros en estrella para prevenir el crecimiento bacteriano, infecciones y disminuir el seroma y hematoma y favorecer la formación de neoperitoneo (Omyra®), aunque todavía no hay estudios clínicos recientes que corroboren las ventajas referidas por la casa comercializadora (B. Braun).

En un corto espacio de tiempo comenzaron a aparecer las prótesis compuestas formadas por mallas de polipropileno (PPL) o poliéster con una capa antiadherente física irreabsorbible o química reabsorbible en su cara visceral.

Las primeras prótesis compuestas con una malla de PPL de alta densidad y una capa de ePTFE sobrepasaban ampliamente la fuerza requerida por la pared favoreciendo la aparición de complicaciones que incluían disminución de la flexibilidad de la malla, pérdida de elasticidad de la pared abdominal, inflamación, dolor y sensación de cuerpo extraño así como contracción de la prótesis de hasta un 54 % en modelos experimentales por la presencia del PPL de alta densidad (KLINGE, HARRELL). Se han producido algunas complicaciones debido al diferente grado de contracción de la capa de polipropileno y la de ePTFE que en ocasiones favorece un enrollamiento de los bordes con la posterior exposición del polipropileno al intestino (BACHMAN, HARRELL). En el mercado hay disponibles la prótesis Composix E/X® BARD y la Intramesh® T1 COUSIN BIOTECH. En la primera, la capa de ePTFE es 5 mm mayor en toda la circunferencia con respecto a la capa de polipropileno cuya función es intentar evitar en los bordes el contacto del intestino al polipropileno. Para disminuir la cantidad de material extraño intraperitoneal han ido apareciendo prótesis con polipropileno de baja densidad y ePTFE (Composix L/P®, BARD), además de recubiertas de una capa de otros materiales irreabsorbibles: poliuretano (PL-PU 99® JM BELLON) (BELLÓN, MORENO EGEA), silicona (Microval Intro® MICROVAL, Surgimesh WN Non-Adherent® ASPIDE MEDICAL). También hay prótesis con otros materiales como polietileno tereftalato cubierto por una capa de poliuretano (HI-TEX® DIGESTIF).



Para evitar algunas de las desventajas de las prótesis antes referidas, se han desarrollado prótesis con polipropileno de baja densidad y una capa de material reabsorbible que serviría de barrera de protección hasta que se formara un nuevo neoperitoneo, con niveles de recurrencia similares a las anteriores pero con menos efectos secundarios. El periodo de tiempo necesario para ello es de 7-14 días (KLINGE). El material reabsorbible de las diferentes prótesis tiene diferente tiempo de reabsorción, desde varios días o semanas: carboximetilcelulosa hialuronato de sodio (Sepramesh®, BARD), celulosa oxidada regenerada (Proceed®, ETHICON), colágeno (Parietene®, COVIDIEN), lámina de poligrecaprone 25 (Physiomesh®, ETHICON) hasta los 3 meses de la que utiliza ácidos grasos omega 3 (C-QUR®, ATRIUM). También existen mallas de poliéster y una capa de colágeno (Parietex® COVIDIEN).

En la reciente y amplia revisión de los estudios existentes sobre todas las prótesis compuestas, AGUAYO ALBASINI expone que a nivel experimental todas ellas presentan diferencias a favor o en contra según los estudios, muestran una fortaleza adecuada, formación de neoperitoneo en una o dos semanas con pocas adherencias y buena defensa contra la contaminación bacteriana, integrándose mejor y con mayor resistencia a la infección las prótesis reticulares macroporosas que las laminares macroporosas, concentrándose la mayoría de las series en las prótesis de Parietex, Parietene, Sepramesh y Proceed. En relación con los estudios clínicos analizados afirma que en cuanto a fortaleza e integración no son concluyentes por múltiples factores (fijación, solapación suficiente, infecciones, etc.), la tasa de adherencias significativas es de 5-15 %, se producen más en los puntos de fijación donde son más tenaces, siendo las más problemáticas las viscerales que conllevan dificultad en las reintervenciones y riesgo de fístula. Las fístulas enterocutáneas son inferiores al 2 % sin ser clara la causa: mecanismo de fijación, deserosamiento, infección. El riesgo de infección es bajo por vía laparoscópica, sobre 1 %, indicando que no deberían utilizarse en campos infectados o potencialmente contaminados.

En cuanto al seroma del saco, parece que es más persistente con el uso de material laminar, pero sin estudios concluyentes. La retracción oscila entre 10-40 % por lo que se requiere un amplio solapamiento en el momento de la

implantación. El dolor postoperatorio parece que está más relacionado con el método de fijación (suturas transfasciales, helicosuturas...) y con la cantidad de material implantado que con el tipo mismo.

En cuanto al coste, oscilan entre 800-1200 euros (20 x 25 cm) cantidad que varía en función de la forma de compra y agente (AGUAYO ALBASINI). Se siguen publicando estudios clínicos, a veces prospectivos, en que se utilizan las distintas prótesis aunque con un seguimiento no alargado en el tiempo que no permiten predecir que pasará a un muy largo plazo (MORENO EGEA), aunque ya hay series con seguimientos más prolongados que parecen indicar que la morbilidad es moderada, con buena tolerancia y baja recurrencia, pero todos apuntan a que se deben mirar los datos con prudencia a la espera de un mayor número de estudios con seguimientos a más largo plazo para alcanzar un mayor nivel de evidencia (MANIGRASSO, WOLTER, SAJID).

Siguen apareciendo en el mercado nuevas prótesis para colocación intraperitoneal con diferentes indicaciones: corrección de eventraciones y hernias de hiato, prevención y corrección de hernias parastomales. Las hay de estructura reticular irreabsorbible y aunque tradicionalmente se dice que las mallas de gran poro pueden provocar una neoperitonización desorganizada y por tanto más adherencias (ERIKSEN), parece que esto no se cumple en las que están hechas con nuevos materiales. Entre ellas, la fabricada con polipropileno titanizado (TiMESH® GfE Medizintechnik GMBH), de poco peso y con grandes poros, que parece tener la ventaja de facilitar la integración en la pared abdominal sin una mayor incidencia de adherencias por el titanio que recubre el polipropileno (SCHUG PASS). Otra, que incorpora un nuevo polímero polivinilideno fluoride (PVDF) que parece tener mayor estabilidad y elasticidad que el PPL y ePTFE (DynaMesh-IPOM® FEG Textiltechnik FE mbH), fabricada con dos componentes tejidos, PPL en la cara parietal y PDVF en la cara visceral, de poro grande, flexible, transparente, evita las adhesiones con una buena incorporación, es de fácil manejo y corte y gran elasticidad (KLINGE).

En la serie de 344 pacientes recientemente publicada, BERGER concluye que tuvo poca morbilidad (un paciente con fístula a través de la malla) y tasas

bajas de recurrencia con clara resistencia a la infección y sin complicaciones debidas a la prótesis durante el seguimiento. Estas dos últimas prótesis han sido desarrolladas en Alemania. Habrá que esperar la aportación de futuros estudios para saber si las expectativas se cumplen.

Por último, dentro de las prótesis sintéticas, se ha comercializado una prótesis laminar reabsorbible de larga duración (6 meses) de ácido poliglicólico: carbonato de trimetileno (Gore Bio-A® WL GORE & Associates) para utilizar como refuerzo en el tratamiento de las hernias de hiato, prevención de las hernias parastomales, cierres de colostomía y refuerzo del periné en amputaciones abdomino-perineales. También la compañía Novus Scientific asentada primero en Suecia y actualmente en Singapur ha desarrollado una prótesis reticular 100 % reabsorbible al cabo de uno a un año y medio que favorece la regeneración de los tejidos compuesta por dos tipos de fibras. La primera fibra es un copolímero de glicólico, láctico y carbonato de trimetileno. La segunda fibra es un copolímero de carbonato de trimetileno y láctico. Ambas fibras se degradan por hidrólisis mayor una vez implantado (TIGR Surgical Mesh™) para reparación de hernias; ahora se está llevando a cabo un estudio europeo multicéntrico prospectivo para uso en eventraciones. Además están trabajando en la creación de materiales bioactivos con matrices reabsorbibles y sustancias que favorezcan la cicatrización e incluso en combinación con componentes celulares. El futuro es prometedor.

Las prótesis biológicas surgieron como una posible respuesta a situaciones clínicas difíciles donde las prótesis sintéticas no debían ser utilizadas. Están constituidas por matrices de colágeno de diferente procedencia: dermis humana (Alloderm® LifeCell-KCI), dermis porcina (Strattice® LifeCell, Permacol® Covidien, CollaMend Bard, Protexa®), submucosa de intestino delgado porcino (Surgisis® Cook Biotech), pericardio bovino (Tutomes® Tutogen Medical GMBH). Todos estos tejidos son decelularizados y extraídos los componentes que actúan en el rechazo xenogénico. El rechazo es atribuido a la expresión del epítipo terminal carbohidrato  $\alpha$ -galactosa (1,3)-galactosa ( $\alpha$ -Gal) que se encuentra en la mayoría de los mamíferos pero no en humanos

y primates. Ante la exposición a este antígeno se produce gran cantidad de anticuerpos anti- $\alpha$ -Gal que interactúan con los epítopes  $\alpha$ -Gal generando una respuesta de rechazo al tejido xenogénico rápida, hiperaguda, asociada al complemento. Para mitigar esta respuesta a los  $\alpha$ -Gal existe una serie de estrategias, cuya finalidad es minimizar la presencia de  $\alpha$ -Gal en las prótesis, que van desde el enlazamiento cruzado (*crosslinking*) químico de la matriz extracelular a la delación o inactivación del gen en el animal donante o a la escisión enzimática de  $\alpha$ -Gal utilizando  $\alpha$ -(1,3)galactosidasa específica, lo que impide la exposición al  $\alpha$ -Gal en el tejido receptor. En estudios experimentales en primates parece que el diferente proceso de fabricación de las prótesis ha influido en la reparación biológica posterior tras el implante de las mismas. Así las prótesis que se obtenían tras un extenso proceso de enlazamiento cruzado químico esterilizadas con radiación gamma (Permacol®) o con óxido de etileno (CollaMend®), sufrían un daño en los componentes bioquímicos de la matriz que impedían una reparación biológica completa con poca infiltración celular y remodelado durante el primer mes con posterior aumento de la integración y cicatrización por tejido cicatricial no regenerativo. También se ha objetivado una extensa respuesta inmune al mes de la implantación de Surgisis® con gran reacción a cuerpo extraño, formación de tejido cicatricial, degradación temprana y reabsorción de la prótesis. En las prótesis en que se minimiza la presencia de  $\alpha$ -Gal con escisión enzimática específica (Strattice®) parece que se conserva intacta la matriz extracelular, lo que permite una integración y regeneración del tejido en el huésped similar a la obtenida con la prótesis de dermis humana (Alloderm®) (HARPER, XU, SANDOR, CONNOR).

Como hemos apuntado previamente, la diferenciación entre unas y otras está en el diferente proceso de manufactura que en algunos casos podría modificar la matriz de colágeno, lo que conllevaría distintos resultados clínicos que irían desde la encapsulación o reabsorción hasta la regeneración e integración de la prótesis en los tejidos del paciente. Entre las existentes en el mercado están Alloderm® y Strattice® (LifeCell, KCI) procedentes respectivamente de dermis humana y dermis porcina sin enlaces cruzados

químicos, y la eliminación  $\alpha$ -Gal se lleva a cabo con escisión enzimática específica; Permacol® (Covidien) dermis porcina con enlazamiento cruzado químico y radiación gamma; CollaMend (Bard) dermis porcina con enlazamiento cruzado químico y óxido de etileno; Surgisis® (Cook Biotech) submucosa de intestino delgado porcino sin enlaces cruzados químicos; Tutomesh® (Tutogen Medical GmbH) pericardio bovino tratado con el proceso Tutoplast® que elimina las células y proteínas diferentes al colágeno. Tras su colocación se produce un proceso de angiogénesis (revascularización), infiltración celular y depósito de colágeno que llegaría en última instancia a la aceptación e integración en el tejido receptor con capacidad para resistir las infecciones (BACHMAN, ERIKSEN, BUTLER, HILES).

## Selección de la prótesis

A la hora de elegir qué tipo de prótesis utilizar, y teniendo en cuenta que todavía no existe «la mejor» prótesis, la decisión la tomaremos analizando una serie de factores concurrentes como la técnica a realizar, la situación clínica y la manejabilidad, disponibilidad y coste de la prótesis a elegir.

Las prótesis de ePTFE han sido utilizadas durante muchos años por ser inertes y fuertes, sin embargo son hidrofóbicas y dejan gran cantidad de material extraño en el paciente, además son más difíciles de manejar comparadas con otras por la falta de memoria, causan mayor incidencia de seromas y tienen menos resistencia a la infección. Hasta ahora han sido las más utilizadas y en recientes estudios parece que si se fijan bien y no se dejan tensas, no se producen retracciones importantes al cabo del tiempo (SCHOENMAECKERS, ERIKSEN). Las prótesis compuestas con una capa de PPL de alto peso sobrepasan ampliamente las necesidades requeridas para una reparación de la pared, y aunque los cirujanos se pueden sentir satisfechos por la sensación de una reparación con un material fuerte, los resultados para el paciente no van a ser totalmente satisfactorios por la cantidad de complicaciones potenciales que van desde el dolor crónico, sensación de coraza y falta de elasticidad de la pared, etc. (KLINGE, SAETTELE). Por ello parece

que en la actualidad es suficiente la utilización de prótesis con PPL ligeros o con poliéster que provocan menos inflamación, más elasticidad y menos retracción que las anteriores. Hay que procurar que no se dañe la capa protectora visceral al introducirlas por el trocar, esto no pasa con las prótesis de estructura reticular de uso intraperitoneal (AGUAYO ALBASINI, BACHMAN, ERIKSEN, SCHUG PASS, VOELLER).

La mayoría de los estudios clínicos publicados hasta hace poco tiempo con el uso de prótesis biológicas han sido en situaciones clínicas difíciles (FERRERO, DIAZ, VAN TUIL, PATON). En cirugía abierta, en los casos en que hay contaminación o infección no se recomienda el uso de prótesis sintéticas permanentes. Se ha preconizado la utilización de prótesis biológicas previo control y drenaje adecuado de la fuente de infección. Habría que considerar aquellas que permitieran realizar la reparación definitiva en un solo tiempo al conseguir una regeneración de los tejidos por la integración de la prótesis. Este mismo principio se podría aplicar en otras situaciones clínicas difíciles como en el manejo del abdomen abierto con el intestino expuesto, proclive a la formación de fístulas, o para evitar los casos de hernias ventrales masivas que requerían una corrección en dos tiempos. En cuanto al uso de prótesis biológicas en cirugía laparoscópica, actualmente son utilizadas como refuerzo en la reparación de hernias de hiato por esta vía, para así evitar las complicaciones que se producen tras el uso de prótesis sintéticas (OELSCHLAGER, JACOBS, WOLF), aunque los productos de fijación existentes no son totalmente adecuados por ser prótesis difíciles de manejar y la fijación es complicada (DIWAN). Además, en ocasiones se han producido complicaciones tras su uso siempre en menor número que con las prótesis sintéticas sin poderse determinar si es debido a la prótesis en sí o al método de fijación utilizado (STADLHUBER). También para prevención y tratamiento de hernias parastomales por considerarse un campo contaminado (LO MENZO, INAN). Se aplican en casos de reparación de hernias ventrales en pacientes con obesidad mórbida en que se practica cirugía bariátrica (EID, NEWCOMB) y aquellos en que se hace corrección de la obesidad y del reflujo gastroesofágico simultáneamente (KORWAR, SORICELLI), e incluso en pacientes en que se realiza la técnica de separación de componentes por vía

endoscópica (BACHMAN). Es decir, que cada vez están siendo utilizadas en mayor número de casos y habrá que esperar a los resultados a más largo plazo junto con series más largas que permitan aceptar su uso de forma más protocolizada.

Otro de los factores a tener en cuenta a la hora de elegir la prótesis es el coste. Es difícil saber el precio exacto de cualquier prótesis ya que va a diferir dependiendo del hospital y los materiales protésicos existentes en el mismo. El coste en las prótesis compuestas oscila entre 800-1200 euros (20 x 25 cm), cantidad que varía en función de la forma de compra y agente, algo más elevado es el de las prótesis de ePTFE, alrededor de 1400-1600 euros. Los precios de las prótesis biológicas son unas cuatro veces más elevados que los anteriores, por ello habría que valorar su uso de forma individualizada analizando las ventajas en pacientes complejos con comorbilidades donde se podría predecir que la utilización de una prótesis sintética conllevaría complicaciones que ocasionarían en última instancia un gasto mayor que el que se tiene con el uso de una prótesis biológica.

## Discusión

La solución de los problemas asociados con material protésico colocado en la pared abdominal representarán un nuevo trabajo para los cirujanos en los próximos años. En la actualidad, los problemas derivados de la formación de adherencias con el tejido visceral, erosión del injerto, emigración y fistulización del mismo, todavía no han sido eliminados y solucionados de forma satisfactoria. Sin embargo, con una buena técnica quirúrgica que elimine la tensión, la isquemia y la disminución en las tasas de infección lograremos reducir el riesgo de otras importantes complicaciones.

Teniendo en cuenta que las prótesis reticulares son macroporosas y las laminares microporosas y que a mayor porosidad mayor adherencia, las prótesis reticulares provocarán una gran reacción fibroblástica concéntrica a los hilos de la prótesis, lo que produce un atrapamiento desordenado de la

malla y, por tanto, son más susceptibles de provocar adherencias firmes con el intestino.

Hasta la actualidad no hemos encontrado un tipo de «material ideal» que combine una buena fuerza tensil con una adecuada elasticidad, que permitiría disminuir las molestias postoperatorias, evitar las adherencias y que deje poco material extraño en el organismo, fuente de posibles complicaciones futuras (infección crónica, dolor, serosas, etc.). La hidrólisis de las mallas reabsorbibles con poliglactina y ácido poliglicólico es demasiado rápida como para permitir la creación y maduración óptima del colágeno. Por lo tanto, no son susceptibles de lograr una buena reparación herniaria sin tensión.

La investigación actual está centrada en evitar la formación de adherencias y disminuir el peso del material protésico. Mientras que con la construcción de multifilamentos de alto peso se consigue una alta resistencia, el problema de las mallas de polietileno es su degradación, que conduce a una reducción en los mecanismos de estabilidad después de los diez años. También se ha demostrado que las mallas de polietileno tienen mayor incidencia de complicaciones relacionadas con la cicatrización de las heridas, fístulas y formación de seromas y mayor incidencia de recurrencia herniaria que con la utilización de mallas de polipropileno. Debido a esta pérdida de la estabilidad a largo plazo y a sus complicaciones tardías, las prótesis de polietileno no se aconsejan para el refuerzo permanente de la pared abdominal. La degradación a largo plazo observada en las prótesis de PP es diferente a la observada con las de polietileno y las mallas de PP son menos susceptibles a las infecciones que las de polietileno.

En los últimos años ha surgido una importante actividad investigadora en la elaboración de la «prótesis ideal», pero la importante oferta hace difícil adivinar cuál va a ser esta prótesis y si cumplirá todos los requisitos exigidos en su bioactividad.

Las mallas de PTFE-e se caracterizan por un muy pequeño tamaño del poro (1-6  $\mu\text{m}$ ), con poca reacción a cuerpo extraño. Proveen una suficiente estabilidad mecánica, pero hasta la fecha se tiene poca información acerca de



su degradación a largo plazo. Debido a su pequeño poro, son más susceptibles a la infección y, por tanto, más susceptibles a tener que retirarse si ésta ocurre. Las nuevas prótesis de PTFE-e, tipo *mycromesh*, aumentan la integración tisular y facilitan el drenaje con la consiguiente disminución de los seromas, por el aumento del poro.

La formación de un neoperitoneo a los 14 días es fundamental para evitar adherencias. Las mallas de Gore-tex® DualMesh® incorporan numerosos vasos sanguíneos a lo largo de la interfase en la región subcutánea, siendo evidente la migración celular dentro de los intersticios del material protésico y la formación de un neoperitoneo que disminuye la formación de adherencias.

Para combinar la fuerza tensil alta del PTFE-e y su baja elasticidad, se han unido diferentes materiales: PTFE-e + PP. Para favorecer la creación de un neoperitoneo que evite adherencias se combinan de forma ingeniosa materiales irreabsorbibles (PP) recubiertos con irreabsorbibles (PDS) y celulosa oxigenada regenerada (COR) que se transforma en un gel y se reabsorbe en 14 días. Al reabsorberse el PDS la malla de PP está integrada y el neoperitoneo se sostiene sobre un lecho de fibroblastos que ha favorecido la utilización de la COR.

Para disminuir la densidad se combinan con éxito monofilamentos de PP con material reabsorbible (poliglecapróna), con lo cual disminuye la cantidad de material implantado a largo plazo. Esto proporciona a la prótesis una alta flexibilidad y biocompatibilidad, con lo que se favorece la integración tisular de la misma, se aumenta el tamaño del poro a 3-4 mm y se disminuye la densidad a 28 g/m<sup>2</sup>.

Recientemente se ha incorporado un nuevo material de titanio (Tymesh)® que se combina con material sintético monofilamento. Este material provee a la prótesis una muy baja densidad (16 g/m<sup>2</sup>), que es la más baja densidad disponible en la actualidad. Se comporta como un material muy hidrofílico, antiestático (titanio) y altamente flexible por su capa de titanio de 30 nm.

En el apartado de nuevos materiales reabsorbibles se encuentra un copolímero del ácido poliglicólico: trimethylene carbonato (PGA:TMC) que es

un material sintético absorbible y, por tanto, no tiene el riesgo asociado de infecciones o reacciones alérgicas atribuidas a los materiales absorbibles de origen animal. Ha sido empleado como un producto de regeneración de membrana en procedimientos de periodontología, para reforzar líneas de sutura mecánica sobre todo en neumonectomías parciales y como sutura absorbible en diferentes procesos quirúrgicos. Una vez introducido se disuelve lentamente por hidrólisis y actividad enzimática. En las primeras 4 a 6 semanas el material se infiltra de vasos sanguíneos que proveen nutrición a las células adyacentes y por colágeno que va rellenando el defecto. A los 92 días el material es completamente incorporado con colágeno, no crea adherencias ni erosiones y sólo se observa una leve reacción inflamatoria. A los seis meses del implante no se evidencia rastro histológico de PGA:TMC. Esto lo diferencia sustancialmente del PP. Este nuevo material se presenta con una apariencia física de tubos cortos de PGA: TMC, unidos circularmente a un disco del mismo material.

Los nuevos biomateriales tendrán que ser además bioactivos: con capacidad de liberar sustancias, impregnados con sustancias (colágeno) favorecedoras de la integración tisular, impregnados con sustancias quimiotácticas (beta-glucano), con capacidad de inducir la diferenciación de macrófagos y estimular el sistema inmunitario (Glucamesh), favorecedores de la formación de una matriz que facilita la proliferación de fibroblastos para la integración de la prótesis (ej.: Surgisis®: derivada de submucosa de cerdo y, por tanto, reabsorbible).

La creación de las llamadas «mallas híbridas»: PP en una de sus superficies con una barrera bioreabsorbible compuesta de dos polisacáridos aniónicos modificados químicamente: hialuronato sódico (HA) y carboxymethylcellulosa (CMC) en la otra superficie de la malla, formando una «barrera bioreabsorbible» de la malla que la separa de los tejidos y órganos adyacentes para minimizar las adherencias tisulares a la malla. La HA/CMC se convierte en un gel hidratado que es lentamente reabsorbido en una semana. Los componentes del HA/CMC se excretan en menos de treinta días. Los problemas derivados de esta malla han sido las reacciones adversas con

casos documentados de respuesta inflamatoria grave, no es reesterilizable y que la membrana bioreabsorbible se separa fácilmente de la malla.

De esta forma vemos que el desarrollo de la biocirugía va ligado al término «ingeniería tisular», que es la base del desarrollo de esta ciencia. En el futuro la base de la biocirugía se desarrollará gracias a la ingeniería tisular, con la creación de «matrices extracelulares» para fomentar el crecimiento celular (por ejemplo, la cola de fibrina), a través de la estimulación de la formación de fibroblastos que favorecen la integración de la malla. Estas matrices extracelulares podrán impregnarse de antibióticos, moduladores de la inflamación o factores inductores de la angiogénesis que favorecerán aún más intensamente el crecimiento y la proliferación celular. Esta matriz extracelular también puede servir de vehículo de células pluripotenciales, que les permita sobrevivir hasta su total integración en el huésped.

Con el desarrollo de las nuevas tecnologías que están revolucionando el mundo de los biomateriales, estamos cada vez más cerca de evitar las complicaciones derivadas del dolor postoperatorio crónico, problemas de estabilidad de la pared abdominal, de las adherencias al intestino y disminuir el número de reoperaciones provocadas por esta temible complicación. El ámbito futuro de estas investigaciones será cada vez más interesante.

### **Vías de abordaje (convencional/laparoscópico)**

Un aspecto muy significativo en este apartado es el de la cirugía laparoscópica de la pared abdominal. Indudablemente, no es la indicación más precisa, pero lo cierto es que grupos de expertos han comenzado a publicar nuevos procedimientos quirúrgicos, basados en nuevos conceptos e innovadoras ideas, que tratan de resolver este importante capítulo de la patología quirúrgica que afecta a gran número de personas y que tiene unas repercusiones socio-laborales importantísimas en la vida cotidiana de cualquier país. Los esfuerzos más significativos han sido encaminados a nuevas técnicas de reparación de eventraciones y hernias laparotómicas y los

resultados provisionales en manos de estos expertos ofrecen resultados verdaderamente alentadores.

Un punto de controversia en la actualidad es el abordaje para el tratamiento de los diversos tipos de hernias, ya que diferentes grupos de cirujanos laparoscopistas han apostado de un modo muy explícito en este campo. Sin embargo, la evidencia científica y los resultados a largo plazo, han clarificado los diferentes aspectos de esta controversia. En la cirugía de la región inguinal está plenamente demostrado que el abordaje anterior mediante anestesia regional o anestesia local es el procedimiento de elección en las hernias inguino-crurales primarias. Puede existir alguna controversia en las hernias recidivadas cuya primera cirugía fue mediante abordaje anterior. La duda se plantea si realizar una vía posterior de Stoppa o Nihus o un abordaje laparoscópico. El fundamento es el mismo, el plano posterior está indemne y teóricamente la cirugía es más fácil. Los partidarios de la técnica de Stoppa o Nihus avalan resultados muy buenos con estudios y trabajos de varias décadas de duración.

Los grupos que realizan sistemáticamente cirugía laparoscópica (BITTNER, KUKLETA) han publicado recientemente grandes series de pacientes con buenos resultados y con una tasa de complicaciones similares a los de la vía posterior, lo cual confirma la idea de que ambas técnicas son válidas siempre y cuando la cirugía laparoscópica sea realizada por grupos de expertos. En nuestro criterio, no puede generalizarse el abordaje laparoscópico, dado que los resultados y las complicaciones de la laparoscopia son llamativamente peores cuando no se realizan por expertos.

Donde más discusión existe sobre la vía de abordaje es en el tratamiento de las hernias incisionales o eventraciones. La laparoscopia ha adquirido aquí una gran preponderancia respecto del abordaje anterior que, sin embargo, es preciso matizar en algunos puntos importantes.

Así, en el apartado de los resultados y las complicaciones postoperatorias, la cirugía clásica tiene una hospitalización mayor, más dolor postoperatorio y más dificultad técnica. Los resultados a largo plazo son diferentes según el

punto de colocación de la malla, pero en resumen hay una tasa menor al 10 % en recidiva como única complicación a largo plazo.

La cirugía laparoscópica aporta menor dolor postoperatorio, menor hospitalización, una tasa considerable de seromas; debe ser realizada por expertos; una mayor tasa de recurrencia y sobre todo un hecho preocupante: la necesidad de dejar una malla intraperitoneal con la posibilidad de obstrucciones o perforaciones intestinales como consecuencia de ella. El uso de los *tackers* para fijar la prótesis es un punto asimismo preocupante por la posibilidad de formación de neuromas. Creemos que es preciso individualizar los pacientes, tanto con uno como con otro tipo de abordaje, para obtener resultados óptimos.

## Referencias bibliográficas

- AGUAYO ALBASINI JL, MORENO EGEA A, TORRALBA-MARTINEZ JA. El laberinto de las prótesis *composite* en las eventraciones. *Cir Esp.* 2009;86(3):139-146. doi:10.1016/j.ciresp.2009.01.006
- AMID PK. Causes, prevention and surgical treatment of postherniorrhaphy neuropathic inguinodynia: Triple neurectomy with proximal end implantation. *Hernia.* 2004;8(4):343-349. doi:10.1007/s10029-004-0247-0
- BACHMAN SL, RAMASWAMY A, RAMSHAW BJ. Early results of midline hernia repair using a minimally invasive component separation technique. *Am Surg.* 2009;75(7):572-577.
- BELLÓN CANEIRO JM, CONTRERAS ALARCÓN L, BUJÁN VARELA J, PALOMARES D, CARRERA SAN MARTÍN A. Tissue response to polypropylene meshes used in the repair of abdominal wall defects. *Biomaterials.* 1998;19(7-9):669-675. doi:10.1016/s0142-9612(97)00162-2
- BELLÓN JM, CARNICER ESCUSOL E, RODRÍGUEZ MANCHEÑO M, GARCÍA HONDUVILLA N, SERRANO AMARILLA N, BUJÁN J. Estudio experimental comparativo entre una prótesis compuesta (PL-PU99) y una prótesis biológica (Surgisis) en el cierre temporal abdominal. *Cir Esp.* 2005;78(2):103-108. doi:10.1016/s0009-739x(05)70899-x
- BELLÓN JM, GARCÍA CARRANZA A, JURADO F, GARCÍA HONDUVILLA N, CARRERA SAN MARTIN A, BUJÁN J. Evaluation of a new composite prosthesis (PL-PU99) for the repair of abdominal wall

- defects in terms of behaviour at the peritoneal interface. *World J Surg.* 2002;26(6):661-666. doi:10.1007/s00268-001-0286-y
- BENDAVID R. Abdominal wall hernias. Principles and management. New York: Springer-Verlag; 2001.
- BERGER D, BIENZLE M. Polivinylidene fluoride: a suitable mesh material for laparoscopic incisional and parastomal hernia repair! A prospective, observational study with 344 patients. *Hernia.* 2009;13(2):167-172. doi:10.1007/s10029-008-0435-4
- BUTLER CE. The role of bioprosthesis in abdominal wall reconstruction. *Clin Plastic Surg.* 2006;33(2):199-211. doi:10.1016/j.cps.2005.12.009
- COBB WS, BURNS JM, KERCHER KW *et al.* Normal intraabdominal pressure in healthy adults. *J Surg Res.* 2005;129(2):231-235. doi:10.1016/j.jss.2005.06.015
- CONNOR J, MCQUILLAN D, SANDOR M *et al.* Retention of structural and biochemical integrity in a biological mesh supports tissue remodelling in a primate abdominal wall model. *Regen Med.* 2009;4(2):185-195. doi:10.2217/17460751.4.2.185
- COURTNEY CA, DUFFY K, SERPELL MG, O'DWYER PJ. Outcome of patients with severe chronic pain following repair of groin hernia. *Br J Surg.* 2002;89(10):1310-1314. doi:10.1046/j.1365-2168.2002.02206.x
- DIAZ J, JEFFREY G, BERKES MB, *et al.* Acellular Dermal Allograft for Ventral Hernia Repair in the Compromised Surgical Field. *Am Surg.* 2006;72(12):1181-1188.
- DIWAN TS, UJIKI MB, DUNST CM, SWANSTRÖM LL. Biomesh placement in laparoscopic repair of paraesophageal hernias. *Surg Innov.* 2008;15(3):184-187. doi:10.1177/1553350608323062
- DUFFY AJ, HOGLE NJ, LAPERLE KM, FOWLER DL. Comparison of two composite meshes using two fixation devices in a porcine laparoscopic ventral hernia model. *Hernia.* 2004;8:358-364. doi:10.1007/s10029-004-0258-x
- EID GM, MATTAR SG, HAMAD G, *et al.* Repair of ventral hernias in morbidly obese patients undergoing laparoscopic gastric bypass should not be deferred. *Surg Endosc.* 2004;18(2):207-210. doi:10.1007/s00464-003-8915-1
- ERIKSEN JR, GÖGENUR I, ROSENBERG J. Choice of mesh for laparoscopic ventral hernia repair. *Hernia.* 2007;11:481-492. doi:10.1007/s10029-007-0282-8
- FERRERO HERRERO E, HIDALGO M, GARCÍA VILLAR O, PELÁEZ P, LABALDE M, DANES JM, NEVADO C. *Biomaterials of low density and prosthesis reabsorbables: present state and perspective of future.* Jarpyo Editores; 2006; pp. 393-397.
- FERRERO HERRERO E, HIDALGO M, LABALDE M, GARCÍA VILLAR O, MANRIQUE A, PELÁEZ P, HIJAS E, PEREA J, DANÉS JM, NEVADO C. Biomaterials and non-absorbable prostheses: a study of

complications related with biomaterial implantation in infrequent clinical cases. In: *IASG 16<sup>th</sup> World Congress of the Internacional Association of Surgeons & Gastroenterologists. Proceedings*. Jarpyo Editores; 2006, pp. 195-202.

GÓMEZ MUÑOZ JL, CARDA P, FERRERO HERRERO E, MEDINA I, PEREA F, LÓPEZ QUINDÓS P, GARCÍA VILLANUEVA A. La terapia VAC y su aportación al manejo del abdomen agudo. IX Congreso Nacional de Cirugía de la Pared Abdominal (AEC). Valencia, 10-12 de mayo de 2007.

HARPER JR, McQUILLAN DJ. A novel regenerative tissue matrix technology for connective tissue reconstruction. *Wounds*. 2007;19(6):163-168.

HARRELL AG, NOVITSKY YW, PEINDL RD, *et al.* Prospective evaluation of adhesion formation and shrinkage of intra-abdominal prosthetics in a rabbit model. *Am J Surg*. 2006;72(9):800-813.

HIDALGO M, CASTILLO MJ, MARCOS A, FERRERO E, EYMAR JL, PELÁEZ P. Hernioplastia según técnica de Lichtenstein: fijación de malla con sutura versus adhesivo de fibrina. XXV Congreso Nacional de Cirugía. Madrid, noviembre 2004.

HILES M, RECORD RITCHIE RD, ALTIZER AM. Are Biologic Grafts Effective for Hernia Repair? A Systematic Review of the Literature. *Surgical Innovation*. 2009;16(1):26-37. doi:10.1177/1553350609331397

INAN I, GERVAZ P, HAGEN M, MOREL P. Laparoscopic repair of parastomal hernia using a porcine dermal collagen (Permacol) implant. *Dis Colon Rectum*. 2007;50(9):1465. doi:10.1007/s10350-007-0275-9

JACOBS M, GOMEZ E, PLASENCIA G, LOPEZ-PENALVER C, LUJAN H, VELARDE D, JESSEE T. Use of surgisis mesh in laparoscopic repair of hiatal hernias. *Surg Laparosc Endosc Percutan Tech*. 2007;17(5):365-368. doi:10.1097/SLE.0b013e318123fc49

JUNGE K, KLINGE U, PRESCHER A, GIBONI P, NIEWIERA M, SCHUMPELICK V. Elasticity of the anterior abdominal wall and impact for reparation of incisional hernias using mesh implants. *Hernia*. 2001;5(3):113-118. doi:10.1007/s100290100019

KLINGE U, KLOSTERHALFEN B, *et al.* PVDF as a new polymer for the construction of surgical meshes. *Biomaterials*. 2002;223(16):3487-3493. doi:10.1016/s0142-9612(02)00070-4

KLINGE U, KLOSTERHALFEN B, MULLER M, *et al.* Foreign body reaction to meshes used for the repair of abdominal wall hernias. *Eur J Surg*. 1999;165(7):665-673. doi:10.1080/11024159950189726

KLINGE U, KLOSTERHALFEN B, MULLER M, *et al.* Shrinking of polypropylene mesh in vivo: a experimental study in dogs. *Eur J Surg*. 1998;64(12):965-969. doi:10.1080/110241598750005156

- KLINGE U, PRESCHER A, SCHUMPELICK V. Anatomy and physiology of the abdominal wall. In: Morales Conde S, ed. *Laparoscopic ventral hernia repair*. Springer; 2002.
- KLOSTERHALFEN B, KLINGE U, ROSCH R, KUNGE K. Long-term inertness of meshes. Biomaterial-related foreign body reaction. In: Schumpelick V, Nyhus LM, eds. *Meshes: Benefits and Risks*. Springer; 2004.
- KOIKE C, UDDIN M, WIDMAN DE, et al. Functionally important glycosyltransferase gain and loss during catarrhine primate emergence. *Proc Natl Acad Sci USA*. 2007;104(2):559-564. doi:10.1073/pnas.0610012104
- KONZE J, ROSCH R, KLINGE U, WEISS C, ANUROV M, TITKOWA S, OETTINGER A, SCHUMPELICK V. Polypropylene in the intra-abdominal position: influence of pore size and surface area. *Hernia*. 2004;8(4):365-372. doi:10.1007/s10029-004-0268-8
- KORWAR V, PETERS M, ADJEPONG S, SIGURDSSON A. Laparoscopic hiatus hernia repair and simultaneous sleeve gastrectomy: a novel approach in the treatment of gastroesophageal reflux disease associated with morbid obesity. *J Laparoendosc Adv Surg Tech A*. 2009;19(6):761-763. doi: 10.1089/lap.2009.0249
- KUNGE K, KLINGE U, ROSCH, STUMPF M, KLOSTERHELFEN B, SCHUMPELICK V. PVDF: A new alternative? In: Schumpelick V, Nyhus LM, eds. *Meshes: Benefits and Risks*. Springer; 2004.
- LABALDE MARTÍNEZ M, FERRERO HERRERO E, GARCÍA VILLAR O, PELÁEZ P, MARCOS HERRERO A, ALONSO GÓMEZ S, DANÉS JM, NEVADO C, MANRIQUE A, CALVO J, HIDALGO M. Migración de prótesis de polipropileno a la cavidad abdominal tras hernioplastia según técnica de Lichtenstein. XXVI Congreso Nacional de Cirugía. Madrid, 6-9 de noviembre de 2006.
- LABALDE MARTÍNEZ M, FERRERO HERRERO E, GARCÍA VILLAR O, PELÁEZ P, MARCOS A, ALONSO S, DANÉS JE, NEVADO C, MANRIQUE A, CALVO J, HIDALGO M. Migración de prótesis de polipropileno a la cavidad abdominal tras hernioplastia según técnica de Lichtenstein. *Cir Esp*. 2006;80(Supl 1):190.
- LABALDE MARTÍNEZ M, FERRERO HERRERO E, PELÁEZ TORRES P, GARCÍA VILLAR O, MARCOS HERRERO A, DANES GRASES JE, NEVADO GARCIA C, HIDALGO PASCUAL M. Cutaneous fistula from mesh in rives-stoppa repair as complication related to biomaterial. 16<sup>th</sup> World Congress of the International Association of Surgeons and Gastroenterologists. Madrid, 24-27 de mayo de 2006.
- LO MENZO E, MARTINEZ JM, SPECTOR SA, IGLESIAS A, DEGENNARO V, CAPPELLANI A. Use of biologic mesh for a complicated paracolostomy hernia. *Am J Surg*. 2008;196(5):715-719. doi:10.1016/j.amjsurg.2008.07.012



- MANIGRASSO A, CANDIOLI S, ARCIERI S, PALAZZINI G, FILIPPINI A. Incisional hernia prosthetic surgery: a prospective study comparing laparoscopic and open techniques. *G Chir.* 2009;30(5):201-214.
- MORENO EGEA A, AGUAYO-ALBASINI JL, BALLESTER MM, CASES BALDÓ MJ. Treatment of incisional hernias adopting an intra-abdominal approach with a new low-density composite prosthetic material: proceed: our preliminary experience on 50 cases. *Surg Laparosc Endosc Percutan Tech.* 2009;19(6):497-500. doi:10.1097/SLE.0b013e3181bd8d6f
- MORENO EGEA A, BUSTOS JA, GIRELA E, AGUAYO ALBASINI JL. Long-term results of laparoscopic repair of incisional hernias using an intraperitoneal composite mesh. *Surg Endosc.* 2010;24(2):359-365. doi:10.1007/s00464-009-0573-5
- NEWCOMB WL, POLHILL JL, CHEN AY, KUWADA TS, GERSIN KS, GETZ SB, KERCHER KW, HENIFORD BT. Staged hernia repair preceded by gastric bypass for the treatment of morbidly obese patients with complex ventral hernias. *Hernia.* 2008;12(5):465-469. doi:10.1007/s10029-008-0381-1
- OELSCHLAGER BK, PELLEGRINI CA, MD, HUNTER J, et al. Biologic Prosthesis Reduces Recurrence After Laparoscopic Paraesophageal Hernia Repair. A Multicenter, Prospective, Randomized Trial. *Ann Surg.* 2006;244(4):481-490. doi:10.1097/01.sla.0000237759.42831.03
- PATON BL, NOVITSKY YW, ZEREY M, SING RF, KERCHER KW, HENIFORD BT. Management of infections of polytetrafluoroethylene-based mesh. *Surg Infect.* 2007;8(3):337-341. doi:10.1089/sur.2006.053
- PELÁEZ P, LABALDE M, NEVADO C, ALONSO S, FERRERO E, HIDALGO M. Closure of abdominal wall in risk patients. 30<sup>th</sup> European Hernia Society Congress. Sevilla, España, 7 al 9 de mayo de 2008.
- POOBALAN AS, BRUCE J, SMITH WC, KING PM, KRUKOWSKI ZH, CHAMBERS WA. A review of chronic pain after inguinal herniorrhaphy. *Clin J Pain.* 2003;19:48-54. doi:10.1097/00002508-200301000-00006
- SAETTELE TM, BACHMAN SKL, COSTELLO CR, et al. Use of porcine dermal collagen as a prosthetic mesh in a contaminated field for ventral hernia repair: a case report. *Hernia.* 2007;11(3):279-285. doi:10.1007/s10029-006-0186-z
- SAJID MS, BOKHARI SA, MALLICK AS, CHEEK E, BAIG MK. Laparoscopic versus open repair of incisional/ventral hernia: a meta-analysis. *Am J Surg.* 2009;197(1):64-72. doi:10.1016/j.amjsurg.2007.12.051

- SANDOR M, XU H, CONNOR J, *et al.* Host response to implanted porcine-derived biologic materials in a primate model of abdominal wall repair. *Tissue Eng Part A*. 2009;14(12):2021-2031. doi:10.1089/ten.tea.2007.0317
- SCHOENMAECKERS EJ, VAN DER VALK SB, VAN DEN HOUT HW, RAYMAKERS JT, RAKIC S. Computed tomographic measurements of mesh shrinkage after laparoscopic ventral incisional hernia repair with an expanded polytetrafluoroethylene mesh. *Surg Endosc*. 2009;23(7):1620-1623. doi:10.1007/s00464-009-0500-9
- SCHUG-PASS C, TAMME C, TANNAPTEL A, KOCKERLING F. A light-weight polypropylene mesh (TiMesh) for laparoscopic intraperitoneal repair of abdominal wall hernias: comparison of biocompatibility with the Dualmesh in an experimental study using the porcine model. *Surg Endosc*. 2006;20:402-409. doi:10.1007/s00464-004-8277-3
- SORICELLI E, CASELLA G, RIZZELLO M, CALÌ B, ALESSANDRI G, BASSO N. Initial Experience with Laparoscopic Crural Closure in the Management of Hiatal Hernia in Obese Patients Undergoing Sleeve Gastrectomy. *Obes Surg*. 2010;20(8):1149-1153. doi:10.1007/s11695-009-0056-8
- VAN TUIL C, SAXENA AK, WILLITAL GH. Experience with management of anterior abdominal wall defects using bovine pericard. *Hernia*. 2006;10(1):41-47. doi:10.1007/s10029-005-0037-3
- VOELLER GR. Innovations in ventral hernia repair. *Surg Technol Int*. 2007;16:117-122.
- WASSENAAR EB, SCHOENMAECKERS EJ, RAYMAKERS JT, RAKIC S. Subsequent abdominal surgery after laparoscopic ventral and incisional hernia repair with an expanded polytetrafluoroethylene mesh: a single institution experience with 72 reoperations. *Hernia*. 2010;14(2):137-142. doi:10.1007/s10029-009-0568-0
- WOLTER A, RUDROFF C, SAUERLAND S, HEISS MM. Laparoscopic incisional hernia repair: evaluation of effectiveness and experiences. *Hernia*. 2009;13(5):469-474. doi:10.1007/s10029-009-0508-z
- XU H, WAN H, ZUO W, *et al.* A porcine-derived acellular dermal scaffold that supports soft tissue regeneration: Removal of terminal galactose- $\alpha$ -(1,3)-galactose and retention of matrix structure. *Tissue Eng Part A*. 2009;15(7):1807-1819. doi:10.1089/ten.tea.2008.0384

# Índice de la Parte VIII

## Eventraciones

Eventraciones y evisceraciones.....1732

DR. ROBERTO ARMANDO CERUTTI

Eventroplastia laparoscópica con separación de componentes  
videoscópica.....1744

DRES. ROBERTO ARMANDO CERUTTI Y EZEQUIEL ANÍBAL SILBERMAN



# Eventraciones y evisceraciones

## Fisiopatología, diagnóstico y tratamiento

**DR. ROBERTO ARMANDO CERUTTI**

### Eventración

Se denomina *eventración*, *hernia ventral* o *hernia incisional* a la *protrusión subcutánea del contenido intra-abdominal a través de una zona debilitada de la pared abdominal o lumbar* como consecuencia de una intervención quirúrgica, una brecha posterior a un traumatismo cerrado o una malformación congénita.

La eventración se presenta en el postoperatorio de los pacientes sometidos a cirugía abdominal en un porcentaje que va del 3 al 13 %.

El contenido puede ser una víscera o epiplón que se aloja en el tejido subcutáneo dentro de un saco de tejido fibroso y restos del peritoneo.

Etimológicamente la palabra «eventración» significa destrucción parcial de la pared y se diferencia de la hernia en que ésta protruye a través de orificios anatómicos.

### Tipos de eventración

Las eventraciones las agrupamos en *espontáneas* o *traumáticas*; también se las suele denominar eventraciones *no postoperatorias* y *postoperatorias*.

En el primer grupo se incluyen las alteraciones de la pared abdominal provocadas por afecciones generales, infecciosas o nerviosas (raquitismo,

obesidad, paludismo, tifoidea, poliomiелitis, etc.), que son muy poco frecuentes. Además, deben citarse las consecuencias de partos seguidos, que pueden dar lugar a la diastasis de los rectos anteriores del abdomen.

En el segundo grupo, a su vez, se pueden dividir en *accidentales* (heridas o contusiones de abdomen) y *postoperatorias*.

Las postoperatorias son consecutivas a una intervención quirúrgica; forman el grupo más numeroso e importante y revelan el fracaso en la reconstrucción parietal de una operación anterior.

La eventración está presente en el postoperatorio de las laparotomías en un porcentaje que va del 3 al 13 %. Además, estas eventraciones postoperatorias se pueden dividir de acuerdo al momento de su aparición en *agudas* y *crónicas*. Las agudas se producen inmediatamente después de la cirugía a través de una herida en vías de cicatrización; se las denomina también *eventraciones postoperatorias inmediatas* con evisceración o sin ella. Las crónicas se presentan alejadas de la operación por un debilitamiento progresivo de la cicatriz, o una inmediata que pasó inadvertida. También se las denomina *eventraciones postoperatorias alejadas* o *eventraciones propiamente dichas*.

## Eventración aguda

Cuando se produce la dehiscencia de la pared en el postoperatorio inmediato, puede ocurrir que las vísceras irrumpen a través de los planos músculo-aponeuróticos y queden contenidas sólo por la piel que es más resistente generando una eventración aguda, pero si ésta también cede y se produce la exteriorización visceral, este cuadro es una *evisceración*.

El comienzo es entre el tercer o cuarto día postoperatorio y, como la resistencia cutánea es diez veces mayor que la aponeurosis, los puntos de sutura de la piel sostienen y el diagnóstico se hace cuando se retiran los puntos alrededor del octavo día.

Esta dehiscencia aguda de la pared abdominal tiene una incidencia en los adultos que oscila entre un 0,4 y 3,5 %.

En su etiopatogenia se encuentran citadas múltiples causas como edad (demasiado joven o demasiado viejo), el estado nutricional (obesidad, delgadez, estados carenciales), parámetros bioquímicos (anemia, hipoproteinemia, uremia), enfermedades asociadas (el 70 % de los enfermos presentan alguna enfermedad grave asociada, como enfermedad pulmonar crónica, diabetes, cáncer o enfermedades infecciosas), la cirugía de alto riesgo (intervenciones de urgencia por peritonitis y oclusión intestinal), cirugía de grandes obesos, cirugía en carcinomas diseminados y grandes laparotomías xifopúbicas, la medicación con esteroides, los fallos técnicos o estratégicos al realizar el cierre de la pared abdominal (rotura del hilo de sutura, desanudamiento de los nudos, tomas muy cercanas, excesivo intervalo entre puntos, sutura lacerante, mala relajación del enfermo, cierre con prisa de ostomías y drenajes en la incisión) y problemas postoperatorios, como infección de la herida, el meteorismo, los esfuerzos de la tos, los vómitos, el hipo persistente, la ascitis, la actividad motriz sostenida, el levantamiento precoz, etc.

## Diagnóstico

Los síntomas que presenta el paciente son: sentirse mojado y con el apósito manchado por la filtración de un líquido rosado, serosanguinolento, como «agua de lavado de carne» de color asalmonado. Entre los puntos o grapas de la sutura de piel hay un abultamiento y se encuentra parte de asas de intestino delgado en el apósito; en ocasiones puede haber un dolor agudo con sensación de que «algo se ha roto por dentro», lo que predomina es el íleo y en ocasiones, el paciente puede entrar en shock.

La morbilidad es importante: supera el 30 % (infección de pared, absceso intra-abdominal, dehiscencia repetitiva, fístulas enterocutáneas, síndrome compartimental abdominal, etc.).

La mortalidad promedio en las revisiones es del 25 %, pero puede oscilar entre el 16 y 36 %; las causas del fallecimiento son problemas cardiorrespiratorios y sepsis (peritonitis). La tasa de mortalidad se incrementa en los pacientes de edad avanzada con fallos multiorgánicos y múltiples relaparotomías.

El tratamiento de esta patología es la intervención quirúrgica urgente. Al ser una herida potencialmente infectada debe indicarse tratamiento antibiótico, el cual continuará en el postoperatorio. En caso de distensión intestinal se recomienda colocar sonda nasogástrica.

En la prevención de esta grave complicación quirúrgica se puede actuar de varias formas:

- *Previa a la intervención:* corregir los diversos déficits (anemia, hipoproteinemia, deficiencias vitamínicas o de zinc) o actuar sobre las enfermedades de base (ascitis, bronquitis, diabetes, hipertensión arterial, otros).
- *Durante la cirugía:* incisiones más pequeñas y transversas, uso de técnicas laparoscópicas, prevención de la infección y cierre de la pared con buena relajación del paciente.
- *En el postoperatorio:* hacer un seguimiento estricto del paciente y actuar precozmente ante la sospecha de complicaciones.

Dependiendo de la dehiscencia, de la dilatación intestinal y del edema local se puede realizar cierre simple, sutura de retención, reparación con prótesis o la sumatoria de alguna de ellas.

La técnica ideal de cierre de la pared debe combinar resistencia y elasticidad, para prevenir la dehiscencia y poder adaptarse a un incremento de la presión intra-abdominal.

Los elementos de sutura y la técnica a emplear tienen un amplio espectro de preferencias en la literatura, hay centros que avalan el uso de material absorbible y sutura continua y otros, en cambio, utilizan hilos irreabsorbibles



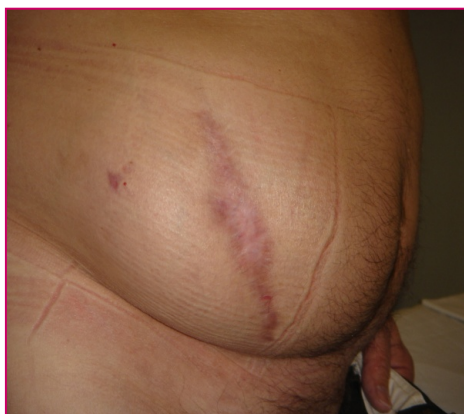con puntos separados, además de la opción de utilizar una malla o prótesis para la reparación.

En los pacientes muy debilitados conviene abstenerse de cualquier intervención quirúrgica. En estas circunstancias, se deben introducir suavemente las vísceras al interior del abdomen para posteriormente unir los bordes de la herida con anchas tiras de tela adhesiva de flanco a flanco.

Este procedimiento soluciona temporalmente el episodio agudo pero no evita la formación de una eventración que deberá tratarse en el momento oportuno. Este método incruento también se emplea cuando la dehiscencia tiene lugar en una herida francamente infectada.

La evisceración debe ser considerada como una enfermedad grave, ya que se asocia a una alta morbimortalidad. El aumento de la presión intra-abdominal, la inestabilidad hemodinámica, la hipoproteïnemia, la cirugía urgente, la infección de la herida o la pared, la anemia y la edad > a 65 años, son los factores de riesgo más asociados con la evisceración. Debido a que los factores de riesgo implicados en una posible evisceración son conocidos y predecibles, deberíamos, ante la suma de varias de estas causas, añadir una prótesis al cierre de la pared abdominal. Actualmente existen distintos tipos de mallas que pueden ser utilizadas, también las llamadas de doble faz, que pueden quedar en contacto con las vísceras en caso de necesidad.

## Eventración crónica



EVENTRACIÓN CRÓNICA. CICATRIZ DE CIRUGÍA PREVIA

Los signos y síntomas de una eventración son habitualmente dolor y tumor, cuyas dimensiones e intensidad son sumamente variables.

Las pequeñas son detectadas por el médico durante el examen de rutina.

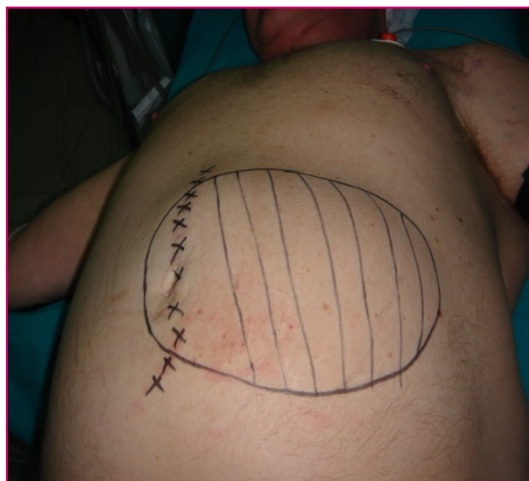El tamaño aumenta en forma lenta y progresiva pudiendo en ocasiones adquirir un gran desarrollo, con la mayor parte del contenido abdominal en su interior. Se denomina «cambio de domicilio» cuando se ubican dentro de la bolsa de eventración la mayor parte de las vísceras del abdomen.

Sobre la superficie del saco se observa habitualmente la cicatriz quirúrgica, generalmente ensanchada, móvil o fija, situada en la zona más prominente.

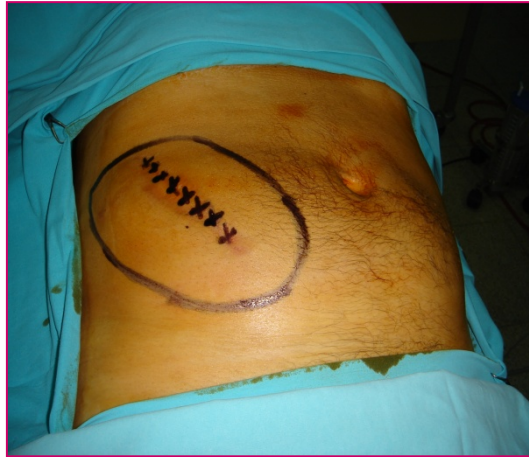La piel es delgada y adherida al plano inferior y otras veces es atrófica.

Es frecuente que las eventraciones sean reductibles solo en parte, o que requieran maniobras múltiples para lograrlo; esto se debe a las adherencias contraídas con la pared sacular o a que el epiplón que contiene hace de tapón del cuello del saco impidiendo su introducción.

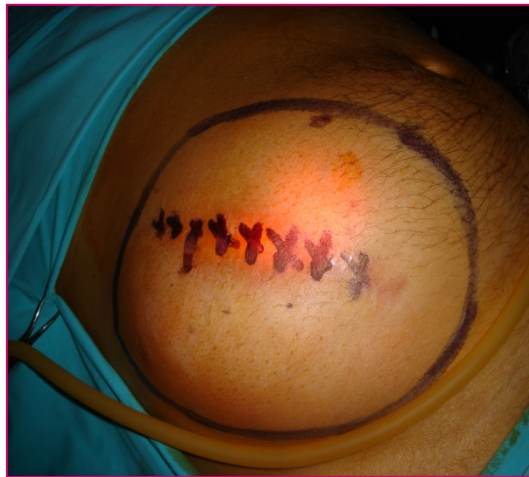La eventración habitualmente no tiene un saco formado por peritoneo, lo integra parcialmente, sino que son restos peritoneales más fibrosos. En cambio, la hernia siempre tiene su saco peritoneal bien constituido.



CICATRIZ QUIRÚRGICA Y SUPERFICIE QUE ABARCA EL SACO EVENTRÓGENO

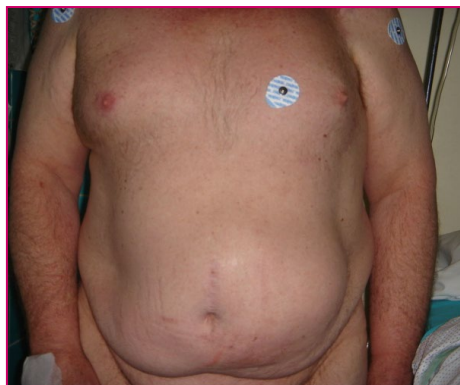


CICATRIZ QUIRÚRGICA Y ÁREA EVENTRÓGENA A RESOLVER



SE VISUALIZA POR TRANSILUMINACIÓN EL GRAN SACO EVENTRÓGENO

## Tratamiento de la eventración



GRAN EVENTRACIÓN, LAPAROTOMÍA MEDIANA

Las eventraciones postoperatorias deben ser operadas siempre: es necesario reconstruir la pared abdominal. Pueden exceptuarse las pequeñas que no tienen anillo estrecho, que no aumentaron de tamaño en varios años, y que además, no duelen ni molestan.

Un exhaustivo examen de las causas que motivaron la eventración debe ser hecho cuando se prepara al paciente para ser operado. Este examen retrospectivo debe recorrer los factores imputables al enfermo, al cirujano y al postoperatorio.

Se corregirán, en la manera de lo posible, los imputables al enfermo para intentar llevarlo en las mejores condiciones posibles a la intervención quirúrgica.

En cuanto a los factores referidos al cirujano y al postoperatorio, por supuesto que serán cuidadosamente evaluados sin perder ningún detalle de seguridad y de recursos tácticos en el acto operatorio y durante los días que siguen a la operación.

Podemos decir que hay dos formas de tratamiento:

- El *tratamiento mecánico* se refiere a la contención del contenido, para ello se utilizan tiras anchas de tela adhesiva que se extienden de flanco a flanco (Montgomery) o bien algún tipo de faja ortopédica. Sólo son recursos paliativos que no curan ni impiden la formación de una eventración en el futuro. Se utiliza cuando las condiciones locales o generales del paciente contraindican el acto quirúrgico.
- El *tratamiento quirúrgico* debe planificarse teniendo en cuenta todos los elementos disponibles, tanto de preparación del enfermo como de estrategia quirúrgica, pues estamos operando el fracaso de una laparotomía y por supuesto que será mucho más conflictivo la recidiva de esta cirugía.

## Técnicas

- Reconstrucción anatómica plano por plano.
- Reconstrucción por planos mediante la superposición en forma transversal basado en la operación de imbricación de **W. J. MAYO** (técnica de Mayo), la superposición vertical de las vainas anteriores de los músculos rectos del abdomen (técnica de San Martín; técnica de Barrionuevo o separación de componentes; técnica CSM (por sus siglas en inglés, *Components Separation Method*), Dr. Ramírez.
- La reparación utilizando una prótesis (polipropileno o politetrafluoroetileno expandido (PTFE-E).
- Eventroplastia laparoscópica.

### *Reconstrucción anatómica*

La reconstrucción anatómica es la técnica recomendada para las eventraciones pequeñas o medianas, y además, para aquellas en las que la brecha entre los músculos en oposición aunque extensa en el plano vertical, es relativamente estrecha en su eje transversal.

El procedimiento debe contemplar la identificación del anillo eventrógeno, el tratamiento del saco y su contenido, la preparación de los tejidos a reconstruir y por último, la plástica reparadora.

### *Reconstrucción anatómica con superposición de planos*

La otra técnica también anatómica es la referida a la reparación por superposición de planos, que cuando se realiza en forma transversal se basa en la técnica de imbricación de W. J. Mayo (técnica de Mayo), o la superposición vertical de las vainas anteriores de los músculos rectos del abdomen (técnica de San Martín o Barrionuevo).

### *Técnica CSM (Components Separation Method) del Dr. Ramírez*

Se abre la piel y el tejido celular subcutáneo hasta visualizar el plano aponeurótico. La aponeurosis del oblicuo externo se incide para-rectal aproximadamente a 1 cm por fuera o lateral al músculo recto abdominal. A

continuación, se realiza la disección roma entre el músculo oblicuo externo y el interno creando un plano de separación entre ambos. Además, el músculo recto es separado de la hoja posterior de la vaina, incluso se pueden agregar incisiones laterales de descarga. De esta manera se logra liberar la pared del abdomen permitiendo obtener plano para el cierre.

### *Reparación utilizando prótesis*

La tercera opción es la cirugía con utilización de una malla. Hemos comentado el avance importantísimo que se obtuvo en la eventroplastia cuando se incorporó una prótesis en la reparación quirúrgica.

Está demostrado que una plástica ideal es aquella que posibilita la colocación de una prótesis en el plano subaponeurótico preperitoneal, libre de tensión y que exceda ampliamente el defecto. La presión intra-abdominal ejercida sobre la malla permite una distribución equitativa en una mayor superficie, contribuyendo a su fijación en un plano óptimo (principio de Pascal). Tanto el abordaje por vía convencional como por vía laparoscópica pueden cumplir con este principio.

La malla o prótesis, de acuerdo al procedimiento quirúrgico elegido, puede colocarse en el plano supra-aponeurótico, preperitoneal o intraperitoneal. La opción utilizada determina el tipo de malla.

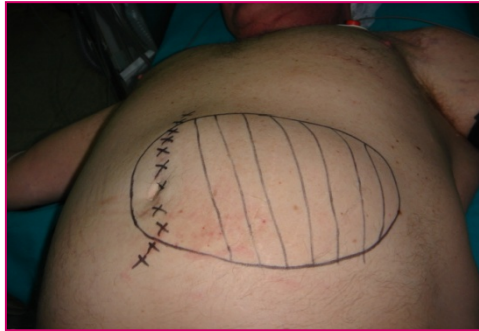
El porcentaje de recidivas con técnica sin prótesis era del 25 al 50 %; al incorporarse una malla estos porcentajes disminuyeron a la mitad, 12 al 24 %.

### *Eventroplastia laparoscópica*

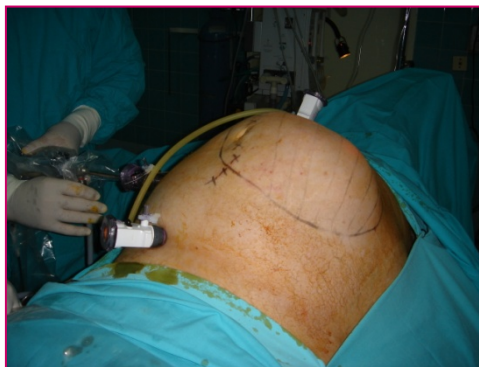El advenimiento de la cirugía laparoscópica ha posibilitado la corrección de los defectos de la pared abdominal, asociando a las ventajas del uso de una prótesis los beneficios de la cirugía mini-invasiva.

La plástica de reparación ideal es la que posibilita la colocación de una prótesis en el espacio preperitoneal, libre de tensión y que exceda ampliamente el defecto.

La técnica laparoscópica cumple con estos principios, de ahí la propuesta para su realización.



EVENTRACIÓN GIGANTE, EL DIBUJO MUESTRA LA HERIDA QUIRÚRGICA Y EL GRAN SACO EVENTRÓGENO. REPARACIÓN QUIRÚRGICA POR TÉCNICA LAPAROSCÓPICA



UBICACIÓN DE LOS TRÓCARES PARA LA CIRUGÍA POR VIDEOLAPAROSCOPIA

Las publicaciones a nivel mundial, coincidentes con nuestra experiencia, avalan la utilización de una malla en la reparación de la eventración, cualquiera sea la técnica elegida. Recordemos que la colocación de una prótesis redujo a la mitad los índices de recidiva y disminuyó el porcentaje de complicaciones; además, la incorporación de la técnica laparoscópica agregó los beneficios de la cirugía mini-invasiva.

## Referencias bibliográficas

AFIFI RY. A prospective study between two different techniques for the repair of a large recurrent ventral hernia: a double mesh intraperitoneal repair versus onlay mesh repair. *Hernia*. 2005;9(4):310-315. doi:10.1007/s10029-005-0017-7

- AWAD ZT, PURI V, LEBLANC K, STOPPA R, FITZGIBBONS RJ, IQBAL A, FILIPI CJ. Mechanism of ventral hernia recurrence after mesh repair and anew proposed classification. *Am Coll Surg*. 2005;201:132-140. doi:10.1016/j.jamcollsurg.2005.02.035
- BERNARD C, POLLIAND C, MUTELICA L, CHAMPAULT G. Repair of giant incisional abdominal wall hernias using open intraperitoneal mesh. *Hernia*. 2007;11(4):315-320. doi:10.1007/s10029-007-0222-7
- CERUTTI RA, BRUZONI M, IRIBARREN C, CASTAGNETO G, PORTO E. Eventroplastía convencional vs eventroplastía laproscópica: Análisis de recidiva y morbilidad postoperatoria. *Rev Argent Cirug*. 2006;91(1-2):21-31.
- CERUTTI RA, PIRCHI D, CASTAGNETO G, IRIBARREN C, MARTINEZ P, PORTO E. Eventroplastía laparoscópica: Resultados del seguimiento a mediano plazo. *Rev Argent Cirug*. 2009;96(1-2):63-72.
- ERIKSEN JR, POORNOROZY P, JORGENSEN LN, JACOBSEN B, FRIIS-ANDERSEN HU, ROSEMBERG J. Pain quality of life and recovery after laparoscopic ventral hernia repair. *Hernia*. 2009;13(1):13-21. doi:10.1007/s10029-008-0414-9
- LEBLANC KA. Incisional hernia repair: laparoscopic techniques. *World J Surg*. 2005;29(8):1073-1079. doi:10.1007/s00268-005-7971-1
- LOMANTO D, IYER SG, SCHABBIR A, CHEAH WK. Laparoscopic versus open ventral hernia mesh repair: a prospective study. *Surg Endosc*. 2006;20(7):1030-1035. doi:10.1007/s00464-005-0554-2
- OLMI S, SCAINI A, CESANA GC, ERBA L, CROCE E. Laparoscopic versus open incisional hernia repair. *Surg Endosc*. 2007;21(4):555-559. doi:10.1007/s00464-007-9229-5
- RUDMIK LR, SCHIEMAN C, DIXON E, DEBRU E. Laparoscopic incisional hernia repair: a review of the literature. *Hernia*. 2006;10(2):110-119. doi:10.1007/s10029-006-0066-6



# Eventroplastia laparoscópica con separación de componentes videoscópica

**DRES. ROBERTO ARMANDO CERUTTI Y EZEQUIEL ANÍBAL SILBERMAN**

## Introducción

La reconstrucción de la pared abdominal para reparar hernias incisionales sigue planteando un desafío para cirujanos generales, principalmente por la falta de una técnica universalmente aceptada con bajas recurrencia y morbilidad postoperatoria. En efecto, la reparación primaria de este tipo de hernias se ha asociado a una tasa de recidivas de 18-62 %.<sup>[1]</sup> Actualmente está universalmente aceptado que la colocación de una malla protésica ha disminuido significativamente las recurrencias, que se informan en la literatura entre 2 y 32 %, <sup>[2]</sup> dependiendo del tamaño del defecto. Sin embargo, también es conocido que la colocación de mallas eleva los riesgos de complicaciones de herida (infección, seromas, fístulas, adherencias).<sup>[3]</sup>

En 1990, RAMÍREZ y col.<sup>[4]</sup> describieron la técnica de separación de componentes para la reconstrucción de defectos en la pared abdominal anterior, dividiendo la fascia del músculo oblicuo externo cerca de la línea semilunar y posibilitando la medialización de los músculos rectos abdominales con menor tensión para reparar la hernia ventral sin el uso de material protésico. Con esta técnica es posible hacer avanzar cada recto

abdominal retraído unos 6 a 8 cm hacia la línea media en cada lado, pero para lograr este fin es necesario realizar una disección extensa, creando un gran espacio muerto de piel y tejido celular subcutáneo que puede causar seromas, hematomas, infecciones de heridas y necrosis de la piel. Es así que la morbilidad reportada relacionada a la herida es de aproximadamente del 40 %.

En los últimos años, con la confirmación de las ventajas de la cirugía mini-invasiva, la eventroplastia laparoscópica ha ganado un espacio importante. Varias experiencias han demostrado que otorga una recuperación postoperatoria más rápida, beneficios estéticos y menor tasa de complicaciones de herida, constituyendo hoy en día una técnica cada vez más utilizada para la reconstrucción de defectos de la pared abdominal.

En el año 2009 publicamos nuestra experiencia con la técnica en la *Revista Argentina de Cirugía*,<sup>[5]</sup> detallando los resultados a mediano plazo con un seguimiento a 6 años: analizamos 78 pacientes, en los cuales el tiempo operatorio fue de 81 minutos promedio, la internación de 1,2 días promedio, la morbilidad de 29 % y la recidiva de aproximadamente 15 %. Pero cuando analizamos la relación entre tamaño de anillo eventrógeno y recidiva, observamos que en anillos menores a 11 cm la recidiva fue de 8,5 % y cuando el anillo era mayor a 11 cm la recidiva llegaba a un 50 %. Decidimos entonces cambiar la estrategia quirúrgica en grandes eventraciones de la línea media y pusimos como objetivo disminuir el tamaño del anillo eventrógeno acercando ambos rectos abdominales. En una primera etapa colocamos puntos transparietales con ese fin, pero el exceso de tensión conspiraba contra un buen resultado final (se cortaban los puntos, se desgarraban los tejidos y se producía importante dolor postoperatorio). Para eliminar estos inconvenientes incorporamos la técnica de separación de componentes videoendoscópica, descrita con variaciones en varias experiencias, con el objetivo de lograr en forma mini-invasiva la liberación de ambos rectos y su acercamiento sin tensión.

Con este procedimiento novedoso hemos intervenido hasta el momento 12 pacientes con grandes hernias abdominales por vía totalmente laparoscópica, con resultados muy satisfactorios en términos de complicaciones postoperatorias y recidivas en el corto plazo.

### **Desarrollo de la técnica videoendoscópica**

En 2007, **ROSEN** y col.<sup>[1]</sup> describieron una técnica de separación de componentes videoendoscópica en un modelo porcino. El trabajo reveló que el procedimiento era factible de ser realizado y proporcionaba un avance miofascial del 86 % comparado al obtenido con la técnica abierta. Concluyeron que probablemente se obtendría un beneficio en la morbilidad de herida comparada con esta última, ya que se preservaban las arterias perforantes y no era necesario crear grandes disecciones.

En el año 2009, **BACHMAN** y col.<sup>[6]</sup> realizaron una experiencia inicial en 5 pacientes con eventraciones medianas. Efectuaron la separación de componentes por vía videoendoscópica y la plástica del defecto por vía abierta. Si bien concluyeron que los resultados obtenidos a 6 meses eran buenos y con escasa morbilidad, leyendo la publicación se observa que un paciente recidivó, hubo dos hematomas e infección de herida y dos casos necesitaron transfusiones sanguíneas. Sin embargo, es de señalar que muchas de estas complicaciones pudieron deberse a la eventroplastia abierta y no tuvieron relación con la separación de componentes mini-invasiva.

En el mismo año, **MALIK** y col.<sup>[7]</sup> publicaron una serie de 4 pacientes portadores de eventraciones medianas en los que si bien realizaron separación de componentes mini-invasiva de la misma forma que la experiencia anterior, las eventroplastias fueron también efectuadas en forma laparoscópica. A pesar de que el número de casos es pequeño y con corto seguimiento, el trabajo mostró que esta era una técnica factible de realizar e interesante para proseguir su desarrollo.

A partir de entonces, la Separación de Componentes Videoendoscópica fue evaluada en varias experiencias. En 2011, PARKER y col.<sup>[8]</sup> publicaron un trabajo comparativo entre tres técnicas: 1) Eventroplastia abierta más separación de componentes abierta, 2) Eventroplastia abierta más separación de componentes videoendoscópica y 3) Eventroplastia laparoscópica más separación de componentes videoendoscópica. Si bien no obtuvieron resultados estadísticamente significativos, probablemente debido a insuficiente número de la población en estudio, el grupo de pacientes con la operación totalmente laparoscópica (n=9) no presentó complicaciones de herida, re-internaciones en los 30 días postoperatorios, transfusiones sanguíneas ni recidivas luego de un promedio aproximado de ocho meses de seguimiento.

GIURGIUS y col.<sup>[9]</sup> efectuaron en 2012 un estudio comparativo de eventroplastias abiertas con separación de componentes convencional (n=14) o videoendoscópica (n=21). No encontraron diferencias significativas en el tiempo quirúrgico, estadía hospitalaria y recidiva, pero las complicaciones de herida fueron significativamente menores en el grupo videoendoscópico, lo que atribuyeron a que, mediante este abordaje, se evita crear grandes colgajos cutáneos y se conserva la irrigación de las arterias perforantes, colaterales de las arterias epigástricas.

Por último, GHALI<sup>[10]</sup> publicó en ese año otro trabajo comparativo similar, pero con mayor número de pacientes (57 eventroplastias convencionales con separación de componentes videoendoscópica vs. 50 eventroplastias convencionales con separación de componentes abierta), comprobando que las complicaciones de herida fueron significativamente menores en el grupo videoendoscópico y no existieron diferencias en el índice de recidivas luego de un seguimiento promedio de quince meses.

## Técnica quirúrgica

Se realiza antibioticoterapia profiláctica y se colocan un dispositivo de compresión neumática intermitente de miembros inferiores, sonda gástrica y vesical.

Si bien algunos autores aconsejan realizar primero la separación de componentes videoendoscópica, nosotros preferimos comenzar por la eventroplastia laparoscópica ya que es el procedimiento más laborioso y prolongado y en el cual la mayoría de las veces es necesario realizar extensas enterolisis. Para ello se pone al paciente en posición supina y se ubica el monitor en el flanco derecho. Se coloca el primer trocar de 12 mm en flanco izquierdo por técnica abierta y se establece el neumoperitoneo a 14 mmHg. Se sigue con la laparoscopia exploradora y la colocación de dos trócares accesorios en mismo flanco para lograr una adecuada triangulación. Se procede luego a la liberación del saco eventrógeno y eventual enterolisis.

A continuación se realiza exsuflación y se comienza con la separación de componentes por medio de una nueva mini-incisión de 15 mm subcostal izquierda, a 2 cm por debajo del reborde costal (FIGURA 1 y 2).

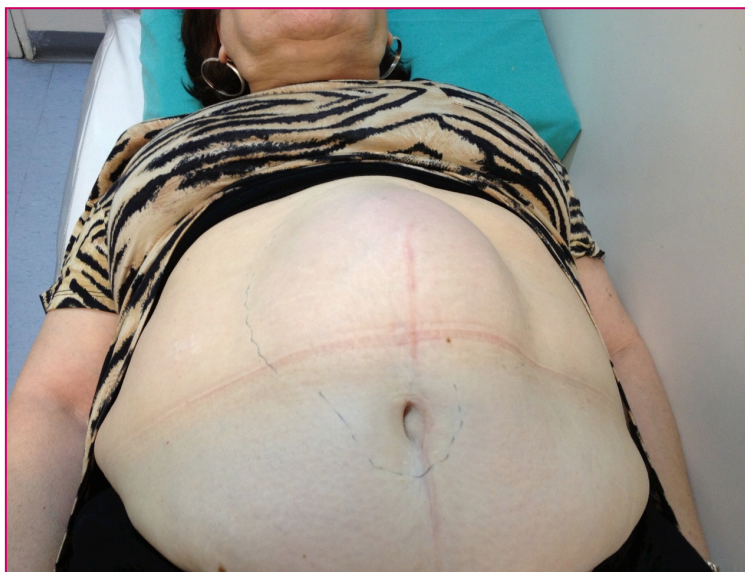

FIGURA 1. PACIENTE CON EVENTRACIÓN MEDIANA GRANDE

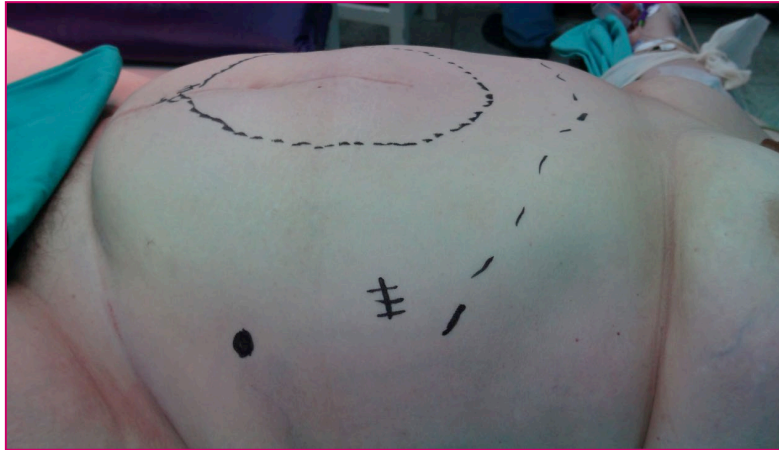

FIGURA 2. SE DELIMITAN PUNTOS DE REFERENCIA PARA REALIZAR SEPARACIÓN DE COMPONENTES VIDEOENDOSCÓPICA

Disección por planos hasta aponeurosis del oblicuo mayor y sección de la misma a 2 cm de la línea semilunar en una extensión que permita la colocación de dispositivo tipo balón disector (en caso de no disponerlo se puede reemplazar utilizando un mandril romo) en dirección a espina ilíaca antero superior homolateral (FIGURA 3 y 4).

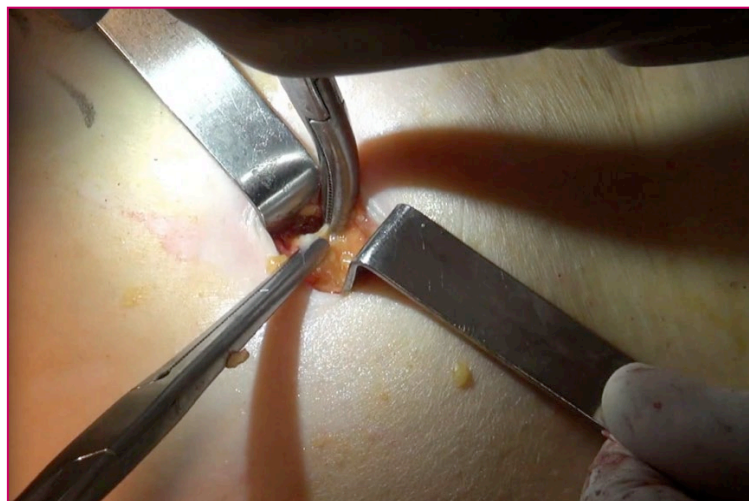

FIGURA 3. SECCIÓN DE APONEUROSIS DEL OBLICUO EXTERNO PARA ACCEDER A ESPACIO INTER-OBLICUO

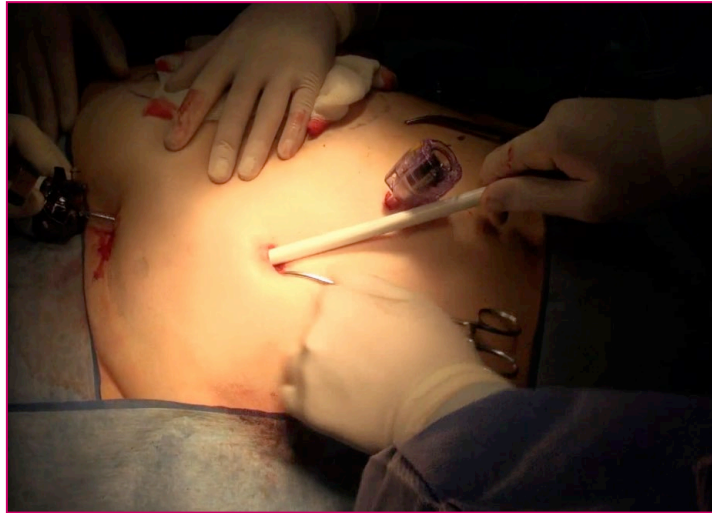

FIGURA 4. DISECCIÓN ROMA EN DIRECCIÓN A CRESTA ILÍACA EN ESPACIO AVASCULAR ENTRE LOS OBLICUOS

De este modo se crea un espacio entre ambos oblicuos, señalando que si bien esta maniobra se realiza a ciegas este es un plano avascular y en nuestra experiencia no hemos tenido sangrado alguno. En esta maniobra es importante no avanzar demasiado en dirección a los músculos rectos para evitar lesionar arterias perforantes. Se coloca luego un trocar de 12 mm por la misma incisión subcostal y bajo visión directa uno o dos trócares accesorios de 5 mm sobre flanco en el mismo espacio (el número de trócares accesorios varía según la anatomía de cada paciente).

Por medio de los trócares accesorios se secciona con tijera la aponeurosis del oblicuo mayor, siempre a 2 cm de la línea semilunar, a lo largo del recto abdominal desde el límite de la 9ª costilla hasta la proximidad de la cresta ilíaca homolateral (FIGURA 5).

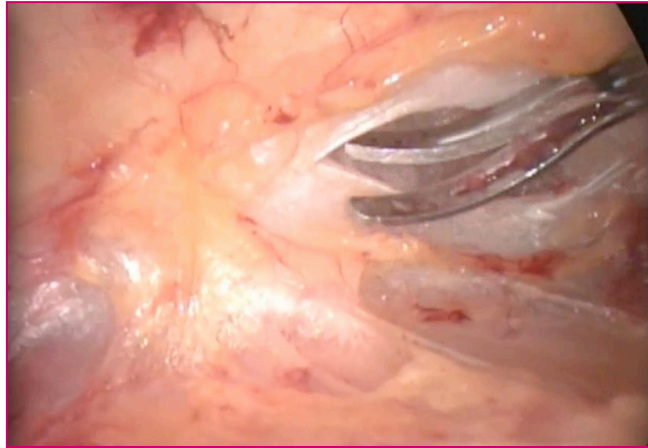


FIGURA 5. SECCIÓN DE APONEUROSIS DEL OBLICUO MAYOR

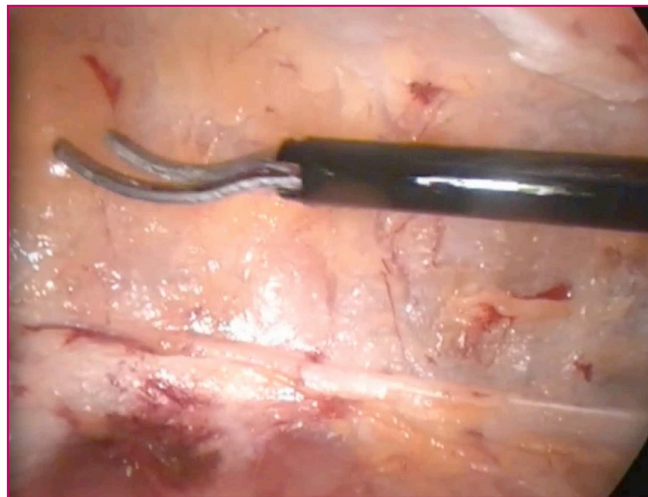


FIGURA 6. SECCIÓN DE APONEUROSIS DEL OBLICUO EXTERNO

Con esta sección se logra una medialización del recto de aproximadamente 6 a 8 cm, similar a la lograda mediante la técnica abierta (FIGURA 6).

Si se considera necesario para lograr una disminución adecuada de la tensión parietal, se realiza el mismo procedimiento del lado contralateral.

A continuación se vuelve a establecer el neumoperitoneo y se colocan puntos transparietales en X de polipropileno, utilizando un dispositivo tipo «Endo Closer», cerrando o reduciendo el anillo eventrónico y aproximando ambos rectos retraídos (FIGURA 7 y 8).



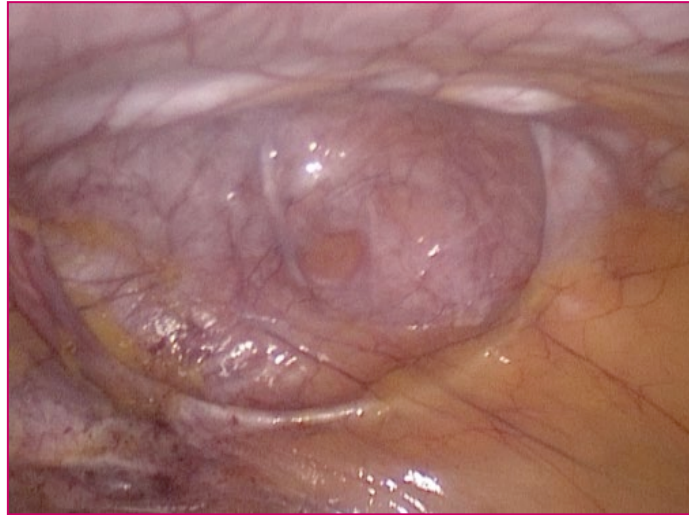


FIGURA 7. ANILLO EVENTRÓGENO

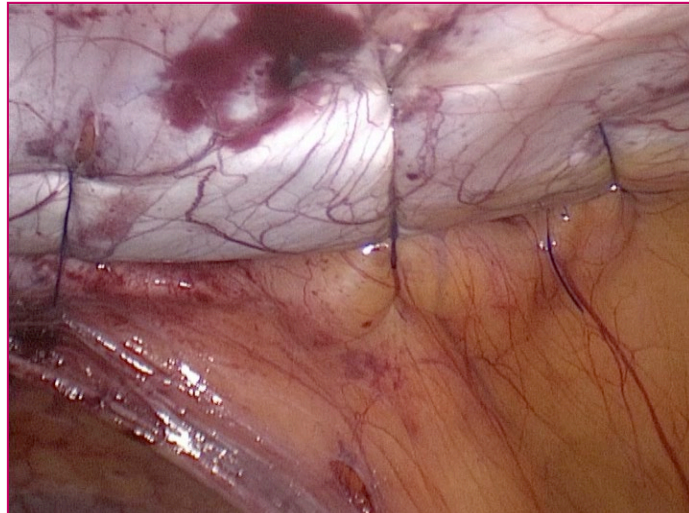


FIGURA 8. CIERRE CON PUNTOS TRANSPARIETALES

Luego se coloca una malla doble faz cubriendo toda la sutura, como se realiza habitualmente en las eventroplastias laparoscópicas clásicas (FIGURA 9).



FIGURA 9. COLOCACIÓN DE MALLA DOBLE CAPA Y FIJACIÓN POR DEBAJO DEL DEFECTO

Con respecto a la colocación de drenajes, si se realiza enterolisis extensa, aconsejamos dejar uno en cavidad para señalar posibles lesiones intestinales inadvertidas. Nunca hemos dejado drenajes en el espacio entre los oblicuos y no hemos observado seromas o hematomas en el mismo (FIGURA 10).

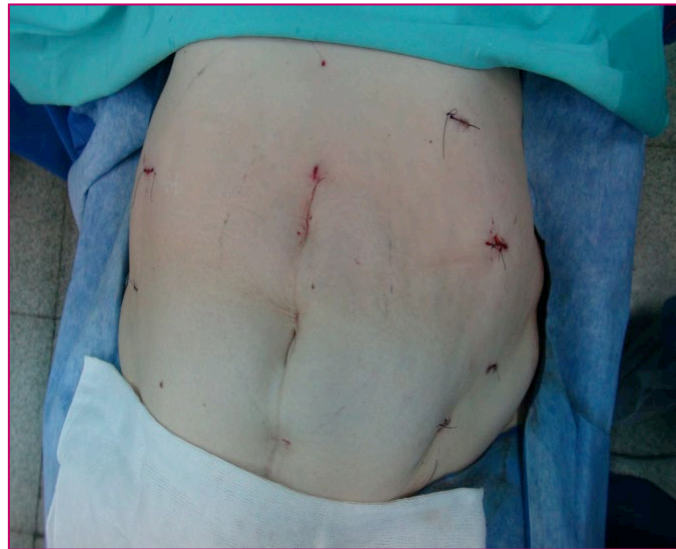

FIGURA 10. RESULTADO FINAL

Como no se ha disecado un colgajo subcutáneo supra-aponeurótico tampoco se deja drenaje en el celular.

## Conclusiones

La separación de componentes videoendoscópica constituye una herramienta de gran utilidad en la cirugía reconstructiva de pared por vía mini-invasiva, complementando en forma efectiva la reparación laparoscópica en las grandes eventraciones abdominales y respetando los principios de la cirugía por mini-incisiones. Al permitir liberar ambos rectos abdominales hacia la línea media en forma similar a la técnica abierta, posibilita cerrar o disminuir grandes anillos eventrógenos sin tensión, disminuyendo la incidencia de recidivas en estas eventraciones y la morbilidad de la pared abdominal que acarrea la separación de componentes cuando es realizada por cirugía abierta.

## Referencias bibliográficas

1. ROSEN MJ, WILLIAMS C, JIN J, MCGEE MF, SCHOMISCH S, MARKS J, PONSKY J. Laparoscopic versus open-component separation: a comparative analysis in a porcine model. *Am J Surg.* 2007;194(3):385-389. doi:10.1016/j.amjsurg.2007.03.003
2. MILBURN ML, SHAH PK, FRIEDMAN EB. Laparoscopically assisted components separation technique for ventral incisional hernia repair. *Hernia.* 2007;11(2):157-161. doi:10.1007/s10029-006-0175-2
3. ORENSTEIN SB, DUMEER JL, MONTEAGUDO J, POI MJ, NOVITSKY YW. Outcomes of laparoscopic ventral hernia repair with routine defect closure using “shoelacing” technique. *Surg Endosc.* 2011;25(5):1452-1457. doi:10.1007/s00464-010-1413-3
4. RAMIREZ OM, RUAS E, DELLON AL. “Components separation” method for closure of abdominal-wall defects: an anatomic and clinical study. *Plast Reconstr Surg.* 1990;86(3):519-526. doi:10.1097/00006534-199009000-00023
5. LUIJENDIJK RW, HOP WCJ, VAN DEN TOL MP, DE LANGE DC, BRAAKSMA MM, IJZERMANS NJ, BOELHOUWER RU, DE VRIES BC, SALU MK, WERELDSMA JC, BRUIJNINCKX CM, JEEKEL J. A comparison of suture repair with mesh repair for incisional hernia. *N Engl J Med.* 2000;343(6):392-398. doi:10.1056/NEJM200008103430603

6. CERUTTI RA, PIRCHI D, CASTAGNETO G, IRIBARREN C, MARTÍNEZ P, PORTO E. Eventroplastia laparoscópica: resultados del seguimiento a mediano plazo. *Rev Argent Cir.* 2009;96(1/2):63-72.
7. BACHMAN SL, RAMASWAMY A, RAMSHAW BJ. Early Results of Midline Hernia Repair Using a Minimally Invasive Component Separation Technique. *Am Surg.* 2009;75(7):572-577.
8. MALIK K, BOWERS SP, SMITH CD, ASBUN H, PREISSLER SJ. A case series of laparoscopic components separation and rectus medialization with laparoscopic ventral hernia repair. *Laparoendosc Adv Surg Tech A.* 2009;19(5):607-610. doi:10.1089/lap.2009.0155
9. PARKER M, BRAY JM, PFLUKE JM, ASBUN HJ, SMITH CD, BOWERS SP. Preliminary Experience and Development of an Algorithm for the Optimal Use of the Laparoscopic Component Separation Technique for Myofascial Advancement During Ventral Incisional Hernia Repair. *J Laparoendosc Adv Surg Tech A.* 2001;21(5):405-410. doi:10.1089/lap.2010.0490
10. FLUM DR, HORVATH K, KOEPESELL T. Have outcomes of incisional hernia repair improved with time? A population based analysis. *Ann Surg.* 2003;237(1):129-135. doi:10.1097/0000658-200301000-00018
11. GIURGIUS M, BENDURE L, DAVENPORT DL, ROTH JS. The endoscopic component separation technique for hernia repair results in reduced morbidity compared to the open component separation technique. *Hernia.* 2012;16(1):47-51. doi:10.1007/s10029-011-0866-1
12. GHALI S, TURZA KC, BAUMANN DP, BUTLER CE. Minimally invasive component separation results in fewer wound-healing complications than open component separation for large ventral hernia repairs. *J Am Coll Surg.* 2012;214(6):981-989. doi:10.1016/j.jamcollsurg.2012.02.017

# Índice de la Parte VIII

## Estómago

Úlcera gastroduodenal.....	1758
DR. LEANDRO GABRIEL TORTOSA	
Cáncer gástrico.....	1779
DR. LEANDRO GABRIEL TORTOSA	
Tumores estromales gastrointestinales (GIST).....	1798
DR. ALBERTO HIPÓLITO CARIELLO	
Complicaciones de la cirugía gastroduodenal.....	1811
DRES. ALFREDO PABLO FERNÁNDEZ MARTY Y CAROLINA GUINLE	
Cirugía bariátrica.....	1832
DRES. LUIS TOMÁS EMILIO CHIAPPETTA PORRAS Y BERNABÉ MATÍAS QUESADA	
Complicaciones en la cirugía de la obesidad.....	1842
DR. JAVIER ITHURRALDE ARGERICH	
Hemorragia digestiva alta [NUEVO].....	1860
DRES. MARINA CARIELLO Y FERNANDO GIMENEZ	
Hemorragia digestiva baja [NUEVO].....	1882
DRES. MARINA CARIELLO Y FERNANDO GIMÉNEZ	

Hemorragia digestiva de origen oscuro [NUEVO]..... 1902

DRA. MARINA CARIELLO

# Úlcera gastroduodenal

**DR. LEANDRO GABRIEL TORTOSA**

## Introducción

Enfermedad de origen multifactorial que se caracteriza, desde el punto de vista anatomopatológico, por ser una *lesión localizada y en general única de la mucosa del estómago o duodeno* y que se extiende como mínimo hasta la *muscularis mucosae*.

## Epidemiología

La prevalencia de úlcera péptica activa es del 1 %, con una mortalidad global inferior al 2 %, debida fundamentalmente a las complicaciones de la enfermedad y por causas inherentes a la cirugía.

La mortalidad es más elevada en enfermos de más de 60 años que toman AINE de forma crónica y en fumadores.

*Úlcera duodenal*: es más frecuente que la úlcera gástrica, con un pico de incidencia a los 45 años, siendo similar en ambos sexos.

*Úlcera gástrica*: su incidencia oscila entre el 0,3-0,4 por 1000 habitantes, con un pico de incidencia entre los 55 y 65 años, siendo similar en ambos sexos.

## Fisiopatología

La úlcera péptica es el resultado de un desequilibrio entre los factores agresivos y defensivos de la mucosa gastroduodenal.

*Factores defensivos:*

- Secreción de moco y bicarbonato
- Flujo sanguíneo de la mucosa gástrica
- Restitución celular
- Prostaglandinas

*Factores agresivos:*

- Secreción de ácido gástrico
- Actividad péptica

*Factores ambientales frecuentes:*

- Infección por *Helicobacter pylori*
- AINE (antiinflamatorios no esteroideos)

En los mecanismos patogénicos de la úlcera gástrica predominan los fallos en los factores defensivos de la mucosa, como retraso en el vaciado gástrico, reflujo biliar, gastritis, disminución de la resistencia de la barrera mucosa, calidad del moco gástrico, prostaglandinas.

En los mecanismos patogénicos de la úlcera duodenal predominan los fallos en los factores agresivos de la mucosa, como aumento de la secreción de ácido y pepsina, aumento del número de células G astrales, respuesta exagerada en la liberación de gastrina, liberación selectiva de la gastrina G-17, fallo de los mecanismos de inhibición duodenal de la secreción del ácido, hiperpepsinogenemia, vaciado gástrico rápido.

## **Tipos de úlceras pépticas (UP)**

Las tres formas más comunes de úlceras pépticas son:

- asociada a la infección por *Helicobacter pylori*;
- causada por AINE;
- úlcera por estrés.



### *Úlcera inducida por Helicobacter pylori*

Aproximadamente el 50 % de la población adulta, el 20 % de niños menores de diez años y el 80 % de las personas mayores de 70 años están infectados por el *Helicobacter pylori*.

*Helicobacter pylori es un bacilo espiralado flagelado gramnegativo que se adquiere principalmente en la infancia, productor de ureasa que se encuentra en el estómago de cerca del 90-95 % de los pacientes con úlcera duodenal y del 60-80 % de aquellos con úlceras gástricas.*

El *Helicobacter pylori* sólo puede colonizar el epitelio de tipo gástrico, y su capacidad de adhesión a la superficie del epitelio celular le permite quedar situado por debajo de la capa de moco, y, debido a su actividad ureasa, que hidroliza la urea y la transforma en amonio, puede crear un microentorno alcalino que le permite sobrevivir en el estómago. La infección por este bacilo actúa modificando la secreción de ácido en el estómago, coloniza preferentemente el antro gástrico, donde provoca una disminución de la concentración de somatostatina y una disminución de la población de células D (productoras de somatostatina). Por este motivo, se pierde el efecto inhibitorio sobre la gastrina, con la consiguiente hipergastrinemia que origina un aumento de células parietales y un aumento de la secreción ácida.

### *Úlcera inducida por AINE*

El mecanismo de acción de estos fármacos están directamente implicados en la patogenia de las lesiones ulceropépticas, al inhibir la síntesis de prostaglandinas (PG). Las PG tienen un efecto citoprotector de la mucosa gástrica ya que aumentan la secreción de *mucus*, la secreción de bicarbonato, el flujo sanguíneo y la restauración epitelial. Por tanto, su inhibición altera los mecanismos de protección y permite que los ácidos biliares, la pepsina y el ácido clorhídrico ataquen a la mucosa.

### *Úlcera inducida por estrés*

Son frecuentes en pacientes politraumatizados, sépticos, con hipertensión endocraneal, grandes quemados, postoperatorios y en aquellos que han

sufrido un shock hemorrágico. Aparece también en enfermos sometidos a ventilación mecánica y en general en los pacientes ingresados en unidades de cuidados intensivos con motivo de enfermedades graves.

## Sintomatología

*Dolor abdominal:* es el síntoma más frecuente, se localiza en el epigastrio. Se describe como ardor, dolor corrosivo o sensación de hambre dolorosa. Presenta un ritmo horario relacionado con la ingesta, generalmente aparece entre una y tres horas después de las comidas cediendo con la ingesta o con antiácidos (en la úlcera gástrica el dolor puede aumentar con la ingesta). También es frecuente la aparición de dolor nocturno y no lo es tanto que aparezca antes del desayuno.

En la mayoría de casos sigue un curso crónico recidivante con brotes sintomáticos de varias semanas de duración y generalmente con una clara relación estacional (primavera u otoño), seguido de remisiones espontáneas con periodos libres de síntomas de meses o años.

Otros síntomas menos frecuentes e inespecíficos son anorexia, pérdida de peso, náuseas, vómitos y pirosis. Algunos pacientes asintomáticos, debutan con alguna complicación de la enfermedad, sobretodo de edad avanzada y tratados con AINE.

## Diagnóstico

El diagnóstico de la úlcera duodenal o gástrica no se puede basar nunca por la clínica, dada su inespecificidad, por lo que el diagnóstico se basa en la demostración del cráter ulceroso por técnicas de imágenes.

### *Exploración física*

La mayoría de las veces y fuera del cuadro agudo suele ser normal, aunque puede haber dolor con la palpación profunda del epigastrio.

El examen físico puede reflejar la existencia de complicaciones:

- **Hemorragia:** palidez cutánea-mucosa, taquicardia, hipotensión.
- **Perforación:** abdomen en tabla y signos de irritación peritoneal.
- **Estenosis pilórica:** distensión epigástrica, movimiento gástrico en ayunas.

### *Exploraciones complementarias*

#### *Endoscopía*

Es la técnica diagnóstica de elección. La sensibilidad y la especificidad de esta técnica son superiores a las de la radiología, siendo la exploración de elección en la práctica clínica ante la sospecha de esta enfermedad.

En caso de úlcera gástrica, el examen endoscópico no puede establecer con toda seguridad la naturaleza de la lesión, habiéndose de obtener múltiples biopsias de todas las úlceras gástricas independientemente de su aspecto endoscópico, para excluir siempre la presencia de células malignas. Una vez confirmada la benignidad después del estudio histológico, se ha de comprobar endoscópicamente la cicatrización completa a las 8-12 semanas de tratamiento, para confirmar de forma definitiva su carácter benigno.

En caso de úlcera duodenal, la obtención de biopsia no está indicada ya que la malignidad es excepcional. Sólo está indicada la realización de biopsias antrales para determinar *H. pylori*.

#### *Radiología con contraste baritado*

El diagnóstico radiológico se basa en la demostración del cráter ulceroso, siendo junto con la endoscopia las únicas técnicas que demuestran la lesión ulcerosa.

**Signos indirectos:** confluencia de pliegues de la mucosa o deformidad del duodeno retraído por la cicatrización de la úlcera.

**Signos directos:** mancha o cráter suspendido que traduce el relleno de la cavidad ulcerosa por la sustancia de contraste.

### *Detección de Helicobacter pylori*

Se ha demostrado que el 94 % de pacientes con úlcera duodenal y el 84 % de los que tienen úlcera gástrica presentan *H. pylori* en las muestras biópsicas antrales. La detección del *H. pylori* en la úlcera péptica permite confirmar su presencia antes de la erradicación y evaluar la eficacia del tratamiento.

La detección de *H. pylori* se realizará siempre en pacientes con diagnóstico realizado de enfermedad péptica ulcerosa, de menos de 60 años, o entre 60-70 años con historia de sangrado, ya que la erradicación de *H. pylori* parece que disminuye la incidencia de la recidiva hemorrágica. No se tiene que hacer detección en pacientes de más de 60 años sin historia de sangrado. El diagnóstico de erradicación (ausencia de infección 1-2 meses después del tratamiento) se realiza con una nueva endoscopia con biopsia, tanto en la úlcera gástrica como en la duodenal.

Los diferentes métodos diagnósticos de *Helicobacter pylori* son:

**Cultivo:** se obtiene una muestra de mucosa gástrica por biopsia que inoculada en un medio de cultivo adecuado, en 3-5 días, demuestra la presencia de las colonias características. Es un método indispensable para la investigación y para el estudio de sensibilidades a antimicrobianos.

**Histología:** se puede demostrar la presencia del germen en el tejido con la tinción de Giemsa. El estudio histológico se acompaña de un estudio de la patología de la mucosa gástrica.

**Test de la ureasa** (en muestra de biopsia): se recoge una muestra de mucosa y se pone en un medio líquido o gelatinoso que tenga urea y un indicador de pH. Como el germen es productor de ureasa, la muestra tornará de color en pocos minutos. Es el método más utilizado por su disponibilidad, sensibilidad y especificidad.

**Test del aliento** (urea marcada con C<sup>13</sup>): una vez administrada una comida que contenga urea marcada con C<sup>13</sup>, se mide la excreción del isótopo en el aliento.

MÉTODO	SENSIBILIDAD	ESPECIFICIDAD
<i>Test ureasa</i>	88-95 %	95-100 %
<i>Histología</i>	95-98 %	98-100 %
<i>Cultivo</i>	70-95 %	100 %
<i>Serología</i>	85-95 %	90-95 %
<i>Test aliento con urea</i>	90-95 %	90-98 %

SENSIBILIDAD Y ESPECIFICIDAD DE CADA MÉTODO

**Serología:** las pruebas serológicas permiten conocer si el paciente ha estado o no infectado por el germen. No es el test ideal para el seguimiento a corto plazo por la lentitud en los cambios serológicos.

## Diagnóstico diferencial

- **Carcinoma gástrico:** se tiene que sospechar en un paciente de edad avanzada con una historia corta de epigastralgias de carácter continuo, que empeora con la ingesta de alimentos y se asocia a anorexia y pérdida de peso. Hay que tener presente que la clínica de un cáncer gástrico precoz puede ser indistinguible de la clínica de la úlcera péptica.
- **Patología biliar o pancreática,** dispepsia funcional, enfermedad por reflujo gastroesofágico.
- **Gastrinomas:** síndrome de Zollinger-Ellison: existe hipergastrinemia, resultado de la secreción no controlada por un gastrinoma, tumor ubicado en páncreas o duodeno, que produce un estímulo secretorio continuo y niveles de acidez gástrica muy elevados. En el 90-95 % de estos tumores se origina una esofagitis y úlcera duodenal, en localizaciones atípicas (múltiples duodenales, postbulbares). Si se controla la secreción con cirugía del tumor o con fármacos

antisecretorios desaparecen las lesiones pépticas. En estos casos no hay infección por *Helicobacter pylori*.

## Complicaciones

Éstas se producen en alrededor del 35 % de los pacientes ulcerosos. Las complicaciones son:

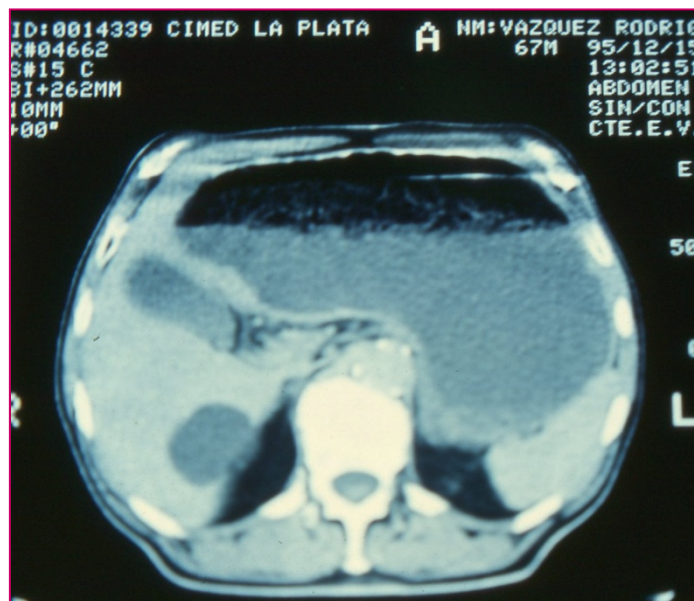
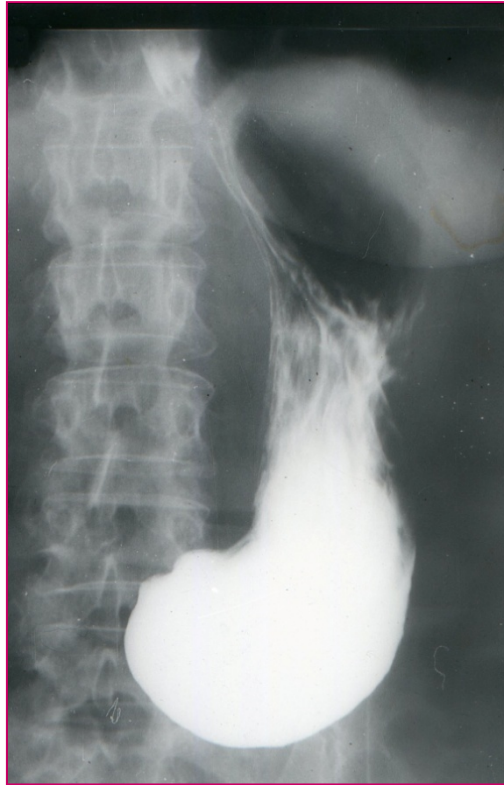**Hemorragia digestiva:** es la complicación más frecuente de la úlcera gastroduodenal. Aproximadamente un 20 % de los pacientes ulcerosos padecerán al menos un episodio de hemorragia en la evolución de su enfermedad. La principal sintomatología es la hematemesis o melenas o la combinación de ambas. La terapéutica de elección es el tratamiento endoscópico, utilizándose la inyección de sustancias esclerosantes. Este tipo de tratamiento reduce significativamente la recidiva de la hemorragia, la necesidad de cirugía urgente y, lo más importante, reduce la mortalidad. El tratamiento quirúrgico sólo se tiene que utilizar cuando fracasa el tratamiento endoscópico (si hay recidiva de la hemorragia con repercusión hemodinámica o la persistencia de la hemorragia obliga a la transfusión de más de 4 unidades de sangre), ya que eleva mucho la mortalidad cuando se tiene que realizar de urgencia, sobre todo si es un paciente de edad avanzada.

**Perforación:** es la perforación aguda de la úlcera a la cavidad peritoneal libre. Más frecuente en hombres y en la úlcera duodenal, localizándose mayoritariamente en la pared anterior de la primera porción del duodeno. La sintomatología es la aparición súbita de dolor intenso en el epigastrio o en hemiabdomen superior, seguido rápidamente de signos de irritación peritoneal. Puede irradiar a la espalda derecha por irritación frénica generalizándose a todo el abdomen. Náuseas y vómitos no son frecuentes. Exploración física: hipersensibilidad a epigastrio, con rigidez en tabla por contractura de la musculatura abdominal. Peristaltismo disminuido o ausente. Si no se diagnostica en fase inicial, evoluciona hacia peritonitis con distensión abdominal, hipovolemia, hipotensión y fiebre. La radiografía de tórax es la exploración complementaria de elección, se visualiza mejor el

neumoperitoneo, al verse mejor las cúpulas diafragmáticas. Esta complicación se asocia a una elevada mortalidad que oscila entre el 10-40 %, correspondiendo sobre todo a pacientes con úlcera gástrica y si presentan enfermedades asociadas.

**Penetración:** es frecuente en las úlceras de cara posterior y tiene lugar cuando la perforación se establece lentamente y la úlcera penetra en un órgano vecino. Los órganos más frecuentemente afectados son el páncreas, epiplón, vía biliar, hígado, mesocolon y colon. Siempre es un hallazgo endoscópico o radiológico. El cambio de sintomatología típica ulcerosa nos tiene que hacer pensar en esta complicación. Las complicaciones relacionadas con la penetración son hemorragia, anemia, pérdida de peso e hiperamilasemia.

**Estenosis pilórica:** es la complicación menos frecuente. Existe el antecedente de sintomatología ulcerosa de larga evolución, vómitos alimentarios de retención, cambios en las características del dolor, que se hace más constante, anorexia y pérdida de peso. La exploración física constata la pérdida de peso o desnutrición, distensión abdominal a predominio epigástrico y ruidos gástricos. En la radiografía simple de abdomen se objetiva estómago dilatado con contenido líquido y alimentario. La colocación de una sonda nasogástrica confirmará la retención gástrica cuando lo aspirado sea superior a 300 ml a las cuatro horas de una comida o mayor a 200 ml después de una noche en ayunas. La endoscopia establece el diagnóstico etiológico de la obstrucción, habiéndose de realizar biopsia para descartar una neoplasia.



SÍNDROME PILÓRICO (IMÁGENES: ATENCIÓN DEL DR. J. DEFELITTO)

## Tratamiento

### Objetivos

- Alivio de la sintomatología
- Cicatrización de la úlcera



- Prevención de la recidiva sintomática y de las complicaciones

### *Medidas generales*

*Dieta:* no se recomiendan los regímenes rigurosos, procurando evitar aquellos alimentos que producen dispepsia. Es conveniente hacer comidas frecuentes para evitar la excesiva distensión antral ya que aumenta la secreción ácida.

*Alcohol:* no está claramente definido su papel en el desarrollo de la úlcera, habiéndose demostrado que su consumo retarda la cicatrización.

*Leche y derivados:* el calcio y las proteínas lácteas estimulan la secreción de ácido y no tienen efecto protector. Para evitar la pirosis que pueden producir las grasas de los lácteos, se recomiendan los productos descremados.

*Café:* no hay evidencia de que interfiera en la cicatrización, aunque es un estimulante de la secreción gástrica, favoreciendo la sintomatología de reflujo gastroesofágico. No se ha demostrado un riesgo aumentado de presentar enfermedad ulcerosa en los consumidores habituales o excesivos de café.

*Tabaco:* se ha implicado como factor etiológico de la úlcera duodenal, retardando la cicatrización y aumentando las recurrencias.

*AINE:* la toma de AAS y AINE se tiene que evitar en pacientes ulcerosos durante el brote agudo.

### *Tratamiento farmacológico*

#### *Fármacos inhibidores de la acidez gástrica*

*Antiácidos:* eficaces en el alivio sintomático y en la cicatrización de la úlcera gástrica y duodenal. El principal inconveniente es su acción de corta duración (debido al rápido vaciado gástrico y a la continua secreción ácida) requiriendo una dosificación repetida a lo largo del día. Por este motivo no se utilizan como fármaco único para la cicatrización de la úlcera, utilizándose para el alivio rápido de la sintomatología asociado a otra medicación.

*Hidróxido de aluminio y hidróxido de magnesio:* la combinación de ambos es la forma más utilizada actualmente. El efecto astringente del hidróxido de

aluminio se contrarresta con el efecto catártico del hidróxido de magnesio siendo normalmente bien tolerado.

*Bicarbonato sódico*: antiácido de efecto transitorio. Su uso prolongado y a dosis altas puede producir alcalosis metabólica o retención hídrica.

#### *Fármacos inhibidores de la secreción ácida gástrica*

*Antagonistas de los receptores H<sub>2</sub> de la histamina*: compiten de forma reversible con los receptores de la célula parietal, inhibiendo la secreción ácida basal y estimulada. Buena absorción después de su administración oral. Se consigue una cicatrización del 80-90 % de las úlceras duodenales a las 6 semanas del tratamiento y del 75-85 % de las úlceras gástricas a las 8 semanas.

*Ranitidina*: es el más utilizado. Junto a la famotidina son los dos fármacos con menos efectos secundarios. Dosis para cicatrización: 150 mg/12 horas. Dosis de mantenimiento: 150 mg/24 horas.

*Cimetidina*: dosis para cicatrización: 800 mg/día. Dosis de mantenimiento: 400 mg/día, por la noche.

*Famotidina*: dosis para cicatrización: 20 mg/12 horas. Dosis de mantenimiento: 20 mg/24 horas.

*Inhibidores de la bomba de protones*: se unen a la ATP-asa H/K-dependiente, inhibiéndola de forma prácticamente irreversible. Bloquean la secreción ácida gástrica basal y estimulada.

*Omeprazol*: dosis: habitualmente, 20-40 mg/día en una sola dosis diaria. Cicatrización: a dosis de 20 mg/día, el porcentaje de cicatrización a las 2 semanas es significativamente superior al conseguido por los antagonistas H<sub>2</sub>. Estas diferencias no son significativas a las 4-8 semanas de tratamiento. Administrado en una sola dosis de 40 mg/día se consigue la cicatrización de la mayoría de las úlceras refractarias al tratamiento con antagonistas H<sub>2</sub>. Presenta efecto bactericida sobre *H. pylori*, por tanto se tiene que evitar este fármaco antes de hacer la endoscopia con biopsia, ya que puede dar falsos

negativos por *H. Pylori*. En caso que el enfermo realice tratamiento con Omeprazol, se tendrá que retirar 15 días antes de la prueba.

*Lansoprazol*: dosis: 30 mg/día.

*Pantoprazol*: dosis: 20-40 mg/día.

#### *Fármacos con efecto protector sobre la mucosa gastroduodenal*

*Sucralfato*: dosis: 1 gr/6 horas. Su utilidad más importante es la gastroprotección en enfermos que toman AINE. El efecto adverso más frecuente es el estreñimiento. Fármaco de elección en mujeres embarazadas.

#### *Erradicación de Helicobacter pylori*

Se realiza un tratamiento triple, para prevenir las resistencias adquiridas, comprobándose con estas pautas la erradicación en el 90 % de casos. Hay que tratar sólo aquellos pacientes con test positivo por *H. pylori*.

El inconveniente es su complejidad, que dificulta el cumplimiento y la elevada incidencia de efectos adversos.

Actualmente el tratamiento recomendado como primera opción es:

- Omeprazol, 20 mg cada 12 horas, durante 1 semana.
- Amoxicilina, 1 gr cada 12 horas, durante 1 semana.
- Claritromicina, 500 mg cada 12 horas, durante 1 semana.

Si hay alergia a la penicilina, se producirá el cambio de amoxicilina por tetraciclina 500 mg cada 6 horas.

Si hay fracaso terapéutico de la primera opción, se repetirá de nuevo la misma pauta durante una semana más.

Si no se ha conseguido la erradicación:

- Omeprazol, 20 mg cada 12 horas, durante 1 semana.
- Amoxicilina, 1 gr cada 12 horas, durante 1 semana.
- Metronidazol, 500 mg cada 8 horas, durante 1 semana.

### *Tratamiento antisecretores de mantenimiento*

Se acepta que debe instaurarse un tratamiento de mantenimiento durante al menos un año, cuando existen factores de riesgo para el desarrollo de complicaciones gastrointestinales. Estos factores son:

- Historia previa ulcerosa
- Historia de hemorragia digestiva previa
- Edad > 60 años
- Dosis altas de AINE
- Utilización concomitante de dos AINE, incluida una dosis baja de aspirina
- Utilización conjunta de corticosteroides
- Utilización concomitante de anticoagulantes
- Enfermedad concomitante grave

### *Tratamiento quirúrgico*

En la actualidad, debido al avance farmacológico, la cirugía de la úlcera gastroduodenal está prácticamente reservada para las complicaciones de ésta.

#### *Indicaciones:*

- Presentación de complicaciones: hemorragia, perforación o estenosis.
- Úlcera refractaria.

#### *Técnicas quirúrgicas en la úlcera duodenal:*

- Vagotomía troncular con drenaje (piloroplastia).
- Vagotomía troncular y antrectomía.
- Vagotomía gástrica selectiva.
- Vagotomía gástrica proximal o supra selectiva.

#### *Técnicas quirúrgicas en la úlcera gástrica*

La principal diferencia entre la úlcera gástrica y la duodenal es la dificultad a la hora de diferenciar la úlcera gástrica del cáncer gástrico.

- Úlcera gástrica, pilórica y pre-pilórica asociada a úlcera duodenal han de ser tratadas igual que la duodenal.
- Para la úlcera gástrica localizada en la curvatura menor, en la unión de las mucosas antral y fúndica, se realiza gastrectomía distal incluyendo la úlcera, sin vagotomía, con gastroyeyunoanastomosis.

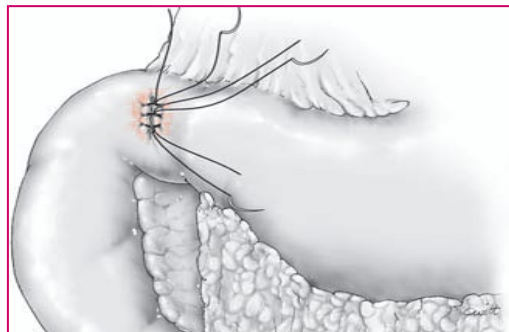
Las principales complicaciones postoperatorias son: úlcera recurrente postoperatoria, síndrome de vaciado rápido o *dumping* que puede ser precoz o tardío, síndrome del asa aferente, gastritis y esofagitis por reflujo alcalino, diarrea crónica, anemia y cáncer de muñón gástrico.

## Principales tratamientos quirúrgicos en las complicaciones

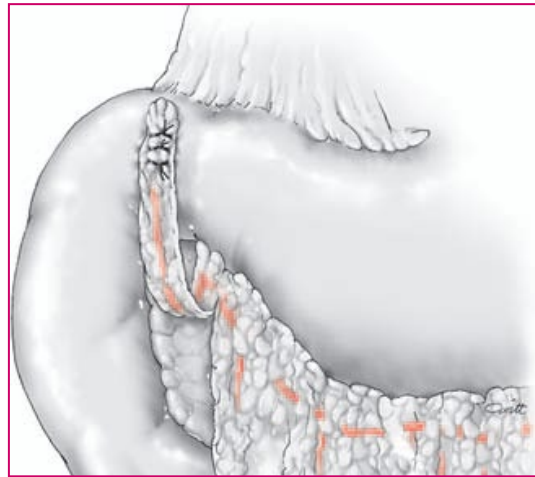
[Dibujos tomados de *Encyclopedie. Aparato digestivo*; 2007, E-40-326]

### Perforación

**Úlcera duodenal:** sutura directa transversal sin estenosis con o sin epiploplastia.

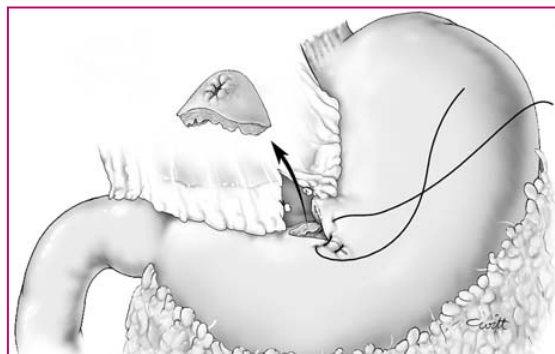


SUTURA DIRECTA TRANSVERSAL SIN ESTENOSIS



ÉPIPLOPLASTIA

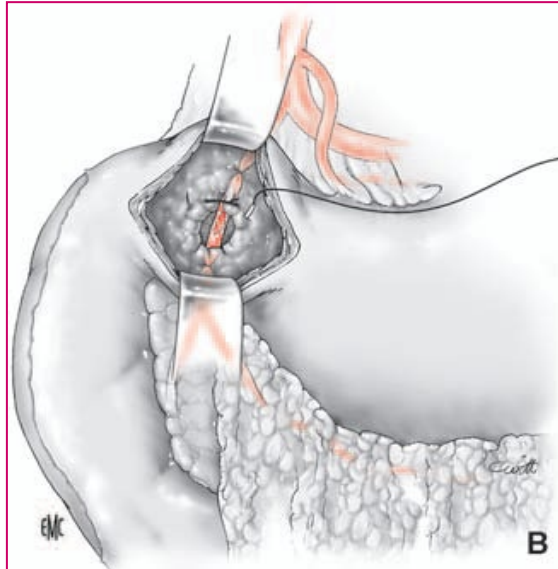
*Úlcera gástrica* (descartar atipia con biopsia): resección de la úlcera por tejido sano, sutura con o sin epiploplastia. Rara vez gastrectomía subtotal o total.



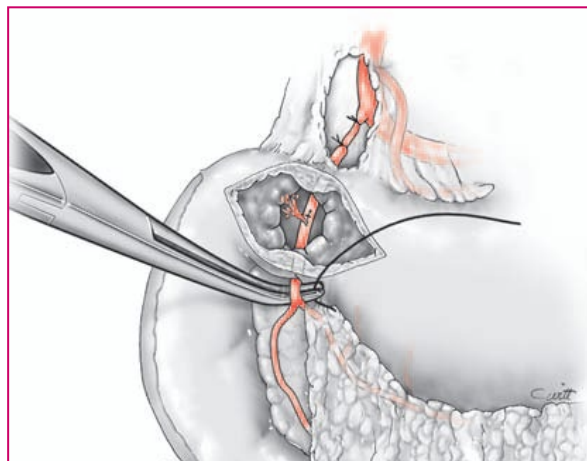
RESECCIÓN CUNEIFORME DE LA PARED GÁSTRICA. SUTURA DIRECTA

### *Hemorragia*

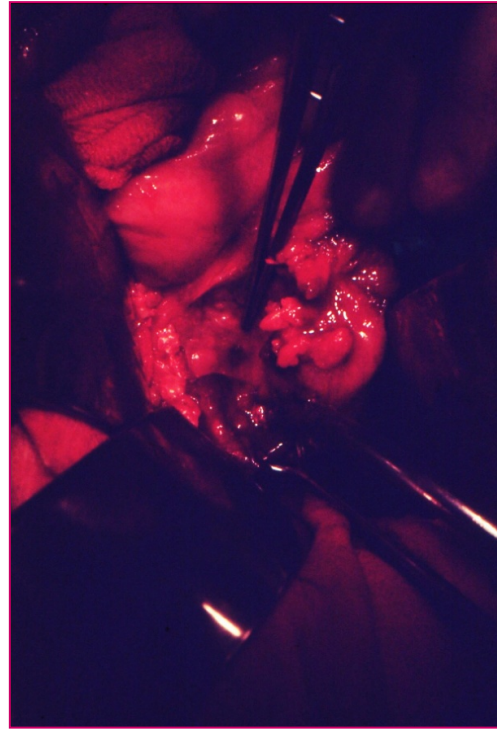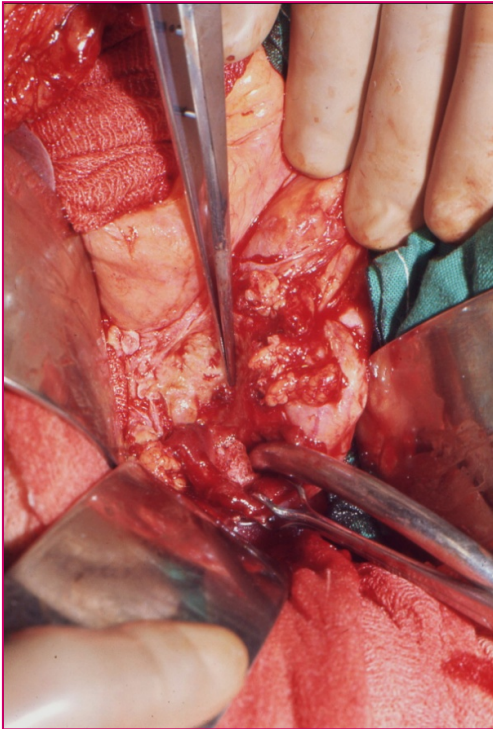
*Úlcera duodenal*: apertura cara anterior duodenal y sutura directa de la arteria gastroduodenal por vía intraluminal del duodeno y/o ligadura y sección posterior de la arteria gastroduodenal en el borde superior del duodeno.



SUTURA DIRECTA DE LA ÚLCERA. VÍA INTRALUMINAL DEL DUODENO

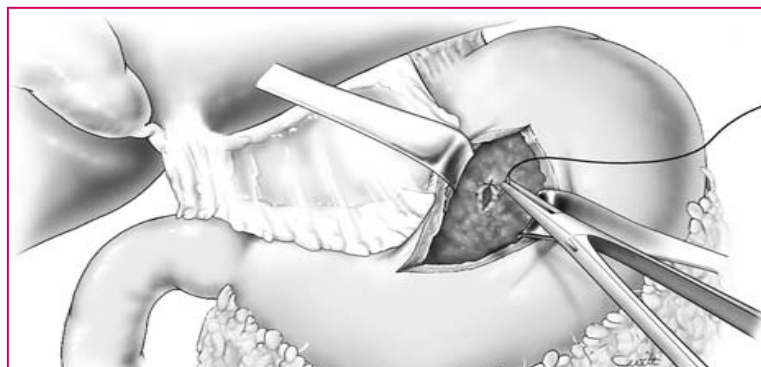


SUTURA DIRECTA DE LA ARTERIA SITUADA AL FONDO DE LA ÚLCERA Y DESPUÉS LIGADURA Y SECCIÓN POSTERIOR DE LA ARTERIA GASTRODUODENAL EN EL BORDE SUPERIOR Y/O INFERIOR DEL DUODENO



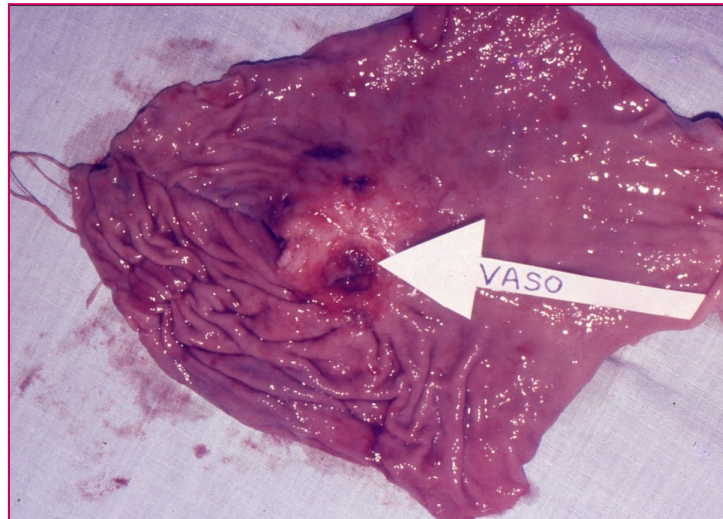
PACIENTE CON PERFORACIÓN ULCEROSA EN CARA POSTERIOR DUODENAL, DE LA ARTERIA GASTRODUODENAL. SE REALIZA LIGADURA DE LA ARTERIA EL BORDE SUPERIOR E INFERIOR DEL DUODENO. COHIBIDA LA HEMORRAGIA, SE OBSERVA LA ULCERA EN CARA POSTERIOR (IMÁGENES: ATENCIÓN DEL DR. J. DEFELITTO)

*Úlcera gástrica:* sutura de la úlcera, si es posible biopsia para descartar atipía. Rara vez gastrectomía.



ÚLCERA GÁSTRICA HEMORRÁGICA. SUTURA DIRECTA DE LA HEMORRAGIA

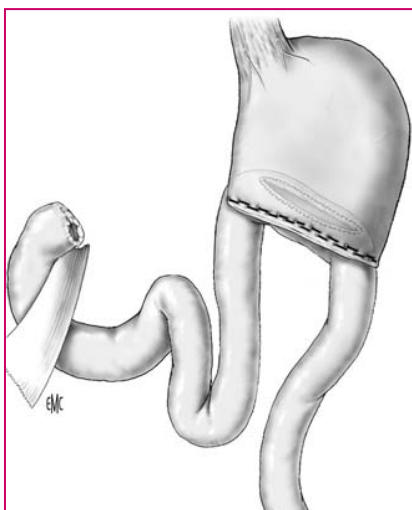




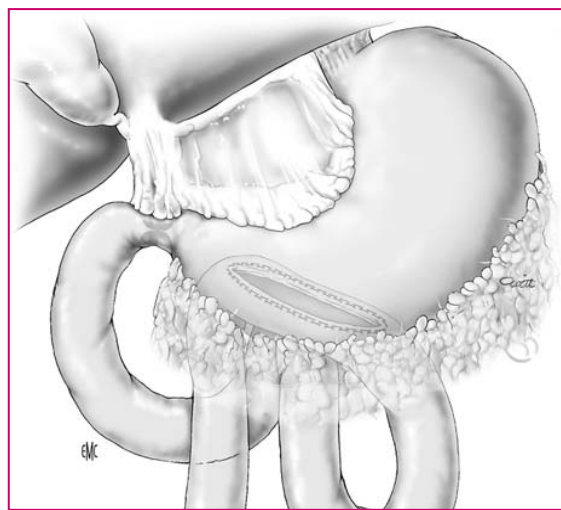
GASTRECTOMÍA. SE OBSERVA VASO SANGRANTE (ATENCIÓN DR. J. DEFELITTO)

### Obstrucción

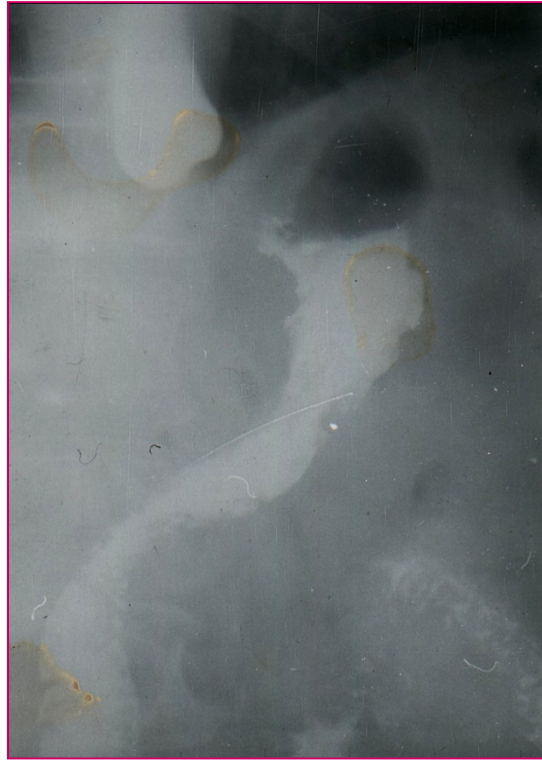
*Estenosis pilórica*: gastroenteroanastomosis con o sin resección.



GASTROENTEROANASTOMOSIS CON ANTRECTOMÍA, BII



GASTROENTEROANASTOMOSIS SIN RESECCIÓN



GASTROENTERO PEAN-BILLROTH (BI) (ATENCIÓN DR. J. DEFELITTO)

## Referencias bibliográficas

- ASGE STANDARDS OF PRACTICE COMMITTEE, BANERJEE S, CASH BD, DOMINITZ JA, BARON TH, ANDERSON MA, BEN-MENACHEM T, FISHER L, FUKAMI N, HARRISON ME, IKENBERRY SO, KHAN K, KRINSKY ML, MAPLE J, FANELLI RD, STROHMEYER S. The role of endoscopy in the management of patients with peptic ulcer disease. *Gastrointest Endosc.* 2010;71(4):663-668. [doi:10.1016/j.gie.2009.11.026](https://doi.org/10.1016/j.gie.2009.11.026)
- BEJERANO GARCÍA R. Perforación gastroduodenal por ulcera péptica: estudio de 99 pacientes operados. *Rev Cubana Cir.* 2007;46(3).
- BERTLEFF MJ, LANGE JF. Perforated peptic ulcer disease: a review of history and treatment. *Dig Surg.* 2010;27:161-169. [doi:10.1159/000264653](https://doi.org/10.1159/000264653)
- BERTLEFF MJ. Randomized clinical trial of laparoscopic versus open repair of the perforated peptic ulcer: the LAMA Trial. *World J Surg.* 2009;33(7):1368-1373. [doi:10.1007/s00268-009-0054-y](https://doi.org/10.1007/s00268-009-0054-y)
- GALINDO F. Tratamiento quirúrgico de la úlcera gastroduodenal, úlcera recurrente (postcirugía) y síndrome de Zollinger-Ellison. *Cirugía Digestiva*, 2009;II-208, pp. 1-16.

- MABE K, TAKAHASHI M, OIZUMI H, TSUKUMA H, SHIBATA A, FUKASE K, MATSUDA T, TAKEDA H, KAWATA S. Does *Helicobacter pylori* eradication therapy for peptic ulcer prevent gastric cancer? *World J Gastroenterol*. 2009;15(34):4290-4297. doi:10.3748/wjg.15.4290
- MUTTER D. Tratamiento quirúrgico de las complicaciones de las úlceras gastroduodenales. Técnicas quirúrgicas, *Encyclopedie*. Aparato digestivo. 2007:E-40-326.
- PÉREZ GISBERT J. Tratamiento de la úlcera péptica y de la infección por *Helicobacter pylori*. *Jano*. 2006;1592.
- RAMAKRISHNAN K. Peptic ulcer disease. *Am Fam Physician*. 2007;76:1005-1012.

# Cáncer gástrico

**DR. LEANDRO GABRIEL TORTOSA**

## Introducción

No hay signos o síntomas característicos que permitan sospechar clínicamente un cáncer gástrico temprano. El 60 % de los pacientes con cáncer avanzado han tenido síntomas durante más de un año antes de que fueran estudiados.

En el año 1990 hubo 798.000 nuevos casos en el mundo. Representa el 10 % de todos los cánceres.

Más del 50 % son proximales y ha aumentado la incidencia de éstos y los histológicamente difusos.

La tasa de mortalidad en Estados Unidos es de 30/100.000 en 1930 y < 5/100.000 en 1998. En Argentina más del 90 % se diagnostican avanzados.

## Sintomatología

Es inespecífica y depende del estadio y localización del tumor:

- Dolor epigástrico
- Astenia
- Anorexia
- Pérdida de peso
- Hematemesis
- Melena

- Reflujo gastro-esofágico
- Disfagia
- Síndrome pilórico
- Gastritis crónica
- Ascitis

*¿Cuándo deberíamos estudiar a un paciente asintomático, para descartar un cáncer gástrico, o diagnosticarlo en estadios tempranos?*

- Antecedentes que lo justifiquen: familiares o personales: clínicos o quirúrgicos.
- Falta de respuesta al tratamiento de dispepsia.
- Recidiva de los síntomas al suspender el tratamiento.
- Recidiva alejada.

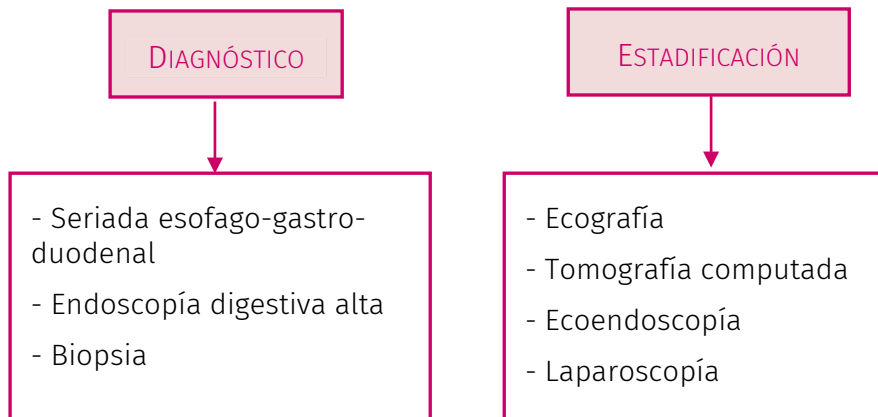
#### *Acción de Helicobacter pylori sobre la mucosa gástrica*

Hay trabajos que demuestran la relación de *Helicobacter pylori* con el cáncer gástrico, como los siguientes:

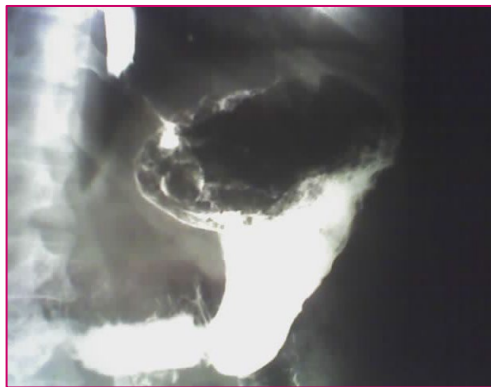- LI LM. *Epidemiology*. People's Medical Publishing House. 2000, que demuestra la excesiva hiperplasia y la reducción de la apoptosis de la mucosa gástrica, con la infección por *Helicobacter pylori*.
- HAI-QIANG G *et al.* *World J Gastroenterol*. 2003, demostró reducción de la mortalidad por cáncer gástrico, erradicando *Helicobacter pylori* y corrigiendo factores nutricionales en población de riesgo.

## **Metodología diagnóstica**

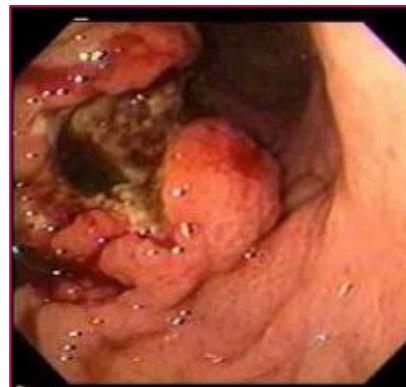Podemos diferenciar los estudios complementarios para el diagnóstico propiamente dicho y los estudios para estadificación oncológica:



Si bien, en el pasado, el primer estudio a realizar era la seriada esófago-gastro-duodenal (SEGD), con la que se puede observar lechos ulcerosos, falta de relleno en cavidad gástrica, falta de distensibilidad de la pared, etc. actualmente este estudio se utiliza más para el mapeo anatómico esófago-gástrico con el fin de evaluar tácticas quirúrgicas; y se comienza el estudio con la videoendoscopia alta, ya que con esta se puede obtener visión directa y lo más importante tomar biopsias de las lesiones sospechosas.



SEGD



VIDEOENDOSCOPÍA

## Clasificación histológica

### TUMORES DE LA MUCOSA (95 %)

Adenocarcinoma

- intestinal
- difuso

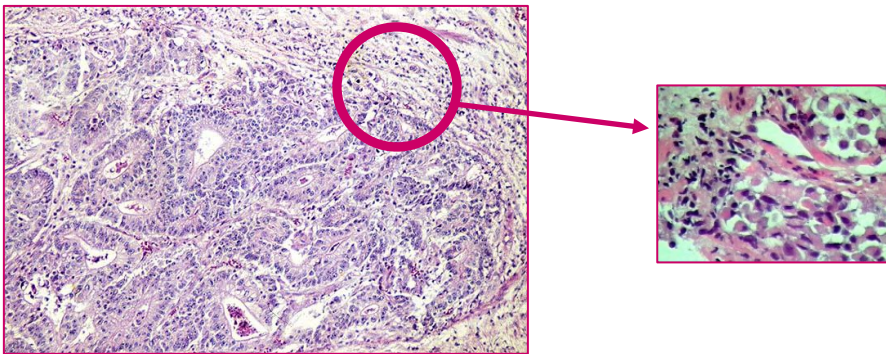
Carcinoides

### TUMORES DEL ESTROMA (5 %)

GIST (Gastro Intestinal Tumor)

Linfomas

Sarcomas



ADENOCARCINOMA: CÉLULAS ANILLO SELLO

## Estadificación

Como en todo cáncer, una vez realizado el diagnóstico debemos estadificarlo para la elección correcta del tratamiento y saber su pronóstico.

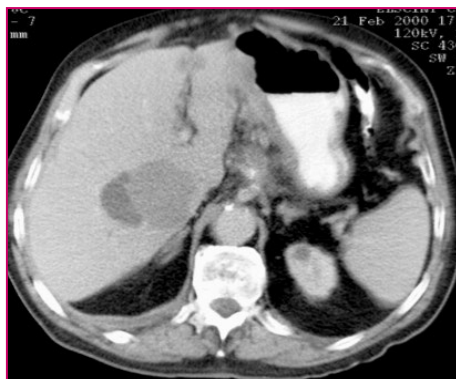Cada estudio tiene su especificidad y sensibilidad para los diferentes parámetros del TNM (ver [TABLA 1](#)).

	TUMOR T	GANGLIOS (N1A6/N7A16)	METÁSTASIS M
TAC con contraste oral y endovenoso	42 %	25/70 %	60/90 %
Eco-endoscopia	95 %	80/50 %	
Ecografía intra-operatoria			90 %
Palpación operatoria	100 %	50 %	90 %
Laparoscopia con ecografía	95 %		96 %

TABLA 1. UTILIDADES PUBLICADAS PARA CADA PROCEDIMIENTO

### Tomografía axial computada (TAC)

Se debe realizar con doble contraste, oral y endovenoso. Método útil en la evaluación de adenopatías regionales y metástasis hepáticas y a distancia. Tiene baja sensibilidad para la evaluación del tumor (T).

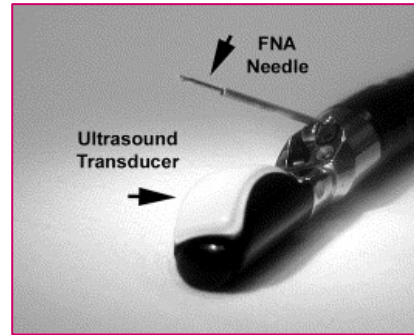


### Ecoendoscopia

Utiliza equipos radiales, lineales o minisondas, con frecuencias de 7,5 y 12 MHz, pero actualmente los hay con frecuencias de hasta 20 MHz.

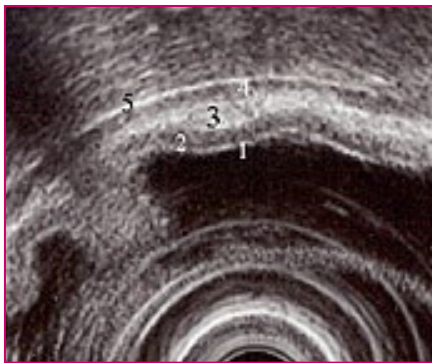
El radial es el más utilizado, e identifica cinco capas en la pared de todo el tracto digestivo.



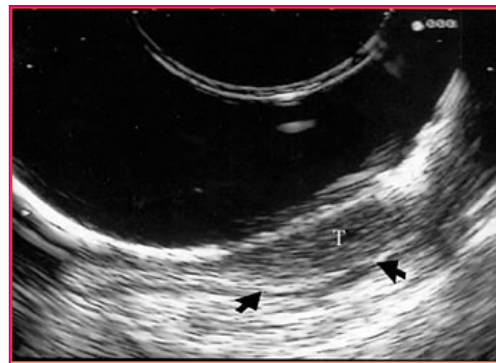


Las cinco capas evaluadas son:

1. La primera capa *hiperecoica* corresponde a la parte más superficial de la mucosa gástrica.
2. La segunda capa *hipoecoica* corresponde a la parte profunda de la mucosa que puede correlacionarse con la muscular de la mucosa.
3. Tercera capa *hiperecoica* corresponde a la capa submucosa.
4. Cuarta capa *hipoecoica* corresponde a la muscular propia.
5. Quinta capa *hiperecoica* corresponde a la capa serosa.



ECO-ENDOSCOPIA GÁSTRICA NORMAL



ECO-ENDOSCOPIA GÁSTRICA CON TUMOR

### *Ecografía abdominal*

Mayor utilidad en la evaluación del parénquima hepático en busca de metástasis, aumenta su utilidad cuando se realiza en forma intra-operatoria.

### Laparoscopia

En la siguiente tabla se puede observar la comparación entre la laparoscopia y la ecografía y tomografía en la sensibilidad para evaluar el tumor (T), y el hallazgo de metástasis no sospechada con el consiguiente cambio de estadio.

SENSIBILIDAD	T3	T4
Laparoscopia	69,7 %	89,6 %
Eco/TAC	23,2 %	48,3 %

Metástasis no sospechadas	21 %
Cambio de estadificación	58 %

### Estadificación modificada del AJCC 1997

#### TNM

#### Tumor primario T

**Tx:** tumor primario no puede ser evaluado

**T0:** sin evidencia de tumor primario

**Tis:** cáncer *in situ*: intra-epitelial sin invasión de la lámina propia

**T1:** tumor invade la lámina propia o submucosa

**T2:** tumor invade la muscular propia o subserosa

**T3:** tumor penetra la serosa (peritoneo visceral) sin invasión de estructuras adyacentes

**T4:** tumor invade estructuras adyacentes

#### Ganglios linfáticos regionales N

**Nx:** ganglios regionales no pueden ser evaluados

**N0:** ganglio linfático sin metástasis

**N1:** metástasis en 1 a 6 ganglios

**N2:** metástasis en 7 a 15 ganglios

**N3:** metástasis en más de 15 ganglios

**Metástasis a distancia M**

**Mx:** no se puede evaluar metástasis

**M0:** sin metástasis

**M1:** presencia de metástasis

ESTADIOS	T	N	M
ESTADIO IA	T1	N0	M0
IB	T1	N1	M0
	T2	N0	M0
ESTADIO II	T1	N2	M0
	T2	N1	M0
	T3	N0	M0
ESTADIO IIIA	T2	N2	M0
	T3	N1	M0
	T4	N0	M0
IIIB	T3	N2	M0
ESTADIO IV	T 1, 2, 3	N3	M0
	T4	N1, N2, N3	M0
	Cualquier T	Cualquier N	M1

Factores de mal pronóstico: estos son dependientes del tumor, y del tratamiento:

#### Dependientes del tumor

- Carcinoma difuso
- Carcinoma avanzado
- Localización proximal
- Tipo ulcerado
- Metástasis en más de diez ganglios linfáticos
- Metástasis hepáticas o carcinomatosis

#### Dependientes del tratamiento

- Gastrectomía R1 o R2 (incompletas)
- Resecciones fraccionadas del tumor
- Vaciamiento ganglionares incompletos
- Espleno-pancreatectomía
- Esplenectomía con bazo normal
- Transfusiones intraoperatorias

Factores que reducen la morbilidad:

- Nutrición preoperatorio
- Estadificación exhaustiva
- Cirujanos formados
- Profilaxis ATB
- Anastomosis en Y de Roux
- Alimentación yeyunal temprana
- Control radiológico de anastomosis
- Tratamiento médico de filtraciones

## Terapéutica quirúrgica

La indicación quirúrgica es la gastrectomía radical con resecciones R0 D2.

No se recomiendan la pancreatomecтомía caudal ni la esplenectomía como parte de una linfadenectomía D2 para resecar los ganglios a lo largo de la arteria esplénica y del hilio esplénico porque no sólo no se han demostrado beneficios oncológicos sino que están asociadas a la mayor parte de las complicaciones de los vaciamientos D2. Sólo están indicadas cuando hay infiltración directa del tumor.

CARCINOMA TIPO DIFUSO O TIPO INTESTINAL PROXIMAL	Gastrectomía total, congelación de bordes, anastomosis en Y de Roux, yeyunostomía de alimentación
CARCINOMA TIPO INTESTINAL, MEDIO Y DISTAL	Gastrectomía subtotal con 4 cm de margen proximal, y anastomosis Billroth II
ESTADIO II Y IIIA	Linfadenectomía D2 con preservación del páncreas y bazo
ESTADÍO IV (METÁSTASIS HEPÁTICAS O CARCINOMATOSIS PERITONEAL)	Operaciones paliativas. Tratamiento sintomático

INDICACIÓN DE LA TÁCTICA QUIRÚRGICA SEGÚN HISTOLOGÍA, UBICACIÓN Y ESTADIOS

Magnitud de las resecciones y linfadenectomías:

### *Resecciones*

La magnitud de las resecciones denominadas como R0, R1, R2, se refieren a la persistencia o no de tejido tumoral.

### *Gastrectomías radicales:*

R0: Resección completa y no queda tumor residual.

### *Gastrectomías paliativas:*

Resección incompleta, queda tumor residual.

**R1:** Tumor residual microscópico

**R2:** Tumor residual macroscópico

### *Linfadenectomías:*

Las denominaciones D1, D2, se refieren a la disección de los diferentes niveles ganglionares, no se debe confundir con N del TNM.

### *Ganglios linfáticos*

#### *Ganglios perigástricos:*

1. Cardíaco derecho;
2. Cardíaco izquierdo;
3. Curvatura menor;
4. Curvatura mayor (4s arteria gastro-epiploica izquierda; 4d arteria gastro-epiploica derecha);
5. Suprapilórico;
6. Subpilórico;

#### *Ganglios extra-perigástricos:*

7. Arteria gástrica izquierda;
8. Arteria hepática común;
9. Tronco celíaco;
10. Hilio esplénico;
11. Arteria esplénica;
12. Ligamento hepatoduodenal;
13. Cara posterior del páncreas;
14. Raíz de mesenterio;
15. Arteria cólica media;
16. Para-aórticos.

### *Niveles ganglionares desde punto de vista quirúrgico*

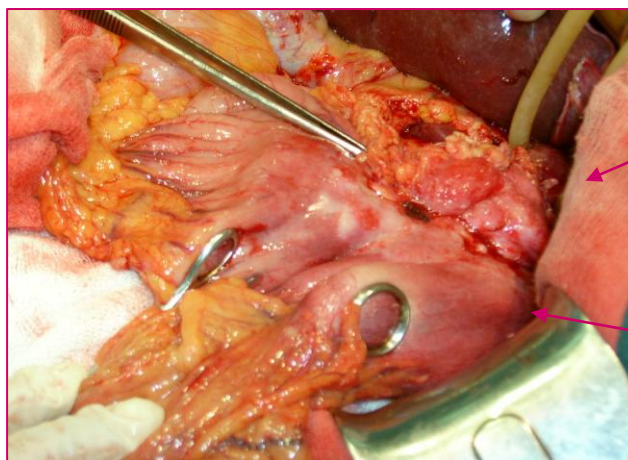
- Nivel 1 **N1** Ganglios perigástricos 1 a 6.  
 Nivel 2 **N2** Ganglios extraperigástricos 7 a 11.  
 Nivel 3 **N3** Ganglios etraperigástricos 12 a 15  
 Nivel 4 **N4** Ganglios extraperigástrico 16

Según los niveles ganglionares disecados se denomina:

- **D0**: Resección incompleta de los ganglios del nivel 1
- **D1**: Resección completa de nivel 1
- **D2**: Resección completa de niveles 1 y 2

El compromiso del nivel 3 y 4 se considera metástasis M1, por lo tanto estadio IV.

La extensión loco-regional del tumor es la principal causa limitante de la sobrevida, por esto, *el tratamiento quirúrgico del cáncer gástrico debe ser R0 D2*.



Conglomerado ganglionar en tronco celíaco

Tumor gástrico panparietal

## Radioquimioterapia

Existe gran controversia con respecto a la utilización de quimioterapia y/o radioterapia ya sea como neoadyuvancia o adyuvancia.

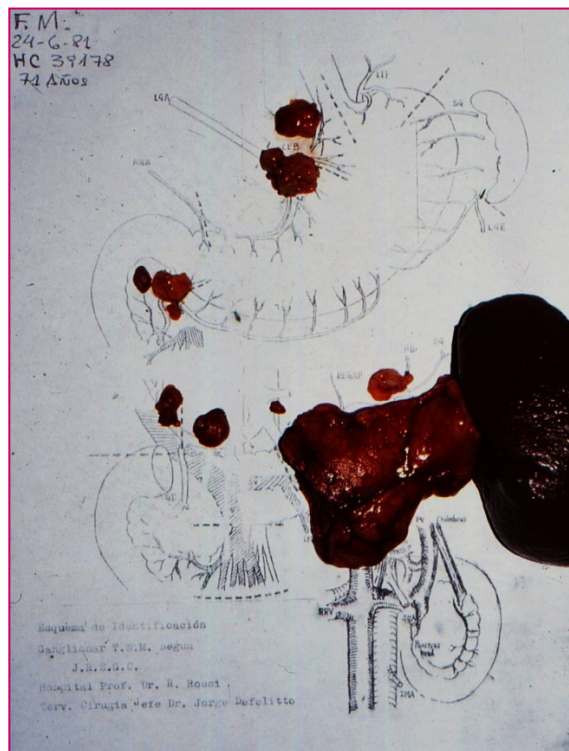
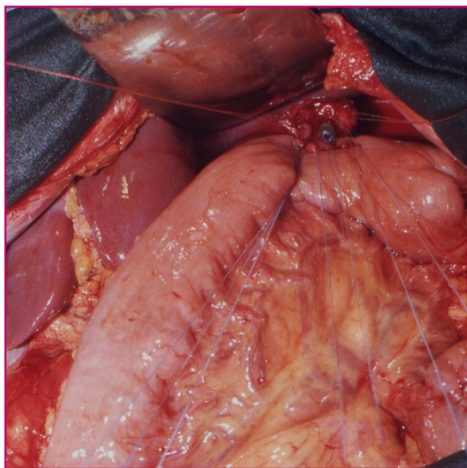
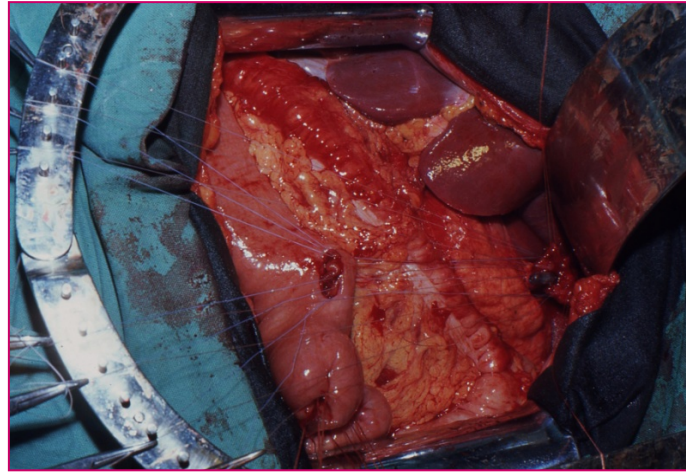
La mayoría de los trabajos existentes no demostraron una diferencia significativa en cuanto a la sobrevida con o sin quimioterapia.

Como guía para la adyuvancia, avalada por evidencia de diferentes trabajos podemos decir que deben recibir adyuvancia con radioquimioterapia aquellos pacientes con T3, T4, o N+, y a los T2 con factores de riesgo (pobrementemente diferenciados, alto grado histológico, invasión vasculolinfática, invasión neural o edad menor a 50 años). Y pacientes con resecciones R1 y R2.

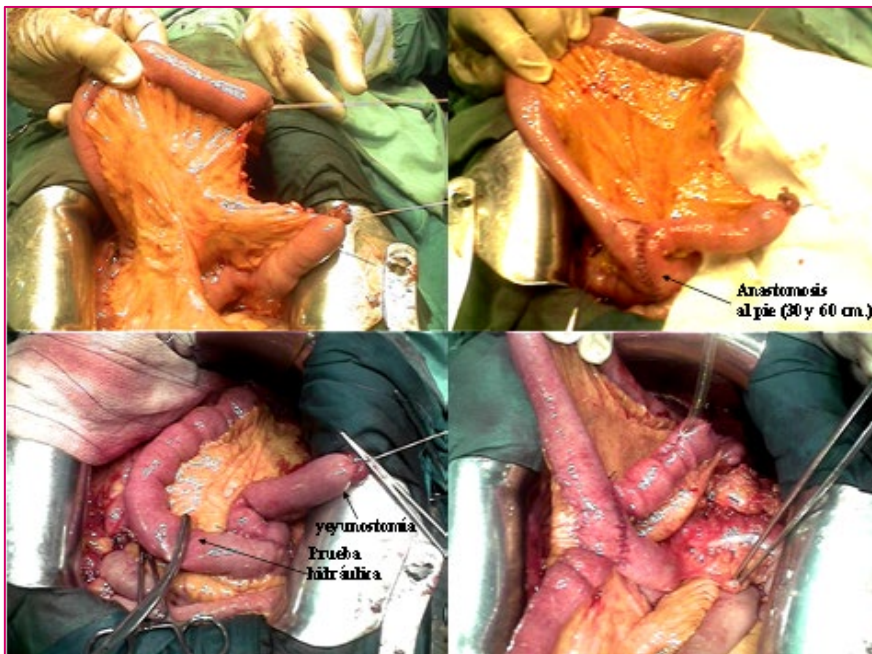
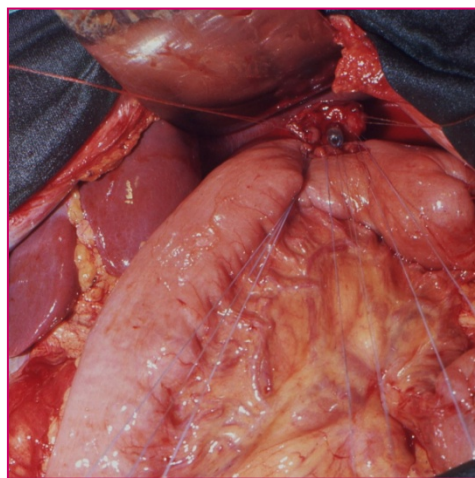
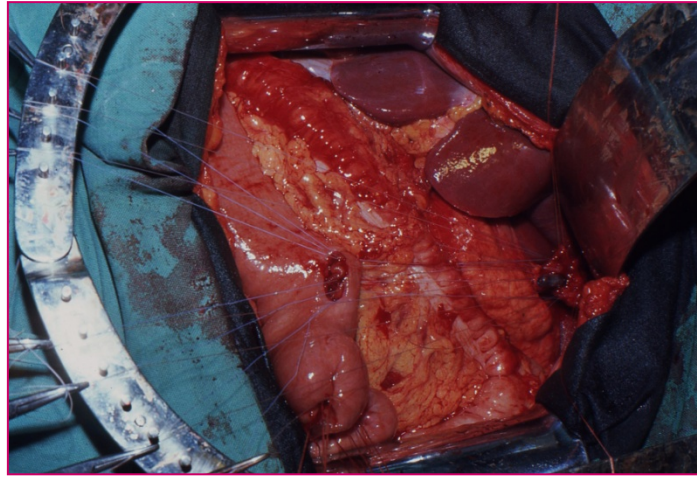
Las drogas antineoplásicas utilizadas son el 5-fluorouracilo (5-FU) más leucovorina y la dosis de radioterapia es de 4500 cGy.

En el tratamiento paliativo de los pacientes con cáncer gástrico localmente avanzado o metastásico, ya sea con criterio hemostático, antálgico, o en el tratamiento local de la enfermedad en casos seleccionados (por ejemplo en la disfagia) la radioterapia juega un rol importante, como así también la poliquimioterapia ha demostrado beneficios en estos pacientes.

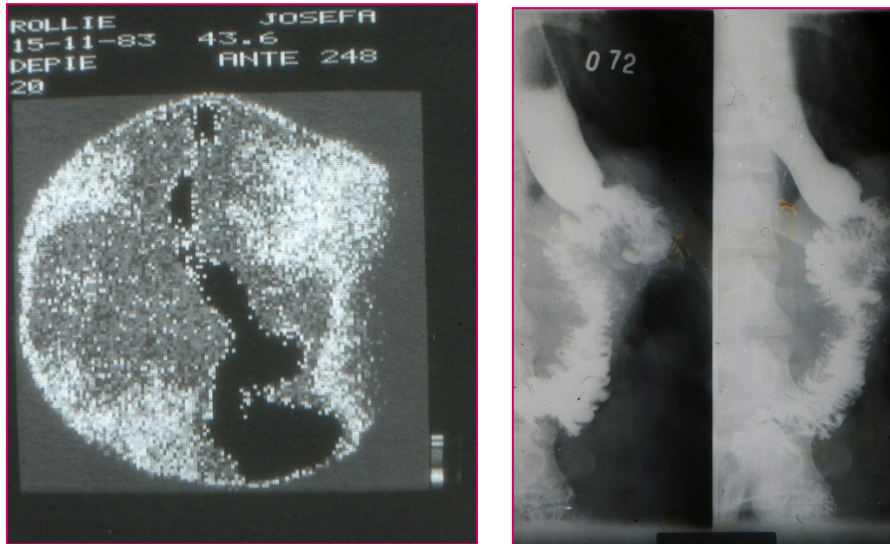




GASTRECTOMÍA TOTAL CON ESPLENO-PANCREATECTOMÍA CORPOROCAUDAL Y LINFADENECTOMÍA CON RECONSTRUCCIÓN. H-W-P-D CON YEYUNOSTOMÍA DE ALIMENTACIÓN (ATENCIÓN DR. J. DEFELITTO)



TÉCNICA DE HIVET-WARREN-PRADERI-DEFELITTO



CONTROL POSTOPERATORIO CON GAMMACÁMARA Y RADIOLOGÍA

## Cáncer de cardias

Es un tipo de tumor con aumento de la incidencia en los últimos años y si bien para la estadificación oncológica se lo considera igual que el cáncer gástrico, hay diferencias con respecto al tratamiento, por lo que se comentarán las principales diferencias.

**Definición:** los adenocarcinomas de la unión esofagogástrica (AEG) son tumores que tienen su centro dentro de los 5 cm proximales y distales del cardias anatómico.

Hay tres entidades tumorales distintas:

### Tumores AEG tipo I

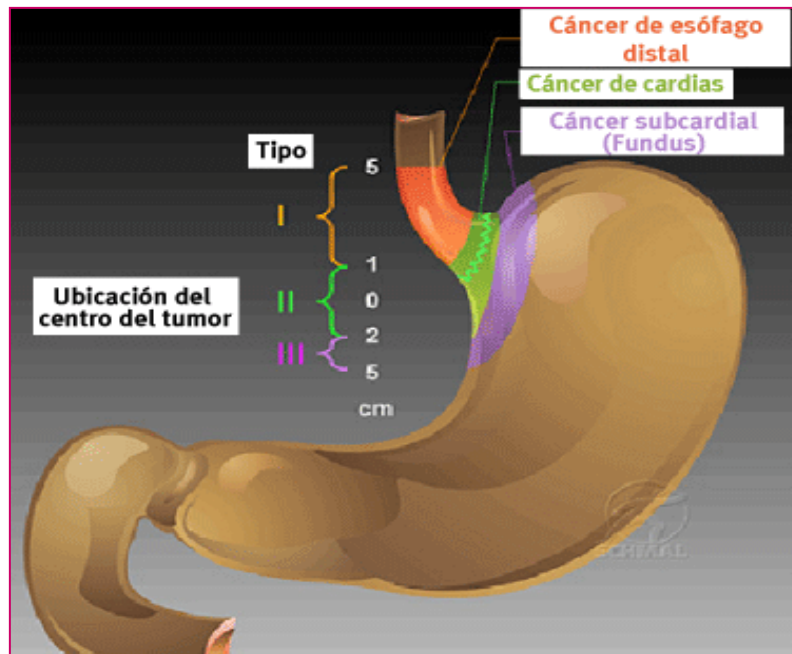
Usualmente se desarrollan en un área de esófago con metaplasia intestinal (esófago de Barrett), y pueden infiltrar la unión esófago-gástrica desde arriba. El centro tumoral está ubicado de 1 a 5 cm del cardias anatómico.

### Tumor EAG tipo II o verdadero carcinoma de cardias

Se desarrolla en el epitelio del cardias a 1 cm por encima o 2 por abajo del cardias anatómico.

### Tumor AEG tipo III o carcinoma gástrico subcardial

Infiltra la unión y el esófago desde abajo. De 2 a 5 cm del cardias anatómico.



ESQUEMA DE LOS DIFERENTES TIPOS DE CÁNCER DE CARDIAS

Existe diferencia de la diseminación mediastínica linfática (ganglios del mediastino postero-inferior) entre EAG tipo I y EAG II y III. Estas son importantes para la aplicación de las diferentes tácticas quirúrgicas de tratamiento.

TIPOS DE AEG	% DISEMINACIÓN/GANGLIOS MEDIASTÍNICOS
<i>Tipo I</i>	9,7
<i>Tipo II</i>	2,4
<i>Tipo III</i>	2,1

### Táctica quirúrgica según el tipo de AEG

AEG tipo I, adenocarcinoma del esófago distal:

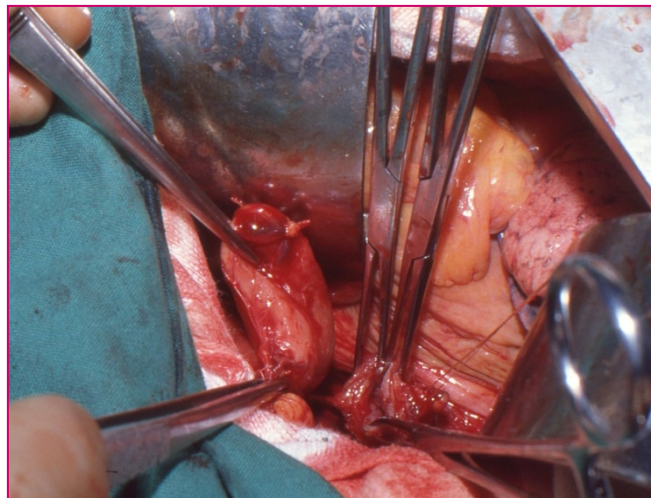
Abordaje de Ivor Lewis con esófago-gastroanastomosis intratorácica alta o una esofagectomía transhiatal con fundectomía y anastomosis cervical.

AEG tipo II y III, adenocarcinoma del cardias y el cáncer gástrico subcardial:

Gastrectomía total extendida transhiatal con esofagectomía distal, con congelación de bordes y esófago-yeyunoanastomosis en Y de Roux.

Cáncer temprano:

Es posible la resección limitada de la unión esófago-gástrica pero se requiere una reconstrucción con interposición yeyunal (operación de Merendino) para evitar el reflujo postoperatorio.



ANASTOMOSIS INTRATORÁCICA. HWPD (ATENCIÓN DR. J. DEFELITTO)

### Referencias bibliográficas

CREW KD, NEUGUT AI. Epidemiology of gastric cancer. *World J Gastroenterol.* 2006;12:354-362. doi:10.3748/wjg.v12.i3.354

DANKL M, ZALUSKI J, BARONE C, VALVERE V, YALCIN S, PESCHEL C, WENCZL M, GOKER E, CISAR L, WANG L, BUGAT R. Randomized phase III study comparing irinotecan combined with 5-

fluorouracil and folinic acid to cisplatin combined with 5-fluorouracil in chemotherapy naive patients with advanced adenocarcinoma of the stomach or esophagogastric junction. *Ann Oncol.* 2008;19(8):1450-1457. doi:10.1093/annonc/mdn166

DAN-LING W *et al.* Irinotecan-involved regimens for advanced gastric cancer: A pooled-analysis of clinical trials. *World J Gastroenterol.* 2010;16(46):5889-5894. doi:10.3748/wjg.v16.i46.5889

DI COSTANZO F, GASPERONI S, MANZIONE L, BISAGNI G, LABIANCA R, BRAVI S, CORTESI E, CARLINI P, BRACCI R, TOMAO S, MESSERINI L, ARCANGELI A, TORRI V, BILANCIA D, FLORIANI I, TONATO M, ITALIAN ONCOLOGY GROUP FOR CANCER RESEARCH, DINOTA A, STRAFIUSO G, CORGNA E, PORROZZI S, BONI C, RONDINI E, GIUNTA A, *et al.* Adjuvant Chemotherapy in Completely Resected Gastric Cancer: A Randomized Phase III Trial. Conducted by GOIRC. *J Natl Cancer Inst.* 2008;100(6):388-398. doi:10.1093/jnci/djn054

HARTGRINK HH, VAN DE VELDE CJH, PUTTER H, BONENKAMP JJ, KLEIN KRANENBARG E, SONGUN I, WELVAART K, VAN KRIEKEN JHJM, MEIJER S, PLUKKER JTM, VAN ELK PJ, OBERTOP H, GOUMA DJ, VAN LANSCHOT JJB, TAAT CW, DE GRAAF PW, VON MEYENFELDT MF, TILANUS H, SASAKO M. Extended lymph node dissection for gastric cancer: who may benefit? Final results of the randomized Dutch gastric cancer group trial. *J Clin Oncol.* 2004;1;22(11):2069-2077. doi:10.1200/JCO.2004.08.026

KULIG J, POPIELA T, *et al.* D2 versus extended D2 (D2+) lymphadenectomy for gastric cancer: an interim safety analysis of a multicenter, randomized, clinical trial. *Am J Surg.* 2007;193(1):10-15. doi:10.1016/j.amjsurg.2006.04.018

NITTI D, WILS J, *et al.* Randomized phase III trials of adjuvant FAMTX or FEMTX compared with surgery alone in resected gastric cancer. A combined analysis of the EORTC GI Group and the ICGG. *Ann Oncol.* 2006;17(2):262-269. doi:10.1093/annonc/mdj077

PILCO J. Adenocarcinoma de la unión esófago-gástrica. Revisión de la literatura. *Rev Gastroenterol Perú.* 2006;26:194-199.

SASAKO M, SANO T, *et al.* D2 lymphadenectomy alone or with para-aortic nodal dissection for gastric cancer. *N Engl J Med.* 2008;359(5):453-462. doi:10.1056/NEJMoa0707035

WANG Z, CHEN J-Q, CAO F-Y. Systematic review of D2 lymphadenectomy versus D2 with para-aortic nodal dissection for advanced gastric cancer. *World J Gastroenterol.* 2010;16(9):1138-1149. doi:10.3748/wjg.v16.i9.1138

YANG SH, ZHANG YC, YANG KH, LI YP, *et al.* An evidence-based medicine review of lymphadenectomy extent for gastric cancer. *Am J Surg.* 2009;197(2):246-251. doi:10.1016/j.amjsurg.2008.05.001

# Tumores estromales gastrointestinales (GIST)

**DR. ALBERTO HIPÓLITO CARIELLO**

## Introducción

Los tumores estromales gastrointestinales se originan en el estroma, tejido conjuntivo reticular que constituye el armazón de soporte de los órganos gastrointestinales. Su frecuencia de presentación es muy baja, de sólo 0,5 a 1/100.000 habitantes/año, pero actualmente están aumentando los casos diagnosticados.

Asientan con mayor frecuencia en el estómago (50 a 60 %), pero también se pueden presentar en el intestino delgado (20 a 30 %), el colon (10 %) y otras localizaciones abdominales.

Se desarrollan a partir de las células intersticiales de Cajal, las que expresan en su membrana un receptor para el factor de células madre (*stem cell factor*) con actividad sobre el receptor tirosin-kinasa conocido como c-kit (o CD 117), el cual que se puede demostrar por inmunohistoquímica en el 95 % de estos tumores.

La posibilidad de identificarlos mediante la detección inmunohistoquímica del CD 117 y del CD 34 (expresado en el 70 a 90 % de los GIST) facilita la identificación de estos tumores y permite diferenciarlos de otros sarcomas (leiomiomas, schwannomas, etc.), cuyo tratamiento y pronóstico son claramente diferentes.

Su diagnóstico cobra valor en virtud de existir, además de la cirugía R0, un tratamiento selectivo frente a la diana molecular que promueve su desarrollo, el imatinib, que es un inhibidor del receptor para la tirosin-kinasa (TK).

## Clínica

Son tumores submucosos que generalmente asientan en el estómago o el intestino, cuya semiología está generalmente dominada sólo por la presencia tumoral (tumor abdominal, pilorismo, dolor abdominal, etc.), que presentan dudas diagnósticas luego de haber obtenido y procesado muestras histológicas, que en su mayor parte muestran el característico tejido de células fusiformes, que puede ser dilucidada mediante inmunohistoquímica:

	KIT (CD117)	CD 34	ACTINA ML	DESMINA	S 100
<i>GIST</i>	+	+ (60-70 %)	+ (30-40 %)	muy rara	+ (5 %)
<i>T. Músculo liso</i>	-	+ (10-15 %)	+	+	rara
<i>Schwanoma</i>	-	+ (antoni B)	-	-	+
<i>Fibromatosis</i>	disputada	rara	+	algunas células	-

Tomado de FLETCHER CD *et al. Hum Pathology*. 2002;33(5)

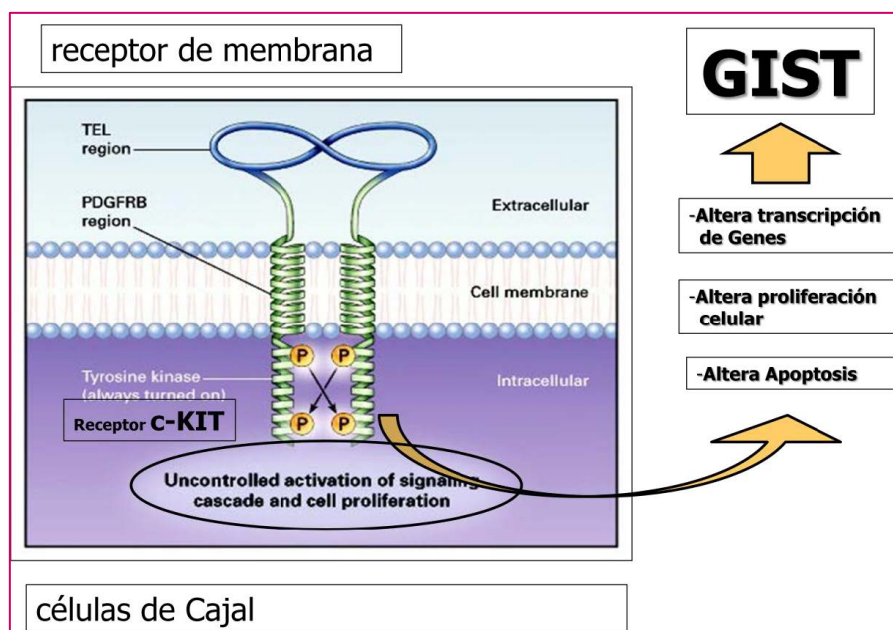
Hay algunos otros tumores, con características macro y microscópicas muy diferentes, que son positivos para el c-kit (melanomas, angiosarcomas, tumores de células germinales, etc.), pero estos tumores no ofrecen dudas dada su notable diferencia histopatológica.



Macroscópicamente, los tumores son *expansivos* (21 %), *seudoexpansivos* (45 %) o *infiltrantes* (24 %); la importancia de la distinción radica en que estos dos últimos pueden presentar dificultades para la resección R0.

## Biología molecular

Los portadores de estos tumores tienen mutaciones activadoras del protooncogeno KIT que codifica para el receptor del *stem cell factor* en sus membranas celulares (c-kit, KIT o CD117), el cual activa en forma descontrolada la cascada de proliferación celular, bloqueando la apoptosis y provocando el crecimiento tumoral.



El c-kit o CD 117 se puede demostrar por inmunohistoquímica en aproximadamente el 90 % de los GIST. La mayoría de las mutaciones se encuentran en los exones 11 y 9, alterando la región yuxtamembrana y el dominio extracelular del receptor, respectivamente.

Las mutaciones en el exón 11 permiten la dimerización del receptor en ausencia de ligando, lo que conlleva su activación constitutiva. La mayoría de

los pacientes (83 %) con tumores portadores de mutaciones en este exón responden al tratamiento con imatinib.

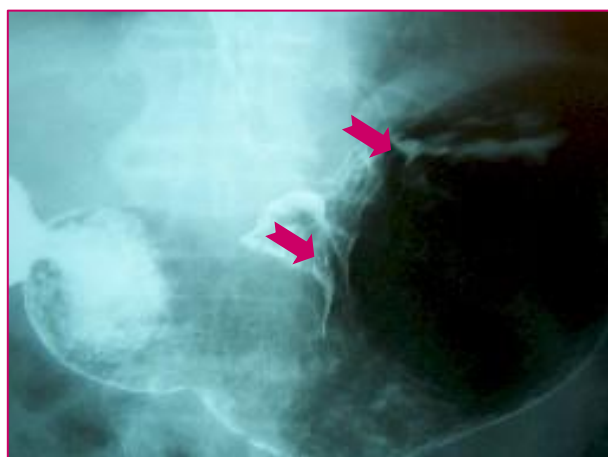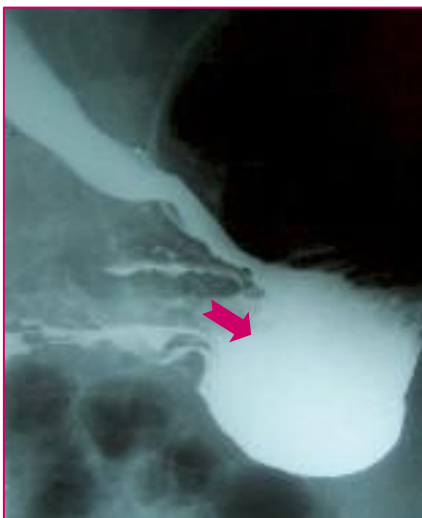Las mutaciones en el exón 9, cuyo mecanismo de acción es todavía desconocido, se asocian a tumores con mal pronóstico y a tasas de respuesta menores (49 %) al tratamiento con imatinib. La respuesta a este tratamiento es escasa o nula en casos sin mutaciones de KIT.

Los tumores positivos para c-kit son sensibles, para limitar su proliferación, a los inhibidores específicos de la TK, como el mesilato de imatinib, el sunitinib y otros.

## Diagnóstico

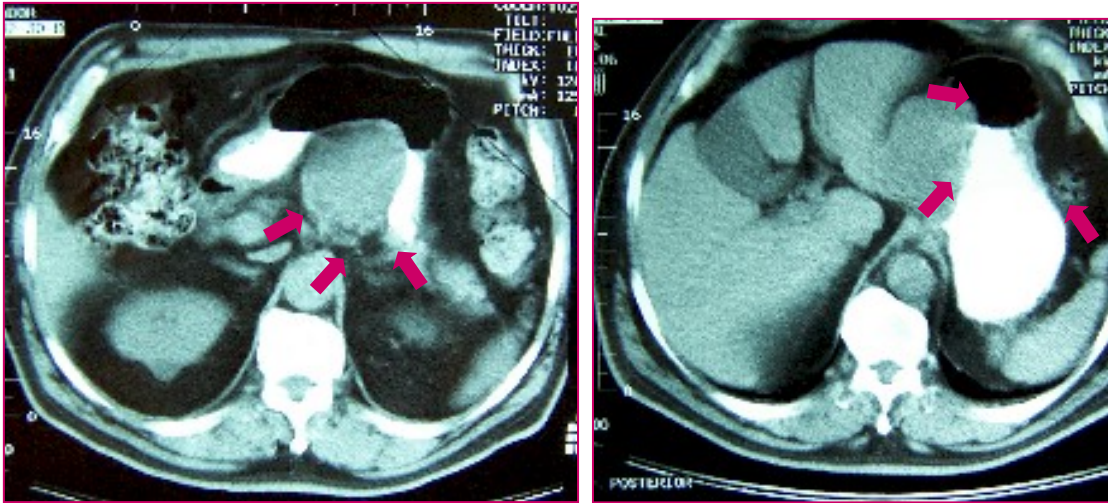
Habitualmente estos pacientes se estudian por los síntomas tumorales como tumor abdominal, pilorismo, hipersecreción ácida y/o dolor abdominal.

- *Rx seriada esófago-gastro-duodenal*: se visualiza una tumoración submucosa que puede estar ulcerada o no, haciendo impronta en el relleno baritado.

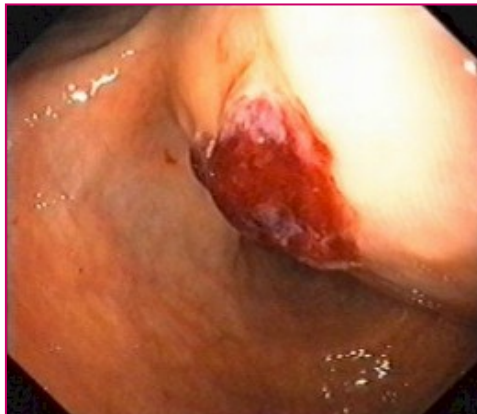

- *TAC abdominal con contraste oral y endovenoso*: revela la presencia del tumor abdominal y su ubicación extra-mucosa en el órgano hueco. Esta

ubicación limita los diagnósticos diferenciales (linfoma, leiomioma/leiomiosarcoma, schwannoma, GIST, etc.), pero no confirma el diagnóstico.

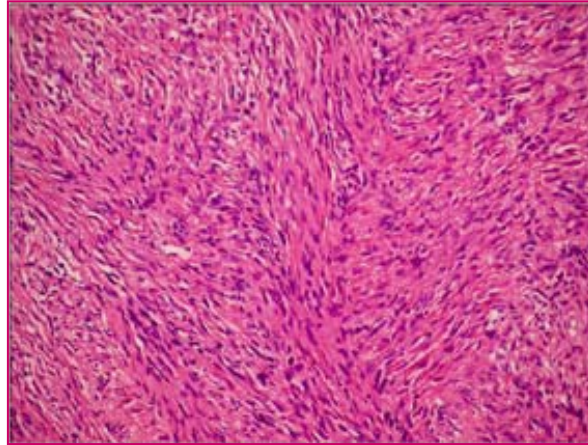


- *Esófago-gastro-duodenoscopia*: tumor submucoso, que puede o no estar ulcerado debido al trauma digestivo repetido sobre la zona protruyente.



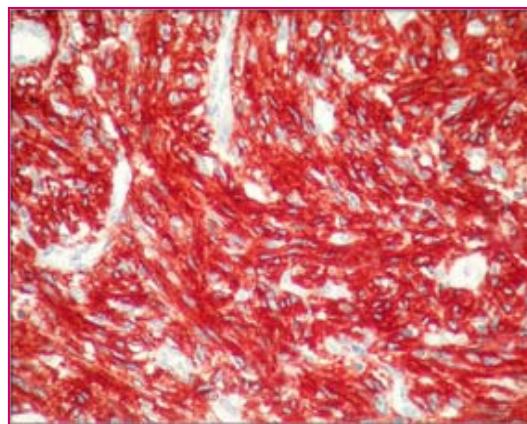
- *Biopsia/microscopía*: la mayoría de los GIST están constituidos por células fusiformes (77%), aunque un pequeño porcentaje pueden mostrar células epelioides (8%) o bien de ambas (mixtos, 15%), lo cual obliga a definir su estirpe mediante inmunohistoquímica. Se ven células

con bordes difusos y citoplasmas eosinófilos más pálidos y mínima sustancia intercelular.



Tomado de ENGIN G *et al.*, 2007

- **Imunohistoquímica:** la reacción inmunohistoquímica CD 117 se ve como una tinción citoplasmática muy fuerte de la las células fusiformes, lo que ocurre en el 95 % de los GIST.



Tomado de ENGIN G *et al.*, 2007

Positivo: CD 117 immunostain, W200.

## Pronóstico

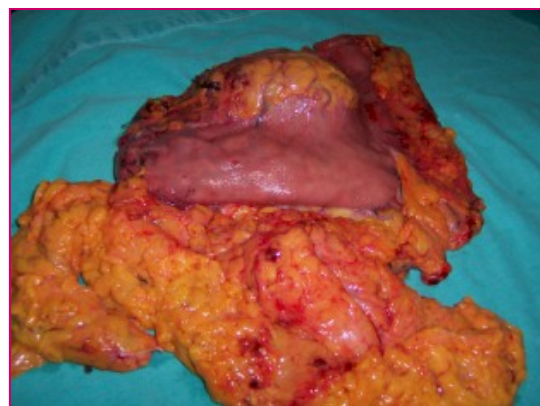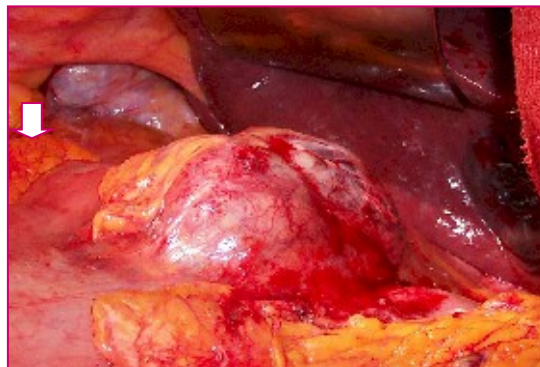SINGER y col. en 2002, al año siguiente del consenso sobre GIST de 2001, analizaron 48 casos de GIST y definieron los grupos de riesgo en base al tamaño y al índice mitótico del tumor.

RIESGO	TAMAÑO	I. MITÓTICO (50 CGA)
<i>Muy bajo</i>	< 2 cm	< 5
<i>Bajo</i>	2 a 5 cm	< 5
<i>Intermedio</i>	< 5 cm	6 a 10
<i>Alto</i>	> 5 cm	> 5
	> 10 cm	cualquiera
	cualquiera	> 10

## Tratamiento

*Exéresis quirúrgica R0*: la resección sin tumor residual es la base del tratamiento de los GIST, se puede hacer por vía laparotómica, o por vía laparoscópica, sobre todo cuando las características del tumor permiten la exéresis del tumor sin resección del órgano que lo aloja. Lo importante es lograr una resección R0.

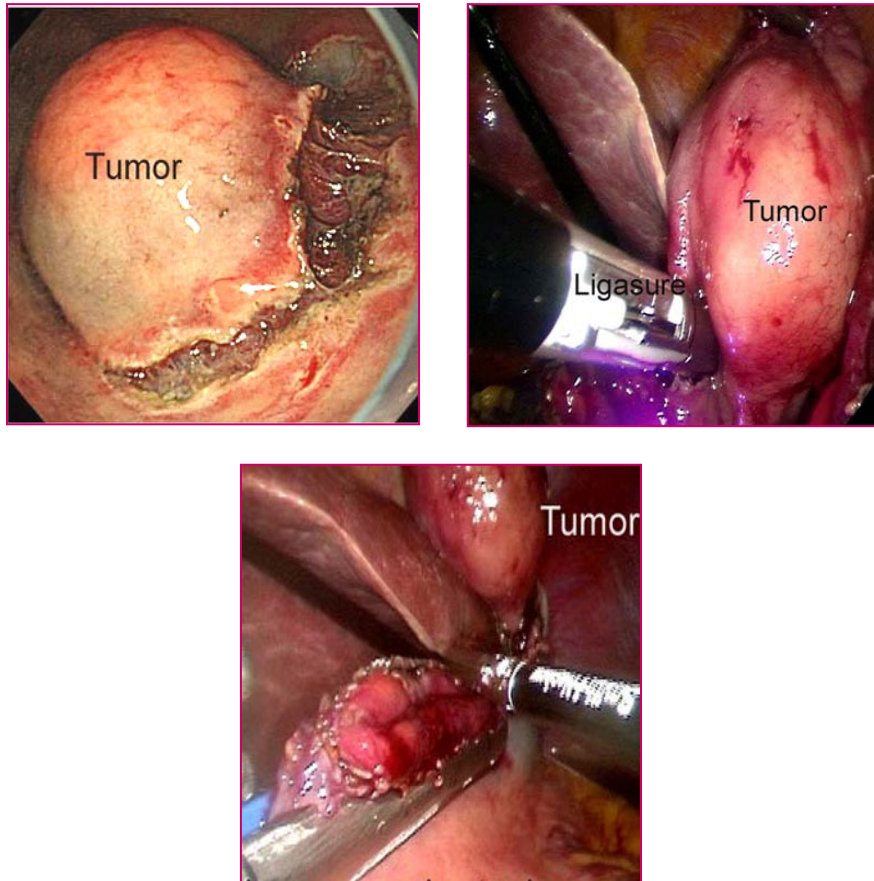
### *Resección laparotómica*



EN ESTE CASO, AL EXAMEN DE LA CAVIDAD ABDOMINAL SE VISUALIZA UNA PROTRUSIÓN EN LA CARA ANTERIOR DEL ESTÓMAGO. SE HIZO UNA RESECCIÓN SUBTOTAL DEL ESTÓMAGO, CONTENIENDO EN LA PIEZA AL TUMOR DE UNOS 10 CM DE DIÁMETRO

### *Resección laparoscópica*

Se marcan los bordes del tumor y se secciona la pared gástrica hasta definir un plano que permita disecar el tumor, para terminar ligando los vasos que lo irrigan. Se cierran con puntos los planos de la pared gástrica, previo repaso de la hemostasia.



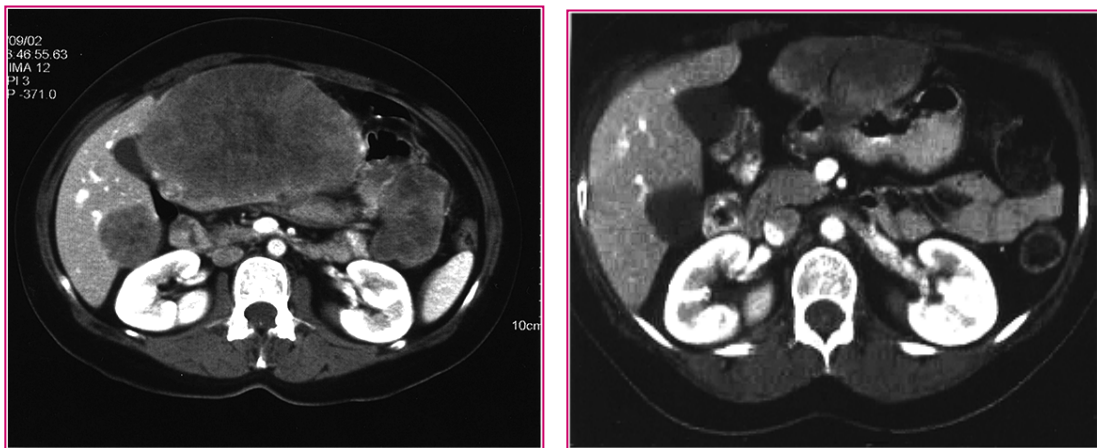
Tomado de Hiki N, 2007

### Tratamiento médico

El mesilato de imatinib (Glivec®) inhibe selectivamente distintos receptores tirosin-quinasa —BCRABL, KIT, PDGFR— y está indicado en el tratamiento de pacientes con GIST malignos de alto recidivado, metastásicos o no resecables (para reducir el tamaño y transformarlos en operables). En concreto, se han demostrado elevadas tasas de respuesta en pacientes con GIST que presentan mutaciones activadoras en el gen KIT (exones 11 y 9), lo que ha animado a algunos a utilizarlo como neoadyuvancia; mientras que algunas mutaciones descritas en el gen PDGFR (exones 12 y 18) confieren resistencia al tratamiento.

Sin embargo, hoy el tratamiento con imatinib en Argentina se encuentra limitado por el elevado costo de cada comprimido de 400 mg que el paciente debe ingerir por día, unos US\$ 117 (US\$ 3.500/mes) (precio a septiembre de 2016).

Los efectos adversos que podrían sobrevenir al tratamiento son: edema facial (75 %) por hipoalbuminemia, náuseas (50 %), diarrea, mialgias, dermatitis y cefaleas. Además, hay que controlar que una rápida remisión no produzca hemorragias intratumorales. La aparición de resistencia al imatinib es alta, la duración media de la respuesta es de sólo 17 meses (vs. FERNÁNDEZ y col.).



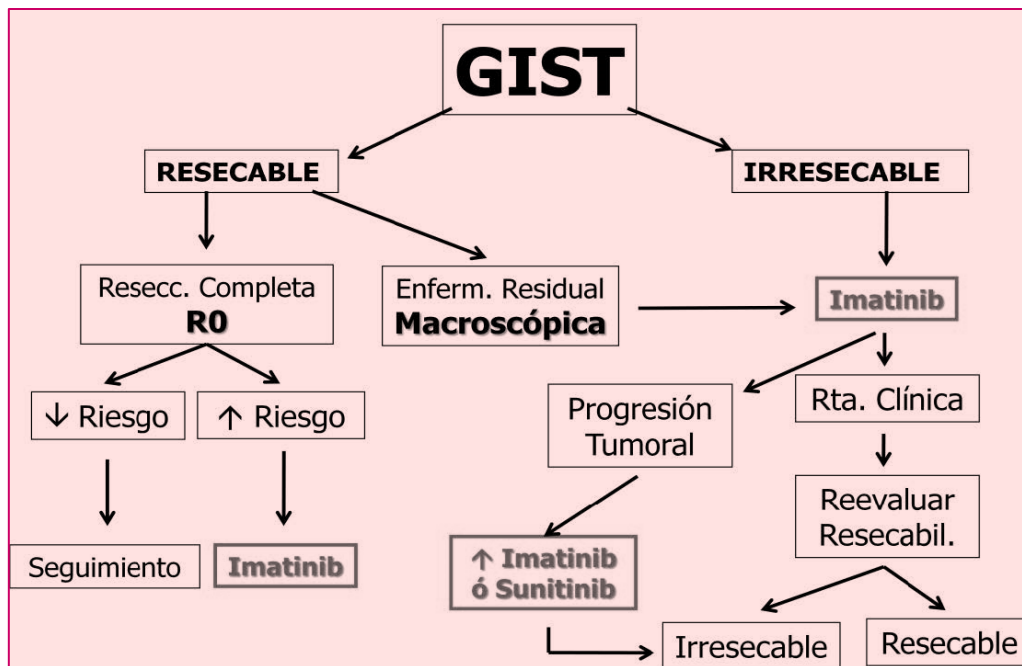
Tomado de FERNÁNDEZ A y APARICIO J, 2004

**TC:** mujer de 39 años, GIST c/vómitos y dolor epigástrico

**TC:** GIST tratado con 400 mg/día de imatinib por 10 meses



## Algoritmo de tratamiento



## Referencias bibliográficas

- BASU S, BALAJI S, BENNETT DH, DAVIES N. Gastrointestinal stromal tumors (GIST) and laparoscopic resection. *Surg Endosc.* 2007;21:1685-1689. doi:10.1007/s00464-007-9445-z
- BENAVIDES C, BURMEISTER LORENZEN R, APABLAZA PEDREROS S, GARCÍA CARRASCO C, PINEDO VM. Tumores gástricos estromales. *Rev Chil de Cir.* 2002;54(1):44-48.
- BLAY J, BONVALOT S, CASALI P, CHOI H, DEBIEC-RICHTER M, DEI TOS AP, EMILE J-F, GRONCHI A, HOGENDOORN PCW, JOENSUU H, LE CESNE A, MCCLURE J, MAUREL J, NUPPONEN N, RAY-COQUARD I, REICHARDT P, SCIOT R, STROOBANTS S, VAN GLABBEKE M, VAN OOSTEROM A, DEMETRI GD, GIST CONSENSUS MEETING PANELISTS. Consensus meeting for the management of gastrointestinal stromal tumors Report of the GIST Consensus Conference of 20–21 March 2004, under the auspices of ESMO. *Ann Oncol.* 2005;16:566-578. doi:10.1093/annonc/mdi127
- DEMATTEO R. Treatment of Advanced Gastrointestinal Stromal Tumor: a Marriage of Targeted Therapy and Surgery? *Ann Surg Oncol.* 2006;14(1):1-2. doi:10.1245/s10434-006-9035-7

- DIEGUEZ A. Resonancia Magnética de Alta Resolución en la Estadificación del Cáncer de Recto. *Rev Argent Resid Cir.* 2009;14(1):12-21.
- ENGIN G, ASOGLU O, KAPRAN Y, MERT G. A gastrointestinal stromal tumor with mesenteric and retroperitoneal invasion. *World J Surg Oncol.* 2007;5:121. doi:10.1186/1477-7819-5-121
- FERNÁNDEZ A, APARICIO J. Imatinib and gastrointestinal stromal tumor (GIST): a selective targeted therapy. *Rev Esp Enferm Dig.* 2004;96(10):723-729.
- FLETCHER CDM, BERMAN JJ, CORLESS C, GORSTEIN F, LASOTA J, LONGLEY JB, MIETTINEN M, O'LEARY TJ, REMOTTI H, RUBIN BP, SHMOOKLER B, SOBIN LH, WEISS SW. Diagnosis of Gastrointestinal Stromal Tumors: A Consensus Approach. *Hum Pathol.* 2002;33(5):459-65. doi:10.1053/hupa.2002.123545
- GOLG J, DEMATTEO RP. Combined Surgical and Molecular Therapy The Gastrointestinal Stromal Tumor Model. *Ann Surg.* 2006;244(2):176-184. doi:10.1097/01.sla.0000218080.94145.cf
- HALLER F, DETKEN S, SCHULTEN H-J, HAPPEL N, GUNAWAN B, KUHLGATZ J, FÜZESI L. Surgical Management After Neoadjuvant Imatinib Therapy in Gastrointestinal Stromal Tumours (GISTs) with Respect to Imatinib Resistance Caused by Secondary KIT Mutations. *Ann Surg Oncol.* 2006;14(2):526-532. doi:10.1245/s10434-006-9228-0
- HASSAN I, YOU YN, SHYYAN R, DOZOIS EJ, SMYRK TC, OKUNO SH, SCHLECK CD, HODGE DO, DONOHUE JH. Surgically Managed Gastrointestinal Stromal Tumors: A Comparative and Prognostic Analysis. *Ann Surg Oncol.* 2007;15(1):52-59. doi:10.1245/s10434-007-9633-z
- HIKI N, YAMAMOTO Y, FUKUNAGA T, YAMAGUCHI T, NUNOBE S, TOKUNAGA M, MIKI A, OHYAMA S, SETO Y. Laparoscopic and endoscopic cooperative surgery for gastrointestinal stromal tumor dissection. *Surg Endosc.* 2008;22(7):1729-1735. doi:10.1007/s00464-007-9696-8
- MATEU M, TOLINO MJ, COLOMBRES CR, HAYETIÁN F, STURLETTI CD, GARCÍA MI. GIST de segunda porción del duodeno: tratamiento mediante duodenectomía parcial y reconstrucción en Y de Roux. *Rev Argent Cirug.* 2007;93(3-4):90-92. <<http://www.aac.org.ar/revista/2007/93/Septiembre-Octubre/8.pdf>>
- NAKAMURA T, IHARA A, MITOMI H, KOKUBA Y, SATO T, OZAWA H, HATADE K, ONOZATO W, WATANABE M. Gastrointestinal Stromal Tumor of the Rectum Resected by Laparoscopic Surgery: Report of a Case. *Surg Today.* 2007;37(11):1004-1008. doi:10.1007/s00595-007-3509-5
- NEUHAUS S, CLARK MA, HAYES AJ, THOMAS JM, JUDSON I. Surgery for gastrointestinal stromal tumour in the post-imatinib era. *ANZ J Surg.* 2005;75:165-172. doi:10.1111/j.1445-2197.2005.03326.x
- SEGOVIA LOHSE HA. Tumor del estroma gastrointestinal (GIST). Reporte de tres casos. *Rev Argent Resid Cir.* 2010;15(1-2):36-40.

SINGER S, RUBIN BP, LUX ML, CHEN C-J, DEMETRI GD, FLETCHER CDM, FLETCHER JA. Prognostic Value of KIT Mutation Type, Mitotic Activity, and Histologic Subtype in Gastrointestinal Stromal Tumors. *J Clin Oncol.* 2002;20(18):3898-3905. doi:10.1200/JCO.2002.03.095

# Complicaciones de la cirugía gastroduodenal

## Trastornos y secuelas nutricionales y metabólicas

**DRES. ALFREDO PABLO FERNÁNDEZ MARTY Y CAROLINA  
GUINLE**

Las indicaciones de la cirugía gastroduodenal abarcan desde la enfermedad ulceropéptica y sus complicaciones, el tratamiento de tumores malignos y benignos, así como la cirugía de la obesidad mórbida y del hiato gastroesofágico.

Hoy se practica ampliamente no sólo el abordaje abierto como el laparoscópico no existiendo, entre ellos, diferencias significativas en cuanto a las complicaciones.

Los diferentes procedimientos los resumimos en el [CUADRO 1](#).

SIN ANASTOMOSIS	
	<b>Sin resección</b> Sutura simple Gastrostomía Vagotomía Piloroplastia/piloromiotomía Gastroplastia Cirugía de la unión gastroesofágica

	<b>Con resección</b> Resección parcial/cuña
<b>CON ANASTOMOSIS</b>	
	<b>Sin resección</b> Gastroenteroanastomosis <i>By pass</i> gástrico
	<b>Con resección</b> Gastrectomía subtotal BI, BII Gastrectomía total

CUADRO 1

Las complicaciones de cualesquiera de estas cirugías son frecuentes y pueden estar agravadas por alta morbimortalidad si no son diagnosticadas y tratadas precozmente.

Lógicamente no todas presentan el mismo riesgo ni deben ser enfrentadas de la misma forma; muchas de ellas se controlan con tratamiento médico, mini-invasivo y en no pocos casos se debe reintervenir.

Las complicaciones pueden presentarse en el intraoperatorio, en el postoperatorio inmediato o tardíamente (secuelas) y pueden ser de tipo orgánico y/o funcional.

Para diagnosticarlas, el cirujano debe ser consciente de la técnica efectuada, de los antecedentes clínicos y de las diferentes circunstancias quirúrgicas vividas.

La sospecha diagnóstica debe basarse en la clínica con la ayuda de diferentes métodos auxiliares, según las circunstancias; recalcando el valor de las imágenes (radiología con contraste hidrosoluble o baritado, para fallos en la sutura o ante la sospecha de fugas anastomóticas; la ecografía y la tomografía computada con contraste que brinda los beneficios de la radiología contrastada pero de mayor información sobre el resto de la cavidad

abdominal, como la presencia de colecciones o abscesos, datos fundamentales para determinar el tratamiento) y la endoscopia. Debe considerarse el uso de azul de metileno y en casos muy especiales la radiología simple y la centellografía.

En el CUADRO 2 enumeramos las distintas complicaciones.

INTRAOPERATORIAS	
	Hemorragia: lesión esplénica, lesión hepática Lesión de la vía biliar Neumotórax
PRECOCES	
	Hemoperitoneo Hemorragia digestiva Necrosis: gástrica, intestinal Dehiscencias anastomóticas Colecciones Pancreatitis aguda Infarto hepático Anastomosis inadvertidas: gastroileostomía, gastrocolostomía Íleo mecánico
TARDÍAS	
	Esofagitis por reflujo Disfagia Estenosis Gastritis alcalina Síndrome asa aferente Úlcera de neoboca Fístula gastroyeyunocolica Antro retenido Síndrome de <i>dumping</i> Síndrome del asa en Y de Roux

	Colelitiasis Diarrea posvagotomía Síndrome malabsortivo Cáncer del muñón gástrico
--	--

CUADRO 2

## Complicaciones intraoperatorias

### *Lesión esplénica*

Generalmente traumática por el uso de valva o por tracción al movilizar el ángulo esplénico del colon o el ligamento espleno-gástrico. Se debe tratar de ser conservador y extremar los diferentes métodos hemostáticos, en caso de efectuar una esplenectomía debemos considerar la vacunación posoperatoria y como veremos más adelante la vascularización del remanente gástrico.

### *Lesión hepática*

También iatrogénica, por trauma con el separador, fácilmente controlable con los métodos hemostáticos; pero debemos descartarla cuando en el intraoperatorio se acumula sangre en el lecho quirúrgico para prevenir problemas postoperatorios.

### *Lesión de la vía biliar*

Más frecuente en la cirugía por ulcera postbulbar, es debida a las alteraciones anatómicas secundarias al proceso inflamatorio o tumoral. El diagnóstico se hace por la presencia de bilis en el campo operatorio; en caso de sospecha de lesión o ligadura es mandatorio efectuar una colangiografía que ponga de manifiesto la fuga o la ligadura. Si pasa desapercibida en el postoperatorio se manifestará por la presencia de material bilioso en el drenaje o por el aumento de la bilirrubina en sangre en caso de ligadura.

La conducta terapéutica dependerá del tipo de lesión.

La reparación inmediata es la deseable ya que presenta mejores resultados; debe efectuarse la sutura sobre tubo de Kehr; si esto no fuese posible

debemos contemplar una anastomosis bilio-digestiva, sea colédoco-duodenal o hepático-yeyunal en Y de Roux, pero en el caso de esta última debemos conocer la mayor posibilidad de una úlcera de neoboca en el postoperatorio.

Si el diagnóstico es posoperatorio, el manejo de la fístula puede ser conservador con tratamiento médico y eventual drenaje percutáneo. En caso de ligadura debe reintervenirse al paciente.

### *Perforación esofágica*

Rara, generalmente al efectuar una vaguectomía; debe suturarse y eventualmente efectuar una funduplicatura.

En caso de pasar desapercibida se manifestará en el posoperatorio como fístula; dependiendo de su magnitud, observar una conducta expectante con tratamiento médico y restricción alimentaria o reparación quirúrgica, que puede involucrar un esofagostoma y una vía de alimentación enteral.

### *Lesiones intestinales*

Más habituales las de colon transversal, por lesión directa de la pared o lesión de los vasos cólicos; siempre que se actúe sobre el mesocolon nos debemos asegurar de la vitalidad y frente a su lesión debemos reseca y anastomosar o eventualmente exteriorizarlo.

Las lesiones del intestino delgado son menos frecuentes debiendo controlar el manejo de las arcadas vasculares.

### *Neumotórax*

Durante la disección del cardias y del esófago abdominal se puede producir la apertura accidental de la pleura; si sólo involucra la pleura mediastinal, no suele ser problema. Si ocurre durante un abordaje laparoscópico el CO<sub>2</sub> se reabsorbe rápidamente, en caso de cirugía abierta se debe reparar la pleura y solicitar al médico anestesiólogo la re-expansión pulmonar. Eventualmente se necesitará el drenaje pleural.



## Complicaciones precoces

### *Hemoperitoneo*

Secundario a los grandes decolamientos o al fracaso en la hemostasia de algún vaso importante, debe descartarse la lesión hepática o esplénica inadvertida. Se manifiesta por las características del líquido drenado y por los trastornos hemodinámicos, generalmente necesita de una re intervención.

### *Hemorragia digestiva*

Generalmente el débito hemático por la SNG nos alerta del sangrado, si es de mayor cuantía la hematemesis y la melena pueden presentarse, por lo general debidas a una hemostasia defectuosa, es más frecuente con el uso de las suturas mecánicas.

Si se manifiesta tardíamente (entre el 5º y 8º día) puede deberse a la caída de una escara.

Si el cuadro clínico lo amerita se puede recurrir a una endoscopia, con los cuidados pertinentes al posoperatorio inmediato, esta puede resultar terapéutica; actualmente es recomendable el uso de clips.

Si la hemorragia es persistente o descompensa al paciente se debe reintervenir desmontando la cara anterior de la anastomosis y efectuando hemostasia directa.

### *Fugas anastomóticas*

De muy variable cuantía, muchas veces pasan desapercibidas, en otras ocasiones se manifiestan a través de los drenajes, sin repercusión clínica o ser motivo de abscesos intra-abdominales y sepsis.

Es fundamental un seguimiento clínico riguroso, así como la valoración del débito de los drenajes, el uso de azul de metileno podrá aportar para el diagnóstico, debiendo recurrir a la ecografía y a la tomografía axial computada con contraste hidrosoluble. Esta constituye un elemento fundamental ya que permite certificar la localización, la ubicación y el número de colecciones y /o abscesos, lo que facilita la táctica terapéutica.

El abanico de posibilidades terapéuticas es variable y depende fundamentalmente de su ubicación, de la cuantía del débito, de la presencia o no de colecciones.

El principio fundamental es asegurarse un adecuado drenaje de las colecciones, así como prevenir la sepsis con el uso de antibióticos adecuados y una vía de alimentación sea parenteral o enteral. El uso de somatostatina o su sintético, el octreotride, puede ser de utilidad en las fístulas altas; si su uso no es efectivo dentro de las primeras 72 horas es poco probable su efectividad.

Si las condiciones que muestran las imágenes (ecografía y TAC) son favorables se puede recurrir al drenaje percutáneo.

El abordaje directo de la dehiscencia quirúrgicamente no es aconsejable, por lo que la re-intervención debe estar dirigida a desfuncionalizar, a efectuar una vía de alimentación y en casos extremos a la resección gástrica total con reconstrucción diferida.

En las fistulas esófago-yeyunales se tiene como opción desfuncionalizar mediante un esofagostoma cervical. Si la dehiscencia fuese importante se debe evaluar desmontar la anastomosis o la resección esofágica para reconstituir el tránsito en un segundo tiempo.

Una consideración especial merecen las fístulas terminales del muñón duodenal, que en muchas ocasiones merecen un abordaje temprano efectuando una duodenostomía a lo Welch.

En caso de un cierre dificultoso del duodeno, hemos propuesto dejar, profilácticamente, una SNG en el asa aferente para poder efectuar aspiración continua en caso de dehiscencia.

Existen indicaciones muy puntuales para el tratamiento endoscópico mediante el uso de prótesis (en las esófago-yeyunales) o grapas.

### *Necrosis isquémica del remanente gástrico*

Es una complicación rara pero muy grave. Secundaria a la ligadura de la coronaria estomáquica en su origen y a la desvascularización del fundus

gástrico, generalmente asociado a la ligadura de los vasos cortos en una esplenectomía.

El diagnóstico es endoscópico y se debe efectuar la gastrectomía total.

En algunas ocasiones la ligadura de los vasos cortos en la movilización del fundus (en la operación de Nissen o en la esplenectomía) involucra un pequeño segmento parietal dando lugar a una perforación isquémica.

### *Pancreatitis aguda*

Complicación secundaria posiblemente debida a la manipulación pancreática, lesiones vasculares u obstrucción de la papila en el manejo del muñón duodenal. Puede complicar severamente el posoperatorio, el cuadro clínico es similar al de la pancreatitis litiásica, se diagnostica por la clínica y el laboratorio con la ayuda de la TAC.

### *Errores en el montaje*

El más frecuente es la gastroileostomía inadvertida, ocasiona cuadros severos de diarrea y desnutrición. El diagnóstico es radiológico y su corrección quirúrgica.

### *Estenosis de la anastomosis*

Se manifiesta precozmente por alto débito en la SNG y más tardíamente por intolerancia alimentaria, náuseas y vómitos.

Precozmente se puede deber a edema de la boca anastomótica o a la sutura de ambas caras anastomóticas.

El diagnóstico es radiológico y/o endoscópico. El tratamiento depende de la etiología; en las estenosis cicatrizales hoy se cuenta con la posibilidad de las dilataciones endoscópicas.

El diagnóstico diferencial debe efectuarse con otros trastornos mecánicos.

### *Trastornos mecánicos*

Como la torsión de la anastomosis, hernias internas o tardíamente con las invaginaciones yeyuno-gástricas tanto anterógradas como retrógradas.

El diagnóstico es radiológico y/o endoscópico y la resolución es quirúrgica.

### *Disfagia*

Secundaria una anastomosis esófago-yeyunal estrecha, o en el contexto de un operación de Nissen a una funduplicatura demasiado ceñida.

Puede ser transitoria, producto del proceso inflamatorio y resolverse espontáneamente; si persiste, el diagnóstico es endoscópico.

En el caso de estenosis anastomótica el tratamiento primario es la dilatación endoscópica, si la valvuloplastia es estrecha se debe reoperar.

### *Atrapamiento aéreo (bloating)*

Frecuente en la valvuloplastía de Nissen, debida a la dificultad de eructar, por lo que queda aire atrapado en el estómago causando distensión y molestia epigástrica.

Los casos leves se tratan con proquinéticos. En los casos severos se debe colocar una SNG.

Si se prolonga mas allá del mes se debe estudiar radiológicamente la anatomía y la evacuación gástrica.

## **Complicaciones tardías (secuelas)**

Pueden estar en relación a la técnica quirúrgica o a los cambios fisiológicos y metabólicos consecuencia de las modificaciones del proceso digestivo.

### *Recidiva ulcerosa*

Si bien la cirugía de la enfermedad ulcerosa hoy es infrecuente, la recidiva es una complicación a tener presente fundamentalmente en los casos de úlcera duodenal, más que la gástrica.

En las gastroyeyunostomías podemos encontrar úlceras marginales en los primeros centímetros del asa eferente o en la anastomosis. El diagnóstico es endoscópico y el tratamiento primario médico.

Una de las complicaciones de la úlcera de neoboca es:

### *Fístula gastroyeyunocólica*

Las úlceras gastro-yeyunales o las marginales pueden penetrar en la pared colónica y provocar una fístula que se manifiesta por importantes diarreas y dolor abdominal. El diagnóstico es radiológico, y el tratamiento es quirúrgico.

### *Antro retenido*

Complicación actualmente poco frecuente, anteriormente se observaba en la cirugía por enfermedad ulcerosa duodenal.

Cuando se realiza una gastrectomía con reconstrucción a lo BII y no se ha efectuado una resección antral completa, este remanente antral segrega gastrina ininterrumpidamente porque no es inhibida por el ácido clorhídrico, lo que ocasiona la aparición de úlceras marginales.

La medición de gastrina y el uso de isótopos que permiten identificar mucosa secretora pueden orientar su difícil diagnóstico.

### *Esofagitis/Gastritis alcalina*

La presencia de ácidos y sales biliares en el muñón gástrico alteran la barrera mucosa con la consiguiente gastritis. No es infrecuente que los pacientes gastrectomizados presenten además síntomas de reflujo gastroesofágico. El reflujo del contenido ácido residual tiene poca significancia, no así el de secreción bilio-pancreática.

La esofagitis resultante puede ser severa provocando lesiones histológicas que deben ser valoradas.

Clínicamente el paciente presenta dolor y ardor retroesternal acompañado de vómitos biliosos, en el caso de gastritis alcalina no es infrecuente el sangrado.

La endoscopia con biopsia es mandatoria, esta mostrará en el estómago una mucosa francamente congestiva con lago bilioso y fácilmente sangrante al contacto (síndrome rojo/verde); en el esófago se observarán diferentes grados de esofagitis acompañada de diversos cambios histológicos.

El tratamiento médico es poco efectivo.

Se han descrito diferentes tácticas para solucionar el problema, como la interposición de un asa isoperistáltica entre el muñón gástrico y el duodeno (operación de Henley-Soupault), hoy la conversión del BII en una anastomosis en Y de Roux con un asa eferente larga es lo más frecuentemente usado.

### *Litiasis biliar*

El mecanismo hormonal de estimulación de la secreción biliar (colecistoquinina) se encuentra alterado en los gastrectomizados y si a ello asociamos la sección vagal hace que la incidencia de litiasis vesicular sea mayor en estos pacientes.

### *Cáncer del muñón gástrico*

Pasados 20 años de la gastrectomía el muñón gástrico tiene una posibilidad de alrededor de 5 veces más de riesgo de cáncer. Por lo cual sería aconsejable realizar endoscopias de control en este grupo de riesgo.

Debemos distinguirlo de la recidiva tumoral (más precoz).

Se atribuye entre otras causas a las alteraciones secundarias al reflujo duodenal, el cambio de flora por la anaclorhidria y el rol carcinogénico del *Helicobacter pylori* (por lo que se aconseja erradicarlo).

## **Trastornos funcionales**

Estos se producen por la pérdida del reservorio gástrico a lo que se suma la denervación vagal y los defectos de absorción resultantes de la alteración del tránsito.

### *Diarrea posvagotomía*

Los pacientes sometidos a vagotomía tienen una mayor incidencia de diarrea, esta suele ser transitoria pero en ocasiones persiste llegando a ser incapacitante. Se atribuye a la alteración de la motilidad intestinal, a la contaminación bacteriana del intestino proximal así como a poner de manifiesto una enfermedad celíaca no diagnosticada previamente, o a una deficiencia de lactasa, cuando mejoran restringiendo la ingesta de lácteos.

En general responden al tratamiento médico-dietético.

### *Síndrome de asa aferente*

Secundario a la acumulación de secreción bilio-pancreática en segmento aferente a la anastomosis gastroyeyunal en el BII, que no puede drenar adecuadamente al asa eferente. La estasis de los fluidos biliopancreáticos ocasiona proliferación bacteriana, malabsorción.

Clínicamente, los pacientes presentan distensión postprandial con abundantes vómitos biliosos no alimentarios.

Debe hacerse el diagnóstico diferencial con la gastritis alcalina. El diagnóstico se efectúa con imágenes, visualizando el asa dilatada y endoscopia. Debe tratarse efectuando un Braun al pie que permita la descompresión del asa.

### *Síndrome de estasis de la Y de Roux*

La falta de propulsión antral sumado a la alteración del complejo motor del yeyuno (ondas terciarias) y la falta del marcapaso duodenal ocasionan a veces un franco retardo en la evacuación del muñón gástrico que se manifiesta por sensación de plenitud, distensión y eventualmente vómitos; con frecuencia, bezoares gástricos. Se propone como tratamiento minimizar el tamaño del muñón.

### *Síndrome de dumping*

Secundario a rápido vaciamiento del muñón gástrico que ocasiona una distensión del asa intestinal con contenido hiperosmótico ocasionando dolor, sensación de plenitud, y un cuadro vasomotor caracterizado por rubor, sudoración, taquicardia, palpitaciones e hipotensión más tardíamente pueden presentar hipoglucemia y diarrea.

Se refieren dos tipos de *dumping*, el *precoz*, que aparece inmediatamente con la ingesta y el *tardío*, horas más tarde.

La evolución del síndrome es muy variable; en ocasiones, con dieta adecuada, como se verá más adelante los pacientes se adaptan y no necesitan

del tratamiento quirúrgico que ofrece numerosas posibilidades, ninguna de ellas netamente efectiva (reconversión BII a BI, interposición de asa, *pouch* intestinal, etc.)

## Trastornos y secuelas nutricionales y metabólicas

Los pacientes expuestos a gastrectomía sufren estrés quirúrgico y la mayoría presentan desnutrición o riesgo de desnutrición. En general, presentan un deterioro del estado nutricional y luego dificultad para ganar peso. Esta situación se puede dar por temor a la ingesta, complicaciones de la cirugía o por malabsorción de proteína y grasas. A esto se le suma la dificultad para consumir grandes volúmenes y es por ello que la primera indicación de la dieta luego de la cirugía es ingerir comidas frecuentes, cada dos o tres horas y de pequeño volumen.

Las características del plan de alimentación luego del postquirúrgico inmediato son:

- Rica en hidratos de carbono complejos
- Rica en proteínas
- Levemente hipograsa
- Baja en azúcares simples (para evitar la hiperosmolaridad que causa el pasaje rápido al intestino)

**Proteínas:** seleccionar las de fácil digestión, modificadas por cocción para acelerar los pasos de hidrólisis enzimática. La disminución de las enzimas proteolíticas dificulta la digestión inicial de las proteínas, especialmente de la caseína de la leche. Luego de un tiempo se alcanza una completa adaptación al consumo de cualquier tipo de proteína, ya que la proteólisis pancreática es suficiente para lograr una digestión normal.

**Grasas:** comenzar en un principio con las emulsionadas, se absorben con mayor facilidad y requieren menor acción de las sales biliares. La dieta debe ser levemente hipograsa, con selección de las mismas.



*Líquidos*: consumirlos alejados de las comidas, ya que así se evacuan más rápido.

*Fibra*: proporcionar hemicelulosa cocida y subdividida, ya que los alimentos ricos en fibra requieren mayor digestión y son más estimulantes del peristaltismo.

Se recomienda cubrir al paciente con un régimen completo lo antes posible, considerando la progresión de alimentos y su incorporación de manera paulatina y de a uno por vez, para evitar que se afecte el estado nutricional.

### *Recomendaciones dietéticas*

- Ofrecer alimentos con alta densidad calórica, pero en pequeños volúmenes.
- Tomar líquidos 30 minutos antes o después de comer, preferentemente sin gas y dietético.
- Evitar las temperaturas extremas.
- Limitar el consumo de hidratos de carbono simples, incorporar lentamente las grasas y fibras. No limitar las grasas, en caso de esteatorrea suministrar enzimas pancreáticas teniendo en cuenta el déficit de vitaminas liposolubles y la posible malabsorción de calcio.
- Insistir en la masticación adecuada. No es necesario procesar los alimentos.
- Suplementar con hierro y vitamina B12.
- Realizar una evaluación nutricional completa que incluya anamnesis alimentarias a lo largo del tratamiento.
- Tener en cuenta un soporte nutricional para alcanzar los requerimientos nutricionales diarios.

### *Soporte nutricional*

En el prequirúrgico las siguientes guías recomiendan:

- **ESPEN:** «...pacientes con riesgo nutricional severo, se benefician de un soporte nutricional por 10 a 14 días previo a la cirugía, aunque esto implique retrasarla...».

En todo paciente con cáncer, que será sometido a cirugía abdominal mayor se recomienda alimentación enteral inmunomoduladora (arginina, ácidos grasos  $\omega$ -3 y nucleótidos) durante 5-7 días independientemente de su estado nutricional. Dichas sustancias inmunomoduladoras aportan los requerimientos nutricionales necesarios, y además mejoran el estado inmunológico, minimizando la respuesta a la agresión quirúrgica. Colaboran a una menor incidencia de complicaciones (vómitos, distensión abdominal y diarreas) que permiten la normalización de la alimentación del paciente lo antes posible. Mejoran la respuesta inmunitaria local, sistémica y temprana reparación de las heridas. También muestran menor incidencia de complicaciones infecciosas.

- **ASPEN:** «...el soporte nutricional no se debe usar rutinariamente en pacientes que serán sometidos a cirugía mayor...».

El soporte nutricional sería beneficioso en pacientes desnutridos severos o moderados, administrado 7-14 días previos, pero evaluando los riesgos potenciales del soporte en sí mismo y de la demora de la cirugía.

Fórmulas inmunomoduladoras, con inmunonutrientes podrían ser beneficiosas en pacientes desnutridos que serán sometidos a una cirugía abdominal mayor (5-7 prequirúrgicos).

GRADO DE RECOMENDACIÓN «A»

El soporte nutricional *postquirúrgico* precoz es aquel que se inicia en las primeras 24 a 48 horas del postoperatorio. Reduce significativamente el riesgo de dehiscencia de la anastomosis, el riesgo de infección, y reduce de manera no significativa, la infección de la herida quirúrgica, neumonía, el absceso intraabdominal y la estancia hospitalaria.

- **ESPEN:** debe instalarse alimentación enteral por sonda a pacientes que no serán capaces de alimentarse precozmente por vía oral, especialmente en aquellos con desnutrición franca al momento de la cirugía, pacientes sometidos a cirugía oncológica del tracto gastrointestinal.

El uso de formulas inmunomoduladoras está indicado y la alimentación debe ser precoz (24 horas).

GRADO DE RECOMENDACIÓN «A»

## Complicaciones gastrointestinales en pacientes gastrectomizados

En los pacientes gastrectomizados son frecuentes las complicaciones postoperatorias que necesitan de diferentes opciones nutricionales. Dentro de los efectos adversos que se conocen luego de la cirugía se incluyen:

1. Síndrome de *dumping* temprano y tardío.
2. Maldigestión y malabsorción.
3. Diarrea pos gastrectomía.
4. Anemia.
5. Náuseas y vómitos.
6. Malnutrición.
7. Deficiencias de vitaminas y minerales

Todas estas consecuencias alteran de alguna u otra manera, tanto el estado nutricional como la capacidad de ingesta y utilización de nutrientes, como así también la calidad de vida de los pacientes.

### 1. Síndrome de evacuación gástrica (*dumping*)

Si bien el *dumping* aparece citado en la literatura, en la práctica, con el uso de la técnica anisoperistáltica y las precauciones tomadas en el plan de

alimentación posquirúrgico, ya casi no se ve o se presentan síntomas aislados que mejoran rápidamente con el reposo.

*Tratamiento:* en principio, el síndrome de vaciamiento rápido o *dumping* se trata con medidas dietéticas como aumentar el aporte de proteínas, moderar las grasas, disminuir la concentración de hidratos de carbono simples, evitar líquidos con las comidas (incorporarlos 30 o 60 minutos antes o después de la ingesta), mayor fraccionamiento de las comidas y menor volumen, luego de comer esperar una a dos horas antes de acostarse. A pesar de estas medidas, en el 1 % de los pacientes persisten los síntomas, por lo cual en algunos enfermos es necesaria la corrección quirúrgica.

## 2. Malabsorción y maldigestión

La ausencia o disminución importante de ácido clorhídrico y de otras secreciones que modulan la secreción de enzimas pancreáticas (gastrina, secretina, etc.) produce una insuficiencia pancreática exocrina postgastrectomía, que tiene como consecuencia producir una dificultad para la digestión de proteínas y grasas. El déficit de secreción de enzimas lipolíticas contribuiría a maldigestión de grasa y esteatorrea. La malabsorción de grasas puede mejorar con la administración de enzimas pancreáticas. El déficit de amilasa produce maldigestión de carbohidratos complejos. Por otro lado, puede existir malabsorción también por sobrecrecimiento bacteriano, mal función de la vesícula biliar y tránsito intestinal acelerado. La alteración en la absorción produce una manifestación predominante en la pérdida de peso, que ocurre en el 20-80 % de los pacientes sometidos a una gastrectomía parcial. Como toda cirugía tiene un proceso adaptativo durante el cual mejoran estas funciones, según la individualidad de cada paciente.

## 3. Diarrea posgastrectomía

Suele producirse unas dos horas tras la ingesta y con más frecuencia cuando se han ingerido alimentos hiperosmóticos. Las causas son múltiples: sección del nervio vago, mala función del vaciado de la vesícula biliar y la pérdida del píloro, con el consiguiente aumento de la velocidad del tránsito. También contribuyen de manera importante la maldigestión y malabsorción.

Se recomienda una dieta que disminuya la velocidad del tránsito gastrointestinal, rica en fibra soluble e hipograsa.

#### 4. Anemia

El factor intrínseco secretado por las células parietales gástricas es necesario para la absorción de la vitamina B12 en el íleon distal. Los pacientes gastrectomizados acaban sufriendo invariablemente, luego del año de la cirugía, malabsorción de dicha vitamina. Además, los pacientes pueden presentar malabsorción de hierro y ferropenia.

La anemia ferropénica se observa por déficit crónico de hierro, aproximadamente en el 30 a 50 % de los pacientes, se puede dar tanto por pérdidas hemáticas como por falta de ácido clorhídrico que facilita su absorción.

La anemia megaloblástica puede deberse al déficit de ácido fólico como consecuencia de una menor ingesta o como resultado de una menor absorción duodenal en el caso de una gastrectomía de tipo Billroth II. Dicha anemia es más frecuente en pacientes con gastrectomía total, debido a la ausencia de las células parietales que son las que secretan el factor intrínseco necesario para que la vitamina B12 sea absorbida en el íleon.

Se valorará la presencia de anemia controlando las concentraciones plasmáticas de hierro, vitamina B12 y ácido fólico y se administrarán suplementos cuando sea necesario.

Para el tratamiento de la anemia por deficiencia de vitamina B12, se utilizan inyecciones intramusculares o vitamina B12 vía oral, según el *Annals of Surgical Oncology* se ha publicado en 2011 en un trabajo que evalúa la eficacia y seguridad de remplazo de vitamina B12 por vía oral luego de una gastrectomía total en pacientes con cáncer. Las recomendaciones vía oral son: 2000 mcg de vitamina B12 oral diaria y 1000 mcg inicialmente al día y semanal y luego mensualmente puede ser tan eficaz como la administración intramuscular en la obtención hematológica a corto plazo y las respuestas neurológicas en pacientes con deficiencia de vitamina B12.

5. Náuseas, vómitos y dolor abdominal pos-ingesta, en ocasiones en el contexto de *dumping* precoz, y disfagia.

### 6. Malnutrición

Es común, previa a la cirugía, consecuencia de la sintomatología presente, dolor abdominal, saciedad precoz y pobre ingesta. Es por esto que toma relevancia la realización de una valoración nutricional completa de los pacientes, tanto subjetiva como objetiva, porque se podrán en determinados casos tomar medidas de intervención nutricional, con el objetivo de que el paciente responda mejor al tratamiento quirúrgico. El porcentaje de pérdida de peso es un parámetro clínico que ha demostrado buena correlación con la morbimortalidad postoperatoria, una pérdida de peso del 10 % en 6 meses se considera muy importante, es decir, el riesgo de complicaciones aumenta con la cuantía de la pérdida y el tiempo en que se produjo esa pérdida.

La malnutrición calórica proteica es muy frecuente en los gastrectomizados y la incidencia de depleción del peso luego de la cirugía es del 39 %, los pacientes presentan dificultad para recuperar su peso.

«Los pacientes sometidos a cirugía gástrica de magnitud tardan excesivo tiempo en satisfacer sus necesidades nutricionales; ya que la mayoría de los pacientes llega con un estado avanzado de la enfermedad neoplásica con importante pérdida de peso y esto se constituye en un desafío para el abordaje nutricional temprano y oportuno. El soporte nutricional perioperatorio ha demostrado ser útil para recuperar parámetros bioquímicos e inmunológicos y reducir las complicaciones en pacientes desnutridos severos».

Luego de la cirugía, la disminución del peso se puede deber a falta de apetito, pérdida de la capacidad gástrica de reservorio, dispepsia, alteración de la motilidad intestinal, disfagia, saciedad precoz. Esta pérdida puede llevar a malnutrición y esta última favorecer la aparición de efectos indeseables como son la disminución de la respuesta inmunitaria, mala cicatrización de las heridas y aumento de las infecciones.

Se reconocen múltiples publicaciones que hacen referencia a que valores bajos de albúmina correlacionan con complicaciones quirúrgicas como dehiscencias de anastomosis a corto plazo. En base a esto, se publicó en 2012 un trabajo que evalúa el estado nutricional y la presencia de complicaciones en pacientes sometidos a gastrectomías por cáncer en forma retrospectiva. Se reclutaron datos de 669 pacientes con resección curativa y se determinó el NRI (Índice de Riesgo Nutricional) al quinto día postquirúrgico y excluyeron todos los pacientes con presencia de otros factores de riesgo para complicaciones relacionadas con las heridas. Los resultados muestran que el NRI al quinto día postoperatorio identifican un 84,6 % de pacientes desnutridos. Del total de pacientes, 66 presentaron complicaciones de la herida, siendo 62 de estos 66 pacientes desnutridos según NRI. El trabajo concluye que la desnutrición en el postquirúrgico de estos pacientes, influye directamente en el desarrollo de complicaciones asociadas a la herida.

### *7. Otros déficits vitamínico-minerales*

Están descritas carencias de ácido fólico (cuya carencia, al igual que la de B12 puede causar anemia megaloblástica), vitaminas liposolubles y elementos traza como el zinc. Además de la 25(OH)-vitamina D, el calcio también puede estar disminuido, alterando por tanto el metabolismo óseo. El desarrollo de osteoporosis y osteomalacia es frecuente pero a largo plazo, entre 15 a 20 años después de la resección gástrica total o parcial, pero sin embargo esto se ha observado en pacientes con úlcera péptica. Debemos recordar la sobriedad de los pacientes gastrectomizados por cáncer. Se observó que entre los principales factores causales se encuentran la malabsorción de calcio y de vitamina D e ingesta deficiente. Se manifiesta con fracturas, aumento sérico de la fosfatasa alcalina y disminución de la densidad ósea. Como conclusión, aunque los pacientes con gastrectomía están en riesgo de desarrollar enfermedad metabólica ósea, con los datos actuales no es posible establecer si el tratamiento con calcio y/o vitamina D es efectivo para su prevención y tratamiento. Desconocemos la correcta dosificación de estos micronutrientes en este grupo de pacientes, aunque intuimos que pueden existir diferencias entre distintas poblaciones. Respecto a la utilización de otras terapias en el

tratamiento de la osteoporosis (bifosfonatos, PTH,...) existen pocos estudios que avalen su utilidad en estos pacientes.



# Cirugía bariátrica

**DRES. LUIS TOMÁS EMILIO CHIAPPETTA PORRAS Y  
BERNABÉ MATÍAS QUESADA**

## Introducción

La *obesidad* es definida como una *acumulación excesiva de grasa que causa enfermedad*. Es una enfermedad crónica e incurable, definida por la Organización Mundial de la Salud (OMS) como una de las más importantes epidemias del mundo moderno.<sup>[14]</sup> El riesgo de morbilidad y mortalidad de la obesidad es directamente proporcional al grado de sobrepeso,<sup>[5]</sup> siendo los pacientes con más alto riesgo aquellos categorizados como obesos mórbidos u obesos clínicamente severos. La manera más utilizada para clasificar a los individuos con sobrepeso y obesidad es el *Índice de Masa Corporal (IMC)*, cuyo valor surge de dividir el peso por el cuadrado de la talla:

$$\text{Índice de masa corporal} = \frac{\text{peso}}{(\text{talla})^2}$$

El grado de sobrepeso se clasifica de la siguiente manera:

- **IMC 35-40:** obesidad grado II
- **IMC 40-50:** obesidad grado III u obesidad mórbida
- **IMC 50-60:** súperobesidad
- **IMC > 60:** supersúperobesidad o triple obesidad

La etiología de esta enfermedad es multifactorial y surge probablemente de la interacción entre factores ambientales, genéticos y hormonales. Un gran número de hormonas que participan en un complejo mecanismo regulatorio entre el intestino y el sistema nervioso central han sido muy estudiadas durante los últimos años. Alteraciones en estos mecanismos complejos de regulación pueden producir y/o perpetuar la obesidad. Una de las enterohormonas más estudiadas es la grelina, producida fundamentalmente por células ubicadas en el *fundus* gástrico y cuyos efectos serían orexígenos, por lo que procedimientos quirúrgicos que resecan (gastrectomía en manga) o excluyen (*by pass* gástrico) esta porción del estómago provocarían descensos en su producción, logrando así un efecto anorexígeno.<sup>[4]</sup>

## Cuadro clínico

El cuadro clínico del obeso mórbido se halla íntimamente relacionado al grado de sobrepeso que presenta el paciente y con la presencia de enfermedades asociadas conocidas como comorbilidades. Las más frecuentes son:

- Hipertensión arterial
- Diabetes mellitus tipo 2
- Dislipemias
- Problemas cardiovasculares
- Osteoartrosis de articulaciones de carga
- Patología lumbar crónica
- Insuficiencia venosa crónica de miembros inferiores
- Reflujo gastroesofágico
- Apneas del sueño

La manera más sencilla de diagnosticar y clasificar a la obesidad es con el IMC. La presencia o ausencia de las comorbilidades asociadas es muy

importante por lo que los protocolos de evaluación preoperatoria para cirugía bariátrica incluyen la realización de los siguientes estudios:

- *Laboratorio completo*: hemograma, hepatograma, función renal, coagulograma, perfil tiroideo, insulinemia y cálculo del índice de insulinoresistencia HOMA, dosaje de vitaminas como la vitamina D y la B12, etc.
- *Ecografía abdominal*: buscando la presencia de litiasis vesicular y esteatosis hepática.
- *Electrocardiograma, ecocardiograma y riesgo quirúrgico cardiovascular*.
- *Examen funcional respiratorio y riesgo quirúrgico neumonológico*.
- *Endoscopia digestiva alta* buscando la presencia de hernia hiatal, signos de reflujo gastroesofágico y siempre con biopsia de antro gástrico para diagnosticar infección por *Helicobacter pylori*.
- *Ecodoppler venoso de miembros inferiores*.
- *Polisomnografía* en casos de sospecha de apneas del sueño.

El manejo de este complejo grupo de pacientes, frecuentemente portadores de muchas de estas comorbilidades, debe realizarse en forma multidisciplinaria, por lo que la mayoría de los equipos de trabajo se componen de las siguientes especialidades: clínica médica, endocrinología, psiquiatría, nutrición, cirugía, cardiología, neumonología, anestesiología, etc.<sup>[11]</sup>

La evolución natural de la obesidad mórbida se acompaña de un riesgo aumentado de mortalidad y numerosos estudios han calculado una disminución de la expectativa de vida para la obesidad severa de entre 5 y 20 años respecto a la población no obesa. El tratamiento quirúrgico mediante la mayoría de las técnicas disponibles, y principalmente con el *by pass* gástrico, se acompaña de una significativa reducción del riesgo de mortalidad.<sup>[1, 13]</sup>

## Tratamiento

El tratamiento quirúrgico está indicado en pacientes que cumplan las siguientes condiciones:<sup>[2, 10]</sup>

- IMC  $\geq$  35 kg/m<sup>2</sup> con la presencia de comorbilidades asociadas
- IMC  $\geq$  40 kg/m<sup>2</sup>
- Edad entre 16 y 70 años
- Riesgo quirúrgico aceptable
- Paciente competente e informado o tercero responsable
- Equipo tratante capacitado

No existe evidencia de que el fracaso de tratamientos nutricionales previos asegure el éxito del tratamiento quirúrgico, por lo que hoy en día no es un requisito preoperatorio.

Existen numerosos procedimientos quirúrgicos dentro del arsenal bariátrico. Los más frecuentemente indicados se clasifican de acuerdo a su principal mecanismo de acción en:

### *Restrictivos:*

- Banda gástrica ajustable
- Gastrectomía en manga

### *Mixtos:*

- *By pass* gástrico en Y de Roux

### *Malabsortivos:*

- Derivación biliopancreática (Scopinaro)
- Derivación biliopancreática con *switch* duodenal (Marceau)

Todas estas operaciones pueden realizarse por videolaparoscopia, abordaje particularmente beneficioso en este tipo de pacientes.

### *Banda gástrica ajustable*

Es el menos invasivo de todos los procedimientos bariátricos. Consiste en la colocación de una banda rodeando la unión esofagogástrica cuyo posterior ajuste mediante un puerto de acceso subcutáneo permite grados variables de restricción al pasaje alimentario. Presenta las menores cifras de morbilidad postoperatoria temprana, pero a largo plazo las reoperaciones por descenso ponderal insuficiente así como también por complicaciones como la erosión (migración de la banda a la luz gástrica) y deslizamiento o slippage adquieren significativa relevancia. El descenso ponderal promedio suele ser inferior al 50 % de exceso de peso perdido. Esta técnica tiene un leve a moderado efecto beneficioso sobre la mayoría de las comorbilidades de la obesidad. La suplementación vitamínica suele no ser necesaria a largo plazo.<sup>[6]</sup>

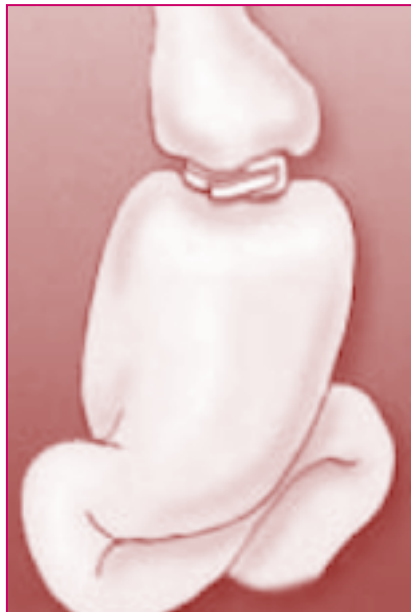


FIGURA 1. ESQUEMA DE LA BANDA GÁSTRICA AJUSTABLE

### *Gastrectomía en manga*

Es una técnica restrictiva y resectiva, ya que en ella se realiza una resección gástrica mayor incluyendo el fundus, zona donde se produce mayormente la hormona grelina, postulándose que además de la restricción, el mecanismo

por el cual esta operación produce descenso ponderal está, al menos en parte, hormonalmente mediado. Las complicaciones más importantes en el postoperatorio inmediato son las fístulas (incidencia variable alrededor del 3 %) y los sangrados de la línea de grapas de sutura mecánica.<sup>[3]</sup> Debido a que el grosor de la pared gástrica difiere según el sector anatómico del estómago, se recomienda utilizar en el antro cartuchos con grapas cuya altura de cierre es mayor, para evitar la mala formación de grapas y la potencial filtración y/o sangrado. Se recomienda siempre dejar ofrecido un drenaje a la línea de sutura.<sup>[2]</sup> Los efectos a largo plazo en el descenso ponderal con esta operación son desconocidos, pero a mediano plazo son superiores a los de la banda gástrica ajustable y ligeramente inferiores a los del *by pass* gástrico, con porcentajes excesos de peso perdidos (% EPP) promedio del 60-70 %. La suplementación vitamínica suele no ser necesaria a largo plazo. Ante casos de descenso ponderal insuficiente esta técnica permite ser convertida en una segunda intervención a un *by pass* gástrico o a una derivación biliopancreática. Esta técnica está especialmente indicada en pacientes con supersúperobesidad, con el objetivo de disminuir la morbimortalidad de técnicas más complejas.

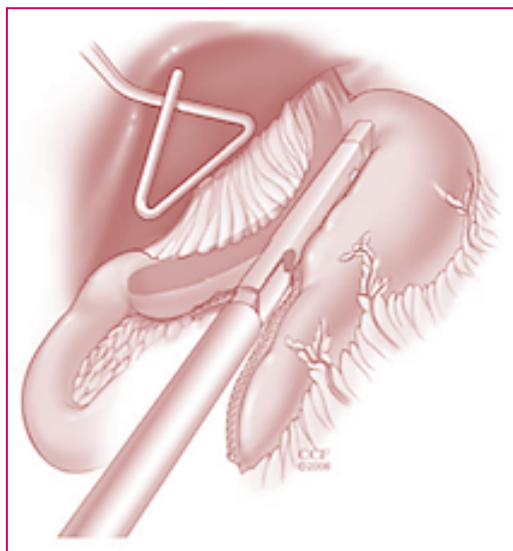


FIGURA 2. ESQUEMA DE LA GASTRECTOMÍA EN MANGA

### *By pass gástrico en Y de Roux*

Esta técnica es considerada el *gold standard* de las operaciones bariátricas. Consiste en la confección, mediante la utilización de suturas mecánicas, de un pouch gástrico proximal de aproximadamente 30 ml de capacidad al que se anastomosa un asa yeyunal en Y de Roux de una longitud variable desde 75 a 200 cm de largo, denominada asa alimentaria ya que hasta su unión con el asa biliar en el pie de la Y de Roux, no recibe secreciones gástricas, biliares ni pancreáticas por lo que a lo largo de ella no se produce absorción significativa de nutrientes. El ascenso del asa alimentaria puede ser realizado por vía ante o retrocólica, acompañándose esta última de una incidencia más elevada de obstrucciones intestinales por defectos mesentéricos en el postoperatorio. La anastomosis puede ser realizada en forma manual o mediante el uso de suturas mecánicas circulares o lineales. La mayor parte de los grupos calibran su diámetro interno entre 12 y 25 mm. La morbilidad temprana se halla representada casi exclusivamente por fístulas anastomóticas y de la línea de grapas de las suturas mecánicas, teniendo estas últimas una incidencia algo mayor, por lo que siempre se recomienda dejar un drenaje anastomótico al finalizar la operación.<sup>[7, 8]</sup> La estenosis anastomótica presenta una incidencia cercana al 5 % y suele presentarse alrededor de los 45 días de la operación inicial y su tratamiento consiste en la dilatación endoscópica de la anastomosis. El efecto de esta operación sobre la mayoría de las comorbilidades de la obesidad es importante, con tasas de curación o mejoría de la diabetes mellitus superiores al 80 %. El % EPP luego de esta operación es en promedio del 70 %. Es necesaria la suplementación vitamínica a largo plazo.<sup>[12]</sup> Casos de desnutrición son la excepción cuando el largo del asa alimentaria es menor de dos metros.

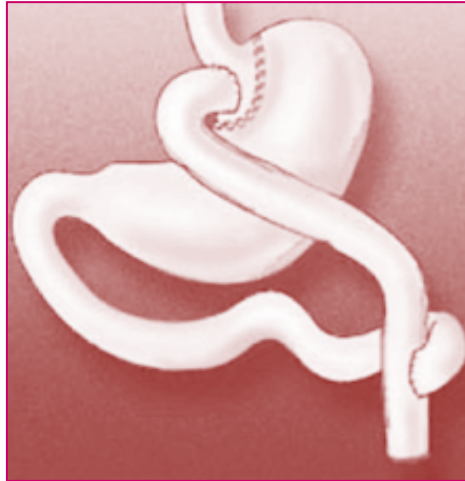

FIGURA 3. ESQUEMA DEL BY PASS GÁSTRICO EN Y DE ROUX

### *Derivaciones biliopancreáticas*

Son operaciones puramente malabsortivas. Muy pocos grupos las realizan en nuestro país. Aunque existen ligeras diferencias entre los distintos tipos de derivaciones, las características comunes incluyen una resección gástrica variable y una exclusión de una gran porción del intestino delgado del tránsito alimentario, usualmente uniendo el asa alimentaria con la biliopancreática en el ileon terminal. Este tipo de operaciones consiguen los máximos descensos ponderales (% EPP mayores al 80 %), a expensas de una tasa no despreciable de efectos adversos, de los cuales el más serio es la desnutrición proteica. El efecto sobre la mayoría de las comorbilidades es importante. La necesidad de suplementación vitamínica es necesaria a largo plazo.<sup>[9]</sup>

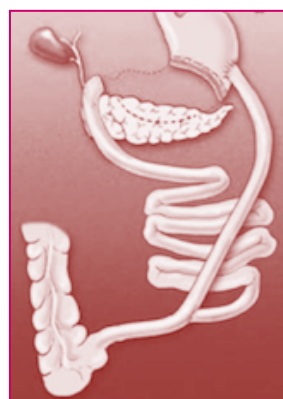

FIGURA 4. ESQUEMA DE LA DERIVACIÓN BILIOPANCREÁTICA DE SCOPINARO



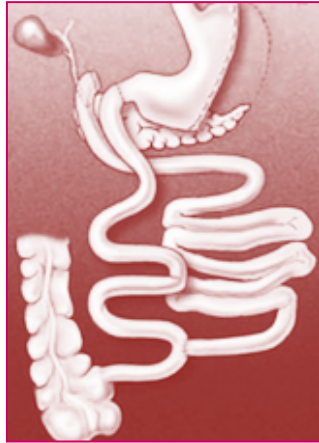


FIGURA 5. ESQUEMA DE LA DERIVACIÓN BILIOPANCREÁTICA CON SWITCH DUODENAL (MARCEAU)

## Algoritmo diagnóstico y terapéutico

El primer paso diagnóstico consiste en la determinación de medidas antropométricas, de las cuales, como ya vimos, la que cobra mayor importancia es el IMC. Debe establecerse la presencia o ausencia de comorbilidades asociadas y si el paciente cumple con las indicaciones generales de tratamiento quirúrgico, entonces se debe ofrecerlo, dependiendo la técnica elegida de múltiples factores, entre los cuales los más importantes son una vez más el IMC y la presencia o ausencia de comorbilidades.

## Referencias bibliográficas

1. ADAMS T, GRESS R, SMITH S, *et al.* Long-Term Mortality after Gastric Bypass Surgery. *N Engl J Med.* 2007;357(8):753-761. doi:10.1056/NEJMoa066603
2. ASOCIACIÓN ARGENTINA DE CIRUGÍA. COMITÉ DE CIRUGÍA VIDEOENDOSCÓPICA Y MINIINVASIVA. *Comisión de Cirugía Bariátrica y Metabólica: Reunión de Consenso 2009. Guías para una cirugía bariátrica segura.* <[https://aac.org.ar/videoteca/laparo/manual\\_bariatrica.pdf](https://aac.org.ar/videoteca/laparo/manual_bariatrica.pdf)>
3. AGGARWAL S, KINI S, HERRON D. Laparoscopic sleeve gastrectomy for morbid obesity: a review. *SOARD.* 2007;3(2):189-194. doi:10.1016/j.soard.2006.10.013
4. AYLIN S. Gastrointestinal surgery and gut hormones. *Curr Opin Endocrinol Diabetes.* 2005;12(1):89-98. doi:10.1097/01.med.0000152979.05456.b6

5. CALLE EE, THUN MJ, PETRELLI JM, RODRIGUEZ C, HEATH JR CW. Body-mass index and mortality in a prospective cohort of US adults. *N Engl J Med.* 1999;341(15):1097-1105. doi:10.1056/NEJM199910073411501
6. CHEVALLIER JM, ZINZINDOHOUE F, DOUARD R, BLANCHE J-P, BERTA J-L, ALTMAN J-J, CUGNENC P-H. Complications after Laparoscopic Adjustable Gastric Banding for Morbid Obesity: Experience with 1,000 Patients over 7 Years. *Obes Surg.* 2004;14(3):407-414. doi:10.1381/096089204322917954
7. CHIAPPETTA PORRAS LTE, ROFF HE, QUESADA BM, et al. *By pass* gástrico por videolaparoscopia para el tratamiento de la obesidad mórbida. Experiencia clínica. *Rev Arg Cirug.* 2007;92(1-2):55-64.
8. ESCALONA A. Complicaciones quirúrgicas en *by pass* gástrico laparoscópico. *Rev Chil Cirug.* 2006;58(2):97-105.
9. MARCEAU P, BIRON S, HOULD F, LABEL S, MARCEAU S, LESCELLEUR O, BIERTHO L, SIMARD S. Duodenal Switch: Long-Term Results. *Obes Surg.* 2007;17(11):1421-1430. doi:10.1007/s11695-008-9435-9
10. NATIONAL INSTITUTES OF HEALTH. Consensus Development Conference Draft Statement on Gastrointestinal Surgery for Severe Obesity, 25-27 March 1991. *Obes Surg.* 1991;1:257-265.
11. SAUERLAND S, ANGRISANI L, BELACHEW M, CHEVALLIER JM, FAVRETTI F, FINER N, FINGERHUT A, GARCIA CABALLERO G, GUIADO MACIAS JA, MITTERMAIR R, MORINO M, MSIKA S, RUBINO F, TACCHINO R, WEINER R, NEUGEBAUER EAM, EUROPEAN ASSOCIATION FOR ENDOSCOPIC SURGERY. Obesity surgery. Evidence-based guidelines of the European Association for Endoscopic Surgery (EAES). *Surg Endosc.* 2005;19(2):200-221. doi:10.1007/s00464-004-9194-1
12. SCHAUER P, BURGUERA B, IKRAMUDDIN S, COTTAM D, GOURASH W, HAMAD G, EID GM, MATTAR S, RAMANATHAN R, BARINAS-MITCHEL E, RAO RH, KULLER L, KELLEY D. Effect of Laparoscopic Roux-En Y Gastric Bypass on Type 2 Diabetes Mellitus. *Ann Surg.* 2003;238:467-485. doi:10.1097/01.sla.0000089851.41115.1b
13. SJÖSTRÖM L, NARBRO K, SJÖSTRÖM CD, KARASON K, LARSSON B, WEDEL H, LYSTIG T, SULLIVAN M, BOUCHARD C, CARLSSON B, BENGTSOON C, DAHLGREN S, GUMMESSON A, JACOBSON P, KARLSSON J, LINDROOS A-K, LÖNROTH H, NÄSLUND I, OLBERS T, STENLÖF K, TORGERSON J, AGREN G, CARLSSON LMS, SWEDISH OBESE SUBJECTS STUDY. Effects of Bariatric Surgery on Mortality in Swedish Obese Subjects. *N Engl J Med.* 2007;357:741-752. doi:10.1056/NEJMoa066254
14. WORLD HEALTH ORGANIZATION: Obesity: Preventing and Managing the Global Epidemia. *WHO Technical Report Series 894.* Geneva. WHO. 2000.

# Complicaciones en la cirugía de la obesidad

**DR. JAVIER ITHURRALDE ARGERICH**

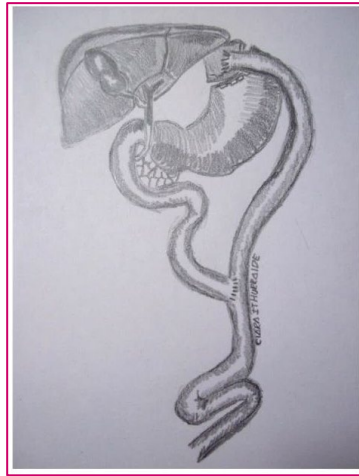
La cirugía bariátrica se ha convertido en uno de los procedimientos más frecuentes en el ámbito quirúrgico en los últimos años. El incremento exponencial de la obesidad mórbida a nivel global generó que el aumento de los procedimientos bariátricos sea directamente proporcional a esta enfermedad, sabiendo que el único tratamiento efectivo para la obesidad mórbida es la cirugía. En la actualidad se va a volver habitual el encontrarse con pacientes operados por obesidad mórbida, lo cual obliga a conocer los diferentes procedimientos. Vamos a necesitar poder diagnosticar y muchas veces poder tratar las complicaciones de estas cirugías.

Hay diferentes procedimientos bariátricos, pero nos focalizaremos en los procedimientos más realizados a nivel mundial hoy en día. Ellos son el *by pass* gástrico en Y de Roux, la banda gástrica, la manga gástrica, el *switch* duodenal y la derivación biliopancreática. Para poder comprender sus complicaciones brevemente explicaremos cada uno.

## **By pass gástrico en Y de Roux (BGYR)**

En el BGYR se crea un reservorio gástrico pequeño con capacidad aproximada de 20 ml que se anastomosa a un asa yeyunal en forma de Y de Roux que «bypassea» desde 120 a 150 cm de intestino delgado. Su función es

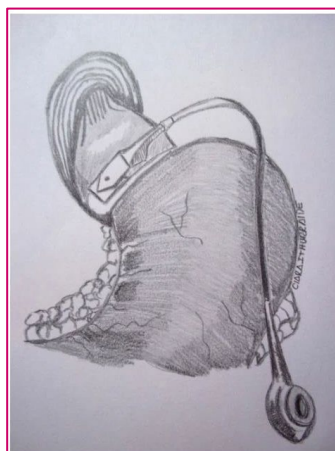
restrictiva (reservorio y anastomosis) y metabólica/hormonal (*by pass*) (DIBUJO 1).



DIBUJO 1. BGYR

## Banda gástrica (BG)

La BG es un procedimiento en el cual se coloca una banda de silicona ajustable por debajo del cardias conformando un reservorio de 15-20 ml. Esta banda ajusta o desajusta, según lo que se necesita, instilando solución fisiológica en un reservorio a nivel subcutáneo que conecta con la banda a través de un catéter intra-abdominal. Su función es exclusivamente restrictiva (DIBUJO 2).



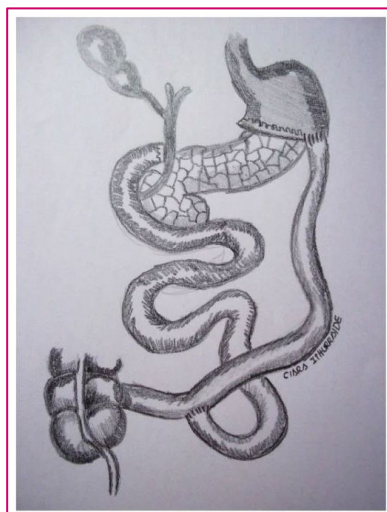
DIBUJO 2. BANDA GÁSTRICA

## Manga gástrica (MG)

La MG o gastrectomía vertical en manga consiste, como su nombre lo indica, en crear una manga o tubo delgado gástrico de aproximadamente 80 a 100 ml sobre la curvatura menor, seccionando y retirando la mayoría del estómago sobre la curvatura mayor.

## Derivación biliopancreática (DBP)

La DBP consiste en una gastrectomía subtotal con un reservorio gástrico de 200 a 500ml con una asa alimentaria de aproximadamente 250 ml, y desde el pie de la Y de Roux una asa común de 50 cm. Su función es malabsortiva/hormonal (asa común corta y *by pass* intestinal) (DIBUJO 3).



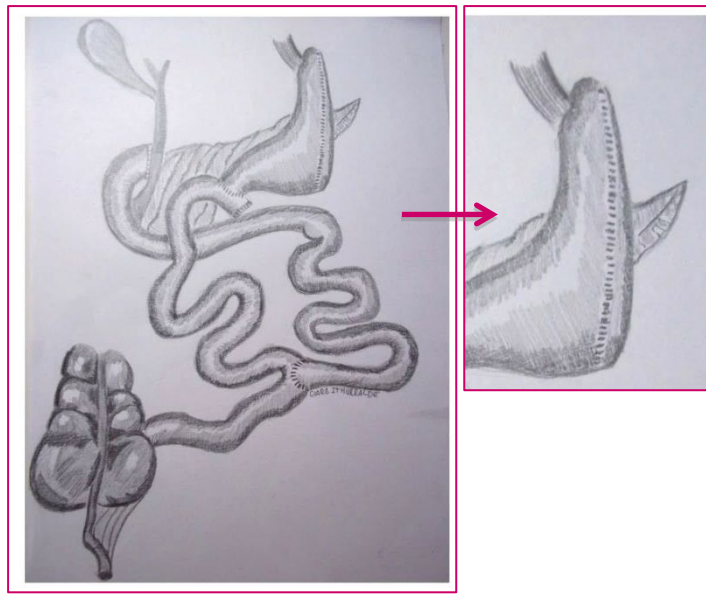
DIBUJO 3. DBP

## Switch duodenal (SD)

El SD consiste en una gastrectomía vertical en manga (de esta cirugía nació luego la idea de realizar la MG como una alternativa de cirugía bariátrica) con un reservorio gástrico aproximado de 100 a 150 ml, asociado a la sección de la primera porción duodenal con la anastomosis duodenoyeyunal postpilórica

dejando un asa alimentaria de 150 cm, y del pie de la Y de Roux una asa común de 75 cm.

Su función es malabsortiva/hormonal (asa común corta y *by pass* intestinal) y restrictiva (manga gástrica) (DIBUJO 4).



DIBUJO 4. SWITCH DUODENAL

Tanto la DBP como el SD son cirugías complejas y que generan complicaciones muy severas por malabsorción por lo que no son realizadas hoy en día en un volumen aumentado. Sin embargo el BGYR, la MG y la BG son los procedimientos mas realizados en la actualidad. Por lo tanto, nos abocaremos a estos últimos tres procedimientos y el objetivo es mencionar las complicaciones exclusivas derivadas de la cirugía gástrica.

## By pass gástrico

### *Estenosis de la anastomosis gastroyeyunal*

La estenosis de la anastomosis ha sido descrita entre el 6 al 20 % de los pacientes con BGYR. La etiología de esta complicación es incierta, aunque se

creo que la tensión de la anastomosis y la isquemia del tejido puede tener un rol preponderante.<sup>[1]</sup>

Los síntomas característicos se presentan varias semanas después de la cirugía y son principalmente vómitos, disfagia, reflujo gastroesofágico y eventualmente la intolerancia alimentaria. El diagnóstico es establecido habitualmente mediante una endoscopia o una seriada esofagográfica constatándose la imposibilidad del pasaje o su disminución (IMAGEN 1).

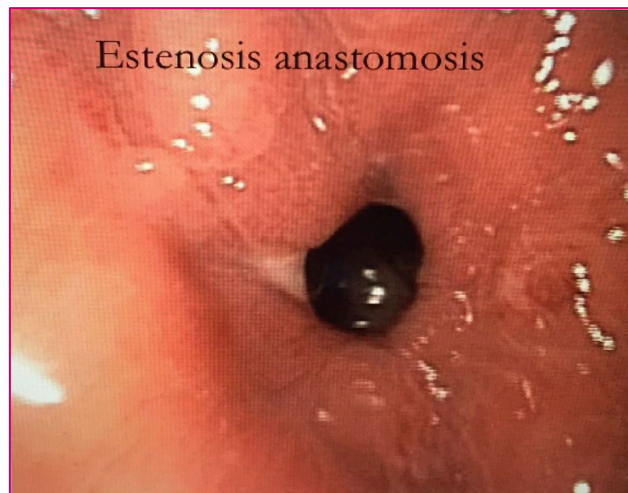

IMAGEN 1. ESTENOSIS DE ANASTOMOSIS GASTROYEYUNAL EN UN BGYR

El tratamiento consta de la dilatación endoscópica con balón, a veces con requerimientos de dilataciones seriadas, pero casi en su totalidad resuelven con esta modalidad de tratamiento. Solo el 0,5 % de las estenosis requieren de una cirugía de revisión y es solo en aquellos con estenosis persistentes y refractarias a las dilataciones.<sup>[2]</sup>

### *Úlceras marginales*

Las úlceras marginales ocurren en su gran mayoría después del mes de la operación. La incidencia se da entre el 0,6 al 16 % de los pacientes. Se presenta habitualmente en la unión gastroyeyunal.<sup>[3]</sup> Las causas de úlceras marginales se pueden dar por:<sup>[4]</sup>

- Pobre perfusión de los tejidos debido a tensión o isquemia de la anastomosis
- La presencia de cuerpos extraños, como grapas de sutura mecánica o sutura de material irreabsorbible
- El exceso de secreción ácida en el reservorio gástrico asociado a fístulas gastrogástricas
- AINE
- Infección por *H. pylori*
- Cigarrillo

Los síntomas asociados son náuseas, dolor epigástrico intenso, sangrado y/o perforación. El diagnóstico se realiza con endoscopia digestiva alta.

El tratamiento, que es altamente efectivo, consiste en la inhibición de la secreción acida con IBP a altas dosis, asociado o no a sucralfato. Se debe frenar el consumo de AINE y el fumar.

La cirugía es extremadamente infrecuente y sólo esta indicada en el contexto de persistencia de dolor o de sangrado recurrente a pesar del tratamiento médico en dosis máxima. De ser necesaria se realiza la revisión de la anastomosis y una vagotomía troncular (DIBUJO 1).<sup>[5]</sup>

### *Hernias internas*

Se han descrito entre un 0 a un 5 % de herniaciones internas en el BGYR por vía laparoscópica.<sup>[6]</sup> La reconstrucción en Y de Roux se asocia con potenciales sitios de herniaciones principalmente en el:

- Defecto mesentérico entre la anastomosis del pie enteroentérica
- Espacio entre el mesocolon transversal y el asa alimentaria si fue subida precólica (hernia o defecto de Petersen)
- Defecto en el mesocolon transversal y el asa de alimentación si fue subida retrocólica



Estos defectos se deben cerrar con sutura no reabsorbible. El riesgo de herniación se reduce del 6 al 3 % aproximadamente.<sup>[7]</sup>

El diagnóstico clínico a veces es dificultoso porque muchas veces los síntomas, similares a los de cualquier oclusión/suboclusión intestinal, son intermitentes y de mayor o menor intensidad, y muchas veces el diagnóstico se realiza durante un episodio de urgencia o con necesidad de resolución quirúrgica. El signo más típico por imágenes se da en la TC con la visualización del signo del «giro o remolino mesentérico (*mesenteric swirl*)» en la raíz del mesenterio.<sup>[8]</sup>

El tratamiento es quirúrgico con la resolución de la herniación, y en el caso del compromiso intestinal, con su resección.

### *Distensión del remanente gástrico*

Es rara pero potencialmente mortal. El remanente es un órgano ciego que ante un íleo paralítico o una obstrucción distal al remanente puede generar su distensión.<sup>[3]</sup> La lesión de los nervios vagos en la cirugía puede contribuir al íleo impidiendo el vaciamiento correcto del estómago. La distensión progresiva puede generar la ruptura de la pared gástrica con pérdida de contenido gástrico y biliar a la cavidad abdominal.

Los síntomas clínicos se caracterizan por dolor, hipo, timpanismo a la percusión en hipocondrio izquierdo, homalgia y distensión abdominal.

El tratamiento de urgencia consiste en la descompresión gástrica mediante una gastrostomía percutánea, y en el caso de sospecha de perforación gástrica, en una laparoscopia de urgencia y resolución según el hallazgo intraoperatorio.<sup>[10]</sup>

### *Fracaso en el exceso de peso o reganancia de peso*

En los pacientes con fracaso de exceso de peso en forma notoria o que tienen una re ganancia excesiva a corto plazo, el factor más frecuente es una mala adaptación al plan de dieta o comportamientos de hábito alimenticio incorrectos.<sup>[11]</sup> Si esto se descarta, se deben pensar en tres posibilidades relacionadas a la cirugía:

- **Fístula gastrogástrica:** fístula entre el reservorio gástrico y el estómago remanente permitiendo el pasaje de comida por la vía estómago-duodenal. Habitualmente asociado a la ganancia de peso el paciente presenta síntomas asociados a un reflujo gastroesofágico importante. El diagnóstico más sencillo es a través de una seriada esofagogástrica o en su defecto una endoscopia (IMAGEN 2).

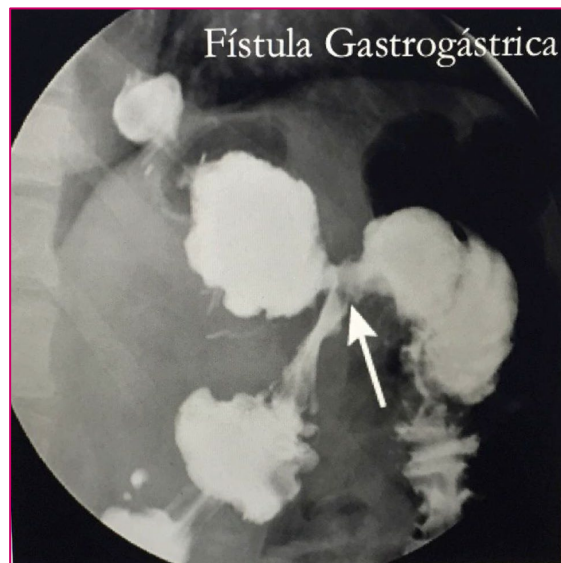


IMAGEN 2. LA FLECHA INDICA UNA FÍSTULA GASTROGÁSTRICA ENTRE EL RESERVORIO Y EL ESTÓMAGO REMANENTE

El tratamiento es quirúrgico con sección y cierre de la fístula gastrogástrica. No hay suficiente experiencia en la utilización de *stents* o de suturas endoscópicas para el cierre de la fístula como para estandarizar los resultados de estos tratamientos.<sup>[12]</sup>

- **Dilatación del reservorio gástrico o de la anastomosis:** considerando que la cirugía fue correctamente confeccionada, la causa de la dilatación del reservorio o de la anastomosis se cree fundamentada en el exceso de ingesta de comida (IMAGEN 3).<sup>[13]</sup>

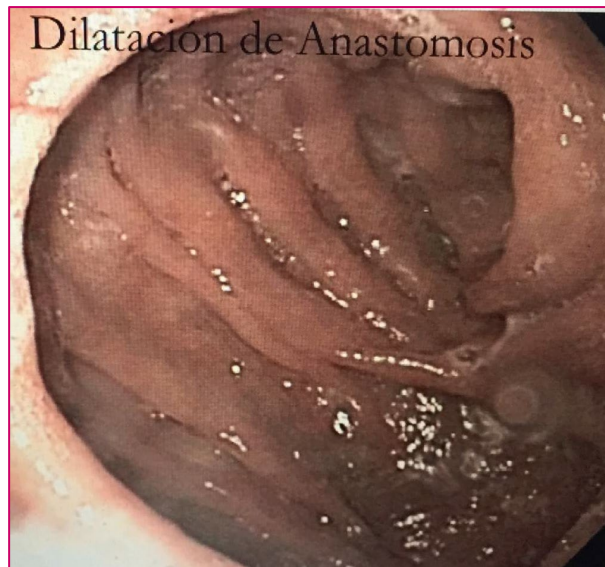

IMAGEN 3. DILATACIÓN MUY EVIDENTE DE LA ANASTOMOSIS GASTROYEYUNAL EN UN BGYR

Estos pacientes generalmente no se benefician de la reoperación, sin embargo tratamientos menos invasivos como la sutura endoscópica con disminución del tamaño del reservorio o achicamiento de la anastomosis han demostrado a corto plazo un resultado favorable.<sup>[14]</sup>

Las complicaciones mas frecuentes, metabólicas y nutricionales, asociadas al BGYR y causadas por la alteración gástrica son:

- Síndrome de *dumping*, temprano y/o tardío.
- Deficiencias y alteraciones del metabolismo del hierro, calcio, vitamina B12, tiamina y folato, principalmente.
- Hipoglucemia posoperatoria por hiperinsulinemia por hipertrofia de los islotes beta del páncreas (nesidioblastosis pancreática). Muy raro.
- Alteración del hábito evacuatorio por diarrea o gases.

## Banda gástrica

Las complicaciones *tempranas* de la BG relacionadas a la cirugía gástrica son:

### Obstrucción gástrica

Ocurre aproximadamente en el 14 % de los pacientes. Habitualmente las causas son la inclusión de la grasa perigástrica durante la colocación de la banda, el uso de una banda de menor tamaño que el requerido o el edema del tejido posterior a la colocación.<sup>[15]</sup>

Los síntomas incluyen náusea persistente, vómitos e intolerancia oral.

La seriada esófagogástrica es el estudio indicado para el diagnóstico, en la que se constata la incapacidad del pasaje de contraste distal a la banda.

En el caso del edema posoperatorio, que suele ser transitorio, la descompresión gástrica con sonda nasogástrica es el tratamiento de elección. En el caso de la inclusión de tejido perigástrico en la mayoría de los casos se debe realizar una reoperación y refijar la banda. Si la banda es menor al diámetro requerido para tener un buen pasaje se debe reoperar y recambiar por la correcta.

### Otras

- *Infección del reservorio subcutáneo*: asociado muchas veces a bandas erosionadas. Ocurre del 0,3 al 9 % de los casos. El tratamiento es el recambio de la BG.
- *Perforación gástrica*.
- *Hemorragia*.
- *Vaciamiento gástrico retardado*.

Las complicaciones *alejadas* de la BG relacionadas a la cirugía gástrica son:

### Erosión de la banda

La erosión de la banda a través de la pared gástrica ha sido reportada en aproximadamente el 7 % de los pacientes con BG. Se piensa que esto puede ocurrir o por colocar una BG muy ajustada generando la isquemia del tejido, el daño mecánico por la hebilla de cierre de la banda o el trauma térmico de los elementos de energía durante la colocación.<sup>[16]</sup>

Los síntomas incluyen falla en la pérdida de peso, infección, náusea o vómitos. En el caso de dolores epigástricos agudos o hematemesis se debe descartar la inclusión de la banda en la arteria coronaria estomáquica.

El diagnóstico se puede realizar mediante una endoscopia, observando la inclusión de la banda (IMAGEN 4).

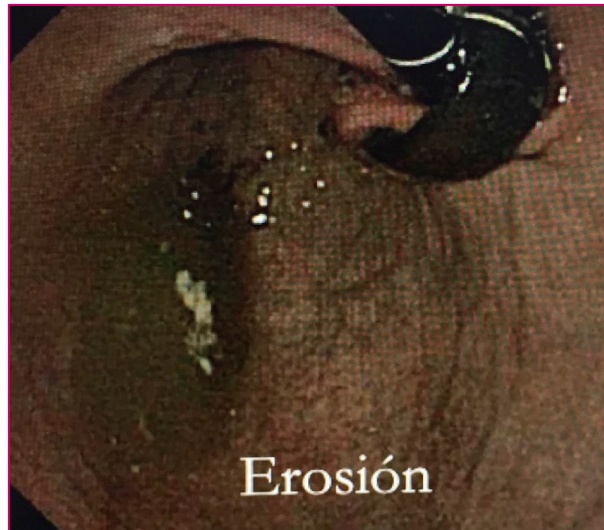

IMAGEN 4. SE OBSERVA UNA BANDA GÁSTRICA EROSIONADA A LA ALTURA DE LA UNIÓN ESOFAGOGÁSTRICA EN UNA VISIÓN ENDOSCÓPICA POR RETROFLEXIÓN

El tratamiento es la remoción por vía laparoscópica, o de ser posible, por vía endoscópica en casos seleccionados, habitualmente cuando la hebilla de la banda se observa intragástrica.<sup>[17]</sup>

#### *Deslizamiento de la BG con prolapso gástrico*

Ocurre entre el 2 al 14 % de los pacientes. El deslizamiento de la banda gástrica incluye el prolapso de alguna parte del estómago a través de la banda.<sup>[18]</sup> El prolapso anterior incluye la migración de la banda en forma cefálica creando un ángulo agudo entre el estómago, el reservorio gástrico y el esófago causando la obstrucción al pasaje. El prolapso posterior ocurre cuando la migración cefálica la realiza el estómago, desplazando a la banda en forma caudal y creando un reservorio gástrico nuevo.

Los síntomas son intolerancia alimentaria, dolor epigástrico y reflujo gastroesofágico.

El diagnóstico se realiza mediante una seriada esofagogástrica confirmando la incorrecta posición de la BG o la dilatación y prolapso del reservorio gástrico (IMAGEN 5).

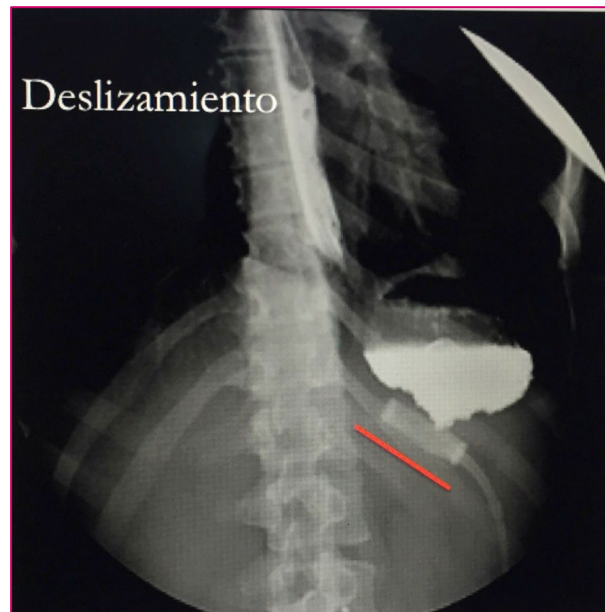

IMAGEN 5. SE OBSERVA LA BANDA GÁSTRICA DESLIZADA EN FORMA ANTERIOR, LA LÍNEA ROJA INDICA EL CAMBIO DE POSICIÓN ORIENTÁNDOSE HACIA DELANTE, CON EL PROLAPSO DEL ESTÓMAGO Y LA DILATACIÓN DEL RESERVORIO GÁSTRICO

El tratamiento es quirúrgico con la reposición de la banda o la remoción y colocación de otra nueva.<sup>[19]</sup>

### *Dilatación esofágica*

La dilatación proximal a la BG se ve en un 10 % aproximadamente de los pacientes. Este síndrome, que se comporta como una pseudo-acalasia, se puede deber a la insuflación excesiva de la BG o de la incorporación inapropiada o indebida de gran cantidad de alimento.<sup>[20]</sup>

Los pacientes presentan habitualmente intolerancia para tragar comida o hasta saliva, reflujo y dolor epigástrico y pirosis. El diagnóstico es por seriada esofagogástrica (IMAGEN 6).

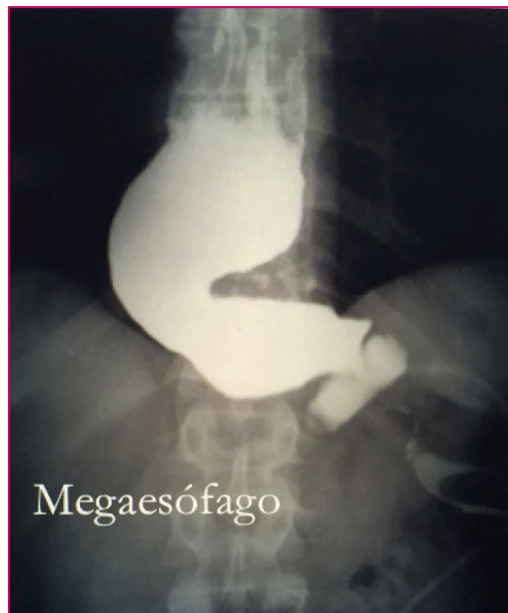

IMAGEN 6. MEGAESÓFAGO CON DILATACIÓN Y CODO SIGMOIDEO INFERIOR A CAUSA DE LA OBSTRUCCIÓN DISTAL POR LA BANDA GÁSTRICA

El problema habitualmente revierte con retirar el contenido líquido de la banda y el manejo dietario. En el caso de no resolver, se deberá retirar la banda y convertir la cirugía a un procedimiento bariátrico diferente.

#### *Otras*

- Esofagitis
- Hernia hiatal, preexistente no advertida o causada por disección del hiato esofágico

## **Gastrectomía en manga**

### *Sangrado*

El sangrado, a pesar de ser una complicación compartida con todas las cirugías, cabe mencionarlo en esta cirugía en particular porque es una de las complicaciones más frecuentes y esta directamente relacionada con la sección vertical del estómago, por lo que muchos cirujanos refuerzan toda la sutura en forma manual.<sup>[21]</sup>

### Estenosis

El estrechamiento o estenosis genera la obstrucción gástrica. La unión gastroesofágica y la *incisura angularis* son las dos áreas más comunes en donde ocurren las estenosis.<sup>[22]</sup> Las causas más comunes ocurren por el refuerzo manual de la sección gástrica con sutura mecánica o por la utilización de una bujía de calibre más pequeño.

Los síntomas incluyen disfagia, vómitos, deshidratación y la inhabilidad para tolerar la dieta oral.

Se diagnóstica realizando una seriada esófagogástrica (IMAGEN 7).

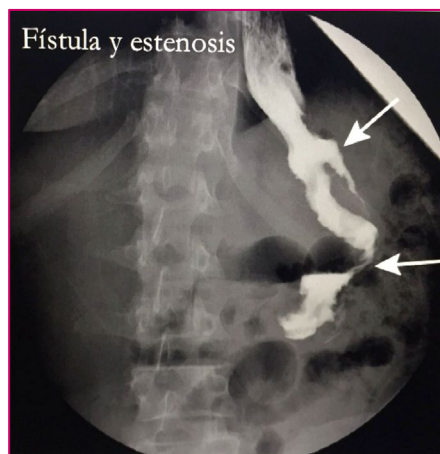

IMAGEN 7. LA FLECHA INFERIOR MUESTRA LA ESTENOSIS A NIVEL DE LA CISURA ANGULARIS Y LA DISMINUCIÓN DEL PASAJE DE CONTRASTE. LA FLECHA SUPERIOR MUESTRA LA FUGA DE CONTRASTE EN EL ÁNGULO SUPERIOR DE LA LÍNEA DE SECCIÓN GÁSTRICA, CONSTATÁNDOSE UNA FÍSTULA. ES PROBABLE QUE LA FÍSTULA SE HAYA GENERADO Y SE PERPETÚE POR LA ESTENOSIS DEL RESERVORIO GÁSTRICO EN MANGA

El tratamiento de la estenosis primeramente es con dilataciones endoscópicas. El uso de *stents* no siempre es efectivo, sobre todo por el alto riesgo de migraciones. En caso de estenosis largas o refractarias a la dilatación, se debe realizar un BGYR.

### Fístula gástrica

Esta complicación es la mas temida en esta cirugía. Ocurre aproximadamente en el 5,3 % de los pacientes. La fístula se da a nivel de la



sección gástrica con sutura mecánica y en el 95 % de los casos es a la altura del ángulo de His. En esta técnica quirúrgica la causa se cree multifactorial porque suma una zona de hipoperfusión y una zona de pared más delgada como es la esquina superior de la sección gástrica a la altura del ángulo de His. A su vez el remanente gástrico en manga genera un mecanismo de alta presión intragástrica que favorece y perpetúa la oportunidad de la generación de una fístula.<sup>[23]</sup>

El diagnóstico habitual se da con una seriada esofagogástrica y menos habitualmente con una gastroscopia.

Según la presentación clínica, habitualmente si es muy temprana e importante la resolución inicial suele ser quirúrgica. En el caso de presentarse más tardíamente la resolución suele ser conservadora y se pueden resolver con punción percutánea de haber colecciones, antibioticoterapia y nutrición parenteral o enteral por sonda nasoduodenal. En los casos con persistencia de la fístula se puede realizar tratamientos endoscópicos con oclusión del orificio fistuloso o colocación de *stents*, que no siempre son efectivos por la alta tasa de migración hacia distal.<sup>[24]</sup>

### *Reflujo gastroesofágico*

El reflujo en esta cirugía puede ser un trastorno complejo y de difícil manejo. La sección del ángulo de His, componente importante de la zona de alta presión antirreflujo y la alta presión intragástrica de la MG favorecen la generación de reflujo gastroesofágico.

Los síntomas habituales de pirosis y regurgitación son manejados con IBP. Sin embargo, en aquellos casos que no responden al tratamiento médico se debe convertir la cirugía a un BGYR.<sup>[25]</sup>

## Referencias bibliográficas

1. SCHNEIDER BE, VILLEGAS L, BLACKBURN GL, *et al.* Laparoscopic gastric bypass surgery: outcomes. *J Laparoendosc Adv Surg Tech A.* 2003;13(4):247-255. doi:10.1089/109264203322333575
2. BARBA CA, BUTENSKY MS, LORENZO M, NEWMAN R. Endoscopic dilation of gastroesophageal anastomosis stricture after gastric bypass. *Surg Endosc.* 2003;17(3):416-420. doi:10.1007/s00464-002-8908-5
3. GUMBS AA, DUFFY AJ, BELL RL. Incidence and management of marginal ulceration after laparoscopic Roux-en-Y gastric bypass. *Surg Obes Relat Dis.* 2006;2(4):460-463. doi:10.1016/j.soard.2006.04.233
4. DALLAL RM, BAILEY LA. Ulcer disease after gastric bypass. *Surg Obes Relat Dis.* 2006;2(4):455-459. doi:10.1016/j.soard.2006.03.004
5. SANYAL AJ, SUGERMAN HJ, KELLUM JM, *et al.* Stomal complications of gastric bypass: incidence and outcome of therapy. *Am J Gastroenterol.* 1992;87(9):1165-1169.
6. HIGA KD, BOONE KB, HO T. Complications of Roux-en-Y gastric bypass: 1040 patients — what have we learned? *Obes Surg.* 2000;10(6):509-513. doi:10.1381/096089200321593706
7. NGUYEN NT, HUERTA S, GELFAND D, *et al.* Bowel obstruction after laparoscopic Roux-en-Y gastric bypass. *Obes Surg.* 2004;14(2):190-196. doi:10.1381/096089204322857546
8. IANNUCILLI JD, GRAND D, MURPHY BL, *et al.* Sensitivity and specificity of eight CT signs in the preoperative diagnosis of internal mesenteric hernia following Roux-en-Y gastric bypass surgery. *Clin Radiol.* 2009;64(4):373-380. doi:10.1016/j.crad.2008.10.008
9. LEE S, CARMODY B, WOLFE L, *et al.* Effect of location and speed of diagnosis on anastomotic leak outcomes in 3828 gastric bypass cases. *J Gastrointest Surg.* 2007;11(6):708-713. doi:10.1007/s11605-007-0085-3
10. GAGNER M, GENTILESCHI P, DE CSEPEL J, *et al.* Laparoscopic reoperative bariatric surgery: experience from 27 consecutive patients. *Obes Surg.* 2002;12(2):254-260. doi:10.1381/096089202762552737
11. KALARCHIAN MA, MARCUS MD, WILSON GT, LABOUVIE EW, BROLIN RE, LAMARCA LB. Binge eating among gastric bypass patients at long-term follow-up. *Obes Surg.* 2002;12(2):270-275. doi:10.1381/096089202762552494
12. EISENDRATH P, CREMER M, HIMPENS J, *et al.* Endotherapy including temporary stenting of fistulas of the upper gastrointestinal tract after laparoscopic bariatric surgery. *Endosc.* 2007;39(7):625-630. doi:10.1055/s-2007-966533

13. SPAULDING L. Treatment of dilated gastrojejunostomy with sclerotherapy. *Obes Surg.* 2003;13(2):254-257. doi:10.1381/096089203764467162
14. THOMPSON CC, SLATTERY J, BUNDGA ME *et al.* Peroral endoscopic reduction of dilated gastrojejunal anastomosis after Roux-en-Y gastric bypass: A possible new option for patients with weight regain. *Surg Endosc.* 2006;20(11):1744-1748. doi:10.1007/s00464-006-0045-0
15. GRAVANTE G, ARACO A, ARACO F, *et al.* Laparoscopic adjustable gastric bandings: a prospective randomized study of 400 operations performed with two different devices. *Arch Surg.* 2007;142(10):958-961. doi:10.1001/archsurg.142.10.958
16. SUTER M, GIUSTI V, HERAIEF E, CALMES JM. Band erosion after laparoscopic gastric banding: occurrence and results after conversion to Roux-en-Y gastric bypass. *Obes Surg.* 2004;14(3):381-386. doi:10.1381/096089204322917918
17. REGUSCI L, GROEBLI Y, MEYER JL, *et al.* Gastroscopic removal of an adjustable gastric band after partial intragastric migration. *Obes Surg.* 2003;13(2):281-284. doi:10.1381/096089203764467216
18. REN CJ, HORGAN S, PONCE J. US experience with the LAP-BAND System. *Am J Surg.* 2002;184(6B):46S-50S. doi:10.1016/s0002-9610(02)01180-7
19. SHERWINTER DA, POWERS CJ, GEISS AC, HOWARD M, WARMAN J. Posterior prolapse: an important entity even in the modern age of the pars flaccida approach to lap-band placement. *Obes Surg.* 2006;16(10):1312-1317. doi:10.1381/096089206778663742
20. DE MARIA EJ. Laparoscopic adjustable silicone gastric banding: complications. *J Laparoendosc Adv Surg Tech A.* 2003;13(4):271-277. doi:10.1089/109264203322333601
21. LALOR PF, TUCKER ON, SZOMSTEIN S, ROSENTHAL RJ. Complications after laparoscopic sleeve gastrectomy. *Surg Obes Relat Dis.* 2008;4(1):33-89. doi:10.1016/j.soard.2007.08.015
22. DAPRI G, CADIÈRE GB, HIMPENS J. Laparoscopic seromyotomy for long stenosis after sleeve gastrectomy with or without duodenal switch. *Obes Surg.* 2009;19(4):495-499. doi:10.1007/s11695-009-9803-0
23. BURGOS AM, BRAGHETTO I, CSENDES A, *et al.* Gastric leak after laparoscopic-sleeve gastrectomy for obesity. *Obes Surg.* 2009;19(12):1672-1677. doi:10.1007/s11695-009-9884-9
24. SERRA C, BALTASAR A, ANDREO L, *et al.* Treatment of gastric leaks with coated self-expanding stents after sleeve gastrectomy. *Obes Surg.* 2007;17(7):866-872. doi:10.1007/s11695-007-9161-8

25. LANGER FB, BOHDJALIAN A, SHAKERI-LEIDENMÜHLER S, SCHOPPMANN SF, ZACHERL J, PRAGER G. Conversion from sleeve gastrectomy to Roux-en-Y gastric bypass—indications and outcome. *Obes Surg.* 2010;20(7):835-840. doi:10.1007/s11695-010-0125-z

# Hemorragia digestiva alta

**DRES. MARINA CARIELLO Y FERNANDO GIMÉNEZ**

Es la *extravasación de sangre hacia el tubo digestivo cuya lesión responsable se localiza por encima del ángulo de Treitz*. Con un enfoque práctico se tiende a clasificar la hemorragia digestiva alta (HDA) en secundarias a hipertensión portal con probable presencia de várices esofágicas y/o gástricas sangrantes y aquellas no relacionadas con hipertensión portal. En este apartado haremos mayor hincapié en la hemorragia digestiva alta de origen no variceal y nos referiremos brevemente a la hemorragia digestiva alta secundaria a hipertensión portal, que corresponde a un capítulo aparte dentro de las hemorragias digestivas

Las hemorragias digestivas altas de origen no variceal son el 80 % del total de las hemorragias digestivas altas y su prevalencia y significado clínico hacen que esta entidad adquiera suma importancia en cuanto a costos de salud en todo el mundo.

## Etiología de la HDA no variceal

Úlcera péptica gastroduodenal	20-50%
Síndrome de Mallory-Weiss	15-20%
Erosiones gástricas y duodenales	10-15%
Esofagitis y úlceras esofágicas	5-10%
Malformaciones vasculares	5%
Neoplásias	1%
Otras causas	5%

CUADRO 1. CAUSAS DE HEMORRAGIA DIGESTIVA ALTA NO VARICEAL

**Úlcera péptica:** el sangrado es la complicación más frecuente de las úlceras pépticas y, a la inversa, la úlcera péptica sea la causa más frecuente de sangrado digestivo alto.

En su mayoría, las úlceras pépticas son las secundarias a la infección por *Helicobacter pylori* o al consumo de antiinflamatorios no esteroideos de forma oral o endovenosa. Otras etiologías son el estrés psicológico especialmente en pacientes hospitalizados, y los estados de hiperacidemia gástrica por ejemplo el síndrome de Zollinger-Ellison (FIGURA 1A).

**Gastroduodenitis erosivas:** se trata del daño de la mucosa gástrica y/o duodenal que en ausencia de disrupción, muchas veces se presenta en el contexto de una inflamación de la mucosa. Sólo en pacientes anticoagulados, antiagregados o con alteración de la coagulación y ante la ausencia de otra causa de sangrado, puede considerarse como el origen del mismo.

**Esofagitis:** El sangrado por esofagitis es más frecuente cuando hablamos de esofagitis erosivas severas (C y D de la Clasificación de Los Ángeles). Otras causas de sangrado por esofagitis son las causadas por píldora (antiinflamatorios, bifosfonatos, etc) o las infecciosas por herpes simple o cándida por ejemplo (FIGURA 1B).

**Síndrome de Mallory-Weiss:** son laceraciones de la mucosa en el esófago distal y el estómago proximal generalmente producidas luego de reiteradas maniobras de Valsalva, como por ejemplo ante vómitos reiterados. Habitualmente curan espontáneamente (FIGURA 1C).

**Angiodisplasias:** son las lesiones vasculares más frecuentes del tubo digestivo y causan entre el 4 y el 7 % de los sangrados (FIGURA 1D). Tienen generalmente un aspecto arboriforme. El sangrado que producen es habitualmente crónico y solapado.

**Lesión de Dieulafoy:** se trata de la dilatación aberrante de un vaso de la submucosa que rodea el epitelio suprayacente, en ausencia de úlcera circundante. Son más frecuentes en la curvatura menor gástrica, en las cercanías de la unión gastroesofágica (FIGURA 1E).

*Ectasia vascular antral gástrica (Watermelon stomach)*: es la prominencia anormal de los capilares mucosos del antro gástrico con adelgazamiento de la mucosa. Endoscópicamente se ven bandas rojas que se irradian longitudinalmente desde el píloro dando el aspecto de sandía (FIGURA 1F).

*Erosiones de Cameron*: erosiones o úlceras lineales en la mucosa gástrica de una hernia hiatal que se localizan sobre la impronta diafragmática.

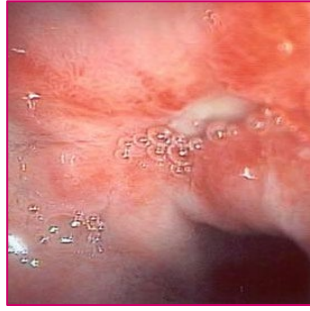*Neoplasias*: en general las neoplasias del tracto digestivo alto son responsables de menos del 3% de los sangrados digestivos. Puede tratarse de lesiones benignas como malignas: adenocarcinomas, GIST (por sus siglas en inglés: *Gastrointestinal stromal tumors*), linfomas y sarcomas de Kaposi. Cuando estas lesiones sangran el pronóstico generalmente es ominoso (FIGURA 1G-H).

*Fístula aortoentérica*: entidad muy rara pero de alta mortalidad que puede localizarse en la tercera o cuarta porción duodenal.

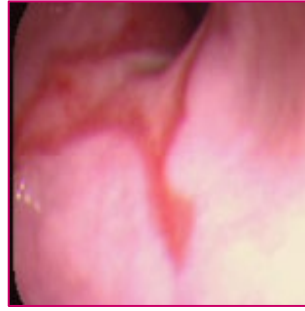*Hemobilia*: sangrado a través de los conductos hepatobiliares deben sospecharse ante pacientes con antecedentes de instrumentación de la vía biliar, biopsia hepática, colecistectomía, angioembolizaciones o trauma penetrante.

*Complicaciones de la hipertensión portal*: las várices esofágicas son la causa de sangrado en un 50 a 90 % de los pacientes con cirrosis y hemorragia digestiva alta. Según la teoría eclosiva, un gradiente de presión venosa hepática por encima de 12 mmHg favorece el adelgazamiento de la pared y el aumento del tamaño de la luz llevando así a la ruptura al vaso varicoso (FIGURA 1I). En general aparecen en los estadios más avanzados de la enfermedad (Child B-C). Por otro lado, la gastropatía generada por la hipertensión portal es una patología muy frecuente pero raramente ocasiona sangrado. Cada episodio de hemorragia digestiva alta se asocia a un 30 % de mortalidad, aumentando a un 70 % en el segundo episodio.

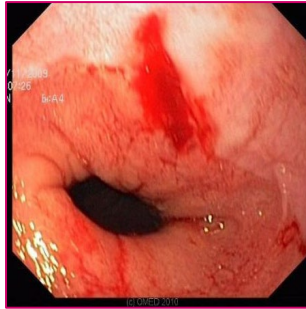
Si bien las causas de hemorragia digestiva en pacientes con hipertensión portal son secundarias a várices esofágicas o gástricas no se deben olvidar las demás etiologías generales anteriormente mencionadas.



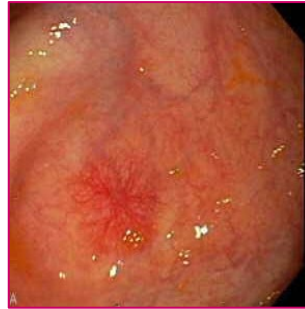A: ÚLCERA PÉPTICA



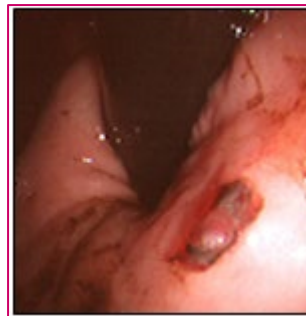
B: ESOFAGITIS EROSIVA



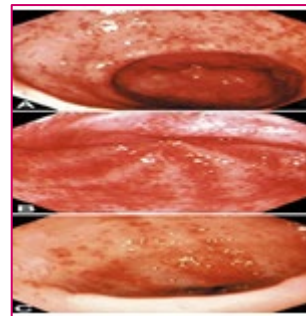
C: DESGARRO DE MALLORY-WEISS



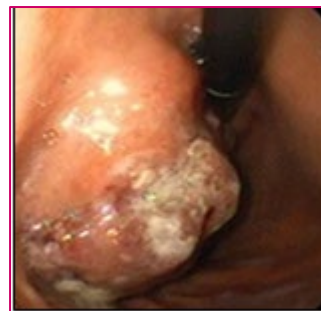D: ANGIODISPLASIAS



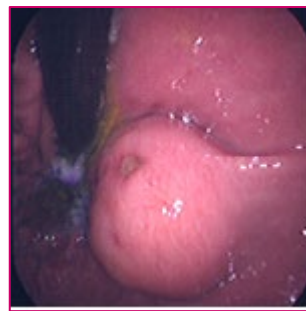
E: LESIÓN DE DIEULAFOY



F: ECTASIAS VASCULARES GÁSTRICAS

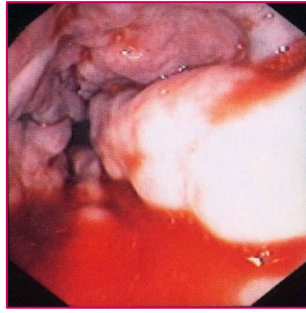


G: ADENOCARCINOMA GÁSTRICO



H: GIST GÁSTRICO ULCERADO





I: SANGRADO VARICEAL POR HIPERTENSIÓN PORTAL

FIGURA 1. CAUSAS DE HEMORRAGIA DIGESTIVA ALTA

## Presentación clínica

La hematemesis (emesis de sangre roja o contenido en borra de café) y la melena (heces negras alquitranadas) son las dos formas de presentación más frecuentes de HDA aunque también puede presentarse con hematoquecia e inestabilidad hemodinámica.

La emesis de sangre roja rutilante sugiere un sangrado generalmente más severo que la de contenido en borra de café. Por otra parte, la melena puede evidenciarse con pérdidas hemáticas tan escasas como de hasta 50 ml y en un 90 % de los casos se debe a un sangrado digestivo proximal al ángulo de Treitz, aunque no debe descartarse como causa de melena un sangrado nasofaríngeo (por deglución del sangrado), del intestino delgado distal o hasta del colon derecho, sobre todo ante un paciente con tránsito intestinal lento.

Los pacientes deben ser interrogados sobre los antecedentes de hemorragia digestiva ya que en el 60 % de aquellos que ya han sufrido un episodio, el sitio de sangrado se repite.

Otros antecedentes patológicos a tener en cuenta a la hora de recibir a un paciente con hemorragia digestiva son el consumo de analgésicos no esteroideos, la infección por *Helicobacter pylori* o el hábito tabáquico que son factores de riesgo para la aparición de úlceras. Por otra parte, fármacos antiagregantes y anticoagulantes pueden propiciar también los sangrados.

Las angiodisplasias se presentan frecuentemente asociadas a ciertas patologías como la telangiectasia hemorrágica hereditaria, la estenosis de la válvula aórtica o a enfermedades renales crónicas.

El antecedente de un aneurisma de aorta puede generar la sospecha de una fístula aorto-entérica y el antecedente de una cirugía gastrointestinal nos hace sospechar de un sangrado de la anastomosis.

## Diagnóstico y tratamiento

### *Manejo inicial*

El paciente con sospecha de HDA debe ser trasladado a un centro en el que pueda recibir atención inicial adecuada y en lo posible exista la posibilidad de realizar terapéutica endoscópica.

Un interrogatorio exhaustivo de los antecedentes personales del paciente, tal cual hemos mencionado en el apartado anterior, y el tiempo de evolución de los síntomas es fundamental.

Los síntomas deben ser cuidadosamente evaluados. El dolor en el cuadrante superior derecho y/o en el epigastrio puede orientar a una úlcera péptica como origen del sangrado, la odinofagia, la disfagia y los síntomas típicos de reflujo (pirosis y regurgitación) a una úlcera esofágica. El antecedente de vómitos o accesos de tos pueden dirigir las sospechas a un desgarro de Mallory-Weiss. Los síntomas de alarma como pérdida de peso, pérdida del apetito y caquexia deben hacer sumar a las etiologías posibles una lesión maligna del aparato digestivo. El antecedente de consumo de alcohol o infección por virus hepatotropos puede orientar hacia una etiología variceal.

Los signos vitales y un correcto examen físico (incluyendo un tacto rectal para verificar la existencia de melena) nos orientarán en cuanto a la magnitud de la pérdida de volumen intravascular que ha producido el sangrado y el estado hemodinámico del paciente al ingreso. Muchas veces los pacientes llegan taquicárdicos, con hipotensión ortostática (una caída de la presión

arterial sistólica de más del 20 mmHg o un aumento de más de 20 latidos por minuto entre el cambio de decúbito a la sedestación) o hipotensos y ese es el primer punto a compensar en estos casos (CUADRO 2). El grado de reposición debe ser proporcional al grado de pérdida de la volemia.

	LEVE	MODERADA	GRAVE	MASIVA
TAS	NORMAL	110-120	70-90	<70
FC	<90	90-110	110-140	>140
PVC	12-15	10-12	5-10	<5
Ritmo diurético	Normal	Disminuido	Oliguria	Oligoanuria
Estado de conciencia	Normal	Ansiedad	Confusión	Estupor
% sangrado	< 15%	15 - 30 %	30 - 40 %	>40 %
ML	750 ml	0.8 a 1.5 L	1.5 a 2 L	> 2 L

CUADRO 2. VALORACIÓN DE LA VOLEMIA

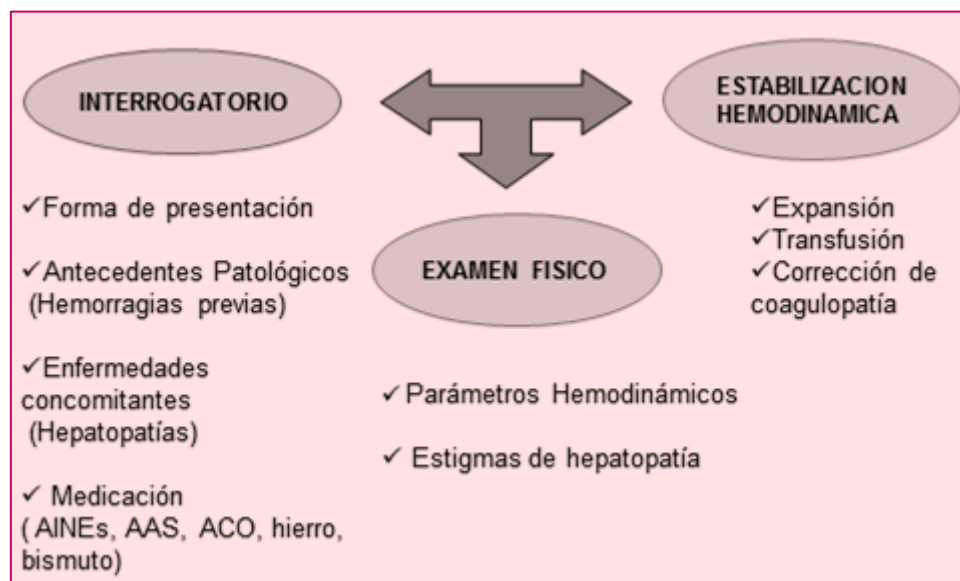
La resucitación del paciente debe iniciarse con hidratación parenteral de solución salina o Ringer lactato a través de dos vías periféricas de grueso calibre (16-18 G), mientras el paciente es compatibilizado (AB0) ante la posibilidad de requerir transfusiones de glóbulos rojos y otros hemoderivados, intervención que suele plantearse cuando la hemoglobina del paciente es < 7 gr/dl.

Un laboratorio básico que incluya hematocrito, hepatograma y función renal deben obtenerse al ingreso del paciente. Debe recordarse que la caída del hematocrito no es inmediata y que por lo tanto no traduce, muchas veces, la real magnitud de la hemorragia. El hepatograma por su parte nos orientará a la probabilidad de que la hemorragia sea de origen variceal, aún desconociendo antecedentes de hipertensión portal. Por otro lado la urea aumentada puede deberse a pérdida de volumen con insuficiencia renal prerrenal o a la absorción de urea en el tubo digestivo debido a la degradación de las proteínas sanguíneas por las bacterias intestinales, en

cuyo caso el aumento de la urea no se correlaciona con los valores de creatininemia del paciente (disociación urea/creatinina).

La colocación de una sonda nasogástrica es una práctica discutida y no es mandatoria su colocación. Su utilidad radica en poder realizar un lavado gástrico para permitir al endoscopista realizar una videoendoscopia digestiva alta de manera más segura y con mayores posibilidades de visualizar la totalidad de la mucosa.

En algunos casos especiales (hematemesis reiteradas, enfermedades pulmonares concomitantes o alteraciones del estado de conciencia) en primordial proteger la vía aérea mediante una intubación endotraqueal (CUADRO 3).



CUADRO 3. ENFOQUE INICIAL DEL PACIENTE CON HEMORRAGIA DIGESTIVA ALTA

Una vez obtenidos los datos y estabilizado el paciente hay que estratificarlo en pacientes de bajo (20 %) y alto riesgo (80 %). Para ello es útil la Escala de Blachford (CUADRO 4). Los pacientes con GBS  $\leq 1$  tienen un riesgo muy bajo de resangrado, de mortalidad dentro de los 30 días, y tienen menor probabilidad de necesitar una intervención hospitalaria, por lo que pueden tratarse de manera segura como pacientes ambulatorios con endoscopia ambulatoria.

Parámetros	Puntos
<b>A. Urea (mmol/l)</b>	
≥25	6
10-25	4
8-10	3
6.5-8	2
<6.5	0
<b>B. Hemoglobina (mg/l)</b>	
<10 en hombres y mujeres	6
10-12 en hombres	3
10-12 en mujeres	1
≥12 en hombres y mujeres	0
<b>C. PAS (mmHg)</b>	
<90	3
90-99	2
100-109	1
≥110	0
<b>D. Otros parámetros</b>	
Insuficiencia cardíaca	2
Insuficiencia Hepática	2
Presenciación con síncope	2
Presentación con melenas	1
Pulso ≥100 lat/min	1

CUADRO 4. ESCALA DE BLATCHFORD

Es importante remarcar que el manejo inicial de los pacientes con sospecha de hemorragia digestiva alta de origen variceal requiere consideraciones especiales. Estos pacientes deben ser siempre admitidos en un área de cuidados críticos. La infusión de líquidos debe ser cuidadosa para no empeorar o precipitar la aparición de ascitis. Deben recibir profilaxis antibiótica ya que tienen más riesgo de infecciones, el sangrado favorece la sepsis y el shock hemorrágico aumenta el riesgo de translocación bacteriana con aumento de la mortalidad. Está indicado también el uso de fármacos que disminuyan el flujo sanguíneo de todos los órganos esplácnicos disminuyendo por ende la presión portal. La terlipresina (análogo de la vasopresina) es el fármaco más utilizado. Debido a su alto costo el acceso al mismo no siempre es factible. Si no se dispone del mismo se puede utilizar somatostatina que inhibe la liberación de hormonas vasodilatadoras (glucagón) e indirectamente causa vasoconstricción esplácnica disminuyendo el flujo portal, o su análogo sintético el octreótido. Estos fármacos deben administrarse de inmediato ante

la sospecha de un sangrado variceal, incluso antes de realizar la endoscopia y debe ser mantenido por 5 días.

## Enfoque terapéutico

### *Farmacológico*

El tratamiento empírico con inhibidores de la bomba de protones por vía endovenosa está indicado en todos los casos desde el ingreso del paciente. El fundamento se basa en que en un medio ácido se altera la agregación plaquetaria y se activa la pepsina cuya actividad proteolítica disuelve el coágulo. Por ende, la infusión de IBP pre-endoscopia estabiliza el coágulo disminuyendo, la posibilidad de encontrar lesiones de alto riesgo, la tasa de resangrados, el requerimiento de retratamientos endoscópicos y la necesidad de cirugías. Generalmente se comienza con un bolo endovenoso de 80 mg de omeprazol y posteriormente se titula según la causa de la hemorragia digestiva.

La eritromicina endovenosa, con su efecto agonista de los receptores de motilina, promueve el vaciado gástrico y por ende mejora también la visualización al realizar la endoscopia terapéutica. La dosis es de 250 mg y debe administrarse 30 a 60 minutos antes de la videoendoscopia digestiva alta. Se ha demostrado que su uso disminuye la necesidad de una reevaluación endoscópica pero no ha demostrado mejorar la sobrevida, ni disminuir la estadía hospitalaria por lo que no se utiliza de manera rutinaria.

En caso de ser posible debe suspenderse el uso de antiagregantes y anticoagulantes, al menos hasta reevaluar los riesgos y beneficios de un resangrado versus una trombosis o embolia, una vez tratada la causa de la hemorragia digestiva.

### *Endoscópico*

La endoscopia sirve para hacer diagnóstico etiológico y de ser necesario para realizar tratamiento de la lesión sangrante. A través del endoscopio se pueden utilizar diferentes instrumentales e inyectar diferentes fármacos que

nos permitirán lograr la hemostasia. La videoendoscopia digestiva alta temprana (aquella que se hace dentro de las 24 horas del ingreso) mejora drásticamente la evolución de un paciente con hemorragia digestiva alta disminuyendo el número de unidades de sangre transfundida y la estadía hospitalaria en los pacientes con lesiones de alto riesgo, permitiendo el alta temprana de aquellos pacientes con lesiones de bajo riesgo de resangrado.

La asociación de la terapéutica endoscópica con la administración de inhibidores de la bomba de protones tiene mejores resultados que cuando se realiza sólo uno de ellos.

No se debe olvidar que la endoscopia a su vez no está exenta de complicaciones. Ante su realización existe la posibilidad de complicaciones propias de la endoscopia, como la perforación del tubo digestivo, o relacionadas a la endoscopia, como lo es la aspiración de contenido hacia la vía aérea (por lo que muchas veces es conveniente realizar el procedimiento luego de una intubación traqueal para proteger la vía aérea).

Como se mencionó anteriormente, la causa más frecuente de hemorragia digestiva alta es la úlcera péptica. Las localizaciones más habituales de las úlceras sangrantes son la parte alta de la curvatura menor y la cara posterior del bulbo duodenal. La Clasificación de Forrest es útil para predecir el riesgo de resangrado y mortalidad, por lo tanto es de mucha utilidad para definir la conducta terapéutica y el seguimiento de los pacientes (FIGURA 2) (ver en página siguiente).

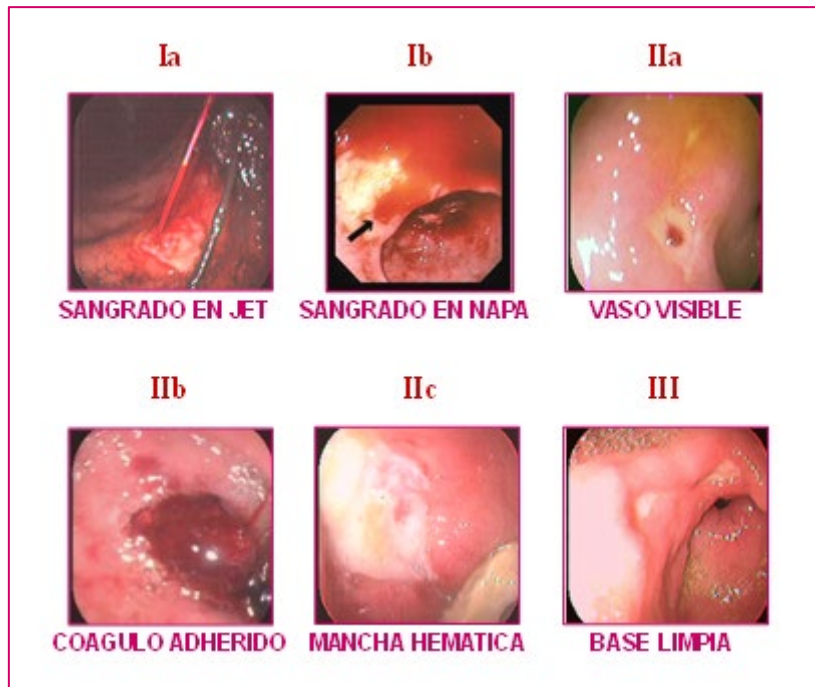


FIGURA 2. CLASIFICACIÓN DE FORREST DE LA ÚLCERA PÉPTICA

Tipo de Hemorragia	Riesgo de Resangrado
Forrest I: Sangrado Activo	
Ia: Sangrado en chorro	80-100%
Ib: Esguerrimiento continuo	
Forrest II: Con estigmas de sangrado	
IIa: Vaso Visible	50-80%
IIb: Coagulo pardo adherente	20-30%
IIc: Coagulo plano de base negra	5-10%
Forrest III: Sin estigmas de sangrado	
III: Lesión de lecho limpio	1-2%

CUADRO 7. RIESGO DE RESANGRADO EN BASE A LA CLASIFICACIÓN DE FORREST

Las várices por hipertensión portal pueden clasificarse de diferentes maneras:

*Clasificación de Baveno*: las clasifica en *chicas* y *grandes* según su tamaño: menor o mayor de 5 mm. Otra clasificación que actualmente quedó en desuso



diferenciaba las várices según el comportamiento ante la insuflación de aire a través del endoscopio y el porcentaje de luz esofágica que comprometen. (FIGURA 3).

SEGÚN BAVENO		
Chicas < 5mm	Grado I Desaparecen con insuflación	
Grandes > 5 mm	Grado II No desaparece con insuflación < 1/3 de luz	
	Grado III No desaparece con insuflación > 1/3 de luz	

FIGURA 3. CLASIFICACIÓN DE BAVENO DE LAS VÁRICES ESOFÁGICAS

*Clasificación de Sarín*: várices gastroesofágicas (VGE) cuando las varices esofágicas se extienden hacia estómago (*tipo 1*: hacia curvatura menor gástrica; *tipo 2*: hacia curvatura mayor).

*Várices gástricas aisladas (VGA)*: cuando aparecen de forma aislada en estómago. *Tipo 1*: en fundus gástrico; *tipo 2*: en cuerpo o antro (FIGURA 4).

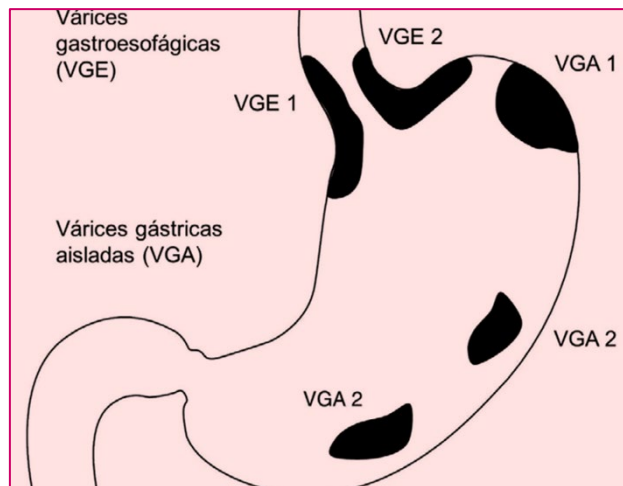


FIGURA 4. CLASIFICACIÓN DE SARÍN DE LAS VÁRICES ESOFAGOGÁSTRICAS

A mayor tamaño de los cordones y ante la presencia de signos rojos (latigazos, hematoquistes, etc.) mayor es el riesgo de sangrado.

### Tratamiento endoscópico

Una vez diagnosticada la lesión responsable del sangrado se evalúa en primer lugar la indicación de realizar terapéutica endoscópica. En el caso de aquellas lesiones que no requieren tratamiento al momento de la endoscopia, por ejemplo úlceras pépticas tipo IIc y III de la Clasificación de Forrest, el paciente debe continuar con el tratamiento médico, se dan explícitas pautas de alarma ante las cuales volver a la consulta con urgencia y el paciente puede ser controlado de manera ambulatoria por un médico.

Por el contrario, los pacientes con lesiones que ameriten terapéutica específica deberán permanecer internados para recibir IBP endovenosos y controlar su evolución.

Entre las opciones terapéuticas encontramos métodos de inyección, métodos térmicos y métodos mecánicos (FIGURA 5). En la mayoría de los casos, la doble terapéutica consistente en un método de inyección + un método térmico o mecánico es la terapéutica endoscópica indicada.

- **Métodos de inyección:** el primer mecanismo de hemostasia es meramente compresivo en todos los casos y posteriormente, según la sustancia empleada, el efecto será vasoconstrictor, esclerosante o favorecedor de la trombosis del vaso. La adrenalina cuyo efecto es vasoconstrictor habitualmente se utiliza en diluciones con solución fisiológica estéril que la llevan a una concentración de 1:10.000. Ésto se logra diluyendo con 9 ml de solución fisiológica una ampolla de adrenalina 1:100.000. Se realizan inyecciones de 1 ml aproximadamente cada una en los cuatro cuadrantes alrededor del vaso que sangra. Tanto el alcohol absoluto (actualmente es desuso) como el podilocanol producen necrosis por su efecto esclerosante vascular. Este último usualmente se utiliza en diluciones al 1 % y más raramente al 2 % y el mecanismo de inyección es el mismo que para la adrenalina. Para eso se diluyen las ampollas de la droga que viene en presentaciones al 2 % y 4 % con 2 y 4 ml de solución fisiológica respectivamente.
- **Métodos térmicos:** se basan en la generación de calor para lograr la hemostasia. Hay dispositivos que se utilizan en contacto con la mucosa y otros que no. Entre los primeros mencionaremos a la electrocoagulación monopolar y bipolar, al HeaterProbe y al Gold Probe. Y entre los que no necesitan de contacto con la mucosa se encuentran la terapéutica con láser y la coagulación con Plasma Argón. Este último utiliza la ionización del gas argón, que se logra en un campo eléctrico de alto voltaje entre el extremo del Probe y el tejido por una corriente eléctrica de alta frecuencia. El rayo de argón que se genera en forma automática es guiado por la dirección y fuerza del campo eléctrico, siendo atraído por el tejido que tiene resistencia más baja, en forma independiente del flujo de argón.
- **Métodos mecánicos:** entre los más utilizados se encuentran los hemoclips, los endoloops, y más raramente las bandas elásticas (pilar fundamental si la HDA es de origen variceal) y las suturas mecánicas.

- **Métodos alternativos:** los selladores de fibrina, el Hemospray (polvo hemostático) forman barreras mecánicas sobre el sitio de sangrado y prometen ser de fácil aplicación. Detienen el sangrado agudo en el 95 % de los casos y no han reportado efectos adversos.
- La combinación de dos métodos endoscópicos ya sea un método de inyección más uno térmico o mecánico siempre es superior a la monoterapia (FIGURA 6).

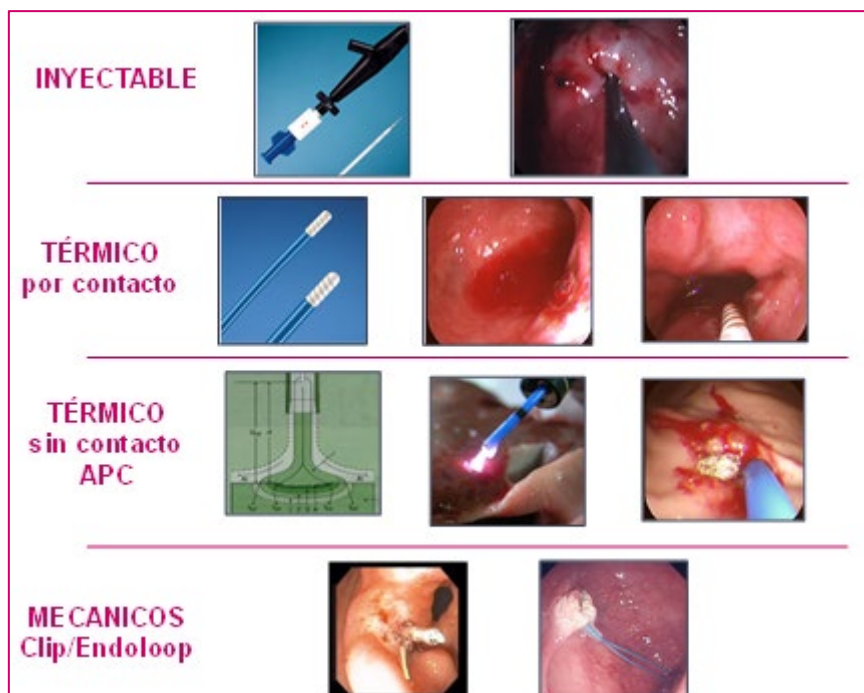
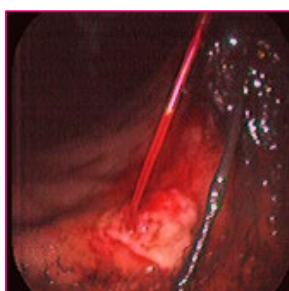
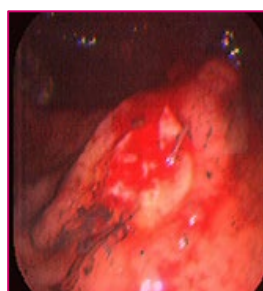

FIGURA 5. TERAPÉUTICA ENDOSCÓPICA

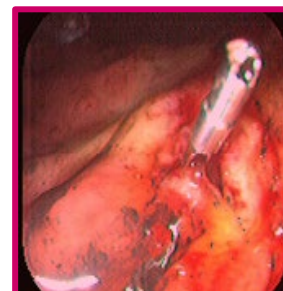## Úlcera gástrica Forrest Ia



A: PRETRATAMIENTO

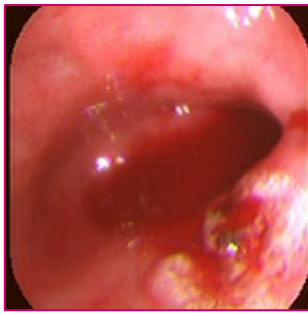


B: INYECCIÓN DE ADRENALINA

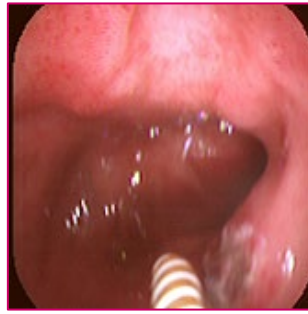

C: COLOCACIÓN DE HEMOCLIP

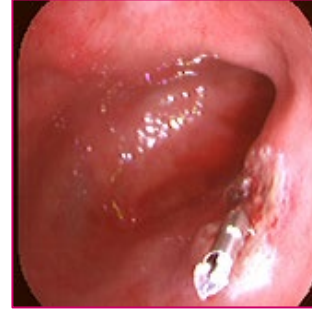
## Úlcera duodenal Forrest Ib



A. PRETRATAMIENTO

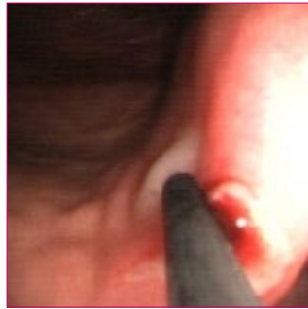

B. COAGULACIÓN CON GOLD PROBE

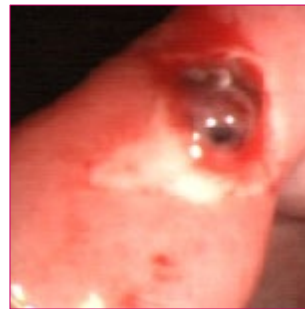

C. COLOCACIÓN DE HEMOCLIP

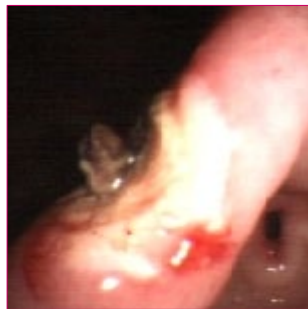
## Úlcera Forrest IIa en ángulo gástrico



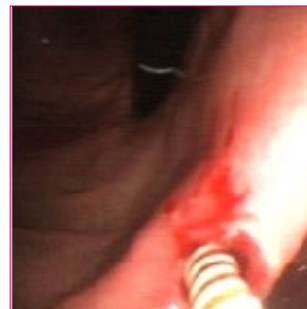A: PRETRATAMIENTO



B: INYECCIÓN DE ADRENALINA

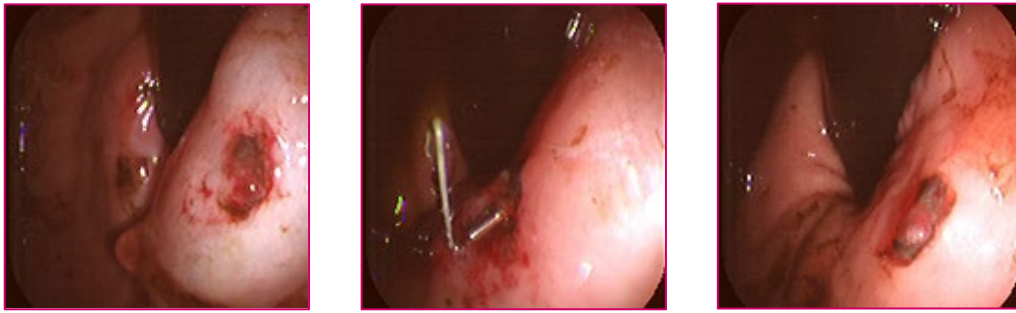


C: COAGULACIÓN CON GOLD PROBE



D: ÚLCERA TRATADA

## Lesión de Dieulafoy subcardial



A: PRETRATAMIENTO

B: INYECCIÓN CON ADRENALINA

C: COLOCACIÓN DE DOS CLIPS

En el caso de la hemorragia digestiva alta de origen variceal el tratamiento endoscópico de elección es la colocación de ligaduras elásticas (*banding*) que provocan el estrangulamiento mecánico de los cordones varicosos. Existen varios tipos de dispositivos en el mercado, en general multibandas para facilitar el procedimiento (FIGURA 7). Otra posibilidad más simple y económica es la esclerosis de los vasos con polidocanol 1 % pero con mayor riesgo de complicaciones y menor tasa de éxito terapéutico.

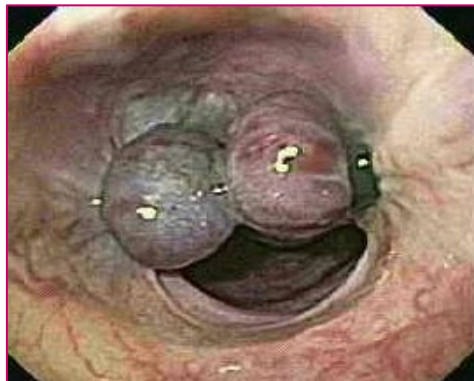

FIGURA 7. TERAPÉUTICA ENDOSCÓPICA DE VÁRICES ESOFÁGICAS CON LIGADURAS ELÁSTICAS

Ante hemorragias variceales masivas, cuando la descompensación hemodinámica no permite esperar a realizar la endoscopia puede utilizarse como puente un balón de taponamiento tipo Sengstaken-Blakemore cuya colocación puede hacerse en el área de emergencias (FIGURA 8). Ante la

persistencia del sangrado debe evaluarse la realización de transyugular intrahepático portosistémico *shunt* (TIPS) para disminuir la presión portal.

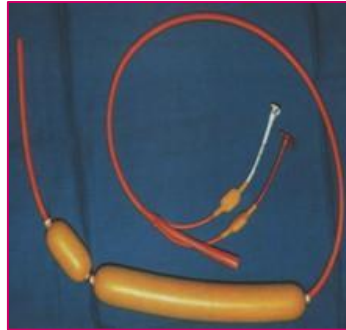

FIGURA 8. BALÓN DE SENGSTAKEN-BLAKEMORE

Entre las complicaciones del tratamiento endoscópico de una HDA cabe mencionar la broncoaspiración de contenido gástrico, la hipotensión, la taquicardia u otras arritmias por el uso de adrenalina, la perforación y hasta el aumento del sangrado.

Debe sospecharse la presencia de un resangrado ante una nueva hematemesis o contenido sanguinolento a través de la sonda nasogástrica 6 horas posteriores a la endoscopia, recidiva de la melena o hematoquecia, nuevo cuadro de descompensación hemodinámica, caída continua del hematocrito.

### Tratamiento angiográfico

Se lo utiliza sólo en aquellos casos en los que la terapéutica endoscópica no logra detener el sangrado en aquellos pacientes en los que la cirugía es muy riesgosa.

Se puede realizar tanto la inyección intraarterial de vasopresina que está contraindicado en caso de enfermedad coronaria o isquemia intestinal y tiene como complicaciones la isquemia de órganos. También se puede lograr la embolización selectiva de la arteria con esponjas de gelatina o adhesivos

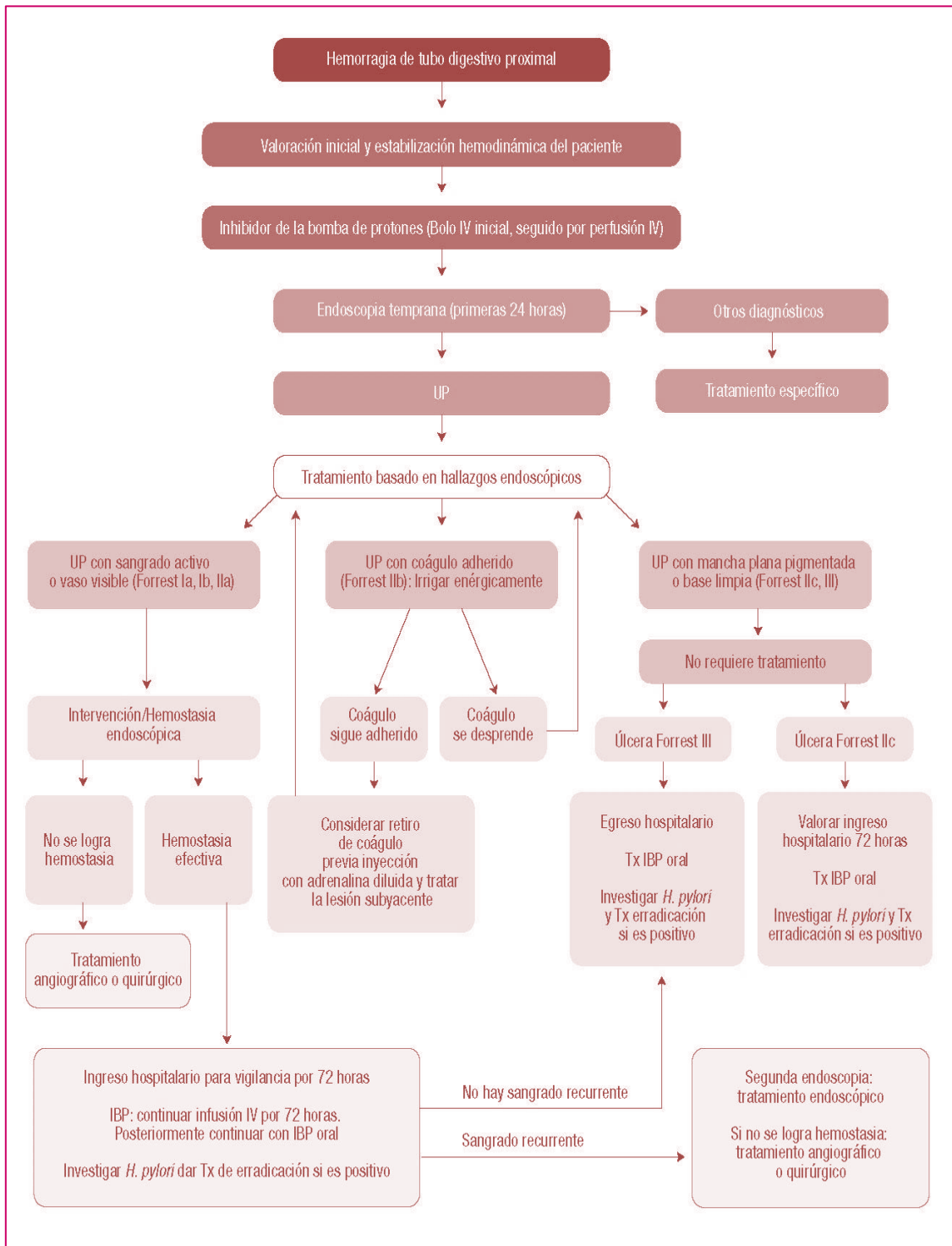
tisulares con complicaciones como isquemias, perforaciones o abscesos. Requiere un débito de 0.5 mL/min y se obtiene el éxito terapéutico en el 90 % de los casos.

### **Tratamiento quirúrgico**

Reservado para aquellos casos en los que no se logra detener el sangrado a través de la endoscopia, ante reiterados resangrados en una misma internación, o ante complicaciones de la endoscopia. La táctica quirúrgica de planea dependiendo del sitio sospechado o diagnosticado de sangrado y va desde la escisión de una úlcera con posterior sutura hasta gastrectomías parciales o totales.



## Algoritmo final



## Referencias bibliográficas

- BARKUN AN, BARDOU M, KULPERS EJ, *et al.* International Consensus Recommendations on the Management of Patients With Non Variceal Upper Gastrointestinal Bleeding. *Ann Intern Med.* 2010;152:101-113. doi:10.7326/0003-4819-152-2-201001190-00009
- FRANCHIS R, FACULTY BV. Revising Consensus in portal hipertension: Report of the Baveno V Consensus workshop on methodology of diagnosis and therapy in portal hypertension. *J Hepatol.* 2010;53(4):762-768. doi:10.1016/j.jhep.2010.06.004
- GOTTUMUKKALA S, TONYA K, *et al.* Endoscopic mechanical hemostasis of GI bleeding (with videos). *GI Endosc.* 2007;66(4):774-785. doi:10.1016/j.gie.2007.04.020
- GRALNEK IM, DUMONCEAU JM, KUIPERS EJ, *et al.* Diagnosis and management of nonvariceal upper gastrointestinal hemorrhage: European Society of Gastrointestinal Endoscopy (ESGE) Guideline. *Endosc.* 2015;47(10):a1-46. doi:10.1055/s-0034-1393172
- HWANG JH, FISHER DA, BEN-MENACHEM T, *et al.* The role of endoscopy in the management of acute nonvariceal upper GI bleeding. *Gastrointest Endosc.* 2012;75(6):1132-1138. doi:10.1016/j.gie.2012.02.033
- RAÑA GARIBAY R, NOBLE LUGO A, BIELSA FERNÁNDEZ MV, *et al.* Guías clínicas de diagnóstico y tratamiento de la enfermedad por úlcera péptica. *Rev Gastroenterol Mex.* 2009;74:153-160.
- SACHAR H, VAIDYA K, LAINE L. Intermittent vs continuous proton pump inhibitor therapy for high risk bleeding ulcers: a systematic review and meta-analysis. *JAMA.* 2014;174(11):1755-1762. doi:10.1001/jamainternmed.2014.4056

# Hemorragia digestiva baja

**DRES. MARINA CARIELLO Y FERNANDO GIMÉNEZ**

Es la *extravasación de sangre hacia la luz intestinal cuya lesión responsable se encuentra en el colon*. Se trata del 20 % de las hemorragias digestivas y en el 80 a 90 % de los casos son autolimitadas. La mortalidad varía entre un 4 y 10 % según las series consultadas y en eso influye el avance que se ha producido en los últimos años tanto en técnicas de terapéutica endoscópica como de hemodinamia.

Actualmente la mortalidad de la hemorragia digestiva baja (HDB) es menor al 5 %, con las mayores tasas en pacientes en los que la HDB se presenta durante una internación.

## **Etiología**

Las etiologías prevalentes varían en orden de acuerdo a la edad del paciente, pero no se deben dejar de tener en mente otras causas menos frecuentes que también pueden observarse en la práctica clínica (**CUADRO y FIGURA 1**).

- > 55 años:** - Patología anorrectal (hemorroides, fisuras, etc )
  - Enfermedad diverticular
    - Angiodisplasiascolónicas
    - Pólipos colónicos
    - Cáncer de colon
  - Colitis: enfermedad inflamatoria intestinal, infecciosa, isquémica, actínica, etc
- < 55 años:** - Patología anorrectal( hemorroides, fisuras, etc )
  - Colitis: enfermedad inflamatoria intestinal, infecciosa, actínica, etc
  - Enfermedad diverticular
  - Pólipos colónicos
  - Cáncer de colon

CUADRO 1. ETIOLOGÍA DE LA HEMORRAGIA DIGESTIVA BAJA

**Patología anorrectal:** las hemorroides son paquetes venosos dilatados en la submucosa que se encuentran situados por encima (hemorroides internas) o por debajo (hemorroides externas) de la línea pectínea. Una de las complicaciones posibles es la ruptura y por ende el sangrado hemorroidal, que es más frecuente en las hemorroides internas. En estos casos se puede observar sangre roja rutilante al higienizarse luego de una evacuación o sobre la materia fecal.

**Enfermedad diverticular (FIGURA 1A):** la prevalencia de la enfermedad diverticular aumenta con la edad (menos del 20 % en menores de 40 años y más del 60 % en mayores de 60). Los vasos penetrantes responsables de la debilidad de la pared del colon muestran adelgazamientos y engrosamientos excéntricos de la capa media que podrían generar áreas de mayor labilidad que favorecen su ruptura hacia la luz del colon. Habitualmente son sangrados importantes, indoloros o con algún cólico provocado por los espasmos colónicos generados por la sangre intraluminal. Se autolimita en el 70-80 % de los casos y el resangrado ocurre en un 25 % de los casos. Los factores de riesgo para el sangrado diverticular incluyen el uso de antiinflamatorios no

esteroideos, la obesidad, la hipertensión arterial, la dislipemia, la inactividad física, la enfermedad isquémica cardiovascular y la insuficiencia renal crónica.

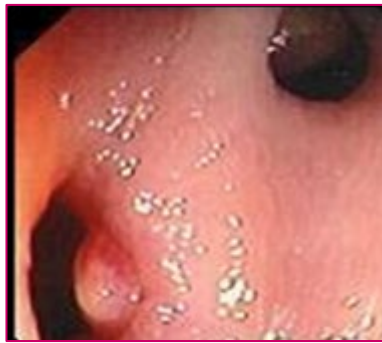*Angiodisplasias* (FIGURA 1B): lesión vascular compuesta por vasos dilatados y tortuosos en la submucosa. Son vasos endoteliales sin capa muscular. Se presenta en menos del 1% de la población general, aunque su prevalencia aumenta con la edad. Entre los factores de riesgo se encuentran la estenosis aórtica, la enfermedad de Von Willebrand y la insuficiencia renal crónica. Se las halla más frecuentemente en ciego y colon ascendente y no está indicado su tratamiento en casos asintomáticos. Suele presentarse como un sangrado digestivo oculto siendo de menor magnitud por su origen venoso y habitualmente el sangrado se autolimita.

*Colitis* (FIGURA 1C y D): las causas pueden ser infecciosas, isquémicas o inflamatorias. Se presentan como hematoquecia de moderada magnitud, con dolor abdominal, con o sin diarrea asociada y a veces acompañada de fiebre. Clínicamente el diagnóstico diferencial es muy difícil de hacer pero en pacientes mayores y con antecedentes cardiovasculares uno debe sospechar la colitis isquémica. Ésta suele presentarse con mucosa friable y ulcerada principalmente en el lado izquierdo del colon, lo cual suele ser difícil de distinguir de una colitis ulcerosa. Muchas veces no es fácil hacer diagnóstico endoscópico diferencial entre una enfermedad inflamatoria y una colitis infecciosa. En todos los casos el estudio histopatológico de las biopsias obtenidas darán el diagnóstico final.

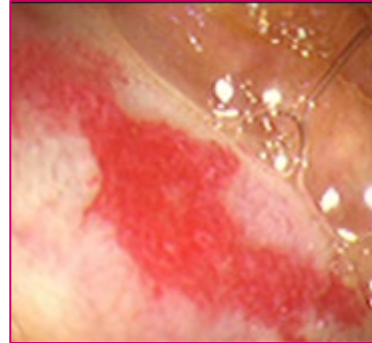
*Cáncer de colon* (FIGURA 1D): representa el 10% de las hemorragias digestivas bajas en mayores de 50 años. Generalmente son sangrados leves pero recurrentes.

*Rectitis actínica*: puede ocurrir incluso hasta varias décadas luego del tratamiento radiante de un cáncer de próstata o de útero. Endoscópicamente se ven telangiectasias que pueden o no ser confluentes sobre una mucosa que puede presentarse edematosa. Algunas veces también se evidencian úlceras asociadas.

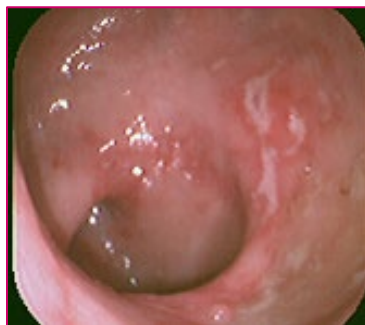*Postpolipectomía*: debe sospecharse con el antecedente de un procedimiento terapéutico. Puede ser inmediato, intra o post procedimiento por un vaso de la submucosa o mediato, en general a las tres semanas, cuando se cae la escara de cicatrización. La mayoría de las veces el sangrado se autolimita.



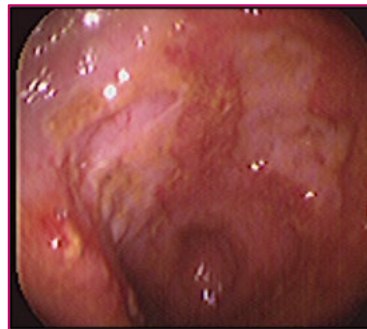
A: DIVERTICULOSIS COLÓNICA



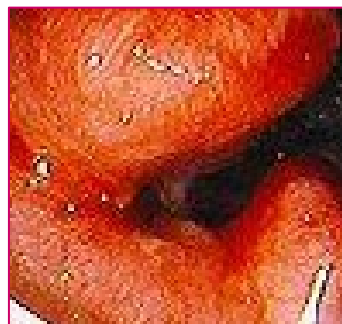B: ANGIODISPLASIAS COLÓNICAS



C: COLITIS INFECCIOSA



D: EEI



C: CÁNCER DE COLON

FIGURA 1. ETIOLOGÍA DE LA HEMORRAGIA DIGESTIVA BAJA

## Manifestaciones clínicas

Habitualmente los pacientes se presentan a la consulta refiriendo pérdida de sangre con la materia fecal en forma de proctorragia o rectorragia (pasaje de sangre roja a través del recto) o hematoquecia (sangre roja o restos de la misma parcialmente digerida que se observa mezclada con la materia fecal sugiriendo un origen proximal al recto) y más raramente melena (materia fecal negra alquitranada producto de la digestión de la sangre proveniente sobre todo de sangrados originados en el ciego o el colon derecho).

Los pacientes pueden presentarse con signos que orienten al grado de hipovolemia:

- Taquicardia: hipovolemia leve o moderada.
- Hipotensión ortostática: pérdida de al menos el 15 % de la volemia.
- Hipotensión arterial: pérdida de al menos el 40 % de la volemia.

En general la hemoglobina y el hematocrito no caen hasta que se comienza a resucitar al paciente a causa de la hemodilución. La caída posterior del hematocrito es a expensas de eritrocitos normocíticos en el caso de una hemorragia digestiva aguda ya que ante la presencia de una anemia microcítica y/o el déficit de hierro deben hacer sospechar una causa crónica.

Se sugiere el uso del índice de shock para evaluar la estabilidad hemodinámica del paciente. El índice de shock se basa en la división de la tensión arterial sistólica (TAS) y la frecuencia cardíaca (Fc):  $TAS/Fc$ . Si es menor a 1 se considera inestabilidad hemodinámica siendo hemodinámicamente estable si es mayor a 1.

## Diagnóstico y tratamiento

En el 75 al 90 % de los casos de HDB el sangrado es menor y el cuadro se autolimita con terapéutica conservadora. Los pacientes con sangrado crónico e intermitente deben ser sometidos a una videocolonoscopia programada

para detectar la causa de sangrado, en estos casos otros estudios como la centellografía o la angiografía son de poca utilidad.

Los episodios de sangrado severo y continuo ameritan clasificar a los pacientes en aquellos compensados hemodinámicamente y aquellos descompensados hemodinámicamente. Para esto se recomienda el uso del *score* Oakland para la estratificación del riesgo preendoscópico. Los pacientes con *score* menor de 8 son catalogados como de muy bajo riesgo y no requieren endoscopia temprana ni admisión hospitalaria (FIGURA 2).



La puntuación de Oakland para predecir la descarga segura de pacientes que presentan hemorragia digestiva baja aguda	
Variable	Puntaje
<b>Edad (años)</b>	
+ <40	0
+ 40-69	1
+ >70	2
<b>Sexo</b>	
+ Femenino	0
+ Masculino	1
<b>Internación previa por HDB</b>	
+ No	0
+ Si	1
<b>Hallazgos en el tacto rectal</b>	
+ Sin sangre	0
+ Con sangre	1
<b>Frecuencia cardíaca</b>	
+ <70	0
+ 70-89	1
+ 90-109	2
+ >110	3
<b>Presión arterial sistólica (mmHg)</b>	
+ 50-89	5
+ 90-119	4
+ 120-129	3
+ 130-159	2
+ >160	0
<b>Hemoglobina, g/dL</b>	
+ 36-69	22
+ 70-89	17
+ 90-109	13
+ 110-129	8
+ 130-159	4
+ >160	0

FIGURA 2. SCORE OAKLAND

La anamnesis forma parte fundamental de la evaluación. Por ejemplo los sangrados diverticulares y por angiodisplasias colónicas son más frecuentes en personas mayores. El antecedente de un procedimiento endoscópico reciente orienta a un sangrado postpolipectomía. El haber recibido radioterapia abdóminopelviana sugiere la presencia de una rectocolitis actínica. El diagnóstico previo de enfermedades inflamatorias del intestino puede generar la sospecha de una recaída o una complicación de la enfermedad de base. Los antecedentes cardiovasculares sirven para sospechar una colitis isquémica en un paciente con dolor abdominal y diarrea sanguinolenta asociada. El consumo de analgésicos no esteroideos también puede ser un dato relevante a la hora de sospechar un diagnóstico.

A su vez algunos datos asociados identificados al examen físico pueden orientar al posible origen del sangrado. Habitualmente la hemorragia digestiva baja es indolora (por ejemplo el sangrado diverticular o hemorroidal), pero en los casos en los que se presenta con dolor abdominal, fiebre, diarrea, pérdida de peso, o cuadros de subobstrucción intestinal los diagnósticos diferenciales incluyen la colitis isquémica, las enfermedades inflamatorias, infecciosas o incluso tumores malignos.

El examen físico nunca debe dejar de incluir un tacto rectal para descartar patología benigna anorrectal e incluso tumores anorrectales, los cuales se encuentran al alcance del dedo en el 40 % de los casos.

Un laboratorio básico es imprescindible para evaluar la existencia de anemia y descartar coagulopatías o trombocitopenia, que al ser diagnosticadas deben ser tratadas de inmediato de la manera más conveniente de acuerdo a cada paciente (transfusiones de glóbulos rojos, plaquetas o plasma fresco congelado).

La sonda nasogástrica no está recomendada.

Existen factores de riesgo que presumen mayor severidad de sangrado y por ende necesidad de internación para diagnóstico y tratamiento inmediatos:

- Inestabilidad hemodinámica

- Sangrado persistente
- Comorbilidades preexistentes
- Edad avanzada
- Hemorragia en pacientes internados por otra causa
- Antecedente de sangrado diverticular o de angiodisplasias
- Uso concurrente de aspirina u otros AINES
- Tiempo de protrombina prolongado
- Anemia
- Aumento de la relación urea/creatinina
- Recuento anormal de leucocitos

En caso de decidirse la internación del paciente, éste debe quedar en ayuno y deben colocarse dos vías periféricas de buen calibre para comenzar la reposición hidroelectrolítica o, en caso de ser necesaria, la transfusión de glóbulos rojos, plaquetas o plasma fresco congelado. La suspensión de la antiagregación y la reversión de la anticoagulación deben ser consideradas en cada caso en particular.

En el caso de las rectitis actínicas los enemas de sucralfato y corticoides tópicos son reconocidos como tratamientos efectivos no endoscópicos y se puede complementar el mismo con tratamiento endoscópico con plasma argón.

### **Videocolonoscopia diagnóstica y terapéutica**

La VCC puede considerarse aún en la urgencia, siempre es conveniente realizar al menos una preparación rápida del colon para aumentar el rédito diagnóstico del procedimiento que va entre el 72 y el 86 % en pacientes con hemorragia digestiva baja y para disminuir el riesgo de complicaciones como la perforación. Lo ideal es que el paciente ingiera por vía oral 1 litro de solución de polietilenglicol cada 30-45 minutos hasta obtener deposiciones

líquidas y claras. Se utiliza habitualmente metoclopramida por vía oral o endovenosa por su efecto proquinético y antihemético. Si el paciente no lo tolerara puede intentarse a través de una sonda nasogástrica

Es frecuente encontrar estigmas o sitios sospechosos de haber sangrado, incluso encontrar más de uno (hemorroides y divertículos) aunque también es posible evidenciar el sitio con sangrado activo.

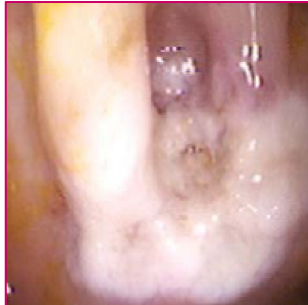En general no se ha demostrado que una colonoscopia urgente (antes de las 12 horas del ingreso) disminuya la estadía hospitalaria ni la mortalidad, por eso se recomienda estabilizar al paciente, comenzar con la preparación colónica y realizar el procedimiento endoscópico cuando esta se suponga óptima.

Las técnicas hemostáticas utilizadas para realizar terapéutica endoscópica no difieren de aquellas descritas en el capítulo dedicado a las hemorragias digestivas altas, teniendo en cuenta que el grosor de la pared del colon, y en especial del colon derecho es considerablemente menor que la del estómago o incluso del duodeno.

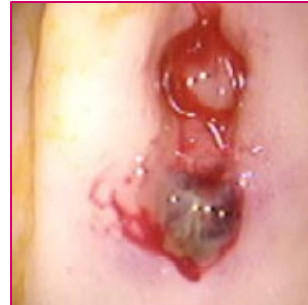La patología anorrectal como las hemorroides internas o externas que son una de las causas más frecuentes y fáciles de descartar de HDB, las úlceras rectales solitarias, las fisuras anales y las lesiones de Dieulafoy también deben ser consideradas dentro de los diagnósticos diferenciales. Las hemorroides son generalmente asintomáticas pero pueden generar prurito, dolor por estrangulación o trombosis y proctorragia por su ruptura.

La enfermedad diverticular tiene alta prevalencia en nuestra población la cual, tal como ya se mencionó, aumenta con la edad. Aproximadamente el 3 % de los pacientes con diverticulosis colónica presentan sangrado que es de origen arterial. Los orificios diverticulares se observan con mayor frecuencia en el colon izquierdo pero está descrita una mayor prevalencia de sangrado de aquellos que se encuentran en el colon derecho. Una vez identificado el orificio diverticular sangrante puede hacerse tratamiento con inyección de adrenalina y coagulación bipolar (FIGURA 2), o bien la colocación de un clip hemostático (FIGURA 3). La tasa de recurrencia del sangrado de origen

diverticular es del 14 al 38 % luego del primer episodio y cercano al 50 % luego del segundo.

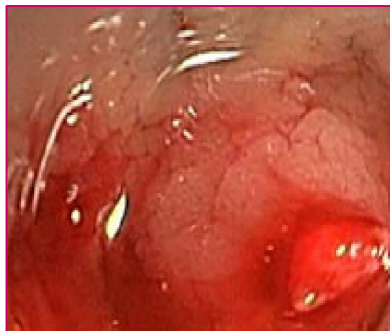

A: SANGRADO ACTIVO

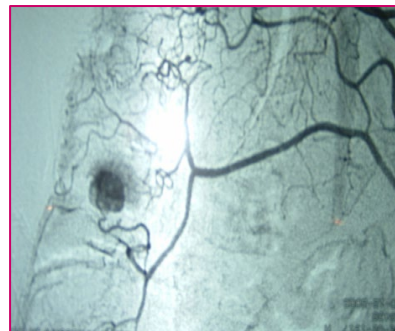


B: POST INYECCIÓN CON ADRENALINA Y COAGULACIÓN BIPOLAR

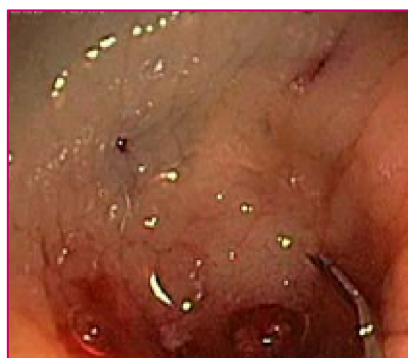FIGURA 2. TERAPÉUTICA ENDOSCÓPICA EN SANGRADO DE ORIGEN DIVERTICULAR



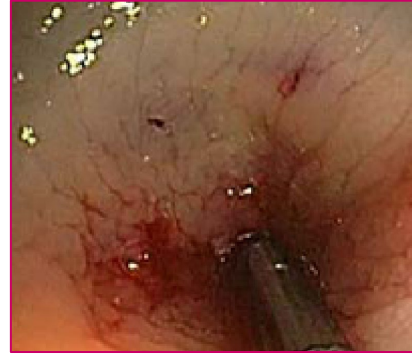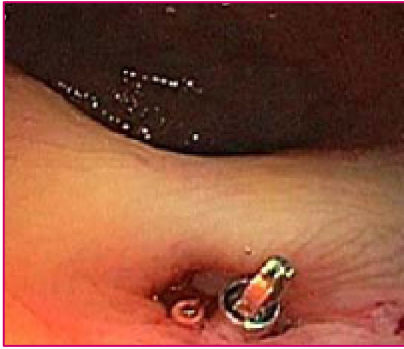A: IMAGEN ENDOSCÓPICA DEL DIVERTÍCULO



B: TRADUCCIÓN ANGIOGRÁFICA



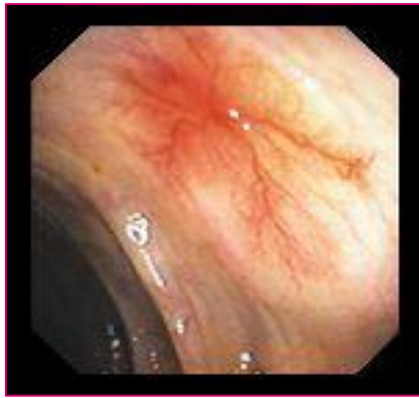C: COLOCACIÓN DE CLIP HEMOSTÁTICO



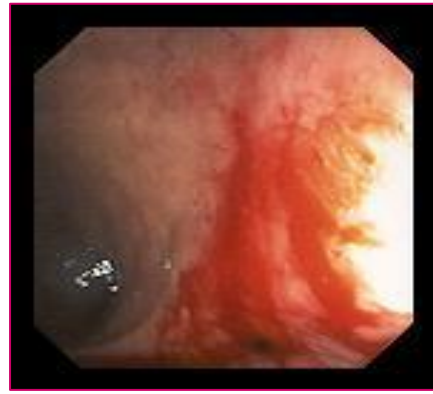D Y E: HEMOCLIP COLOCADO SOBRE EL VASO INTRADIVERTICULAR CON CESE DEL SANGRADO

FIGURA 3. TERAPÉUTICA CON CLIPS DE SANGRADO DE ORIGEN DIVERTICULAR

Las angiodisplasias se reconocen endoscópicamente como lesiones vasculares arboladas, color rojo que consisten en vasos ectásicos que irradian desde uno central (FIGURA 4). Su tamaño generalmente varía entre los 2 y los 10 mm y un halo de mucosa pálida puede verse a su alrededor. Son más frecuentes en el ciego y el colon ascendente (54 %), seguido del colon sigmoides (18 %) y el recto (14 %). Estas lesiones también pueden observarse en el intestino delgado pero en estos casos la clínica está más relacionada con anemia ferropénica o sangre oculta en materia fecal y muy raramente como hematoquecia. En los casos en los que los pacientes reciben analgesia opioide puede disminuirse el flujo mucoso con la consecuente desaparición de la imagen característica revirtiéndose con el uso de naloxona. De todas maneras aunque esta experiencia está ampliamente descrita en la literatura no se la utiliza de rutina. Se puede aplicar tratamiento con técnicas de coagulación por contacto o inyección de esclerosantes como el polidocanol, pero en la actualidad lo más aceptado es la coagulación con plasma argón, sobre todo teniendo en cuenta su localización en zonas donde la pared del colon es muy delgada.



A: ANGIODISPLASIA COLÓNICA



B. ANGIODISPLASIA COLÓNICA SANGRANTE

FIGURA 4. ANGIODISPLASIAS COLÓNICAS

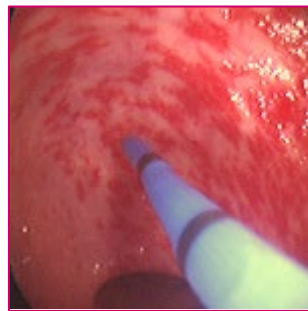
Las neoplasias colónicas primarias o metastásicas son responsables del 10 % de las HDB en mayores de 50 años, habitualmente el sangrado es en napa por la friabilidad de los tejidos por lo que el rol de la endoscopia, como ocurre también en el caso de las colitis por ejemplo, es meramente diagnóstico. Otras lesiones que pueden ser diagnosticadas a través de la VCC son las relacionadas con el uso de AINES. Pueden presentarse como úlceras con bordes bien definidos con preferencia por el colon proximal e íleon o múltiples estenosis cortas del tipo de los diafragmas que son patognomónicas.

La colitis isquémica es otra entidad que habitualmente cursa con HDB y puede ser diagnóstico presuntivo cuando se observa mucosa edematosa y hasta ulcerada especialmente en las zonas menos irrigadas del colon como el ángulo esplénico, el colon derecho o la unión rectosigmoidea. Histológicamente se reconoce necrosis y cambios inflamatorios crónicos que obligan al diagnóstico diferencial con las enfermedades inflamatorias de intestino.

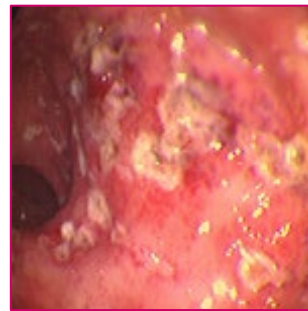
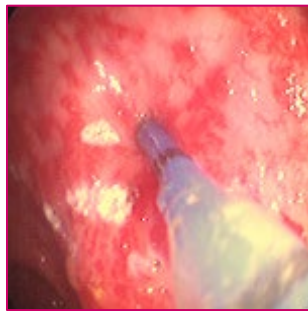
La rectitis actínica suele diagnosticarse sólo con el antecedente del paciente y la visualización de telangiectasias cerca de la zona irradiada.

Se describen en la literatura diferentes tratamientos endoscópicos posibles, entre ellos la aplicación de láser neodymium-YAG, la cauterización bipolar o

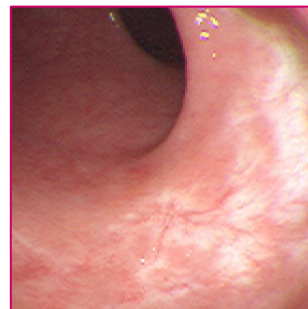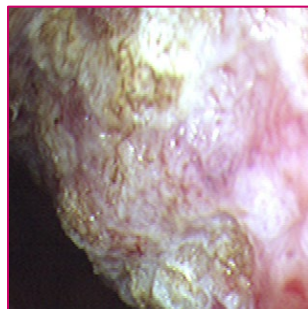
hasta monopolar, pero en la práctica diaria la utilización de coagulación con plasma argón es la más aceptada y difundida (FIGURA 5). La gran mayoría de los pacientes requieren más de una sesión de tratamiento, con un promedio de tres, y en la gran mayoría de los casos se logra tanto la mejoría clínica del sangrado como de la anemia con la consecuente disminución del número de transfusiones.



A: RECTITIS ACTÍNICA



B Y C: 1ª SESIÓN DE TRATAMIENTO CON PLASMA ARGÓN

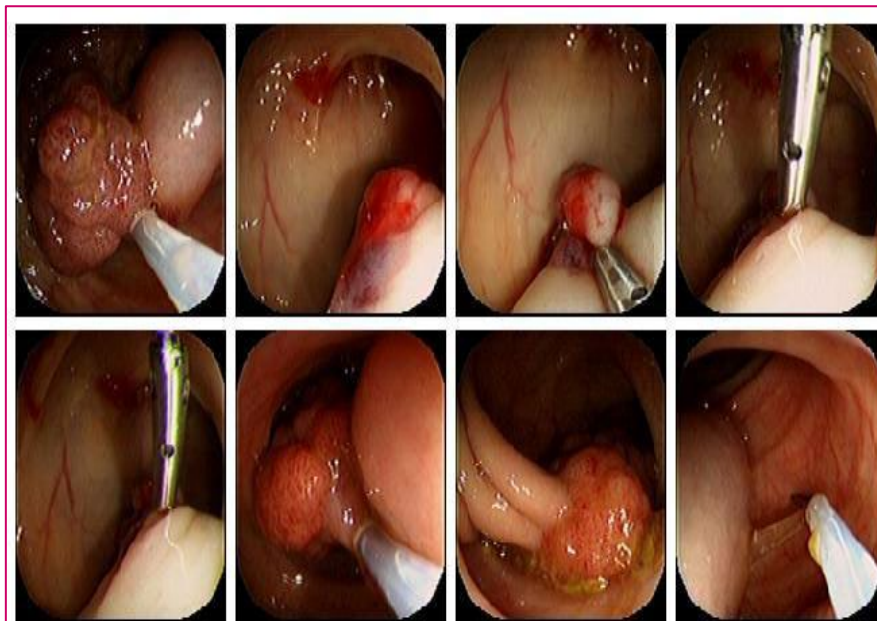


D: 2ª SESIÓN DE PLASMA ARGÓN E: CONTROL POSTTRATAMIENTO

FIGURA 5. TERAPÉUTICA DE LA RECTITIS ACTÍNICA CON PLASMA ARGÓN



También podemos encontrarnos con una HDB luego de un procedimiento endoscópico en el que se haya realizado una polipectomía. Puede tratarse de una hemorragia temprana, al momento de la polipectomía siendo un sangrado de origen arterial producto de la inadecuada hemostasia aplicada en el procedimiento. En estos casos pueden realizarse inyecciones con adrenalina o polidocanol, reenlazar el pedículo remanente y aplicar correcta hemostasia, o colocar clips hemostáticos hasta controlar el sangrado. Cuando el sangrado es tardío ocurre hasta los 15 días posteriores al procedimiento y se produce por la caída de la escara que resulta de la polipectomía. Habitualmente en estos casos el sangrado se autolimita y sólo se deben aplicar medidas de sostén en más del 70% de los casos. En caso de no cesar el sangrado se procede a realizar una VCC para el correcto diagnóstico y tratamiento.



**FIGURA 6.** TERAPÉUTICA ENDOSCÓPICA DEL SANGRADO POSTPOLIPECTOMÍA O MUCOSECTOMÍA: PÓLIPO PEDICULADO, RESECCIÓN CON ANSA, SANGRADO DEL PEDÍCULO, COLOCACIÓN DE HEMOCLIP Y CESE DEL SANGRADO.

## Radiología

El uso del colon por enema es nulo en casos de HBD, pero una radiografía simple de abdomen puede realizarse dentro de la evaluación inicial del

paciente para descartar complicaciones como la perforación colónica o para visualizar hallazgos sugestivos de colitis isquémica o infecciosa avanzada como el signo de «*thumbprinting* o huellas digitales» que traduce radiológicamente la injuria transmural.

El resto de los estudios por imágenes, tanto el centellograma como la angiografía, son útiles para detectar un sangrado si es que este se encuentra activo al momento del procedimiento.

### **Centellograma con glóbulos rojos marcados con tecnecio<sup>99</sup>**

Este método diagnóstico detecta un flujo mínimo de 0.1 a 0.5 mL/min por lo que es más sensible pero menos específico que la angiografía con un rango de detección del sitio de sangrado que va del 24 al 91 %. Localiza un área de sangrado que puede no correlacionarse con el sitio puntual de la lesión que origina la hemorragia y esto se debe al movimiento de la sangre de manera peristáltica y aún antiperistáltica. Puede ser entonces que un divertículo que sangra en un colon sigmoideas redundante muestre imágenes de extravasación de fluido en el cuadrante inferior derecho del abdomen prestándose a confusión.

Muchas veces está indicado realizar otro estudio más específico luego de un centellograma positivo, como una angiografía o incluso estudios endoscópicos para localizar mejor el sitio de sangrado.

### **Angiotomografía**

Es un método que puede ser accesible si se cuenta con un tomógrafo *multislice*, es rápido y no invasivo. También requiere de un sangrado activo al momento de recopilarse las imágenes y detecta flujos de sangrado de al menos 0.3 a 0.5 mL/min con un poder de localización del sitio de sangrado mayor que el estudio centellográfico.

Al igual que el método anteriormente descrito, no tiene la posibilidad de realizar terapéutica.

## Angiografía

La angiografía tiene una especificidad del 100 % y una sensibilidad del 30-47 %. Detecta sangrados mayores a 0.5-1 mL/min. Cabe recordar que muchas veces las HDB son intermitentes y de menor cuantía por lo que se limita la utilidad del método. De todas maneras pueden encontrarse signos indirectos de lesiones posiblemente sangrantes como el relleno temprano de una angiodisplasia o de la neovascularización de una neoplasia, pero el diagnóstico firme de la etiología del sangrado sólo se logra visualizando la extravasación del contraste hacia la luz cosa que ocurre entre el 40 y el 78 % de los casos.

Las angiodisplasias sangrantes y las hemorragias diverticulares son los hallazgos más frecuentes. En el caso de las primeras se trata del *gold standard* para su diagnóstico evidenciando venas ectásicas de lento vaciado o simplemente pequeñas venas que se rellenan lentamente con el contraste.

El método tiene la ventaja de no necesitar preparación colónica previa y de tener la posibilidad de realizar intervenciones terapéuticas mediante infusiones de vasopresina o embolizaciones selectivas. La primera es efectiva en al 90 % de los casos de sangrado diverticular o por angiodisplasias, pero la tasa de recurrencia luego de la infusión de vasopresina es del 50 %, muchas veces se requiere el ingreso a un área de cuidados intensivos, está contraindicado en pacientes con antecedentes coronarios y los efectos adversos como dolor abdominal son frecuentes. En el caso de las embolizaciones se utilizan microcoils, gelfoam o partículas de alcohol polivinílico con un éxito terapéutico que va desde el 44 al 91 %. Habitualmente las lesiones en ciego y colon derecho se prestan menos para la embolización, como es el caso de las angiodisplasias que son tan frecuentes en dichas localizaciones.

Complicaciones tales como hematomas en el sitio de punción, más raramente trombosis arterial, embolizaciones y falla renal ocurren hasta en el 9 % de los pacientes.

La angiografía debe reservarse para los pacientes que presentan un sangrado masivo que dificulta técnicamente la visualización endoscópica o aquellos que tienen sangrados recurrentes o persistentes que no han logrado ser localizados mediante la VCC. Por eso se considera que ambos métodos son complementarios y el orden en el que deben realizarse depende del paciente y de la institución.

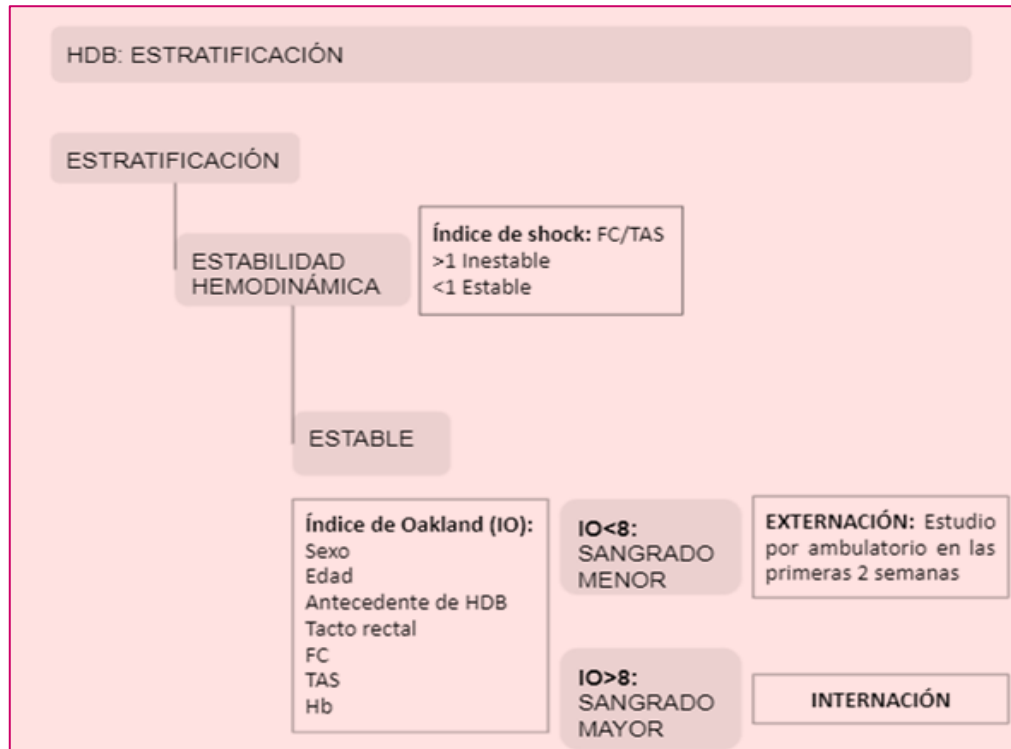
## Cirugía

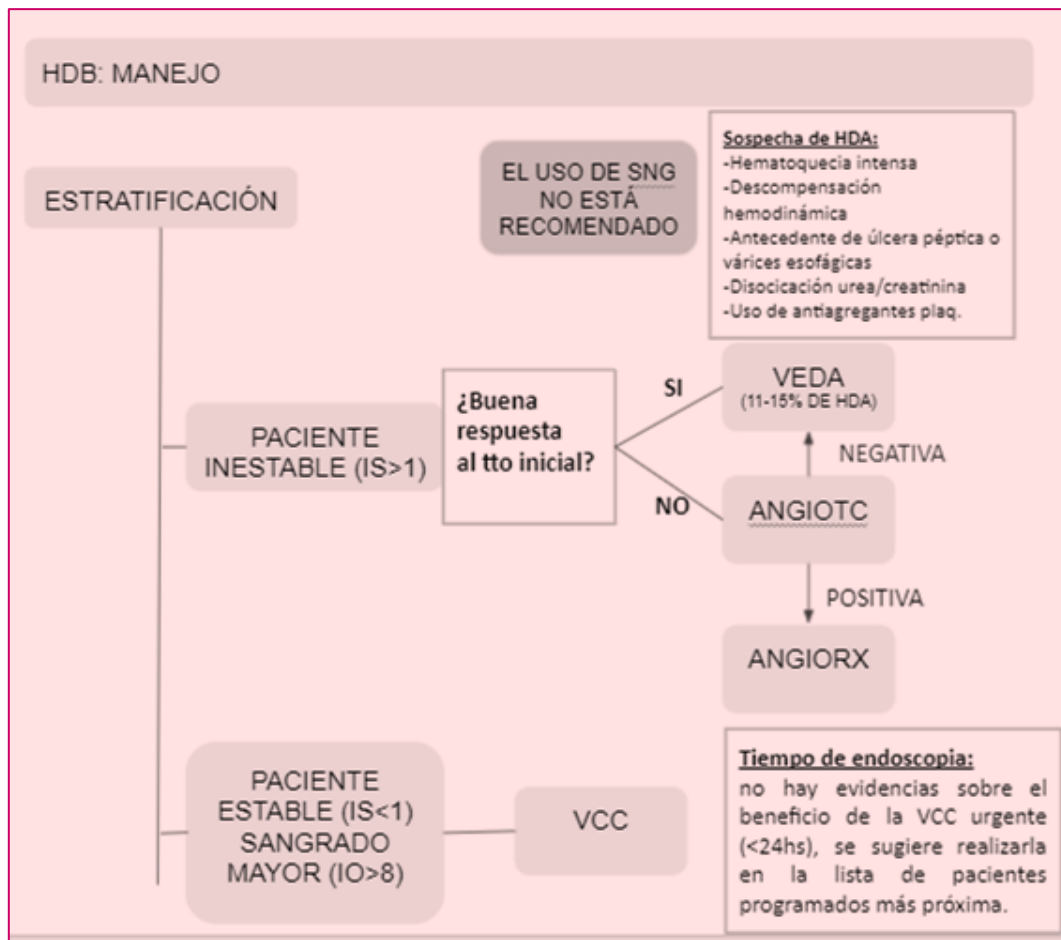
En la gran mayoría de los casos las HDB se autolimitan o pueden manejarse con terapéuticas no quirúrgicas, ya sean endoscópicas, angiográficas o mediante un anoscopio como en el caso de los sangrados hemorroidales.

La necesidad de cirugía se presenta ante pacientes hemodinámicamente inestables a pesar de las maniobras de resucitación instauradas. Así es el caso de las colitis isquémicas de causa no oclusiva que se presentan frecuentemente en pacientes con insuficiencia renal o aterosclerosis severa cuyo curso suele ser fulminante. También aquellos pacientes sin sitio de sangrado localizado y con más de 6 unidades de glóbulos rojos transfundidos deberían ser considerados para la cirugía de urgencia.

La situación óptima es llegar a la cirugía con el sitio de sangrado localizado para poder realizar una colectomía segmentaria.

## Algoritmo de diagnóstico y tratamiento de la hemorragia digestiva baja





## Referencias bibliográficas

- DAVILA R, RAJAN E, ADLER D, et al. ASGE Guideline: The role of endoscopy in the patient with lower GI bleeding. *Gastrointest Endosc.* 2005;62(5):656-660. doi:10.1016/j.gie.2005.07.032
- EDELMAN DA, SUGAWA C. Lower gastrointestinal Bleeding: a review. *Sur Endosc.* 2007;21(4):514-520. doi:10.1007/s00464-006-9191-7
- FARREL JJ, FRIEDMAN LS. Review article: the management of lower gastrointestinal bleeding. *Aliment Pharmacol Ther.* 2005;21(11):1281-1298. doi:10.1111/j.1365-2036.2005.02485.x
- ROCKEY DC. Lower Gastrointestinal Bleeding. *Gastroenterol.* 2006;130(1):165-171. doi:10.1053/j.gastro.2005.11.042
- WONG KEE SONG LM, BARON TH. Endoscopic Management of Acute Lower Gastrointestinal Bleeding. *Am J Gastroenterol.* 2008;103:1881-1887. doi:10.1111/j.1572-0241.2008.02075.x

# Hemorragia digestiva de origen oscuro

**DRA. MARINA CARIELLO**

La *hemorragia digestiva de origen oscuro* es *aquella que persiste o recurre sin una etiología reconocida luego de una endoscopia digestiva alta, una colonoscopia y estudios que evalúen el intestino delgado*. La mayoría de los casos que anteriormente se denominaban hemorragia digestiva de origen oscuro, hoy se clasifican más correctamente como *sospecha de hemorragia de intestino delgado*.

Representa entre el 3 y el 5 % de las hemorragias digestivas en general y se la subclasifica en *hemorragia digestiva de origen oscuro oculto* y *hemorragia digestiva de origen oscuro evidente* en base a la evidencia clínica del sangrado. En el primero de los casos no hay rastros de sangre visible y el diagnóstico se hace a través de la presencia de anemia ferropénica o de sangre oculta en materia fecal. En el segundo de los casos el sangrado es claramente referido por el paciente en forma de hematemesis, melena, enterorragia o proctorragia.

Habitualmente la causa radica en lesiones no diagnosticadas en los primeros estudios endoscópicos altos realizados, como puede ocurrir con erosiones de Cameron, várices gástricas fúndicas, úlceras pépticas, angiodisplasias y la ectasia vascular antral gástrica. También puede ocurrir que las características de la lesión la haga difícilmente identificables al momento de la exploración como por ejemplo lesiones de Dieulafoy muy pequeñas que no estaban sangrando durante la endoscopia. Otra posibilidad

es que se trate de lesiones que pasaron inadvertidas en la colonoscopia como angiodisplasias o tumores. Y por supuesto la causa puede situarse en el intestino delgado, como ocurre con ciertos tumores (linfomas, carcinoides, carcinomas o pólipos), el divertículo de Meckel, las lesiones de Dieulafoy y la enfermedad de Crohn que deben sospecharse en personas jóvenes mientras que en los mayores las lesiones vasculares o las lesiones por antiinflamatorios u otros fármacos son más frecuentes en personas mayores. Por último deben tenerse presentes causas más extrañas como la hemobilia, el hemosuccus pancreático y la fístula aorto-entérica (ver TABLA 1).

CAUSAS FRECUENTES		CAUSAS INFRECUENTES
MENORES DE 40 AÑOS	MAYORES DE 40 AÑOS	
Enf. inflamatoria intestinal	Úlceras por AINES	Enteropatía de la HTP
Divertículo de Meckel	Angiectasias	Amiloidosis
Lesión de Dieulafoy	Lesión de Dieulafoy	Sme. de Rendú Osler Webwer
Neoplasias	Neoplasias	Sarcoma de Kaposi
		Poliposis hereditarias
		Hemobilia
		Fístula aorto-entérica
		Hemosuccus pancreático

TABLA 1. CAUSAS DE SANGRADO DEL INTESTINO DELGADO

AINES: antiinflamatorios no esteroideos; HTP: hipertensión portal

El advenimiento de la enteroscopia con doble balón y de la videocapsula ha llevado a revisar la clasificación de la hemorragia digestiva con la propuesta de que se la reclasifique en *hemorragia digestiva alta* cuya lesión de origen se encuentra por encima de la ampolla de Vater y al alcance de la endoscopia digestiva alta, *del intestino medio* la ocurrida entre la ampolla de Vater y el íleon terminal a cuyo diagnóstico se llega con la enteroscopia doble balón o la capsula endoscópica y *hemorragia digestiva baja* o colónica siendo



la colonoscopia la herramienta diagnóstica y/o terapéutica adecuada en estos casos.

## Evaluación y manejo

La historia clínica y el examen físico, junto con los resultados de estudios previamente realizados son de gran utilidad en este tipo de pacientes.

En los pacientes con hemorragia digestiva de origen oscuro oculta que se presentan sin anemia asociada (sólo sangre oculta en materia fecal) suele hallarse el diagnóstico etiológico repitiendo la colonoscopia dada la alta frecuencia de angiodisplasias colónicas que pueden pasar inadvertidas.

Cuando existe anemia ferropénica o en los casos de melena la videoendoscopia digestiva alta y la videocolonoscopia (incluyendo la intubación retrógrada del íleon terminal), incluso con el uso de un *cap* transparente en la punta del endoscopio para mejorar la visualización de las zonas que puedan haber quedado sin inspeccionar como la curvatura menor alta del estómago, la incisura angularis y la pared posterior del bulbo duodenal. Deben tomarse biopsias de duodeno para diagnóstico de enfermedad celíaca y es deseable tener la posibilidad de utilizar un endoscopio con visión lateral para examinar la papila duodenal o un enteroscopio para realizar una enteroscopia por empuje al momento de repetir los estudios endoscópicos.

Los estudios de diagnóstico por imágenes, como el tránsito de intestino delgado, la enterolisis, el colon por enema, la tomografía abdominopelviana con tomógrafo multislice y técnica de enterotomografía o de colonoscopia virtual, la resonancia magnética nuclear del abdomen, no tienen un lugar en el algoritmo de estos pacientes salvo en ciertos casos seleccionados ya que el rédito diagnóstico de estos procedimientos no alcanza el 20 %.

Si no se logra localizar el sitio de sangrado luego de estudios endoscópicos de calidad, y el paciente está hemodinámicamente estable, el paso siguiente es la realización de un estudio con videocapsula inalámbrica endoscópica o la

enteroscopia evaluar el intestino delgado. Pero si el paciente está descompensado hay que considerar una evaluación más agresiva, por ejemplo la realización de una angiografía.

La videocápsula endoscópica es un dispositivo que incluye a la cápsula transmisora, un sistema de captura ambulatorio de las imágenes y un programa de software que las procesa para que luego puedan ser evaluadas por un operador entrenado (FIGURA 1). Es actualmente el estudio con mayor sensibilidad para evaluar el intestino delgado con la ventaja de no ser invasivo, pero con la desventaja de no poder tomar biopsias o realizar terapéuticas. En un 25 a 55 % de los casos la videocápsula otorga datos adicionales a los hallados con las endoscopías, pero que estos hallazgos sean la causa de la hemorragia digestiva de origen oscuro no es fácil de asegurar (FIGURA 2). Está descrito que la mitad de los pacientes con hallazgos patológicos en la videocápsula presentan episodios de resangrado comparado con el 5 % de aquellos cuyos resultados fueron negativos. Estudios randomizados realizados demuestran que no habría diferencias significativas en cuanto al rédito diagnóstico realizando la videocápsula antes o después de la enteroscopia por empuje, pero realizar la videocápsula en primer lugar disminuye la necesidad de realizar la enteroscopia por empuje si se descubre que la lesión está fuera del alcance de la misma. Si el sitio definido de sangrado es en el intestino delgado proximal y no se trata de una masa sospechosa de atipia, se puede recurrir a la enteroscopia por empuje para realizar la terapéutica correspondiente. En los casos de localizaciones más distales se puede alcanzar el sitio con la enteroscopia simple balón por vía retrógrada, con doble balón o con cirugía.

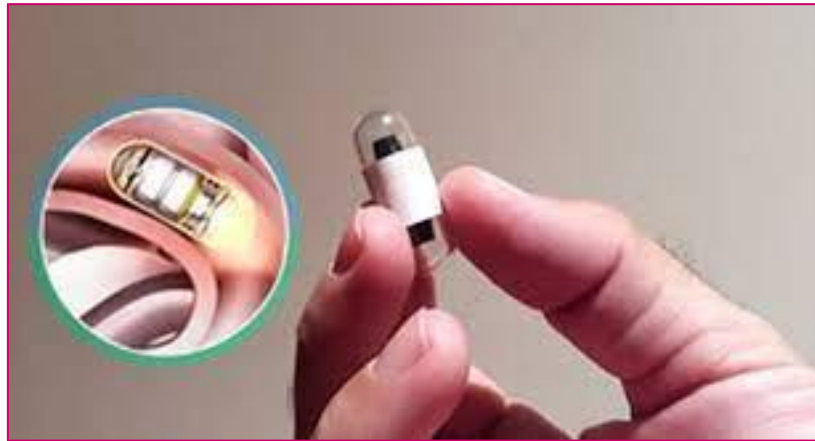

FIGURA 1. CÁPSULA INALÁMBRICA ENDOSCÓPICA

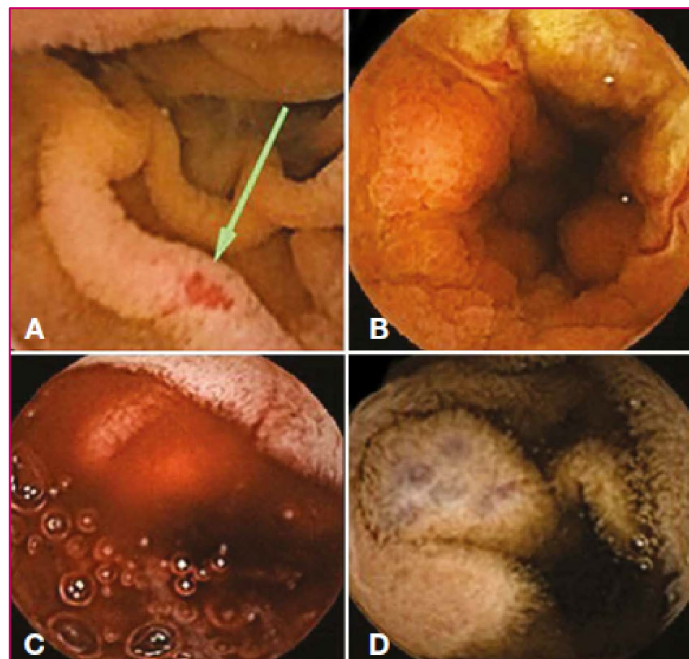


FIGURA 2. HALLAZGOS MÁS FRECUENTES EN UNA CÁPSULA ENDOSCÓPICA. A: ANGIODISPLASIA; B: ÚLCERA; C: SANGRADO ACTIVO; D: FLEBECTASIA

La enteroscopia se realiza habitualmente con un endoscopio especialmente diseñado, de aproximadamente 230 a 250 cm para lograr avanzar más allá del ángulo de Treitz. Puede realizarse por vía alta (anterógrada) o baja (retrógrada). Tiene la ventaja de permitir la toma de biopsias y la posibilidad de realizar terapéutica endoscópica. Hay diferentes métodos como la enteroscopia por empuje, la enteroscopia intraoperatoria, la enteroscopia con

simple o doble balón y dispositivos más recientes como el enteroscopio motorizado en espiral (FIGURA 3).

En la enteroscopia por empuje la progresión del endoscopio es manual. Habitualmente se logra evaluar los primeros centímetros del intestino delgado más allá del ángulo de Treitz y con la ayuda de un sobretubo (tubo por dentro del cual se introduce el endoscopio y que impide que el mismo se acode en el estómago) se puede llegar a progresar hasta 110 cm más allá de dicho reparo anatómico. El rédito diagnóstico de este procedimiento es muy variable, entre el 3 y el 70 % según las series.

La enteroscopia intraoperatoria puede realizarse introduciendo el endoscopio a través de la boca, el ano o a través de una enterotomía y, con la ayuda del cirujano se va «arremangando» el intestino delgado sobre el endoscopio a medida que se progresa logrando así la evaluación completa. El rédito diagnóstico en estos casos asciende al 60-88 % y las tasas de recurrencia del sangrado van del 13 al 60 %. Tiene mayor riesgo de complicaciones que los otros métodos como por ejemplo la generación de bridas postquirúrgicas, la avulsión de la arteria mesentérica superior o el íleo prolongado.

La enteroscopia doble balón incluye un sobretubo con un balón distal y uno proximal cuya insuflación secuencial repliega el intestino sobre el sobretubo logrando así avanzar. No está disponible en muchos centros y requiere un entrenamiento especial para su utilización. Algunas investigaciones sugieren que es más costo efectivo que la videocápsula, pero en general hay consenso en que la enteroscopia con doble balón guiada por los resultados de una videocápsula podría arrojar mayores beneficios.



FIGURA 3. ENTEROSCOPIOS SIMPLE Y DOBLE BALÓN

Todos los procedimientos endoscópicos (endoscopia digestiva alta, colonoscopia y enteroscopia) tienen la ventaja de la realización de terapéutica endoscópica para lograr la hemostasia con los métodos de inyección, térmicos con o sin contacto o mecánicos ya descritos en la sección sobre hemorragia digestiva alta (FIGURA 4).

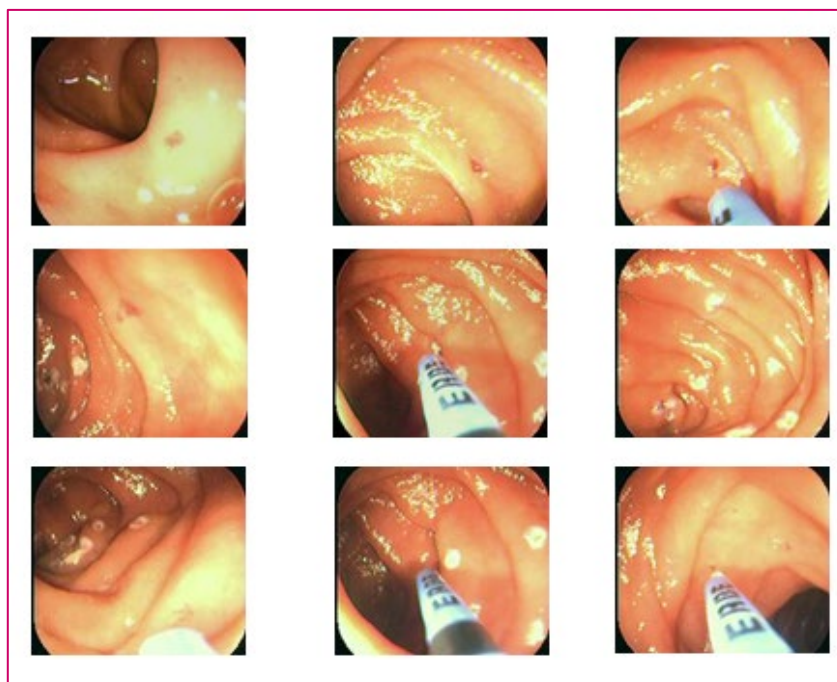


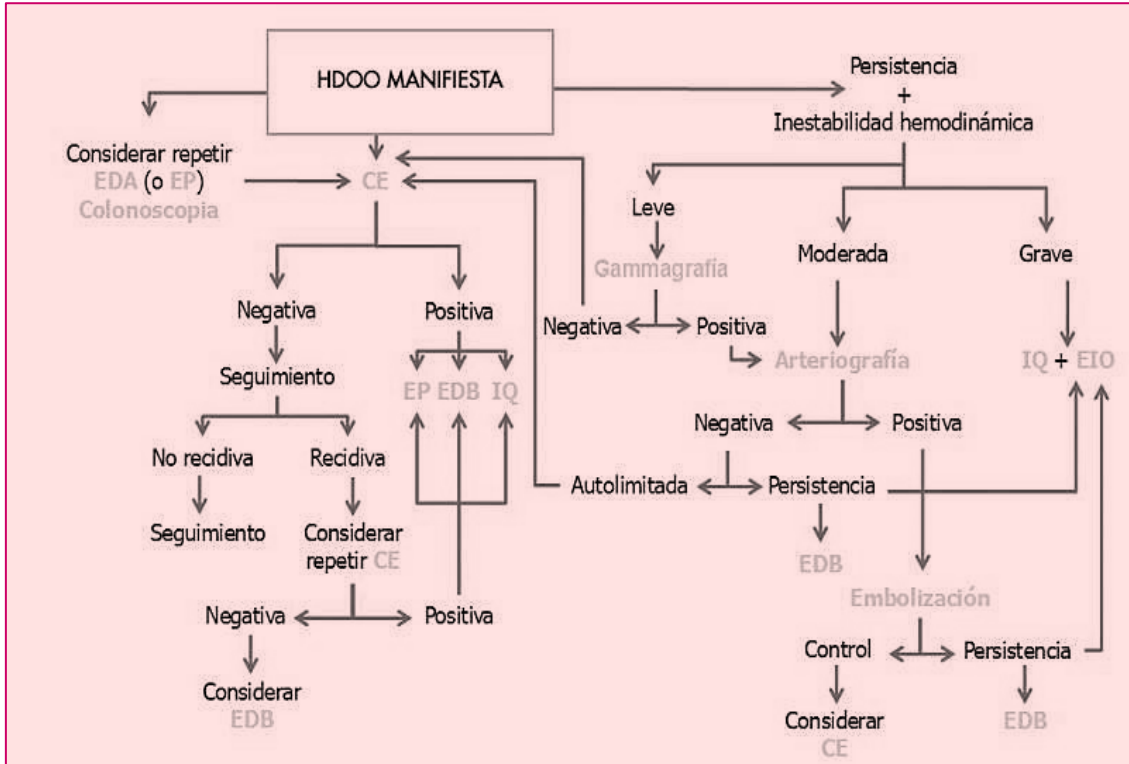
FIGURA 4. TERAPÉUTICA CON PLASMA ARGÓN DE ANGIODISPLASIAS YEYUNALES

En el caso particular de pacientes jóvenes en los que no se logra diagnosticar el origen del sangrado y, ante la sospecha diagnóstica de la existencia de un divertículo de Meckel, debe solicitarse un centellograma con Tc<sup>99</sup> que evidenciará la mucosa gástrica ectópica dentro del divertículo. Este método tiene un 75-100 % de sensibilidad sobre todo en niños con sangrado digestivo.

El centellograma con glóbulos rojos marcados con Tc<sup>99</sup> habitualmente no tiene valor en la evaluación inicial de la hemorragia digestiva de origen oscuro ya que en la mayoría de los casos el sangrado es intermitente o no alcanza los 0.1 a 0.5 ml/min que se detectan con este método.

La angiografía es raramente utilizada en este algoritmo, a no ser que el sangrado no localizado sea tan importante que el paciente esté descompensado o requiera transfusiones. En caso de lograr hacer el diagnóstico puede realizarse en el mismo acto terapéutica con inyecciones intra-arteriales o embolizaciones como ya fue desarrollado en capítulos anteriores.

## Algoritmo de diagnóstico y manejo de la hemorragia digestiva de origen oscuro



**HDOO:** hemorragia digestiva de origen oscuro

**EDA:** endoscopia digestiva alta

**EP:** enteroscopia por empuje

**CE:** capsula endoscopica

**EDB:** endoscopia digestiva baja

**IQ:** intervencion quirurgica

**EIO:** enteroscopia intraoperatoria

## Referencias bibliográficas

- BULL-HENRY K, AL-KAWAS FH. Evaluation of occult gastrointestinal bleeding. *Am Fam Physician*. 2013;87(6):430-436.
- GERSON LB, FIDLER JL, CAVE DR, LEIGHTON LA. ACG Clinical Guideline: Diagnosis and Management of Small Bowel Bleeding. *Am J Gastroenterol*. 2015;110(9):1265-1287. doi: [10.1038/ajg.2015.246](https://doi.org/10.1038/ajg.2015.246)
- GREEN J, SCHLIEVE CR, FRIEDERICH AK, *et al*. Approach to the Diagnostic Workup and management of Small Bowel Lesions at tertiary Care Center. *J Gastrointest Surg*. 2018;22(6):1034-1042. doi:[10.1007/s11605-018-3668-2](https://doi.org/10.1007/s11605-018-3668-2)
- PENNAZIO M, SPADA C, ELIAKIM R, KEUCHEL M, MAY A, MULDER CJ, RONDONOTTI E, ADLER SN, ALBERT J, BALTES P, BARBARO F, CELLIER C, CHARTON JP, DELVAUX M, *et al*. Small-bowel capsule endoscopy and device-assisted enteroscopy for diagnosis and treatment of small-bowel disorders: European Society of Gastrointestinal Endoscopy (ESGE). *Clinical Guideline. Endoscopy*. 2015;47:352-376. doi:[10.1055/s-0034-1391855](https://doi.org/10.1055/s-0034-1391855)
- RANDONOTTI E, MARMO R, PETRACCHINI M, FRANCHIS R DE, PENNAZIO M. The American Society of Gastrointestinal Endoscopy (ASGE) diagnostic algorithm for obscure gastrointestinal bleeding: eight burning questions from every day clinical practice. *Dig Liver Dis*. 2013;45(3):179-185. doi:[10.1016/j.dld.2012.07.012](https://doi.org/10.1016/j.dld.2012.07.012)
- ROCKEY DC. Occult and Obscure gastrointestinal bleeding: causes and clinical management. *Nat Rev Gastroenterol Hepatol*. 2010;7(5):265-279. doi: [10.1038/nrgastro.2010.42](https://doi.org/10.1038/nrgastro.2010.42)



# Índice de la Parte VIII

## Yeyunoíleon

Yeyunoíleon .....1914

DRES. ADRIÁN INCHAUSPE Y ADOLFO SUÁREZ

Fístulas enterocutáneas ..... 1924

DR. DANIEL EDGARDO WAINSTEIN

Divertículo de Meckel..... 1965

DR. ADRIÁN INCHAUSPE

Enfermedades inflamatorias del intestino.....1972

DRES. JUAN ANDRÉS DE PAULA, GUSTAVO ROSSI, JOSEFINA SOBRERO Y JOSEFINA ETCHEVERS

Tumores del intestino delgado.....2004

DRES. ADRIÁN INCHAUSPE Y ADOLFO SUÁREZ



# Yeyunoíleon

**DRES. ADRIÁN INCHAUSPE Y ADOLFO SUÁREZ**

## Anatomía quirúrgica

*El yeyunoíleon se inicia en el ángulo duodenoyeyunal (Treitz).* Su longitud oscila entre 4 y 9 metros (los  $\frac{2}{5}$  proximales de yeyuno y los  $\frac{3}{5}$  distales de íleon). Dotado de gran movilidad, lo recubre el peritoneo visceral en toda la circunferencia de las asas, salvo en la entrada de vasos y nervios por el mesenterio, cuya raíz, entre 20 y 50 cm, se extiende desde el ángulo de Treitz hasta la región ileocecal. Este es oblicuo hacia abajo y hacia la derecha.

Su pared consta de cuatro capas, que de afuera hacia adentro son *serosa-muscular* (longitudinal y circular), *submucosa* y *mucosa*. Esta última se dispone en pliegues circulares —válvulas conniventes— que se recubren de vellosidades entre 0,5 y 1,5 mm. Estas vellosidades se constituyen de un eje conectivo-vascular (con arteria-vena y linfáticos) y llegan a aumentar la superficie intestinal 40 veces. La mucosa, a su vez, tiene tres capas:

- *muscularis mucosae*
- lámina propia; tejido conectivo rico en: fibroblastos, macrófagos y plasmocitos
- epitelio con lámina basal

En la base de implantación de las vellosidades están las criptas de Lieberkunn.

Esta consta de cinco tipos celulares:

- *celúlas caliciformes* (producen moco)

- *células de Paneth* (gránulos secretorios; ¿antimicrobiana?)
- *células enterocromafines*, Kultchinsky, del sistema APUD
- *células indiferenciadas*
- *células M* (*microfold*, sensores inmunitarios)

Las células se reproducen desde la base, y ascienden hasta el vértice de las vellosidades. Allí mueren en tres a cuatro días. Estas células, de núcleo basal y microvellosidades intraluminales, se llaman enterocitos. En sus microvellosidades existe una membrana continua compuesta de tres hojas: interna y externa (de material proteico), medial (lipídica).

Por fuera de la externa, existe una glucoproteína dotada de un sistema enzimático (disacaridasas y dipeptidasas). Son importantes en el mecanismo de digestión-absorción.

El sistema inmunitario gastrointestinal esta anatómicamente constituido por:

- acúmulos nodulares linfoides del tubo digestivo:
  - placas de Peyer en íleon;
  - folículos linfoides en apéndice (linfocitos B y T);
- células dispersas en la mucosa (más en la lámina propia)
  - plasmocitos: secretan:
    - Ig A (80 %)
    - Ig M (12-16 %)
    - Ig G (2-4 %)

Así, vemos que el yeyunoíleon es la mayor fuente de Ig A de nuestro organismo. La Ig A secretada por plasmocitos pasa a la luz intestinal como un dímero (SIg A) unida a la proteína J y acompañada por un complemento secretorio. Esto impide la adherencia bacteriana a la capa epitelial.

En las placas de Peyer hay recirculación de linfocitos: entran a ellas desde el capilar venoso y luego pasan a la circulación linfática y al conducto torácico, para volver al torrente venoso.

## Irrigación

Depende de la arteria mesentérica superior, cuyas ramas se disponen en arcadas. Las arterias se anastomosan entre sí, dando arcadas que originan las arterias rectas, que penetran en la pared intestinal. Las venas, paralelas a las anteriores, drenan al sistema portal por la vena mesentérica superior.

El drenaje linfático cumple una importante función en la absorción de grasas. Se origina en el conducto linfático o lácteo de cada vellosidad, formando un plexo en la lámina propia. De allí parten conductos al retículo linfático submucoso, y de éste, a la red linfática subserosa. La linfa pasa por varios grupos ganglionares, hasta alcanzar los dispuestos alrededor de la arteria mesentérica superior. De aquí drenan a la cisterna magna, hasta desembocar en el confluente linfovenoso cervical.

## Inervación

### *Componente vagal (colinérgico)*

- a. Inervación extrínseca

### *Componente simpático (adrenérgico)*

- b. Inervación intrínseca
  - plexo submucoso de Meissner (intramural)
  - plexo intermuscular de Auerbach

Hay tres niveles anatomofisiológicos del control fisiológico:

*Sistema nervioso*: extrínseco e intrínseco. Lo constituyen tres vías: colinérgica; adrenérgica; purinérgica (peptidérgica).

*Sistema paracrino*: son células de tipo endocrino, de localización difusa en la pared intestinal, liberan hormonas de difusión local ante cambios ambientales.

*Sistema endocrino*: produce hormonas capaces de alcanzar la circulación general. Pueden también cumplir acción neurotransmisora.

## Fisiología yeyunoileal

Su misión principal: *absorción de nutrientes ingeridos* (pre-digeridos por enzimas salivales, gástricas y pancreáticas HCL y bilis). Los mecanismos de absorción incluyen:

- *Difusión pasiva*: proceso que no consume energía. La transferencia de sustancias ocurre en virtud de un gradiente electroquímico (como las membranas celulares son lipídicas, solo las sustancias solubles en lípidos las atraviesan). Ocurre en todo el tubo digestivo.
- *Difusión facilitada*: proceso que implica la absorción de una sustancia unida a un transportador. No requiere energía y se cumple por gradiente electroquímico (es específico para ciertas sustancias). Se dispone en todo el intestino delgado.
- *Transporte activo*: las sustancias son transferidas por un gasto de energía metabólica (ATP). Usa transportadores específicos, algunos se sitúan en todo el intestino delgado, y otros se localizan en un segmento específico.
- *Pinocitosis*: proceso en que las sustancias son captadas en una invaginación de la célula intestinal, llegando a ser una vacuola dentro de su citoplasma.

## Digestión y absorción de nutrientes fundamentales

### *Hidratos de carbono*

En la dieta aparecen como:

- polisacáridos (50 %): almidón, glucógeno
- disacáridos (40 %): sucrosa, lactosa
- el resto: monosacáridos (glucosa, fructosa, galactosa)

Como el intestino sólo absorbe monosacáridos, las demás moléculas deben hidrolizarse. Este proceso se inicia con la amilasa salival (inhibida por CLH), continúa con la amilasa pancreática, hasta lograr maltosa, tiomaltosa y otros disacáridos. Estos ya son digeridos en el borde veloso del enterocito por enzimas que los convierten en monosacáridos (glucosa, galactosa). Estas últimas se absorben por transporte activo; la fructosa, por difusión facilitada. Esta absorción tiene lugar por todo el intestino delgado.

### *Proteínas*

Su digestión se inicia en estómago por la pepsina; pero en su mayor parte ocurre en duodeno por varias proteasas: tripsina, quimotripsina, elastasa, de origen pancreático. Éstas se activan por la enteroquinasa duodenal y por la tripsina previamente activada.

En el borde veloso del enterocito, la actividad de aminopeptidasas y dipeptidasas descomponen las proteínas a pequeños péptidos y aminoácidos libres. La mayoría de estos últimos se absorben por transporte activo (L-aminoácidos), mientras que algunos lo hacen por difusión pasiva (D-aminoácidos). Los dipéptidos y tripéptidos se absorben también por transporte activo.

En resumen, las proteínas absorbidas proceden de alimentos (50 %); jugos digestivos (25 %) y células descamadas de mucosa enteral (25 %).

La absorción de proteínas se cumple a lo largo de todo el intestino delgado.

### *Grasas*

Los lípidos de la dieta, que incluye, entre otros, a los triglicéridos de cadena larga (ácidos grasos de 12 carbonos). Su absorción tiene dos fases:

- *Intraluminal*: hidrólisis por lipasa gástrica (10 %) y lipasa pancreática (90 %). Estas actúan en ambiente alcalino del duodeno. Dejan libres dos

monoglicéridos, que para hacerse solubles forman micelas con sales biliares. Éstas, de 3 a 10  $\mu\text{m}$  de diámetro, se rompen al contactar con el borde vellosos del enterocito. El monoglicérido entra por difusión pasiva, siguiendo al ácido graso. Las sales biliares se absorben en íleon terminal por transporte activo.

- **Intracelular:** esterificación de ácidos grasos y monoglicéridos, para formar triglicéridos. Éstos, al recubrirse con capa externa de colesterol, fosfolípidos y una B-proteína, forman los quilomicrones, de 0,2 a 0,3  $\mu\text{m}$  de diámetro. Éstos se drenan al conducto lácteo de la vellosidad.

Los triglicéridos de cadena corta y media tienen una absorción más sencilla. No requieren acción de lipasa pancreática ni formación de micelas. Se transportan como ácidos grasos por el sistema venoso portal, pero no aportan ácidos grasos esenciales.

### Vitaminas

Las liposolubles (A, D, E y K) requieren bilis y grasa absorbible para su transporte transcelular. Éstas se absorben en los tramos superior y medio del intestino delgado. La vitamina K se sintetiza por actividad bacteriana, por lo que la administración oral de antibióticos de amplio espectro erradica la microflora normal y afecta su absorción.

De las vitaminas hidrosolubles, la B12, ácido fólico, ácido ascórbico o vitamina C y tiamina, se absorben por transporte activo. La riboflavina, piridoxina, niacina, ácido pantoténico y biotina, se absorben por difusión pasiva. La B12 se transfiere de una proteína de la dieta a una mucoproteína — factor intrínseco— secretada por las células parietales de la mucosa gástrica. Al llegar al íleon terminal el complejo se disocia, absorbiéndose la B12 por pinocitosis.

## Hormonas del tubo digestivo

Constituyen un sistema endocrino difuso, de células aisladas, del sistema APUD. Existen:



*Hormonas digestivas de circulación general también presentes en SNC*

**Gastrina:** la producen células G antrales, del duodeno y yeyuno superior. Estimula la secreción ácida gástrica y tiene acción trófica sobre la mucosa.

**Colecistoquinina:** descrita luego como pancreozimina, se produce en duodeno y yeyuno superior (en las células I), al igual que en SNC, donde actúa como neurotransmisor. Contrae la vesícula y estimula la secreción enzimática del páncreas.

**Secretina:** la secretan células S del duodeno y yeyuno proximal. Estimula la secreción pancreática rica en bicarbonato y pobre en enzimas.

**Polipéptido pancreático:** lo producen células PP del páncreas y poca cantidad en duodeno y yeyuno proximal. Es antagonista de colecistoquinina (CCK).

**GIP (péptido inhibidor gástrico):** se origina en células K. Su mayor concentración se encuentra en yeyuno y menos en duodeno e íleon. Tiene efecto insulino-trópico sobre células B del páncreas. No es inhibidor de secreción gástrica a niveles fisiológicos.

**Motilina:** producida por células enterocromafines, existe en duodeno, yeyuno e íleon. Estimula la contracción gastrointestinal y aumenta la presión del esfínter esofágico inferior.

**Enteroglucagon:** se descubre por inmunoreactividad en el tubo digestivo. Aparece en íleon distal y colon. Disminuye la motilidad intestinal y tiene acción trófica sobre la mucosa. Se origina en células denominadas EG o L.

**Neurotensina:** producida en el íleon (células N) y también en el SNC, donde es neurotransmisor. Disminuye la secreción y velocidad del vaciado gástrico.

*Péptidos con acción local predominante (paracrina) sin niveles plasmáticos circulantes*

**VIP (péptido intestinal vasoactivo):** distribuido por células desde el esófago hacia el recto, tiene mayor concentración en pared intestinal (plexo submucoso). Se halla también en el SNC. Fuerte dilatador, estimula la

secreción gástrica e intestinal e inhibe la pancreática. En altas concentraciones da diarrea acuosa, como en el síndrome de Verner-Morrison. Los tumores que causan este síndrome se llaman vipomas.

*Somatostatina*: inhibe la hormona de crecimiento. Es neurotransmisor y agente inhibidor de diferentes hormonas digestivas (entre ellas la gastrina). La producen las células D, en antro gástrico, duodeno y yeyuno proximal.

*Bombesina*: otro péptido de doble origen: intestinal y cerebral. Se elabora en el antro gástrico y en el duodeno. Estimula la liberación de gastrina, con independencia del pH y contrae la vesícula.

*Encefalinas*: a diferencia de las endorfinas (solo presentes en SNC), se encuentran en el plexo de Auerbach. Secretan también en antro gástrico y duodeno, particularmente.

*Sustancia P*: estimula la actividad motora gastrointestinal. Se encuentra en SNC y tubo digestivo, además de otros tejidos. Se secretan en plexo mientérico, a partir de neuronas peptidérgica que emiten prolongaciones del plexo submucoso.

## Actividad motora del intestino delgado

Ésta hace posible el tránsito alimentario (en aproximadamente 72 minutos, entre 25 y 118 minutos). Depende de factores miogénicos y neuroendocrinos.

Los tipos de actividad son:

- *Onda peristáltica*: contracción propagada en dirección caudal.
- *Contracciones segmentarias*: contracciones circulares, no progresivas.

Las contracciones son más frecuentes en duodeno (12/min) que en íleon (8/min). Un marcapasos duodenal regula esta actividad rítmica de ondas lentas, sobre los que se superponen potenciales de acción extemporáneos.

## Microflora del tubo digestivo

La población bacteriana de la luz del tubo digestivo presenta interés quirúrgico ya que es fuente de contaminación endógena al romperse la continuidad digestiva. En la luz intestinal no hay gérmenes al momento de nacer. Pero si es permeable, se coloniza totalmente. A las pocas semanas ya se estabilizan las proporciones de bacterias que ingresan por vía oral. Cuantitativamente escaso en tubo digestivo alto, aumentan hacia el íleon terminal y colon, donde existe una elevada y peligrosa proporción.

Hay dos tipos de flora:

### Oral

Aerobios: *Bacteroides oralis*

Anaerobios bucales: *Bacteroides oralis*, *melaninogenicus* (se hallan hasta yeyuno)

### Fecal

Predominio anaerobio: *Bacteroides fragilis*

Predominio aeróbico: *Escherichia coli* (característica de íleon terminal y colon)

### Factores limitantes de la proliferación bacteriana:

- Barrera por acidez gástrica
  - Motilidad propulsora
  - Elevado potencial de óxido-reducción
  - Bacteriostasis local por inmunoglobulinas
- } En estómago
- } En yeyuno

En el colon aumenta la proliferación bacteriana con:

- Potencial de óxido-reducción más bajo
- Menor motilidad (estasis colónica).

*Densidad y tipo de microflora en el tubo digestivo:*

- Esófago: ↓ Nº de gérmenes → flora oral ingerida ↑
- Estómago: ↓ Nº de gérmenes → transitorio por ingestión de alimentos

( $10^4$  a  $10^5$ /ml)

( $10^1$  a  $10^2$ /ml) se destruyen por jugo gástrico.

- Duodeno-yeyuno íleon proximal: flora poco numerosa ( $10^4$ /ml)

Consiste en:

estreptococos anaerobios gram(+)

lactobacillus y anaerobios orales

- Íleon distal y colon: es por reflujo a través de válvula ileocecal de contenido colónico.

Valores superiores a  $10^6$ /ml en íleon distal

En colon:  $10^{10}$  a  $10^{11}$ /ml

Predominan anaerobios, en especial bacteroides fragilis y anaerobios gramnegativos, *Escherichia coli*.

Su riqueza bacteriana explica la necesidad de preparación adecuada en intervenciones en que se abra su luz.

# Fístulas enterocutáneas

**DR. DANIEL EDGARDO WAINSTEIN**

## Introducción

*Las fístulas enterocutáneas representan una patología grave que debe afrontar el cirujano durante el ejercicio de su profesión.* El tratamiento puede ser extremadamente complejo y requiere de una intervención multidisciplinaria adaptada para cada caso en particular.

Se atribuye a las fístulas intestinales una mortalidad del 5 al 20 %, cifra demasiado elevada si tenemos en cuenta que cirugías de gran magnitud como la duodenopancreatectomía, la hepatectomía o la esofagectomía presentan tasas inferiores al 10 %. Además, cuando la fístula coexiste con factores agravantes como la sepsis y la desnutrición, la mortalidad asciende aún más y puede superar, a veces, el 60 %.

En el presente capítulo identificaremos las características de las fístulas en general y su forma de presentación; posteriormente se analizará el manejo de las fístulas enterocutáneas postoperatorias de alto flujo con una particular mención al problema de las fístulas enteroatmosféricas. Determinaremos también la selección y oportunidad de aplicación de los métodos de diagnóstico y tratamiento más adecuados para este grupo que, por su mayor frecuencia y alta morbimortalidad, merece especial atención.

## Definición y caracterización

Se define a la *fístula* como una *comunicación anormal entre dos superficies epitelizadas*, es decir entre dos órganos huecos o bien entre un órgano hueco y la piel. Cuando una de las áreas comprometidas corresponde a la mucosa del tracto digestivo se denomina *fístula gastrointestinal*. Se trata de una estructura integrada, habitualmente, por dos orificios y un trayecto intermedio. No obstante existen algunas variantes en las que las superficies mencionadas se conectan solamente a través de un orificio en común. Es el caso de las fístulas intestinales internas o el de las fístulas externas «labiadas», donde la mucosa del asa intestinal involucrada se halla visiblemente expuesta en la superficie cutánea o bien, en una herida laparotómica. Para identificar las características de una fístula deben considerarse esencialmente tres aspectos: su anatomía, su etiología y su fisiopatología.

## Anatomía

La anatomía de una fístula gastrointestinal depende de la ubicación y características de sus tres componentes esenciales: orificio de origen, trayecto y orificio de descarga.

*Orificio de origen*: de acuerdo al emplazamiento de la solución de continuidad en las distintas porciones del tubo digestivo serán: esofágicas, gástricas, duodenales, intestinales o colorrectales. Serán laterales cuando interrumpen solo parcialmente la continuidad intestinal o terminales cuando dicha interrupción es completa.

*Orificio de descarga*: puede localizarse en otra víscera (*fístula interna*), en la piel (*fístula externa o enterocutánea*) o en ambas (*fístula mixta*).

*Trayecto*: es la comunicación entre los orificios de origen y descarga. Se las denomina *fístulas superficiales* o *profundas* según sea la longitud del trayecto mayor o menor de 2 cm, y simples o complejas de acuerdo con su formato. Dentro de las últimas están las *fístulas saculares*, en las cuales existe una

cavidad intermedia con drenaje insuficiente y aquellas que presentan una variedad de comunicaciones tanto cutáneas como viscerales. Estos trayectos pueden también dar lugar a la formación de *abscesos interviscerales*, que agravan considerablemente el pronóstico y son en ocasiones difíciles de reconocer.

Desde el punto de vista anatomopatológico los trayectos fistulosos pueden ser de aparición reciente (*agudos*) o de evolución prolongada (*crónicos*). En el primer caso, la fístula no tiene tejidos propios y sus paredes están compuestas por los órganos que rodean al conducto, con tejido de granulación en su recorrido tal como se ve en los procesos inflamatorios. Se trata de una formación precaria, permeable a la filtración de líquido entérico. Las fístulas crónicas, en cambio, poseen una pared propia fibrosa, de mayor solidez.

La información anatómica tiene importancia en el pronóstico con respecto a la posibilidad de cierre espontáneo de una fístula tal como se observa en la

TABLA 1.

FAVORABLES	DESFAVORABLES
No hay absceso contiguo	Absceso contiguo
Flujo distal libre	Obstrucción distal
Intestino adyacente sano	Intestino adyacente enfermo
Continuidad intestinal conservada	Dehiscencia completa
Defecto < 1 cm	Defecto > 1 cm
<i>Duodenal terminal</i>	<i>Duodenal lateral</i>
<i>Yeyunal</i>	<i>Ileal</i>

TABLA 1. FACTORES ANATÓMICOS QUE AFECTAN LA POSIBILIDAD DE CIERRE ESPONTÁNEO

## Etiología

El 75 a 90 % se presentan como una complicación postoperatoria con una incidencia de 0,8 a 2 % de las cirugías abdominales, aunque con el aumento de la expectativa de vida y el avance de la cirugía sobre patologías más complejas cabría esperar un incremento en su frecuencia.

Un porcentaje menor se debe a otras causas no quirúrgicas: enfermedades inflamatorias agudas (ej.: apendicitis, diverticulitis) o crónicas (Crohn, TBC), tumores del aparato digestivo, radiación, traumatismos abdominales, isquemia intestinal y otros.

## Fístulas enterocutáneas postoperatorias

A partir de este punto nos referiremos a un grupo particular de fístulas. Nos ocuparemos de las *fístulas externas*, ya que en el caso de las fístulas digestivas internas queda claro que el tratamiento, cuando son sintomáticas, es siempre quirúrgico y depende de la enfermedad subyacente. En el aspecto etiológico analizaremos las *fístulas postoperatorias* por ser éstas las más frecuentes y porque requieren de un manejo común independientemente de la enfermedad de base.

### *Fisiopatología*

La solución de continuidad en el tubo digestivo puede acarrear diversas consecuencias que dependen principalmente del volumen y el destino del líquido entérico extravasado.

### *Complicaciones relacionadas con la forma de presentación*

- Cuando la pérdida de líquido intestinal se difunde y se acumula libremente dentro del abdomen, desarrollará rápidamente una peritonitis.
- Si la salida del líquido intestinal no tiene escape al exterior y es de escasa magnitud quedará atrapada en los distintos espacios intraperitoneales conformando uno o más abscesos.



- Ya se ha mencionado que, cuando la extravasación se vuelca a otro sector del tubo digestivo a través de una solución de continuidad en este último, se establece una fístula interna.
- Finalmente, cuando el material entérico aflora en la piel se establece una fístula enterocutánea.

Se observa entonces que la fístula enterocutánea tiene un origen común con otras complicaciones relacionadas con la perforación intestinal y puede coexistir con ellas. Este concepto debe tenerse presente ya que hace al pronóstico y el tratamiento puede variar sustancialmente según se presente sola o junto a otra de las complicaciones mencionadas (FIGURA 1).

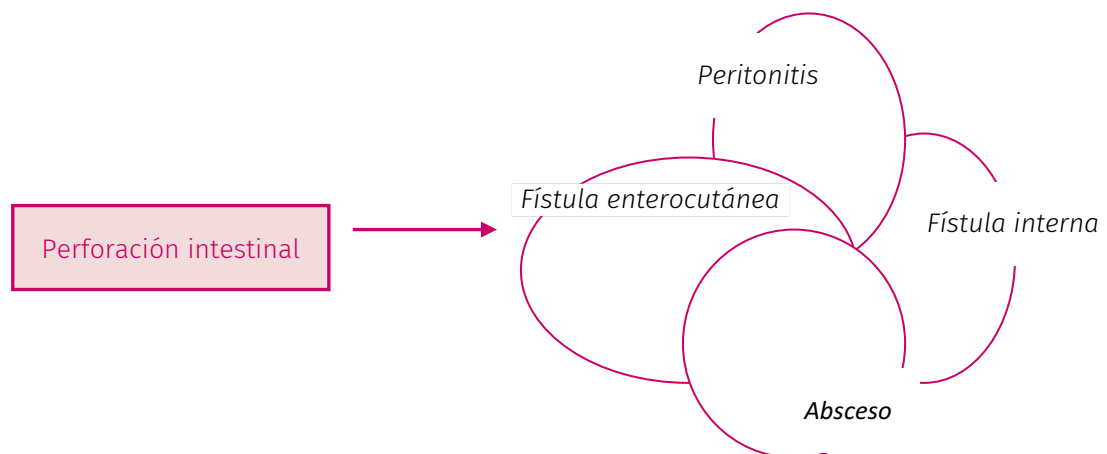


FIGURA 1. LA PERFORACIÓN INTESTINAL PUEDE ORIGINAR DISTINTAS COMPLICACIONES QUE PUEDEN COEXISTIR

### *Complicaciones relacionadas a la pérdida de líquido entérico*

Se define una fístula de alto o bajo flujo según sea el volumen excretado mayor o menor a 500 ml en 24 horas luego de, al menos, un día de ayuno. La pérdida del contenido intestinal provoca una serie de perturbaciones orgánicas múltiples que varían en cantidad y gravedad según su magnitud.

La primera consecuencia que se presenta en el paciente portador de una fístula enterocutánea de alto flujo es el *desequilibrio del medio interno* cuya

gravedad es proporcional al volumen de la pérdida. Las alteraciones hidroelectrolíticas comprometen principalmente los niveles de sodio, potasio, cloro, magnesio y zinc entre otros, provocando deshidratación y severos disturbios metabólicos.

La pérdida de nutrientes a través del orificio intestinal sumado a otros factores como la disminución de la ingesta, y el hipercatabolismo asociado a la sepsis, genera desnutrición. Esta situación es sumamente preocupante, sobre todo en los que se presentan con un grado variable de hipoproteinemia previo al evento que provocó la fístula. Las consecuencias metabólicas de todos estos eventos son la prolongación del íleo postoperatorio, el aumento de la probabilidad de dehiscencia de la herida, la disminución de la función muscular, el aumento del riesgo de infecciones tanto locales como sistémicas, las complicaciones crecientes relacionadas con la hospitalización y consecuentemente, el aumento de la mortalidad.

El contenido entérico derramado compromete la integridad de los distintos planos de la pared abdominal e impide la cicatrización. Comienza con una dermatitis por irritación química, seguida rápidamente de infección del resto de los planos celular y músculoaponeurótico que, de no controlarse rápidamente, puede culminar en la destrucción parietal. En las fístulas de la porción alta del tubo digestivo predomina la acción química sobre la bacteriana, inversamente a lo que sucede en las fístulas bajas.

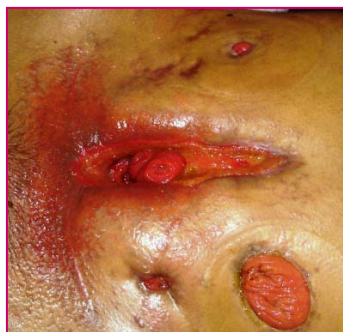

FIGURA 2. FÍSTULA SUPERFICIAL CON DERMATITIS PERIORIFICAL

La sepsis es una regla con escasas excepciones en estos pacientes. Este factor reduce notablemente la posibilidad de cierre espontáneo del orificio fistuloso y constituye el primer factor pronóstico de mortalidad con una incidencia que oscila entre el 75-85 %. REBER y col. informaron acerca del cierre espontáneo de las fístulas del tubo digestivo en el 90 % de los pacientes en el plazo de un mes, una vez controlada la infección subyacente. En cambio, cuando el proceso infeccioso no pudo ser suprimido se constató el cierre sin cirugía solamente en el 6 % de los casos, y la mortalidad acompañante fue del 85 %.

La interacción biológica entre las defensas orgánicas y la agresión bacteriana, originada en la fuga de líquido entérico, se manifiesta de diversas formas: a) peritonitis difusa; b) absceso intraabdominal; c) infección parietal; d) localización extraabdominal. En este último punto cabe destacar que la sepsis por catéteres intravenosos, la flebitis, las neumopatías, y las infecciones de vías urinarias, entre otras, son hechos muy comunes en pacientes fistulizados.

Finalmente, los trastornos psicológicos que suelen sucederse no deben ser menospreciados. Muchos pacientes, cursando postoperatorios de cirugías programadas con expectativa de una recuperación rápida, son sorprendidos por una inesperada y desagradable complicación como lo es la salida de líquido intestinal a través de la pared abdominal. El cambio hacia la perspectiva de un tratamiento arduo y prolongado incluyendo la posibilidad de nuevas operaciones provocará inevitablemente un cuadro depresivo difícil de revertir. Además, en la medida en que se agrava la desnutrición se agrega un componente neurológico al disminuir la disponibilidad de aminoácidos precursores de los principales neurotransmisores cerebrales. Esto profundiza la depresión, y provoca un estado de embotamiento mental y apatía, situación que dificulta aun más la posibilidad de afrontar el tratamiento necesario para superar esta complicación.

Todas estas alteraciones actúan de manera sinérgica provocando un deterioro rápido del paciente y complican cualquier intento de curación.

### *Factores predisponentes*

Muchos pacientes, ya sea debido a la enfermedad subyacente (neoplasias, SIDA) o bien por una mala condición socioeconómica llegan a la consulta con un alto grado de desnutrición. En la medida en que la urgencia de resolución del caso lo permita, debería diferirse la operación hasta lograr un adecuado restablecimiento nutricional. Hemos señalado que la hipoproteïnemia, entre otros efectos perjudiciales, reduce la actividad fibroblástica retrasando el proceso de cicatrización tanto de las heridas laparotómicas como de las suturas intestinales. La misma condición que dificulta la resolución espontánea de la fístula favorece su aparición cuando se halla presente en el enfermo previo a una intervención quirúrgica. Las fístulas provocadas por fallas en el proceso de cicatrización suelen aparecer pasados los seis a ocho días del acto quirúrgico. Otro factor es la infección de la cavidad abdominal, proceso que dificulta la cicatrización de los tejidos suturados favoreciendo las fugas anastomóticas y facilitando también las dehiscencias laparotómicas las cuales a su vez exponen al intestino predisponiendo su perforación.

En un paciente con el antecedente de operaciones múltiples o procesos peritoneales, la posibilidad de hallar las vísceras íntimamente adheridas conformando una peritonitis plástica es, naturalmente, muy elevada y conlleva un alto riesgo de lesión intestinal en una eventual cirugía. La aparición de una fístula también depende del acto quirúrgico: anastomosis a tensión, desvitalización de cabos intestinales, nudos escasa o excesivamente ajustados, y lesiones inadvertidas, entre otros, son aspectos técnicos que promueven, en el postoperatorio inmediato, la extravasación de líquido entérico. Por otra parte, la implementación de estrategias, como suturar sobre intestino enfermo, o la colocación de una malla protésica en contacto directo con las vísceras también constituyen eventos causales de esta complicación.

Cuando una fístula digestiva aparece precozmente, la relación con la calidad del acto quirúrgico es altamente probable.

### Clínica

El primer indicio que suele preceder a la aparición de una fístula es una lenta y dificultosa recuperación postquirúrgica. El íleo prolongado con dolor y distensión más fiebre y oliguria corresponde inicialmente al cuadro clínico de una sepsis con foco abdominal. La flogosis y supuración de la herida quirúrgica son signos premonitorios de la salida ulterior de líquido entérico, sea por los tubos de drenaje o directamente por ella, confirmando la existencia de una solución de continuidad en el tubo digestivo. La ingesta de un colorante como el azul de metileno puede ser de utilidad para certificar rápidamente el diagnóstico.

Una vez establecida la fístula y de acuerdo con sus características anatomofisiológicas se presentarán paulatinamente manifestaciones clínicas del desequilibrio hidroelectrolítico, desnutrición y sepsis. El derrame de material entérico engendrará una infección parietal severa y una dermatitis química habitualmente muy dolorosa.

<b>ANTES</b>	<ul style="list-style-type: none"> <li>- Malestar general</li> <li>- Hipertermia</li> <li>- Dolor abdominal</li> <li>- Distensión</li> <li>- Supuración de pared</li> </ul>
<b>DIAGNÓSTICO</b>	
<b>DESPUÉS</b>	<ul style="list-style-type: none"> <li>- Dermatitis</li> <li>- Trastornos hidroelectrolíticos</li> <li>- Infección</li> <li>- Síntomas de desnutrición</li> </ul>

**TABLA 2.** CLÍNICA DEL PACIENTE CON FÍSTULA ENTEROCUTÁNEA POSTOPERATORIA

### *Diagnóstico*

Para seleccionar el tratamiento más adecuado es necesario un conocimiento acabado tanto de la condición clínica del paciente como de las características locales de la lesión.

### *Evaluación general*

Se debe realizar una meticulosa anamnesis y un prolijo examen físico. Si el enfermo procede de otro centro se investigará acerca de enfermedades subyacentes y la patología que motivó la cirugía, prestando especial atención a operaciones previas y al detalle de los procedimientos efectuados. Asimismo, se revisarán los estudios por imágenes que hayan sido realizados previamente.

Inicialmente, el paciente experimenta una disminución importante en el volumen circulante, con déficit de agua, electrolitos, y trastornos ácido-base, lo que se traduce en hipoxia por hipoperfusión. Por ello es de suma importancia el monitoreo del balance hidroelectrolítico y del estado ácido-base. El grado de déficit causado es directamente proporcional al volumen y composición del líquido exteriorizado por lo que deberá ser analizado para medir correctamente los requerimientos. Es importante señalar que las pérdidas no deben ser homologadas con la composición normal relativa a la situación anatómica del orificio de la fístula ya que, tanto la aceleración del tránsito como el íleo, suelen acompañar a esta complicación modificando significativamente la composición del material efluente.

Es igualmente importante una evaluación inicial del estado nutricional cuyo objetivo será adquirir información para la provisión de nutrientes y para valorar posteriormente la respuesta al tratamiento. La recuperación en este aspecto será indispensable para lograr el cierre de la fístula ya sea con tratamiento conservador o quirúrgico. La medición de los valores de albúmina y la variación ponderal deben ser actualizados, aunque el primero puede modificarse significativamente debido a la respuesta inflamatoria. Se considera como severamente desnutrido al paciente que posee una albuminemia inferior a 3 g/dl y una pérdida de peso mayor al 20 % del teórico.

Algunos estudios asignan similar importancia a los niveles de pre-albúmina, colesterol y transferrina. Pese a que los indicadores humorales han sido tomados como principal referencia en la evaluación nutricional se acepta actualmente que los mismos proporcionan una información incompleta por lo que deben ser complementados con parámetros antropométricos y criterios subjetivos.

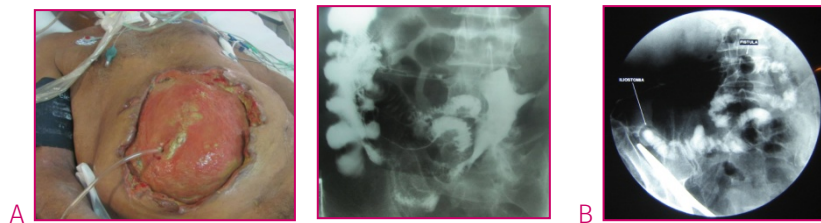
Ante la existencia de sepsis se debe buscar, teniendo en cuenta el antecedente quirúrgico, un foco abdominal preferentemente mediante tomografía computada (TC). Este debe ser siempre el primer estudio imagenológico en un paciente fistulizado ya que la constatación de líquido libre en abdomen o de múltiples colecciones inhiben toda posibilidad de éxito con tratamiento conservador. Pero también se tendrá en cuenta, tal como sucede en más del 50 % de los casos, la probabilidad de infección extrabdominal dentro de las cuales la sepsis por contaminación del catéter central es la más frecuente seguida de infección respiratoria, urinaria y otras. Por último, en pacientes con múltiples reoperaciones la peritonitis terciaria debería también ser descartada. Si luego de realizar los estudios correspondientes no se puede detectar el foco deberemos considerar la posibilidad de la existencia de abscesos interasas. LYNCH y col. hallaron abscesos intraabdominales no diagnosticados por imágenes en un 50 % de 204 pacientes operados por fístulas enterocutáneas. Estos pueden ser múltiples, de pequeño tamaño y estar ubicados en un abdomen con gran alteración anatómica producto de una o más operaciones anteriores. Ante esta situación la efectividad de la TC disminuye sensiblemente y podría tener indicación entonces una laparotomía exploradora.

#### *Evaluación de las características locales de la fístula*

Una vez establecida la fístula es necesario conocer, en primera instancia, si el líquido entérico que sale del orificio interno se exterioriza en su totalidad o parte del mismo queda dentro de la cavidad abdominal ya sea libremente, en forma de absceso o cavidad intermedia. También es preciso saber si existe algún cuerpo extraño o tumor que, actuando directamente sobre la fístula o

provocando obstrucción intestinal, impidan el cierre y hagan inútil cualquier intento de tratamiento conservador.

La TC y la ecografía, cada una con sus respectivas ventajas y limitaciones, son los estudios que mejor nos proveerán de esta información. La fistulografía tiene especial importancia en las fístulas profundas porque la inyección del contraste hidrosoluble a través del orificio externo muestra el trayecto hasta el tubo digestivo aportando información acerca de la anatomía: longitud, cantidad y forma del trayecto, sitio de origen y cavidades intermedias. Puede detectar obstrucciones distales y la existencia de cuerpos extraños. En el caso de las fístulas superficiales como las enteroatmosféricas, dicho estudio en conjunto con el tránsito intestinal y el colon por enema pueden brindar información complementaria mostrando el estado del resto del tubo digestivo, lo que es importante para la estrategia terapéutica, especialmente en lo que hace a las distintas opciones de alimentación por vía enteral y finalmente para planificar la reconstrucción quirúrgica de la continuidad intestinal.



**FIGURA 3.** FISTULOGRAFÍA. A: FÍSTULA ILEAL PROFUNDA CON CAVIDAD INTERMEDIA. B: FÍSTULA SUPERFICIAL DE INTESTINO DELGADO, DONDE SE APRECIA LA DISTANCIA ENTRE LA LESIÓN Y LA ILEOSTOMÍA, INFORMACIÓN IMPORTANTE PARA LA POSTERIOR ESTRATEGIA QUIRÚRGICA

Finalmente, tanto la endoscopia digestiva alta como la baja pueden ser utilizadas en algunas situaciones para completar la información anatómica y etiológica de la fístula teniendo, en casos muy seleccionados, posibilidades terapéuticas.



## Fístulas enteroatmosféricas

En los últimos años se ha identificado como fístulas enteroatmosféricas (FEa) a un subgrupo de fístulas enterocutáneas que se desarrollan en un abdomen abierto. Se trata de lesiones generalmente superficiales, de alto flujo y rodeadas de vísceras o tejido de granulación, características que dificultan su manejo y reducen la posibilidad de cierre espontáneo.

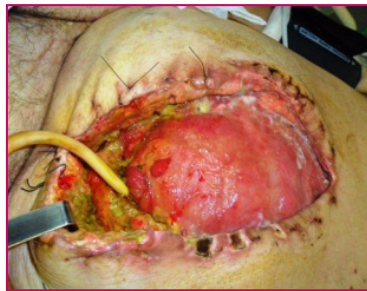


FIGURA 4. LAS FEa SON LESIONES SUPERFICIALES, FRECUENTEMENTE MÚLTIPLES Y ESTÁN RODEADAS DE VÍSCERAS O TEJIDO DE GRANULACIÓN

### *Etiología*

Las patologías que requieren inicialmente del abdomen abierto y contenido (AAC), como la cirugía del control del daño en trauma, o aquellas que necesitan de dicho recurso terapéutico por evolucionar en el posoperatorio inmediato con sepsis abdominal, hemoperitoneo o síndrome compartimental son causas directas o indirectas de FEa. En este aspecto, peritonitis graves, eventraciones gigantes, cirugía colónica de urgencia y necrosis pancreática, figuran en nuestra casuística, de manera similar a otras series, como las patologías que más frecuentemente dan lugar a FEa. Pero también completan la lista diferentes eventos quirúrgicos cuya resolución impresiona en primera instancia alejada de la probabilidad de una complicación tan grave: apendicitis aguda, colecistectomía laparoscópica, y procedimientos gineco-obstétricos, entre otros (TABLA 3).

PATOLOGÍA	N	%
<i>Diverticulitis</i>	8	16
<i>Pancreatitis</i>	7	14
<i>Eventración</i>	7	14
<i>Ca de colon</i>	6	12
<i>Trauma abdominal</i>	5	10
<i>Apendicitis</i>	4	8
<i>Otras</i>	13	26
<b>Total</b>	<b>50</b>	<b>100</b>

TABLA 3. PATOLOGÍA PRIMARIA RELACIONADA CON FEA

Además de los factores predisponentes comunes a toda fístula intestinal, existen componentes propios del AAC que pueden también desencadenar la complicación fistulosa. Las adherencias víscero-viscerales y víscero-parietales, inevitables en mayor o menor medida luego de una exploración abdominal, así como la firme adherencia con las mallas protésicas pueden provocar, ante maniobras de Valsalva, desgarramiento del intestino y así favorecer la solución de continuidad de las mismas. La desecación de las vísceras expuestas y la irritación mecánica de la serosa, producto de las curaciones frecuentes, habitualmente necesarias en estos casos, son en mayor o menor medida eventos traumáticos que también promueven dicha complicación.

El impacto de tantos factores predisponentes varía en las distintas series publicadas. Es así que se han reportado tasas de incidencia ampliamente variables de entre el 4 y 75 % de fístulas digestivas en el abdomen abierto. Sucede lo mismo cuando se intenta determinar la mortalidad de esta complicación con tasas que oscilan entre el 6 y el 60 %. Cualquiera sea la cifra que se tome habrá de tenerse en cuenta que en el abdomen abierto, la fístula externa es una complicación altamente probable, grave y costosa.

### Prevención

Dada la gravedad de una FEa es sumamente importante implementar medidas durante y después del acto quirúrgico que minimicen la posibilidad de su aparición.

### En la operación

- Evitar la sobreindicación del AAC: la técnica del abdomen abierto fue ampliamente difundida durante los años 80 con el objeto de realizar reoperaciones programadas cada 48 horas a fin de evitar el desarrollo de sepsis abdominal. Sin embargo, luego de una primera etapa de entusiasmo por esta nueva estrategia, fueron varias las series publicadas que mostraron un alto porcentaje de hallazgos negativos en las sucesivas relaparotomías y, además, exhibían alto índice de cierres definitivos tempranos. Este aparente éxito no hacía más que demostrar un exceso en la indicación de una táctica con alto riesgo de complicaciones graves. Hoy en día se recomienda una cuidadosa selección de aquellos casos cuya pared abdominal no puede cerrarse sin tensión o con alta probabilidad de requerimiento de una nueva laparotomía.
- Cubrir las vísceras con epiplón cuando esto es posible, evitando la exposición visceral, reduce significativamente la probabilidad de perforación intestinal. Cuando no existe epiplón deberán extremarse esfuerzos para evitar que las suturas intestinales queden en la superficie de la cavidad abdominal en contacto con el exterior y/o con mallas protésicas.

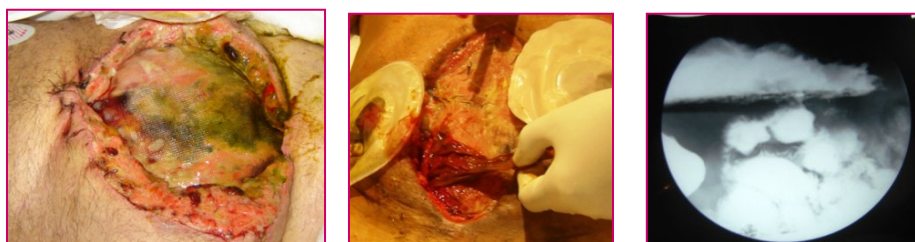


FIGURA 5A. LA FEa SE ASOCIA FRECUENTEMENTE CON MALLAS PROTÉSICAS

- Respecto del tipo de cierre abdominal temporario, se han propuesto múltiples alternativas en busca de aquellas con mejores resultados en términos de contención visceral, facilidad de manejo, menos complicaciones y cierre definitivo. Entre ellas, figuran métodos clásicos como las mallas protésicas, Bogotá, parche de Wittman, cierre con piel, *packing*, suturas de retención dinámica y otros más modernos como las distintas variantes de contención y aspiración con presión subatmosférica. Si bien se ha observado una gran difusión del tratamiento con vacío en los últimos años no se ha podido constatar resultados concluyentes en favor de alguno de los métodos propuestos ya que la gran cantidad de variables en las distintas series dificultan la posibilidad de estudios comparativos.

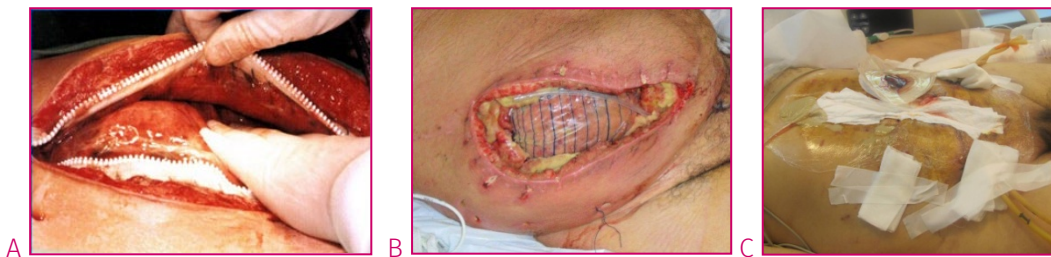


FIGURA 5B. EJEMPLOS DE CIERRE ABDOMINAL TEMPORAL EN AA. A: PARCHE DE WITTMAN; B: BOLSA DE BOGOTÁ; C: SIVACO

### En el posoperatorio

- Es fundamental el manejo adecuado del balance hídroelectrolítico desde el mismo momento en que el enfermo arriba a la UTI. La hiper-resucitación conduce a un edema generalizado que involucra además a la pared del intestino y el mesenterio, lo que aumenta la presión abdominal, inmoviliza las asas y provoca isquemia, comprometiendo así la normal cicatrización de suturas y anastomosis intestinales.
- Existe actualmente amplio consenso en que la incidencia de FEa es directamente proporcional al número de re-exploraciones abdominales; por lo tanto, se recomienda limitarlas a casos de extrema necesidad

como la confirmación o fuerte sospecha de líquido libre, recurriendo en cambio a los procedimientos percutáneos o laparotomías dirigidas en caso de colecciones localizadas.

- Manejo adecuado de la herida: se trata de curaciones complejas que requieren criterio médico, experiencia en el manejo del AA y un seguimiento diario. Muchas veces, es posible advertir la inminencia de una perforación al observar el afinamiento del tejido de granulación y de la pared del intestino. Un cambio oportuno del tipo de curación podría en algunos casos revertir dicha situación por lo que el seguimiento por un grupo acotado de profesionales es esencial. **SHECTER** (2006) subraya que el libre acceso a un AA por todos los miembros de un servicio de cirugía y enfermería es casi siempre una garantía para la formación de fístulas.
- Aplicación juiciosa del SIVACO: el empleo de presión subatmosférica ha sido ampliamente difundido en los últimos años también en el manejo AAC por su efectividad en la contención visceral, en la absorción de secreciones y abscesos comunicados con la superficie, por minimizar la retracción fascial y por permitir lavados y curaciones profundas sin tener que remover mallas protésicas a las que se las asocia fuertemente con el desarrollo de FEa. Sin embargo, reportes recientes recomiendan precaución en el uso del mencionado método. Niveles de presión superiores a los sugeridos (80 a 150 mmHg), decúbito de la cánula de aspiración en contacto con las vísceras, utilización de texturas inadecuadas y especialmente la implementación del método por personal con experiencia insuficiente en el manejo del AAC pueden terminar provocando la perforación entérica que desde un comienzo se pretendía evitar.
- El cierre temprano de la pared abdominal, cuando es posible, es el gesto quirúrgico deseable para cerrar definitivamente la posibilidad de fístulas así como del resto de complicaciones locales inherentes al AAC. En series compuestas mayormente por casos de AAC en el contexto de la cirugía

del control del daño es una solución aplicada en un alto porcentaje de casos. Sin embargo en pacientes que sufrieron peritonitis grave, el cierre definitivo temprano de la pared abdominal es menos probable. Para ello la seguridad de haber erradicado todo foco séptico abdominal requiere a veces varias semanas y hasta tanto ello no suceda, la indicación de dicha cirugía podría ser apresurada.

- Finalmente, en un estudio realizado por COLLIER y col. (2007) en pacientes con AAC, los investigadores hallaron que la alimentación enteral temprana resultó en un número significativamente menor de FEa que cuando se comienza tardíamente con la misma (9 % vs 26 %). De todas maneras las conclusiones de dicho estudio están limitadas por el diseño retrospectivo y el pequeño tamaño de la muestra.

### *Tratamiento*

En su Relato para el Congreso Argentino de Cirugía (1975), **CARPANELLI** decía «no existen fístulas digestivas externas sino pacientes que las padecen». Esto implica que los problemas que se plantean en cada uno de ellos son distintos y deben resolverse en forma individual. Existen diferencias en cada caso referidas a la edad, características etiológicas, anatómicas y fisiopatológicas de las fístulas, condición clínica, infectológica y nutricional del paciente, enfermedades asociadas, complicaciones, tiempo de evolución, tratamientos previos y otras. De allí surge la dificultad para dictar normas rígidas de tratamiento.

No obstante está claro que la cirugía en pacientes con sepsis, desnutrición y/o desequilibrio hidroelectrolítico aumenta el número de recidivas y muertes. La resolución quirúrgica de principio solo está indicada entonces ante situaciones particulares, fuera de las cuales el tratamiento inicial debe ser conservador.

### *Tratamiento conservador*

El tratamiento conservador de una FEc puede variar en función del criterio de cada médico, pero se basa en principios comunes:

1. Corregir el desequilibrio hidroelectrolítico.
2. Mejorar el estado nutricional.
3. Combatir la sepsis.
4. Controlar el flujo de la fístula y proteger la herida.
5. Aguardar la posibilidad del cierre espontáneo o realizarlo mediante cirugía.

1. Si un paciente no es correctamente reanimado en esta etapa, la historia natural de una FEC, y especialmente si es de alto flujo, es deshidratación, alteraciones hidroelectrolíticas, deficiencias nutricionales, sepsis, insuficiencia renal, falla multiorgánica y finalmente la muerte. Las prioridades en esta etapa son: restitución de volumen intravascular y corrección de pérdidas hidroelectrolíticas, así como alteraciones ácido-base: altas cantidades de cristaloides son necesarias para corregir el déficit de líquido y recuperar un volumen sanguíneo efectivo. Es sumamente importante la medición de todos los ingresos y egresos hídricos así como su composición electrolítica, para un correcto balance. La estimación frecuente del estado hemodinámico, ya sea con mediciones estáticas (presión venosa central, etc.), o dinámicas derivadas de la curva de presión arterial, así como los parámetros clínicos de hidratación, son fundamentales para una adecuada reposición volémica. El volumen de soluciones dextrosadas debe ser balanceado con la administración de nutrición, ya sea enteral o parenteral, para mantener un equilibrio entre las necesidades energéticas del paciente, y su glucemia, no superando 150-180 mg/dl. No existe consenso con respecto a los niveles ideales de hemoglobina en estos pacientes, pero evaluando riesgo-beneficio varios autores consideran adecuado cifras cercanas a 8-9 g/L. Los niveles de los distintos electrolitos deben ser corregidos a valores séricos normales, por medio del aporte endovenoso de las sales correspondientes.

2. El soporte nutricional vigoroso desde un principio es obligatorio en un paciente con FEC de alto flujo. La grave patología primaria que lo llevó a esta condición, la exposición visceral y la imposibilidad de una ingesta adecuada por un tiempo seguramente prolongado así lo demandan si se quiere sostener

el estado nutricional y evitar todavía más complicaciones metabólicas e infecciosas. El tipo de soporte nutricional a emplear variará en función de las características anatómicas y fisiológicas de la lesión, estado clínico del enfermo, expectativas de lograr el cierre espontáneo, recursos disponibles, del criterio del equipo tratante y finalmente de la respuesta a la estrategia terapéutica implementada. Las diferencias entre la NP y AE así como los beneficios y limitaciones son bien conocidos (TABLA 4). Ambos son recursos complementarios cuya implementación depende de la evolución del enfermo y su fístula.

NUTRICIÓN PARENTERAL	ALIMENTACIÓN ENTERAL
No incrementa el débito	Puede aumentar el débito
Sepsis por catéter, disfunción hepática, hiperglucemia	Alteración del tránsito intestinal, regurgitación, aspiración
Prácticamente sin contraindicaciones	Contraindicaciones: alto débito, intestino corto, diarrea
Requiere personal entrenado	Fácil implementación
Mayor costo	Menor costo

TABLA 4. DIFERENCIAS ENTRE NP Y AE

En una fase inicial (Etapa 1) el paciente se halla en período de estabilización. Es urgente restablecer en primer término el equilibrio hidroelectrolítico y reducir al máximo posible el débito de la fístula a fin de limitar la pérdida de nutrientes, minimizar el daño de la herida por el contacto con el efluente y valorar el débito basal con el objeto de monitorear luego la respuesta al tratamiento, para lo cual es menester el reposo intestinal. El soporte nutricional en esta fase debe ser exclusivamente por vía parenteral mediante el acceso a través de una vena central por punción de la yugular interna o la subclavia, y deberá iniciarse una vez alcanzada la estabilidad hemodinámica e hidroelectrolítica del enfermo. La opción inicial es administrar soluciones convencionales de aminoácidos y glucosa con una



oferta calórica de entre 25 a 30 kcal/kg/día. Sin embargo, el reemplazo de hasta un 40 % del aporte de calorías mediante soluciones glicídicas por emulsiones de lípidos es una alternativa interesante a fin de reducir la intolerancia a la glucosa. Dichas emulsiones constan de triglicéridos de cadena mediana y cadena larga, con o sin la adición de ácidos grasos omega-3 u omega-9. En el pasado era común recomendar hasta 50 kcal/kg/día, pero la incidencia de complicaciones metabólicas aumentaba marcadamente con semejante valor. La oferta de proteínas debe oscilar entre 1,0 a 1,5 g/kg/día y puede ser mayor en aquellos pacientes que tienen fístulas de alto flujo. Electrolitos, vitaminas y oligoelementos se agregan a la solución de acuerdo con las recomendaciones habituales pudiendo también incrementarse significativamente si las pérdidas son de gran magnitud. Existen casos extremos como las FEc múltiples donde la vía parenteral es la única viable.

Por otra parte, algunos autores, como **VISCHERS** (2008), proponen mantener la NP como único soporte nutricional en tanto exista perspectivas de «cierre espontáneo» de la lesión. Sin embargo, hay amplio consenso en que para la mayoría de los casos, una vez estabilizado el paciente y el débito de la fístula se halla bajo control, debe introducirse la alimentación enteral (AE) y reducir progresivamente hasta suprimir completamente la NP, en la medida en que sea posible completar las necesidades nutricionales solamente por vía de la primera y sin perder el control del débito de la fístula. La nutrición enteral es más fisiológica, menos costosa y permite el mantenimiento del trofismo intestinal, la modulación de la respuesta inmune evitando así la translocación bacteriana. Por otra parte, la vía enteral podría ser la única posible cuando la NP no está disponible o se halla contraindicada por dificultad de accesos vasculares, infección, múltiples canalizaciones anteriores o disfunción hepática.

Existen en el mercado distintos tipos de fórmulas poliméricas, semi-elementales y elementales que serán indicadas según la capacidad de absorción del intestino en cada caso en particular. En caso de no poder completar los requerimientos nutricionales por vía enteral, se mantendrá una combinación de ambas modalidades. **EVENSON** y **FISCHER** (2006) señalaron que

aunque no se logre completar los requerimientos nutricionales, la integridad de la mucosa intestinal así como su función hormonal e inmunológica y la síntesis hepática de proteínas se preserva con la administración por vía enteral de al menos el 20 % del valor calórico requerido. Las opciones de alimentación por esta vía incluyen: sonda nasoyeyunal, gastrostomía o yeyunostomía y fistuloclis. La elección de la vía de administración dependerá del tipo y localización anatómica de la lesión. En el caso de fístulas altas, el extremo de la sonda se ubicará varios cm distales al orificio intestinal de la lesión a fin de evitar el reflujo alimentario. Por el contrario, cuando la fístula es ileal o colónica dicha sonda deberá estar emplazada en estómago o yeyuno proximal a fin de aprovechar al máximo la superficie absorptiva del intestino.

Resulta más problemático el manejo nutricional cuando se trata de fístulas yeyunoileales, emplazadas en el segmento medio del tubo digestivo. Una alternativa que despertó entusiasmo hace algunos años consistió en recolectar, filtrar y reinfundir a través de la vertiente distal de la fístula, el alimento y las secreciones gastrointestinales que se exteriorizaban a través del orificio externo. Posteriormente se observó que dicha técnica resultaba poco práctica e innecesaria teniendo en cuenta las nuevas fórmulas nutricionales que logran cubrir prácticamente todos los requerimientos. En el año 2004, **TEUBNER** «rescató» dicha técnica y la aplicó en 12 pacientes utilizando fórmulas poliméricas, con lo que pudo liberar de la NP a 11 de ellos. Desde entonces la fistuloclis fue incorporada como una vía nutricional válida, en remplazo o complemento de las restantes, en el tratamiento principalmente de lesiones como las previamente mencionadas.

Finalmente, la indicación de la ingesta de alimentos es controversial, si bien se acepta en fístulas distales y de bajo flujo, se suele recomendar su proscripción en fístulas de alto flujo ya que las mismas aumentarían la secreción gastroduodenal y biliopancreática, incrementando aún más las pérdidas. No hay dudas de que ante tal circunstancia la ingesta debe ser inicialmente suprimida. No obstante, debe tenerse en cuenta que muchos de estos pacientes serán sometidos a tratamiento conservador durante varios meses. El ayuno durante un largo período en pacientes clínicamente

estabilizados provoca un fuerte impacto psicológico en aquellos que ya se encuentran con alto riesgo de depresión por la situación que les toca atravesar. En este sentido, la ingesta es de gran ayuda y debería considerarse, si es posible mantener el flujo en valores manejables acudiendo si es necesario, a fármacos antiexócrinos y a métodos de oclusión transitoria de la fístula como el SIVACO.

3. La sepsis es la primera causa de muerte temprana en este grupo de pacientes, por lo tanto es imprescindible descartar la existencia de colecciones intrabdominales, por medio de ecografía o TAC, para tratamiento de urgencia, idealmente con técnicas mínimamente invasivas. La imposibilidad de realizar drenaje percutáneo (colecciones profundas inaccesibles o mala ventana de acceso), determinan la reoperación del paciente. Se debe estar alerta y con alta sospecha frente a cualquier cambio metabólico, ya que puede ser el primer indicio de un cuadro infeccioso. Una vez confirmado el cuadro, deben tomarse cultivos e iniciar antimicrobianos de amplio espectro, que luego serán ajustados según sensibilidad.

4. La importancia de mantener bajo control la pérdida de material entérico ha sido reiteradamente señalada sin embargo es difícil encontrar una definición precisa sobre dicho concepto. El «control del débito» se relaciona históricamente con la magnitud del flujo de la fístula. Hace algunas décadas una pérdida mayor a 500ml/d era muy difícil de controlar, obligaba a conductas extremas y aumentaba significativamente la mortalidad. Hoy en día, con los adelantos en materia de soporte nutricional y cuidados perioperatorios en general, se puede mantener en anabolismo al paciente fistulizado aún con gasto muy superior a dicho volumen. Se podría afirmar entonces, con una visión más integral, que el efluente intestinal estaría controlado cuando:

- La pérdida del material entérico es completamente expulsada de la cavidad abdominal y no queda parcialmente retenida en forma de cavidad intermedia.
- El líquido intestinal no contacta con la piel o la herida.

- El aporte hidroelectrolítico y de nutrientes es suficiente para compensar las pérdidas.

Para alcanzar dicho objetivo no existe un método ideal y universal para todas las variedades de lesiones sino que cada caso deberá ser abordado en forma individual. Los mecanismos por los cuales actúan los distintos recursos terapéuticos son: aspiración, oclusión transitoria, y reducción farmacológica de la motilidad y la secreción intestinal. De la aplicación generalmente combinada de ellos surgirá, luego de una primera etapa de ensayo, el más efectivo para cada caso teniendo en cuenta además que el método elegido será susceptible de modificación o cambio según la evolución del paciente y su lesión. Para el caso específico de las FEa es necesario agregar o mantener un sistema de contención abdominal a fin de minimizar el riesgo de evisceración.

#### *Aspiración del material entérico y protección de la piel*

Hasta hace no mucho tiempo, la aspiración continua mediante un diseño artesanal para cada caso, basado en el ingenio del médico y los pocos recursos disponibles, en combinación con la aplicación de cremas y ungüentos era prácticamente el único recurso para extraer el líquido expoliado y preservar la piel de la acción enzimática de los jugos digestivos. Dicho sistema solía resultar precario ya que se desarmaba fácilmente ante la mínima movilización de los enfermos y, por otra parte, la cuantificación del débito de la fístula resultaba frecuentemente dificultosa. En la actualidad existen en el mercado diferentes modelos de bolsas colectoras adaptables a cada lesión que permiten la recolección del efluente y protegen la piel circundante con mayor eficacia. Algunos de estos dispositivos poseen un puerto de entrada para una o más cánulas que a su vez conectan con la bomba de aspiración conformando así un sistema aspirativo de gran eficacia. Paralelamente, las pastas a base de pectina o Karaya y los distintos parches adhesivos y polvos conforman el complemento necesario para evitar la erosión de la piel circundante.



**FIGURA 6.** ACTUALMENTE SE DISPONE DE MÚLTIPLES ACCESORIOS, POLVOS, PASTAS, OBLEAS PROTECTORAS Y BOLSAS COLECTORAS UTILIZADOS PARA OSTOMÍAS EN GENERAL Y ALGUNOS ESPECÍFICAMENTE DISEÑADOS PARA FEA

### *Oclusión de la fístula*

En los últimos veinte años se han propuesto distintos métodos con el objeto de bloquear el flujo intestinal: adhesivos biológicos, cilindros de submucosa intestinal de porcino, soluciones de aminoácidos de endurecimiento rápido, acrilatos y embolizaciones, entre otros. Si bien algunos, en un primer momento, mostraron resultados alentadores en caso de fístulas profundas y de bajo flujo, no han logrado demostrar fehacientemente su eficacia.

El tratamiento con vacío reconoce como principales antecedentes la experiencia que contemporáneamente desarrollaron, desde principio de los años 80, investigadores rusos por un lado y el grupo de FERNÁNDEZ y col. en el Hospital Churruca de Buenos Aires. Los primeros utilizaron presión negativa, con valores de entre 80 y 120 mmHg, con el objeto de promover la cicatrización de heridas crónicas. Por su parte, FERNÁNDEZ y col. presentaron, en el año 1992, un método de oclusión del orificio intestinal por compactación utilizando presiones negativas superiores a 400 mmHg al que denominaron *Sistema de Vacío y Compactación (SIVACO)*. Lo aplicaron a 14 pacientes con fístulas enterocutáneas de alto flujo y reportaron curación en 13. Esto significó una mortalidad de solo el 7% para una serie cuya tasa de mortalidad esperada por APACHE II era del 42,5%. Desde entonces hubo otras publicaciones similares, todas con resultados satisfactorios, razón por la cual

dicho método fue, especialmente en nuestro medio, ampliamente difundido y merece ser descrito con mayor detalle.

El SIVACO está compuesto por una fuente de vacío y una cámara de compactación, ambos conectados mediante tubuladuras y con un reservorio intermedio como depósito del efluente intestinal. La fuente de vacío está conformada por una bomba extractora capaz de generar una depresión de hasta 600 mmHg y una cámara de vacío con un vacuómetro y un vacuostato. El primero mide continuamente la depresión dentro del sistema mientras que el segundo mantiene los niveles de presión subatmosférica en el rango deseado accionando y cortando coordinadamente el funcionamiento de la bomba.

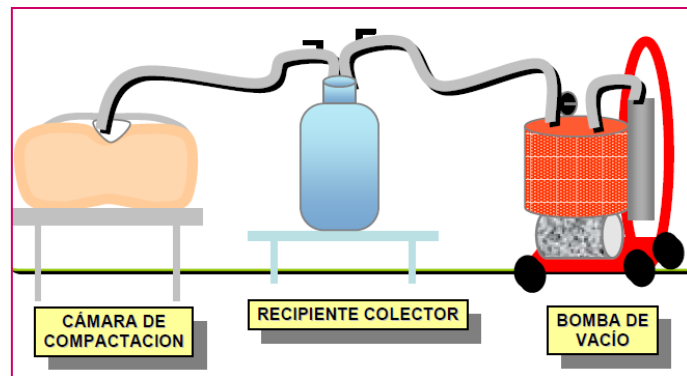


FIGURA 7. ESQUEMA DEL SISTEMA DE COMPACTACIÓN POR VACÍO

La cámara de compactación se dispone de acuerdo a las características anatómicas de la lesión comenzando con una profunda limpieza de la herida (FIGURA 8A). Luego se protege de la piel circundante con pasta tipo Karaya, se coloca el manto de fibras poliméricas y, en su espesor, se introduce la tubuladura conectada al sistema aspirativo. Por último, se adhiere una lámina de polietileno cubriendo todos los elementos antes descritos (FIGURA 8B). Al activar la aspiración, se genera un sistema de baja presión que, al compactar el polímero sobre el mismo, ocluye el orificio fistuloso reduciendo el volumen y aumentando la consistencia e impermeabilidad del manto. La obturación del orificio de la fístula dificulta la extravasación del contenido entérico, y la

depresión generada dentro de la cámara de compactación favorece la reducción de su calibre (FIGURA 8C).

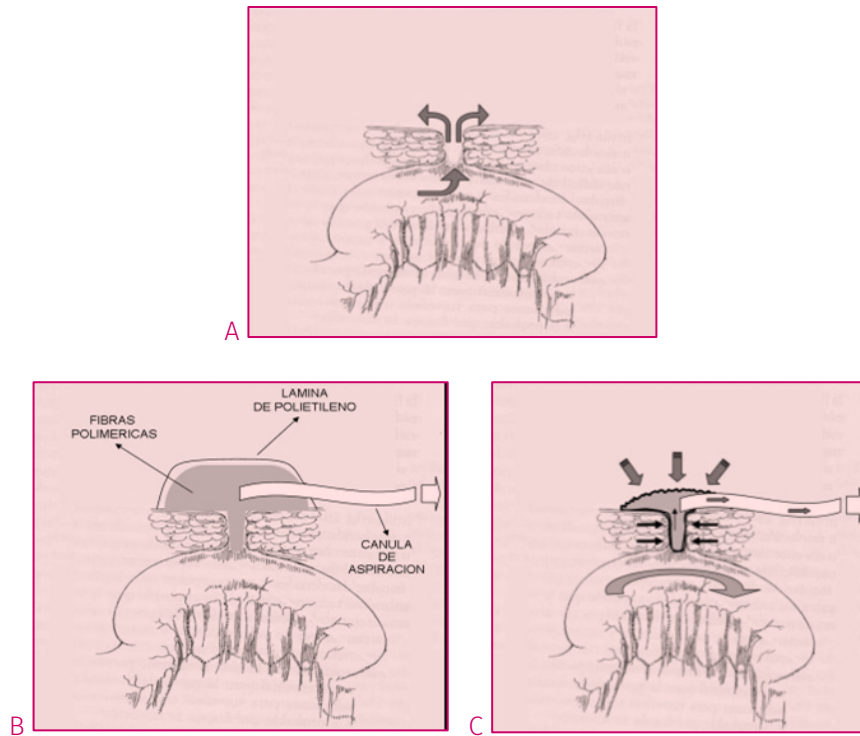


FIGURA 8. CONFORMACIÓN DE LA CÁMARA DE COMPACTACIÓN

El bloqueo de la salida del líquido entérico con la implementación del SIVACO resulta altamente efectivo y las consecuencias beneficiosas se manifiestan rápidamente:

- Facilita el control del desequilibrio hidroelectrolítico.
- Favorece el tratamiento de la sepsis. La depresión generada en la cámara de compactación reduce el desarrollo bacteriano y promueve la absorción de abscesos superficiales.
- La dermatitis cura rápidamente al evitar el contacto del líquido entérico con la piel.
- Reduce la pérdida de nutrientes, permite acelerar el inicio de la ingesta y suspender precozmente la NP.

- El mismo sistema funciona como método de contención y protección de las vísceras cuando existe un gran defecto de la pared abdominal.
- Al conectar el sistema de aspiración y la cámara de compactación mediante una cánula de longitud variable o bien utilizando un sistema portátil, los pacientes pueden deambular e incluso realizar ejercicios físicos en pleno tratamiento promoviendo su recuperación.
- El impacto psicológico es muy importante para los pacientes a quienes en breve lapso se les suprime la salida de líquido intestinal a través de la pared abdominal, pues pueden ingerir alimentos y moverse.
- Permite al cirujano encarar el tratamiento con la tranquilidad y el tiempo necesario para alcanzar los objetivos propuestos.

El método ofrece distintos niveles de resultados:

- *curativo*, cuando logra el cierre de la fístula sin cirugía;
- *temporizador*, cuando permite la mejoría del estado general del paciente para afrontar en mejores condiciones la cirugía reconstructiva;
- *paliativo*, brindando una mejor calidad de vida a aquellos con patología neoplásica avanzada incluyendo, en algunos casos, el manejo ambulatorio.

Los indudables beneficios del mencionado tratamiento deberían tener su correlato en un aumento en la tasa de cierres espontáneos. Sin embargo, tal afirmación es difícil de demostrar ya que los resultados de distintas series difieren ampliamente según la incidencia de variables que, como las características anatómicas de la fístula, la magnitud del flujo y el estado de la pared abdominal, modifican sustancialmente la posibilidad de curación sin cirugía.

Cabe destacar algunos aspectos particulares para el caso de las Fea, tal como sucede con otros métodos de tratamiento local, el cierre «espontáneo» de la fístula con la aplicación de SIVACO es mucho menos probable que para el resto de las fístulas enterocutáneas (TABLA 5).

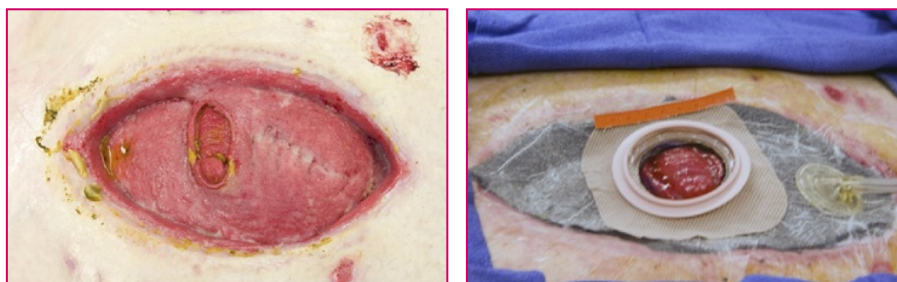


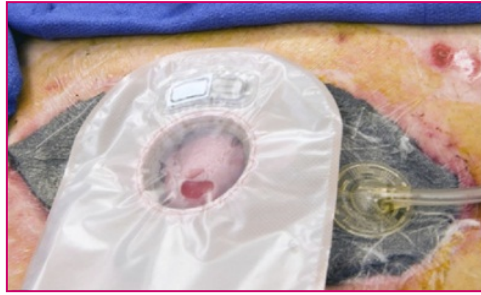
AUTORES/AÑO	N	CIERRE ESPONTÁNEO		MORTALIDAD %
SITGES SERRA (1982)	10	1	10 %	60
SCHEIN (1991)	45	SD	-----	60
HOLLINGTON (2006)	32	SD	-----	19
VISCHER (2008)	53	3	6 %	15
FISCHER (2009)	19	5	24 %	32
DIONIGI (2009)	19	0	0	21
DATTA (2010)	26	0	0	19
WAINSTEIN (2011)	50	11	22 %	18

TABLA 5. RESULTADOS DEL TRATAMIENTO CONSERVADOR EN FEA

El SIVACO, además de resultar efectivo en la oclusión transitoria de la fístula, funciona como método de protección y contención visceral ante un gran defecto de pared abdominal.

Para el caso de fístulas de gran calibre, con discontinuidad anatómica y/o funcional del intestino se ha propuesto un sistema mixto donde el vacío se aplica sobre la herida laparotómica (FIGURA 9) excluyendo el orificio de la fístula, sobre el cual se coloca una bolsa de ostomía. En este sistema «mixto» el tejido de granulación que rodea al orificio intestinal recibe los beneficios del vacío y además queda protegido del derrame de material entérico.





**FIGURA 9.** OSTOMÍA FLOTANTE: SISTEMA MIXTO DONDE LA FÍSTULA VUELCA EL EFLUENTE EN LA BOLSA RECOLECTORA QUE A SU VEZ SE MONTA SOBRE UNA HERIDA COMPACTADA (AGUILA III, 2009)

En los últimos años surgieron algunos cuestionamientos al tratamiento con vacío asociándolo a la posibilidad de la aparición de nuevas fístulas. Por tal motivo recomendamos suma cautela o bien abstenerse de aplicar presión subatmosférica en casos de AA, por lo menos hasta que las vísceras estén cubiertas por tejido de granulación firme o por piel mediante un injerto.

### *Reducción de la motilidad y las secreciones gastrointestinales*

Existen casos como las fístulas múltiples, con divorcio de cabos intestinales o con orificios de gran calibre (> 2 cm) donde el SIVACO no tiene indicación o no resulta suficientemente efectivo. La administración de ciertos fármacos, además de la restricción de la ingesta, pueden contribuir a llevar el débito a valores inferiores a 500 ml/d facilitando así el manejo local y del medio interno. Para tal fin se han utilizado distintos agentes que actúan disminuyendo la motilidad y/o la secreción gastrointestinal: loperamida, codeína, inhibidores de la bomba de protones, sucralfato, clonidina y anticolinérgicos; todos con resultados dispares. Pero es la somatostatina y sus análogos los que indudablemente tienen mayor difusión en el tratamiento de las fístulas enterocutáneas. La somatostatina es un polipéptido de 15 aminoácidos que actúa inhibiendo la secreción gastrointestinal, biliar y pancreática. Desde principios de los años 80 ha sido propuesta para disminuir el flujo de la fístula aunque su uso fue limitado por su escasa vida media y elevado costo. Además se constató un «efecto rebote» que, una vez suspendida su administración, aumenta la secreción de hormona de crecimiento, insulina y glucagón. El octreotide, análogo sintético de la

somatostatina tienen en cambio una vida media cercana a las dos horas y carece del efecto rebote, por lo que fue mayormente difundido en las últimas décadas y sigue siendo el fármaco con mayor aceptación (TABLA 6).

ESTUDIO/AÑO	N	FLUJO INICIAL (ML/DÍA)	CAÍDA DEL FLUJO (72 H)
SANCHO (1995)	14	640	65 %
ALVAREZ (2000)	13	> 200	85 %
ALIVIZATOS (2002)	21	500	85 %
DRAUS (2006)	8	> 200	50 %
DIONIGI (2009)	4	> 500	SC
DATTA (2010)	33	> 1000	SC
WAINSTEIN* (2011)	7	850	53 %

\* Solo F. duodenales

SC: sin cambios

TABLA 6. VARIACIÓN DEL DÉBITO DE LAS FÍSTULAS ENTEROCUTÁNEAS TRATADAS CON OCTREOTIDE

Si bien hay cierto consenso en que mediante el uso de octreotide es posible reducir el débito en aproximadamente un 50 % de su caudal e incluso acelerar el tiempo de cierre de la fístula, no se ha demostrado en cambio, un incremento en la tasa de cierres espontáneos ni reducción en la mortalidad. Aún teniendo en cuenta estos reparos consideramos que el uso de octreotide es útil para facilitar el manejo de la herida en casos de lesiones gástricas, duodenales o yeyunales de alto débito, ante contraindicación o imposibilidad de aplicar SIVACO o como refuerzo del mismo cuando no se logra reducir el débito a valores manejables.

### *Manejo práctico*

Para resumir presentamos nuestro protocolo para el manejo de los pacientes con fístulas enterocutáneas. Se trata de un esquema por etapas

basado en los principios de Chapman que, con modificaciones propias, admite la posibilidad de realizar medidas de diagnóstico y tratamiento en forma simultánea (TABLA 7):

	DIAGNÓSTICO	TRATAMIENTO MÉDICO	TRATAMIENTO QUIRÚRGICO
Etapa 0: <i>DECISIÓN</i>	Descartar indicación quirúrgica	Reanimación preoperatoria	Definitivo Temporizador
Etapa 1: <i>ESTABILIZACIÓN</i>	Cuantificar flujo Descartar focos sépticos	Reposición HE ATB Control del flujo	Temporizador
Etapa 2: <i>RECUPERACIÓN</i>	Anatomía de la fístula	Nutrición	
Etapa 3: <i>RESOLUCIÓN</i>		Cierre «espontáneo»	Definitivo

TABLA 7. MANEJO POR ETAPAS DE LAS FÍSTULAS ENTEROCUTÁNEAS

La etapa 0 es la correspondiente al momento de *Decisión*, inmediatamente posterior al descubrimiento de la fístula. El diagnóstico es esencialmente clínico y debe contemplarse una eventual necesidad de cirugía ante cuadros de abdomen agudo (peritonitis u oclusión intestinal), coexistencia con otra patología de indicación quirúrgica urgente o bien, en forma electiva en pacientes con buen estado clínico y nutricional. El tratamiento médico se limita, en esta etapa, a la reanimación del paciente para ponerlo en condiciones de soportar una nueva cirugía. Las intervenciones quirúrgicas tienen por objeto resolver el proceso intestinal en forma definitiva, o bien temporizar (dirigir fístulas, drenar colecciones, ostomizar, etc.) para poder afrontar las restantes etapas del tratamiento.

En la etapa 1, todas las medidas están orientadas a la *Estabilización* del enfermo. Para ello es fundamental valorar el flujo intestinal de la fístula e

investigar la existencia de colecciones con ecografía o, preferentemente, mediante TC. El tratamiento es esencialmente médico, y está destinado a restablecer el equilibrio hidroelectrolítico, combatir la sepsis y reducir el flujo de la fístula. No es recomendable en esta etapa una gran cirugía pero podría ser necesario drenar eventuales abscesos, ya sea con técnica mínimamente invasiva o por laparotomía dirigida. Una vez alcanzados estos objetivos el paciente se halla en condiciones de ingresar a la etapa 2 o de *Recuperación*, cuyo propósito primordial es mejorar su estado nutricional. También se completa, en este tiempo, el diagnóstico anatómico mediante estudios con contraste, endoscópicos y otros. Consideramos recuperado al paciente que alcanzó valores normales de laboratorio en general, particularmente de albuminemia y recuperó su peso habitual.

Finalmente, la etapa 3 es el tiempo de la *Resolución*, cuando se opta por aguardar el denominado «cierre espontáneo» o bien se encara el tratamiento quirúrgico definitivo de las lesiones persistentes.

5. Tratamiento quirúrgico definitivo: pese a los avances en el tratamiento de las fístulas intestinales, el requerimiento de cirugía reconstructiva sigue siendo muy frecuente. Tal indicación quirúrgica tiene lugar cuando no se logra la curación luego de un período adecuado de tratamiento conservador, lo que ocurre en un 30 a 80 % de los casos. Ante esta circunstancia se plantean interrogantes acerca del momento más adecuado para operar y cuál es la mejor táctica quirúrgica.

#### *Elección de la oportunidad*

Durante muchos años ha prevalecido el concepto según el cual una fístula que no cierra en 4 a 6 semanas de tratamiento conservador difícilmente lo haga posteriormente, lo que motivaba la indicación quirúrgica; sin embargo, dicho concepto ha sido últimamente revisado. Si bien es cierto que la mayoría de las fístulas que cierran sin cirugía lo hacen en el plazo mencionado, con el advenimiento de nuevos métodos de tratamiento local como el SIVACO y el avance en el soporte nutricional se ha logrado en algunos casos, el cierre de las fístulas con posterioridad a los límites anteriormente establecidos. Por

otra parte, es sabido que el paciente fistulizado no debe ser sometido a una cirugía reparadora si no se encuentra libre de sepsis y nutricionalmente recuperado. Muchas veces no es suficiente el mencionado plazo de 4 a 6 semanas de tratamiento conservador para alcanzar dicho estado clínico y nutricional. En un estudio propio sobre 50 casos de FEa, presentado en el Congreso Argentino de Cirugía en el año 2011, el 40 % de nuestros pacientes demandaron más de 8 semanas para alcanzar la recuperación y el 13 % lo hicieron en un período superior a 12 semanas. Otro aspecto a considerar es el tiempo en que el abdomen se torna técnicamente más accesible para su abordaje y para una lisis de bridas menos riesgosa. En un estudio de la **CLEVELAND CLINIC** (2004), sobre 203 pacientes fistulizados que fueron sometidos a cirugía reconstructiva, se observó que los operados antes de las 12 semanas tuvieron una recurrencia del 28 % contra 15 % de los operados posteriormente. Atribuyeron dicho resultado a que la inflamación peritoneal es máxima durante el primer período, lo que provoca gran dificultad técnica en la disección. Prolongar el período de espera para la decisión de operar más allá de seis semanas, tal como lo propusiera **CONTER** y col. en 1986 es una premisa que, aunque con amplia variabilidad, tiende a consolidarse. De igual manera hay consenso en que, en determinados casos como el de los pacientes con múltiples operaciones anteriores y gran defecto de la pared abdominal, el período para encarar la cirugía reconstructiva no debería ser menor a seis meses. **SCRIPCARIU** y col. justificaron semejante espera ya que, según concluyeron, es este el tiempo en que luego de una laparostomía, se consolida una neocavidad peritoneal, la que se identificaría semiológicamente por el prolapso del intestino fistulizado, siendo entonces el momento oportuno para un abordaje y una disección más segura. Por último, es importante tener en cuenta los aspectos psicológicos, ya que se trata de pacientes que han sufrido el fracaso de una o varias operaciones anteriores por lo que se hallan temerosos ante la posibilidad de una nueva frustración. **VISCHERS** (2008) señaló que el paciente debe poder movilizarse, sentirse bien, mostrar interés en su entorno e impaciente para la cirugía reconstructiva.

Alcanzar este estado puede también prolongar el lapso para proceder a la resolución quirúrgica.

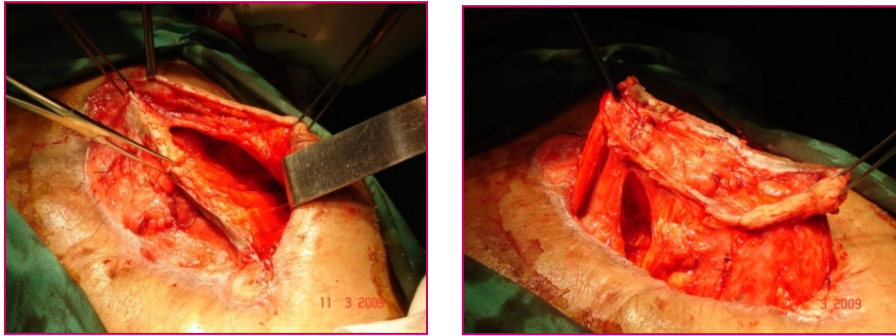
En resumen, para definir la mejor oportunidad para el tratamiento quirúrgico definitivo deberían cumplirse los siguientes criterios:

- Detenimiento en la evolución hacia la curación «espontánea» de la fístula.
- Completa recuperación clínica y nutricional.
- Aguardar el momento para un abordaje localmente menos riesgoso, lo que sucede cuando se constata relajamiento de los flancos de la pared abdominal y prolapso de la mucosa a través del orificio fistuloso.
- Recuperación psicológica del enfermo.

### *Técnica y estrategia*

Para seleccionar la estrategia quirúrgica más adecuada para cada enfermo debe tenerse en cuenta las características particulares de cada fístula y aplicar algunos principios básicos comunes a la mayoría de ellas. Se pueden reconocer tres tiempos en el tratamiento quirúrgico de esta complicación: abordaje, tratamiento del intestino y cierre de la pared.

El abordaje es el momento en que suelen acontecer la mayor cantidad de lesiones viscerales por lo que deben extremarse los cuidados en la disección. El abdomen puede ser abordado disecando inicialmente la lesión, en la línea media sobre tejido sano próximo a la herida o sobre el borde aponeurótico. Mediante esta última es posible rodear la fístula como paso previo a la resección en bloque de la misma junto al tejido de granulación que la rodea, técnica que utilizamos preferentemente (FIGURA 12). No es aconsejable, en cambio, entrar a la cavidad por incisiones diferentes ya que sólo añaden una nueva lesión a la ya dañada pared abdominal, interfieren la irrigación sanguínea a nivel de los bordes de la herida original y obstaculizan el eventual emplazamiento de ostomías.



**FIGURA 12.** TÉCNICA DE ABORDAJE DE LA CAVIDAD ABDOMINAL RODEANDO LA LESIÓN COMO PASO PREVIO A LA RESECCIÓN EN BLOQUE DE LA FÍSTULA JUNTO AL TEJIDO DE GRANULACIÓN QUE LA RODEA

La liberación intestinal debe ser precisa y meticulosa para aminorar el riesgo de una nueva fístula. También debe ser amplia, en lo posible desde el ángulo duodenoyeyunal hasta la válvula ileocecal, con el propósito de obtener una clara visión de la anatomía, minimizar la posibilidad de obstrucción en el posoperatorio inmediato, liberar el intestino de la pared abdominal lo que facilitará posteriormente el cierre de esta última, y finalmente detectar y drenar pequeños abscesos que pudieran haber pasado inadvertidos anteriormente.

El siguiente paso es el de la resección del segmento fistulizado, la que debe ser limitada a la mínima longitud que permita la aposición de cabos íntegros y adecuadamente vascularizados. Ante la existencia de lesiones múltiples, es necesario realizar el menor número de anastomosis posible pero teniendo en cuenta la longitud del intestino remanente ya que, en pacientes con resecciones previas, el riesgo de «intestino corto» como secuela es una posibilidad, sobre todo ante la ausencia de válvula ileocecal. Con respecto al tipo de anastomosis, no hay evidencia acerca de la superioridad de una técnica en particular, incluyendo la sutura mecánica.

La yeyunostomía de alimentación, especialmente cuando se trata de lesiones gastroduodenales y de las primeras asas yeyunales es un recurso de gran utilidad en los casos en que es probable el requerimiento de apoyo nutricional en el posoperatorio.



La plástica de la pared abdominal puede ser técnicamente compleja, especialmente en el caso de las FEa y es un factor pronóstico de suma importancia, por lo que merece particular atención. Una estrategia inadecuada en este tiempo quirúrgico puede aumentar el riesgo de dehiscencias de suturas y recurrencia de la fístula. Evitar esta complicación, que debe ser el objetivo prioritario, y además asegurar un cierre parietal definitivo puede resultar, en ocasiones, excesivamente ambicioso. El cierre de la pared abdominal con tejido propio, si bien es más eventrógeno que la reparación con malla irreabsorbible, ha sido señalado como la mejor opción en función de minimizar el riesgo de recurrencia de la fístula. Cuando no es posible la reparación primaria se deberá cubrir el defecto de la pared abdominal con malla protésica. En muchos casos, debido al antecedente de múltiples operaciones anteriores, no hay epiplón suficiente para interponer entre la malla y las vísceras. Además, debido a la contaminación de la herida por el permanente contacto con el material entérico, es altamente probable la infección y consecuente rechazo de la prótesis. Por ambos motivos las mallas reabsorbibles son las más recomendadas en estos casos, aún sabiendo de la elevada probabilidad de eventración en el mediano y largo plazo. Otra alternativa válida aunque técnicamente compleja es la plástica mediante colgajos miocutáneos. Finalmente, las prótesis biológicas han sido poco utilizadas hasta el momento ya que las mismas son difícilmente accesibles en nuestro medio, extremadamente costosas y sus beneficios en estas circunstancias no han sido todavía debidamente aclarados.

## Tratamiento quirúrgico específico

### *Fístulas gastroduodenales*

Fue a comienzos del siglo XX que se reconoció la diferencia evolutiva entre fístulas laterales y terminales en términos de mortalidad y de la posibilidad de cierre espontáneo. Consecutivamente, se propuso como planeamiento quirúrgico el transformar una fístula lateral en una terminal y favorecer, de ese modo, la probabilidad de aguardar un cierre espontáneo con menor

mortalidad, criterio que ha perdurado hasta nuestros días. Actualmente, existen distintas estrategias para encarar el tratamiento quirúrgico: exclusión, resección y cierre de la fuga. La *exclusión* mediante una duodenostomía sobre sonda, cierre o sección del píloro y gastroenteroanastomosis convierte una fístula lateral en una terminal desfuncionalizada, lo que permite el control de la misma y posteriormente su cierre en un lapso acotado. Esta técnica es utilizada con frecuencia y ha demostrado eficacia en el caso de fístulas supravaterianas. La *resección* del segmento comprometido es un procedimiento a efectuar sólo ante la ausencia de infección de la zona operatoria. La anastomosis se realizará en un sector libre de edema. En el caso de una fístula duodenogástrica post-anastomosis Billroth I, la reconstrucción tipo Billroth II es la regla. Cuando no es posible la resección puede optarse por el *cierre de la fuga*, el cual podrá reforzarse con un «parche de serosa». Esta técnica tiene indicación en las fístulas infravaterianas donde la desfuncionalización no es posible y consiste en la oclusión del defecto parietal con un asa en Y de Roux. Otra alternativa para estos casos es la construcción de una duodenoyeyunostomía también con un asa aislada en Y.

### *Fístulas de intestino delgado*

Una vez abordada la cavidad, siguiendo los principios generales ya mencionados, es muy importante la liberación del intestino delgado desde la válvula ileocecal hasta el ángulo duodenoyeyunal siempre que esto sea posible. De esta forma todos los abscesos y causas de obstrucción serán identificados y resueltos para minimizar el riesgo de fracaso de la anastomosis. El paso siguiente consiste en el aislamiento y luego la resección del segmento fistulizado seguida de la reconstrucción del tránsito intestinal.

Se han propuesto distintas técnicas para la anastomosis pero ninguna ha demostrado ser significativamente superior. Tal como propone FISCHER, utilizamos con mayor frecuencia la anastomosis término-terminal en dos planos con puntos separados de material irreabsorbible. Finalizada la anastomosis, todo el intestino deberá ser inspeccionado para identificar despulimientos de la serosa, o pequeñas enterotomías y repararlas.

La exteriorización del intestino afectado, el *by pass* y los parches de serosa son alternativas válidas para casos dificultosos pero no proveen resultados óptimos.

### *Fístulas colocutáneas*

Las fístulas colocutáneas postoperatorias tienen características que dificultan su cierre espontáneo. Se destacan la infección local, la obstrucción distal, la separación de los cabos intestinales, y la persistencia de enfermedad subyacente como el cáncer o la enfermedad de Crohn. Son generalmente de bajo débito, que no provocan desequilibrio hidroelectrolítico ni desnutrición, pero poseen un alto contenido séptico. Se acompañan frecuentemente de abscesos perianastomóticos que requieren drenaje para poder cumplir los objetivos terapéuticos.

El principio que rige el tratamiento quirúrgico de esta complicación es el desvío proximal del tránsito intestinal. La técnica más utilizada consiste en deshacer la anastomosis afectada, ostomía del extremo proximal y abocamiento del distal o bien, si se localiza en rectosigma, cierre a lo Hartmann. Una alternativa más conservadora consiste en la desfuncionalización de la fístula emplazando una ostomía en continuidad alejada del segmento fistulizado dejando para un segundo tiempo el abordaje de la fístula y la reconstrucción del tránsito.

## Referencias bibliográficas

ALVAREZ C, MC FADDEN DW, REBER HA. Complicated enterocutaneous fistulas: failure of octreotide to improve healing. *World J Surg.* 2000;24(5):533-538. [doi:10.1007/s002689910086](https://doi.org/10.1007/s002689910086)

CARPANELLI JB. Fístulas digestivas externas. Relatos del XLVI Congreso Argentino de Cirugía. *Rev Argent Cirug.* 1975;número extraordinario:75-139.

CATTONI DI, RAVAZZOLA C, WAINSTEIN DE, *et al.* Effect of intestinal pressure on fistula closure during vacuum assisted treatment: A computational approach. *Int J Surg.* 2011;9(8):662-668. [doi:10.1016/j.ijisu.2011.09.001](https://doi.org/10.1016/j.ijisu.2011.09.001)

- CHAPMAN R, FORAN R, DUNPHY E. Management of intestinal fistulas. *Am J Surg.* 1964;108(2):157-163. doi:10.1016/0002-9610(64)90005-4
- CONNOLLY PT, TEUBNER A, LEES PN, et al. Outcome of Reconstructive Surgery for Intestinal Fistula in the Open Abdomen. *Ann Surg.* 2008;247(3):440-444. doi:10.1097/SLA.0b013e3181612c99
- DAVIS K, JOHNSON EK. Controversies in the Care of the Enterocutaneous Fistula. *Surg Clin N Am.* 2013;93(1):231-250. doi:10.1016/j.suc.2012.09.009
- DRAUS JM JR., HUSS SA, NIALL JH, et al. Enterocutaneous fistula: Are treatments improving? *Surgery.* 2006;140(4):570-578. doi:10.1016/j.surg.2006.07.003
- EDMUNDS HL, WILLIAMS GM, WELCH CE. External fistulas arising from the gastrointestinal tract. *Ann Surg.* 1960;152(3):445-471. doi:10.1097/00000658-196009000-00009
- FERNANDEZ ER, CORNALO AO, GONZALEZ D, VILLELLA V. Nuevo enfoque en el tratamiento de las fistulas enterocutáneas postquirúrgicas. *Rev Argent Cirug.* 1992;62:117-127.
- HOEDEMA R, SURYADEVARA S. Enterostomal Therapy and Wound Care of the Enterocutaneous Fistula Patient. *Clin Colon Rectal Surg.* 2010;23(3):161-168. doi:10.1055/s-0030-1262983
- HYON S. Manejo de las fistulas enterocutáneas. Relato del LXXXII Congreso Argentino de Cirugía. *Rev Argent Cirug.* 2011.
- LATIFI R, JOSEPH B, KULVATUNYOU N, et al. Enterocutaneous Fistulas and a Hostile Abdomen: Reoperative Surgical Approaches. *World J Surg.* 2012;36(3):516-523. doi:10.1007/s00268-011-1306-1
- LYNCH AC, DELANEY C, SENAGORE A, CONNOR J, RENZI F, FAZIO V. Clinical outcome and Factors Predictive of Recurrence After Enterocutaneous Fistula. *World J Surg.* 2004;240(5):825-831. doi:10.1097/01.sla.0000143895.17811.e3
- SCHecter WP, HIRSHBERG A, CHANG DS, et al. Enteric fistulas: principles of management. *J Am Coll Surg.* 2009;209(4):484-491. doi:10.1016/j.jamcollsurg.2009.05.025
- STEVENS P, FOULKES R, HARTFORD-BEYNON J, DELICATA R. Systematic review and meta-analysis of the role of somatostatin and its analogues in the treatment of enterocutaneous fistula. *Eur J Gastroenterol Hepatol.* 2011;23:912-922. doi:10.1097/MEG.0b013e32834a345d
- VISSCHERS RGJ, STEVEN W, OLDE DAMINK M, et al. Treatment Strategies in 135 Consecutive Patients with Enterocutaneous Fistulas. *World J Surg.* 2008;32:445-453. doi:10.1007/s00268-007-9371-1
- WAINSTEIN DE, DELGADO M, I MENDOZA, et al. Tratamiento de 50 casos de fistulas enteroatmosféricas. 82º Congreso Argentino de Cirugía; 2011.

- WAINSTEIN DE, MANOLISI H, SERAFINI V, *et al.* Fístulas externas complejas de intestino delgado. Cirugía reconstructiva del tracto digestivo. *Rev Argent Cirug.* 2010;99(1-2):40-53.
- WAINSTEIN DE, TÜNGLER V, RAVAZZOLA C, *et al.* Management of external small bowel fistulae: challenges and controversies confronting the general surgeon. *Int J Surg.* 2011;9(3):198-203. doi:10.1016/j.ijssu.2010.11.009
- WAINSTEIN DE. Fístulas enterocutáneas posoperatorias de alto flujo. Tratamiento con presión subatmosférica. Tesis de Doctorado. Facultad de Medicina, Universidad de Buenos Aires; 2008.
- WAINSTEIN DE, FERNÁNDEZ E, GONZÁLEZ D, *et al.* Treatment of High-output Enterocutaneous Fistulas with a Vacuum-compaction Device. A Ten-year Experience. *World J Surg.* 2008;32(3):430-435. doi:10.1007/s00268-007-9235-8

# Divertículo de Meckel

**DR. ADRIÁN INCHAUSPE**

Dentro de la patología del tubo vitelino, hay diversas alteraciones que son consecuencia del desarrollo mismo, por *involución incompleta* o *excesiva* del intestino primitivo (FORGLE y RICHE).

## *Involución incompleta*

- Persistencia de unión entre intestino y ombligo: da lugar a divertículo abierto y fijado en el ombligo; o persistencia en el de vasos onfalomesentéricos.
- Persistencia de la porción umbilical del conducto onfalomesentérico:
  - *Quistes del ombligo*
  - *Tumores residuales*
  - *Enterocitoma*
- Persistencia de porción intestinal del conducto onfalomesentérico:
  - *Divertículo de Meckel*

## *Involución excesiva*

- Estenosis o atresia intestinal, con o sin divertículo de Meckel.

Esta involución comienza en el tercer mes de vida intrauterina y da lugar a estos defectos congénitos presentados. De ellos, el más frecuente es el divertículo de Meckel, que es la persistencia, por un defecto involutivo, del extremo de implantación en el intestino del conducto onfalomesentérico.

Su incidencia varía del 0,3 al 3 % en la población general, predominando en varones en proporción 3:2 respecto a las mujeres. El 60 % de casos aparecen antes de los dos años de vida, y se asocia a otras malformaciones locales o generales.

## Embriología

En la tercera semana de gestación, el conducto vitelino conecta su saco por un borde ventral, con el intestino medio del embrión, a través de un conducto ancho y corto, que gradualmente regresiona y se oblitera entre la quinta y séptima semana. Así, la persistencia de su porción proximal paraintestinal, constituirá el divertículo de Meckel.

## Anatomía

Se sitúa en íleon terminal a 45 o 90 cm de la válvula íleocecal. Por ser un órgano en involución, su tamaño y forma son variables, como su meso. Mide aproximadamente 2 a 5 cm, aunque se han hallado hasta de 26 cm. Si es corto, su base de implantación es ancha; si es largo, su base es estrecha. Los primeros tienden a invaginarse hacia la luz ideal, obstruyendo por intususcepción. Los segundos tienen mesenterio propio, por el que discurren los vasos. Estos provienen de las arterias vitelinas —ramas ventrales de la aorta abdominal—. La izquierda involuciona, pero la derecha persiste y forma la arteria mesentérica superior. Esta última brindará irrigación al divertículo de Meckel. Si la remanente es la vitelina izquierda, nutre al divertículo por un meso separado («banda mesodiverticular»), que puede actuar de «lazo de estrangulación» de una asa intestinal.

## Histología

Es un divertículo verdadero, pues contiene todas las capas intestinales (80 % de los casos). Es típica la presencia de enterotopias en su mucosa.

Pueden existir revestimientos gástricos (16 a 80 %), pancreático, duodenal o colónico. a veces se halló mucosa autóctona ileal atrófica.

La presencia de tejido ectópico hace que en estos pacientes exista alto riesgo de complicaciones.

## Malformaciones congénitas asociadas

El Meckel se asocia frecuentemente a otras anomalías congénitas: atresia esofágica, malformaciones del sistema nervioso central, otras anomalías umbilicales, atresia anorrectal y alteraciones cardiovasculares. Algunos autores hallaron el divertículo asociado en hermanos; estos casos, si bien son aislados, hacen pensar en la existencia de rasgos hereditarios.

## Clínica

### *Complicaciones*

El Meckel es el divertículo más común del intestino delgado. En su mayoría son sintomáticos, pero al momento de dar síntomas, estos traducen complicaciones potencialmente graves, que acarrearán una significativa morbimortalidad.

Por su presentación clínica, pueden clasificarse en diversos grupos:

- Hemorragia
  - Otras anomalías umbilicales
  - Perforación
  - Hallazgo incidental en laparotomías
  - Inflamación
  - Grupo tumoral
  - Obstrucción intestinal
- } LAS MÁS FRECUENTES



**Hemorragia:** en estos casos el paciente se beneficia con un diagnóstico preoperatorio por algún procedimiento (angiografía-gammagrafía o estudios baritados). Hay correlación directa entre hemorragia y mucosa gástrica heterotópica, que puede ulcerarse en el divertículo. Además, los diversos grupos patológicos antes citados, pueden interrelacionarse, ya que casos de ulceración mucosa gástrica ectópica también puede perforarse. Como causas congénitas de sangrado está la ruptura de banda mesodiverticular. Esto se ve más en adultos, puede haber debutado con cuadros subobstructivos previos.

Se han referido hemorragias por angiodisplasias del Meckel, asociado a idénticas lesiones colónicas. En casos de invaginación, se han descrito cuadros de sangrado recurrente. En todos estos casos citados, la anemia ferropénica es un indicador preoperatorio de la complicación.

**Perforación:** la perforación por mucosa gástrica heterotópica ulcerada es posible, y a veces se descubre un origen medicamentoso (DAINE). Los enterolitos y cuerpos extraños pueden atravesar las paredes del Meckel, causando un abdomen agudo perforativo.

**Inflamación (diverticulitis del Meckel):** simula una apendicitis aguda y sus complicaciones, y su hallazgo a la laparotomía se efectúa tras encontrar un apéndice normal, o con sólo una inflamación congestiva. El divertículo inflamado puede formar un absceso localizado. Nuevamente, pueden interrelacionarse cuadros patológicos: el absceso puede perforarse y llevar a una peritonitis generalizada. En cuanto a inflamaciones crónicas, la más relevante es la enfermedad de Crohn. Estos pacientes comienzan en general a estudiarse por la segunda afección. Refiriéndonos a infecciones, el *Helicobacter pylori* es un microorganismo adaptado para infectar mucosa gástrica heterotópica, más especialmente si está inflamada. No se inician en mucosas normales.

**Obstrucción intestinal:** esta complicación obedece a diversas etiologías:

- **Intususcepción:** por invaginación del íleon terminal, donde está la lesión, hacia el colon ascendente (intususcepción ileocólica) a través de la válvula de Bauhin.

■ **Torsión o volvulación:** rotación sobre el eje axial al eje mayor diverticular.

El dolor y la obstrucción llevan a la indicación quirúrgica. Otras veces, un tumor en el divertículo sirve de apoyo para la torsión del delgado; pero es más común que estas lesiones sangren o se intususcepten.

■ **Cálculos:** la litiasis eventual es génesis de obstrucción. Puede remedar un íleo biliar.

■ **Tumores:** hay una gran variedad de tumores que asientan en el Meckel que pueden obstruir.

■ **Banda mesodiverticular:** apresa asas intestinales entre el divertículo y la base del mesenterio. Representa la persistencia del sistema arterial vitelino. Puede necrosar el intestino afectado.

■ **Incarceración dentro de una hernia:** este hallazgo ocasional y aún más raro si se estrangula. No son hernias de Littre; en ellas confunde el pellizcamiento lateral del intestino en estas hernias. Esto se denomina hernia de Richter.

Para ayudar al diagnóstico, buscar mucosa heterotópica.

**Otras anomalías umbilicales: fístulas.** Si hay fístula en el ombligo, pensar en la existencia de un conducto vitelino permeable, o tumores o quistes de esa región. Las fístulas son en general externas, pero existen las internas hacia vejiga o colon, más asociadas a enfermedad de Crohn. El Meckel de gran tamaño puede ocasionar obstrucción intestinal en neonatos.

**Hallazgo incidental en laparotomías:** es un porcentaje considerable el hallazgo intraoperatorio en niños (3,2 %), ante sospechas de apendicitis aguda.

**Tumores:** aunque son una rareza diagnóstica, es una asociación probable. Pueden ser benignos o malignos, con diversos grados de diferenciación. En la última década se comunicaron varios casos. Los más frecuentes son los tumores del tejido muscular y carcinoides. El leiomioma o leiomiosarcoma simulan una apendicitis aguda, o actúan como pie de torsión o vólculo. Pueden identificarse por angiografía o *scanning* isotópico.

Los carcinoides son semejantes a los apendiculares, pues son pequeños, únicos o sintomáticos; pero su evolución recuerda a los yeyunoileales, por su considerable potencial metastásico. Por su rareza, no es investigado por técnicas inmunohistoquímicas. Los inmunofenotipos asemejan estos tumores a los de yeyunoíleon, pero esto es difícil de determinar antes de su hallazgo incidental. Se puede asociar a otros tumores (adenocarcinoma rectal). Dan clínica solo por su complicación: sangrado, obstrucción, perforación. Tienen notable potencial metastásico, por vía linfática a ganglios mesentéricos. Tienen pronóstico favorable.

Otras neoplasias infrecuentes son: adenocarcinoma, hamartomas neurovasculares, hemangiopericitoma, melanoma maligno y linfomas primarios.

## Diagnóstico

Aparece esporádicamente en estudios baritados del delgado (0,7 %). La ecografía y TAC permite localizar enterolitos. La gammagrafía con Tc<sup>99</sup> evidencia sangrados en divertículos complicados, al igual que la angiografía, que además puede tratarlos. La clave diagnóstica: tener alto grado de sospecha de la patología, para tratar de hallarla. Tenerlo en cuenta frente a los cuadros referidos de abdomen agudo.

## Tratamiento

En los pacientes totalmente asintomáticos, en los que se halla un Meckel durante un tránsito intestinal o un enema de bario del delgado: no hacer nada.

Pero si el hallazgo se produce en una laparotomía por otra causa, algunos autores justifican su exéresis, siempre que no existan contraindicaciones locales o generales. Otros llaman la atención sobre el hecho de la morbilidad de su extirpación.

Estas disquisiciones, posibles en el paciente asintomático, no tienen lugar ante cualquiera de las complicaciones citadas.

Las dos técnicas de resección son:

- resección o escisión simple;
- resección del Meckel más segmento del íleon.

La primera es útil en muchos casos, cuidando de no estrechar el íleon. Recordar resecar la banda mesodiverticular si existe. El cierre se efectúa en uno o dos planos.

La segunda técnica requiere anastomosis termino terminal. Se reserva para casos complicados o enfermedad maligna.

Puede que un tubo cercano sea posible su resección por vía laparoscópica.

## Referencias bibliográficas

MACKAY WC, DINEEN PA. Fifty-year experience with Meckel's diverticulum. *Surg Gynecol Obstet.* 1983;156(1):56-64.

MECKEL JF. Ueber die Divertikel am Darmkanal. *Arch die Physiol.* 1809;9421-9453.

SOLTERO MJ, BILL AH. The natural history of Meckel's diverticulum and its relation to incidental removal. *Am J Surg.* 1976;132(2):168-173. doi:10.1016/0002-9610(76)90043-x

TUTGEON DK, BARNETT JL. Meckel's diverticulum. *Am J Gastroent.* 1990;85(7):777-781.

YAMAGUCHI M, TAKEUCHI S, AWASU S. Meckel's diverticulum investigation of 600 patients in the Japanese literature. *Am J Surg.* 1978;136(2):247-249. doi:10.1016/0002-9610(78)90238-6

# Enfermedades inflamatorias del intestino

**DRES. JUAN ANDRÉS DE PAULA, GUSTAVO ROSSI, JOSEFINA SOBRERO Y JOSEFINA ETCHEVERS**

## Introducción y definiciones

El término *enfermedad inflamatoria intestinal (EII)* incluye una amplia variedad de presentaciones y manifestaciones clínicas, cuya característica principal es *la inflamación crónica del tubo digestivo en diferentes localizaciones*. Su complejidad fisiopatológica, su heterogeneidad clínica, el aumento de su incidencia y la ausencia de tratamientos curativos hacen de esta entidad un desafío médico tanto para la investigación como para la práctica clínica y quirúrgica diaria.

Actualmente, el concepto de EII incluye tres entidades: la *colitis ulcerosa (CU)*, la *enfermedad de Crohn (EC)* y la *colitis indeterminada (CI)*. La cronicidad de estas enfermedades se caracteriza por presentar períodos de inactividad o quiescencia (fases de remisión) que alternan con períodos de actividad clínica de diferente intensidad (brotes o recidivas).

La CU constituye un proceso inflamatorio, inicial y predominantemente mucoso, limitado al colon, con afección invariable del recto. Se extiende en forma proximal, ascendente, continua y simétrica deteniéndose, generalmente, a nivel de la válvula ileocecal, aunque en ocasiones puede extenderse a los últimos centímetros del íleon terminal.<sup>[1]</sup>

Por el contrario, la EC puede afectar cualquier zona del tubo digestivo, desde la boca hasta el ano. Es una enfermedad transmural (desde la mucosa hasta la vertiente serosa), granulomatosa y cicatrizante. Característicamente, aunque no invariablemente, la inflamación es segmentaria con áreas preservadas entre los segmentos de intestino afectados.<sup>[2]</sup>

La CI afecta exclusivamente al colon pero no tiene características clínicas, endoscópicas e histológicas definitorias para CU o EC.

La incidencia y prevalencia de la EII varía geográficamente. Tradicionalmente se describe un gradiente «norte a sur» con mayor incidencia en países escandinavos, Reino Unido y Norteamérica. Se estima que la incidencia es de 8-12 casos/100.000 personas/año para la CU y de 4-6 casos/100.000 personas/año para la EC. Al ser enfermedades crónicas, la prevalencia es ampliamente superior a la incidencia llegando al 1% en algunas áreas. Prácticamente, no hay datos de la prevalencia en Latinoamérica, pero es probable que haya fuertes variaciones regionales. La prevalencia determinada en una población perteneciente a un sistema de salud de la ciudad de Buenos Aires fue de 92 cada 100.000 habitantes, de los cuales 76 tenían diagnóstico de CU, 15 de EC y 6 de CI.

Si bien las EII pueden iniciarse a cualquier edad, el comienzo tiene una distribución bimodal con un primer pico en la segunda y tercera décadas de la vida, seguido por un pico menor entre la quinta y sexta década. Los datos respecto al sexo son controvertidos aunque no parece haber diferencias entre hombres y mujeres.

## **Fisiopatología**

En la última década se han logrado importantes progresos en el entendimiento de las causas y los mecanismos de desarrollo de la EII, sin embargo la fisiopatogenia exacta continúa siendo desconocida y representa un reto de la medicina actual.

No existe un único causal o desencadenante de la EII; por el contrario, se requiere de la interacción entre factores ambientales y la flora gastrointestinal, que en individuos genéticamente predispuestos van a ocasionar una inapropiada y continua activación del sistema inmune de la mucosa intestinal.<sup>[3]</sup>

### *Factores genéticos*

Desde hace tiempo es conocida la asociación familiar en la EII. Tener un familiar afectado es el factor de riesgo más importante para padecer la enfermedad. Esto es particularmente importante para la EC en la que la concordancia en gemelos llega al 35 %, si bien cabe destacar que el riesgo absoluto de EII en familiares de primer grado es de un 7 %. Tanto la CU como la EC no se heredan en forma mendeliana simple, son enfermedades poligénicas complejas, lo que significa que varios genes en conjunto con los factores ambientales contribuyen a determinar un fenotipo clínico final que invariablemente será heterogéneo. Los avances científicos en este campo han sido enormes, habiéndose descrito múltiples genes candidatos, de los cuales el NOD2/CARD15 en el cromosoma 16 es el mejor entendido, confiriendo susceptibilidad para el desarrollo de la EC.

### *Factores ambientales*

Han sido muchos los factores ambientales relacionados a la EII y algunos se comportan de manera distinta en la EC y la CU lo que refuerza el concepto de heterogeneidad de estas enfermedades.

- **Tabaco:** fumar tabaco es el factor de riesgo ambiental mejor caracterizado aumentando el riesgo no sólo de desarrollar EC sino también afectando negativamente su evolución con mayor incidencia de fístulas, cirugías, recurrencias postquirúrgicas y requerimiento de tratamientos agresivos. En la CU por el contrario, el tabaquismo tiene un efecto protector en la aparición y en la evolución clínica de la enfermedad, más aún, al dejar de fumar los pacientes tienen mayor riesgo de presentar recaídas.<sup>[4]</sup>

- **Apendicectomía:** la existencia de apendicetomía previa se comporta como un factor protector para el desarrollo y evolución de la CU y este efecto ocurre en pacientes operados antes de los 20 años de edad. En cuanto al efecto sobre la EC, los resultados son controvertidos pero en base a los estudios más grandes parecería no tener efecto.
- **Infecciones gastrointestinales:** las gastroenteritis podrían jugar un rol en la iniciación y/o exacerbación de la EII; el riesgo de desarrollar la enfermedad es del doble para aquellos que han padecido una infección gastrointestinal y es mayor para la EC. Múltiples gérmenes han sido implicados, en especial las micobacterias, pero ninguno ha demostrado su rol patógeno en forma concluyente.
- **Antiinflamatorios no esteroideos (AINE):** se ha encontrado una asociación entre el consumo de AINE y la aparición o recaídas de la EII. Esto es relevante sobre todo para la CU y en pacientes con sensibilidad previa.

### *Flora gastrointestinal*

La flora entérica está compuesta por al menos 100 billones de bacterias comensales que se encuentran en simbiosis con el anfitrión humano desempeñando un papel esencial en el desarrollo del sistema inmune local y sistémico. Esta microbiota juega un rol preponderante en el desarrollo de la EII constituyendo la diana a la que se enfrenta el sistema inmune y por lo tanto el estímulo que desencadena y perpetúa la respuesta inflamatoria. La sensibilidad inmune a la flora entérica en los pacientes con EII estaría determinada por una predisposición genética, por alteraciones en la barrera mucosa y/o por desequilibrios en el ecosistema bacteriano.

## **Manifestaciones clínicas y diagnóstico**<sup>[1, 3, 5]</sup>

### *Clínica*

Tanto la CU como la EC son entidades muy heterogéneas. El cuadro clínico va a depender de la extensión de la enfermedad, grado de actividad, edad y compromiso sistémico. La diarrea es el síntoma más frecuente y puede



deberse a distintas causas. En el caso de la CU, las deposiciones con sangre en general son frecuentes y de bajo volumen, pujos y tenesmo son características por afectación del recto. El dolor abdominal, la fiebre y la disminución de peso son más frecuentes en la EC, a veces incluso sin diarrea, dependiendo las características de esta última de la zona del intestino afectada. En la **TABLA 1** se enumeran los síntomas principales y las diferencias entre CU y EC. No es infrecuente que el diagnóstico de la EII se realice con retraso, particularmente en el caso de la EC.

Actualmente la EII se considera una enfermedad sistémica pudiendo estar relacionada o incluso precedida por *manifestaciones extra-intestinales (MEI)*. Las MEI pueden clasificarse en autoinmunes (dependientes o independientes de la actividad intestinal), secundarias a la inflamación o secundarias a los efectos adversos de los fármacos (**TABLA 2**). Con cierta frecuencia el diagnóstico de la EII se sospecha a raíz de las MEI.

	COLITIS ULCEROSA	ENFERMEDAD DE CROHN
<i>Sangrado rectal</i>	Constante (> 95 %)	Raro (20 %)
<i>Diarrea</i>	Muy frecuente (85 %)	Frecuente (70 %)
<i>Dolor abdominal</i>	Pre-defecatorio Dolor severo: complicación	Frecuente (77 %) Suboclusivo/gravitativo
<i>Fiebre</i>	Infrecuente (casos severos)	Frecuente (30-60 %)
<i>Disminución de peso</i>	Menos frecuente (30 %)	Frecuente (55 %)
<i>Masa palpable</i>	Raro (complicaciones)	Frecuente
<i>Fistulas perianales</i>	Infrecuente (< 1 %)	Frecuente (15 %)
<i>Evolución</i>	Intermitente: 65 % Continua: 20-30 % Fulminante: 6-8 %	Lentamente progresiva Raro fulminante

	COLITIS ULCEROSA	ENFERMEDAD DE CROHN
Cx curativa	Sí	No

TABLA 1. SÍNTOMAS PRINCIPALES Y CARACTERÍSTICAS CLÍNICAS DIFERENCIALES ENTRE CU Y EC

Debido a la heterogeneidad de estas enfermedades, con la intención de homologar criterios y optimizar las estrategias y guías terapéuticas, una comisión de expertos, primero en Viena en el año 2000 y luego en el Congreso Mundial de Montreal en el 2005, crearon una clasificación fenotípica tanto para CU como para EC (TABLA 3).<sup>[6]</sup>

TIPO DE MANIFESTACIÓN EXTRAINTestinal	DESCRIPCIÓN
Autoinmunes	<p>a) <i>Relacionadas a la actividad intestinal</i> (responden al tratamiento de la EI): artritis periférica pauciarticular (tipo I), entesitis-tenosinovitis, estomatitis aftosa, eritema nodoso, pioderma gangrenoso (50 % curso independiente), síndrome de Sweet, hepatitis inespecífica, uveítis anterior, escleritis, epiescleritis</p> <p>b) <i>Independientes de la actividad intestinal</i>: espondiloartropatías seronegativas (sacroíleitis; espondilitis anquilosante; artropatía periférica poliarticular (tipo II)), enfermedades hepatobiliares (colangitis esclerosante primaria, cirrosis biliar primaria, hepatitis autoinmune), dermatológicas (psoriasis, mts cutáneas del Crohn)</p>
Secundarias a inflamación, trastornos metabólicos, malabsorción	<ul style="list-style-type: none"> <li>- <i>Complicaciones tromboembólicas</i>: incidencia 3 veces &gt; que la población general, más frecuente en enfermedad activa o complicada</li> <li>- <i>Anemia</i>: múltiples mecanismos patogénicos (pérdidas, inflamación, fármacos)</li> <li>- <i>Osteopatía metabólica</i>: osteoporosis/osteopenia, multifactorial</li> <li>- <i>Manifestaciones nefro-urológicas</i>: nefrolitiasis, uronefrosis 2ª a inflamación ileal,</li> </ul>

TIPO DE MANIFESTACIÓN EXTRAIESTINAL	DESCRIPCIÓN
	glomerulonefritis, amiloidosis renal
<i>Secundarias a efectos adversos de los fármacos</i>	<ul style="list-style-type: none"> <li>- <i>Tiopurinas</i>: mielotoxicidad, hepatotoxicidad, infecciones, tumores</li> <li>- <i>Biológicos</i>: alergias, infecciones, insuficiencia cardíaca, reacciones autoinmunes, tumores</li> </ul>

TABLA 2. MANIFESTACIONES EXTRA-INTESTINALES ASOCIADAS A LA EII

COLITIS ULCEROSA
<i>Extensión (E)</i>
<b>E1:</b> Proctitis ulcerosa: afección limitada a recto
<b>E2:</b> Colitis izquierda: afección limitada a colon izquierdo (no supera ángulo esplénico)
<b>E3:</b> Colitis extensa: pancolitis. Afección que se extiende más allá de ángulo esplénico
<i>Gravedad (S)</i>
<b>S0:</b> Colitis en remisión
<b>S1:</b> Colitis leve. ≤ 4 depos/día, sin fiebre, sin anemia, sin ↑ ESD ni ↑ GB
<b>S2:</b> Colitis moderada: criterios intermedios entre leve y grave
<b>S3:</b> Colitis grave: ≥ 6 depos/día con sangre, fiebre, anemia, taquicardia, ↑ ESD, ↑ GB

ENFERMEDAD DE CROHN	
<i>Edad al diagnóstico (A)</i>	
<b>A1:</b>	16 años o menos
<b>A2:</b>	17-40 años
<b>A3:</b>	mayor a 40 años
<i>Localización (L)</i>	
<b>L1:</b>	Íleon terminal L1+L4 (íleon terminal + tracto digestivo alto)
<b>L2:</b>	Colon L2+L4 (colon + tracto digestivo alto)
<b>L4:</b>	Tracto digestivo alto
<i>Patrón clínico (B)</i>	
<b>B1:</b>	Inflamatorio B1p (inflamatorio + afección perianal)
<b>B2:</b>	Estenosante B2p (estenosante + afección perianal)
<b>B3:</b>	Fistulizante B3p (fistulizante + afección perianal)

TABLA 3. CLASIFICACIÓN FENOTÍPICA DE LAS EII

### Laboratorio

Las alteraciones bioquímicas en la EII son poco específicas y, por lo tanto, no son de ayuda para establecer el diagnóstico. Su mayor utilidad consiste en valorar la actividad clínica de la enfermedad y la respuesta a los tratamientos; con este fin se utilizan los parámetros denominados reactantes de fase aguda como la eritrosedimentación (ESD), proteína C reactiva cuantitativa (PCR), hemoglobina, leucocitos, plaquetas, albúmina y reactantes en materia fecal (calprotectina, *clearance* de alfa-1 antitripsina, lactoferrina).

En los últimos años se ha sugerido el uso del dosaje de algunos anticuerpos circulantes en el proceso diagnóstico de la EII. Los más conocidos son los anticuerpos anti-citoplasma (ANCA-p) y anti-*Sacharomyces cerevisiae* (ASCA). Los ANCA-p se encuentran presentes en un 50-60 % de las CU,

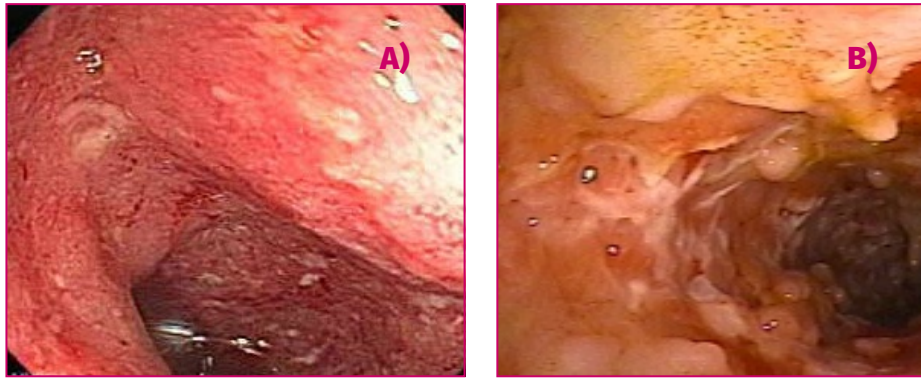
mientras que los ASCA son positivos en un 60-70 % de los pacientes con EC (principalmente ileal). La baja especificidad y sobre todo la gran variabilidad entre diferentes laboratorios acotan la utilidad de los anticuerpos en la práctica clínica diaria. En la actualidad, su valor se limita a la diferenciación entre EC y CU en pacientes con colitis inclasificable, orientando hacia EC en caso de ANCA-/ASCA+.

Cabe destacar que en casos de recaídas es determinante la exclusión de causas infecciosas, tales como las infecciones gastrointestinales clásicas, la presencia de *Clostridium difficile* o la sobreinfección por citomegalovirus, ya que estos gérmenes afectan con mayor frecuencia a los pacientes con EII.

### Endoscopía

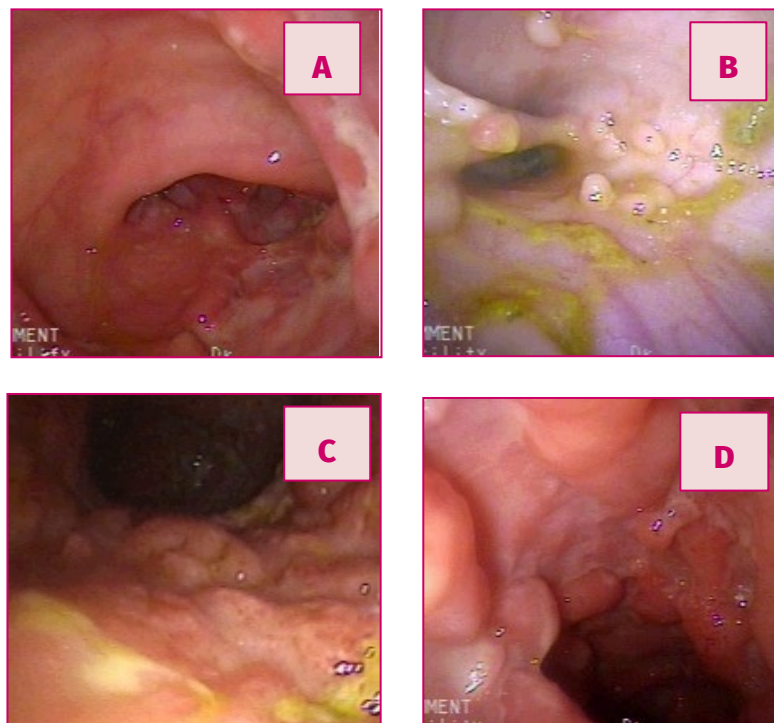
La colonoscopía es una de las herramientas diagnósticas más importantes en el diagnóstico de la EII.

En el caso de la CU permite evaluar el grado de actividad, la extensión y la toma de biopsias. La afección macroscópica de la mucosa es difusa, continua y progresa desde el recto en sentido proximal. Las lesiones van a variar en función de la severidad del brote. En casos leves observamos disminución del patrón vascular y eritema, en casos moderados eritema intenso, friabilidad y ulceraciones superficiales y finalmente en los casos graves podemos encontrar friabilidad intensa con sangrado espontáneo y úlceras profundas y extensas (FIGURA 1).



**FIGURA 1.** ENDOSCOPIA EN LA COLITIS ULCEROSA. A: CU MODERADA: ERITEMA, PÉRDIDA DE LA RED FINA VASCULAR, MUCOSA GRANULAR, FRIABILIDAD, EDEMA (ATLAS VIDEO ENDOSCOPIA GASTROINTESTINAL, EL SALVADOR); B: CU SEVERA: MUCOSA CON MÚLTIPLES ULCERACIONES CONFLUENTES, DEJANDO ENTRE SÍ ISLOTES DE MUCOSA POLIPOIDEA (PSEUDOPÓLIPOS)

La colonoscopia con ileoscopia se considera la exploración inicial necesaria en caso de sospecha de EC. Permite evaluar colon e íleon terminal con toma de biopsias (**FIGURA 2**).



**FIGURA 2.** ENDOSCOPIA EN LA ENFERMEDAD DE CROHN. A: EC CON AFECTACIÓN DE LA VÁLVULA ILEO-CECAL, LA CUAL SE ENCUENTRA DEFORMADA Y ULCERADA; B: EC FISTULIZANTE; C: EC ILEAL: MUCOSA

GRANULAR, EDEMATOSA, CON ULCERACIONES SERPIGINOSAS; D: EC COLON: ÚLCERAS PROFUNDAS QUE ALTERNAN CON MUCOSA SANA DANDO EL TÍPICO ASPECTO DE «EMPEDRADO»

A diferencia de la CU, las lesiones pueden distribuirse en forma discontinua y/o asimétrica, aunque en ocasiones puede ser muy similar a lo observado en la CU. Los hallazgos endoscópicos pueden ser muy variados: desde eritema y úlceras superficiales, fisuras, úlceras profundas y/o úlceras longitudinales, con zonas de empedrado, pólipos inflamatorios, estenosis (a veces infranqueables) hasta bocas de fístulas. Se recomienda un mínimo de dos biopsias de cinco segmentos (íleon, colon ascendente, transverso, descendente y recto). La gastroscopia no se considera de rutina aunque es obligatoria en pacientes con síntomas digestivos altos. La enteroscopia y la cápsula endoscópica de intestino delgado tampoco se recomiendan rutinariamente, su utilidad estaría limitada para casos con sospecha de EC con colonoscopia y radiologías negativas o para evaluar la extensión de la enfermedad. En la TABLA 4 se muestran los principales hallazgos endoscópicos diferenciales entre CU y EC.

	RADIOLOGÍA BARITADA	ECOGRAFÍA DOPPLER	TAC	RMN
<i>Mucosa</i>	+++	++	+++	+++
<i>Transmural</i>	-	++	+++	+++
<i>Fístula</i>	+	++	+++	++++
<i>Absceso</i>	-	++	+++	+++
<i>Estenosis</i>	++	++	+++	+++
<i>Operador dependiente</i>	++	++++	+	+
<i>Imágenes estandarizadas</i>	+	+	++++	++++

	RADIOLOGÍA BARITADA	ECOGRAFÍA DOPPLER	TAC	RMN
<i>Irradiación</i>	Sí	No	Sí	No

TABLA 4. VENTAJAS Y DESVENTAJAS DE LOS DISTINTOS MÉTODOS POR IMÁGENES DISPONIBLES EN EL ESTUDIO DE LA EII

## Histología

El examen anatomopatológico permite obtener datos de gran valor para el diagnóstico de la EII, sin embargo ni en la CU ni en la EC existen hallazgos patognomónicos absolutos.

En la CU, durante los brotes agudos, la mucosa (única capa afectada) presenta un importante infiltrado inflamatorio compuesto por linfocitos y células plasmáticas junto a neutrófilos que aparecen predominantemente en las criptas formando los característicos abscesos crípticos. Durante la remisión desaparece el infiltrado inflamatorio pero las criptas permanecen distorsionadas.

El hallazgo más característico y de mayor valor diagnóstico en la EC es la presencia de granulomas no caseosos, sin embargo éstos sólo se encuentran en un 10-30 % de las biopsias endoscópicas y en un 50 % de las piezas quirúrgicas. Los hallazgos más frecuentes son inflamación crónica (linfocitos y células plasmáticas), focal y parcheada con irregularidad de las criptas. La transmuralidad de las lesiones, la hiperplasia linfoide y los granulomas son las características que mejor discriminan la EC de otras entidades.

## Estudios por imágenes

- **Radiología:** la radiología simple de abdomen continúa teniendo utilidad sobre todo en la evaluación del paciente crítico a fin de descartar megacolon y perforación intestinal. La radiología baritada con o sin enteroclisia fue durante años la única forma de evaluar el intestino



delgado en pacientes con EC. A pesar de tener una sensibilidad limitada pueden hallarse lesiones salteadas, asimétricas, úlceras aftoides, engrosamiento de pliegues, pérdida del patrón mucoso, fisuras, fístulas, estenosis, pseudodivertículos, separación de asas y dilataciones (FIGURA 3).

- *Ecografía abdominal y eco-doppler*: su mayor utilidad radica en la evaluación de la actividad inflamatoria ileal en la EC, además es muy útil para descartar complicaciones y tiene la ventaja de no emitir radiación. Sus principales limitaciones son su operador-dependencia y la dificultad para evaluar todo el tracto gastrointestinal.

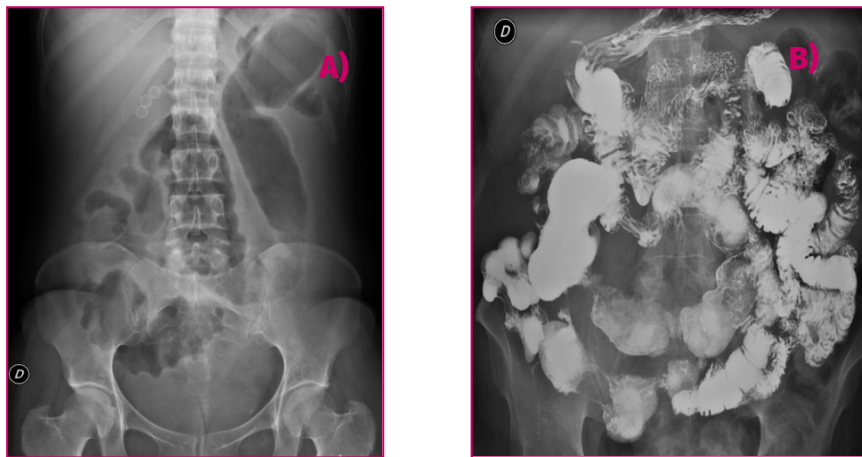
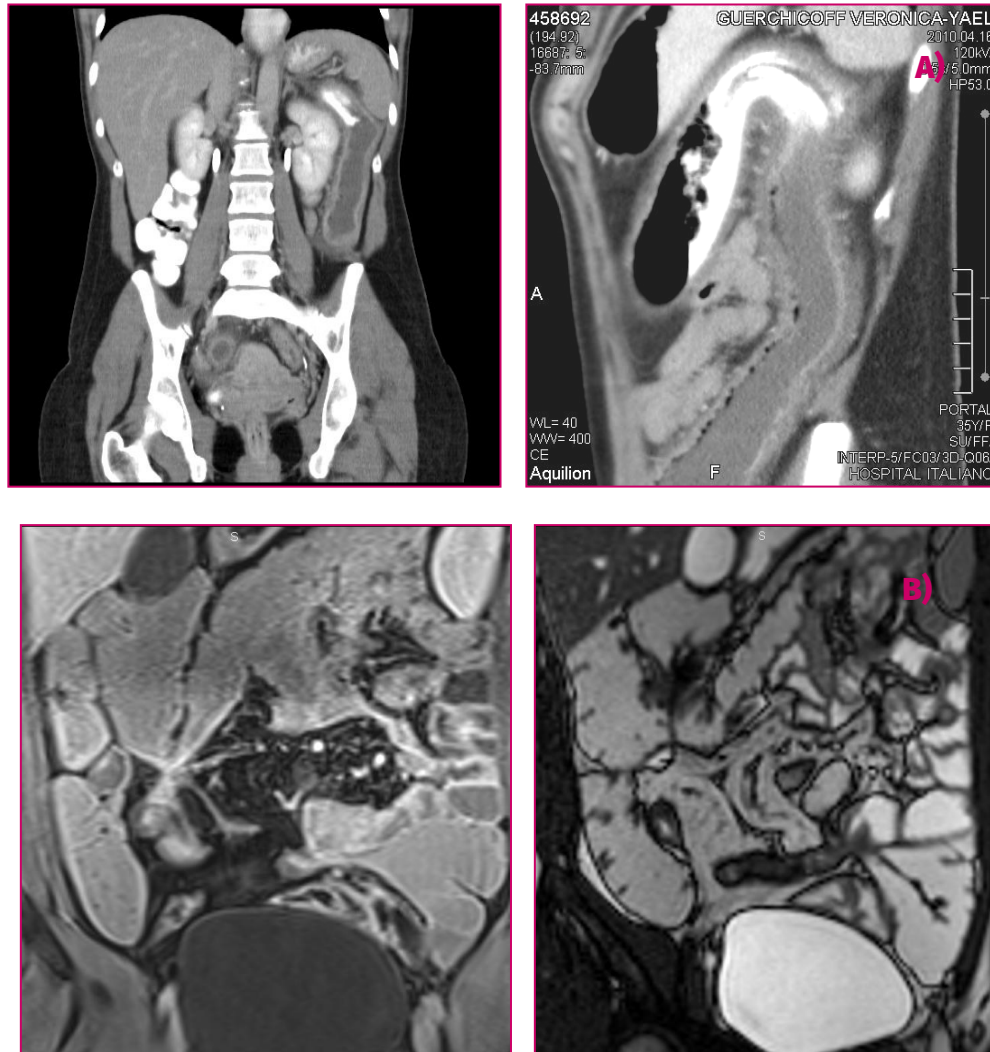


FIGURA 3. RADIOLOGÍA EN LA EII. A: RADIOGRAFÍA DE ABDOMEN DE UNA PACIENTE CON UN BROTE SEVERO DE CU. NÓTESE LA PÉRDIDA DE HAUSTRAS, LA DILATACIÓN DE COLON DESCENDENTE Y LA PRESENCIA DE IMPRESIONES DIGITIFORMES TÍPICAS DE SUFRIMIENTO INTESTINAL; B: TRÁNSITO DE INTESTINO EN EC YEYUNO-ILEAL. MÚLTIPLES ÁREAS DE ESTENOSIS SEGMENTARIAS, QUE ALTERNAN CON ÁREAS DE DILATACIÓN PREESTENÓTICAS. SACULACIÓN DEL BORDE ANTI MESENTÉRICO CON MARCADO AUMENTO DE LOS ESPACIOS INTERASAS

- *Tomografía axial computada (TAC) y Resonancia magnética nuclear (RMN)*: ambos métodos han adquirido gran relevancia en el estudio de la EII. Permiten evaluar órganos sólidos y la presencia de complicaciones. La ventaja de la TAC es que es un estudio rápido, la RMN por otro lado no emite radiación ionizante y es el método de elección para evaluar

enfermedad perineal. Con los avances tecnológicos de ambos métodos (TAC multicorte y RMN de alta resolución) se ha logrado la incorporación de la enterografía que permite evaluar la pared intestinal, la vascularización mucosa y mesentérica y el edema (FIGURA 4).



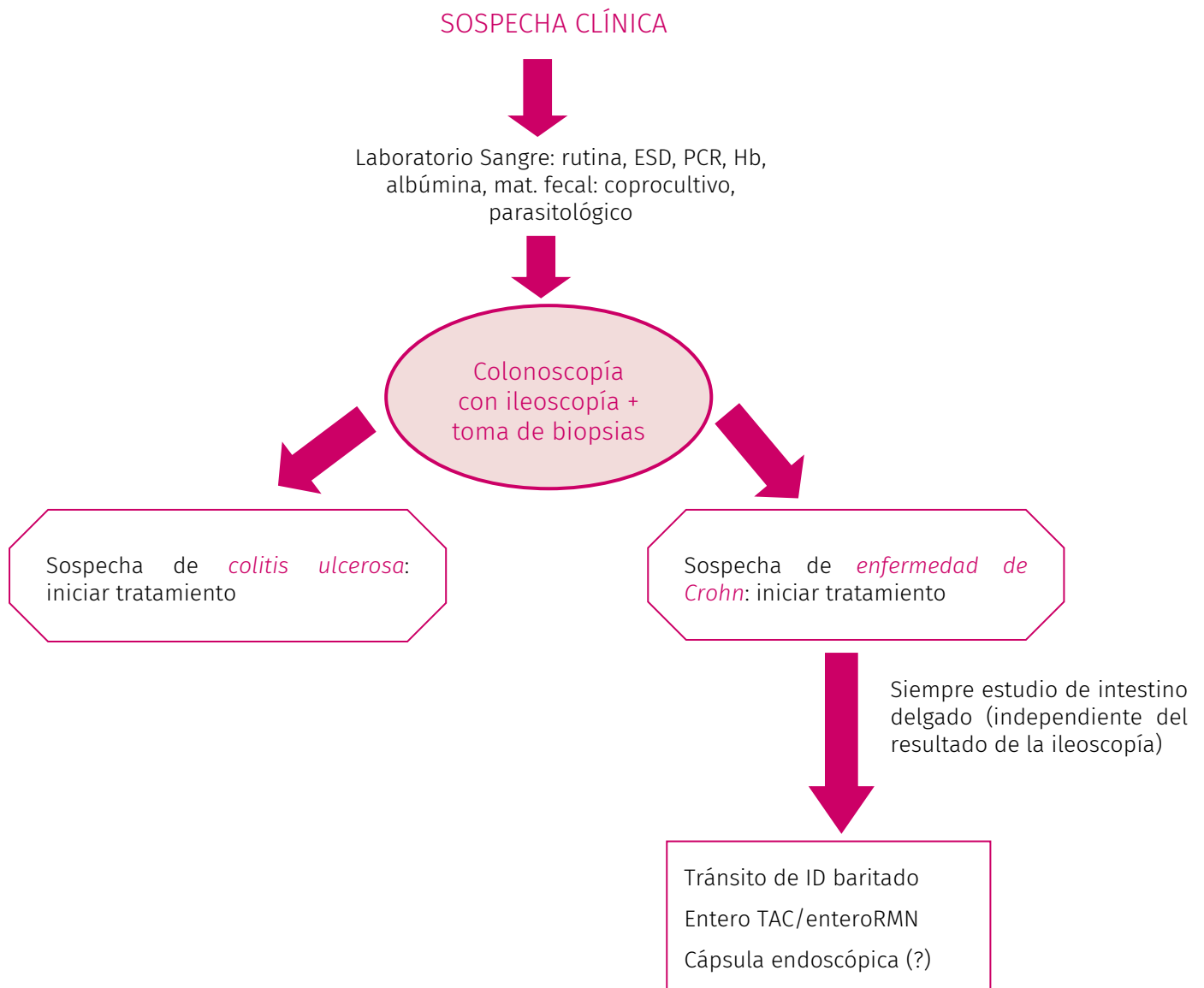
**FIGURA 4.** A: ENTEROTC EN CU SEVERA: ENGROSAMIENTO PARIETAL CONCÉNTRICO, ASOCIADO A EDEMA PARIETAL QUE COMPROMETE LA CAPA MEDIA Y AUMENTO DE LA DENSIDAD DEL TEJIDO GRASO PERICOLÓNICO CON COMPROMISO DE RECTO, SIGMA, COLON DESCENDENTE Y TERCIO DISTAL DEL COLON TRANSVERSO. AUMENTO DE LA VASA RECTA Y LA PRESENCIA DE ADENOMEGALIAS ADYACENTES; B: ENTERO RMN EN EC FISTULIZANTE: FÍSTULA INTERNA COMPLEJA CON MÚLTIPLES TRAYECTOS QUE COMUNICAN A ASAS DELGADAS Y EL COLON (TRAYECTOS ENTERO-ENTÉRICOS Y ENTEROCÓLICOS ENTRE ASAS ILEALES Y EL COLON DERECHO Y TRANSVERSO) CON SEÑAL HIPERINTENSA AL ADMINISTRAR GADOLINIO. EN FLANCO IZQUIERDO, CONFLUENCIA DE ASAS DELGADAS CON COMPROMISO ADHESIVO,

COMO TAMBIÉN FISTULAS ENTRE ASAS DE DELGADO Y SIGMOIDES. ÁREA DE ESTENOSIS QUE COMPROMETE ASA YEYUNAL DISTAL EN FLANCO IZQUIERDO CON DILATACIÓN PRE-ESTENÓTICA

Cada método tiene ventajas, desventajas e indicaciones particulares, elegir el más apropiado dependerá del tipo de enfermedad, de la sospecha o no de complicaciones y de la experiencia de cada centro (ver TABLA 4).

En el GRÁFICO 1 se propone un algoritmo diagnóstico en caso de sospecha de EII.

### Algoritmo diagnóstico en caso de sospecha de EII



Individualizar:

- Síntomas altos: VEDA
- Colitis inclasificable: VEDA + ASCA/ANCA
- Sospecha de masas/abscesos: TAC
- Enfermedad perianal: RMN pelvis

GRÁFICO 1

## Tratamiento médico de la EII

El objetivo del tratamiento de los pacientes con EII es conseguir controlar la actividad inflamatoria logrando una inducción rápida de la remisión y mantenimiento de la misma, con el menor uso posible de esteroides. El fin último del tratamiento es mejorar la calidad de vida de los pacientes pensando en el presente y en el futuro. En este sentido, en los últimos años ha adquirido gran relevancia la curación mucosa del intestino ya que es el factor pronóstico que mejor se correlaciona con la evolución a largo plazo (menor número de internaciones y menor requerimiento quirúrgico).

El tratamiento debe ser individualizado dependiendo de la actividad y la extensión de la enfermedad, de la presencia de MEI, etc. Se debe planificar una estrategia terapéutica a corto (brotes) y largo (mantenimiento) plazo.<sup>[7, 8]</sup>

- **Salicilatos:** los aminosalicilatos contienen en su estructura la molécula de 5-aminosalicílico (5-ASA). Tienen efecto tópico en el intestino. El primer compuesto utilizado fue la sulfasalazina compuesta por 5-ASA y sulfapiridina. Luego se desarrollaron los «nuevos salicilatos» compuestos por el principio activo 5-ASA pero liberado en el intestino distal en virtud de distintos componentes (mesalazina, olsalazida, balsalazida). La mesalazina es la que se encuentra disponible en el comercio y existen fórmulas de administración oral (comprimidos, gránulos) y tópica (supositorios, enemas o espumas). Los compuestos de 5-ASA son el tratamiento de elección para los brotes leves-moderados de

CU y su eficacia es dosis dependiente, por lo que se recomiendan dosis no menores de 3 g/día cuando se administran vía oral. La asociación con formas tópicas tanto para la CU distal como para la extensa disminuye el tiempo en obtener la respuesta. En el caso de la EC, la utilidad de los 5-ASA se limita para casos con afectación leve de colon y a dosis muy altas (4-6 g/día). En todos los pacientes es necesario el tratamiento de mantenimiento para prevenir las recaídas y los 5-ASA orales a dosis de 1-2 g/día para colitis extensas o tópicos para la colitis distal han demostrado ser superiores a placebo. Por el contrario no son útiles para el mantenimiento de la remisión de la EC.

- **Corticoides:** desde el año 1955 se ha demostrado la utilidad de los corticoides para brotes moderados-severos tanto de CU como de EC. La principal ventaja de estos fármacos es la rápida acción y su eficacia (50-80 %). Sin embargo un 30 % aproximadamente desarrolla cortico-resistencia y un 25 % cortico-dependencia lo que obliga a iniciar una segunda droga inmunosupresora. Cuando se decide su utilización debe realizarse a dosis plenas de prednisona 1 mg/Kg/día (40-60 mg/Kg) e iniciar un descenso paulatino que suele durar entre seis y diez semanas una vez alcanzada la respuesta. En casos de brotes severos y/o intolerancia a la vía oral se aconseja la administración endovenosa de esteroides. La respuesta en el caso de la CU debe observarse entre el tercer y séptimo día de tratamiento. Cabe destacar que se ha demostrado la falta de utilidad de los corticoides en el tratamiento de mantenimiento y esto se debe fundamentalmente a su incapacidad de lograr la curación mucosa del intestino. Desde hace unos años contamos con el esteroide budesonide, de baja disponibilidad sistémica y efecto predominantemente local. Su uso está indicado en paciente con EC ileocecal leve-moderada y a dosis de 9 mg/día con descenso paulatino.
- **Tiopurinas (azatioprina-AZA y 6-mercaptipurina-6MP):** debido a su inicio lento de acción (6-12 semanas), estas drogas no son útiles para los brotes agudos, pero son de suma utilidad para el mantenimiento de la remisión en casos de cortico-dependencia y son eficaces en la curación

mucosa. La dosis aceptada es de 2-2,5 mg/Kg para la AZA y de 1,2-1,5 mg/Kg para la 6MP. La duración del mantenimiento no está establecida, lo que sí se puede asegurar es que la suspensión de las tiopurinas se asocia a mayor riesgo de recaídas y en base a recientes estudios parecería no ser seguro suspenderlas antes de los cuatro años de tratamiento. Sus efectos adversos más comunes consisten en reacciones idiosincráticas (pancreatitis, reacciones alérgicas y hepatitis agudas) y en reacciones dosis-dependiente (mielotoxicidad y hepatotoxicidad) por lo que se aconseja realizar hemograma y hepatograma quincenal hasta lograr la dosis adecuada y luego cada tres meses.

- **Antibióticos:** metronidazol y ciprofloxacina son los antibióticos utilizados en la EII. Se ha demostrado su superioridad respecto a placebo en caso de EC leve-moderada, EC perianal y en patrón fistulizante. En la CU se recomienda su uso en casos fulminantes. Además son el tratamiento de primera elección en la inflamación del reservorio ileal (pouchitis). La dosis recomendada es de 500 mg c/12 horas para la ciprofloxacina y de 20 mg/Kg en 3 dosis diarias para el metronidazol.
- **Terapias biológicas:** las denominadas terapias biológicas han constituido una revolución en el manejo de la EII, particularmente en la EC. Estos fármacos están constituidos en su mayoría por anticuerpos monoclonales anti componentes de la cascada inflamatoria. Actualmente se encuentran disponibles los llamados anti-TNF y existen tres tipos disponibles (TABLA 5).

	INFLIXIMAB	ADALIMUMAB	CERTOLIZUMAB
<i>Año de aprobación</i>	1997	2007	2008
<i>Composición</i>	Anticuerpos monoclonales recombinantes ratón-humano IgG1 anti-TNF $\alpha$	Anticuerpo monoclonal humano puro IgG1 anti-TNF- $\alpha$	Fragmento pegylado Fab anti-TNF- $\alpha$ . No componente IgG

	INFLIXIMAB	ADALIMUMAB	CERTOLIZUMAB
Vía de administración	IV	SC	SC
Vida media (días)	10	12-14	14
Esquema de inducción (sem)	0, 2, 6	0, 2	0, 2, 4
Dosis de inducción	5 mg/Kg	160mg/80mg	400 mg
Esquema de mantenimiento	c/8 semanas	c/2 semanas	c/4 semanas
Dosis de mantenimiento	5 mg/Kg	40 mg	400 mg

TABLA 5. TRATAMIENTOS ANTI-TNF DISPONIBLES EN LA ACTUALIDAD

Las indicaciones de tratamiento biológico en la EC son: enfermedad luminal cortico-refractaria/dependiente, enfermedad perianal y enfermedad fistulizante. Para la CU el único aprobado a la fecha es el infliximab para casos sin respuesta a corticoides o cortico dependientes con intolerancia o no respuesta a AZA. Los principales efectos no deseados son reacciones alérgicas (por producción de anticuerpos anti-infliximab), infecciones bacterianas debiéndose descartar enfáticamente tuberculosis latente, reactivación de hepatitis virales, insuficiencia cardíaca y linfomas (discutido).

En los últimos años existe la tendencia del tratamiento «agresivo» inicial de la EII, ya que con el tratamiento convencional de menor a mayor complejidad no se observó disminución de las complicaciones a largo plazo (GRÁFICO 2). Este concepto no se puede generalizar, y tratando de mantener un adecuado balance riesgo-beneficio, es probable que sólo un subgrupo de pacientes con factores de mal pronóstico sean los que se beneficien con un tratamiento agresivo desde el comienzo de la enfermedad.

■ **Otros fármacos:**

- **Metrotexate:** la indicación más aceptada del metrotexate es en la EC en la que las tiopurinas están contraindicadas o no fueron útiles. La dosis recomendada es de 25 mg/semana una vez como inducción y luego mantener con 15 mg/semana vía intramuscular o subcutánea. Sus principales efectos adversos son hepatotoxicidad, mielotoxicidad y neumonitis por hipersensibilidad.

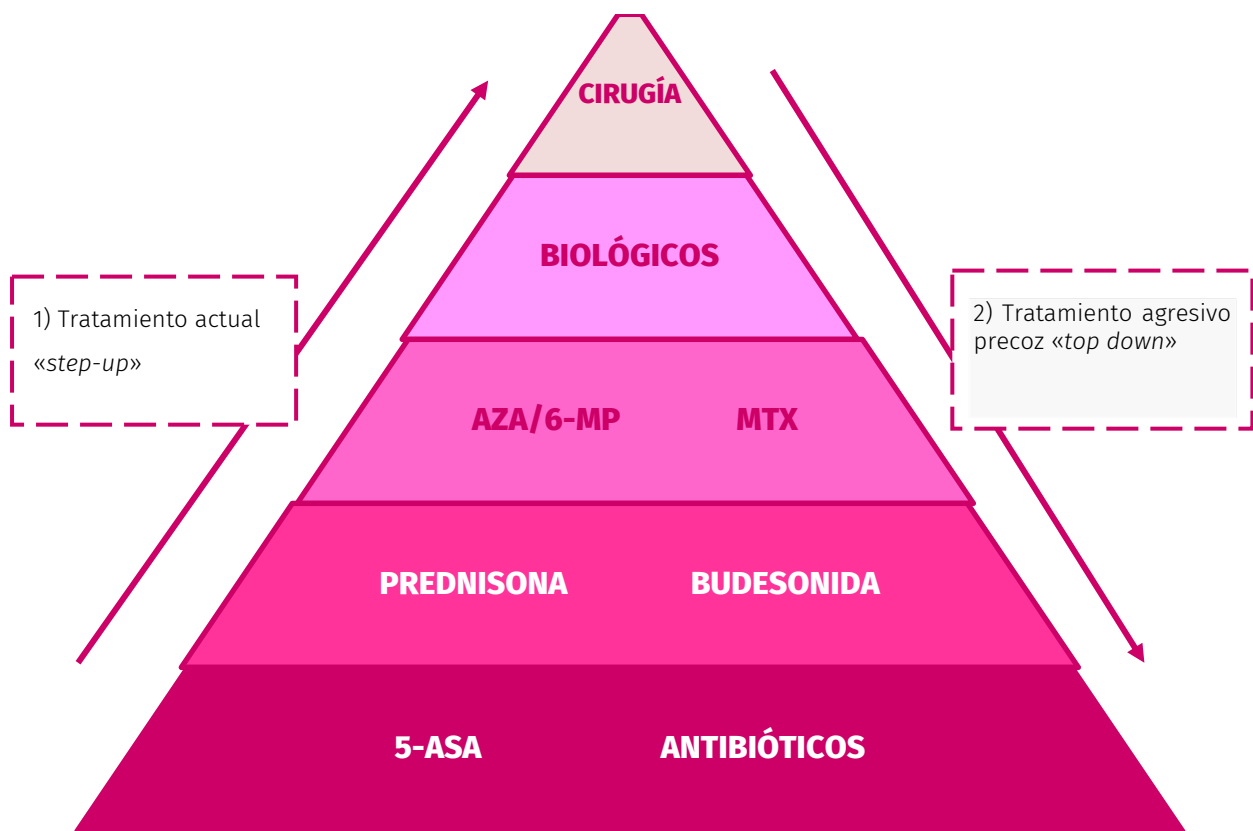


GRÁFICO 2. PIRÁMIDE «INVERTIDA» DEL TRATAMIENTO DE LA EII. REPRESENTA LAS DOS TENDENCIAS ACTUALES

1. Tratamiento actual: inicialmente 5-ASA y luego según respuesta escalar a esteroides, inmunosupresores y biológicos.
2. Tratamiento inicialmente agresivo con inmunosupresión (AZA/6-MP o biológicos) temprana.



- *Ciclosporina (CyA)*: a pesar de no estar difundido su uso en nuestro país, la CyA puede inducir la remisión clínica en más del 70 % de los pacientes con CU severa cortico-refractaria, sin embargo a los cinco años el 70 % de los pacientes habrán requerido colectomía. La dosis recomendada es de 2-4 mg/Kg por 7 días. Si se logra la remisión debe continuarse tratamiento de mantenimiento con tiopurinas. Sus principales efectos adversos son nefrotoxicidad, hipertensión, hipertricosis, hiperplasia gingival y náuseas, por lo que deben monitorizarse los niveles sanguíneos de la droga.

### **Tratamiento quirúrgico de la EII<sup>[7, 9]</sup>**

A pesar de los avances en la terapéutica médica, aproximadamente 30-40 % de los pacientes con CU y 70-80 % de los pacientes con EC requerirán algún tipo de intervención quirúrgica en el transcurso de su enfermedad. Los avances del tratamiento farmacológico han ido paralelos a los avances quirúrgicos con la incorporación de nuevos procedimientos y técnicas pero fundamentalmente con la llegada de la cirugía laparoscópica.

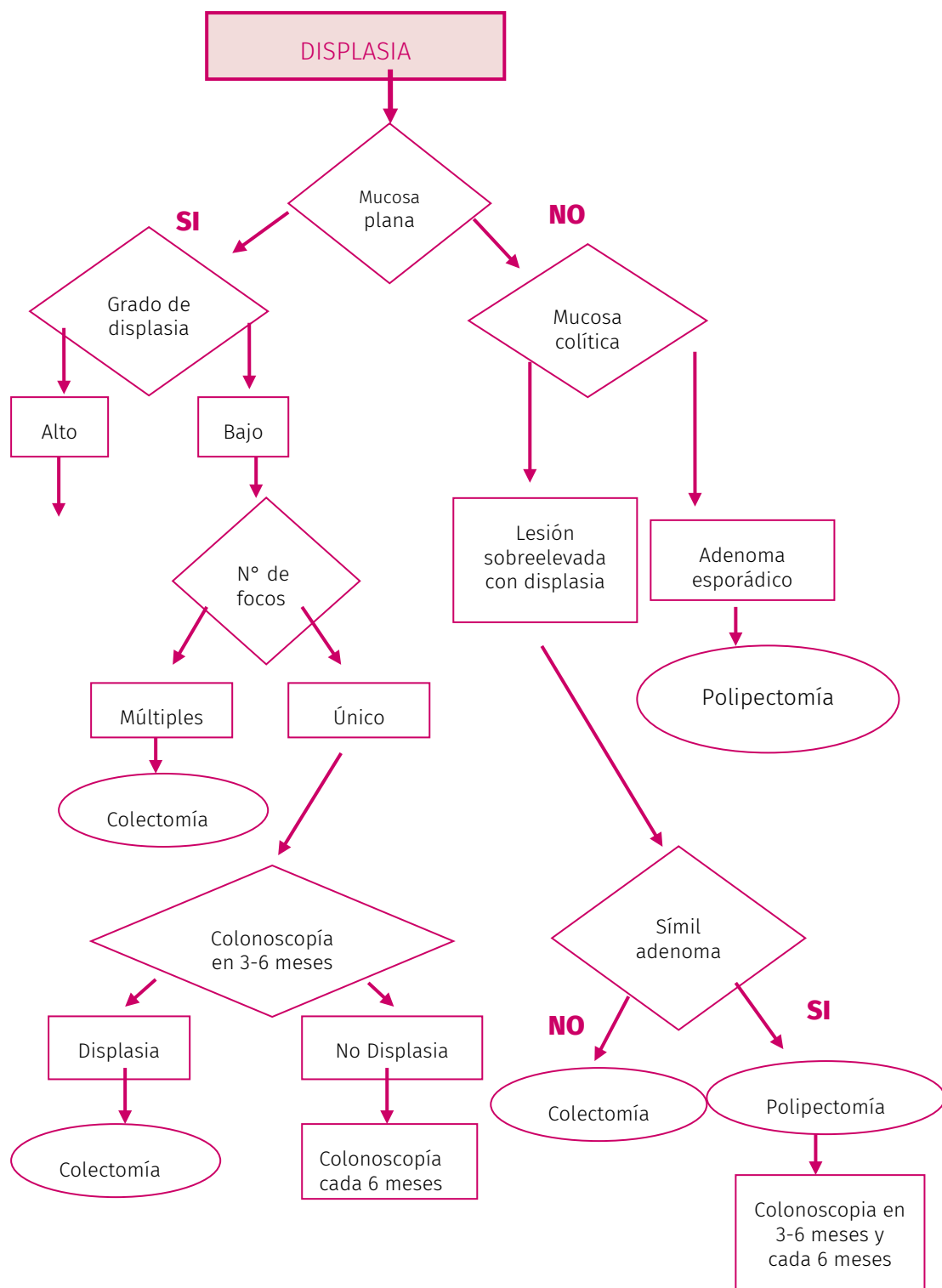
#### *Cirugía en la colitis ulcerosa*

El tratamiento quirúrgico de la CU ofrece la ventaja de ser «curativo» al extirparse el órgano diana de la enfermedad. Con intención de obtener una óptima calidad de vida, preservando la función esfinteriana, desde hace dos décadas la cirugía de elección es la proctocolectomía total restauradora con reservorio (*pouch*) ileoanal y en la actualidad se realiza mediante abordaje laparoscópico en centros especializados. Las indicaciones quirúrgicas y el tipo de cirugía en la CU dependen de la urgencia médica.

*Indicaciones y tipo de cirugía en la urgencia*: existen tres situaciones clínicas para la colectomía de urgencia: colitis fulminante sin respuesta al tratamiento médico, megacolon tóxico y hemorragia masiva. La primera opción terapéutica en estas situaciones es la colectomía total más ileostomía terminal tipo Brooke. Mediante este procedimiento se conserva todo el recto

ya que su disección es la parte más dificultosa técnicamente y se la evita en el momento de máxima inflamación disminuyendo el riesgo de sepsis pélvica, dehiscencia de sutura y lesión de los plexos nerviosos. En un segundo tiempo, con el paciente en mejores condiciones se complementa la intervención de modo electivo definitivo.

*Indicaciones y tipo de cirugía electiva:* las indicaciones de la cirugía electiva en la CU son fracaso del tratamiento médico, carcinoma colorrectal o displasia (ver GRÁFICO 3, en página siguiente) y eventualmente, en raras ocasiones, manifestaciones extra-intestinales refractarias al tratamiento médico. La técnica quirúrgica de elección es la proctocolectomía total con reservorio ileoanal que consiste en la extirpación total del colon y recto y realizar un reservorio con el íleon creando un neorecto que se anastomosa con el ano. Existen tres tipos de reservorio ileal, en forma de «S» (no de elección por malos resultados funcionales debido a la excesiva longitud del asa eferente), en «W» con buenos resultados pero dificultoso técnicamente y el más utilizado actualmente que es en «J» de fácil realización y con excelentes resultados.



FUENTE: Grupo de Trabajo de la Guía de Práctica Clínica de Prevención del Cáncer Colorrectal. *Guía de práctica clínica. Actualización 2009*. Barcelona: Asociación Española de Gastroenterología; Sociedad Española de Medicina de Familia y Comunitaria; Centro Cochrane Iberoamericano; 2009

GRÁFICO 3. MANEJO DE LA DISPLASIA EN LA COLITIS ULCEROSA Y ENFERMEDAD DE CROHN COLÓNICA

Un punto controversial es la realización de una ileostomía en asa de protección temporaria hasta la segunda intervención en un segundo tiempo, con el fin de proteger la anastomosis ileoanal en un principio. Las indicaciones de la ileostomía de protección son claras en pacientes desnutridos o que han requerido en el prequirúrgico elevadas dosis de inmunosupresores o esteroides, pero en pacientes estables muy seleccionados, podría considerarse la proctocolectomía total con reservorio en un tiempo. Otro aspecto controversial es el tipo de anastomosis ileoanal a realizar. La anastomosis manual con mucosectomía fue la primera en realizarse, luego se desarrollaron las suturas mecánicas que implican dejar al menos 2 cm por encima de la línea pectínea (preservando la mucosa transicional anal) para poder confeccionar la anastomosis. La mucosectomía implica un posible daño del esfínter anal interno; por otro lado, la preservación de la mucosa transicional conlleva el potencial riesgo de desarrollo de displasia. Es necesario remarcar que en caso de displasia debe procurarse realizar la mucosectomía endoanal.

Los resultados funcionales de la proctocolectomía total con reservorio ileoanal son buenos aunque se han reportado tasas de incontinencia que van del 4 al 20 %. Por otro lado, esta cirugía ha provocado la aparición de una nueva enfermedad, la reservoritis o «pouchitis» que es la inflamación del reservorio ileoanal y su frecuencia es de 15-35 % en los pacientes con CU. La reservoritis se caracteriza por diarrea a veces con moco y sangre, fiebre, dolor abdominal, incontinencia y urgencia. El diagnóstico requiere de la endoscopia que confirme la inflamación del neorecto con normalidad del neóleon terminal. Esta entidad se caracteriza por tener excelente respuesta a los antibióticos (ciprofloxacina-metronidazol) pero un 5 % puede cronificarse y llevar a la escisión del *pouch*.

En pacientes con contraindicación de proctocolectomía total con reservorio ileoanal las alternativas quirúrgicas son: a) proctocolectomía total con ileostomía definitiva en caso de disfunción esfinteriana, irradiación pélvica previa o discapacidad psíquica importante y b) colectomía con anastomosis ileo-rectal la cual debería abandonarse por el riesgo de desarrollar displasia-

cáncer en el recto (podría considerarse en pacientes jóvenes con escasa inflamación rectal que no aceptan el riesgo de disfunción sexual).

### *Cirugía en la EC*

Como hemos mencionado la mayoría de los pacientes con EC requerirán alguna intervención quirúrgica y la mitad de ellos van a requerir más de una cirugía. El tratamiento quirúrgico en la EC no es curativo y el objetivo de las cirugías es tratar las complicaciones intentando conservar la mayor parte de intestino posible. Las indicaciones son: obstrucción intestinal, fístulas internas con repercusión clínica o externas, perforación, abscesos intraabdominales, hemorragia, cáncer, displasia (ver GRÁFICO 3) y megacolon tóxico.

En la cirugía de la enfermedad del intestino delgado deben realizarse resecciones económicas dejando 2-5 cm de margen libre de enfermedad macroscópica. En afección ileal, en general la válvula ileo-cecal no puede preservarse por falta de margen distal suficiente y vascularización adecuada. En caso de estenosis cortas, salteadas y múltiples localizadas en un segmento extenso, se recomienda realizar estricturoplastias. La cateterización intraluminal con una sonda Foley es útil para facilitar la identificación de las estenosis (FIGURA 5).

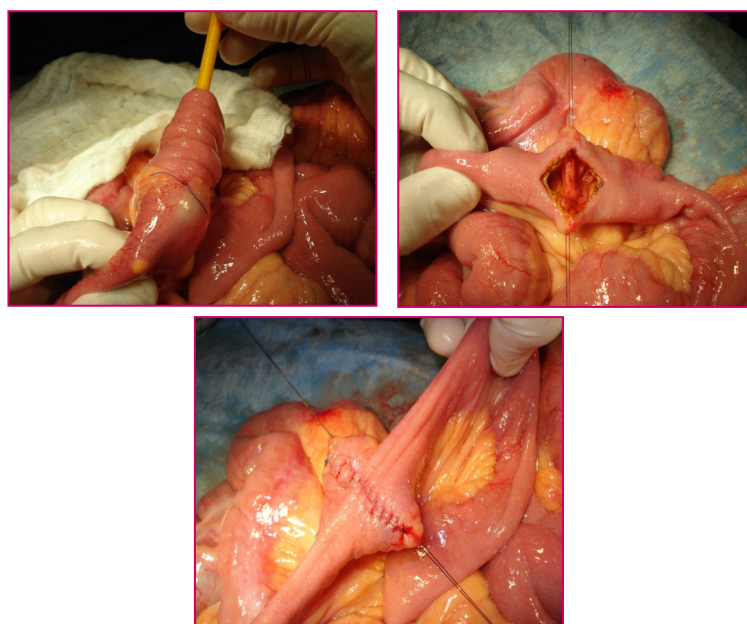


FIGURA 5. ESTRICTUROPLASTIA, CATETERIZACIÓN INTRALUMINAL CON SONDA FOLEY

En la EC colónica con indicación quirúrgica lo recomendado son las resecciones segmentarias; si se requiere de colectomía total, la realización de reservorio ileoanal conlleva un alto riesgo de desarrollo de complicaciones ano-rectales por lo que se recomienda la realización de una ileostomía de descarga o, si fuese factible, una anastomosis ileo-rectal.

En casos de abscesos intra-abdominales debe recurrirse a una estrategia en dos tiempos; primero drenaje percutáneo guiado por TAC o ECO y luego resección del asa afectada en un estadio posterior.

La EC fistulizante puede responder al tratamiento médico con inmunosupresores o biológicos. En el caso de las fístulas entero-entéricas que requieran corrección quirúrgica por sus consecuencias clínicas (ej., *by pass* de áreas extensas con malabsorción o diarrea secundaria) la resección en bloque de las dos asas afectadas será necesaria. Las fístulas entero-cólicas pueden manejarse con resección del asa de delgado afectada más resección en cuña y sutura del defecto en el colon.

En pacientes con mal estado general, colitis severa o enfermedad perianal severa, la ileostomía de derivación continúa siendo probablemente la mejor opción.

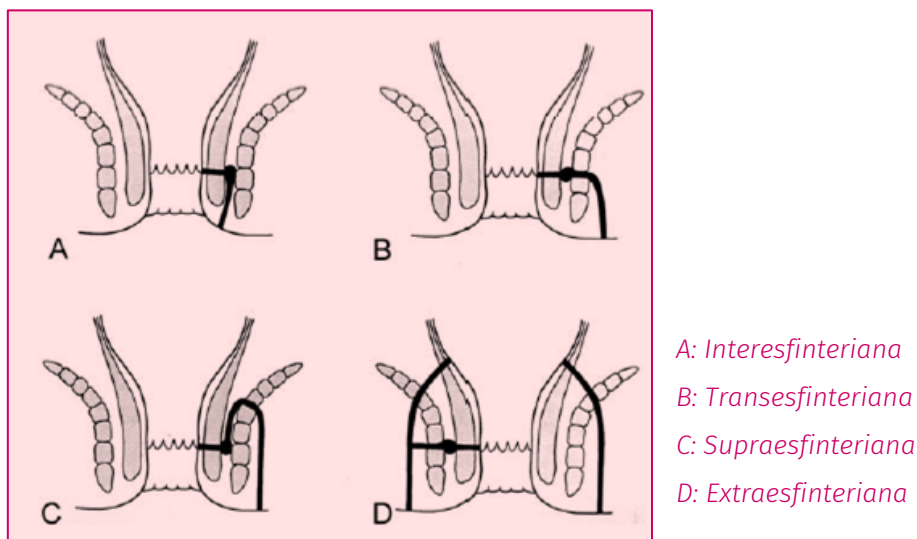
Cabe destacar que al igual que en la CU, la mayoría de los procedimientos quirúrgicos en la EC pueden realizarse con éxito por vía laparoscópica en centros entrenados.

## **Enfermedad perianal (EPA)**

La EPA incluye distintos tipos de anomalías ano-rectales presentes en pacientes con EC con una incidencia variable según las series de un 15-45 %, siendo mayor en casos de afectación colónica concomitante. La heterogeneidad y muchas veces el comportamiento independiente de la EC de la EPA hacen que merezca una descripción aparte. Un 5-7 % de los pacientes debutan con afección ano-rectal sin compromiso intestinal evidente. Esta

situación debe sospecharse cuando el compromiso es complejo, recidivante, de localización atípica (alejada del ano) o poco sintomática.

Las fistulas perianales son la manifestación más difícil de manejar y pueden llegar a ser más discapacitantes que la enfermedad intestinal. Suelen originarse en una fisura o en una glándula anal infectada. Pueden existir varios orificios secundarios y es posible que se encuentren en muslos, glúteos o genitales. El punto crucial del manejo de las fístulas perianales es su correcta clasificación que según la altura, número de orificios, etc. se dividen en simples o complejas (GRÁFICO 4).



Fuente: *The ASCRS Textbook of Colon and Rectal Surgery*

Cap. Benign Anorectal: Abscess and Fistula. Springer Science; 2007

GRÁFICO 4. CLASIFICACIÓN DE LAS FÍSTULAS PERINEALES

FÍSTULAS SIMPLES	FÍSTULAS COMPLEJAS
Superficiales	Transesfinterianas altas
Interesfinterianas	Supraesfinterianas
Transesfinterianas	Extraesfinterianas
	Múltiples orificios externos

El diagnóstico se establece cuando se confirma en dos de los siguientes métodos: exploración bajo anestesia, RMN de pelvis y ecografía endoanal. Siempre debe realizarse una endoscopia rectal para evaluar la actividad intestinal ya que esto condiciona el tratamiento.

## Tratamiento médico

- **Antibióticos:** metronidazol (20 mg/Kg/d) y ciprofloxacina (1000 mg/d) han demostrado eficacia en inducir la remisión con mejoría en más del 50 % de los casos. El mayor inconveniente es la alta tasa de recaídas al suspenderlos.
- **Tiopurinas:** AZA y 6-MP han demostrado ser eficaces con una tasa de respuesta del 40 % mantenida en el tiempo. Están indicados en casos de falla o intolerancia al tratamiento antibiótico, fístulas complejas o recaída precoz.
- **Biológicos:** el infliximab es el primer anti-TNF aprobado para el tratamiento de la EPA y su incorporación ha supuesto un cambio radical en el manejo de estos pacientes. Está indicado en pacientes con EPA refractaria a tiopurinas alcanzando tasas de cierre y de disminución del drenaje del 55 y 68 % respectivamente manteniendo una eficacia al año mayor al 50 % con tratamiento de mantenimiento cada 8 semanas. En caso de no respuesta, el adalimumab ha demostrado ser efectivo.

## Tratamiento quirúrgico

La cirugía en la EPA debe ser a la par del tratamiento médico de la enfermedad intestinal subyacente, evitando grandes heridas y tratando de preservar al máximo la función esfinteriana (TABLA 6). Las fístulas simples sin proctitis asociada se tratan con fistulotomía simple, en caso de inflamación rectal puede dejarse un sedal a lo largo del recorrido de la fístula. En casos de fístulas complejas, el colgajo de avance mucoso con drenaje y exéresis del trayecto es una buena opción. La derivación temporaria mientras se establece



el tratamiento farmacológico es una estrategia combinada muy útil en casos de enfermedad severa.

LESIÓN PERIANAL	CON PROCTITIS	SIN PROCTITIS
<i>Repliegues cutáneos</i>	Operar si dificultan la higiene	Operar si dificultan la higiene
<i>Fisura anal</i>	No operar	Esfinterotomía en casos muy seleccionados
<i>Abscesos</i>	Drenaje + antibióticos	Drenaje + antibióticos
<i>Estenosis</i>	Dilatación digital	Dilatación digital
<i>Fístula simple (baja)</i>	Sedal	Fistulotomía
<i>Fístula compleja</i>	Sedal	Colgajo cutáneo rectal o vaginal
<i>Fístula recto-vaginal</i>	Sedal	Colgajo cutáneo rectal o vaginal
<i>Sepsis perianal</i>	Ileostomía vs proctectomía	Ostoma derivativo y tratar fístulas

TABLA 6. TIPOS DE LESIONES PERIANALES Y TRATAMIENTO QUIRÚRGICO SUGERIDO EN CASO DE FRACASO AL TRATAMIENTO MÉDICO

Un 9-18 % de los pacientes con EPA compleja requerirán proctectomía con ileostomía definitiva por refractariedad y sepsis. En el GRÁFICO 5 se propone un esquema de manejo de las fístulas perianales.

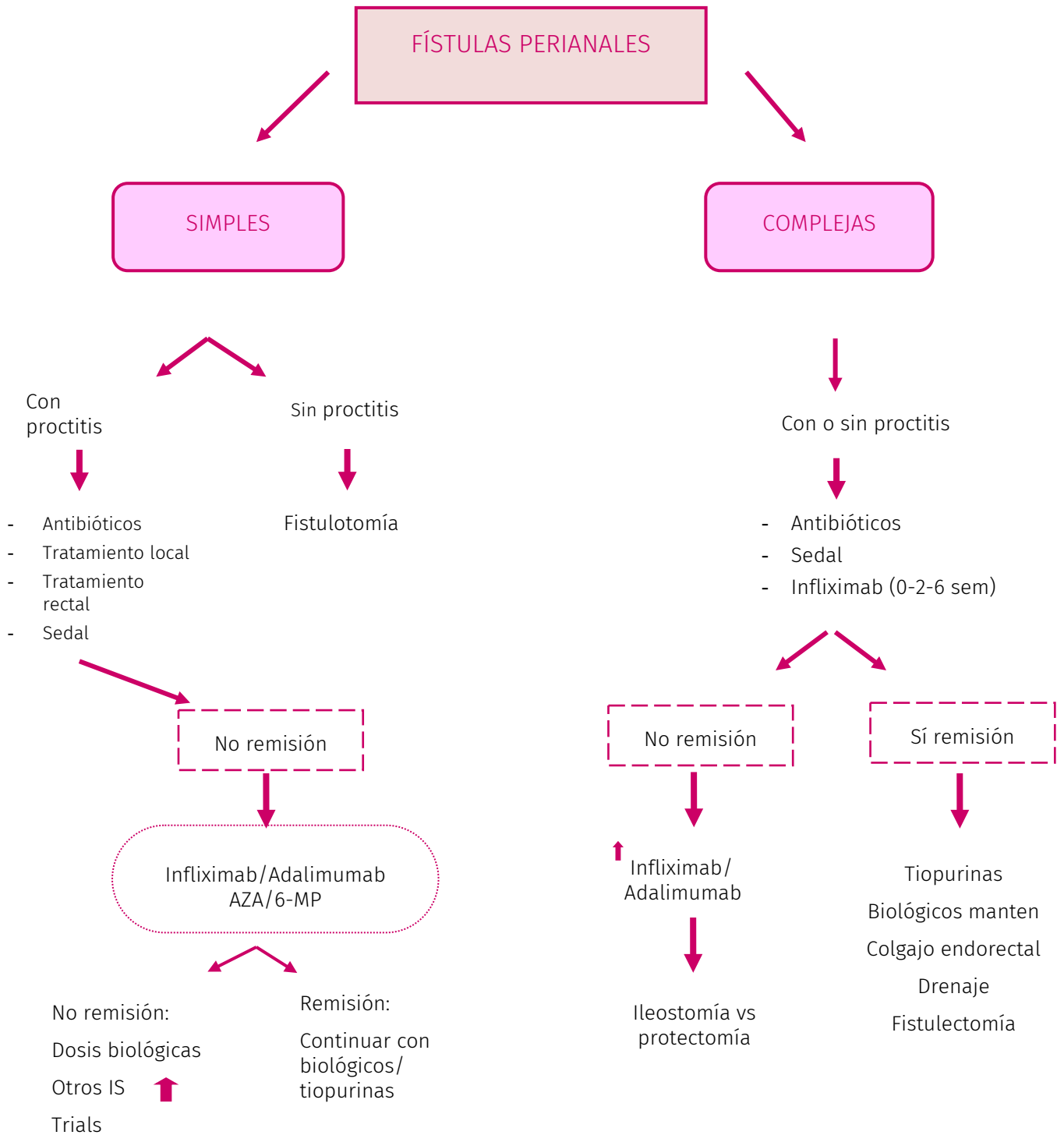


GRÁFICO 5. ALGORITMO MÉDICO-QUIRÚRGICO DEL TRATAMIENTO DE LAS FÍSTULAS PERIANALES

## Conclusiones

La EII es una compleja enfermedad sistémica cuya heterogeneidad representa un desafío de la medicina actual. El mejor entendimiento de su

patogenia, el desarrollo de nuevos métodos diagnósticos y el avance en el tratamiento médico y quirúrgico nos están acercando al manejo óptimo de esta enfermedad.

A lo largo de los años, los objetivos del tratamiento han ido evolucionando y debemos tener presente la importancia de pensar a «largo plazo», tratando de disminuir al máximo los efectos adversos de los tratamientos y procurando lograr para estos pacientes una óptima calidad de vida en su totalidad. Esto exige un adecuado manejo interdisciplinario con la participación no sólo de gastroenterólogos y cirujanos especializados sino también de nutricionistas, reumatólogos, radiólogos y psicoterapeutas.

## Referencias bibliográficas

1. STANGE EF, TRAVIS SPL, VERMEIRE S, REINISCH W, GEBOES K, BARAKAUSKIENE A, FEAKINS R, FLÉJOU JF, HERFARTH H, HOMMES DW, KUPCINSKAS L, LAKATOS PL, MANTZARIS GJ, SCHREIBER S, VILLANACCI V, WARREN BF, EUROPEAN CROHN'S AND COLITIS ORGANISATION (ECCO). European evidence-based Consensus on the diagnosis and management of ulcerative colitis: Definitions and diagnosis. *J Crohn's Col.* 2008;2(1):1-23. doi:10.1016/j.crohns.2007.11.001
2. VAN ASSCHE G, DIGNASS A, PANES J, BEAUGERIE L, KARAGIANNIS J, ALLEZ M, OCHSENKÜHN T, ORCHARD T, ROGLER G, LOUIS E, KUPCINSKAS L, MANTZARIS G, TRAVIS S, STANGE E, EUROPEAN CROHN'S AND COLITIS ORGANISATION (ECCO). The second European evidence-based Consensus on the diagnosis and management of Crohn's disease: Definitions and diagnosis. *J Crohn's Col.* 2010;4(1):7-27. doi:10.1016/j.crohns.2009.12.003
3. GETECCU (Grupo Español de Trabajo en Enfermedad de Crohn y Colitis Ulcerosa). *Enfermedad Inflamatoria Intestinal*. Libro de texto, 3ª edición; 2007.
4. ETCHEVERS MJ, JIMENEZ IO. Smoking and Crohn's disease: cessation strategies. *Gastroenterol Hepatol.* 2009;32(2):37-43. doi:10.1016/S0210-5705(09)72604-4
5. NIKOLAUS S, SCHREIBER S. Diagnostics of inflammatory bowel disease. *Gastroenterol.* 2007;133(5):1670-89. doi:10.1053/j.gastro.2007.09.001
6. SILVERBERG MS, SATSANGI J, AHMAD T, et al. Toward an integrated clinical, molecular and serological classification of inflammatory bowel disease: Report of a Working Party of the 2005 Montreal World Congress of Gastroenterology. *Can J Gastroenterol.* 2005;19(A):5-36. doi:10.1155/2005/269076

7. TRAVIS SPL, STANGE EF, LÉMANN M, *et al.* European evidence-based Consensus on the management of ulcerative colitis: Current management. *J Crohn's Col.* 2008;2(1):24-62. doi:10.1016/j.crohns.2007.11.002
8. DIGNASS A, VAN ASSCHE G, LINDSAY JO, *et al.* The second European evidence-based Consensus on the diagnosis and management of Crohn's disease: Current management. *J Crohn's Col.* 2010;4(1):28-62. doi:10.1016/j.crohns.2009.12.002
9. VAN ASSCHE G, DIGNASS A, REINISCH W, *et al.* The second European evidence-based Consensus on the diagnosis and management of Crohn's disease: Special situations. *J Crohn's Col.* 2010;4(1):63-101. doi:10.1016/j.crohns.2009.09.009
10. KESHAW H, FOONG KS, FORBES A, DAY RM. Perianal fistulae in Crohn's Disease: current and future approaches to treatment. *Inflamm Bowel Dis.* 2010;16(5):870-880. doi:10.1002/ibd.21137

# Tumores del intestino delgado

**DRES. ADRIÁN INCHAUSPE Y ADOLFO SUÁREZ**

## Introducción

Los tumores del intestino delgado son raros, pues esta parte del tubo digestivo no es propicia a las neoplasias. Representan el 2 al 5 % de los tumores digestivos (excluyendo los carcinoides, más frecuentes en esta localización). Su diagnóstico no suele ser fácil, por su rareza (se excluye posibilidad etiológica) y por tener manifestaciones inespecíficas.

## Morfologías de la tumoración

Hay diversas modalidades:

- Tumor que crece hacia la luz, desde la pared, obstruyendo parcial o totalmente.
- Tumor que infiltra la pared intestinal, engrosándola y obstruyendo su luz.
- Tumor que crece hacia la serosa y se exterioriza sin obstruir (forma extraluminal subserosa).
- Tumor que invade la pared, y le hace perder su consistencia (linfomas).

## Epidemiología

La incidencia de tumores benignos y malignos del intestino delgado es baja. La mayoría de las lesiones del intestino delgado son malignas con una incidencia de 0,4 a 1 caso por 100.000 habitantes por año.

El 90 % de los casos suelen aparecer por encima de los 40 años.

Los subtipos histológicos más frecuentes son el tumor carcinoide y el adenocarcinoma, seguidos por linfoma y sarcomas.

## Etiología

### *Factores predisponentes*

Pueden ser subdivididos en tres grupos:

- Desórdenes inflamatorios, como enfermedad de Chron.
- Desórdenes del sistema inmune como SIDA, o pacientes que reciben inmunosupresión.
- Desórdenes genéticos como poliposis adenomatosa familiar (PAF) y cáncer de colon hereditario no asociado a poliposis.

Otros factores incluyen los ocupacionales (trabajadores industriales) y estilo de vida (alcohol y tabaco).

## Manifestaciones clínicas

Se presentan con síntomas gastrointestinales no específicos. Es tardía y consecuente con alguna complicación:

### *Síndrome de obstrucción intestinal*

- por estenosis, forma intramural
- por invaginación, forma polipoidea
- puede ser aguda o crónica intermitente

**A:** crisis de dolor cólico, en general en el postprandial alejado

**B:** ondas peristálticas visibles

**C:** ruidos hidroaéreos, borborismos (ruidos de lucha)

**D:** evacuaciones diarreicas que indican trastornos transitorios del obstáculo.

**ABCD** configuran el *síndrome de König*.

*Síndrome y hemorragia digestiva baja:* leve, oculta, con anemia ferropénica.

*Síndrome peritonítico* (perforativo): puede ser localizado o generalizado.

Otros síntomas: masas palpables, perforación, pérdida de peso. Una larga proporción también son asintomáticos.

El dolor abdominal no es específico, usualmente es intermitente, y es pobremente localizado. Estos pacientes son catalogados muchas veces como con síndrome de intestino irritable.

## Diagnóstico

*Radiografía de abdomen:* sirve para detectar obstrucciones totales o parciales.

*Tomografía computada de abdomen:* en muchos casos pueden determinarse no sólo los tumores, sino la estirpe benigna o maligna.

*Estudios contrastados con bario:* sólo se detectan en el 50 % de los casos por estudios convencionales con bario. La enteroclis is es efectiva en la detección de pequeños tumores intestinales.

*Resonancia magnética con enteroclis is:* continúa en investigación pero promete información intraluminal, de la pared y extraluminal de las lesiones pequeñas del intestino delgado.

*Enteroscopia:* está limitada a pocos centros debido a que es compleja, por su larga curva de aprendizaje y requiere ser realizada por expertos. El desarrollo de la cápsula endoscópica fue el mayor avance en imágenes del intestino delgado.

## Tratamiento

La resección local o la resección segmentaria es el tratamiento de elección para los tumores benignos distales al ligamento de Treitz. Las lesiones benignas en el duodeno requieren una intervención quirúrgica más compleja que puede ser una resección limitada o duodenopancreatectomía.

El tratamiento de la lesión maligna del intestino delgado depende no sólo del tipo histológico sino del estadio de enfermedad.

## Tumores epiteliales benignos

*Adenomas (pólipo adenomatoso)*: es el segundo tumor benigno sintomático más común del intestino delgado en las autopsias. La mayoría se encuentran en duodeno con una disminución de su incidencia en el íleon distal. Se presentan con obstrucción biliar y el diagnóstico se realiza con biopsia endoscópica. La transformación maligna depende de edad, localización y tamaño. Los mayores de 5 cm y distales al duodeno tienen alto riesgo de malignización. Lesiones distales a la ampolla de Vater pueden ser manejadas con escisión transduodenal.

*Adenoma de la glándula de Bruner*: pueden ser clasificados como hiperplasias, neoplasias o hamartomas. Raramente degeneran a malignidad. El tratamiento puede ser endoscópico en lesiones pediculadas o resección quirúrgica en lesiones más extensas.

## Tumores epiteliales malignos

*Adenocarcinoma* es el tumor maligno más común del intestino delgado. Las recomendaciones para el adenocarcinoma duodenal incluyen la resección en lesiones tempranas y quimioterapia preoperatoria para lesiones localmente avanzadas.



## Desórdenes linfoproliferativos

*Hiperplasia linfoidea*: son lesiones no neoplásicas que producen cambios visibles en el intestino delgado. La hiperplasia linfoidea local afecta a segmento terminal del íleon de niños y adultos. Se presenta como lesión polipoidea de más de 5 cm.

*Linfomas*: el diagnóstico de linfoma gastrointestinal requiere la ausencia de nódulos linfoides con un recuento de células normales. Enfermedades intestinales inmunoproliferativas, linfoma mediterráneo o linfoma MALT son los mismos sinónimos de desórdenes inmunoproliferativos de IGA productoras de linfocitos B. Estas lesiones afectan el duodeno o yeyuno proximal, la diarrea y pérdida de peso son los síntomas más frecuentes. El tratamiento es quimioterápico. Los linfomas gastrointestinales primarios de células T se ven en mayores de 60 años. Se puede presentar como perforación intestinal. Las opciones de tratamiento para linfomas localizados incluyen resección asociada a quimioterapia. En caso de extensión de la enfermedad a nódulos linfáticos loco-regionales la resección quirúrgica asociada a la quimioterapia es el tratamiento de elección. En enfermedad irreseccable y extensiva la quimioterapia es el tratamiento de elección.

*Tumor carcinoide*: se encuentra más frecuentemente en el apéndice, seguido del intestino delgado, recto, colon y estómago. Se presenta entre la sexta y séptima década de la vida con dolor abdominal y obstrucción del intestino delgado. La mayoría se presenta con metástasis linfática o a distancia. La resección quirúrgica y de los linfáticos mesentéricos es el tratamiento de elección.

*Neoplasia mesenquimal del intestino delgado*: pueden ser divididos en dos grupos:

- cambios histológicos definidos, como lipomas y hemangiomas;
- sin cambios histológicos distintos, también son llamados tumores de GIST.

*Tumores gastrointestinales del estroma:* tienen un potencial maligno cuando el tumor es mayor de 5 cm y cuando el recuento mitótico  $> 10/10$ .

*Leiomioma:* son los tumores benignos sintomáticos más comunes del intestino delgado. Representan un 20 a 40 % de los tumores benignos. El tratamiento consiste en resección del segmento de intestino delgado que contiene el tumor. En caso de ser duodenal la enucleación o resección local puede ser realizada.

*Leiomiosarcoma:* son difíciles de distinguir de los leiomiomas porque los dos se presentan como masas firmes. El tamaño de más de 5 cm es un factor predictor de malignidad.

## Otros tumores benignos

Los lipomas del intestino delgado son raros y se presentan con síntomas de obstrucción intestinal. Los angiomas del intestino delgado son menos comunes y se pueden presentar como sangrado gastrointestinal oculto.

Los neurofibromas pueden ocurrir como una lesión única o parte de una neurofibromatosis.

## Metástasis secundaria (neoplasia de intestino delgado)

Muchas neoplasias malignas dan metástasis en el intestino delgado. El melanoma es la más común seguida del carcinoma broncogénico y el cáncer de mama.

# Índice de la Parte VIII

## Ano

Patología orificial benigna ..... 2012

DRES. ALFREDO GRAZIANO, KARINA COLLIA ÁVILA, SANDRA LENCINAS Y ANALÍA POTOLICCHIO

Cáncer de ano ..... 2058

DR. ALBERTO HIPÓLITO CARIELLO



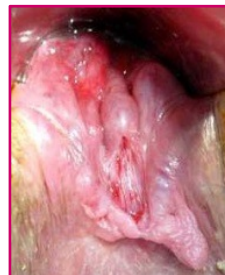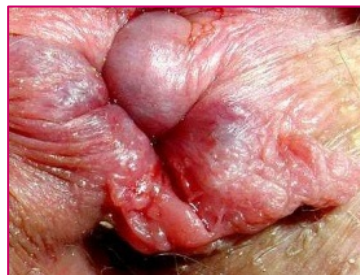# Patología orificial benigna

**DRES. ALFREDO GRAZIANO, KARINA COLLIA ÁVILA, SANDRA LENCINAS Y ANALÍA POTOLICCHIO**

## Fisura anal

### *Definición*

La *fisura anal aguda es una lesión ulcerada localizada en el rafe posterior del ano en el 90 %, que se apoya sobre esfínter anal interno*. Cura con tratamiento médico; si persiste luego de dos meses, pasa al estado crónico. Presenta un fondo profundo donde se observan fibras nacaradas circulares del esfínter interno. La presencia del plicoma centinela en la zona externa y de la papila hipertrófica en el extremo superior constituyen la *tríada fisuraria*.



### *Etiología*

Si bien en la etiopatogenia de la fisura anal intervienen varios factores, actualmente es considerado una úlcera isquémica por el déficit de perfusión de la comisura posterior.

### Diagnóstico

Entre los síntomas y signos, el más importante es el dolor evacuatorio intenso que persiste minutos a horas luego de la evacuación, proctorragia en forma de gotas o estrías sobre las heces, secreción y prurito.

### Examen proctológico

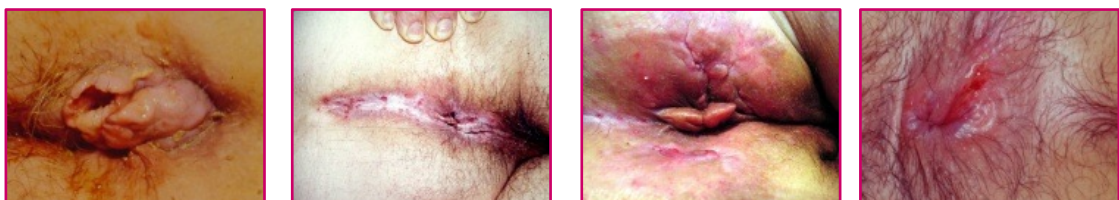
La Inspección permite observar el extremo inferior de la fisura y la hemorroide centinela (plicoma).

El tacto rectal confirma la hipertonía anal y detecta la papila hipertrófica. En ocasiones el dolor es tan intenso que se debe realizar el examen bajo anestesia.

Con la anoscopia se visualiza la lesión completa y permite demostrar la presencia de patología asociada.

Los estudios complementarios, como la manometría anorrectal, pueden tener lugar en aquellas pacientes mujeres postparto o en aquellos pacientes con antecedentes de cirugía orificial.

### Diagnóstico diferencial

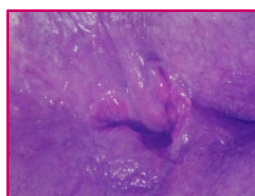


CÁNCER DE ANO

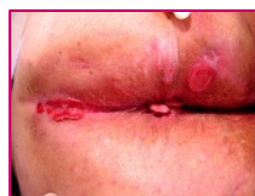PRURITO ANAL

EII

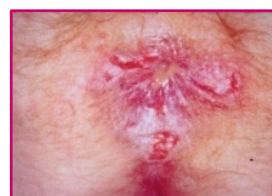SÍFILIS ANAL



ÚLCERAS TUBERCULOSAS



HIV



ETS

### Tratamiento

El tratamiento médico está indicado en las formas agudas. Cura en el 90 %.

Consiste en corregir la constipación, baños de asiento con agua tibia, pomadas con anestésicos o corticoides, vitamina A y analgésicos.

Para la fisura crónica se han desarrollado tratamientos alternativos a la esfínterotomía quirúrgica denominados «esfínterotomía química», con drogas, que al reducir la presión de reposo del esfínter interno facilitan la cicatrización de la fisura.

### Toxina botulínica

Producida por el *Clostridium botulinum*, actúa a nivel de las terminaciones nerviosas colinérgicas bloqueando la liberación de acetilcolina, lo que produce parálisis a las pocas horas. El efecto dura de 3 a 4 meses, tiempo que tardan en crecer las nuevas terminaciones axónicas.

Ha sido utilizada en dosis variables de 5 a 30 U, en el esfínter interno.

Los índices de curación varían entre el 43 y el 83 %, con escasos efectos adversos.

Si bien las tasas de curación a los 6 meses son similares a la esfínterotomía interna, en el seguimiento al año la tasa de cicatrización disminuye al 75 % para pacientes tratados con toxina botulínica y sigue siendo del 94 % en los tratados quirúrgicamente.

Tiene un costo elevado y falta de datos a largo plazo de la función esfíntérica. Un 16 % de los enfermos requiere una segunda inyección.

Como contraindicaciones se encuentran las fisuras asociadas a abscesos, la anticoagulación y antiagregación plaquetaria.

### Nitroglicerina tópica

El óxido nítrico actúa como mediador de la relajación esfínteriana.

La nitroglicerina tópica se utiliza al 0,2 %, 2 veces por día durante 2 a 8 semanas.

Entre las reacciones adversas, la cefalea es la más frecuente, seguida de hipotensión, síncope, hipertensión de rebote, arritmias cardíacas, náuseas, vómitos y taquifilaxia.

Los porcentajes de cicatrización varían del 30 al 88 %, con un índice de recidiva del 0 al 67 % y 0 al 84 % de efectos adversos. Aunque un meta-análisis del 2008 de Cochrane mostró tasas de curación de 48 % y de 37 % en el grupo control.

Otros dadores de óxido nítrico son el dinitrato de isosorbide y la L-arginina.

### *Bloqueantes de los canales cálcicos*

La terapia con diltiazem sería efectiva mediante el incremento del flujo sanguíneo obtenido a través de la relajación del esfínter anal interno y la dilatación de las arteriolas hemorroidales inferiores.

Se aplica en forma tópica en el margen anal, o en el conducto distal, 2 veces por día durante 8 semanas.

Presenta pocos efectos colaterales, como rush cutáneo, cefalea, dermatitis perianal, ardor, vértigos y mareos.

Es propuesto por algunos autores como tratamiento de primera elección, con tasas de cicatrización similares a la nitroglicerina, que varían entre el 49 y el 75 %, o como segunda línea en casos en que la nitroglicerina no ha sido efectiva.

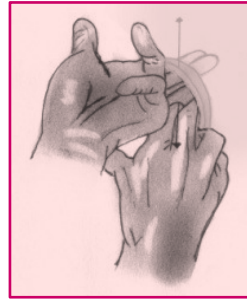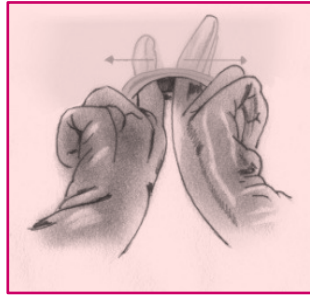
Se han realizado ensayos con otras drogas para el tratamiento de la fisura crónica como agentes antagonistas alfa adrenérgicos (indoramín), agonistas beta adrenérgicos (salbutamol), parasimpáticomiméticos (betanechol), e inhibidores de la fosfodiesterasa (sildenafil).

El tratamiento quirúrgico está indicado en las fisuras agudas o crónicas refractarias al tratamiento médico, en la fisura recidivada o cuando se encuentra asociada a otra patología orificial.



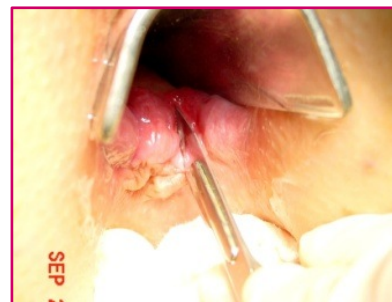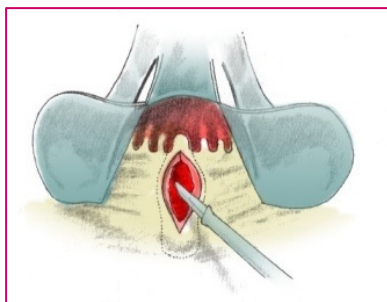
### *Dilatación esfintérica*

Se aconsejó abandonarla debido a las altas tasas de incontinencia, para gases 39 % y para materia fecal 16 %.



### *Esfinterotomía interna posterior*

Consiste en la sección de la mitad inferior del esfínter interno a través de la propia fisura, dejando la herida abierta para que cure por segunda intención. El inconveniente son los cambios anatómicos como el ano en «ojo de cerradura», con el posible escurrimiento y cierto grado de incontinencia para gases y heces líquidas.



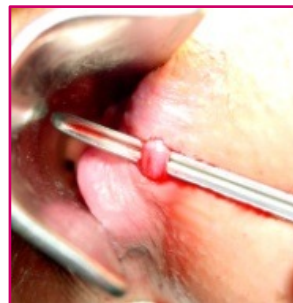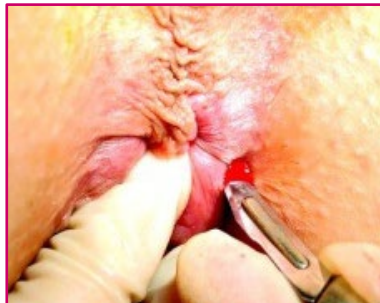### *Esfinterotomía lateral interna subcutánea*

Es la sección del esfínter interno en la región lateral izquierda del ano, seccionando las fibras esfintéricas desde la línea de las criptas hacia abajo. Puede ser realizada a ciegas: introduciendo el bisturí entre el esfínter interno

y el revestimiento cutáneo, cortando hacia el esfínter externo o colocando el bisturí entre ambos esfínteres dirigiendo la sección hacia el conducto anal. Se puede realizar en forma abierta, con una incisión arciforme o radiada.

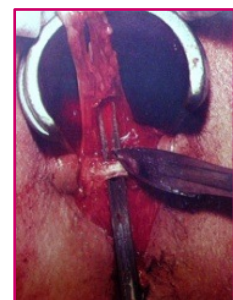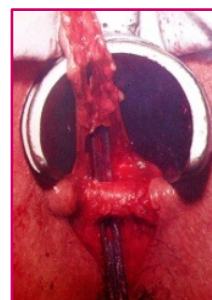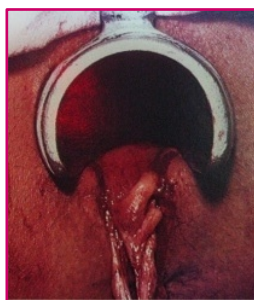
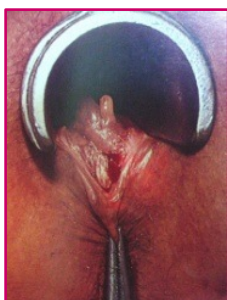La cicatrización se produce en el 95 %, en un plazo que no excede las tres semanas, con una recurrencia variable entre el 0 y 25 %.

Como principal complicación se observan grados variables de trastornos de la continencia entre el 0 y el 35 % con mayor incidencia en el postoperatorio inmediato, siendo la incontinencia a materia fecal rara (1 %).



### *Fisurectomía y esfinterotomía posterior (Gabriel)*

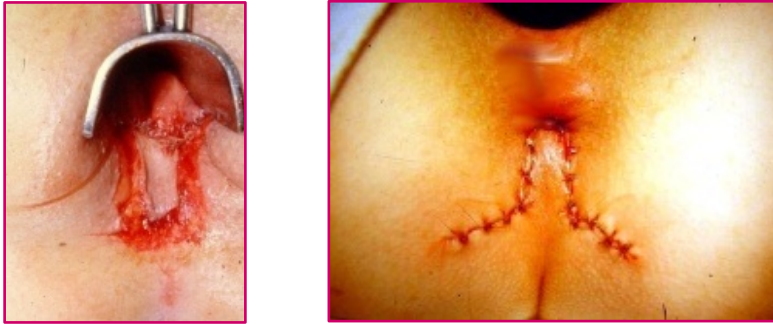
En la misma se realiza fisurectomía y esfinterotomía posterior.



### *Anoplastia*

Permite extirpar la lesión, tratar la patología asociada, si la hubiere, con o sin esfinterotomía interna posterior y restituir *ad integrum* la porción del

canal anal afectado a través de la utilización de colgajos cutáneos o mucosos deslizados. Estaría indicado en aquellos casos de fisura recurrente o cuando los valores manométricos preoperatorios son significativamente bajos.



La esfinterotomía lateral interna pese a las tasas variables de alteración de la continencia, en su gran mayoría leve, permanece siendo el método que garantiza la curación de la fisura a largo plazo con porcentajes que oscilan entre el 96 y 98 %.

En los últimos años se han publicado trabajos con escaso número de pacientes y un seguimiento a corto plazo con el uso de láser CO<sub>2</sub> para el tratamiento de la fisura anal crónica, pero aun se necesitan más trabajos que incluyan un mayor número de pacientes y con un seguimiento mayor. Hasta la fecha el *gold standard* continúa siendo la esfinterotomía lateral interna.

## Patología hemorroidal

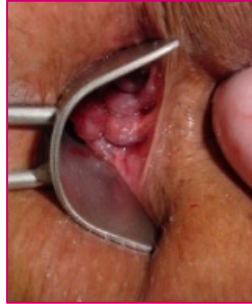Las hemorroides constituyen una estructura normal del conducto anal que intervendrían en el mecanismo de la continencia, comportándose como dilataciones vasculares normales por encima y por debajo de la línea pectínea.

Cuando las hemorroides son sintomáticas deberá hablarse de «*enfermedad hemorroidaria*». Las asintomáticas **NO DEBEN SER TRATADAS**.

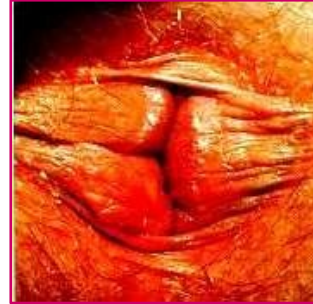Los paquetes clásicos son los de horas 5, 7 y 11 y uno accesorio en hora 2.

### Clasificación

Pueden ser *internas* por encima de la línea pectínea, *externas* por debajo de ella y *mixtas*.



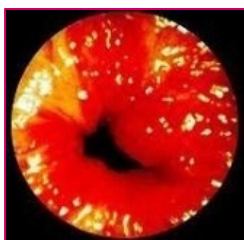HEMORROIDES INTERNAS



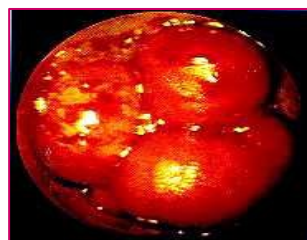HEMORROIDES EXTERNAS

Se clasifican en cuatro grados:

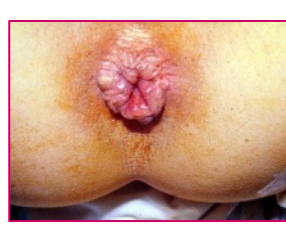- *primer grado*: se proyectan dentro de la luz del conducto anal;
- *segundo grado*: prolapsan fuera del ano y se reintroducen;
- *tercer grado*: protruyen fuera del conducto anal y deben ser reducidas manualmente;
- *cuarto grado*: permanecen prolapsadas en forma permanente.



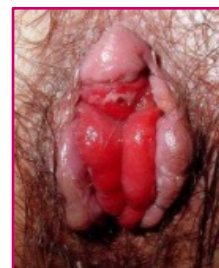1º GRADO



2º GRADO



3º GRADO



4º GRADO

### *Etiopatogenia*

*Teoría mecánica:* degeneración del tejido fibromusculoelástico que provoca el prolapso con los esfuerzos.

*Teoría hemodinámica:* estasis vascular y la ruptura de *shunts* arteriovenosos.

*Teoría esfintérica:* hipertonía del esfínter anal interno.

La fisiopatología de la enfermedad hemorroidal implicaría más de un factor.

### *Diagnóstico*

Dentro de los signos y síntomas, la hemorragia es el signo más frecuente. Seguido por prolapso hemorroidario, dolor y prurito anal.

### *Examen proctológico*

*Inspección:* permite la observación de plicomas, hemorroides externas, internas prolapsadas, sangrado.

*Tacto rectal:* **NO ES DE UTILIDAD**, sirve para descartar otras patologías.

*Anoscopia:* es de indudable valor para visualizar las hemorroides internas.

*Rectosigmoideoscopia, videocolonoscopia y/o examen radiológico del colon con doble contraste:* permiten descartar patología asociada. La sigmoideoscopia debe ser realizada a todos los pacientes con sangrado por ano, pero en aquellos con antecedentes familiares de cáncer colorrectal, síntomas asociados sospechosos o mayores de 50 años la colonoscopia es la regla.

### *Tratamiento*

El tratamiento médico es paliativo, con una tasa de respuesta del 80 %. Está indicado en hemorroides sintomáticas grado I y II.

Los objetivos son cambiar las características de las heces, evitar la ingesta de alimentos irritantes, mantener la higiene de la región anal, baños de asiento con agua tibia, evitar el sedentarismo, prescripción de pomadas locales, flebotónicos, analgésicos y antiinflamatorios.

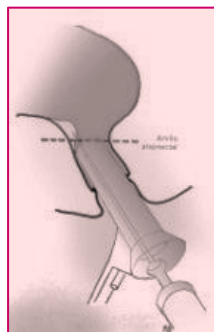
### Tratamientos alternativos

La base de estos tratamientos consiste en la fijación de los tejidos a la pared muscular, por fibrosis producida por inyecciones esclerosantes, ligaduras o por medio de la acción del frío o del calor.

#### Escleroterapia

Consiste en la inyección de 3 a 5 ml de fenol en aceite de almendras al 5 % por encima de cada paquete hemorroidal, en el tejido submucoso. Se indica en hemorroides grado I y II. Entre las complicaciones se encuentra descripto: dolor, impotencia, prostatitis, ulceración o necrosis de la mucosa y absceso. El éxito varía desde el 42 al 63 %.

Se ha descripto en los últimos años la escleroterapia a través del colonoscopio (escleroterapia asistida por endoscopía).



#### Ligaduras elásticas

Se utiliza el aparato de Barron, donde se carga la banda a colocar, con una pinza de Allis se tracciona el paquete hemorroidario y se dispara la banda sobre la base de la hemorroide a tratar. Actualmente, una modificación del anterior dispositivo basada en un canal de aspiración provoca la inclusión de mayor cantidad de tejido (aproximadamente 3 cc, pudiendo estar indicada en hemorroides de cuarto grado, macroligaduras). El tejido necrosado cae entre el 5º y 7º día. El principal recaudo es no incluir en la ligadura la línea pectínea, para evitar el dolor.

Esta técnica ha demostrado ser la más efectiva en el tratamiento ambulatorio, no quirúrgico, de las hemorroides de primer a tercer grado con

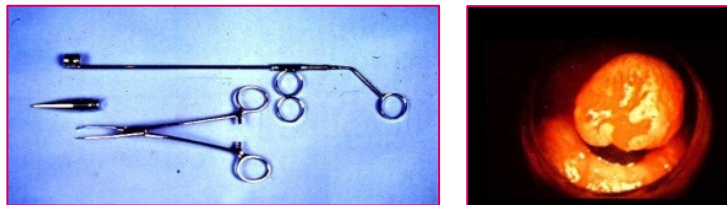
una cura del 80 %, o de cuarto grado sangrantes en pacientes con contraindicación quirúrgica.

Contraindicaciones: pacientes con discracias sanguíneas y anticoagulados. Hemorroides complicadas o concomitantes con otra patología orificial.

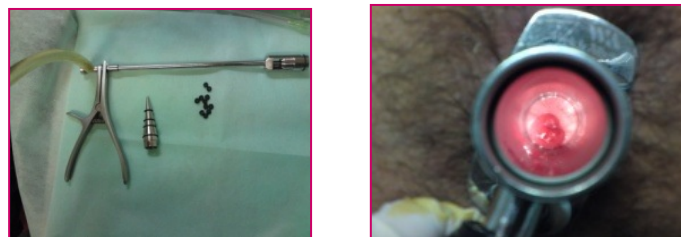
No utilizamos preparación, ni antibióticos previos o posteriores al método, excepto en diabéticos e inmunosuprimidos.

La colocación de las ligaduras puede ser hecha en una o varias sesiones.

Complicaciones: la más frecuente es el dolor, más raramente hemorragia, abscesos submucosos, úlceras, trombosis hemorroidal externa, plicomas, retención urinaria, sepsis perineal.



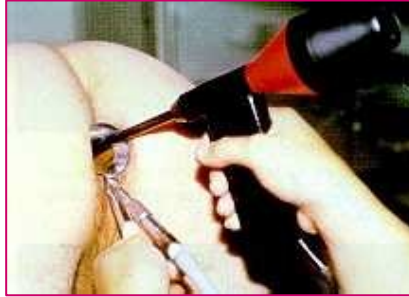LIGADOR DE BARRON



APARATO PARA MACROLIGADURAS

### *Fotocoagulación infrarroja*

Utiliza un rayo infrarrojo que penetra en los tejidos y es convertido en calor. Indicado en hemorroides internas sangrantes de primer y segundo grado. Las complicaciones son poco significativas. Se han reportado hasta un 80 % de buenos resultados.

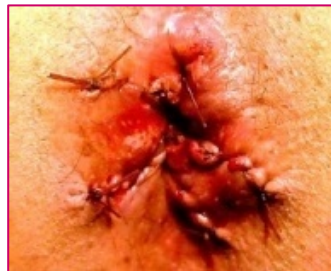

### *Crioterapia*

Debido a la alta tasa de complicaciones, y de recidivas (30 % al año y 50 % a los cinco años), ha desaparecido como tratamiento alternativo.

### *Dilatación anal de Lord*

Abandonada también por la alta tasa de incontinencia (52 %).



Otros métodos: electrocoagulación bipolar (Bicaps) o unipolar (Ultroid), láser y láser guiado por Doppler.

### *Tratamiento quirúrgico*

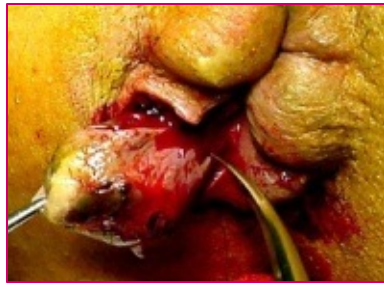La hemorroidectomía es el tratamiento más efectivo y radical de la enfermedad hemorroidal. Dos técnicas son las más usadas: *abierta* (Milligan y Morgan) y *cerrada* (Ferguson). Pueden ser realizadas con bisturí, tijera, bisturí armónico (Harmonic Scalpel, LigaSure), Nd:YAG Laser.

Ambas técnicas se basan en los mismos principios:

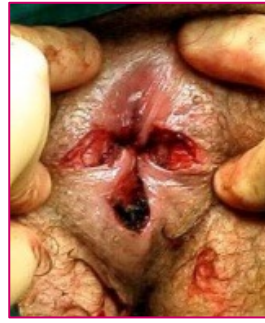1. Incisión triangular con base externa en piel, separando por disección los haces del esfínter externo e interno hasta sobrepasar la línea pectínea.
2. Ligadura del pedículo hemorroidal.



3. Mantenimiento de puentes cutáneo mucosos.



MILLIGAN Y MORGAN



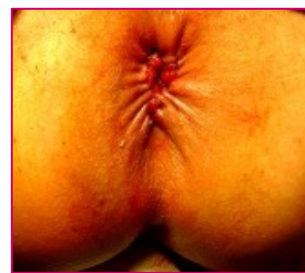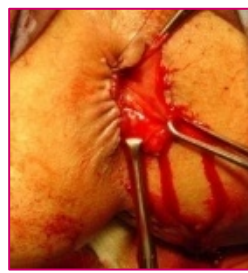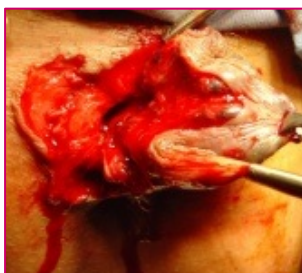FERGUSON

Las complicaciones más frecuentes son hemorragia temprana, retención urinaria, impactación fecal, demora en la cicatrización, estenosis, recurrencia (1,4 %) e infección en ambas técnicas y dehiscencia de la herida hasta en un 50 % con la cerrada.

*Operación de Whitehead*

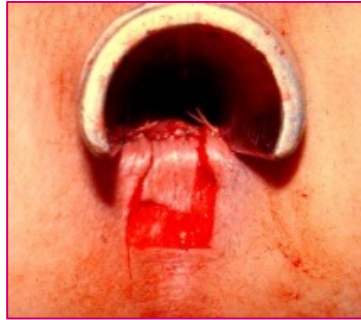Su utilización es de excepción. Consiste en la resección tubular extirpando toda la zona hemorroidaria, realizando la sutura mucocutánea a nivel de la línea pectínea.

Las dos complicaciones más importante son la estenosis y el ectropion mucoso.



*Plásticas anales*

Podrían estar indicadas en el tratamiento de las hemorroides en corona o cuando existen patologías asociadas.



COLGAJO DE SARNER

### *Ligadura de la arteria hemorroidal guiada por Doppler (HAL)*

A través de un proctoscopio con un transductor de señal Doppler se localizan las arterias hemorroidales y se ligan mediante un punto o con la utilización de láser. Se necesitan aún estudios de mejor calidad para evaluar la utilidad de este método en las hemorroides prolapsantes. Los mejores resultados se obtienen en las hemorroides grado II, III.

Las recurrencias con este método a corto tiempo varían de 3 al 60 %. Una revisión sistemática realizada por Lumb y col. encuentra un 17,5 % de recidiva. A cinco años la recidiva alcanza el 28 %.

### *Tratamiento de las hemorroides con sutura mecánica*

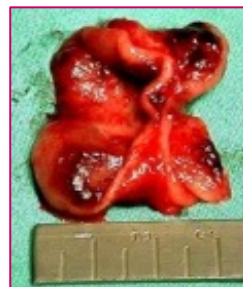
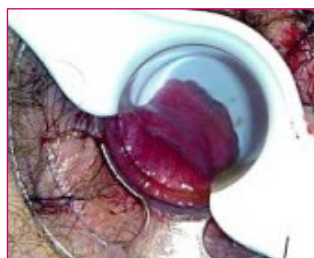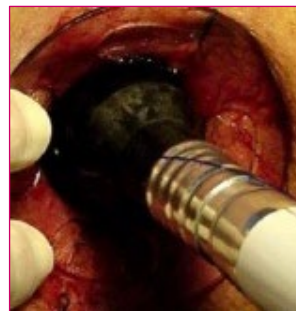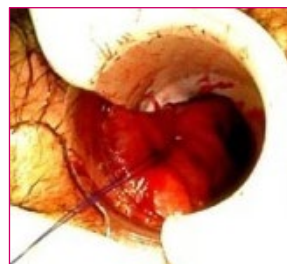En 1998, **LONGO** describe una técnica utilizando un aparato de sutura mecánica. Se realiza una jareta que incluye mucosa y submucosa, a 4 o 5 cm por encima de la línea dentada, luego se ajusta con un seminudo a la cabeza del instrumento traccionando en forma pareja mucosa y submucosa rectal dentro del cuerpo del aparato. Se cierra el mismo, efectuando el disparo, efectuando mucosectomía y ascendiendo los paquetes hemorroidales con la finalidad de obtener la fijación de la mucosa y la interrupción del flujo sanguíneo proveniente de la hemorroidal superior, restaurando la relación entre las almohadillas y el esfínter anal.

**Indicaciones:** hemorroides grados III y IV.

**Complicaciones:** sangrado (0,6 al 35 %), estenosis 2 al 10 %, recurrencias 8,6 %. Obstrucción intestinal, sepsis pélvica y retroperitoneal, gangrena de

Fournier con desenlace fatal, incontinencia transitoria por estiramiento esfintérico, o por inclusión de fibras del esfínter interno, retroneumoperitoneo, neumomediastino, dehiscencia e infección de la línea de sutura, perforación del fondo de saco de Douglas, perforaciones rectales que requirieron ostomías, fístula rectovaginal, proctitis (10%). Las complicaciones menores con este método fueron iguales a la cirugía convencional, pero las mayores son severas y en ocasiones con riesgo de vida.

Existen varios meta-análisis y revisiones sistemáticas que han demostrado que esta técnica es segura y efectiva, y que si bien se asocia a menor dolor, menor estadía hospitalaria y un pronto regreso al trabajo, las recurrencias con este método son mayores.



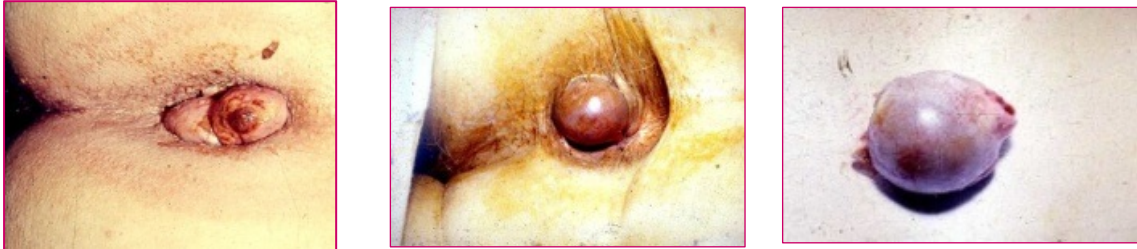## Trombosis hemorroidal

Es la complicación más común de las hemorroides externas.

Consiste en una induración dolorosa, de color azul violáceo y tamaño variable. La piel que recubre el trombo por isquemia se puede necrosar y ulcerar.

El tratamiento quirúrgico está indicado cuando el dolor es intenso, no involuciona con tratamiento médico o se ulcera.

Aconsejamos la extirpación de la vena trombosada conjuntamente con la piel dejando el lecho abierto para que cicatrice por segunda intención.



## Fluxión hemorroidal

Es la tromboflebitis de los plexos hemorroidarios internos y externos.

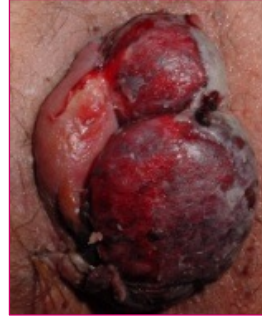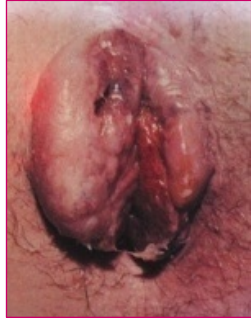Puede abarcar toda la circunferencia anal o la mitad, pudiendo evolucionar hacia la necrosis y ulceración.

Puede resolverse en forma espontánea.

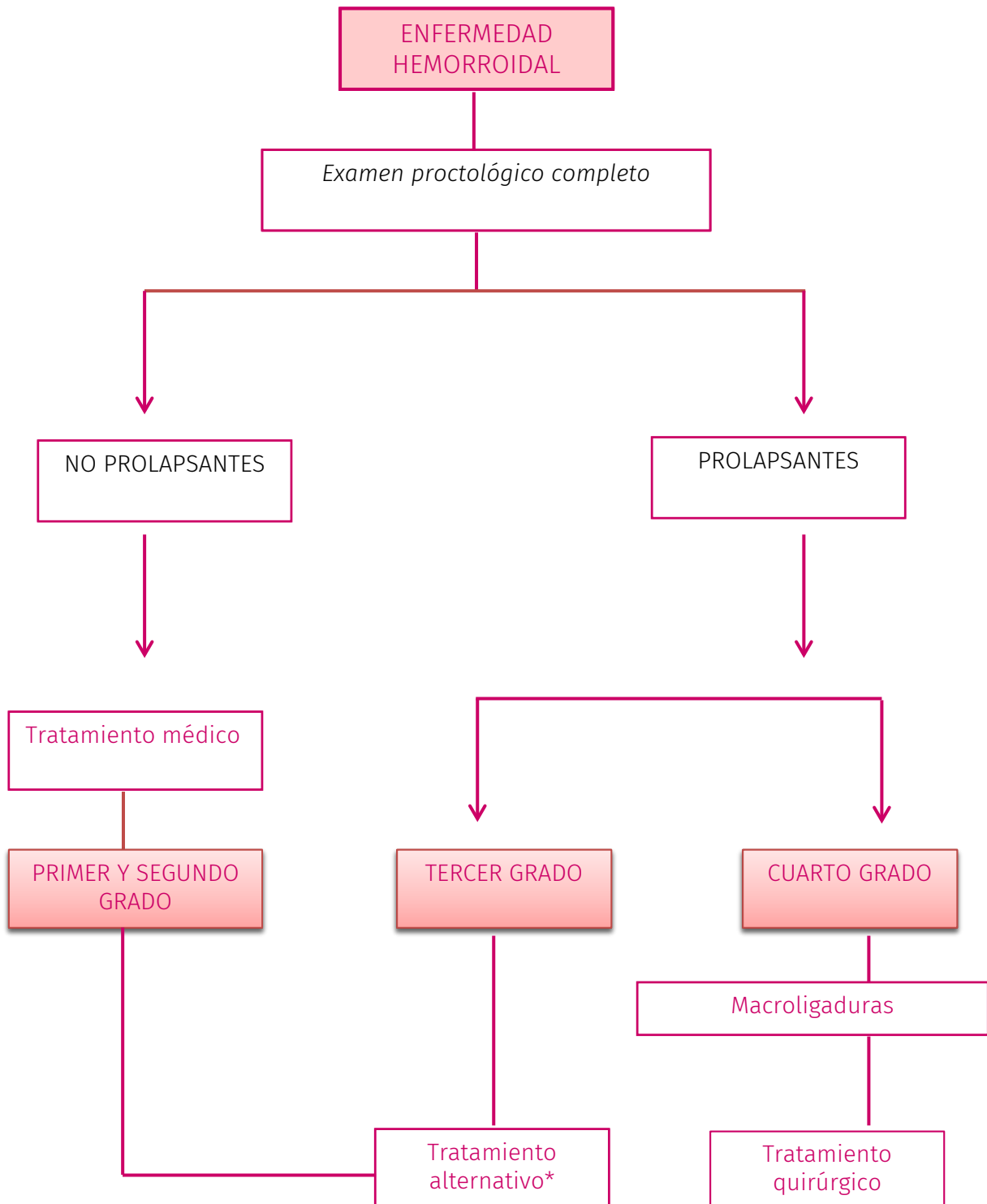
El tratamiento puede ser médico utilizando baños de asiento tibios, antiinflamatorios y sustancias vasoconstrictoras como la nafazolina tópica o con la infiltración de hialuronidasa.

La fluxión hemorroidal se puede tratar quirúrgicamente según técnica de Milligan y Morgan.

Pese a delimitarse perfectamente los tres paquetes, el edema a veces predispone a la resección desmedida lo que conduce a la estenosis anal o a la incontinencia por lesión esfintérica. En aquellos pacientes en los cuales se constatan procesos necróticos de los paquetes fluxionados es mandatoria la indicación quirúrgica de urgencia, mientras que en otras situaciones con procesos de menor relevancia se realiza tratamiento médico.



## Algoritmo sugerido para el manejo de las hemorroides



\* De elección: Ligaduras elásticas.

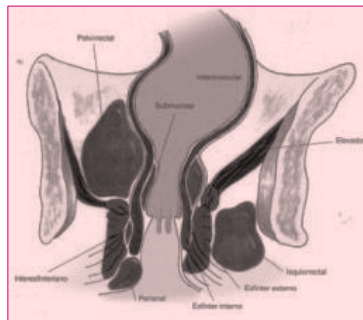
## Abscesos

### Patogenia

La infección de las glándulas anales es en el 95 % la causa más común de los abscesos anorrectales.

La formación de los abscesos tiene lugar en el plano interesfintérico pudiendo descender al margen anal o penetrar el esfínter externo y alcanzar el espacio isquiorrectal. La infección puede progresar hacia el espacio supraelevador, dirigirse hacia atrás, hacia los espacios postanales, o comunicarse a través de estos últimos con el homónimo del lado opuesto (absceso en herradura).

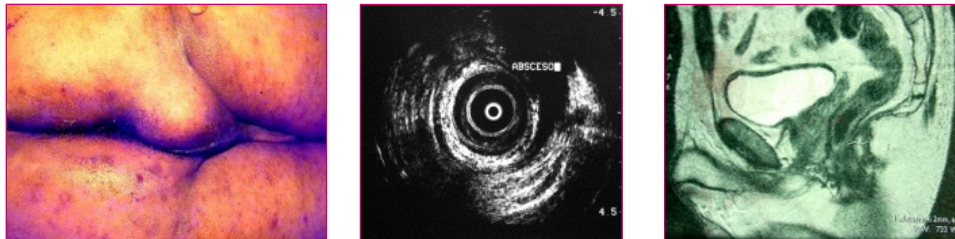
El paciente presenta dolor anal pulsátil continuo, fiebre y mal estado general en caso de localizaciones altas. Existe dificultad diagnóstica cuando el absceso es interesfintérico, postanal profundo o se encuentra en el espacio supraelevador.



**Inspección:** en los abscesos perianales e isquiorrectales se observará tumor, rubor, edema y piel tensa; fiebre y mal estado general en los de ubicación alta.

Al tacto es posible encontrar fluctuación y despertar dolor coincidente con la localización. La anoscopia puede detectar la salida de pus por el orificio interno. De no poder localizar el absceso puede recurrirse a la ecografía endorrectal o a la resonancia magnética. Cuando el dolor impide la evaluación se impone el examen bajo anestesia. Un largo período de observación y

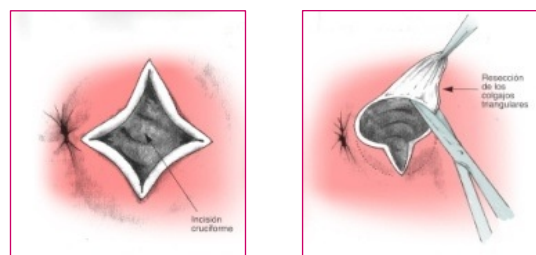
antibioticoterapia no es efectivo y permite que la infección invada los espacios adyacentes.



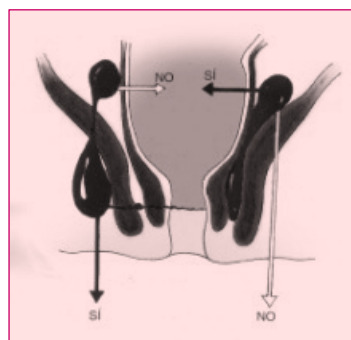
### Tratamiento

**Drenaje:** se realiza una incisión y remoción de un sector de la piel dejando una adecuada apertura, vecina al ano disminuyendo el tamaño de la potencial fístula.

Los abscesos interesfintéricos se drenan realizando una incisión sobre el límite del esfínter anal interno.



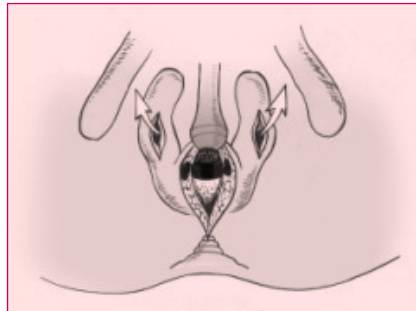
Los supraelevadores, como se observa en la figura.





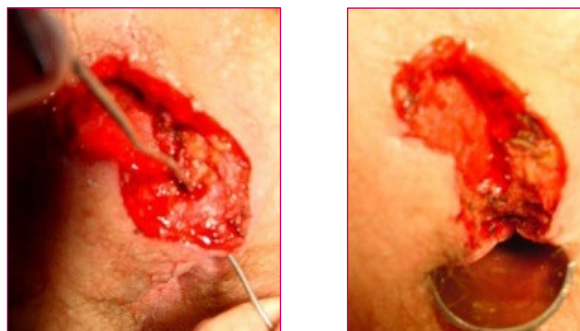
### *Absceso en herradura*

El drenaje se realiza a través de ambas fosas isquioanales. El acceso al espacio postanal profundo se consigue con una incisión entre el coxis y el ano, hasta perforar el ligamento anocóxigeo. La división de la mitad baja del esfínter interno drenará la glándula, colocando un sedal a través del orificio interno, abrazando la masa esfinteriana.



### *Tratamiento primario del absceso*

Hallada la cripta, se valora la cantidad de músculo involucrado y de acuerdo a ello se decide la realización de una fistulotomía, drenaje o la colocación de un sedal.



## **Fistulas**

La fístula anal es la comunicación a través de un trayecto inflamatorio crónico, de la luz anorrectal con la piel perianal.

El 95 % de las fístulas son de origen criptoglandular y el 5 % restante debido a un variado grupo de patologías.

En el año 2003, una revisión técnica de la American Gastroenterological Association (AGA) propuso una clasificación empírica en *simples* y *complejas*:

*Simples*: aquellas que involucran escasa o nula cantidad de músculo esfínterico, son bajas –por debajo de la línea de las criptas (superficiales o fistuletas, interesfínteriana baja y transesfínteriana baja). Sin signos de abscesos, estenosis anorrectales, proctitis ni conexión a vagina o vejiga.

*Complejas*: interesfínterianas altas, transesfínterianas altas, extraesfínterianas, supraesfínterianas, aquellas con múltiples orificios externos con abscesos, las fistulas rectovaginales y la presencia concomitante de estenosis anorrectales y o proctitis.

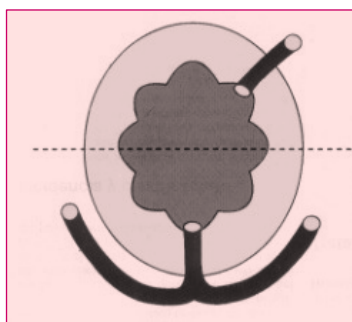
En cuanto a la presencia de múltiples orificios externos debemos hacer la salvedad de que en algunos casos estos trayectos son solo subcutáneos y con un único orificio interno; en este caso su resolución es simple. Sintetizando podemos decir que una fistula compleja es aquella de difícil resolución.

### *Diagnóstico*

Los pacientes relatan el antecedente de drenaje de un absceso perianal. Pueden presentar secreción purulenta, ano húmedo.

A la inspección se observa el orificio externo, cicatrices, pliegues cutáneos engrosados o ano deformado.

Siguiendo la ley de Goodsall-Salmon, cuando los orificios externos se sitúen en el hemiano anterior, el tracto fistuloso se dirige en forma radiada hacia la cripta enferma; y en los ubicados en el hemiano posterior el trayecto se dirige en forma curva desembocando en una cripta en la línea media posterior.



### Ley de Goodsall-Salmon

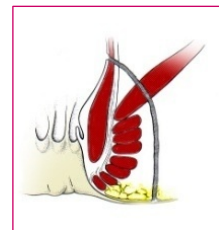
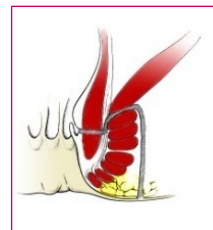
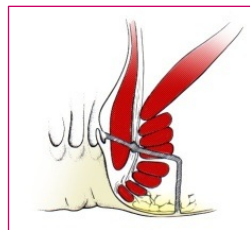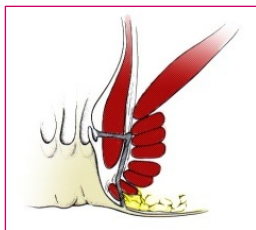
Acatar estrictamente la ley de Goodsall puede resultar en la creación de un trayecto falso.

La palpación entre el orificio externo y el ano revela un cordón indurado y la relación con la cantidad de músculo involucrado, la cripta enferma y el tono esfintérico del cual dependerá la indicación de una manometría preoperatoria.

El diagnóstico diferencial debe realizarse con hidrosadenitis supurativa, quiste pilonidal, enfermedad de Crohn, tuberculosis, linfogranuloma venéreo, bartolinitis, fístulas de origen pelviano, etc.

### Clasificación

Utilizamos la clasificación de Parks.



INTERESFINTERIANAS 45-56 %    TRANSEFINTERIANAS 20-30 %    SUPRAESFINTERIANAS 3 %    EXTRAESFINTERIANAS 3 %

### Métodos auxiliares de diagnóstico

Los indicamos en fístulas complejas, recidivadas, con dificultoso hallazgo del orificio interno, o en pacientes incontinentes.

El examen bajo anestesia es el *gold standard* para el diagnóstico de fístulas por enfermedad de Crohn perianal, alcanzando una sensibilidad de 100 % para determinar los trayectos fistulosos cuando se lo asocia a un método por imágenes como la ecografía endoanal o la resonancia magnética nuclear.

### *Fistulografía*

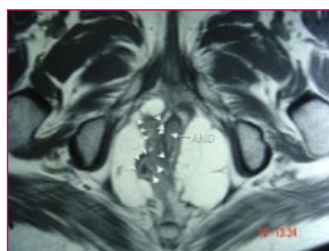
Tiene un rol limitado. En nuestra experiencia, la realización de la fistulografía no demostró ser de utilidad, salvo cuando tuvieron relación con patología pelviana.

### *Ultrasonografía anorrectal y resonancia magnética*

La RM es más efectiva que la ecografía para clasificar las fístulas (89 % vs 61 %) y para determinar el orificio interno (71 % vs 43 %), ya que define mejor las estructuras anatómicas. Ambos estudios muestran beneficios en el diagnóstico de fístulas complejas y en el caso de enfermedad recurrente.

La ventaja de la ecografía endoanal es que puede realizarse en el intraoperatorio, con o sin la inyección de agua oxigenada para visualizar el trayecto, las colecciones intermedias si las hubiera y el orificio interno. Mientras que la RM muestra una reducción de las recidivas de 75 % cuando se combina la cirugía y este método, siendo la principal contribución la visualización de trayectos accesorios inadvertidos. En el año 2000, MORRIS y col. proponen la clasificación del Hospital de la Universidad de St. James:

- **Grado 0:** RM normal
- **Grado 1:** fístula lineal simple interesfintérica
- **Grado 2:** fístula interesfintérica con absceso interesfintérico o un tracto fistuloso secundario
- **Grado 3:** fístula transesfinterina
- **Grado 4:** fístula transesfinteriana con absceso o un tracto secundario isquianal o isquiorrectal
- **Grado 5:** fístula supraelevadora



### *Manometría anorrectal*

La solicitamos en pacientes con alteraciones en la función esfintérica, fístulas recurrentes, cirugías previas y antecedentes de traumas obstétricos.

### *Biopsia*

Se realiza en caso de duda diagnóstica.

### *Tratamiento*

La relación con la masa esfinteriana es esencial para planear el tratamiento quirúrgico.

Existen diversas maneras para identificar el trayecto fistuloso y el orificio interno:

1. Inyectar agua oxigenada por el orificio externo y verlo salir por el interno.
2. El trayecto puede ser abierto siguiendo el tejido de granulación.
3. Canular el orificio interno hacia el externo.
4. Diseccionar el trayecto 1 cm y traccionar para provocar el hundimiento del orificio interno.

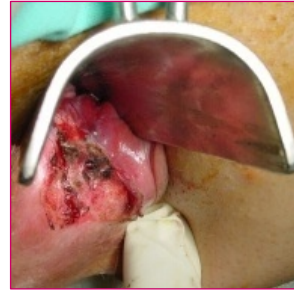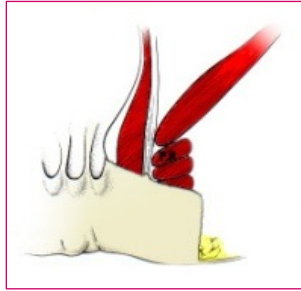
*Si con todas estas maniobras no se logra encontrar el orificio interno y la punta de la sonda termina lejos de la línea dentada es conveniente «curetear el tracto, abandonar la intervención y volver otro día».*

### *Alternativas terapéuticas*

#### *Fistulotomía*

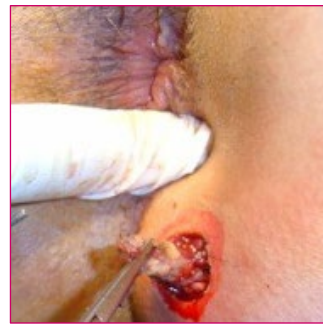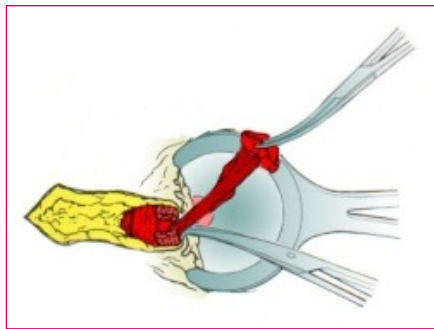
Consiste en poner a plano la fístula. Es el método de elección en la mayoría de las fístulas submucosas, interesfinterianas y transesfinterianas bajas.

No se recomienda su realización en fístulas en región anterior, en mujeres, porque el complejo esfintérico es más delgado en esta área y en pacientes con historia de incontinencia.



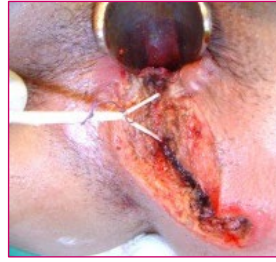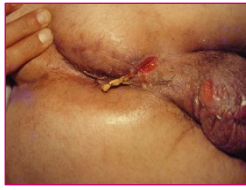### *Fistulectomía*

Es la resección tubular del trayecto fistuloso. Presenta porcentajes mayores de incontinencia y un tiempo de cicatrización más prolongado.



### *Sedales*

El principio está basado en la presencia de un cuerpo extraño que sometido a tracción desencadenará una reacción de tejido fibroso alrededor del tracto. La sección lenta de los esfínteres tendría menos impacto sobre la continencia. Entre 4 a 6 semanas si esta no se produce, se completa la fistulotomía. Si la masa esfinteriana a cortar corresponde a más de la mitad del esfínter externo, se ha sugerido el retiro del sedal, que va seguido del cierre espontáneo del trayecto en un 44-78 %.



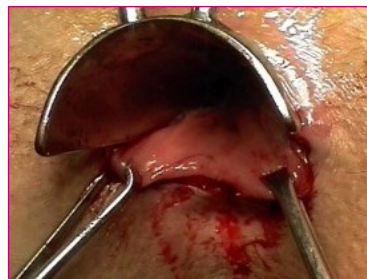
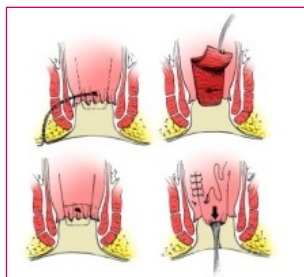
### *Deslizamiento de colgajos*

Tienen menor riesgo de incontinencia y más rápida cicatrización.

Se realiza un colgajo muco-muscular, con base proximal. El orificio interno en el músculo se cierra, ocultando el mismo con el *flap* a modo de telón. El orificio externo se deja abierto como drenaje.

Las tasas de curación oscilan entre el 60-100 %.

Se han propuesto también colgajos de avance cutáneo en U, V-Y o en casa.



### *Ligadura interesfintérica del trayecto*

La ligadura del trayecto fistuloso a nivel interesfinterérico fue descrita por **ROJANASAKUL** en el año 2011 con un éxito inicial del 94,4 % sin incontinencia, pocos estudios han sido realizados posteriormente con tasas de curación que varían de 57 al 82,2 %, con tasas de recidiva de 30-60 %. En este procedimiento se realiza una pequeña incisión de piel en el surco interesfintérico divulcionando el esfínter interno del externo a nivel de donde transcurre el trayecto fistuloso el cual es ligado con una sutura. La confirmación de que el trayecto fue ligado y seccionado correctamente puede obtenerse a través de

la instilación de solución fisiológica a través del orificio externo y ver que no hay salida interna. El orificio externo se deja abierto.

### *Fistulotomía o fistulectomía y esfinteroplastia primaria*

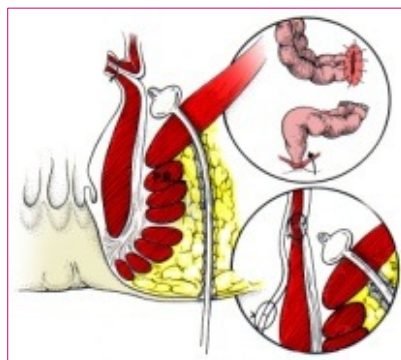
En el año 1985, **PARKASH** y col. en un intento por reducir el tiempo de curación de la herida y prevenir la deformación anal postoperatoria publican sus resultados con el cierre primario luego de la fistulectomía; a partir de allí algunos grupos utilizaron esta técnica para fistulas complejas con el fin de obtener menores tasas de recurrencia sin compromiso de la continencia. Las tasas de curación obtenidas con esta técnica fueron del 93,2 %, aunque la calidad de los estudios es baja. Se requiere de estudios bien diseñados para incluir esta técnica dentro del algoritmo terapéutico de las fistulas complejas.

## **Fístulas complejas**

### *Extraesfinterianas*

Dos técnicas son propuestas para su tratamiento:

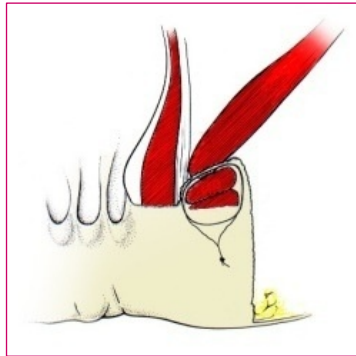
- Escisión del orificio en el recto, cierre del defecto muscular, y *flap* de mucosa o músculo-mucosa descendida, con drenaje del trayecto fistuloso. Las tasas de curación varían entre 71-84 %.
- Realizar dos colgajos mucoso y cutáneo para cubrir el defecto interno con una tasa de cicatrización de 73 %. Una ostomía terminal y cierre del muñón rectal pueden adicionarse para preservar la sutura.





### *Supraesfinterianas*

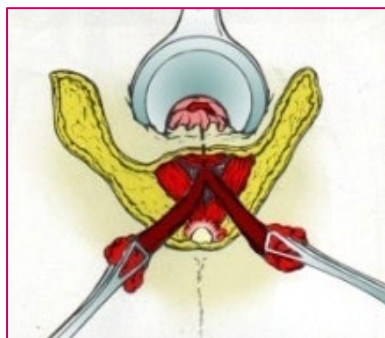
Se recomienda el uso de un sedal, con división del esfínter interno y la porción superficial del externo, el anodermo y la piel que se extiende hasta el orificio externo o la realización de un *flap* endorrectal.



### *Fístulas en herradura*

El orificio interno es tratado con una apertura en la línea media posterior y colocación de un sedal. Las extensiones laterales se pueden tratar mediante: fistulectomía, destechamiento o curetaje. Las tasas de recurrencia varían luego del tratamiento quirúrgico entre 0 y 56 %.

*Las ostomías no deben realizarse para las fístulas perianales ya que estas por sí solas no curan el proceso.*



### *Adhesivos biológicos de fibrina*

El adhesivo de fibrina es un pegamento hecho de fibrinógeno humano y diversos componentes, que provocan la proliferación de fibroblastos y la

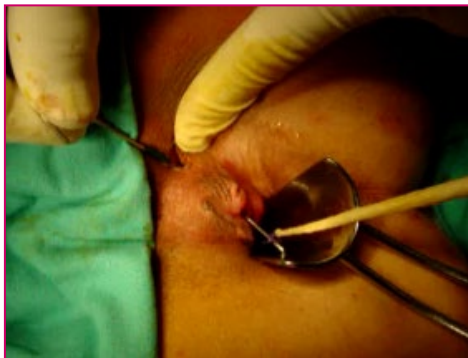producción de colágeno. El trayecto fistuloso debe ser cureteado, se cierra el orificio interno con un punto que permite el mejor relleno del tracto fistuloso.

Evita los riesgos de incontinencia con una tasa de éxito del 60 %. Estudios mas recientes de Singer y col. han demostrado tasas de curaciones del 40 % con un seguimiento a 27 meses, sugiriendo como era de esperar que la tasa de falla aumenta con el tiempo de seguimiento.

### *Plug anal*

Consiste en un liofilizado de submucosa de intestino delgado porcino, el cual tiene una resistencia intrínseca a la infección. El procedimiento consiste en la inserción del *plug* en el trayecto fistuloso y actúa no produciendo una reacción a cuerpo extraño sino a una proliferación de células del huésped. Las tasas de éxito a corto plazo alcanzan el 87 %, aunque las tasas de recurrencia a largo plazo alcanzan el 70-80 %.

En un intento por aumentar las tasas de éxito, un reciente consenso recomienda el uso de sedal ya que madura el trayecto haciendo las paredes mas fibrosas, lo cual llevaría a un incremento de las tasa de curación y ha mostrado minimizar la sepsis facilitando también el cierre de las fístulas.



### *Tratamiento videoasistido de la fístula anal (VAAFT)*

Abordaje míni-invasivo que consiste en la visualización del trayecto fistuloso y el orificio interno bajo visión directa mediante un fistuloscopio. Luego de la identificación se cauteriza el trayecto, se cierran los labios del

orificio interno mediante una sutura mecánica y se refuerza el cierre con la colocación de cianoacrilato.

### *Procedimientos con láser*

*Ablación con CO<sub>2</sub>*: el método se basa en la puesta a plano de los trayectos superficiales y la ablación del trayecto principal que involucra esfínter con CO<sub>2</sub> láser con la posterior colocación de un sedal flojo.<sup>[33, 34]</sup> Su uso es controvertido y no parece aportar beneficios.

*FiLaC*: GIAMUNDO y col.<sup>[13, 26]</sup> describen el cierre primario del trayecto fistuloso mediante el uso de energía láser emitida por una fibra radial conectada a un láser diodo (FiLaC™), con tasa de éxito del 71 % aunque con un número pequeño de pacientes incluidos.

## **Incontinencia**

### *Definición*

La incontinencia se define como la *pérdida del control voluntario de gases y materia fecal*, que varía desde una moderada dificultad para retener gases a la completa pérdida de materia fecal líquida o sólida.

Las causas más frecuentes son postparto (entre el 8,7 y el 20 %), cirugía anal (fístula anal 34 %), traumatismos anales, disfunción esfintérica por miopatía del esfínter anal externo y la degeneración primaria del esfínter anal interno, las lesiones radiantes y la enfermedad de Crohn.

### *Diagnóstico*

El diagnóstico correcto requiere un exhaustivo interrogatorio y evaluación clínica del paciente.

JORGE y WEXNER publicaron un score que permite valorar el tipo y frecuencia de la incontinencia.

	NUNCA	RARA VEZ	A VECES	USUALMENTE	SIEMPRE
<i>Gases</i>	0	1	2	3	4
<i>Líquida</i>	0	1	2	3	4
<i>Sólida</i>	0	1	2	3	4

<b>PRESENTACIÓN</b> (1-3)	diurna	nocturna	ambas
	1	2	3
<b>SENSORIALIDAD</b> (1-2)	percibe	no percibe	
	1	2	
<b>USO DE APÓSITOS</b> (0-1)	no usa	usa	
	0	1	
<b>CONDICIONAMIENTO SOCIAL O FÍSICO</b> (0-2)	no condiciona	condiciona parcialmente	condiciona totalmente
	0	1	2

<i>Score leve</i>	1-5
<i>Score moderado</i>	6-10
<i>Score grave</i>	11-15
<i>Score severo</i>	16-20

### *Examen físico*

La inspección detecta la presencia de cicatrices o la deformación del orificio anal. El tacto rectal valora el tono en reposo y contracción, la pérdida de masa muscular, la distancia entre los cabos, la detección de tumores rectales bajos o anales. El examen vaginal y anal evalúa el tabique recto vaginal.

### *Métodos complementarios*

#### *Manometría anorrectal*

Cuantifica las presiones del recto y conducto anal, evalúa la longitud del mismo y la zona de alta presión, la presencia o ausencia del reflejo recto anal inhibitorio y la *compliance* rectal (capacidad de adaptación a incrementos de volúmenes rectales).

#### *Electromiografía*

Es un estudio electrofisiológico que demuestra las características de la injuria, la denervación y la reinervación del esfínter externo y el puborrectal a partir de fibras de un axón sano, vecino. Esto puede ser mejor evaluado con la electromiografía de fibra simple. Los pacientes con incontinencia neurogénica presentan un aumento de la densidad de fibra, cuyo valor normal es de  $1,5 \pm 0,1$ .

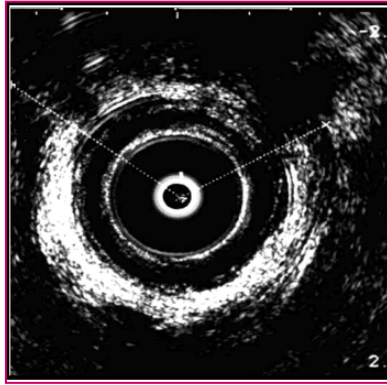
#### *Tiempo de latencia del nervio pudendo*

Es el tiempo que tarda en responder el puborrectal y el esfínter externo a la estimulación del nervio pudendo. Se realiza con el electrodo descartable de Saint Mark's. El valor normal es de  $2 \pm 0,2$  mseg.

Puede constituir un elemento de valor predictivo que influye en los resultados de la reparación esfintérica en mujeres con incontinencia de causa obstétrica, como así también en la inutilidad del tratamiento quirúrgico en las incontinencias neurogénicas.

### *Ultrasonografía endoanal*

Ha sido usada para determinar la integridad y el grado de disrupción de los esfínteres.



### *Videodefecografía*

No es de importancia para diagnosticar incontinencia, es un complemento para apreciar el descenso del piso pelviano, prolapso rectal o intususcepción que pueden influir negativamente en el resultado de las intervenciones quirúrgicas.

### *Tratamiento conservador*

Modificaciones dietéticas, agentes constipantes, supositorios y enemas, *biofeedback* (modalidad terapéutica que consiste en incrementar la percepción de la distensión rectal y optimizar la habilidad de contracción de los esfínteres anales voluntariamente). La severidad de los síntomas y la neuropatía son dos factores de pobre pronóstico. También se ha descrito la utilización de un tapón anal (dispositivo intra-anal que ocluye el conducto y posee un sensor que detecta la materia fecal cuando alcanza el recto).

### *Tratamientos mini-invasivos*

Neuromodulación sacra (en un inicio estaba indicado en pacientes con esfínter anal externo intacto, en la actualidad se supone que la neuromodulación no solo produce estimulación motora del esfínter externo

sino que también actúa sobre las fibras aferentes y autonómicas remodelando la trama neurológica). Se basa en la estimulación eléctrica de la vía aferente de las raíces sacras para modular y reestablecer el equilibrio entre los reflejos inhibitorios y facilitadores que controlan la actividad del suelo de la pelvis y periférica (estimulación del nervio tibial posterior), tapón anal, radiofrecuencia (la utilización de la energía liberada por radiofrecuencia produce lesiones en el esfínter interno a través de la mucosa debido a una contracción del colágeno), Inyección de sustancias en la submucosa del conducto anal (politetrafluroetileno, colagneo, grasa autóloga).

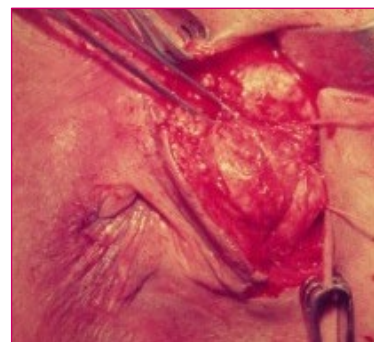
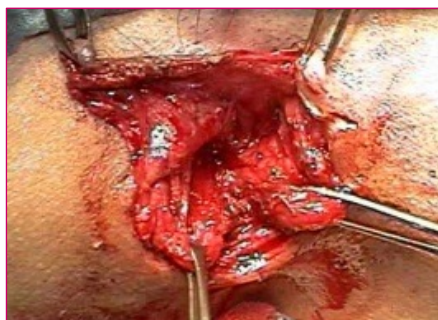### *Tratamiento quirúrgico*

#### *Reparación esfinteriana*

Se puede realizar cuando los cabos musculares puedan ser aproximados y conserven la capacidad de contracción. Existen tres maneras de reparación:

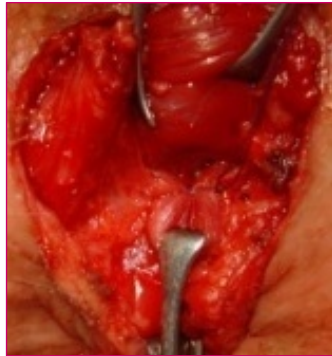
#### ■ *Aposición cabo a cabo*

Localizados los cabos separados por tejido cicatrizal, este se reseca y ambos extremos se suturan con puntos separados. Los resultados varían entre el 33,5 al 77,5 %, descendiendo a un 50 a 60 % cuando existe lesión de los nervios pudendos.



### ■ *Plicatura*

Consiste en la plicatura de la musculatura esfintérica anterior o posterior, pudiendo ser efectuada en cualquiera de los otros cuadrantes. Se tracciona el esfínter en forma de V, y se lo plica con puntos separados.



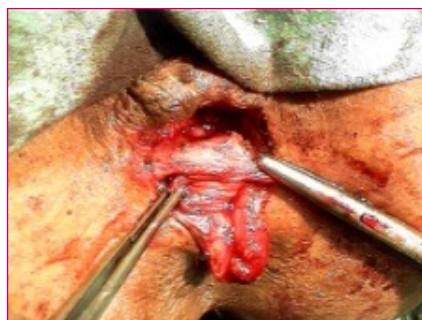### ■ *Superposición (overlapping)*

Está indicada cuando existe lesión anterior esfínteriana, debido en la mayor parte de los casos a trauma obstétrico. Se individualizan los cabos del esfínter, los que se superponen sin tensión.

Se puede realizar de tres maneras:

1. superposición de músculo sobre músculo;
2. conservando la cicatriz, superposición de músculo sobre cicatriz;
3. tejido cicatrizal sobre tejido cicatrizal.

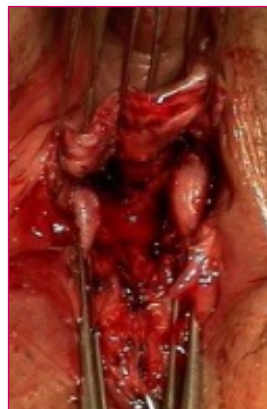
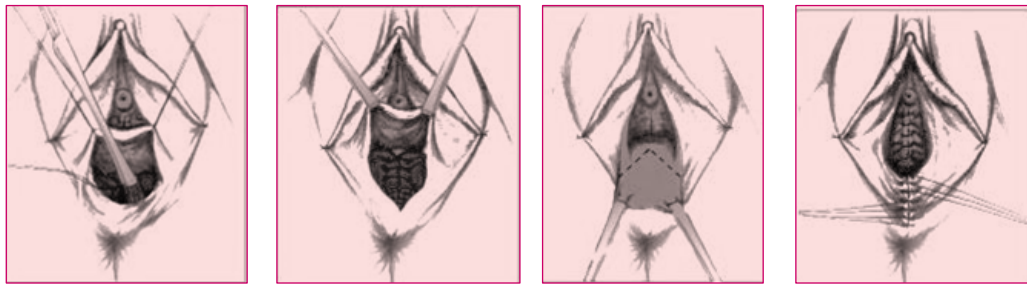
Las tasas de éxito varían entre un 14 y 89 % y en un seguimiento a largo plazo solamente 1/3 de los pacientes son totalmente continentales.





### *Colpoperineorrafia posterior*

Utilizada en casos de desgarro postparto de cuarto grado, y daño muscular de 90°. Se disecciona el recto de la vagina, los músculos elevadores se suturan entre sí a igual que los cabos esfintéricos, restaurando el tabique recto vaginal y el periné anterior. El excedente de vagina se corta en forma de «v» invertida, uniendo sus bordes con puntos separados, suturando la piel en forma vertical.



### *Reparación postanal*

Descrita por **PARKS** para tratar la incontinencia neurogénica que sobreviene después de la reparación del prolapso rectal.

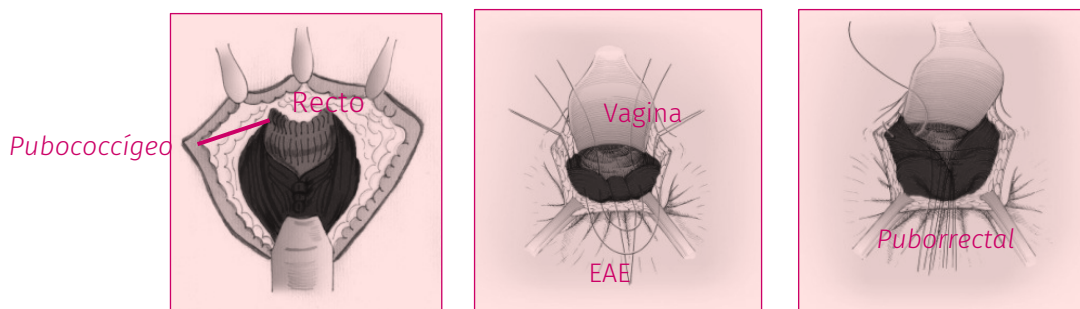
Se realiza una incisión entre el ano y el cóccix hasta alcanzar el espacio interesfintérico, se secciona la fascia de Waldeyer, plicando el íleo y el pubococcígeo, para luego realizar lo mismo con el puborrectal y el esfínter externo.

Los resultados obtenidos por Parks del 81% de éxito no pudieron ser repetidos por otros autores que obtuvieron tasas variables entre el 28 y 63%.

Parecería que el único predictor de los resultados adversos de esta intervención es la neuropatía pudenda.

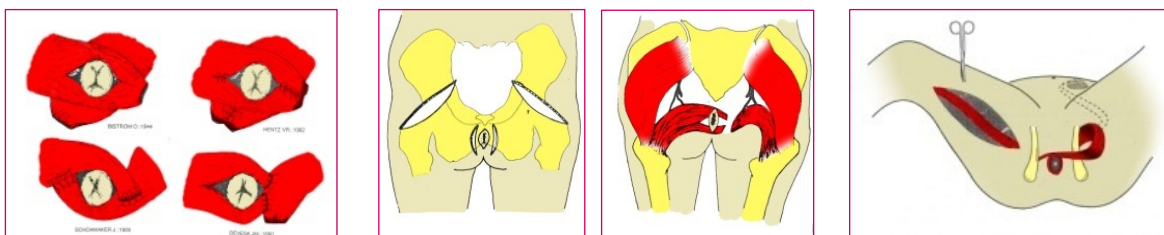
### Reparación total del piso pélvico

Esta técnica combina la reparación posterior con la plicatura anterior de los elevadores, de modo tal de alargar el conducto anal y corregir el descenso del piso pelviano. Con un seguimiento a corto plazo sólo un 55 % de control para heces líquidas y sólidas.



### Procedimientos de neoesfínteres

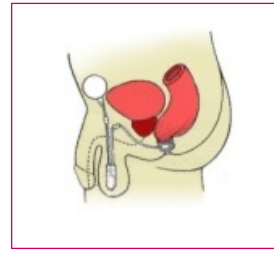
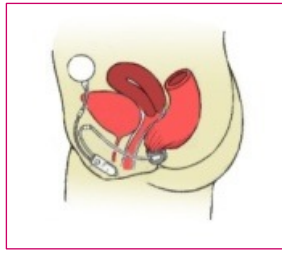
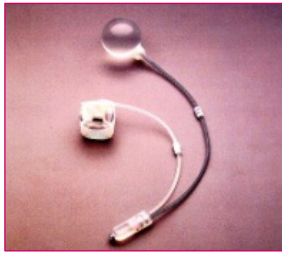Son utilizados en los grandes defectos musculares. Se pueden efectuar con material autólogo: gluteoplastia (con glúteo mayor), graciloplastia (músculo recto interno solo o estimulado); o con material sintético (esfínter artificial: el dispositivo consiste en un mango inflable que rodea al ano, conectado a una bomba con un sistema de activación del circuito líquido que se aloja en el escroto en el hombre o en el labio mayor en la mujer; esta bomba a su vez está conectada a un reservorio regulador de presión colocado en el espacio suprapúbico).



GLUTEOPLASTIA

GRACILOPLASTIA

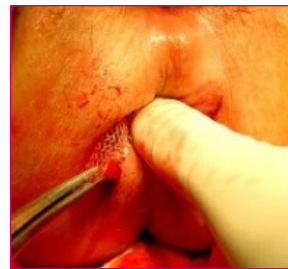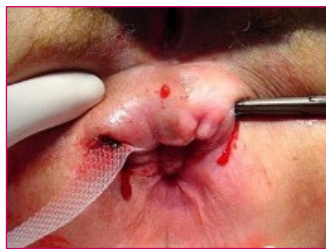GRACILOPLASTIA ESTIMULADA



ESFÍNTER ARTIFICIAL

### *Cerclaje anal (Thiersch)*

Consiste en rodear el conducto anal distal con una banda de polipropileno o dacron, la cual es pasada a través de un túnel subcutáneo, se la ajusta de modo tal que no produzca oclusión. Actúa en forma mecánica.



### *Otros métodos*

*Enemas anterógradas:* permite el lavado colónico a través de una apendicostomía o cecostomía. Ante el fracaso de todos los tratamientos médicos o quirúrgicos, la indicación de una ostomía puede ser una alternativa válida.

### *Estenosis anal*

La estenosis anal es el estrechamiento del ano con pérdida de su elasticidad natural, que puede ser *anatómica* (cicatrizar) o *funcional* (por hipertonia del esfínter anal interno).

Se clasifica en:

- *congénita:* secuelas de ano imperforado y atresia anal;

■ *adquirida:*

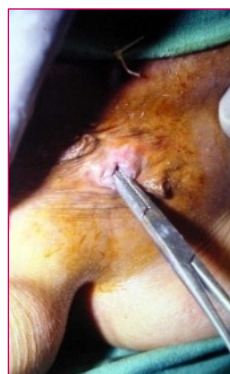
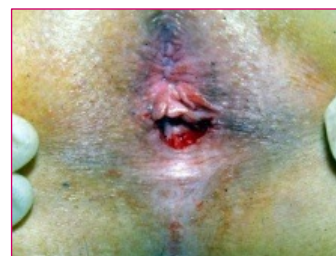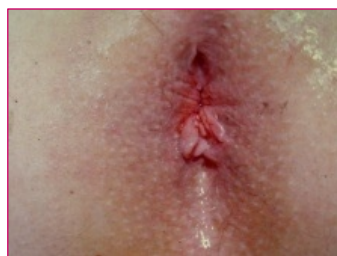a. *primarias*: estenosis senil;

b. *secundarias* (más frecuentes): postraumáticas, iatrogénicas (postquirúrgicas, posthemorroidectomía, postdilatación anal), enfermedad inflamatoria intestinal, neoplasias, post-radiación, leucoplasia, procesos supurativos crónicos, infecciones específicas (tuberculosis, enfermedades venéreas), abuso crónico de laxantes, diarrea crónica.

Pueden ser: de acuerdo al nivel (bajas, medias, altas); de acuerdo a su severidad (leve, moderada, severa). Las estenosis pueden ser a su vez localizadas, circunferenciales o difusas.

*Diagnóstico*

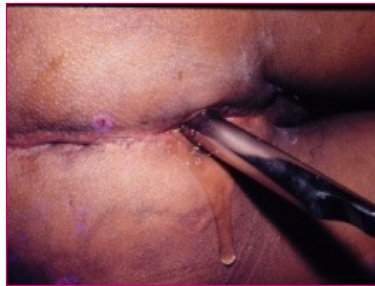El síntoma más común es la dificultad evacuatoria, dolor, sangrado, disminución del calibre de las heces, diarrea, escurrimiento, tenesmo y fecaloma. Las estenosis anales se asocian frecuentemente a fisura anal.



## Tratamiento

### No quirúrgico

Las estenosis leves pueden manejarse con fibras y con dilatación con bujías. Algunos autores la contraindican porque puede producir hematomas y más fibrosis.



### Quirúrgico

**Anoplastias:** consisten en llevar mucosa rectal o piel perianal al conducto anal y restituir la pérdida del anodermo.

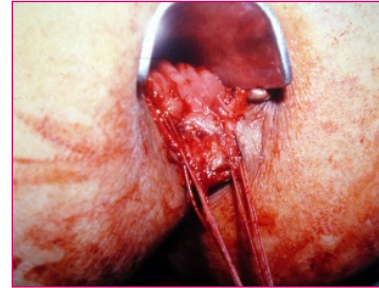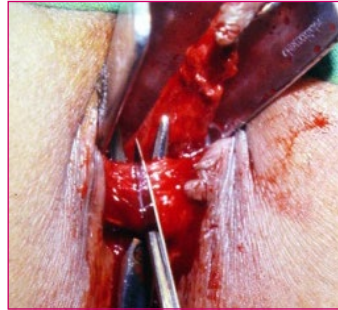
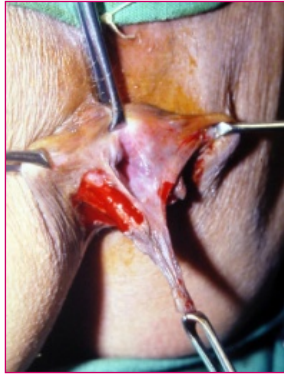
Se clasifican en:

- *flaps* de avances
- islas (tejido adyacente transferido)
- *flaps* rotatorios

El aporte vascular a los *flaps* es a través de los vasos submucosos o subdérmicos.

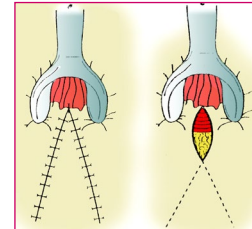
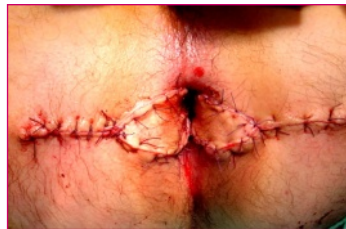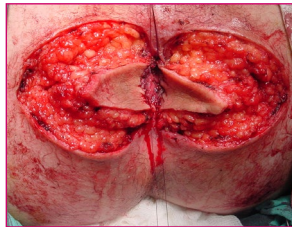
Anoplastias

Avance mucoso



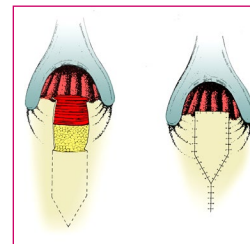
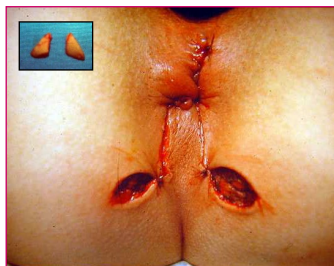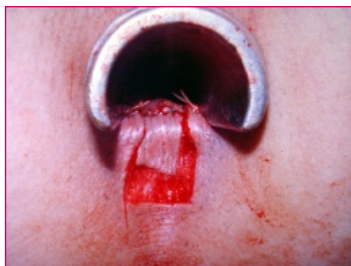COLGAJOS V - Y

COLGAJO Y - V



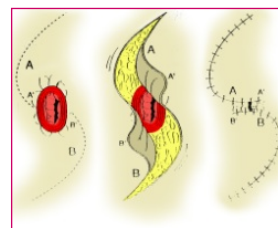
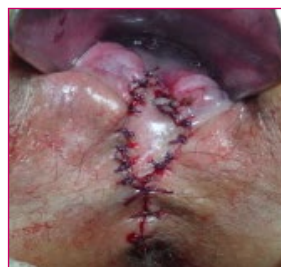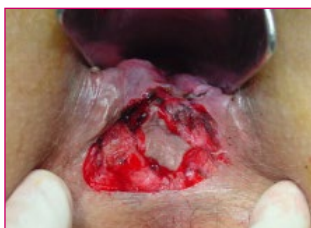FLAP RECTANGULAR (SARNER)

FLAP EN CASA



COLGAJO EN DIAMANTE

COLGAJO ROTACIONAL EN S



## Referencias bibliográficas

1. ALY EH. Stapled haemorrhoidopexy is it time to move on. *Ann R Coll Surg Engl*. 2015;97(7):490-493. doi:10.1308%2F003588415X14181254789123
2. AMBE PC, WASSENBERG DR. Proctitis after stapled hemorrhoidopexy is an underestimated complication of a widely used surgical procedure a retrospective observational cohort study in 129 patients. *Patient Safety in Surgery*. 2015;9:36. doi:10.1186/s13037-015-0081-6
3. AYANTUNDE A, DEBRAH SA. Current concepts in anal fissures. *World J Surg*. 2006;30(12):2246-2260. doi:10.1007/s00268-005-0664-y
4. BEAULIEU R, BONEKAMP D, SANDONE C, GEARHART S. Fistula in ano: when to cut, tie, plug or sew. *J Gastrointest Surg*. 2013;17:1143-1152. doi:10.1007/s11605-012-2126-9
5. CARRINGTON EV, EVERS J, GROSSI U, DINNING PG, SCOTT SM, O'CONNELL PR, JONES JFX, KNOWLES CH. A systematic review of sacral nerve stimulation mechanisms in the treatment of fecal incontinence and constipation. *Neurogastroenterol Motil*. 2014;26(9):1222-1237. doi:10.1111/nmo.12388
6. CATALDO P, ELLIS N, GREGORCYK S, HYMAN N, BUIE WD, CHURCH J, COHEN J, FLESHNER P, et al. Practice parameters for the management of hemorrhoids (revised). *Dis Colon Rectum*. 2005;48(2):189-194. doi:10.1007/s10350-004-0921-4
7. CHAMPAGNE BJ, MC GEE MF. Rectovaginal fistula. *Surg Clin N Am*. 2010;90(1):69-82. doi:10.1016/j.suc.2009.09.003
8. DAMIN DC, ROSITO MA, CONTU PC, TARTA C. Fibrin glue in the management of complex anal fistula. *Arq Gastroenterol*. 2009;46(4):300-303. doi:10.1590/s0004-28032009000400010
9. EL GAZZAZ G, ZUTSHI M, HULL T. A retrospective review of chronic anal fistulae treated by anal fistulae plug. *Colorectal Dis*. 2010;12(5):442-447. doi:10.1111/j.1463-1318.2009.01802.x
10. ELLIS CN, ROSTAS JW, GREINER FG. Long term outcomes with the use of bioprosthetic plugs for the management of complex anal fistulas. *Dis Colon Rectum*. 2010;53(5):798-802. doi:10.1007/DCR.0b013e3181d43b7d
11. ESTAHANI MN, MADANI G, MADHKHAN S. A novel method of anal fissure laser surgery: a pilot study. *Lasers Med Sci*. 2015;30(6):1711-1717. doi:10.1007/s10103-015-1771-0
12. KLEIN JW. Common anal problems. *Med Clin N Am*. 2014;98(3):609-623. doi:10.1016/j.mcna.2014.01.011

13. GARG P, GARG M, MENON GR. Long term continence disturbance after lateral internal sphincterotomy for chronic anal fissure a systematic review and meta analysis. *Colorectal Dis.* 2013;15(3):e104-e117. doi:10.1111/codi.12108
14. GEORGE AT, MAITRA RK, MAXWELL ARMSTRONG C. Posterior tibial nerve stimulation for fecal incontinence Where are we now. *World J Gastroenterol.* 2013;19(48):9139-9145. doi:10.3748/wjg.v19.i48.9139
15. GLOVER PH, TANG SJ, WHATLEY JZ, DAVIS ED, JEX KT, WU R, LAHR CJ. High dose circumferential chemodenervation of the internal anal sphincter: a new treatment modality for uncomplicated chronic fissure: A retrospective cohort study. *Int J Surg.* 2015;23:1-4. doi:10.1016/j.ijssu.2015.08.076
16. GRAZIANO A. Diagnóstico y tratamiento de las afecciones anales benignas *Rev Arg Cir.* 2004;número extraordinario:7-232.
17. HERZIG D, LU KC. Anal fissure. *Surg Clin N Am.* 2010;90(1):33-44. doi:10.1016/j.suc.2009.09.002
18. HOLLINGSHEAD JRF, PHILLIPS RKS. Haemorrhoids a modern diagnosis and treatment. *Postgrad Med J.* 2016;92(1083):4-8. doi:10.1136/postgradmedj-2015-133328
19. JAYARAMAN S, COLQUHOUN PHD, MALTHANER RA. Stapled hemorrhoidopexia is associated with a higher long term recurrence rate of internal hemorrhoids compared with conventional excisional hemorrhoid surgery. *Dis Col Rectum.* 2007;50(9):1297-1305. doi:10.1007/s10350-007-0308-4
20. JACOBS D. Hemorrhoids. *NEJM.* 2014;371(10):944-951. doi:10.1056/NEJMcp1204188
21. KATDARE MV, RICCIARDI R. Anal stenosis. *Surg Clin N Am.* 2010;90(1):137-145. doi:10.1016/j.suc.2009.10.002
22. KOCHHAR G, SAHA S, ANDLEY M, KUMAR A, SAURABH G, PUSULURI R, BHISE V, KUMAR A. Video assisted anal fistula treatment. *JLS.* 2014;18(3);1-5. doi:10.4293/JLS.2014.00127
23. KNOWLES CH, HORROCKS EJ, BREMNER SA, STEVENS N, NORTON C, RONAN O'CONNELL P, ELDRIDGE S, CONFIDENT STUDY GROUP. Percutaneous tibial nerve stimulation versus sham electrical stimulation for the treatment of faecal incontinence in adults (CONFIDENT) a double blind multicentre pragmatic parallel group, randomized controlled trial. *Lancet.* 2015;386(10004):1640-1648. doi:10.1016/S0140-6736(15)60314-2
24. LEWIS RT MARON DJ. Anorectal Crohn's Disease. *Surg Clin N Am.* 2010;90(1):83-97. doi:10.1016/j.suc.2009.09.004
25. LIMURA E, GIORDANO P. Modern management of anal fistula. *World J Gastroenterol.* 2015;21(1):12-20. doi:10.3748/wjg.v21.i1.12



26. RIVERO LORENZO S. Hemorrhoids: diagnosis and current management. *Am Surg.* 2009;75(8):635-641.
27. LUMI CM, MUÑOZ JP, LAROSA L. Neuromodulación sacra para el tratamiento de la incontinencia anal. Técnica y presentación de la primera experiencia nacional. *Rev Arg Coloproctol.* 2006;17(2):104-109.
28. MEINERO P, MORI L. Video assisted anal fistula treatment (VAAFT): a novel sphincter saving procedure for treating complex anal fistulas. *Tech Coloproctol.* 2011;15(4):417-422. doi:10.1007/s10151-011-0769-2
29. MIRON POZZO B, GONZALEZ PUGA C, GARDE LECUMBERRI C, et al. Puesta al día en enfermedad de Crohn. *Cir Andal.* 2013;24:29-38.
30. MOY J, BODIN J. Carbon dioxide laser ablation of perianal fistulas in patients with Crohn's disease: experience with 27 patients. *Am J Surg.* 2006;191(3):424-427. doi:10.1016/j.amjsurg.2005.10.050
31. NELSON RL. Operative procedures for fissure in ano. *Cochrane Database Syst Rev.* 2010;(1):CD002199. doi:10.1002/14651858.CD002199.pub3
32. NELSON RL. Non surgical therapy for anal fissure. *Cochrane Database Syst Rev.* 2006;(4):CD003431. doi:10.1002/14651858.CD003431.pub2
33. PAREDES V, FAR HS, ETIENNEY I, ZEITOUN J-D, ATIENZA P, BAUER P. Seton drainage and fibrin glue injection for complex anal fistulas. *Colorectal Dis.* 2010;12(5):459-463. doi:10.1111/j.1463-1318.2009.01811.x
34. RAO SSC, COSS ADAME E, TANTIPHLACHIVA K, ATTALURI A, REMES-TROCHE J. Translumbar and transsacral magnetic neuro stimulation for the assessment of neuropathy in fecal incontinence. *Dis Col Rectum.* 2014;57(5):645-652. doi:10.1097/DCR.000000000000069
35. RATTO C, LITTA F, DONISI L, PARELLO A. Fistuotomy or fistulectomy and primary sphincteroplasty for anal fistula (FIPS): a systematic review. *Tech Coloproctol.* 2015;19(7):391-400. doi:10.1007/s10151-015-1323-4
36. RIZZO JA, NANG AL, JOHNSON EK. Anorectal Abscess and Fistula in Ano: Evidence Based Management. *Surg Clin N Am.* 2010;90(1):45-68. doi:10.1016/j.suc.2009.10.001
37. ROSATO G, PICCININI P, OLIVEIRA L, HABR-GAMMA A, CHWAT C. Initial results of a new bulking agent for fecal incontinence a multicenter study. *Dis Col Rectum.* 2015;58(2):241-246. doi:10.1097/DCR.0000000000000300
38. SHANWANI A, NOR AM, AMRI N. Ligation of the intersphincteric fistula tract (LIFT): A sphincter saving technique for fistula in ano. *Dis Colon Rectum.* 2010;53(1):39-42. doi:10.1007/DCR.0b013e3181c160c4

39. SCHWANDNER O. Video assisted anal fistula treatment (VAAFT) combined with advancement flap repair in Crohn's disease. *Tech Coloproctol*. 2013;17(2):221-225. doi:10.1007/s10151-012-0921-7
40. SILERI P, GIARRATANO G, FRANCESCHELLI L, LIMURA E, PERRONE F, STAZI A, TOSCANA C, GASPARI AL. Ligation of the intersphincteric fistula tract (LIFT): a minimally invasive procedure for complex anal fistula: Two year results of a prospective multicentric study. *Surg Innovation*. 2014;21(5):476-480. doi:10.1177/1553350613508018
41. SIMILIS C, THOUKIDIDOU SN, SLESSER AAP, RASHEED S, TAN E, TEKKIS PP. Systematic review and network meta analysis comparing clinical outcomes and effectiveness of surgical treatments for haemorrhoids. *Br J Surg*. 2015;102(13):1603-1618. doi:10.1002/bjs.9913
42. SNEIDER E, MAYKEL J. Diagnosis and Management of symptomatic Hemorrhoids. *Surg Clin N Am*. 2010;90(1):17-32. doi:10.1016/j.suc.2009.10.005
43. STEELE RS, MADOFF RD. Systematic review: the treatment of anal fissure. *Aliment Pharmacol Ther*. 2006;24:247-257. doi:10.1111/j.1365-2036.2006.02990.x
44. WALD A, BHARUCHA AE, COSMAN BC, WHITEHEAD WE. ACG clinical guideline: management of benign anorectal disorders. *Am J Gastroenterol*. 2014;109(8):1141-1157. doi:10.1038/ajg.2014.190
45. WHITEFORD MH, KILKENY J, HYMAN N, BUIE WD, COHEN J, ORSAY C, DUNN G, PERRY WB, ELLIS CN, RAKINIC J, et al. Practice parameters for the treatment of perianal abscess and fistula in ano (revised). *Dis Colon Rectum*. 2005;48(7):1337-1342. doi:10.1007/s10350-005-0055-3
46. ZHANG T, XU LJ, XIANG J, HE Z, PENG Z-Y, HUANG G-M, JI G-Z, ZHANG F-M. Cap assisted endoscopic sclerotherapy for hemorrhoids: methods, feasibility and efficacy. *World J Gastrointest Endosc*. 2015;7(19):1334-1340. doi:10.4253/wjge.v7.i19.1334
47. ZOETEN EF, PASTERNAK BA, MATTEI P, KRAMER RE, KADER HA. Diagnosis and treatment of perianal Crohn disease: NASPGHAN clinical report and consensus statement. *JPGN*. 2013;57(3):401-411. doi:10.1097/MPG.0b013e3182a025ee

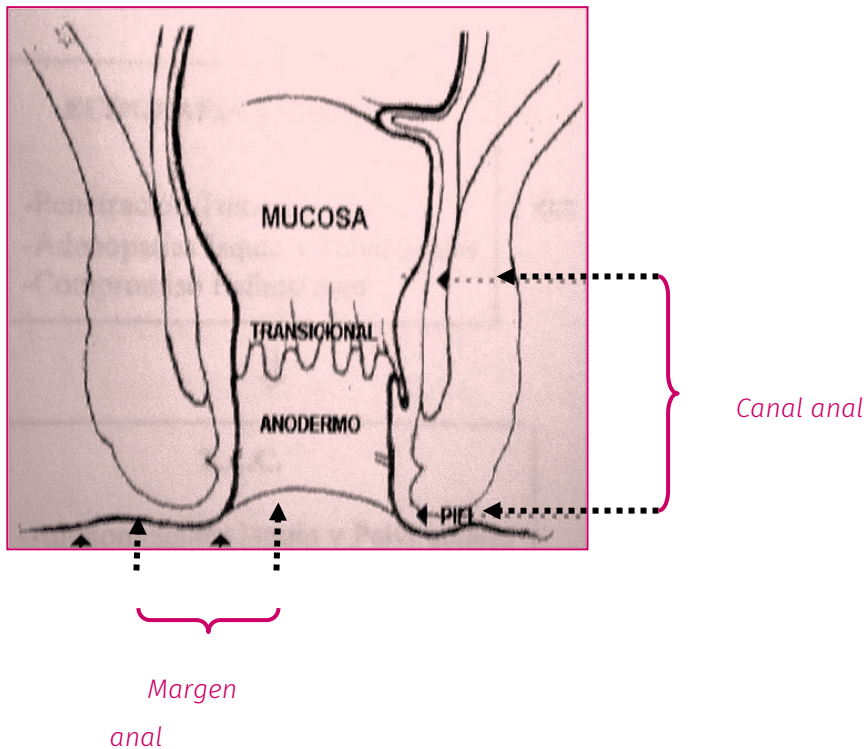
# Cáncer de ano

**DR. ALBERTO HIPÓLITO CARIELLO**

Los tumores del ano representan solamente el 1 a 2 % de las neoplasias anorrectocolónicas. Debido a la diversidad histológica del área, los tumores son también muy diversos y puede hablarse de tumores del canal anal y del margen anal. Existe asimismo otro motivo de confusión, ya que algunos autores consideran margen anal a todo el epitelio distal al pecten, aunque la mayoría establece como límite entre ambas regiones a la línea ano-cutánea, siendo esta última forma como preferimos considerarla nosotros.

El cáncer anal puede estar asociado a la mala higiene, irritación anal crónica, infección e inmunosupresión. Otros factores de riesgo son el condiloma acuminado genital, el tabaquismo, la seropositividad al virus del herpes simple tipo I y antecedentes personales de gonorrea en el varón e infección por *Chlamydia trachomatis*. La infección por el virus del papiloma humano (VPH), especialmente serotipos 16, 18 y 31, ha sido asociada consistentemente con el carcinoma epidermoide de ano. Hasta un 54 % de los pacientes positivos para el virus de inmunodeficiencia humana (VIH) tienen ADN del VPH en el canal anal, lo cual podría explicar la incidencia más elevada de cánceres anales que se observan en este tipo de pacientes.

Los tumores de la región anal pueden asentar sobre el canal anal o sobre el margen anal, y su estirpe celular depende de los tejidos presentes en cada región.



	Carcinoma epidermoide (espinocelular + cloacogénico + mucosecretante)
<i>Tumores del canal anal</i>	Adenocarcinoma Melanoma maligno
	Carcinoma basocelular
<i>Tumores del margen anal</i>	Carcinoma espinocelular Enfermedad de Bowen Enfermedad de Paget perianal

## Tumores del canal anal

Son los más frecuentes, representan casi el 70 % del total.

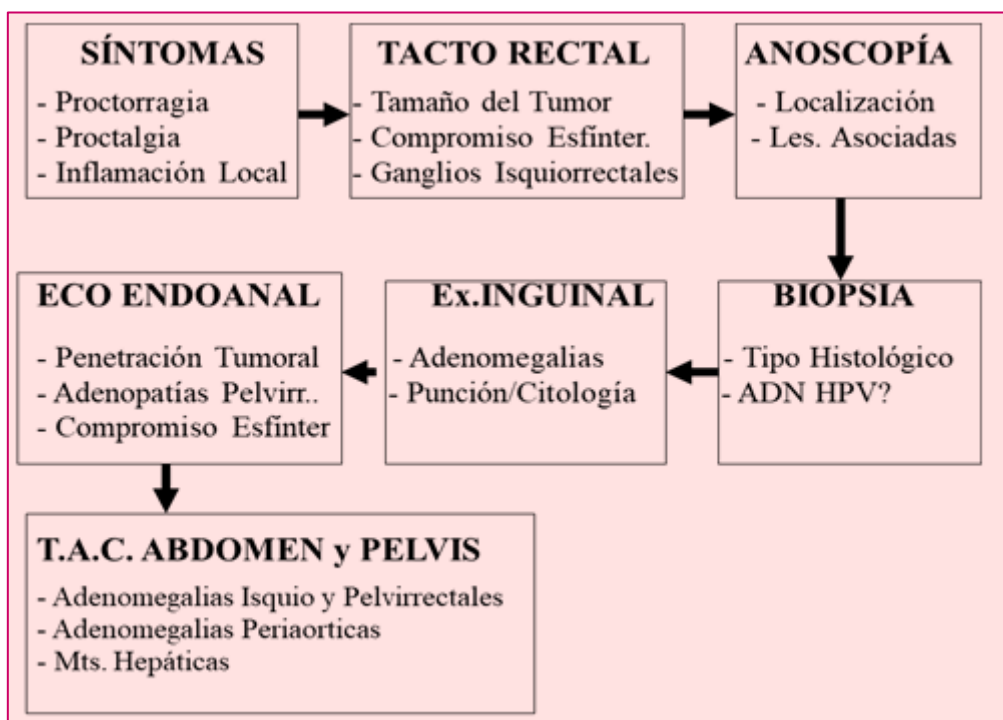
### *Carcinoma epidermoide*

La denominación incluye los carcinomas espinocelulares, cloacogénicos o basaloides y los mucosecretantes, que en el pasado se consideraban

entidades separadas, pero que debido a un comportamiento común hoy se prefiere agrupar. Representan el 80 % de los cánceres anales.

Existe una asociación epidemiológica comprobada entre estos tumores y la irritación crónica o lesiones con falta de higiene de la región; se lo ha relacionado con la presencia del HPV (*Human Papilloma Virus*) y del virus del herpes simple tipo 2, los carcinógenos del cigarrillo y en ciertas condiciones de inmunosupresión de los pacientes que han sido trasplantados.

La forma de presentación más frecuente es el sangrado anal (50 % de los casos), dolor anal y mucosidad maloliente. En la anoscopia se ve la masa, que en el 80 % de los casos es mayor de 2 cm al momento del diagnóstico, debiéndose tomar muestra biopsia para conocer la histopatología. Además, se debe evaluar el tamaño, la localización, la presencia de adenopatías y el compromiso esfinteriano del tumor siguiendo una secuencia diagnóstica que se puede esquematizar así:



### Tratamiento

El tratamiento clásico de estos raros tumores hasta hace 20 años era la resección abdominoperineal (operación de Miles), una operación que a los inconvenientes propios de una colostomía permanente y los trastornos sexuales y urinarios, le agregaba una mortalidad operatoria alta (más del 8 % en mayores de 70 años) y una alta tasa de recidivas (aprox. 30 %), con una sobrevida a los 5 años del 58 % (reportado en una serie controlada de cirujanos entrenados, **QUAN**, 1986).

En los últimos años se ha demostrado el valor de la radioterapia (**PAPILLON**, *DCR*, 1974) y más precisamente de la terapia combinada: quimioterapia (Qt) más radioterapia (Rt) más cirugía, que es lo que se usa actualmente con mayor suceso. **NIGRO** y col. (*DCR*, 1974), reportaron que 22 de los 24 pacientes tratados (92 %), no tenían tumor residual en la pieza de una resección abdominoperineal realizada posteriormente. También observó una sobrevida a los 5 años del 83 %.

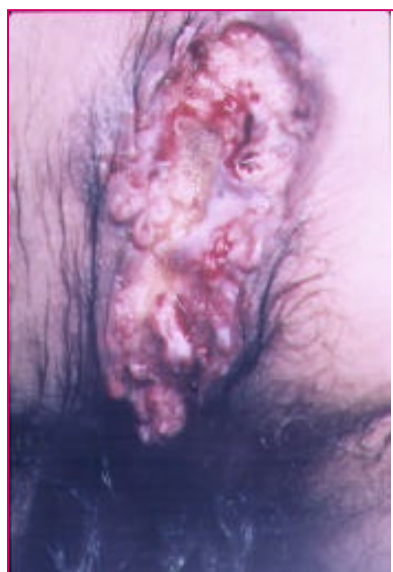Hoy se acepta que el tratamiento más adecuado del carcinoma epidermoide del canal anal es:

1. Ca. Epidermoide < 2 cm: *resección local* (66 % sin enfermedad a 5 años).
2. Ca. Epidermoide > 2 cm: *terapia combinada tipo Nigro* (modificaciones).
3. Invasión del esfínter o resección abdominoperineal (operación de Miles): incontinencia severa.

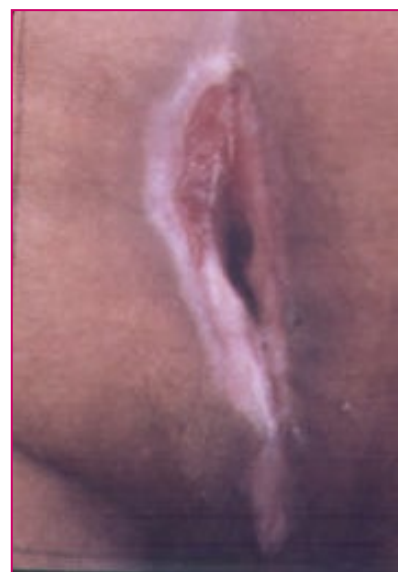### Esquema terapéutico combinado (ETC)

Descrito por **NIGRO** y col. en 1974 y luego modificado.

1	2	3	4	5	6	7	8	9	10	11	12	13	14	15	16	17	18	19	20	21	22	23	24	25	26	27	28	29	30	31	32	33	34	35
5 FU																														5 FU				
MitC																																		
Rt: 1.8 -2.2 Gy/día				Rt: 1.8 -2.2 Gy/día				Rt: 1.8 -2.2 Gy/día				Rt: 1.8 -2.2 Gy/día				Rt: 1.8 -2.2 Gy/día																		
5 FU 750-1000 mg/m2/día en infusión continua																																		
Mitomicina C 10-15 mg/m2/en bolo																																		
Radioterapia 45 a 55 Gy / semana en 5 días seguidos																																		



CA. EPIDERMOIDE ANTES ETC



CA. EPIDERMOIDE DESPUÉS ETC

Tomado de ALFONSO R, cap. XII, *Coloproctología actual*

### Adenocarcinoma

a. *Tipo colorrectal*: ocurre en la zona alta del canal anal recubierto de mucosa y es similar al del resto del colon; con frecuencia ya ha invadido el esfínter al momento del diagnóstico. Si no hay tal invasión se puede intentar la resección local o bien la electrofulguración de la masa con tratamiento radioterápico posterior (45 Gy en la zona y regiones ganglionares), pero si hay invasión esfinteriana o de otros órganos la operación indicada es la resección abdominoperineal (operación de Miles) y tratamiento quimioterápico.

b. *De las glándulas anales*: es un tumor muy infrecuente, de tipo mucinoso generalmente, pasible casi siempre de una resección abdominoperineal.

### *Melanoma maligno*

Generalmente se diagnostican por dolor anal o por el crecimiento de una masa, y entonces ya es demasiado tarde pues las lesiones mayores de 2 mm no han alcanzado sobrevivida a los 5 años. Metastatizan tempranamente y asientan tanto en el margen como en el canal anal.

## **Tumores del margen anal**

Son más frecuentes en varones homosexuales.

### *Carcinoma de células escamosas*

Aunque infrecuente, es la neoplasia más común en esta área. Su génesis se relaciona con la irritación crónica de la región (HPV, condilomas, enfermedad de Bowen, leucoplasia, etc.) y se lo reconoce por sus bordes evertidos con ulceración central (toda ulcera crónica de la región es sospechosa). Se trata como el epidermoide.

### *Enfermedad de Bowen*

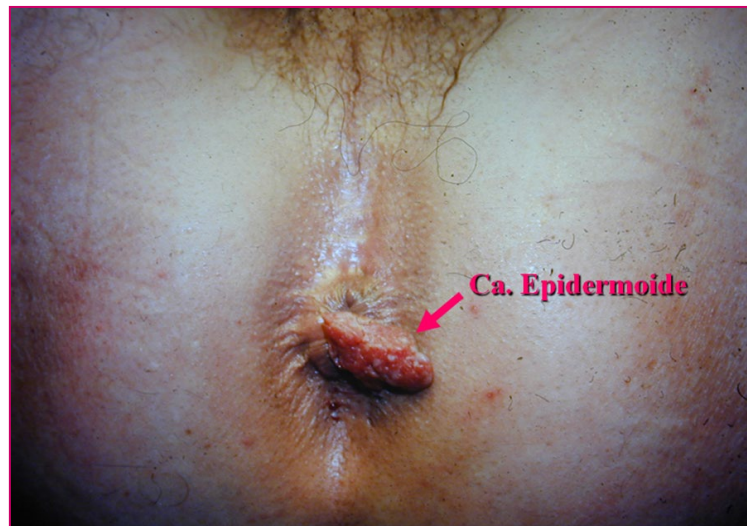
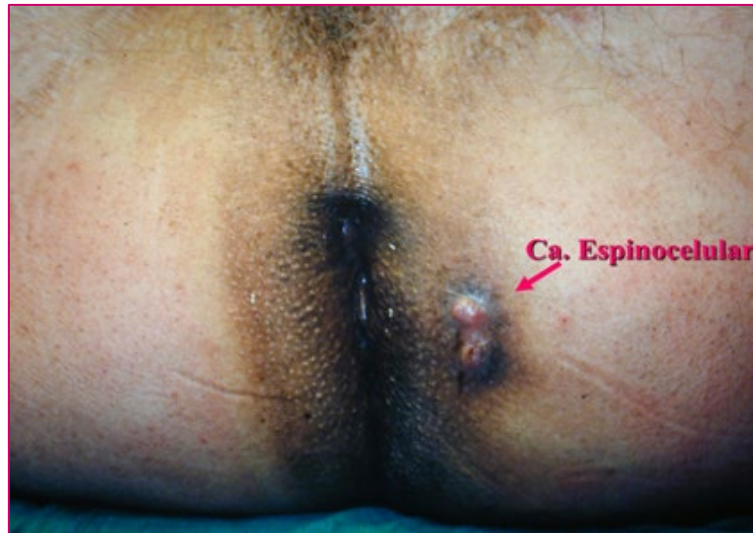Se trata de un carcinoma *in situ* (intraepidérmico de células escamosas) que se presenta a simple vista como placas eritematosas, bien definidas, en ocasiones costrosas o escamosas que no producen infiltración (excepto en los raros casos en que se ulcera). Histológicamente, se ven células escamosas intraepiteliales y las células bowenoides, gigantes, multinucleadas con una vacuolización especial que produce un «halo». El tratamiento es la exéresis amplia con seguimiento estricto.

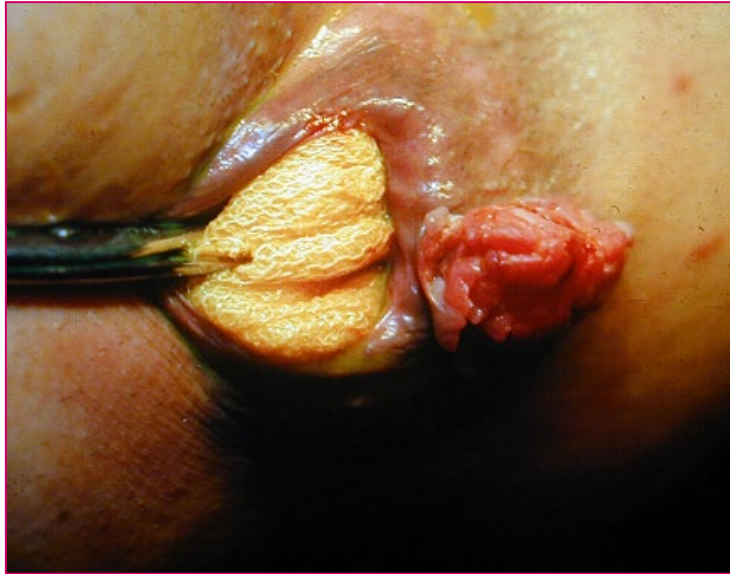
### *Enfermedad perianal de Paget*

Es la misma lesión que describiera sir J. PAGET en la mama, esto es un carcinoma de la porción intraepidérmica de las glándulas apócrinas de la región. Al examen se muestra como una placa eritematosa inespecífica, escamosa o eccematoide, con la que es imposible hacer el diagnóstico sin



tomar una biopsia, en la que se ven las células de Paget, grandes, pálidas y vacuoladas, con núcleos excéntricos hiperocrómicos. El tratamiento es la exéresis amplia, pero debido a su tendencia a recidivar, es útil detectar la extensión total de la lesión coloreándola con azul de toluidina y lavándolo con ácido acético antes de resear.





## Referencias bibliográficas

- KRONFLI M, GLYNNE-JONES R. Chemoradiotherapy in anal cancer. *Colorectal Dis.* 2011;13(Suppl 1):33-38. doi:10.1111/j.1463-1318.2010.02497.x
- NEWSOM-DAVIS T, BOWER M. HIV-associated anal cancer. *F1000 Med Rep.* 2010;2:85. doi:10.3410/M2-85
- OEHLER C, PROVENCHER S, DONATH D, BAHARY J-P, LÜTOLF UM, CIERNIK IF. Chemo-radiation with or without mandatory split in anal carcinoma: experiences of two institutions and review of the literature. *Radiat Oncol.* 2010;5:36. doi:10.1186/1748-717X-5-36
- SALMO E, HABOUBI N. Anal Cancer: Pathology, Staging and Evidence-Based Minimum Data Set. *Colorectal Dis.* 2011;11-20. doi:10.1111/j.1463-1318.2010.02498.x
- WELZEL G, HÄGELE V, WENZ F, MAI SK. Quality of Life Outcomes in Patients with Anal Cancer after Combined Radiochemotherapy. *Strahlenther Onkol.* 2011;187(3):175-182. doi:10.1007/s00066-010-2175-5

# Índice de la Parte VIII

## Colon y Recto

Enfermedad diverticular del colon [NUEVO].....	2068
DR. ALBERTO HIPÓLITO CARIELLO	
Pólipos colónicos y su potencial malignización.....	2091
DRES. CARLOS VACCARO, MARIANO MARCOLONGO Y NICOLÁS RESIO	
Cáncer del colon [NUEVO].....	2103
DR. ALBERTO HIPÓLITO CARIELLO	
Cáncer del recto.....	2128
DR. ALBERTO HIPÓLITO CARIELLO	
Megacolon del adulto .....	2156
DRES. HUGO RUBÉN AMARILLO Y HUGO ALEJANDRO AMARILLO	
Observaciones sobre construcción y manejo de las ostomías [NUEVO]..	2222
DR. HERNÁN FRANCISCO GRANATO	



# Enfermedad diverticular del colon

**DR. ALBERTO HIPÓLITO CARIELLO**

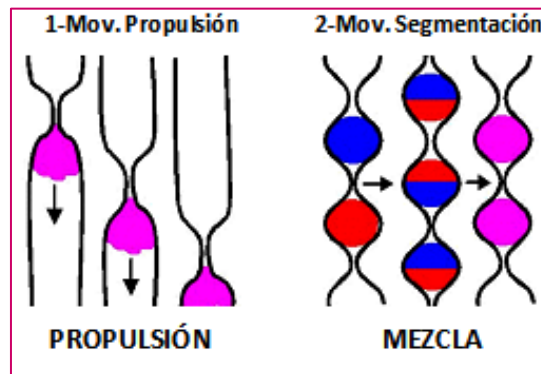
## Introducción

La enfermedad diverticular del colon y sus complicaciones eran una rareza hace dos siglos, y ha ido aumentando su incidencia progresivamente en las comunidades occidentales desde el siglo XIX, en coincidencia con el cambio de una dieta rica en residuos celulósicos a otra pobre en residuos en las poblaciones occidentales. Esta presunción parece probarse en un trabajo de **W. ALDORI** (1994) que hizo el seguimiento de una cohorte de casi 50.000 hombres durante cuatro años, y comparó a los individuos que recibían una dieta rica en grasas animales y pobre en fibras vegetales, con aquellos que recibían una dieta pobre en grasas animales y rica en fibras, de lo que resultó un riesgo relativo (RR) de 3,32 en el primer grupo con respecto al segundo grupo para desarrollar enfermedad diverticular sintomática. Afecta a menos del 10 % de menores de 40 años, y a más del 65 % en mayores de 80 años. Asimismo, la enfermedad parecería tener relación con la obesidad y el hábito de fumar, entre otras causas.

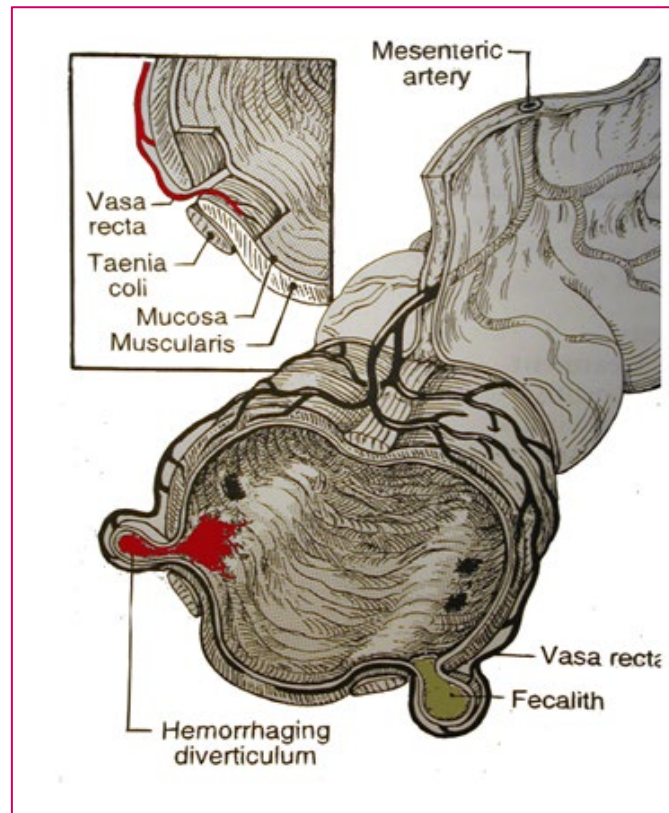
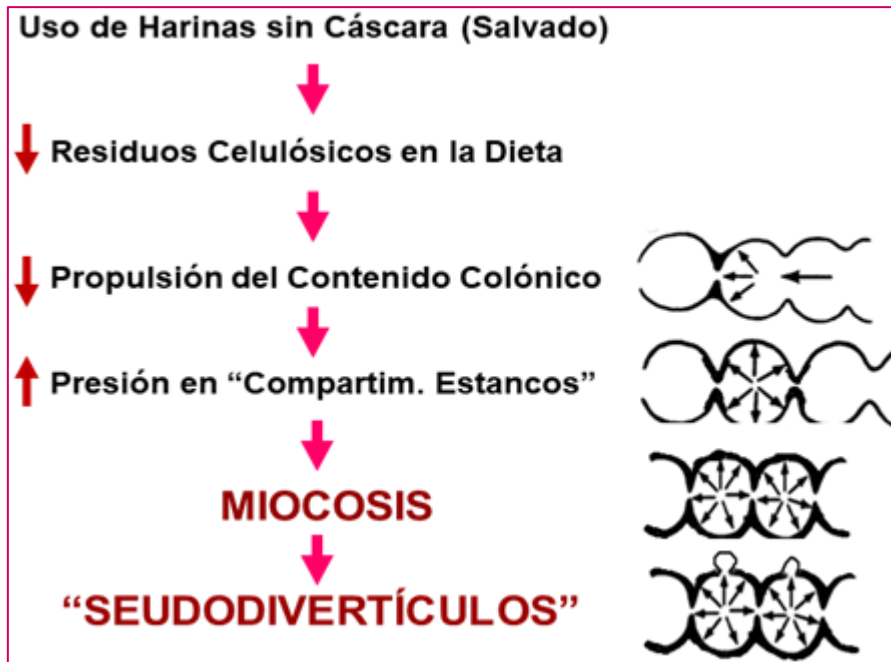
## Fisiopatología

La progresión del contenido colónico, a diferencia del peristaltismo intestinal es discontinua, funciona como compartimientos estancos que tienen dos clases de movimientos, unos de segmentación, «mezcla» del contenido, y

otros de propulsión «en masa», que se producen cuando se acumula una determinada cantidad de contenido colónico y progresan el contenido de un compartimiento al siguiente.



Con la evolución de las costumbres alimenticias en Occidente, se fueron fabricando harinas más refinadas desechando el salvado de trigo (la cáscara), lo que mejoró mucho su textura y propiedades, pero originó una gran reducción en la ingesta de residuos celulósicos no absorbibles de la dieta, se cree que eso fue lo que motivó un enlentecimiento del tránsito colónico de la población. Al no haber suficiente residuo celulósico, el contenido permanece demasiado tiempo en cada compartimiento, generando grandes presiones intracolónicas por aumento de los movimientos no propulsivos, con el consiguiente depósito de elastina y notable aumento del *cross linking* de colágeno en la pared del órgano, provocando lo que se conoce como *miocosis*, cambios morfológicos del colon con hipertrofia de la pared muscular y reemplazo por tejido fibroso, acortamiento de las «tenias» del colon y plegamiento de la mucosa que enlentece más el tránsito. El aumento creciente de la presión en los segmentos estancos del colon y la miocosis provocan «herniaciones» de la mucosa o divertículos mucosos a través de la zona débil del músculo liso a nivel de la entrada de los vasos, y es por eso que se localizan en esa zona.



Modificado de BECK D *et al.*, 1997

## Clínica

Se proponen varias clasificaciones evolutivas de la enfermedad; hemos preferido utilizar, con modificaciones, los estadios descritos por A. SHETH de la Universidad de Yale en 2008; por representar más acabadamente los conocimientos fisiopatológicos actuales sobre la evolución de la enfermedad.

<b>Estadio 0 :</b>	<b>Miocosis</b> ( <i>sin Divertículos</i> )
<b>Estadio 1:</b>	<b>Enfermedad Asintomática</b> ( <i>Diverticulosis</i> )
<b>Estadio 2:</b>	<b>Enfermedad Sintomática</b>
	<b>2.a – Colitis Segmentaria asociada a Divertículos (SCAD)</b> ( <i>dolor por inflamación mucosa segmentaria inespecífica</i> )
	<b>2.b – Diverticulitis Leve primer episodio</b>
	<b>2.c - Diverticulitis Recurrente</b>
<b>Estadio 3:</b>	<b>Enfermedad Complicada</b>
	- Flemón > Absceso > Peritonitis > Sepsis
	- Estenosis > Obstrucción > Fistulización
	- Hematoquesia ( <i>sangrado diverticular</i> )

### Estadio 0: Miocosis o estadio prediverticular

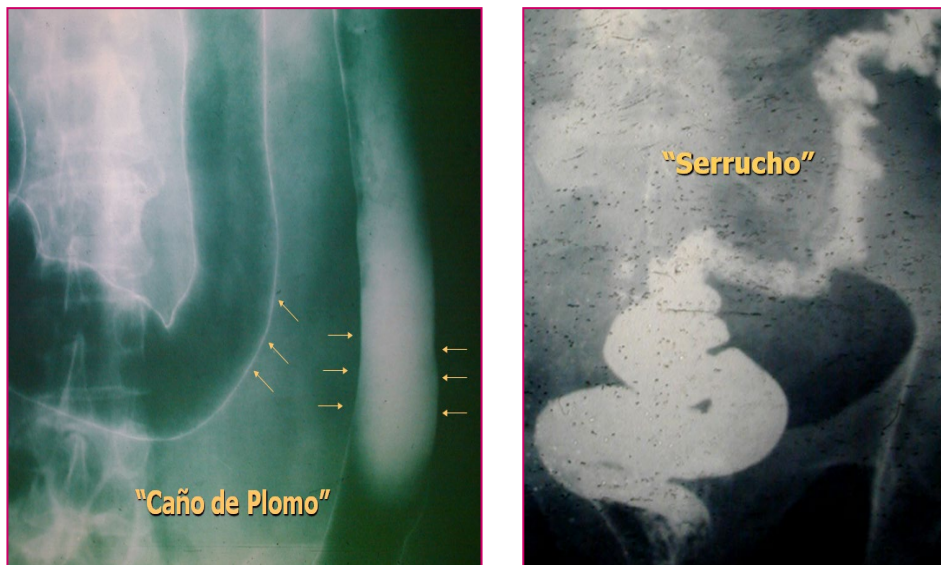
Le llamamos *miocosis* al *engrosamiento del músculo circular con depósito de elastina, con acortamiento de las «tenias» colónicas y el consiguiente «fruncimiento» de la mucosa subyacente que resulta en la disminución de la luz colónica*. En este estadio aún no hay pseudodivertículos por la herniación de la mucosa a nivel de las zonas débiles de la pared muscular del colon en la entrada de los vasos rectos, pero están dadas todas las condiciones para que se formen.

Habitualmente este período es asintomático o tiene síntomas inespecíficos debidos a la dificultad de progresión del contenido del colon; cuando se diagnostica es un hallazgo incidental en una radiografía de colon por enema



(colon en «caño de plomo» por pérdida de las austraciones e imagen «en serrucho» por plegamiento de la mucosa) o en el curso de una colonoscopia.

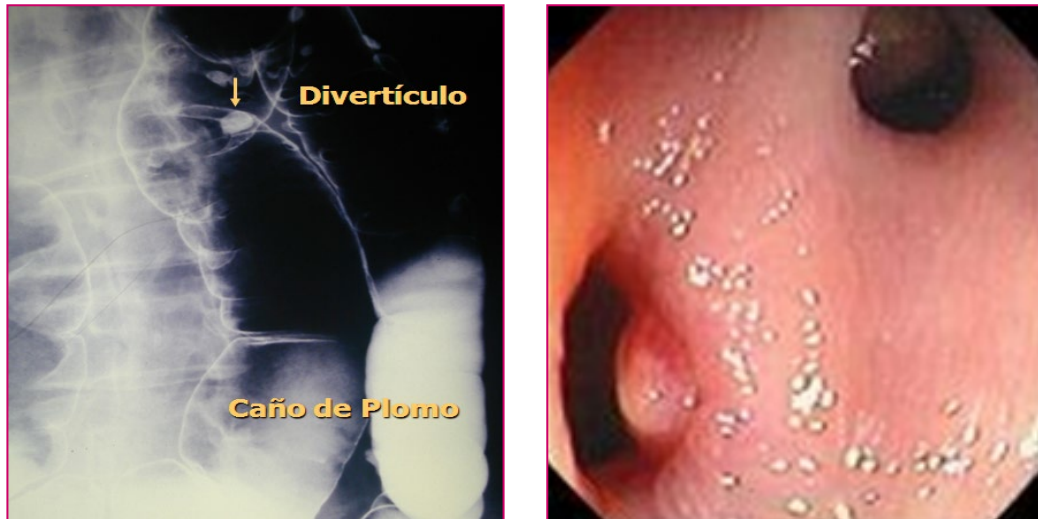Cuando se diagnostica, es conveniente sugerir a estos pacientes el uso de dietas con mucho residuo celulósico (verduras de hoja, cereales, legumbres, espárragos, cítricos, etc.) y un suplemento de residuos (polvo de semillas de *Psillium* o salvado de trigo) ingerido con abundante líquido. La finalidad es favorecer el tránsito evitando la hipertensión en los segmentos estancos.



### Estadio 1: Enfermedad diverticular asintomática

En esta etapa ya se han formado los divertículos, con mayor frecuencia en el colon sigmoide debido a que por su menor calibre tiene mayores presiones lumbinales, pero en la mayoría de los casos permanecen asintomáticos. Sin embargo, ya están dadas las condiciones para que aparezcan las temidas complicaciones de la enfermedad, y es por ello que, una vez diagnosticada debe sugerirse al portador un tratamiento similar al del estadio anterior prediverticular o de miocosis, consistente en dietas con mucho residuo celulósico (verduras de hoja, cereales, legumbres, espárragos, cítricos, etc.), y suplemento de residuos (polvo de semillas de *Psillium* o salvado de trigo) ingerido con abundante cantidad de líquidos que permitan

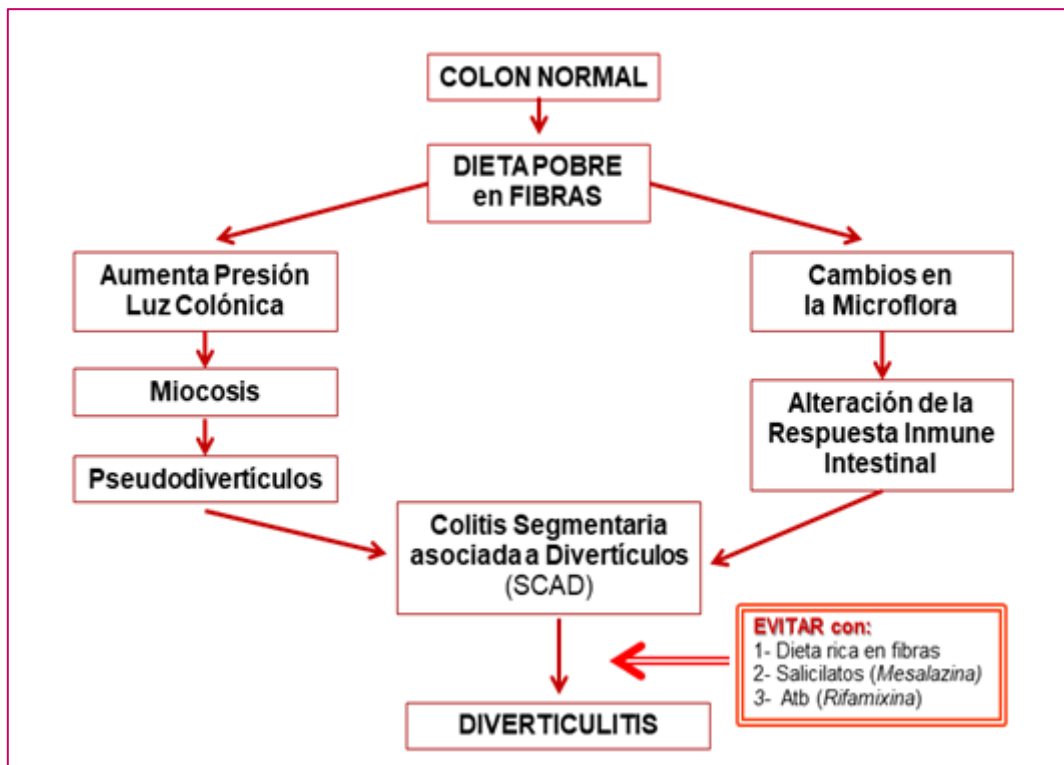
su hidratación. La finalidad del tratamiento es favorecer la progresión del contenido intestinal, evitando la hipertensión en los compartimientos segmentarios. Habitualmente, en esta etapa, la enfermedad se diagnostica por imágenes obtenidas incidentalmente o por endoscopia digestiva baja.



## Estadio 2: Enfermedad diverticular sintomática

### *Estadio 2a: Enfermedad diverticular sintomática crónica*

Se ha demostrado que mientras la dieta pobre en fibras condiciona por una parte el aumento de la presión intraluminal y la aparición de divertículos, por otra parte, actuaría sobre la flora saprófita del colon produciendo cambios en la microbiota que alteran la respuesta inmune de la mucosa intestinal. Esta circunstancia, hace que el segmento donde asientan los divertículos se acompañe en la mucosa colónica entre ellos, en ocasiones de una colitis segmentaria asociada a divertículos (SCAD, por su sigla en inglés: *segmental colitis associated with diverticula*), entidad que ha sido considerada análoga a las demás enfermedades inflamatorias del intestino, y ha respondido satisfactoriamente al tratamiento antiinflamatorio con salicilatos, lo cual avala la hipótesis y justifica la sintomatología inflamatoria que presentan crónicamente estos pacientes.



Tomado de FLOCH M, 2005

La sintomatología insidiosamente dolorosa de estos pacientes, que generalmente son varones jóvenes con sobrepeso, los lleva a la consulta con habitualidad y es el motivo de consulta más frecuente por enfermedad diverticular. Sin embargo, el cuadro habitualmente no es bien caracterizado como una inflamación crónica de la mucosa, y los tratamientos prescriptos suelen ser tan diversos como inútiles.

Atendiendo a la fisiopatología ya mencionada, el tratamiento propuesto en la actualidad para la SCAD se asemeja al de las enfermedades inflamatorias del intestino:

- **Dieta rica en fibras:** 30 g/día en alimentos o suplementos (+ abundantes líquidos)
- **Mesalazina 400 mg:** 800 mg c/8 h por 10 días; luego 800 mg c/12 h por 8 semanas
- **Rifaximina 400 mg:** 400 mg c/12 h por 10 días
- **Probióticos:** 5 ml 2 veces por día y continuar después de 8 semanas

- **Antiespasmódicos:** sólo si hay dolor cólico (su uso está cuestionado)

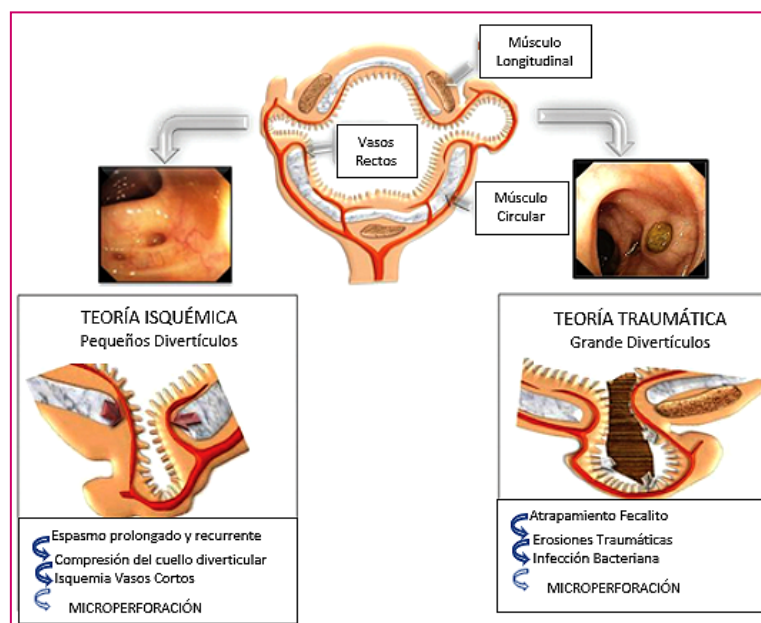
Con este esquema terapéutico de 8 semanas, los pacientes en general pasan largos periodos asintomáticos, y si a pesar del cambio de hábito alimentario hacia una dieta rica en fibras y la ingesta permanente de probióticos naturales, los síntomas reaparecen, éstos responden bien a un nuevo esquema similar al anterior.

### Estadio 2b: Diverticulitis. Primer episodio leve

Existen dos teorías para explicar la diverticulitis:

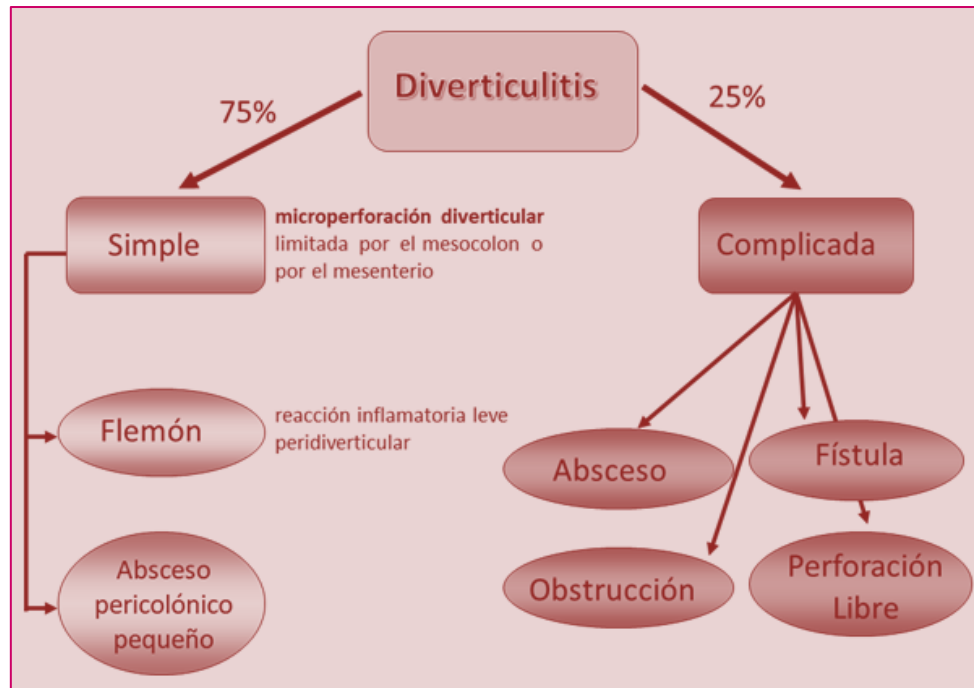
1. la clásica **teoría traumática**, que se verifica en los divertículos grandes (*propios de pacientes más añosos*), en los que la impactación diverticular provocaría erosiones e infección bacteriana que ocasionarían micro perforaciones; y
2. la **teoría isquémica**, propia de los pequeños divertículos (*más frecuentes en los jóvenes*), que propone que el espasmo muscular de la miocosis provocaría la compresión del cuello del divertículo, y con ello la isquemia de los vasos cortos, lo que resultaría en micro perforaciones.

Obviamente ambas pueden imbricarse como una causalidad compleja, que además incluiría como otra causal la modificación de la microbiota.



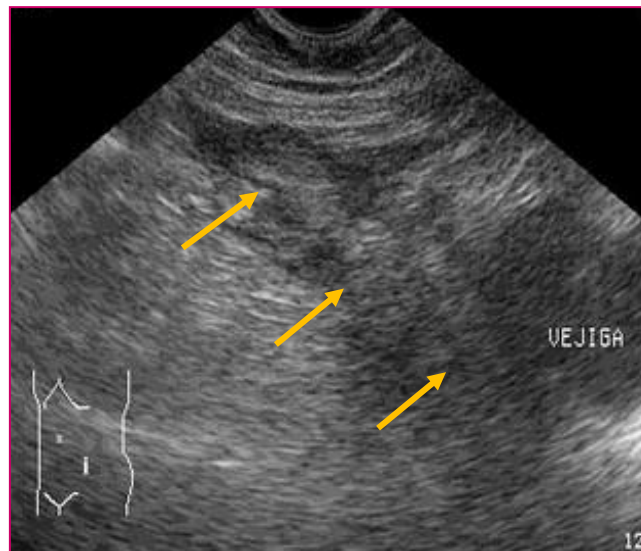
Modificado de ZULLO A, 2018

En la mayor parte de los casos, el primer episodio de diverticulitis no tiene complicaciones.



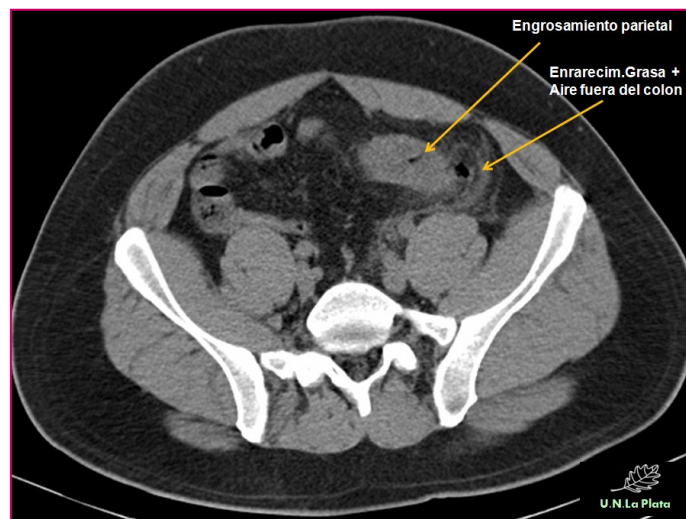
La diverticulitis simple clínicamente se manifiesta por un cuadro de abdomen agudo inflamatorio, caracterizado por dolor continuo y en ocasiones una tumoración dolorosa de tamaño variable en la fosa ilíaca izquierda acompañada de fiebre, ya que la mayoría de los divertículos son sigmoideos; lo que le ha valido la denominación de «apendicitis a la izquierda». Ante un cuadro como el descrito, no debe hacerse **nunca** una enema baritada ni una colonoscopia con insuflación, debido al peligro de perforación.

El diagnóstico clínico se confirma mediante una ecografía abdominal, que puede mostrar la tumoración hipodensa y heterogénea en la fosa ilíaca izquierda, que puede extenderse hacia el hipogastrio y en ocasiones pueden verse los sacos diverticulares.

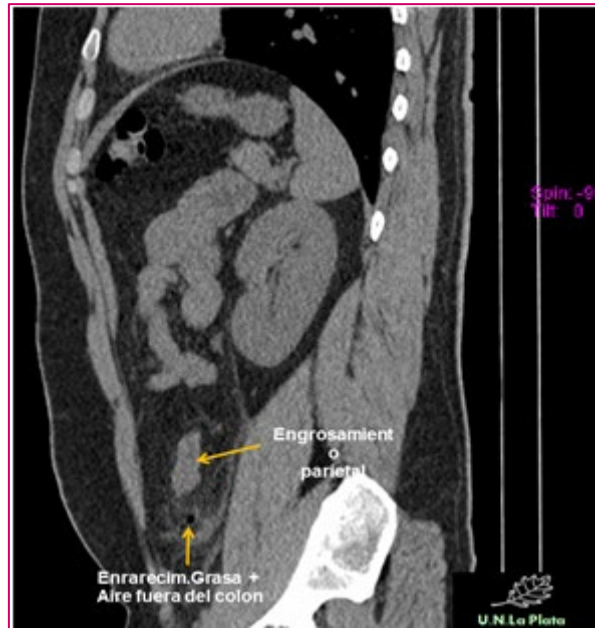

ECOGRAFÍA: IMAGEN TUMORAL HIPODensa Y HETEROGÉNEA

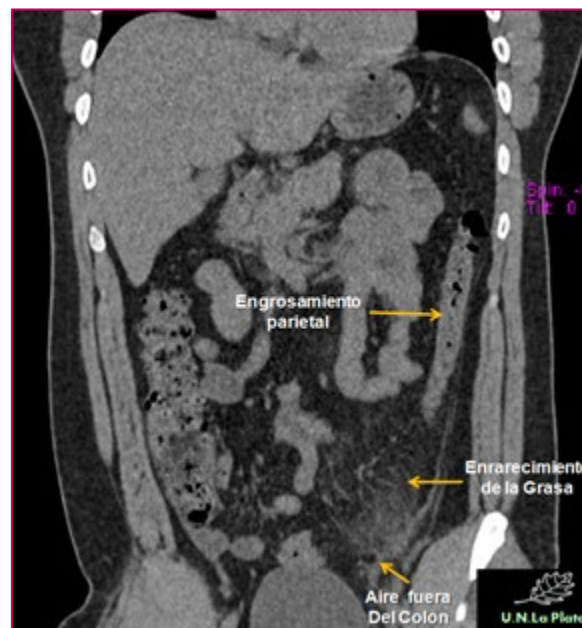
Si tenemos la posibilidad de realizarle al paciente una tomografía computarizada de alta definición con contraste oral y endovenoso, tendremos una definición más precisa de la diverticulitis.



TAC PLANOTRANSVERSO: ENGROSAMIENTO PARIETAL, ENRARECIMIENTO DE LA GRASA DEL MESO Y AIRE LIBRE FUERA DEL COLON



TAC PLANO SAGITAL: ENGROSAMIENTO PARIETAL, CON ENRARCIMIENTO DE LA GRASA Y AIRE LIBRE FUERA DEL COLON



TAC PLANO CORONAL: ENGROSAMIENTO PARIETAL, CON ENRARCIMIENTO DE LA GRASA Y AIRE LIBRE FUERA DEL COLON

El tratamiento de la diverticulitis no complicada es eminentemente médico, y puede y debe hacerse en forma *ambulatoria*, si el cuadro clínico y el paciente cumplen ciertos requisitos:

- El dolor abdominal es moderado
- Sólo se registra febrícula
- Hay hallazgos mínimos en el examen físico
- La leucocitosis es moderada
- Hay ausencia de signos peritoneales
- Hay ausencia de factores de riesgo (inmunosupresión o comorbilidad)
- Hay buen apoyo familiar o social
- Puede recibir medicación por boca

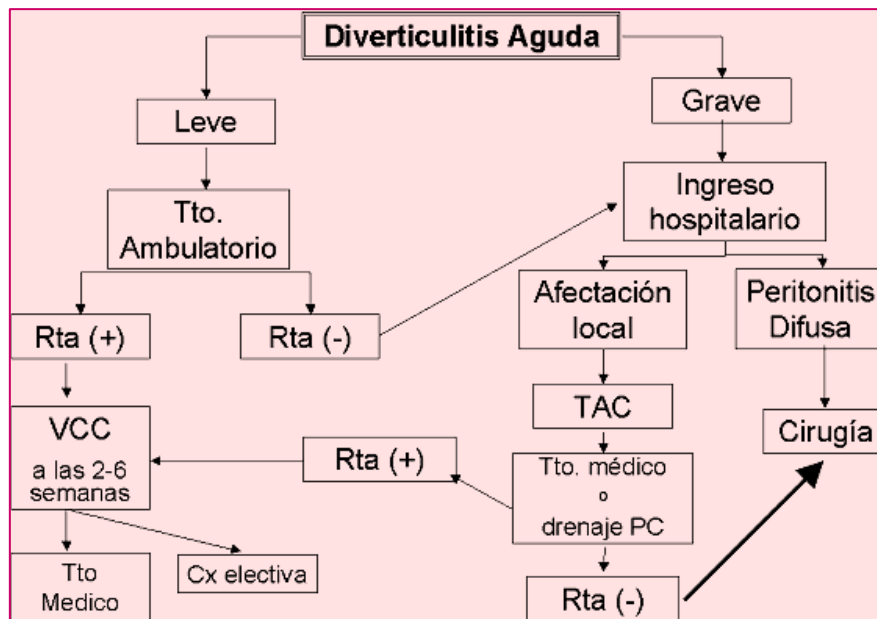
Se prescribirá:

1. Reposo en cama
2. Media dieta sin residuos
3. Amoxicilina-clavulánico 875/125 mg oral c/12 h durante 10 días y
4. Paracetamol oral 1 gr cada 8 h. Controles cada 48 h.

De no cumplirse con estos requisitos o ante la falta de mejoría del paciente en 48 a 72 horas, el paciente debe ser internado y comenzar con un tratamiento más agresivo:

1. Hidratación parenteral y ayuno
2. Antibioticoterapia: de inicio debe cubrirse empíricamente la presencia de *Escherichia coli* y *Bacteroides fragilis*, la asociación más comúnmente usada es: gentamicina 80 mg c/8 h (si la función renal es normal) y metronidazol 500 mg c/8 h, y
3. Analgésicos antiinflamatorios EV





### Estadio 2c: Diverticulitis recurrente

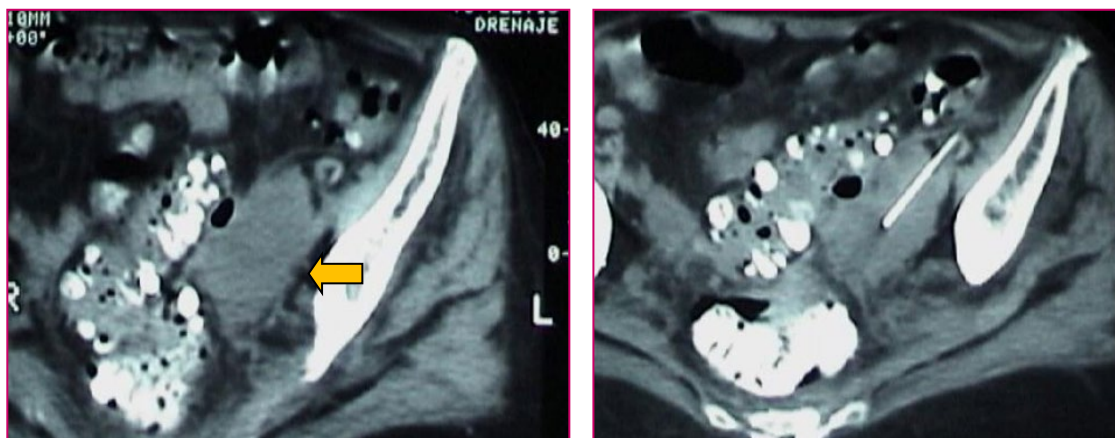El riesgo de recurrencia de los episodios de diverticulitis y su magnitud depende de varios factores: la edad y el estado general del paciente, sus comorbilidades, la magnitud y duración del primer episodio, la extensión de la enfermedad diverticular, etc. Pero en forma general se puede decir que el 25 % de las diverticulitis tendrán recurrencias; y si bien la magnitud de esas recurrencias depende de los mismos factores, la probabilidad de complicarse aumenta con las sucesivas recurrencias. Esta circunstancia demostrada por un estudio epidemiológico clásico (PARKS, 1969), ha hecho que varios autores hayan considerado que los pacientes que tienen un segundo episodio deben ser tratados con cirugía electiva de exéresis. El tratamiento médico después del primer episodio, es similar al del SCAD ya mencionado en las páginas precedentes.

## Estadio 3: Diverticulitis complicada

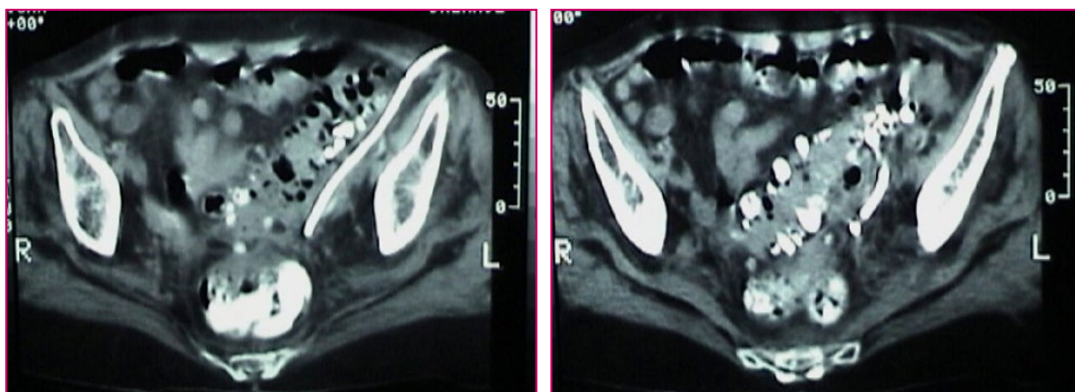
### Estadio 3a: Abscesos

Los abscesos causados por la perforación diverticular pueden localizarse: vecinos al colon donde se originaron, o a distancia por diseminación

hematógena: en la pelvis, el retroperitoneo o el hígado. Si bien la localización establece algunas diferencias en el manejo de los abscesos, la sintomatología se presentará con fiebre alta y leucocitosis persistentes a pesar del tratamiento antibiótico; y en ocasiones, cuando el absceso es grande con la palpación de una masa dolorosa en la exploración abdominal, rectal o vaginal. El diagnóstico por imágenes puede hacerse por ecografía y con más precisión y representación espacial mediante una tomografía computarizada de alta definición.



1: ABSCESO PELVIANO COLECCIÓN PERICÓLICA CON AIRE LIBRE 2: ABSCESO PELVIANO: DRENAJE PERCUTÁNEO



3: ABSCESO PELVIANO: PARCIALMENTE DRENADO 4: ABSCESO PELVIANO: TOTALMENTE DRENADO

El tratamiento depende de su tamaño, está indicado hacer un *drenaje percutáneo* en los abscesos de más de 5 cm accesibles a la punción,

colocando un catéter autofijable (*pig tail*) bajo control de ecografía o tomografía computarizada, utilizando para ello la técnica de Seldinger. El catéter debe lavarse diariamente para permitir el flujo del contenido purulento al exterior. Son contraindicaciones para este método los abscesos multiloculares y aquellos cuya localización los hace inaccesibles, por interposición de órganos nobles o solamente por su ubicación; en esos casos está indicado llevar al paciente directamente a cirugía para drenarlo; y lo mismo sucede ante el fracaso del tratamiento percutáneo. Aquí hay que recalcar que lo importante es no demorar la decisión de operarlo, haciendo un estricto seguimiento clínico y por imágenes de la evolución.

Las colecciones intra-abdominales como complicación de la enfermedad diverticular han sido sistematizadas por HINCHEY, modificada posteriormente, en una clasificación de gran utilidad práctica.

- **Estadio I    Absceso pericolónico**
- **Estadio II    Absceso a distancia**
  - **IIa: accesible al drenaje percutáneo**
  - **IIb: abscesos complejos asociados o no a fístulas**
- **Estadio III    Peritonitis purulenta**  
(generalizada por ruptura de un absceso)
- **Estadio IV    Peritonitis fecal**  
(perforación **libre** de un divertículo)

Esta clasificación es muy útil para definir el tratamiento de las colecciones, ya que los estadios I y II son pasibles de tratamiento con drenaje percutáneos de las colecciones y soporte médico con hidratación parenteral y antibióticos. En tanto, los estadios III, IV y los fracasos del tratamiento percutáneo en los estadios I y II son pasibles de cirugía laparoscópica con resección del

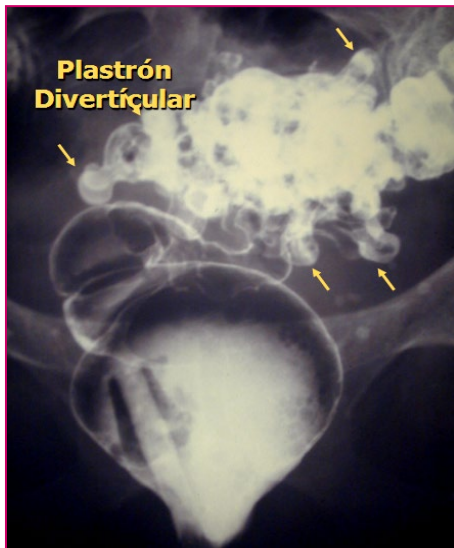segmento de colon afectado, un adecuado lavado peritoneal y la derivación fecal mediante la construcción de colostomías (RAFFERTY y col.).

### *Estadio 3b: Plastrón obstructivo o forma pseudotumoral*

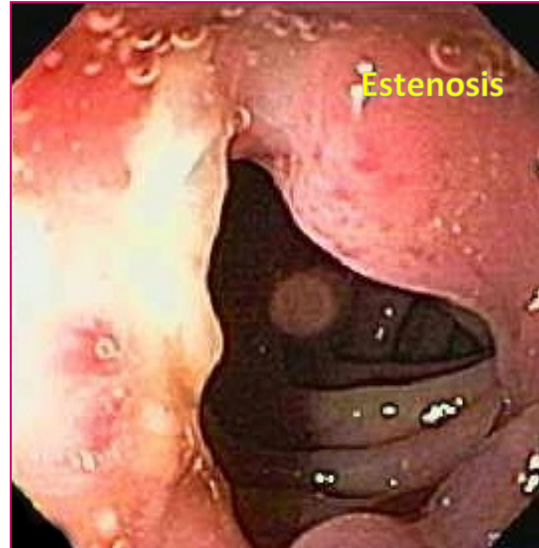
Cuando existe algún grado de permeación del contenido diverticular debido a macro o micro perforaciones, se provocan adherencias viscerales, gran inflamación de los tejidos laxos peri-colónicos y de la propia pared del colon; lo que resulta en algún grado de oclusión de la luz. Debido a que los síntomas coinciden con los de los tumores malignos de la región y en algunas ocasiones es muy difícil hacer el diagnóstico diferencial, por eso se la conoce también como *forma pseudo tumoral*.

El diagnóstico se establecerá por endoscopia con biopsia con baja insuflación y mediante una tomografía axial computarizada con contraste oral y EV, pero en ningún caso puede afirmarse que no se trata de un cáncer de colon hasta que sea resecado quirúrgicamente. Como siempre hay algún grado de obstrucción, el tratamiento es la resección quirúrgica del sector afectado y su meso con la finalidad de tratar la obstrucción, considerando extenderla moderadamente si hay enfermedad diverticular evidente por encima o por debajo de la zona obstruida.

Actualmente se prefiere la reconstrucción primaria del tránsito colónico mediante una anastomosis termino-terminal en el mismo acto quirúrgico, previa limpieza mecánica preoperatoria o peroperatoria del colon.



RX COLON X ENEMA: PLastrón DIVERTICULAR



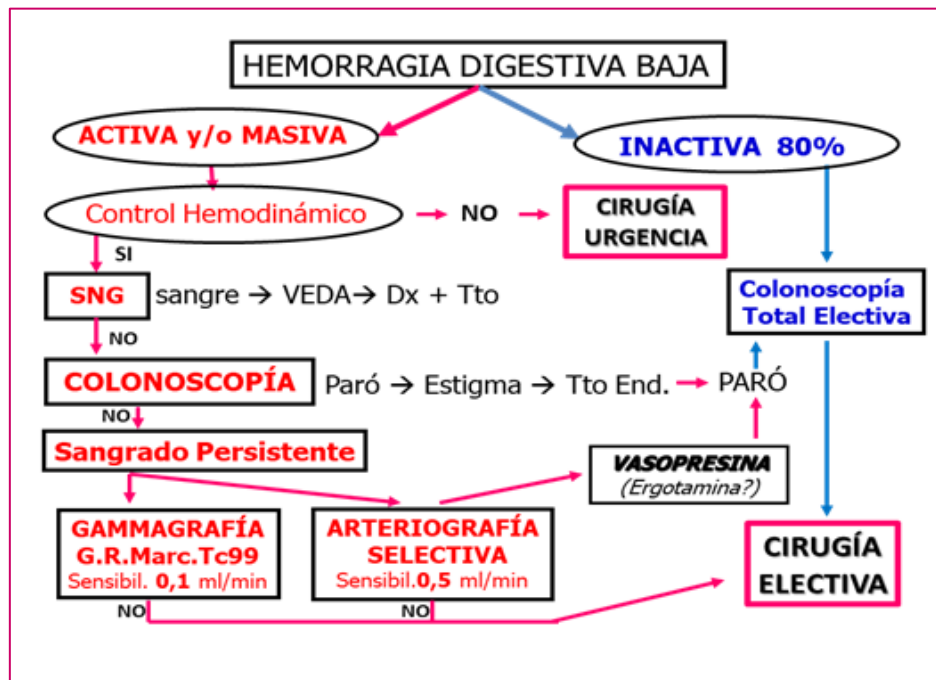
ENDOSCOPIA: SUBOCCLUSIÓN POR TUMOR DIVERTICULAR

### *Estadio 3c: Hemorragia digestiva baja*

El sangrado diverticular es la causa más frecuente de hemorragias digestivas bajas en pacientes menores de 55 años, y se estima que entre el 3 y 5 % de pacientes con enfermedad diverticular tienen al menos un episodio de sangrado. Ello es posible porque los divertículos mucosos se hernian a través de las zonas débiles por donde se introducen los vasos sanguíneos en la capa muscular, y están en íntimo contacto con ellos, de modo que el desgarramiento de sus paredes puede implicar la lesión de un vaso. Además, la miocosis (*elastosis con hipertrofia de la capa muscular lisa*) provoca trastornos del retorno venoso desde la mucosa, en un principio sin obstáculo para la irrigación arterial, generando dilataciones de la microcirculación mucosa denominadas angiodisplasias, que acentúan aún más el peligro de sangrado, y en ocasiones son la causa principal.

La mayoría de las hemorragias digestivas bajas están localizadas en el colon derecho (70 %), a pesar que los divertículos son más frecuentes en el sigmoide, y ceden espontáneamente luego de provocar algún grado de repercusión hemodinámica con hipotensión arterial. Son predisponentes: la edad avanzada, la constipación y la medicación con AINES.

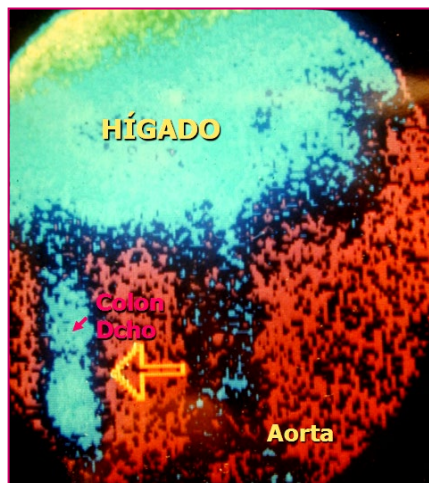
Es útil denominarlas *activas* cuando aún están sangrando y *pasivas* cuando la hemorragia ha cesado; *masivas* a las que producen repercusión hemodinámica y *no masivas* a las que no la provocan.



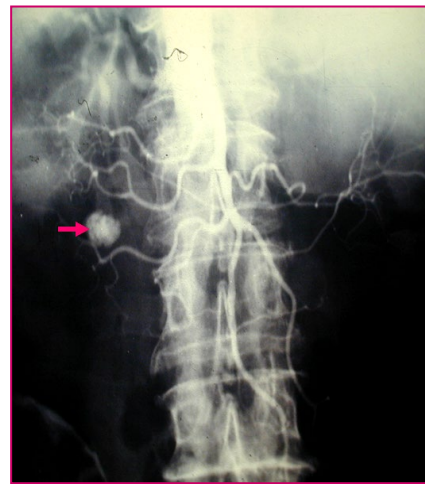El problema tradicional de los cirujanos en el tratamiento de las hemorragias digestivas bajas ha sido localizar el sitio de sangrado para resecarlo si fuera necesario, pues durante la cirugía se ve todo el colon con sangre y ya no es posible identificar el sitio de sangrado.

La arteriografía nos permite diagnosticar el sitio si el sangrado es superior a 0,5 ml/min (si es menor no llega a verse porque el contraste se mezcla rápidamente con el contenido intestinal) y además realizar un intento de tratamiento por inyección intraarterial de fármacos vasopresores (vasopresina 0,2 a 0,4 U/min durante varias horas) o embolizando selectivamente el vaso sangrante, lo que tiene riesgo de producir lesiones isquémicas. Por lo que, si se cuenta con ella, se la prefiere para los sangrados activos y masivos, y ante su fracaso se interviene el paciente haciendo una resección hemostática de la zona identificada.

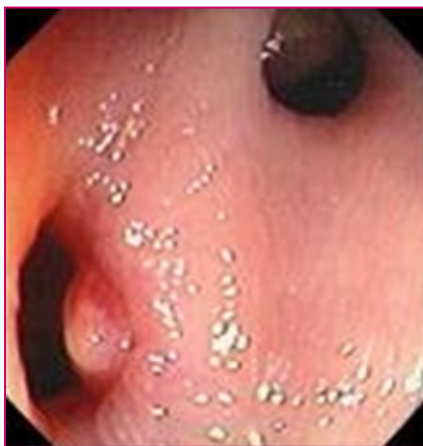La resonancia magnética nuclear (RNM), usando como contraste glóbulos rojos marcados con tecnecio<sup>99</sup> es menos invasiva y muestra el sitio de sangrado con un flujo de sólo 0,1 ml/min, ya que se acumula en la zona; pero no permite realizar maniobras hemostáticas. Cuando se cuenta con una gammacámara y el Tc<sup>99</sup>, es el estudio recomendado antes de intervenir una hemorragia intraluminal del colon.



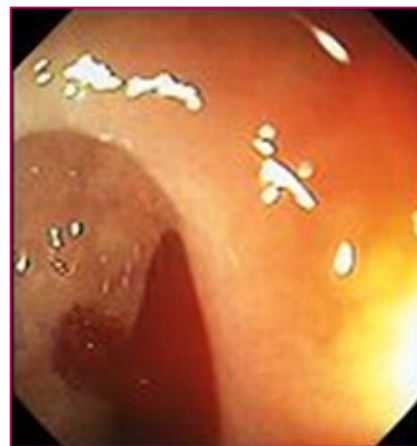
GAMMACÁMARA Tc<sup>99</sup>: SANGRADO DE COLON DERECHO



ARTERIOGRAFÍA MESENTÉRICA CON ZONA HEMORRÁGICA



ENDOSCOPIA: ESTIGMAS DE SANGRADO DIVERTICULAR



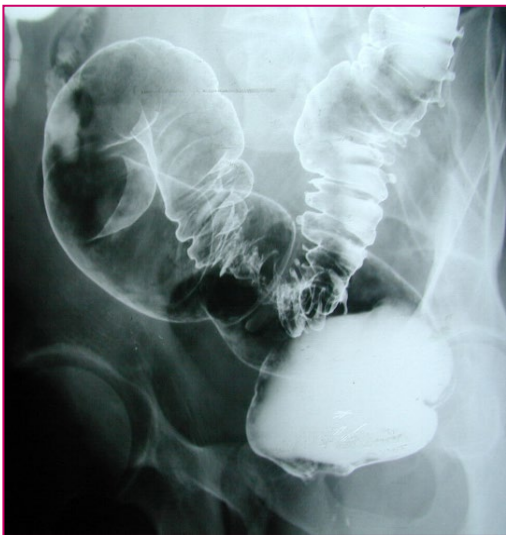ENDOSCOPIA: DIVERTÍCULOS COLÓNICOS SANGRANDO

*Estadio 3d: Fístulas a órganos vecinos*

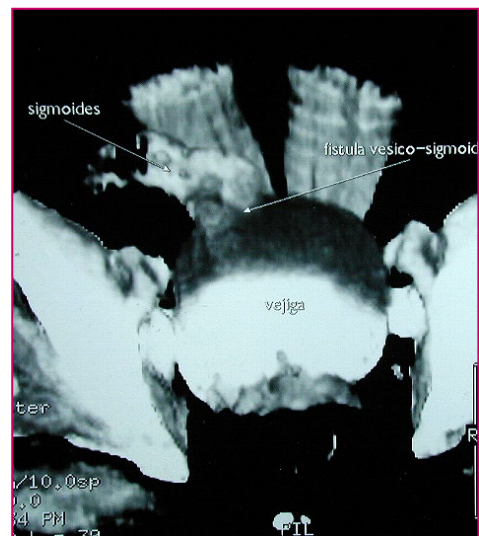
Es una de las complicaciones más raras, pero la formación de un plastrón peridiverticular puede dar lugar a una fístula colo-cutánea, colo-entérica, colo-vaginal o más frecuentemente colo-vesical, entre un divertículo sigmoideo perforado y la cara posterior de la vejiga. Se manifiesta clínicamente con neumaturia e infecciones urinarias reiteradas.

Se diagnostica por imágenes mediante una radiografía de colon por enema en la que se tiñe la vejiga y en ocasiones se puede identificar la comunicación; o una resonancia nuclear magnética que muestre el sigmoideo diverticular y la fístula.

El tratamiento es la resección quirúrgica de la fístula, para lo cual hoy se prefiere utilizar la vía video-laparoscópica, realizando la resección de una «pastilla» de pared vesical alrededor de la fístula y el cierre en dos planos continuos de la pared vesical, más la resección segmentaria del colon sigmoideo con anastomosis primaria colo-rectal, colocando al epiplón entre ambas suturas para impedir la rara circunstancia de una re-fistulización.

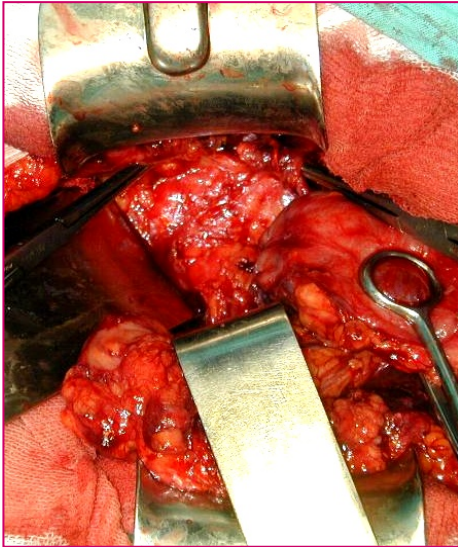


MUCOSOGRAFÍA C / DIVERTÍCULOS Y FÍSTULA VESICAL

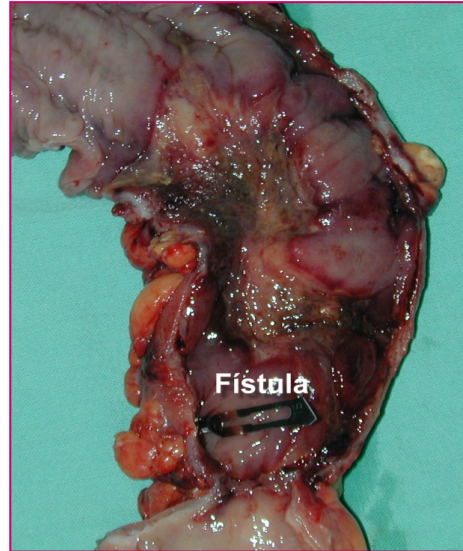


RNM DE FÍSTULA COLO-VESICAL





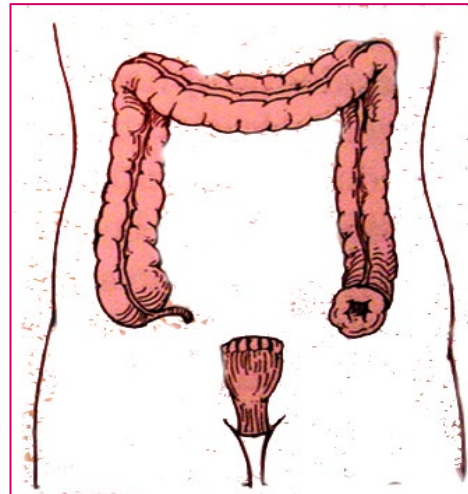
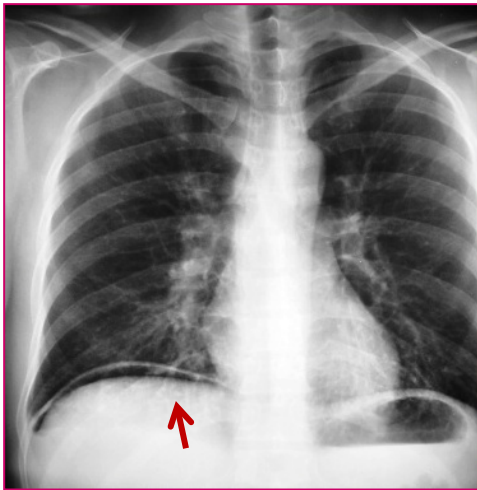
CIRUGÍA ABIERTA DE FÍSTULA COLO-VESICAL



PIEZA OPERATORIA DE FÍSTULA COLO-VESICAL

### *Estadio 3e: Perforación en cavidad peritoneal*

Los pacientes en los que se perfora un divertículo en cavidad libre se presentan como un abdomen agudo inflamatorio acompañado de compromiso séptico severo. El diagnóstico de un cuadro perforativo diverticular es básicamente clínico, con un dolor intenso de aparición brusca, acompañado de defensa o contractura parietal; pero puede ayudar la realización de una radiografía tele de tórax o una radiografía simple de abdomen de pie, en la cual se pueda observar el neumoperitoneo que habitualmente acompaña el cuadro; aunque no se debe retrasar la exploración quirúrgica del abdomen. Son pacientes que se benefician con una rápida resolución quirúrgica de la causa y una toilette peitoneal minuciosa, para luego estabilizar su medio interno con administración temprana de antibióticos IV adecuados para cubrir gérmenes aeróbicos y anaeróbicos. El seguimiento se hará en la unidad de cuidados intensivos.



RX TELE DE TÓRAX: NEUMOPERITONEO      OPERACIÓN DE HARTMANN (SIGMOIDECTOMÍA + COLOSTOMÍA ILÍACA)

Se proponen esquemas antibióticos de probada eficacia en estos cuadros:

1. Ampicilina 2 gr c/6 h + gentamicina 2 mg/kg c/8 h + metronidazol 500 mg c/6 h
2. Imipenem 500 mg c/6 h o
3. Piperacilina-tazobactam 4000/500 mg c/6 h.

Se ha demostrado que la administración temprana del esquema antibiótico adecuado, incide fuertemente en la resolución de la peritonitis, ya sea purulenta o estercorácea, sin embargo, globalmente la peritonitis purulenta tiene una mortalidad de 6 % y la peritonitis fecal 35 %.

El tratamiento quirúrgico en urgencia de este cuadro, además de un lavado riguroso de todos los compartimientos del abdomen con abundante solución fisiológica, incluye clásicamente la resección en dos tiempos de la zona del colon afectada y la construcción de una colostomía ilíaca temporaria, es la clásica operación de Hartmann.

Sin embargo, en la actualidad y en casos seleccionados con buen estado local de la zona y de las bocas a anastomosar, en los cuales haya transcurrido un tiempo corto desde el comienzo del cuadro y no haya riesgo de peritonitis residual; se prefiere hacer una anastomosis primaria colorrectal. Los

resultados son similares y se evita al paciente llevar una colostomía por dos a tres meses y el riesgo de una segunda operación para reconstruir el tránsito.

## Referencias bibliográficas

- ALDOORI WH, GIOVANNUCCI EL, RIMM EB, WING AL, TRICHOPOULOS DV, WILLETT WC. A prospective study of diet and the risk of symptomatic diverticular disease in men. *Am J Clin Nutr*. 1994;60(5):757-764. doi:10.1093/ajcn/60.5.757
- CHAPMAN JR, DOZOIS EJ, WOLFF BG, *et al*. Diverticulitis: A progressive disease? Do multiple recurrences predict less favorable outcomes? *Ann Surg*. 2006;243(6):876-880. doi:10.1097/01.sla.0000219682.98158.11
- FLOCH MH, WHITE J. Diverticulitis: New Concepts and New Therapies. *J Cl Gastroenterol*. 2005;39(5):355-356. doi:10.1097/01.mcg.0000159264.27986.1f
- HINCHEY EJ, SCHAAL PGH, RICHARDS GK. Treatment of perforated diverticular disease of the colon. *Adv Surg*. 1978;12:86-109.
- PARKS TG. Natural history of diverticular disease of the colon. A review of 521 cases. *BMJ*. 1969;4(5684):639-642. doi:10.1136/bmj.4.5684.639
- PISCOPO N, ELLUL P. Diverticular Disease: A Review on Pathophysiology and Recent Evidence. *Ulster Med J*. 2020;89(2):83-88.
- RAFFERTY J, SHELLITO P, HYMAN N, BUIE W. Practice Parameters for Sigmoid Diverticulitis. *Dis Colon Rectum*. 2006;49(7):939-944. doi:10.1007/s10350-006-0578-2
- REZAPOUR M, SAIMA A, STOLLMAN N. Diverticular Disease: An Update on Pathogenesis and Management. *Gut Liver*. 2018;12(2):125-132. doi:10.5009/gnl16552
- SCHEMBRIA J, BONELLOA J, CHRISTODOULOU D, KTSANOSB K, ELLULA P. Segmental colitis associated with diverticulosis: is it the coexistence of colonic diverticulosis and inflammatory bowel disease? *Ann Gastroenterol*. 2017;30(3):257-261. doi:10.20524/aog.2017.0126
- SHETH AA, LONGO W, FLOCH MH. Diverticular Disease and Diverticulitis. *Am J Gastroenterol*. 2008;103(6):1550-1556. doi:10.1111/j.1572-0241.2008.01879.x
- STOLLMAN N, RASKIN JB. Diverticular disease of the colon. *Lancet*. 2004;363:631-639. doi:10.1016/S0140-6736(04)15597-9
- ZULLO A. Medical hypothesis: speculating on the pathogenesis of acute diverticulitis. *Ann Gastroenterol*. 2018;31(6):747-749. doi:10.20524/aog.2018.0315

# Pólipos colónicos y su potencial malignización

**DRES. CARLOS VACCARO, MARIANO MARCOLONGO Y  
NICOLÁS RESIO**

## **Epidemiología y presentación clínica**

Los pólipos colorrectales son extremadamente comunes en los países de Occidente. Estudios efectuados en autopsias reportan una incidencia de más del 30 % en personas mayores de 60 años.<sup>[1]</sup> Su importancia radica en su potencial transformación maligna, estimándose que 1 de cada 5 pólipos progresan a lesiones malignas. Esta secuencia adenoma-carcinoma es resultado de una acumulación de múltiples mutaciones. En las formas esporádicas estas mutaciones son adquiridas y no heredables, requiriendo un tiempo prolongado (estimado en 10 años) para producir un fenotipo maligno.<sup>[2]</sup> En las formas hereditarias, las mutaciones son germinales y por lo tanto heredables. En general, esto se produce en forma autosómica dominante y según la forma clínica se afectan diferente tipo de genes (ej.: APC en la poliposis adenomatosa familiar, MLH1 y MSH2 en el síndrome de Lynch). Estas formas hereditarias son menos frecuentes (5 % del total de las neoplasias) y presentan una progresión adenoma-carcinoma acelerada. El detalle de estas formas hereditarias escapa al objetivo del presente capítulo.

Clínicamente, los pólipos pueden ocasionalmente causar sangrado digestivo evidente o, muy raramente, síntomas de suboclusión intestinal. Sin

embargo, la mayoría son lesiones asintomáticas detectadas por rastreo o en estudios diagnósticos realizados por otros motivos.

## Clasificación

Macroscópicamente, un pólipo es clasificado como *pediculado*, *subpediculado* o *sésil* (FIGURA 1). Histológicamente, los pólipos son clasificados como *neoplásicos* (adenomas) o *no neoplásicos*. Los no neoplásicos no tienen potencial maligno e incluyen a los pólipos hiperplásicos, hamartomas, agregados linfoides y pólipos inflamatorios. Los pólipos neoplásicos o adenomas, tienen potencial maligno y son clasificados de acuerdo a la Organización Mundial de la Salud como *tubulares*, *túbulo-vellosos* o *vellosos*, dependiendo de la presencia y proporción del componente vellosos. Aproximadamente, el 70 % de los pólipos removidos en la colonoscopia son adenomas.<sup>[3]</sup> Entre el 70 % al 85 % de éstos son clasificados como tubulares (0-25 % de tejido vellosos), 10-25 % como túbulo-vellosos (25-75 % de tejido vellosos), y menos del 5 % como adenomas vellosos (75-100 % de tejido vellosos).

Actualmente, se considera que todo adenoma presenta algún grado de displasia. Se recomienda limitar la clasificación de la displasia en bajo o alto grado, para reducir el problema de la variación interobservador. La displasia de alto grado incluye cambios histológicos previamente denominados como carcinoma *in situ*, «intraepitelial», «intramucoso» o «focal». Si bien histopatológicamente hay diferencias sutiles, es recomendable abandonar estos términos ya que acarrear interpretaciones erróneas acerca de la trascendencia clínica, pudiendo esto conducir a tratamientos equivocados.

Otro término de creciente utilización es el de «adenoma avanzado», que según la definición del National Polyp Study, son los mayores o iguales a 1 cm de diámetro, o que contienen abundante componente vellosos o displasia de alto grado. Este tipo de lesiones son las que tienen mayor relevancia clínica.

## Adenomas planos

La establecida secuencia adenoma-carcinoma refuerza el concepto de que el CCR surge de pólipos visibles (y por ende fácilmente detectables) y constituye la base de la actual recomendación del rastreo. No obstante, estudios realizados en Oriente indican que las neoplasias colorrectales no polipoideas (adenomas planos y/o deprimidos) contribuirían en el desarrollo del cáncer colorrectal de dicha región. Estudios japoneses describen una vía alternativa en la formación del cáncer colorrectal, a través de las neoplasias colorrectales no polipoideas (adenomas planos y/o deprimidos),<sup>[4]</sup> las cuales, aunque menores en tamaño que su contraparte polipoidea, pueden estar asociadas con una incidencia mayor de displasia de alto grado. Dichas lesiones, morfológicamente aparecen como ligeramente elevadas, completamente planas o ligeramente deprimidas comparadas con la mucosa normal.

La incidencia y significación de estas lesiones en los países de Occidente es controvertida. Algunos expertos norteamericanos consideran que los tumores planos y/o deprimidos no son lesiones patológicas diferentes sino simplemente adenomas polipoideos pequeños y que la alta incidencia de displasia de alto grado reportada en Japón puede ser atribuida a las diferencias en los criterios diagnósticos utilizados.<sup>[5]</sup> Sin embargo, un estudio realizado en el Reino Unido encontró un 4 % de lesiones planas en 3000 pacientes asintomáticos rastreados con sigmoidoscopia flexible, pero todas ellas estaban asociadas con características histológicas avanzadas (displasia de alto grado o carcinoma). En otro estudio británico que involucró a 1000 pacientes, la incidencia de lesiones planas fue de alrededor del 12 %, destacándose que el riesgo de displasia severa o cáncer era del 4 % en las lesiones planas y del 75 % en las lesiones deprimidas.<sup>[6]</sup>

Más recientemente, investigadores norteamericanos evaluaron la prevalencia de adenomas colorrectales planos y deprimidos en los Estados Unidos en un estudio prospectivo de 221 pacientes. Este grupo realizó cromoscopia del colon izquierdo (desde el ángulo esplénico hasta el recto) en

todos los pacientes en las lesiones sospechosas de las zonas restantes. Los estudios endoscópicos fueron presenciados por investigadores japoneses quienes tenían experiencia en la detección de dichas lesiones. Las neoplasias colorrectales no polipoideas (adenomas planos y/o deprimidos) fueron halladas en 22,7 % de los pacientes. Éstas tenían mayor proporción de componente adenomatoso y carcinoma invasivo que su contraparte polipoidea, lo que sugiere una importante prevalencia de adenomas no polipoideos colorrectales planos y/o deprimidos en Occidente y que estas lesiones muestran características biológicas significativamente diferentes de los adenomas polipoideos.

Sin embargo, de acuerdo a análisis del National Polyp Study el riesgo de progresión a la malignidad en aquellos pacientes con neoplasias no polipoideas, no es mayor que el de aquellos con pólipos adenomatosos y que los pacientes con neoplasias no polipoideas en la colonoscopia inicial, no tiene un riesgo aumentado de adenomas metacrónicos avanzados. Los hallazgos del estudio también enfatizan la comprobada eficacia en la reducción del CCR usando colonoscopia convencional y removiendo todas las lesiones mucosas independientemente del tamaño. Así, es importante remarcar que aunque probablemente este tema seguirá siendo objeto de debate durante algún tiempo, el reconocimiento de estos adenomas o cánceres no polipoideos planos y/o deprimidos puede servir para optimizar la probada eficacia de la resección colonoscópica de los adenomas en la prevención de cáncer colorectal.

## **Manejo endoscópico**

La mayoría de los pólipos pequeños son adenomas con mínimo potencial maligno (la probabilidad de que ya exista cáncer en un pólipo de pequeño es muy menor al 1 %).

Los pólipos detectados en el colon por enema o colonoscopia virtuales deben ser resecados si su tamaño supera los 6 mm. Por su parte, la mayoría de los pólipos diagnosticados durante la colonoscopia deberían ser

completamente removidos al momento del diagnóstico. La resección quirúrgica está limitada a los casos donde un endoscopista experimentado considera que hay pocas posibilidades de resección completa (aún en varias sesiones). La mayoría de los pólipos pediculados pueden ser resecados con lazo de polipectomía. La biopsia parcial no está recomendada. Los pólipos sésiles grandes (mayores a 2 cm), usualmente requieren resección por partes (*piecemeal*), y en este caso recuperar y estudiar todos los fragmentos es obligatorio. La inyección de solución salina en la submucosa debajo de pólipos sésiles grandes o planos (polipectomía asistida con solución salina) puede facilitar la resección y disminuir el riesgo de perforación, especialmente en el colon derecho. En caso de resección exitosa el paciente deberá ser controlado con una nueva colonoscopia en 3 a 6 meses para determinar si la resección ha sido completa. Si se detecta pólipo residual, deberá ser resecado y su remoción completa deberá ser documentada en un intervalo de 3 a 6 meses. Si la resección completa no es posible después de 2 o 3 estudios, los pacientes deben ser tratados quirúrgicamente.

### **Vigilancia postpolipectomía**

El objetivo de la vigilancia es detectar y resecar los adenomas, los subsiguientes adenomas metacrónicos y los pólipos sincrónicos que eventualmente pueden pasar desapercibidos en la colonoscopia. La incidencia de pólipos metacrónicos ha sido estimada en 20 a 50 % dependiendo de los intervalos de seguimiento utilizados.

El análisis de la distribución y los hallazgos de la colonoscopia sugiere que el tiempo promedio que toma un adenoma avanzado en desarrollarse a partir de una mucosa colónica de apariencia normal es de aproximadamente 5 años y para desarrollar un cáncer es de aproximadamente 10 años. En el National Polyp Study, la colonoscopia realizada después de 3 años de remover los pólipos adenomatosos, detectó adenomas avanzados con la misma efectividad que el seguimiento con colonoscopia al año. A los 3 años, sólo 3,3 % de los pacientes de cada grupo tenía adenomas avanzados. Así, este



estudio pionero inicialmente recomendó un intervalo de al menos 3 años antes de la colonoscopia de vigilancia después de diagnóstico inicial de pólipo adenomatoso.

Ulteriores análisis de los datos del National Polyp Study y datos más recientes de estudios de vigilancia post-polipectomía, indican que es posible una estratificación de riesgo de la recurrencia de adenomas, en base a las características iniciales de cada caso. Los pacientes con alto riesgo relativo de desarrollar adenomas avanzados durante el seguimiento, incluyen aquellos con múltiples adenomas (más de 2), adenomas grandes (mayores de 1 cm), adenomas con displasia de alto grado, o antecedentes familiares de primer grado de cáncer colorrectal. Estos pacientes deberán hacer su primer colonoscopia de vigilancia a los 3 años. Los pacientes con bajo riesgo de adenomas avanzados metacrónicos incluyen aquellos con uno o dos adenomas tubulares pequeños y sin historia familiar de cáncer colorrectal. Para estos pacientes, su primer colonoscopia de vigilancia puede ser diferida en forma segura por al menos 5 años. En pacientes ancianos con este bajo riesgo, especialmente aquellos con comorbilidades substanciales, ningún seguimiento estaría indicado. Datos del National Polyp Study y experiencias reportadas recientemente con el rastreo colonoscópico, indican que después de una endoscopia de seguimiento sin pólipos, el subsiguiente intervalo de vigilancia seguro es de 5 años, y para pacientes seleccionados añosos con comorbilidades, ningún seguimiento estaría indicado.

### **Aspectos técnicos de la polipectomía endoscópica**

Por lo antes dicho, la polipectomía endoscópica se transforma en un instrumento fundamental para la prevención del CCR. En ciertas circunstancias, la polipectomía representa un desafío aun para endoscopistas experimentados. Las características que en oportunidades tornan dificultosa a la polipectomía son el tamaño de los pólipos, las lesiones sésiles, su ubicación en el ciego o el poseer focos de malignidad (pólipo maligno). No obstante, cada una de estas situaciones y sus posibles complicaciones pueden

ser enfrentadas con eficacia y seguridad gracias los avances en las técnicas y en el instrumental con el que se cuenta en la actualidad. A continuación se desarrolla el enfoque actual de las situaciones que habitualmente acarrearán dificultades en la terapéutica endoscópica.

Los pólipos pequeños pueden ser resecados usando diferentes técnicas. Habitualmente se utilizan pinzas de biopsia o ansas de polipectomía con o sin electrocauterio. Debe tenerse presente que las lesiones pequeñas, justamente por su tamaño, tienen un riesgo no despreciable de perforación (especialmente en la delgada pared del colon derecho) por el uso del electrocauterio o de sangrado cuando se utiliza la técnica «fría». Un estudio acerca de los diferentes métodos de resección de pólipos diminutos, encontró una alta tasa (29 %) de resección incompleta usando pinza de biopsia caliente. Sin embargo, habitualmente el grado de destrucción asociado a la fulguración es considerado suficiente.

Ante la presencia de pólipos múltiples, el manejo es el mismo aunque en estas circunstancias, la técnica con *neodymium: yttrium-aluminum-garnet* (Nd: YAG)— o coagulación con plasma argón (APC) presentaría algunas ventajas. Por ejemplo, la coagulación con plasma argón ofrece un máximo de penetración parietal de 3 mm, lo que le otorga un margen de seguridad adecuado siendo además más económico y eficaz para esta indicación.

Cuando las lesiones son de mayor tamaño, la técnica de resección depende de si el pólipo es pediculado o sésil. Para los primeros, el asa deberá ser ubicada rodeando al pedículo, inmediatamente por debajo de la cabeza del pólipo. Esta posición permite al endoscopista tomar el pedículo residual empleando el asa como torniquete en caso de presentarse sangrado arterial tras la resección. El pólipo se ubicará en la luz del intestino quedando libre de contacto con la mucosa para evitar la quemadura por la energía transmitida a través de la cabeza del pólipo. El sangrado de los pólipos con pedículos gruesos puede prevenirse mediante la inyección de solución fisiológica en el mismo pedículo por debajo del lugar donde se realizará el corte. Las ansas desmontables (*endo-loops*) pueden utilizarse en estas situaciones,

colocándose por debajo del lugar donde luego se realizará el corte. Sin embargo, los resultados de esta técnica son cuestionables, siendo utilizadas por algunos autores sólo en caso de pólipos con pedículos excepcionalmente gruesos.

Los pólipos sésiles grandes o pequeños, pueden ser manejados con asa de polipectomía. Especialmente compleja es la resección de los pólipos que se extienden a través de dos haustras, abarcan más de un tercio de la circunferencia o tienen características de malignidad. Los pólipos grandes pueden ser resecados con mayor eficacia y seguridad si se utiliza una técnica de polipectomía asistida con solución fisiológica (también llamada mucosectomía o resección mucosa endoscópica). Esto puede asociarse con la técnica de resección en trozos (*piecemeal*), removiendo fragmentos de 10-15 mm, disminuyendo de esta manera el riesgo de sangrado, perforación y atrapamiento del ansa.

Para la resección de las lesiones planas y/o deprimidas, la técnica de elección es la polipectomía asistida con previa inyección de solución salina en la submucosa. La cromosondoscopia con índigo carmín o azul de metileno se recomienda antes de la escisión para establecer los márgenes de resección. La mucosa y la submucosa son removidas en una pieza o en varias, dejando la muscular propia expuesta.

### **Tatuaje del sitio de polipectomía**

En los casos en que se sospeche la necesidad ulterior de revisión endoscópica o resección quirúrgica (pólipos de gran tamaño o con áreas de induración) es de utilidad marcar («tatuar») el sitio de la polipectomía con tinta china diluida en solución salina al 1:100 inyectada de manera tangencial en la submucosa en los cuatro cuadrantes de la base del pólipo. Esta maniobra es especialmente importante en lesiones que no se encuentran en el ciego, que es prácticamente el único lugar donde la colonoscopia es confiable para determinar la localización. Esta marcación es permanente y

evidenciable desde la mucosa y la serosa. De esta forma facilita su posterior localización a través de métodos endoscópicos o quirúrgicos.

## Complicaciones de la polipectomía

Las perforaciones durante la colonoscopia pueden ser consecuencia de la fuerza mecánica ejercida sobre la pared intestinal, resultado de la sobredistensión gaseosa (especialmente en el ciego) o de los procedimientos terapéuticos. La polipectomía está asociada con una tasa de perforación que varía entre 0,1 a 0,3 %. Si bien la mayoría de las perforaciones producidas por fuerza mecánica requieren cirugía, aquellas producidas luego de la polipectomía tienen evolución variable. Los cuadros más frecuentes son los conocidos como «síndrome de coagulación post-polipectomía o quemadura transmural» cuya prevalencia es de alrededor del 1%. Esto ocurre generalmente cuando se libera un exceso de energía durante la polipectomía y a menudo sucede cuando el cierre del asa es demasiado lento. La mayoría de estos pacientes pueden manejarse con tratamiento conservador que incluya hidratación, analgésicos, antibióticos y evaluación clínica, resolviéndose habitualmente el cuadro en 1 a 3 días. Las lesiones con perforación libre requieren cirugía. En los últimos años, en nuestra institución, se ha utilizado el abordaje laparoscópico con buenos resultados. Más recientemente, se ha propuesto el tratamiento de las pequeñas perforaciones con la colocación de clips.

El sangrado es otra de las posibles complicaciones tras la resección de pólipos y su índice es de entre 1,4 a 2,7 %. Actualmente, múltiples opciones terapéuticas endoscópicas, que incluyen la inyección de adrenalina o esclerosantes, coagulación electrotérmica (bipolar, multipolar, plasma argón), clips endoscópicos, ligadura con bandas elásticas y asas desmontables, pueden usarse para detener el sangrado inmediato o tardío. La elección del método dependerá de la disponibilidad y experiencia en el uso. Eventualmente, si los métodos endoscópicos fracasan se deberá optar por la angiografía intervencionista o más frecuentemente por la cirugía.

## El pólipo maligno

Se define como pólipo maligno a aquel que tiene un cáncer invasor, esto es una invasión neoplásica de la submucosa y por ende potencial metastásico. Es crucial diferenciar esta situación a la descrita anteriormente donde la invasión se limitaba a la mucosa (carcinoma *in situ*), ya que a diferencia de lo que sucede por ejemplo en el estómago, estas lesiones no tienen capacidad de dar metástasis por la ausencia de vasos linfáticos. Frente a este tipo de lesiones, debe considerarse la necesidad adicional de una colectomía aún cuando la polipsectomía ha sido completa. El riesgo de metástasis ganglionares debe ponderarse con el de una colectomía. La mortalidad de una resección electiva colónica es de alrededor del 2 % y varía del 0,2 % en personas sanas jóvenes hasta cerca del 5 % en ancianos. Por su parte, el riesgo de diseminación linfática de un pólipo maligno ha sido estimado por medio del estudio de piezas de resección. En una extensa serie, las metástasis linfáticas ocurrieron en aproximadamente 10 % de los pólipos malignos. Sin embargo, en todos los casos se trató de cánceres pobremente diferenciados, situación que ocurre en sólo el 5-10 % de las veces.

Un análisis de las series publicadas estima que el riesgo de cáncer residual o metástasis nodal de pólipos malignos con criterios favorables (pediculados y sésiles), resecados endoscópicamente, fue de 0,3 % y 1,5 %, respectivamente. Otra revisión de pólipos resecados endoscópicamente con factores pronósticos desfavorables (pobremente diferenciados, margen comprometido, o presencia de invasión linfática o vascular) reportó cáncer residual en 8,5 % y 14,4 %, en pólipos malignos pediculados y sésiles, respectivamente. Por lo tanto, si en un espécimen adecuadamente procesado no hay evidencia de carcinoma pobremente diferenciado o escisión incompleta, la polipsectomía es considerada el tratamiento adecuado. Varias series confirman estos criterios y también muestran que la invasión del pedículo no es, en sí misma, predictiva de recurrencia cuando el margen de resección no está involucrado. Algunos de estos estudios iniciales especulan que la invasión linfática o vascular en el pólipo también indicaría la resección quirúrgica como tratamiento definitivo.

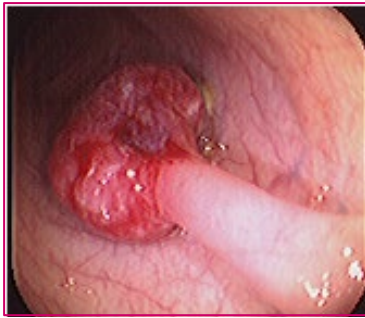En la TABLA 1, se detallan los criterios del Colegio Americano de Gastroenterología para considerar suficiente el tratamiento endoscópico.

Los pacientes con pólipos malignos sésiles con criterios pronósticos favorables deberán controlarse en 3 meses para detectar tejido anormal residual en el sitio de la polipectomía. Después de una inspección con resultado negativo, se retoma la vigilancia habitual como en los pacientes con adenomas benignos. Debido a que la recurrencia del cáncer es escasa, ningún estudio de laboratorio o de diagnóstico por imágenes está indicado en el seguimiento de estos pacientes.

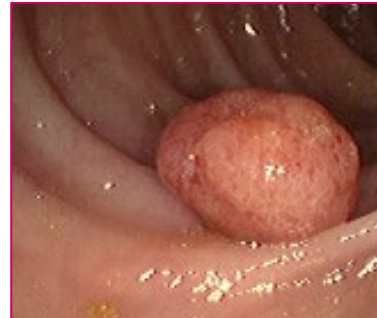Cuando un paciente con un pólipo maligno tiene criterios pronósticos desfavorables, el riesgo relativo de la resección quirúrgica deberá ser sopesado versus el riesgo de muerte por cáncer metastásico. El paciente con alto riesgo de morbi-mortalidad en la cirugía, probablemente no debería someterse a una resección quirúrgica. Si el pólipo maligno está localizado en la parte inferior del recto, lo que involucraría una resección abdomino-perineal, la resección local es usualmente más justificada que la resección oncológica estándar.

1.	Pólipos considerados por el colonoscopista como completamente resecados y remitidos <i>in toto</i> para su evaluación histopatológica
2.	Pólipos que, en la evaluación histopatológica, hayan sido fijados y seccionados de tal manera que se pueda establecer con exactitud el grado de invasión, la diferenciación y la completa escisión del carcinoma
3.	Cánceres que no sean indiferenciados
4.	Ausencia de invasión vascular o linfática
5.	Margen de resección no comprometido

TABLA 1. CRITERIOS DEL COLEGIO AMERICANO DE GASTROENTEROLOGÍA PARA TRATAMIENTO CONSERVADOR DEL PÓLIPO MALIGNO



1A: PÓLIPO PEDICULADO



1B: PÓLIPO SÉSIL

FIGURA 1. CLASIFICACIÓN DE LAS NEOPLASIAS COLORRECTALES BASADA EN SU APARIENCIA MACROSCÓPICA

## Referencias bibliográficas

1. LEGGETT B, WHITEHALL V. Role of the serrated pathway in colorectal cancer pathogenesis. *Gastroenterol.* 2010;138(6):2088-2100. doi:10.1053/j.gastro.2009.12.066
2. TOLLIVER KA, REX DK. Colonoscopic polypectomy. *Gastroenterol Clin North Am.* 2008;37(1):229-251. doi:10.1016/j.gtc.2007.12.009
3. ROBERT ME. The malignant colon polyp: diagnosis and therapeutic recommendations. *Clin Gastroenterol Hepatol.* 2007;5(6):662-667. doi:10.1016/j.cgh.2007.04.001
4. SEITZ U, BOHNACKER S, SEEWALD S, THONKE F, BRAND B, BRÄIUTIGAM T, SOEHENDRA N. Is endoscopic polypectomy an adequate therapy for malignant colorectal adenomas? Presentation of 114 patients and review of the literature. *Dis Colon Rectum.* 2004;47(11):1789-1796. doi:10.1007/s10350-004-0680-2
5. BOND JH. Colon polyps and cancer. *Endosc.* 2001;33(1):46-54. doi:10.1055/s-2004-826236
6. WILLIAMS CB, SAUNDERS BP, TALBOT IC. Endoscopic management of polypoid early colon cancer. *World J Surg.* 2000;24(9):1047-1051. doi:10.1007/s002680010144

# Cáncer del colon

**DR. ALBERTO HIPÓLITO CARIELLO**

El cáncer de colon es una enfermedad tratable y aún «curable», cuando se halla confinado al intestino. La sola resección quirúrgica logra una sobrevida libre de enfermedad a los 5 años en el 70 % de los tumores Estadío I, y con terapias combinadas sobreviven libres de enfermedad alrededor del 60 % de los cánceres colónicos en Estadío II. En estadios más avanzados la sobrevida es más baja, pero las resecciones hepáticas por metástasis de cáncer colorrectal y los tratamientos complementarios y adyuvantes y neoadyuvantes de la cirugía mejoran los resultados. De lo dicho se infiere el enorme valor del estadio evolutivo para el pronóstico, y la consecuente necesidad de hacer diagnósticos cada vez más tempranos para mejorar los resultados.

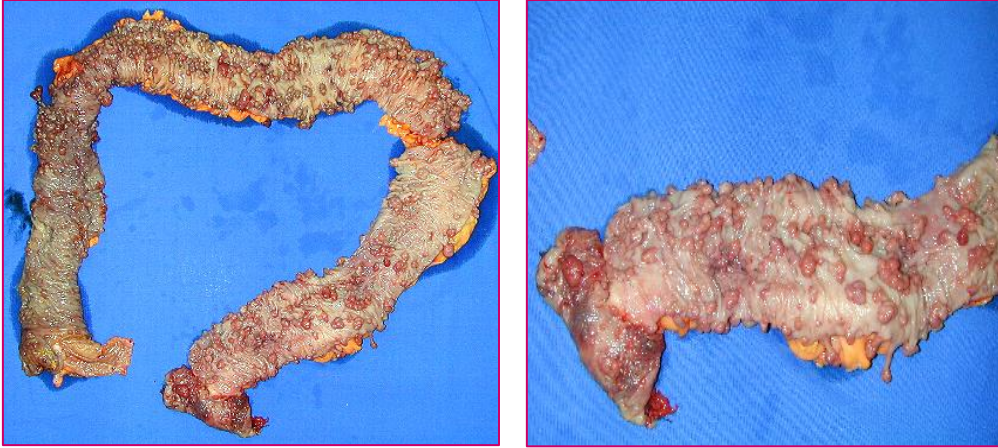
## Grupos de riesgo

Se han identificado grupos con riesgo elevado de padecerlo en las personas mayores de 50 años, particularmente las que tienen antecedentes de:

- Cáncer colorrectal en parientes en primer grado (padres, hermanos, hijos)
- Cáncer colorrectal o ginecológico previamente tratado (tumores metacrónicos)
- Pancolitis ulcerosa de larga evolución (más de diez años)
- Pólipos aislados (la secuencia adenoma-carcinoma está comprobada)



- En menor grado: síndrome de Gardner, síndrome de Peutz-Jeghers, síndrome de Turcot, P. Juvenil

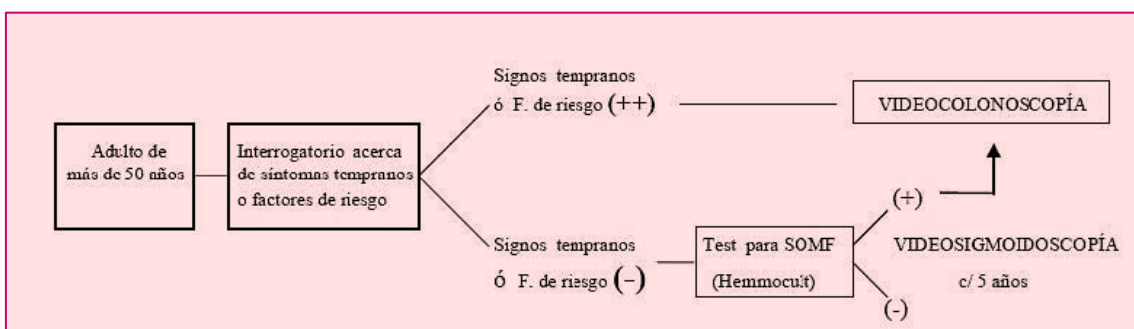


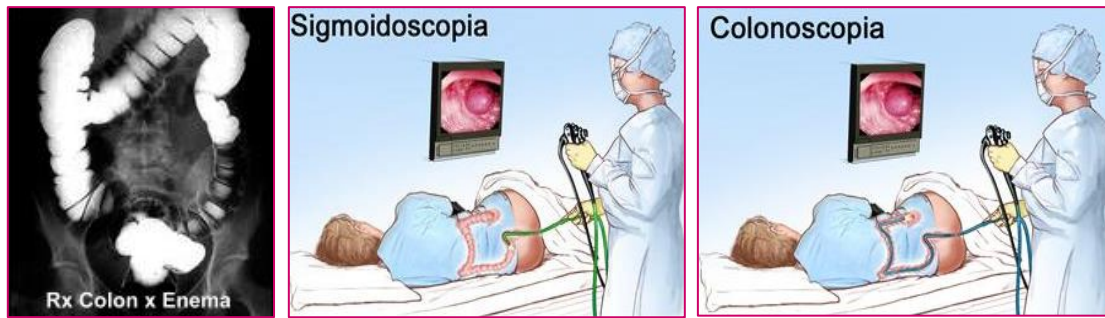
POLIPOSIS HEREDOFAMILIAR (CIENTOS DE PÓLIPOS PARA TRANSFORMARSE)

En este grupo de riesgo, está aconsejado hacer un seguimiento con la finalidad de realizar la detección subclínica de la enfermedad, y para ello se ha determinado como muy útil, practicar:

- Detección de sangre oculta en materia fecal anualmente
- Videosigmoidoscopia cada 5 años
- Videocolonoscopia cada 10 años

El seguimiento podría esquematizarse así:





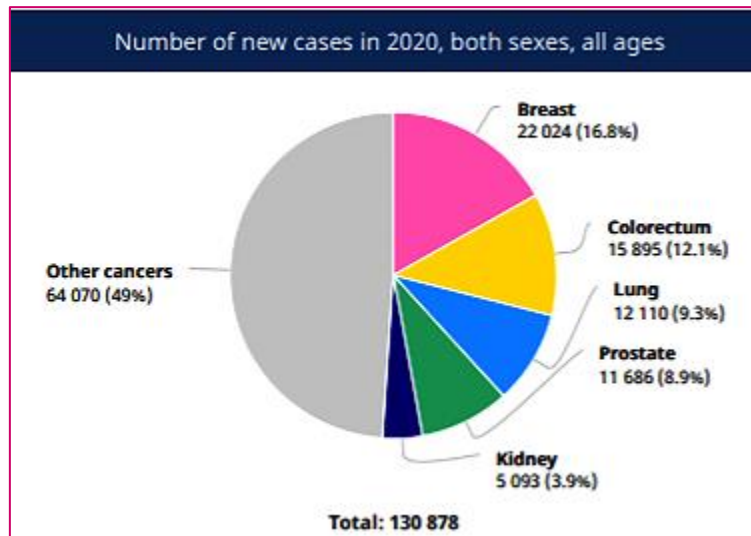
**National Cancer Institute**

Además debe tenerse en cuenta la mayor incidencia comprobada de cáncer colorrectal en poblaciones que consumen masivamente grandes cantidades de grasas animales o que tienen una dieta pobre en fibras, los que excretan más ácidos biliares con las heces, los que tienen elevada la colesterolemia o los que tienen alteraciones de la flora capaces de producir mutágenos fecales.

## Epidemiología

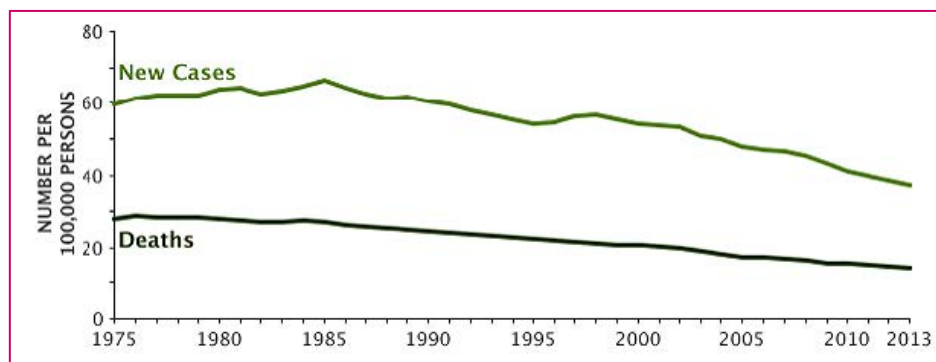
El cáncer colorrectal es el tercer cáncer más común en los hombres (746.000 casos, el 10,0 % del total) y la segunda en mujeres (614.000 casos, un 9,2 % del total) en todo el mundo. Casi el 55 % de los casos ocurren en las regiones más desarrolladas. Existe una amplia variación geográfica en la incidencia en todo el mundo y los patrones geográficos son muy similares en hombres y mujeres: las tasas de incidencia varían de diez veces en ambos sexos en todo el mundo, las tasas estimadas más altas que están en Australia/Nueva Zelanda (ASR 44,8 y 32,2 por 100.000 en hombres y mujeres respectivamente), y las más bajas de África occidental (4,5 y 3,8 por 100.000). La mortalidad es baja (694.000 muertes, 8,5 % del total).

La incidencia en Argentina de nuevos casos de cáncer colorrectal para 2020, son 15.895 conformando el 12,1 %, siendo la segunda causa de todos los tumores. La tasa de incidencia de nuevos casos fue de 25,1/100.000 y la tasa de mortalidad 12,6/100.000 en el año 2020. La incidencia fue mayor en varones 31/100.000 que en mujeres, 20,6/100.000 en mujeres.



GLOBOCAN 2020

Sin embargo, la noticia más auspiciosa es la disminución sostenida de la incidencia y la mortalidad por cáncer colorrectal en los Estados Unidos en el periodo de 1985 a 2013.

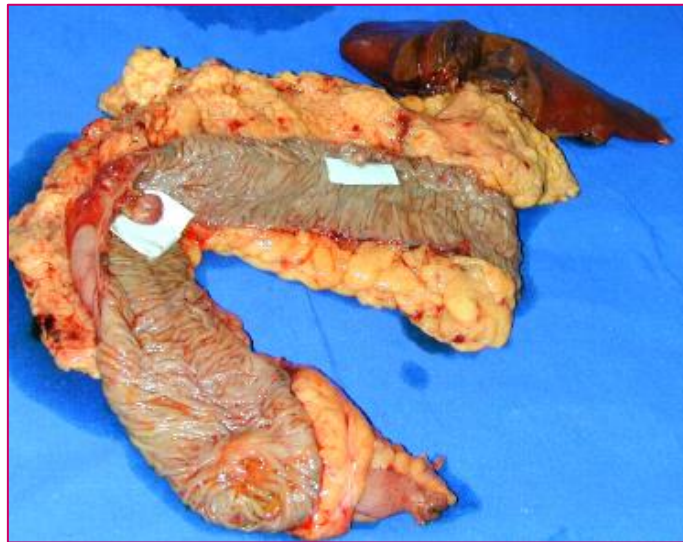

## Anatomía patológica

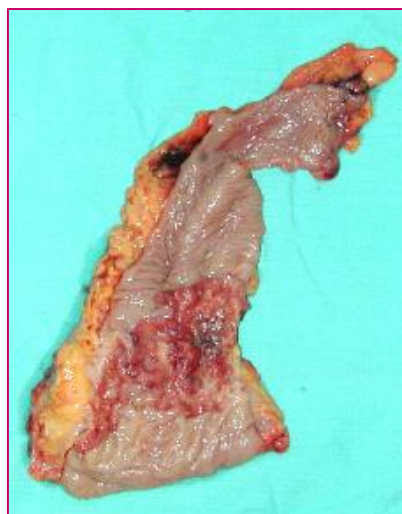
El carcinoma colorrectal se ubica en el recto en un 35 % de los casos y en el colon el 65 % restante, distribuyéndose aproximadamente como sigue: el 30 % en el colon sigmoides, el 20 % en el colon derecho (ciego y colon ascendente), el 5 % en colon transverso, 5 % en el colon descendente, 3 % en el ángulo hepático del colon y un 2 % en el ángulo esplénico.

Las formas macroscópicas de presentación anatómica del carcinoma de colon son: *vegetante*, *infiltrante* y *ulcerada*, o una combinación de estas. Las formas vegetantes crecen hacia la luz del intestino, son más frecuentes en colon derecho, habitualmente se ulceran, pueden dar lugar a invaginación y sangrados, la obstrucción es tardía.

Las formas infiltrantes predominan en el colon izquierdo, son de tipo escirro, comprometen progresivamente la pared en toda la circunferencia (virola), reducen la luz y producen obstrucción.



CARCINOMA VEGETANTE COLON ASCENDENTE + ADENOMA VELLOSO + MTS HEPÁTICA



CARCINOMA «EN VIROLA» DE COLON SIGMOIDES

Las formas ulcerosas solas son raras, generalmente se trata de formas vegetantes ulceradas o infiltrantes ulceradas. Frecuentemente tienen zonas con componentes inflamatorios e infectados.

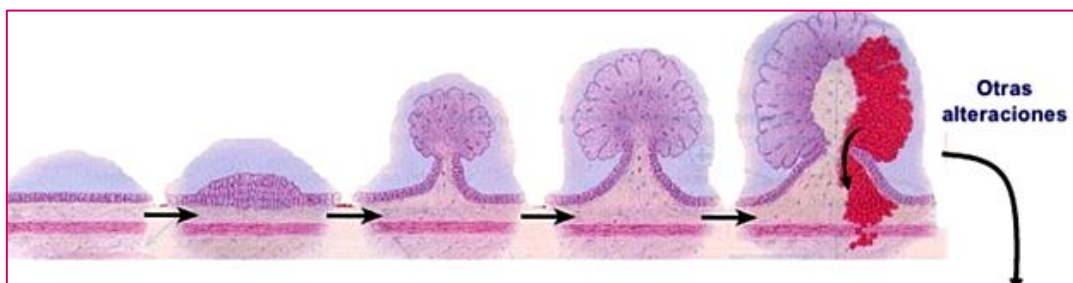
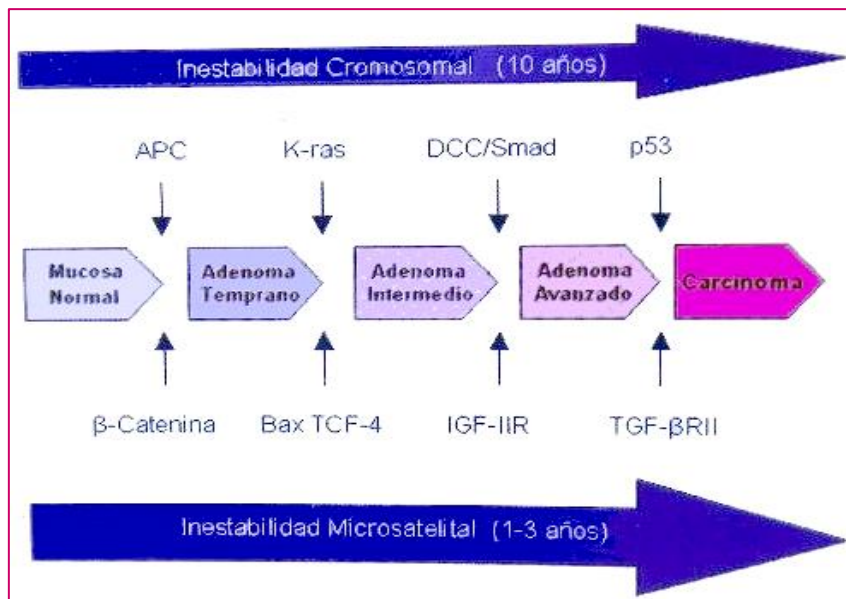
A consecuencia del fenómeno de transformación de adenoma en carcinoma y a que todo el epitelio tiene las mismas características genéticas y está sometido a las mismas presiones ambientales (dieta, secreciones, medicamentos, etc.), es común la coexistencia de uno o varios adenomas con carcinomas y la presencia de carcinomas sincrónicos.

## Carcinogénesis

La carcinogénesis colorrectal es la más estudiada y conocida de todos los procesos carcinogénicos. El modelo genético, asociando determinados genes a la secuencia pólipo-cáncer, descrito en la publicación de **FEARON** y **VOLGESTEIN** de 1990,<sup>[2]</sup> y nos permitió posteriormente conocer los caminos (*pathways*) al cáncer.

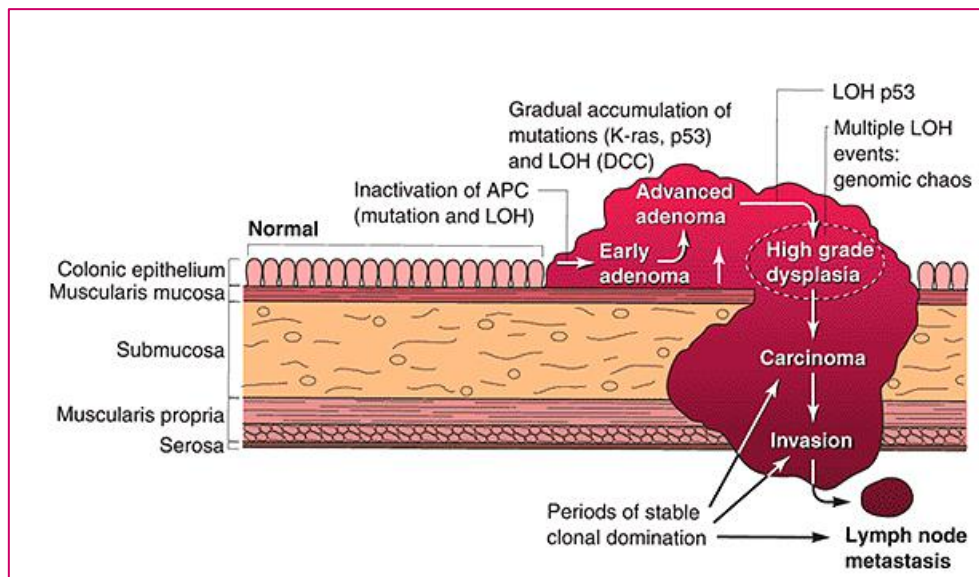
Así como las células normales regulan su crecimiento controlado y su vida limitada por la apoptosis (muerte celular programada) mediante una compleja interacción de factores intra y extracelulares en la que intervienen numerosos genes que se integran en el sistema de señales o caminos; el cáncer colorrectal es el resultado de una acumulación de alteraciones genéticas (mutaciones) y epigenéticas (cambios potencialmente reversibles en la metilación de genes).

Si bien el mecanismo es muy complejo, podría esquematizarse como sigue:



Tomado de VACCARO y col., 2007

La flecha superior representa la larga secuencia de unos diez años que representaría cuando los genes implicados son los relacionados con la inestabilidad cromosomal; y la flecha inferior representa un déficit de la función de los genes reparadores, en la que las mutaciones se producen en otros genes mediados por la β-catenina, TGF, βII, acortando el tiempo de malignización a menos de tres años.



Tomado de CHANG A *et al.*, 2005

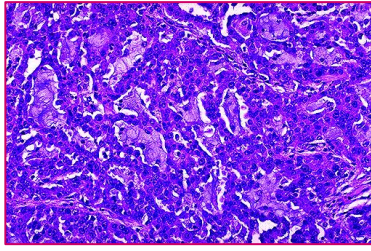
## Aspectos microscópicos

El adenocarcinoma es el tumor maligno más frecuente de colon (95 %), aunque también interesa saber qué tipo es, ya que los de tipo mucinoso o coloide tienen peor pronóstico. De acuerdo a su grado de diferenciación se los clasifica en:

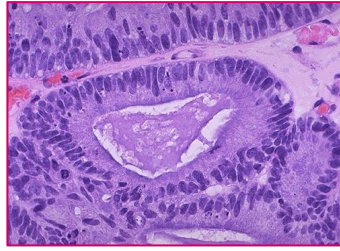
**G1:** carcinomas con alto grado de diferenciación, son los más frecuentes (75 %), tienen una estructura glandular con un epitelio simple cilíndrico, con secreción conservada o disminuida, con atipias y mitosis;

**G2:** con mediano grado de diferenciación o moderadamente bien diferenciado (las células tumorales son más numerosas pero todavía forman una o dos hileras alrededor de los espacios glandulares, hay mitosis irregulares y anomalías nucleares), y

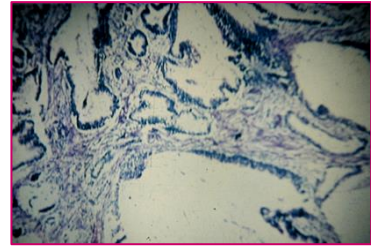
**G3:** con bajo grado de diferenciación o indiferenciado, son poco frecuentes (10 %) y en ellos no hay estructuras glandulares, los grupos celulares son sólidos. La presencia peritumoral de linfocitos sugiere reacción del huésped y se asocia a mejor pronóstico. Y finalmente, la ploidía del DNA medida por citometría de flujo permite detectar tumores aneuploides, que tienen peor pronóstico.



CARCINOMA G1 MEDIO AUMENTO



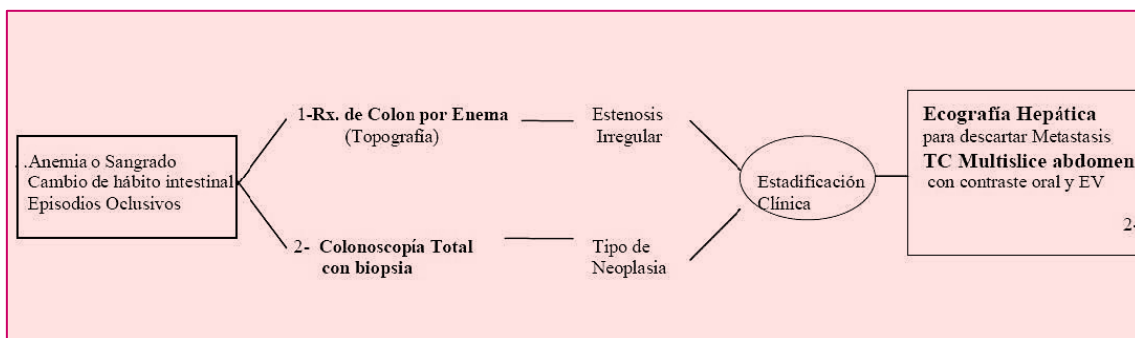
CARCINOMA G1 GRAN AUMENTO



CARCINOMA G2 MEDIO AUMENTO

## Clínica

Cuando hay síntomas, la enfermedad generalmente está en etapas evolutivas avanzadas; los síntomas más frecuentes son: hemorragia o anemia (sobre todo en los tumores del colon derecho), algún grado de obstrucción, que va desde el cambio del hábito intestinal hasta verdaderas oclusiones pasando por episodios sub-oclusivos (preferentemente en el colon izquierdo). La presencia de cualquier síntoma sugestivo debe poner en marcha un cuidadoso examen físico y un detallado interrogatorio que debe ser completado con estudios radiológicos contrastados por enema del colon para mostrar las características y la topografía de la eventual neoplasia y con la colonoscopia total del colon para tomar biopsias y descartar lesiones sincrónicas.

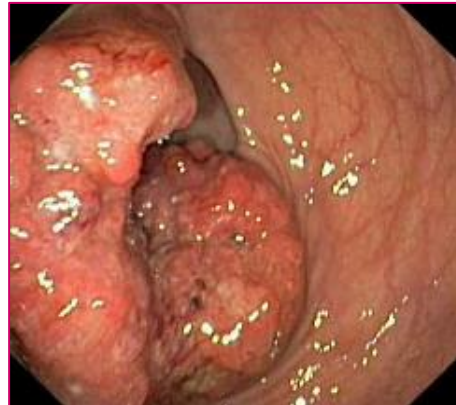
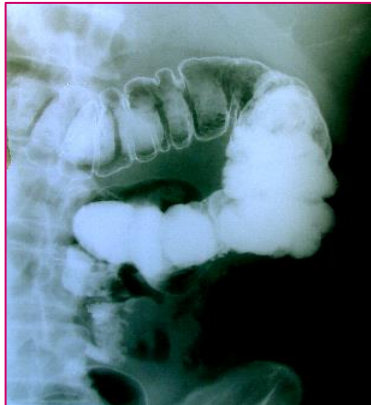
Las decisiones terapéuticas se realizan en base a una clasificación de los tumores por estadios o estadificación, que puede ser:

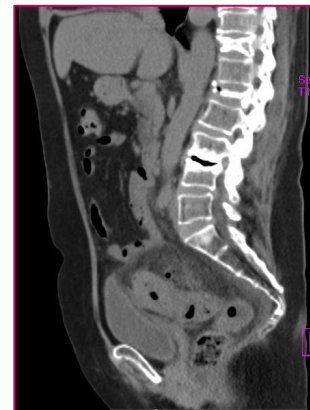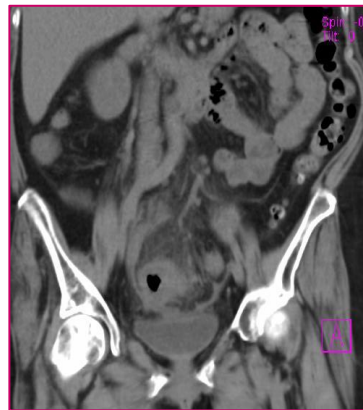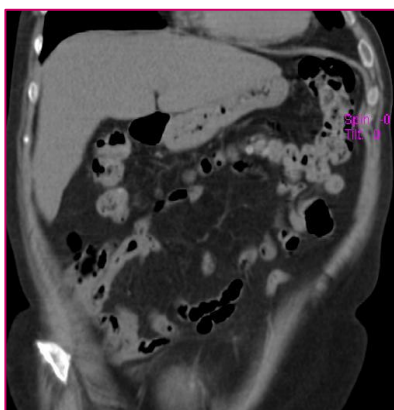


**Estadificación clínica:** la estadificación es el paso diagnóstico que sigue luego del diagnóstico histológico del cáncer de colon, define la extensión local (T), regional (N) y a distancia (M).

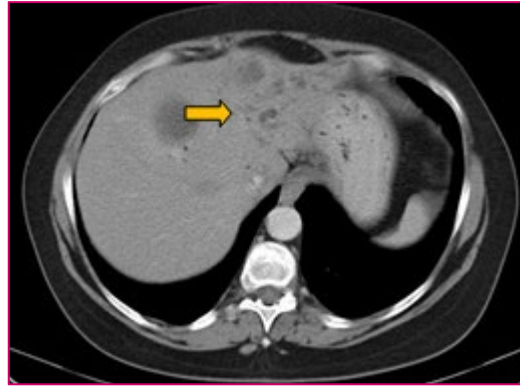
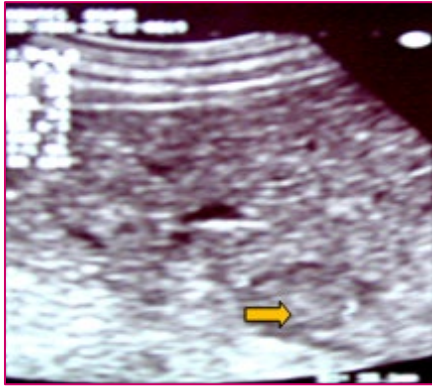**T:** se define el tumor (T) mediante la Rx del colon contrastada y la colonoscopia.



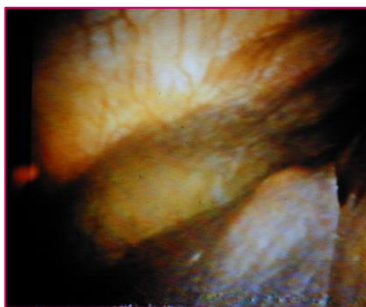
**N:** la tomografía computarizada del abdomen precisa con gran dificultad la diseminación regional a ganglios linfáticos (N), en los tumores de colon.



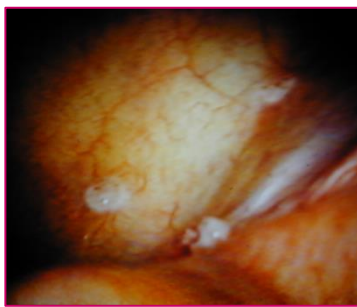
**M:** finalmente se localizan las diseminaciones a distancia (M), mediante la ecografía abdominal y hepática y la tomografía computarizada de alta definición (*multislice*) de tórax, abdomen y pelvis.



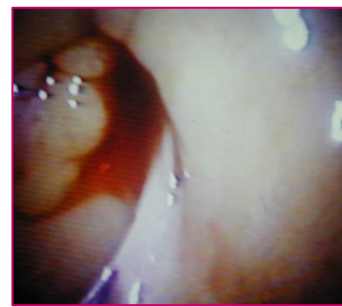*Estadificación videolaparoscópica:* al iniciar la operación, aunque se haya planeado con laparotomía, se puede realizar una exploración videolaparoscópica con excelente visión y utilizando el mismo tiempo operatorio que se utiliza para la exploración con el abdomen abierto. Permite evidenciar metástasis no detectadas y carcinomatosis peritoneal (o su equivalente de citología positiva en líquido peritoneal), lo que evita realizar laparotomías no terapéuticas, y recuperar rápidamente al paciente para iniciar tratamiento quimioterapéutico.



METÁSTISIS HEPÁTICA SUPERFICIAL



CARCINOMATOSIS PERITONEAL

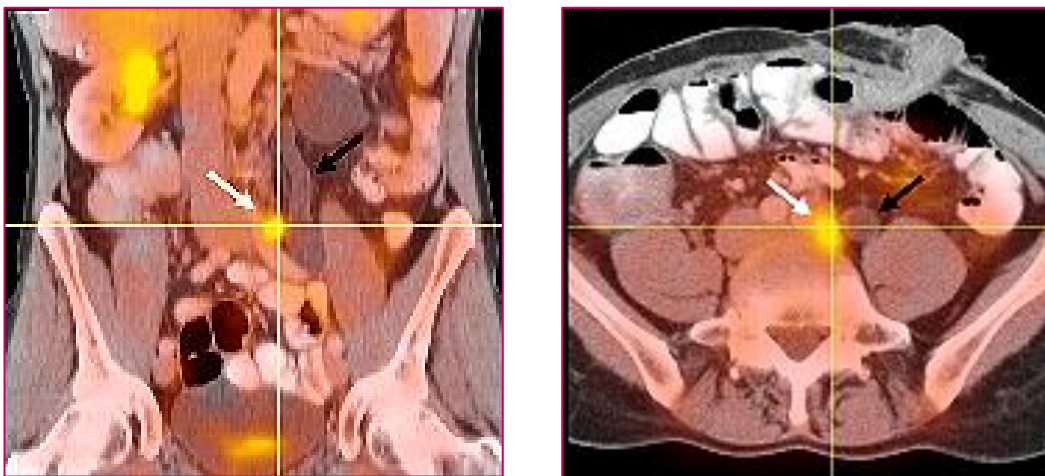


ASCITIS NEOPLÁSICA

*Estadificación quirúrgica:* es la que hace el cirujano en el curso de la operación, y es la que finalmente permite definir si se deben indicar o no tratamientos complementarios.

*Estadificación de retratamiento:* cuando ha ocurrido una recidiva, una enfermedad residual por re-sección incompleta o la aparición de un tumor metacrónico se debe proceder a una nueva estadificación idéntica a la

estadificación clínica inicial. En estos casos, a veces se plantea la duda si la tumoración que se observa en la ecografía o la tomografía computarizada es de origen neoplásico o se trata de los cambios inflamatorios crónicos postoperatorios. Aquí adquiere gran importancia un estudio de alto costo y baja disponibilidad, como es la tomografía por emisión de positrones con tomografía computarizada simultánea (PET-CT) con fuoro-deoxi-glucosa (FDG), que puede discriminar tejidos con alto consumo de glucosa como ocurre con los tejidos neoplásicos.



PET-CT EN RECIDIVA DE CÁNCER DE COLON

Tomado de VOGEL W *et al.*, *Cancer Imaging*, 2005

La estadificación más extensamente usada en la actualidad es la producida por la Unión Internacional Contra el Cáncer (UICC), que en 2010 ha publicado su 7ª edición.

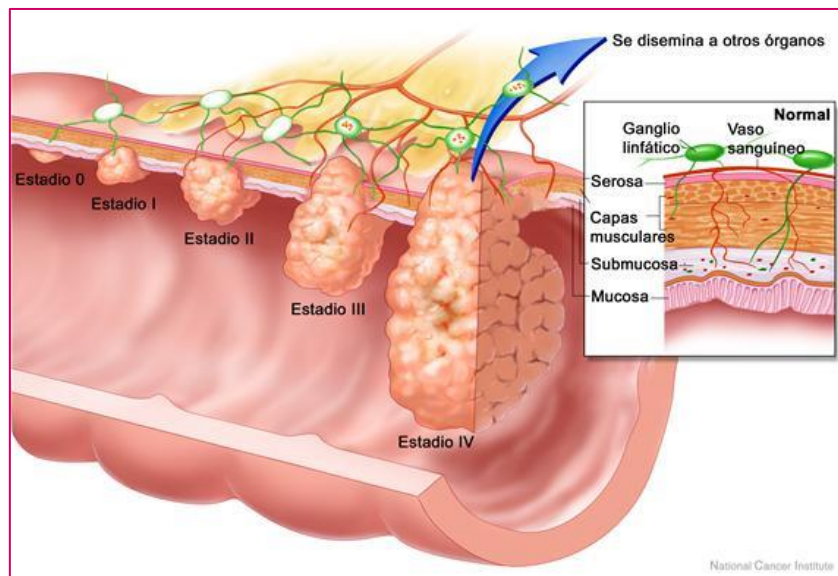
**Estadificación del Cáncer Colorrectal - AJCC 7<sup>th</sup> ed. (2010)<sup>[1]</sup>**

Nota: La estadificación AJCC 7ª ed. 2010 se aplica a las más frecuentes neoplasias epiteliales del colon y no se aplica a: sarcoma, linfoma, tumores carcinoides y melanoma

TUMOR PRIMARIO	
<b>TX</b>	No se puede evaluar el tumor primario
<b>T0</b>	No hay prueba de tumor primario
<b>Tis</b>	Carcinoma <i>in situ</i> : intraepitelial o invasión de la lámina propia
<b>T1</b>	Invade la submucosa
<b>T2</b>	Invade la muscularis propia
<b>T3</b>	Invade los tejidos pericólicas a través de la muscularis propia
<b>T4a</b>	Penetra la superficie del peritoneo visceral
<b>T4b</b>	Invade directamente o se adhiere a otros órganos o estructuras

GANGLIOS LINFÁTICOS REGIONALES	
<b>NX</b>	No se pueden evaluar los ganglios linfáticos regionales
<b>N0</b>	No hay metástasis en los ganglios linfáticos regionales
<b>N1</b>	Hay metástasis en 1 a 3 ganglios linfáticos regionales
<b>N1a</b>	Metástasis en un ganglio linfático regional
<b>N1b</b>	Metástasis en 2 a 3 ganglios linfáticos regionales
<b>N1c</b>	Depósito(s) tumoral(es) en los tejidos de la subserosa, mesentéricos o pericólicos no peritonealizados, o tejidos perirrectales sin metástasis en los ganglios regionales
<b>N2</b>	Metástasis en $\geq 4$ ganglios linfáticos regionales
<b>N2a</b>	Metástasis en 4 a 6 ganglios linfáticos regionales
<b>N2b</b>	Metástasis en $\geq 7$ ganglios linfáticos regionales

Metástasis a distancia	
M0	No hay metástasis a distancia
M1	Metástasis a distancia
M1a	Metástasis está confinada a un órgano o sitio (es decir, hígado, pulmón, ovario, ganglio no regional)
M1b	Metástasis en > 1 órgano o sitio, o el peritoneo



Tomado de US NATIONAL CANCER INSTITUTE

*Estadios anatómicos y grupos de pronóstico*

ESTADIO	T	N	M	DUKES	MOD.A-C
0	Tis	N0	M0	--	--
I	T1	N0	M0	A	A
	T2	N0	M0	A	B1
II	A T3	N0	M0	B	B2
	B T4a	N0	M0	B	B2
	C T4b	N0	M0	B	B3
III	A T1-T2	N1/N1c	M0	C	C1

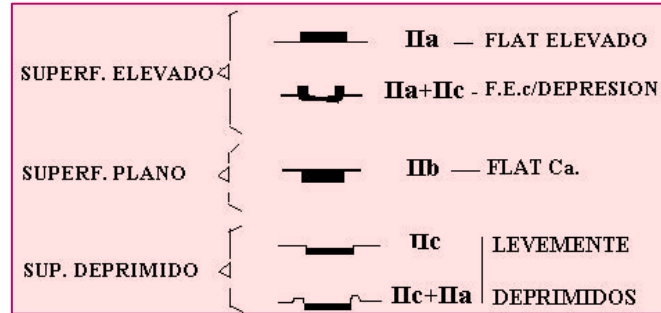
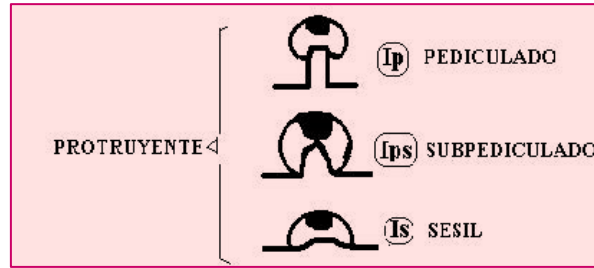
ESTADIO		T	N	M	DUKES	MOD.A-C
		T1	N2a	M0	C	C1
	B	T3-T4a	N1/N1c	M0	C	C2
		T2-T3	N2a	M0	C	C1/C2
		T1-T2	N2b	M0	C	C1
	C	T4a	N2a	M0	C	C2
		T3-T4a	N2b	M0	C	C2
		T4b	N1-N2	M0	C	C3
IV	A	Cualquier T	Cualquier N	M1a	--	--
	B	Cualquier T	Cualquier N	M1b	--	--

## Cáncer colorrectal temprano (CCT)

El interés por la identificación y el diagnóstico del cáncer colorrectal en estadios tempranos se debe a la presunción de la existencia de diferencias en el pronóstico de los pacientes con CCT y en el de aquellos otros con cánceres colorrectales avanzados (CCA). Estas presunciones quedaron probadas con evidencias obtenidas de un trabajo que comparó los especímenes y la evolución de 90 CCT resecados con la de 1.704 CCA, constatando: menor tamaño tumoral, mayor diferenciación histológica, y menos metástasis linfáticas y a distancia.<sup>[3]</sup>

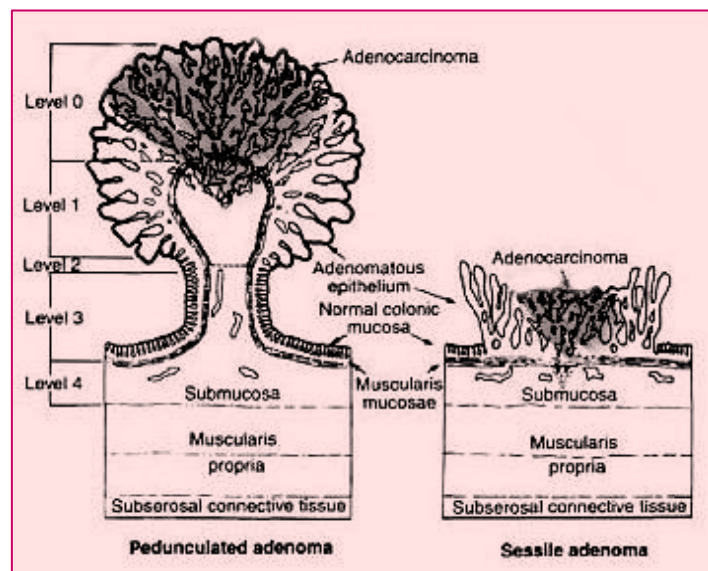
Se considera cáncer colorrectal temprano a las *lesiones que involucran solamente la mucosa y la submucosa del intestino sin invasión de la muscularis mucosae*. Se sabe que el tiempo de duplicación (TD) en los CC que afectan sólo la mucosa es mayor (unos 31 meses), que en aquellos CCT que afectan además la submucosa (unos 25 meses).<sup>[4]</sup>

Con la finalidad de estandarizar el estudio, es conveniente estudiar la sistematización morfológica del cáncer colorrectal temprano propuesta por la Japanese Society for Cancer of the Colon and Rectum (JSCCR).<sup>[5]</sup>



Tomado de JAPANESE SOCIETY FOR CCR

En los cánceres colorrectales temprano CT de tipo polipoideo, es conveniente considerar el grado de invasión, que fuera esquematizado por **HAGGITT** y col.<sup>[6]</sup> en cuatro niveles, correlacionando la posibilidad de resección por vía endoscópica con su posterior evolución y pronóstico.



**Nivel 0:** Carcinomas ubicados por encima de la muscular de la mucosa. Cáncer No Invasor.

**Nivel 1:** Invasión de la mucosa y de la submucosa, pero limitada a la cabeza del pólipo.

**Nivel 2:** Compromiso del cuello del pólipo (zona limitada entre la cabeza y el pedículo).

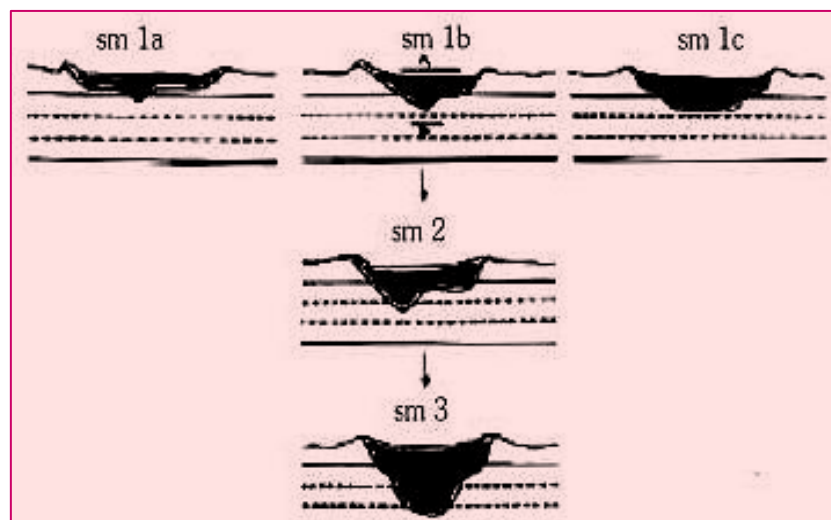
**Nivel 3:** Invasión de la submucosa en el pedículo.

**Nivel 4:** Invasión de la submucosa de la pared del colon por debajo del pedículo.

*Los pólipos sésiles con cáncer invasor siempre son nivel 4.*

Tomado de HAGGITT R, et al., 1985

Para las lesiones sésiles, la clasificación más aceptada es la de KIKUCHI y col.,<sup>[7]</sup> que cuantifica el grado de invasión vertical y horizontal de la submucosa; se divide la submucosa en tercio superior (Sm1), tercio medio (Sm2) y tercio inferior (Sm3). A su vez, el tercio superior (Sm1) se divide en tres subtipos según el compromiso horizontal en relación con el tamaño del tumor.





**Sm1** Invade el tercio superior de la submucosa

**Sm1a** Invasión horizontal de la submucosa menor a  $\frac{1}{4}$  de espesor del tumor

**Sm1b** Invasión horizontal de la submucosa entre  $\frac{1}{4}$  a  $\frac{1}{2}$  de espesor del tumor

**Sm1c** Invasión horizontal de la submucosa mayor a  $\frac{1}{2}$  de espesor del tumor

**Sm2** Invade el tercio medio de la submucosa

**Sm3** Invade hasta el tercio inferior de la submucosa

A nivel pronóstico, el Sm1 equivale a un grado 1 de Haggitt, Sm2 es similar a los grados 2 y 3 de Haggitt, mientras que Sm3 puede representar un grado 4 de Haggitt. Una lesión Sm1a o una Sm1b sin invasión vascular nunca da metástasis. Las lesiones con compromiso más profundo o más extenso sí tienen la capacidad de metastatizar, lo que va a determinar la necesidad de agregar tratamiento quirúrgico después de haber completado el tratamiento endoscópico de una lesión

El problema, entonces, parece resumirse a diagnosticar el CCT, polipoideo o no polipoideo, en su etapa más temprana e implementar el tratamiento que la localización, el tipo morfológico y el grado de diferenciación histológica del tumor hagan más aconsejable.

## Tratamiento del cáncer colorrectal temprano

- Lesiones protruidas Ip (niveles 1, 2, 3 y 4 SM1) → *Polipectomía endoscópica*

En cualquier caso la polipectomía debe dejar *un margen libre hasta el tumor de 5 mm.*<sup>[8]</sup>

- Lesiones protruidas Ip y Ips (nivel 4 SM2 y SM3)

- Lesiones protruidas Is (cualquier nivel 4)

- Lesiones superficiales Ila, Ila+Ilc, I Ib, Ilc, Ilc+Ila

*Exéresis quirúrgica*

*Colectomía videolap. o abierta*

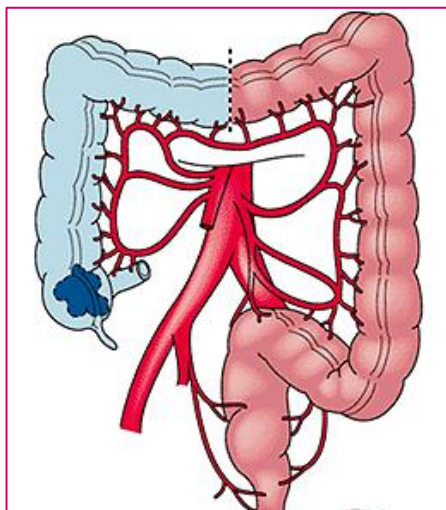
**La exéresis quirúrgica debe ir precedida por la marcación endoscópica de la lesión con un tatuaje de azul patente que nos permita reconocer la zona a resear desde afuera de la luz del colon**

## Tratamiento del cáncer colorrectal invasor

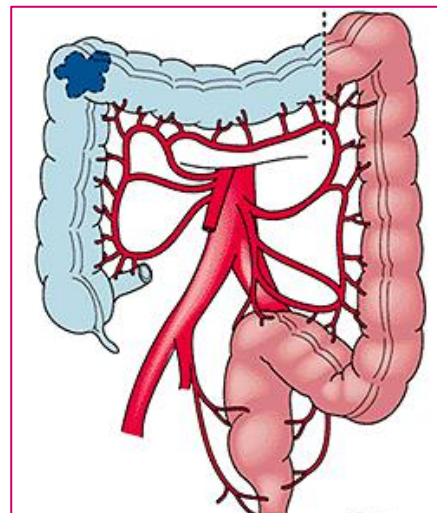
El tratamiento del cáncer del colon se basa principalmente en la resección quirúrgica del tumor con sus márgenes proximales y distales libres y sus territorios ganglionares; aunque en ciertos casos está indicada una terapia adyuvante para mejorar la tasa de recidivas y la sobrevida.

### *Tratamiento quirúrgico del cáncer de colon*

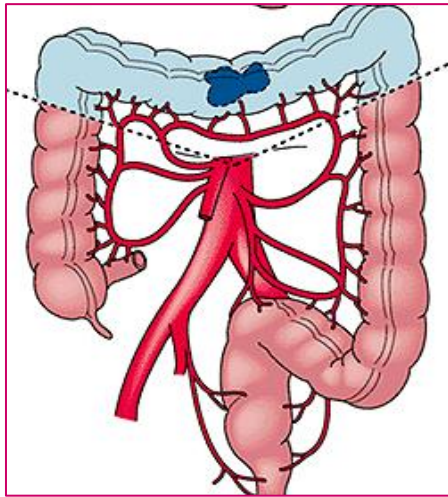
Independientemente de si el tumor se reseca por un abordaje laparotómico o videolaparoscópico, es importante la localización del tumor para la determinación de la magnitud de la resección del colon y su meso, tomando en cuenta su vascularización y la relación del meso con los territorios ganglionares.



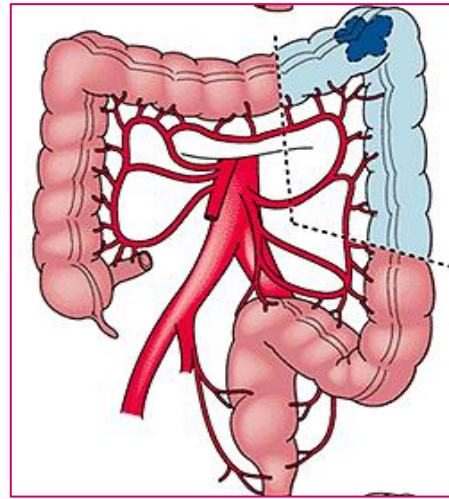
LESIÓN: CÁNCER DEL CIEGO  
TRATAMIENTO: HEMICOLECTOMÍA DERECHA



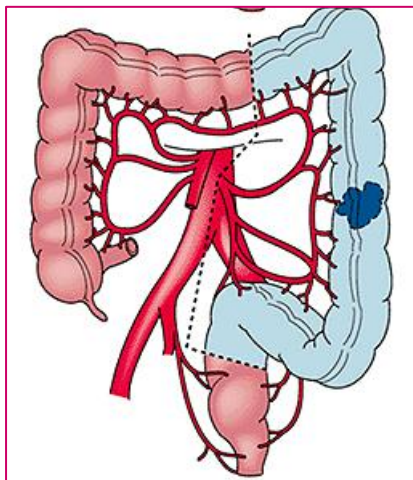
LESIÓN: CÁNCER DE ÁNGULO HEPÁTICO  
TRATAMIENTO: HEMICOLECTOMÍA DERECHA AMPLIADA



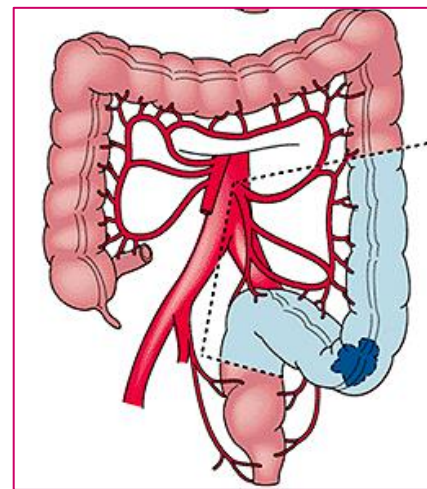
LESIÓN: CÁNCER DE COLON TRANSVERSO  
TRATAMIENTO: COLECTOMÍA TRANSVERSA



LESIÓN: CÁNCER DE ÁNGULO ESPLÉNICO  
TRATAMIENTO: HEMICOLECTOMÍA IZQUIERDA

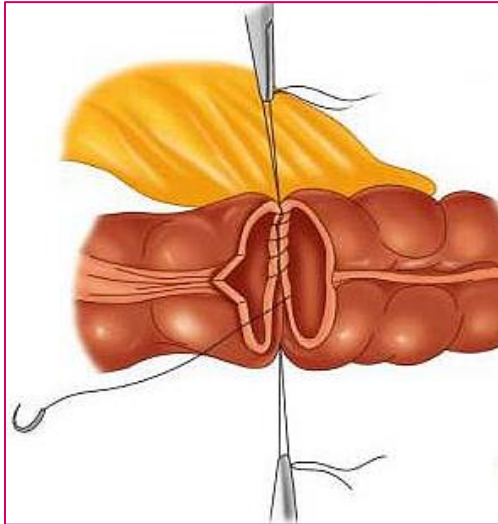


LESIÓN: CÁNCER DE COLON DESCENDENTE  
TRATAMIENTO: COLECTOMÍA IZQ. +  
SIGMOIDECTOMÍA

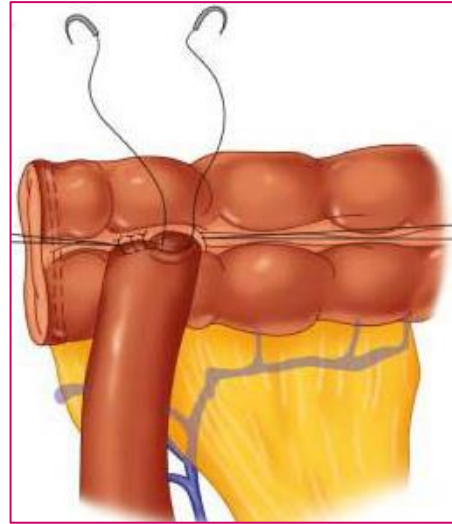


LESIÓN: CÁNCER DE COLON SIGMOIDES  
TRATAMIENTO: SIGMOIDECTOMÍA

La reconstrucción del tránsito intestinal en todos los casos de tratamiento quirúrgico electivo es la anastomosis colo-cólica o ileo-cólica (en la hemicolectomía derecha) primaria. Se puede realizar una sutura en un plano de material de sutura reabsorbible de largo tiempo de degradación (poligralctina o ácido poliglicólico), en general de tipo continua; o excepcionalmente utilizando suturas mecánicas circulares.



ANASTOMOSIS COLO-CÓLICA



ANASTOMOSIS ILEO-CÓLICA

Tomado de <<http://bedahunmuh.wordpress.com/page/18/>>

## Tratamiento según estadios

Cada caso de cáncer de colon debe evaluarse individualmente para adecuar el mejor tratamiento, teniendo en cuenta las características del tumor: estadio, grado de diferenciación, estirpe histológica, localización, ploidía, etc.; y muy especialmente las características del portador: estado general, autovalimiento, grado de socialización, etc.; las posibilidades del medio en que nos desempeñamos: equipamiento, entrenamiento, frecuencia con que tratamos estos pacientes.

Sin embargo, con la finalidad de simplificar la aproximación a la decisión del tratamiento tomada por un equipo multidisciplinario (cirujano, oncólogo clínico, patólogo, radioterapeuta, especialista en diagnóstico por imágenes, psicólogos) para cada grupo de pacientes, puede considerarse que la siguiente Guía de Tratamiento del Cáncer de Colon representa y resume las corrientes actuales en la materia.

<b>ESTADIO 0</b>	1. Exéresis local o polipectomía (si es aneuploide o muy anaplásico, resección segmentaria)
<b>ESTADIO 1</b>	1. Resección colónica segmentaria con resección total de su meso (los márgenes de seguridad deben ser de 5 cm hacia distal y de 20 cm hacia proximal)
<b>ESTADIO 2</b>	<p>1. Resección colónica con resección de todo su meso correspondiente</p> <p>2. Adyuvancia con quimio y radioterapia en pacientes con riesgo elevado de recidiva. (tumores adheridos a órganos, perforados u obstruidos, indiferenciados o aneuploides)</p> <p>1ª línea: 5-FU/leucovorina o FOLFOX/bevacizumab o FOLFIRI/bevacizumab</p>
<b>ESTADIO 3</b>	<p>1. Resección colónica con resección del meso correspondiente y resección de toda otra adenomegalia detectable durante la cirugía</p> <p>2. Quimioterapia adyuvante PO: 1ª línea de tratamiento: 5-FU/Leucovorina o FOLFOX/bevacizumab o FOLFIRI/bevacizumab</p>
<b>ESTADIO 4</b>	<p>1. Resección colónica con resección del meso correspondiente y resección de toda adenomegalia detectable durante la cirugía</p> <p>2. A: Resección hepática de las metástasis (aproximadamente el 35 % de los cánceres colorrectales tendrán metástasis hepáticas, el 15 % las tendrán al momento de ser diagnosticados, y el 70 % de las metástasis resecaadas recidivarán)</p> <p>B: Irresecables: intentar transformar en resecables (Qt + embolización portal + hepatectomía en dos tiempos)</p> <p>3. Quimioterapia sistémica (5-FU/Leucovorina o FOLFOX/bevacizumab o FOLFIRI/bevacizumab o CapeOx /cetuximab)</p>

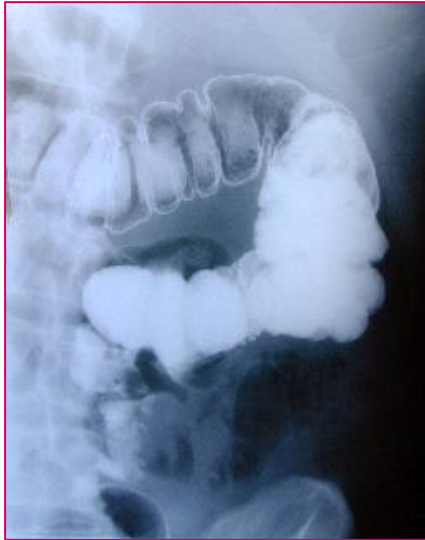### Seguimiento

<b>Estadio I y Estadio II</b> <i>bajo riesgo</i>	Examen Físico y CEA cada	c/ 6 m x 5 años	
	TAC con contraste de abdomen, tórax y pelvis	c/ 12 m x 5 años	
	Colonoscopia	1 y 3 años	c/ 5 años
<b>Estadio II</b> <i>bajo riesgo</i> <b>y Estadio III</b>	Examen Físico y CEA cada	3 m x 3 años	6 m x 2 años
	TAC con contraste de abdomen, tórax y pelvis	c/ 12 m	x 5 años
	Colonoscopia	1-3 año y luego c/5 años	
<b>Estadio IV</b>	Examen Físico y CEA cada	3 m / 2 años	6 m / 3 años
	TAC con contraste de abdomen, tórax y pelvis	c/3 m luego c/6 m	

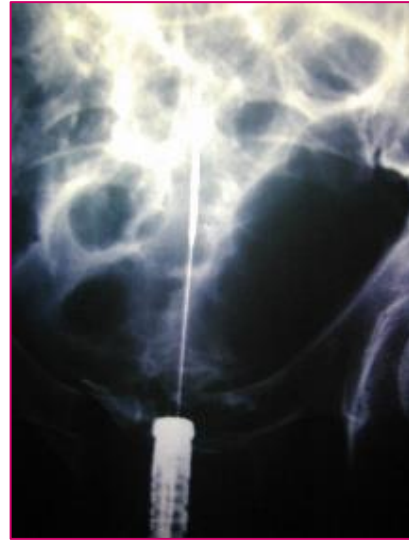### Cáncer de colon sigmoideas obstruido

Ante un abdomen agudo obstructivo por un tumor de sigmoideas o de la unión recto-sigmoidea, debemos liberar el tránsito intestinal y considerar que nos hallamos ante un cáncer avanzado. La manera tradicional de desobstruir el tránsito intestinal es realizar un ostoma proximal a la obstrucción, y recién después de 40 a 50 días operar al paciente con intención resectiva del tumor, hacer una anastomosis y cerrar el ostoma (operación en 2 tiempos), o bien, luego de resecar y anastomosar, dejar la protección del ostoma (si fuera posible), la que se cerrará en otro tiempo operatorio (operación en 3 tiempos).

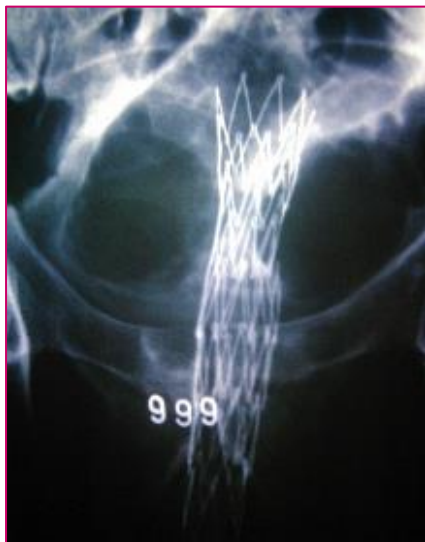
Actualmente hay otra alternativa, cuando se trata de tumores bajos que permitan su permeación con un explorador colocado a través de un colonofibroscopio. Por dentro del explorador se desliza una guía «cuerda de guitarra», con cuya guía se introduce una prótesis auto-expansiva que permite por unos días descomprimir de gases y materia fecal el colon y luego de «preparar» el intestino para operarlo en forma «electiva» y realizar una anastomosis primaria. Sus ventajas son evitar una primera operación con sus complicaciones y las complicaciones inherentes del mantenimiento y el cierre de un colostoma.



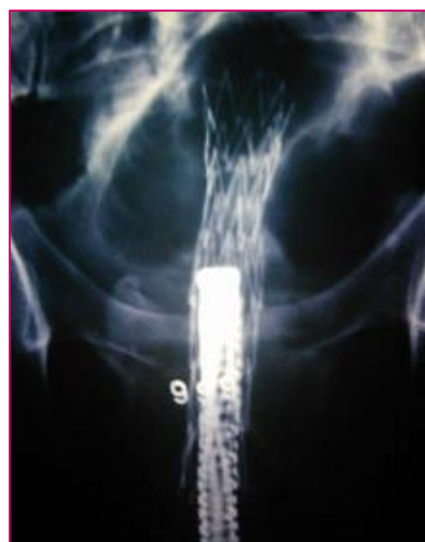
OBSTRUCCIÓN EN UNIÓN RECTO-SIGMA



INTRODUCCIÓN DE LA CUERDA DE GUITARRA



EXPANSIÓN DE LA PRÓTESIS EN EL TUMOR



PASAJE DEL ENDOSCOPIO A SU TRAVÉS

## Referencias bibliográficas

1. GLOBAL CANCER OBSERVATORY (GLOBOCAN):  
<[http://globocan.iarc.fr/old/burden.asp?selection\\_pop=5032&Text-p=Argentina&selection\\_cancer=5060&Text-c=Colorectum&pYear=8&type=0&window=1&submit=%C2%A0Execute](http://globocan.iarc.fr/old/burden.asp?selection_pop=5032&Text-p=Argentina&selection_cancer=5060&Text-c=Colorectum&pYear=8&type=0&window=1&submit=%C2%A0Execute)>
2. FEARON ER, VOGELSTEIN B. A genetic model for colorectal tumorigenesis. *Cell*. 1990;61(5):759-767. doi:10.1016/0092-8674(90)90186-i

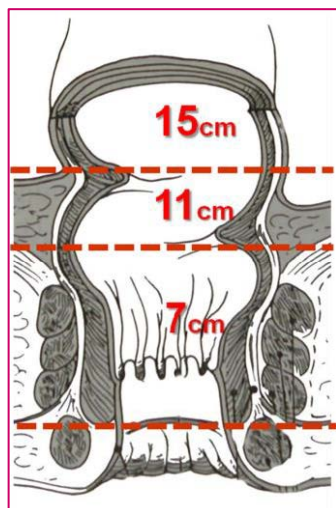
3. PARK YJ, KIM WH, PAENG SS, PARK JG. Histoclinical analysis of early colorectal cancer. *World J Surg.* 2000;24(9):1030-1035. doi:10.1007/s002680010143
4. MATSUI T, YAO T, IWASHITA A. Natural History of Colorectal Cancer. *World J Surg.* 2000;24(9):1022-1028. doi:10.1007/s002680010153
5. JAPANESE RESEARCH SOCIETY FOR CANCER OF THE COLON AND RECTUM. General rules for clinical and pathological studies on cancer of the colon, rectum and anus. Part I. Clinical classification. *Jpn J Surg.* 1983;13(6):557-573. doi:10.1007/BF02469505
6. HAGGITT R, GLOTZBACH RE, SOFFER EE, WRUBLE LD. Prognostic Factors in colorectal carcinomas arising in adenomas: implications for lesions removed by endoscopic polypectomy. *Gastroenterol.* 1985;89:328-336. doi:10.1016/0016-5085(85)90333-6
7. KIKUCHI R, TAKANO M, TAKAGI K, FUJIMOTO N, NOZAKI R, FUJIYOSHI T, UCHIDA Y. Management of early invasive colorectal cancer. Risk of recurrence and clinical guidelines. *Dis Colon Rectum.* 1995;38(12):1286-1295. doi:10.1007/BF02049154
8. MENTGES B, BUSS G, EFFINGER G, MANNCKE K, BECKER HD. Indications and results of local treatment of rectal cancer. *Br J Surg.* 1997;84:348-351.



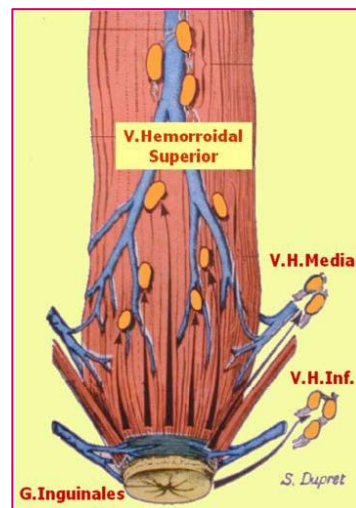
# Cáncer del recto

**DR. ALBERTO HIPÓLITO CARIELLO**

El cáncer del recto, si bien se trata de un tumor oncológicamente similar a los que asientan en el colon y crece a partir de un mismo epitelio, debe tratarse como una situación especial debido a la estrechez anatómica de la pelvis que lo aloja, la cual es más estrecha aún en el varón que en la mujer; a la proximidad de los órganos genitales y urinarios que deben preservarse; y, finalmente, cuando el tumor asienta en el recto bajo (hasta los 7 cm de la línea ano-cutánea), a la presencia del delicadísimo aparato esfinteriano responsable de la defecación y de la continencia, cuya pérdida significa una minusvalía social permanente.



Tomado de GOLDBERG S, *et al.*, 1986



Tomado de TESTUT y col., 1976

Además, hay que tener en cuenta que en los últimos años es la neoplasia digestiva en la que se han producido las mejoras más notables en los resultados del tratamiento, aumentando globalmente la supervivencia a 5 años y disminuyendo las recidivas locales de más de 30 % a menos de 10 %. Varios son los factores que han concurrido para lograrlo, los más destacables son: 1) el refinamiento de la técnica de exéresis rectal, bajo el concepto de resección total del mesorrecto, bajo visión directa y con disección aguda, que permite la identificación y preservación de los nervios autónomos pelvianos (HEALD y col.);<sup>[17]</sup> 2) la administración de terapia neoadyuvante, radioterapia más quimioterapia preoperatoria, permite inducir una involución en el tamaño tumoral (*downsizing*), una mejoría en el estadio del tumor (*downstaging*) y algunos cambios en la histopatología y 3) la más correcta estadificación tumoral mediante el uso de resonancia magnética de pelvis de alta resolución (RM-AR), que permite establecer con gran precisión el compromiso o no del margen circunferencial de resección, que permita la resección total del mesorrecto.

## Diagnóstico

El diagnóstico del cáncer del recto se basa en la aparición de sintomatología de sangrado, oclusión, cambio del hábito intestinal y/o síndrome rectal (pujos y tenesmos), que motiva la consulta, en la cual el tacto rectal es inexcusable; ya que permite palpar las paredes rectales hasta los 10 cm y el piso pelviano para comprobar la funcionalidad del elevador y los esfínteres, y la grasa perirrectal donde se pueden detectar adenomegalias.

En forma independiente, se dispara una secuencia de estudios: rectosigmoidoscopia con instrumental rígido y biopsia si hubiese tumor, y una colonofibroscopia hasta el ciego para descartar tumores sincrónicos y biopsiar lesiones rectales o del colon.

## Estadificación

La estadificación precisa del cáncer del recto es fundamental cuando se planifican resecciones curativas del tumor, para determinar qué pacientes se beneficiarán de una neoadyuvancia o de otro tipo de tratamiento. El tacto rectal, con el recto desocupado y bien lubricado, provee información fiel de tamaño, localización, fijeza y relación con los esfínteres.

Si bien se utiliza la estadificación común para todo el cáncer colorrectal de origen epitelial, actualmente, se toman en cuenta ciertas relaciones anatómicas del tumor con las fascias del recto, su morfología, la de los ganglios, la invasión vascular y las relaciones con el aparato esfínteriano, que pueden determinarse bien, mediante un estudio de resonancia magnética nuclear de alta resolución, que determinan el tratamiento y permiten mejorar los resultados.

### Estadificación del cáncer colorrectal - AJCC 7<sup>th</sup> edition, 2010<sup>[1]</sup>

Nota: la estadificación AJCC 7ª edición, 2010, se aplica a las más frecuentes neoplasias epiteliales del recto y no se aplica a sarcoma, linfoma, tumores carcinoides y melanoma.

TUMOR PRIMARIO	
<b>TX</b>	No se puede evaluar el tumor primario
<b>T0</b>	No hay prueba de tumor primario
<b>Tis</b>	Carcinoma <i>in situ</i> : intraepitelial o invasión de la lámina propia
<b>T1</b>	Invade la submucosa
<b>T2</b>	Invade la muscularis propia
<b>T3</b>	Invade los tejidos pericorreciales a través de la muscularis propia
<b>T4a</b>	Penetra la superficie del peritoneo visceral
<b>T4b</b>	Invade directamente o se adhiere a otros órganos o estructuras

GANGLIOS LINFÁTICOS REGIONALES	
<b>NX</b>	No se pueden evaluar los ganglios linfáticos regionales
<b>N0</b>	No hay metástasis en los ganglios linfáticos regionales
<b>N1</b>	Hay metástasis en 1 a 3 ganglios linfáticos regionales
<b>N1a</b>	Metástasis en un ganglio linfático regional
<b>N1b</b>	Metástasis en 2 a 3 ganglios linfáticos regionales
<b>N1c</b>	Depósito(s) tumoral(es) en los tejidos de la subserosa, mesentéricos o pericólicos no peritonealizados, o tejidos perirrectales sin metástasis en los ganglios regionales
<b>N2</b>	Metástasis en $\geq 4$ ganglios linfáticos regionales
<b>N2a</b>	Metástasis en 4 a 6 ganglios linfáticos regionales
<b>N2b</b>	Metástasis en $\geq 7$ ganglios linfáticos regionales
METÁSTASIS A DISTANCIA	
<b>M0</b>	No hay metástasis a distancia
<b>M1</b>	Metástasis a distancia
<b>M1a</b>	Metástasis está confinada a un órgano o sitio (es decir, hígado, pulmón, ovario, ganglio no regional)
<b>M1b</b>	Metástasis en $> 1$ órgano o sitio, o el peritoneo

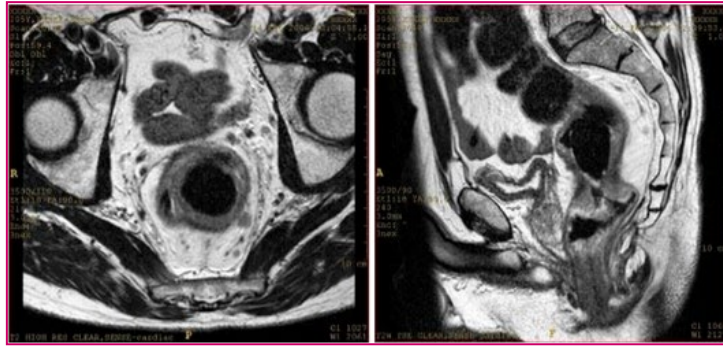
*Estadios anatómicos y grupos de pronóstico*

ESTADIO	T	N	M	DUKES	MOD.A-C
<b>0</b>	Tis	N0	M0	--	--
<b>I</b>	T1	N0	M0	<b>A</b>	<b>A</b>
	T2	N0	M0	<b>A</b>	<b>B1</b>
<b>II</b>	<b>A</b> T3	N0	M0	<b>B</b>	<b>B2</b>
	<b>B</b> T4a	N0	M0	<b>B</b>	<b>B2</b>
	<b>C</b> T4b	N0	M0	<b>B</b>	<b>B3</b>
<b>III</b>	<b>A</b> T1-T2	N1/N1c	M0	<b>C</b>	<b>C1</b>

		T1	N2a	M0	C	C1	
	<b>B</b>	T3-T4a	N1/N1c	M0	C	C2	
		T2-T3	N2a	M0	C	C1/C2	
		T1-T2	N2b	M0	C	C1	
		T4a	N2a	M0	C	C2	
	<b>C</b>	T3-T4a	N2b	M0	C	C2	
		T4b	N1-N2	M0	C	C3	
	<b>IV</b>	<b>A</b>	Cualquier T	Cualquier N	M1a	--	--
		<b>B</b>	Cualquier T	Cualquier N	M1b	--	--

### Resonancia magnética nuclear de alta resolución de pelvis<sup>[2, 3, 4, 5]</sup>

La resonancia magnética de pelvis de alta resolución (RM-AR) es considerada en la actualidad el método de elección en la estadificación local y regional del cáncer de recto, por su alta precisión en determinar el potencial compromiso del margen circunferencial de resección (MCR), dato muy importante para lograr la resección total del mesorrecto (RTM), factor pronóstico de riesgo de recidiva local en el tratamiento del cáncer de recto, mejorando de esta manera la selección e indicación de la terapia más adecuada para cada caso. Asimismo puede determinar la morfología tumoral, la de los ganglios, la invasión vascular y las relaciones con el aparato esfinteriano, tan importante para decidir la magnitud de la resección.



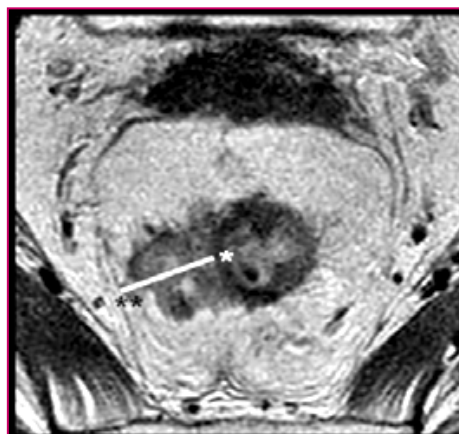LA RNM-AR GANA SUS IMÁGENES EN TRES PLANOS: AXIAL (PERPENDICULAR AL RECTO EN EL SITIO DEL TUMOR), CORONAL (PARALELO AL CONDUCTO ANAL) Y SAGITAL (SIGUIENDO EL EJE DEL RECTO INFERIOR Y CONDUCTO ANAL); Y SE UTILIZA UN ESPESOR DE CORTE DE 3 MM SIN ESPACIO ENTRE ELLOS, LO QUE HACE POSIBLE DISCRIMINAR ESTRUCTURAS MUY PEQUEÑAS

### 1) Estadificación tumoral

Profundidad extamural máxima (PEM) es la distancia entre el borde lateral de la capa muscular longitudinal de la muscular propia y el borde lateral del tumor. Un estudio realizado sobre 679 pacientes con cáncer del recto<sup>[2]</sup> determinó la relación entre PEM en tumores rectales T3 con diferentes grados de invasión extramural y la supervida a 5 años:

T3a (> 1 mm) - T3b (1-5 mm)    ➡    sobrev. 5 años 85 %

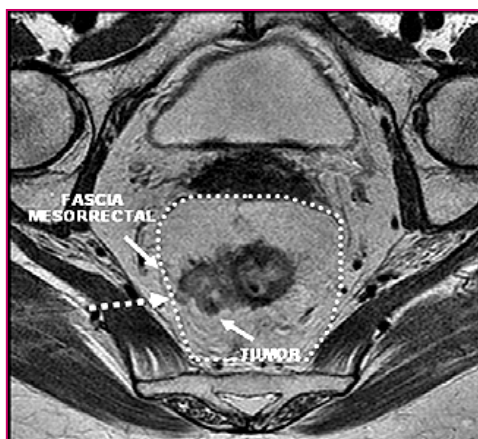
T3c (5-15 mm) - T3d (> 15 mm)    ➡    sobrev. 5 años 54 %



*Margen circunferencial de resección (MCR).* Se considera compromiso del MCR cuando el tumor primario, o un ganglio linfático positivo, o la invasión venosa o linfática y/o depósito tumoral, se localiza a una distancia < 1 mm o en íntimo contacto con la fascia propia del recto (fascia visceral) o se extiende a través de ella. La correlación entre el MCR (+) evaluado por RNM-AR y la anatomía patológica fue de 92 %.<sup>[3]</sup> En cuanto a la relación entre la positividad del MCR y la tasa de recidivas locales en un trabajo realizado en 686 pacientes operados con resección total del mesorrecto fue:

MCR (+) → Recidiva local 22 %

MCR (-) → Recidiva local 5 %

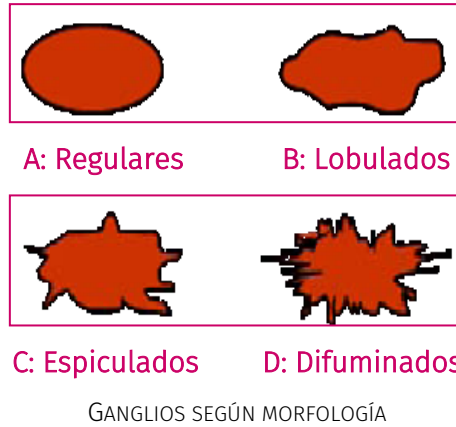


## 2) Estadificación ganglionar

Habida cuenta de que el tamaño de los ganglios poco informa acerca de la posibilidad de que tengan invasión ganglionar (ganglios +), ya que el 50 % de los ganglios positivos tienen menos de 5 mm de diámetro, se ha realizado un estudio de correlación<sup>[4]</sup> entre la morfología ganglionar y su positividad, y se encontró:

Tipos C y D → positivos      sensibilidad 75 %  
 especificidad 98 %

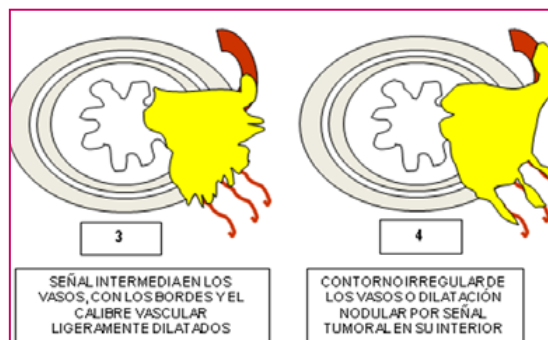
Además, si la señal muestra focos de diferente intensidad en un ganglio la positividad tiene una especificidad del 98 %.



### 3) Invasión vascular extramural (IVE)

Es la presencia de células tumorales dentro de vasos sanguíneos localizados fuera de la pared del intestino, lo que ocurre en el 25 % de los cánceres colorrectales tratados. Su positividad tiene un gran valor pronóstico:

IVE (+)	⇒	Sobrevida a 3 a.	⇒	35 %
IVE (-)	⇒	Sobrevida a 3 a.	⇒	74 %



La RNM-AR debe ser realizada por alguien con experiencia en estadificación del cáncer rectal.

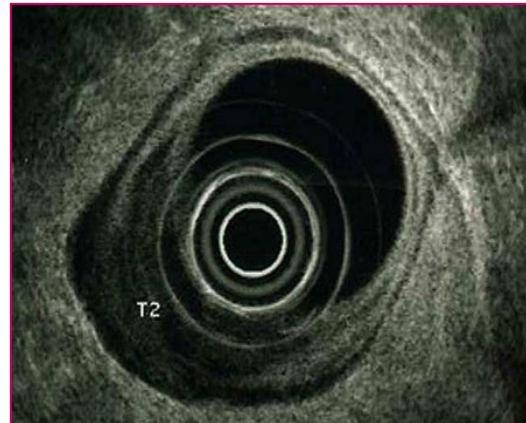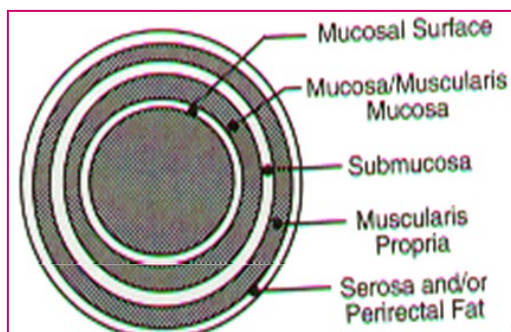
## Ecografía endorrectal

(en la estadificación del cáncer de recto bajo)<sup>[6]</sup>

Debido a su posibilidad de discriminar con claridad las capas histológicas del recto, la ecografía endorrectal es un método muy útil para discriminar la



penetración tumoral, sobre todo en los tumores incipientes, determinando con precisión los límites entre Tis, T1 y T2, en los que llega a tener una confiabilidad de 80-90 %. Es menos precisa en los tumores más penetrantes (T3), por lo que se complementa con la RNM-AR; su precisión depende del operador y no se puede hacer en tumores oclusivos.

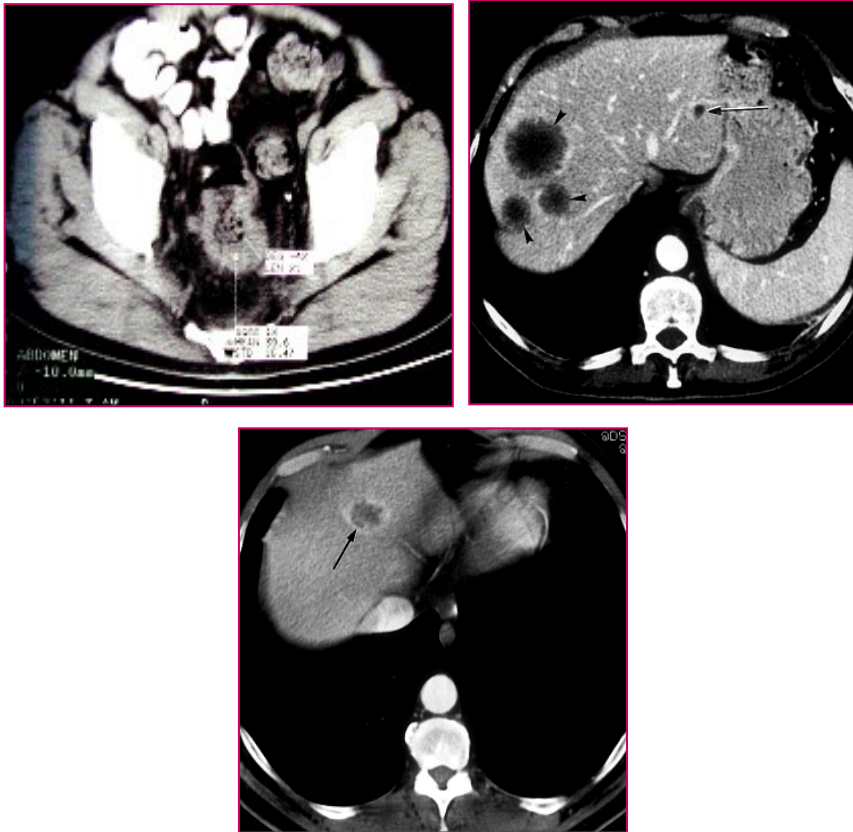

BECK D, et al. 1997. ISBN 1-57626-012-7

La ecografía endorrectal también puede detectar ganglios perirectales, pero con grandes variaciones de precisión entre autores 67 a 88 %.<sup>[6]</sup>

## Tomografía computarizada de abdomen y pelvis

La TAC de abdomen y pelvis espiralada, de preferencia con adquisición de imágenes por 64 cabezales (*multislice*), puede sumar sus hallazgos pelvianos menos discriminativos a los de la RNM-AR, pero cobra importancia en la evaluación de los órganos intra-abdominales (ovarios, ganglios distantes, etc.) en busca de metástasis a distancia; y muy especialmente la evaluación hepática, órgano de asiento más frecuente de las metástasis a distancia del cáncer del recto.



EVALUACIÓN DEL TUMOR Y SU EXTENSIÓN PELVIANA

IMÁGENES HEPÁTICAS HIPODENSAS CON REFUERZO PERIFÉRICO (PROBABLE METÁSTASIS)

Se utiliza una técnica con administración de contraste yodado endovenoso, con lo que es posible discriminar a las metástasis como imágenes hipodensas con un refuerzo periférico del contraste debido a su vascularización.

## Tratamiento

El objetivo del tratamiento del cáncer del recto con criterio curativo es eliminar el tumor de forma de evitar las recurrencias locales, regionales o a distancia y aumentar la sobrevida libre de enfermedad a 5 años del tratamiento. Además, deberemos poner especial atención en preservar la función de defecación y continencia de los esfínteres del ano, la función de reservorio del recto, y la función de los nervios autónomos que trascurren por la región, que aseguran la función genital de erección y eyaculación (en el varón), y la función miccional y el tono vesical.

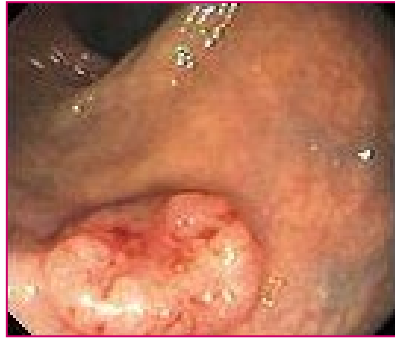*Tumores sin metástasis a distancia*

La posibilidad actual de determinar una estadificación local y regional más precisa de los tumores del recto permite estratificar a los pacientes, en función de las características del tumor y el tratamiento a realizar, podemos dividirlos en cuatro grupos:

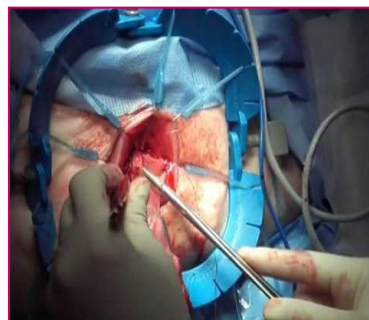
- a- **Cáncer temprano** (E0-I) → *resección local*
- b- **Tumores superficiales:** (EIIa) → *resección total del mesorrecto*
- c- **Tumores operables con riesgo de recidiva local** (EIIb-IIIc-IIIa) → *adyuvancia Rt corta + RTM*
- d- **T. localmente avanzados** (MCR+EIIIb-IIIc) → *adyuvancia Rt/Qt larga + RTM*

*Resección local:* hace referencia al tratamiento de la lesión primaria de un cáncer temprano (E0-I), sin progresión regional ni a distancia. Por eso, hoy con un diagnóstico morfológico más preciso, utilizando ecografía endoanal y RNM, podemos seleccionar los casos que se beneficiarían con esta técnica. Para ser oncológicamente seguro,<sup>[7, 8]</sup> el tumor debe ser:

- móvil (pT1-pT2)
- tamaño < 3 cm
- exofítico o con leve ulceración
- sin mts ganglionares
- < 7 cm margen anal
- preferentemente en cara posterior
- semi o bien diferenciado

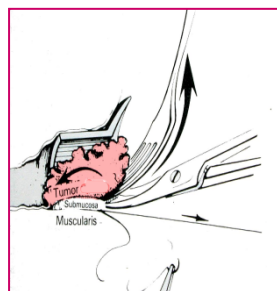


La *exéresis transanal* es una operación que se facilita mucho con la utilización del separador anal autostático como el Lone Star Retractor®, que es un aro que sujeta tensores unidos a ganchos que se «clavan» por encima del anillo esfinteriano. Se realiza la biopsia total de la pared rectal que contiene el tumor con un margen de seguridad de 1 cm.

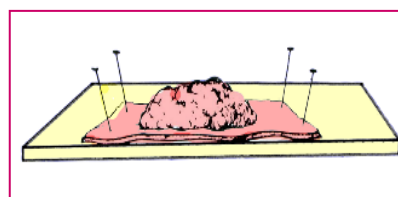


Tomado de <<http://www.google.com.ar/images>>

### *Biopsia total por exéresis transanal*




A: SECCIÓN DE TODO EL ESPESOR



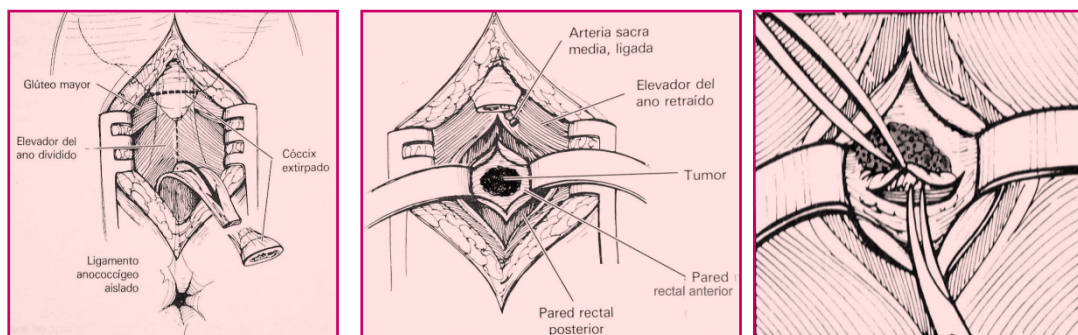
B: BIOPSIA ESTIRADA SOBRE UNA PLACA

La *resección transanal endoscópica con microcirugía* o *transanal endoscopic microsurgery (TEM)* utiliza un instrumental costoso diseñado por G. BUSS en Alemania, que se usa para un número reducido de casos, por lo que no se ha difundido. Opera bajo visión binocular y permite hacer suturas del lecho. Hoy parece estar siendo reemplazado por la utilización de puertos para videolaparoscopia *single port* e instrumental convencional, disponibles en la mayoría de los quirófanos.



Tomado de Mc COURT et al., *Surgeon*, 2009

La *vía posterior de KRASKE* es más adecuada para los tumores de la cara anterior rectal, ya que secciona los elevadores en la línea media, secciona el cóxix y aborda el recto por su pared posterior. En la actualidad se usa muy poco, ya que hay técnicas menos incruentas.

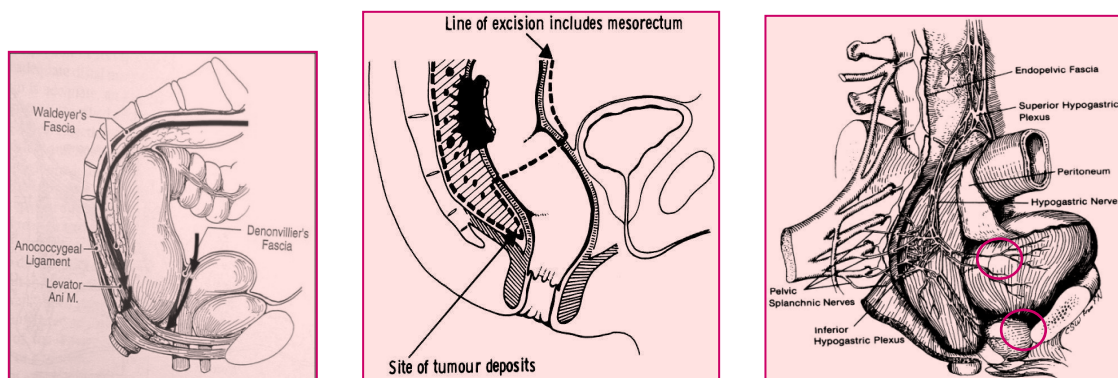


A: INCISIÓN VERTICAL Y RESECCIÓN DEL COXIS; B: APERTURA M. ELEVADOR Y PARED RECTAL; C: EXÉRESIS TUMORAL Y CIERRE POR PLANOS

Existe otra posibilidad de abordaje para el cáncer rectal temprano, que nosotros no recomendamos. Se trata de la *vía transesfintérica de York-Masson*, que secciona los esfínteres y obliga a su reparación, lo que puede traer severos problemas.

*Resección anterior del recto (RA) con resección total del mesorrecto y preservación de los nervios autónomos.* A principios de los años 80, **RICHARD HEALD** de un hospital de Basingstake (Reino Unido) publicó el gran impacto que tenía en los resultados la disección aguda del recto siguiendo lo que él llamó el *holy plane* (plano sagrado) de la disección rectal. Se disecciona bajo visión directa el plano avascular posterior entre la fascia de Waldeyer y la fascia visceral del recto, seccionando hacia distal la fascia de Waldeyer junto al coxis para resecar el compartimiento que queda por detrás de ella; por delante la disección incluye la fascia de Denonvillers completamente. Se reseca completamente el espacio graso-ganglionar envuelto por la fascia visceral del recto, que Heald denominó mesorrecto. Las tasas de las recidivas locales, se derrumbaron de más de 30 %, que era lo usual hasta entonces, a menos de 5 %.<sup>[8]</sup>

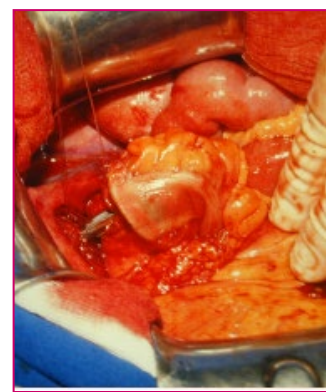
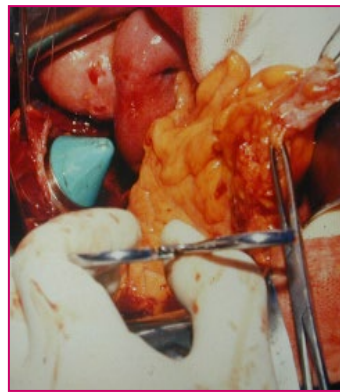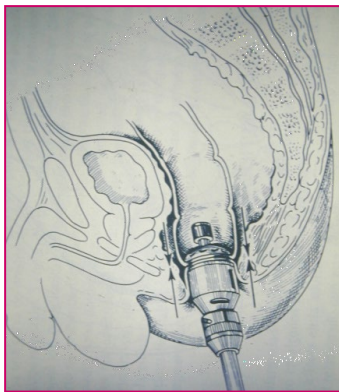
La sola resección del recto con RTM es curativa en los tumores superficiales, con indemnidad del peritoneo visceral que los recubre (E IIa), mientras que si se trata de tumores más avanzados es conveniente la utilización de neoadyuvancia y/o adyuvancia radioquimioterapéutica.



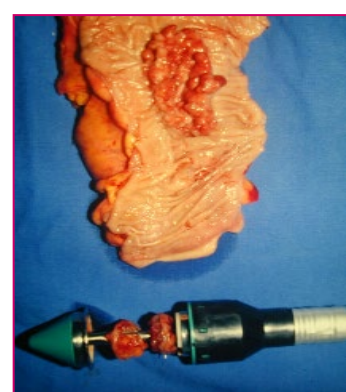
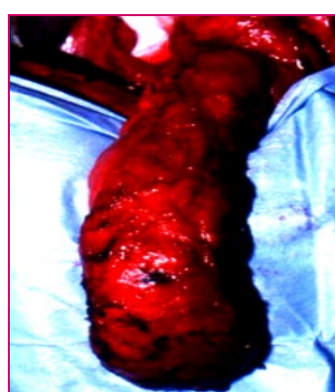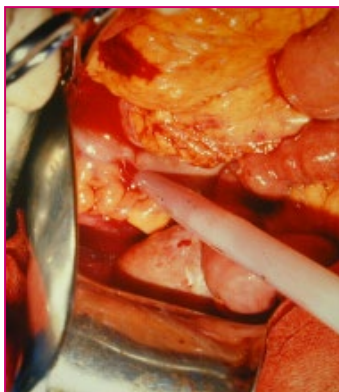EL «PLANO SAGRADO» DE LA DISECCIÓN RECTAL SEGÚN HEALD<sup>[9]</sup> Y LA SITUACIÓN DE LOS G Y N ESPLÁNICOS

La técnica propuesta es la clásica resección anterior del recto, que incluye la resección parcial del recto hasta 5 cm por debajo del tumor y unos 20 cm hacia distal (incluye algo de colon sigmoides), y la resección total del mesorrecto (RTM). La reconstrucción del tránsito intestinal se realiza mediante una anastomosis colo-rectal, generalmente con sutura mecánica circular.

*Anastomosis colo-rectal con sutura mecánica circular*



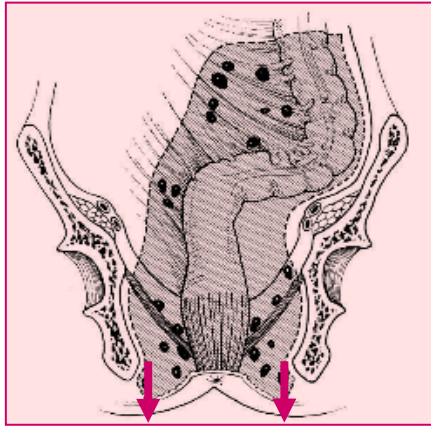
A: SUTURA MECÁNICA CIRCULAR    B: EL YUNQUE ESTÁ EN EL MANGO RECTAL    C: LA ANASTOMOSIS ESTÁ MONTADA



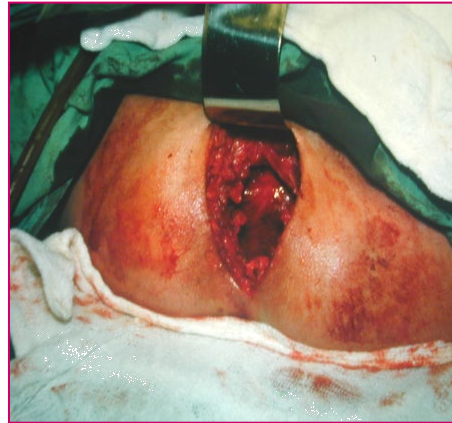D: ANASTOMOSIS TERMINADA    E: RESECCIÓN DEL RECTO C/MESORRECTO    F: PIEZA Y MANGUITOS DE RESECCIÓN

*Resección abdominoperineal (RAP)*. Es una operación muy mutilante, que reseca el rectosigma y su meso, incluyendo el piso pelviano y todo el aparato esfinteriano, lo que obliga a confeccionar una colostomía definitiva. Genera un gran lecho de resección que provoca variadas complicaciones en el postoperatorio. Está indicada sólo cuando: 1) está invadido el aparato

esfinteriano; 2) el tumor está a menos de 2 cm del pecten; 3) debido a las características de la pelvis es imposible hacer una anastomosis (muy raro) y 4) cuando hay severa disfunción esfinteriana previa.



A: MAGNITUD DE LA RESECCIÓN RECTAL



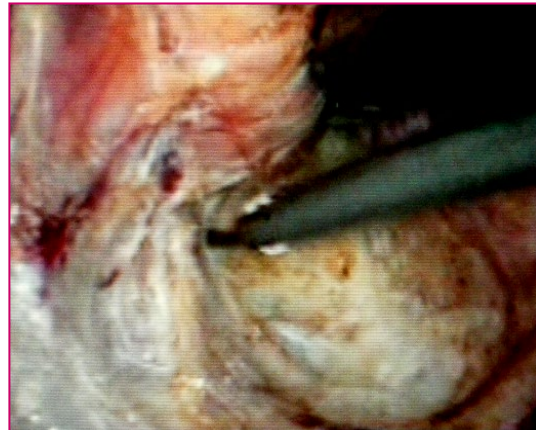
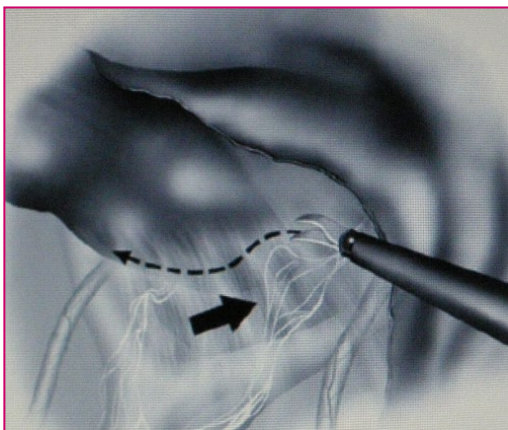
B: LECHO DE RESECCIÓN RECTO-PERINEAL

*Abordaje videolaparoscópico o videoasistido para resección anterior o resección abdominoperineal.* Este acceso minimiza la agresión parietal y visceral de los procedimientos, por lo que limita el dolor y el íleo postoperatorio, acorta el tiempo de recuperación y el tiempo de internación. Sin embargo, dudas acerca de su efectividad oncológica hicieron que los especialistas necesitaran prolongados estudios comparando series de tratamiento laparoscópico vs. convencional dieran resultados comparables, para recién comenzar a practicarlo rutinariamente. [CLASSIC: Lap n=526 vs. Abierto n=268<sup>[10]</sup>] [COST: Lap n=428 vs. Abierto n=435<sup>[11]</sup>].

Sin embargo, aún quedan pendientes algunas cuestiones, ya que la medición del confort del abordaje laparoscópico comparado con el confort del abordaje con el abdomen abierto utilizando técnicas de *fast track* (limitación del dolor, alimentación y recuperación temprana) fue similar. Y dada la correlación existente entre los resultados oncológicos y experticia del equipo quirúrgico, una técnica de abordaje laparoscópico, que tiene un tiempo de aprendizaje más prolongado que la técnica abierta, es más difícil de implementar institucionalmente.

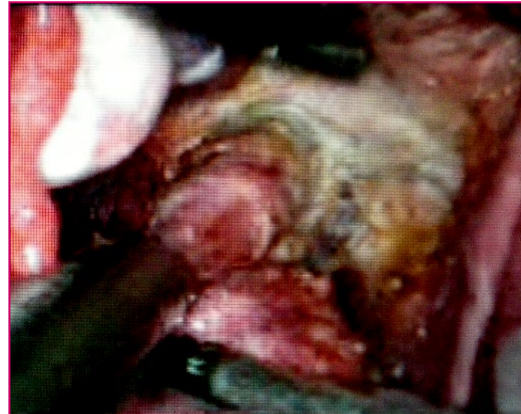
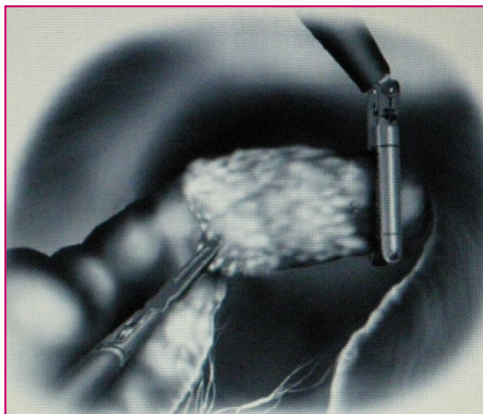


A pesar de que la cirugía videolaparoscópica del cáncer del recto puede completarse sin necesidad de realizar una incisión para sacar la pieza, que puede extraerse a través del recto seccionado, la mayoría de los autores realizan esta incisión, que aprovechan en algunos casos para fijar el yunque de la sutura mecánica, o para hacer ligaduras de vasos, haciendo entonces una resección sólo videoasistida.



Tomado de MILSOM J, 1995

DISECCIÓN AGUDA DEL PLANO RETRORRECTAL POR DELANTE DE LA F. PRESACRA



Tomado de MILSOM J, 1995

DISECCIÓN DEL RECTO HASTA EL NIVEL DE LOS ELEVADORES

**Neoadyuvancia.** En un primer intento de tratar con neoadyuvancia el cáncer del recto medio y bajo, en Suecia se realizó un trabajo cooperativo en el que se randomizaron 1168 cánceres rectales en dos grupos: un grupo recibió 5 fracciones de 5 Gy diarias, de lunes a viernes (total= 25 Gy) y se los operó 7

días después de finalizar la radioterapia. El otro grupo recibió sólo la resección del tumor con resección total del mesorrecto (RTM). El estudio demostró que se redujeron las recurrencias locales a 5 años (63/553 vs. 150/557 –  $p < 0.001$ ) y que aumentó la sobrevida a 5 años (58 % vs. 48 % -  $p < 0.004$ ).<sup>[12]</sup>

Otro estudio posterior, del Grupo Alemán de Cáncer del Recto, randomizó en dos grupos cánceres rectales T3 o T4 o N1-2 (Estadios AJCC 7<sup>th</sup> Ed. 2010: III b y c). El grupo 1, de 421 pacientes, recibió en el preoperatorio neoadyuvancia de 5.040 cGy en 28 fracciones de 180 cGy por día, cinco días a la semana durante seis semanas. Además, fluorouracilo como infusión intravenosa continua en una dosis de 120 horas de duración (cinco días de lunes a viernes continuado), de 1.000 mg por metro cuadrado de superficie corporal por día, durante la primera y quinta semana de la radioterapia. La cirugía se llevó a cabo seis semanas después de la finalización de la quimioterapia. Un mes después de la cirugía con RTM, recibieron, además, cuatro ciclos de cinco días de fluorouracilo (500 mg por metro cuadrado).

El grupo 2, de 394 pacientes, sólo recibieron la cirugía RTM y radioterapia postoperatoria, con un esquema idéntico al usado preoperatoriamente para el grupo 1, más un *boost* extra de 540 cGy.

En los resultados no hubo diferencia en la sobrevida a 5 años (76 % y 75 % [ $p = 0.80$ ]), pero la tasa de recidiva local fue menor (6 % vs. 13 % -  $p = 0.006$ ), y la toxicidad de grados 3 y 4 también fue menor para el grupo 1 (27 % vs 40 % -  $p = 0.001$ ). En el grupo 1 hubo 8 % de remisiones totales, en las cuales no se halló tumor en la pieza de resección.<sup>[13]</sup>

En Brasil, la doctora **HABR-GAMA** presentó su experiencia en 265 cánceres distales del recto irradiados preoperatoriamente (neoadyuvancia) con 5.040 cGy, entregados como 180 cGy/día durante 5 días por semana, durante 6 semanas consecutivas, mediante un acelerador lineal. Al mismo tiempo, los pacientes recibieron 5-fluoracilo (425 mg/m<sup>2</sup>/d) y ácido folínico (20 mg/m<sup>2</sup>/d) administrado por vía intravenosa durante 3 días consecutivos a partir del primer día de la terapia de radiación. 71 pacientes (27,8 %) tuvieron una

respuesta clínica completa y sólo se les hizo seguimiento (*watch and wait*); otros 22 pacientes (8,3 %), entre los que mostraron una respuesta clínica incompleta, al ser resecados demostraron ser en el estudio histopatológico pT0N0M0. No hubo diferencias evolutivas entre estos dos grupos que se siguieron durante 57 y 48 meses respectivamente, por lo que propone no reseca las remisiones completas.<sup>[14]</sup>

En el Hospital Italiano de Buenos Aires, entre 2000 y 2010 se trataron con neoadyuvancia 150 pacientes (el 18 % de 810 pacientes tratados con cáncer del recto). Los criterios para su indicación fueron: distancia al margen anal igual o menor a 11 cm, y uno o más de los siguientes criterios: fijeza al tacto rectal compatible con T4 y presencia de adenopatías o compromiso del margen circunferencial en la RNM. También fue indicada en todos los casos que se preveía realizar una amputación abdominoperineal. Se les administraron 5.040 cGy fraccionados en 180 cGy/día, 5 días por semana, más infusión continua de 5-fluorouracilo (1000mg/m<sup>2</sup>/día) y leucovorina (25mg/m<sup>2</sup>/día) en forma continua durante la primera y quinta semana. Durante la octava semana se completó otro ciclo con las mismas drogas pero administradas en bolo (esquema Mayo).

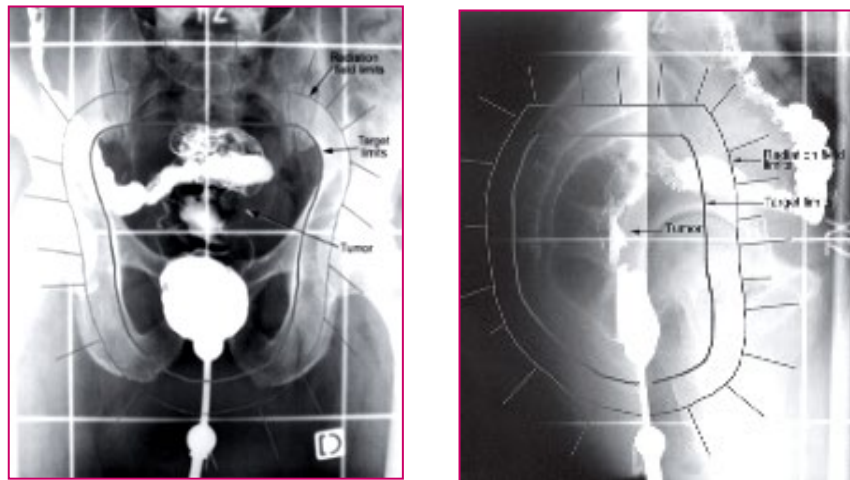
El 8 % (11/138) de los pacientes obtuvieron una respuesta clínica completa a las 6 a 8 semanas de finalizar los ciclos, y un índice de respuesta patológica completa de 16,3 % (21/129), ya que el 23 % de los que tuvieron respuesta clínica incompleta marcada y el 11 % de los que la tuvieron mínima, tenían una respuesta patológica completa (pT0N0M0).

Los tumores del recto ultrabajo (< 4 cm MA) tuvieron una mayor respuesta patológica completa. Los grupos de pacientes que más se beneficiarían con un tratamiento conservador (los jóvenes, los tumores ultrabajos y los que requieren una amputación abdominoperineal) son a su vez los que presentan mayor incidencia de RPC.<sup>[15]</sup>

Poco tiempo después el mismo grupo presentó otro trabajo que afirma que la resonancia magnética nuclear con difusión es una herramienta útil para la re-estadificación postneoadyuvancia en cáncer de recto. Si bien se evaluaron

sólo 24 pacientes, de acuerdo a la respuesta clínica, fueron agrupados en respondedores (RC) y no respondedores (NR). Todo valor de coeficiente de difusión aparente (ADC) mayor a  $1,2 \times 10^{-3} \text{ mm}^2/\text{seg}$  fue considerado como respuesta patológica completa.<sup>[16]</sup>

En conclusión, *la neoadyuvancia ha cambiado el pronóstico y revolucionado el manejo del cáncer del recto medio y bajo.*



Tomado de BOSSET JP, et al., *J Clin Oncol*, 2005

LA RADIOTERAPIA SE PLANIFICA EN FORMA DE CAMPOS BIDIMENSIONALES DE SIMULACIÓN ALREDEDOR DEL TUMOR COMO OBJETIVO CENTRAL, LO QUE MINIMIZA LA IRRADIACIÓN DEL RESTO DE LOS ÓRGANOS ABDOMINALES, Y CONCENTRA LA RADIACIÓN EN EL TUMOR<sup>[17]</sup>

*Seguimiento.* Puede implementarse con diferencias un seguimiento secuencial de la evolución del cáncer del recto después del tratamiento. El siguiente es un esquema de nuestra preferencia:

	Tacto Rectal	C.E.A.	ECOGRAFIA	Rx torax	Colonoscopia	TAC Abd.
3	X	X			X	X
6	X	X	X	X		
9	X	X				
12	X	X	X	X	X	X
15	X	X				
18	X	X	X	X		
21	X	X				
24	X	X	X	X	X	X
28	X	X				
32	X	X				
36	X	X	X	X	X	X
42	X	X				
48	X	X	X	X	X	X
54	X	X				
60	X	X	X	X	X	X

*Recidiva local.* Es la tan temida recidiva local del cáncer del recto que ocurre en el postoperatorio de una operación curativa. Se han establecido diversas subclasificaciones valorando el lugar exacto donde acontece la recidiva. En orden práctico, tal vez lo más útil es dividir las en dos:

1. *Recidiva anastomótica:* acontece sobre la línea de sutura. Es preciso diferenciarla de la invasión endoluminal, que tiene lugar tras recidiva pélvica que emerge en la luz rectal.

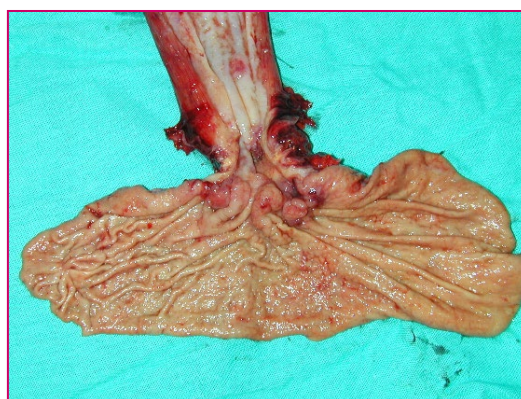

IMAGEN DE RECIDIVA LOCAL ANASTOMÓTICA LUEGO DE UNA RESECCIÓN ANTERIOR CON ANASTOMOSIS MECÁNICA COLO-RECTAL BAJA. LA RECIDIVA SE PRODUJO A LOS 22 MESES DE LA OPERACIÓN CON CRITERIO CURATIVO Y LUEGO DE HABER COMPLETADO UN TRATAMIENTO ADYUVANTE COMPLETO. SE RESECO LA RECIDIVA Y SE LE INDICÓ UN NUEVO TRATAMIENTO ADYUVANTE

El tratamiento es la re-resección del tumor y de todos los tejidos circundantes; la utilización de neoadyuvancia o adyuvancia depende de los tratamientos previamente realizados.

**2. Recidiva pélvica:** se produce en lo que fuera la zona peritumoral, el trayecto de drenajes y la herida quirúrgica. Puede afectar a todas las estructuras pélvicas: aponeurosis y huesos pélvicos, órganos genitourinarios, invasión neurovascular y periné (sobre todo tras amputación abdominoperineal).

La recidiva pélvica, sin emergencia en la mucosa, es difícil de diagnosticar, ya que se trata de enfermos operados en los que hay fibrosis en los lechos de disección perirrectales y es difícil diferenciar una recidiva local de esa fibrosis. En estos casos está indicado realizar una tomografía por emisión de positrones con 18-flúor-desoxi-glucosa (FDG-PET) con la finalidad de detectar tejidos neoplásicos con un alto consumo metabólico de glucosa y diferenciarlos de la fibrosis, con la finalidad de tener precisión topográfica; hoy el estudio se hace combinado con una tomografía computarizada, la unión computarizada de los datos da una TC-PET.

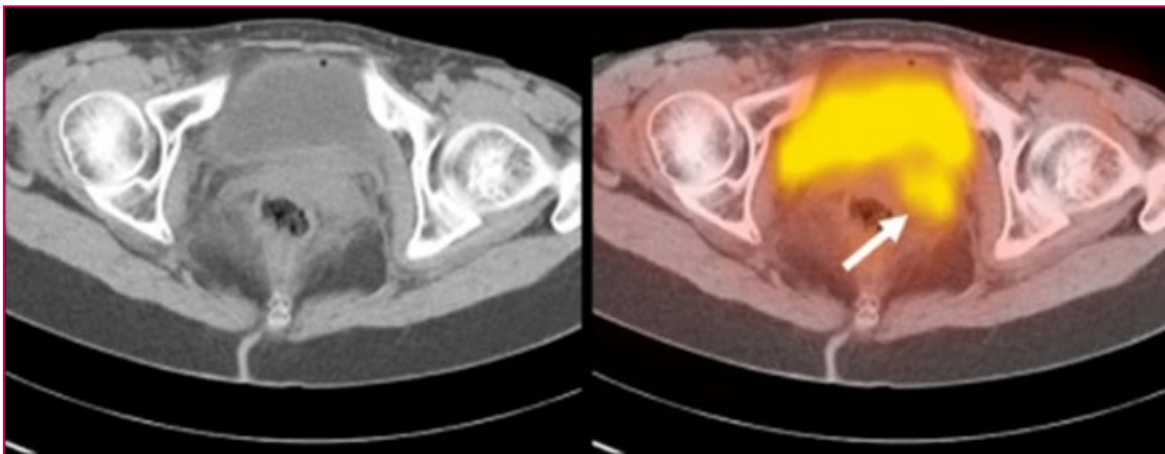


IMAGEN PERIRRECTAL SOSPECHOSA DE RECIDIVA LOCAL EN LA TC, CONFIRMADA POR TC-PET CON 18FDG

El tratamiento, siempre muy complejo, depende de la magnitud de la invasión y varía según la factibilidad de reseccionar la recidiva nuevamente. En caso de que quede un margen microscópico positivo (R1), macroscópico

positivo (R2) y margen quirúrgico mínimo o dudoso (R0 con margen dudoso), se pueden fijar sobre el lecho de la resección tumoral varios tubos de polietileno denominados vectores, los cuales quedan a una distancia de 1 cm uno de otro hasta cubrir el área a irradiar. En el postoperatorio se deslizan por su interior las fuentes de material radiactivo (iridium) calculando una dosis de 4000 cGy sobre el lecho. Luego se retiran los catéteres.<sup>[18]</sup>

## Terapias dirigidas para el cáncer colorrectal avanzado

### *Medicamentos de terapia dirigida para el cáncer colorrectal*

A medida que los investigadores aprenden más sobre los cambios de los genes y las proteínas que contribuyen al desarrollo de cáncer colorrectal, se han desarrollado medicamentos más recientes para combatir estos cambios de manera específica. Los medicamentos de terapia dirigida funcionan de distinta manera que los que se usan comúnmente en la quimioterapia. Algunas veces, estos medicamentos funcionan cuando los medicamentos convencionales de quimioterapia no son eficaces y a menudo presentan efectos secundarios diferentes (y menos graves). Se pueden usar junto con quimioterapia o por sí solos si la quimioterapia ya no es eficaz.

### *Medicamentos que bloquean la formación de vasos sanguíneos (VEGF)*

El factor de crecimiento del endotelio vascular (VEGF, por sus siglas en inglés: *Vascular endothelial growth factor*) es una proteína que ayuda a los tumores a desarrollar nuevos vasos sanguíneos para obtener nutrientes (un proceso conocido como *angiogénesis*). Se pueden emplear medicamentos que impiden el trabajo del VEGF para tratar algunos cánceres de colon o de recto. Entre estos se incluye:

- Bevacizumab (Avastin)
- Ramucirumab (Cyramza)
- Ziv-aflibercept (Zaltrap)

Estos medicamentos se administran en forma de infusiones por vía intravenosa cada dos o tres semanas, en la mayoría de los casos junto con la quimioterapia. A menudo la combinación de estos medicamentos con la quimioterapia, puede ayudar a prolongar el tiempo de vida de la gente con cáncer de colon o recto en etapas avanzadas.

### *Efectos secundarios de los medicamentos dirigidos a VEGF*

Los efectos secundarios comunes de estos medicamentos incluyen:

- Hipertensión arterial (presión alta)
- Cansancio extremo (fatiga)
- Sangrado
- Bajos recuentos de glóbulos blancos
- Dolores de cabeza
- Úlceras en la boca
- Pérdida del apetito
- Diarrea

Aunque se presentan pocas veces, los posibles efectos secundarios incluyen coágulos sanguíneos, sangrado profuso, orificios en el colon (perforaciones), problemas cardiacos, problemas renales y lenta curación de heridas. Si hay una perforación en el colon, esto puede causar una grave infección que haga necesaria la cirugía para corregir este problema.

Aunque poco común, el efecto secundario más grave de estos medicamentos es una reacción alérgica durante la infusión, lo que puede causar problemas con la respiración y bajar la presión arterial.

### *Medicamentos que atacan a las células con cambios EGFR*

El receptor de factor de crecimiento epidérmico (EGFR) es una proteína que contribuye al crecimiento de las células cancerosas. Suele estar presente en gran cantidad sobre la superficie de las células cancerosas. Se pueden usar



medicamentos que atacan el EGFR para tratar algunos cánceres de colon o de recto en etapas avanzadas. Entre estos se incluye:

- Cetuximab (Erbix)
- Panitumumab (Vectibix)

Ambos medicamentos se administran por infusión intravenosa, ya sea una vez a la semana o cada dos semanas.

Estos medicamentos no son eficaces en casos de cáncer colorrectal con mutaciones (defectos) en los genes *KRAS*, *NRAS* o *BRAF*. Antes del tratamiento, los médicos ahora hacen comúnmente una prueba al tumor para determinar si estos cambios genéticos están presentes, y solamente usan estos medicamentos en las personas que no tienen estas mutaciones.

#### *Posibles efectos secundarios de los medicamentos dirigidos a EGFR*

Los efectos secundarios más comunes de estos medicamentos son problemas en la piel, como una erupción parecida al acné en el rostro y el pecho durante el tratamiento, lo que algunas veces puede causar infecciones. Puede que se requiera el uso de un antibiótico de uso tópico (ungüento) para ayudar a limitar la erupción y las infecciones relacionadas. Los problemas que el panitumumab causa en la piel pueden ser más graves y podrían ocasionar descamación de la piel. Otros efectos secundarios son:

- Dolor de cabeza
- Cansancio
- Fiebre
- Diarrea

Aunque poco común, el efecto secundario más grave de estos medicamentos es una reacción alérgica durante la infusión, lo que puede causar problemas con la respiración y bajar la presión arterial. Para ayudar a prevenir esto se pueden administrar medicamentos antes del tratamiento.

### Otros medicamentos de terapia dirigida

El regorafenib (Stivarga) es un tipo de terapia dirigida conocida como un inhibidor de cinasa. Las cinasas son proteínas que están en la superficie de una célula o cerca de ella que transportan señales importantes al centro de control de la célula.

El regorafenib bloquea ciertas proteínas cinasas que ayudan a las células del tumor a crecer o ayudan a formar nuevos vasos sanguíneos para alimentar al tumor. El bloqueo de estas proteínas puede ayudar a detener el crecimiento de las células cancerosas.

Este medicamento se utiliza para tratar el cáncer colorrectal avanzado, por lo general cuando otros medicamentos ya no son útiles. Se administra en forma de pastilla.

Los efectos secundarios comunes incluyen cansancio, pérdida del apetito, síndrome de pies y manos (enrojecimiento e irritación de las manos y los pies), diarrea, hipertensión arterial, pérdida de peso y dolor abdominal.

Los efectos secundarios menos comunes, pero más graves pueden incluir sangrado profuso o perforaciones (orificios) en el estómago o los intestinos.

## Referencias bibliográficas

1. EDGE SB *et al.* (eds.). *AJCC Cancer Staging Manual*. 7th ed. New York: Springer; 2010, pp. 143-164.
2. DIEGUEZ A. Resonancia Magnética de alta resolución en la estadificación del cáncer de recto. *Rev Argent Resid Cir.* 2009;14(1):12-21.
3. MERCURY STUDY GROUP. Extramural depth of tumor invasión at thin-section MR in patients with rec-tal cancer. *Radiol.* 2007;243:132-139.
4. BROWN G, RADCLIFFE AG, NEWCOMBE RG, DALLIMORE NS, BOURNE NW, WILLIAMS GT. Preoperative assessment of prognostic factors in rectal cancer using high-resolution magnetic resonance imaging. *Br J Surg.* 2003;90(3):355-364. doi:10.1002/bjs.4034

5. BROWN G, RICHARDS CJ, BOURNE MW, NEWCOMBE RG, RADCLIFFE AG, DALLIMORE NS, WILLIAMS GT. Morphologic predictors of lymph node status in rectal cancer with use of high-spatial-resolution MR imaging with histopathologic comparison. *Radiol.* 2003;227(2):371-377. doi:10.1148/radiol.2272011747
6. AKASU T, SUGIHARA K, MORIYA Y, FUJITA S. Limitations and pitfalls of transrectal Ultrasonography for staging of rectal cancer. *Dis Colon Rectum.* 1997;40(10 suppl):S10-S15. doi:10.1007/BF02062014
7. SENGUPTA S, TJANDRA J. Local Excision of Rectal Cancer. What Is the Evidence? *Dis Colon Rectum.* 2001;44(9):1345-1361. doi:10.1007/BF02234796
8. BENATTI M, BONADEO F, VACCARO C, et al. Resección transanal del cáncer de recto: resultados a corto y largo plazo. *Rev Arg Cir.* 2006;90(1);67-74.
9. HEALD RJ, HUSBAND EM, RYALL RD. The mesorectum in rectal cancer surgery--the clue to pelvic re-currence? *Br J Surg.* 1982;69(10):613-616. doi:10.1002/bjs.1800691019
10. GUILLOU PJ, QUIRKE P, THORPE H, WALKER J, JAYNE DG, SMITH AMH, HEATH RM, BROWN JM, MRC CLASICC TRIAL GROUP. Short-term endpoints of conventional versus laparoscopic-assisted surgery in patients with colorectal cancer (MRC CLASICC trial): multicentre, randomised controlled trial. *Lancet.* 2005;365(9472):1718-1726. doi:10.1016/S0140-6736(05)66545-2
11. CLINICAL OUTCOMES OF SURGICAL THERAPY STUDY GROUP; NELSON H, SARGENT DJ, WIEAND HS, FLESHMAN J, ANVARI M, STRYKER SJ, BEART JR MW, HELLINGER M, FLANAGAN JR R, PETERS W, OTA D. A Comparison of Laparoscopically Assisted and Open Colectomy for Colon Cancer. The Clinical Outcomes of Surgical Therapy Study Group (COST). *N Eng J Med.* 2004;350(20):2050-2059. doi:10.1056/NEJMoa032651
12. BOSSET JF, CALAIS G, MINEUR L, MAINGON P, RADOSEVIC-JELIC L, DABAN A, BARDET E, BENY A, BRIFFAUX A, COLLETTE L. Enhanced Tumorocidal Effect of Chemotherapy With Preoperative Radiotherapy for Rectal Cancer: Preliminary Results—EORTC 22921. *J Clin Oncol.* 2005;23(24):5620-5627. doi:10.1200/JCO.2005.02.113
13. SWEDISH RECTAL CANCER TRIAL, DAHLBERG M, GLIMELIUS B, PÅHLMAN L, RUTQVIST LE, WILKING N. Improved Survival with Preoperative Radiotherapy in Resectable Rectal Cancer. *N Engl J Med.* 1997;336(14):980-987. doi:10.1056/NEJM199704033361402
14. TJANDRA JJ, KILKENNY JW, BUIE WD, HYMAN N, SIMMANG C, ANTHONY T, ORSAY C, CHURCH J, OTCHY D, COHEN J, PLACE R, DENSTMAN F, RAKINIC J, MOORE R, WHITEFORD M, STANDARDS PRACTICE TASK FORCE; AMERICAN SOCIETY OF COLON AND RECTAL SURGEONS. Practice Parameters for the Management of Rectal Cancer (Revised). *Dis Colon Rectum.* 2005;48(3):411-423. doi:10.1007/s10350-004-0937-9

15. OJEA QUINTANA G, *et al.* Braquiterapia postoperatoria en el tratamiento de la recidiva pelviana y en los tumores primarios localmente avanzados de origen colorrectal y ginecológico. *Rev Argent Cirug.* 2006;91(5-6):208-214.

# Megacolon del adulto

**DRES. HUGO RUBÉN AMARILLO Y HUGO ALEJANDRO  
AMARILLO**

## Historia

Desde el punto de vista histórico el conocimiento de la enfermedad se inicia con la publicación de **JAYLE**,<sup>[1]</sup> quien atribuye a **FEDERICUS RUYSH** la primera descripción del megacolon en el siglo XVII. **FINNEY** recopila 20 casos antes del año 1886, siendo mérito de **HIRSCHPRUNG**,<sup>[2]</sup> pediatra danés, el haber comunicado en ese año, ante la Sociedad de Pediatría de Berlín, el cuadro clínico y anatomopatológico de la enfermedad que hoy, con justicia, lleva su nombre.

Al observar la existencia de megacolon, que con caracteres regionales e inusitada frecuencia afectaba a pacientes mayores de 30 años en extensas zonas de Argentina, Brasil, Bolivia, Chile y Perú, médicos de estos países realizaron un profundo estudio de la enfermedad diferenciando el megacolon del adulto del congénito o enfermedad de Hirschprung.

Si bien esta diferenciación es actualmente aceptada, en la búsqueda bibliográfica no se ha podido determinar quién ha sido el primero en hacerla. A nuestro modo de ver diríamos que fue un proceso progresivo de la evolución del conocimiento que se inició con **CARLOS CHAGAS**,<sup>[3]</sup> en 1916 cuando relacionó la tripanosomiasis americana, que luego llevaría su nombre, con el megaesófago o «mal de engasgo» como se lo conocía por aquel entonces; posteriormente, el megacolon también fue relacionado con estas enfermedades a raíz de observarse la superposición de la afección con zonas de endemia chagásica, lo que llevó a investigar esta etiología.

Numerosas escuelas quirúrgicas en Argentina se han ocupado del tema;<sup>[4]</sup> al respecto, dice GARRIZ en su Relato sobre Tratamiento del Megacolon (XXXVII Jornadas Argentinas de Cirugía):

...la escuela de Finochietto no ha permanecido ajena a esta inquietud y ya hace muchos años fueron publicados varios estudios donde se hacía una prolija descripción de la semiología endoscópica y operatoria de esta enfermedad, consideraba que la permanencia *in situ* del recto con sus malformaciones era la causa de la recidiva.<sup>[5]</sup>

Por tal razón, propugnó desde entonces no sólo la extirpación de la bolsa sigmoidea sino también del recto en una amplia extensión de manera tal que permita al mismo tiempo una segura anastomosis colorectal. Es decir que FINOCHIETTO, basado en la observación clínica de los enfermos operados había llegado en esa época a conclusiones parecidas a las de los autores modernos en lo que respecta a la necesidad de eliminar el recto, total o parcialmente, para conseguir la cura radical del megacolon.

Hemos considerado necesario hacer estas breves referencias históricas debido a que existen diferencias fundamentales entre el megacolon congénito y el del adulto; el primero es una *enfermedad terminada* por tratarse de una malformación congénita, en cambio el del adulto es una *enfermedad progresiva*, como consecuencia de la denervación de los plexos mioentéricos del tubo digestivo. En el momento actual se sabe que esta lesión se debe a múltiples factores y consideramos que en el norte de nuestro país su principal agente causal es la enfermedad de Chagas.

## Megacolon del adulto

### *Definición*

Definimos al megacolon primario adquirido del adulto como *la dilatación y/o alargamiento de una o más porciones del intestino grueso cuya localización preferencial es el recto y sigmoides*, producido por múltiples causas, orgánicas o funcionales, capaces de lesionar los plexos mioentéricos

lo que lleva a una disperistalsis o aperistalsis del segmento afectado, el que actúa como un obstáculo funcional a la libre progresión estercoral.

Dejamos establecido que el término megacolon y el de dólico-megacolon representan la respuesta a una obstrucción intestinal incompleta; pero en el megacolon enfermedad esta obstrucción no existe, por lo menos desde el punto de vista orgánico, sino que la dilatación es consecuencia de la existencia en la propia pared del órgano de una lesión de los plexos mioentéricos que lleva a la disperistalsis o aperistalsis colónica.

### *Clasificación anatomopatológica*

Basados en el estudio anatomopatológico hemos clasificado al megacolon del adulto como puede verse en el Cuadro 1:

1. **Primario** (*plexos lesionados*)
  - a. Congénito o aganglionar: enfermedad de Hirschprung
  - b. Adquirido o del adulto
2. **Secundario** (*plexos sanos*)
  - a. Congénito. Atresias, bridas, estenosis, etc.
  - b. Adquirido. Estenosis inflamatorias, tumores
3. **Funcional** (*plexos aparentemente sanos*)
4. **Idiopático**

CUADRO 1

### *Megacolon primario*

Este grupo tiene como característica anatomopatológica común la lesión de las células de los plexos mioentéricos de Meissner y Auerbach.

Esta lesión es total desde el momento del nacimiento en el megacolon congénito o enfermedad de Hirschprung (FIGURA 1 y 2); en cambio, cuando la destrucción neuronal se produce en la edad adulta, puede ir desde un grado

moderado hasta la desaparición completa, designándose como megacolon adquirido aganglionar del adulto (FIGURA 3 y 4).

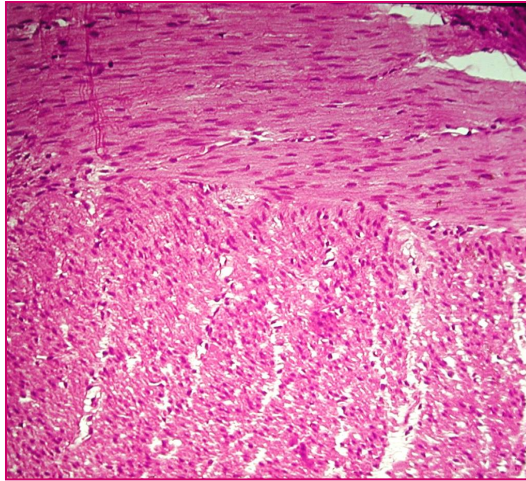


FIGURA 1

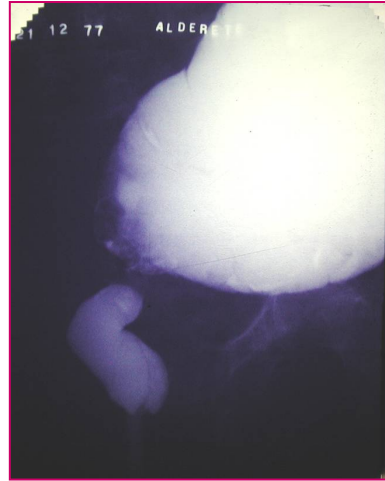


FIGURA 2

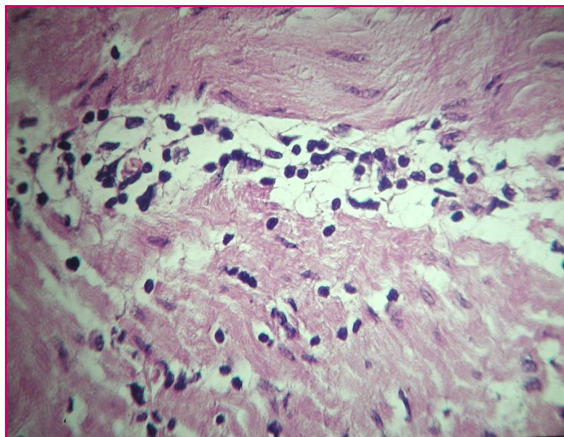


FIGURA 3

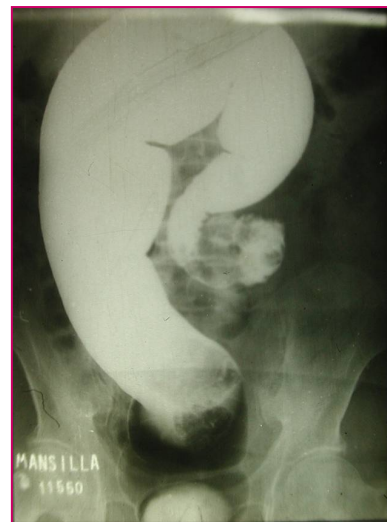

FIGURA 4

### *Megacolon secundario u orgánico*

Aquí los plexos mioentéricos están conservados y la dilatación del colon es secundaria a un proceso obstructivo crónico (orgánico); en estos casos, la designación de megacolon secundario u orgánico está orientando hacia su etiopatogenia.



La causa obstructiva puede ser congénita, como atresias, bridas, malformaciones, etc., o bien de origen adquirido en los casos de neoplasias, estenosis inflamatorias, adherencias, etc. (FIGURA 5).

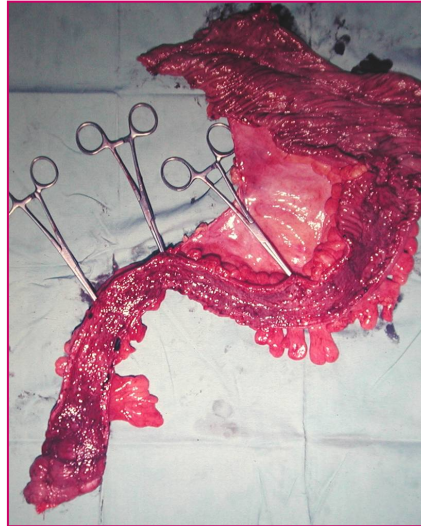


FIGURA 5

### *Megacolon funcional*

Esta variedad de la enfermedad adquiere especial significación en el momento actual debido a que su frecuencia se ha incrementado en los últimos años, por lo que es tratado más adelante (FIGURA 6).

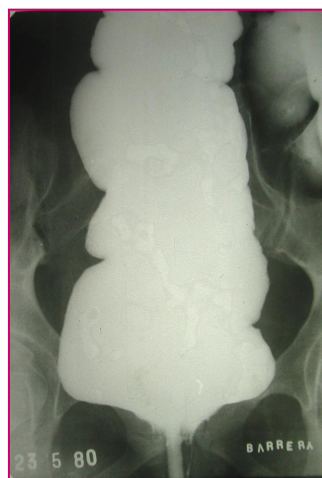

FIGURA 6

### *Megacolon idiopático*

Este término se emplea para aquellos casos en los que, a pesar de los modernos métodos de diagnóstico, no es posible determinar su etiología.

### *Clasificación topográfica*

Según cuál sea el segmento del colon dilatado o elongado será la designación topográfica del mismo.

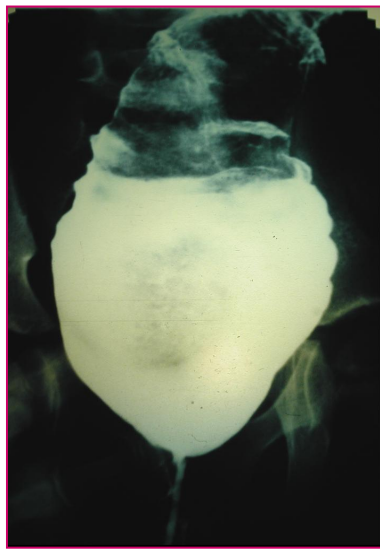


FIGURA 7. MEGARRECTO

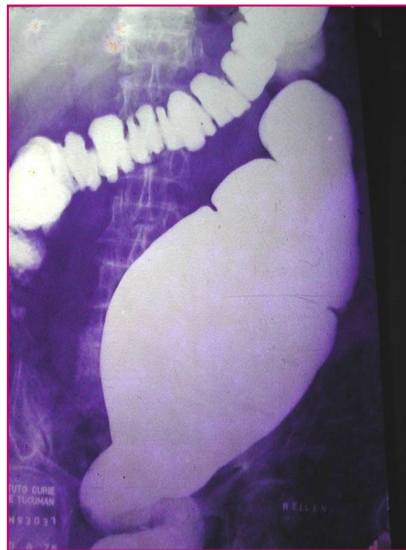


FIGURA 8. MEGASIGMA

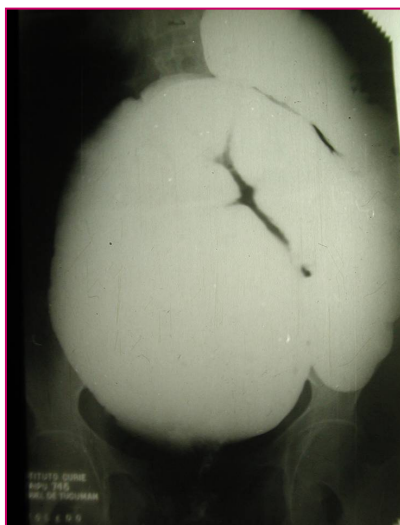


FIGURA 9. MEGASIGMA

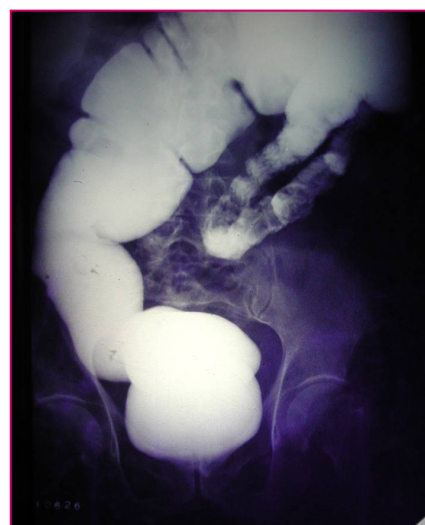

FIGURA 10. DÓLICO-MEGASIGMA

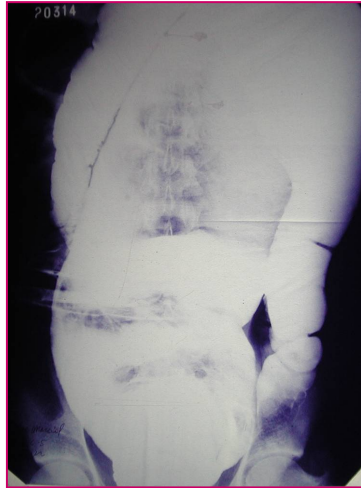


FIGURA 11. MEGACOLON TOTAL

El megarrecto como lesión única es raro y habitualmente se asocia con un megasigma, constituyendo un megarrectosigma.

El megasigma, que casi siempre se encuentra elongado, constituyendo el dólido-megasigma, es la forma de presentación más común del megacolon chagásico del adulto.

La frecuencia en que se observa el megacolon total es baja.

### *Clasificación etiológica*

Considerando los modernos métodos de diagnóstico y el mejor conocimiento de la etiología de la enfermedad, proponemos la siguiente clasificación del megacolon del adulto, tomada de AMARILLO<sup>[5]</sup> y expuesta en el CUADRO 2.

El megacolon puede considerarse como un síndrome que puede ser producido por múltiples causas, con una sola patogenia que es la lucha de la musculatura de la pared del colon contra un obstáculo que puede o no ser evidente. De tal modo que el término megacolon sólo menciona la manifestación más evidente de afecciones cuyo resultado final es una dilatación del colon más o menos acentuada.

1.	CHAGÁSICO
2.	NO CHAGÁSICO
3.	HIRSCHPRUNG
4.	<b>FUNCIONAL</b> <ul style="list-style-type: none"> <li>- Psicógeno</li> <li>- Hipotiroideo</li> <li>- Hipofisiario</li> <li>- De los toxicómanos</li> <li>- Saturnino</li> <li>- Neuropsiquiátrico</li> <li>- Farmacológico</li> <li>- Catártico</li> <li>- De altura</li> <li>- Otros</li> </ul>
5.	IDIOPÁTICO

CUADRO 2

## Megacolon chagásico

### *Etiología*

La enfermedad es poco frecuente en Europa como así también en otros países que pertenecen al primer mundo; no así en las regiones del noroeste argentino (Tucumán, Salta y Jujuy) que, al igual que en otros países de Sudamérica y extensas regiones de Brasil, su incidencia adquiere caracteres de endemia superponiéndose con la enfermedad de Chagas, observándose además la asociación del megacolon adquirido del adulto con el megaesófago y/o alteraciones cardíacas u otras visceropatías.

Debe destacarse que la enfermedad tiene una serie de características que se sintetizan de la siguiente manera:

- a. Carácter endémico del megacolon.
- b. Asociación con otros megas (esófago, duodeno, etc.).
- c. Incidencia predominante en áreas rurales.

- d. Aparición de la enfermedad en personas de condición humilde (mala alimentación, diversos grados de desnutrición, frecuentes hábitos alcohólicos).

En los pacientes que padecen de megacolon, cuando se investiga la etiología chagásica, por medio de dos reacciones serológicas para el Chagas, se encontró hasta la década del 90 un 79,4 % de serología positiva, por lo que creemos que esta forma de megacolon debe designarse como *megacolon chagásico* y al 20,6 % restante debe designárselo como *megacolon no chagásico*, de ahí que los estudiemos por separado.

#### *Fisiopatología del megacolon chagásico del adulto*

El megacolon chagásico del adulto es una afección progresiva cuya máxima expresión lesional se halla a nivel del recto y desde allí progresa en sentido proximal. Las lesiones pueden ser investigadas por medio de una biopsia rectal con técnica de Swenson que muestra lesiones de los plexos mioentéricos en todos los casos.

El recto histopatológicamente enfermo, pero de calibre muchas veces normal, opone un obstáculo funcional importante al progreso de las materias fecales; el sigmoide, por encima de aquél, se hipertrofia y dilata a expensas de su capa muscular en la lucha por vencer el obstáculo rectal.

Desde que se inician las lesiones de los plexos mioentéricos hasta llegar a las etapas finales del megacolon deben transcurrir muchos años por lo que el curso de la enfermedad puede dividirse en cuatro etapas, cuyos límites se superponen en forma imprecisa, y en cada una de ellas existe una conducta terapéutica apropiada para cada momento de la evolución.

Desde el punto de vista histopatológico la diferencia fundamental que existe entre el megacolon congénito y el del adulto es que en el primero hay un límite neto entre la porción aganglionar y el resto del colon que es normal; en cambio, en el segundo no hay separación neta y la falta o disminución de neuronas se prolonga a lo largo en forma decreciente. Según **KÖEBERLE**, las lesiones se prolongan a lo largo del tubo digestivo.

Desde el punto de vista radiológico se observa que el recto, tanto en el megacolon congénito como en algunos casos del adulto, es de calibre normal o levemente disminuido. Este recto de aspecto macroscópico normal fue designado como el «falso inocente» ya que él es el que opone un obstáculo funcional a la progresión de las materias fecales, lo que lleva a la dilatación e hipertrofia del sigmoides por encima del mismo en su lucha por vencer el obstáculo; a este último se lo designa como el «falso culpable» (FIGURA 12).

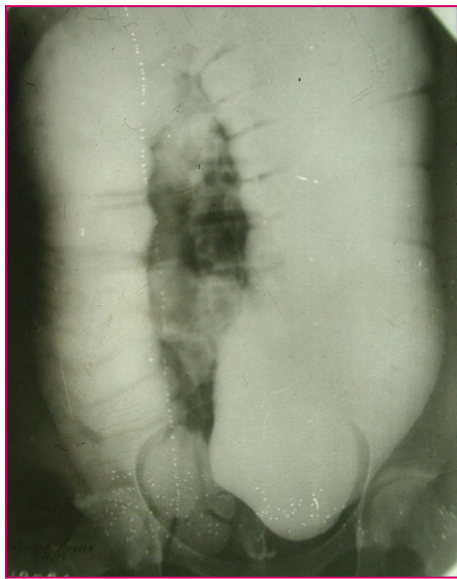

FIGURA 12

### *Cuadro clínico*

En el megacolon, al igual que en cualquier otra afección coloproctológica, se seguirá una metodología de examen del enfermo cuyos pasos deberán seguirse sistemáticamente. Esta metodología de trabajo se describe en el siguiente esquema:

#### *1 - Historia clínica*

- Antecedentes clínicos-epidemiológicos
- RSC-Rx de colon

## 2 - Laboratorio. Serología para Chagas

## 3 - Enfermedades asociadas

- Ex cardiovascular. ECG
- Rx de esófago

## 4 - Estudios funcionales

## 5 - Estudios anatómo-patológicos

Debe destacarse que la mayoría de los portadores de un megasigma consultan por sus complicaciones (vólvulo y bolo fecal). Dos síntomas predominan en el megasigma no complicado: la constipación y el meteorismo; la primera es de comienzo insidioso y de larga evolución siendo controlada solo por medio de voluminosas enemas. La constipación evoluciona concomitantemente con la destrucción neuronal de los plexos mioentéricos lo que caracteriza al megasigma como *una enfermedad crónica, evolutiva y progresiva*.

El meteorismo es muy acentuado dando al abdomen un aspecto globoso (FIGURA 13), que contrasta con diversos grados de desnutrición que presentan los pacientes. Una radiografía directa de abdomen (FIGURA 14) realizada en estas circunstancias, muchas veces, permite por sí sola hacer un diagnóstico presuntivo.

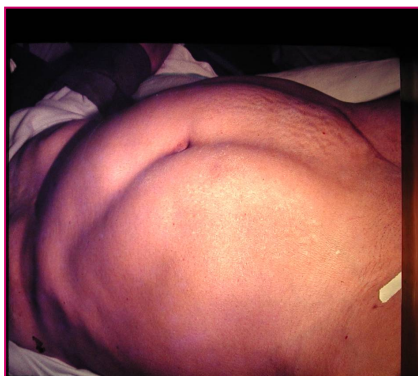


FIGURA 13

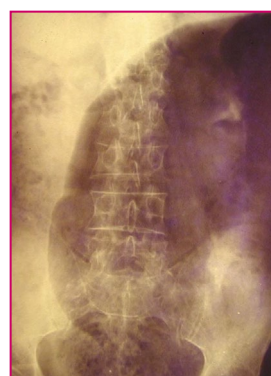

FIGURA 14

El vómito se observa raras veces y cuando se presenta debe hacernos pensar en la existencia de una complicación.

En el examen físico se observa un abdomen distendido en el que a veces se puede delimitar por la palpación el asa sigmoidea distendida, lo que es debido, en primer lugar, a la gran dilatación e hipertrofia de la pared muscular del colon y secundariamente al escaso espesor del tejido subcutáneo del paciente. A veces es posible palpar la acumulación de materias fecales en el asa sigmoidea dilatada.

El examen proctológico, que no debe omitirse, servirá para descartar otras patologías asociadas; igual criterio deberá seguirse con la realización de la colonoscopia.

### *Asociaciones lesionales*

De los pacientes que se infectan inicialmente con enfermedad de Chagas solo un mínimo porcentaje (alrededor de un 5 %) presentan manifestaciones clínicas que permiten diagnosticar el cuadro de Chagas en el adulto. El 95 % restante no las presenta, pasando ambos grupos a la etapa crónica de la enfermedad que luego de 10 a 20 años de latencia asintomática, solo el 30 % de los pacientes tiene evidencia de afección orgánica ya sea con manifestaciones clínicas (10 %) o subclínicas (20 %).

Los síntomas van desde manifestaciones leves y aisladas hasta los cuadros constituidos y típicos, como miocardiopatía chagásica y las mega-vísceras; dentro de estas últimas, el megacolon es una de las mas frecuentes.

En nuestro país, dentro de los síndromes chagásicos de la etapa crónica, se encuentra en primer lugar la miocardiopatía, siguiéndole las mega-vísceras.

El megaesófago es frecuente en Brasil siendo menor su frecuencia en nuestro país.



### Diagnóstico radiológico

El estudio radiológico debe realizarse por medio de:

#### 1. Examen directo:

- a. en decúbito
- b. de pie

#### 2. Examen contrastado:

- a. colon por enema relleno y evacuado
- b. colon por doble contraste

*Examen directo:* en este estudio se puede observar la imagen del asa sigmoidea y/o del colon que puede alcanzar enormes dimensiones; esta imagen está dada por el contraste negativo que proporciona el aire (aerocolia) acumulado en su interior. También se observa frecuentemente la existencia de restos fecales dentro del asa o bien conformando verdaderos fecalomas fácilmente identificables por su tonalidad moteada o en «panal de abejas» (FIGURA 15).

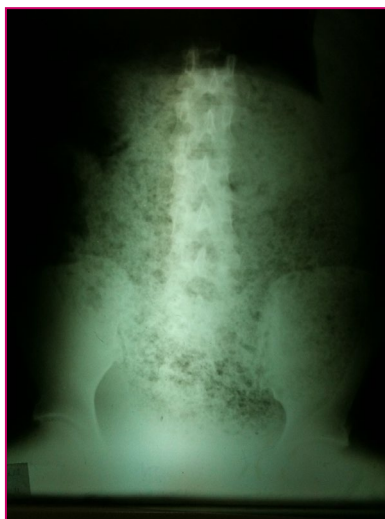


FIGURA 15

En el examen directo se puede observar la compresión que provoca el asa sigmoidea dilatada sobre las vísceras vecinas: estómago, intestino delgado y hemidiafragma izquierdo (FIGURA 16).

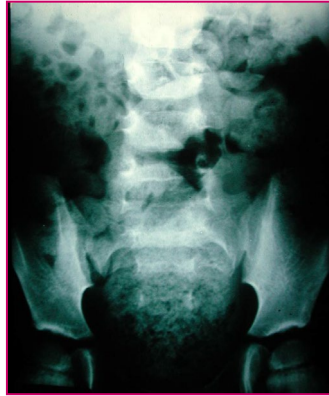

FIGURA 16

*Examen contrastado:* por medio de este estudio se determina el calibre, extensión del mega y ubicación topográfica. Además, deberá estudiarse el recto y la unión recto-sigmoidea que en el megacolon del adulto no es tan importante como en la enfermedad de Hirschprung (FIGURA 17, 18, 19).

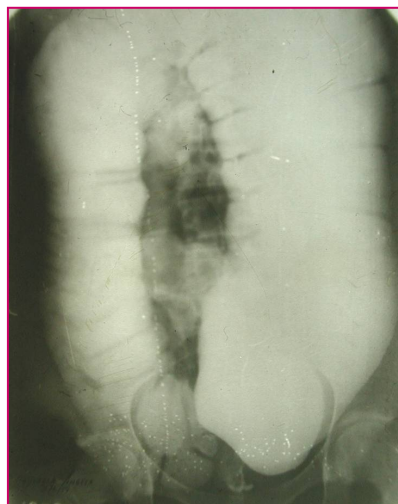

FIGURA 17

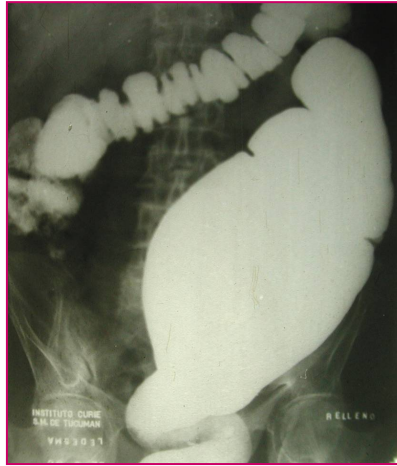


FIGURA 18

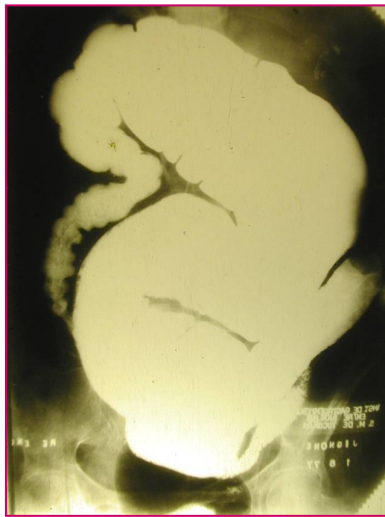


FIGURA 19

La radiografía puede orientar sobre el estado de la pared muscular del colon, un órgano cuyas paredes se contraen, lo que se traduce en una evacuación importante de la sustancia de contraste, nos habla de paredes engrosadas por la hipertrofia muscular. Por el contrario, cuando se llega a la asistolia colónica, en los períodos finales de la enfermedad, y cuando la pared muscular está vencida y atrófica existe retención casi completa del bario en la gran bolsa megacolónica (FIGURA 20).

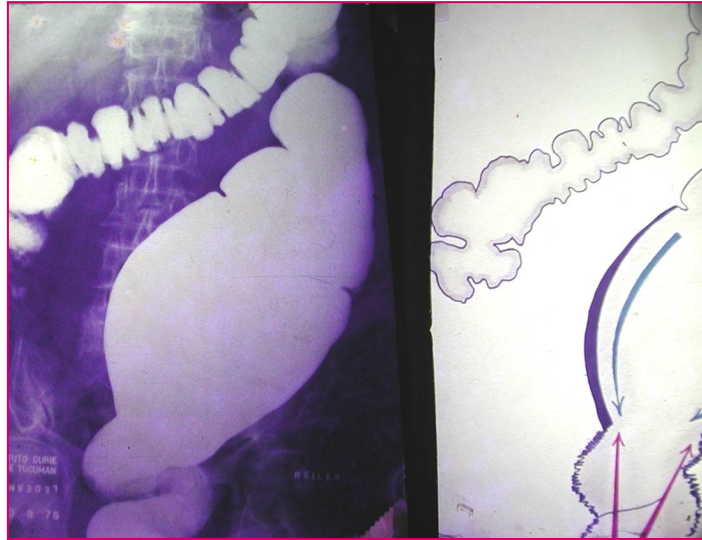


FIGURA 20

Debe tenerse especial cuidado, una vez completado el estudio radiológico baritado, de realizar una limpieza del colon ya que el bario retenido puede dar lugar a la formación iatrogénica de un fecaloma.

Pocas son las enfermedades que desde el punto de vista radiológico deben diferenciarse del megasigma o megacolon chagásico; una de ellas es el megacolon tóxico, complicación de la colitis ulcerosa.

### *Laboratorio*

A las clásicas pruebas de laboratorio destinadas al estudio general del paciente deberán agregarse las pruebas específicas para certificar la enfermedad de Chagas.

## **Etapas clínicas de la enfermedad**

Basándonos en el cuadro clínico proponemos dividir el curso de la enfermedad en cuatro etapas cuyos límites se superponen en forma un tanto imprecisa.<sup>[6]</sup>

En la *primera etapa*, cuando la enfermedad es asintomática y por efecto de la progresiva destrucción neuronal se va haciendo sintomática, la constipación

comienza a manifestarse en forma progresiva; las neuronas que aun quedan pueden responder, con un estímulo adecuado, al reflejo defecatorio.

En la *segunda etapa* de la enfermedad, cuando los plexos están mayormente lesionados se podrá, por otro período variable, mantener al paciente en buenas condiciones mediante un tratamiento oportuno para evitar el estancamiento de heces en el asa sigmoidea, que ya se halla dilatada.

En la *tercera etapa*, cuando la lesión de los plexos de Meissner y Auerbach alcanza su máxima expresión a nivel del recto, la constipación se vuelve irreductible a los distintos tratamientos; concomitantemente, con la constipación se deteriora el estado general del enfermo: se torna inapetente, pierde peso y su piel adquiere un color pálido terroso.

La *cuarta etapa* de la enfermedad se caracteriza por la presencia de las complicaciones (fecaloma, vólvulo del sigmoides, etc.) que alteran el curso de la afección; otra característica de este período es un cuadro que denominamos *asistolia colónica*, estado generalmente incontrolable y terminal al que llegan estos enfermos (FIGURA 21).

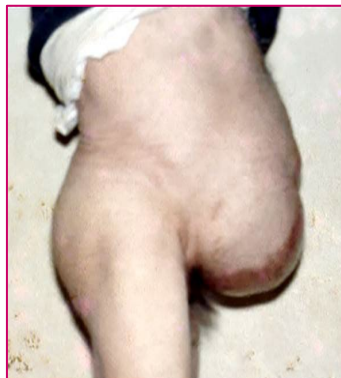

FIGURA 21

### Indicaciones del tratamiento quirúrgico

Desde que se conoció esta enfermedad y se la diferenció de la de Hirschprung, numerosos han sido los procedimientos quirúrgicos propuestos para tratarla; la mayoría eran técnicas quirúrgicas para tratar el megacolon

congénito adaptadas para el tratamiento del megacolon chagásico del adulto. Numerosos han sido los fracasos descritos debido a que no es conveniente emplear técnicas operatorias que han sido ideadas para el tratamiento curativo del megacolon congénito al del adulto, con similares propósitos, ya que el mecanismo fisiopatológico, en ambos, es distinto.

Es necesario tener presente, a los efectos del tratamiento y como premisas fundamentales, los siguientes aspectos:

El tratamiento del megacolon es *médico-quirúrgico*. El megacolon es una afección progresiva cuya máxima expresión lesional se halla a nivel del recto y desde allí progresa en sentido proximal; estas lesiones pueden ser investigadas sistemáticamente por medio de la biopsia rectal a lo Swenson.

Este recto histopatológicamente enfermo, pero de calibre muchas veces normal, opone un obstáculo funcional al progreso de las materias fecales; el sigmoide, por encima de él, se hipertrofia y dilata a expensas de su capa muscular en su lucha por vencer el obstáculo rectal. Ambos componentes, recto enfermo y asa sigmoidea dilatada son las dos lesiones a evaluar para indicar un tratamiento adecuado.

Los plexos mioentéricos pueden ser lesionados por múltiples factores, según se ha analizado en la etiología de la enfermedad y a su vez en la producción de estas lesiones influyen factores genéticos, personales, alimentarios, ambientales, etc. Por ello es que para tratar el megacolon debe realizarse una correcta valoración de la etapa en que se encuentra la enfermedad para realizar el tratamiento conveniente a cada paciente.

En la primera etapa, cuando el proceso asintomático, debido a la progresiva degeneración neuronal se va haciendo sintomático, la constipación se manifiesta en forma progresiva y las neuronas que aún quedan pueden responder a un tratamiento médico basado en un régimen alimentario apropiado, vitaminas del complejo B y laxantes de acción neuromotora.

En la segunda etapa de la enfermedad la destrucción de los plexos es mayor y las medidas anteriormente citadas dejarán de tener efecto; en este estadio se podrá por otro período variable conservar al paciente en buenas

condiciones con un tratamiento que evite el estancamiento de las materias fecales en el asa sigmoidea, que en esta fase se halla dilatada. Esto se logra por medio de un laxante que actúe por arrastre y limpieza mecánica del intestino por medio de enemas.

El tratamiento quirúrgico será de elección para la tercera etapa, cuando ya las lesiones de los plexos de Meissner y Auerbach han afectado el recto en su totalidad. La resección o exclusión del recto histológicamente enfermo, pero de calibre muchas veces normal, es la premisa más importante para un correcto tratamiento.

El sigmoides, por encima del recto hipertrofiado y dilatado en su lucha por vencer el obstáculo rectal, pero no siempre con lesiones histopatológicas de los plexos mioentéricos, deberá ser también resecado ya que es el causante de las complicaciones que constituyen la principal causa de morbilidad en los portadores de megacolon.

La cuarta etapa es la de las complicaciones que se presentan en el curso de la enfermedad y un cuadro clínico que denominamos asistolia colónica, generalmente terminal, al que llegan los enfermos y que nos habla de un proceso de larga evolución donde se hallan fundamentalmente afectados el recto, el colon así también como el estado general de los enfermos.

Otros aspectos a evaluar en estos pacientes son la edad, considerando fundamentalmente sus expectativas de vida, el estado cardiovascular por la frecuente asociación del megasigma con la cardiopatía chagásica y el estado nutricional debido a la importancia que éste tiene para la cicatrización de las anastomosis y las heridas laparotómicas.

Otro hecho digno de tenerse en cuenta es la disminución o falta de neuronas que pareciera tener gran influencia sobre el trofismo de las suturas; de ahí la alta incidencia de dehiscencias y fístulas anastomóticas colónicas en los operados de megacolon, aún mayor que en las por cáncer y diverticulitis.

Evaluando todo lo expuesto, proponemos las siguientes indicaciones quirúrgicas para el megacolon simple, no complicado:

- Enfermos con constipación marcada, que interfiere en el régimen normal de vida y estado nutricional.
- Antecedentes de torsión.
- Fecalomas a repetición.
- Estado de asistolia colónica.

*Operación de elección para el megacolon chagásico del adulto*

*Preoperatorio y preparación del colon:* es el habitual para todas las cirugías colónicas.

*Posición:* de elección la de Lloyd-Davies que permite realizar maniobras endorrectales y es imprescindible para ciertas técnicas operatorias (operación de Duhamel) (FIGURA 22).




FIGURA 22

*Anestesia:* general o peridural, asociadas a miorelajantes o neuroleptoanalgesia; en algunos casos por el precario estado de los enfermos puede llegar a emplearse anestesia local de necesidad.



*Clasificación de las operaciones para el megacolon (FIGURA 23)*

Fisiopatológicas	Paliativas	Ampliadas	Combinadas
<b>Resectivas</b> - Swenson - Soave - Cutait - Dixon	Sigmoidectomía	Colectomía total Op. de Salvo 3T	Sigmoidectomía + ISA
<b>Miomectomías</b> - Christmann - Marcondes - Celso	ISA	Colectomía total (1T) + IRA	Esfínterotomía posterior interna
Op. Duhamel		Colectomía subtotal - Vasconcellos - Milanese	

Se han descrito en la literatura numerosas operaciones para el megacolon<sup>[6]</sup> muchas de las cuales han caído en desuso por el grado de recidivas o por sus complicaciones, persistiendo en la actualidad las siguientes:

- Resección anterior ampliada.
- Operación de Duhamel.
- Colectomía total con anastomosis íleo-rectal o con anastomosis ascendorrectal (Milanese).

*Operación de Dixon (resección anterior)*

Quienes aún la emplean dicen que es una operación que intenta curar el megacolon desde el punto de vista fisiopatológico; se basa en la resección del recto enfermo en su máxima extensión, porque en él es donde se observa la mayor intensidad de las lesiones de los plexos de Meissner y Auerbach y además se reseca el asa sigmoidea dilatada que es la fuente de complicaciones (FIGURA 24-25).

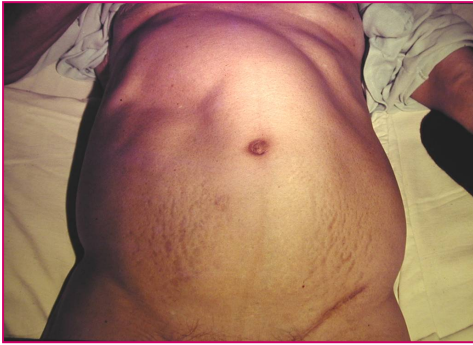

FIGURA 24

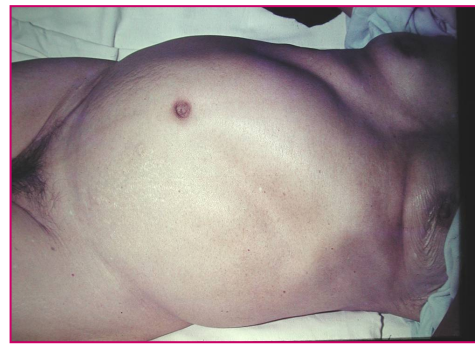


FIGURA 25

La resección del colon sigmoides dilatado se extiende en sentido proximal lo suficiente como para realizar una anastomosis colorrectal segura; esto se obtiene mediante la anastomosis de cabos bien irrigados, afrontados sin tensión y con un intestino correctamente preparado. El descenso del ángulo esplénico del colon es necesario, casi siempre, para obtener una amplia movilización del cabo proximal del colon.

En numerosas circunstancias se presenta incongruencia de los cabos a anastomosar cuando el paciente presenta un megarrecto; en estos casos debe realizarse una anastomosis lateral del cabo colónico descendido al recto en forma terminal (anastomosis latero-terminal) (FIGURA 26).

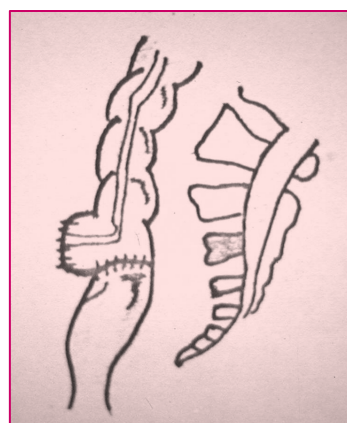


FIGURA 26

La anastomosis colorrectal debe realizarse a nivel de la segunda vértebra sacra. Esta operación, correctamente efectuada, tiene baja incidencia de dehiscencia de sutura, las estenosis son mínimas y las restantes complicaciones son las habituales de la cirugía colónica por otras patologías.

En la operación de Dixon, al resear una amplia extensión del recto, se extirpa el segmento disperistáltico que opone un obstáculo a la progresión de las materias fecales y con la resección de la bolsa megacolónica se elimina la fuente de complicaciones de la enfermedad, que en última instancia son las principales causas de muerte de la enfermedad.

Es una intervención que, con el correr de los años, puede dar recidivas que son más radiológicas que clínicas; esta megacolonización del colon descendente, cuando tiene expresión clínica, se evidencia por constipación y estasis estercoral en el colon, tratable casi siempre en forma exitosa médicamente, pero nunca da el vólvulo que es la grave complicación del megacolon (FIGURA 27 y 28).

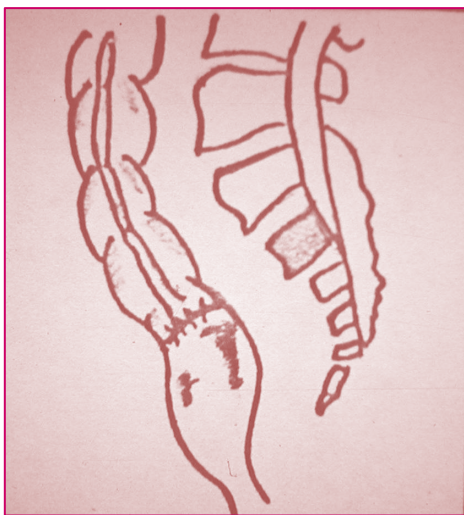


FIGURA 27

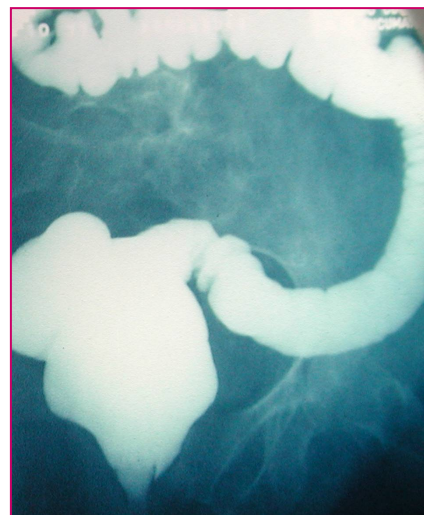


FIGURA 28

### *Suturas mecánicas*

Con la introducción del uso de grapas metálicas en las anastomosis intestinales bajas, la operación de Dixon es usada extensamente en el

tratamiento del megacolon del adulto, ya que con ella es posible realizar una extensa resección del recto enfermo y practicar una anastomosis sencilla y segura.

Como inconvenientes imputables al método debe mencionarse la dificultad que existe para realizar suturas mecánicas sobre un megarrecto cuando éste presenta sus paredes engrosadas por la enfermedad.

Para ello hemos utilizado una técnica de anastomosis TL (terminal del colon descendente-lateral con la pared posterior del recto); el cabo proximal se prepara de la manera acostumbrada, cerrándose el muñón rectal con sutura lineal mecánica, si el grosor de la pared lo permite, o manual a nivel de S2. Se moviliza el recto por su cara posterior hasta el cóccix teniendo siempre cuidado de respetar los nervios pre-sacros. El equipo de sutura mecánica sin el yunque se introduce a través del canal anal y se perfora la pared posterior del recto por encima del elevador. Esta zona del recto no posee meso y el espesor de la pared es casi normal, permitiendo un buen ajuste de los agrafes. De esta manera queda conformada una anastomosis término lateral baja. Existen algunos cirujanos que con el uso de suturas cortantes lineales (GIA, TLC) la transforman en una operación de Duhamel mecánica.

### *Operación de Duhamel*

Esta técnica fue propuesta por **DUHAMEL** en el año 1956 para el tratamiento de la enfermedad de Hirschprung. En ella se resuelve el pasaje de las materias fecales por la zona aganglionar dejándola como un fondo de saco y desviando el curso del colon a través del esfínter comunicando ampliamente ambas mucosas: rectal y colónica (**FIGURA 29**).

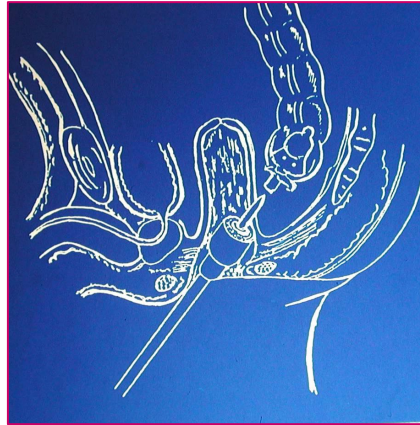


FIGURA 29

Esta técnica responde a las exigencias patogénicas de la enfermedad ya que excluye casi todo el recto, construyendo un neo-recto el cual tiene una doble potencialidad: la parte posterior cólica asegura la motricidad y la parte anterior rectal conserva la sensibilidad refleja. Esta técnica presenta, por sobre todas las cosas, la simplicidad de su ejecución, seguridad de realización, breve duración y menor posibilidad de complicaciones.

El Duhamel, al no reseca el recto, simplifica la operación, lesiona menos los plexos nerviosos y evita la dehiscencia de suturas; de este modo al respetar el sistema nervioso de la vejiga y órganos genitales preserva al paciente de las complicaciones en la esfera urinaria y genital.

La operación de Duhamel original fue modificada por GROB en 1959, por ROVIRALTA en 1960 y por HADAD y GARCÍA CASTELLANOS en 1964.

En forma simultánea HADAD, de Brasil, y GARCÍA CASTELLANOS, de Córdoba (Argentina) proponen una modificación a la operación de Duhamel en razón del discomfort y complicaciones que se observaban con la colocación de las pinzas para la tripsia del tabique rectocolónico o la sutura endoanal del mismo. La modificación propuesta consiste en realizar el descenso retro rectal del colon dejando una colostomía perineal transanal. El asa descendida se pasa a través de un túnel submucoso realizado a un centímetro por encima de la línea pectínea hasta el plano supraesfinteriano donde atraviesa la pared rectal (FIGURA 30 y 31).

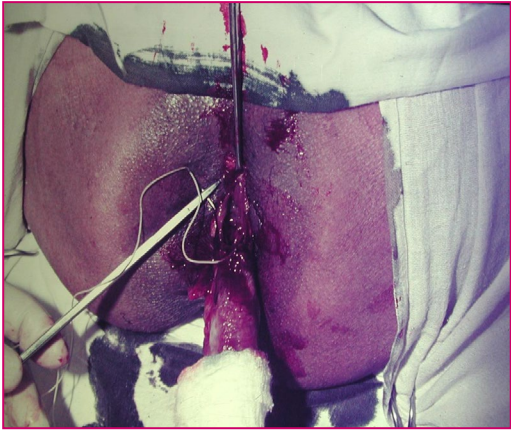

FIGURA 30

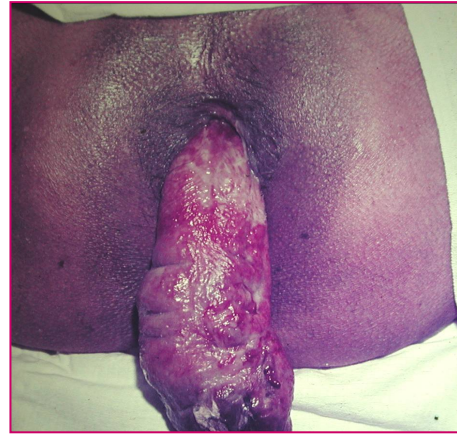

FIGURA 31

La intervención se completa a los siete días de la primera operación resecando el asa colónica exteriorizada con sección del septum rectocolónico que se sutura en forma prolija para asegurar la hemostasia y cicatrización (FIGURA 32).

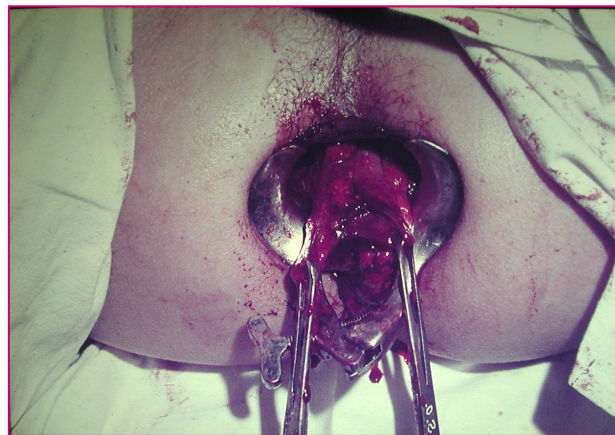


FIGURA 32

La colostomía perineal temporaria evita el dolor anal postoperatorio y facilita la higiene local adaptando bolsas de colostomía en el periné; otra ventaja es la posibilidad de visualizar directamente la viabilidad del colon descendido.

Con la introducción de las anastomosis mecánicas tanto lineales como circulares (FIGURA 33), la modificación propuesta por Hadad y García Castellanos ha caído en desuso y queda relegada a aquellos lugares en los que no se tiene acceso a estos medios.

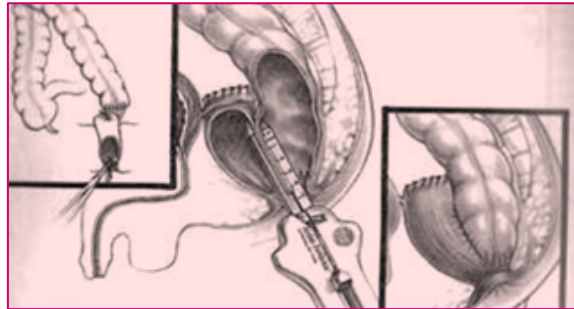


FIGURA 33

Una importante ventaja de esta intervención es que disecciona el espacio retrorrectal pre-sacro a través de un plano de clivaje célula-adiposo lo que hace a este tiempo menos traumático que cuando se libera toda la circunferencia perirrectal; esta disección, que se lleva a cabo por dentro de la lámina sacro-recto-vésicopelviana evita la lesión de los plexos perirrectales, de los nervios vesicales y genitales con lo que se previene los trastornos miccionales y genitales, sobre todo en el varón. El control radiológico de una operación de Duhamel da una imagen como la de la FIGURA 34.

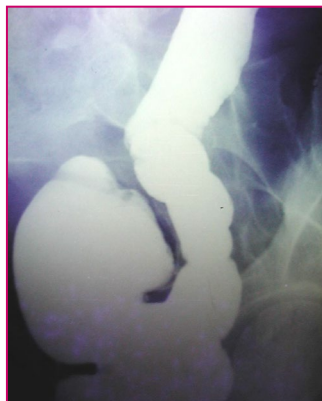


FIGURA 34

Esta operación está indicada en:

- Megacolon simple no complicado.
- Como segundo tiempo para restituir el tránsito cuando en el primer tiempo se realizó una resección del colon con técnica de Hartmann.

### *Operaciones ampliadas*

Son aquellas que extirpan el colon en forma total o casi total, restableciendo la continuidad del tránsito intestinal con el íleon o el colon ascendente.

El fundamento fisiopatológico para indicar estas operaciones, según quienes las propician, se basa en su interpretación de la etiopatogenia de la enfermedad y en sus características evolutivas. La anastomosis del colon ascendente con el recto, propuesto por Milanese, en nuestra opinión la indicamos en forma selectiva cuando el paciente presenta un megacolon total y su sintomatología es intensa e invalidante o con episodios reiterados de complicaciones y que además sean individuos jóvenes con larga expectativa de vida que justifique este tipo de intervención (FIGURA 35).

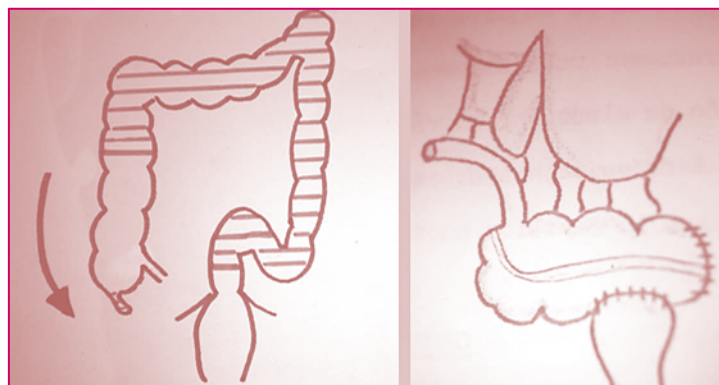


FIGURA 35

Creemos que la colectomía total se puede realizar en forma más sencilla resecando todo el colon en un tiempo y restableciendo la continuidad con el íleon empleando algunos artificios para hacer más funcional la anastomosis (bucle a lo Champeau) o más segura (fístula mucosa del íleon).



## Evolución de los procedimientos

En un trabajo nuestro<sup>[6]</sup> decíamos:

con la introducción del uso de las grapas metálicas en las anastomosis intestinales, la operación de Dixon se acerca cada vez más al ideal del tratamiento quirúrgico del megacolon del adulto, ya que es posible realizar cada vez más cerca del ano una anastomosis sencilla y segura.

Los resultados que obtuvimos con este método por entonces nos dejaban satisfechos; sin embargo, la disección del recto hasta el piso pelviano presenta la posibilidad de lesionar la inervación vesical y órganos genitales; en la operación de Duhamel al no realizarse esta disección se respetan estos nervios y se preserva al paciente de complicaciones en la esfera urinaria y genital.

Por lo precedentemente expuesto nos hemos inclinado últimamente por la operación de Duhamel con anastomosis mecánica y en otro grupo de pacientes realizamos anastomosis colorrectal término-lateral inmediatamente por arriba de la línea pectínea como ya se describió. Los resultados que obtuvimos con ambas modalidades quirúrgicas los sintetizamos diciendo que es una operación de fácil realización, con simplicidad técnica, bajo índice de complicaciones y buenos resultados funcionales a largo plazo que hacen que en el momento actual propongamos esta intervención como *la ideal para el tratamiento del megacolon chagásico del adulto*. El costo es una limitante para el procedimiento.

## Megacolon no chagásico

En los últimos veinte años hemos observado, en nuestra experiencia, una progresiva disminución de los casos de megacolon chagásico y a su vez un aumento de enfermos en los que la enfermedad de Chagas no es la causa que produce la dilatación del colon.

Si bien la diferenciación entre megacolon chagásico y no chagásico es sencilla, la determinación de la etiología de este último es mas compleja

debido a la multiplicidad de causas capaces de originarlo como así también los numerosos estudios que son necesarios realizar en estos enfermos (antecedentes clínico-epidemiológicos, enfermedades asociadas, estudios por imágenes, serología para Chagas, manometría anorrectal, biopsia rectal, pruebas farmacológicas, determinaciones inmunohistoquímicas, etc.).

En un porcentaje cada vez mas pequeño es imposible determinar su etiología y este grupo constituye el *megacolon idiopático*.

Hemos realizado un estudio con el objeto de analizar la evolución de la etiología en pacientes portadores de megacolon tratados entre los años 1976 y 1991, y desde 1992 hasta el 2000.

1976-1991 (n 301)	1992-2000 (n 60)
<i>I- Chagásicos</i> 239 (79,4 %)	28 (46,6 %)
<i>II- No chagásicos</i> 62 (20,5 %)	32 (53,3 %)

CUADRO 3

MEGACOLON NO CHAGÁSICO (32 PACIENTES) (1992-2000)	
<i>Enfermedad de Hirschprung</i>	5 (15,6 %)
<i>Megacolon funcional</i>	25 (78,1 %)
<i>Idiopáticos</i>	2 (6,2 %)
<b>Total</b>	<b>32 (100 %)</b>

CUADRO 4

MEGACOLON FUNCIONAL (25 PACIENTES) (1992-2000)	
<i>Psicógeno</i>	7 (28 %)
<i>Endocrino</i>	
<i>a- Hipotiroideo</i>	1 (4 %)
<i>b- Hipofisario</i>	—
<i>De origen tóxico</i>	
<i>a- Toxicómanos</i>	2 (8 %)
<i>b- Saturnismo</i>	1 (4 %)
<i>Neuropsiquiátricos</i> <i>y/o farmacológicos</i>	9 (36 %)
<i>Por catárticos</i>	5 (20 %)
<i>Megacolon de altura</i>	—

CUADRO 5

Esta disminución del megacolon chagásico y aumento concomitante del no chagásico se mantiene en el momento actual; creemos que esto se debe al éxito de las campañas contra la vinchuca, el vector de la enfermedad, realizadas en el siglo pasado.

De acuerdo a nuestra experiencia proponemos la siguiente definición del *megacolon no chagásico*: es *la dilatación y/o elongación total o segmentaria del colon con serología negativa para la enfermedad de Chagas, sin megaesófago o cardiopatía chagásica concomitantes, asociados a agenesia de las plexos mioentéricos* (enfermedad de Hirschprung) o trastornos funcionales de la conducción nerviosa (megacolon funcional).

El megacolon congénito o enfermedad de Hirschprung se debe a una ausencia de los plexos mioentéricos de la pared intestinal responsables de la inervación intrínseca y coordinación peristáltica a lo largo del tubo digestivo.

La zona aganglionar se encuentra en los dos tercios de los casos ubicada en el recto superior y segmento inferior sigmoides, sitio donde se produce la acalasia entre el colon situado por arriba que se hipertrofia y dilata y el recto

de aspecto normal que actúa como un obstáculo a la progresión del contenido intestinal.

Recientes estudios de genética molecular e inmunohistoquímica de la aganglioneosis intestinal han confirmado que la enfermedad de Hirschprung es una neurocristopatía. Se trataría de una displasia del intestino posterior caracterizada por pérdida de las neuronas, que afectan alrededor de 1 cada 5.000 nacidos vivos.

En esta enfermedad se ha demostrado que en el segmento aganglionar del colon existe una deficiencia de la sintetasa del óxido nítrico;<sup>[7]</sup> también se observa una disminución de las sustancias P y VIP. La determinación histoquímica de la actividad de la acetilcolinesterasa en biopsias de la mucosa rectal es útil para establecer el diagnóstico.

Por ser esta entidad propia del recién nacido y del niño, estos pacientes son en su gran mayoría tratados por los cirujanos pediatras. Sin embargo, existen casos que sobrepasan la niñez y la enfermedad se manifiesta en la adolescencia y juventud; son casos frustrados en los que la ausencia de neuronas es parcial por lo que se manifiestan en estas etapas de la vida.

## Megacolon funcional

Se acepta actualmente que la mayoría de las entidades clínicas que responden al megacolon funcional están incluidas en los desórdenes de la inervación intestinal conocidos como displasias neuronales intestinales.

Dentro de este amplio espectro de anomalías se encuentran la hipertrofia de células ganglionares, su inmadurez, hipoganglioneosis, hipoplasia o aplasia de la inervación de los plexos mioentéricos. Estas anomalías histológicas pueden ser localizadas o diseminadas.

El diagnóstico de *displasia neuronal intestinal* requiere la disponibilidad de técnicas muy precisas en laboratorios especializados. Los hallazgos clínicos, radiológicos, manométricos e histológicos deberán ser completados con métodos de tinción de la actividad de la acetilcolinesterasa en las fibras

simpáticas; otro procedimiento es la tinción de las catecolaminas por la fluorescencia del ácido glioxílico que favorece la detección de la aplasia o hipoplasia neuronal.

Últimamente ha cobrado especial interés el rol del óxido nítrico<sup>[8]</sup> como neurotransmisor de la acción inhibitoria de los nervios intrínsecos entéricos; una disminución de la sintetasa del óxido nítrico, enzima necesaria para la producción de este último ha sido demostrado en el plexo mioentérico del segmento agangliónico.

En general todos estos cuadros tienen en común una dilatación del recto (megarrecto)<sup>[6]</sup> acompañando o no de dilatación del sigma o resto del colon.

Dentro de los megacolon funcionales se encuentran:

*Megacolon psicógeno*: sinonimia: *síndrome de retención colónica o rectal (MORSON-DUHAMEL)*; *inercia rectal (GOLIGHER)*; *encopresis (LENTINI)*; *constipación paradójica y psicógena (LENTINI)*; *defecación involuntaria de los escolares (MARFAN)*; *seudoenfermedad de Hirschprung*.

Se presenta fundamentalmente en el niño y el adolescente, excepcionalmente en el adulto. En los dos primeros casos deben diferenciarse de la enfermedad de Hirschprung y en el tercero del megacolon chagásico.

Su etiopatogenia es de difícil demostración, se presenta con mayor frecuencia en el adulto joven, por lo general luego de una dilatada etapa de intensa constipación, y se observa con mayor frecuencia en sujetos portadores de dolico colon, que favorece el estasis, aunque en ningún caso se puede demostrar la existencia de un obstáculo a la progresión del contenido intestinal.

Una característica importante es que el niño-adolescente presenta incontinencia fecal (encopresis), síntoma que nunca se observa en la enfermedad de Hirschprung; entre los antecedentes se pueden encontrar una educación intestinal coercitiva, enuresis y trastornos psicológicos.

Al examen clínico el paciente presenta buen estado general, el abdomen está distendido y al tacto rectal se constatará la ampolla rectal llena de heces

endurecidas; no se encuentran signos de estrechez sino que por el contrario se trata de un ano complaciente; las deposiciones ya sean espontáneas o provocadas asombran a la madre por el enorme volumen de las mismas. La región anal se halla sucia con materias fecales, al igual que su ropa interior.

El estudio radiológico muestra que la dilatación del colon llega hasta el canal anal, o sea que se trata de un megacolon con megarrecto (FIGURA 36).

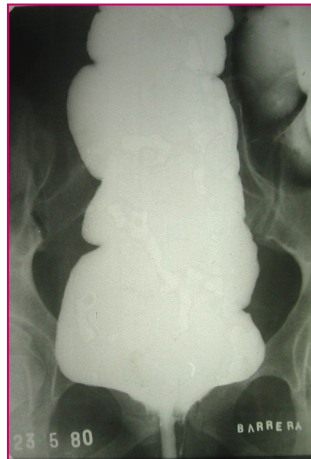

FIGURA 36

La biopsia rectal, la manometría y los estudios inmunohistoquímicos harán el diagnóstico.

Este megacolon es de tratamiento médico inicial donde el apoyo psicológico y la educación del niño para defecar son fundamentales.

*Megacolon hipotiroideo*: la asociación de megacolon e hipotiroidismo es poco común, presentándose más frecuentemente en el paciente con mixedema (FIGURA 37).

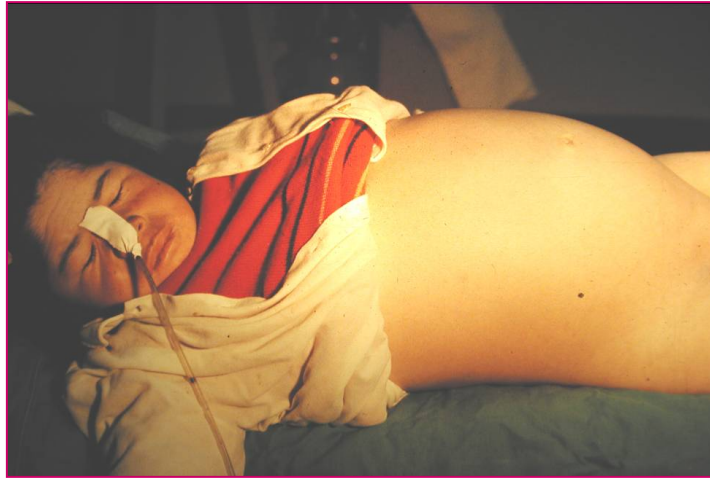

FIGURA 37

En el hipotiroidismo existe hipomotilidad del tracto gastrointestinal, siendo más intensa a nivel del colon por lo que éste se dilata y puede complicarse con un vólvulo.<sup>[9]</sup>

En el megacolon de los hipotiroideos se observa un engrosamiento de las fibras musculares lisas de la pared intestinal que se hallan separadas por material mucoide lo que produce una pérdida de su elasticidad y consistencia; la mucosa presenta signos de atrofia. No puede descartarse la existencia de una neuropatía autonómica de los plexos de Meissner y Auerbach.

En las etapas tempranas el cuadro puede revertirse con el tratamiento hormonal tiroideo, sin embargo los pacientes consultan tardíamente por lo que ya existe atrofia del músculo liso y el proceso se torna irreversible.

*Megacolon en hipofisarios:* en estos enfermos es clásica la megaesplacnia. **CARNOT** lo describió en un tumor de hipófisis y **HARVIER** y **VIGUIÉ** en acromegálicos.<sup>[10]</sup>

*Megacolon del toxicómano:* se observa en adictos de larga data a la morfina o heroína u otras toxicomanías,<sup>[10]</sup> suele afectar al colon derecho; a veces se asocia a megaesófago o megaduodeno. La desintoxicación en los períodos tempranos de la enfermedad puede llevar a la reversibilidad del megacolon. En los casos avanzados debido a una pérdida definitiva de la elasticidad de

las fibras musculares lisas de la pared del colon el megacolon es irreversible. No se conoce la causa por la que los toxicómanos presentan este megacolon.

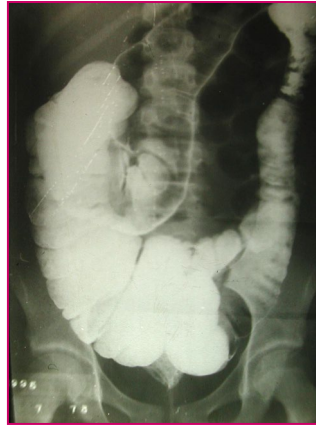

FIGURA 38. MEGACOLON COLON DERECHO EN UN TOXICÓMANO

*Megacolon saturnino*: dentro de los de origen tóxico se halla el producido por la intoxicación por plomo, descrito por primera vez por LEVRAT y col. en 1950. Afecta principalmente el colon derecho y el transverso, asociándose a veces a un megadelgado o megaduodeno. Son procesos irreversibles y requieren desintoxicación además del tratamiento quirúrgico.

*Megacolon neuropsiquiátrico*: se ha descrito megacolon en distintas enfermedades y disfunciones neurológicas en particular la atrofia cerebral, paraplejía, afecciones graves de la médula espinal, compresiones y neuropatía diabética. Se ha descrito la existencia de dilataciones colónicas, a veces de gran tamaño, en pacientes que sufren alteraciones mentales, en particular esquizofrenia y depresión, con frecuencia se hallan hospitalizados y se vuelven estreñidos debido a que su trastorno mental embota en cierta forma el reflejo defecatorio; estos pacientes no presentan defecaciones espontáneas por semanas.

A este cuadro mental debe sumarse el papel etiológico de los psicofármacos con que suelen tratarse estos pacientes; hay pruebas de que estos medicamentos, como los derivados de la clorpromacina, benzodiazepinas, etc., inhiben la motilidad intestinal probablemente por



efecto central, contribuyendo al estreñimiento. El megacolon producido en aquellos pacientes que toman crónicamente estos medicamentos encuadran dentro del grupo que designamos como:

*Megacolon farmacológico:* se debe a que por el aumento del promedio de vida en nuestra población se ha incrementado el uso de beta-bloqueantes que también producen constipación, especialmente cuando se asocian a los psicofármacos antes mencionados, por lo que se los incluye en este grupo.

*Megacolon por catárticos:* es más frecuente en mujeres que han tomado laxantes por un período al menos de quince años. El uso diario y prolongado por años de catárticos puede provocar notable dilatación del colon; por lo general toma todo el colon hasta el conducto anal. El diagnóstico diferencial con las otras formas de megacolon es fácil destacándose en la endoscopía el aspecto atigrado (*melanosis coli*) de la mucosa en los que toman laxantes derivados del antraceno. Las medicaciones inculpadas pertenecen a los siguientes grupos de laxantes: emodina (cáscara sagrada, zen, ruibarbo, aloe); resinas (podofilina); aceites irritantes (aceite de ricino y de crotón) y fenolftaleína. Estos pacientes tienen marcada hipopotasemia; en cualquier diarrea grave se pierde potasio, sin embargo es más frecuente que ocurra en estados diarreicos leves y prolongados como ocurre con el abuso crónico de laxantes. El aceite mineral y los laxantes que aumentan el volumen de las heces no causan megacolon. La imagen radiológica característica del colon por el uso prolongado de catárticos irritantes es la pérdida de las haustras, el borramiento del patrón mucoso normal y la notable distensión del colon. El tratamiento quirúrgico de la constipación intratable es poco frecuente.<sup>[1]</sup> Se la indica cuando la misma interfiere con el régimen habitual de vida de los pacientes.

*Megacolon de altura:* este megacolon se presenta en pacientes que viven por arriba de los 3.000 metros y consumen alimentos ricos en hidratos de carbono (fundamentalmente maíz); la producción de gases sumada a la distensión intestinal que provocan por la altura lleva al megacolon. Este se caracteriza por presentarse complicado por vólvulo del sigmoides y su

contenido eminentemente gaseoso. Un déficit de vitamina B1 podría ser factor coadyuvante (FIGURA 39).




FIGURA 39

*Misceláneas*: existen causas poco frecuentes que también pueden producir lesiones de los plexos mioentéricos como un caso nuestro provocado por parasitismo por *Schistosoma mansoni* (FIGURA 40).<sup>[6]</sup>

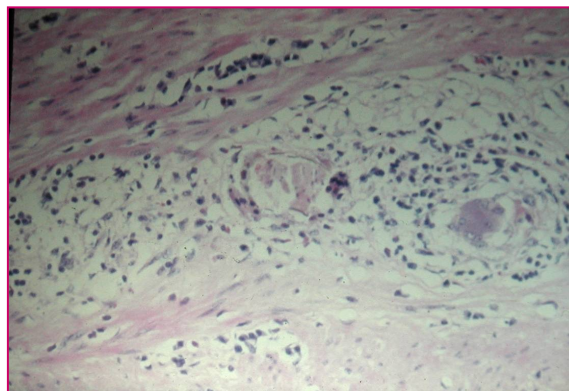


FIGURA 40

*Megacolon funcional de etiología desconocida (idiopático)*: con los modernos métodos de diagnóstico este grupo es cada vez más reducido tanto

en el niño como en el adulto; en nuestra serie no se pudo llegar al diagnóstico en dos pacientes.

### **Megacolon tóxico secundario a enfermedades orgánicas**

Tanto el megacolon del adulto chagásico y no chagásico no deben confundirse con el megacolon tóxico secundario: esta variedad acompaña a un gran número de afecciones intestinales que en algún momento de su evolución se complican con un cuadro agudo de grave presentación y evolución que se caracteriza por distensión abdominal, muchas veces localizada al colon transversal, con gran compromiso del estado general del paciente; se lo describe en las colitis ulcerosas agudas y crónicas, en la enfermedad de Crohn, en las colitis pseudomembranosas por *Clostridium difficile*, *Campylobacter jejuni*, sigelosis y por quimioterápicos. También se lo ha observado en pacientes HIV positivos portadores de citomegalovirus tratados con antibioticoterapia.

Concluimos que en la última década ha disminuido significativamente la incidencia del megacolon chagásico con un aumento proporcional del no chagásico; ello podría deberse a que la prevalencia de la enfermedad de Chagas ha disminuido en nuestro medio por las campañas contra la vinchuca realizadas en las décadas del 60 y 70; a esto podría agregarse que los enfermos son tratados actualmente en sus ciudades de origen.

La incorporación de nuevos métodos de estudios por imágenes, de laboratorio y especialmente para el diagnóstico de las enfermedades funcionales del colon ha permitido establecer la etiología en un mayor número de casos; de esta manera proponemos una nueva clasificación que facilitará, en nuestro medio, la identificación etiológica de la enfermedad y poder tratar a los pacientes en forma tal que con un mínimo de mortalidad se obtengan los mejores resultados funcionales. Dijo FINOCHIETTO «en el megacolon lo primero es restaurar la función» (ver CUADRO 6).

25 PACIENTES, OPERADOS: 7 (28 %)	
<i>Cirugía electiva</i>	2
Constipación severa	Colectomía, 2
<i>Cirugía de urgencia</i>	5
Toxicómano. Oclusión intestinal	Colectomía derecha, 1
Neuropsiquiátrico y/o farmacológico, vólvulo sigmoideo	Hartmann, 2 Dixon, 1
Hipotiroides. Vólvulo sigmoideo	Desvolvulación endoscópica más tratamiento hormonal, 1

CUADRO 6. MEGACOLON FUNCIONAL, OPERACIONES REALIZADAS

### Complicaciones del megacolon del adulto

Las complicaciones más comunes están dadas por el fecaloma, el vólvulo del colon sigmoideas, la colitis isquémica, la úlcera estercorácea, la perforación, el megacolon tóxico y la hemorragia masiva en orden decreciente (CUADRO 7).

También se han descrito asociaciones con el cáncer colorrectal y la enfermedad diverticular, aunque éstas no pueden ser consideradas como complicaciones.

COMPLICACIONES DEL MEGACOLON					
Autor	Megacolon N	Complicado N	Fecaloma N = (%)	Vólvulo N = (%)	Otras N = (%)
AMARILLO (1984)	184	122	48 (39,4)	72 (59)	2 (1,6)
AMARILLO (2001)			(45,62)	(52,09)	
AMARILLO-MANSON (2004)	405	263	120 (45,62)	137 (52,09)	6 (2,29)

CUADRO 7

## Fecaloma

Consiste en una *masa de materia fecal de forma redondeada que ocupa por lo general el recto*, denominándose en este caso fecaloma bajo, o se encuentra por encima de la plica recibiendo el nombre de fecaloma alto (FIGURA 41).

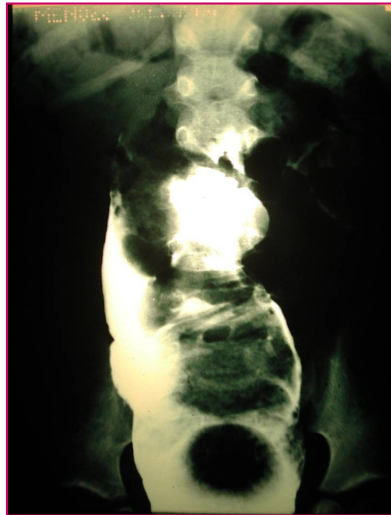

FIGURA 41

Esta masa tiene la característica de ser de consistencia dura, pétrea, que por su tamaño y consistencia hace imposible su evacuación natural. Es patrimonio exclusivo del paciente portador de un megarrecto o megacolon, pudiendo ser su formación primaria en el recto o en el sigmoide, y según sus medidas, puede migrar al recto donde aumenta su tamaño y consistencia.

La complicación más frecuente del fecaloma está dada por su enclavamiento en el recto (unión recto-anal) donde puede manifestarse como una oclusión intestinal baja. Los fecalomas altos que se ubican en el sigmoide pueden favorecer la volvulación del colon sigmoideo en su forma común (mesentérico-axial) o la torsión órgano axial (vólvulo de Finochietto); en esta situación la parte baja del asa sigmoidea cae sobre el recto produciendo un ángulo de 90° que ocluye la unión sigmoideo-rectal.

Estas dos circunstancias pueden requerir tratamiento quirúrgico de urgencia, aunque en algunos fecalomas bajos, en los que ha fracasado el tratamiento médico, es posible llevarlos al sigmoides durante el acto quirúrgico y de esa manera extirparlo conjuntamente con el asa dilatada.

### *Presentación clínica*

El fecaloma en el paciente con megarrecto o megacolon es bien tolerado y se hace sintomático cuando se produce su enclavamiento ya sea recto-anal o acompaña la volvulación.

En el primer caso se presenta como una oclusión baja en un paciente ya diagnosticado con megarrecto o que arrastra un síndrome de constipación crónica severo, en el segundo se suma a los síntomas y signos del vólvulo.

Puede acompañarse de dolor abdominal bajo y distensión abdominal; asimismo, se puede observar pseudodiarrea con deposiciones de escasa magnitud, líquidas, de características mucosas o a veces mucosanguinolentas, esta última situación puede indicar la presencia de una úlcera por presión (úlceras estercoráceas).

### *Diagnóstico*

El examen físico puede mostrar a la inspección distensión abdominal asimétrica ubicada en el hemiabdomen izquierdo en los casos de fecaloma alto, el cual podrá ser comprobado por la palpación con los signos clásicos de Hofmokl (signo de la fóvea), Gersuny (despegamiento de la mucosa) y Finochietto (auscultación del sonido de despegamiento de la mucosa).

En los casos de fecalomas bajos el abdomen estará distendido y se tacta el bolo fecal; en los más altos se lo puede tactar a través de la pared del recto.

### *Imágenes*

La radiografía directa de abdomen y pelvis que debe realizarse en posición de pie y en decúbito dorsal puede mostrar la característica imagen atigrada, la cual es diagnóstica y sirve para efectuar la diferenciación con grandes tumoraciones ginecológicas o retroperitoneales. De la misma manera se utiliza la tomografía axial computada (FIGURA 42).

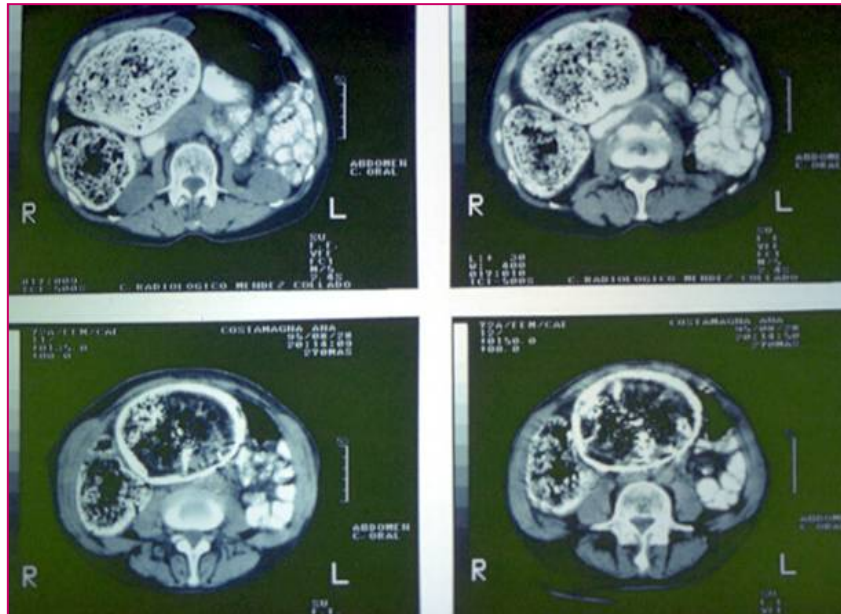


FIGURA 42

### *Endoscopia*

La rectosigmoideoscopia en los casos de fecaloma alto podrá mostrar el mismo a la vez que puede utilizarse para su tratamiento (método de Bruusgaard).

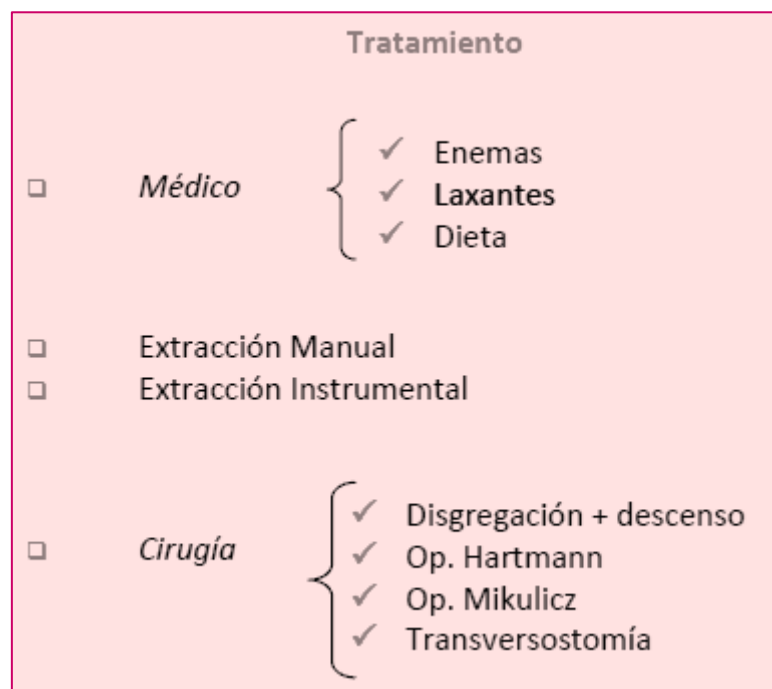
### *Complicaciones del fecaloma*

A pesar de ser bien tolerado a veces el fecaloma se presenta a la consulta con una de sus complicaciones, ver CUADRO 8 en la próxima página.

MEGACOLON DEL ADULTO		
FECALOMA – COMPLICACIONES		
<i>Fecaloma</i>	<i>Alto</i>	Vólvulo Impactación sigmoideo rectal – Oclusión Úlcera estercorácea – Perforación – Peritonitis
	<i>Bajo</i>	Impactación recto-anal Úlcera estercorácea → Perforación – Peritonitis Hemorragia

CUADRO 8

En la mayoría de los casos el tratamiento del fecaloma no incluye procedimientos quirúrgicos de urgencia, siendo la cirugía el recurso para el fecaloma complicado.



En el caso excepcional de bolo fecal bajo con obstrucción intestinal completa, sin vólvulo, se puede realizar una colostomía transversa a fin de



descomprimir al paciente y de esa manera continuar con las maniobras evacuatorias transanales.

En algunos casos se puede movilizar el bolo hacia el asa sigmoidea dilatada y efectuar resección de la bolsa sigmoidea con el bolo en su interior, colostomía y cierre del muñón rectal (operación de Hartmann).

La indicación está dada por aquellos fecalomas que se acompañan de obstrucción intestinal baja, ya hemos mencionado los vólvulos.

Los fecalomas con úlcera estercorácea y perforación y los fecalomas bajos con obstrucción total son las dos indicaciones quirúrgicas para el fecaloma sin vólvulo.

Los procedimientos quirúrgicos que se han empleado son:

- Operación de Hartmann
- Operación de Mikulicz
- Colostomía transversa
- Laparotomía + extracción manual

En nuestra experiencia, de 120 casos se han efectuado los siguientes procedimientos (ver CUADRO 9).

FECALOMAS - TRATAMIENTO	
Médico (enemas – desmoronamiento digital gradual)	35
Extracción manual bajo anestesia	30
Extracción instrumental	17
Laparotomía + extracción manual	2
Operación de Hartmann	22
Colostomía transversa	10
Operación de Mikulicz	4
<b>Total</b>	<b>120</b>

CUADRO 9

## Perforación estercorácea

La perforación estercorácea con peritonitis fecal es una complicación rara del fecaloma en el paciente con megacolon o megarrecto chagásico, probablemente debido a la hipertrofia de la pared recto-colónica, la cual muestra también un incremento de su irrigación haciéndola más resistente a la perforación. La incidencia varía del 1,4 al 7,7 %. Su diagnóstico es generalmente tardío antes de la cirugía; su tratamiento, aparte del común a toda peritonitis fecal, debe incluir la resección del área perforada y no su cierre o abocamiento al exterior como una colostomía. SERPELL y NICHOLLS, en un análisis de 64 casos, muestran que solamente 11 fueron diagnosticados antes de la cirugía y que la mortalidad fue del 57 % para cierre con colostomía, 43 % para exteriorización y 33 % para resección y colostomía (operación de Hartmann). Nosotros hemos tenido 3 perforaciones con peritonitis, en las que se le realizó resección a lo Hartmann con una mortalidad del 66,66 %.

## Vólvulo del sigmoideas

El vólvulo de colon sigmoideas constituye la segunda complicación en frecuencia (25 al 31 % en los pacientes con megacolon del adulto en la mayoría de las series), pero es la primera en importancia por su alta morbilidad y mortalidad.

Es la indicación más frecuente en la cirugía de urgencia en el megacolon del adulto. Su incidencia como causa de oclusión intestinal es variable (3,4 al 78,4 %), siendo dicha variación de índole geográfica, con una mayor incidencia en países con dolico colon y megacolon (ver CUADRO 10).

VÓLVULO DE COLON SIGMOIDES: DISTRIBUCIÓN GEOGRÁFICA			
PORCENTAJE DE OCLUSIÓN INTESTINAL POR VÓLVULO			
País	Nº de series	Nº de pacientes ocluidos	% de vólvulo de sigmoides
Pakistán	1	127	30
India	9	2056	20,5
Irán	1	886	12,9
África	10	4176	7,4
Etiopía	1	24	54
Polonia	1	110	17,3
Rusia	1	215	16,3
Finlandia	1	1074	11,9
Italia	1	472	3,6
Países de habla inglesa	3	9675	0,9
Brasil	2	720	25,4
Perú	1	950	78,4
<b>Argentina (Tucumán)</b>	<b>3</b>	<b>1050</b>	<b>24,38</b>
USA	8	4766	3,4
<b>Argentina (Jujuy)</b>	<b>1</b>	<b>—</b>	<b>38</b>
Modificado de BALLANTYNE GH. <i>Dis Colon Rectum</i> . 1982;25:8			

CUADRO 10

En nuestro medio constituye el 24,38 % de las oclusiones bajas, similares incidencias han sido publicadas en Jujuy, Salta y Mendoza.

*Edad y sexo*

Su mayor incidencia se encuentra entre la 5<sup>ta</sup> y 7<sup>ma</sup> década y una mayor frecuencia en el sexo masculino en nuestro medio. Esta incidencia es variable y tiene distribución geográfica que se grafica en el siguiente cuadro:

MEGACOLON DEL ADULTO VÓLVULO DE SIGMOIDE			
País	Edad media	Sexo	
		Masculino	Femenino
África	42,7	91,7	8,3
India	47,7	70,8	29,2
Pakistán	51,0	89,5	10,5
Brasil	40,0	82,5	17,5
Perú	67,2	—	—
<b>Argentina</b>	<b>57,0</b>	<b>95</b>	<b>5</b>
Italia	48,0	—	—
Estados Unidos	61,7	63,7	36,6
Inglaterra	66,6	53,4	46,6
Modificado de BALLANTYNE GH. <i>Dis Colon Rectum</i> .1982			

CUADRO 11

Encontramos un gran predominio del sexo masculino y una edad promedio de 57 años. Similar incidencia se observa en nuestro medio.

MEGACOLON DEL ADULTO — VÓLVULO DE SIGMOIDES							
EDAD Y SEXO							
Autor	Sexo			Edad			
	N=	H (N=, %)	M (N=, %)	10-20	20-30	30-50	< 50(%)
SAHA, 1999	62	47 (76)	15 (24)		1	2	59
					(80)		
AMARILLO, 1994	60	57 (95)	3 (5)	—			
ACEVEDO, 1998	20	—	6 (30)	Media 52,37			
LATIF, 1993	15	10 (66.66)	5 (33,33)	Media 58 años			
AMARILLO-MANSON, 2004	137	112 (81,7)	25 (18,3)	Media 57 años			

CUADRO 12

### Definición

Se lo define como la torsión del asa dilatada sobre el eje mesentérico vascular, que dependiendo del grado de torsión produce obstrucción intestinal y diversos grados de compromiso vascular.<sup>[5, 6]</sup>

### Mecanismo

Las condiciones prevalentes están dadas por el agrandamiento del asa sigmoidea, el estiramiento del meso y la mesenteritis retráctil que tiende a la aproximación del cabo proximal con el distal. Esta situación favorece que la gran asa dilatada se encuentre adosada a la pared por un pedículo muy angosto; esta situación favorece su movilidad y rotación sobre su eje (FIGURA 43 y 44).

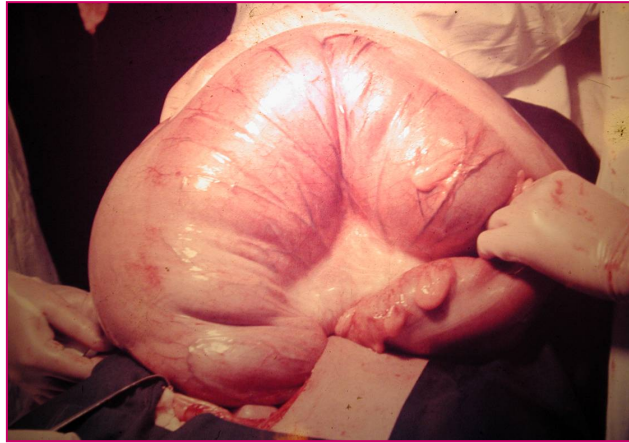

FIGURA 43

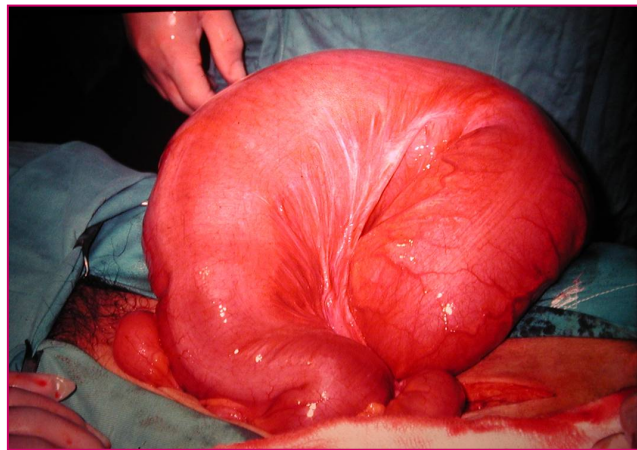


FIGURA 44

El asa sigmoidea desarrolla una torsión a favor de la agujas del reloj; en un ángulo de más de  $180^\circ$  produce una oclusión del colon proximal y del distal, en que se observa una doble obstrucción, la del colon proximal y la del distal formando un asa cerrada de sigmoides.

Se clasifican de acuerdo al ángulo de la torsión en cuatro grados (ver en próxima página):

<b>GRADO I</b>	Vólvulo menor de 180° generalmente asintomático, pero que puede continuar su rotación y volverse sintomático
<b>GRADO II</b>	Vólvulo de más de 180°, con obstrucción parcial, que puede reducirse espontáneamente
<b>GRADO III</b>	Vólvulo de más de 180° con obstrucción completa, sin alteración vascular
<b>GRADO IV</b>	Vólvulo de más de 180° con obstrucción completa, asa cerrada y compromiso vascular del asa

Debemos mencionar un tipo especial de vólvulo órgano-axial (valvular), descrito por E. FINOCHIETTO, que se forma por la caída del asa sigmoidea sobre su eje provocando un ángulo agudo sigmoideo-rectal produciendo una oclusión sin compromiso vascular. Esto es más común cuando al megacolon se le suma la presencia de un fecaloma alto. Solamente un 7 a 10 % de los casos van a presentar compromiso vascular con infarto en el momento de la consulta.

#### *Cuadro clínico*

Su presentación puede ser en forma aguda o crónica.

VÓLVULO DEL COLON SIGMOIDE FORMAS CLÍNICAS
<i>Vólvulo agudo</i> Compromiso vascular precoz Compromiso vascular tardío
<i>Vólvulo crónico</i>
<i>Vólvulo recidivante</i>

CUADRO 13

## Vólvulo agudo con compromiso vascular precoz

Estos casos tienen un comienzo brusco y pueden aparecer como el primer síntoma de la enfermedad, pueden evolucionar con rapidez llevando al paciente al shock. El paciente presenta dolor de severa intensidad localizado en todo el abdomen, al que se le agregan rápidamente los síntomas y signos de colapso cardiovascular. A esto se le suma la sintomatología de la oclusión colónica baja con aumento de la distensión abdominal (pacientes que ya tienen un abdomen distendido por su megacolon) y signos de compromiso peritoneal. Al examen físico presenta abdomen tenso, timpánico con signos peritoneales positivos.

### *Compromiso vascular tardío*

Esta es la situación de mayor frecuencia. Se observa en el 75 % de los casos. Es de evolución lenta y la necrosis del asa puede aparecer después de varios días de evolución. La mayoría de los casos presenta síntomas previos y por lo general ya tiene diagnóstico de megacolon efectuado. Los pacientes se presentan con gran distensión abdominal, con falta de eliminación de materia fecal y gases de varios días de evolución.

Al examen físico el abdomen aparece enormemente distendido y es posible observar una serie de signos clásicos: signo de Bayer o del abdomen oblicuo (distensión oblicua producida por el asa sigmoidea), signo de Von Wahl o dilatación localizado con movimientos peristálticos (FIGURA 45 y 46).<sup>[6]</sup>

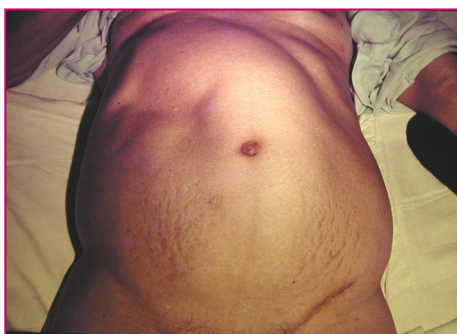


FIGURA 45

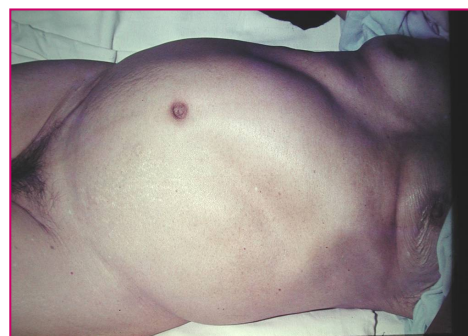


FIGURA 46



A la percusión el asa es timpánica y puede tener una resonancia metálica a la auscultación, signo de Kiwul. Al examen rectal (tacto rectal), la mayoría de los casos la ampolla se encuentra vacía y a veces el guante puede mostrar sangre y mucus, lo que indica sufrimiento vascular del asa.

El examen rectosigmoideoscópico, que debe siempre preceder al radiológico contrastado, puede mostrar el signo del remolino de Finochietto que consiste en pliegues radiados en forma de diafragma.<sup>[16]</sup> La mucosa puede tener coloración normal o presentar una coloración violácea o signos de sangrado, indicando sufrimiento isquémico.

### *Diagnóstico*

Luego de la historia clínica y el examen físico que muestran la clínica de una oclusión intestinal baja, queda a la radiología simple y/o contrastada la confirmación de la sospecha diagnóstica. En primer lugar se hará la radiología simple obteniendo el par radiográfico (pie y acostado), al cual se puede sumar un perfil y un tórax de frente (tríptico radiográfico). En esta se puede ver una variedad de signos radiológicos diagnósticos:

- *Signo de Hintz*, hiperclaridad radiológica situada en posición oblicua de abajo a arriba y de izquierda a derecha;
- *Signo del borde de tiralíneas de Ferreyra*, contorno intestinal del asa distendida como hecho con un compás, con pérdida de las haustraciones típicas del sigmoides;
- *Signos de Arias-Belini*: es la presencia de dos segmentos de asas paralelas de la misma longitud y características;
- *Signo de las aspas del molino o de Fridhman-Dahl-Uriburu*, en el centro del asa distendida se observa una imagen opaca de la cual parten tres o cuatro ramas semejantes a las aspas de un molino, representa la torsión del meso sigmoides edematizado;
- *Signo de Puyo-Villafañe*, es la marcada elevación del hemidiafragma izquierdo (FIGURA 47, 48, 49).

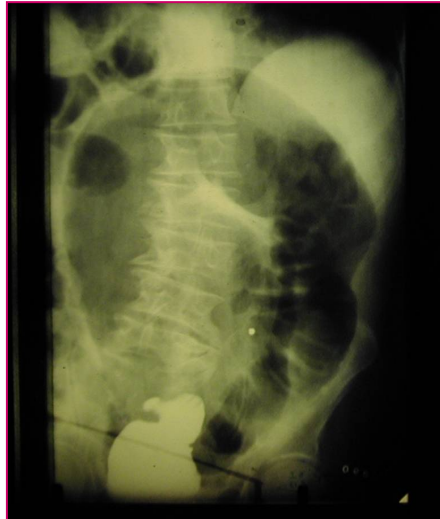

FIGURA 47

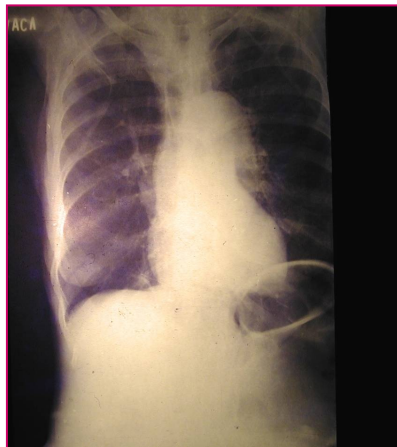


FIGURA 48

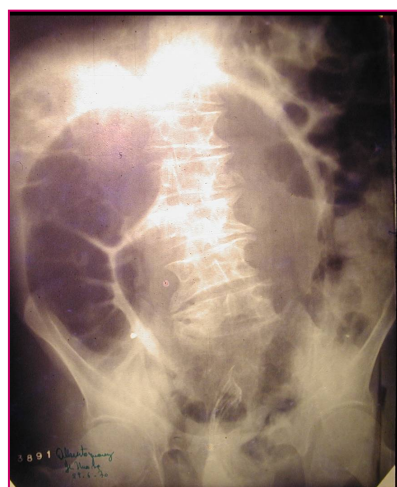

FIGURA 49

La radiología contrastada puede servir en los casos que existan dudas con otros diagnósticos de oclusión baja.

La capacidad rectal para la enema baritada está disminuida; salvo en los casos con megarrecto. La columna de bario al llegar al pie del vólvulo dibuja imágenes que han sido comparadas a «la llama de la vela, pico de ave, cabeza de ofidio, etc.». En algunos casos, la presión hidrostática puede vencer el obstáculo y quedar retenida en el asa dilatada (signo de Arias), especialmente en vólvulos de menos de 180°. El uso del enema baritado ha sido cuestionado por el riesgo que implica su uso y solamente se usa en casos de duda diagnóstica (FIGURA 50).

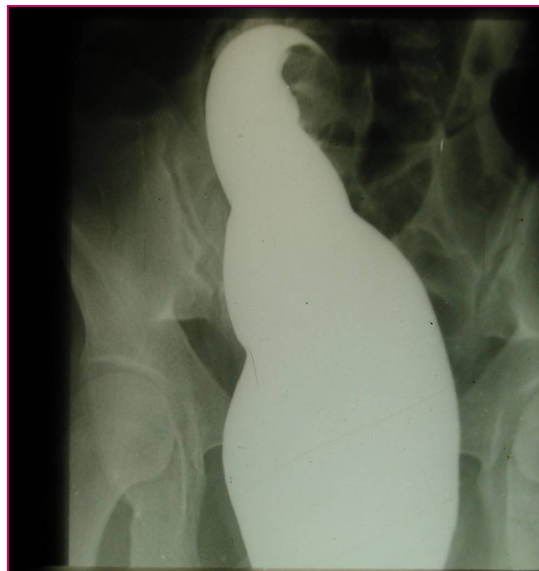

FIGURA 50

### *Diagnóstico de compromiso vascular y/o perforación*

Esta situación es la que dicta la urgencia del tratamiento quirúrgico. Como mencionamos anteriormente solamente un 7 a 10 % tienen compromiso isquémico del asa al momento de la consulta, pero estos son los casos que requieren cirugía inmediata a fin de evitar la perforación y la peritonitis.

Ya hemos mencionado que el pasaje de heces mucosanguinolentas o de presencia de sangre en el guante del examinador es un signo de isquemia.

El examen rectosigmoideoscópico también nos puede dar esta información.

Topográficamente el signo de la escarapela, la presencia de aire en la pared intestinal o de líquido libre peritoneal son signos de posible isquemia.

La presencia de aire libre, neumoperitoneo, es ya un signo tardío que indica perforación.

El laboratorio muestra leucocitosis con neutrofilia, hemoconcentración por la formación del tercer espacio que a veces oculta una anemia, aumento de la urea y el hematocrito.

El estado general puede estar comprometido con gran compromiso hemodinámico.

A fin de evitar operar pacientes con compromiso vascular, la mayoría de los autores recomienda que ante la menor duda, una vez efectuado el tratamiento médico correspondiente a poner al paciente en las mejores condiciones quirúrgicas, proceder con la cirugía. Debemos tener en cuenta que hoy, con los avances de la anestesia y los cuidados en las unidades de terapia intensiva, la mortalidad quirúrgica ha disminuido notablemente.

### *Preparación preoperatoria*

Hidratación, restitución de la volemia, corrección de problemas médicos urgentes. Preparación antibiótica de cobertura amplia, descompresión gástrica y vesical, colocación de línea venosa central.

Anestesia: general con intubación endotraqueal, raquídea o peridural alta.

### *Tratamiento quirúrgico del paciente volvulado*

Es clásico dividir a estos pacientes de acuerdo a características que contemplan el estado general y el relacionado con el asa sigmoidea:

- Paciente en buen estado general con asa viable.
- Paciente con buen estado general con asa comprometida.
- Paciente en mal estado general con asa viable o comprometida.

- Paciente en buen estado general con asa viable y colon relativamente vacío o fácil de limpiar intraoperatoriamente (lavaje colónico intraoperatorio).

De acuerdo a estas características se indican las diversas técnicas quirúrgicas disponibles para su tratamiento.

## Técnica quirúrgica

### *Procedimiento de Hartmann*

Descrito por HENRI HARTMANN en 1923 para el tratamiento del cáncer de recto, consiste en la resección de variables segmentos de colon sigmoides y recto, cierre del muñón rectal y colostomía terminal del sigmoides proximal o colon descendente distales. En la patología que nos ocupa en casi todos los casos la colostomía se efectúa con el colon descendente. Todos los pacientes reciben ATB parenteral previo a la cirugía, metronidazol 500 mg, ciprofloxacina 200 mg o gentamina 3 mg/kg/día (en una sola dosis).

### *Técnica*

Operamos siempre en posición de Lloyd Davis a fin de tener acceso al recto por la vía perineal. Previo a la preparación del campo se examina el recto y de encontrarse ocupado se procede a su limpieza luego de que el paciente está anestesiado. Se dilata el ano, se efectúa la extracción de materia fecal desmoronándolo con los dedos a la vez que se irriga utilizando una sonda rectal del mayor calibre posible. El último lavado lo efectuamos con pervinox, solución diluida en agua.

Anestesia general con intubación endotraqueal, a veces raquídea o peridural alta.

### *Abordaje*

Todos los pacientes se abordan por laparotomía mediana supra-infra umbilical.

Se evalúa el asa observando cuidadosamente para buscar perforaciones o lugares a punto de perforarse a fin de evitar la contaminación peritoneal al movilizarla.

Se exterioriza el asa. Algunos autores prefieren efectuar la ligadura del pedículo antes de desvolvular a fin de impedir que se produzca el síndrome de revascularización. Nosotros desvolvulamos primero no habiéndolo observado. Se procede luego a la ligadura del pedículo, lo que está facilitado por la gran elongación del meso.

Se selecciona un punto en el colon descendente para efectuar la colostomía y se ligan los vasos en forma escalonada. Se ligan las arterias rectales laterales (ya la hemorroidal superior se ha dividido a nivel del promontorio) y se efectúa el cierre del muñón rectal en dos planos. Hemos usado todo tipo de material, lino, catgut, dextron, vicryl, prolene, etc., no observándose diferencia alguna. A veces hemos cerrado el muñón con sutura mecánica, siempre teniendo en cuenta el grosor de la pared rectal, dado que no contamos con agrafes extra largos.

Se efectúa prueba hidráulica del cierre. Se marca la colostomía en FII y se reseca un círculo de piel y celular subcutáneo (cilindro) de suficiente tamaño para acomodar el colon.

Se exterioriza el colon y se cierra la herida en un plano con nylon. Se madura la colostomía de inmediato suturando el colon a la piel con puntos separados de material absorbible (catgut, vicryl, dextron, etc.).

No se dejan drenajes aunque el asa haya estado necrosada. Si existe alguna duda del cierre del muñón se deja una sonda blanda rectal a través del ano a fin de mantener descomprimido el recto.

### *Resección en agudo con anastomosis primaria*

Uno de los procedimientos utilizados es la resección del colon volvulado con restitución del tránsito en un tiempo, con o sin colostomía o ileostomía de protección.

Este procedimiento es utilizado por varios autores desde hace más de 5 décadas con resultados variables.

Dichos procedimientos han sido empleados en países con alta incidencia de vólvulo pero no chagásico, India, África del Sur, Irán, con una mortalidad de 0 a 12,5 %.

En Perú, PINEDA y col. y FRISANCHO también informan resección primaria con anastomosis en el megacolon de altura con baja mortalidad.

HABRA GAMA se manifiesta en contra de este procedimiento en la urgencia dadas las características especiales del megacolon adquirido del adulto, especialmente el de origen chagásico, de la misma manera opinan otros autores donde el megacolon chagásico es endémico.

Nosotros lo hemos utilizado en un pequeño porcentaje de los casos, efectuando una cuidadosa selección de los mismos.

### *Selección de pacientes*

A fin de intentar la resección con anastomosis primaria deben cumplirse las siguientes condiciones:

- Paciente en buen estado general.
- No mayor de 70 años (no excluyente).
- Asa volvulada sin compromiso vascular.
- Poder contar con intestino limpio.
- Cirujano con experiencia en cirugía colorrectal.

Consideramos pacientes en buen estado general aquellos que no presentan enfermedades intercurrentes complicadas (diabetes complicada, insuficiencia renal, pacientes inmunocomprometidos), malnutrición (pérdida de peso de más del 10 %), albúmina sérica por debajo de 2,8 g/00, anemia (Hb. menos de 10 G/dl).

La edad es un factor importante en la evolución post-operatoria de las anastomosis en la cirugía gastrointestinal de urgencia aunque no excluyente.

La condición del asa es de extrema importancia. La presencia de necrosis o perforación la consideramos una contraindicación para intentar la anastomosis primaria.

La mayoría de los casos con vólvulo se presentan con varios días de evolución y con un intestino cargado con materia fecal, generalmente el intestino distal está limpio o puede evacuarse fácilmente previo a la operación, pero el proximal al área volvulada solamente puede evacuarse en forma intraoperatoria (lavaje colónico intraoperatorio). Este puede intentarse en casos seleccionados.<sup>[53]</sup> La razón es que ciertas condiciones anatómicas hacen difícil el mismo colon con numerosas adherencias, flexura esplénica aguda y paciente que no se encuentra en condiciones de tolerar un procedimiento muy prolongado. El lavado puede llevar más de una hora.

La evidencia actual muestra que el resultado de los procedimientos quirúrgicos está directamente relacionado con la experiencia del cirujano. Esto es ampliamente comprobado en cirugía de colon. Por lo antedicho este procedimiento sólo debe ser intentado por cirujanos con experiencia en cirugía de colon y recto.

Finalmente deben cumplirse las indicaciones generales para efectuar una anastomosis: «cabos intestinales bien irrigados», «colon de suficiente longitud para llegar al recto sin tensión» y «técnica quirúrgica impecable, ya sea manual o mecánica».

Se realizaron tres tipos de reconstrucción:

- Anastomosis colorrectal latero-terminal-lateral de colon terminal recto (operación de Baker).
- Anastomosis colorrectal término-terminal.
- Anastomosis colorrectal término-lateral posterior (terminal de colon descendente lateral-posterior de recto) símil Duhamel.

Las dos primeras llevan condicionada la resección del asa dilatada y de suficiente cantidad de recto para evitar la recidiva, dado que este segmento



rectal está comprometido con la neuropatía chagásica en las que presentan este origen o disfunción anorrectal en las de origen psicogénico.

Preconizamos con otros autores la resección del recto por debajo de S<sub>1</sub>-S<sub>2</sub> y hasta la reflexión peritoneal, sin disección del peritoneo anterior o disección lateral.

En los casos de anastomosis tipo Duhamel mecánica, efectuarla lo más bajo posible S<sub>3</sub>-S<sub>4</sub> (inmediatamente por encima del elevador), dejando un muñón rectal no mayor de 8 cm de longitud a fin de evitar los fecalomas del muñón.

En un segundo tiempo se puede dividir el espolón utilizando una engrapadora cortante de la longitud necesaria (65 a 100 mm).

De existir dudas sobre la confección de la anastomosis, no tanto en la sospecha de una falla técnica como en las condiciones locales de los cabos colónico o rectal o condiciones dadas por el estado general del paciente, podrá protegerse con una ileostomía en asa.

Recordemos que este método produce desfuncionalización total y su cierre es extremadamente sencillo del punto de vista técnico.

## Resumen

Las complicaciones del megacolon del adulto que requieren cirugía de urgencia están dadas principalmente por el vólvulo de colon sigmoides y en segundo lugar por el fecaloma. Este último puede acompañar al vólvulo o por sí mismo ser causa de la complicación. Es de destacar que el vólvulo no siempre requiere tratamiento quirúrgico inmediato, pudiendo transformarse en lo que llamamos «urgencia programada»,<sup>[4]</sup> lo cual da tiempo a la preparación del paciente para llevarlo a la cirugía en las mejores condiciones posibles.

La sospecha de compromiso vascular con gangrena, perforación o hemorragia masiva son verdaderas emergencias quirúrgicas que requieren tratamiento inmediato, pero son las menos.

Es interesante efectuar un comentario sobre los casos de *colitis tóxica*. Esta complicación está descrita como una patología similar al megacolon tóxico que se observa en la colitis ulcerativa. Sin embargo, algunos autores brasileros están en desacuerdo con esta idea y piensan que en realidad son colitis isquémicas con síndrome tóxico.<sup>[50]</sup>

En los últimos veinte años hemos observado una disminución significativa de la mortalidad.

El abandono de técnicas obsoletas redujo nuestro armamento quirúrgico a dos procedimientos: la resección con colostomía (operación de Hartmann) o con anastomosis primaria. A medida que mejora nuestra capacidad para tratar a estos pacientes en forma temprana puede llegar a incrementarse el número de resecciones con anastomosis primaria, disminuyendo de esta manera la necesidad de una segunda intervención de envergadura, que es la restitución del tránsito en el Hartmann.

## Referencias bibliográficas

1. ACEVEDO JA. Megacolon del Adulto en la zona atlantica de provincia de Río Negro y sur de Buenos Aires. *Rev Arg Cir.* 1998;74(3-4):65-72.
2. ADAD SJ, ETCHEBEHERE RM, RIBAMAR DE ARAUJO J, BERDU MADUREIRA A, GUIMARÃES FREITAS LIMA V, DA SILVA AA, CREMA E. Association of chagasic megacolon and cancer of the colon: case report and review of the literature. *Rev Soc Bras Med Trop.* 2002;35(1):63-68. doi:10.1590/s0037-86822002000100012
3. ADAD SJ, CANÇADO CG, ETCHEBEHERE RM, TEIXEIRA VP, GOMES UA, CHAPADEIRO E, LOPES ER. Neuron comit reevaluation in the myenteric plexus of chagasic megacolon after morphometric neuron análisis. *Virchow Arch.* 2001;438(3):254-258. doi:10.1007/s004280000319
4. ADAD SJ. Contribucao ao estudo da anatomía patológica eda patogenese do megacolon chagásico. *Rev Soc Bras Med Trop.* 1997;30:79-81.
5. AMARILLO HR. Megacolon funcional. *Rev Argent Coloproct.* 2001;12(2):66-71.

6. AMARILLO HR. Megacolon del adulto. Tesis Doctoral. Facultad de Medicina, Universidad Nacional de Tucumán; 1982.
7. ASTIZ JM., HERDENREICH A, et al. Megacolon. Patología Quirúrgica de Colon. En: *Patología Quirúrgica*, Juan R. Michans ed., 1987.
8. BAGARANI M, CONDE AS, LONGO R, ITALIANO A, TERENCE A, VENUTO G. Sigmoid Volvulus in west Africa. A prospective study on surgical treatment. *Dis Colon Rectum*. 1993;36(2):186-190. doi:10.1007/BF02051177
9. BALLANTYNE GH, BRANDNER MD, BEART JR RW, ILSTRUP DM. Volvulus of the colon Incidence and mortality. *Ann Surg*. 1985;202(1):83-89. doi:10.1097/00000658-198507000-00014
10. BALLANTYNE GH, et al. Volvulus of the large intestine. *Perspect Colon Rectal Surg*. 1990;3:56-60.
11. BALLANTYNE GH. Review of sigmoid volvulus: history and result of treatment. *Dis Colon Rectum*. 1982;25(5):494-501. doi:10.1007/BF02553666
12. BRATTACHARYA R. An appraisal of operative management of the volvulus of the sigmoid colon. *Indian Med Forum*. 1971;22:127.
13. BRITTO GARCÍA S, ARANHA AL, BROSCI GARCIA FR, VOLPE BASILE F, PÉRA MARQUES PINTO A, CHAVES DE OLIVEIRA E, ZUCOLOTO S. A retrospective study of histopathological findings in 894 cases of megacolon. What is the relationship between megacolon and colonic cancer? *Rev Inst Med Trop*. 2003;45(2):91-93. doi:10.1590/s0036-46652003000200007
14. DEAN GO, MURRY JW. Volvulus of the sigmoid colon. *Ann Surg*. 1952;133:830.
15. DEGIANNIS E, LEVY RD, SLIWA K, HALE MJ, SAADIA R. Volvulus of the sigmoid colon at Barawanath Hospital. South Africa. *J Surg*. 1996;34:25-28.
16. FINOCHIETTO E. Megasimoideum. Oclusión Aguda por Vólvulos y Oclusión Valvular. El diagnóstico Diferencial. El signo del Remolino. *Semin Méd*. 1925;32:1033.
17. FINOCHIETTO R. A new sign of fecal impaction. *Surg Gyn Obst*. 1919;29:314.
18. FERREIRA SANTOS R, CARRIL CF, SANTOS JCM. Complicações do megacolon adquirido. *Rev Ass Med Bras*. 1997;23:427-428.
19. FRISANCHO D. *Vólvulos Intestinales en la Altura*. Lima: Ed. Los Andes; 1987.
20. GULATI SM, GROVER NK, TAGORE NK, et al. Volvulus of the sigmoid colon in Delhi, India. *Dis Colon Rectum*. 1974;17:219.
21. HABR GAMA A, KISS DR, BOCCHINI SF, TEIXEIRA MG, PINOTTI HW. Chagasic Megacolon. Treatment by abdominal rectosigmoidectomy with mechanical colorectal termino lateral anastomosis. *Rev Hosp Clin Fac Med Sao Paulo*. 1994;49(5):199-203.

22. HABR GAMA A, Haddad J, Simonsen O, Warde P, Manzione A, da Silva JH, Ioshimoto M, Cutait D, Raia A. Volvulus of the sigmoid colon in Brazil: a report of 230 cases. *Dis Colon Rectum*. 1976;19(4):314-320. doi:10.1007/BF02590927
23. HARTMANN H. Nouveau procédé d'ablation des cancers de la partie terminale du colon pelvien. *Congres Fr Chir*. 1923;30:2241.
24. HENRY MA, et al. Megacolon: Analise de 200 pacientes sometidos a tratamento cirurgico. *Rev Goiania Med*. 1989;35(1/4):25-33.
25. HEINDENREICH A. Obstrucción colónica izquierda, resección primaria con lavado anterógrado intraoperatorio. *Arch Argent Enferm Apart Dig*. 1989;3:1109-1114.
26. HILTUNEN KM, SYRJÄ H, MATIKAINEN M. Colonic volvulus. Diagnosis and result of treatment in 82 patients. *European J Surg*. 1992;158(11-12):607-611.
27. IMBEMBO AL, ZUCKER KA. Volvulus the Colon. In: Sabiston DC Jr. (ed). *Text book of Surgery: The Biological Bases of Modern Surgical Practice*. Philadelphia: W. B. Saunders; 1991; pp. 940-944.
28. JONES IT, FAZIO VW. Colonic Volvulus. Etiology and Management. *Diag Dis*. 1989;7(4):203-209. doi:10.1159/000171220
29. KELLER A, ACHERHARD P. Emergency resection and primary anastomosis for sigmoid volvulus in African population. *Int J Colorectal Dis*. 1989;5(4):209-219. doi:10.1007/BF00303278
30. KOBAYASI S, MENDES EF, RODRIGUES MA, FRANCO MF. Toxic dilatation of the colon in Chagas disease. *Br J Surg*. 1992;79(11):1202-1203.
31. LATIF JA. Vólulos agudos de colon. *Rev Argent Coloproct*. 5:46,199.
32. LOHLUN J, MARGOLIS M, GORECKI P, SCHEIN M. Fecal impaction causing megarectum-producing colorectal catastrophes. A report of two cases. *Diag Surg*. 2000;17(2):196-198. doi:10.1159/000018833
33. LOPEZ B, et al. Trastornos digestivos secundarios a enfermedad de chagas en 40 egresos con diagnostico de megacolon en el Hospital Barros Luco Trudeau durante el año 1999. *Parasitol Dia*. 2001;25(1-2):50-54. doi:10.4067/S0716-07202001000100009
34. MANGIANTE EC, et al. Sigmoid volvulus. *Am Surg*. 1989;55:41.
35. MANSON RR. Hemorragia masiva en pacientes con megacolon. Datos personales. Marzo 2004.
36. MATOS MF, et al. Esvaziamento Colónico Manual de Fecaloma: Experiencia de 200 casos. *Rev Bras de Coloproct*. 2003;3(Sup 1):24.

37. MENEGHELLI UG, MARTINELLI ALC; MARTUCCI NC, ROMANELLO LMF, OLIVEIRA DANTAS R. Incidencia de doença diverticular do intestino grosso em indivíduos não Chagasicos e em chagasicos com e sem megacolon. *Arq Gastroenterol.* 1986;23(1):3-8.
38. NEMER FD, et al. Volvulus of the colon – A Continuing Surgical Problem. *Dis Colon Rectum.* 1976;4:320-329.
39. NORTHEAST ADR, et al. Sigmoid volvulus. A new Thought of the epidemiology. *Dis Colon Rectum.* 1984;27:260-261.
40. NIVATRONGS S, BUBRICK MP. Volvulus of the Colon. In: *Principles and Practice of Surgery for the Colon, Rectum and Anus.* Gordon PH-Nivatrong S. ed. QMP-Missouri. 1999; pp. 1045-1065.
41. OJEA QUINTANA G. Trastornos Motores Intestinales en Fisiopatología Quirúrgica del Aparato Digestivo. *Rev Argent de Cirug.* 2000;número extraordinario:100-107. Relatos.
42. OMH. *Weekly Epidemiological Record. Chagas Disease.* 2000;75:153-160.
43. ORTUÑO MONTALVO R. Tratamiento quirúrgico del megacolon del adulto. *Rev Chil Cir.* 2001;53(2):202-209.
44. PINEDA DF. Conceptos actuales del megacolon andino, 1995.
45. ROCHA M, et al. Tratamiento del Megacolon Complicado en el Hospital de Vallenar. *Parasitol Dia.* 1986;10(1):15-18.
46. SAHA CN. Vólculos de sigmoide. *Rev Arg de Coloproct.* 1999;10(número extraordinario):73-75.
47. SANTOS JCM, GUINARAES AS. Colite Isquemica. Diagnostico e conduta terapeutica. In PAULA-CASTRO UE SAVASSI ROCHA PR (Eds.). *Topicos em Gastroenterologia I.* 1ª Ed. Medís, RJ; 1990; pp. 195-208.
48. SANTOS JCM, GUINARAES AS. Colite isquemica. In SAVASSI ROCHA PR., ANDRADE JI. E SAUZA C. (Eds.). Medís- 2ª Ed. *Abdomen Agudo. Diagnostico e tratamento.* 1993; pp. 509-513.
49. SANTOS JCM. Colite isquemica. *Rev Bras Coloproctol.* 1998;18:115.
50. SANTOS JCM. Megacolon-Parte II: Doença de Chagas. *Rev Bras Coloproctol.* 2002;4:266-277.
51. SATCLIFFE MM. Volvulus of the sigmoid colon. *Br J Surg.* 1968;55:903.
52. SERPELL JM, NICHOLLS RJ. Stercoral perforation of the colon. *Br J Surg.* 1990;77(12):1325-1329.
53. THEVER C, CHEADLE WG. Volvulus of the colon. *Anuar Surg.* 1991;57:145.
54. VALARINI R, et al. Preparo de Colon Transoperatorio e Anastomose Posmaria em Ciorigias de Emergencia. *Rev Bras Coloproctol.* 2000;20(4):231-236.

55. NETINHO JG, YAMAMOTO LJ, PAGNI AM, RONCHI LS, AZEVEDO LA, QUEIROZ RG, CUNRATH GS. Caracterização dos Pacientes com Megacolon Chagásico Atendidos em Hospital Universitario. *Rev Bras Coloproct.* 2003;23(Sup. 1):16.

# Observaciones sobre construcción y manejo de las ostomías

**DR. HERNÁN FRANCISCO GRANATO**

Este aporte, al que me permito subtitular como *advertencia*, está dirigido a los cirujanos y basado en la experiencia de trece años de actuación como coordinador de un grupo de ayuda mutua llamado Asociación Ostomizados Lincoln (AOLIN).

En el año 2008, a partir de detectar los frecuentes padecimientos por los que transitaban nuestros pacientes ostomizados, y en oportunidad de contactarnos con la Asociación Argentina de Ostomizados (AADO), sumado a la disposición de **ALFONSO MARCELO FRAISE**, su fundador, hizo que creáramos AOLIN y nos constituyéramos en una filial de AADO.

Del contacto permanente con los ostomizados, de sus padecimientos y vivencias, hemos extraído algunas conclusiones que deseamos transmitir y pretendemos que sirvan para mejorar la calidad de vida de estos pacientes.

Existen dos aspectos fundamentales a considerar:

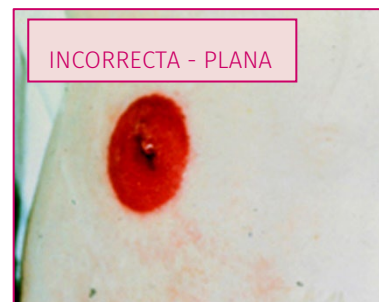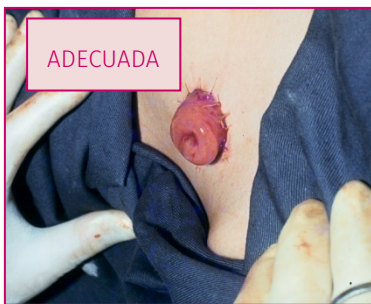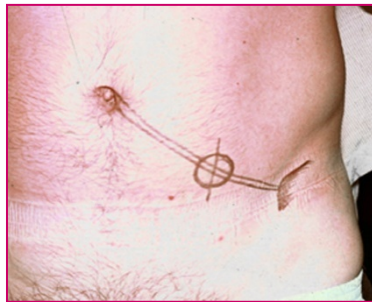
1. Detalles de técnica en la construcción de una ostomía
2. Impacto psíquico-emocional y formas de abordarlo

## Punto 1: Detalles de técnica

No es nuestra intención exponer la técnica quirúrgica que tan bien desarrollada se encuentra en los textos, pero sí marcar los defectos que hemos visto en su realización y que devienen en serias complicaciones.

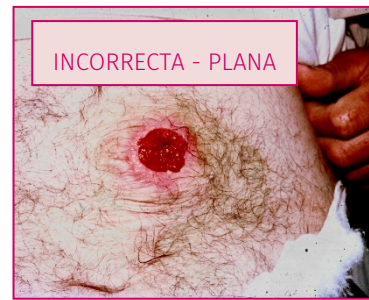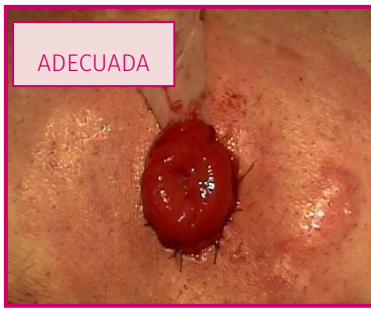*Sitio de implantación:* sabido es que el lugar ideal es en la unión del tercio externo con el tercio medio de una línea que une la EIAS y el ombligo. Es muy importante tener en cuenta los pliegues y cicatrices de abdómenes voluminosos.

Recurrir a la marcación preoperatoria con lápiz demográfico en las cirugías programadas.

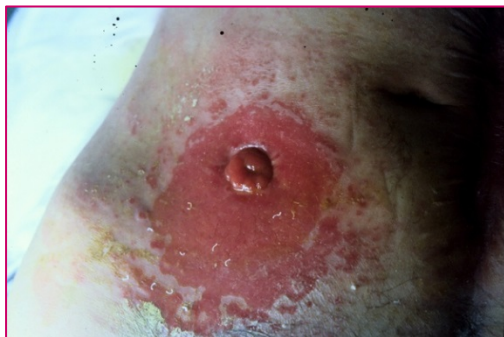

*Condiciones indispensables:* deben ser redundantes, 1,5 cm para ileostomía o col 2 a 3 cm en colostomía (evita el filtrado del efluente entre la piel y el pegamento de la bolsa). Ocurre en las ostomías planas o hundidas.

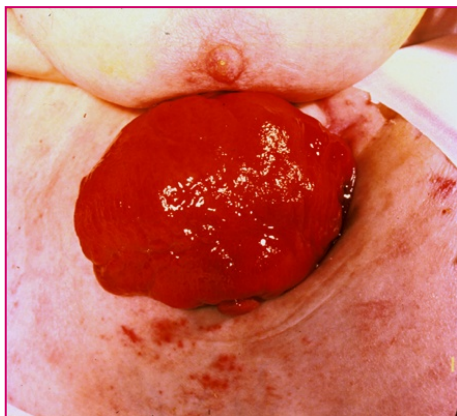




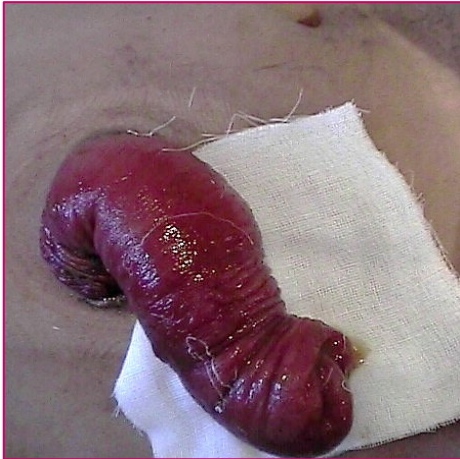## Complicaciones frecuentes



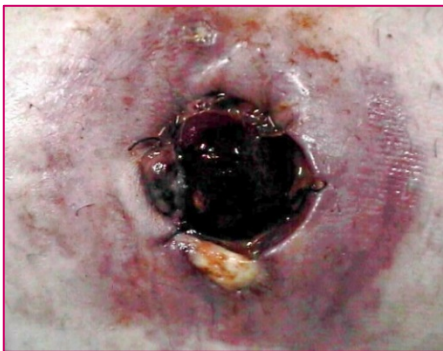
*Dermatitis:* en la colostomía plana que permite la filtración de los efluentes entre la piel y el pegamento de la bolsa



*Ubicación incorrecta:* genera serios inconvenientes en el manejo de la ostomía

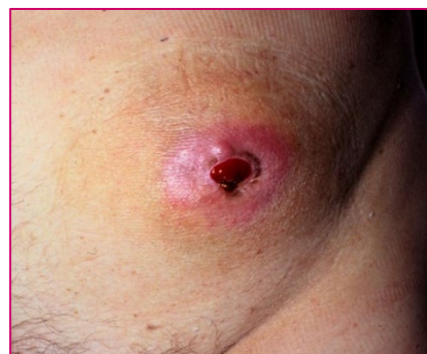

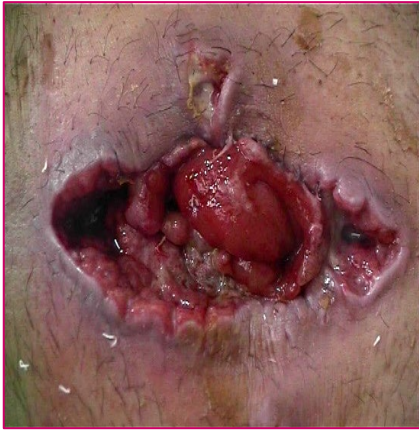*Prolapso:* orificios parietales exagerados y la falta de fijación a planos músculo-aponeuróticos condicionan su aparición



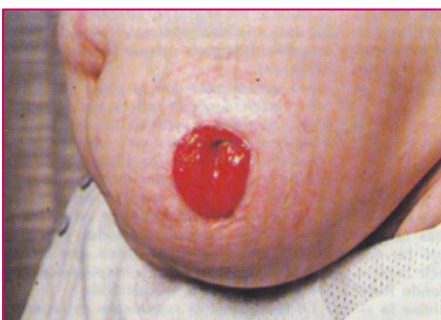*Necrosis:* Falta de irrigación por tracción o presión sobre el sistema venoso

*Estenosis:* suele ser de aparición tardía. Pueden ocurrir en la piel o en la aponeurosis y secundaria a una infección u orificio muy pequeño en la piel

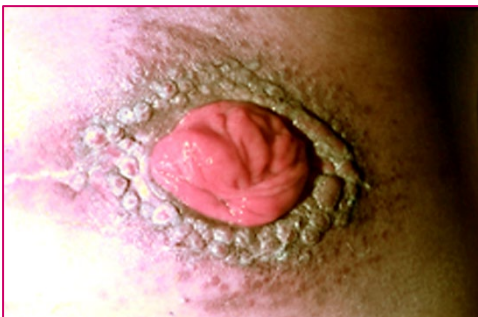



*Retracción y dehiscencia*: secundaria a ostomías hundidas e infección



*Eventración paracolostómica*:  
tratamiento quirúrgico



*Hiperplasia epitelial* (dermatitis papilomatosa): imputable a la alcalinidad del efluente que favorece el sobrecrecimiento bacteriano — benigno — diagnóstico histológico. Tratamiento: ajuste correcto del dispositivo, dieta con vitamina C y ATB

Las incisiones en las aponeurosis deben ser lo más pequeñas posible y no seccionar los músculos (evitan las eventraciones paracolostómicas).

## **Punto 2: Impacto psico-emocional**

Hemos observado con alta frecuencia un importante nivel de desinformación y falta de preparación psicológica del paciente.

En primer lugar, indagándolos, se detectan fallas en el CI, falta de información y comprensión sobre la operación y explicación detallada del postoperatorio como así también alternativas y contingencias con respecto al manejo de la bolsa de ostomía. Muchos de ellos, portadores de un miedo paralizante que, detectado a tiempo, podría haberse tratado con psicólogo u otros recursos (enfermeras ostomoterapeutas, asociaciones de ayuda mutua, etc.)

La ostomía impacta fuertemente en la calidad de vida y es misión ineludible de la medicina paliar esta situación.

Se entiende por *calidad de vida*: es un concepto que se refiere al conjunto de condiciones que contribuyen al bienestar de los individuos y a la realización de sus potencialidades en la vida social. El bienestar socio-afectivo es la garantía al derecho fundamental de llevar una vida digna y saludable bajo los fundamentos de inclusión e igualdad.

El paciente ve alterada su *imagen corporal*: «Es una representación mental amplia de la figura corporal, su forma y tamaño, la cual está influenciada por factores históricos, culturales, sociales, individuales y biológicos que varían con el tiempo» (SLADE).

### **La buena imagen corporal es fundamental para una autoestima positiva**

Es precisamente aquí donde se debiera trabajar intensamente, teniendo en cuenta que cada paciente responde a su individualidad psico-socio-cultural y sus reacciones frente a la nueva realidad son diversas. Todo el tiempo y dedicación que el equipo de salud invierta en este tema redundará en enormes beneficios para los ostomizados.

Resulta importante remarcar la importancia de la información brindada por el médico tratante y la enfermera ostomoterapeuta, destinando todo el tiempo necesario para que el paciente comprenda cabalmente de qué se trata la intervención propuesta o la ya realizada en caso de urgencia, en que no

hubo tiempo para hacerlo. La empatía y compasión que deberán ejercer en esta instancia es fundamental para el logro de buenos resultados. Estimular la resiliencia, condición individual, es también un factor importante.

Las asociaciones de ayuda mutua han demostrado ser muy útiles en esta cuestión, ya que la palabra de un par llega con fuerza de vivencia y ejemplo. Resulta útil inculcar en el ostomizado el concepto de que se trata de un operado sano y que su actividad en la vida tiene muy pocas limitaciones, dependiendo de su voluntad para enfrentar la situación que le toca vivir.

En AOLIN hemos adoptado un lema, que es: «La única batalla que se pierde es la que se abandona».

Pienso que es importante tener en cuenta todas estas consideraciones, ya que nuestra misión como equipo de salud no debe limitarse solamente a lo técnico, que obviamente debe ser realizado con excelencia, sino también que es un deber el enfoque humanístico que la situación amerita.

# Índice de la Parte VIII

## Hígado

Anatomía quirúrgica del hígado.....	2233
DR. JORGE RAÚL DEFELITTO	
Hepatectomía.....	2242
DR. JORGE RAÚL DEFELITTO	
Ecografía intraoperatoria hepatobiliopancreática (EIO).....	2257
DR. JUAN PEKOLJ	
Anatomía quirúrgica del sector dorsal del hígado y sus diversas vías de abordaje.....	2270
DR. OSCAR CLAUDIO ANDRIANI	
Protocolo de recuperación rápida en cirugía hepática a cielo abierto ..	2281
DRES. SILVINA MONTAL Y OSCAR CLAUDIO ANDRIANI	
Complicaciones postquirúrgicas de las resecciones hepáticas.....	2291
DRES. VICTORIA ARDILES Y EDUARDO DE SANTIBAÑES	
Resecciones hepáticas por videolaparoscopia [NUEVO].....	2312
DR. JUAN PEKOLJ	
Estado actual del tratamiento oncológico de las metástasis hepáticas [NUEVO].....	2327
DRES. MARÍA ALICIA VERZURA Y JOSÉ MARÍA LASTIRI	

Tumores del hígado.....	2345
DR. JORGE RAÚL DEFELITTO	
Carcinoma primario del hígado: hepatocarcinoma (CHC).....	2362
DR. OCTAVIO GIL	
Cáncer secundario del hígado: metástasis hepáticas (CCR) [NUEVO].....	2376
DR. JORGE RAÚL DEFELITTO	
Metástasis hepáticas de tumores neuroendocrinos .....	2400
DRES. RICARDO BRACCO Y JORGE PABLO GRONDONA	
Metástasis hepáticas de tumores no colorrectales no neuroendocrinos [NUEVO].....	2415
DRES. MARIANO MASSA, FERNANDO DUEK Y JAVIER CARLOS LENDOIRE	
Extendiendo los límites de la cirugía hepática.....	2433
DRES. VICTORIA ARDILES, FERNANDO ÁLVAREZ Y EDUARDO DE SANTIBAÑES	
Hepatomegalia .....	2452
DR. JORGE RAÚL DEFELITTO	
Abscesos hepáticos [NUEVO].....	2454
DRES. JORGE RAÚL DEFELITTO Y ARIEL COSOLI	
Cirugía de la hidatidosis hepática .....	2472
DRES. ALFREDO MARTÍNEZ MARULL, FERNANDO MARTÍNEZ LASCANO Y CARLOS MARTÍN ESQUIVEL	
Quiste hidatídico del hígado: algoritmos de diagnóstico y tratamiento [NUEVO].....	2509
DRES. JORGE RAÚL DEFELITTO Y NICOLÁS GUERRINI	
Tratamiento percutáneo de la hidatidosis quística hepática con técnica de PAIR ( <i>Punción, aspiración, inyección de escolicida y re-aspiración</i> ). .....	2533
DRES. DANIEL E. CORREA Y VÍCTOR PELÁEZ	

Tratamiento videolaparoscópico del quiste hidatídico del hígado .....	2544
DRES. MARIANO MORO Y GUSTAVO STORK	
Hipertensión portal: fisiopatología.....	2558
DRES. OSCAR ANDRIANI Y CARLOS MARTÍN ROWE	
Hipertensión portal y su complicación hemorrágica.....	2569
DR. MARIO CARLOS FAINBERG	
Manejo quirúrgico de la hipertensión portal.....	2580
DRES. MARTÍN FAUDA, ARIEL GONZÁLEZ CAMPAÑA Y LUIS GUSTAVO PODESTÁ	
Trauma hepático [NUEVO] .....	2593
DR. JORGE RAÚL DEFELITTO	
Manejo del trauma hepático grave [NUEVO].....	2615
DRES. MARÍA LUJÁN DEL BUENO, EMILIO GASTÓN QUIÑONEZ Y FRANCISCO JUAN MATTERA	
Métodos diagnósticos oncológicos en hígado .....	2638
DRES. OSCAR MAZZA Y MARTÍN PALAVECINO	





# Anatomía quirúrgica del hígado

**DR. JORGE RAÚL DEFELITTO**

## Segmentación hepática

### *Introducción*

*La segmentación hepática divide al hígado en unidades anatómicas llamadas segmentos, que dependen de la distribución vículo-biliar dentro del parénquima hepático.*

Cada segmento tiene una rama portal, una arterial, una biliar y una suprahepática. Están separados por planos cisurales marcados por las ramas de las venas suprahepáticas que se interdigitan con las ramas portales (rama porta-vena suprahepática-rama porta).

La cirugía hepática se ha desarrollado en gran medida por el conocimiento de la anatomía funcional, que se basa en el análisis de la segmentación hepática, descrita anteriormente por Couinaud en 1952 y en el quirófano con el empleo de la ecografía intraoperatoria que hace transparente a este órgano sólido.

### *Objetivos*

- Identificar anatómicamente cada segmento.
- Aplicarlo en las «masas ocupantes hepáticas», para determinar con métodos de imagen su tamaño y ubicación en el hígado, así como su relación con los elementos vículo-biliares.
- Conocimiento fundamental en la guía del empleo de diversas técnicas de diagnóstico y tratamiento percutáneo, quirúrgico o mini-invasivo.

- Le permitirá decidir al cirujano el tipo de resección hepática, empleando planos cisurales, que le darán seguridad con disminución de morbimortalidad intra y postoperatoria.

## Desarrollo del tema

Para HEALEY y SCHROY los segmentos serían ocho: *posterosuperior*, *posteroinferior*, *anterosuperior* y *anteroinferior*, *mediosuperior* y *medioinferior*, *laterosuperior* y *lateroinferior*.

GOLDSMITH y WOODBURNE dividen al hígado en cinco segmentos de acuerdo a las venas suprahepática y separados por la cisura portal derecha, la media y la izquierda (fisura umbilical). El quinto sería el lóbulo de Spiegel al que denominan dorsal.

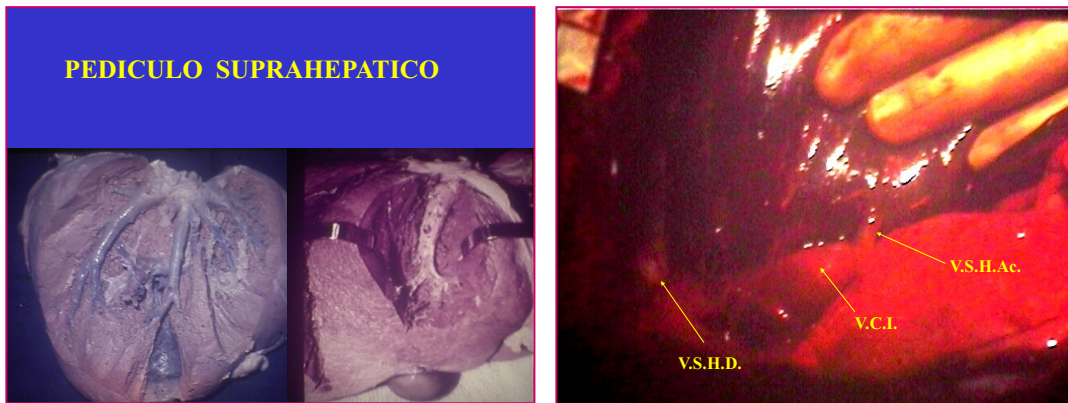Nosotros adoptamos la segmentación de COUINAUD, que surge de la distribución intraparenquimatosa del pedículo hepático, en la cual el eje de segmentación es la vena porta. La arteria hepática y las vías biliares siguen la misma distribución segmentaria.

La arteria hepática nace del tronco celíaco, denominada arteria hepática común hasta la salida de la gastroduodenal, y luego arteria hepática propia, dividiéndose en dos ramas principales, derecha e izquierda.

Hay dos variantes más frecuentes: la arteria hepática derecha, proveniente de la mesentérica superior, y la izquierda, de la coronaria estomáquica.

Las vías biliares del conducto izquierdo tienen una trayectoria extrahepática; el derecho, es más corto y con una trayectoria extrahepática mínima y vertical. También presentan variantes.

La vena porta se divide en dos ramas, izquierda y derecha, cada una de las cuales irriga un territorio del hígado. Ambos territorios están separados por la cisura principal o media que desde el fondo de la vesícula biliar cruza el hilio hepático y termina en el lado izquierdo de la vena cava inferior suprahepática (línea de Cantlie), por la que discurre la vena suprahepática media (VSHM), que divide al órgano en un hígado derecho y otro izquierdo.



La rama derecha de la porta, se divide en dos ramas: una paramediana, que determina el sector del mismo nombre y de la cual sale una rama inferior para el segmento V y una superior para el VIII; una lateral derecha, que corresponde al sector lateral derecho que da una rama inferior para el segmento VI y una superior para el VII. Ambos sectores están separados por la cisura porta derecha representada por una línea que va desde el punto medio del borde anterior, entre el lecho vesicular y el ángulo derecho del hígado, hasta el lado derecho de la vena cava inferior suprahepática, por donde discurre la vena suprahepática derecha (VSHD).

La rama izquierda se divide asimismo en dos ramas: paramediana izquierda y lateral izquierda que determinan sectores del mismo nombre y que están separados por la cisura porta izquierda representada por una línea que va desde el punto medio entre el extremo anterior y posterior del lóbulo izquierdo hasta el borde izquierdo de la vena cava inferior suprahepática, por donde discurre la vena suprahepática izquierda (VSHI). La vena paramediana izquierda da una rama para el segmento III y otra para el IV, y la lateral izquierda una para el segmento II.

De la cara posterior del tronco de la vena porta, de la rama derecha o izquierda, nacen pequeñas venas que determinan al sector caudal o segmento I (estructura independiente).

El lóbulo caudado se localiza entre el hilio y la vena cava inferior, y su límite superior se encuentra inmediatamente por debajo de la confluencia de las tres venas suprahepáticas principales.


Su resección completa es de suma importancia en los cánceres de la confluencia biliar por su desagote por pequeños canalículos biliares.

Tiene tres subsegmentos: a) *proceso caudado*: fijo, a la derecha de la vena cava inferior retrohepática (segmento IX de Couinaud); b) *sector paracava*: en la parte media, sobre la VCI; c) *lóbulo de Spiegel*: móvil, a la izquierda de la VCI.

*La segmentación hepática se describe con números romanos del I al VIII.* Tanto el sector dorsal (I) o lóbulo caudado, como el sector lateral izquierdo (II) son monosegmentarios. El sector paramediano izquierdo es bisegmentario (segmento III a la izquierda, segmento IV a la derecha). También son bisegmentarios los sectores paramediano derecho o anterior (inferior V y superior VIII) y lateral derecho o posterior (inferior VI y superior VII).

La circulación de retorno está asegurada por las venas suprahepáticas derecha, media e izquierda, que se ubican en las cisuras porta del mismo nombre. Cada vena suprahepática determina un sector suprahepático: derecho, medio e izquierdo. El sector caudal es independiente y tiene venas que desagotan directamente en la vena cava.

Desde el punto de vista quirúrgico son importantes las venas suprahepáticas accesorias, que en número de 3 a 8 desembocan directamente en la vena cava inferior desde la cara posterior del hígado. La más importante, que está presente en un 20-25 %, es la accesoria inferior derecha, descrita por **MAKUUCHI** y col., que permite ligar la vena suprahepática derecha y reseca el S VII aislado sin sacrificar el VI.



1: SEGMENTACIÓN, EN NÚMEROS ROMANOS, EN CADÁVER, DE CL. COUINAUD (IMAGEN 2). ENTRE PARÉNTESIS SEGMENTACIÓN DE HEALEY: A: CARA ANTERIOR; B: CARA INFERIOR. 3: SEGMENTACIÓN HÍGADO *IN VIVO* (LOS SEGMENTOS VI Y VII SON POSTERIORES Y NO POSTERO-LATERALES)

Como puede observarse en ambos dibujos, la segmentación de Couinaud utilizada por los europeos puede superponerse a la de Healey empleada por los norteamericanos. Si a esto unimos que en base a la segmentación las resecciones hepáticas adquieren distinto nombre en ambas partes del mundo pero que significan lo mismo, es imposible para el no especialista interpretar de qué se está hablando y extraer conclusiones de las distintas publicaciones que mezclan los términos.



## Conclusión

Según LITTRÉ: «lóbulo es la porción de parénquima definido por fisuras más o menos profundas». La única fisura visible es la umbilical que definía hasta fines del siglo XIX la superficie externa del hígado en dos lóbulos derecho e izquierdo separados por la fisura umbilical. Hoy la terminología se basa en la anatomía interna que presenta dos hemihígados divididos por la cisura (término bidimensional) o plano (que es tridimensional).

En general, los nombres son diferentes al referirse a las mismas masas de tejido hepático pero las unidades anatómicas son las mismas en las divisiones de primer orden. Esto no ocurre en las divisiones de segundo orden, que mantienen esta terminología y las mismas unidades anatómicas para sectores y segmentos del lado derecho, pero que en el lado izquierdo describen diferentes unidades anatómicas ya que Couinaud lo hace referido a la distribución portal y Healey a la arteria hepática y conductos biliares.

Las divisiones de tercer orden dividen al hígado en ocho segmentos según Couinaud y en siete subsegmentos según Healey.

Queda entonces a definir internacionalmente, como se hizo con el TNM, la estadificación en oncología, la terminología de la segmentación hepática y los diferentes tipos de hepatectomías.

Por todo lo expuesto, la International Hepato-Pancreato-Biliary Association (IHPBA) designó un Comité de Terminología coordinado por STEVEN STRASBERG y con la opinión de los miembros de la asociación resolvieron el problema de la terminología de la anatomía y resección del hígado en el *meeting* que se realizó en Brisbane (Australia) en mayo de 2000.

Se mantiene la denominación de *lóbulo* para la que la que demarca en la superficie del hígado la *fisura umbilical*, único elemento visible que divide en *lóbulo derecho* y *lóbulo izquierdo*.

Todo el resto se basa en las divisiones dentro del hígado y se emplean términos tridimensionales como plano y sección.

*Divisiones hepáticas de primer orden* (separadas por plano medial: vena SHM)

Hemihígado derecho e izquierdo.

*Divisiones hepáticas de segundo orden* (separadas por plano interseccional)

a. *Del lado derecho*: sección anterior derecha y sección posterior derecha. (separados por venas SHD).

b. *Del lado izquierdo*: sección medial izquierda y sección lateral izquierda. Así se elimina la confusión entre «segmentos» de Couinaud y los de Healey (separados por vena SHI).

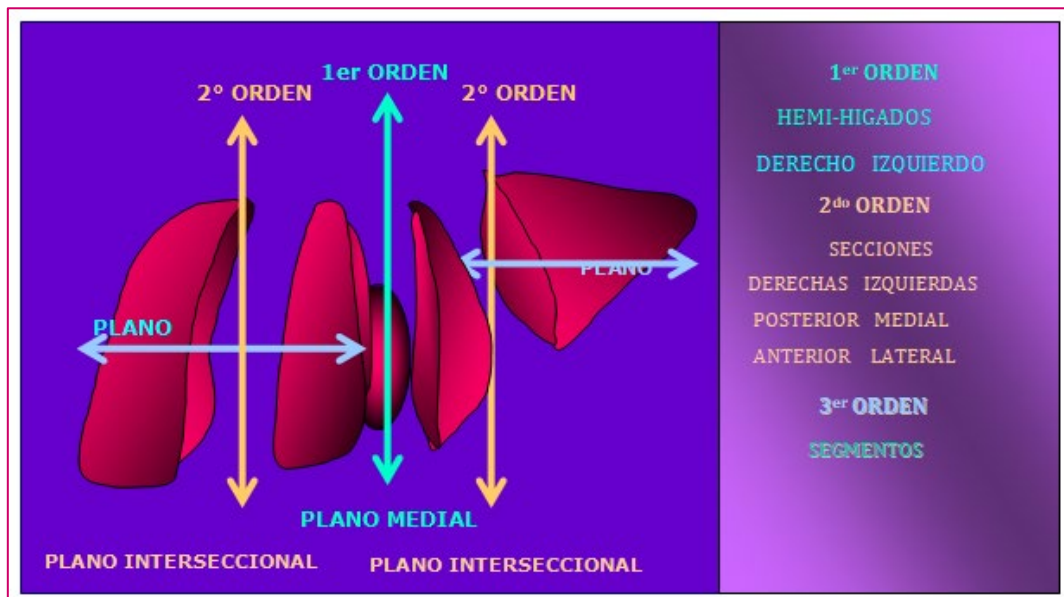
*Divisiones hepáticas de tercer orden* (separadas por plano intersegmentario)

Se aceptan los segmentos I-VIII de Couinaud y se agrega una división artificial del IV en IVa y IVb, que es de utilidad quirúrgica.



## SEGMENTACIÓN HEPÁTICA

COUINAUD	ACTUAL	HEALEY
Sector lat. derecha	SECCIÓN POST.DERECHA	Segmento posterior
Sector paramed.derecho	SECCIÓN ANT. DERECHA	Segmento anterior
Sector paramed. izquierdo (segmto IV a y b)	SECCIÓN MEDIAL	Segmento medial (subseg.medial)
segmento III Sector lateral izquierdo (segmento II)	SECCION LATERAL IZQ .	subseg. Lat .inf. Segmento lateral (subseg. lat. Sup.)
Sector dorsal	SEGMENTOS ( Segmentos de Couinaud)	Segmento I



ESQUEMA DE LA TERMINOLOGÍA DE LA ANATOMÍA HEPÁTICA, BRISBANE 2000 IHPBA (DR. O. ANDRIANI)

## Bibliografía de consulta

- COUINAUD C. Le Foie. En: *Études anatomiques et chirurgicales*. París: Ed. Masson & Cie.; 1957.
- DEFELITTO JR. Hepatectomias. Relato Oficial del LIV Congreso Argentino de Cirugía. *Rev Arg Cir*. 1983;número extraordinario.
- STRASBERG SM. Terminology of hepatic anatomy and resections. *HPB*. 1999;1(4):191-201.  
[doi:10.1016/S1365-182X\(17\)30670-6](https://doi.org/10.1016/S1365-182X(17)30670-6)
- STRASBERG SM, BELGHITI J, CLAVIEN P-A, GADZIJEV E, GARDEN JO, LAU W-O, MAKUUCHI M, STRONG RW. The Brisbane 2000 Terminology of liver anatomy and resections. *HPB*. 2000;2:333-339.  
[doi:10.1016/S1365-182X\(17\)30755-4](https://doi.org/10.1016/S1365-182X(17)30755-4)

# Hepatectomía

**DR. JORGE RAÚL DEFELITTO**

Así como en el año 1952 se realizó la primera hepatectomía reglada por **LORTAT-JACOB**, basada en la segmentación hepática de **COUINAUD**, a partir de 1980 un órgano sólido como el hígado se hace transparente con el empleo de la ecografía intraoperatoria, permitiendo con su guía realizar el abordaje transparenquimatoso de resección hepática. La ecografía intraoperatoria es a la cirugía hepática lo que la colangiografía intraoperatoria a la cirugía de las vías biliares.

En la década del 90 se aplicaron estos conceptos para los distintos tipos de resecciones y al trasplante hepático.

*Hepatectomías menores:* resección de hasta 2 segmentos.

*Hepatectomías mayores:* resección de más de 2 segmentos.

*Hepatectomías extendidas:* resección de más de 4 segmentos.

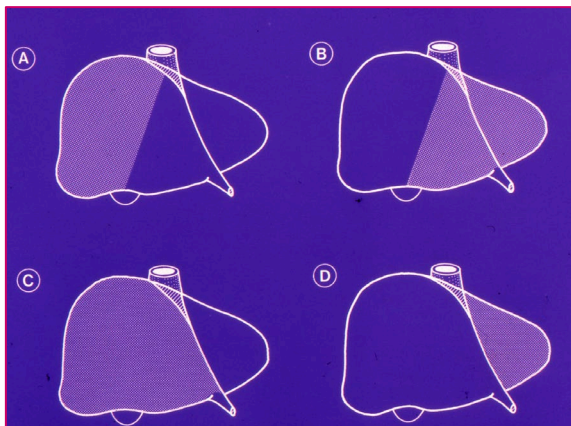
*Resecciones múltiples:* resecciones simultáneas de lesiones o segmentos no contiguos.

## Tratamiento quirúrgico (hepatectomías)


COUINAUD	SEGMENTOS	GOLDSMITH Y WOODBURNE
1) Hepatectomía derecha	V-VI-VII-VIII	1) Lobectomía derecha
2) Hepatectomía izquierda	I-II-III-IV	2) Lobectomía izquierda
3) Lobectomía derecha o hepatectomía dextromediana	IV-V-VI-VII-VIII	3) Lobectomía derecha extendida o trisegmentectomía de Starzl
4) Lobectomía izquierda	II-III	4) Lobectomía lateral izquierda
5) Hepatectomía levomediana	II-III-IV-V-VIII	5) Lobectomía izquierda extendida o trisegmentectomía izquierda de Starzl

## Terminología quirúrgica internacional adoptada

- *Hemihepatectomía derecha* (hemihígado): plano primer orden (2 secciones).
- *Hemihepatectomía izquierda* (hemihígado): plano primer orden (2 secciones).
- *Seccionectomía*: plano de segundo orden.
- *Segmentectomía*, se mantiene para los segmentos de Couinaud. Plano de tercer orden.
- *Triseccionectomía derecha* (resección de 3 secciones).
- *Seccionectomía lateral izquierda* (resección de 2 segmentos II y III).
- *Triseccionectomía izquierda* (resección de 3 secciones).



A: Hemihepatectomía derecha  
 B: Hemihepatectomía izquierda  
 C: Triseccionectomía derecha  
 D: Seccionectomía lateral izquierda



## Técnicas de resección

*Típica*: resección siguiendo las cisuras y la anatomía segmentaria.

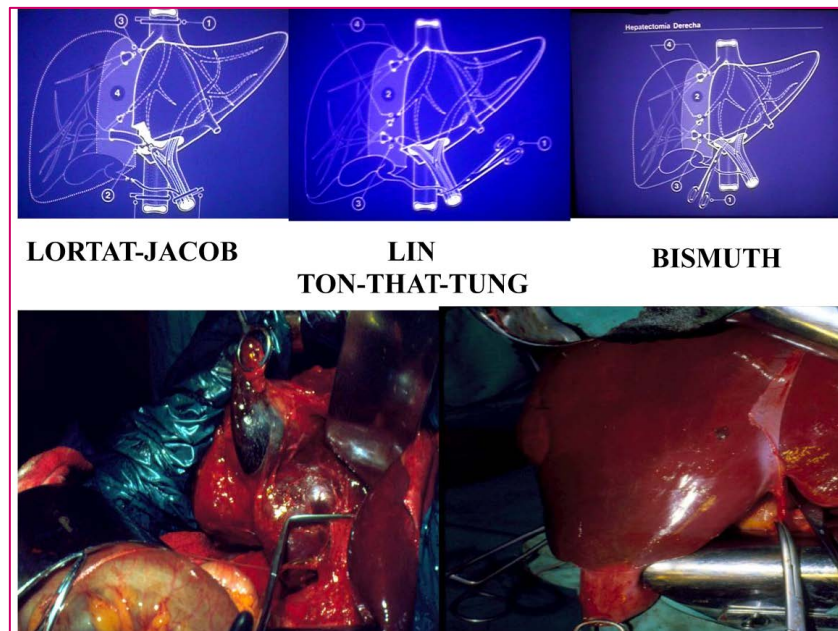
*Atípica*: cuando no la respeta.

Las hepatectomías típicas pueden realizarse de acuerdo a tres técnicas:

1. *Hepatectomía con división vascular previa (Lortat-Jacob), desarrollada en Argentina por el doctor José María Mainetti*

Todas las ligaduras se realizan por fuera del hígado. El pedículo portal y la vena suprahepática son ligados previo a la transección hepática. La ventaja es que el cirujano puede seguir la línea de desvascularización con la consiguiente menor pérdida sanguínea. La desventaja es que durante la

ligadura extrahepática del pedículo portal se pueden lesionar el pedículo contra lateral en forma accidental y lo mismo para las venas supra hepáticas, con la consiguiente hemorragia y embolia gaseosa.



TRES TÉCNICAS BÁSICAS (1) – ABAJO: CLAMPEO PEDÍCULO PORTA DERECHO Y CAMBIO DE COLOR HÍGADO DERECHO

## 2. Hepatectomía con transección hepática inicial (Lin-Ton That Tung)

Todas las ligaduras se realizan por dentro del hígado. La sección transparenquimatosa es realizada a nivel del plano de la vena suprahepática, previo clampeo total del pedículo portal. La pérdida sanguínea es mayor pero el riesgo de lesión vascular es menor. Empleada en urgencias, en algunos casos de traumatismo hepático grave.

## 3. Combinación de dos técnicas (Bismuth la sugiere como técnica estándar de resección)

Se libera el borde de la vena cava inferior pero no se disecciona sistemáticamente las venas suprahepáticas. La oclusión temporal del pedículo portal es efectuada con un *clamp* vascular y se observa el cambio de color en la superficie hepática que marca la línea de transección hepática. Se

realiza la transección hepática a 1-1<sup>1/2</sup> cm por dentro de la línea para no herir la vena suprahepática correspondiente. El pedículo portal y suprahepático son abordados desde el interior del hígado y finalmente ligados y seccionados. Ventajas: menos peligrosa que la de Lortat-Jacob, pues todas las ligaduras se realizan por dentro del parénquima hepático con menor riesgo de ruptura de vena cava y menor pérdida de sangre y mejor que la de Lin y Ton That Tung porque ocluye solamente el pedículo portal del hígado a resecar y no produce isquemia en el lóbulo que queda, como ocurre en la de los asiáticos.

Abordaje anterógrado para ablación de tumores voluminosos del hígado derecho que no pueden movilizarse pues no se puede o es muy difícil deslizar la mano entre el hígado derecho y el diafragma. Más frecuente, carcinoma hepatocelular que es blando friable y muy vascularizado.

Disminuye el riesgo de ruptura tumoral, hemorragia, embolización tumoral por movilización excesiva y mejor control de venas suprahepática y cava.

Es fundamental el empleo de la ECO intraoperatoria durante la operación a fin de guiar la sección transparenquimatosa. Se puede facilitar con la maniobra de Belghiti (*hanging maneuver*), que pasa una cinta entre la cara anterior de la vena cava y el parénquima hepático, pasando entre la vena suprahepática media y derecha.

Triseccionectomía derecha con incisión del parénquima a lo largo del ligamento falciforme. Sección de los pedículos de izquierda a derecha.

El hígado restante se debe fijar por el ligamento falciforme al diafragma, para evitar rotación del hígado que produzca un síndrome de Budd-Chiari agudo. Los resultados intra y post operatorios son superiores a la técnica convencional.

Junto a la anatomía quirúrgica, hay otros elementos que han mejorado la técnica de resección:

- **Ecografía intraoperatoria:** transparenta el interior del hígado, detecta lesiones desconocidas por métodos de imagen e investiga estado libre de enfermedad en lóbulo hepático remanente a la resección. Además

facilita el margen de seguridad de 1-1,5 cm. Provee información loco-regional de la extensión tumoral y la relación con las estructuras vasculares; detecta trombos tumorales en venas hepáticas o vena cava que hacen cambiar la táctica y técnica operatoria. Además da la posibilidad de identificar e inyectar y teñir los vasos que alimentan el tumor. La resección hepática guiada paso a paso durante la transección parenquimatosa por ECO intraoperatoria, evita el temor de una resección incompleta, que debe ser «radical pero conservadora» (Makuuchi), minimizando el porcentaje de hepatectomías mayores manteniendo la radicalidad del tratamiento. Facilita las segmentectomías y subsegmentectomías con el cambio de color por la ligadura previa de los vasos portales

- **Disector ultrasónico:** facilita disección pedicular intrahepática y disminuye la pérdida sanguínea.
- **Laser de argón y la trombina:** sellan la superficie de sección hepática y evitan pérdidas sanguíneas postoperatorias y fistulas. Debe ser un adyuvante que no tiene que reemplazar la cuidadosa hemostasia y biliostasia de pequeños conductos.

## Transección parenquimatosa

Puede ser efectuada bajo múltiples técnicas: fractura digital, Kelly-clasia, o el más refinado disector ultrasónico. Lo importante es respetar meticulosamente la individualización de las estructuras vasculares y biliares con electrobisturí, ligaduras o suturas.

Durante una hepatectomía, deben evitarse las pérdidas sanguíneas y el empleo de transfusiones, ya que es un factor demostrado que favorece la recidiva; conservar como mínimo 30 % de hígado, para evitar la insuficiencia hepática postoperatoria; respetar margen de seguridad en tumores malignos y no dejar mal irrigados o excluidos sectores que producen isquemia, necrosis y/o fistulas biliares.



Debido a que el parénquima hepático es más tolerante a la isquemia continua prolongada en normotermia, que a las consecuencias de la pérdida masiva de sangre y transfusiones, se hace imperativo reducir la hemorragia intraoperatoria y transfusiones. Con ese fin, para seccionar el hígado la presión venosa central debe estar por debajo de 4 cm de agua. Además, se han ideado distintos métodos.<sup>[4]</sup>

### **Oclusión portal (maniobra de H. Pringle)**

Consiste en clampear el pedículo portal en forma total o intermitente (30-40' y 5' de descanso). Este último es mejor tolerado en hígado enfermo (Belghiti).

### **Exclusión vascular total (EVT)<sup>[4]</sup>**

Para lesiones muy grandes o relacionadas con vasos hepáticos o fundamentalmente vena cava. Consiste en el clampeo del pedículo portal y de la vena cava inferior supra e infra hepática.

- La exclusión debe ser completa para ser eficaz.
- La hipovolemia por la falta de retomo venoso por la oclusión de la VCI es mal tolerada por el paciente y necesita control hemodinámico e infusión de gran volumen de fluidos.
- Este aporte de fluidos puede traer complicaciones pulmonares, producidas también por la lesión del nervio frénico al clampear la vena cava por encima del hígado, lo que produce una parálisis del diafragma derecho.
- Evitar la embolia gaseosa colocando al paciente en Trendelenburg.

La EVT debe reservarse para lesiones que envuelven la unión cavo-suprahepática.

## Oclusión portal y de venas suprahepáticas por fuera del hígado

Permite, como la primera, reducir el flujo vascular al hígado y la seguridad como la EVT, pero con mínimas consecuencias hemodinámicas al no interrumpir el flujo cava.

Esta técnica es útil en pacientes con alteración de la función renal, cirróticos o con quimioterapia intraarterial previa que aumenta el sangrado.

## Abordaje intrahepático posterior (Launois)

Disección del pedículo glissoniano selectivo del hígado derecho, desde las ramas principales hacia las secundarias intrahepáticas, que permite su clampeo y produce isquemia selectiva y cambio de color del segmento a resecar (5, 8, 6 y 7).

De esta forma se conserva parénquima sano en resecciones múltiples.

## Hepatectomía atípica

Son resecciones no anatómicas, el plano de sección no pasa por una cisura y extirpan la lesión, junto al parénquima hepático adyacente. Para esta técnica es indispensable el empleo de la ECO intraoperatoria.

Las tumorectomías resecan el tumor sin parénquima hepático. En general se emplean en quiste hidatídico, adenomas, HNF y hemangiomas. Cuando son muy vascularizados, especialmente el último, se reducen y pierden tensión con el clampeo temporario de la arteria hepática.

Las resecciones atípicas también se emplean en el tratamiento de MTS hepáticas en el caso de rehepatectomía, exéresis múltiples y hepatectomía en dos tiempos.

## Hepatectomía videolaparoscópica

Se puede realizar en pacientes seleccionados, tanto en tumores benignos como malignos, de preferencia en lesiones ubicadas en segmentos anteriores y lóbulo izquierdo.

En los tumores malignos, es imperativo carcinológico obtener un margen de seguridad, para lo que es necesario el empleo de la ECO laparoscópica intraoperatoria. También puede realizarse con mano asistida (*hand assisted*).

En los tumores benignos el resultado es excelente.

La resección hepática de los segmentos postero superiores (VII - VIII – IVa), se consideran resecciones mayores por ser de «difícil realización», aun en cirugía abierta.

Sugiero leer «Recommendations for Laparoscopic Liver Resection».<sup>[9]</sup>

## Complicaciones de la hepatectomía

### *Hemorragia:*

- a. por defectos en la hemostasia (generalmente en postoperatorio inmediato);
- b. por coagulopatía (aparece más tarde, en casos que hubo transfusiones de sangre masiva o hipotermia).

### *Hematoma evolutivo:*

- a. perihepático;
- b. subcapsular;
- c. centrohepático;
- d. absceso secundario.

### *Necrosis del parénquima:*

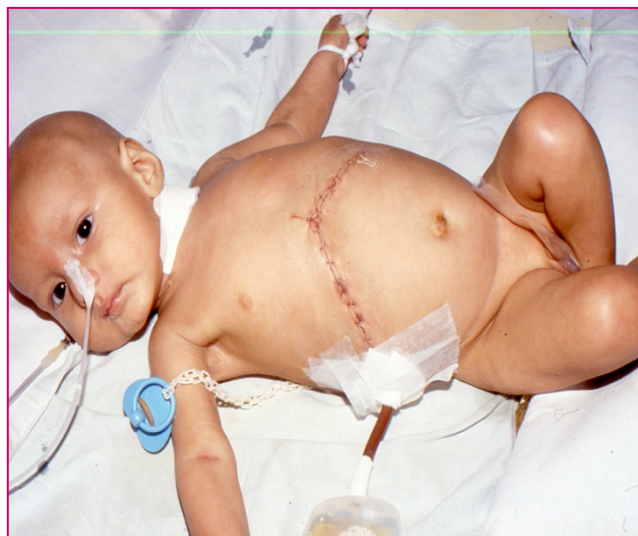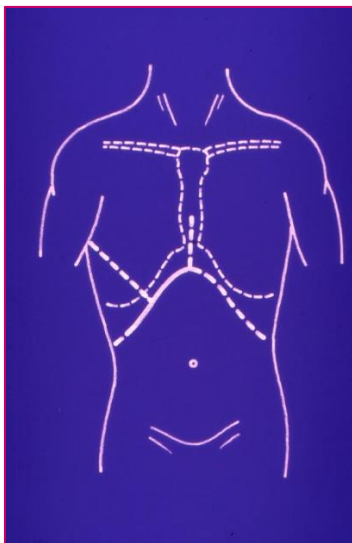
Limitada (generalmente por error de ligadura vascular o puntos grandes de transfixión, que desvitalizan y producen atrofia segmentaria o abscesos).

Difusa (por clampeo prolongado pedicular, lleva a la insuficiencia hepática grave; o por resección de tejido sano, que deja parénquima remanente insuficiente o hígados con quimioterapia previa).

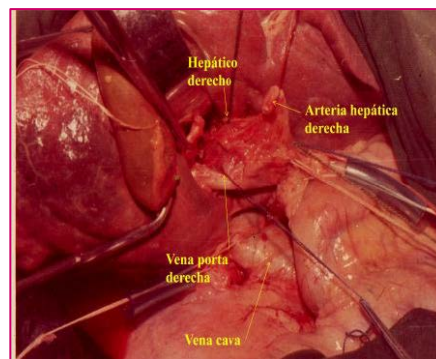
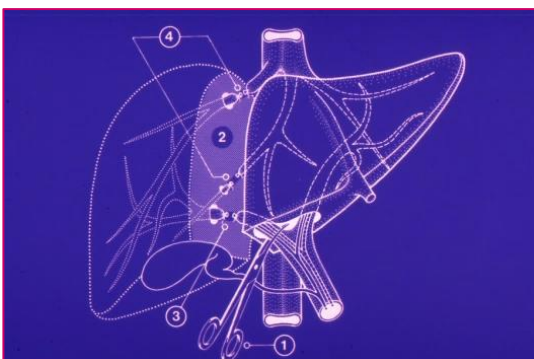*Complicaciones biliares:*

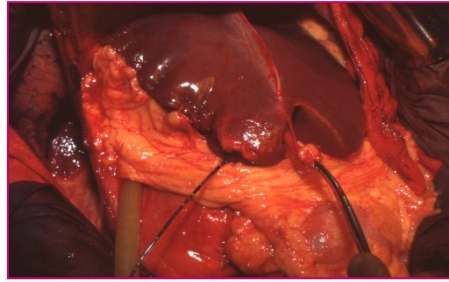
- a. fístula biliar;
- b. coleperitoneo;
- c. biloma;
- d. estenosis biliar;
- e. hemobilia.

La morbilidad en centros especializados oscila entre un 15 a 40 % y la mortalidad inferior a 3 %.

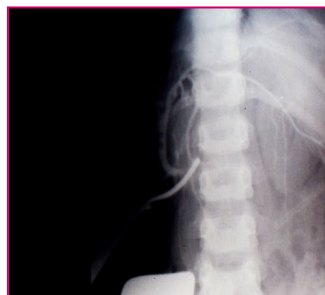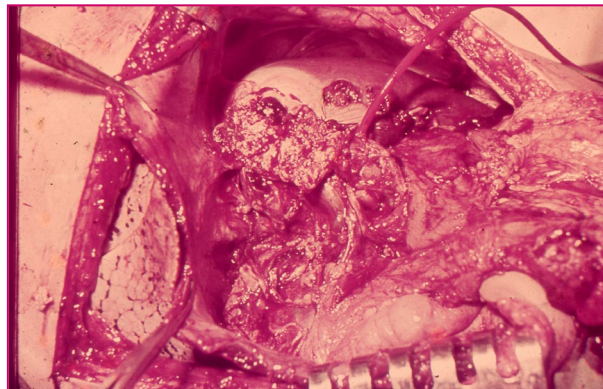
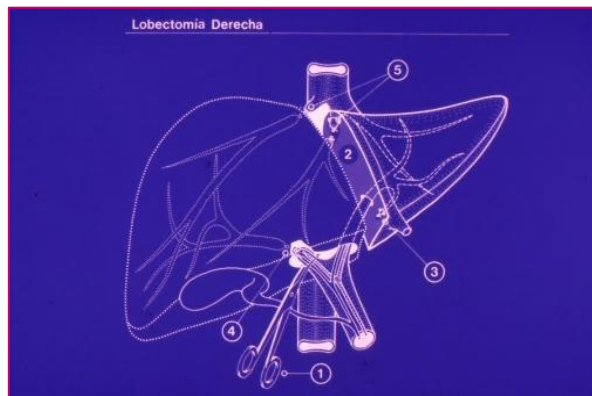


INCISIONES

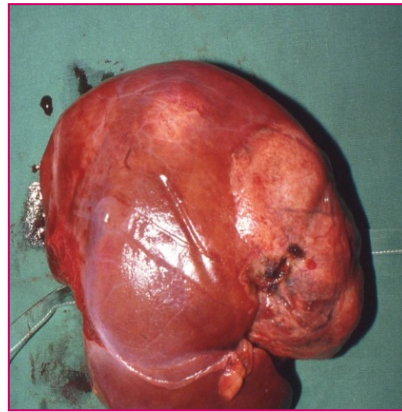
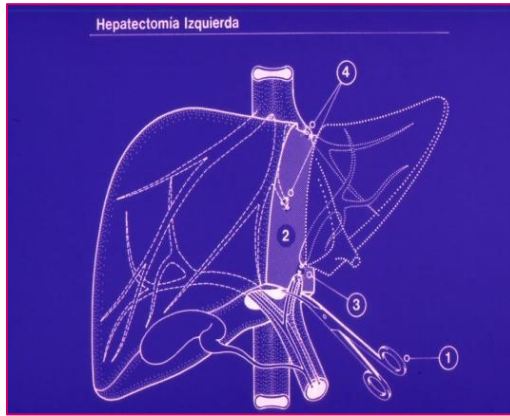




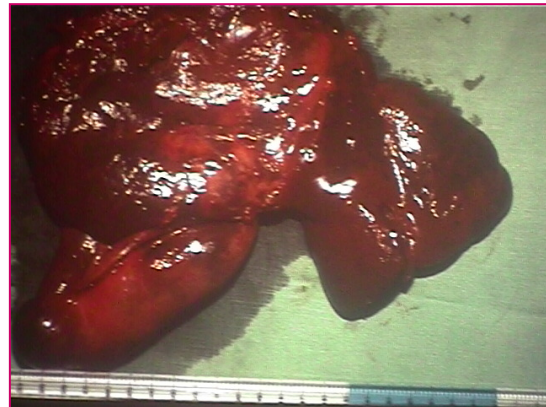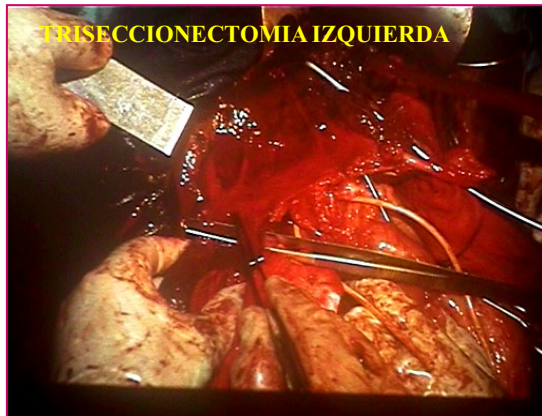HEPATECTOMÍA DERECHA



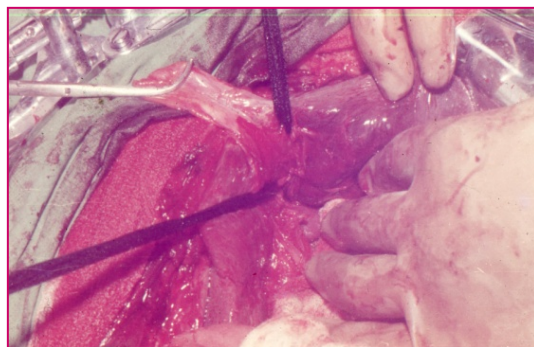
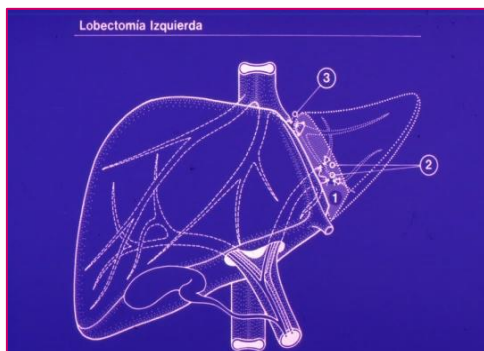
TRISECCIONECTOMÍA DERECHA (QUEDA S II Y III); CIO CONTROL; CONDUCTOS II Y III INTACTOS

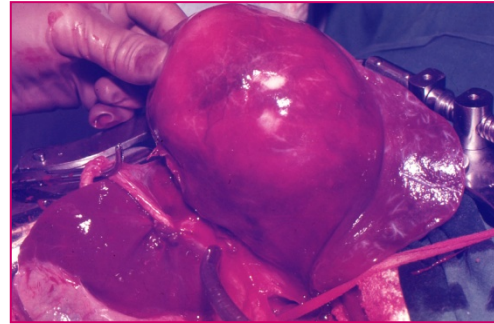
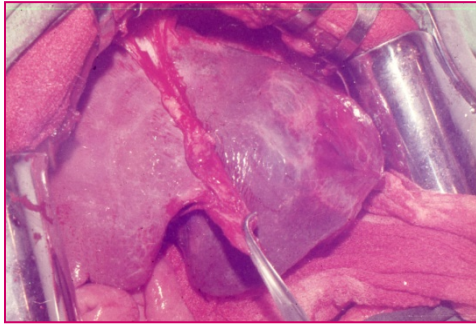


HEPATECTOMÍA IZQUIERDA

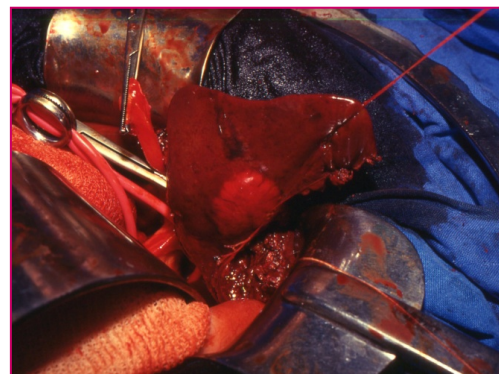
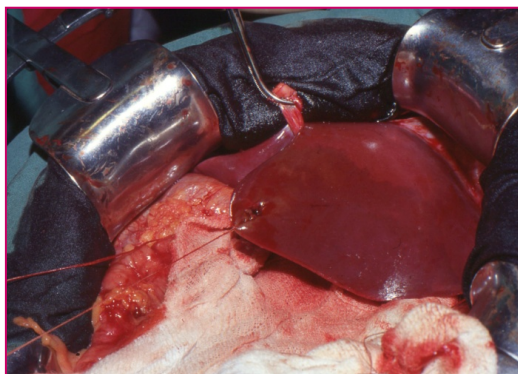
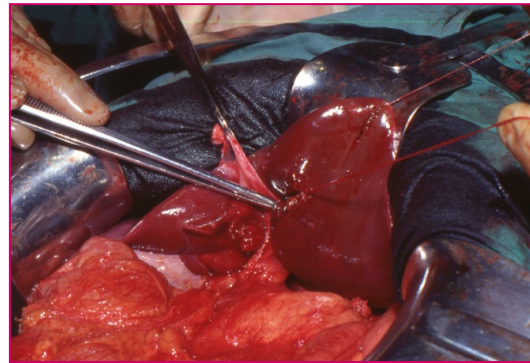
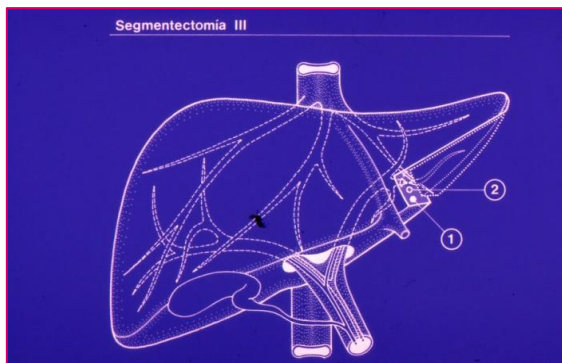


TRISECCIONECTOMÍA IZQUIERDA (QUEDA S VI Y VII)

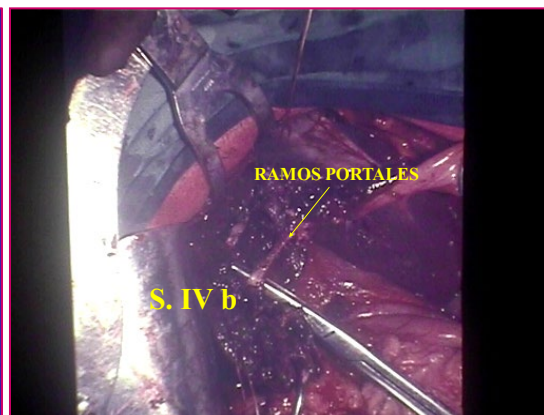
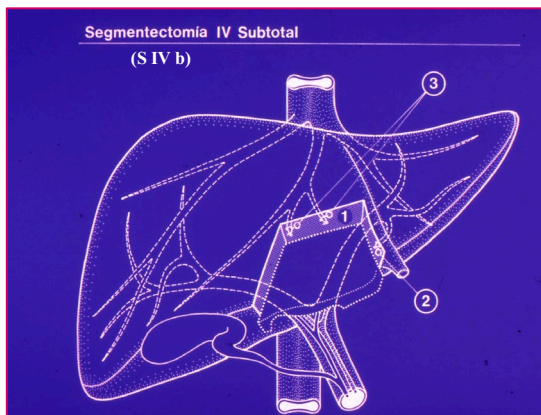


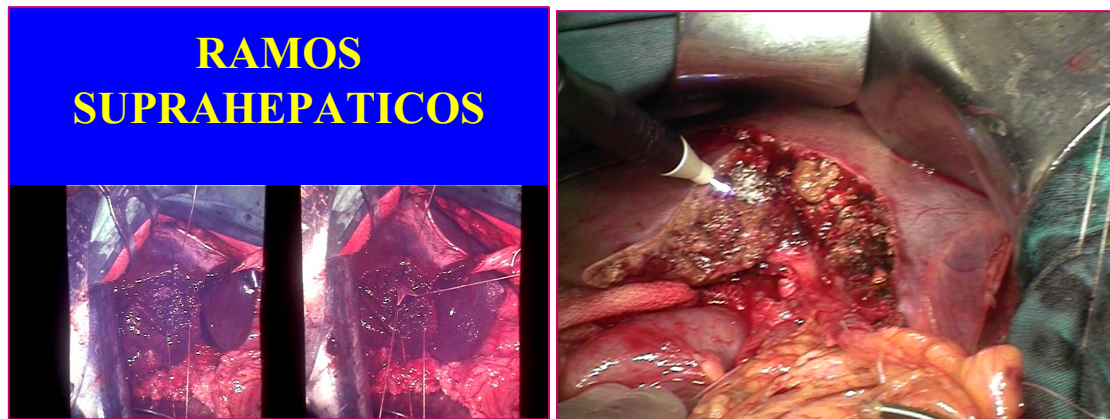


SECCIONECTOMÍA LATERAL IZQUIERDA (SII Y III)

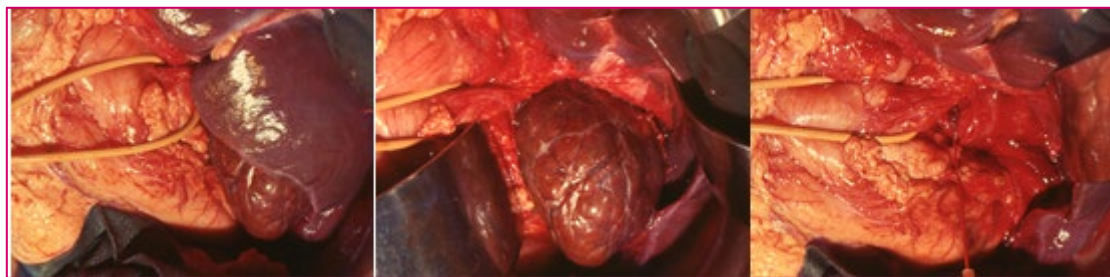

SEGMENTECTOMÍA III (LIGADURA PREVIA PEDÍCULO Y CAMBIO DE COLOR)

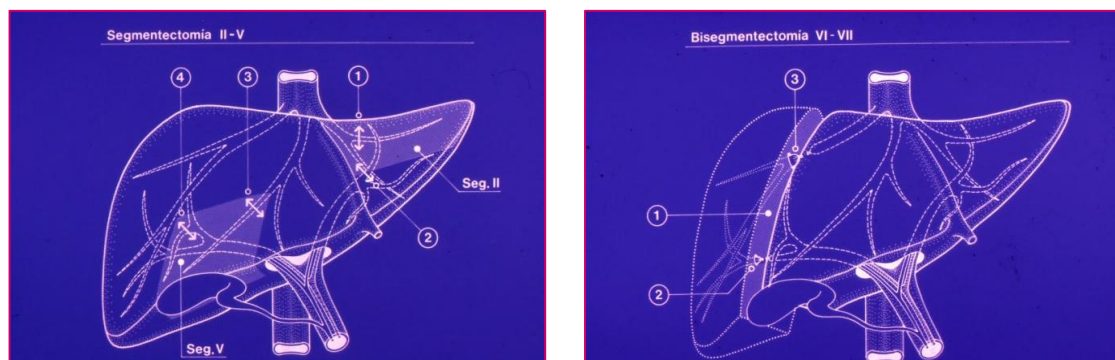




SEGMENTECTOMÍA IV B (LÓBULO CUADRADO) LÁSER ARGÓN



SEGMENTECTOMÍA I



OTRAS SEGMENTECTOMÍAS

## Bibliografía de consulta

1. BISMUTH H. Surgical anatomy and anatomical surgery of the liver. *World J Surg.* 1982;6(1):3-9. doi:10.1007/BF01656368
2. COUINAUD C. *Le foie. Etudes anatomiques et chirurgicales.* Paris: Masson; 1957.



3. CASTAING D, KUSTLINGER F, HABIB N, BISMUTH H. Intraoperative ultrasound of the liver: methodology and anatomical results. *Am J Surg.* 1985;149(5):676-682. doi:10.1016/s0002-9610(85)80154-9
4. CASTAING D, ADAM R, AZOULAY D. *Chirurgie du foie et de l'hypertension portale.* Paris: Masson; 2006.
5. BELGHITI J, NOUN R, ZANTE E, BALLE T, SAUVANET A. Portal triad clamping or hepatic vascular exclusion for mayor liver resection. A controlled study. *Ann Surg.* 1996;224:155-161. doi:10.1097%2F00000658-199608000-00007
6. BELGHITI J, GUEVARA O, NOUN R, SالدINGER PF, KIANMANESH R. Liver Hanging Maneuver: A safe approach to right hepatectomy without liver mobilization. *J Am Coll Surg.* 2001;193(1):109-111. doi:10.1016/s1072-7515(01)00909-7
7. CHI LEUNG L, SHEUNG TAT F, CHEUNG ST, LO CM, NG IO, WONG J. Anterior approach versus conventional approach. Right hepatic resection for large hepatocellular carcinoma-A prospective randomized controlled study. *Ann Surg.* 2006;244(2):194-203. doi:10.1097/01.sla.0000225095.18754.45
8. DEFELITTO JR. Hepatectomías. *Rev Arg Cir.* 1983;número extraordinario.
9. WAKBAYASHI G, CHERQUI D, GELLER DA, BUELL JF, KANEKO H, SEONG HAN H, et al. Recommendations for Laparoscopic Liver Resection. A Report from the second International Consensus Conference held in Morioka. *Ann Surg.* 2015;261(4):619-629. doi:10.1097/SLA.0000000000001184

# Ecografía intraoperatoria hepatobiliopancreática (EIO)

**DR. JUAN PEKOLJ**

*La ecografía intraoperatoria es el estetoscopio del cirujano abdominal.*

B. SIGEL, New Orleans ACS Meeting, octubre de 1995

La sencillez del manejo de los modernos aparatos de ecografía, así como la calidad de las imágenes obtenidas con transductores de alta resolución, han facilitado y estimulado el aprendizaje de la EIO. Durante mucho tiempo se difundió que el uso de esta modalidad era solo patrimonio de la cirugía de alta complejidad. Posteriormente, la introducción del método en cirugías de diferente complejidad ha descartado esta afirmación.

Recientemente la ecografía reforzada con contrastes endovenosos, la elastografía y la cirugía hepática guiada por ecografía han generado un interés creciente y seguramente llevarán a una mayor aceptación y uso de la EIO.

Las *indicaciones* son múltiples y dependerán del tipo de cirugía y de la preferencia del cirujano. Las siguientes son las principales: adquisición de nueva información diagnóstica, complemento o reemplazo de técnicas radiológicas intraoperatorias, guía del procedimiento quirúrgico y determinación del flujo vascular.

*La EIO puede mejorar la detección, caracterización, localización y estadificación local de los tumores hepáticos.* Es un método de imágenes en tiempo real, capaz de proveer información interactiva y es una guía valiosa para numerosos procedimientos.

Debemos asumir el concepto de que el transductor del ecógrafo es un instrumento más que está en la mesa operatoria del cirujano HPB.

*El objetivo de su uso será diagnosticar una patología y sus relaciones anatómicas ya sea por vía abierta o laparoscópica.* Se aplica para definir en los tumores su resecabilidad, localizar lesiones no palpables y detección de lesiones ocultas, obtener márgenes libres de tumor y evitar lesionar estructuras vasculares y ductales.

También permitirá la guía de punciones con el fin diagnóstico y terapéutico (drenaje, ablación tumoral).

La ecografía se puede realizar previo al procedimiento quirúrgico para definir la estrategia y técnica, durante la cirugía para definir sus márgenes, relaciones vasculares, y al finalizar el procedimiento para confirmar indemnidad vascular del remanente parenquimatoso.

Las *limitaciones o dificultades* de la ecografía están relacionadas a la interposición de aire, gas y hueso, y todas ellas se eliminan o minimizan con el uso intraoperatorio de los transductores que apoyan directamente sobre la superficie del órgano a evaluar.

Las *ventajas* del uso de la ecografía son su precisión y resolución al emplear transductores de mayor frecuencia (5 y 7,5 MHz), la visualización en tiempo real, es un procedimiento económico, no radiante, repetible y expeditivo (FIGURA 1).

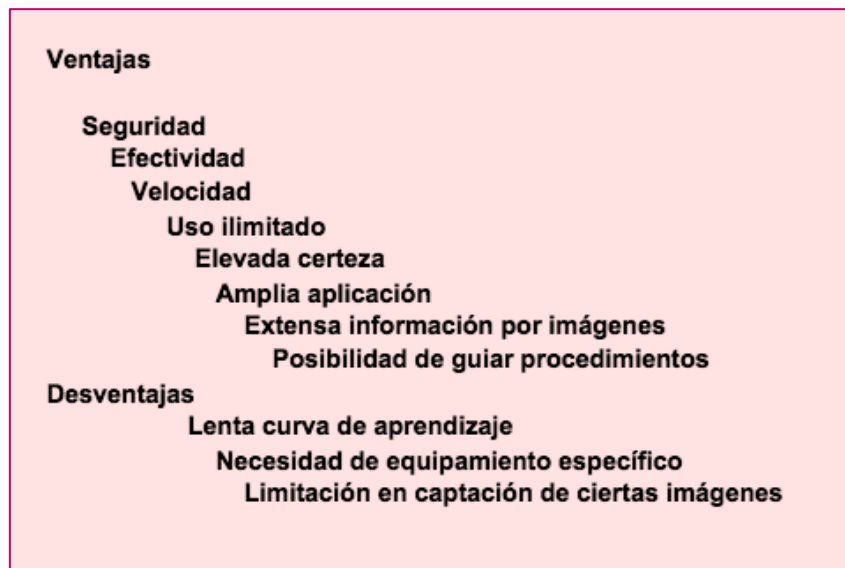


FIGURA 1. VENTAJAS Y DESVENTAJAS DE LA ECOGRAFÍA INTRAOPERATORIA

Por ello se dice que convierte a órganos sólidos, en estructuras «transparentes». El principio fundamental es lograr identificar estructuras anatómicas de referencia como son los vasos principales y pedículos vasculo-canaliculares de referencia, a fin de definir los distintos segmentos o porciones de un órgano.

Los *problemas* descritos por NO utilizar la EIO son la ausencia del tumor en la pieza operatoria, los márgenes insuficientes y las hemorragias intraoperatorias importantes.

El *impacto* en el manejo quirúrgico de la EIO es la mejor toma de decisiones, reducción de la manipulación de órganos y tejidos, reducción del tiempo operatorio, de los accidentes intraoperatorios y de la recurrencia tumoral. Finalmente, permite el desarrollo de nuevos procedimientos.

La *aplicación de la EIO por vía laparoscópica* sólo tiene algunos aspectos técnicos diferentes en relación al emplazamiento de los trocares y tipo de transductores empleados, pero no en cuanto a conceptos y objetivos (FIGURA 2).

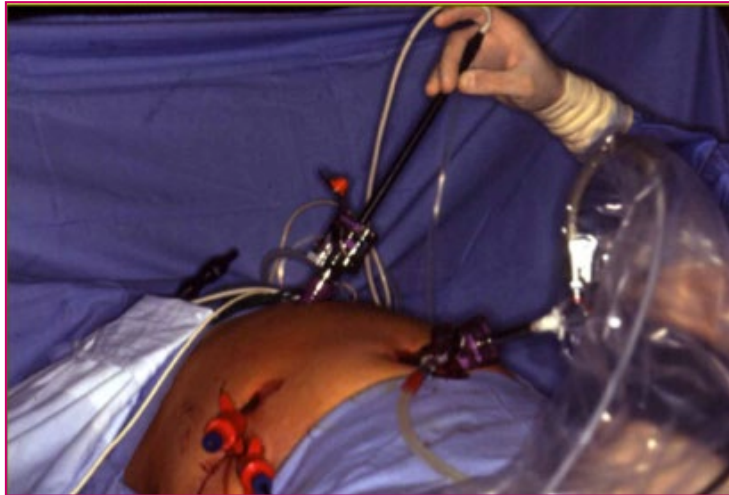


FIGURA 2. TRANSDUCTOR DE ECOGRAFÍA TRANSLAPAROSCÓPICA INGRESANDO POR TROCAR EPIGÁSTRICO

Los transductores laparoscópicos son principalmente de 7.5 MHz de visión lateral lineales y pueden ser rígidos o flexibles. Los primeros requieren del cambio de trocar por donde se introduce para la evaluación completa, mientras que los flexibles permiten una evaluación más extensa y completa desde uno solo.

## Hígado

Aunque el rol de la EIO se ha reducido en la detección de tumores debido a los grandes avances en los métodos de imágenes preoperatorios, juega un papel importante en la localización intraoperatoria y caracterización de lesiones detectadas previo a la cirugía y para guiar procedimientos diagnósticos y terapéuticos.

Las características anatómicas del hígado (sólido, facetado, superficie lisa), así como su ubicación superficial dentro de la cavidad abdominal facilitan su examen ecográfico intraoperatorio. Estas condiciones permiten obtener imágenes desde diferentes ángulos e interpretar la segmentación hepática en tres dimensiones. La combinación de transductores de alta frecuencia y el contacto directo con el órgano, generan imágenes de gran resolución y calidad.

La EIO es considerada hoy uno de los métodos por imágenes más sensibles para detectar lesiones focales hepáticas pequeñas, y puede modificar la estrategia quirúrgica, guiar la técnica de resección y lograr una adecuada radicalidad oncológica.

Debido a su resolución espacial y ser en tiempo real, la EIO presenta grandes ventajas sobre los otros métodos por imágenes.

Desde el punto de vista técnico, el ecógrafo debería colocarse frente al operador, lo que permite una visualización simultánea del campo operatorio y del monitor del ecógrafo (FIGURA 3). El monitor debe ser de un tamaño adecuado para permitir buena visión desde la distancia, y el ayudante será el responsable del control de la consola y del teclado.

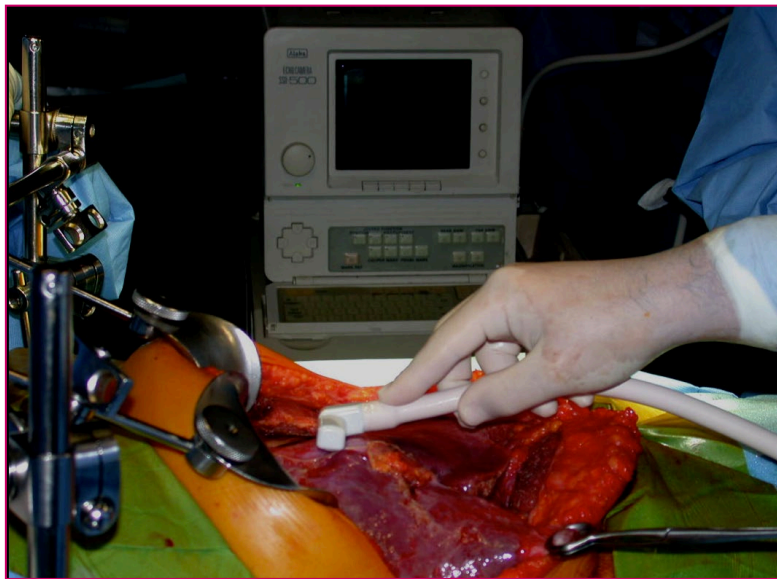


FIGURA 3. ECOGRAFÍA INTRAOPERATORIA HEPÁTICA. TRANSDUCTOR EN T LINEAL DE 5.5 MHZ

La exploración hepática siempre comienza con la inspección y palpación del órgano y sin movilización del hígado. Luego se seccionan el ligamento redondo, falciforme, triangular y coronario, para exponer todas las caras del hígado y permitir así un adecuado y cómodo contacto entre el transductor y la superficie hepática.

Se recorre en forma sistemática la superficie hepática a fin de identificar las estructuras vasculares de referencia y poder definir así los 8 segmentos hepáticos.

Existen numerosas aplicaciones de la ecografía intraoperatoria en la cirugía hepática. Las más comunes son:

Detección de tumores primitivos, metástasis ocultas o insospechadas (FIGURA 4 y 5).

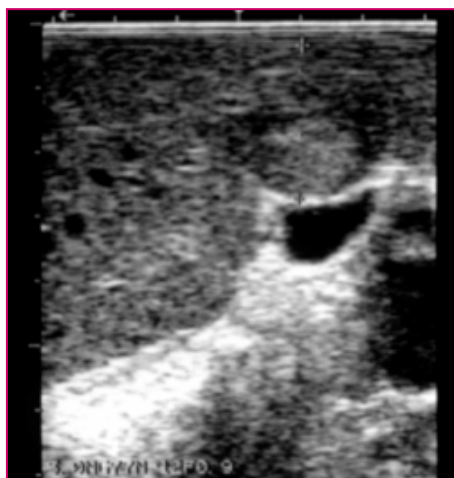

FIGURA 4. METÁSTASIS HEPÁTICA DE TUMOR NEUROENDOCRINO UBICADO EN LECHO VESICULAR. LA PALPACIÓN HEPÁTICA FUE NEGATIVA. «TUMOR OCULTO»

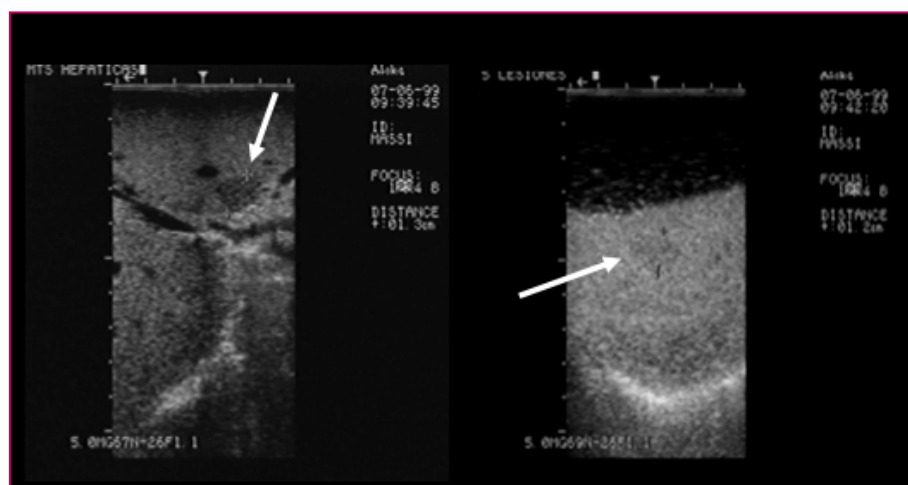


FIGURA 5. METÁSTASIS HEPÁTICAS INSOSPECHADAS DE CÁNCER COLORRECTAL

Localización espacial precisa de las lesiones y su relación con ramas portales y venas suprahepáticas (FIGURA 6).

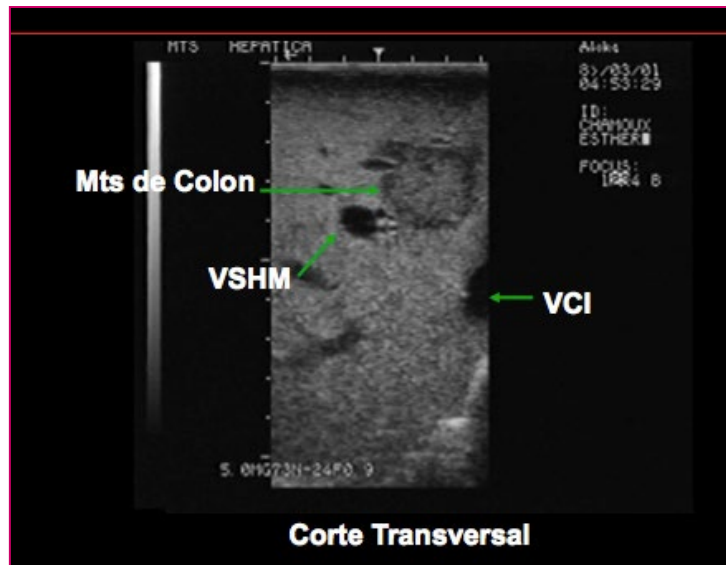


FIGURA 6. RELACIÓN ESTRECHA DE METÁSTASIS HEPÁTICA EN SEGMENTO IV CON VENA SUPRAHEPÁTICA MEDIA (VSHM) Y ALEJADA DE VENA CAVA INFERIOR (VCI)

Evaluación de invasión vascular y detección de trombos portales o venosos.  
Detección de variantes anatómicas (FIGURA 7) .

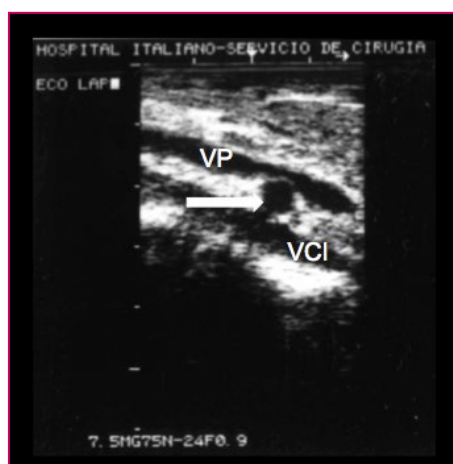


FIGURA 7. IMAGEN LONGITUDINAL DEL PEDÍCULO HEPÁTICO. SE OBSERVA VENA PORTA (VP), LA VENA CAVA INFERIOR (VCI) Y ENTRE AMBAS EN EL HIATO DE WINSLOW, LA ARTERIA HEPÁTICA DERECHA RAMA DE LA ARTERIA MESENTÉRICA SUPERIOR (FLECHA)



Evaluación de la resecabilidad del tumor (FIGURA 8).

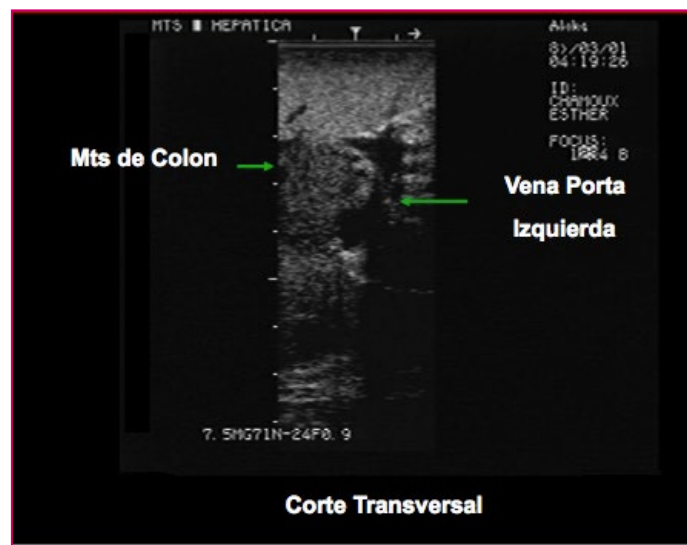


FIGURA 8. ESTRECHA RELACIÓN ENTRE METÁSTASIS HEPÁTICA Y RAMA IZQUIERDA DE VENA PORTA. CON ESTE HALLAZGO SE REALIZO HEPATECTOMÍA IZQUIERDA REGLADA

Guía para determinar el tipo de resección.

Guía para la realización de resecciones hepáticas subsegmentarias o atípicas.

Determinación de márgenes de resección oncológica.

Guía de procedimientos terapéuticos (FIGURA 9).

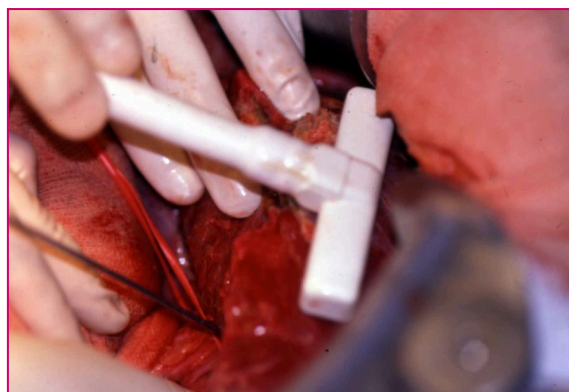


FIGURA 9. GUÍA DE AGUJA DE RADIOFRECUENCIA EN HÍGADO CON TRANSDUCTOR LINEAL DE 5.5 MHZ

## Vía biliar

Su aplicación en esta área es controversial ante la disponibilidad de la colangiografía intraoperatoria. Se conoce que el grado de certeza para el diagnóstico de litiasis coledociana es similar en ambas (FIGURA 10). La ecografía es más sensible para demostrar barro biliar (FIGURA 11).

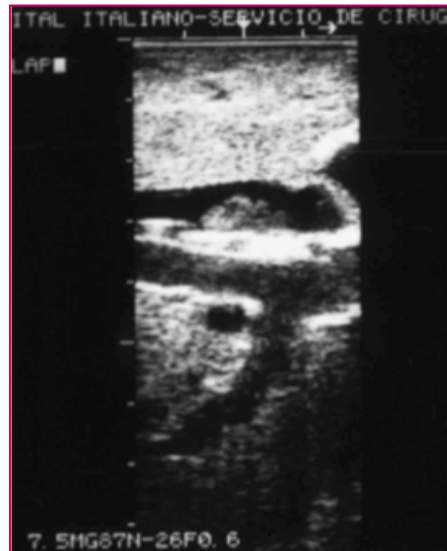

FIGURA 10. BARRO BILIAR EN HEPÁTICO DERECHO. NO SE OBSERVA CONO DE SOMBRA POSTERIOR CARACTERÍSTICO DE LAS LITIASIS

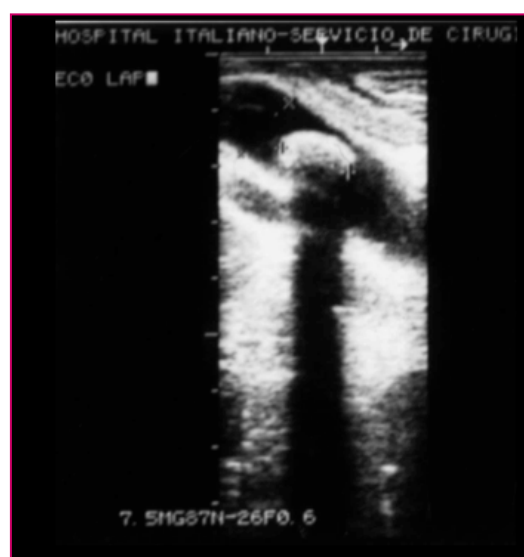

FIGURA 11. LITIASIS COLEDOCIANA CON CONO DE SOMBRA ACÚSTICA POSTERIOR

Desde el punto de vista técnico requiere que la vía biliar se encuentre sumergida en algún medio líquido que haga de ventana ecográfica. La «inundación» del compartimiento subhepático con solución fisiológica es una maniobra de suma utilidad.

En el caso de evaluación laparoscópica la introducción del transductor en el hiato de Winslow es un recurso muy útil.

En las imágenes con el transductor en posición perpendicular al pedículo hepático, la imagen denominada «Cabeza de Mickey Mouse» representa sus tres estructuras: vena porta posterior, vía biliar adelante y a la derecha y la arteria hepática adelante y a la izquierda (FIGURA 12).

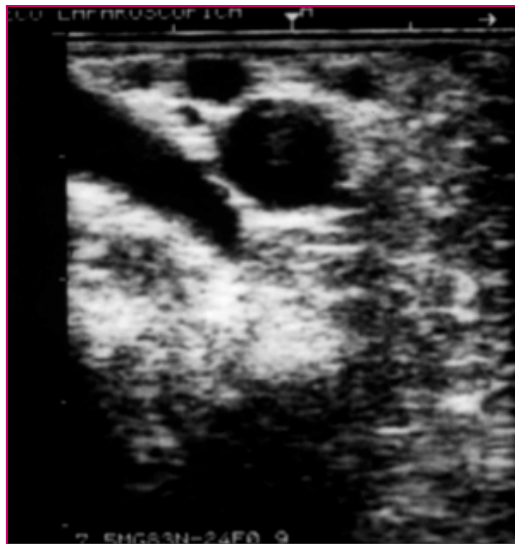

FIGURA 12. FIGURA DE CABEZA DE MICKEY MOUSE DEL PEDÍCULO HEPÁTICO

En los cortes longitudinales sobre el pedículo hepático se puede identificar la arteria hepática derecha aberrante proveniente de la arteria mesentérica superior (FIGURA 7).

## Páncreas

La identificación de las estructuras venosas es el principal objetivo anatómico de la EIO en páncreas, y la infiltración de dichas estructuras es uno

de los principales objetivos en la evaluación de las neoplasias pancreáticas (FIGURA 13 y 14).

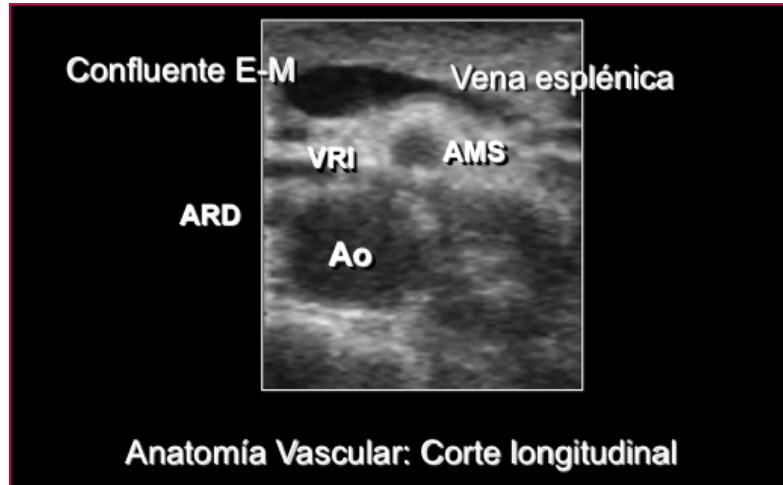


FIGURA 13. ECOGRAFÍA PANCREÁTICA EN CORTE LONGITUDINAL. AMS (ARTERIA MESENTÉRICA SUPERIOR), VRI (VENA RENAL IZQUIERDA), ARD (ARTERIA RENAL DERECHA), Ao (AORTA)

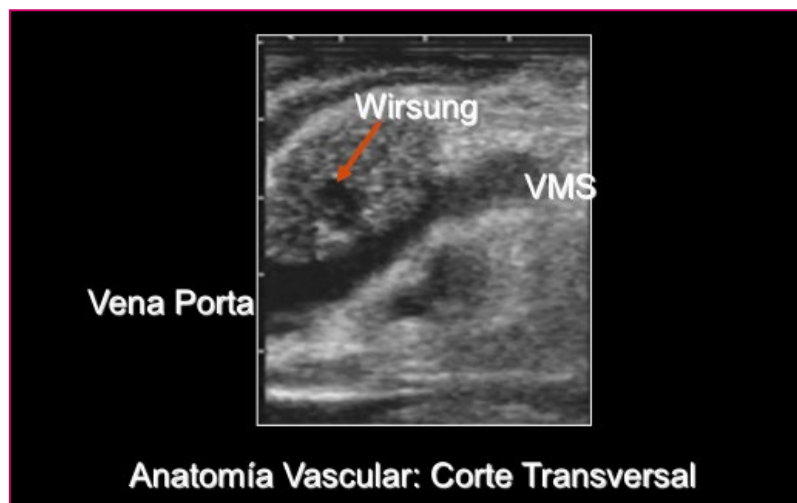
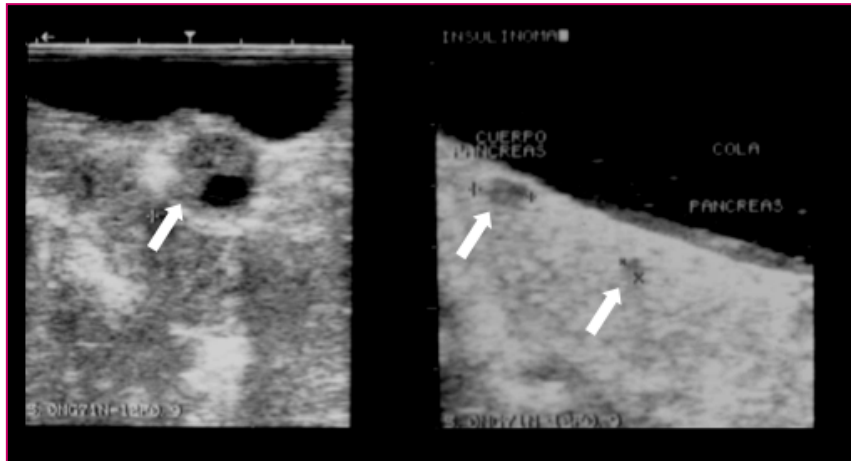

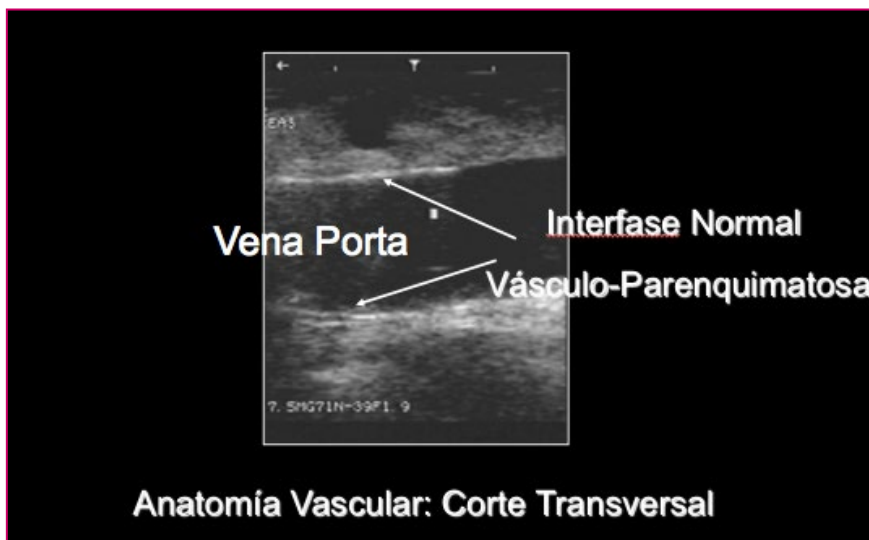
FIGURA 14. ECOGRAFÍA PANCREÁTICA. CORTE TRANSVERSAL. SE OBSERVA EJE VASCULAR PRINCIPAL DE VENA PORTA

El otro fin es la identificación del conducto pancreático principal y la relación que tiene con el o los nódulos tumorales, para definir alternativas técnicas como la enucleación en los tumores neuroendocrinos (ej., insulinoma) (FIGURA 15).



**FIGURA 15.** ECOGRAFÍA INTRAOPERATORIA DE PÁNCREAS. SOSPECHA DE INSULINOMA ÚNICO. SE ENCONTRARON TRES NÓDULOS HIPOECOGÉNICOS CARACTERÍSTICOS DE INSULINOMA

La pérdida de la interfase vasculoparenquimatosa hiperecogénica entre la pared de las estructuras venosas y el tejido pancreático es una característica sugestiva de proceso inflamatorio o tumoral (**FIGURA 16 y 17**).



**FIGURA 16.** ECOGRAFÍA PANCREÁTICA INTRAOPERATORIA. SE OBSERVA LA INTERFASE HIPERECOGÉNICA ENTRE LA VENA PORTA Y EL PARÉNQUIMA PANCREÁTICO

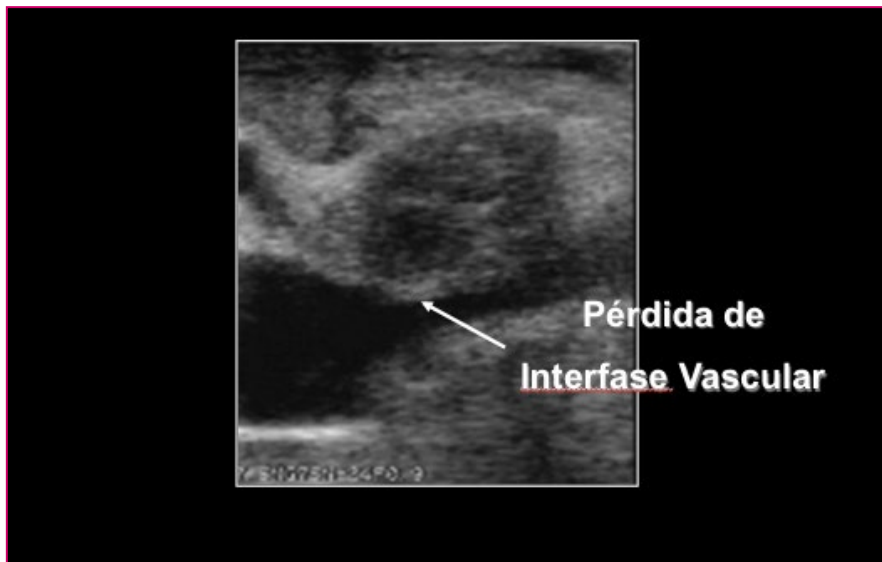


FIGURA 17. PÉRDIDA DE LA INTERFASE VÁSCULO PARENQUIMATOSA POR INVASIÓN TUMORAL

La exploración pancreática es también sistemática evaluando las distintas porciones de la glándula en sentido longitudinal y transversal. Para un mejor contacto y conducción del ultrasonido, se vierte solución fisiológica en el campo operatorio rodeando y sumergiendo al páncreas.

La estadificación laparoscópica implica los mismos conceptos vertidos previamente.

## Referencias bibliográficas

- DONADON M, PROCOPIO F, TORZILLI G. Tailoring the area of hepatic resection using inflow and outflow modulation. *World J Gastroenterol.* 2013;19(7):1049-1055. doi:10.3748/wjg.v19.i7.1049
- DONADON M, TORZILLI G. Intraoperative Ultrasound in Patients with Hepatocellular Carcinoma: from Daily Practice to Future Trend. *Liver Cancer* 2013;2:16-24. doi:10.1159/000346421
- HAGOPIAN H, MACHI J. *Abdominal Ultrasound for Surgeons*. Springer; 2015.
- Joo I. The role of intraoperative ultrasonography in the diagnosis and management of focal hepatic lesions. *Ultrasonography.* 2015;34(4):246-257. doi:10.14366/usg.15014

# Anatomía quirúrgica del sector dorsal del hígado y sus diversas vías de abordaje

DR. OSCAR CLAUDIO ANDRIANI

## Definición

El *sector dorsal* corresponde a la parte posterior del hígado, comprendiendo al lóbulo caudado (segmento I de Couinaud) en estrecha relación con la vena cava inferior (VCI) retro-hepática (FIGURA 1).




FIGURA 1. EL ÁREA DEMARCADA DELIMITA EL SECTOR DORSAL, DESDE LAS VISIONES POSTERIOR Y CAUDAL

## Topografía

Se encuentra en la profundidad del hígado, entre el hilio y la VCI, y en su parte cefálica alcanza a la confluencia de las venas hepáticas principales (FIGURA 2).

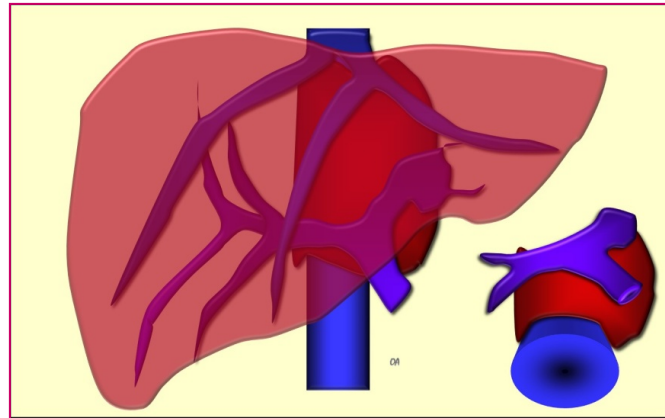


FIGURA 2. EL DIBUJO ESQUEMATIZA LA TOPOGRAFÍA PROFUNDA Y COMPLEJA DEL SECTOR DORSAL

## Subsegmentación

El lóbulo caudado puede dividirse en tres porciones: la más móvil, hacia la izquierda, corresponde al denominado *lóbulo de Spiegel*.

En los años 90, CLAUDE COUINAUD revisó la segmentación propuesta por él mismo, publicada en 1957. Agregó un segmento: el IX. El controvertido segmento IX corresponde entonces a la parte más fija del lóbulo caudado, cuyos límites hacia la derecha con los segmentos vecinos —el VI en su porción caudal y el VII en su porción cefálica— no son evidentes a simple vista. Varios años más tarde, el mismo Couinaud relativizó y descartó el segmento IX, designando a esta porción el nombre de *proceso caudado*.

Finalmente, la porción media se denomina *porción para-cava*, ubicada entre la bifurcación portal y la VCI (FIGURA 3).



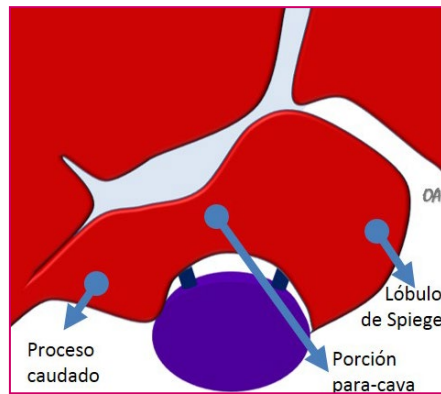


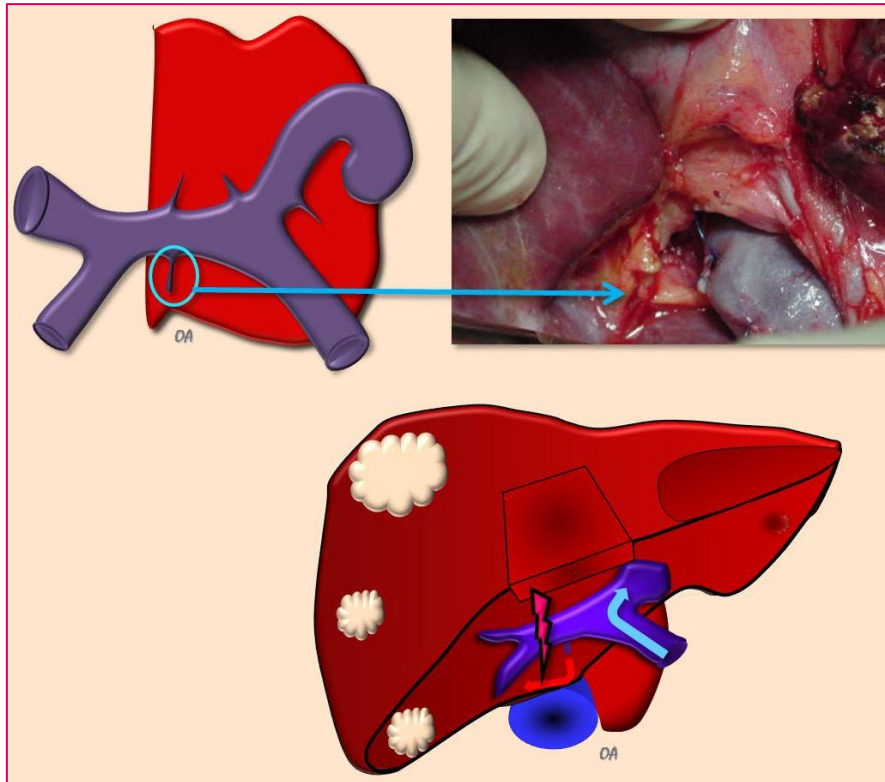
FIGURA 3. SUBSEGMENTACIÓN DEL LÓBULO CAUDADO

## Lecho vascular

Tanto la irrigación arterial como portal provienen de ambas ramas, izquierda y derecha, de la arteria hepática y la vena porta.

### *Nota técnica*

Este último detalle cobra importancia al momento de planificar una ligadura de la rama derecha de la vena porta durante una cirugía de remodelación hepática, con la intención de generar una atrofia del hemihígado derecho y una hipertrofia compensadora en el izquierdo. Si las pequeñas ramas desde la rama derecha que usualmente nutren al proceso caudado no son ligadas y divididas, la atrofia esperada puede estar impedida por la formación de colaterales de neovascularización que reperfundan al segmento VI (FIGURA 4).



**FIGURA 4.** DURANTE UNA CIRUGÍA DE REMODELACIÓN HEPÁTICA, AL EFECTUAR LA LIGADURA DE LA RAMA DERECHA DE LA VENA PORTA SE DEBEN LIGAR PEQUEÑAS RAMAS AL PROCESO CAUDADO, YA QUE SI NO SON LIGADAS Y DIVIDIDAS, LA ATROFIA ESPERADA PUEDE ESTAR IMPEDIDA POR LA FORMACIÓN DE COLATERALES QUE IRRIGAN AL SEGMENTO VI

## Drenaje biliar

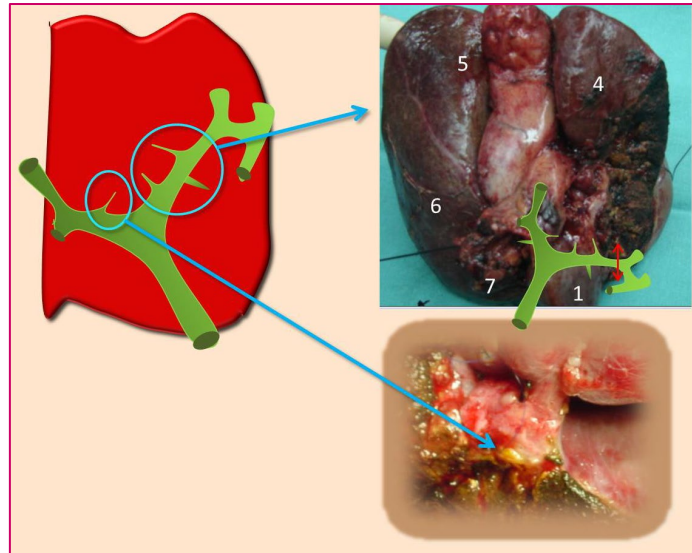
En lo concerniente al drenaje biliar, el segmento I lo hace a través de pequeños conductos colectores que desembocan tanto a la derecha como a la izquierda, muy cerca de la confluencia biliar.

### *Nota técnica*

Teniendo en cuenta los patrones de diseminación peribiliar del colangiocarcinoma hilar, es obligatorio extender la resección hepática al lóbulo caudado a los fines de lograr una cirugía radical.

Por otro lado, los pequeños canalículos biliares que drenan el lóbulo caudado pueden ser la fuente de fugas en las hepatectomías si la sección a nivel de la placa hilar se hace muy cerca de la confluencia (FIGURA 5). Esta situación es muy frecuente en las hepatectomías derechas en donantes vivos,

ya que se extreman los esfuerzos para obtener, de ser posible, un conducto hepático derecho único para facilitar su reconstrucción en el receptor.



**FIGURA 5.** EL DRENAJE BILIAR DEL CAUDADO SE ESTABLECE A TRAVÉS DE PEQUEÑOS COLECTORES HACIA LA CONFLUENCIA. ESTE HECHO COBRA IMPORTANCIA ONCOLÓGICA EN LA RESECCIÓN DE COLANGIOMAS HILIARES, YA QUE DETERMINA LA OBLIGATORIA RESECCIÓN DE LOS SEGMENTOS I Y IV. POR OTRO LADO, EN RESECCIONES QUE REQUIERAN IR MUY PRÓXIMO A LA CONFLUENCIA, LOS CANALÍCULOS DEL CAUDADO QUE PUEDEN PASAR DESAPERCIBIDOS SON FUENTE DE FÍSTULAS BILIARES POSTOPERATORIAS

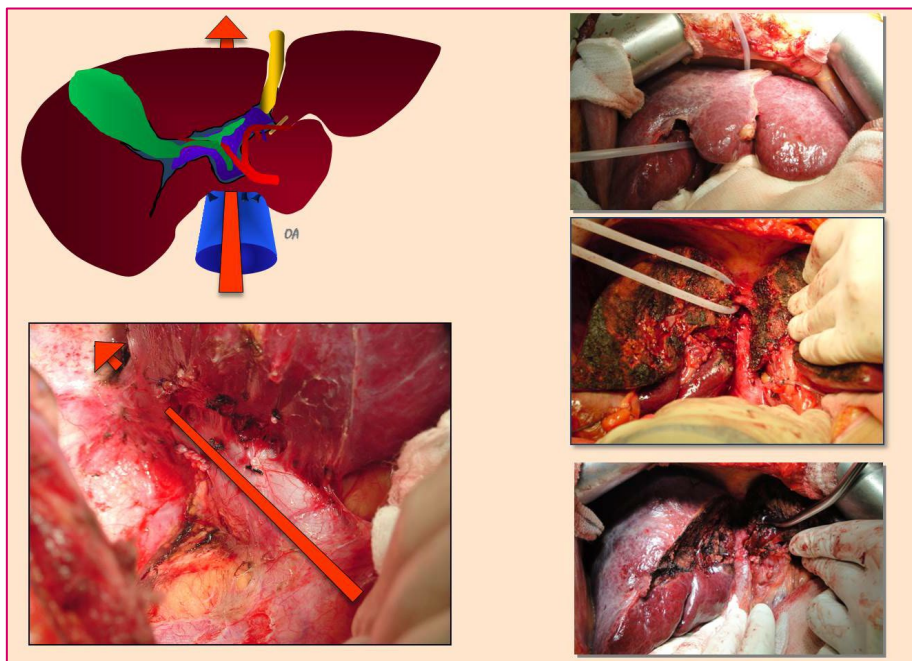
## Drenaje venoso

Otra evidencia de que el lóbulo caudado es completamente independiente del resto del hígado, es que su drenaje venoso se hace a través de venas de diferentes calibres que llegan a la cara anterior de la VCI retro-hepática, denominadas *venas spiegelianas* (FIGURA 6 y 7).

### *Nota técnica*

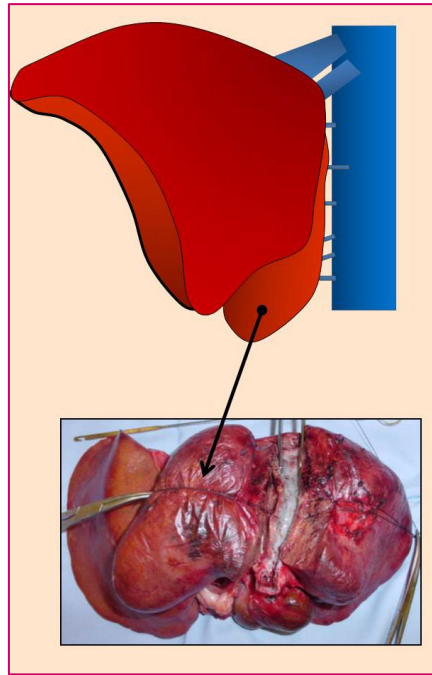
Un espacio sobre la cara anterior de la VCI retro-hepática de aproximadamente 1 cm de ancho no recibe ninguna vena spiegeliana, conformando una especie de canal «avascular» (FIGURA 6) que permite atravesarlo con un instrumento romo en sentido caudal a cefálico y pasar un lazo entre el hígado y la VCI. Este lazo es útil para la maniobra del colgado

(*hanging maneuver*) facilitando la transección parenquimatosa durante una hepatectomía con abordaje anterior, consistente en completar la transección hepática antes de movilizar el hígado (FIGURA 6). De esta manera, se llega a la cara anterior de la VCI y se moviliza el hemihígado derecho luego de la división de los pedículos aferentes y eferentes, desde la línea media hacia el lateral.



**FIGURA 6.** DRENAJE VENOSO DEL LÓBULO CAUDADO, QUE SE HACE DE MANERA INDEPENDIENTE A TRAVÉS DE PEQUEÑAS VENAS QUE LLEGAN A LA CARA ANTERIOR DE LA VCI RETROHEPÁTICA. EXISTE UN CANAL POR DONDE SE PUEDE PASAR UN LAZO SIN NECESIDAD DE MOVILIZAR EL HÍGADO PARA LA «MANIOBRA DEL COLGADO». ESTE LAZO FACILITA LA TRANSECCIÓN PARENQUIMATOSA CON EL ABORDAJE ANTERIOR

El drenaje venoso del sector dorsal también cobra relevancia en el síndrome de Budd-Chiari (obstrucción de las venas hepáticas principales causando hipertensión portal post-sinusoidal), ya que el único drenaje venoso puede hacerse a través de las venas spiegianas, que se dilatan. El lóbulo caudado entonces presenta una hipertrofia ante la insuficiencia del resto de los segmentos hepáticos para compensar la necrosis/fibrosis del resto del parénquima hepático (FIGURA 7).



**FIGURA 7.** LA HIPERTROFIA DEL LÓBULO CAUDADO EN EL SÍNDROME DE BUDD-CHIARI SE PRODUCE DEBIDO A QUE LAS VENAS SPIEGELIANAS SON LA ÚNICA VÍA DE DRENAJE VENOSO. EN EL ESQUEMA, UNA VISIÓN SAGITAL ESQUEMATIZA LA LLEGADA EN FORMA INDEPENDIENTE DE LAS VENAS DEL LÓBULO CAUDADO

## Resección aislada del lóbulo caudado

Así como en otros segmentos hepáticos, es posible resecarlo en forma aislada. Para ello, se pueden definir cuatro pasos fundamentales (FIGURA 8):

1. *Control de los pedículos glissonianos.*
2. *Movilización.* Sección de los ligamentos hepato-cava (a la izquierda para el lóbulo de Spiegel, y a la derecha, una vez que el hemihígado derecho haya sido movilizado). La llave para la movilización del domo del lóbulo de Spiegel y para separar el segmento II a nivel de la fisura del canal venoso es la división del ligamento venoso de Arancio. Esta maniobra facilita el acceso a la confluencia del tronco venoso de las venas hepáticas media e izquierda en la VCI.
3. *Control de las venas spiegelianas.*
4. *Transección parenquimatosa.* El lóbulo caudado tiene dos áreas de contacto con otros segmentos vecinos: a la derecha, a nivel del proceso

caudado, donde su separación se debe hacer por detrás del hilio hepático a nivel de sus ramas derechas y hacia la izquierda, en un ángulo diedro donde se inserta el epiplón menor, por donde discurre el ligamento venoso de Arancio. A este nivel, para la separación entre los segmentos I y II, se debe seguir un plano frontal, que luego se continúa con la separación del segmento I del segmento IV, inmediatamente por detrás del hilio hepático.

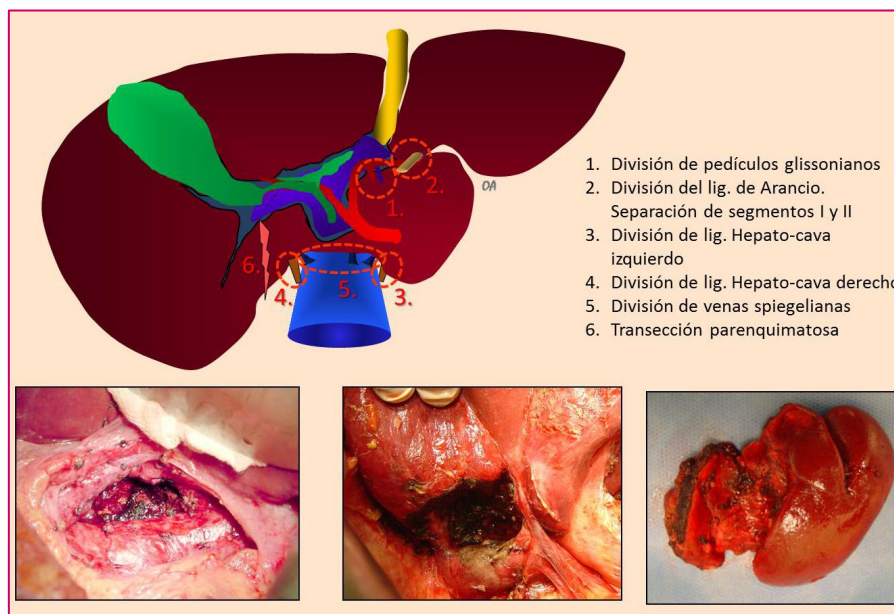
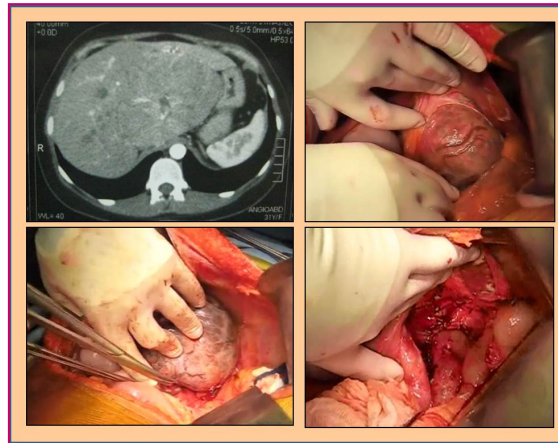


FIGURA 8. PASOS PARA LA RESECCIÓN AISLADA DEL LÓBULO CAUDADO. EN LA PARTE INFERIOR, SE OBSERVAN LOS LECHOS DE RESECCIÓN DESDE LA DERECHA, DESDE LA IZQUIERDA Y LA PIEZA QUIRÚRGICA

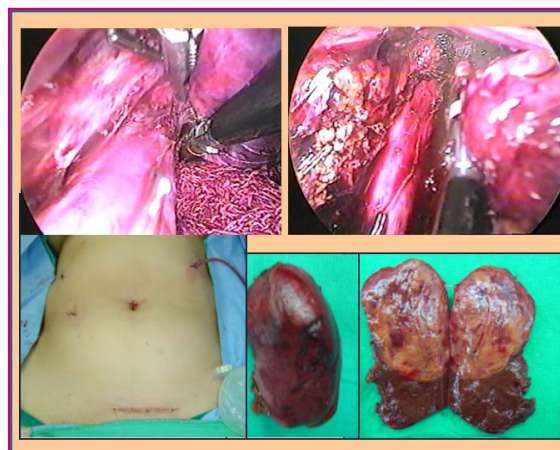### Vías de abordaje al lóbulo caudado (FIGURA 9)

1. *Vía abierta.* Debido a su localización profunda, se necesita realizar una laparotomía amplia. Para abordar al lóbulo de Spiegel, se requiere movilizar al lóbulo izquierdo. En el caso del abordaje al proceso caudado, se debe movilizar completamente al hemihígado derecho. Una recomendación es abordar en primera instancia a la porción menos afectada, desde la derecha o desde la izquierda, y dejar finalmente a la que presenta más compromiso para facilitar la mayor parte de la movilización (FIGURA 9A).



**FIGURA 9A.** VÍAS DE ABORDAJE AL SECTOR DORSAL DEL HÍGADO Y PARA LA RESECCIÓN DEL LÓBULO CAUDADO. A: ABORDAJE ABIERTO. LUEGO DE LA APERTURA DEL EPIPLÓN MENOR, SE MOVILIZA EL LÓBULO IZQUIERDO DEL HÍGADO PARA ACCEDER AL LÓBULO CAUDADO

2. *Vía laparoscópica.* Si bien los segmentos fácilmente abordables por laparoscopia se consideran aquellos caudales y anteriores, del II al VI, debido a la localización profunda del segmento I y del ángulo de visión que brinda la óptica de 30°, el abordaje laparoscópico es muy favorable en casos seleccionados de resección aislada del lóbulo de Spiegel (**FIGURA 9B**).



**FIGURA 9B.** ABORDAJE LAPAROSCÓPICO. EL ACCESO Y LA VISIÓN FRONTAL DE LA VCI RETROHEPÁTICA ES MEJOR QUE LA OBTENIDA A CIELO ABIERTO. ES EL ABORDAJE IDEAL PARA LA RESECCIÓN DEL LÓBULO DE SPIEGEL

3. *Resección ex vivo*. La hepatectomía total con la perfusión con soluciones de preservación (utilizadas en el trasplante hepático) permite abordar al sector dorsal de una manera cómoda (al abordar al hígado desde su cara posterior) y exangüe (ya que el hígado se encuentra perfundido con la solución de preservación) durante la fase denominada cirugía de banco o *bench procedure* (FIGURA 9C). Es decir, que el tumor es removido fuera del cuerpo y el hígado remanente es luego *auto-trasplantado*.

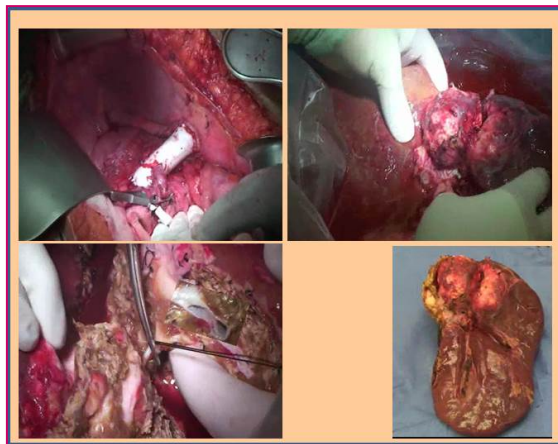


FIGURA 9C. RESECCIÓN EX VIVO. UNA VEZ COMPLETADA LA HEPATECTOMÍA TOTAL, LA VCI ES REEMPLAZADA TRANSITORIAMENTE POR UN TUBO DE PTFE Y SE ASOCIA UNA ANASTOMOSIS PORTO-CAVA. EN LA FASE DENOMINADA “CIRUGÍA DE BANCO” EL TUMOR ES RESECADO SOBRE EL HÍGADO PERFUNDIDO Y REFRIGERADO POR UNA SOLUCIÓN DE PRESERVACIÓN. UNA VEZ QUE SE REALIZAN LAS RECONSTRUCCIONES VASCULARES, EL REMANENTE HEPÁTICO ES REIMPLANTADO

## Resumen y conclusiones

Se ha hecho un repaso de la topografía y las particularidades del sector dorsal del hígado, remarcando que se trata de una región compleja y que amerita un análisis especial.

Su abordaje quirúrgico, especialmente cuando se debe realizar su resección aislada, requiere de un profundo conocimiento de la anatomía regional.

Algunos datos técnicos son fundamentales para obtener los resultados esperados.



## Lecturas recomendadas

- ABDALLA E, VAUTHEY J-N, COUINAUD CL. The caudate lobe of the liver. Implications of embryology and anatomy for surgery. *Surg Clin N Am*. 2002;11(4):835-848. doi:10.1016/s1055-3207(02)00035-2
- BELGHITI J, GUEVARA OA, NOUN R, SALDINGER PF, KIANMANESH R. Liver hanging maneuver: a safe approach to right hepatectomy without liver mobilization. *J Am Coll Surg*. 2001;193(1):109-111. doi:10.1016/s1072-7515(01)00909-7
- LAI EC, FAN ST, LO CM, CHU KM, LIU CL. Anterior approach for difficult major right hepatectomy. *World J Surg*. 1996;20(3):314-317. doi:10.1007/s002689900050.
- LIU CL, FAN ST, LO CM, POON RT, WONG J. Anterior Approach for Major Right Hepatic Resection for Large Hepatocellular Carcinoma. *Ann Surg*. 2000;232(1):25-31. doi:10.1097/0000658-200007000-00004
- ZUO HQ, YAN LN, ZENG Y, YANG JY, LUO HZ, LIU JW, ZHOU LX, JIN Q. Caudate lobectomy by the third porta hepatis anatomical method: a study of 16 cases. *Hepatobiliary Pancreat Dis Int*. 2006;5(3):387-390.

# Protocolo de recuperación rápida en cirugía hepática a cielo abierto

**DRES. SILVINA MONTAL Y OSCAR CLAUDIO ANDRIANI**

## Introducción

Las preocupaciones por mejorar los resultados en las hepatectomías fueron variando según las décadas. Dentro de la era de la cirugía hepática moderna, en los 70, se focalizó en el control de las hemorragias, en los 80, sobre la reducción de complicaciones sépticas, en los 90, en la evaluación funcional del remanente hepático y ya en este nuevo siglo, los esfuerzos se concentraron en reducir el estrés quirúrgico y la respuesta al trauma de la cirugía. Es así como se desarrolló el abordaje laparoscópico de lesiones sólidas hepáticas y otros pasos para acelerar la recuperación.

Basados en protocolos que inicialmente surgieron para el manejo perioperatorio de la cirugía colorrectal, se comenzaron a implementar medidas que permitieran mejorar la recuperación postoperatoria en las hepatectomías. Sus pilares se basan en el manejo del dolor, la movilización temprana y la realimentación precoz. Dentro de estos protocolos denominados genéricamente como *fast-track* (paso rápido), el ERAS (*Enhanced Recovery After Surgery* o recuperación mejorada luego de la cirugía) es el más difundido y aplicado a diferentes disciplinas quirúrgicas tales como cirugía de la aorta abdominal, colorrectal, hepática y pancreática.

La reducción del tiempo de hospitalización y la optimización en la recuperación postoperatoria dan beneficios al paciente y su familia, reduciendo el tiempo fuera de su medio ambiente y también mejora la costo-efectividad y la administración de las camas.

## Fundamentos

Para lograr los objetivos propuestos, se deben implementar medidas desde el inicio de la planificación quirúrgica y no sólo en el período postoperatorio.

### *Selección de pacientes*

Las condiciones ideales para la aplicación del protocolo son:

1. Ausencia de comorbilidades. ASA\* I-III.
2. Hepatectomía sin procedimientos asociados (resecciones viscerales, anastomosis bilio-digestivas).
3. Soporte social y familiar adecuado. Comprensión de las metas deseadas.
4. Aceptación del protocolo (consentimiento informado).

\* ASA: American Society of Anesthesiology.

### *Medidas perioperatorias*

Este protocolo no puede ser concebido tomando sólo medidas aisladas. Para lograr los objetivos (control del dolor, alimentación temprana y rápida movilización) se deben integrar pautas que comienzan desde el momento en que se decide la cirugía, continúan en el quirófano y se concretan en el postoperatorio.

El **GRÁFICO 1** sintetiza las medidas pre, intra y postoperatorias que deben ser tenidas en cuenta.

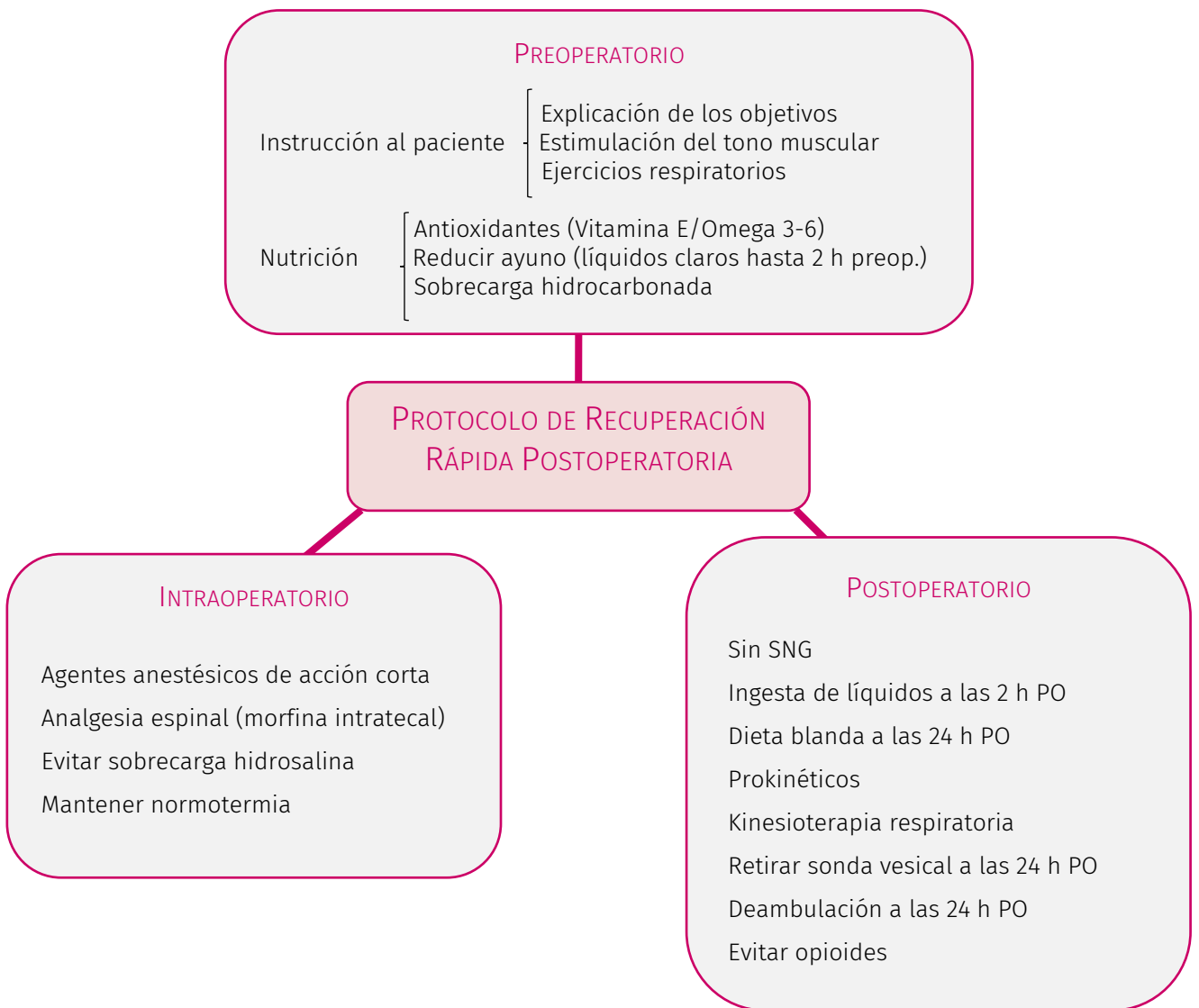


GRÁFICO 1. SÍNTESIS DE LAS MEDIDAS PERIOPERATORIAS

### *Medidas preoperatorias*

#### *Instrucción del paciente y su familia*

Es fundamental que el paciente y los familiares que le darán el soporte postoperatorio estén al tanto de los pasos que se tomarán durante la recuperación para que no los tome de sorpresa. Un folleto con las instrucciones debe ser leído por ellos y se debe firmar un consentimiento informado antes de la hospitalización.

### *Soporte nutricional*

Si bien no hay evidencias de peso para su utilización, el aporte de antioxidantes tales como el omega-3 y la vitamina E proporcionarían un efecto protector contra los fenómenos de isquemia-reperfusión que ocurren en casos de hepatectomías complejas y con la utilización de clampeos vasculares, particularmente en hígados grasos, colestáticos o que presenten daños asociados a la quimioterapia.

El uso de probióticos tiene como objeto generar un efecto de inmunomodulación, reduciendo la respuesta inflamatoria sistémica mediada por el intestino. En estudios experimentales, favorecerían la regeneración hepática.

### *Ejercicios físicos y respiratorios*

La realización de ejercicios físicos (desde caminatas aeróbicas en adelante) durante 15-30 días en el preoperatorio (de acuerdo al estado físico de cada paciente) estimula el tono muscular y favorece la rápida movilización postoperatoria.

Por otro lado, los ejercicios respiratorios antes de la operación optimizan la mecánica ventilatoria, afectada por la paresia diafragmática usualmente producida luego de una hepatectomía y disminuyen la hipoventilación producida por las laparotomías subcostales. La ejercitación preoperatoria debe considerarse como parte de la profilaxis de las atelectasias y la trombosis venosa profunda.

### *Reducción del ayuno preoperatorio*

Clásicamente, el ayuno preoperatorio está pautado en 8 horas. Sin embargo, la ingesta de líquidos claros y bebidas ricas en carbohidratos (50 g de maltodextrina en 400 cc agua) hasta dos horas antes de la inducción anestésica han demostrado claros beneficios: por un lado, aportando una excelente fuente de energía con el aumento del depósito de glucógeno hepático, así como también mejorando el metabolismo periférico de la glucosa y la resistencia a la insulina (LJUNGQVIST, 2009).

### *Medidas intraoperatorias*

#### *Analgesia espinal*

El uso de morfina intratecal ayuda a un óptimo control del dolor postoperatorio y a su vez permite reducir los requerimientos de opioides sistémicos. Consecuentemente, disminuye la paresia gástrica y el íleo postoperatorio

#### *Restricción de la sobrecarga hidrosalina*

Manteniendo la normotermia y restringiendo la sobrecarga de fluidos durante la cirugía se evita el edema intestinal y así, el íleo postoperatorio.

#### *Medidas postoperatorias*

#### *No utilización de sonda nasogástrica*

La sonda nasogástrica es usualmente retirada al momento de la reversión de la anestesia (exceptuando en las resecciones izquierdas que pueden generar gastroparesia por denervación del epiplón gastro-hepático o por adherencia del estómago a la superficie de transección hepática).

#### *Prokinéticos*

Desde el postoperatorio inmediato se administran prokinéticos endovenosos, por ejemplo metoclopramida, mosaprida o cinitaprida, en forma sistemática y la ingesta oral se inicia rápidamente.

#### *Ingesta precoz de líquidos y rápida realimentación*

En ausencia de náuseas, la prueba de tolerancia a líquidos se hace a las 2 horas postoperatorias, una vez que el paciente esté fuera de los efectos de la sedación. Si hay buena tolerancia a los líquidos, se progresa a dieta blanda al primer día postoperatorio.

#### *Movilización rápida*

Si el curso postoperatorio es normal, se alienta a la movilización fuera de la cama, medidas que evitan las atelectasias, el íleo y la trombosis venosa profunda. El primer día postoperatorio se pone como objetivo la sedestación en el borde de la cama y fuera de ella. En el segundo día postoperatorio se

comienza con la bipedestación y deambulación. Si el ritmo diurético lo permite, la sonda vesical es retirada una vez que el paciente sale de la cama, estimulando la deambulación para la micción espontánea. Con los días sucesivos se aumenta la frecuencia y distancia de la deambulación.

### *Evitar opioides*

Para el manejo del dolor, se utilizan anti-inflamatorios no esteroides (si no presentan una contraindicación formal) tales como el diclofenac o ketorolac. En caso de necesidad, se indican rescates con tramadol. Una vez que la analgesia es manejada vía oral y ante la ausencia de íleo, la hidratación parenteral es suprimida, meta que en general se logra al tercer o cuarto día postoperatorio.

### *Criterios para la externación*

Para tomar la decisión del alta hospitalaria, se deben establecer ciertos criterios, que de no cumplirse, podrían aumentar la tasa de reinternación.

1. Bilirrubina normal (o en descenso)
2. Adecuado control del dolor con analgésicos vía oral
3. Buena tolerancia a la ingesta de sólidos
4. Sin necesidad de fluidos intravenosos
5. Movilización independiente (o similar al preoperatorio)
6. Aceptación del alta hospitalaria y confianza para el manejo ambulatorio

## **Evaluación del protocolo**

En un estudio piloto realizado en el Hospital Universitario Austral, se analizó la factibilidad (tasa de adherencia al protocolo), seguridad (morbimortalidad comparada con protocolos de manejo tradicional) y efectividad (tiempo de hospitalización, tasa de reinternación).

Sesenta pacientes que recibieron hepatectomías a cielo abierto entre mayo 2011 y octubre 2012 ingresaron a este protocolo. Los casos intervenidos fueron

comparados con un una serie histórica consecutiva (operados entre diciembre 2008 y abril 2011) de 79 pacientes. Ambos grupos fueron similares en relación al tipo de operaciones, proporción de patología benigna y maligna, edad promedio, proporción de resecciones mayores y menores y en requerimientos transfusionales.

El objetivo primario (alta dentro de los 5 días postoperatorios) se logró en el 75 % de los pacientes. En 13 pacientes (21,7 %) debido a complicaciones que prolongaron la internación y sólo 2 pacientes (3,3 %) por no aceptar el alta al 5º día sin mediar complicaciones, lo que demuestra la alta tasa de adherencia al protocolo (96,7 %).

La **TABLA 1** (ver en página siguiente) resume diferentes series publicadas y comparadas con nuestra experiencia, demostrando que el protocolo de recuperación acelerada en hepatectomías a cielo abierto es seguro (resultados similares al manejo tradicional) y efectivo (mediana de tiempo de hospitalización 4-6 días, tasa de reinternación < 5 %).



AUTOR-AÑO	CASOS INTERVENIDOS VS CONTROL	DÍAS DE INTERNACIÓN (MEDIANA)	MORBILIDAD	MORTALIDAD	REINTERNACIÓN
VAN DAM <i>et al.</i> , 2008	61 vs 100	6 vs 8 (p < 0.001)	41 vs 31 % (ns)	0 vs 2 % (ns)	13 vs 10 % (ns)
KOEA <i>et al.</i> , 2009	100	4,7	19 %	0	4 %
HENDRY <i>et al.</i> , 2010	68	6	17 %	2 %	5 %
LIN <i>et al.</i> , 2011	56 vs 61	7 vs 11 (p < 0.001)	46,4 vs 43,3 % (ns)	1,8 vs 1,6 % (ns)	7,1 vs 3,3 % (ns)
HUGHES <i>et al.</i> , 2016	603	NI	34,3 %	1,5 %	NI
HOSPITAL AUSTRAL, 2013	60 vs 79	5 vs 6.6 (p= 0.007)	38,3 vs 44,4 % (ns)	1,6 vs 3,8 % (ns)	6,6 vs 10 % (ns)

ns: no significativo; NI: no informado

TABLA 1. RESULTADOS EN DISTINTAS SERIES PUBLICADAS Y EN LA SERIE DEL HOSPITAL UNIVERSITARIO AUSTRAL (2011-2015)

## Conclusiones

La implementación de un protocolo de recuperación rápida para la cirugía hepática a cielo abierto es factible (alta adherencia por parte de los pacientes), efectiva (alta proporción de objetivos propuestos y baja tasa de reinternación) y segura (morbimortalidad similar a las medidas tradicionales).

La instrucción del personal médico y paramédico que toma a cargo el cuidado de los pacientes es el primer paso para cambiar rutinas tradicionales fuertemente arraigadas en el manejo perioperatorio.

Por otro lado, el paciente y su familia necesita tener en claro las metas que deben alcanzar día a día durante el período de restablecimiento postoperatorio para conseguir una alta adherencia al protocolo.

Una vez que el paciente y su familia tienen la confianza para manejarse con autonomía en forma ambulatoria, que en condiciones normales se cumplen entre el tercer y quinto día postoperatorio, se puede otorgar el alta hospitalaria, cuando se cumplen ciertos criterios específicos.

## Referencias bibliográficas

- BICUDO SALOMÃO A, BERTOCCO MAIRELES M, CAPOROSI C, *et al.* Impacto do projeto ACERTO na morbi-mortalidade pós-operatória em um hospital universitário. *Rev Col Bras Cir.* 2011;38:3-10.
- COOLSEN MME, WONG-LUN-HING EM, VAN DAM RM, *et al.* A systematic review of outcomes in patients undergoing liver surgery in an enhanced recovery after surgery pathways. *HPB.* 2013;15(4):245-252. doi:10.1111/j.1477-2574.2012.00572.x
- DINDO D, DEMARTINES N, CLAVIEN P-A. Classification of Surgical Complications. A New Proposal With Evaluation in a Cohort of 6336 Patients and Results of a Survey. *Ann Surg.* 2004;240(2):205-213. doi:10.1097/01.sla.0000133083.54934.ae
- HUGHES MJ, CHONG J, HARRISON E, *et al.* Short-term outcomes after liver resection for malignant and benign disease in the age of ERAS. *HPB.* 2016;18(2):177-182. doi:10.1016/j.hpb.2015.10.011
- KING PM, BLAZEY JM, EWINGS P, *et al.* Randomized clinical trial comparing laparoscopic and open surgery for colorectal cancer within an enhanced recovery program. *Br J Surg.* 2006;93(3):300-308. doi:10.1002/bjs.5216
- KOEA J, YOUNG Y, GUNN K. Fast Track Liver Resection: The Effect of a Comprehensive Care Package and Analgesia with Single Dose Intrathecal Morphine with Gabapentin or Continuous Epidural Analgesia. *HPB Surg Vol.* 2009;271986. doi:10.1155/2009/271986
- LJUNGQVIST O. Modulating postoperative insulin resistance by preoperative carbohydrate loading. *Best Pract Res Clin Anaesthesiol.* 2009;23(4):401-409. doi:10.1016/j.bpa.2009.08.004
- MIJAGI K, KAWAHARA R, KINOSHITA H, *et al.* Effect of Preoperative Immunonutrition in Patients Undergoing Hepatectomy: A Randomized Controlled Trial. *Kurume Med J.* 2011;58(1):1-8. doi:10.2739/kurumemedj.58.1

- MUGABURE BUJEDO B, GONZALEZ-SANTOS S, URIA AZPIAZU A. A review of epidural and intrathecal opioids used in the management of postoperative. *J Opioid Management*. 2012;8(3):177-192. doi:10.5055/jom.2012.0114
- RAYES N, PILARSKI T, STOCKMANN M, BENGMARK S, NEUHAUS P, SEEHOFER D. Effect of pre- and probiotics on liver regeneration after resection: a randomized, double-blind pilot study. *Benef Microbes*. 2012;3(3):237-244. doi:10.3920/BM2012.0006
- VAN DAM RM, HENDRY PO, COOLSEN MME *et al.*, on behalf of the ENHANCED RECOVERY AFTER SURGERY (ERAS) GROUP. Initial experience with a multimodal enhanced recovery program in patients undergoing liver resection. *Br J Surg*. 2008;95(8):969-975. doi:10.1002/bjs.6227

# Complicaciones postquirúrgicas de las resecciones hepáticas

**DRES. VICTORIA ARDILES Y EDUARDO DE SANTIBAÑES**

La era de la cirugía hepática se inició con una lobectomía lateral izquierda realizada con éxito por **LANGENBUCH** en Alemania en el año 1887. Desde entonces, ha sido ampliamente realizada para el tratamiento de diversas enfermedades hepáticas, como los tumores malignos, tumores benignos, cálculos en los conductos intrahepáticos, hidatidosis, abscesos y trasplantes hepáticos.

*La operación sobre el hígado es especialmente difícil debido a su arquitectura anatómica única y debido a sus funciones vitales.* A pesar de los avances técnicos y de alta experiencia en la resección hepática de muchos centros, sigue existiendo una tasa relativamente alta de morbilidad postoperatoria (4,09-47,7 %) y mortalidad (0,24-9,7 %).<sup>[1, 16]</sup> El conocimiento preciso de la anatomía hepática, el desarrollo de técnicas para resecciones conservadoras de parénquimas, la anestesia moderna y el control de la hemorragia intraoperatoria han sido aspectos técnicos de suma importancia en la obtención de mejores resultados.

La baja mortalidad en instituciones especializadas ha condicionado una ampliación de las indicaciones realizando procedimientos cada vez más extremos en pacientes que anteriormente eran considerados irresecables,

asociando a la resección hepática técnicas de reconstrucción vascular, cirugías *ex vivo*, trasplante con donante vivo relacionado, resecciones simultáneas de otros órganos, etc.

La incidencia de complicaciones y mortalidad perioperatoria varía en las distintas series dependiendo de varios factores, principalmente de la experiencia del equipo tratante, el tipo de patología a tratar (benigna *versus* maligna), el momento de la indicación (electiva, de urgencia, de emergencia), la extensión de la resección, la calidad del parénquima hepático remanente (esteatosis, fibrosis, cirrosis, daño por quimioterapia) y la selección de los pacientes.

La necesidad de reoperaciones para el manejo de las complicaciones oscila entre 3 y 19 % siendo las indicaciones más frecuentes el sangrado postoperatorio y las colecciones abdominales.

A pesar de los avances, las complicaciones post-hepatectomía continúan siendo comunes e incluyen fiebre, hemorragia, fugas biliares, insuficiencia hepática, derrame pleural y colección subfrénica, que vamos a discutir a continuación.

### **Infección relacionada con catéter**

La cateterización venosa central se utiliza de forma rutinaria en la mayoría de las cirugías hepáticas y la infección relacionada con el catéter venoso es la causa más común de fiebre después de la hepatectomía. Esta fuente de fiebre se debe considerar si la fiebre no se puede atribuir a otra causa. El catéter debe ser removido inmediatamente y su punta cultivada, asociando una apropiada terapia antibacteriana que debe instituirse rápidamente.<sup>[17, 21]</sup>

### **El derrame pleural**

El derrame pleural reactivo puede ocurrir después de la hepatectomía y por lo general es el resultado de una irritación diafragmática o una colección

subfrénica. El derrame pleural derecho puede causar fiebre, aunque sea aséptica la colección de líquido. Si sólo un pequeño derrame está presente se puede resolver de forma espontánea, si el paciente no tiene síntomas o signos significativos no será necesario ningún tratamiento especial; de lo contrario, la punción torácica y el drenaje del derrame debe llevarse a cabo si la fiebre persiste sin otro foco como causa.<sup>[22, 24]</sup>

## **Infección de la herida**

La infección de herida ocurre generalmente dentro de la primera semana después del procedimiento. La inflamación y exudación en el lugar de la incisión es causa de fiebre y en el caso de infección severa la dehiscencia de la herida puede ser evidente. Un drenaje adecuado con toma de cultivos y prescripción de antibióticos para ayudar a controlar la infección deben implementarse.<sup>[25, 27]</sup>

## **Atelectasia pulmonar o infección**

La atelectasia postoperatoria o la infección pulmonar se presenta más comúnmente entre 3 y 5 días después de la operación contando con una incidencia global del 19 %. Los síntomas y signos pueden incluir opresión en el pecho, dificultad para respirar y cianosis. El trauma quirúrgico, el reposo prolongado en cama y la tos limitada debido a dolor en la incisión son los principales factores que predisponen a la atelectasia pulmonar o infección.

Si la infección pulmonar avanza a la neumonía con una incidencia del 3 %, el paciente puede presentar fiebre, tos y estertores pulmonares; aumento de las sombras bronco vasculares y consolidación pulmonar se pueden observar en las radiografías de tórax. El lavado bronquial puede realizar el diagnóstico y tipificación bacteriana. Se pueden prescribir antibióticos después de un cultivo de esputo o el lavado alveolar.<sup>[28, 30]</sup>

## Absceso subfrénico

El absceso subfrénico es una complicación grave de la hepatectomía, generalmente como resultado de la eliminación incompleta de una colección de líquido subfrénico o una fuga biliar, que junto con las colecciones abdominales posthepatectomía ocurren entre el 5-28 %. Fiebre, dolor en el abdomen superior, y la tensión de los músculos abdominales son las principales manifestaciones de la infección. Sepsis o bacteriemia pueden ocurrir si la infección es grave.<sup>[31]</sup> El drenaje del fluido más la terapia antiinflamatoria y antibacteriana es fundamental en el tratamiento del absceso. El drenaje percutáneo bajo guía ecográfica o bajo TC puede ser útil y evita una reoperación en estos casos.<sup>[32]</sup>

## Infección del tracto urinario

Fiebre, dolor de espalda y la irritación de la vejiga son los síntomas comunes de infección del tracto urinario superior. En contraste, la fiebre no es común en la infección del tracto urinario inferior, que generalmente se manifiesta por disuria, aumento de la frecuencia miccional y urgencia urinaria. El tratamiento de la infección urinaria incluye los medicamentos antibióticos, hidratación oral y medicamentos para aliviar cicoespasmo y síntomas de irritación de la vejiga.

## Hemorragia intraperitoneal

La incidencia de hemorragia intraperitoneal varía de 4,2 % a 10 %.<sup>[6, 33, 36]</sup> Existen tres razones más comunes: (1) el sangrado de las superficies del hígado residual; (2) la hemostasia intraoperatoria incompleta; (3) las suturas vasculares desprendidas.

La hemorragia postoperatoria ocurre generalmente dentro de las 48 horas de la cirugía. La superficie traumatizada puede ser cubierta con películas, hemostáticos, colas biológicas, o epiplón como medios para lograr la hemostasia adicional.<sup>[37]</sup>

El International Study Group of Liver Surgery (ISGLS) consensuó una nueva definición y grados de severidad de hemorragia posthepatectomía (TABLA 1.1 y 1.2).

<b>DEFINICIÓN</b>	Caída > 3 g/dl del nivel de hemoglobina luego del final de la cirugía comparado con el nivel basal postoperatorio o necesidad de transfusión postoperatoria por caída de la hemoglobina ó necesidad de re-intervención para parar el sangrado  Se deben descartar otras causas de sangrado. La evidencia de sangrado intraabdominal se basa en la obtención a través del drenaje de sangre o líquido con hemoglobina > 3g/dl o por detección por métodos por imágenes de un hematoma intra-abdominal o hemorragia activa
<b>GRADO</b>	
<b>A</b>	HPH que requiere transfusión < 2 unidades de CGR
<b>B</b>	HPH que requiere transfusión de > 2 unidades de CGR pero manejable sin necesidad de tratamiento invasivo
<b>C</b>	HPH que requiere tratamiento intervencionista radiológico (ej.: embolización) o re-exploración quirúrgica

HPH: hemorragia posthepatectomía; CGR: concentrado de glóbulos rojos

TABLA 1.1. DEFINICIÓN Y GRADOS DE HEMORRAGIA POSTHEPATECTOMÍA SEGÚN CONSENSO DEL GRUPO INTERNACIONAL DE ESTUDIO DE LA CIRUGÍA DEL HÍGADO (ISGLS)

	CRITERIO PARA GRADO A	CRITERIO PARA GRADO B	CRITERIO PARA GRADO C
<i>Condición clínica</i>	No afectada	Afectada (no requiere soporte específico de órganos excepto oxigenoterapia y diuréticos)	Crítica (requiere soporte específico de órganos)
<i>Síntomas</i>	No	Puede tener hipotensión y taquicardia	Puede tener inestabilidad hemodinámica  Potencial shock hipovolémico con disfunción de órgano



	CRITERIO PARA GRADO A	CRITERIO PARA GRADO B	CRITERIO PARA GRADO C
<i>Respuesta adecuada a la transfusión de CGR</i>	Sí	Sí/no	No
<i>Necesidad de estudios diagnósticos</i>	No	Sí	Sí
<i>Evaluación radiológica</i>	Posible líquido libre intraabdominal/ hematoma	Líquido libre intra-abdominal/ hematoma Puede haber sangrado activo en angiografía	Líquido libre intra-abdominal/ hematoma Sangrado activo en angiografía
<i>Estadía hospitalaria</i>	Generalmente no prolongada	Generalmente prolongada	Prolongada
<i>Tratamiento específico</i>	Suspensión de anticoagulantes Fluidos intravenosos Transfusión < 2 unidades CGR	Suspensión de anticoagulantes Fluidos intravenosos Transfusión > 2 unidades CGR	Suspensión de anticoagulantes Fluidos intravenosos Transfusión de CGR Terapia vasopresora Embolización o re-exploración quirúrgica

CGR: concentrado de glóbulos rojos

**TABLA 1.2.** CRITERIOS PARA ASIGNAR GRADO DE HEMORRAGIA POSTHEPATECTOMÍA SEGÚN DEFINICIÓN DEL GRUPO INTERNACIONAL DE ESTUDIO DE LA CIRUGÍA DEL HÍGADO (ISGLS)

La presencia de sangre en los drenajes de forma persistente podría indicar una hemorragia aunque los coágulos intraperitoneales que se han formado pueden ocluir los drenajes abdominales, lo que lleva a la distensión abdominal asociado a veces de caída del hematocrito o inestabilidad hemodinámica. Ante estas situaciones se recomienda un estrecho seguimiento de los signos vitales y las transfusiones de glóbulos rojos, plaquetas y plasma, siempre y cuando el cuadro hemodinámico del paciente y el pulso se

mantengan estables, el manejo conservador es el tratamiento elegido. De lo contrario, la cirugía exploratoria debe ser considerada.<sup>[38]</sup>

Cinco causas comunes de trastornos de la coagulación asociados con hepatectomía son: (1) la insuficiencia funcional del hígado residual debido a la isquemia prolongada, especialmente en presencia de cirrosis;<sup>[39]</sup> (2) el sangrado intraoperatorio masivo, o una transfusión de sangre de más de 4000 ml; (3) el consumo de factores de coagulación y plaquetas debido a la infección severa como también la conformación de coágulos intraperitoneales; (4) sobredosis de heparina después de la cateterización de la arteria hepática o vena porta; y (5) de derivación cardiopulmonar o circulación extracorpórea.<sup>[40, 41]</sup> El tiempo de coagulación, tiempo de protrombina, recuento de plaquetas, y el nivel de fibrinógeno deben ser probados para ayudar a hacer el diagnóstico de un trastorno de la coagulación postoperatoria.<sup>[42]</sup> La expansión del volumen de sangre circulante y la transfusión de sangre fresca se debe realizar de forma rutinaria una vez que el trastorno de la coagulación se confirma, y pronta administración de fibrinógeno, complejo de protrombina, plaquetas frescas, y el de plasma también es importante.<sup>[43, 45]</sup>

## Bilirragia

La incidencia de fugas de bilis varía de 4,0 % a 17 %.<sup>[46, 49]</sup> Las causas más comunes de filtración biliar postoperatoria son: (1) canalículos de la línea de sección en el hígado residual es la causa más común, alcanza el 69 % de los casos; (2) fuga de anastomosis biliares y (3) lesión de la vía biliar de técnica quirúrgica inapropiada. Un análisis retrospectivo de YOSHIOKA y col.<sup>[50]</sup> de 505 casos de hepatectomías encontró que la incidencia de fugas de bilis fue del 6,7 %, con tres factores de riesgo independientes: (1) hepatectomía múltiple ( $p= 0,002$ ,  $OR= 3,44$ ; IC del 95 %: 2 1,55-7,62); (2) trauma de hígado con una superficie  $\geq 57,5$  cm ( $p= 0,004$ ,  $OR= 5,29$ ; IC del 95 %: 1,72 a 16,3); y (3) sangrado intraoperatorio mayor a 775 ml ( $p= 0,01$ ;  $OR= 2,81$ ; IC del 95 %: 1,28-6,16). Otro análisis, por SADAMORI y col.,<sup>[51]</sup> de 359 casos de hepatectomía encontró que el

tiempo operativo  $\geq 300$  min era un factor de riesgo independiente para la filtración biliar después de la hepatectomía.

Para ayudar a predecir si ocurrirá filtración biliar postoperatoria, el hígado residual se puede cubrir con una gasa húmeda, que puede mostrar la presencia de filtración mínima de bilis. Durante la intervención, las fugas biliares se pueden manifestar con el uso de colangiografía, prueba hidráulica o neumática para suturar o cerrar los conductos visibles con pequeños puntos. Una estrecha vigilancia postoperatoria se debe realizar buscando fugas de bilis evidentes por la presencia de bilis en los drenajes; la fuga de bilis puede resolver espontáneamente dentro de los dos meses postoperatorios. Sin embargo, en algunos casos cuando ocurre coleperitoneo la cirugía exploradora debe realizarse tan pronto como sea posible para la limpieza de la cavidad abdominal y la reparación del conducto biliar común dañado. En general, el tratamiento no quirúrgico es suficiente si la fuga está dirigida.<sup>[52]</sup>

En el año 2011, el ISGLS publicó un consenso con el fin de arribar a una definición universal de la fístula biliar. En este consenso se definió *fístula biliar* al débito de fluido con una concentración aumentada de bilirrubina (por lo menos tres veces el nivel plasmático) por los drenajes abdominales a partir del tercer día postoperatorio o la necesidad de una intervención para tratar colecciones biliares o coleperitoneo.

A su vez, se propusieron tres grados de fístula biliar basados principalmente en el manejo terapéutico (TABLA 2).

<b>DEFINICIÓN</b>	Débito de fluido con una concentración aumentada de bilirrubina (por lo menos 3 veces el nivel plasmático) por los drenajes abdominales a partir del tercer día postoperatorio o la necesidad de una intervención para tratar colecciones biliares o coleperitoneo
<b>GRADO</b>	
<b>A</b>	Fístula biliar que no requiere o requiere mínimo cambio en el manejo clínico del paciente
<b>B</b>	Fístula biliar que requiere un cambio en el manejo clínico del paciente (ej.: procedimientos diagnósticos o terapéuticos adicionales) pero manejable sin necesidad de relaparotomía Fístula biliar grado A persistente > 1 semana
<b>C</b>	Fístula biliar que requiere laparotomía

**TABLA 2.** DEFINICIÓN Y GRADOS DE FÍSTULA BILIAR SEGÚN CONSENSO DEL GRUPO INTERNACIONAL DE ESTUDIO DE LA CIRUGÍA DEL HÍGADO (ISGLS)

Las resecciones con alto riesgo de bilirragias postoperatorias son las del sector anterior derecho, del lóbulo caudado y resecciones centrales (segmentos IV y V), debido a lesiones de los canalículos del lóbulo caudado y las variantes anatómicas donde el conducto posterior derecho desemboca en el conducto izquierdo.

En las resecciones derechas se refiere un mayor índice de bilirragias no autolimitadas, considerando algunos autores que este hecho se relacionaría con el efecto de vacío que realiza la excursión del diafragma.

## Insuficiencia hepática

La insuficiencia hepática es una complicación postoperatoria severa de la hepatectomía. Está estrechamente asociada con el tejido hepático residual limitado, hemorragia intraoperatoria masiva, el modo y la duración de la oclusión de la vena porta, el tipo de anestesia que se utiliza, y la medicación perioperatoria utilizada. Una incidencia de aproximadamente 0,70-33,83 % ha sido reportado,<sup>[53, 56]</sup> y el fracaso fue debido al inadecuado tejido hepático residual y la capacidad funcional.<sup>[57, 58]</sup> La severidad de la IHPH puede variar

desde una alteración transitoria de los parámetros bioquímicos hasta una condición severa que pone en riesgo la vida del paciente.

El ISGLS propuso una nueva definición que contempla además grados de IHPH (TABLA 3.1).<sup>[59]</sup>

<b>A</b>	Resultados de laboratorio anormales pero que no producen modificaciones en el manejo clínico del paciente
<b>B</b>	Desvío en el manejo clínico habitual pero sin necesidad de tratamiento invasivo
<b>C</b>	Desviación del manejo clínico regular requiriendo tratamiento invasivo

TABLA 3.1. GRADOS DE INSUFICIENCIA HEPÁTICA POSTHEPATECTOMÍA SEGÚN CONSENSO DEL ISGLS

El grado de insuficiencia hepática se clasifica de acuerdo a la peor condición del paciente (TABLA 3.2).

	CRITERIO PARA GRADO A	CRITERIO PARA GRADO B	CRITERIO PARA GRADO C
<i>Tratamiento específico</i>	No requiere	Plasma fresco congelado Albumina Diuréticos Ventilación no invasiva Internación en terapia intensiva o intermedia	Internación en terapia intensiva Soporte circulatorio (drogas vasoactivas) Requerimientos con infusión de glucosa Hemodiálisis Ventilación invasiva Soporte hepático extracorpóreo Hepatectomía de rescate/ trasplante

	CRITERIO PARA GRADO A	CRITERIO PARA GRADO B	CRITERIO PARA GRADO C
			hepático
<i>Función hepática</i>	Coagulación adecuada (RIN < 1.5) No síntomas neurológicos	Coagulación inadecuada (RIN ≥ 1.5 < 2) Síntomas neurológicos iniciales (somnolencia, confusión)	Coagulación inadecuada (RIN ≥ 2) Síntomas neurológicos severos Encefalopatía hepática
<i>Función renal</i>	Diuresis adecuada (> 0.5 mL/kg/h) Urea < 150 mg/dL No síntomas de uremia	Diuresis inadecuada (< 0.5 mL/kg/h) Urea < 150 mg/dL No síntomas de uremia	Disfunción renal no manejable con diuréticos Urea > 150 mg/dL Síntomas de uremia
<i>Función pulmonar</i>	Saturación arterial de O <sub>2</sub> > 90 % Puede tener administración de oxígeno por cánula nasal o mascarilla	Saturación arterial de O <sub>2</sub> < 90 % a pesar de administración de oxígeno por cánula nasal o mascarilla	Hipoxemia severa refractaria (saturación arterial > 85 % con una fracción inspirada elevada)
<i>Evaluación adicional</i>	No requiere	ECO/ TC abdominal RX tórax Cultivos de esputo, sangre, orina TC de cerebro	ECO/ TC abdominal RX / TC tórax Cultivos de esputo, sangre, orina TC de cerebro Monitoreo intensivo

TABLA 3.2. CRITERIOS PARA ASIGNAR GRADO DE INSUFICIENCIA HEPÁTICA POSTHEPATECTOMÍA SEGÚN DEFINICIÓN DEL ISGLS

En general, la prevención de la insuficiencia hepática es más importante que su tratamiento. Algunas medidas preventivas comunes son una cuidadosa evaluación preoperatoria de la reserva funcional del hígado y la institución de

medidas para mejorar la función hepática. La prevención de la hemorragia intraoperatoria y la necesidad de transfusión de sangre también son importantes en la prevención de la insuficiencia hepática.

En la **TABLA 3.3** se enuncian las principales medidas que deben considerarse para prevenir el riesgo de IHPH.

<i>Selección del paciente</i>	<ul style="list-style-type: none"> <li>■ Determinar la existencia de hepatopatías</li> <li>■ Clasificar riesgo en pacientes cirróticos</li> <li>■ Test funcionales (test de funcionalidad hepática)</li> </ul>
<i>Selección del procedimiento</i>	<ul style="list-style-type: none"> <li>■ Resección ahorradora de parénquima</li> <li>■ Considerar tratamientos alternativos en casos límite (quimioembolización, termoablación, etc.)</li> </ul>
<i>Preparación preoperatoria</i>	<ul style="list-style-type: none"> <li>■ Evaluación bioquímica</li> <li>■ Volumetría del hígado remanente</li> <li>■ Manipulación del volumen hepático remanente insuficiente</li> <li>■ Mejoramiento del estado clínico: drenaje biliar preoperatorio selectivo, soporte nutricional</li> </ul>
<i>Técnica quirúrgica</i>	<ul style="list-style-type: none"> <li>■ Disminución sangrado intraoperatorio</li> <li>■ Resecciones ahorradoras de parénquima/cirugía en dos tiempos</li> </ul>

**TABLA 3.3.** PRINCIPALES MEDIDAS QUE DEBEN CONSIDERARSE PARA PREVENIR EL RIESGO DE INSUFICIENCIA HEPÁTICA POSTHEPATECTOMÍA

Un factor de suma importancia es la existencia de enfermedad en el parénquima hepático, lo que limita la extensión de las resecciones y la tolerancia a ellas. Así la existencia de cirrosis, fibrosis, esteatosis y daño

hepático asociado a la quimioterapia son factores que el cirujano debe diagnosticar previo a embarcarse a una resección hepática. La importancia radica en que estas patologías determinan una menor reserva funcional hepática y una menor capacidad de regeneración postoperatoria, aumentando la morbimortalidad y la probabilidad de IHPH.

En los pacientes cirróticos la clasificación de Child-Pugh aporta datos iniciales de suma importancia para la selección y categorización de los pacientes. En los pacientes Child A las resecciones pueden extenderse hasta un 50 % del parénquima hepático total, en los Child B hasta un 25 % y en los Child C se proponen métodos endovasculares o percutáneos alternativos a la cirugía.

Más recientemente se ha estudiado MELD como factor pronóstico para en el desarrollo de IHPH. Diversas series demostraron que, en los pacientes cirróticos sometidos a hepatectomía, a mayor MELD presentaban mayor riesgo de presentar IHPH siendo el valor de corte de 9 puntos para algunos trabajos (IHPH 0 % versus 29 %) y de 11 puntos para otros (0 % versus 37,5 %). Incluso CUCCHETTI y col. observaron que, en los pacientes cirróticos sometidos a una resección hepática, el MELD inicial > 11, la resección mayor y el aumento del MELD entre el tercer y quinto día postoperatorio fueron factores independientes para el desarrollo de IHPH.

Una evaluación que no debe dejar de realizarse cuando se planifica una resección hepática mayor es la medición del volumen del hígado remanente futuro (HRF) de acuerdo a la resección planificada y su relación con el peso del paciente y el volumen hepático total.

Los estudios por imágenes transversales (TC y RMI) permiten determinar con precisión el volumen del HRF. El volumen hepático total puede igualmente calcularse con estos estudios o a través de una de las *fórmulas de volumen hepático total teórico (VHTT)*:

$$\text{VHTT (cm}^3\text{)} = 706 \times \text{superficie corporal(m}^2\text{)} + 2.4$$



Más que el volumen absoluto de HRF lo que interesa es la relación de este con el volumen hepático total (HRF/VHT) y con el peso del paciente (HRF/Peso). Si bien no está bien delimitado cuál sería el porcentaje mínimo de HRF que debería quedar después de una resección hepática usualmente se considera seguro dejar por lo menos 25 % del volumen hepático total en pacientes con hígado sano, extendiéndose a > 30 % cuando existe enfermedad hepática (esteatosis, post quimioterapia) y a > 40 % en pacientes cirróticos. El concepto que se obtuvo con las experiencias de donantes vivos para trasplante hepático es que debe existir por lo menos un 0.8 de la relación HRF/peso del paciente.

La ventaja de calcular de esta manera el volumen hepático necesario es que se realiza en forma totalmente independiente del volumen resecado y puede orientar qué pacientes pueden tener, con márgenes de seguridad, una gran resección hepática y en qué pacientes será necesario realizar algún procedimiento a fin de aumentar o preservar el HRF.

En aquellos casos en donde por la evaluación pre o intraoperatoria existen dudas de si la cantidad de parénquima remanente será suficiente, la oclusión portal preoperatoria, ya sea por ligadura o embolización, de la vena porta del área a resecar es hoy una indicación establecida.<sup>[60]</sup> Con estas técnicas se logra una hipertrofia compensatoria del HRF del 10-40 % en 4 a 8 semanas pudiendo posteriormente realizar una resección hepática más segura. Sin embargo, un porcentaje de pacientes no pueden ser resecados con estas estrategias debido a una hipertrofia insuficiente o, más frecuentemente, debido al crecimiento tumoral acelerado tanto en el hígado a resecar como en el parénquima contralateral. Es por ello que antes de realizar una oclusión portal preoperatoria es de suma importancia descartar la presencia de enfermedad en el parénquima a hipertrofiar.

Recientemente se ha desarrollado una nueva estrategia para aumentar el volumen del HRF (y de esta forma reducir la IHPH), denominada ALPPS por su nombre en inglés (*Associated Liver Partition and Portal vein occlusion for Staged hepatectomy*). Esta cirugía en dos tiempos combina en el primer

tiempo la oclusión portal con la transección hepática para completar la hepatectomía en el segundo procedimiento generalmente 7-10 días después. Con esta nueva estrategia se produce una mayor y más rápida hipertrofia del hígado remanente (hasta 200 % en 7-10 días) pudiendo tener una ventaja sobre la oclusión portal en aumentar la proporción de pacientes resecaos R0 por intención de tratamiento. Otra importante ventaja del ALPPS es que permite realizar limpiezas extensas en el HRF durante el primer tiempo quirúrgico permitiendo de esta manera resecaos pacientes con enfermedad múltiple y bilateral. Sin embargo la experiencia con el ALPPS es inicial y no se conocen los resultados oncológicos a largo plazo.

Respecto al procedimiento resectivo, hoy la consigna es realizar resecciones ahorradores de parénquima (resecciones locales y múltiples *versus* resecciones extendidas), con la menor pérdida hemática intraoperatoria recurriendo para ello a maniobras de clampeo vascular y a obtener una presión venosa central menor a 5 cm de agua al iniciar la sección del parénquima.

El tratamiento de la insuficiencia hepática, se limita a corregir las alteraciones metabólicas (acidosis, hipoglucemia), la corrección de las coagulopatías, el tratamiento de la encefalopatía e hipoalbuminemia y la prevención y tratamiento de infecciones asociadas. El objetivo es ganar tiempo para que se logre la regeneración hepática para cubrir las necesidades básicas de masa hepática funcionante. La aplicación de métodos de soporte hepático extracorpóreos es hoy posible, aunque su indicación muy limitada y discutible.

## Referencias bibliográficas

1. SAVAGE AP, MALT RA. Elective and emergency hepatic resection. Determinants of operative mortality and morbidity. *Ann Surg.* 1991;214(6):689-695. [doi:10.1097/0000658-199112000-00008](https://doi.org/10.1097/0000658-199112000-00008)

2. WU M, ZHANG Z. [Prevention and treatment of complications after hepatectomy]. *Zhonghua wai ke za zhi [Chinese Journal of Surgery]*. 2002;40(5):332-335.
3. ISHIKAWA M, YOGITA S, MIYAKE H, FUKUDA Y, HARADA M, WADA D, Tashiro S. Clarification of risk factors for hepatectomy in patients with hepatocellular carcinoma. *Hepatogastroenterol*. 2002;49(48):1625-1631.
4. DESCOTTES B, GLINEUR D, LACHACHI F, VALLEIX D, PAINEAU J, HAMY A, *et al*. Laparoscopic liver resection of benign liver tumors. *Surg Endosc*. 2003;17(1):23-30. doi:10.1007/s00464-002-9047-8
5. DIMICK JB, PRONOVOST PJ, COWAN JA, JR., LIPSETT PA. Postoperative complication rates after hepatic resection in Maryland hospitals. *Arch Surg*. 2003;138(1):41-46.
6. BENZONI E, LORENZIN D, BACCARANI U, ADANI GL, FAVERO A, COJUTTI A, BRESADOLA F, UZZAU A. Resective surgery for liver tumor: a multivariate analysis of causes and risk factors linked to postoperative complications. *HBPD Int*. 2006;5(4):526-33.
7. BENZONI E, MOLARO R, CEDOLINI C, FAVERO A, COJUTTI A, LORENZIN D, INTINI S, ADANI GL, BACCARANI U, BRESADOLA F, UZZACU A. Liver resection for HCC: analysis of causes and risk factors linked to postoperative complications. *Hepatogastroenterol*. 2007;54(73):186-189.
8. MULLEN JT, RIBERO D, REDDY SK, DONADON M, ZORZI D, GAUTAM S, ABDALLA EK, CURLEY SA, CAPUSSOTTI L, CLARY BM, VAUTHEY J-N. Hepatic insufficiency and mortality in 1,059 noncirrhotic patients undergoing major hepatectomy. *J Am Coll Surg*. 2007;204(5):854-862. doi:10.1016/j.jamcollsurg.2006.12.032
9. MCKAY A, YOU I, BIGAM D, LAFRENIERE R, SUTHERLAND F, GHALI W, DIXON E. Impact of surgeon training on outcomes after resective hepatic surgery. *Ann Surg Oncol*. 2008;15(5):1348-1355. doi:10.1245/s10434-008-9838-9
10. FENG ZQ, HUANG ZQ, XU LN, LIU R, ZHANG AQ, HUANG XQ, ZHANG W-Z, DONG J-H. Liver resection for benign hepatic lesions: a retrospective analysis of 827 consecutive cases. *World J Gastroenterol*. 2008;14(47):7247-7251. doi:10.3748/wjg.14.7247
11. TOMUS C, IANCU C, BALA O, GRAUR F, FURCEA L, ZAHARIE F, MOCAN L, VLAD L. [Liver resection for benign hepatic lesion: mortality, morbidity and risk factors for postoperative complications]. *Chirurgia*. 2009;104(3):275-80.
12. CESCONE M, VETRONE G, GRAZI GL, RAMACCIATO G, ERCOLANI G, RAVAIOLI M, DEL GAUDIO M, PINNA AD. Trends in perioperative outcome after hepatic resection: analysis of 1500 consecutive unselected cases over 20 years. *Ann Surg*. 2009;249(6):995-1002. doi:10.1097/SLA.0b013e3181a63c74
13. HUANG ZQ, XU LN, YANG T, ZHANG WZ, HUANG XQ, CAI SW, ZHANG A-Q, FENG Y-Q, ZHOU N-X, DONG J-H. Hepatic resection: an analysis of the impact of operative and perioperative

- factors on morbidity and mortality rates in 2008 consecutive hepatectomy cases. *Chin Med J*. 2009;122(19):2268-2277.
14. MATHUR AK, GHAFERI AA, OSBORNE NH, PAWLIK TM, CAMPBELL DA, ENGLSBE MJ, WELLING TH. Body mass index and adverse perioperative outcomes following hepatic resection. *J Gastrointest Surg*. 2010;14(8):1285-1291. doi:10.1007/s11605-010-1232-9
  15. SATO M, TATEISHI R, YASUNAGA H, HORIGUCHI H, YOSHIDA H, MATSUDA S, KOIKE K. Mortality and morbidity of hepatectomy, radiofrequency ablation, and embolization for hepatocellular carcinoma: a national survey of 54,145 patients. *J Gastroenter*. 2012;47(10):1125-1133. doi:10.1007/s00535-012-0569-0
  16. DAN RG, CRETU OM, MAZILU O, SIMA LV, ILIESCU D, BLIDISEL A, TIRZIU R, ISTODOR A, HUȚ EF. Postoperative morbidity and mortality after liver resection. Retrospective study on 133 patients. *Chirurgia*. 2012;107(6):737-741.
  17. HAGA Y, MIYANARI N, TAKAHASHI T, KOIKE S, KOBAYASHI R, MIZUSAWA H, NAKAMICHI C, GOTO M. Risk factors for catheter-related bloodstream infections in adult hospitalized patients-multicenter cohort study. *Scand J Infect Dis*. 2013;45(10):773-779. doi:10.3109/00365548.2013.807936
  18. O'CONNOR A, HANLY AM, FRANCIS E, KEANE N, MCNAMARA DA. Catheter associated blood stream infections in patients receiving parenteral nutrition: a prospective study of 850 patients. *J Clin Med Res*. 2013;5(1):18-21. doi:10.4021/jocmr1032w
  19. MARIK PE, FLEMMER M, HARRISON W. The risk of catheter-related bloodstream infection with femoral venous catheters as compared to subclavian and internal jugular venous catheters: a systematic review of the literature and meta-analysis. *Crit Care Med*. 2012;40(8):2479-2485. doi:10.1097/CCM.0b013e318255d9bc
  20. AHN SJ, KIM HC, CHUNG JW, AN SB, YIN YH, JAE HJ, PARK JH. Ultrasound and fluoroscopy-guided placement of central venous ports via internal jugular vein: retrospective analysis of 1254 port implantations at a single center. *Korean J Radiol*. 2012;13(3):314-323. doi:10.3348/kjr.2012.13.3.314
  21. NEWMAN N, ISSA A, GREENBERG D, KAPELUSHNIK J, COHEN Z, LEIBOVITZ E. Central venous catheter-associated bloodstream infections. *Pediatr Blood Cancer*. 2012;59(2):410-414. doi:10.1002/pbc.24135
  22. VLADOV N, LUKANOVA T, TAKOROV I, MUTAFCHIYSKI V, VASILEVSKI I, SERGEEV S, ODISSEVA E. Single centre experience with surgical treatment of hilar cholangiocarcinoma. *Chirurgia*. 2013;108(3):299-303.

23. NOBILI C, MARZANO E, OUSSOULTZOGLOU E, ROSSO E, ADDEO P, BACHELLIER P, JAECK D, PESSAUX P. Multivariate analysis of risk factors for pulmonary complications after hepatic resection. *Ann Surg.* 2012;255(3):540-550. doi:10.1097/SLA.0b013e3182485857
24. YANG T, ZHANG J, LU JH, YANG GS, WU MC, YU WF. Risk factors influencing postoperative outcomes of major hepatic resection of hepatocellular carcinoma for patients with underlying liver diseases. *World J Surg.* 2011;35(9):2073-2082. doi:10.1007/s00268-011-1161-0
25. TSUJITA E, YAMASHITA Y, TAKEISHI K, MATSUYAMA A, TSUTSUI S, MATSUDA H, TAKETOMI A, SHIRABE K, ISHIDA T, MAEHARA Y. Subcuticular absorbable suture with subcutaneous drainage system prevents incisional SSI after hepatectomy for hepatocellular carcinoma. *World J Surg.* 2012;36(7):1651-1656. doi:10.1007/s00268-012-1524-1
26. SADAMORI H, YAGI T, SHINOURA S, UMEDA Y, YOSHIDA R, SATOH D, Nobuoka D, Utsumi M, Yoshida K, Fujiwara T. Risk factors for organ/space surgical site infection after hepatectomy for hepatocellular carcinoma in 359 recent cases. *J Hepatobiliary Pancreat Sci.* 2013;20(2):186-196. doi:10.1007/s00534-011-0503-5
27. HARIMOTO N, SHIRABE K, ABE T, YUKAYA T, TSUJITA E, GION T, KAJIYAMA K, NAGAIE T. Prospective randomized controlled trial investigating the type of sutures used during hepatectomy. *World J Gastroenterol.* 2011;17(18):2338-2342. doi:10.3748/wjg.v17.i18.2338
28. SHIBA H, ISHII Y, ISHIDA Y, WAKIYAMA S, SAKAMOTO T, ITO R, GOCHO T, UWAGAWA T, HIROHARA S, KITA Y, MISAWA T, YANAGA K. Assessment of blood-products use as predictor of pulmonary complications and surgical-site infection after hepatectomy for hepatocellular carcinoma. *J Hepatobiliary Pancreat Surg.* 2009;16(1):69-74. doi:10.1007/s00534-008-0006-1
29. HIROKAWA F, HAYASHI M, MIYAMOTO Y, ASAKUMA M, SHIMIZU T, KOMEDA K, INOUE Y, TAKESHITA A, SHIBAYAMA Y, UCHIYAMA K. Surgical outcomes and clinical characteristics of elderly patients undergoing curative hepatectomy for hepatocellular carcinoma. *Journal of gastrointestinal surgery.* *J Gastrointest Surg.* 2013;17(11):1929-1937. doi:10.1007/s11605-013-2324-0
30. GARWOOD RA, SAWYER RG, THOMPSON L, ADAMS RB. Infectious complications after hepatic resection. *Am Surg.* 2004;70(9):787-792.
31. XING X, LI H, LIU WG, XIA SS, CHEN XP. Etiological factors for subphrenic infection after hepatectomy for patients with hepatic malignancy. *Hepatobiliary Pancreat Dis Int.* 2004;3(3):402-405.
32. XING X, WU ZD. The retrospective study on high risk factors of subphrenic infection after hepatectomy. *J Tongji Med Univ.* 1995;15(3):158-161. doi:10.1007/BF02888226

33. BENZONI E, COJUTTI A, LORENZIN D, ADANI GL, BACCARANI U, FAVERO A, ZOMPICCHIATI A, BRESADOLA F, UZZAU A. Liver resective surgery: a multivariate analysis of postoperative outcome and complication. *Langenbeck's Arch Surg.* 2007;392(1):45-54. doi:10.1007/s00423-006-0084-y
34. BENZONI E, LORENZIN D, FAVERO A, ADANI G, BACCARANI U, MOLARO R, ZOMPICCHIATI A, SACCOMANO E, AVELLINI C, BRESADOLA F, UZZAU A. Liver resection for hepatocellular carcinoma: a multivariate analysis of factors associated with improved prognosis. The role of clinical, pathological and surgical related factors. *Tumori.* 2007;93(3):264-268.
35. NYCKOWSKI P, KRAWCZYK M, ZIENIEWICZ K, NAINIGIER B, FRACZEK M, KACKA A, KARWOWSKI A. [Analysis of morbidity risk in patients after liver resection]. *Wiad Lek.* 1997;50(Suppl 1 Pt 2):277-280.
36. SHIMADA M, MATSUMATA T, AKAZAWA K, KAMAKURA T, ITASAKA H, SUGIMACHI K, NOSE Y. Estimation of risk of major complications after hepatic resection. *Am J Surg.* 1994;167(4):399-403. doi:10.1016/0002-9610(94)90124-4
37. FRILLING A, STAVROU GA, MISCHINGER HJ, DE HEMPTINNE B, ROKKJAER M, KLEMPNAUER J, THÖRNE A, GLOOR B, BECKEBAUM S, GHAFAR MFA, BROELSCH CE. Effectiveness of a new carrier-bound fibrin sealant versus argon beamer as haemostatic agent during liver resection: a randomised prospective trial. *Langenbeck's Arch Surg.* 2005;390(2):114-120. doi:10.1007/s00423-005-0543-x
38. YANG T, LI L, ZHONG Q, LAU WY, ZHANG H, HUANG X, YU W-F, SHEN F, LI J-W, WU M-C. Risk factors of hospital mortality after re-laparotomy for post-hepatectomy hemorrhage. *World J Surg.* 2013;37(10):2394-2401. doi:10.1007/s00268-013-2147-x
39. YUAN FS, NG SY, HO KY, LEE SY, CHUNG AY, POOPALALINGAM R. Abnormal coagulation profile after hepatic resection: the effect of chronic hepatic disease and implications for epidural analgesia. *J Clin Anesth.* 2012;24(5):398-403. doi:10.1016/j.jclinane.2011.11.005
40. LAU AW, CHEN CC, WU RS, POON KS. Hypothermia as a cause of coagulopathy during hepatectomy. *Acta Anaesthesiol Taiwan.* :2010;48(2):103-106. doi:10.1016/S1875-4597(10)60023-9
41. SILVA MA, MURALIDHARAN V, MIRZA DF. The management of coagulopathy and blood loss in liver surgery. *Semin Hematol.* 2004;41(1 Suppl 1):132-139. doi:10.1053/j.seminhematol.2003.11.022
42. SINISCALCHI A, BEGLIOMINI B, DE PIETRI L, BRAGLIA V, GAZZI M, MASETTI M, DI BENEDETTO F, PINNA AD, MILLER CM, PASETTO A. Increased prothrombin time and platelet counts in living donor right hepatectomy: implications for epidural anesthesia. *Liver Transpl.* 2004;10(9):1144-1149. doi:10.1002/lt.20235

43. SABATE A, DALMAU A, KOO M, APARICIO I, COSTA M, CONTRERAS L. Coagulopathy management in liver transplantation. *Transplant Proc.* 2012;44(6):1523-1525. doi:10.1016/j.transproceed.2012.05.004
44. KARAKOC D, HAMALOGU E, OZDEMIR A, DOGRUL A, OZENC A. The effect of hepatectomy on coagulation: an evaluation by thromboelastography. *Eur J Gastroenterol Hepatol.* 2010;22(1):43-48. doi:10.1097/MEG.0b013e32832f5bd1
45. MARIETTA M, FACCHINI L, PEDRAZZI P, BUSANI S, TORELLI G. Pathophysiology of bleeding in surgery. *Transplant Proc.* 2006;38(3):812-814. doi:10.1016/j.transproceed.2006.01.047
46. LEE CC, CHAU GY, LUI WY, TSAY SH, KING KL, LOONG CC, HSIA C-Y, WU C-W. Risk factors associated with bile leakage after hepatic resection for hepatocellular carcinoma. *Hepatogastroenterol.* 2005;52(64):1168-1171.
47. SADAMORI H, YAGI T, MATSUDA H, SHINOURA S, UMEDA Y, YOSHIDA R, SATOH D, UTSUMI T, OHNISHI T. Risk factors for major morbidity after hepatectomy for hepatocellular carcinoma in 293 recent cases. *J Hepatobiliary Pancreat Sci.* 2010;17(5):709-718. doi:10.1007/s00534-010-0275-3
48. BHATTACHARIYA S, PULESTON J, DAVIDSON BR, DOOLEY JS. Outcome of early endoscopic biliary drainage in the management of bile leaks after hepatic resection. *Gastrointest Endosc.* 2003;57(4):526-530. doi:10.1067/mge.2003.148
49. YAMASHITA Y, HAMATSU T, RIKIMARU T, TANAKA S, SHIRABE K, SHIMADA M, SUGIMACHI K. Bile leakage after hepatic resection. *Ann Surg.* 2001;233(1):45-50. doi:10.1097/00000658-200101000-00008
50. YOSHIOKA R, SAIURA A, KOGA R, SEKI M, KISHI Y, YAMAMOTO J. Predictive factors for bile leakage after hepatectomy: analysis of 505 consecutive patients. *World J Surg.* 2011;35(8):1898-1903. doi:10.1007/s00268-011-1114-7
51. SADAMORI H, YAGI T, MATSUDA H, SHINOURA S, UMEDA Y, FUJIWARA T. Intractable bile leakage after hepatectomy for hepatocellular carcinoma in 359 recent cases. *Dig Surg.* 2012;29(2):149-56. doi:10.1159/000337313
52. RESNICK L, HERBST JS, RAAB-TRAUB N. Oral hairy leukoplakia. *J Am Acad Dermatol.* 1990;22(6 Pt 2):1278-1282. doi:10.1016/0190-9622(90)70174-g
53. RIBEIRO HS, COSTA WL, JR., DINIZ AL, GODOY AL, HERMAN P, COUDRY RA, BEGNAMI MDFS, MELLO CAL, SILVA MJB, ZURSTRASSEN CE, COIMBRA FJF. Extended preoperative chemotherapy, extent of liver resection and blood transfusion are predictive factors of liver failure following resection of colorectal liver metastasis. *Eur J Surg Oncol.* 2013;39(4):380-385. doi:10.1016/j.ejso.2012.12.020

54. FILICORI F, KEUTGEN XM, ZANELLO M, ERCOLANI G, DI SAVERIO S, SACCHETTI F, PINNA AD, GRAZI GL. Prognostic criteria for postoperative mortality in 170 patients undergoing major right hepatectomy. *Hepatobiliary Pancreat Dis Int.* 2012;11(5):507-512. doi:10.1016/s1499-3872(12)60215-x
55. KAMIYAMA T, NAKANISHI K, YOKOO H, KAMACHI H, TAHARA M, KAKISAKA T, Tsuruga Y, Todo S, Taketomi A. Analysis of the risk factors for early death due to disease recurrence or progression within 1 year after hepatectomy in patients with hepatocellular carcinoma. *World J Surg Oncol.* 2012;10:107. doi:10.1186/1477-7819-10-107
56. REN Z, XU Y, ZHU S. Indocyanine green retention test avoiding liver failure after hepatectomy for hepatolithiasis. *Hepatogastroenterol.* 2012;59(115):782-784. doi:10.5754/hge11453
57. VAN DEN BROEK MA, OLDE DAMINK SW, DEJONG CH, LANG H, MALAGO M, JALAN R, SANER FH. Liver failure after partial hepatic resection: definition, pathophysiology, risk factors and treatment. *Liver Int.* 2008;28(6):767-780. doi:10.1111/j.1478-3231.2008.01777.x
58. HAMMOND JS, GUHA IN, BECKINGHAM IJ, LOBO DN. Prediction, prevention and management of postresection liver failure. *Br J Surg.* 2011;98(9):1188-1200. doi:10.1002/bjs.7630
59. RAHBARI NN, GARDEN OJ, PADBURY R, BROOKE-SMITH M, CRAWFORD M, ADAM R, et al. Posthepatectomy liver failure: a definition and grading by the International Study Group of Liver Surgery (ISGLS). *Surg.* 2011;149(5):713-724. doi:10.1016/j.surg.2010.10.001
60. CASTAING D, GARDEN OJ, BISMUTH H. Segmental liver resection using ultrasound-guided selective portal venous occlusion. *Ann Surg.* 1989;210(1):20-23. doi:10.1097/0000658-198907000-00003



# Resecciones hepáticas por videolaparoscopia

**DR. JUAN PEKOLJ**

Este tópico es de suma actualidad, evolución e interés en los congresos de la especialidad. La primera resección hepática por vía laparoscópica fue realizada por MICHEL GAGNER en 1992 (resección atípica). En 1996, AZAGRA realiza la primera seccionectomía lateral izquierda por laparoscopia y en el año 2000, DANIEL CHERQUI publica la primera cohorte de 30 pacientes demostrando la factibilidad de estas técnicas.

Dentro de los procedimientos quirúrgicos laparoscópicos, las resecciones hepáticas fueron los que más tardaron en desarrollarse por diversas razones: limitación del desarrollo del instrumental específico, dificultades técnicas en el procedimiento y en la hemostasia del parénquima, temores ante las posibles hemorragias y embolia gaseosa, dudas en cuanto aspectos oncológicos en pacientes portadores de tumores malignos, y la resistencia de los referentes quirúrgicos del momento.

Hoy la situación es completamente diferente. Se conocen las ventajas y beneficios de las resecciones hepáticas laparoscópicas para el paciente, el sistema de salud y la comunidad médica. Hoy diversos tipos de estas resecciones son consideradas como patrón oro (*gold standard*) como lo es la seccionectomía lateral izquierda y las resecciones menores periféricas.

¿Qué sucedió para llegar a esta situación actual? Diversos factores fueron responsables, siendo los principales: desarrollo de tecnología específica

(selladores vasculares, y disectores ultrasónicos), desarrollo de habilidades laparoscópicas avanzadas en cirujanos con formación en cirugía hepática abierta, desarrollo de evidencia científica que mostró lo excepcional de la embolia gaseosa por CO<sub>2</sub> con manifestación clínica, demostración de resultados oncológicos equivalentes o mejores a los de la cirugía abierta (no mayor márgenes R1 o implantes en pared abdominal) y, finalmente, el surgimiento de un grupo de referentes quirúrgicos que creyeron y desarrollaron las técnicas laparoscópicas. Se desarrollaron reuniones de consenso con expertos en Louisville en Estados Unidos (2008), en Morioka, Japón (2014) y en Southampton, Reino Unido (2017), a fin de desarrollar información de validez científica. Para consolidar estas técnicas creamos una sociedad específica: la International Laparoscopic Liver Society (ILLS) que este año desarrollará su tercer congreso mundial en Nueva York (los previos fueron en París y Tokio).

En una reciente encuesta que realizamos en Sudamérica pudimos recabar datos de 2.887 resecciones hepáticas laparoscópicas realizadas en 51 centros de referencia. En ella pudimos observar que se está llevando adelante el desarrollo que estas técnicas han tenido en diversas partes del mundo.

En este capítulo describiré los siguientes tópicos:

1. Indicaciones
2. Selección de casos.
3. Selección de pacientes
4. Aspectos técnicos
5. Resultados
6. Ventajas de las resecciones hepáticas laparoscópicas
7. Desventajas de las resecciones hepáticas laparoscópicas
8. Entrenamiento

## 1. Indicaciones

Este tópico ha sido de cambios permanentes y se asoció al desarrollo de evidencias científicas. Así las primeras indicaciones fueron en patología tumoral benigna del hígado que tiene indicaciones de cirugía muy definidas y precisas. Así, *los adenomas, hiperplasia nodular focal y hemangiomas fueron las indicaciones más frecuentes, llegándose a sobreindicar el tratamiento de lesiones innecesarias*. Al desarrollarse experiencias en pacientes con metástasis hepáticas de cáncer colorrectal y demostrarse que no había más resecciones con márgenes comprometidos y que no había mayor incidencia de implantes en las cicatrices de los trócares, las resecciones por patología maligna pasaron a ser la principal indicación. Las ventajas de las resecciones hepáticas por vía laparoscópica en pacientes cirróticos, llevaron a la indicación de este abordaje en pacientes portadores de hepatocarcinoma.

En la actualidad las indicaciones de esta abordaje mini-invasivo se equiparán a los del abordaje abierto, siendo la experiencia del grupo tratante en la actualidad el principal factor para definir el abordaje a emplear. Este hecho explica la amplia variabilidad que puede observarse en las diversas publicaciones nacionales e internacionales en cuanto a la aplicabilidad y otras variables analizadas. En la encuesta realizada a centros que realizan resecciones hepáticas laparoscópica el 57 % de ellas era por patología maligna, siendo las metástasis de cáncer colorrectal la principal indicación. El 43 % de patología benigna incluye tumores benignos, hidatidosis hepática, enfermedad poliquística del hígado y litiasis intrahepática.

## 2. Selección de casos

Aquí el nivel de entrenamiento del equipo quirúrgico toma valor preponderante. Al inicio se definían los segmentos periféricos y alejados («anteriores») de los principales ejes vasculares (II, III, IVB, V y VI) como los ideales para este abordaje. Esto explica que rápidamente la resección de segmento II y III (seccionectomía lateral izquierda) se convirtiera en la primera resección anatómica laparoscópica como *gold standard*.

La extensión de las resecciones también fue un factor considerable en la selección de casos. Así las resecciones menores que incluyen dos segmentos hepáticos como máximo, fueron de rápida aceptación para el abordaje laparoscópico. Las resecciones hepáticas mayores que involucra la resección de tres segmentos o más se presentaba como una limitación a la video laparoscopia. Con el desarrollo de habilidades técnicas esto dejó de serlo.

La reunión de Louisville definió tres categorías de resecciones según la complejidad:

**Categoría I:** resecciones hepáticas atípicas periféricas (resecciones «en cuña», «metastasectomías»).

**Categoría II:** seccionectomía lateral izquierda, segmentectomías anteriores.

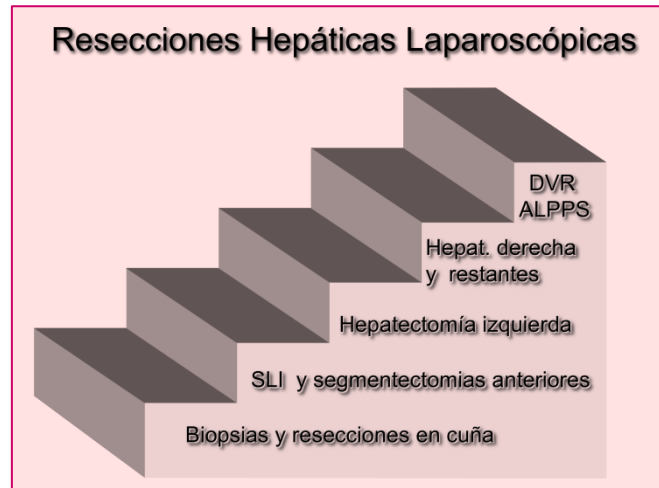
**Categoría III:** resecciones hepáticas mayores y complejas (ALPPS, DVR).

Surgió un grupo de resecciones que, aunque involucran poca monta de tejido parenquimatoso y no ponen en riesgo al paciente de desarrollar una insuficiencia hepática postoperatoria, si con llevan un grado de dificultad intra operatoria mayor con riesgo de hemorragias durante la cirugía lo cual hablaba de mayor riesgo. Así se habló de segmento «posterosuperiores» o difíciles, e incluyen a los segmentos IVb, VII, y VIII. Esto tres segmentos tienen una estrecha relación con las venas suprahepáticas derecha y media en toda su extensión y en la desembocadura en la vena cava inferior. El segmento I o lóbulo caudado, dada su estrecha relación con la vena cava inferior, es considerado un segmento «difícil» aunque la visión que se tiene de el por laparoscopia es magnífica.

Todos estos factores llevan a remarcar que existe una «curva de aprendizaje» en las resecciones hepáticas laparoscópicas, la cual está representada en la **FIGURA 1**.

Dado que el grado de dificultades técnicas se modifica con el desarrollo de experiencia, diversos autores han desarrollado escalas de dificultades, tratando de correlacionar que experiencia debe tener un cirujano para hacer

determinada resección, siendo la escala de Iwate una de las más conocidas y aplicada.



**FIGURA 1.** GRADOS DE COMPLEJIDAD DE LAS RHL. SLI: SECCIONECTOMÍA LATERAL IZQUIERDA, DVR: DONANTE VIVO RELACIONADO, ALPPS: ASSOCIATING LIVER PARTITION AND PORTAL LIGATION FOR STAGED HEPATECTOMY

#### 4. Selección de pacientes

Se realizará de similar manera que para una cirugía hepática abierta en cuanto a enfermedades hepáticas subyacentes y otras comorbilidades. En el caso de resecciones hepáticas laparoscópicas, la posición de Trendelenburg invertido, la disminución de la PVC, el aumento de la presión del neumoperitoneo, y el uso de drogas vasoactivas, conllevan un stress extra al aparato cardiovascular y respiratorio, por lo cual se requiere de una evaluación minuciosa ante comorbilidades en dichos sistemas.

#### 5. Aspectos técnicos

En la actualidad se reconocen cuatro tipos de técnicas que se involucran en el apartado «laparoscópicas» o MIS (*Mini Invasive Surgery*), como las denominan internacionalmente. Ellas son:

- **Totalmente laparoscópicas:** toda la cirugía se realiza por laparoscopia y eventualmente se recurre a una incisión accesoria para extraer la pieza operatoria
- **Mano-asistidas:** en algún momento de la cirugía se realiza una incisión para colocar un dispositivo que permita la introducción de una mano y continuar la cirugía con visión laparoscópica y asistencia de la mano intraabdominal.
- **Híbridas o videoasistidas:** se realiza parte de la cirugía por laparoscopia y luego otra parte de la cirugía se realiza a cielo abierto por una incisión más acotada.
- **Asistidas por robot:** se inicia el acceso por laparoscopia y luego se continúa con tecnología robótica.

El tipo de abordaje se adapta de acuerdo a la experiencia de los equipos tratantes y el grado de dificultad de la lesión.

Respecto a la posición del paciente, muchos autores prefieren la posición francesa ubicándose entre las piernas del paciente, mientras que otros preferimos tener al paciente en decúbito dorsal y trabajar enfrentados a la patología. Para los segmentos posteriores y superiores se recomienda una posición en decúbito lateral intermedio izquierdo.

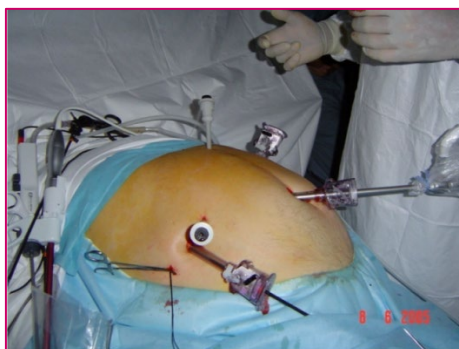


FIGURA 2. DISPOSICIÓN DEL CIRUJANO Y DE LOS TRÓCARES PARA UNA RESECCIÓN HEPÁTICA DERECHA.

LA PINZA DE HALSTED SOSTIENE EL EXTREMO DEL TORNIQUETE PARA LA MANIOBRA DE PRINGLE  
EXTRACORPÓREA

La colocación de los trócares se adaptará al segmento a resear y tipo de resección. En general la disposición de los trócares es en forma de letra L «mirando» para la zona donde está la patología. En las resecciones mayores se recomienda que varios de los trócares sean de 10-12 mm ya que diversos instrumentos tienen ese calibre (mango del CUSA, transductor del ecógrafo, instrumentos como la pinza doble utilidad, los clamps vasculares, etc.) (FIGURA 2).

El control del sangrado durante la cirugía resulta clave y para ello se recurre a cuatro maniobras principales: elevar la presión del neumoperitoneo, posición de Trendelemburg invertido, PVC baja y la maniobra de Pringle.

La elevación de la presión del neumoperitoneo hasta 16 u 18 mmHg permite colapsar las ramas de las venas suprahepáticas disminuyendo el sangrado retrógrado por el parénquima hepático. La posición de Trendelemburg invertido disminuye la presión en la vena cava inferior al tener menor retorno venoso, y por consiguiente se transmite menor presión retrógrada a las venas suprahepáticas. De igual manera actúa una PVC (Presión Venosa Central) menor de 5 mmHg, hecho que ya se describió en las resecciones hepáticas abiertas.

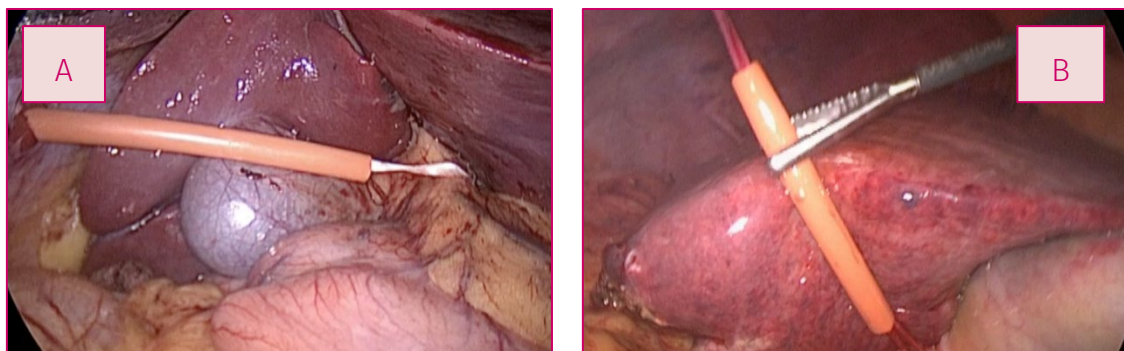


FIGURA 3. MANIOBRA DE PRINGLE POR VÍA LAPAROSCÓPICA. A: INTRACORPÓREA. B: EXTRACORPÓREA

Finalmente, un tema que genera cierta polémica es el uso de la maniobra de Pringle, que mediante un torniquete que rodea al pedículo hepático, clampea en masa a la arteria hepática, a la vena porta y la vía biliar. De esta

manera se obstruye el ingreso de sangre al hígado, y se puede controlar así una hemorragia o evitar el sangrado durante la resección. Se recomienda hacerla de manera intermitente con 15 minutos de clampeo y 5 de descanso. Para esta maniobra se puede dejar el torniquete dentro del abdomen («intracorpóreo») o saliendo por un trócar o la pared abdominal («extracorpóreo») (FIGURA 3). Cada una de ellas tiene sus ventajas y desventajas. Con el desarrollo de experiencia la forma extracorpórea es la de más fácil uso.

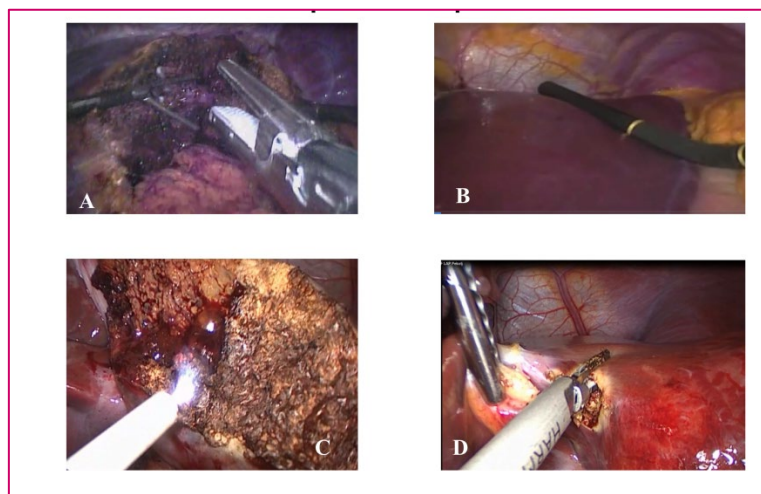
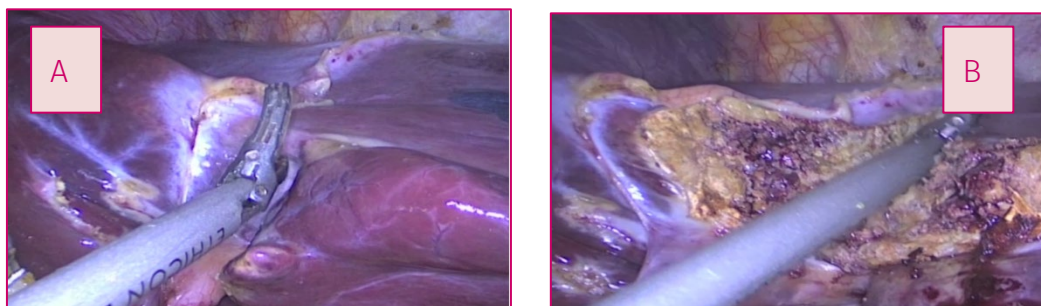
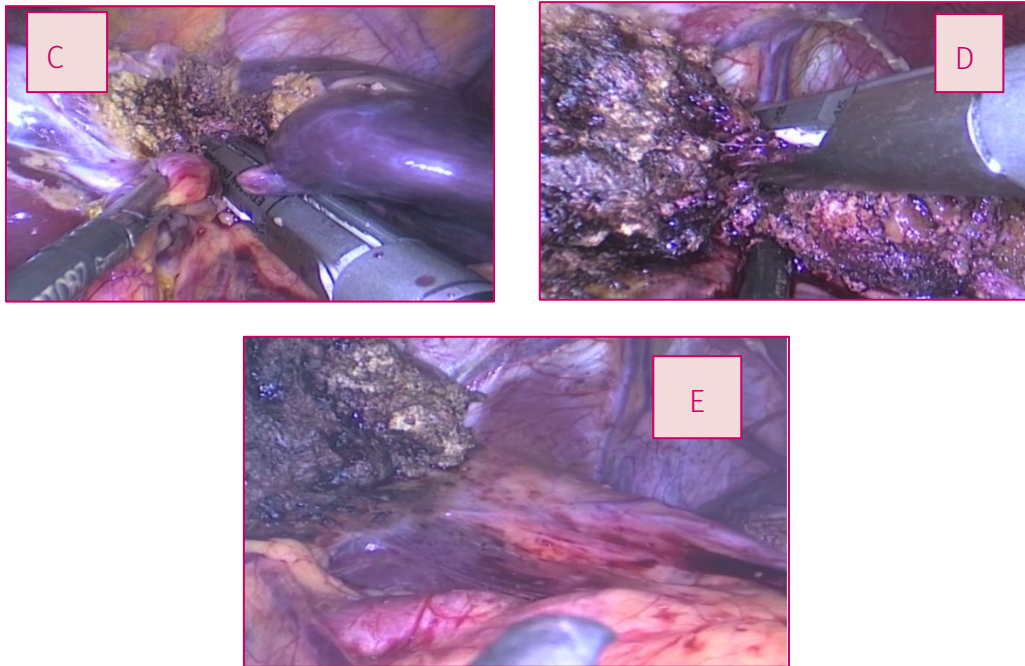


FIGURA 4. HERRAMIENTAS PARA RESECCIONES HEPÁTICA POR LAPAROSCOPIA. A: SUTURAS MECÁNICAS; B: TRANSDUCTOR PARA ECOGRAFÍA INTRAOPERATORIA; C: ELECTROBISTURI CON GAS ARGÓN; D: SELLADOR VASCULAR







**FIGURA 5.** PASOS TÉCNICOS PARA UNA SECCIONECTOMÍA LATERAL IZQUIERDA. A: APERTURA DEL PARÉNQUIMA HEPÁTICO CON SELLADOR VASCULAR; B: PROGRESIÓN DE LA SECCIÓN PARENQUIMATOSA PARALELA A LA INSERCIÓN DEL LIGAMENTO FALCIFORME (A 1 CM ALA DERECHA DE LA VISIÓN EN PANTALLA); C: SECCIÓN DEL PEDÍCULO BILIOVASCULAR DE SEGMENTOS II Y III CON SUTURA MECÁNICA (CARTUCHO «VASCULAR»); D: SECCIÓN DE VENA SUPRAHEPÁTICA IZQUIERDA INTRAPARENQUIMATOSA; E: VISIÓN FINAL DE LA LÍNEA DE SECCIÓN

El tema de mayor controversia se asocia a la sección del parénquima hepático. Hay múltiples instrumentos y técnicas (FIGURA 4). Para resecciones menores y periféricas el uso de selladores vasculares con energía son los más indicados. En resecciones pequeñas y por una cuestión de costos, puede emplearse solamente bisturí monopolar asociado a una cánula de aspiración e irrigación. Para las resecciones mayores se recomienda la combinación de instrumentos como puede ser el disector ultrasónico por cavitación (CUSA) que destruye los hepatocitos y deja indemnes las estructuras vasculares y biliares, con un equipo de hemostasias ya sea un bisturí bipolar o un sellador de vasos. De esta manera el cirujano tiene en cada una de sus manos, un instrumento que se complementa con el otro. Habitualmente un ayudante asiste al cirujano con un dispositivo de aspiración, irrigación y coagulación.

El uso de suturas mecánicas se indica principalmente cuando se debe controlar pedículos vasculo biliares principales ya sea intra o extrahepáticos, así como de las venas suprahepáticas. En la FIGURA 5 se resumen algunos aspectos técnicos referidos.

Otro instrumento de suma utilidad es el transductor para realizar ecografía intraoperatoria. En general son de frecuencia elevada como 7.5 MHz y 10 mms de diámetro. Permite identificar las estructuras vasculares principales, las lesiones tumorales y sus relaciones con los pedículos vasculares. Su aplicación evita los accidentes hemorrágicos severos, los márgenes positivos en la pieza operatoria y dejar lesiones tumorales residuales en el parénquima hepático.

## 6. Resultados

En la actualidad los resultados publicados han demostrados de manera general que las resecciones hepáticas realizadas por vía laparoscópica, se acompañan de una menor morbi-mortalidad perioperatoria que las resecciones realizadas por vía abierta. La efectividad oncológica a corto y largo plazo son equiparables.

El índice de conversión a cirugía abierta es muy variable en las diversas series y en general se asocia a dificultades técnicas y complicaciones hemorrágicas.

La FIGURA 6 resume los resultados de nuestra serie de resecciones hepáticas laparoscópicas.

VARIABLE	SERIE GLOBAL	PERÍODO A N= 24	PERÍODO B N=76	PERIODO C N= 101	TOTAL N= 201
Período	2000-2014	2000-2006	2007 2014	Sep 2014 – Marzo 2019	2000 - 2019
N° de casos	100	24	76	101	201
Aplicabilidad	9%	5,2 %	10,1 %	25,8 %	13,4 %
Patología Benigna	52%	20 (84%)	34 (45%)	35 (35%)	87 (43,2%)
Patología Maligna	48%	4 (16%)	42 (55%)	66 (65%)	114 (56,8%)
Duda diagnóstica	26%	11 (45,8%)	15 (20%)	8 (7,9%)	34 (16,9%)
Resecciones <	89%	23 (95,8%)	74 (87%)	89 (88%)	178 (88,5%)
Resecciones >	11%	1 (4,2%)	11 (13%)	12 (11%)	23 (11,5%)
Conversión	9%	2 (8,3%)	7 (9,2%)	18 (17%)	27 (13,4%)
Morbilidad	9%	1 (4,2%)	8 (10,5%)	11 (10,8%)	20 (9,9%)
Mortalidad	1%	0	1,3%	1 (0,9%)	2 (0,9%)

FIGURA 6. COMPARACIÓN DE LOS RESULTADOS EN TRES PERÍODOS DE NUESTRA SERIE

## 7. Ventajas de las resecciones hepáticas laparoscópicas

Las múltiples publicaciones internacionales generadas en todos los continentes del mundo, y evaluadas en las reuniones de consenso, revisiones sistemáticas y metaanálisis han demostrado diversas ventajas de las resecciones hepáticas laparoscópicas sobre las realizadas a cielo abierto, se trate de resecciones hepáticas menores o mayores.

Está demostrada una menor morbilidad postoperatoria principalmente a nivel de complicaciones respiratorias y de la pared abdominal. Existe un menor índice de sangrado intraoperatorio relacionado a múltiples factores como son el neumoperitoneo, una mejor visión, disección más precisa y uso de clampeo pedicular. Este hecho se acompaña de una menor necesidad de transfusiones intra y postoperatorias.

La rápida movilización del paciente en el postoperatorio característico del abordaje laparoscópico condiciona recuperación más rápida y una estadía hospitalaria más breve y menor necesidad de cuidados en unidades de terapia invasiva.

En los pacientes cirróticos se ha demostrado una menor cantidad de ascitis postoperatoria, condicionada a que, al no seccionarse la pared abdominal en

extensión, no se secciona circulación colateral por lo cual no se incrementa la hipertensión portal y de allí un curso postoperatorio más benigno.

Al generarse menos adherencias postoperatorias, las futuras reoperaciones por recurrencia de la enfermedad neoplásica serán más sencillas.

A todas estas ventajas descritas, se le deben sumar las propias del abordaje laparoscópico ya conocido en otros procedimientos (menor dolor, mejor resultados cosméticos, rápida reinserción laboral, etc.).

## 8. Desventajas de las resecciones hepáticas laparoscópicas

Se han mencionado diversos aspectos considerados como desventajas, tales como la necesidad de entrenamiento específico, un tiempo operatorio más largo, mayor riesgo en las resecciones mayores, riesgos de embolia gaseosa, mayores costos y menor seguridad oncológica.

El entrenamiento específico no es una desventaja, sino que es una condición *sine qua non* común a cualquier procedimiento médico en general y quirúrgico en particular. Sus aspectos se describen en el próximo apartado.

El tiempo operatorio al inicio es más prolongado y forma parte de la «curva de aprendizaje» pero luego se equipara y hasta se abrevia. En el peor de los casos se esta cambiando un tiempo operatorio más prolongado por una estadía hospitalaria más corta. Este hecho se asocia a los costos finales que terminan siendo similares a los de una cirugía abierta, donde los gastos intraoperatorios son mayores, pero los postoperatorios menores lo que finaliza en una equiparación de los costos pero con grandes beneficios para el paciente y el sistema.

Respecto al mayor riesgo en resecciones mayores, este enunciado no se sostiene cuando los cirujanos tienen experiencia en los procedimientos de mayor complejidad.

Diversos estudios confirman la seguridad del abordaje laparoscópico, y la menor incidencia de episodios de embolia gaseosa de significación clínica. El elevado índice de difusión del anhídrido carbónico explica este hallazgo.

Finalmente, la sospecha de una menor seguridad oncológica quedó desterrada frente a los hallazgos de un índice de márgenes positivos e implantes neoplásicos parietales. Una publicación con nivel de evidencia I proveniente de Noruega confirmó el hallazgo de que las resecciones preservadoras de parénquima hepático realizadas por vía laparoscópica, tienen igual efectividad oncológica y menor morbilidad que las realizadas por vía abierta.

## Entrenamiento

El consenso entre las diversas sociedades científicas, recomienda que estas cirugías se realicen en centros de referencia donde se cuenta con experiencia en el manejo de patología hepática, en resecciones hepáticas abiertas y en cirugía laparoscópica de avanzada.

El aprendizaje de las técnicas debe ser de manera progresiva, tutorizada y con prácticas en modelos de simulación. La selección de los casos empleando las escalas de complejidad anteriormente referidas es de suma practicidad. El manejo de procedimientos laparoscópicos de menor complejidad es mandatorio, y eso conduce a un aprendizaje progresivo «paso a paso» como lo muestra la FIGURA 7.

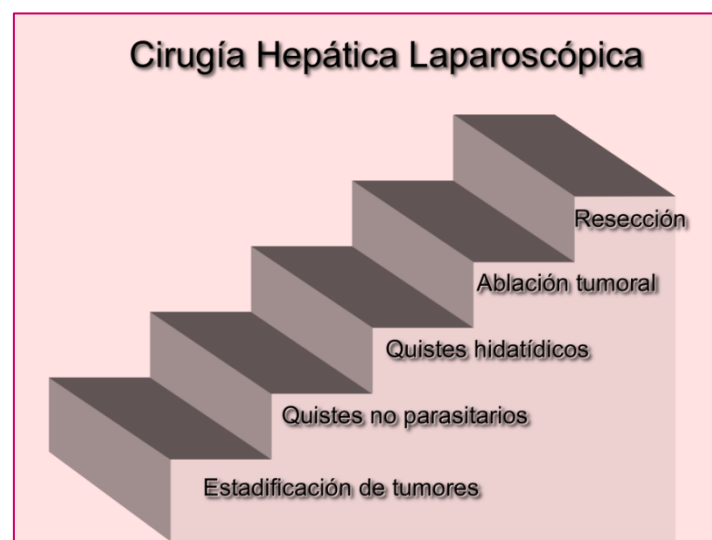


FIGURA 7. EVOLUCIÓN EN COMPLEJIDAD DE LOS PROCEDIMIENTOS HEPÁTICOS POR VÍA LAPAROSCÓPICA

Se habla de «curva de aprendizaje» a la cantidad de casos que necesita contar un cirujano para sentirse comfortable con la práctica y donde se establezca el índice de complicaciones. Por ejemplo, para resecciones hepáticas mayores el número mágico es 50. Cabe remarcar que esta curva de aprendizaje no será armónica, sino que será oscilante y estará relacionada a nuevos casos más complejos que se vayan incorporando a la experiencia.

El aprendizaje sumando diversas experiencias prácticas como cursos *hands on*, cursos intensivos, prácticas en modelos animados e inanimados es de gran utilidad antes de realizar una operación sobre un paciente (FIGURA 8). Las prácticas tutorizadas con cirujanos de más experiencia explican la necesidad que estos procedimientos sean realizados en centros de referencia de cirugía hepática.

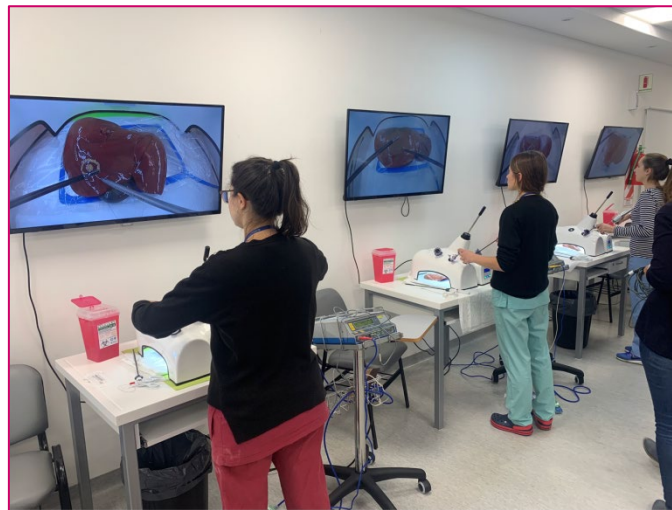

FIGURA 8. APRENDIZAJE DE LAS TÉCNICAS DE RESECCIÓN HEPÁTICA LAPAROSCÓPICA EN MODELOS INANIMADOS VISCERALES

## Resumen

Las resecciones hepáticas por vía laparoscópica son factibles si se cuenta con entrenamiento adecuado, con disponibilidad de instrumental y tecnología específicos, un volumen adecuado de casos clínicos que permita seleccionar los casos más adecuados, y si se cuenta con convicción personal sobre este

abordaje mini invasivo. En patología maligna los resultados oncológicos son equivalentes a los de la cirugía abierta, y aporta una menor morbilidad, ventajas específicas, así como las comunes del abordaje laparoscópico.

Diversos tipos de resecciones hepáticas realizadas por vía laparoscópica ya son consideradas hoy patrón oro.

## Bibliografía recomendada

- ABU HILAL M, ALDRIGHETTI L, DAGHER I, *et al.* The Southampton Consensus Guidelines for Laparoscopic Liver Surgery From indication to implementation. *Ann Surg.* 2018;268(1):11-18. doi:10.1097/SLA.0000000000002524
- FRETLAND A, DAGENBORG V, BJORNELV W, *et al.* Laparoscopic Versus open resection for Colorectal Liver Metastases. The OSLO-COMET Randomized Controlled Trial. *Ann Surg.* 2018;267(2):199-207. doi:10.1097/SLA.0000000000002353
- PEKOLJ J, ALVAREZ F, BIAGIOLA D, *et al.* Totally laparoscopic Mini ALPPS Using a Novel Approach of Laparoscopic-Assisted Transmesenteric Portal Vein Embolization. *J Laparoendosc Adv Surg Tech A.* 2018;28(10):1229-1233. doi:10.1089/lap.2018.0039
- PEKOLJ J, ALVAREZ F, MERLO I, *et al.* Resecciones hepáticas por vía laparoscópica. Indicaciones, aspectos técnicos y resultados. *Rev Argent Cirug.* 2015;107(3):130-137.
- PEKOLJ J, CLARIÁ SANCHEZ R, SALCEDA J, *et al.* Laparoscopic Liver resection: A South American experience with 2887 cases. *World J Surg.* 2020;44(11):3868-3874. doi:10.1007/s00268-020-05646-4
- WAKABAYASHI G, CHERQUI D, GELLER D, *et al.* Recommendations for Laparoscopic Liver Resection. A Report from the Second International Consensus Conference Held in Morioka. *Ann Surg.* 2015;261(4):619-629. doi:10.1097/SLA.0000000000001184

# Estado actual del tratamiento oncológico de las metástasis hepáticas

**DRES. MARÍA ALICIA VERZURA Y JOSÉ MARÍA LASTIRI**

## Introducción

Cuando nos referimos a metástasis hepáticas, abordamos uno de los más grandes desafíos del tratamiento oncológico de hoy en día.

Debe considerarse a las metástasis en el hígado como una de las localizaciones más frecuentes de secundarismo y la principal causa de muerte de los pacientes oncológicos.

Un sinnúmero de tumores pueden afectar al hígado con implicancias fisiopatológicas, terapéuticas y pronósticos totalmente diferentes. Por lo cual, sólo podremos efectuar consideraciones generales acerca del abordaje integral que tal vez sea diferente en casos específicos.

Es bien sabido que existen tumores con una clara predisposición para la afectación del hígado, como es el caso de los melanomas de coroides, que presentan una selectividad especial (sin ser exclusiva) para la afectación hepática, sin conocerse claramente la causa.

En el caso del cáncer de colon, el mecanismo de metastatización se debe al paso de la sangre portal por el hígado que actuaría como un filtro, constituyendo la primera estación, a partir de la cual podría continuar la



cascada metastásica hacia otros órganos. En el caso del cáncer de recto, la situación es más compleja, ya que a la diseminación portal se agrega la que puede generarse a través del plexo venoso de Batson, sorteando en algunas oportunidades el hígado y migrando de forma directa hacia los huesos, pulmones, cerebro, etc.

Existen situaciones en las que la presencia de metástasis hepáticas es poco frecuente, como es el caso del hígado cirrótico, el cual constituye un claro obstáculo a la metastatización, facilitando en su lugar la diseminación peritoneal.

Además de su frecuencia, la presencia de metástasis hepáticas se asocia con un pronóstico desfavorable, y en la mayoría de las veces la causa de muerte de estos pacientes. Sin embargo, no todos los casos implican la misma condición de severidad. Ésta no depende sólo del diagnóstico de base, sino también del volumen de enfermedad, la agresividad histológica, la posibilidad de rescate quirúrgico, el tiempo en el desarrollo de estas metástasis y la respuesta a los tratamientos.

Históricamente la supervivencia de los pacientes con secundarismo hepático era muy escasa. No obstante, gracias a los avances que han surgido en las últimas décadas en estadificación, tratamiento sistémico y/o local, técnica quirúrgica, preparación prequirúrgica y recuperación postoperatoria; las expectativas de supervivencia han mejorado notablemente. Sin dudas, el trabajo multidisciplinario ha impactado en los resultados en términos de supervivencia e incluso curación.

Este cambio esperanzador en la historia natural de esta condición también tiene relación con la evolución que ha habido en los tratamientos, tanto por la mayor disponibilidad de diferentes alternativas, como por la progresiva flexibilidad en sus indicaciones. A su vez, otro punto fundamental es el mayor conocimiento y mejor manejo de las toxicidades relacionadas con ellos, que hacen posible un mejor aprovechamiento.

En relación a la mayor disponibilidad de alternativas de tratamiento, es bien sabido que la posibilidad de recibir la mayor cantidad de ellos se asocia

con una mejor evolución de la enfermedad. Y más aún, si es posible en el marco del tratamiento multimodal.

Para poder analizar los aspectos más importantes relacionados al tratamiento oncológico de las metástasis hepáticas podemos efectuar cuestionamientos que nos permitirán desarrollar el tema con mayor profundidad.

## ¿Cómo es la fisiopatología de las metástasis?

La diseminación metastásica se trata de un proceso que comienza con la transición epitelio-mesenquimal de las células, que les permite evadir al sistema inmune, para luego invadir y colonizar los tejidos adyacentes y distantes. Gracias a esta transición se pierde la interacción célula-célula y célula-membrana basal, las células pierden la forma y la polaridad típica del fenotipo epitelial. Estas células adquieren un fenotipo mesenquimal caracterizado por una alta capacidad invasiva y resistencia a la apoptosis. Una vez que la célula llega al órgano que va a invadir, realiza la transición inversa mesénquima-epitelial.

Luego de entender estos cambios, que explican la capacidad que obtienen las células para salir de su órgano primario, surge la inquietud sobre la selección del órgano que va a invadir. Existen varias teorías que intentan explicar esta pregunta. La primera se remonta al año 1889, de la mano del cirujano inglés **STEPHEN PAGET** que se basó en las observaciones de que el cáncer de mama se expande preferentemente al hígado y no al bazo. Postuló que el cáncer coloniza órganos específicos con una selectividad predeterminada y elaboró una hipótesis llamada «semilla y suelo», en la que describe que las células tumorales (semillas) colonizan aquel órgano (suelo) que es «fértil». Es decir, que la metástasis dependen de las propiedades del microambiente del órgano a colonizar.

En 1930, **JAMES EWING** introdujo la teoría basada en el flujo sanguíneo, que explica que la diseminación metastásica depende únicamente de la dinámica

del flujo sanguíneo. Luego, en 1970, **ISAIAH FILDER** demostró que además del flujo sanguíneo, la colonización exitosa sólo podía ocurrir en ciertos órganos.

Hoy día también sabemos que los tumores tienen capacidad de producir la formación de microambientes en órganos distantes, antes de la llegada de células metastásicas, que favorecen la supervivencia y el crecimiento tumoral. Estos microambientes predeterminados se denominan «nichos pre-metastásicos». Este proceso implica el cambio clonal de las células tumorales, la liberación de factores que secretan estas células, el aumento de la permeabilidad vascular, cambios en las células residentes locales del órgano comprometido y el reclutamiento de células no residentes. Esto explicaría la selectividad para algunos modelos tumorales (como el caso del melanoma de coroides y el cáncer de colon) de invasión metastásica al hígado, y la menor frecuencia de esta afectación en otros casos (como en pacientes con cirrosis hepática en que rara vez se desarrollan metástasis en ese órgano).

### **¿Cuáles son los factores pronósticos?**

Los factores pronósticos son «variables». Es decir, un dato que varía entre uno y otro caso e influencia su evolución. La presencia de metástasis hepáticas no implica siempre la misma gravedad del cuadro. Existen modelos tumorales que se asocian con evoluciones más agresivas, como es el caso de los tumores de páncreas, los gástricos, los melanomas, etc., en que la mayoría de las veces se requieren tratamientos sistémicos para controlar la enfermedad. Y existen otros en que la biología puede ser más benévola, como el cáncer de colon o los tumores neuroendocrinos de bajo grado, en los que se pueden plantear estrategias locales como la resección quirúrgica con intención curativa.

También ciertas características moleculares de estos cánceres se asocian con evoluciones más tórpidas, como los de colon con mutación de BRAF, los de mama tipo triple negativo, los gástricos difusos, entre otros.

El tiempo en que se desarrollan estas lesiones es otro importante indicador pronóstico. El hecho de estar presentes al momento del diagnóstico (metástasis sincrónicas) implica peor evolución, así como su formación (metástasis metacrónicas) a poco tiempo de haber recibido un tratamiento (sea cirugía del tumor primario, o tratamiento sistémico).

No así aquellos casos con un importante intervalo entre la resolución del tumor primario y la aparición de las metástasis hepáticas, los cuales tienen una mejor evolución.

La presencia de lesiones en ambos lóbulos del hígado, aquellas mayores a 3 cm y la existencia en simultáneo de tres metástasis o más, y la asociación con metástasis extrahepáticas se relacionan con peor evolución.

Otros factores que también parecen estar involucrados son el estadio del tumor primario, que cuanto más avanzado implica mayor riesgo, así como la edad de los pacientes, siendo más agresiva la evolución en aquellos más jóvenes, y en algunas oportunidades los marcadores tumorales elevados.

### **¿Cómo estudiamos a los pacientes con metástasis hepáticas?**

Antes de plantear el tratamiento multidisciplinario de pacientes con metástasis hepáticas, es clave conocer la enfermedad en términos de la extensión y severidad, es decir estadificar, sin ignorar que el estadio está determinado en el momento del diagnóstico y no cambia, y nos referimos a estadios progresados. Por ejemplo: un paciente con un cáncer de colon estadio II que desarrolla metástasis, es un paciente que ha progresado a esta situación y no cambia a estadio IV.

Varios métodos por imágenes han sido implicados en el estudio de las lesiones hepáticas, con distintas fortalezas y debilidades, como la ecografía, la tomografía computada (TC), la resonancia nuclear magnética (RNM), y finalmente, la tomografía por emisión de positrones (PET).

Hay aspectos que son fundamentales para el análisis e interpretación de los pacientes con metástasis hepáticas, como son los aspectos morfológicos y biológicos.

El objetivo ideal es conocer:

- tamaño y número de las lesiones
- presencia de enfermedad extrahepática
- conocimiento exhaustivo de la anatomía hepática
- volumen hepático residual si hubiera cirugía
- crecimiento del parénquima luego de maniobras para hipertrofia
- sensibilidad al tratamiento.

El primer aspecto a considerar es que el rédito de cada método varía según la etapa del tratamiento en que el paciente se encuentra. No es lo mismo la evaluación metastásica del hígado antes o después de la quimioterapia.

La ecografía es un método fácil, disponible y con alta sensibilidad en manos entrenadas incluso para las lesiones pequeñas, permitiendo interpretarlas, útil como guía de biopsia y para evaluar la relación con estructuras vasculares, biliares, y lo más importante: su participación durante el acto quirúrgico detectando lesiones insospechadas o pérdidas por efecto del tratamiento, y fundamentalmente como guía en el acto operatorio, con lo que la ubica en un lugar vigente y de privilegio en la estrategia terapéutica.

Cuando hablamos de la TC, nos referimos básicamente a la tomografía *multislice* (preferentemente 64 pistas), con contraste trifásico, caracterizada por su gran resolución, muy útil en la detección de lesiones extrahepáticas, permitiendo evaluar la respuesta al tratamiento, especialmente en hígados no grasos, y finalmente brinda buen detalle anatómico e indiscutible aporte en volumen tumoral y hepático.

En lo que se refiere a la RNM, se caracteriza por su alta resolución de imágenes, permite diferenciar lesiones benignas, caracteriza lesiones post-tratamiento (difusión/perfusión) con muy buen desempeño en hígados grasos,

y debe considerarse la posibilidad de nuevos contrastes y la interpretación molecular de las imágenes (radiómica).

Por último, la tomografía por emisión de positrones (PET), que no es otra cosa que la combinación de imágenes morfológicas de la TC sumadas a las imágenes biológicas de un radiotrazador. Este método cuenta con una elevada capacidad de detección de metástasis hepáticas y extrahepáticas, especialmente en los tumores más agresivos con mayor avidéz por la glucosa (cuando se usa FDG). En modelos como cáncer colorrectal agrega un 30 % más de sensibilidad en detección de enfermedad extrahepática, y permite evaluar la respuesta a la quimioterapia. Debe considerarse que en la actualidad existen radiotrazadores más específicos para detectar otras patologías (Galio-Dota en tumores neuroendocrinos bien diferenciados, Colina o PSMA en cáncer de próstata, etc.).

Cuando un tumor PET (+) responde a las terapéuticas sistémicas pierde rápidamente su avidéz por el radiotrazador, por lo que no resulta superior a la TC convencional en el momento de evaluar la respuesta volumétrica, aunque puede mostrar respuesta biológica.

Es interesante considerar que en muchas oportunidades los métodos pueden comportarse en forma diferente, con lo que su profundo conocimiento nos permitirá obtener el máximo rédito de ellos.

No hay dudas de que cada tipo tumoral se comporta de manera diferente y a su vez los métodos diagnósticos varían su resolución durante las diferentes etapas del tratamiento.

### **¿Deben biopsiarse las metástasis hepáticas?**

Como concepto general estamos en condiciones de afirmar que no deben biopsiarse dado el riesgo de implantes en la cápsula del hígado y sangrado, entre otras posibles complicaciones. Pero no hay dudas de que a veces es la única forma de llegar al diagnóstico de un tumor primario (como es el caso de los colangiocarcinomas, por ejemplo), así como en los de tumores

primarios no conocidos o lesiones que no se comportan como metástasis del tumor conocido o en tratamiento (¿dos neoplasias?).

En algunas oportunidades, la escisión del nódulo resuelve el aspecto diagnóstico con el menor riesgo local, pero esta decisión debe ser tomada en el marco de un ateneo multidisciplinario.

En ciertos casos la laparoscopia nos permite explorar la cavidad abdominal en búsqueda de lesiones sincrónicas, evaluar el hilio hepático y efectuar las biopsias necesarias.

### **¿La biología molecular tiene valor en esta situación?**

Si bien aún no es estándar en todos los casos, puede permitir guiarnos en la aproximación diagnóstica, entender el pronóstico, y lo más importante, decidir estrategias terapéuticas a elegir.

No todas las características moleculares de los diferentes modelos tumorales tienen el mismo peso como factor pronóstico. De ello depende cómo las tomaremos en consideración. Sabemos que muchas de ellas implican una evolución claramente más desfavorable. Así como también en otros casos marcan altas probabilidades de respuesta con ciertos tratamientos sistémicos. Estos datos deben ser tenidos en cuenta a la hora de decidir por un tratamiento local y/o sistémico. Un ejemplo es el caso, como se nombró previamente, de los tumores de colon con mutación de BRAF. Esta característica implica una peor evolución, pero aún no es un dato suficiente para contraindicar una metastasectomía, siempre y cuando no estemos además ante la presencia de los demás factores de mal pronóstico asociados.

Por otro lado, ante la presencia de inestabilidad microsatelital o deficiencia en las proteínas de reparación de los errores del ADN, los llamados tumores inestables, hay evidencia de su gran respuesta con la inmunoterapia. En estos casos, la tasa de respuesta con inhibidores PD-1 y PD-L1 es claramente alta y prolongada, por lo que este tipo de tratamiento sería de elección, frente a

cirugías de rescate, con el fin además de evitar complicaciones relacionadas con estos procedimientos.

Otro caso es el de aquellos tumores de lenta evolución, oligometastásicos, con largas respuestas a los tratamientos instaurados, pero con cierta resistencia en sólo algunas lesiones, por ejemplo a nivel hepático. En este caso, el rescate quirúrgico o el tratamiento local de las lesiones resistentes aporta un beneficio adicional al tratamiento sistémico, sobre todo si se trata de tumores con características moleculares favorables. Sería el caso de los tumores de mama tipo luminal A, los carcinomas renales de células claras, los tumores neuroendocrinos de bajo grado, los adenocarcinomas de colon RAS WT, entre otros.

### **¿Qué opciones terapéuticas hay disponibles?**

Existen distintas opciones, para distintos tipos tumorales y según la etapa evolutiva de la enfermedad. Incluyen desde tratamientos sistémicos (quimioterapia, inmunoterapia, tratamientos biológicos y terapias contra blancos moleculares), tratamientos locales (quimioterapia intra-arterial, quimioembolización, radioembolización, ablación por radiofrecuencia, SBRT), como tratamientos quirúrgicos con sus distintos procedimientos y técnicas (metastasectomía, técnica de ALPPS, trasplante).

El tipo de tratamiento que se elige tiene que ver en parte con el tipo tumoral, por ejemplo en el caso de metástasis hepáticas por cáncer de páncreas, que en la mayoría de las veces se trata de casos muy agresivos y de corta evolución, se suelen tratar con quimioterapia sistémica. En el caso del melanoma, el tratamiento de elección sería la inmunoterapia. En cambio, en el cáncer de colon, la resección quirúrgica otorga francos beneficios adicionales al tratamiento sistémico, en pacientes seleccionados. En los casos en que la enfermedad se encuentre delimitada sólo en el hígado pero no sea posible la cirugía, y su biología sea propicia, se pueden utilizar las técnicas de tratamiento local ya mencionadas.



## ¿Cuáles son las indicaciones del tratamiento quirúrgico?

Existe una clasificación de gran utilidad en la práctica cotidiana, que surgió en el tratamiento de las metástasis hepáticas de cáncer de colon a partir del trabajo de R. ADAM, pero que puede utilizarse también para el resto de los modelos tumorales. Esta clasificación depende de la posibilidad de resección, y presenta tres categorías de pacientes:

- **Fácilmente resecables:** cuando es posible una resección completa sin necesidad de cirugía de alta complejidad, con márgenes de seguridad libres de enfermedad, en ausencia de enfermedad extrahepática u otros factores de mal pronóstico.
- **Probablemente resecables o borderline:** cuando la resección es posible pero con el requerimiento de hepatectomía compleja y/o de alto riesgo (por ejemplo por contacto con estructuras vasculares mayores), o con márgenes de seguridad estrechos, o con un remanente hepático escaso, o en presencia de enfermedad extrahepática resecable.
- **Definitivamente no resecables:** cuando existe extenso compromiso hepático con remanente hepático insuficiente (< 25-30 %), enfermedad extrahepática irresecable o presencia de múltiples sitios metastásicos.

A medida que han pasado los años las indicaciones de resección quirúrgica han evolucionado, siendo en este momento más flexibles y permisivas, lo que va en beneficio de los pacientes, ampliando los recursos terapéuticos que pueden ofrecerse.

En la siguiente tabla se describen los cambios que se han producido en los *criterios de contraindicación de la resección quirúrgica*:

ANTES	AHORA
Cuatro o más metástasis	Insuficiente remanente hepático (< 30 %)
Metástasis extrahepáticas	Metástasis extrahepáticas no resecables
Metástasis en ganglios del pedículo hepático	Metástasis en ganglios a distancia
Margen < 1 cm	Margen: no es contraindicación (se recomienda que sea de al menos 2 mm)
Comorbilidades	Comorbilidades de alto riesgo quirúrgico
Cirugía no R0	Cirugía no R0

Resumiendo: Hoy en día el objetivo es tratar de lograr la resección de toda la enfermedad, preservando la mayor cantidad de parénquima hepático posible. Es decir, importa más lo que queda que la resección en sí, sin poner en riesgo la funcionalidad hepática.

### ¿Cuáles son y cuándo se utilizan los tratamientos neoadyuvantes y adyuvantes?

El tratamiento neoadyuvante es aquel que se utiliza antes de una cirugía, con el fin de disminuir el volumen de enfermedad de manera de hacer posible una resección quirúrgica completa, o menos compleja (el denominado tratamiento de conversión), o que permite mejorar las condiciones clínicas del paciente para poder afrontar una cirugía.

En cambio, el tratamiento adyuvante es aquel que se realiza luego de una cirugía completa, con el fin de reducir el riesgo de recaída de la enfermedad.

Si bien la indicación de este tipo de tratamientos no está aún totalmente estandarizada, existen algunos criterios que se pueden utilizar como guía para decidir su implementación.

Otro concepto es el de quimioterapia perioperatoria es decir antes y después de una cirugía.

Para la neoadyuvancia:

- **Criterios oncológicos:** el tiempo corto al desarrollo de metástasis metacrónicas, la presencia de metástasis sincrónicas, pacientes jóvenes, presencia de otros sitios de metástasis resecables, son todos factores de mal pronóstico y en estos casos se recomienda la realización de tratamiento neoadyuvante.
- **Criterios quirúrgicos:** la presencia de un gran volumen de enfermedad que implica una cirugía compleja, o se prevé un remanente hepático escaso, o la cercanía con las estructuras vasculares mayores también son indicación de neoadyuvancia.

Por otro lado, la respuesta al tratamiento neoadyuvante sirve como una prueba *in situ* de la sensibilidad al tratamiento sistémico, y el logro de la estabilización de la enfermedad o de una respuesta parcial se asocia con una mejor evolución.

Para la adyuvancia:

Si bien tampoco se trata de una indicación estándar, en aquellos pacientes que han sido operados y no habían recibido tratamiento sistémico previo y/o reciente, sobre todo si tienen criterios oncológicos desfavorables asociados a mayor riesgo de recurrencia, y siempre que sus condiciones clínicas lo permitan, se tiende a aconsejar el tratamiento adyuvante para disminuir el riesgo de recaída, y en la medida de lo posible aumentar la supervivencia global.

## ¿La toxicidad de los tratamientos debe ser considerada?

Sabemos que gracias a los avances en los tratamientos sistémicos, muchos tumores que antes se hubieran tratado de forma meramente paliativa, hoy día se tratan con intención curativa. Muchos de ellos que al momento del diagnóstico son irresecables, con los tratamientos se pueden convertir en resecables y potencialmente curables. Pero también debemos tener en cuenta que estos tratamientos pueden acompañarse de ciertas toxicidades, incluidas a nivel hepático, lo que puede limitar en algún punto la posibilidad de tratamiento local.

Es muy importante decidir el número de ciclos de tratamiento que se harán antes de la resección quirúrgica. Se sabe que cuantos más ciclos se llevan a cabo, la posibilidad de hepatotoxicidad es mayor, y esto conlleva a mayor morbilidad postoperatoria. Por ejemplo, según la descripción de [M. KAROUI](#) publicada en *Annals of Surgery* en 2006, en relación a los cánceres de colon, la morbilidad postoperatoria luego de metastasectomía sin previa quimioterapia rondaba en 25 %, con hasta cinco ciclos de tratamiento previo en 30 %, entre seis y nueve ciclos 50 %, y así sucesivamente.

La hepatotoxicidad también depende de la droga en uso. Por ejemplo, el caso del oxaliplatino que produce obstrucción/dilatación sinusoidal, el llamado hígado azul. En este caso, aumenta el riesgo de sangrado y de requerimiento transfusional en el postoperatorio. En cambio, con el irinotecan se produce esteatohepatitis, hígado amarillo. La morbi-mortalidad así como el riesgo de insuficiencia hepática son francamente mayores ante la presencia de esteatohepatitis.

Otras drogas, como los agentes biológicos dentro de los que se incluye el bevacizumab, que tiene efecto antiangiogénico, pueden retrasar la cicatrización y aumentar el riesgo de perforación/dehiscencia, por lo que se recomienda su suspensión 45 días antes y después de una cirugía.

## ¿Cuáles son las técnicas quirúrgicas actuales?

- Cuando las lesiones tienen un diámetro adecuado y la localización no involucra las estructuras vasculares ni biliares mayores, basta con realizar la *resección* de la lesión más un margen de seguridad de tejido sano (que se aconseja no sea menor a 2 mm).
- Cuando se prevé un remanente hepático escaso, previo a la cirugía se puede realizar la *embolización portal*, con el fin de inducir la atrofia de la zona tumoral hepática con la consiguiente hipertrofia del futuro remanente hepático.
- Otra alternativa, cuando el remanente hepático es escaso, es la *asociación de partición hepática y ligadura portal para hepatectomía diferida (ALPPS)*. Se basa en dejar el hemihígado tumoral privado de flujo portal dirigiendo este al hígado a hipertrofiar, y en la prevención de flujo cruzado intraparenquimatoso mediante la transección hepática que maximiza el aumento de volumen en el remanente hepático.
- *Trasplante hepático*: si bien se considera el tratamiento estándar en algunas situaciones puntuales, como el caso de metástasis de tumores neuroendocrinos de bajo grado, en los últimos años se ha estado investigando la posibilidad de ampliar esta indicación, incluyendo a las metástasis colorectales irresecables, considerándose como alternativa de curación en pacientes muy bien seleccionados. La tendencia actual es utilizar la técnica de trasplante con donante vivo, con el aumento consiguiente de la oferta de órganos para trasplantar.

El entrenamiento del cirujano ha permitido hoy en día la posibilidad de efectuar cirugías laparoscópicas y robóticas en pacientes con metástasis hepáticas con resultados similares a las estrategias estándares.

Debe recordarse que el entrenamiento del cirujano es fundamental y no deben efectuarse resecciones hepáticas sin una experiencia adecuada por las lógicas implicancias en términos de complicaciones y pronóstico.

## ¿Cuáles son los tratamientos locales disponibles y cuándo están indicados?

- **Quimioterapia intraarterial:** consiste en la colocación de un catéter en la arteria hepática a través del cual se administra quimioterapia. Si bien su uso no es tan frecuente, su utilidad radica como adyuvancia, luego de resecciones curativas, en presencia de factores pronósticos adversos o como neoadyuvancia en tumores irresecables.
- **Termoablación por radiofrecuencia:** consiste en la colocación dentro del tumor de una aguja que transmite calor y produce la destrucción de la lesión *in situ* por coagulación térmica y desnaturalización proteica. Se puede realizar por punción percutánea, por laparoscopia o por laparotomía. Está indicada en los tumores irresecables por condiciones locales o hígado enfermo, en tumores pequeños y centrales que por su localización condicionan una resección hepática amplia, en recurrencias (especialmente donde el parénquima remanente es escaso y con anatomía alterada) y en pacientes con alto riesgo quirúrgico o que no aceptan la cirugía. Su uso está recomendado cuando existen hasta cuatro lesiones con diámetro no mayor de 4 cm. Se aconseja no utilizarlo en la adyacencia de los pedículos vasculares o biliares. Tiene menor morbimortalidad que la resección quirúrgica, preserva más parénquima sano y es menos costosa.
- **Embolización transarterial con o sin quimioterapia (TACE, transarterial chemoembolization):** es una práctica mínimamente invasiva basada en la administración selectiva de quimioterapia asociada con la embolización de la irrigación vascular del tumor. Se puede utilizar en lesiones irresecables, tanto los primarios de hígado como las metástasis. También se puede indicar ante la adquisición de resistencia a la quimioterapia sistémica.
- **Radioterapia interna selectiva (TARE):** consiste en la aplicación de radiación local utilizando isótopos radiactivos (lipiodol-131 o itrio-90 en microesferas de cristal o resina), administrados selectivamente en el

tumor a través de la arteria hepática. Está contraindicado cuando existe compromiso de la vena porta o hay antecedentes de radioterapia hepática. Se utiliza en pacientes que han progresado a varias líneas de quimioterapia sistémica y que presentan metástasis hepáticas principalmente, sin posibilidad de ser resecaados.

- **Radioterapia estereotáctica (SBRT, stereotactic body radiotherapy):** esta técnica permite la administración selectiva de altas dosis de radioterapia sobre la zona comprometida específicamente, protegiendo al tejido sano circundante y obteniendo mejores tasas de respuesta. Se utiliza ante la presencia de lesiones no resecaables y no tratables por otros métodos.

### ¿Cómo debemos seguir a estos pacientes?

El seguimiento de estos pacientes debe continuar siendo estrecho, dado que siguen teniendo alto riesgo de recaída, aún habiéndose podido operar y logrado cirugía R0. Los dos primeros años son los de mayor riesgo, y en líneas generales, se puede recomendar control con examen físico e imágenes cada tres meses así como con dosaje de marcadores tumorales en los casos en que estén indicados (ejemplo: CEA para cáncer de colon, Ca 15-3 para cáncer de mama). El objetivo de control estrecho es la posibilidad de ofrecer tratamiento rápidamente, sobre todo si se cuenta con una opción potencialmente curativa. Luego de los dos primeros años de control, estos pueden realizarse cada seis meses, hasta completar los cinco años. A posteriori se pueden realizar de forma anual.

### Referencias bibliográficas

- ADAM RB, ALOIA TA, LOYER E, PAWLIK TM, TAOUILI B, *et al.* Selection for hepatic resection of colorectal liver metastases: expert consensus statement. *HPB*. 2013;15(2):91-103. doi:10.1111/j.1477-2574.2012.00557.x

- DE SANTIBAÑES E *et al.* Aplicación de termoablación por radiofrecuencia en el tratamiento de los tumores de hígado. Resultados preliminares. *Rev Argent Cir.* 2005;88(1/2):70-77.
- FENIOUX C, TOURNIGAND C, LUCIANI A, LAURENT A, KEMPF E. Metástasis hepáticas. EMC - Tratado de Medicina. 2020;24(1):1-12. doi:10.1016/s1636-5410(20)43331-8
- MAHADEVAN A, BLANCK O, LANCIANO R, PEDDADA A, SUNDARARAMAN S, D'AMBROSIO D, SHARMA S, PERRY D, KOLKER J, DAVIS J. Stereotactic Body Radiotherapy (SBRT) for liver metastasis – clinical outcomes from the international multi-institutional RSSearch® Patient Registry. *Radiat Oncol.* 2018;13(1):26. doi:10.1186/s13014-018-0969-2
- NORDLINGER B, SORBYE H, GLIMELIUS B, POSTON GJ, SCHLAG PM, ROUGIER P, BECHSTEIN WO, PRIMROSE JN, *et al.* Perioperative chemotherapy with FOLFOX4 and surgery versus surgery alone for resectable liver metastases from colorectal cancer (EORTC Intergroup trial 40983): a randomised controlled trial. *Lancet.* 2008;371(9617):1007-1016. doi:10.1016/S0140-6736(08)60455-9
- PAGET S. The distribution of secondary growths in cancer of the breast. *Lancet.* 1889;133:571-573.
- POWER D, KEMENY NE. Role of Adjuvant Therapy After Resection of Colorectal Cancer Liver Metastases. *J Clin Oncol.* 2010;28(13):2300-2309. doi:10.1200/JCO.2009.26.9340
- PSAILA B, LYDEN D. The metastatic niche: adapting the foreign soil. *Nat Rev Cancer.* 2009;9(4):285-293. doi:10.1038/nrc2621
- SHINDOH J, LOYER EM, KOPETZ S, BOONSIRIKAMCHAI P, MARU DM, *et al.* Optimal morphologic response to preoperative chemotherapy: an alternate outcome end point before resection of hepatic colorectal metastases. *J Clin Oncol.* 2012;30(36):4566-4572. doi:10.1200/JCO.2012.45.2854
- TSAI M-S, SU Y-H, HO M-C, LIANG J-T, CHEN T-P, LAI H-S, LEE P-H. Clinicopathological features and prognosis in resectable synchronous and metachronous colorectal liver metastasis. *Ann Surg Oncol.* 2007;14(2):786-794. doi:10.1245/s10434-006-9215-5
- VAN CUTSEM E, CERVANTES A, ADAM R, SOBRERO A, VAN KRIEKEN JH, ADERKA D, ARANDA AGUILAR E, BARDELLI A, BENSON A, BODOKY G, CIARDIELLO F, D'HOORE A, *et al.* ESMO consensus guidelines for the management of patients with metastatic colorectal cancer. *Ann Oncol.* 2016;27(8):1386-1422. doi:10.1093/annonc/mdw235
- VAN CUTSEM E, NORDLINGER B, ADAM R, KÖHNE C-H, POZZO C, POSTON G, YCHOU M, ROUGIER P, EUROPEAN COLORECTAL METASTASES TREATMENT GROUP. Towards a pan-European consensus on the treatment of patients with colorectal liver metastases. *Eur J Cancer.* 2006;42(14):2212-2221. doi:10.1016/j.ejca.2006.04.012



WANG M, ZHANG J, JI S, SHAO G, ZHAO K, WANG Z, WU A. Transarterial chemoembolisation for breast cancer with liver metastasis: A systematic review. *Breast*. 2017;36:25-30. doi:10.1016/j.breast.2017.09.001

# Tumores del hígado

**DR. JORGE RAÚL DEFELITTO**

## Introducción

El diagnóstico de *masa ocupante hepática (MOH)* determina la *localización en el hígado de diversas formaciones que pueden ser quísticas o sólidas y benignas o malignas*. La clínica determinará, de acuerdo a los antecedentes, examen semiológico y características del hígado, el diagnóstico de orientación.

Actualmente se emplean los métodos de imágenes, que permiten no sólo diferenciar entre formaciones quísticas y sólidas sino también su tamaño, localización, relación con elementos vasculares intrahepáticos y evaluar la capacidad funcional del hígado restante en vistas al volumen y táctica de resección hepática.

Estos métodos de imágenes encuentran MOH en pacientes sin síntomas y que se realizaron el estudio por otra indicación. Estos hallazgos son denominados *incidentalomas* y el 70 % son tumores benignos, siendo el más frecuente el *hemangioma*.

## Objetivos

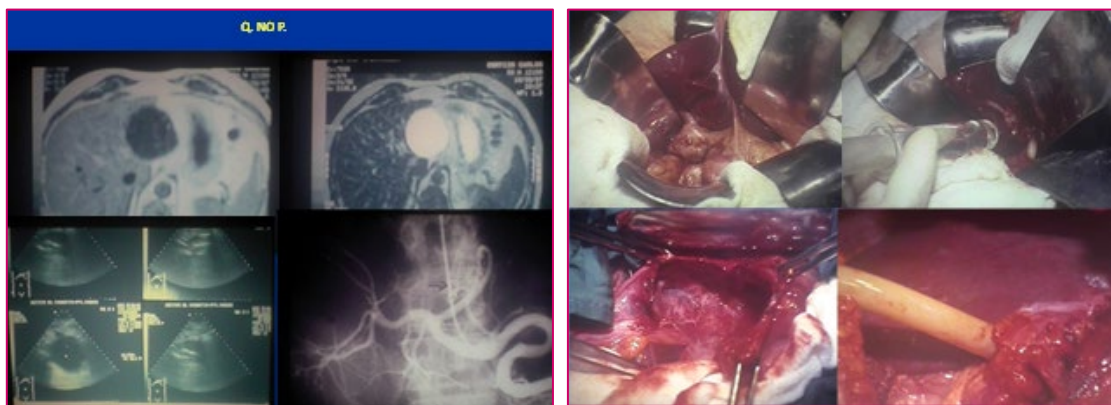
Basados en el diagnóstico de orientación clínico:

Elegir los métodos complementarios de diagnóstico de laboratorio e imágenes.

<p><b>FORMACIONES QUÍSTICAS</b></p>	<ul style="list-style-type: none"> <li>■ Quistes no parasitarios - Enfermedad poliquística</li> <li>■ Enfermedad de Caroli</li> <li>■ Quiste hidaídico</li> <li>■ Cistoadenoma - Cistoadenocarcinoma</li> </ul>
<p><b>FORMACIONES SÓLIDAS BENIGNAS</b></p>	<ul style="list-style-type: none"> <li>■ Hiperplasia nodular focal</li> <li>■ Adenoma</li> <li>■ Hemangioma</li> <li>■ Granulomas</li> </ul>
<p><b>FORMACIONES SÓLIDAS MALIGNAS</b></p>	<ul style="list-style-type: none"> <li>■ Carcinoma hepatocelular</li> <li>■ Hepatoblastoma</li> <li>■ Colangiocarcinoma</li> <li>■ Angiosarcoma</li> <li>■ Hemangioendotelioma</li> <li>■ Cáncer secundario (MTS)</li> </ul>

## Formaciones quísticas

### *Quiste no parasitario del hígado*

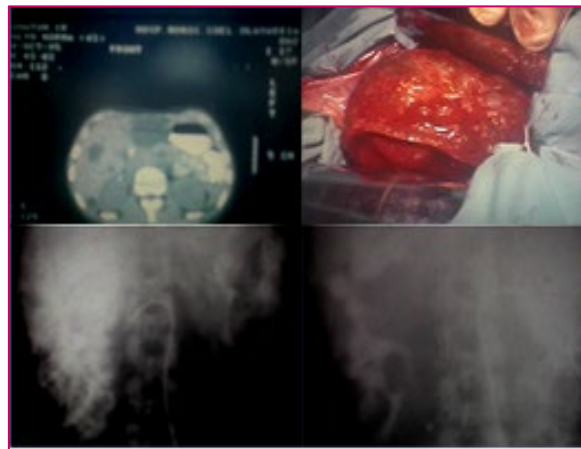


Es una disembrioplastia que se formaría a partir de conductos biliares aberrantes, sin comunicación con el árbol biliar, lo cual la diferencia de la dilatación congénita de las vías biliares intrahepáticas o enfermedad de Caroli. Marcadores tumorales negativos. ECO: anecoicos, redondeados u

ovales. Refuerzo posterior, contorno neto, pared fina. TAC: hiperdensos, redondeados u ovals. No toman contraste.

Tratamiento quirúrgico: destechamiento y electrofulguración del epitelio. Biopsia intraoperatoria en duda diagnóstica o hallazgo de nódulos en la pared, para descartar malignidad.

### *Enfermedad poliquística del hígado*

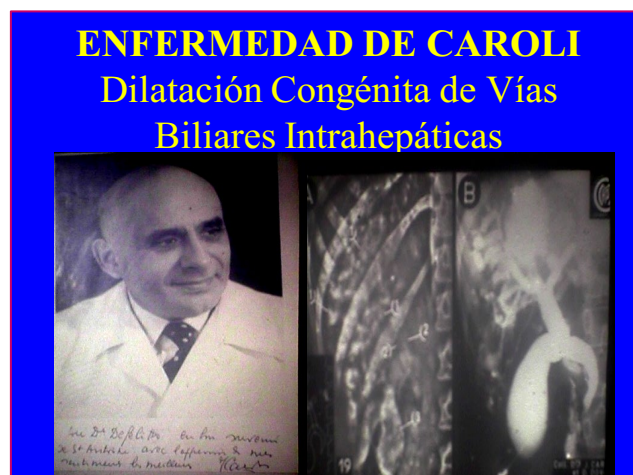

Quistes limpios múltiples (enfermedad poliquística hepática autosómica dominante) asociada en ocasiones a enfermedad poliquística renal y aneurismas del tronco de la arteria basilar. El tipo I de Morino: sintomáticos por gran tamaño (por compresión: saciedad, náuseas, dolor) o complicaciones (hemorragia, infección), pero que tienen abundante parénquima entre los quistes. En general no alteran la función hepática. Se tratan con destechamiento laparoscópico de los más grandes o complicados con buenos resultados. El tipo II: los quistes son múltiples, sin solución de continuidad entre ellos. Generan insuficiencia respiratoria por su volumen. El destechamiento cuando son difusos no alivia y en general empeoran. Si son localizados se tratan con una hepatectomía. Llevan en ocasiones al trasplante renal y hepático.

*Enfermedad de Caroli (dilatación quística congénita de vías biliares intrahepáticas)*

Quiste de dilatación de vía biliar intrahepática que se diagnostican por ECO o colangiografía. La punción muestra un líquido mucinoso. Pueden malignizarse.

Cuando ocupan un segmento o sección, el mejor tratamiento es la resección hepática. Cuando son bilobares se deben tratar con una anastomosis hepaticoyeyunal bilateral, con completa eliminación de litiasis que ocupe los quistes.



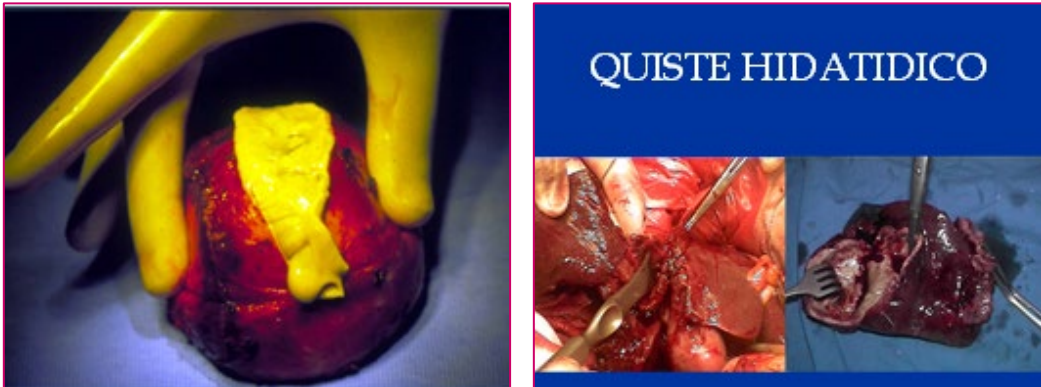
*Cistoadenoma*

Predomina en mujeres entre los 35 y 60 años. Alcanza gran tamaño y es multilocular. Debe extirparse completamente para evitar la recidiva. En la literatura hay casos documentados de transformación maligna.

*Cistoadenocarcinoma*

Irregularidades en la pared del quiste, mamelones o engrosamientos plantean la duda y deben operarse con ecografía intraoperatoria, biopsia por congelación y completa resección con márgenes oncológicos.

## Quiste hidatídico

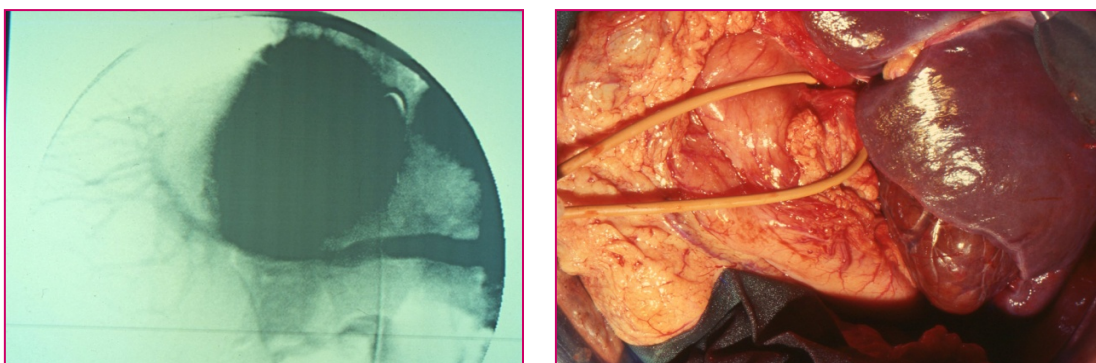


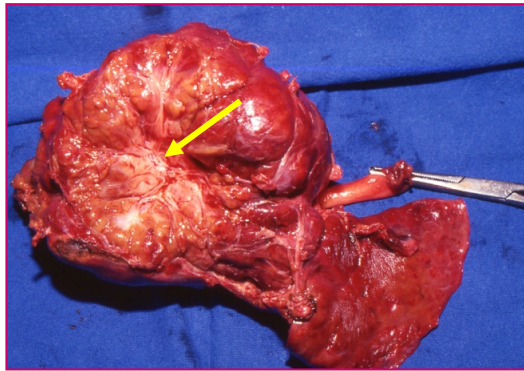
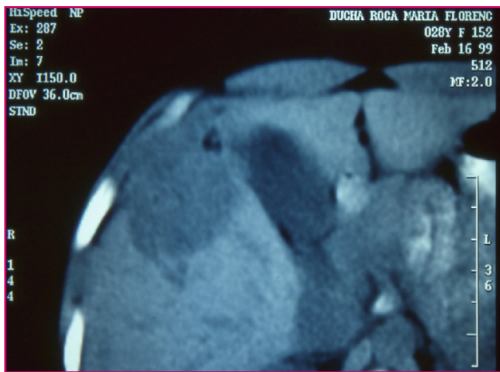
### Formaciones sólidas benignas

#### Hiperplasia nodular focal (HNF)

Nódulos hiperplásicos bien delimitados sin cápsula verdadera. Tienen una zona central cicatrizal (flecha) y numerosos seudolóbulos determinados por tejido fibroso con abundantes infiltrados linfocitarios. Aparecen en hígados no cirróticos pero parecen nódulos de regeneración de la cirrosis. Son generalmente incidentalomas ya que no dan síntomas y pueden crecer rápidamente en la pubertad y embarazo.

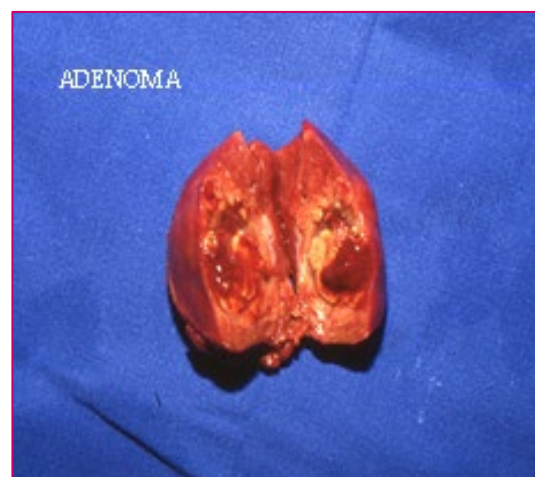
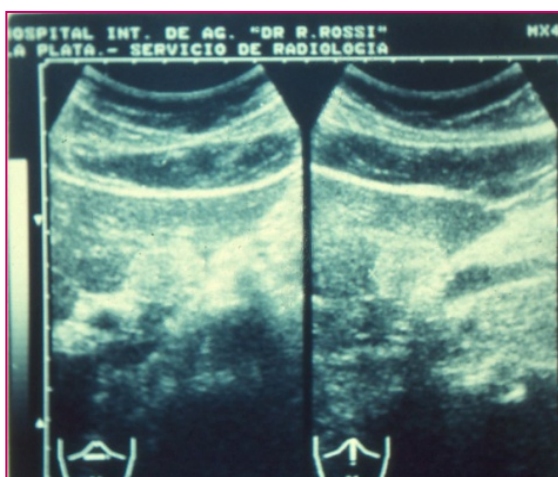
Angiográficamente son hipervascularizados.


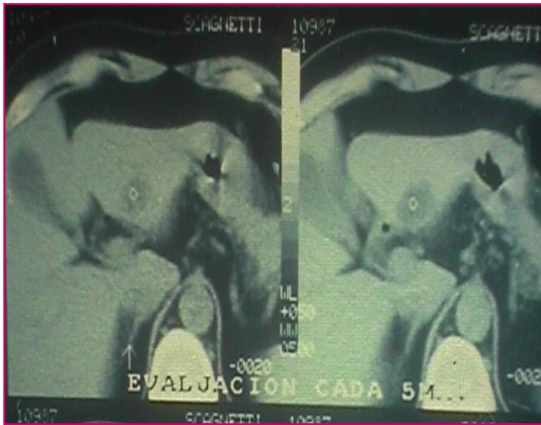




### *Adenoma hepático*

Llamado hepatoma benigno, es más grande y blando que la HNF. No tiene cicatriz central y al corte presenta áreas de necrosis y hemorragia. Es común la «peliosis hepática» (lesiones angiomasas difusas de los capilares sinusoides que se comunican con el sistema venoso suprahepático por intermedio de las venas centrolobulillares). En ocasiones suelen observarse con un color verdoso característico por colestasis localizada. Se presenta como masa palpable con dolor y hemorragia en el 50 % de los casos. Aparecen con frecuencia en mujeres que ingieren anticonceptivos orales y en estos casos es más frecuente la necrosis y ruptura del adenoma, con producción de hemoperitoneo que coincide con períodos de hipervascularización: embarazo, postparto inmediato y período menstrual.





### *Hemangioma*

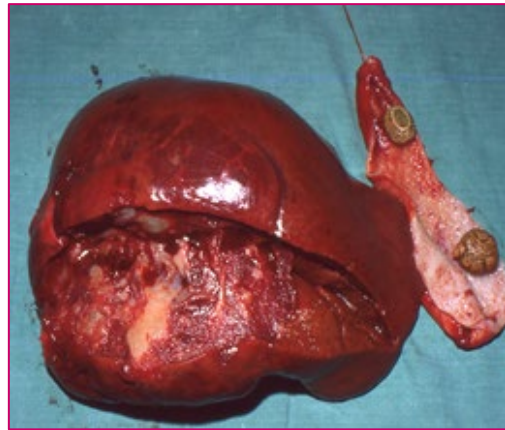
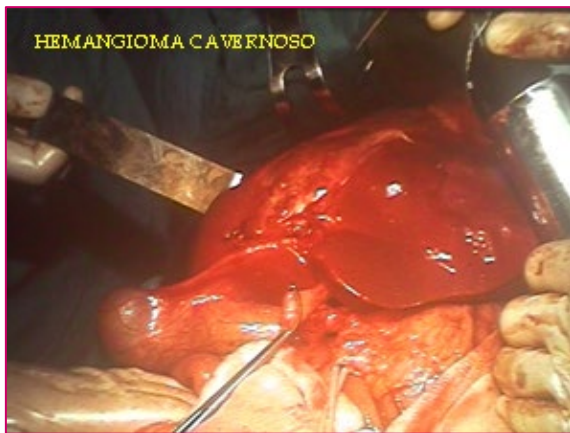
Es la variedad de hamartoma y MOH más frecuente. Es de color rojo o azulado. Predominan en el sexo femenino. No tiene manifestaciones clínicas y aparecen como incidentalomas. Los cavernosos, generalmente únicos, adquieren gran tamaño y en ocasiones se calcifican. Eventualmente pueden dar dolor epigástrico por trombosis o bien romperse en la cavidad peritoneal, provocando un hemoperitoneo grave.

Tratamiento quirúrgico sólo si dan dolor o compresión de vísceras (más frecuente el estómago).

Solo dos indicaciones que pueden indicar una resección o un trasplante:

- a. el *síndrome de Budd-Chiari* como complicación de angiomas gigantes que comprimen las venas suprahepáticas;
- b. el *síndrome de Kasabach-Merrit* que es una coagulación intravascular diseminada (por afibrinogenemia) en algunos angiomas difusos o gigantes.





### *Granulomas*

Tuberculosis, linfomas, toxoplasmosis, etc. En general cuando se indica una hepatectomía en los tumores benignos, se busca la enucleación del tumor, ya que no necesita un margen de seguridad. Actualmente, según la localización pueden resecarse por vía videolaparoscópica.

### *Diagnóstico diferencial*

Debe hacerse, fundamentalmente, entre las hepatomegalias por tumores malignos, benignos y parasitarios.

En los tumores benignos, el aumento del tamaño del hígado puede ser difuso o nodular, pero siempre es una «hepatomegalia aislada» ya que no se acompaña de signos funcionales o generales.

En los parasitarios (hidatidosis), la procedencia del paciente (zona hidatídica), la eosinofilia y, actualmente, el DD5 (test de doble inmunodifusión, banda 5) junto con otros exámenes complementarios (eco-tomografía, tomografía axial computada, angiografía) permiten aclarar el diagnóstico. El diagnóstico diferencial con un absceso hepático resulta difícil cuando el tumor maligno se acompaña de síndrome febril.

	ADENOMA	HIPERPLASIA NODULAR FOCAL (HNF)	HEMANGIOMA	CISTOADENOMA	QUISTES NO PARASITARIOS (ÚNICOS, MÚLTIPLES, PAT.)
<i>Marcadores tumorales</i>	( - )	( - )	( - )	( - )	( - )
<i>ECO</i>	Híper, hipo, isoecogénico Mixto	Homogéneo Mixto	Hiper. ecog. Redondeados, homogéneos y bien limitados  + 4 cm mixtos: hipereco perif. con refuerzo posterior	Formación quística con vegetaciones interiores	Anecoicos, redondeados u ovals. Refuerzo posterior, contorno neto  Pared fina
<i>TAC</i>	Hipodenso Con contraste: hiperdenso	Densidad homogénea	Hipodenso. Con contraste: hiperdenso de periferia a centro y persistencia tardía del contraste. Grandes fibras no toman contraste	Igual Punción: líquido mucinoso	Hiperdensos, redondeados u ovals, no toman contraste
<i>RMI</i>	Hipo señal en T1 Hiperseñal en T2	90 % especificidad Baja sensibilidad Hipointenso en T1, hiperintensa en	Detecta de pequeño tamaño Hipoint. T1, hiperintensa T (patognomónico)		

	ADENOMA	HIPERPLASIA NODULAR FOCAL (HNF)	HEMANGIOMA	CISTOADENOMA	QUISTES NO PARASITARIOS (ÚNICOS, MÚLTIPLES, PAT.)
		T2, sin cápsula periférica Cicatriz central: hipo T1 hiper. creciente T2 (Ojo: parecido a fibrolamelar), con gadolínico realce T1 tardía y prolongada en zona central	Con gadolínico: llenado precoz, lento y centrípeto		
<i>Tratamiento</i>	Resección (hemorragia y transformación en carcinoma hepatocelular)	¿Biopsia? Con «aguja protegida» Resección en duda diagnóstica	Control evolutivo Resección si crece, dolor o comprime vísceras	Resección si aumenta volumen y transformación en cistoadeno-carcinoma	Control, fenestración (dolor y compresión) Alcohol, o cáusticos diag. dif. con quiste hidatídico, ca. primitivo necrosado y cistoadenoma

### *Tumores benignos del hígado*

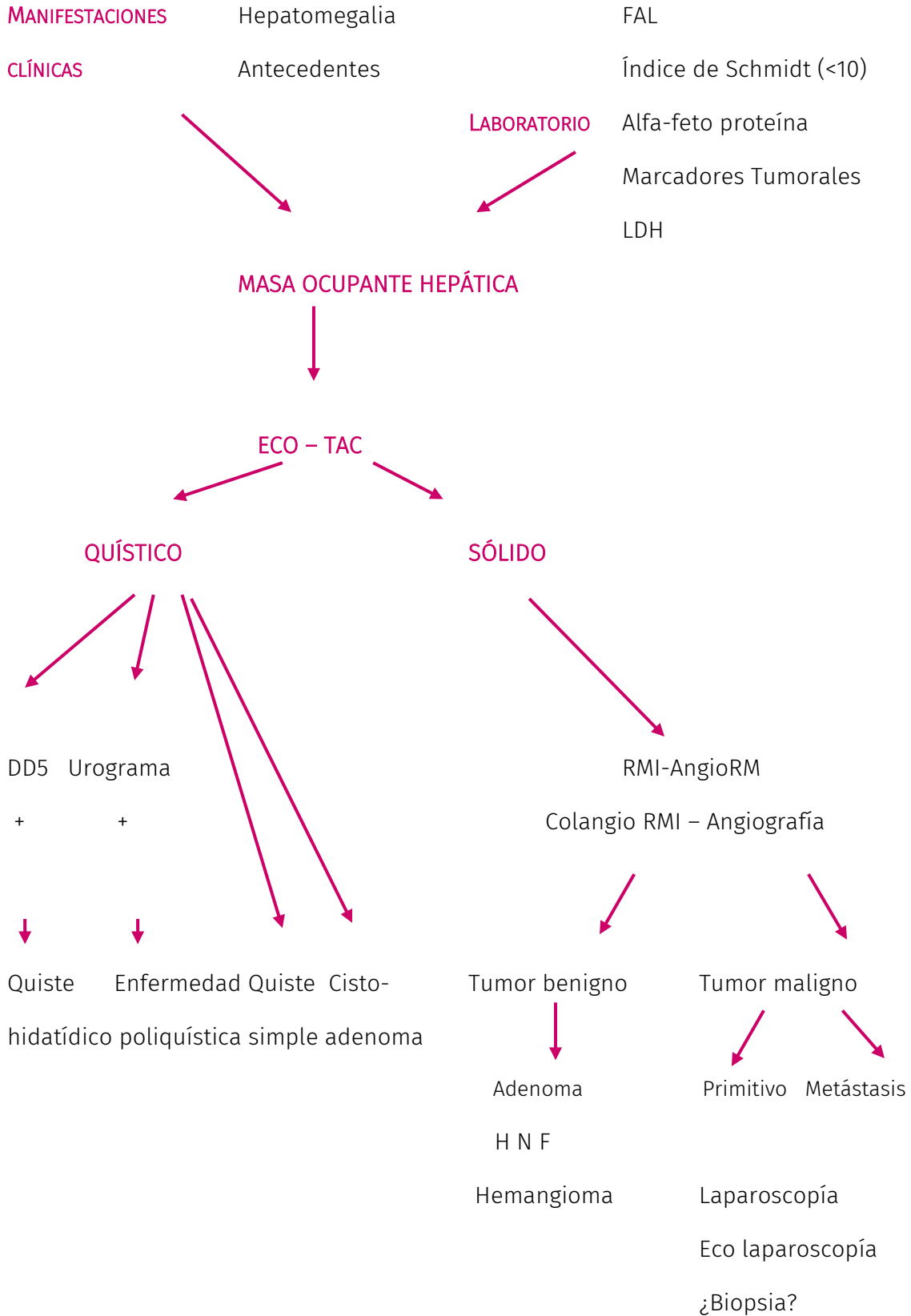
Los tumores benignos que son lesiones diferenciadas, no captan FDG, lo que hace innecesario realizar PET-SCAN.

### *Formaciones sólidas malignas*

En estos casos se debe realizar un diagnóstico sin biopsia hepática, que puede transformar en incurable una lesión potencialmente resecable. La resección de la MOH maligna es el único tratamiento con intento de curación.

### *Conclusión*

En base a los elementos descriptos trataremos de unir en un algoritmo el diagnóstico de MOH (ver en próxima página).



## Métodos complementarios de diagnóstico

### Laboratorio

*Fosfatasa alcalina (FAL)*: es un buen índice de masa ocupante hepática, ya que se eleva en pacientes asintomáticos con hepatograma normal. En caso de duda usar la isoenzima, alfa-1-globulina, que es específica de hígado. También se puede reemplazar por la 5-nucleotidasa fosfatasa, o la  $\gamma$ -glutamyl transferasa. La FAL es rápida y de menor costo. En ausencia de signos clínicos y radiológicos de hipertensión biliar, descartando factores extrahepáticos (ósea), el aumento de esta enzima, con bilirrubinemia normal y leve retención de bromosulfaleína, obliga a pensar en la presencia de masa ocupante hepática.

En los casos de causa hepática investigar con ECO (colestasis hepática y lesión ocupante) y anticuerpos antimitocondriales (cirrosis biliar primaria). En los casos de origen óseo medir niveles de vitamina D. Siempre tener en cuenta: brotes de crecimiento en los adolescentes, el embarazo, las drogas, y los aumentos relacionados con la edad.

Se emplea también en el control postoperatorio de los operados de cáncer de otros órganos, ya que su elevación al detectar MOH hace sospechar la aparición de metástasis. Asimismo en los operados de tumores hepáticos su elevación demuestra recidiva del mismo.

*Fosfatasa alcalina (FA)*: se encuentra en altas concentraciones en el hígado, los huesos, los riñones, el intestino y la placenta. En los adultos, la FA circulante es predominantemente de origen hepático y óseo. Los niveles de FA en suero aumentan durante el embarazo y en el tercer trimestre pueden ser dobles a cuatro veces mayor, como resultado de un aumento fisiológico en FA placentaria.

Por lo tanto, también puede elevarse aisladamente en:

- Brotes de crecimiento en los adolescentes, el embarazo en las mujeres, las drogas y los aumentos relacionados con la edad. Se diferencian del

aumento por causa ósea, por la medición de  $\gamma$ -glutamil transferasa (elevada en causas hepáticas).

- Para los casos de causa hepática investigar con ecografía abdominal (colestasis hepática y lesión ocupante) y anticuerpos antimitocondriales (cirrosis biliar primaria).
- Para los casos de causa ósea investigar: niveles de vitamina D, como en la enfermedad de Paget o brotes de crecimiento en adolescentes.
- Consumo de drogas que aumentan la FAL.
- Puede haber aumento de FAL intestinal en patologías intestinales.
- Aumento de FAL renal en enfermedades renales.

Pueden confundir, cuando aumenta la FAL, tanto del hígado como de los huesos, en los casos de metástasis óseas y hepáticas simultáneas.

*Láctico deshidrogenasa (LDH)*: aumenta progresivamente en el cáncer primitivo del hígado. Más valor para diferenciar una ascitis neoplásica (> 200 mUI) de una cirrótica (< 60 mUI).

*Alfa-feto proteína*: es una globulina sérica que existe normalmente en el feto y que desaparece después del nacimiento. Probablemente su aparición en hepatomas refleje mutaciones genéticas en las células cancerosas. Puede haber falsos negativos y puede ser positiva también en tumores embriogénicos del testículo y ovario, del mismo modo que en cirrosis y hepatitis. Por lo tanto, se le da valor cuando en la inmunodifusión alcanza niveles superiores a 300ng/ml. Además, tiene valor en a) la forma cirrótica del cáncer primitivo; todo cirrótico debe ser seguido con dosajes seriados, ya que la positividad de la alfa feto detecta la aparición del cáncer; b) al estudio previo a una derivación portal, ya que su positividad la contraindica; c) en el seguimiento de pacientes a los que se resecó un hepatoma, ya que la reaparición de valores anormales indica recidiva tumoral; d) en el seguimiento de poblaciones de alto riesgo.

*Bromosulfaleína (BSF):* J. CAROLI llamaba la atención sobre las hepatomegalias sin retención de BSF, que comprendían la mayor parte de los hígados tumorales.

*Alfa 1 globulina:* aumenta aisladamente en los tumores hepáticos.

*Marcadores tumorales, CEA (antígeno carcino-embionario) y CA-19-9:* seguimiento post resección de tumores de colon y recto, páncreas y estómago. Su elevación puede indicar recidiva local; cuando lo hace junto a la FAL se sospecha MTS hepáticas.

*Índice de Schmidt:* se lo obtiene sumando los niveles de TGO +TGP y dividiéndolos por los de glutamato deshidrogenasa (GDH). Normalmente el resultado es menor de 20. En las MOH es menor de 10.

### *Radiología convencional*

No tiene gran valor diagnóstico, pues sólo informa hacia dónde empuja la MOH. La radiología simple destaca las calcificaciones, de frecuente aparición en el quiste hidatídico del hígado.

### *Isótopos radiactivos*

La centelleografía clásica sin marcadores específicos no tiene valor, ya que sólo muestra lagunas dentro del parénquima que pueden deberse a cualquier forma de MOH: tumores benignos o malignos, quistes, granulomas específicos o hematomas.

### *Ecotomografía o ultrasonografía (ECO)*

Permite ubicar rápidamente y sin trastorno para el paciente la ubicación de la MOH y dilucidar si es sólida o quística. Además se emplea para guiar el abordaje percutáneo del hígado para biopsias, radiología contrastada o drenajes. Con ecodoppler se estudia la circulación de los vasos y su invasión, obstrucción o trombosis.



### *Tomografía axial computada (TAC)*

Iguals resultados que con ECO, su interpretación topográfica es más sencilla. Mejora su rendimiento con la TAC helicoidal o espiralada que son equivalentes a la TAC dinámica.

### *Resonancia magnética nuclear (RMN)*

Con sus tres cortes sagital, coronal y axial da una imagen tridimensional de la MOH y sus relaciones vasculares, evitando el empleo de la angiografía. Otras formas que se emplean son la angiorresonancia y la colangiorresonancia siempre que hay ictericia.

### *Angiografía*

Sólo en tumores muy grandes, sobre todo hemangioma cavernoso. Incluye la arteriografía selectiva del tronco celíaco y de la arteria mesentérica superior, portografía de retorno, cavografía (frente y perfil) y suprahepaticografía. Puede reemplazarse con la angioresonancia, si se cuenta con ella. Si se inyecta lipiodol y se realiza el estudio una a dos semanas más tarde, se ve la imagen positiva, ya que el hepatoma capta el lipiodol en sus células. Esta propiedad permite cargar el lipiodol con citostáticos para el tratamiento oncológico. La angiografía facilita la operación, detecta invasión vascular y permite diagnóstico diferencial con procesos benignos en que las arterias están adelgazadas y sus ramas rechazadas. En los malignos aparecen vasos de neoformación, manchas vasculares por comunicación arteriovenosa precoz y amputación e infiltración de vasos. En el cáncer secundario las imágenes pueden ser: a) hipervascularizadas: seminomas, melanomas, cáncer de mama, nesidioblastomas, carcinoides, hipernefroma; b) hipovascularizadas: cáncer del tubo digestivo, páncreas y vías biliares.

### *Laparoscopia*

Se emplea para la estadificación (diagnóstico de MOH, invasión extrahepática, MTS alejadas), biopsia dirigida. Con la eco-laparoscopia se determina lugar, relación con vasos y MOH no detectadas previamente por otros métodos y evita laparotomías innecesarias.

## Biopsia

No en tumores por posibilidad de hemorragia, diseminación, implante, que disminuyen las posibilidades de curabilidad. FORTNER decía que era «innecesaria, insegura y poco confiable». Sólo la realizamos si modifica la táctica terapéutica o en casos de diagnóstico difícil cuando no se intentará un tratamiento quirúrgico con intento de curación. La biopsia no se debe hacer entrando por cavidad libre sino a través del hígado.

Ninguno de estos métodos de orientación permite resolver la cuestión más importante de las MOH: la *resecabilidad*, que sólo la determina la experiencia del cirujano en la laparotomía exploradora.

## Bibliografía de consulta

- DEFELITTO JR, CARIELLO AH, editores. *Cirugía*. La Plata: Ed. Sur; 1999.
- DEL POGGIO P, BUONOCORE M. Cystic tumors of the liver: a practical approach. *World J Gastroenterol*. 2008;14(23):3616-3620. doi:10.3748/wjg.14.3616
- FERRAINA P, ORIA A. *Cirugía de Michans*. Buenos Aires: Ed. El Ateneo; 1997.
- FOSTER JH. Focal nodule hyperplasia, benign tumors, and cysts. In: Bengmark S, Blumgart L (eds.). *Liver surgery*. Edinburgh: Churchill. Livingstone; 1986.
- ISHAK KG, RABIN L. Benign tumors of the liver. *Med Clinics North Am*. 1975;59(4):995-1013. doi:10.1016/s0025-7125(16)31998-8
- SCHNELLDORFER T, TORRES V, ZAKARIA S, ROSEN C, NAGORNEY D. Polycystic liver disease. *Ann Surg*. 2009;250(1):112-118. doi:10.1097/SLA.0b013e3181ad83dc
- SCHWARTZ S, SHIRES T, SPENCER F. *Principios de Cirugía*. 5ª Edición México: Ed. Interamericana-Mc Graw-Hill.

# Carcinoma primario del hígado: hepatocarcinoma (CHC)

**DR. OCTAVIO GIL**

## **Epidemiología**

El *carcinoma hepatocelular* representa el *tumor hepático maligno primario más frecuente (70 a 90 %)*. Corresponde al 6 % de los tumores y es la tercera causa de muerte por cáncer. La mayoría de los pacientes se encuentran infectados por virus C (VHC), virus B (VHB), o padecen una hepatopatía crónica. Las zonas de mayor frecuencia son África y el sudeste de Asia en consonancia con la elevada proporción de virus B y C. Se estima que hay entre 5 a 10 nuevos casos por año en Occidente, ascendiendo de 26 a 37 nuevos casos en África y Asia. En Occidente su frecuencia se va incrementando, fundamentalmente en California donde se ha triplicado en los últimos 20 años. Es la causa de muerte del 0,5 al 2 % en regiones de baja incidencia, y asciende al 20 hasta 40 % en África y Asia. Es más frecuente en el sexo masculino sobre hígado cirrótico en una proporción de 3:1. La incidencia es mayor luego de la sexta década, mientras que aparece entre los 30 y 40 años en África y Asia. Su aparición en edades tempranas se asocia a peor pronóstico. En el 90 % de los casos existe una cirrosis hepática en el momento del diagnóstico. Posiblemente la lesión crónica de los hepatocitos, induce a la hiperplasia lo que aumenta la susceptibilidad al daño cromosómico por factores carcinogénicos, activando proto-oncogenes y/o inhibiendo genes

supresores, permitiendo el desarrollo de líneas celulares con potencial maligno.

Los factores de riesgo se clasifican en:

- a. *elevado*: infección viral por virus B o C y hemocromatosis;
- b. *intermedio*: cirrosis de cualquier etiología fundamentalmente alcohólica; esteatohepatitis no alcohólica (NASH); ingestión de carcinógenos como: dimetilaminoazobenceno, nitrosaminas, aflatoxina y alcaloides del senecio; mutaciones del gen p53, que es un gen supresor de tumores;
- c. *bajo*: enfermedades metabólicas como tirosinemia, porfirias, déficit alfa1 antitripsina.

## Clínica

Muchas veces el enfermo no refiere síntomas y el tumor se encuentra en forma incidental (incidentalomas), generalmente al realizar un estudio ecográfico.

El dolor abdominal es frecuente, localizado en epigastrio e hipocondrio derecho generalmente poco intenso (dolorimiento) y el 85 % de los enfermos se presentan con síntomas inespecíficos como descenso de peso, tumor palpable, anorexia y flatulencia.

No es infrecuente que se manifieste como descompensación de la función hepática en un paciente con cirrosis hepática compensada. Ascitis está presente en la mitad de los casos; es de tipo sanguinolento con alto contenido proteico y la presencia de LDH y CEA elevados. Otros síntomas pueden ser debidos al efecto masa del tumor como ictericia obstructiva o hemoperitoneo por ruptura de nódulos localizados sobre la superficie del hígado; en estos casos el pronóstico es sombrío. Disnea es tardía y es debido a compresión diafragmática o a enfermedad metastásica pulmonar. Fiebre y leucocitosis están presentes cuando el tumor es de gran tamaño y presenta un centro necrótico, recordando a un absceso piógeno. Puede observarse trombosis portal, lo cual incrementa súbitamente la ascitis. Con menor frecuencia se

observan signos paraneoplásicos como: diarrea, hipercalcemia, hipoglucemia, alteraciones cutáneas, ginecomastia dolorosa, hipoglucemia, hipertiroidismo, pseudoporfiria, hiperlipemia.

La enfermedad metastásica pulmonar, ósea o del SNC es una forma poco frecuente de reconocer la enfermedad; debemos sospecharla frente a la presencia de adenopatías supraclaviculares, derrame pleural, disnea, hipertensión pulmonar, dolor costal o lumbar y manifestaciones neurológicas. En regiones endémicas se lo puede detectar con ecografías en combinación con el uso de alfafetoproteína. Esta última es un marcador tumoral muy efectivo para su detección, encontrándose elevado en el 70 al 80 % de los casos. Valores normales de alfafetoproteína no deben exceder los 10 a 20 ng/ml. En aquellos tumores con histología colangiolar asociada al hepatocarcinoma, también puede elevarse el CA19.9. Entre el 2 y 15 % de los casos el CHC asienta en un hígado normal donde el dosaje de alfafetoproteína generalmente es normal.

## Diagnóstico

El diagnóstico del hepatocarcinoma se ha visto facilitado últimamente debido a los avances de las técnicas de imágenes como ecografía, doppler, TAC multicorte y la resonancia magnética, la gammagrafía hepatobiliar. Actualmente, se recomienda seguir a los pacientes con factores de riesgo para desarrollar CHC con ecografía cada seis meses y la determinación de alfafetoproteína que puede presentar falsos positivos. La alfafetoproteína puede estar aumentada en pacientes con hepatitis crónica, sobre todo por VHC, y puede elevarse durante los episodios de hepatonecrosis con ascenso de transaminasas. El objetivo de este seguimiento es detectar estos tumores en estadios tempranos que permitan alternativas terapéuticas con intención curativa.

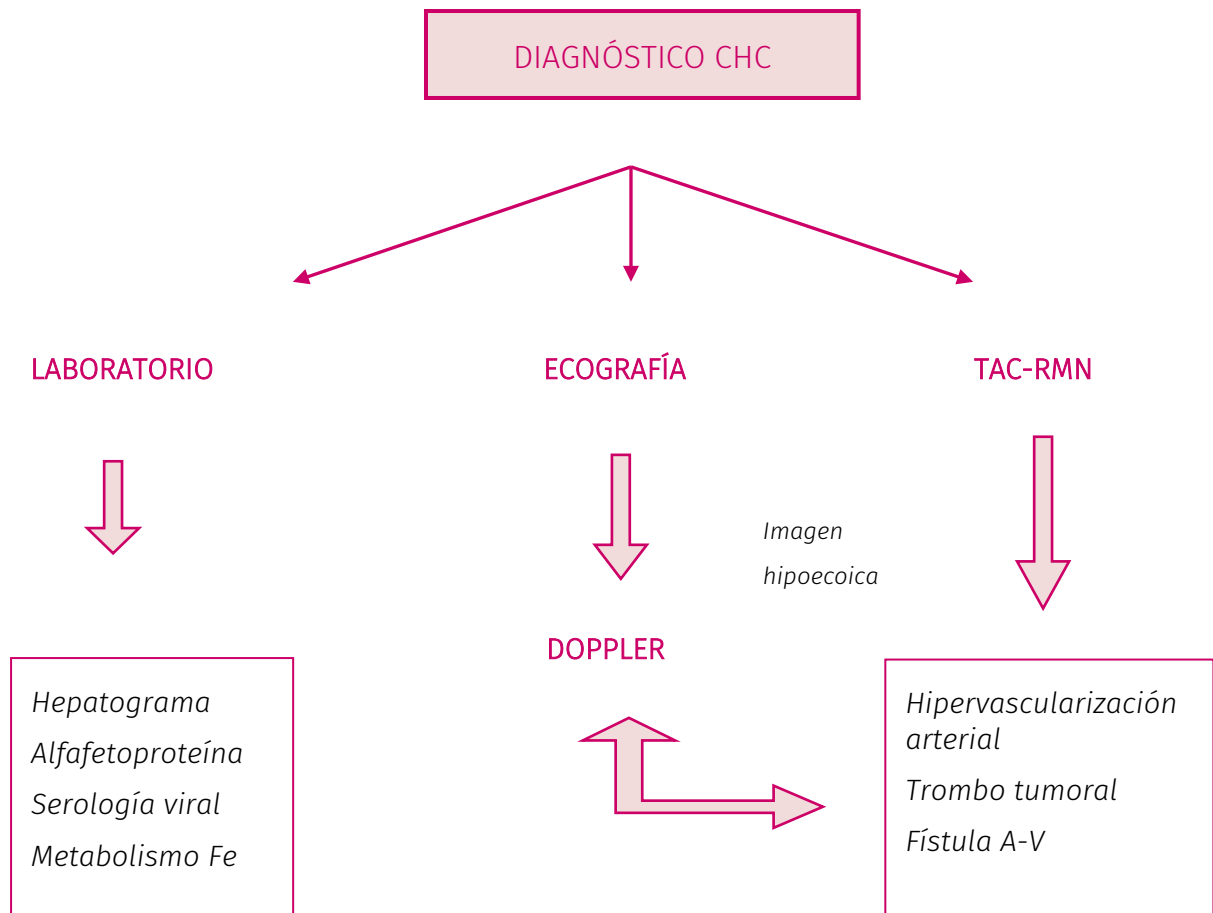


FIGURA 1. ALGORITMO DIAGNÓSTICO EN HEPATOCARCINOMA (CHC)

La ecografía es la técnica no invasiva probablemente más accesible y barata que permite obtener imágenes del hígado de pacientes con patología hepática. El hepatocarcinoma se observa como una lesión generalmente hipoeogénica, aunque cuando alcanzan mayor volumen puede transformarse en iso o hipereogénica. Sin embargo, la sensibilidad de la ecografía para diagnosticar CHC es de 80 a 90 % en lesiones > a 3 cm de diámetro cayendo al 60-80 % en lesiones de 1 cm (FIGURA 2). La utilización de contraste aumenta su sensibilidad así como una nueva técnica denominada «inversión del pulso», que son útiles en el seguimiento de los pacientes con CHC tratados mediante quimioembolización o inyección percutánea de alcohol.

Cuando se sospecha por la ecografía un HCC, la siguiente exploración debería ser un TAC con contraste trifásico (fases arterial, portal y tardía) ya

que al ser tumores muy vascularizados presentan un reforzamiento de la señal en la fase arterial con un lavado rápido en la faz portal que lo diferencia del hemangioma. La sensibilidad alcanza el 90 % (FIGURA 2). También se ha recomendado la utilización de TAC con la administración de lipiodol ultrafluido (angioTAC), fundamentalmente para detectar lesiones multicéntricas, considerando la posibilidad de falsos positivos.

La RNM es una técnica muy sensible, capaz de detectar tumores de menos de 2 cm, diferenciar los nódulos de regeneración, precisar el diagnóstico de hemangioma y de usar contraste que no son nefrotóxicos (gadolinio).

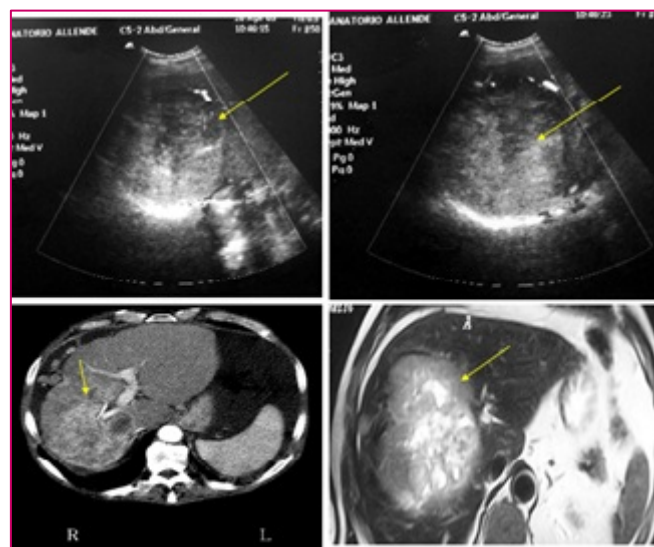


FIGURA 2. CARACTERÍSTICAS DE CHC POR ECOGRAFÍA, TAC Y RNM

Cuando dos de tres técnicas de imagen con contraste sugieren CHC el diagnóstico está confirmado, mientras que en caso de nódulos de tamaño intermedio (1-2 cm), con solamente una técnica de imagen compatible, sería necesaria la realización de una punción biopsia confirmatoria. El estadio tumoral nos va a permitir decidir qué tipo de terapia se le puede ofrecer al paciente (FIGURA 3). En la actualidad se considera que los pacientes T1 y T2 pueden ser candidatos a tratamiento curativo.

<p><b>T1:</b> Nódulo único sin invasión vascular</p> <p><b>T2:</b> Nódulo de 2-5 cm con invasión vascular o 2-3 nódulos &lt; de 5 cm sin IV</p> <p><b>T3:</b> Nódulos múltiples &gt; de 5 cm. Compromiso de rama portal mayor o VSH</p> <p><b>T4:</b> Invasión directa a órganos vecinos. Ruptura directa a peritoneo</p> <p><b>N0:</b> Sin infiltración de ganglios regionales</p> <p><b>N1:</b> Infiltración de ganglios regionales</p> <p><b>M0:</b> Sin metástasis a distancia</p> <p><b>M1:</b> Metástasis a distancia</p>	<p style="text-align: center;"><b>ESTADIOS</b></p> <p><b>I:</b> T1 N0 M0</p> <p><b>II:</b> T2 N0 M0</p> <p><b>IIIa:</b> T3 N0 M0</p> <p><b>IIIb:</b> T4 N0 M0</p> <p><b>IIIc:</b> cualquier T N1 M0</p> <p><b>IV:</b> cualquier T - N + M1</p>
---	--

FIGURA 3. ESTADIFICACIÓN DEL AMERICAN JOINT COMMITTEE ON CANCER (AJCC)

## Biopsia hepática

El diagnóstico de certeza es fundamental para decidir la conducta terapéutica, pero la indicación de la biopsia debería evitarse cuando se plantea la posibilidad de tratamiento quirúrgico; además no debiera utilizarse como el primer recurso diagnóstico ya que no está exenta de riesgos, sobre todo en pacientes con una hepatopatía asociada. Además de la hemorragia, existe la posibilidad de facilitar la propagación del tumor a lo largo del trayecto de la aguja de punción. La biopsia puede estar indicada cuando el diagnóstico no ha sido efectuado por otros métodos. No es infrecuente que la punción con aguja fina resulte insuficiente para el diagnóstico, fundamentalmente en aquellos tumores bien diferenciados. Quizás pueda ser útil para indicar trasplante hepático en pacientes con criterios expandidos (que exceden los criterios de Milán).



## Anatomía patológica

Es un tumor muy vascularizado con gran propensión a la invasión venosa, es blando y friable con zonas de necrosis y hemorragia. Los nódulos pueden ser únicos, múltiples o raramente adopta una forma difusa. Ocasionalmente, pueden ser pediculados. El 80 % presenta una cápsula bien definida, cuya presencia le otorga mejor pronóstico. La presencia de nódulos satélites es frecuente en hígados cirróticos y es un signo de mal pronóstico, al igual que la invasión portal, suprahepática, biliar o de la vena cava. Las células presentan histoarquitectura similar al hepatocito normal.

Las variantes histopatológicas son: trabecular, pseudo glandular, pelioide, gigante celular, sarcomatoide, células claras, fibrolamelar y esclerosante. La forma fibrolamelar asienta sobre hígados generalmente no cirróticos de personas jóvenes de ambos sexos, y no eleva alfafetoproteína. Son lesiones únicas, circunscriptas, separadas en celdas por septos fibrosos, que puede confundirlos en las imágenes con la hiperplasia nodular focal (HNF). La resección y/o trasplante están indicados presentando buen pronóstico.

Son signos de mal pronóstico la invasión vascular, el grado de diferenciación celular, la sobreexpresión de los genes NDRG1 y pRb y el imbalance alélico (FIA).

## Tratamiento

El tratamiento del CHC comprende diferentes variantes: 1) cirugía resectiva; 2) trasplante hepático; 3) tratamiento percutáneo (radiofrecuencia e inyección percutánea de alcohol); 4) quimioembolización; 5) quimioterapia. Sin embargo sólo la resección o el trasplante son considerados tratamientos radicales con intención curativa.

**1. Cirugía resectiva:** se aplica en casos seleccionados, aproximadamente un 30 % de estos tumores son resecables. Son candidatos a resección quirúrgica aquellos pacientes con una función hepática adecuada (clasificación Child-Pugh A) con bilirrubina normal sin signos de hipertensión portal. La decisión

terapéutica se basa en el tamaño y número de lesiones, presencia de enfermedad extrahepática y fundamentalmente en la condición del hígado remanente. Este procedimiento es curativo en un 20 a 30 % de los pacientes con cirrosis y en un 55 a 65 % en enfermos con hígado sano. La supervivencia a 5 años de los pacientes no curados luego de la resección es 50 %, pero la tasa de recidivas es alta, 70 a 80 % (FIGURA 4, 5 y 6).

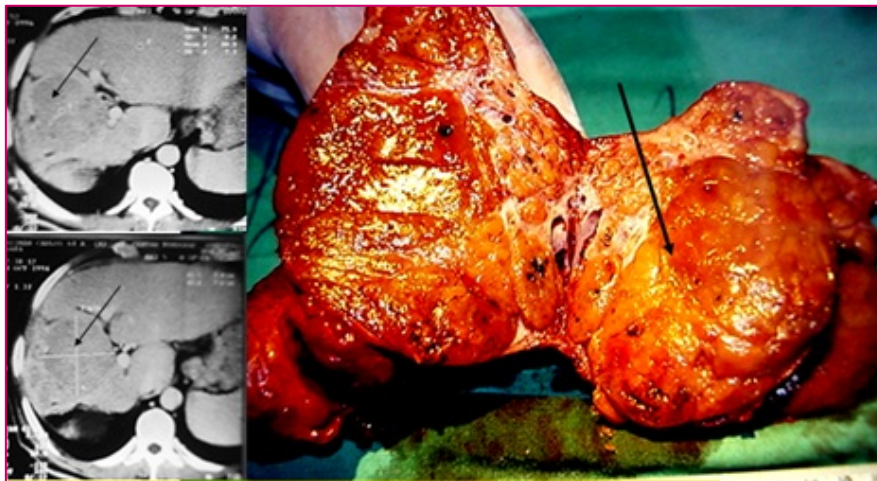


FIGURA 4. HEPATOCARCINOMA + CIRROSIS: RESECCIÓN

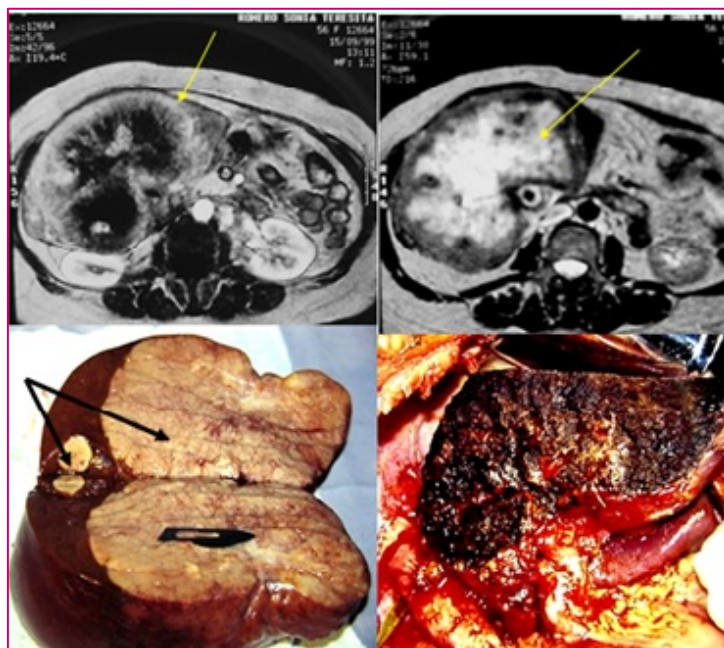


FIGURA 5. HEPATECTOMÍA DERECHA POR CHC CON SATELITOSIS SOBRE HÍGADO SANO

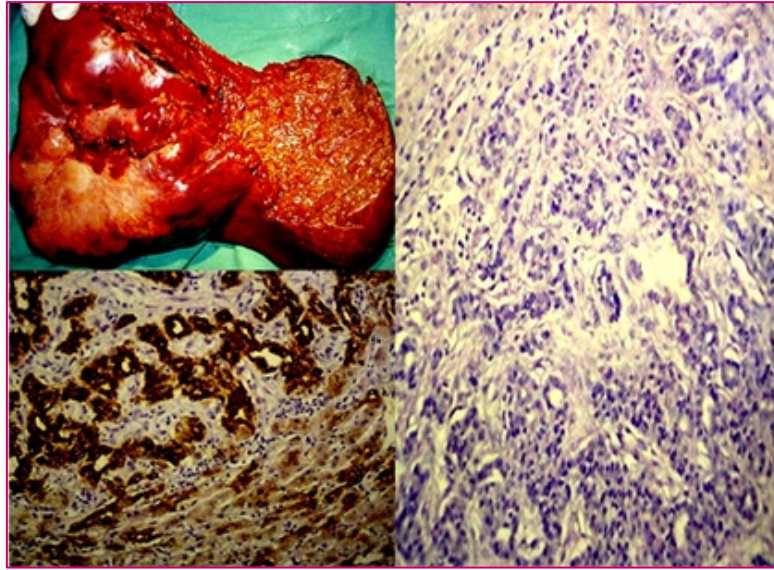


FIGURA 6. TRICRÓMICO DE MASON Y HE EN HEPATOCARCINOMA

La extirpación quirúrgica de los hepatocarcinomas variante fibrolamelar presentan una supervivencia actuarial a los 5 años del 85 al 90 %. En muchos casos el pronóstico alejado depende más del grado de la cirrosis que del tumor mismo. Es de suma utilidad la utilización de ecografía intraoperatoria que brinda información sobre la extensión tumoral, detecta lesiones < de 3 cm y es de utilidad para guiar agujas para toma de biopsia dentro del parénquima hepático. Las contraindicaciones para la resección quirúrgica son: hiperbilirrubinemia, hipertensión portal, enfermedad extrahepática, trombosis del tronco portal y multicentricidad.

**2. Trasplante hepático:** es una excelente opción para pacientes con CHC que asientan sobre hígado cirrótico. Tiene la capacidad no sólo de reseca el tumor, sino también de tratar la enfermedad de base (cirrosis). Los inconvenientes del procedimiento son su alto costo, la falta de donantes cadavéricos y el tiempo de espera en lista que obliga a la utilización de donantes vivos relacionados y la inmunosupresión utilizada para evitar el rechazo, que puede tener efectos deletéreos para un enfermo oncológico. Los mayores índices de curación se logran con pacientes que presentan un tumor < de 5 cm de diámetro o hasta tres nódulos < de 3 cm (criterios de Milán); cuando se cumplen estos criterios la supervivencia a 3 y 5 años es comparable

a los pacientes trasplantados sin hepatocarcinoma. Además, la tasa de recidiva a 5 años cuando se cumplen los criterios de selección no llega al 15 % (FIGURA 7).

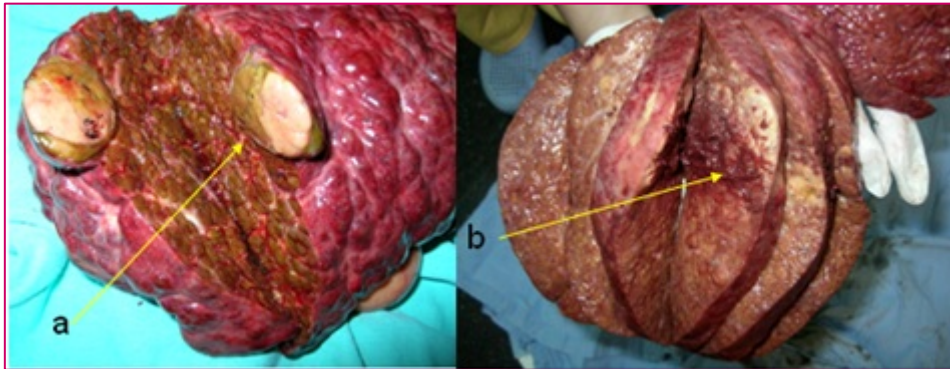


FIGURA 7. TRASPLANTE HEPÁTICO: CIRROSIS ALCOHÓLICA + CHC (A); CIRROSIS POR HEMOCROMATOSIS, CHC QUIMIEMBOLIZADO (B)

Algunos grupos adoptan criterios de selección extendidos donde se aceptan enfermos con un nódulo  $\leq$  a 7 cm o hasta 3 nódulos donde la suma del volumen tumoral no exceda los 8 cm.

**3. Radiofrecuencia:** es una forma de producir necrosis tumoral mediante la aplicación local de calor mediante una aguja conectada a corriente eléctrica alterna de alta frecuencia. La aplicación de radiofrecuencia puede efectuarse por vía percutánea o intraoperatoria (laparoscópica-laparotómica). Debe ser indicada en pacientes Child-Pugh A o B con nódulos que no superen los 5 cm de diámetro. Puede requerir más de una sesión y la aguja tiene alto costo. Puede ser utilizada como tratamiento puente hasta el trasplante hepático.

**4. Alcoholización:** procedimiento de bajo costo que consiste en la inyección de etanol dentro del tumor, guiado por ecografía. Puede requerir varias sesiones para que el tratamiento sea efectivo. Los mejores resultados se obtienen cuando el tamaño tumoral no supera los 5 cm, el número de nódulos no sea mayor a 3 y cuando presentan una capsula fibrosa bien constituida.

**5. Quimioembolización:** se realiza por infusión intrarterial, combinando la isquemia como consecuencia de la obstrucción de la arteria hepática o sus

ramas, con la infusión de un contraste liposoluble con afinidad por la célula tumoral (lipiodol), asociado a un agente quimioterápico específico, generalmente doxorubicina o cisplatino, seguida de la embolización de la arteria por medio de fragmentos de gelatina. La exposición a la droga es mayor y los efectos tóxicos sistémicos son menores. Resulta esencial la permeabilidad de la vena porta, para evitar la completa desvascularización del hígado. Es de utilidad para paliar pacientes portadores de tumores multicéntricos o como tratamiento puente antes de trasplante hepático mientras el paciente espera en lista. Antes de indicar esta terapéutica, se debe estadificar al paciente, para descartar enfermedad a distancia.

**6. Quimioterapia:** su utilidad es limitada, es necesario tener en cuenta diversos factores como el grado de enfermedad hepática, el estado general del paciente, la presencia de enfermedad extrahepática y la variante histológica. Las drogas generalmente utilizadas son doxorubicina, 5-fluoruracilo, interferon, adriplastina, y cisplatino. La adyuvancia luego de cirugía resectiva es controversial, no habiéndose demostrado alta efectividad. La utilización de quimioterapia regional a través de un catéter colocado en la arteria gastroduodenal parece disminuir el índice de recidiva. Últimamente la utilización de un nuevo agente —sorafenib— mejora los resultados cuando se aplica en enfermedad avanzada, prolongando la sobrevida.

## **Hepatocolangiocarcinoma (HCC)**

Menos del 5 % de los tumores primarios tienen la característica de células hepáticas y diferenciación de conductos biliares dentro del mismo tumor. La asociación con cirrosis es común. El pronóstico y el tratamiento son similares al CHC.

## **Hepatoblastoma**

Representa el tumor hepático más frecuente en los niños (40 %). Es infrecuente después de los 3 años, predominando en el sexo masculino, 2:1.

Excepcionalmente han sido reportados casos en pacientes adultos. Se presenta como una masa abdominal, y en un 5 % de los casos se asocia con alguna anomalía congénita. Se pueden observar calcificaciones en la radiología simple, y cursan en un 90 % de los casos con títulos de alfa-fetoproteína muy elevados. Macroscópicamente, son masas generalmente solitarias, blandas, lobuladas de gran tamaño, parcialmente encapsuladas. Las hemorragias y necrosis en su interior son muy frecuentes. Microscópicamente, pueden ser clasificados como epiteliales, epiteliales-mesenquimáticos y anaplásicos. Debe efectuarse el diagnóstico diferencial, con el tumor de Wilms, y con los sarcomas puros del hígado. El tratamiento se basa en la resección. Esto se puede lograr actualmente en el 75 % de los casos con supervivencias a cinco años superiores al 50 %. La neoadyuvancia o quimioterapia preoperatoria ha permitido reseca lesiones previamente irresecables. El sitio más frecuente de metástasis son los ganglios regionales y el pulmón. El tipo epitelial con preponderancia fetal va asociado al mejor pronóstico, mientras que las variantes anaplásicas, tienen el mayor índice de recidiva.

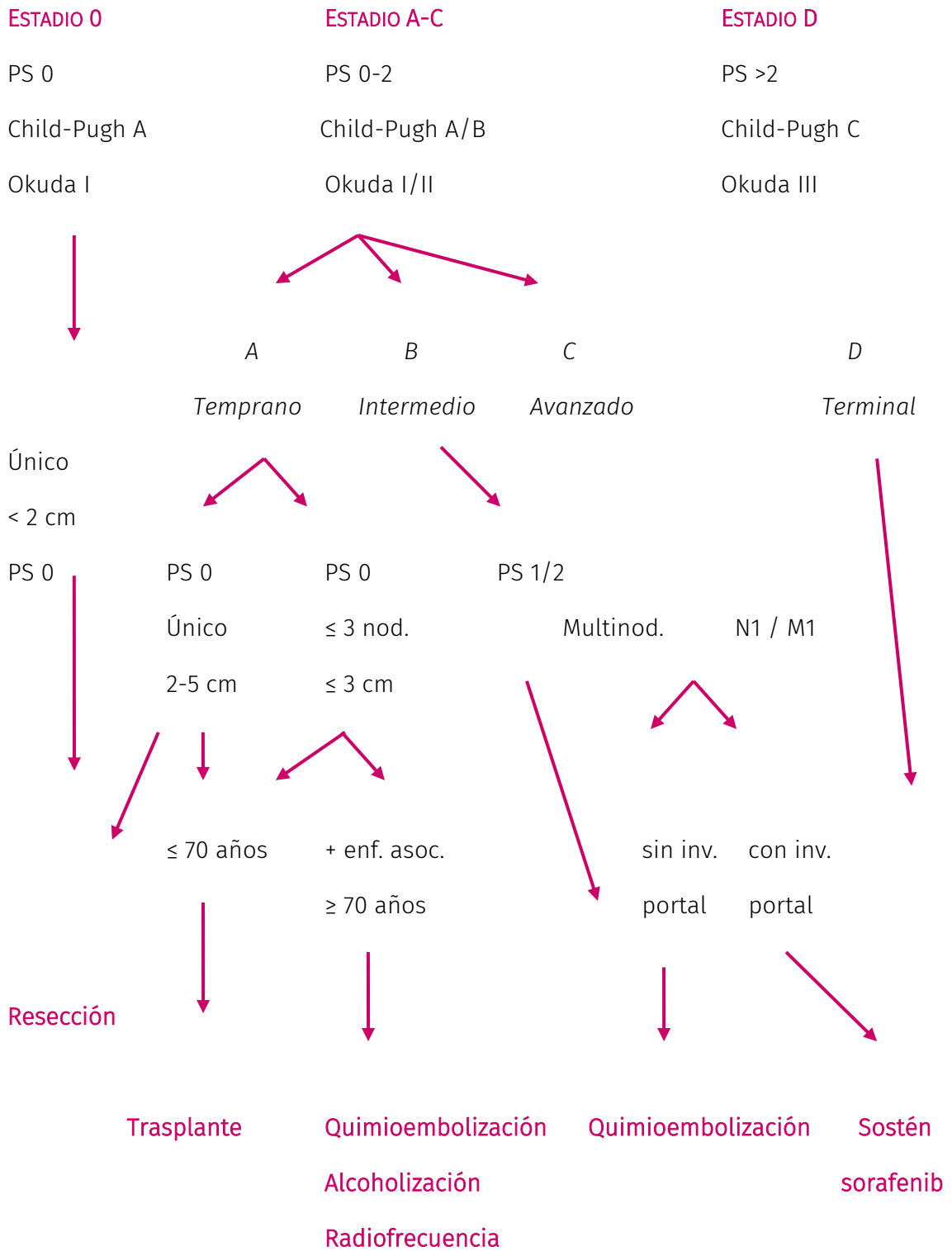


FIGURA 8. ALGORITMO DE ESTADIFICACIÓN Y TRATAMIENTO

## Referencias bibliográficas

- AHRAR K, GUPTA S. Hepatic artery embolization for hepatocellular carcinoma. *Surg Oncol Clin N Am*. 2003;12(1):105-126. doi:10.1016/s1055-3207(02)00089-3
- BRUIX J, SHERMAN M. Management of Hepatocellular Carcinoma. *Hepatology*. 2005;42(5):1208-1236. doi:10.1002/hep.20933
- KARP SJ, KU Y, JONSON S, KHWAJA K, CURRY M, HANTO D. Surgical and non surgical approach to hepatocellular cancer. *Liver Transplant*. 2006;11:226-233.
- KIANMANESH R, REGIMBEAU JM, BELGHITI J. Selective approach to mayor hepatic resection for hepatocellular carcinoma in chronic liver disease. *Surg Oncol Clin N Am*. 2003;12(1):51-63. doi:10.1016/s1055-3207(02)00090-x
- LLOVET JM, SCHWARTZ M, MAZZAFERRO V. Resection and Liver Transplantation for Hepatocellular Carcinoma. *Seminars Liver Dis*. 2005;25(2):181-200. doi:10.1055/s-2005-871198
- RAMOS RUBIO E, LLADO GARRIGA L. Utilidad de la biopsia preoperatoria en la selección de pacientes con hepatocarcinoma para el trasplante hepático. *Cirug Esp*. 2009;8:1-6.
- RYDER SD. Guidelines for the diagnosis and treatment of hepatocellular carcinoma in adults. *Gut*. 2003;52(III):211-218. doi:10.1136/gut.52.suppl\_3.iii1
- TANWAR S, KHAN SA, BOB GROVER VP, GWIT C, SMITH B, BROWN A. Liver Transplantation for hepatocellular carcinoma. *World J Gastroenterol*. 2009;15(44):5511-5516. doi:10.3748/wjg.15.5511
- TORZILLI G, MAKUUCHI M. Intraoperative Ultrasonography in liver cancer. *Surg Oncol Clin N Am*. 2003;12(1):91-103. doi:10.1016/s1055-3207(02)00084-4
- WUDEL LJ, CHAPMAN WC. Indications and limitations of liver transplantation for hepatocellular carcinoma. *Surg Oncol Clin N Am*. 2003;12(1):77-90. doi:10.1016/s1055-3207(02)00092-3



# Cáncer secundario del hígado: metástasis hepáticas (CCR)

**DR. JORGE RAÚL DEFELITTO**

*El cáncer secundario del hígado (MTS) es mucho más frecuente que el primitivo, ya que en el hígado hacen metástasis la mayoría de los tumores malignos del organismo.* En Occidente, la frecuencia de los cánceres secundarios es veinte veces mayor que la de los primitivos.

La localización secundaria en el hígado puede ser subsecuente a:

- un cáncer digestivo que se propaga por la vena porta;
- del esófago, por vía linfática;
- de estómago o de riñón, por invasión directa;
- de vesícula biliar, por vía venosa;
- de cánceres alejados como los de pulmón, mama, testículo y otros, por vía sanguínea.

La aparición del cáncer secundario puede ser *sincrónica* con el tumor primitivo o *metacrónica* (aquellas que se presentan luego de un intervalo libre superior a cuatro meses). Este hecho es de gran importancia pronóstica y terapéutica, ya que los resultados a distancia son mejores en la forma metacrónica.

Además puede ser único o múltiple y algunos, como el carcinoide, presentan síndromes funcionales (*flushing*: rubicundez rojo-cianótica de la cara, de aparición y desaparición bruscas).

Los pacientes portadores de metástasis hepáticas de carcinoma colorrectal por lo general son asintomáticos. Los síntomas como dolor abdominal y pérdida de peso se vinculan con metástasis avanzadas (de gran tamaño) y mal pronóstico.

Presentan signos de masa ocupante hepática clínica, de laboratorio e imágenes.

El diagnóstico es fácil cuando se conoce la presencia del tumor primitivo. Clásicamente, más que los signos y síntomas, son los caracteres de la hepatomegalia los que sugieren ese diagnóstico: «hígado grande, duro inmóvil e irregular; la mano percibe, en los casos típicos, una serie de nudosidades duras entrecortando la elasticidad normal del tejido hepático de vecindad». Es el clásico *foie marroné* de los autores franceses. Se trata de un hígado que aumenta rápidamente de volumen y que se puede acompañar de ascitis hemorrágica sin que existan esplenomegalia u otros signos de hipertensión portal; pero todos estos son signos de enfermedad avanzada.

Su mayor desafío es que solo el 10-15 % son resecables y tienen una recurrencia del 70 % entre 16 y 24 meses. «Para volver resecable lo irresecable» (ADAM) hay que:

1. Modificar el tumor: con quimioterapia de conversión.
2. Modificar el hígado: a) manipulación del flujo portal: portoembolización.  
b) Hepatectomías escalonadas o en 2 tiempos o ALPPS. En casos seleccionados, la radiofrecuencia y la criocirugía. Su ventaja es la de permanecer mucho tiempo en el hígado antes de pasar al pulmón u otros órganos.

Se ha llegado a obtener sobrevidas del 40 % a cinco años con la exéresis. La resección debe realizarse en un centro que ha demostrado suficiente evidencia documental que indique una morbilidad y mortalidad aceptables.

## Marcadores tumorales

El antígeno carcinoembrionario (CEA) es el más utilizado, ya que sus niveles en sangre se encuentran elevados en el 70 a 90 % de los pacientes con metástasis hepáticas. Normal en no fumadores menos de 5 ng/ml y menos de 7-9 ng/ml en fumadores.

El antígeno carbohidrato (CA 19-9) es menos específico y está aumentado sólo en el 30 a 40 % de los casos. Normal, menor a 37 U/ml. Aplicado principalmente en el adenocarcinoma del páncreas.

Ambos se utilizan en el control posterior a la resección de las metástasis hepáticas, detección de recidivas hepáticas y/o extrahepáticas y monitoreo y/o control de la adyuvancia; ya que deben disminuir si la resección fue completa al mes de operado o si la quimioterapia es eficaz.

## Función hepática

Fundamental de evaluar ante la posibilidad de resección hepática; principalmente en pacientes cirróticos, hepatitis crónica o que han recibido quimioterapia.

## Imágenes en resección hepática

Su empleo puede variar de acuerdo a cada institución.

## IMÁGENES EN RESECCIÓN HEPÁTICA

- **Número de lesiones**
- **Localización anatómica precisa** (Segmentos)
- **Se deben caracterizar y describir**
- **Relación con estructuras anatómicas mayores** (Bifurcación portal y a. hepática, venas suprahepáticas y vena cava inferior)
- **Determinar el margen libre de enfermedad**
- **ECO intraop. o Videolap.** (Detectar lesiones adicionales hígado sano, cambio de táctica operatoria).
- **Capacidad funcional hígado remanente** (Volumen)

## DETECCIÓN DE MTS CON IMÁGENES

### Bases

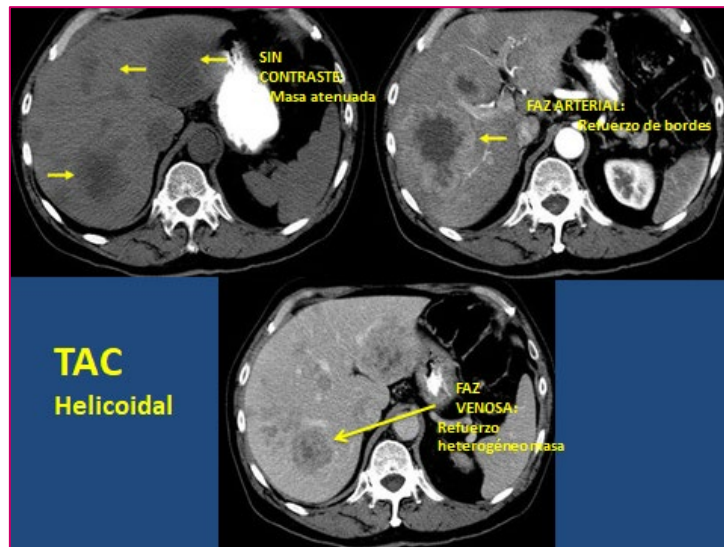
- **Tamaño de la lesión**
- **Diferencia de contraste entre hígado y lesión**
- **Definición entre borde de hígado y lesión**
- **Detección con TAC o RMI sin contraste** (MTS más agua diferencia de color fondo de hígado)
- **Contraste iodado o gadolinio resaltan el parénquima hepático**
- **Lesiones – 1 cm. Difícil detectar con cualquier método**

*MTS hepáticas* (número, tamaño, localización, relación con vasos): ECO, TAC, RMI.

*MTS extrahepáticas*: TAC tórax y abdomen, PET-CT.

*Colon*: colonoscopia.

*Eco*: bajo costo, no radiación, es la primera indicación. La desventaja es ser operador-dependiente. Se emplea como seguimiento. Para caracterizar el flujo vascular dentro y alrededor de la MTS, se emplea el Doppler color.

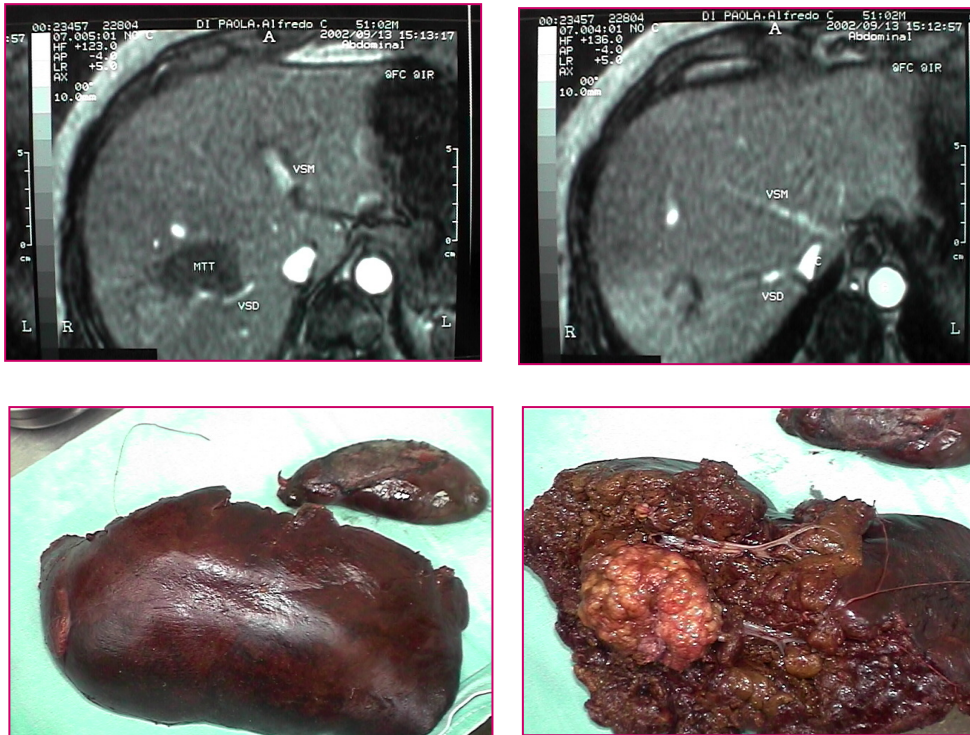


**TAC helicoidal con contraste:** sensibilidad similar a la RMN aunque mayor especificidad que ésta; su uso preoperatorio es mejor que la RMN para la detección de enfermedad extrahepática (más frecuentes las metástasis pulmonares). Complementa a la TAC convencional con contraste. Aumentó la sensibilidad de detección a un 90 %, pero lesiones de menos de 1 cm pueden no determinarse así como peritoneo y depósitos serosos en la superficie del hígado o intestino.

Confirma la presencia de metástasis hepáticas, determina el número y tamaño de las lesiones y sus relaciones con estructuras vasculares, evalúa la resecabilidad de las lesiones con margen de seguridad y analiza la cantidad de hígado remanente y sano (volumen). Mayor sensibilidad con 3D *multislice*.

**RMN:** mayor precisión en la detección de afectación vascular y lesión benigna (ej.: hemangioma o quiste). No es sensitiva para enfermedad extrahepática.

**RMN con contraste (Óx. Fe):** único contraste capaz de marcar las células de Kupfer de forma selectiva y aumenta el contraste entre el hígado y las metástasis. Imagen gris, heterogénea.



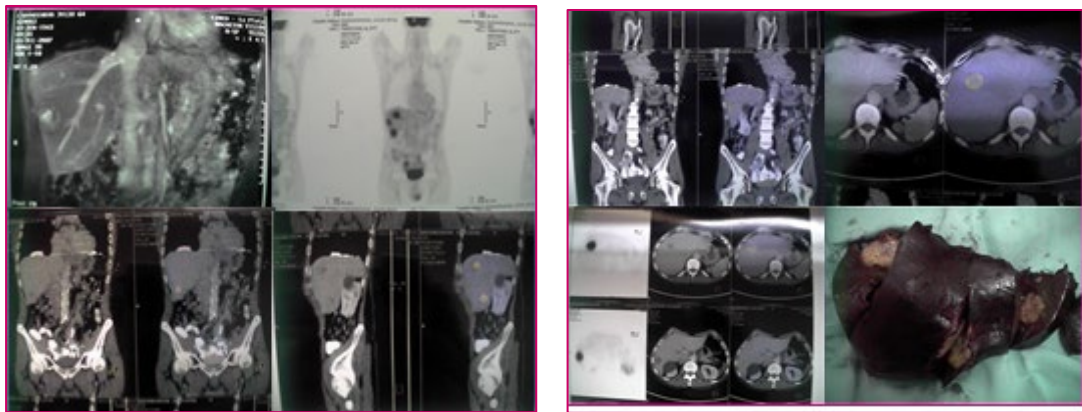
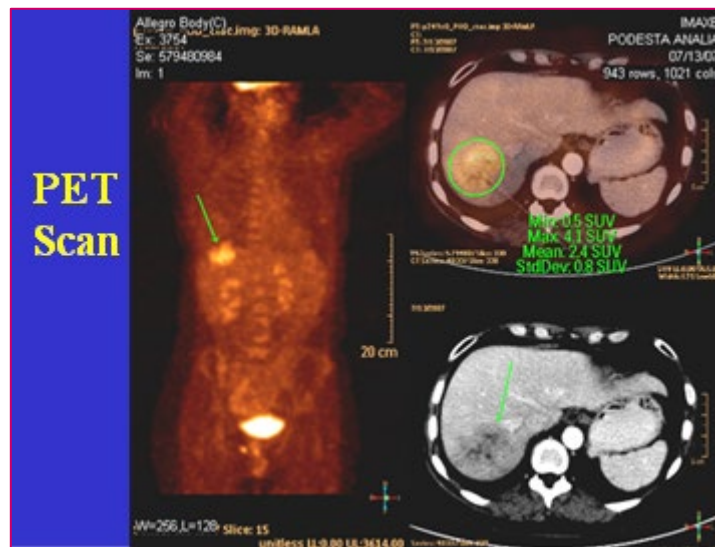
El gadolinio, que es un contraste extracelular, produce un anillo de *enhancement* de la MTS.

El empleo de medios de contraste ha permitido hoy día detectar MTS de ½ cm.

**FDG-PET:** la tomografía con emisión de positrones con fluorodeoxiglucosa es inespecífica, ya que se basa en el alto consumo de glucosa por las células cancerígenas y concretamente en la fosforilación de glucosa-6-fosfato. Complementa la información de estadificación de la TAC o RMI, demostrando enfermedad extrahepática en 1/3 de los pacientes donde no se sospechaba (recidivas de enfermedad hepática o extrahepática). **DAVID L. JOYCE** y col., del Hospital John Hopkins, recomiendan su empleo de rutina, si está disponible, ya que mejora la selección de pacientes y limita el número de exploraciones quirúrgicas innecesarias.<sup>[17]</sup> Cambió el plan de tratamiento en aproximadamente 29 % de los pacientes, aunque no es sensitivo para lesiones de menos de 1 cm o tumores mucinosos.

El empleo combinado de estos estudios ha incrementado el porcentaje de resecabilidad a más del 80 %.

## PET Scan



NINGÚN MÉTODO DE IMÁGENES PUEDE HOY DETECTAR LAS MICROMETÁSTASIS O METÁSTASIS OCULTAS

*Ecografía intraoperatoria o videolaparoscópica*: sensibilidad 90-96 %. Siempre debe realizarse, porque detecta lesiones no advertidas en preoperatorio, en hígado remanente e identifica las estructuras vasculares y su relación con los tumores. Es guía para agujas y catéteres. Cambio de táctica operatoria. Es imprescindible su empleo ya que es a la cirugía hepática lo que la colangiografía intraoperatoria en la cirugía biliar.

*Videolaparoscopia diagnóstica* (si está disponible): permite un relevamiento visual abdomino-pelviano, reconocer MTS peritoneales, hepáticas superficiales y adenomegalias no detectadas, conseguir muestras tisulares (biopsias), obtención de ascitis (citología). Confirma la indicación operatoria o la cambia,

evitando laparotomías innecesarias. Debe asociarse a ecografía translaparoscópica intraoperatoria.

**Biopsia hepática:** necesidad de diagnóstico histológico para realizar neoadyuvancia sistémica o regional. No realizarla en tumores resecables. Riesgo de complicaciones mecánicas (dolor, hemorragia, hemobilia) y oncológicas (diseminación, implantes en trayecto). El avance en el desarrollo de técnicas de imagen permite un diagnóstico sin necesidad de biopsia previa al tratamiento quirúrgico, que además perjudica la evolución en pacientes resecables.

**Colonofibroscopía:** para detectar una segunda localización en colon (5 %) o recidiva tumoral en la anastomosis, en casos de MTS hepáticas metacrónicas.

## Tratamiento

Siguiendo los cuatro principios de Bismuth:

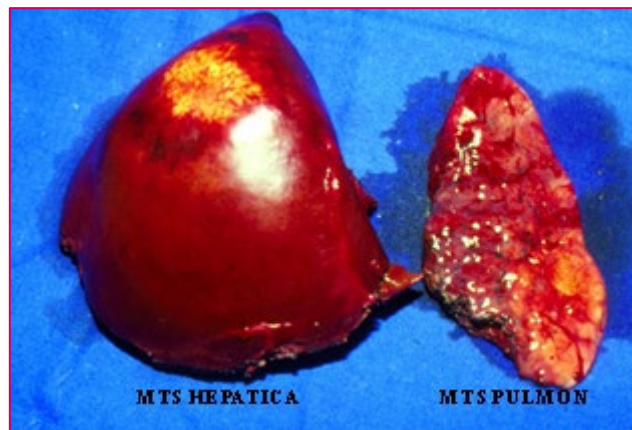
1. Objetivo del tratamiento: resección quirúrgica del tumor(es).
2. La resección hepática radical debe ser económica.
3. Tratar de transformar en resecable un tumor irresecable.
4. Elegir el mejor momento de la resección:
  - No demasiado temprano
  - No demasiado tarde

Es fundamental el manejo anestésico y de la técnica quirúrgica. La mejor estrategia es el manejo multidisciplinario en problemas de irresecabilidad. La resecabilidad basada en tamaño y número de la metástasis hoy es la habilidad de obtener una completa resección R0 macroscópica y microscópica del hígado (margen de seguridad) y la completa resección de cualquier enfermedad extrahepática. El factor más importante es preservar al menos 30 % de la función hepática («la resecabilidad que define lo que se elimina ahora debe ser determinado por lo que queda»). El tratamiento quirúrgico es el único con intento de curación. La única restricción para la resección de



metástasis hepáticas es la presencia de enfermedad extrahepática no resecable o que la remoción total de las MTS hepáticas dejen menos del 30 % del parénquima hepático funcional remanente.

Aún con compromiso ganglionar del pedículo portal y presencia de metástasis pulmonares, la resección hepática puede estar indicada, ya que la supervivencia de los pacientes con metastasectomías pulmonares y hepáticas, ya sea simultáneas o secuenciales, es satisfactoria en casos seleccionados.



La sobrevida es más prolongada si el intervalo de enfermedad entre la primera y segunda MTS es mayor a un año, en pacientes con MTS única en hígado y menores de 55 años.

La resección con intento de curación alcanza índices de supervivencia a 5 años de 30 a 40 %. Es significativa ( $p < 0.001$ ), contra resección incompleta o sin resección.

Sin tratamiento, la supervivencia media es de 8 a 12 meses y aunque la quimioterapia puede prolongarla, el pronóstico a largo plazo no supera una media de 21,5 meses.

Los factores pronósticos más importantes respecto a la sobrevida son el estado ganglionar del tumor primario, el intervalo libre de enfermedad entre la resección del tumor primario y el diagnóstico de la metástasis, el compromiso extrahepático, el número y tamaño de las metástasis, bilobares,

el margen de seguridad y el nivel de CEA preoperatorio. Las metástasis sincrónicas suelen tener un comportamiento biológico más agresivo y un peor pronóstico alejado que las metacrónicas.

El margen de seguridad ya no es más de 1 cm, ya que se ha demostrado que los márgenes no tienen efecto sobre la supervivencia siempre y cuando el margen de 1 mm sea microscópicamente negativo (PAWLIK y col.)

Pero la supervivencia libre de enfermedad, es mayor cuando el margen negativo es de 1 cm. La resección simultánea colorrectal y hepática es una opción válida si se dispone de dos equipos quirúrgicos competentes.

El tratamiento deberá ser individualizado y puede requerir la combinación de diferentes técnicas.

## Tumores hepáticos. Técnicas mini-invasivas

### ■ *Injuria hipertérmica* (ablación local)

Radiofrecuencia

Microondas

Láser

### ■ *Muerte celular* (ablación local)

Por frío: crioablación

Por toxicidad: alcohol

### ■ *Drogas citotóxicas y agentes embolizantes* (hígado total)

Quimioembolización

Destrucción de tejido maligno con mínimo daño del tejido hepático circundante.

Bajo costo y morbilidad. En pacientes ambulatorios. Sin mortalidad.

Se pueden tratar las recurrencias.

En pacientes en pobres condiciones quirúrgicas.

La mayoría se pueden realizar en forma percutánea o laparoscópica.

Necesita imágenes para localizar tumor, monitorear proceso de ablación y documentar la eficacia del tratamiento.

### *Radiofrecuencia*

Injuria térmica corriente/alt. 0 RF (460-500 kHz).

Necrosis con ablación pequeña (> más electrodos).

Limita perfusión hepática por enfriamiento (< Pringle).

Menos de 5 tumores.

Menos de 5 cm de diámetro (ideal, 3 cm).

No evidencia de tumor extrahepático.

No cerca de cápsula hepática.

No cerca de grandes vasos supra hepáticos o portales.

No cerca de diafragma o vesícula.

Vía preferida: percutánea, 12-35 m por cada tumor.

Imagen preferida: ECO (+ beneficio intraoperatorio).

Por VL: detecta lesiones adicionales y MTS peritoneales.

Por laparotomía: variedad agujas y transductor en zonas imposibles.

Por VL y protección órganos adyacentes.

Indicación: HCC con cirrosis (MTS más recurrencia: ¿enfermedad oculta?), se puede repetir.

Ablación activa: esfera ecogénica por fuera de la aguja con microburbujas por calentamiento tejido.

Confirmación ablación adecuada: TAC c/contraste inmediata al tratamiento.

### *Contraindicaciones*

Carga tumoral excesiva; cirrosis con Child C; infección activa; insuficiencia renal; factores de coagulación alterados (corregir).

### *Complicaciones*

Fiebre; hemorragia intrahepática o peritoneal; hemobilia; hemotórax; injuria del diafragma; derrame pleural; colecistitis; aumento de transaminasas.

### *Crioablación*

Muerte celular por congelamiento directo, desnaturalización de proteínas celulares, ruptura de la membrana celular, deshidratación celular e hipoxia isquémica.

Necesita laparotomía con anestesia general.

ECO: bola de hielo con borde hiperecoico con sombra acústica posterior.

Más complicaciones que RF.

Complicaciones especiales: inflamación pulmonar, fractura hepática con hemorragia grave.

### *Alcohol*

Necrosis por deshidratación celular e isquemia por trombosis vascular.

Menos cara y más experiencia.

Mínimo equipamiento (aguja y alcohol).

Vía percutánea.

Tumores < 3 cm.

HCC con cápsula o cirrosis (No en MTS).

< Complicaciones que RF pero RF > % necrosis completa tumoral y en menos sesiones.

Contraindicaciones igual RF más trombosis porta e ictericia obstructiva (peritonitis biliar).

### *Quimioembolización*

Agente terapéutico vía catéter en a. hepática (tumores irrigación arterial).

Acción prologada del agente por embolización.

HCC acumula aceite iodado y prolonga exposición del tumor a la droga (lipiodol).

Drogas: doxorubina, cisplatino, mitomicina C combinados con lipiodol.

Contraindicaciones: insuficiencia hepática severa, encefalopatía, insuficiencia renal, tumor que ocupa más del 50 % del hígado, infección activa.

### *Control de ablación*

#### ■ *Preoperatorio*

*Laboratorio*: alfa-feto, CEA, función hepática, renal y coagulación TAC o RMI: Nº, tamaño, enfermedad extrahepática, relación estructuras vecinas, MTS pulmón y hueso.

#### ■ *Postoperatorio*

*HCC*: alfa-feto MTS: CEA TAC (c/3 m): recurrencia local - recurrencia hepática remota enfermedad extrahepática: (pulmón, hueso y ganglios).

Las técnicas de ablación térmica (crioablación, ablación por radiofrecuencia) se han utilizado como procedimientos auxiliares de la resección o en aquellos pacientes que no son buenos candidatos para la cirugía.

La información más reciente indica que tras la ablación por radiofrecuencia la persistencia de células malignas es más alta de lo que se creía y es mayor el número de recurrencias, que en carcinomas hepatocelulares, debido a la existencia de invasión microscópica y lesiones satélites en parénquima sano adyacente (metástasis más sensibles al calor que el tejido sano); por lo tanto no debe usarse cuando la resección es factible.

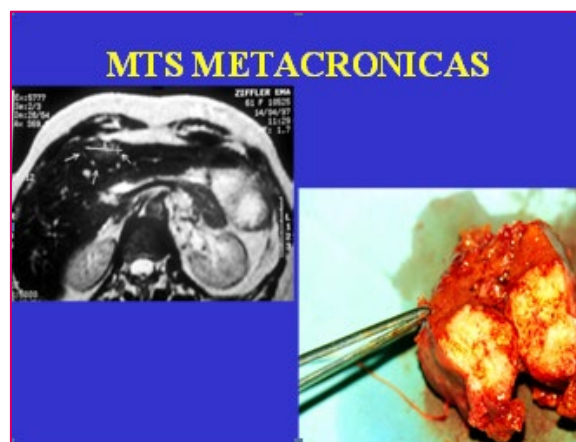
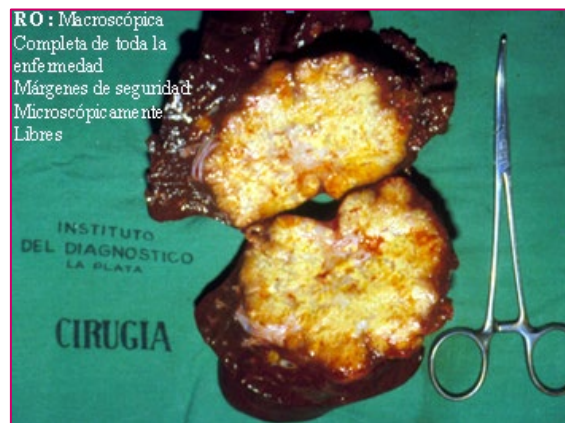
El empleo de la ablación por microondas (MWA) puede emplearse cuando la MTS está cerca de estructuras críticas como arterias o venas.

También puede emplearse exclusivamente en tumores hepáticos la radiación interna selectiva con microesferas (*SIR-Spheres*). Se colocan en la arteria hepática a través de un catéter que penetra por la arteria femoral y

actúa sobre el tumor sin dañar el hígado sano, ya que la circulación de las MTS es 90 % arterial.

*Manejo estratégico*

1. *MTS metacrónica, unilobar, única o tres MTS, CEA leve aumento*: resección hepática sin quimioterapia. En lo posible, segmentectomías que ahorra hígado sano para re-resecciones en recidivas.



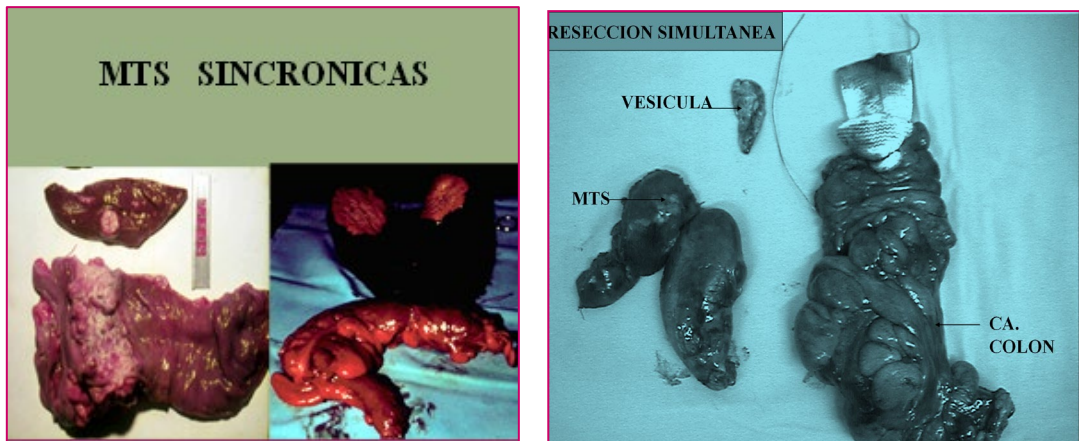Hoy, siguiendo a **NORDLINGER**, se indica adyuvancia (quimioterapia postoperatoria), ya que su empleo ha disminuido el índice de recurrencia, en relación a los pacientes que no la recibieron.

Muchos pacientes mueren de recurrencia de la enfermedad después de la resección hepática y esta se ubica en el 45-75 % en el hígado remanente y en más del de 40 % la primer recurrencia. Probablemente exista enfermedad residual microscópica, que justifica el empleo de la quimioterapia adyuvante.

2. *MTS multinodular unilobar*: hepatectomía derecha, pero hígado remanente < 30 %, necesita embolización portal, para producir una hipertrofia compensadora. *Embolización portal* (induce apoptosis de hepatocitos, aumenta el volumen del lóbulo remanente y atrofia el embolizado). Percutánea, intraoperatoria: por vena ileocólica o ligadura asociada a la inyección de alcohol absoluto. La embolización portal es más efectiva que la ligadura. Está contraindicada si hay insuficiencia hepática (coagulopatía-ictericia), hipertensión portal severa, ascitis o trombosis de la vena porta. La portografía permite embolizar la rama portal del lado tumoral con la ayuda de Histoacryl. Se indica en MTS multinodular. Si hay MTS en lóbulo remanente, resecarla o RF o crio. Hepatectomía en 4-6 semanas, previo control de la hipertrofia inducida por medio de una TAC tridimensional.

### 3. *MTS sincrónica*:

- Resecar tumor primario de colon; administrar quimioterapia sistémica; resecar MTS en forma diferida.
- Hepatectomía simultánea: cuando el tumor colorrectal no tiene complicaciones y las MTS son reseables: resecar el tumor primario y las MTS hepáticas y administrar terapia sistémica. Es segura, evita dos operaciones y anula la posible hepatotoxicidad de la quimio neoadyuvante y admite la resección de MTS que puedan metastizar más adelante. Debe seguirse con quimio adyuvante. Depende de la extensión de la enfermedad, del grado de comorbilidades y que la conducta técnica sea favorables. Algunos autores prefieren realizar la hepatectomía primero por la hipotensión controlada con la presión venosa central y que el paciente reciba gran cantidad de fluidos si realizan la resección colónica previamente. Otros prefieren realizar neoadyuvancia, que daría mejor sobrevida. En estos casos se prefiere una incisión xifo-pubiana, que permite la realización de ambas resecciones.



- Neoadyuvancia: si MTS son irresecables. Si se produce un *downsizing*: resección de colon y MTS.
- Ca. colorrectal complicado: obstrucción, oclusión, hemorragia, localmente avanzado: resección de colon o colostomía.

#### 4. MTS bilobares

Neoadyuvancia (quimioterapia, previa a la cirugía) con:

FOLFOX: FOL (ácido folínico: leucovorina) F (5FU) OX (oxalilplatino)

FOLFIRI: leucovorina, 5FU, IRI (irinotecan)

FOLFOXIRI: leucovorina, 5FU, oxalilplatino, irinotecan

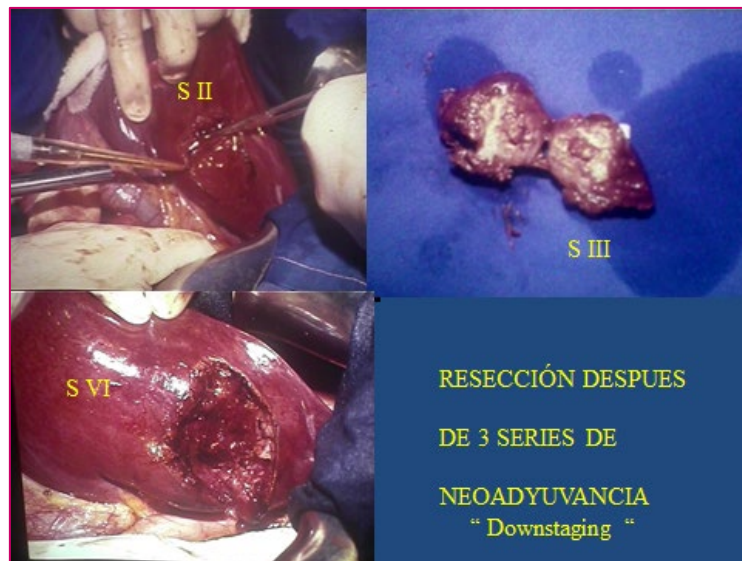La neoadyuvancia permite identificar pacientes que improbablemente se beneficien con una resección; puede realizar una disminución del tamaño tumoral (*downsizing*) y hacer resecable una MTS irresecable.

*Downsizing*: BISMUTH y col.,<sup>[18]</sup> del Hospital Paul Brousse, demostraron en un estudio con 53 pacientes con metástasis hepáticas de cáncer colorrectal inicialmente no-resecables, que el uso de una quimioterapia neoadyuvante sistémica con 5-fluorouracilo, ácido folínico y oxaliplatino, un *downsizing* adecuado, que convirtió a estos pacientes de irresecables a resecables, con resultados comparables a aquellos pacientes que fueron considerados resecables inicialmente.



Si responde con estabilización o bajando el estadio (*downstaging*):  
resección hepática (15-30 % de irresecables).

*¡La cirugía tan pronto la metástasis sea resecable y no esperar la mayor respuesta de la neoadyuvancia!*<sup>[16]</sup>



«Hacer neoadyuvancia con quimioterapia corta (3 ciclos) y más activa».

El empleo del oxaliplatino provoca dilatación sinusoidal: «hígado azul» y el irinotecan, esteatohepatitis: «hígado amarillo», que aumentan las complicaciones postoperatorias y necesitan de experiencia del cirujano para el manejo de un hígado más frágil y sangrante.

*Progresión:* nueva quimioterapia-biomolecular (bevacizumab, cetuximab).

El bevacizumab es un anticuerpo monoclonal humanizado, se une al factor de crecimiento del endotelio vascular (VEGF), inhibiendo así la unión de éste a sus receptores situados en la superficie de las células endoteliales. Al neutralizar la actividad biológica del VEGF se reduce la vascularización de los tumores y, por tanto, se inhibe el crecimiento del tumor.

El cetuximab, anticuerpo IgG1 monoclonal, inhibe la proliferación de las células tumorales humanas que expresan EGFR (Receptor del Factor de Crecimiento Epidérmico) e induce la apoptosis. Además, inhibe la producción de factores angiogénicos, bloquea la migración de células endoteliales y provoca una reducción en la metástasis y en la neovascularización tumoral.

Está indicado después del fracaso con el tratamiento citotóxico que incluye irinotecan.

Con esta droga se logran sobrevividas de más de dos años, con respuesta entre 60-80 %, aumenta la posibilidad de resección de MTS y disminuye la progresión de la enfermedad.

El K-ras, primer biomarcador molecular, permite seleccionar la terapia, al predecir la respuesta terapéutica a cetuximab, cuando tienen K-ras nativo (no mutado) como ocurre en el 65 % de los pacientes con MTS de cáncer colorrectal.

Las mutaciones se detectan en los codones 12 y 13 del gen K-ras2, por lo tanto los pacientes con K-ras mutado no son candidatos para el tratamiento con cetuximab.

La neoadyuvancia en potencialmente resecables tienen alto porcentaje de respuesta y de resección (15-30 %). En los nunca resecables, empleando la segunda línea de quimioterapia, pueden prolongar sobrevida, pero tener en cuenta la calidad de vida, por las intolerancias y fenómenos secundarios.

#### 5. MTS multinodular bilobares

- Hígado derecho con más de 3 MTS y nódulos < de 30 mm en lóbulo remanente: hepatectomía derecha más RF o crio en izquierda. Destrucción local: con RF o crio en MTS contra laterales irresecables. Los resultados no son tan buenos como la resección.
- Hígado derecho con > de 3 MTS y nódulos > 30 mm en lóbulo remanente: hepatectomía en dos tiempos, quimioterapia en el intervalo.

- Resección en dos tiempos: en MTS bilobares grandes. Mejor manejo cuando se puede comenzar por el izquierdo y asociar embolización portal. Tiene la ventaja de limitar la extensión de la disección cerca del pedículo hepático en el primer tiempo y no movilizar el lóbulo que se deja, lo que facilita la resección del segundo tiempo. Ligadura porta derecha e inyección de alcohol absoluto, lo que previene el reflujo del alcohol en el tronco y rama izquierda de la porta y la transformación cavernomatosa del sistema portal ligado. La segunda hepatectomía se realizará sólo si es potencialmente curativa en ausencia de progresión tumoral significativa. Tiene mayor morbilidad que la primera, pero la mortalidad es relativamente baja.

#### 6. Mts recidiva posterior a resección primaria

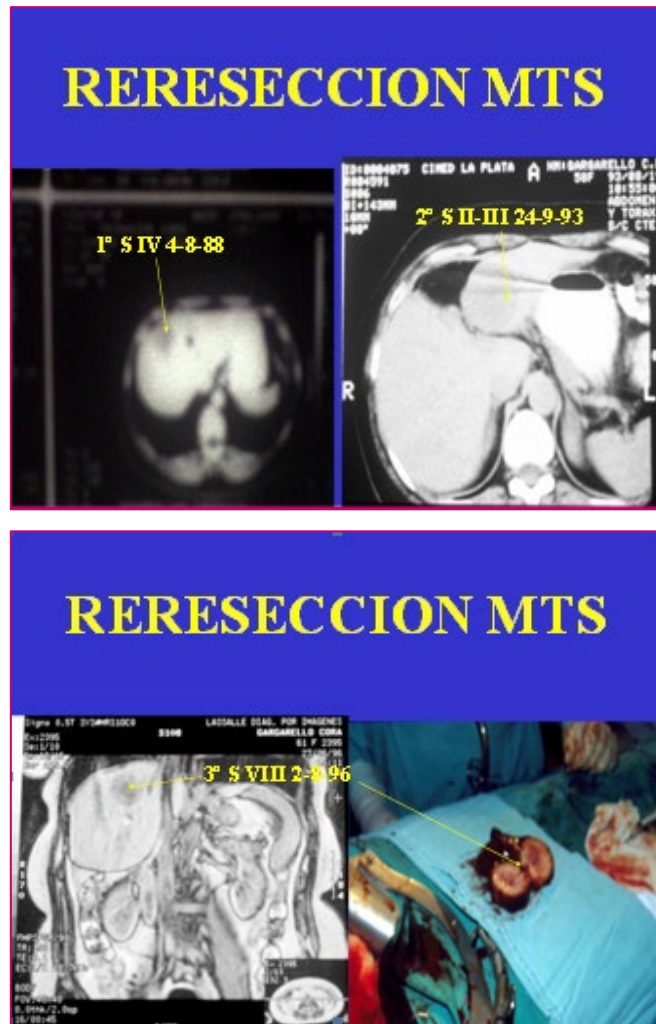*Re-resección (exéresis iterativa):* la sobrevida en años es semejante la primera resección. Con tres re-resecciones 32 % vivos a 5 años, recidiva después de la segunda sin resección 5 % a 3 años y 15 % a 2 años en los que la tercera hepatectomía fue incompleta.

Recidiva única, con intervalo libre de más de un año y no hay localizaciones extrahepáticas, se indica una resección inmediata, reducida o segmentectomía.

Si la recidiva es múltiple y precoz y necesita una hepatectomía mayor o hay localización extrahepática, aunque sea resecable, se debe hacer quimioterapia previa para estabilizar la evolución tumoral y luego hepatectomía.

La respuesta completa a quimio en TAC no significa curación y debe resecarse la región para evitar recurrencia; la imagen desaparece, pero persisten las células neoplásicas.

La quimioterapia provoca esteatohepatitis, lo que aumenta la morbilidad pero no la mortalidad, por lo que se aconseja no emplear contraste en TAC.



### 7. MTS voluminosas de hígado derecho

Abordaje anterógrado para hepatectomía derecha o triseccionectomía derecha. Necesitan embolización portal previa en caso de hígado remanente insuficiente.

En general las estrategias para aumentar la resección en MTS irresecables tienen un elevado porcentaje de morbilidad y una mortalidad relativamente baja.

Una nueva clasificación distinta al TNM será útil para guiar la selección de pacientes para resección, ablación y tratamiento adyuvante.

## Nueva estadificación para pacientes con MCCR

Debido a que el estadio IV del TNM incluye todos los tumores colorectales con MTS hepáticas y MTS fuera del hígado, independiente de la potencial resecabilidad de las MTS (85 % irresecables), el ECMTG<sup>[12]</sup> propone esta estadificación y dividen al M en:

**M0:** No MTS conocida

**M1a:** MTS resecables (15 %)

**M1b:** MTS hepáticas potencialmente resecables (10-30 %). Irresecables, pero transformadas en resecables después de respuesta a quimioterapia.

**M1c:** MTS hepáticas nunca serán resecables (70-90 %). En estos pacientes la quimioterapia busca prolongar la sobrevida y mejorar su calidad.

(Esta necesita futura estratificación)

**MTS Cáncer colorrectal** (diciembre 2007)<sup>[1]</sup>

7.213 pacientes (2.258 prospectivos y 4.955 retrospectivos)

Masculinos: 61,05 % Femeninos: 38,95 %

En 6.700 resecados, 7.692 hepatectomías.

En 6.912 pacientes: Resecados No resecados

Sobrevida 5 años 40 % 6 %

Sobrevida 10 años 24 % 0 %

Mortalidad en 5.806 pacientes 2,93 %.

Peor sobrevida localización rectal que colónica.

### Seguimiento

Colonoscopia: anual

Primer y segundo año:

Cada 3 meses: ECO, CEA, CA 19.9, Rx tórax

Cada 6 meses: TAC o RMI

Tercer y cuarto año: igual cada 4 y 12 meses

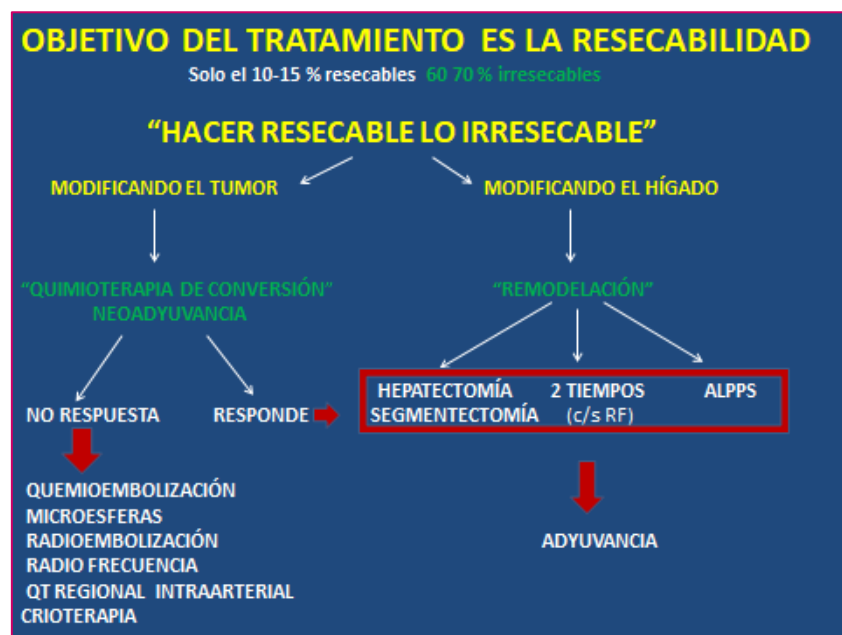Quinto año: igual cada 6 y 12 meses

En caso de dudas en cualquier momento: PET

Hemos presentado una guía general sintética y no la base definitiva para el diagnóstico y tratamiento de casos particulares.

Hoy, en la tercera edición de esta obra, aparece con gran fuerza el *tratamiento videolaparoscópico* para los segmentos anteriores (II-III-IVb-V-VI) también hepatectomía lateral izquierda y con más experiencia hepatectomías derecha o izquierda. Se mantienen como resecciones mayores a la postero superiores (VII-VII y IVa) por las dificultades de acceso y movilización.

Tumores de estos segmentos están alojados cerca de los grandes vasos y se pueden producir heridas con hemorragias profundas difíciles de resolver.<sup>[16]</sup>



*Lectura recomendada*

YAMAMOTO M, YOSHIDA M, FURUSE J, SANO K, OHTSUKA K, YAMASHITA S, BEPPU T, IWASHITA Y, WADA K, et al. Clinical practice guidelines for the management of liver metastases from extrahepatic primary cancers 2021. *J Hepatobiliary Pancreat Sci.* 2021;28(1):1-25. doi:10.1002/jhbp.868

## Referencias bibliográficas

1. ADAM R. First International registry of patients undergoing surgery for hepatic metastases from colorectal cancer. *Liver Met Survey*. December 2007.
2. ADAM R, MILLER R, PITOMBO M, WICHERTS DA, DE HAAS RJ, BITSAKOU G, ALOIA T. Two-stage hepatectomy approach for initially unresectable colorectal hepatic metastases. *Surg Oncol Clin N Am*. 2007;16(3):525-536. doi:10.1016/j.soc.2007.04.016
3. ADAM R. Developing Strategies for liver metastases from colorectal cancer. *Semin Oncol*. 2007;34(2 Suppl 1):S7-S11. doi:10.1053/j.seminoncol.2007.01.003
4. BILCHICK A, VAUTHEY J-N. Highlights of the AHPBA 2006 Consensus Conference on Hepatic Colorectal Metastases. San Francisco. California, USA.
5. CRESSWELL AB, FENELLA K, REES M. A diagnostic paradigm for resectable liver lesions: to biopsy or not to biopsy? *HPB*. 2009;11(7):533-540. doi:10.1111/j.1477-2574.2009.00081.x
6. DEFELITTO JR. Tratamiento de las metástasis hepáticas. *Actualizaciones en Cirugía del Aparato Digestivo XI*. Madrid: JAYPO; 2004, pp. 425-429.
7. DEFELITTO JR. Hepatectomias. *Rev Arg Cir*. 1983;número extraordinario.
8. SANTIBAÑES E DE. Tratamiento de las metástasis hepáticas. *Rev Arg Cir*. 1993;número extraordinario.
9. GRONDONA J, BRACCO R. Evolución y resultados del tratamiento multimodal de las metástasis hepáticas colorrectales: 18 años de experiencia. *Rev Argent Cirug*. 2008;95(5-6):220-237.
10. MARTIN II RCG, AUGENSTEIN V, REUTER NP, SCOGGINS CR, McMASTERS KM. Simultaneous versus staged resection for synchronous colorectal cancer liver metastases. *J Am Coll Surg*. 2009;208(5):842-853. doi:10.1016/j.jamcollsurg.2009.01.031
11. NORDLINGER B, VAN CUTSEM E, et al. Does chemotherapy prior to liver resection increase the potential for cure in patients with metastatic colorectal cancer? *Eur J Cancer*. 2007;43:2037-2045. doi:10.1016/j.ejca.2007.07.017
12. PAULSON EK. Evaluation of the liver for metastatic disease. *Sem Liver Dis*. 2001;21(2):225-236. doi:10.1055/s-2001-15498
13. VIBERT E, et al. Strategic Management of Colorectal Liver Metastases. In *Atlas of Cancer*, 2<sup>nd</sup> ed. Philadelphia: Current Medicine Group; 2008.
14. WICHERTS DA, HAAS RJ DE, ADAM R. Bringing unresectable liver disease to resection with curative intent. *Eur J Surg Oncol*. 2007;33(Suppl 2):S42-S51. doi:10.1016/j.ejso.2007.09.017

15. YAMADA H, KATOH H, KONDO S, OKUSHIBA S, MORIKAWA T. Surgical treatment of pulmonary recurrence after hepatectomy for colorectal liver metastases. *Hepatogastroenterol.* 2002;49(46):976-979.
16. PETERSEN *et al.* Comparative study of laparoscopic versus open resection of colorectal liver metastasis. *Int J Surg Res Pract.* 2016;3:040.
17. JOYCE DL, WAHL RL, PATEL PV, SCHULICK RD, GEARHART SL, CHOTI MA. Preoperative positron emission tomography to evaluate potentially resectable hepatic colorectal metastases. *Arch Surg.* 2006;141(12):1220-1226. doi:10.1001/archsurg.141.12.1220
18. BISMUTH H, ADAM R, LÉVI F, FARABOS C, WAECHTER F, CASTAING D, MAJNO P, ENGERRAN L. Resection of nonresectable liver metastases from colorectal cancer after neoadjuvant chemotherapy. *Ann Surg* 1996;224(4):509-522. doi:10.1097/00000658-199610000-00009



# Metástasis hepáticas de tumores neuroendocrinos

**DRES. RICARDO BRACCO Y JORGE PABLO GRONDONA**

## Introducción

Las metástasis hepáticas originadas en tumores neuroendocrinos (MHTNE) son raras. Sin embargo existen importantes diferencias entre la naturaleza de estos tumores secundarios de hígado si se los compara a sus equivalentes gastrointestinales de origen adenocarcinomatoso o sarcomatoso.<sup>[1]</sup> Sus características distintivas son:

- Signos clínicos específicos y comportamiento benévolo
- Producción de hormonas y aminas responsables de los signos clínicos y de actuar como marcadores tumorales
- Su crecimiento y síntomas son inhibidos por agentes bloqueantes específicos

Histopatológicamente los tumores neuroendocrinos usualmente son de aspecto monomorfo, argirofílicos y positivos a las tinciones argentafines. Pueden ser clasificados en subgrupos diferenciables por métodos inmunohistoquímicos.<sup>[1]</sup>

Las MHTNE raramente se presentan aisladas. Usualmente son múltiples, de variados tamaños y afectan ambos hemihígados aunque sólo excepcionalmente se observan siembras miliares en toda la glándula.<sup>[9]</sup>

El tumor carcinoide es el que más comúnmente causa metástasis hepáticas especialmente los de origen en intestino delgado<sup>[2]</sup> y colon ascendente. De este último, el nacido en el apéndice cecal es el más frecuentemente observado aunque raramente metastatiza en el hígado. Los restantes tumores carcinoides se originan en estómago, esófago, bronquios, resto del colon y recto. Este último le sigue en frecuencia a los de intestino delgado y cecoascendente y representa el 15 % del total y sólo cuando supera los 2 cm suele dar metástasis hepáticas.

Los tumores neuroendocrinos de páncreas muestran un variable grado de potencial maligno y en consecuencia de capacidad para afectar el hígado.<sup>[3]</sup> Los insulinomas<sup>[10]</sup> son benignos en el 90 % de los casos y el 10 % restante puede extenderse a ganglios vecinos y metastatizar en el hígado.

Otros tumores neuroendocrinos de origen insular como glucagonomas, gastrinomas, somatostinomas y vipomas (VIP: *vasoactive intestinal polipeptide*) habitualmente pueden afectar ganglios regionales y dar metástasis hepáticas. Más de dos tercios de los pacientes con tumores neuroendocrinos de páncreas se presentan al momento del diagnóstico con invasión de los órganos vecinos.

Contrariamente a lo que se observa en adenocarcinomas y sarcomas, los tumores neuroendocrinos en general infrecuentemente dan metástasis hepáticas debido a su bajo potencial maligno. En un estudio de autopsias de 10.000 pacientes consecutivos con enfermedades malignas sólo 45 de 181 pacientes con tumores neuroendocrinos tenían metástasis en el hígado (24 % de los neuroendocrinos y 0,5 % del total).

## Presentación clínica

Los tumores neuroendocrinos se caracterizan por liberar de manera inapropiada sustancias biológicamente activas de naturaleza amínica o polipeptídica. Cuando se sospecha la existencia de MHTNE el análisis de la presentación clínica es de gran importancia. Las originadas en primitivos de

intestino delgado y cecoascendente frecuentemente se presentan asociadas al denominado síndrome carcinoide compuesto de rubor tóraco facial, diarrea o ambos. El síndrome carcinoide completo asocia insuficiencia tricuspídea y broncoconstricción aunque es excepcionalmente observado. Debido a su lento crecimiento pueden transcurrir varios años entre la resección del tumor primitivo y la aparición del síndrome carcinoide.

Los insulinosomas<sup>[5]</sup> se caracterizan por cursar con severos ataques de hipoglucemia en tanto que el síndrome de Zollinger Ellison se presenta con las características úlceras de localización atípica en duodeno distal y yeyuno proximal. El síndrome glucagonoma tiene severas manifestaciones de afectación dérmica que conducen a la sepsis y depleción de aminoácidos. El síndrome diarreogénico de Verner-Morrison es causado por tumores que producen el VIP. La ocurrencia simultánea de hiperparatiroidismo y metástasis hepáticas sugiere firmemente un síndrome MEN-1 con un tumor neuroendocrino insular como origen de las metástasis hepáticas. En cambio si las metástasis hepáticas se asocian a un síndrome MEN-II el origen tumoral suele ser un carcinoma medular de tiroides. La diarrea suele ser una manifestación ominosa que indica compromiso hepático.

En pacientes con síndrome de Cushing y metástasis hepáticas se debería pensar en un primario de localización ectópica y secreción de ACTH. A su vez, la presencia de hipercalcemia por producción ectópica induciría a pensar en metástasis hepáticas de origen en tumor productor de parathormona o péptidos equivalentes a esta hormona. Aunque los feocromocitomas raramente metastatizan en el hígado su existencia obliga a pensar en una transformación maligna del mismo.

Alrededor de la mitad de los tumores neuroendocrinos de páncreas<sup>[4]</sup> son no funcionantes, vale decir que no secretan ningún péptido o amina que despierten síntomas específicos. Estas neoplasias suelen asentar en la cabeza del páncreas y no se diferencian en su presentación de las neoplasias ductales de este órgano.

## Diagnóstico de laboratorio

Cuando se sospechan MHTNE se impone la búsqueda de marcadores tumorales para identificar péptidos específicos y aminas.<sup>[1]</sup> Esta búsqueda debería incluir dosaje por radioinmunoensayo de productos provenientes de tumores endocrinos de páncreas y medida de la excreción urinaria de 5 OH indolacético. La exploración en plasma de cromogranina A y B originalmente extraída de la médula adrenal tiene un valor inespecífico como expresión marcadora de tumores neuroendocrinos ya que se las ha observado elevadas hasta en el 94 % de estos pacientes.

Las pruebas de estimulación y supresión son usadas para establecer el diagnóstico en casos límites de hipersecreción ya sea por ampliación o interrupción de la respuesta tumoral como es el caso de la prueba de la secretina empleada para diferenciar un gastrinoma de un antro hiperactivo.

## Diagnóstico por imágenes

Los modernos métodos de diagnóstico por imágenes son muy útiles para aclarar la extensión de las metástasis hepáticas.<sup>[7]</sup>

La angiografía esplácnica tiene una elevada sensibilidad y especificidad para el diagnóstico de las MHTNE debido a que están hipervascularizadas por su exclusivo aporte nutricional a cargo de ramos de la arteria hepática. En consecuencia esto los hace fácilmente demostrables. Cuando la tomografía computada falla en el reconocimiento de las metástasis hepáticas, la inyección de contraste intrarterial utilizando la técnica de dinámica incremental permite enriquecer las pequeñas diferencias en densidad entre el parénquima hepático normal y las metástasis.

La angiografía a través del tronco celíaco y de la arteria mesentérica superior, debido a su naturaleza invasiva, es potencialmente riesgosa y ha sido reemplazada por la ultrasonografía como forma de *screening* ya que se le asigna a ésta última una alta sensibilidad si es realizada por un operador experto. La resonancia magnética de última generación así como la tomografía

helicoidal con reconstrucción vascular trifásica vienen a sumar un aporte significativo para el diagnóstico de estas lesiones hipervascularizadas.

El diagnóstico radioisotópico con tecnecio es menos sensible. Sin embargo recientemente la introducción del octreoscan (estudio radio isotópico con octeotride) demuestra resultados atractivos al pesquisar receptores de la somatostatina en las células de los tumores neuroendocrinos.

## Diagnóstico por biopsia

El diagnóstico histopatológico tiene valor tanto para realizar la caracterización celular como para aislar los péptidos y las aminas que producen estas lesiones.<sup>[5]</sup> Si éstas son resecables quirúrgicamente la biopsia por congelación es preferible. Si por el contrario la cirugía no es indicada inicialmente por número, tamaño y distribución de las lesiones se puede optar tanto por una biopsia percutánea como por videolaparoscopia.<sup>[4, 5]</sup> Esta última agrega al procedimiento su capacidad para estadificar la enfermedad reconociendo en oportunidades siembras miliares no detectadas en los estudios de imágenes.

## Tratamiento quirúrgico

La cirugía tiene un rol importante en el tratamiento de los tumores neuroendocrinos y sus metástasis hepáticas.<sup>[4, 5]</sup> En tanto que el adenocarcinoma de páncreas tiene una resecabilidad en torno al 15 % de los pacientes, los insulinomas de este órgano pueden ser extirpados hasta en el 90 % de ellos con un límite inferior promedio del 25 %.

Considerando que los tumores neuroendocrinos son infrecuentes, la proporción de pacientes que desarrollan metástasis hepáticas varía marcadamente entre los diferentes tipos de tumores entre un bajo porcentaje para los más comunes (insulinomas y tumores carcinoides) y hasta un 40 % para los más raros gastrinomas y glucagonomas. Además, escasamente un 10 % de los pacientes con MHTNE tienen lesiones suficientemente localizadas

como para permitir su resección radical con intencionalidad curativa. Será lógico comprender la exigua experiencia informada en el tratamiento quirúrgico de esta patología.<sup>[4]</sup> No obstante existen buenas razones para extirpar cuando sea posible las MHTNE ya sea total o parcialmente; su curso clínico lento y sin afectación del estado general del paciente es la principal de ellas. El control de síntomas incapacitantes como el síndrome carcinoide y la prolongación de la supervivencia aún con cirugía citoreductiva parcial (*debulking*) son otras razones para intentarlas. El «*Debulking protocol*», de la Clínica Mayo, puesto en práctica desde principios de la década del 90, ha tenido éxito en el 95 % de los casos para controlar los síntomas del síndrome carcinoide. Algunos grupos indican el trasplante hepático en pacientes seleccionados con enfermedad rigurosamente evaluada y confinada en el hígado. Los primeros realizados mostraron mejor supervivencia que para otros tumores metastásicos y primarios. Logra eliminar completamente los síntomas, pero tiene el problema que recidivan todos. Los resultados muestran una mortalidad operatoria del 10 % y una supervivencia a 5 años del 36 al 47 %, pero con un período libre de enfermedad del 17 al 24 %. Probablemente no se puedan comparar series de pacientes trasplantados o resecados por MH TNE, ya que los primeros tendrían enfermedad más avanzada.

El rol del trasplante<sup>[10]</sup> sería en ciertos casos donde no fuera posible eliminar con la resección el 90 % de la enfermedad y fueran buenos candidatos para trasplante.

Actualmente la mayoría de los autores prefiere la resección hepática.

## Tratamiento endovascular

Las MHTNE se encuentran predominantemente nutridas por la arteria hepática, lo cual se aprecia habitualmente en su evaluación angiográfica. Debido al doble aporte sanguíneo portal y sistémico que posee el hígado la terapéutica isquémica es especialmente adecuada.

### *Ligadura de la arteria hepática y dearterialización*

Promovida en las décadas de los 70 y 80 por los autores suecos FREDLUND y BENGMARK, la ligadura de la arteria hepática y la dearterialización (lo anterior más todas sus colaterales y la ligadura de todos los elementos vasculares del pedículo hepático excepto la vena porta y la vía biliar) contribuía a controlar los síntomas, reducían paliativamente el crecimiento tumoral y disminuían la excreción urinaria del 5 OH indolacético.

### *Embolización vascular*

Consiste en la oclusión selectiva de un territorio por embolización vascular, que es la forma preferida actualmente y para ello es necesario introducir un catéter por vía endovascular y depositar un agente embólico. Con respecto a los agentes los más utilizados en el hígado son: 1) gelatinas reabsorbibles (espongostán); 2) micropartículas; 3) espirales metálicas (*coils*) y 4) cianocrilato. Cada uno de ellos tiene sus indicaciones específicas de acuerdo al objetivo terapéutico y a la angioarquitectura de la lesión a tratar. Las gelatinas reabsorbibles están disponibles en placas, lo que permite calibrar el tamaño del émbolo para ocluir arterias, arteriolas o vasos capilares. Este material se reabsorbe en una a tres semanas aunque existe cierta variabilidad individual. Las micropartículas son elementos no reabsorbibles, calibrados en micrones cuyo objetivo es ocluir vasos capilares. Los espirales metálicos, por su mayor tamaño, se utilizan para ocluir arterias o venas como si fuesen ligaduras endovasculares. Los cianocrilatos son líquidos adhesivos que polimerizan rápidamente en contacto con los protones, como los que existen normalmente en la sangre o en el medio de contraste yodado. Es un excelente material de embolización, pero no es de fácil manejo y requiere un operador experimentado para su utilización. La embolización de la arteria hepática tiene un rol establecido en la paliación de los hipervascularizados TNE, logrando el control de los síntomas del síndrome carcinoide por 5 a 10 meses en el 90 al 100 % de los casos.<sup>[5, 8]</sup>

### *Quimioembolización arterial*

Tiene como objetivos fundamentales lograr una alta acción antitumoral local con poca repercusión sistémica. Es un procedimiento endovascular que con técnica de Seldinger accede por la arteria femoral a la arteria hepática y selectivamente plenifica los vasos nutrientes de los tumores hepáticos. Con la quimioembolización intrarterial se aumenta 20 veces la concentración local de la droga comparativamente a la sistémica y a su vez, la embolización triplica estos efectos. La utilización de un émbolo graso como el lipiodol, en una emulsión estable con las drogas antitumorales permite mayor selectividad, concentración y persistencia intratumoral de las mismas, potenciando aún más la acción antineoplásica local. Las drogas utilizadas varían según la estirpe tumoral, utilizándose preferentemente la doxorrubicina en los tumores neuroendocrinos y en el hepatocarcinoma. Las características del lipiodol que enlentece transitoriamente el flujo sanguíneo, aumenta el tiempo de contacto entre las drogas y las células tumorales. Así mismo, el lipiodol tiene una hiperselectividad para las arterias neoplásicas actuando como un factor de vectorización y fijación tumoral, reflejado por la obtención de una concentración 4 veces mayor, en el tejido tumoral que en el hígado sano. Varios estudios han demostrado estos beneficios farmacocinéticos de las emulsiones de lipiodol y drogas antitumorales utilizados en forma combinada, particularmente para el tratamiento del hepatocarcinoma. Si bien el tratamiento es útil con alta tasa de respuesta local en metástasis hepáticas de diversa estirpe histológica, sus mejores resultados se obtienen en el hepatocarcinoma y las metástasis de tumores neuroendocrinos.<sup>[5, 8]</sup>

Las respuestas en el tratamiento de las MHTNE irresecables son muy satisfactorias y claramente superiores a las de quimioterapia sistémica, por lo cual es el *tratamiento de elección para las MHTNE irresecables*.<sup>[8]</sup> La alta tasa de respuestas favorables reportadas en la literatura son, para los primeros 6 a 12 meses, de aproximadamente 70-95 % para control del síndrome carcinoide y una disminución del 50 al 60 % de la masa tumoral. La supervivencia media de estos pacientes fue de 2 años.



Según varias series publicadas<sup>[8]</sup> se obtuvieron entre el 65 y 95 % del control de los síntomas del síndrome carcinoide, con una supervivencia a 5 años del 95 % para los pacientes resecados con MH únicas y del 56 % para los casos irresecables tratados con quimioembolización.

Respecto a los resultados entre la simple embolización y la quimioembolización fueron similares en relación a las respuestas y supervivencia.<sup>[8]</sup>

Con esta técnica se puede obtener una manifiesta supresión de los síntomas con control local del crecimiento tumoral. El síndrome postquimioembolización ocurre a menudo con diferentes grados de severidad (dolor abdominal, fiebre, injuria hepática) pudiendo durar desde días a semanas siendo lo habitual su resolución espontánea. La atenuación de esta respuesta puede lograrse haciendo el procedimiento en forma secuencial por cada hemihígado en la frecuente situación de enfermedad hepática bilateral.

## Tratamiento intersticial

Los abordajes intersticiales<sup>[8]</sup> descritos para lograr la destrucción local de tumores hepáticos y que se han hecho extensivos a las MHTNE son: 1) criocirugía; 2) radiofrecuencia; 3) microondas.

La más utilizada al presente es la radiofrecuencia (RF) que consiste en la destrucción de tumores hepáticos *in situ* por coagulación térmica y desnaturalización proteica. La energía por radiofrecuencia se emite por un generador y fluye a través de un electrodo cuya punta termina en un haz de filamentos (de 4 a 9). Puede ser aplicada por vía percutánea, por videolaparoscopia o a través de una laparotomía. Se recomienda aplicar el método cuando existen hasta cuatro lesiones con un diámetro no mayor de 5 cm. Se aconseja no utilizarlo si la MH se encuentra adyacente a los pedículos biliares. Se utiliza para tratar lesiones múltiples y combinar la RF con cirugía resectiva del parénquima hepático para lograr mayor citoreducción.<sup>[8]</sup>

## Tratamiento médico

Se pueden utilizar antiserotonínicos por vía oral, como la ciproheptadina, utilizada a dosis altas (12 a 48 ng/día), para el control de la diarrea y recuperación del peso, pero no mejora los signos cutáneos. El mecanismo de acción sería a nivel periférico, ya que el 5-HIAA en orina no disminuye sus niveles. Presenta efectos no deseados como sedación, sequedad de mucosas, náuseas y vómitos, que a veces obligan a suspender el tratamiento.

La somatostatina (ST) es la responsable de la inhibición de la liberación de péptidos endógenos. El 80 al 90 % de los TNE con síndrome carcinoide tienen receptores en la superficie de sus células tumorales para ST. Por lo tanto, al octapéptido análogo sintético derivado de la ST natural, llamada octreotida (Sandostatín®), que se aplica por vía subcutánea y que tiene una vida media de 3 a 4 horas, se lo emplea para inhibir la secreción patológicamente aumentada de serotonina, hormona de crecimiento y de otros péptidos producidos por el sistema endocrino gastroenteropancreático. Además, actuaría favoreciendo la apoptosis de las células tumorales. Según el caso a tratar se aplica en dosis diarias de 50 a 500 mg c/8 horas. Tiene una probada efectividad en el control del SC y según varias series publicadas controla: 1) 87 % de los casos con signos cutáneos; 2) 77 % de los pacientes con diarrea; 3) disminuye en el 80 % los niveles de 5-HIAA en orina; 4) reduce la objetivación de masas tumorales en los estudios por imágenes; y 5) desacelera el crecimiento tumoral. El octreoscan es útil para evaluar los pacientes que se beneficiaron con la octreotida. El problema radica en que muchos pacientes se tornan parcialmente resistentes a la octreotida, luego de un promedio de tratamiento de 12 meses para los TC y de 3 meses para los TIP. De tal manera que sería una terapia adyuvante.

Con el alfa interferón se lograron algunas remisiones y alivios sintomáticos del SC pero es utilizado en pocas ocasiones dado su alto costo y marcada toxicidad.

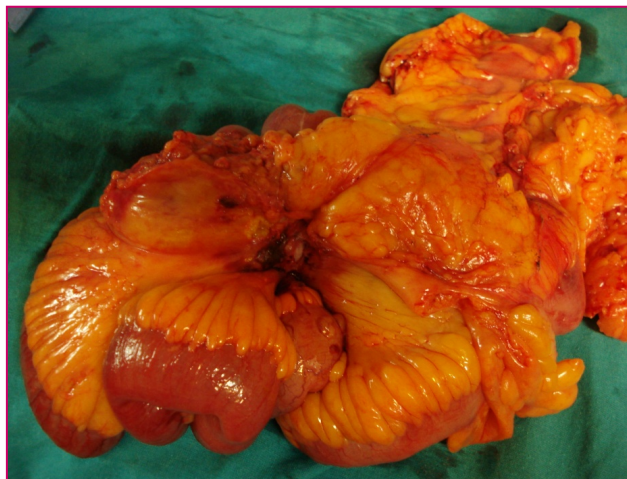
En un estudio multicéntrico alemán, randomizado no controlado, publicado en 2005, en pacientes con metástasis no resecables de TNE, se compararon

dos grupos: el primero de 54 casos tratados con octreotida combinada con alfa interferón y el segundo de 51 con octreotida como monodroga. En ambos grupos se observó disminución del crecimiento tumoral y mejoría de la supervivencia, sin diferencia significativa para cada terapéutica, concluyéndose entonces que es preferible utilizar la octreotida sola, ya que tiene menos costos y efectos adversos para los pacientes.

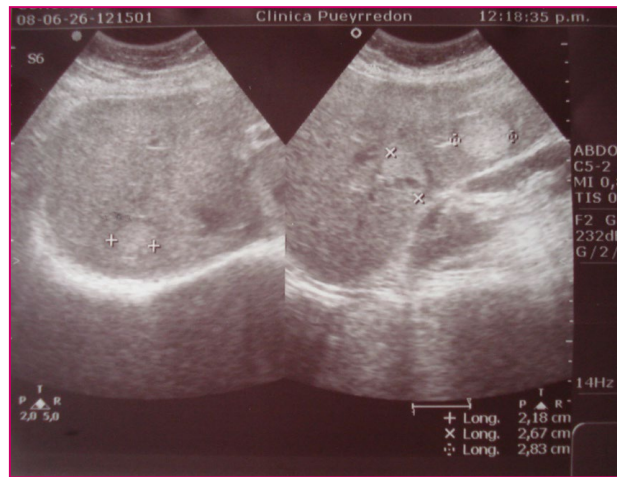## Quimioterapia

La droga más experimentada es la estreptozotocina, que es una glucosalina nitro urea. Otras utilizadas son el 5-fluoruracilo y doxorubicina. En general son resistentes a los tratamientos donde se reportan un 20 a 40 % de respuestas. Actualmente se utilizan en pacientes sintomáticos con enfermedad avanzada.

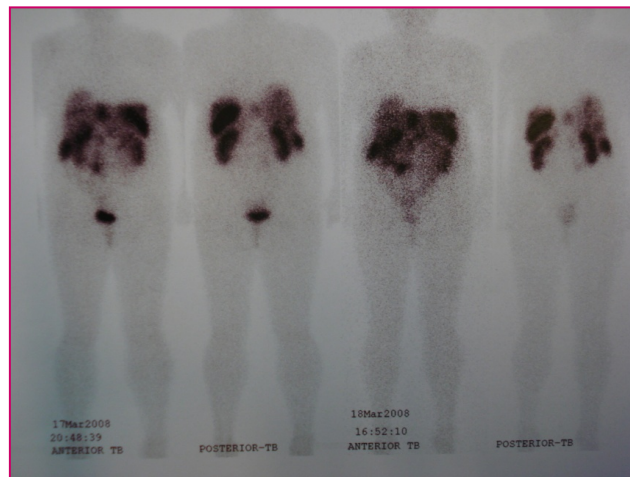
## Caso propio



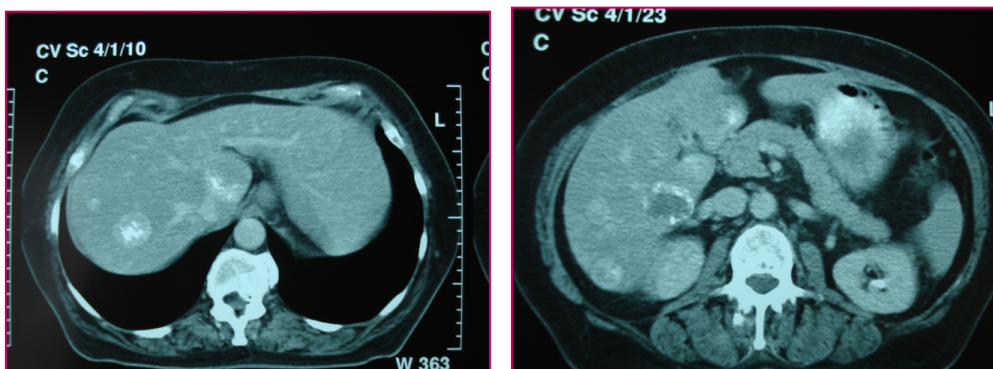
TUMOR CARCINOIDE DE INTESTINO DELGADO RESECADO CON ADENOPATÍAS METASTÁSICAS  
LOCORREGIONALES



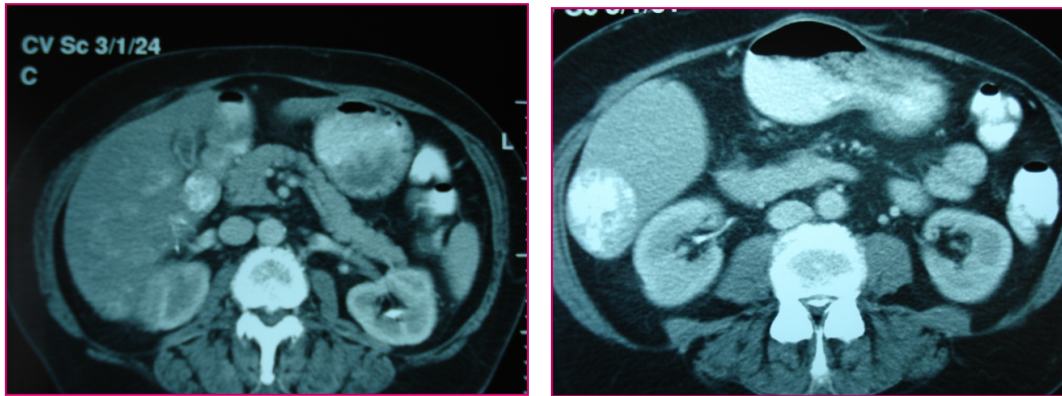
ECOGRAFÍA QUE DEMUESTRA LA PRESENCIA DE MÚLTIPLES METÁSTASIS HEPÁTICAS



OCTEOSCAN QUE CERTIFICA LAS LESIONES METASTÁSICAS HEPÁTICAS



TOMOGRAFÍA COMPUTADA TRIFÁSICA EN TIEMPO PORTAL QUE MUESTRA LAS LESIONES SOMETIDAS PREVIAMENTE A UNA QUIMIOEMBOLIZACIÓN ARTERIAL



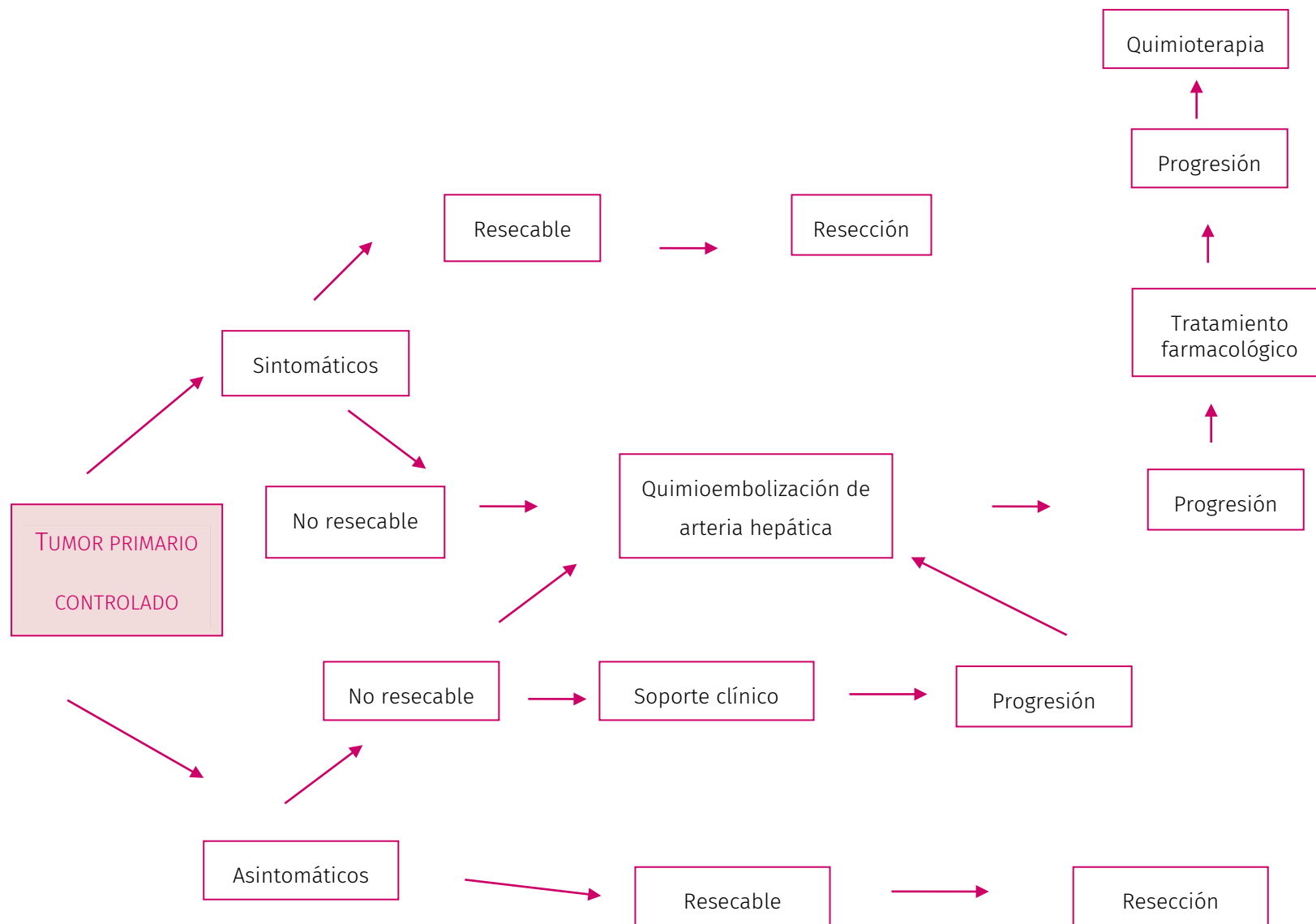
TOMOGRAFÍA COMPUTADA TRIFÁSICA EN TIEMPO ARTERIAL QUE MUESTRA LAS LESIONES SOMETIDAS PREVIAMENTE A UNA QUIMIOEMBOLIZACIÓN ARTERIAL

El caso es actual y se encuentra en evaluación y control para resección hepática y/o trasplante hepático.

### Algoritmo

En resumen, la cirugía de resección de MHTNE debería realizarse en pacientes:<sup>[1]</sup>

1. sintomáticos;
2. asintomáticos;
3. con cualquier primario neuroendocrino;
4. con cualquier cuadro hormonal.



## Referencias bibliográficas

1. ASTUDILLO A. Clasificación y caracterización biológica de los tumores neuroendócrinos del tracto gastrointestinal. *Oncol.* 2004;27(4):51-56.
2. BUTTE JM, ESCOBAR C, et al. Carcinoide intestinal múltiple. *Rev Med Chile.* 2006;134(10):1306-1309. doi:10.4067/S0034-98872006001000014
3. DEL CASTILLO FC. Predicción de malignidad en neoplasias endócrinas del páncreas. *Rev Inv Clín.* 2005;57(3):481-487.
4. FERNÁNDEZ CRUZ L, MARTÍNEZ I, et al. Laparoscopic surgery in patients with sporadic insulinoma and MEN type I. *J Gastrointest Surg* 2005;9(3):381-388. doi:10.1016/j.gassur.2004.06.009
5. FERNÁNDEZ CRUZ L, PARDO F, CUGAT E, ARTIGAS V, OLSINA J, ROTELLAR F, CARRILLO A, DÍAZ H, HERNÁNDEZ J, TARGARONA E, MIRAS M, MORALES CONDE S, MORALES MÉNDEZ S, PEREIRA F, CALAFELL J. Análisis del Registro Español de Cirugía del Páncreas. *Cir Esp.* 2006;79(5):293-298. doi:10.1016/s0009-739x(06)70875-2
6. FERNÁNDEZ JA, ROBLES R, et al. Trasplante hepático en metástasis hepáticas irresecables de origen neuroendocrino. *Cir Esp* 2005;78(3):161-167. doi:10.1016/s0009-739x(05)70910-6
7. MARTÍNEZ VILLASEÑOR D, GERSON CWILICH R. La tomografía por emisión de positrones: utilidad en oncología. *Cir Cir.* 2006;74(4):295-304.
8. MARTÍNEZ J, JARUFE N, et al. Alternativas terapéuticas actuales de las metástasis hepáticas. *Rev Med Chile.* 2008;136(3):376-384.
9. PRASAD P, SCHMULEVITZ N, et al. Detection of occult liver metastases during EUS for staging of malignancies. *Gastrointestinal Endosc.* 2004;59(1):49-53. doi:10.1016/s0016-5107(03)02378-2
10. SAMANIEGO C, MARTÍNEZ P, SÁNCHEZ R. Insulinoma management: cases report. *Gastr Latinoam.* 2005;16(3):250-254.

# Metástasis hepáticas de tumores no colorrectales no neuroendocrinos

**DRES. MARIANO MASSA, FERNANDO DUEK Y JAVIER CARLOS LENDOIRE**

## Introducción

El hígado es uno de los órganos más frecuentes donde asientan metástasis, no solo de tumores primarios gastrointestinales, sino también de un amplio espectro de cánceres. Sus vías de generación difieren de acuerdo a la ubicación del tumor primario. Mientras que en pacientes con tumores primarios intestinales (adenocarcinoma colorrectal, por ejemplo) las vías de diseminación más frecuentes son la portal fundamentalmente y la linfática regional intra-abdominal, en el resto de los tumores primarios, prevalece la vía arterial y es por ello que *la enfermedad metastásica hepática de tumores no colorrectales no neuroendocrinos (NCRNNE) debe considerarse como parte de una enfermedad de afectación sistémica*, teniendo la resección hepática de estas metástasis indicaciones precisas. Este grupo está caracterizado por tener una población heterogénea, con una menor incidencia de metástasis únicas, series de un bajo número de casos, sin estudios prospectivos y con guías de tratamiento en constante revisión.<sup>[1, 2]</sup>

El tumor primario puede presentar localizaciones variadas desde cabeza y cuello, pleura y pulmón, mama, aparato gastrointestinal, aparato



genitourinario hasta las diversas localizaciones correspondientes a algunas estirpes histológicas como son los sarcomas o los melanomas (coroideo o cutáneo). Con menor frecuencia se hallan pacientes portadores de metástasis hepáticas cuyo tumor primario se desconoce no obstante todos los estudios diagnósticos realizados, las cuales se agrupan bajo la denominación de *metástasis de primario desconocido*.<sup>[1,2,3]</sup>

## Diagnóstico

En el estudio de las metástasis de origen colorrectal, la ecografía, la tomografía computada y la resonancia nuclear magnética ocupan el primer escalón en el diagnóstico de las metástasis no colorrectales, aportando información necesaria de la anatomía intrahepática para desarrollar una resección segura (FIGURA 1 a 4). Sin embargo, es el PET/TC quien ha adquirido un lugar preponderante en el estudio de esta entidad considerando la elevada frecuencia de diseminación extrahepática hallada. Así es como CHUA y col. refieren que el PET/TC en comparación con la TAC modificó en su serie la conducta terapéutica en un 25 % de los pacientes con metástasis no colorrectales no neuroendocrinas (NCRNNE) y es por ello que los pacientes con enfermedad extrahepática no controlada, no deben ser candidatos a cirugía.<sup>[4]</sup>

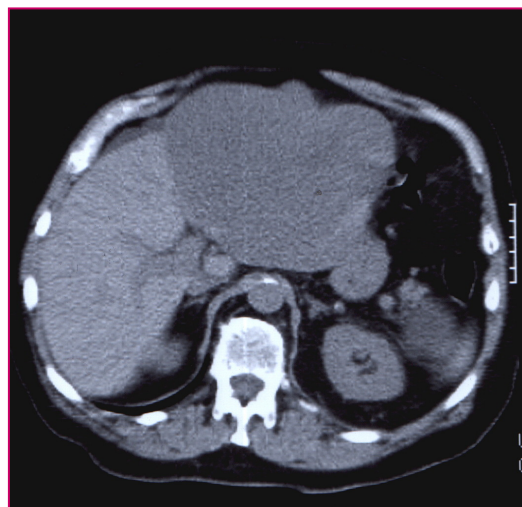


FIGURA 1. TAC: METÁSTASIS ÚNICA METACRÓNICA (3 AÑOS) DE CARCINOMA ADENOIDE QUÍSTICO SUBMAXILAR

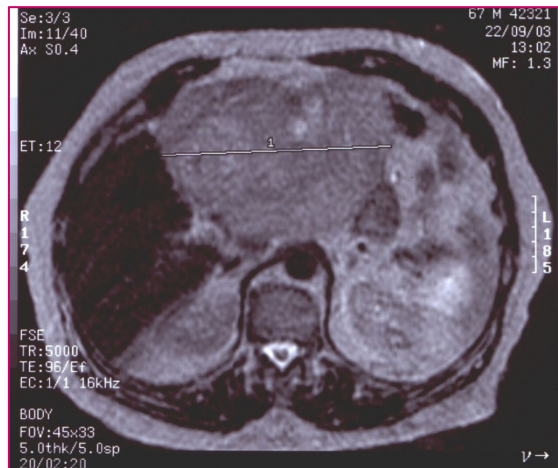


FIGURA 2. RNM (T2): METÁSTASIS ÚNICA DE CARCINOMA ADENOIDE QUÍSTICO DE SUBMAXILAR (VARÓN, 68 AÑOS)

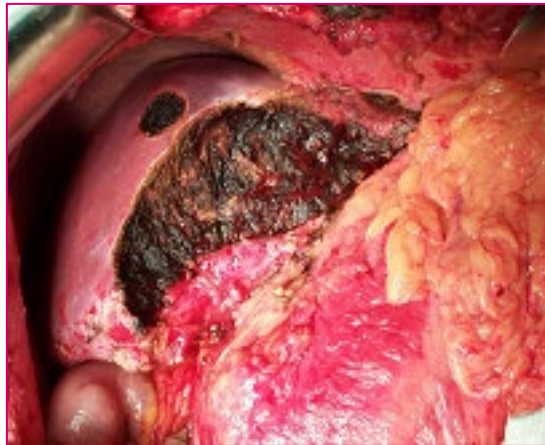


FIGURA 3. HEPATECTOMÍA IZQUIERDA Y RESECCIÓN DE METÁSTASIS SATÉLITE EN SEGMENTO VIII

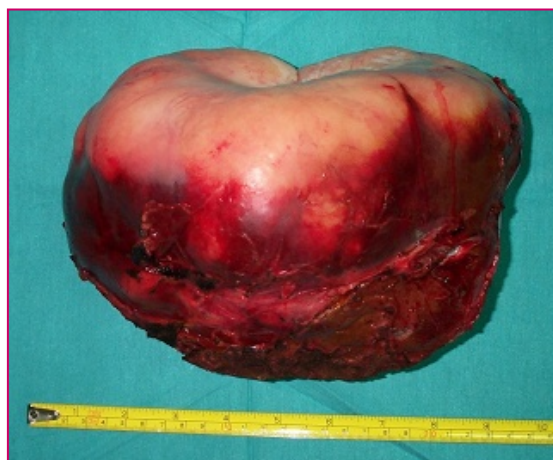

FIGURA 4. PIEZA DE RESECCIÓN: METÁSTASIS DE CARCINOMA ADENOIDE QUÍSTICO

La punción biopsia tumoral no se justifica en pacientes con indicación quirúrgica resectiva por el riesgo de implante tumoral y sólo la reservamos para pacientes con secundarismos hepáticos de primario desconocido los cuales frecuentemente son incluidos en esta entidad (FIGURA 5 y 6).

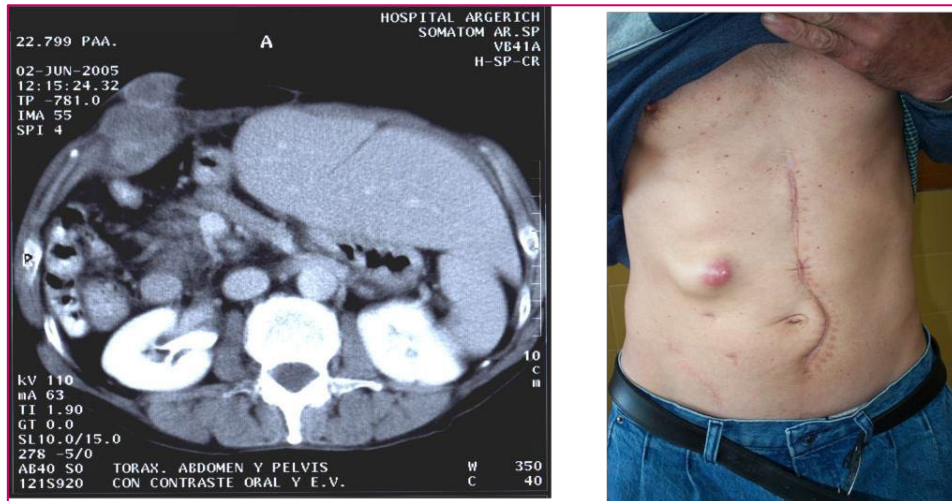


FIGURA 5 Y 6. IMPLANTE EN PARED ABDOMINAL POST-PUNCIÓN BIOPSIA CON AGUJA FINA AL DÉCIMO MES POSTOPERATORIO DE HEPATECTOMÍA DERECHA POR METÁSTASIS

Hallamos fundamental la ecografía intraoperatoria, tanto desde el punto de vista diagnóstico como por su valor terapéutico durante el procedimiento resectivo.

La laparoscopia diagnóstica, tal como ha sido demostrado en un estudio del MSKCC, publicado en *Annals of Surgical Oncology*, brinda las ventajas de evitar un 20 % de laparotomías innecesarias e identificar  $\frac{2}{3}$  de los pacientes con enfermedad irresecable disminuyendo francamente la internación en dichos pacientes.<sup>[5]</sup> Actualmente, la laparoscopia, ha dejado de ser solo un método de estadificación más, para convertirse en una vía de abordaje segura en manos entrenadas para la resección hepática.<sup>[6]</sup>

## Tratamiento

Si bien los beneficios de la resección hepática han sido demostrados en pacientes con metástasis de origen colorectal primordialmente aunque también en metástasis neuroendocrinas, los estudios realizados sobre el tratamiento de metástasis NCRNNE se han visto limitados por el número y por la heterogeneidad de las poblaciones. En 1997, HARRISON y col. publican el primer estudio con un número relevante de pacientes (96) tratados mediante resección durante un período de quince años, hallando como factores pronóstico favorables de supervivencia: el origen del tumor primario, el intervalo libre de enfermedad entre el primario y la metástasis y la realización de resecciones curativas (R0).<sup>[7]</sup> Un año después (1998), ELÍAS y col. en un estudio sobre metástasis no colorrectales y neuroendocrinas destacan la importancia de evitar la duración prolongada de la quimioterapia ante respuestas favorables ya que por un lado su desaparición radiológica y macroscópica podría dificultar la localización intraoperatoria por el cirujano y por el otro producir alteraciones histológicas y funcionales del parénquima hepático que afecten la evolución post resección (FIGURA 7).<sup>[8]</sup>

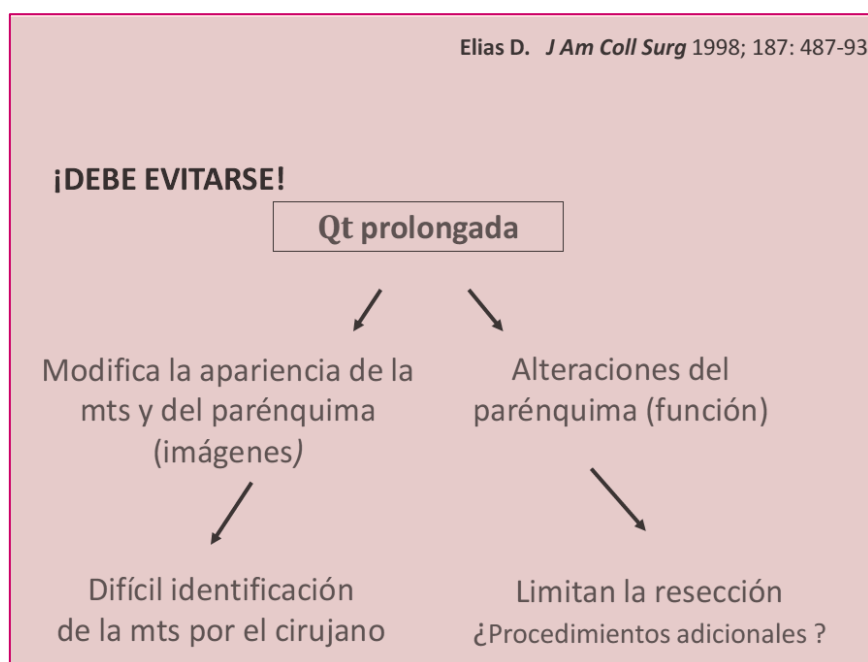


FIGURA 7

Fundamentados en la importancia de un estudio multicéntrico de esta entidad realizamos el primero de nuestro país el cual fue presentado en el Congreso de la European Hepato-Pancreato-Biliary Association (EHPBA) (Verona, Italia) y publicado en el *HPB Journal* (2007).<sup>[9]</sup> En las FIGURAS 8 y 9 se detalla el origen del tumor primario.

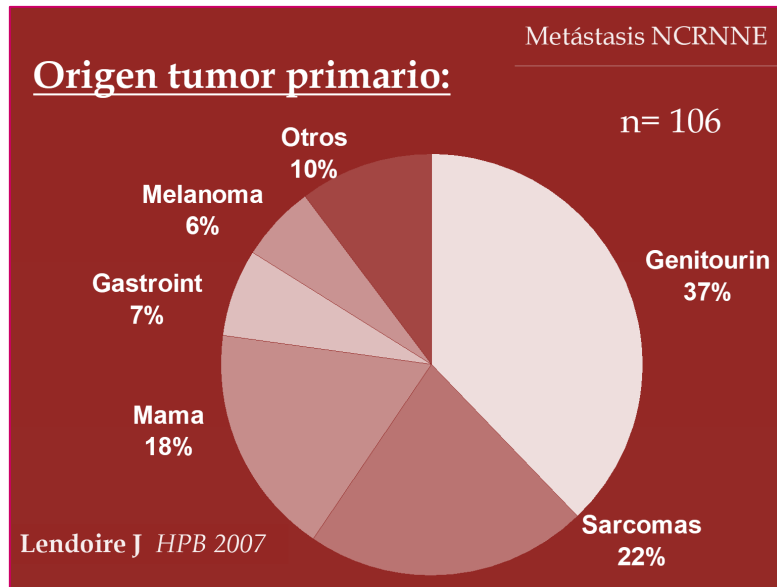


FIGURA 8. ORIGEN DEL TUMOR PRIMARIO<sup>[8]</sup>

RESECCION DE METASTASIS HEPATICAS NCRNNE

**Origen tumor primario:** n= 106

<b>Genitourinario (40)</b>	<i>Riñón</i>	21
	<i>Ovario</i>	14
	<i>Testículo</i>	3
	<i>Utero</i>	1
	<i>Vejiga</i>	1
<b>Mama (19)</b>		19
<b>Gastrointestinal (17)</b>	<i>Estómago</i>	3
	<i>Páncreas</i>	3
	<i>Duodeno</i>	1
<b>Sarcomas (23)</b>		23
<b>Melanoma (6)</b>		6
<b>Otros (11)</b>	<i>Pulmón-Pleura</i>	3
	<i>Suprarrenal</i>	2
	<i>Cabeza y Cuello</i>	2

FIGURA 9. LOCALIZACIÓN DEL TUMOR PRIMARIO<sup>[8]</sup>

El análisis y seguimiento de 106 pacientes correspondientes a cinco centros HPB, demuestra que la resección hepática es un tratamiento efectivo para las metástasis NCRNNE, con una mejor supervivencia en pacientes portadores de metástasis de tumores urogenitales o de mama, en metástasis metacrónicas y en aquellos tratados mediante resecciones curativas (R0).<sup>[9]</sup> Es de destacar que la supervivencia global a 5 años reportada varía del 19 al 45 %.<sup>[9]</sup> Un estudio multicéntrico francés establece tres categorías principales para las metástasis NCRNNE basadas en la supervivencia a 5 años. La más favorable está integrada por los pacientes con tumores primarios urogenitales y mama con supervivencias del 41 al 48 % a los 5 años, la intermedia por tumores gastrointestinales y melanoma con supervivencias del 15 al 40 % y finalmente la de peor evolución con tumores primarios de cara, cuello y pulmón con supervivencias menores al 15 % (TABLA 1).<sup>[10]</sup>

GRUPO/PRONÓSTICO	SUPERVIVENCIA A 5 AÑOS	ORIGEN TUMOR PRIMARIO
<b>1 Favorable</b>	> 30 %	<i>Adrenal</i>
		<i>Testicular</i>
		<i>Ovario</i>
		<i>Mama</i>
		<i>Uterino</i>
		<i>Renal</i>
		<i>Intestino delgado</i>
		<i>Ampular</i>
<b>2 Intermedio</b>	15-30 %	<i>Estómago</i>
		<i>Páncreas</i>
		<i>Melanoma (cutáneo y coroides)</i>
		<i>Duodeno</i>
<b>3 Desfavorable</b>	< 15 %	<i>Esófago</i>

GRUPO/PRONÓSTICO	SUPERVIVENCIA A 5 AÑOS	ORIGEN TUMOR PRIMARIO
		Cabeza y cuello
		Pulmón

TABLA 1. GRUPOS PRONÓSTICO DE SUPERVIVENCIA A 5 AÑOS POST-RESECCIÓN HEPÁTICA ACORDE AL ORIGEN DE LA METÁSTASIS NCRNNE<sup>[9]</sup>

El estudio establece un *score* pronóstico basado en factores del paciente (edad), del tumor primario (origen), de la metástasis (intervalo libre de enfermedad) y de la resección hepática realizada (presencia de enfermedad extrahepática, tipo de resección y margen de la misma) (FIGURA 10).<sup>[10]</sup>

Score de Adam									
<ul style="list-style-type: none"> <li>▪ Mts extrahepáticas antes/durante RH</li> <li>▪ RH mayor (&gt;2 seg)</li> <li>▪ RH R2</li> <li>▪ Edad &lt;30 /30-60 /&gt;60</li> <li>▪ ILE &gt;24m /12-24m /&lt;24m</li> <li>▪ Origen T1°</li> </ul>	<table border="1"> <thead> <tr> <th colspan="2">SUP 5 AÑOS</th> </tr> </thead> <tbody> <tr> <td>0-3 ptos</td> <td>&gt;30%</td> </tr> <tr> <td>4-6 ptos</td> <td>10-30%</td> </tr> <tr> <td>&gt;6ptos</td> <td>&lt;10%</td> </tr> </tbody> </table>	SUP 5 AÑOS		0-3 ptos	>30%	4-6 ptos	10-30%	>6ptos	<10%
SUP 5 AÑOS									
0-3 ptos	>30%								
4-6 ptos	10-30%								
>6ptos	<10%								
Adam, R. <i>Ann Surg</i> 2006; 244:524-535									
RH: indica resección – ILE: intervalo libre de enfermedad									

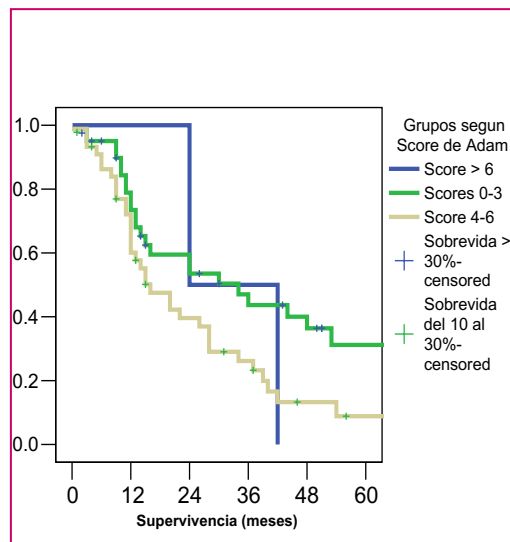


FIGURA 10. SCORE DE RIESGO PARA RESECCIONES HEPÁTICAS POR METÁSTASIS NCRNNE<sup>[9]</sup>

Otros factores pronósticos incluyen la pérdida de sangre durante la hepatectomía (a menor pérdida mejor supervivencia), haber recibido quimioterapia prequirúrgica, el diámetro del tumor mayor, siendo de peor pronóstico aquellos mayores a 6 cm, y la extirpación de enfermedad ganglionar extrahepática fundamentalmente en metástasis de mama y melanoma.<sup>[11, 12]</sup> Dentro del tratamiento de esta entidad se debe destacar el valor de la quimioterapia, que no sólo es un factor pronóstico en pacientes con respuestas favorables sino que con sus avances permitirá ir modificando las indicaciones y el timing adecuado de la cirugía resectiva en esta entidad.<sup>[13]</sup>

Los métodos ablativos como la radiofrecuencia pueden ser de utilidad en metástasis < de 4 cm como complementaria para las resecciones así como también para tratar pacientes de elevado riesgo quirúrgico en forma paliativa.

El abordaje multidisciplinario, con indicaciones basadas en factores pronósticos, descritos en los diferentes trabajos científicos es la base del tratamiento (TABLA 2). En la actualidad, el tratamiento quirúrgico de la metástasis NCRNNE es cada vez más complementario de los tratamientos sistémicos con quimioterapia y conforme el avance de los distintos esquemas, con mejor control de la enfermedad tanto hepática como extrahepática,



determina un incremento progresivo de la aplicación de la cirugía en esta entidad.<sup>[13, 14]</sup>

AÑO	AUTOR	CENTRO	n pts	Edad	Sincrónico	Rx Mayor	ILE (meses)	R0
2005	Yedibela	Erlangen AL	102	60	36%	38%	27	72%
2005	Cordera	Rochester MN	64	56	15%	59%	24	88%
2005	Weitz	Memorial NY	141	55	28%	48%	41	96%
2005	Ercolani	Bologna IT	142	54	13%	41%	-	-
2006	Adam	Multicenter FR	1452	53	-	55%	38	83%
2006	Earle	Miami FL	95	58	22%	41%	21	88%
2006	Reddy	Duke Univ NC	82	52	26%	52%	84	79%
2007	O'Rourke	Multicenter UK-AU	102	55	27%	61%	42	82%
2007	Lendoire	Multicenter AR	106	54	23%	48%	30	90%
2009	Lehner	Hannover GE	242	57	19%	46%	-	87%
2011	Bresadola	Udine IT	56	62	39%	20%	24	80%
2011	Marudanayagam	Birmingham UK	65	59	23%	77%	30	79%
2012	Groeschl	Multicenter US	420	55	26%	48%	43	87%
2015	Hoffman	Heidelberg GE	150	56	24%	55%	26	80%

TABLA 2. SERIES PUBLICADAS SOBRE RESECCIÓN DE METÁSTASIS NCRNNE

La evolución y los resultados en el tratamiento de esta entidad han determinado que desde hace algunos años se hayan comenzado a analizar y publicar resultados en grupos más definidos, habitualmente basados en la localización y/o la estirpe histológica. De esta manera, se han obtenido supervivencias y factores pronóstico que han permitido mejoras en el tratamiento de cada grupo.

## Consideraciones especiales

### *Cáncer de mama*

La supervivencia global de las pacientes con cáncer de mama metastásico es de 18 a 24 meses. Mientras que cuando hay afectación hepática esta disminuye a 14-16 meses. 1 a 5 % de estas pacientes desarrollan metástasis aisladas y cuando la resección hepática es factible, la supervivencia sube de 20 a 61 % a los 5 años. Es por ello, que junto con el estado hormonal del tumor, el tiempo transcurrido entre la resolución del tumor primario y la aparición de las metástasis, tratamientos quimioterápicos locales

(quimioembolización transarterial) y sistémicos, la resección hepática juega un rol importante en el tratamiento en pacientes seleccionados de este grupo (FIGURA 11-12 y 13).<sup>[15, 16, 17]</sup>

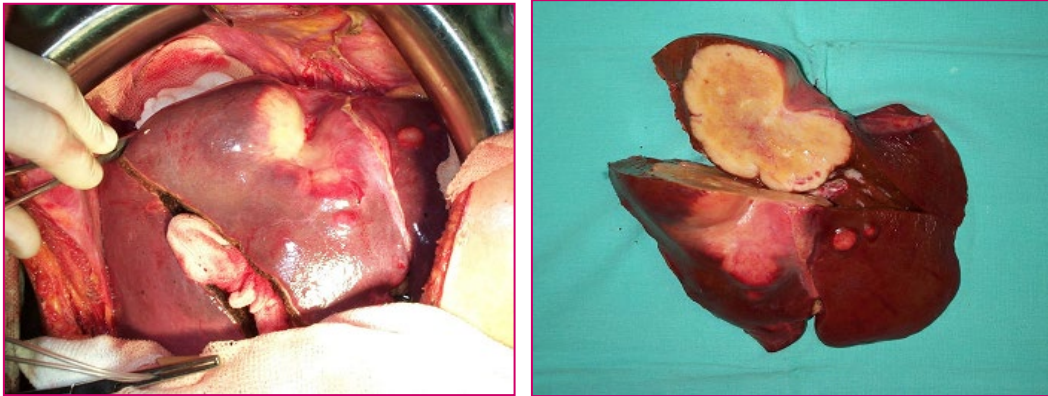


FIGURA 11 Y 12. HEPATECTOMÍA IZQUIERDA POR METÁSTASIS DE CÁNCER DE MAMA

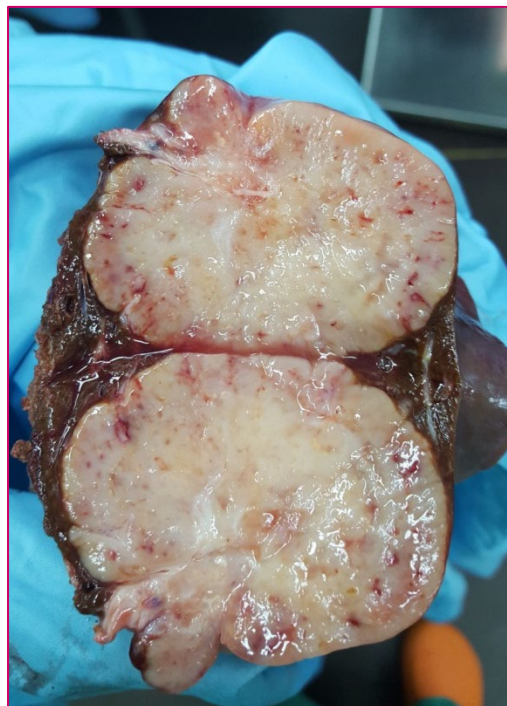


FIGURA 13. METÁSTASIS DE CÁNCER DE MAMA

### Tumores genitourinarios

Incluye un número importante de localizaciones primarias (riñón, adrenal, testículo, vejiga, próstata, cérvix, útero y ovario) y la supervivencia a 5 años difiere entre ellos, 66 % para adrenal, 51 % testículo, 38 % renal, 50 % ovario, 35 % útero (FIGURA 14).

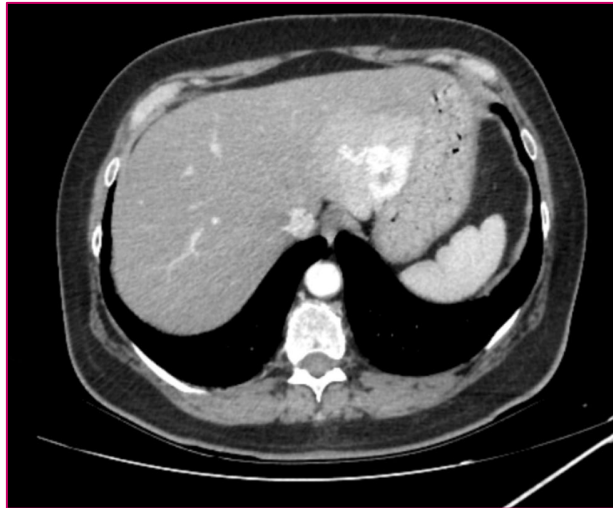


FIGURA 14. METÁSTASIS METACRÓNICA —9 AÑOS— DE HIPERNEFROMA

Las metástasis hepáticas provenientes de un cáncer testicular merecen una mención especial entre este grupo heterogéneo, ya que se ha demostrado, que a pesar de los excelentes regímenes quimioterápicos, hasta un 50% de los pacientes presentaban células tumorales viables en las piezas de resección hepática. Muchos autores recomiendan su resección basados en tres consideraciones:

- la respuesta completa solo puede objetivarse con el análisis de la pieza quirúrgica;
- la resección hepática tiene una baja morbi-mortalidad y
- la linfadenectomía retroperitoneal se puede realizar en el mismo procedimiento que la resección hepática.<sup>[14]</sup>

### *Cáncer gástrico*

En un estudio de Kodera, que incluyó 515 pacientes con metástasis hepáticas de cáncer gástrico, se vió que el 66% de las mismas eran sincrónicas, el 61 % solitarias y que el 23,4 % requirieron una resección hepática mayor para su excéresis, logrando una sobrevida del 20 % a 5 años. Los factores de mal pronóstico en esta entidad serían la invasión serosa del tumor primario, un número de metástasis mayor o igual a tres y metástasis hepáticas mayores a 5 cm. Cuando todos ellos están ausentes se logra una sobrevida a 5 años del 43 % mientras que cuando coexisten estos tres criterios la sobrevida es de 0 %. La aparición sincrónica de las metástasis hepáticas sería otro factor de mal pronóstico. La terapia neoadyuvante podría seleccionar a aquellos pacientes que se beneficiarían de una resección quirúrgica.<sup>[18, 20, 21]</sup>

### *Melanoma*

Hasta el 95 % de los pacientes con melanoma ocular desarrollará metástasis hepáticas a lo largo del tiempo, incluso hasta 15 años luego del diagnóstico inicial. 40 % de los pacientes con melanoma uveal se presentan con metástasis hepáticas sincrónicas logrando una supervivencia a 5 años luego de la resección hepática que asciende al 20 %, mientras que con respecto al melanoma cutáneo, la probabilidad que desarrollen metástasis hepáticas desciende al 15-20 % y suelen ser metacrónicas. La sobrevida post-resección hepática es similar tanto para el melanoma uveal como para el cutáneo.<sup>[22]</sup>

### *Sarcomas*

Los sarcomas son tumores mesenquimales raros con propensión a la metástasis hematológica. El tumor del estroma gastrointestinal (GIST) es el subtipo histológico más común y la fuente más común de metástasis hepáticas. En el caso de GIST metastásico, el imatinib neoadyuvante puede usarse como una herramienta de selección para la aplicación juiciosa de la cirugía, donde los pacientes que responden al tratamiento y que se someten a resección para prevenir el desarrollo de clones resistentes al tratamiento

tienen una supervivencia actuarial asociada a diez años del 40 %. Los avances adicionales para muchos de los subtipos de sarcoma no GIST dependerán del desarrollo de terapias sistémicas mejoradas y de la evaluación de su actividad en ensayos de subtipos o definidos molecularmente (FIGURA 15 a 19).<sup>[23]</sup>

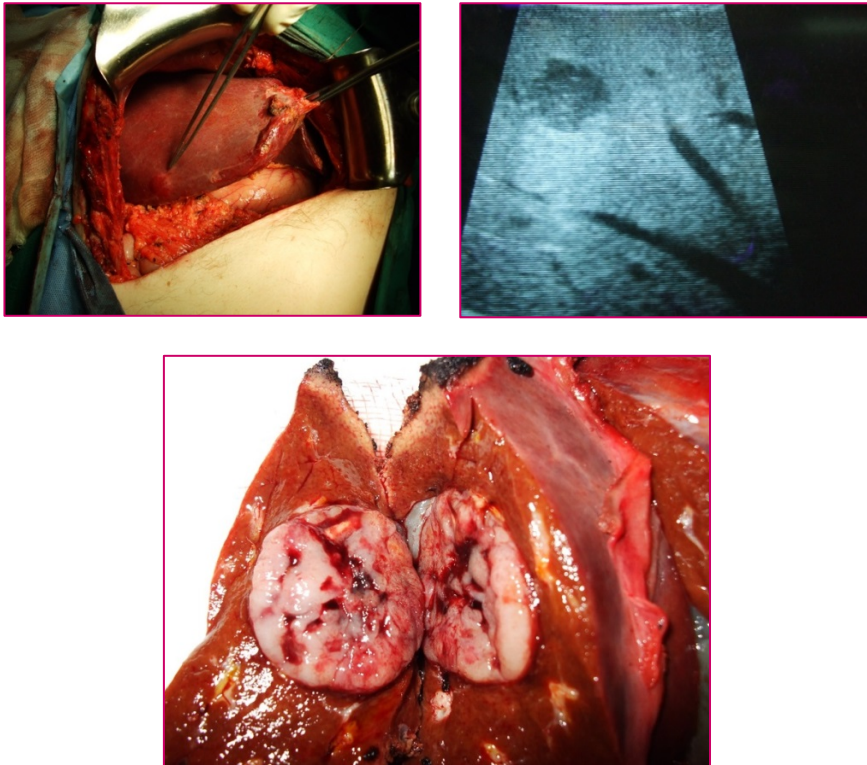


FIGURA 15, 16 Y 17. METÁSTASIS DE GIST, ECOGRAFÍA IO Y PIEZA QUIRÚRGICA

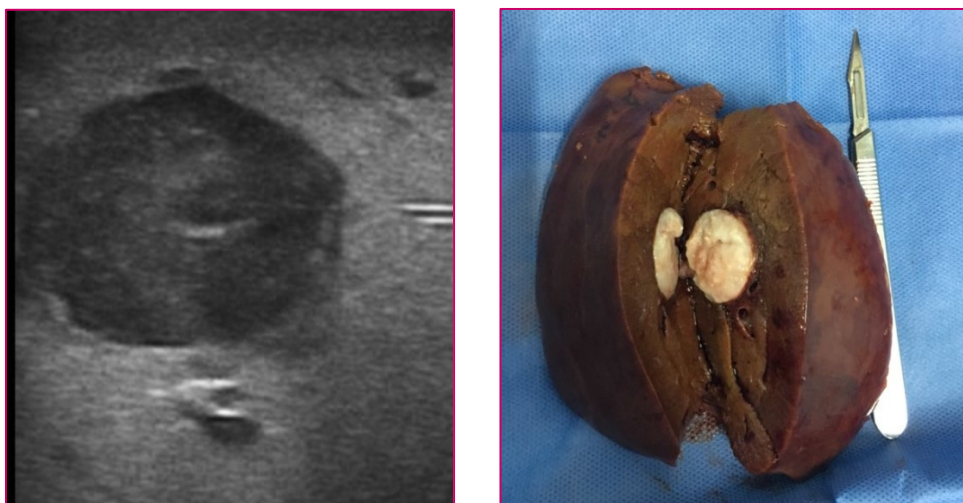


FIGURA 18 Y 19. ECOGRAFÍA INTRAOPERATORIA Y PIEZA DE RESECCIÓN DE METÁSTASIS DE SARCOMA PELVIANO

## Conclusiones

La resección de metástasis hepáticas NCRNNE es segura, factible y efectiva con supervivencias aceptables en pacientes seleccionados.

La selección para la resección de metástasis NCRNNE deberá realizarse con un enfoque multidisciplinario, teniendo en cuenta la localización e histología del tumor primario, la historia del comportamiento biológico tumoral en el paciente individual y la respuesta a la quimioterapia disponible.

Más investigaciones son necesarias en este campo, con estudios dirigidos a cada tipo de metástasis NCRNNE, los cuales permitirán una mejor selección del paciente candidato a resección y un mejor entendimiento de los factores pronósticos individuales.

Los beneficios comparativos de otros procedimientos terapéuticos, más allá de la resección, necesitan aún ser valorados.

## Algoritmo

### SOSPECHA DE METÁSTASIS HEPÁTICA NCRNNE



Diagnóstico: Ecografía - TAC - PET/TC

Factores a considerar



- Edad y riesgo quirúrgico
- Enfermedad extrahepática
- Origen del tumor primario
- Intervalo libre de enfermedad (T1° → Mts)
- Consideraciones para la RH (ubicación, número, parénquima remanente)
- Tratamientos previos



Tratamientos:

*Resección hepática*

*Quimioterapia → Resección hepática*

*Resección hepática + Radiofrecuencia*

*Radiofrecuencia / Quimioterapia*

## Referencias bibliográficas

1. TAKEMURA N, SAIURA A. Role of surgical resection for non-colorectal nonneuroendocrine liver metastases. *World J Hepatol.* 2017;9(5):242-251. doi:10.4254/wjh.v9.i5.242
2. REES M, TEKKIS PP, WELSH FK, et al. Evaluation of long-term survival after hepatic resection for metastatic colorectal cancer: a multifactorial model of 929 patients. *Ann Surg.* 2008;247(1):125-135. doi:10.1097/SLA.0b013e31815aa2c2
3. REDDY SK, BARBAS AS, et al. Resection of noncolorectalnonneuroendocrin liver metastases: a comparative analysis. *J Am Coll Surg.* 2007;204(3):372-382. doi:10.1016/j.jamcollsurg.2006.12.019
4. CHUA SC, GROVES AS, et al. The impact of (18) F-FDG PET/CT in patients with liver metastases. *Eur J Nucl Med Mol Imaging.* 2007;34(12):1906-1914. doi:10.1007/s00259-007-0518-y
5. D'ANGELICA M, JARNAGIN W, DEMATTEO R, CONLON K, BLUMGART LH, FONG Y. Staging laparoscopy for potentially resectablenoncolorectal, nonneuroendocrine liver metastases. *Ann Surg Oncol.* 2002;9:204-209. doi:10.1007/BF02557375
6. AGHAYAN DL, KALINOWSKI D, et al. Laparoscopic liver resection for noncolorectal non-neuroendocrine metastases: perioperative and oncologic outcomes *World J Surg Oncol.* 2019;17(1):156. doi:10.1186/s12957-019-1700-y
7. HARRISON LE, BRENNAN MF, NEWMAN E, FORTNER JG, PICARDO A, BLUMGART LH, et al. Hepatic resection for noncolorectal, nonneuroendocrine metastases: a fifteen-year experience with ninety-six patients. *Surg.* 1997;121(6):625-632. doi:10.1016/s0039-6060(97)90050-7
8. ELIAS D, MAISONNETTE F, DRUET-CABANAC M, OUELLET JF, GUINEBRETIERE JM, SPIELMANN M, et al. An attempt to clarify indications for hepatectomy for liver metastases from breast cancer. *Am J Surg.* 2003;185(2):158-164. doi:10.1016/s0002-9610(02)01204-7
9. LENDOIRE J, MORO M, ANDRIANI O, GRONDONA J, GIL O, RAFFIN G, SILVA J, BRACCO R, PODESTÁ G, VALENZUELA C, IMVENTARZA O, PEKOLJ J, DE SANTIBÁÑEZ E. Liver resection for non-colorectal, non-neuroendocrine metastases:analysis of a multicenter study from Argentina. *HPB.* 2007;9(6):435-439. doi:10.1080/13651820701769701
10. ADAM R, CHICHE L, ALOIA T, et al. Hepatic resection for noncolorectal nonendocrine liver metastases. Analysis of 1452 patients and development of a prognostic model. *Ann Surg.* 2006;244(4):524-535. doi:10.1097/01.sla.0000239036.46827.5f
11. GROESCHL RT, NACHMANY I, et al. Hepatectomy for Noncolorectal Non-Neuroendocrine Metastatic Cancer: A Multi-Institutional Analysis. *J Am Coll Surg.* 2012;214(5):769-777. doi:10.1016/j.jamcollsurg.2011.12.048



12. O'ROURKE TR, TEKKIS P, YEUNG S, FAWCETT J, LYNCH S, STRONG R, WALL D, JOHN TG, WELSH F, REES M. Long-term results of liver resection for non-colorectal, non-neuroendocrine metastases. *Ann Surg Oncol*. 2008;15(1):207-218. doi:10.1245/s10434-007-9649-4
13. UGGERI F, RONCHI AP, GOFFREDO P, et al. Metastatic liver disease from non-colorectal, non-neuroendocrine, non-sarcoma cancers: A systematic review. *World J Surg Oncol*. 2015;13(1):1-8. doi:10.1186/s12957-015-0606-6
14. HOFFMANN K, BULUT S, TEKBAŞ A, HINZ U, BÜCHLER MW, SCHEMMER P. Is Hepatic Resection for Non-colorectal, Non-neuroendocrine Liver Metastases Justified? *Ann Surg Oncol*. 2015;22:1083-1092. doi:10.1245/s10434-015-4775-x
15. RUIZ A, WICHERTS DA, SEBAGH M, et al. Predictive Profile-Nomogram for Liver Resection for Breast Cancer Metastases: An Aggressive Approach with Promising Results. *Ann Surg Oncol*. 2017;24(2):535-545. doi:10.1245/s10434-016-5522-7
16. SPOLVERATO G, VITALE A, BAGANTE F, CONNOLLY R, PAWLIK TM. Liver resection for breast cancer liver metastases. *Ann Surg*. 2017;265(4):792-799. doi:10.1097/SLA.0000000000001715
17. MARGONIS GA, BUETTNER S, SASAKI K, et al. The role of liver-directed surgery in patients with hepatic metastasis from primary breast cancer: a multi-institutional analysis. *HPB*. 2016;18(8):700-705. doi:10.1016/j.hpb.2016.05.014
18. KODERA Y, FUJITANI K, FUKUSHIMA N, et al. Surgical resection of hepatic metastasis from gastric cancer: a review and new recommendation in the Japanese gastric cancer treatment guidelines. *Gastric Cancer*. 2014;17:206-212. doi:10.1007/s10120-013-0299-x
19. MARKAR SR, MACKENZIE H, MIKHAIL S, et al. Surgical resection of hepatic metastases from gastric cancer: outcomes from national series in England. *Gastric Cancer*. 2017;20(2):379-386. doi:10.1007/s10120-016-0604-6
20. MARKAR SR, MIKHAIL S, MALIETZIS G, et al. Influence of surgical resection of hepatic metastases from gastric adenocarcinoma on long-term survival: Systematic review and pooled analysis. *Ann Surg*. 2016;263(6):1092-1101. doi:10.1097/SLA.000000000000015
21. TIBERIO GAM, MINISTRINI S, GARDINI A, et al. Factors influencing survival after hepatectomy for metastases from gastric cancer. *Eur J Surg Oncol*. 2016;42(8):1229-1235. doi:10.1016/j.ejso.2016.03.030
22. POSNER J, PETERSON BS, JAR. A 20-Year Experience of Hepatic Resection for Melanoma: Is There an Expanding Role? NIH Public Access. *Bone*. 2008;23(1):1-7. doi:10.1016/j.jamcollsurg.2014.04.008
23. ECKER BL, MAKI RG, CAVNAR MJ, DEMATTEO RP. Surgical Management of Sarcoma Metastatic to Liver. *Surg Oncol Clin N Am*. 2021;30(1):57-67. doi:10.1016/j.soc.2020.08.002

# Extendiendo los límites de la cirugía hepática

**DRES. VICTORIA ARDILES, FERNANDO ÁLVAREZ Y EDUARDO DE SANTIBAÑES**

## Introducción

La resección quirúrgica con intención curativa de los tumores primarios y secundarios del hígado, asociados o no a quimioterapia neoadyuvante, es hoy la alternativa terapéutica de elección para prolongar la supervivencia a largo plazo, especialmente en aquellos pacientes con hepatocarcinoma (HCC) en hígados no cirróticos, en las metástasis hepáticas de cáncer colorrectal (CR) y en colangiocarcinomas lobares e hiliares. También en algunos casos seleccionados en pacientes con metástasis hepáticas de tumores neuroendocrinos y tumores no colorrectales no neuroendocrinos, la cirugía con resección completa de las lesiones es el principal tratamiento con potencial curativo.

Debido a las mejoras en el monitoreo anestésico, el cuidado perioperatorio y los adelantos en las técnicas quirúrgicas, la morbimortalidad de la resección hepática ha disminuido en los últimos años, siendo menor al 5% para resecciones mayores en centros especializados. Estos avances han llevado a una modificación en el criterio de reseabilidad. Estos cambios se produjeron principalmente gracias al avance en el tratamiento de las metástasis hepáticas de los tumores CR pero posteriormente fueron aplicados a la cirugía

hepática en general sin discriminar por patología (aunque el manejo de cada tumor primario y secundario del hígado tiene algunos puntos particulares).

En la década del 70, algunos autores proponían limitar la resección a pacientes con lesiones únicas. A partir de 1984, las publicaciones sucesivas de **ADSON** y col. reportaron similares índices de supervivencias en pacientes resecados con metástasis solitarias o con lesiones múltiples siendo del 25 % y 18 % a 5 años, respectivamente. Sin embargo, en 1986, **EKBERG** y col. identificaron algunos factores de mal pronóstico para la resección quirúrgica, y propusieron contraindicar la misma en pacientes con alguna de las siguientes características: más de cuatro lesiones, compromiso bilobar, imposibilidad de lograr un margen de al menos 1 cm y enfermedad ganglionar extrahepática. Esta conducta conocida como «criterios de Ekberg» fue acogida por diversos autores hacia fines de la década del 80. No obstante ello, a partir de los años 90, estos conceptos fueron variando nuevamente merced a terapéuticas quirúrgicas más agresivas. Se comenzaron a publicar resultados favorables en relación con la supervivencia de los pacientes que presentaban las características tradicionalmente descriptas como factores que contraindicaban la resección.

A partir de esto se produjo un cambio en el paradigma redefiniendo el concepto de reseabilidad en los tumores primarios y secundarios del hígado. Este cambio implicó una modificación en la mirada del cirujano que previamente estaba focalizada en «qué es lo que se iba a resecar» pasando a focalizarla en «qué es lo que va a quedar luego de la resección». Por lo tanto, la atención ya no estaba puesta solamente en el número, tamaño y localización de las lesiones sino que estaba fundamentalmente en el volumen y la funcionalidad del hígado remanente. Actualmente, un tumor se considera reseable cuando el potencial margen de resección es negativo y el volumen residual es suficiente para mantener la función hepática preservando por lo menos dos segmentos contiguos con adecuado flujo biliar y vascular aferente y eferente.

Existe una relación entre el volumen hepático remanente y la funcionalidad hepática postoperatoria. De esta manera, dejando suficiente volumen de hígado remanente se disminuye la incidencia de insuficiencia hepática posthepatectomía (IHP), la cual es la principal causa de muerte luego de este tipo de cirugía. Pero la recuperación luego de una resección hepática mayor no sólo tiene relación directa con el volumen sino también con la calidad del hígado remanente luego de la cirugía. En los hígados sanos, un 25 % del volumen hepático total sería suficiente para mantener una buena funcionalidad hepática disminuyendo la morbimortalidad postoperatoria. Existen ciertas situaciones en las que la funcionalidad del parénquima hepático y su capacidad de regeneración puede verse disminuida, como por ejemplo en pacientes añosos, diabéticos, hígados fibrosos, esteatósicos, colestáticos o que han recibido quimioterapia previa. En estos casos un mínimo volumen remanente > 30 % sería necesario, extendiéndose a > 40 % en los pacientes con cirrosis hepática.

A pesar de esta extensión en los criterios de reseabilidad, un gran porcentaje de pacientes continúa considerándose irresecables de inicio, ya sea por las características del tumor (invasión vascular, metástasis extrahepáticas irresecables, etc.) o por presentar un remanente hepático futuro (RHF) insuficiente en calidad o volumen.

A los largo de los años se han ido desarrollando diversas estrategias con el fin de aumentar aún más la reseabilidad de estos pacientes. Estas estrategias podríamos agruparlas en aquellas que tienden a disminuir el tamaño tumoral (quimioterapia, procedimientos endovasculares) y aquellas que tienden a preservar o aumentar el hígado remanente (técnicas de ablación tumoral, cirugía en dos tiempos, oclusión portal preoperatoria y la técnica recientemente descrita, conocida por el acrónimo ALPPS). Sumado a estas estrategias, y principalmente gracias al avance en la quimioterapia y en las técnicas quirúrgicas, se han asociado procedimientos quirúrgicos que permiten ampliar aún más la reseabilidad de estos pacientes (resecciones combinadas, resecciones vasculares asociadas, cirugía *ex vivo*, etc.).

## Técnicas de ablación tumoral

Los abordajes intersticiales descritos para lograr la destrucción local de las metástasis son: 1) alcoholización; 2) criocirugía; 3) termoablación por radiofrecuencia (TRF); 4) láser; 5) microondas; 6) radiación focal externa o con implantes.

Dentro de las técnicas de ablación tumoral, las más utilizados en nuestro medio son la alcoholización para el tratamiento local de los hepatocarcinomas de pequeño tamaño (práctica efectiva pero actualmente en desuso) y TRF.

Las indicaciones de los tratamientos locales de ablación para los tumores primarios y secundarios del hígado incluyen:

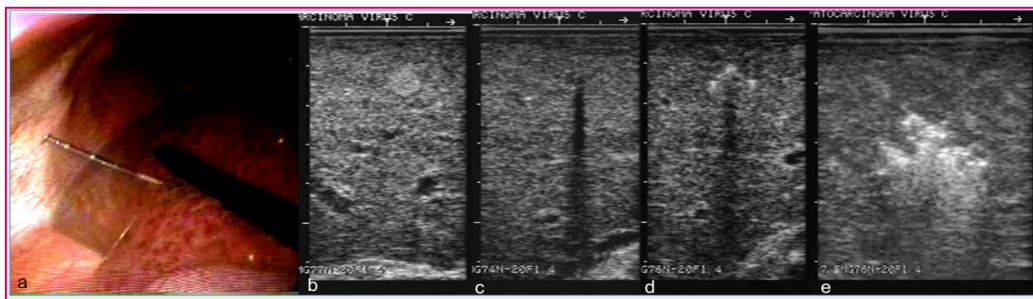
- pacientes con alto riesgo quirúrgico, utilizando preferentemente la vía percutánea;
- ablación local en combinación con otros métodos: cirugía, quimioterapia regional o sistémica;
- tumores pequeños y centrales que requerirían una gran resección hepática en pacientes con escasa reserva funcional, y
- recurrencias hepáticas, especialmente las posteriores a termoablación por radiofrecuencia.

### *Termoablación por radiofrecuencia*

Es actualmente el método de ablación más utilizado en nuestro medio para el tratamiento local de los tumores primarios y secundarios del hígado. Consiste en la destrucción de tumores hepáticos in situ por coagulación térmica y desnaturalización proteica.

Sobre la base de que las metástasis hepáticas no resisten más de 42° C y los tejidos normales soportan algo más de 60° C, es que a partir de 1990 dos grupos independientes de investigadores encabezados por **ROSSI** y **MCGAHAN** introdujeron el concepto de TRF para tumores hepáticos, guiados por ecografía y utilizando agujas con filamentos como electrodos. La energía por

radiofrecuencia se emite por un generador y fluye a través del electrodo cuya punta termina en un haz de filamentos. Los iones de los tejidos intentan seguir los cambios de dirección de la corriente alterna y se produce una «agitación iónica» que genera calor por fricción y aumenta la temperatura de los tejidos ocasionando la necrosis por coagulación. La TRF puede ser aplicada por vía percutánea, videolaparoscópica (IMAGEN 1) o laparotómica.



**IMAGEN 1.** TERMOABLACIÓN POR RADIOFRECUENCIA POR VÍA LAPAROSCÓPICA EN PACIENTE CON HEPATOCARCINOMA Y HEPATITIS C. A: COLOCACIÓN DE LA AGUJA DE RADIOFRECUENCIA GUIADA POR ECOGRAFÍA TRANSLAPAROSCÓPICA; B: HEPATOCARCINOMA A ABLACIONAR; C: POSICIONAMIENTO DE LA AGUJA; D: APERTURA DE LA AGUJA; E: TUMOR LUEGO DE SER ABLACIONADO

La principal desventaja de la vía percutánea radica en la dificultad para hacer blanco en las lesiones y la mayor posibilidad de recurrencias locales. Las complicaciones más graves son las lesiones viscerales inadvertidas y los implantes neoplásicos en el trayecto. Sin embargo, C. SCAIFE y col. reportan que sobre 200 TRF percutáneas tuvieron 0 % de dichos implantes manteniendo alta la temperatura del electrodo al extraerlo por el trayecto.

Los mejores resultados de la TRF son en pacientes con lesiones menores de 3,5 cm. Se aconseja no utilizarlo en la adyacencia de pedículos vasculares y/o biliares.

Generalmente la reservamos para los casos de recurrencia de tumores en pacientes con resecciones hepáticas previas y poco parénquima remanente o pacientes con elevado riesgo quirúrgico. La laparotomía optimiza la posibilidad de diagnosticar compromisos hepáticos o extrahepáticos no detectados previamente. Además, pueden tratarse lesiones de cualquier

localización (incluso aquellas en contacto con el diafragma) y permite realizar maniobras de clampeo del pedículo hepático.

La TRF es una alternativa válida a la resección hepática que no la reemplaza pero si la complementa. Comparada con la resección quirúrgica, la TRF tiene menor morbilidad, preserva más parénquima sano y es menos costosa aunque podría estar asociada a mayor índice de recurrencia local.

La TRF es una técnica bien tolerada, sin embargo la mortalidad reportada es del 0-2 % y las complicaciones mayores entre 6 y 9 % en la mayoría de los estudios.

Se destaca que las complicaciones mayores más frecuentes son

- lesiones de tejidos vecinos (estómago, colon, diafragma);
- fístula y estenosis biliares;
- hemorragias y hematomas durante el procedimiento;
- trombosis portal, y
- abscesos hepáticos.

## Tratamientos endovasculares

La racionalidad de esta terapéutica endovascular se basa en el doble aporte sanguíneo hepático: la arteria hepática y la vena porta. Efectivamente, el sistema portal aporta el 70 % del flujo sanguíneo hepático, el 50 % del oxígeno y la mayoría de los factores hepatotróficos. La arteria hepática, si bien aporta el 50 % del oxígeno restante, irriga fundamentalmente la vía biliar. En los tumores hepáticos, en cambio, la vascularización principal tumoral proviene del sistema arterial. Es por este doble sistema vascular aferente que el hígado es un órgano con una alta tolerancia a la isquemia, pudiendo entonces realizarse tratamientos antitumorales agresivos por vía arterial con poca repercusión funcional del tejido hepático sano.

Los procedimientos endovasculares más frecuentemente utilizados en patología oncológica hepática son:

- quimioterapia regional intrarterial;
- quimioembolización arterial;
- embolización portal preoperatoria.

La radioembolización con *Yttrium-90* ( $Y^{90}$ ) es una terapia local endovascular que ha sido recientemente introducida. Los trabajos sugieren que la radioembolización con  $5Y^{90}$  tiene un potente efecto antitumoral con escasos efectos adversos si se realiza apropiadamente la evaluación pre tratamiento, incluyendo el cálculo de la dosis, de la anatomía vascular hepática y de los *shunts* hacia el pulmón y otros órganos. En nuestro país la experiencia con la radioembolización está en sus comienzos pero los resultados del tratamiento tanto de los HCC como de las metástasis hepáticas es muy prometedor.

#### *Quimioterapia regional intrarterial*

Este procedimiento consiste en la infusión de citostáticos a través de la arteria hepática, ya sea en forma continua o bajo la modalidad de la crono-quimioterapia. Al inyectar la droga directamente en la arteria hepática se puede lograr un marcado incremento en la concentración local de la misma dependiendo de su metabolismo y del perfil tóxico. La administración regional de drogas que son rápidamente metabolizadas en su primer paso por el hígado permite alcanzar niveles altos de droga a nivel local minimizando los efectos sistémicos.

Puede ser utilizado:

- en adyuvancia en resecciones curativas R0;
- asociada con resecciones con factores pronósticos adversos (margen insuficiente, número, tamaño, bilateralidad o enfermedad extrahepática);
- en tumores de gran tamaño considerados irresecables;
- en metástasis hepáticas múltiples no resecaadas, y
- previo a una resección para disminuir el tamaño tumoral de lesiones irresecables (*downsizing*).



Históricamente, las drogas se infundieron en el hígado por medio de catéteres introducidos con las técnicas de angiografía desarrolladas por **SELDINGER**; luego con catéteres implantables a través de la pared abdominal, y más recientemente con reservorios. Esta última variante es la más utilizada y consiste en la colocación por cirugía abierta de un catéter en la arteria gastroduodenal (previa angiografía para certificar la perfusión hepática y descartar la circulación hacia el estómago y duodeno) y de un reservorio en el tejido subcutáneo de la pared con apoyo sobre la parrilla costal.

Desde las experiencias iniciales (hace más de veinte años) la gran morbilidad asociada al procedimiento y la complejidad en la administración de las drogas llevó al desuso de esta modalidad. Posteriormente, experiencias realizadas en USA y Francia demostraron la factibilidad del método con resultados promisorios lo que ha llevado a un resurgimiento de esta terapéutica. Actualmente se realiza en centros especializados obteniendo alta tasa de respuesta tumoral aunque sin un claro beneficio en la supervivencia de los pacientes. El tratamiento con quimioterapia intrarterial es una opción terapéutica para pacientes seleccionados con metástasis hepáticas de cáncer colorrectal, sin enfermedad extrahepática, y que no son candidatos a resección quirúrgica o ablación local.

El manejo posterior de esta modalidad terapéutica requiere un compromiso indiscutible del grupo médico tratante: cirujanos, oncólogos, radiólogos intervencionistas y también del personal de enfermería, para así mejorar los resultados oncológicos y disminuir las complicaciones de su uso.

### *Quimioembolización arterial (QE)*

Combina la aplicación intrarterial de las drogas antitumorales con la embolización tumoral selectiva. Esta aplicación local permite mayor concentración de las drogas en el tumor, mientras que la embolización, al ocluir el flujo arterial, tiene un efecto citotóxico directo por isquemia. La quimioterapia intrarterial permite aumentar veinte veces la concentración local de la droga comparativamente a su administración sistémica y, a su vez, la embolización triplica estos efectos. Las respuestas en el tratamiento de las

metástasis colorrectales son variables, muy relacionadas con la vascularización tumoral, y suele utilizarse solo en situaciones particulares ante el fracaso de otras terapéuticas. Sin embargo es una terapéutica ampliamente utilizada en otros tipos de tumores especialmente en los HCC y metástasis de tumores neuroendocrinos (IMAGEN 2).

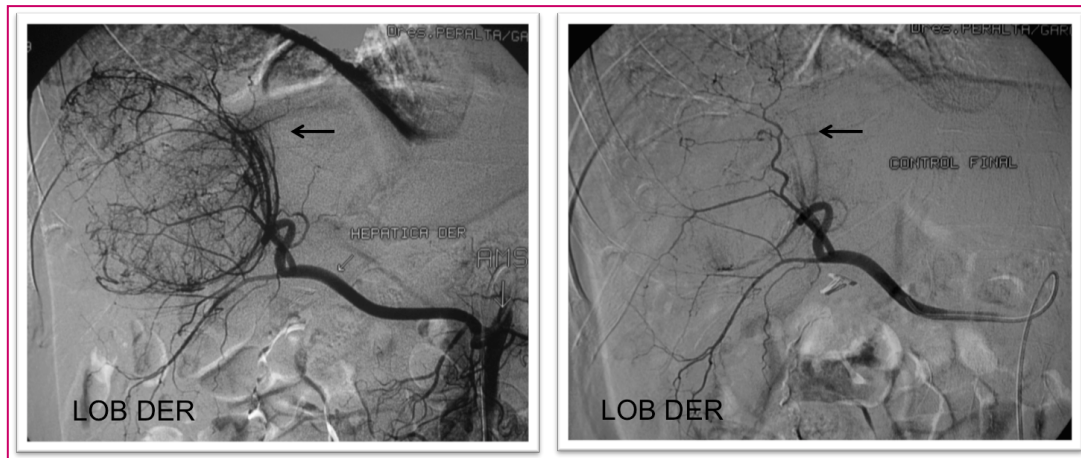

IMAGEN 2. QUIMIOEMBOLIZACIÓN DE HEPATOCARCINOMA. IMAGEN BASAL Y CONTROL POST-EMBOLIZACIÓN

Hay una alta variabilidad en los tipos de procedimientos que han sido utilizados para terapia intrarterial: embolización arterial, quimioembolización (QE) arterial con o sin lipiodol, quimioterapia intrarterial (ver más arriba) y la recientemente quimioterapia intrarterial embebida en partículas (*DC beads*). No hay evidencia de superioridad respecto a supervivencia global de la QE comparado con la embolización arterial. Sin embargo existe una tendencia hacia una mayor supervivencia con la QE por lo cual es habitualmente la técnica de elección.

El procedimiento de QE comienza con la cateterización de la arteria hepática seguida de la identificación de la/s arteria/s nutricia/s del tumor. La selectividad del posicionamiento del catéter determina la cantidad de territorio embolizado. Una vez que el vaso es seleccionado se infunde quimioterapia y posteriormente se emboliza el mismo. La elección de la droga

y del agente embólico varía de acuerdo al tipo de tumor y a la preferencia del equipo tratante.

La QE está indicada en tres situaciones y generalmente en el tratamiento del HCC:

- tratamiento de grandes tumores no resecables ni pasibles de tratamiento local;
- como tratamiento neoadyuvante previo a la resección hepática;
- en pacientes en lista de espera para trasplante hepático y HCC con el objetivo de reducir la progresión tumoral durante el tiempo de permanencia en lista.

Las contraindicaciones para QE incluyen la trombosis portal, la presencia de encefalopatía, la obstrucción biliar y la mala función hepática (cirrosis Child-Pugh C).

La quimioterapia intrarterial con drogas embebidas en partículas es un procedimiento que se ha desarrollado en los últimos años presentando altas tasas de respuesta tumoral tanto en el tratamiento del HCC como en el de las metástasis de tumores neuroendocrinos y de tumores CR. Para este último tipo de tumores la infusión intrarterial de partículas cargadas con irinotecan demostró una ventaja en la supervivencia libre de progresión hepática y extrahepática respecto a la quimioterapia sistémica

### *Quimioterapia de conversión*

Promediando la década del 90, surge el concepto de «bajar el estadio» (*down staging*) apelando a la quimioterapia preoperatoria (neoadyuvancia sistémica o regional). El objetivo de esta propuesta terapéutica sería «convertir» casos inoperables con pronóstico ominoso en pacientes pasibles de resección. BISMUTH y col. publicaron en 1996 su experiencia sobre 434 pacientes, de los cuales 330 (76 %) fueron inoperables y tratados con quimioterapia crono-modulada durante ocho meses, reportando que 53 (16 %) de ellos fueron rescatados para cirugía con una supervivencia a 3 y 5 años del 54 % y 40 %, respectivamente. El mismo grupo de investigadores comunicaron

en 2001 que, sobre 701 casos tratados, 95 pacientes (13 %) fueron rescatados para cirugía de resección de hepática, a veces asociada con la extirpación de enfermedad extrahepática controlable (adenopatías del pedículo portal, una o dos metástasis pulmonares, implantes aislados en peritoneo o diafragma). La supervivencia global a 5 años de los 95 casos fue del 35 %. Posteriormente esta estrategia fue ampliamente adoptada en el manejo de los pacientes con metástasis hepáticas inicialmente irresecables.

La disponibilidad de drogas de quimioterapia sistémica y agentes biológicos con mayor efectividad ha despertado el interés en el tratamiento preoperatorio de los tumores hepáticos a fin de convertir tumores irresecables en tumores pasibles de resección. Diferentes esquemas de quimioterapia asociados o no a anticuerpos monoclonales han sido investigados obteniendo resultados promisorios y alcanzando altas tasas de resecciones R0 post tratamiento en pacientes seleccionados.

Sin embargo, el uso intensivo de quimioterapia no es inocuo para el parénquima hepático. De hecho, el uso de quimioterapia pre hepatectomía ha sido asociado a una mayor morbimortalidad luego de la resección. Este aumento de la morbimortalidad se incrementa a medida que se aumenta el número de ciclos de tratamiento preoperatorio siendo mayor cuando se superan los seis ciclos.

Existen además lesiones del parénquima hepático asociadas al uso de determinadas drogas. El uso de 5-fluoracilo ha sido asociado al desarrollo de esteatosis hepática y el uso de irinotecan al desarrollo de esteatosis y esteatohepatitis, estando esta última asociada a mayor morbimortalidad postoperatoria. Por otro lado, la utilización de oxaliplatino se ha relacionado con el desarrollo de la obstrucción sinusoidal hepática que se encuentra asociado a mayor incidencia de sangrado postoperatorio. Algunos estudios sugieren que la asociación de bevacizumab (antiangiogénico) podría proteger al hígado del desarrollo del síndrome de obstrucción sinusoidal producido por el oxaliplatino.

No han sido descritas alteraciones postoperatorias asociadas al uso de anticuerpos anti-EGFR (cetuximab, panitumumab), sin embargo se ha descrito mayor incidencia de sangrado, complicaciones tromboembólicas, perforación intestinal y alteración en la cicatrización con el uso de bevacizumab. Sin embargo estas alteraciones podrían minimizarse si la medicación se suspende 5 semanas antes de la cirugía.

### *Oclusión portal preoperatoria (OPP)*

La OPP consiste en la oclusión selectiva de un territorio vascular portal utilizando un agente embólico produciendo atrofia del parénquima ocluido y concomitante hipertrofia del parénquima contralateral. En aquellos pacientes candidatos a resecciones hepáticas mayores en los que se anticipa un volumen del RHF insuficiente, la OPP del sector hepático a ser resecado es una estrategia ampliamente utilizada para prevenir la IHP ya que permite incrementar el volumen del RHF y por ende su funcionalidad. En general, la oclusión de la vena porta se puede lograr de dos maneras: mediante embolización de la vena porta (EP) (IMAGEN 3) o por ligadura de la misma durante el acto quirúrgico (LP), aunque ninguna de las técnicas antes mencionadas ha demostrado ser superior.

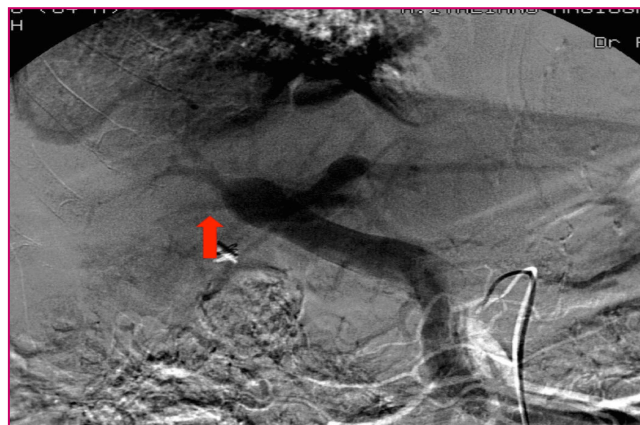

IMAGEN 3. EMBOLIZACIÓN PORTAL PREOPERATORIA. FLECHA: VENA PORTA DERECHA OCLUIDA

Se utiliza para aquellos casos con uno o varios tumores hepáticos en donde se requiera una resección hepática mayor (generalmente derecha) y en donde

la cantidad de parénquima remanente no será suficiente para mantener la función hepática (menor al 25 % en hígados sanos, 30 % en hígados enfermos y 40 % en hígados cirróticos). Con este procedimiento se logra extender la opción de resección R0 para algunos pacientes seleccionados.

El potencial crecimiento simultáneo y más acelerado de la enfermedad neoplásica tanto en el hígado remanente como en otros órganos durante el período de espera previo a la resección es una desventaja potencial de este método. Por lo tanto, es importante constatar que en el parénquima que se va a hipertrofiar no existan metástasis hepáticas, ya que éstas crecerán más de 15 veces más rápido luego de la embolización del hemihígado contralateral.

Este procedimiento puede realizarse en el período preoperatorio por vía percutánea transhepática bajo guía ecográfica. También durante la estadificación intraoperatoria, puede decidirse la necesidad de hipertrofiar el hemihígado remanente. Ésta se puede llevar a cabo por ligadura del tronco portal correspondiente o por embolización a través de la vena mesentérica inferior o rama cólica, por la cual se accede fácilmente al tronco portal.

La OPP previa a la cirugía resectiva con intención curativa ha demostrado ser un procedimiento seguro (morbilidad 5-8 %), bien tolerado y con un importante rol terapéutico, siendo actualmente un recurso indispensable para lograr un mayor volumen del RHF. Mediante esta metodología se han reportado crecimientos de 20-40 % del RHF en 30 a 45 días. La embolización asociada de la vena porta derecha + segmento IV ha demostrado una mayor hipertrofia del RHF izquierdo de hasta el 60 %. Debido a la potencial embolización accidental de los segmentos 2 y 3 (que contraindicarían la resección) este procedimiento debe realizarse solamente en centros especializados. En las diferentes series la efectividad de la OP para poder completar la hepatectomía es solamente del 70-80 %, siendo la principal causa de fracaso la progresión tumoral durante el tiempo de espera entre ambas cirugías.

## Resección hepática en dos tiempos

Una nueva estrategia de tratamiento para los pacientes con enfermedad inicialmente irresecable bilateral se introdujo por **ADAM et al.** en el año 2000. En su informe inicial, los autores describen un tratamiento en dos etapas resecaando el mayor número posible de metástasis hepáticas durante la primera operación. Luego de un intervalo de espera entre 2 y 14 meses, en donde se produjo la hipertrofia del hígado remanente, a veces combinada con quimioterapia para limitar el crecimiento del tumor, se resecaron en un segundo tiempo las metástasis restantes. Una reciente publicación del mismo grupo con seguimiento a largo plazo describe que se pudo completar la segunda cirugía en el 69 % de los pacientes. La principal causa de fracaso fue la progresión tumoral entre los dos tiempos quirúrgicos.

La resección en dos tiempos consiste en realizar la resección hepática en dos cirugías sucesivas y se plantea cuando el compromiso del hígado es importante, ya sea por tamaño, número o distribución de las lesiones. En un primer tiempo, se procede a resecar una o varias lesiones, pudiéndose agregar algún otro procedimiento (por ejemplo, resección de metástasis en el segmento lateral izquierdo y embolización portal derecha). Se dejan para una segunda cirugía una o varias lesiones para resecar. Mientras se aguarda el crecimiento del parénquima remanente sano se pueden asociar tratamientos adyuvantes sistémicos o regionales.

## ALPPS

En 2007, el cirujano alemán **HANS SCHLITT** realiza por primera vez la estrategia quirúrgica de asociación de partición hepática y ligadura portal que luego sería conocida mundialmente con el acrónimo ALPPS (por su denominación en inglés: *Associating liver partition and portal vein ligation for staged hepatectomy*). Se trata una nueva técnica de hepatectomía en dos tiempos con un intervalo corto entre ambos procedimientos que puede ser utilizada para tratar tumores hepáticos primarios o secundarios. Esta técnica previene la IHP mediante la inducción de una hipertrofia masiva y rápida del RHF, haciendo

posible el tratamiento curativo de pacientes que antes eran considerados irresecables.

Luego de las primeras experiencias en Alemania, esta técnica ha ganado rápida aceptación y recientemente se han reportado resultados promisorios en series de pacientes presentadas por grupos de referencia en diferentes países del mundo.

Empleando la técnica de ALPPS, se han descrito tasas de hipertrofia del RHF de hasta 200 % en tan solo una semana promedio con una factibilidad de realizar resecciones oncológicas potencialmente curativas en el 90-100 % de los pacientes. Durante la primera cirugía se realiza la transección del parénquima hepático dividiendo el hígado en dos hemi-hígados (derecho e izquierdo) y se realiza la ligadura portal del hemi-hígado enfermo a resecar en un segundo tiempo. La línea de partición será realizada siguiendo los estándares de una hepatectomía o trisegmentectomía derecha o izquierda, dependiendo de la localización y tamaño de la enfermedad tumoral. En aquellos casos donde el RHF seleccionado presenta metástasis (enfermedad bilobar), puede realizarse una limpieza agresiva del mismo mediante resecciones atípicas de las metástasis sin temor de condenar al paciente a las consecuencias de la IHP (IMAGEN 4).

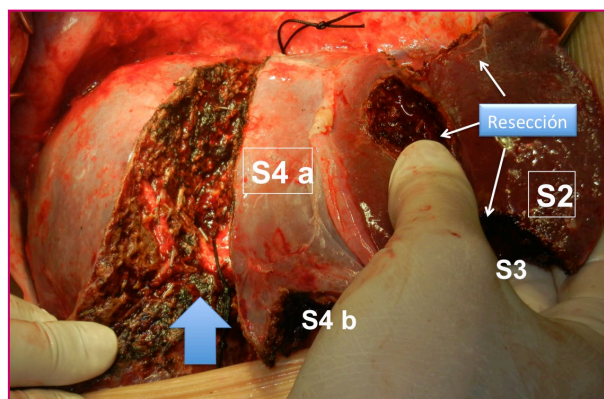


IMAGEN 4. PRIMER TIEMPO DE ALPPS. PUEDEN OBSERVARSE LA LIMPIEZA DEL REMANENTE HEPÁTICO FUTURO Y LA PARTICIÓN DEL PARÉNQUIMA (FLECHA)



Luego de 7-10 días, una vez que el RHF ha alcanzado un volumen y función suficiente y el paciente se encuentra en condición clínica adecuada, se completa el segundo tiempo mediante la resección del hemi-hígado enfermo.

A la fecha todavía se desconocen con exactitud los eventos fisiopatológicos que están involucrados en el fenómeno hipertrófico acelerado observado en el ALPPS. Entre los potenciales mecanismos se postulan: 1) la redistribución del flujo sanguíneo portal y factores hepatotróficos al RHF generada por la ligadura portal; 2) la movilización del hígado y la partición del parénquima interrumpen la circulación colateral existente así como su potencial desarrollo posterior, logrando una mayor privación del flujo portal en el segmento excluido; 3) el trauma quirúrgico es, en sí mismo, un estímulo de la regeneración; 4) a diferencia de hepatectomías mayores en un solo tiempo, donde el hígado remanente tiene que lidiar con el hiperaflujo y la hipertensión portal, en esta técnica el hemi-hígado enfermo arterializado podría ayudar al RHF a tolerar el estrés hemodinámico modulando el doble flujo vascular del hígado; 5) este nuevo enfoque podría también involucrar un fenómeno de pre acondicionamiento, donde el hemi-hígado enfermo actúa como un hígado auxiliar transitorio en funciones metabólicas, sintéticas y detoxificantes durante la semana crítica de regeneración.

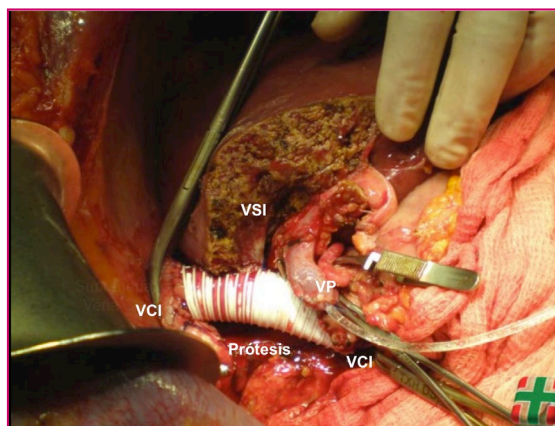
Entre los potenciales beneficios oncológicos del ALPPS se encuentra una hipertrofia del RHF superior a la observada con relación a la OPP, haciendo posibles de resección a una mayor cantidad de pacientes (cerca de 100 % de factibilidad en completar una resección R0). Por otro lado, la exploración de la cavidad abdominal durante la primera cirugía permite una adecuada estatificación del paciente y el intervalo corto hacia la resección hepática hace poco probable la progresión tumoral, con una recuperación más rápida y reinicio precoz de la quimioterapia. Asimismo, el ALPPS aparece como una alternativa con intención curativa en aquellos pacientes que no alcanzaron una hipertrofia suficiente luego de la embolización o ligadura portal aislada. Como principales desventajas del método, se citan su gran complejidad así como una elevada morbilidad (53-68 %) y mortalidad (0-22 %). Sin embargo, se

estima que en un futuro cercano, con mayor experiencia y mejor selección de pacientes los resultados de esta técnica serán mejores.

Hasta la fecha, los resultados reportados con este nuevo método en cuanto porcentaje de hipertrofia y reseabilidad resultan llamativamente superiores a los reportados en la literatura mediante embolización o ligadura portal. Esta nueva estrategia quirúrgica en 2 tiempos permite el tratamiento con intención curativa de tumores hepáticos previamente considerados irresecables con resultados promisorios a corto plazo. Sin embargo, al tratarse de una técnica innovadora de reciente origen, se requiere de mayor experiencia y resultados a largo plazo para definir el verdadero rol de esta nueva técnica.

### Cirugía extrema no convencional

El desarrollo de las técnicas de trasplante hepático han permitido que ante la presencia de invasión vascular ya sea arterial, portal, suprahepáticas o de la VCI, en casos seleccionados se pueden realizar resecciones vasculares asociadas. Este tipo de resecciones debe realizarse solamente si la resección del tumor va a ser con intención curativa obteniendo márgenes libres. Las estructuras vasculares pueden ser reconstruidas ya sea con injertos biológicos (auto o aloinjertos) o elementos protésicos sintéticos (IMAGEN 5).



**IMAGEN 5.** RESECCIÓN HEPÁTICA ASOCIADA A RESECCIÓN DE VENA CAVA INFERIOR (VCI) Y REEMPLAZO CON PRÓTESIS SINTÉTICA. LA VENA SUPRAHEPÁTICA IZQUIERDA (VSI) SE REIMPLANTÓ SOBRE LA PRÓTESIS

Cuando la resección de una metástasis hepática debe realizarse bajo exclusión vascular total, pero el paciente no tolera el clampeo, existe la posibilidad de realizar un «*by pass* veno/venoso». Éste consiste en colocar cánulas en vena ilíaca y tronco portal, para dirigir la sangre sistémica y esplácnica, respectivamente, hacia una bomba venosa extracorpórea, que a su vez deriva a la vena cava superior a través de una tercera cánula insertada en la vena axilar homolateral. Permite exclusiones con tiempos de isquemia de cuatro a seis horas.

En circunstancias de excepción y ante el fracaso de los métodos convencionales se puede realizar la técnica de perfusión *in vivo*, descrita por Fortner. Posteriormente, PICHLMAYR, en 1990, publicó una opción denominada «resección *ex situ, ex vivo*», la cual consiste en extraer totalmente el hígado y realizar la resección en cirugía de banco, para luego efectuar el autotrasplante con las correspondientes anastomosis. Esta técnica es compleja pues requiere la división y reconstrucción del pedículo hepático. HANNOUN describió una modificación denominada «resección *in vivo, ex situ*», donde se evita la división de dicho pedículo. El hígado se enfría perfundiendo la vena porta y posteriormente se coloca al enfermo en *by-pass* veno-venoso antes de iniciar la resección.

## Referencias bibliográficas

- ABDALLA EK, BAUER TW, CHUN YS, D'ANGELICA M, KOOBY DA, JARNAGIN WR. Locoregional surgical and interventional therapies for advanced colorectal cancer liver metastases: expert consensus statements. *HPB*. 2013;15(2):119-130. doi:10.1111/j.1477-2574.2012.00597.x
- ADAMS RB, ALOIA TA, LOYER E, PAWLIK TM, TAOUJI B, VAUTHEY JN. Selection for hepatic resection of colorectal liver metastases: expert consensus statement. *HPB*. 2013;15(2):91-103. doi:10.1111/j.1477-2574.2012.00557.x
- LENCIONI R. Chemoembolization for hepatocellular carcinoma. *Semin Oncol*. 2012;39(4):503-509. doi:10.1053/j.seminoncol.2012.05.004

- LIM C, FARGES O. Portal vein occlusion before major hepatectomy in patients with colorectal liver metastases: rationale, indications, technical aspects, complications and outcome. *J Visc Surg*. 2012;149(2):e86-96. doi:10.1016/j.jvisc Surg.2012.03.003
- NORDLINGER B, VAN CUTSEM E, GRUENBERGER T, GLIMELIUS B, POSTON G, ROUGIER P, SOBRERO A, YCHOU M, EUROPEAN COLORECTAL METASTASES TREATMENT GROUP, SIXTH INTERNATIONAL COLORECTAL LIVER METASTASES WORKSHOP. Combination of surgery and chemotherapy and the role of targeted agents in the treatment of patients with colorectal liver metastases: recommendations from an expert panel. *Ann Oncol*. 2009;20(6):985-992. doi:10.1093/annonc/mdn735
- SCHWARZ RE, ABOU-ALFA GK, GESCHWIND JF, KRISHNAN S, SALEM R, VENOOK AP, AMERICAN HEPATO-PANCREATO-BILIARY ASSOCIATION; SOCIETY OF SURGICAL ONCOLOGY, SOCIETY FOR SURGERY OF THE ALIMENTARY TRACT. Nonoperative therapies for combined modality treatment of hepatocellular cancer: Expert consensus statement. *HPB*. 2010;12(5):313-320. doi:10.1111/j.1477-2574.2010.00183.x
- VALERO V 3RD, COSGROVE D, HERMAN JM, PAWLIK TM. Management of perihilar cholangiocarcinoma in the era of multimodal therapy. *Expert Rev Gastroenterol Hepatol*. 2012;6(4):481-495. doi:10.1586/egh.12.20
- VERSLYPE C, VAN CUTSEM E, DICATO M, ARBER N, BERLIN JD, CUNNINGHAM D, DE GRAMONT A, DIAZ-RUBIO E, DUCREUX M, GRUENBERGER T, HALLER D, HAUSTERMANS K, HOFF P, KERR D, LABIANCA R, MOORE M, NORDLINGER B, OHTSU A, ROUGIER P, SCHEITHAUER W, SCHMOLL HJ, SOBRERO A, TABERNERO J, VAN DE VELDE C. The management of hepatocellular carcinoma. Current expert opinion and recommendations derived from the 10th World Congress on Gastrointestinal Cancer, Barcelona, 2008. *Ann Oncol*. 2009;20(Suppl 7). doi:10.1093/annonc/mdp281

# Hepatomegalia

DR. JORGE RAÚL DEFELITTO

CIRRÓTICA	CARDÍACA	COLESTASIS
<p>Alcohólica – Post-hepatitis – Biliar – Hemocromatosis</p>	<p>Insuficiencia cardíaca Pericarditis Budd-Chiari</p>	<p>Intra o extra hepática</p>
<p>Grande</p> <p>Duro, escleroso</p> <p>Borde inferior: cortante</p> <p>Superficie granulosa</p>	<p>Grande</p> <p>Firme</p> <p>Borde inferior: redondeado, liso</p> <p>Doloroso</p> <p>Pulsátil en sístole (insuficiencia tricuspídea)</p> <p>Reflujo hepatoyugular</p>	<p>Aumentado</p> <p>Firme</p> <p>Borde inferior: redondeado, liso</p> <p>Sensible</p>
<p>Signo del témpano (ascitis)</p> <p>No <span style="display: inline-block; vertical-align: middle; margin-left: 10px;">/</span> duele <span style="display: inline-block; vertical-align: middle; margin-left: 10px;">/</span> pulsa <span style="display: inline-block; vertical-align: middle; margin-left: 10px;">/</span> reflujo hepatoyugular</p>	<p>Signos de insuficiencia cardíaca</p>	<p>No <span style="display: inline-block; vertical-align: middle; margin-left: 10px;">/</span> pulsa <span style="display: inline-block; vertical-align: middle; margin-left: 10px;">/</span> reflujo hepatoyugular</p>
<p>Esplenomegalia</p> <p>Hipertensión portal</p> <p>Circulación colateral</p>	<p>Hígado en acordeón con tratamiento</p>	<p>Signos colestasis</p>

## MIXTOS

*Colestasis en cirróticos o cardíacos*

### CA. HÍGADO

Primario o secundario  
Tumores benignos  
Quísticos  
Sólidos

### PARASITARIOS

Amebiásicos  
Quiste hidatídico

### HEMOPATÍAS

Hodgkin  
Leucosis  
Mononucleosis  
Toxoplamosis

### SISTÉMICOS

Lupus eritematoso diseminado  
Enfermedad de Waldemstrom

# Abscesos hepáticos

**DRES. JORGE RAÚL DEFELITTO Y ARIEL COSOLI**

## Introducción

La etiología e incidencia de los abscesos hepáticos están cambiando. En los últimos diez años el impacto de los procedimientos diagnósticos de imágenes, la disponibilidad de antibióticos de mayor espectro y la incorporación de nuevas alternativas terapéuticas han logrado modificar las altas tasas de mortalidad que el absceso hepático presentaba en el pasado.

Epidemiológicamente, el aumento del origen biliar y el predominio de la etiología neoplásica sobre la colónica, son los cambios más llamativos. Un mejor manejo de los cuadros inflamatorios intra-abdominales y el incremento de la patología oncológica explican este fenómeno. Las lesiones de origen biliar pueden ser manifestación de complicaciones infecciosas o postoperatorias.

Diversos factores han sido considerados como de trascendencia pronóstica en la evolución de las colecciones supuradas del hígado. La presencia de signos de alteración del parénquima hepático (elevación de FAL y bilirrubina, hipoalbuminemia), mayor compromiso loco-regional (lesiones bilobares, ruptura, presencia de gas y/o derrame pleural) y las manifestaciones sistémicas (elevación del score de APACHE II y leucocitosis extrema) están presentes en diverso grado en aquellos pacientes que evolucionan desfavorablemente.

El advenimiento de la cobertura antibiótica y el mejoramiento de técnicas más seguras ha permitido mejorar los resultados del drenaje quirúrgico

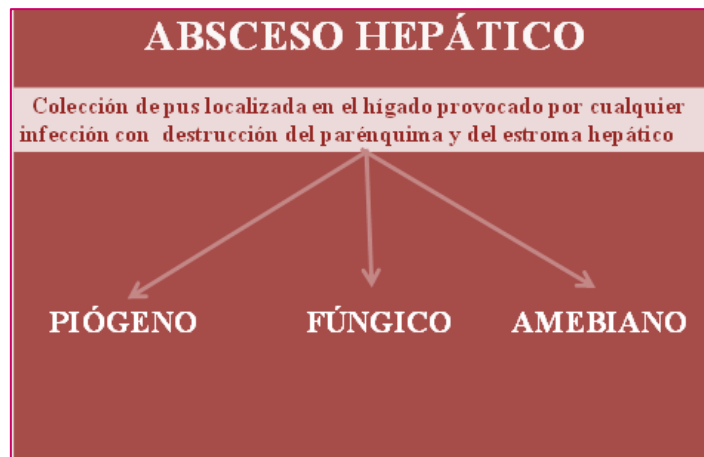transperitoneal. La exploración por esta vía tiene como ventajas que provee una adecuada evaluación de toda la cavidad, excelente exposición del hígado, seguridad en la ubicación del drenaje, y acceso al árbol biliar por colangiografía o exploración de los conductos. Las ventajas de laparotomía son extremadamente importantes ya que la alta mortalidad frecuentemente se relaciona con la persistencia del foco primario intra-abdominal, o una inadecuada descompresión de la obstrucción biliar. La ecografía intraoperatoria es trascendental cuando la localización de los abscesos es dificultosa (localización central o segmentos posteriores).

En la actualidad el drenaje percutáneo guiado debe ser considerado como la alternativa de primera elección. Su fracaso se debe frecuentemente a la presencia de abscesos múltiples, infección intraabdominal persistente y desconocimiento de la etiología del absceso. El abocamiento mediante catéteres o a través de punción simple continúa siendo un tema de controversia.

En un porcentaje de casos la resección hepática está indicada por persistencia del cuadro clínico a pesar del drenaje, presencia de lesiones primitivas complicadas o frente a características propias de la lesión evaluadas mediante ECO intraoperatoria. El volumen transfundido en la operación no es diferente de otras indicaciones de resección. La hepatectomía para los abscesos hepáticos tiene indicaciones limitadas pero permite un tratamiento definitivo.

**PITT** adhiere a este enfoque ante lesiones múltiples que involucran un sector específico, y fundamentalmente cuando se asocian a obstrucciones biliares segmentarias.





**OBJETIVO**

**ASEPTIZAR EL FOCO**

### Absceso piógeno

La mayor parte de los abscesos piógenos son originados por colangitis post-obstrucción del tracto biliar (litiasis canalicular, estenosis benignas, estenosis malignas), o secundarias a endoscopías retrógradas de la vía biliar, mientras que un 20 % encuentran su causa en enfermedades infecciosas del tracto digestivo, como apendicitis o diverticulitis, accediendo los gérmenes al hígado por vía portal. En un porcentaje menor, la sepsis es el origen de la lesión o la enfermedad primaria no puede localizarse.  $\frac{2}{3}$  son únicos y  $\frac{1}{3}$  son múltiples (en este caso son de pequeña talla).

**Gérmenes frecuentes:** todas las bacterias pueden dar un absceso piógeno del hígado, más frecuentemente se trata de gérmenes gramnegativos (*E. coli*, *Klebsiella pneumoniae*, *Bacteroides*), grampositivos (enterococos, estafilococos, estreptococos) y anaerobios (*Bacteroides fragilis*).

*Vías:*

- *portal*: pyleflebitis supurativa por procesos inflamatorios en el territorio de la vena porta;
- *vías biliares*: angiolitiasis supurada ascendente, litiasis, cáncer, ERCP.
- *directa*: empiema vesicular o absceso subfrénico facilitados en caso de déficit inmunitario y diabetes.

Aunque no considerados como abscesos hepáticos, presentan igual clínica los procesos supurados secundarios a trauma hepático, tumores o quistes infectados y tratamientos de tumores hepáticos con alcohol o radiofrecuencia.

*Clínica*: la presentación clínica es silenciosa, caracterizándose por dolor abdominal, fiebre persistente y decaimiento. Dolor hipocondrio derecho espontáneo, a la compresión o percusión del hígado y con irradiación a escápula. Fiebre, anorexia, astenia, pérdida de peso, elevación del hemidiafragma y disminución de su movilidad. En general sin ictericia, salvo cuando son de origen biliar o hay septicemia, pero en este caso es una ictericia hemolítica por sepsis.

En los casos secundarios a colangitis el paciente se presenta con la tríada de Charcot: ictericia, fiebre y dolor en hipocondrio derecho. Cuando la colangitis es supurada se agregan estupor mental, escalofrío y shock (pentada de Raynaud).

*Laboratorio*: eritrocitos elevada, leucocitosis anemia hipo-albuminemia. Hemocultivos + 50 % en *poussées* febriles y 90 % en líquido de punción. Elevación de la fosfatasa alcalina y las transaminasas, y en los casos originados por colangitis: hiperbilirrubinemia. Test serológicos para amebiasis negativos.

*ECO*: hipocogénicos con refuerzo posterior. La ecografía permite localizar las lesiones y establecer su tamaño y características ecográficas.

*TAC*: zona hipodensa que no rellena el contraste. Permite evaluar ubicación en segmentos posteriores de difícil visualización con ECO. La TAC define de acuerdo a las unidades Hounsfield: menos de 10U = colección líquida – más

de 500 U = colección hemática y entre 15-45 U = mezcla de tejidos necróticos, exudados y sangre.

*Complicaciones:*

*Ruptura:* cavidad peritoneal, subdiafragmática, pleuropulmonar, pericardio. Diseminación hemática: septicemia.

*Contenido del absceso:* pus amarillo, maloliente, a diferencia del amebiano que es amarillo marrón (chocolate, salsa de anchoas), inodoro.

## Tratamiento

La terapéutica consiste en el drenaje del absceso, siendo en la actualidad el drenaje percutáneo el de primera elección, acompañado de antibiòticoterapia sistémica, y eventualmente el tratamiento de la enfermedad que dio origen al absceso hepático. La antibioticoterapia debe ser en principio agresiva y de amplio espectro, rotándose luego al esquema indicado por antibiograma de los cultivos de la colección.

En los casos en que a pesar del drenaje percutáneo y la administración de antibiòticos, la colección no se resuelva, se indicará el drenaje quirúrgico.

Sólo los abscesos únicos, bien definidos y de acceso seguro tienen una mayor posibilidad de drenaje percutáneo exitoso.

Así, los producidos por colangitis supurada no son pasibles de este tratamiento ya que son múltiples y pequeños. En estos se debe realizar resucitación hídrica, antibiòticos contra gram negativos anaerobios y una descompresión urgente de la vía biliar. La descompresión quirúrgica con drenaje de Kehr, anastomosis biliodigestiva o papiloesfinteroplastia transduodenal tienen alta morbi-mortalidad. Hoy se prefiere el drenaje biliar transhepático percutáneo o la esfinterotomía endoscópica que tienen menor morbi-mortalidad. La esfinterotomía endoscópica tiene ventajas sobre el tratamiento percutáneo en que establece un drenaje interno definitivo y evacua la vía biliar ocupada.

**Ante la falta de resolución del cuadro pese al drenaje percutáneo y la administración de antibióticos, se indicará el drenaje quirúrgico de la colección. Si éste fracasara se recurrirá a la resección hepática**

## **Manejo percutáneo de los abscesos hepáticos**

El drenaje percutáneo es actualmente el procedimiento de drenaje de elección para el tratamiento de los abscesos piógenos del hígado. El procedimiento es y debe ser considerado un procedimiento quirúrgico, debiendo por ello guardar todos los recaudos pertenecientes al acto operatorio.

El drenaje se practica mediante la introducción en la colección de catéteres con extremo curvo (en «cola de chanco»), con un diámetro interior que permita la aspiración fluida del líquido de la colección.

El procedimiento se realiza bajo guía ecográfica (eventualmente TAC) y con anestesia local, practicándose la punción del absceso con aguja fina, mediante la que se aspira líquido para cultivo. A continuación se progresa a través de la aguja una guía metálica flexible, retirando la aguja y dilatando con dilatadores el trayecto hacia la colección hasta alcanzar el diámetro adecuado para la colocación del catéter. Una vez colocado el catéter se aspira hasta lograr la evacuación de la colección, evitando realizar estudios contrastados o lavados de la misma que podrían producir bacteriemias. Finalmente, el catéter se coloca a una bolsa colectora o suctor suave.

El trayecto del catéter desde la piel hasta el absceso debe ser lo más corto posible, cuidando de lograr un trayecto intrahepático antes de abordar la colección, evitando de esta manera la posibilidad de contaminación de la cavidad peritoneal.

El manejo del catéter en la cama del enfermo debe ser estricto, controlado por el cirujano, realizando aspiración del mismo si fuera necesario y eventualmente lavados con solución fisiológica para mantener su

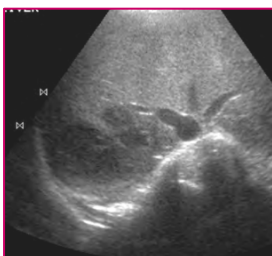permeabilidad. Se retirará al negativizarse el débito y mejorar los parámetros clínicos y de laboratorio del paciente.

El objetivo de los procedimientos invasivos no quirúrgicos es establecer el diagnóstico y/o tratamiento con mínimo trauma, elemento de trascendencia en el paciente de alto riesgo. El progresivo desarrollo de los métodos de diagnóstico por imágenes brinda múltiples posibilidades para el tratamiento de patologías diversas que eran patrimonio exclusivo de la cirugía convencional.

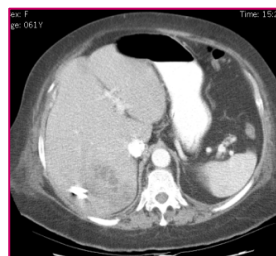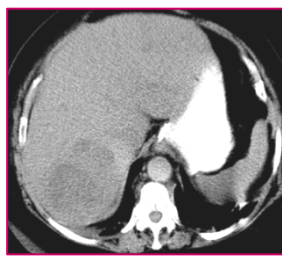
La alteración en la interfase quirúrgica que esta tecnología genera no debe modificar el conocimiento de la epidemiología, fisiopatología, tácticas y conductas, relación médico-paciente, entre otros factores que involucran tanto al desenvolvimiento profesional como ético.

## Conclusión

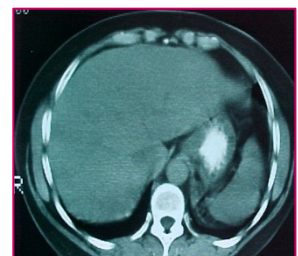
El drenaje percutáneo de los abscesos hepáticos es considerado la alternativa terapéutica de primera elección por cuanto se efectúa con menor riesgo de contaminación peritoneal, evita la anestesia general y las complicaciones peroperatorias de la cirugía, se asocia con un bajo porcentaje de drenaje insuficiente como consecuencia del control ecográfico directo, es mejor tolerado por el paciente, presenta menor morbi-mortalidad y reduce los días de internación y los costos hospitalarios.



ABSCESO HEPÁTICO LÓBULO DERECHO



PUNCIÓN Y DRENAJE

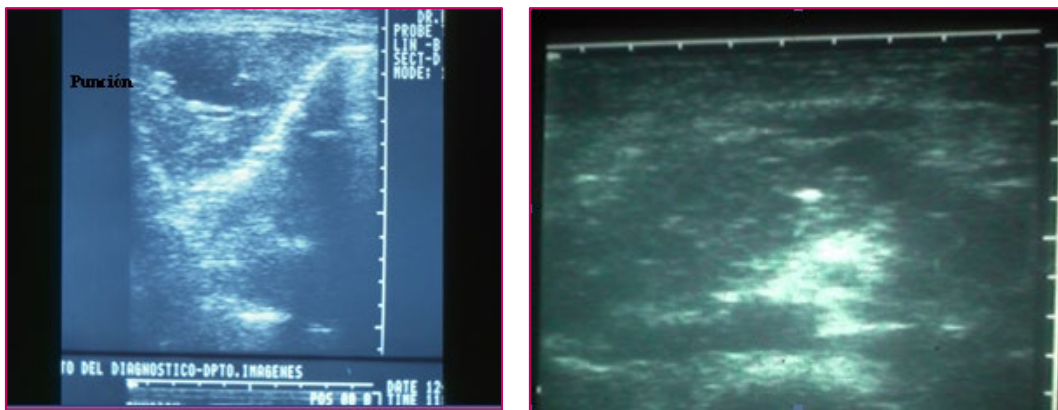


POST-DRENAJE

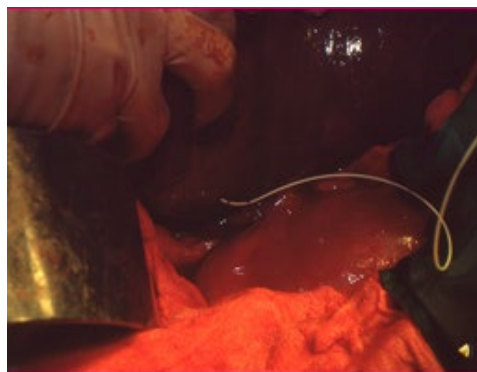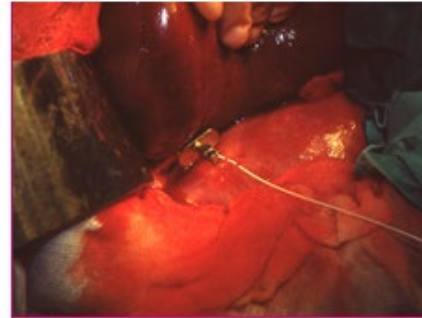
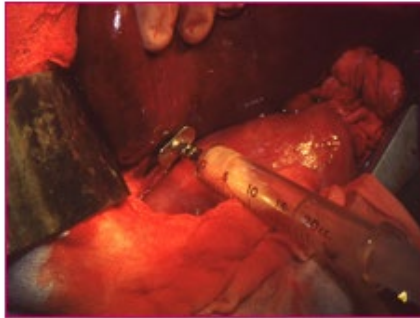
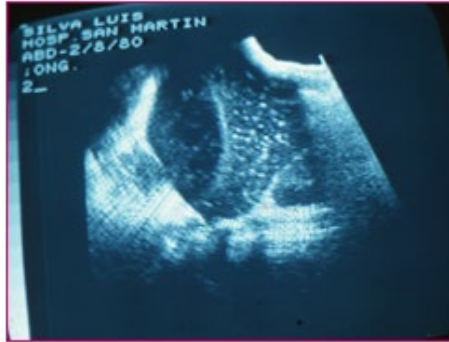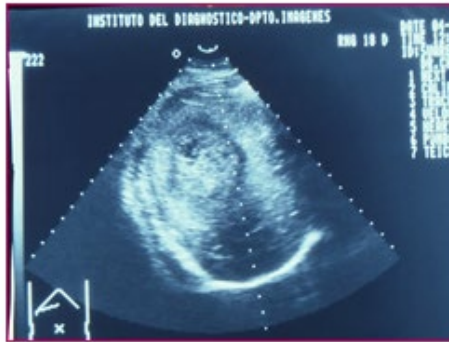## Tratamiento quirúrgico

La persistencia del cuadro clínico a pesar del drenaje y la presencia concomitante de un foco infeccioso primario (fundamentalmente de origen biliar) constituyen indicaciones de tratamiento quirúrgico.

El objetivo del tratamiento quirúrgico es evacuar el pus, aseptizar el foco, prevenir la recidiva y tratar la cavidad.

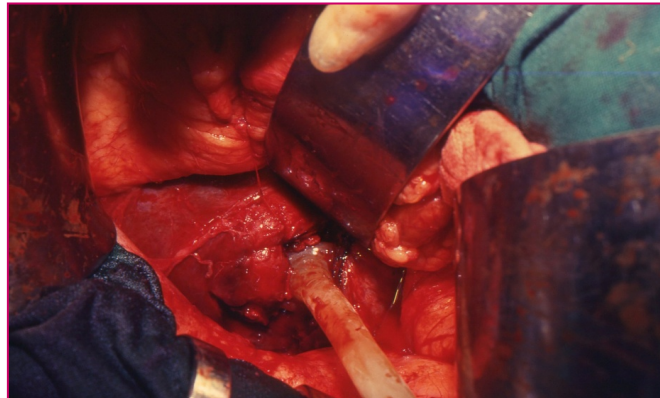
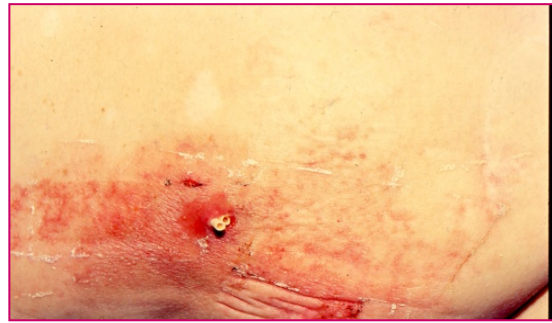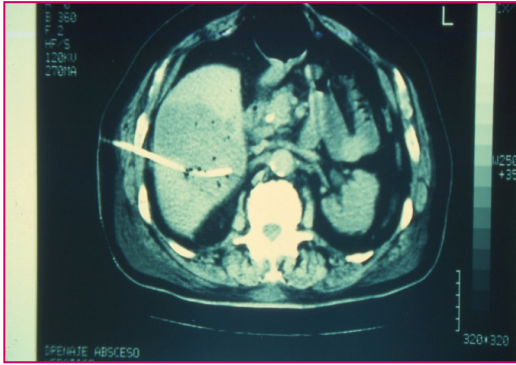


PUNCIÓN PERCUTÁNEA GUIADA POR ECOGRAFÍA. SE COLOCA UN CATÉTER. SE OBSERVA LA CAVIDAD VACÍA. EN OTRAS OCASIONES EL ABSCESO ES MUY GRANDE, RIESGOSO Y HABRÁ QUE HACERLO POR CIRUGÍA ABIERTA, COMO EN ESTE CASO QUE SE VE EL ABSCESO PEGADO A LA VENA CAVA. SE REALIZA LA PUNCIÓN, EVACUACIÓN DEL PUS Y SE COLOCA UN DRENAJE

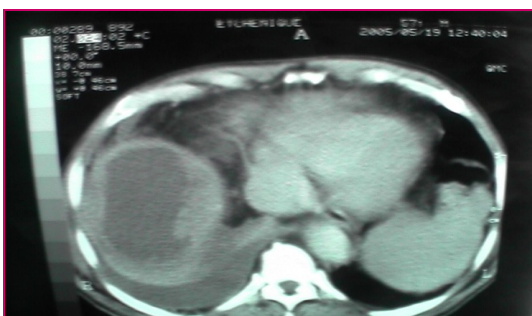


El tratamiento será dirigido en primer lugar a resolver el foco infeccioso primario. En caso de ser de origen biliar habrá que drenar la vía o permitir el correcto drenaje de la bilis al intestino.

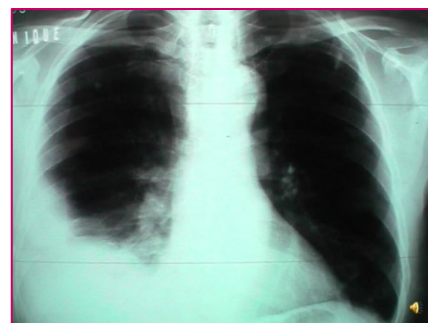Se realizará el drenaje quirúrgico del absceso, con sondas de grueso calibre que permitan un correcto lavado y aspiración de la cavidad, a la que previamente se le realizará una máxima limpieza de la membrana piógena.



En abscesos crónicos que no puedan resolverse por los métodos previos o ante fracaso de los mismos se deberá recurrir a la resección hepática más o menos extensa.

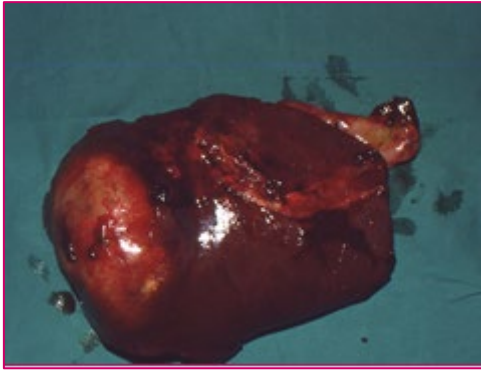


GRAN ABSCESO EN HÍGADO DERECHO

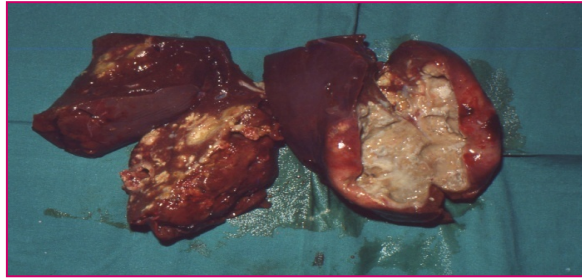


ELEVACIÓN DEL DIAFRAGMA Y REPERCUSIÓN PULMONAR



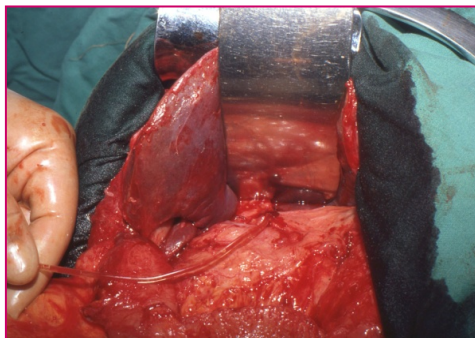
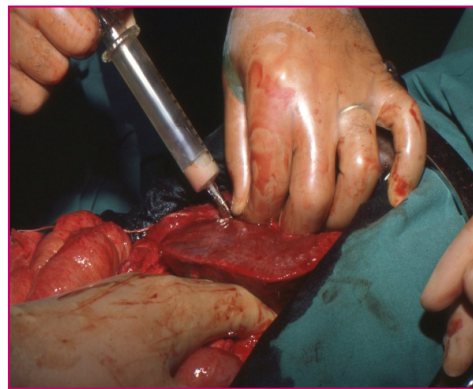
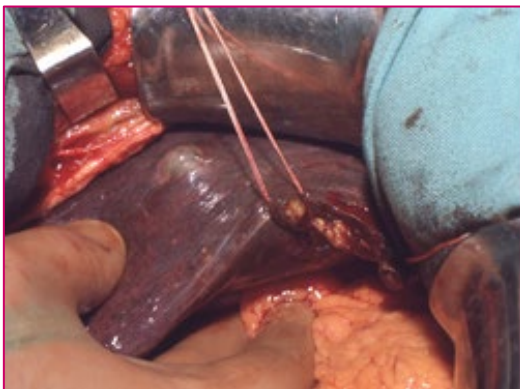


HEPATECTOMÍA DERECHA Y COLECISTECTOMÍA



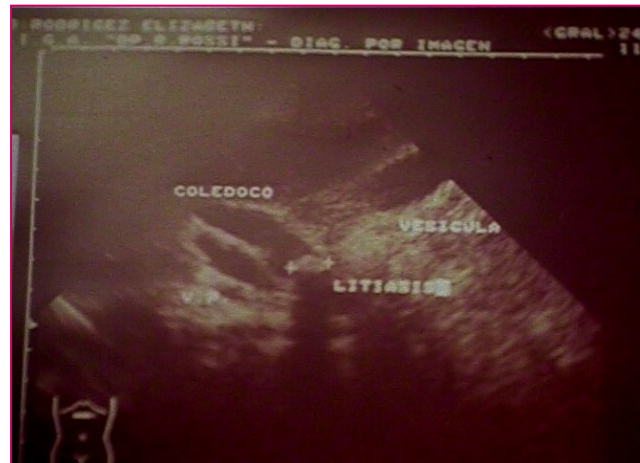APERTURA DE LA PIEZA

En el absceso piógeno múltiple el problema se puede resolver con la punción aspiración quirúrgica, pero se debe asociar en drenaje de la vía biliar, causante de la colangitis.

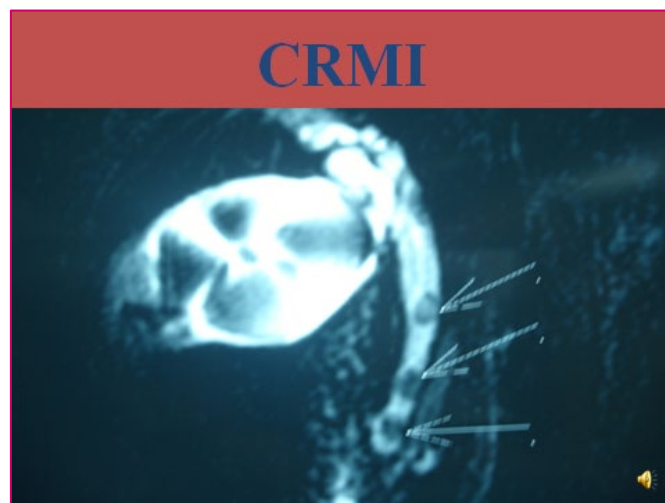

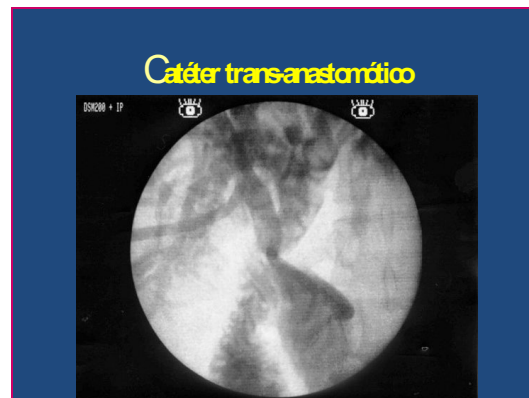
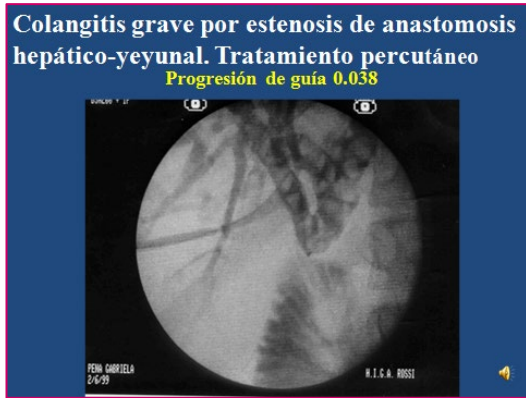DRENAJE DE LA VÍA BILIAR

Estos casos frecuentemente son por obstrucción por litiasis de la vía biliar, como se observa la obstrucción por un cálculo que dilata más el colédoco que la vena porta.



También la litiasis múltiple en la colangiografía magnética o en una estenosis de una anastomosis hepático-yeyunal.

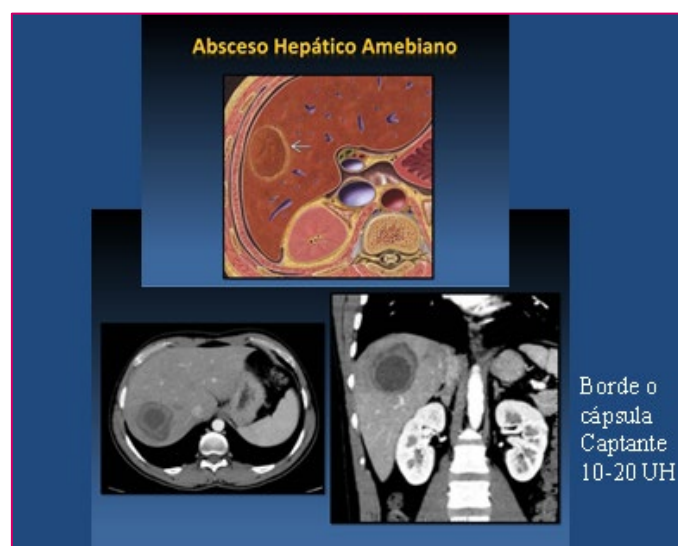




El cirujano, por su formación, está en inmejorables condiciones para realizar estos procedimientos ya que puede definir racionalmente las indicaciones más apropiadas, tratar sus complicaciones y darle solución.

### Amebiasis hepática

Los abscesos amebianos son originados luego de la infección cólica por *Entamoeba histolítica*, que llega al hígado por vía portal. Las amebas poseen la particularidad de lograr una importante necrosis en el tejido hepático, dando lugar a la formación de abscesos generalmente únicos, de gran tamaño, localizados en su mayoría en el lóbulo derecho.



La lesión hepática es más frecuente en la amebiasis contraída en países tropicales, donde la enfermedad es endémica.

Aparición brusca o progresiva. Dolor en hipocondrio derecho. Hepatomegalia dolorosa. El cuadro hepático se presenta luego de una colitis amebiana, con diarrea, disentería, fiebre y dolor abdominal.

Los test hepáticos son normales o ligeramente alterados. Leucocitosis por debajo de 10.000/mm<sup>3</sup>. La eritrosedimentación está muy elevada.

La ECO muestra zonas hipogénicas correspondientes a los focos de necrosis. TAC igual zonas hipodensas que no se opacifican con la administración de contraste.

Presentan reacciones serológicas positivas para amebiasis. Se detecta el trofozoito de la *E. histolítica* en el estudio de la materia fecal.

Si se realiza la punción percutánea del foco de necrosis, se retira un líquido necrótico (chocolate o salsa de anchoas), que es estéril e inodoro. Se pueden encontrar amebas si se toman muestras periféricas del foco.

**Tiene importancia para el diagnóstico, además de los signos clínicos y de imágenes, el antecedente de estadía en lugares de endemia, las reacciones serológicas y la respuesta al tratamiento con metronidazol, muy efectivo, aunque no específico para la amebiasis ya que actúa también sobre las infecciones por anaerobios**

Sin tratamiento el paciente se agrava ya que la necrosis se extiende y puede abrirse en cavidad pleural, pulmonar o peritoneal y más grave, en el pericardio, cuando el foco se encuentra en el lóbulo izquierdo del hígado.

## Tratamiento

El tratamiento inicial de los abscesos amebianos del hígado es la terapéutica con agentes amebicidas, el cual presenta un significativo

porcentaje de respuestas favorables, en tal forma que el drenaje se indica frente a la presencia de complicaciones como infección bacteriana secundaria, ruptura inminente, comunicación a la pleura, pericardio o peritoneo o ante la falta de respuesta al tratamiento médico.

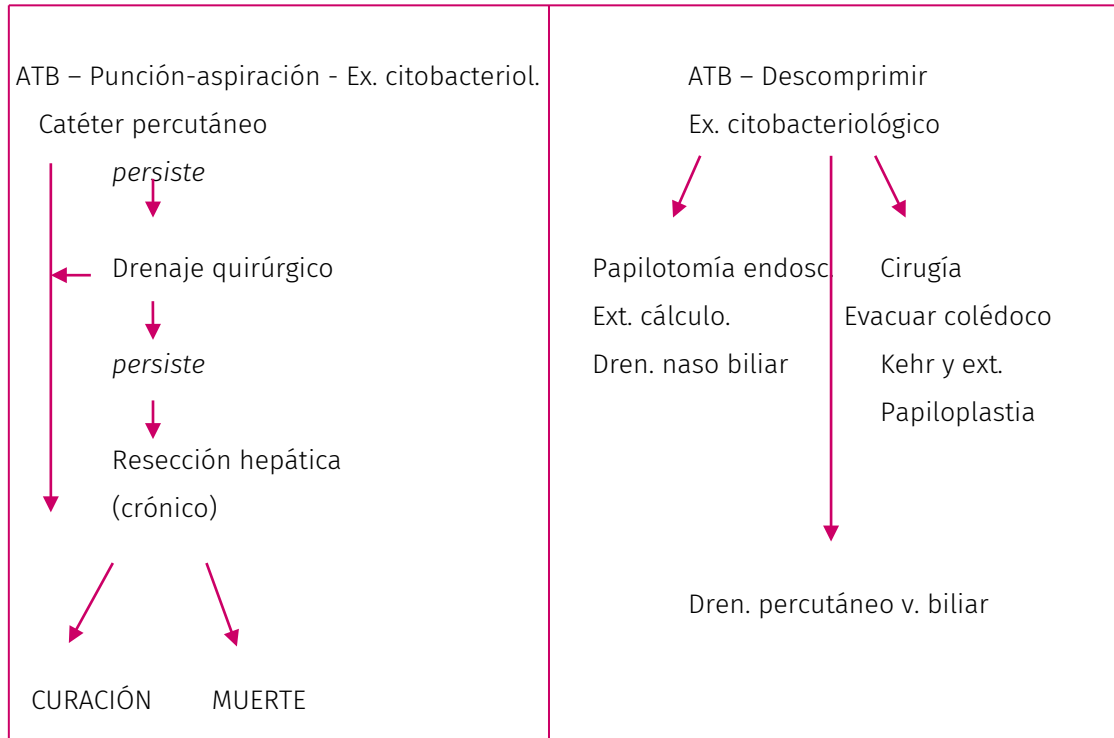
Metronidazol (Flagyl) 1,5 gr/día, dividido en tres tomas orales, durante diez días. Para evitar recidivas es conveniente asociar amebicidas de contacto para esterilizar el foco intestinal por períodos de diez días repetidos. La emetina y la cloroquina sólo se utilizan en casos de amebiasis resistente al metronidazol.

Este tratamiento es suficiente y se observa la mejoría clínica en una semana, la imagenológica se normaliza entre tres meses a un año, y la serología se negativiza entre seis y doce meses.

En casos de abscesos amebianos muy grandes, el tratamiento médico puede completarse con drenaje percutáneo asociado.

I ABSCESO PIÓGENO			
	Único	Múltiple	
	Mortalidad 24 % Lóbulo derecho 51 %	Múltiple 49 % Mortalidad 76 %	
<i>Germen</i>	G-, anaerobios <i>E. coli</i> 37 %	<i>E. coli</i> , <i>Klebsiella</i> <i>E. fecalis</i>	
<i>Fisiopatología</i>	Pileflebitis portal	Obstrucción biliar → infección → presión reflujo colangiovenoso → circulación general → septicemia	
<i>Origen</i>	Apendicitis - Colon Ca.-Trauma Inmunosupresión	Litiasis biliar Iatrogenia ERCP Ca	
<i>Clínica</i>	Fiebre 81 % Dolor 51 % Hepatomegalia 50 % Defensa 50 % Ictericia 27 %	<b>Colangitis</b> «Triada Charcot» Dolor Fiebre Ictericia	<b>Col. supurada</b> «Pentada Raynaud» Depresión SNC + ictericia 27 % Shock (insuf. renal ag.)
<i>Laboratorio</i>	Leucocitosis 71 % Alter. hepatograma	Colestasis	
<i>Diagnóstico</i>	Galio - Indio - ETG - TAC		
<i>Tratamiento</i>	Evacuar pus - Prevenir recidiva Principio - Cierre cavidad abscedada		





II ABCESO AMEBIANO	
Único 90 %	
<i>Fisiopatología</i>	Trofozoito colon - pared, venas portales y linfáticas - hígado - trombosis v. portales intrahepáticas - áreas infarto - absceso
<i>Origen</i>	Ingesta
<i>Clínica</i>	Jóvenes Antecedentes diarrea disentérica Dolor Fiebre Náuseas Hepatomegalia
<i>Laboratorio</i>	Eosinofilia Test hemoaglutinación + materia fecal, rectoscopia: inmunofluorescencia verde,

	si es roja no hay
Diagnóstico	ETG – TAC
Tratamiento	Emetina (cardiotóxico) 1948: Cloroquina (no trata fase intestinal) 1960: Metrodinazol (trata fase hepática e intestinal)

## ABSCESO FÚNGICO

- PRODUCIDO POR HONGOS
- Más frecuente CANDIDA ALBICANS
- INMUNODEPRIMIDOS Y DIABÉTICOS
- Tratamiento antifúngicos en revisión constante

## Referencias bibliográficas

- ALVAREZ PEREZ JA, BALDONERO CERNUDA RF, GONZÁLEZ GONZÁLEZ JJ, SANZ ÁLVAREZ L. Abscesos hepáticos piógenos. *Cir Esp*. 2001;70:164-172. doi:10.1016/S0009-739X(01)71869-6
- BUSTOS R, CORDERO S. Absceso hepático piógeno: complicación del cateterismo venoso umbilical en un paciente prematuro. *Rev Chil Pediatr*. 2001;72(5):449-453. doi:10.4067/S0370-41062001000500009
- MENDOZA AM. Absceso hepático. *Rev Per Radiol*. 1998;2(3).
- SANCHEZ POBRE P, SAENZ LOPEZ S, SALTO E, et al. Absceso hepático amebiano sobreinfectado sin antecedentes epidemiológicos. *Rev Esp Enferm Dig*. 2004;96(11).
- VAN SONENBERG E, WITTICH GR, GOODACRE BW, et al. Percutaneous abscess drainage. Update. *World J Surg*. 2001;25(3):362-372. doi:10.1007/s002680020386



# Cirugía de la hidatidosis hepática

**DRES. ALFREDO MARTÍNEZ MARULL, FERNANDO MARTÍNEZ LASCANO Y CARLOS MARTÍN ESQUIVEL**

## **Definición**

La *hidatidosis hepática* es una enfermedad endémica producida por la larva del *Echinococcus granulosus*, desarrollada y transmitida naturalmente entre algunos animales y desde ellos, eventualmente, al hombre.

## **Epidemiología**

Se trata de una zoonosis parasitaria de alta endemicidad en algunos países de América del Sur, principalmente en Argentina, Uruguay, Chile y Brasil. La equinococosis es una enfermedad de los vertebrados que circunstancialmente afecta al hombre con un importante impacto en la salud de la población. Los conocimientos epidemiológicos han permitido implementar políticas sanitarias que han conducido a reducir la incidencia de la enfermedad a nivel mundial.

## **Agente causal. Formas evolutivas del parásito**

El *Equinococcus* es un parásito heteroxeno ya que desarrolla su ciclo en huéspedes de distintas especies, adoptando diversas formas de desarrollo

biológico que permiten su subsistencia y perpetuación. Ellas son: estado adulto; tenia; reproducción sexuada; embrión (oncosfera); estado larval; hidátide; reproducción germinal; protoescólex.

La tenia equinococcus es la forma adulta, sexuada del parásito. Pertenece al grupo de los platelmintos, clase de los cestodes, familia de las *teniae*, género tenia. Mide de 4 a 6 mm de longitud y se aloja en el intestino delgado del huésped definitivo.

Sus elementos constitutivos son:

**Cabeza o escólex:** de forma globulosa, con cuatro ventosas laterales y doble corona de ganchos en el rostro. Las ventosas y ganchos poseen un aparato muscular que los activa.

**Cuello:** es corto, no segmentado y continua a la cabeza.

**Estróbilo:** formado por tres o cuatro segmentos o proglótides, cada uno de los cuales posee la organización completa del parásito, con órganos genitales de ambos sexos (hermafrodita). Crecen por brotación a partir del cuello y maduran sexualmente en forma distal. El último segmento es redondeado, globuloso y representa casi la mitad de la longitud total del parásito. Este último proglótide aloja al útero grávido, cargado de pequeños huevos (entre 500 y 800) que desprende y es eliminado con las deposiciones del huésped definitivo. Dentro de las ramificaciones laterales del útero, el huevo sufre un proceso de maduración, transformándose en oncosfera con potencial infestante. La tenia llega a su madurez en seis a ocho semanas.

**Huevo-embrión. Hexacanto. Oncosfera:** son pequeñas formaciones redondeadas con una cubierta de tres o cuatro capas superpuestas de una sustancia quitinosa impermeable y protectora. En su interior se forman, por germinación, los elementos de la reproducción asexuada (protoescólex).

**Membranas externas (o cuticular):** tiene un espesor de 1 a 2 mm y está formada por múltiples estratos acelulares de una sustancia quitinosa hialina con mucopolisacáridos. Es permeable a los coloides y cristaloides e impermeable a los gérmenes y sustancias antigénicas.

*Membranas internas (o germinativa)*: de aspecto granuloso, blanco-amarillenta y su ancho es de 20 y 25  $\mu$ . Presenta numerosos núcleos de forma plasmodial. A expensas de ella, se forman brotes vesiculares en cuyo interior se desarrollan, por germinación, los protoescólices. Estas formaciones alojan entre 29 y 30 protoescólices, se desprenden de la membrana y permanecen en el líquido como vesículas prolíferas que pueden romperse dejando libre los escólices. Contenido: formado por líquido y elementos figurados.

El líquido es incoloro, de volumen variable, densidad de 1007 a 1012 y un pH de 7,4 y está compuesto en un 98 % de agua, sales, albúmina, glucosa y grasa. Se encuentra a tensión (entre 60 y 120 cm de agua), situación de importancia frente a sus relaciones con el huésped. Además, posee propiedades antigénicas manifestadas cuando, circunstancialmente, se rompen las membranas.

*Elementos figurados. Arenilla hidatídica*: constituida por vesículas prolíferas, escólices y ganchos. En determinados casos, en el interior de la hidátide existen, además, vesículas hijas e incluso dentro de estas últimas, otras, más pequeñas, llamadas vesículas nietas. Estas formaciones son la exacta reproducción de la hidátide madre y constituyen una reacción del parásito ante condiciones adversas.

*Escólex*: si bien pertenece biológicamente a la hidátide, posee individualidad por cuanto es el exponente intraquístico de la reproducción asexual del parásito. Tiene forma oval y presenta una depresión en el polo cefálico llamada hendidura de invaginación, lugar donde se esconden sus elementos de fijación (ganchos y ventosas).

Es importante aclarar el valor de alguna terminología utilizada para denominar a esta forma del parásito:

- *Escólex*: es el primer segmento o cabeza de la tenia adulta.
- *Protoescólex*: es el estado latente, primordio reproductivo que tiene dos posibles líneas de diferenciación, como luego veremos. En huésped definitivo hacia tenia. En huésped intermediario, hacia una nueva hidátide.

- **Ortoescólex:** son aquellos que se presentan vitales, con amplias vacuolas y alto contenido en glucógeno. Son aptos para la reproducción.
- **Metaescólex:** son los que tienen pobre contenido en glucógeno y escaso o nulo potencial infestante. Generalmente se disgregan, dejando en libertad a los ganchos que aparecen como elementos figurados en el líquido hidatídico.

**Variedades de *Equinococcus*:** existe una gran variedad de *Equinococcus*; pero dos han demostrado ser patógenas para el hombre: el *Equinococcus granulosus* y el *Equinococcus multilocularis*. La primera nombrada servirá de base a nuestro estudio por ser la más frecuente en nuestro medio.

El *Equinococcus multilocularis* origina la hidatidosis bávaro-tirolesa frecuente en esa región y caracterizada, entre otras cosas, por su estado larval, infiltrante y microvesicular (hidatidosis alveolar), que fundamentalmente afecta al hígado (90 %). Sus vesículas son pequeñas (0,5 a 2 mm) y pueden metastizar por vía hemática. El huésped definitivo es el zorro y secundariamente el perro.

Esta descripción está referida al *Equinococcus granulosus*.

**Huéspedes:** son los seres vivos, en este caso, vertebrados, que alojan a las diversas formas evolutivas del parásito permitiéndole el desarrollo y subsistencia.

**Huésped definitivo:** es el que aloja a la forma adulta (tenia) del parásito y que habitualmente lo cumple el perro, aunque pueden hacerlo otros caninos salvajes como el zorro, lobo, coyote, etc.

**Huésped intermediario:** es el que aloja a la larva o hidátide, rol que cumplen diversas especies de herbívoros domésticos como el ganado ovino, porcino, caprino y bovino.

**Huésped accidental:** en forma circunstancial, el hombre puede ser objeto de infestación desarrollándose en el estadio larval del parásito. Pero debido a que, a partir de él no existe forma de continuidad del ciclo parasitario, su

participación no implica relevancia epidemiológica en la cadena de la transmisión.

*Ciclo vital del parásito:* es el proceso biológico que siguen las diferentes formas evolutivas del parásito en convivencia con los diversos huéspedes y que permiten la subsistencia, diseminación y perpetuación del agente.

*Infestación del huésped intermediario:* el perro, reservorio natural de la enfermedad, aloja en su intestino a infinidad de tenias que, a través de sucesivos procesos de maduración y ovogénesis, pierden su última proglótide que es eliminada con la materia fecal del primero. En el medio exterior, las oncosferas se diseminan de varias maneras:

- contaminación de cursos de aguas o napas freáticas;
- transportado en el hocico y piel anal de los perros;
- transportado por insectos que actúan como vectores (moscas, cucarachas, roedores).

En condiciones de temperatura, humedad y luz adecuada, la oncosfera conserva su vitalidad por dos a cuatro años.

El ganado (ovino, porcino, caprino, vacuno, etc.) ingiere las oncosferas con el pasto o las aguas. Las secreciones digestivas disgregan las cubiertas protectoras, liberando el embrión hexacanto. En el intestino delgado, el embrión, utilizando sus ganchitos y por sus movimientos ameboides, pasa hacia la circulación portal para posteriormente implantarse en diferentes órganos y/o tejidos, desarrollando, por una metamorfosis hidrópica, la vesícula o hidátide. En uno o dos años, la hidátide madurará, formando los protoescólices que serán los encargados de continuar el ciclo.

*Infestación del huésped definitivo:* cierre del ciclo sexual. Los protoescólices alojados en el interior de las hidátides de las vísceras de animales muertos o faenados son ingeridos por el perro.

En la porción alta del intestino delgado, el proescólex se invagina, exponiendo sus ganchos y ventosas con lo que se adhiere a la pared enteral, entre las vellosidades, obteniendo por este medio su nutrición.

Su proceso de desarrollo y maduración, que tarda entre seis y ocho semanas, hasta transformarse en tenia adulta, con capacidad para generar nuevos ciclos.

Desde el punto de vista biológico y epidemiológico, el ciclo del parásito se desarrolla entre estos dos huéspedes. Ocurren además, dos situaciones alternativas en la vida del parásito que interesan particularmente al médico. Son ellas: infestación del huésped humano-accidental y forma de evolución asexual, intrahuésped o hidatidosis secundaria.

### **Infestación del huésped accidental (el hombre)**

Las oncosferas dispersas en el medio, pueden ingresar al ser humano de diversas formas:

- por la ingesta de agua o verduras contaminadas no adecuadamente tratadas;
- por medio de vectores (moscas, cucarachas, etc.) que contaminan los alimentos;
- por el aire, que, en climas secos y ventosos, vehiculizan las oncosferas a los alimentos, agua, utensilios, etc.

#### *Condiciones favorecedoras de la endemia*

Como vimos, el ciclo biológico del parásito se desarrolla en seres vivos (perros, ovejas, hombre) que deben coexistir y convivir comunitariamente (comunidad biótica) para lo cual, deben darse especiales condiciones fundamentalmente ambientales y socioculturales sin las que se imposibilitarían la generación, desarrollo y perpetuación de la endemia.

#### *Factores ambientales*

*Geográficos:* regiones aptas para la crianza del ganado; suelos pedregosos, no salitrosos y poco húmedos; escasas fuentes de agua dulce obtenidas generalmente de napas superficiales o pequeños ríos o arroyos, de uso comunitario (perro, ovejas, hombre).

*Climáticos*: son favorables los climas secos, ventosos, fríos o templados, con escasa luz solar y bajos índices de lluvias. En general, son climas adversos para la agricultura.

*Demográficos*: escasa concentración de población humana, con predominio de niños; son en general comunidades familiares dedicadas a la crianza pastoril del ganado, alejados de los centros urbanos y de asistencia social, sanitaria, educacional, etc. Alta concentración de ganado ovino y crianza de perro como elemento de trabajo (perros ovejeros).

### *Factores socioculturales*

Existe alta prevalencia de casos en el medio rural, viviendas precarias y alto grado de hacinamiento, con convivencia estrecha con los perros en especial de los niños. La crianza pastoril del ganado, con faenamiento no controlado y alimentación de los perros con las vísceras contaminadas, la existencia de huertas domiciliarias no cercadas o el aprovechamiento de verduras que crecen en arroyos o acequias (berro, achicoria, etc.), sumado al bajo nivel cultural con desconocimiento de la enfermedad y de las normas de higienes elementales, son en realidad los factores más importantes a considerar en el accionar sanitario.

### *Potencial biológico*

Dentro del concepto epidemiológico es importante considerar cuál es el grado de invasión del agente patógeno en la comunidad y cuáles son los medios de dispersión en el medio ambiente.

## **El huésped definitivo (el perro)**

Es difícil conocer el grado de infestación de la comunidad canina por la teniasis poco sintomática. Se considera que un perro puede albergar entre 1.000 y 60.000 tenias. Cada tenia logra su maduración entre seis a ocho meses, realiza siete ovogénesis anuales, cada ovogénesis produce el desprendimiento de un proglótide grávido con 500 a 800 oncosferas que son eliminadas al medio ambiente con las deposiciones del perro. Una tenia vive alrededor

nueve meses. Con estos datos se puede inferir la importante dispersión de elementos infestantes en las heces del perro.

Cada oncosfera posee una cubierta protectora que permite su sobrevivencia en ambientes de extrema adversidad. Bajo condiciones propias de zonas endémicas vive entre uno y dos años. Son resistentes a los agentes químicos y son destruidas por el fuego o el hervor de cinco minutos.

### **El huésped intermediario (la oveja)**

El faenamiento controlado del ganado ha permitido conocer el alto grado de infestación en zonas de endemia (ovino hasta 90 %).

Cada hidátide requiere entre uno y dos años para formar elementos fértiles. Un litro de líquido hidatídico contiene 3 cm<sup>3</sup> de arenilla y 1 cm<sup>3</sup> de ésta, tiene alrededor de 400.000 protoescolices.

Cada protoescolix posee capacidad para formar una tenia; puede sobrevivir dos a tres días en verano y dos a tres semanas en invierno. No sobrevive en terrenos salitrosos y la vía habitual de dispersión es la víscera que lo alberga.

### **El huésped accidental (el hombre)**

Si bien la parasitación humana puede considerarse como un «error biológico» dado que él corta el ciclo del parásito, se puede aceptar que la ruptura de las membranas hacia conductos comunicados con el exterior (tubo digestivo, vías biliares, bronquios) es una posible alternativa de dispersión hidatídica.

### **Áreas de endemia**

En general, la enfermedad está difundida en todo el mundo. Una alta tasa de prevalencia puede esperarse donde los huéspedes cohabitan, como ocurre



en países de la cuenca del Mediterráneo, Europa Central, Australia, Nueva Zelandia y América del Sur.

Las áreas de endemia son Uruguay, Chile, Argentina, Argelia, Chipre, Grecia, Córcega, Cerdeña, Yugoslavia, Australia y Nueva Zelandia. Focos dispersos se encuentran en España, Italia, Francia, Canadá, Marruecos, Kenia, Perú, Egipto. En la República Argentina, existen seis focos de endemia que en orden de prevalencia son:

*Foco patagónico*: incluye a las provincias de Tierra del Fuego, Santa Cruz, Chubut, Rio Negro, Neuquén, SO de La Pampa. Se estima una incidencia de 20 casos por 100.000 habitantes/año.

*Foco bonaerense*: provincia de Buenos Aires, fundamentalmente la región del SO y NE de La Pampa. La incidencia estimada es de 10 casos por 100.000 hab/año.

*Foco mediterráneo*: incluye a Córdoba, Santiago del Estero, y San Luis.

*Foco litoraleño*: Entre Ríos, Corrientes, Santa Fe y Misiones.

*Foco cuyano*: San Juan y Mendoza.

*Foco norteño*: La Rioja, Catamarca, Tucumán, Salta, Jujuy, Chaco y Formosa, menos de 1 caso por 100.000 hab/año.

Los datos estadísticos son estimativos dado que no existen datos veraces actualizados.

## Patogenia y anatomía patológica

Estudios experimentales efectuados por el hidatidólogo francés **FÉLIX DEVE** permitieron seguir el camino del embrión hexacanto hacia su destino en los diferentes parénquimas y conocer la respuesta del huésped ante el cuerpo extraño vivo, activo y evolutivo.

*Población expuesta*: basados en conceptos epidemiológicos y clínicos es posible inferir que la infestación humana se realiza con mayor frecuencia en la población infantil. Deve afirma que la enfermedad se adquiere en un 50 %

ante de los 15 años y un 70 % antes de los 30 años. Es importante destacar que gran parte de los enfermos se encuentran en etapa productiva de su vida, siendo ésta una razón más que justifica hablar del impacto socio económico de la enfermedad.

*Destino del embrión hexacanto:* las oncosferas dispersas en el medio ambiente son ingeridas (la vía inhalatoria es de dudosa aceptación) y la secreciones digestivas (ácido clorhídrico, pepsina) disuelven sus cubiertas dejando en libertad el embrión hexacanto. Existe una migración transparietal con movimientos de tipo ameboideos y posiblemente por reacciones de tipo químicas, pasando a la circulación portal (se acepta además la vía de quilíferos hasta el sistema cava superior). En adelante su destino puede ser:

- destruidos por fagocitosis;
- atrapados en los capilares hepáticos (primer filtro) 60 %, su diámetro es de 20  $\mu$ ;
- continúan por vía suprahepática-vena cava inferior-corazón derecho-capilares pulmonares (segundo filtro) 30 %, diámetro 8  $\mu$ ;
- continúan por circulación de venas pulmonares al corazón izquierdo y por aorta y sus ramas al resto (tercer filtro) 10 %.

Por otra parte, la disminución de la presión parcial del oxígeno del inspirado, originaría una dilatación de los capilares hepáticos.

La dilatación de los quilíferos intestinales debido a dietas ricas en grasas, propias de las regiones frías determinaría un aflujo de embriones por ese camino a vena cava y corazón derecho.

*Metamorfosis del embrión; reacción del parénquima:* como fue señalado su destino final, puede ocurrir la destrucción por fagocitosis, pero también puede implantarse.

*Implante y desarrollo:* en cinco horas se forma una masa protoplasmática de 30 a 40  $\mu$ , en activo crecimiento que desencadena una reacción del huésped con invasión celular leucocitaria y reticuloendotelial formando una corona. Tal acción defensiva puede determinar la muerte del parásito, pero de

no ser así, en tres a siete días se forma el granuloma hidatídico con un centro vesiculoso y una reacción tisular periférica con tres capas:

- **Interna:** epiteloide.
- **Media:** de células redondas.
- **Externa:** infiltrado eosinófilo y células degeneradas del órgano.

Si la intensa reacción defensiva del huésped no logra destruir al parásito y transformarlo en una cicatriz fibrosa, comienza el inexorable crecimiento de la vesícula hidatídica que, de un diámetro inicial de 60 a 70  $\mu$  llega a adquirir volumen considerable (se estima que crece 1 a 2 mm por mes a 1 a 2 cm por año). La reacción parenquimatosa, inicialmente de importante infiltración celular y neurovascularización, va siendo desplazada, adelgazada por fenómenos de degeneración, esclerosis y fibrosis, constituyéndose así la membrana adventicia o periquística que junto con la vesícula parasitaria pasa a denominarse «quiste hidatídico».

## El quiste hidatídico

Es la resultante patogénica de la acción de un elemento vivo, activo y evolutivo (el parásito o hidátide) y una reacción orgánica defensiva local (el huésped-adventicia) que se opone al desarrollo de la noxa. Tal situación determina el ritmo de crecimiento del quiste y en consecuencia su acción patógena y potencial evolutivo.

Desde el punto de vista anatómico-patológico, el quiste hidatídico consta de dos elementos:

La **larva o hidátide** por ser una forma evolutiva del *Equinococcus*, fue descripta al referirnos al agente.

La **adventicia o periquística** de constitución variable en relación a los diversos parénquimas, nula en el hueso, escasa en el cerebro, medianamente reactiva en órganos livianos (pulmón) y algo más gruesa en parénquimas macizos. En su constitución intervienen elementos del órgano: en contacto con

la membrana parasitaria y constituyendo el espacio perivesicular existe una capa llamada estrato cremoso que tapiza internamente a la periquística a modo de endeudo y formado por restos necróticos (detritus).

La *cáscara fibrosa periparasitaria* está constituida por tres capas:

- La *interna* epiteloide y gigantocelular, rodeando a restos necróticos y cuticulares desprendidos; los fibroblastos y el tejido fibroso se disponen en forma radiada.
- La *media* con fibrosis y tejido de neovascularización con escasos linfocitos u fibroblastos dispuestos desordenadamente.
- La *externa* como el tejido fibroso que se dispone circularmente atrapando entre sus mallas a algunos fibroblastos, eosinófilos y células y tejidos propios del órgano. Esta capa se continúa insensiblemente con los elementos normales.

La estratificación de la adventicia, representa las distintas fases evolutivas del proceso agresión-reacción: compresión; inflamación; degeneración; necrosis; licuefacción.

Diferentes condiciones de resistencia y de relaciones anatómicas del órgano determinan *variaciones topográficas de la adventicia* de gran interés quirúrgico:

- *Cara superficial o emergente*, donde predominan los fenómenos de hialinización, adoptado un aspecto blanco nacarado fácilmente reconocible desde la superficie.
- *Caras laterales*, donde predomina la fibrosis ordenada y comprensivos; los elementos vasculares y canaliculares son de escaso calibre.
- *Cara profunda*, con fibrosis más intensa; sector pedicular del órgano. Su abordaje quirúrgico resulta peligroso.

## Fisiopatología. La acción patógena

La presencia viva, activa y evolutiva de la larva del equinococcus granulosus entre los órganos y tejidos de los huéspedes intermediarios, determina una serie de procesos y manifestaciones locales y generales que configuran la equinococcus hidatídica. Las características de la noxa determinan constantes cambios evolutivos de la enfermedad, por lo que se hace necesario comentar en este capítulo algunos conceptos patogénicos y fisiopatológicos de las complicaciones.

### Manifestaciones locales

Determinada por la suma de elementos mecánicos, toxicoalérgicos e infecciosos, actuando sobre los tejidos de órgano parasitado y sobre las estructuras vecinas.

*Factores mecánicos:* vinculados a la acción expansiva, promovida por el crecimiento constante de la hidátide que disloca, comprime y necrosa las estructuras parenquimatosas. El crecimiento rápido inicial permitido por la distensibilidad de los componentes elásticos y la escasa reacción fibrosa se hace posteriormente hasta estacionarse cuando crecen las resistencias. El grado y ritmo de crecimiento dependen fundamentalmente de:

- la presión de la hidátide, los procesos de intercambio de agua, sales y la extracción de nutrientes de huésped, que le permiten el crecimiento armónico de sus componentes, generándose una presión intravascular entre 60 y 120 cm de agua;
- los descensos apreciables determinan la ocupación del espacio perivesicular con aire o sustancias orgánicas (sangre, bilis, pus, etc.) y por otro lado, aumentos significativos interfieren con los procesos de intercambio siendo inminente el peligro de ruptura.

*Estructura del parénquima:* según el grado de elasticidad y la solidez de estructura del órgano parasitado, el quiste crecerá con mayor o menor libertad.

*Composición de la periquística:* la intensidad de la reacción fibrosa, la existencia de calcificación o la vecindad con estructuras firmes determinan una importante barrera al crecimiento y vitalidad o menor libertad.

*Factores tóxicos y alérgicos:* los procesos de intercambio hacen necesaria la expulsión hacia el huésped de desechos catabólicos tóxicos que modifican el hábitat celular generando inflamación, degeneración interlaminillar de la quitinosa permiten la salida de macromoléculas polipéptidas fuertemente antigénicas.

*Factores infecciosos:* si bien las membranas parasitarias son impermeables a los gérmenes, la necrobiosis existente en la periquística es terreno propicio a la infección muchas veces inaparente.

## **Manifestaciones generales**

Nos referimos exclusivamente a los efectos provocados por infestación hidatídica, sin considerar las generadas por sus complicaciones. Los efectos sobre el organismo, en general, son poco marcados, lo que determina una «buena tolerancia» con escasos síntomas. Dependen fundamentalmente de edad del paciente, estado inmunobiológico, multiplicidad de quistes, estado funcional previo del órgano afectado y estado evolutivo del quiste.

Se pueden considerar dos tipos de efectos:

*Derivados de reacciones antígeno-anticuerpo:* por microfisuras de las membranas de la hidátide, se filtran sustancias antigénicas del líquido hidatídico las que, vehiculizadas hacia el sistema inmunocompetente, estimulan la formación de anticuerpos que mantienen el potencial alergénico y originan circunstancialmente manifestaciones clínicas: las pruebas utilizadas para el diagnóstico serológico de la enfermedad tienen su fundamento en estas reacciones Ag-Ac.

*Derivados de la infestación parasitaria:* estos efectos surgen de la competencia entre dos seres vivos por la obtención de los medios necesarios para la subsistencia. El análisis del ciclo natural de la parasitosis permite

inferir que, por predeterminismo biológico, la hidátide debe vivir lo que vive su huésped intermediario (término medio entre cuatro y seis años). En el ganado, la parasitosis determina importantes efectos en el rinde ponderal y en la producción láctea y lanera, con aumento del índice de mortandad. Tales conceptos, extrapolados al ser humano, parecen dar explicación a ciertos hechos y situaciones clínicas.

La infestación parasitaria parece adquirirse en edades precoces.

En los niños es habitual observar estados de mal nutrición, trastornos al crecimiento y desarrollo, etc., cuadro conocido como caquexia hidatídica.

En jóvenes, la mayoría de los quistes son hialinos, presentan alto potencial del crecimiento, son algunas veces múltiples y es frecuente observar compromiso del estado general.

En adultos y ancianos la gran mayoría de los quistes están complicados: cuando son sintomáticos lo hacen con síndromes derivados de la complicación.

## **Fisiopatología de las complicaciones del quiste hidatídico**

La equinococcosis hidatídica es una enfermedad cambiante y evolutiva, con un polimorfismo patológico y clínico relacionado con modificaciones anatomopatológicas del quiste.

En general, las complicaciones son consecuencias normales en la evolución de la enfermedad, existiendo habitualmente una combinación de ellas.

El hecho fisiopatológico y etiopatogénico deriva del conocimiento de la forma denominada hidatidosis secundaria, conservación de la ruptura espontánea o traumática de la vesícula hidatídica y el implante y posterior desarrollo de la carga infectante en órganos o serosas.

## Manifestaciones clínicas

La diversidad de formas clínicas de la enfermedad determinan su carácter polimorfo y cambiante, lo que sumado a factores vinculados con el paciente dan condiciones pronósticas y terapéuticas especiales a cada caso particular. Clínicamente, el quiste hidatídico se clasifica en:

*QH no complicado o hialino*: es el que presenta integridad en sus membranas y posee líquido cristalino, sus manifestaciones dependen fundamentalmente del tamaño del quiste, la cantidad de quistes, la edad del paciente y estado inmunológico. Sus formas habituales de presentación son:

- *Forma tumoral*: tumor palpable, visceromegalias, desplazamiento de estructuras vitales (sd. mediastinal, sd. vena cava, etc.)
- *Forma dolorosa*: por expansión o compresión.
- *Forma caquéctica*: en niños con quistes múltiples o gigantes.
- *Forma inaparente*: descubiertos por estudios catastrales, ecografías, etc.

*QH complicado*: las diversas complicaciones pueden ocurrir en forma brusca, originando cuadros agudos graves, clínicos y/o quirúrgicos de tratamiento inmediato: anafilaxia, inundación canalicular (bronquial-biliar) o vascular, hemorragias, compresión endotorácica, abdomen agudo, etc.

Puede instalarse solapadamente manifestándose con signos y síntomas obstructivos (biliar, bronquial), infecciosos (síndrome febril prolongado), deficitarios funcionales (insuficiencia hepática, respiratoria), etc.

*Diagnóstico*: la elaboración del diagnóstico de la enfermedad, sigue una secuencia conducente a un análisis global del problema:

- sospecha de enfermedad hidatídica;
- topografía y localización;
- estado evolutivo del quiste;
- grado de infestación: único o múltiples: universal o polivisceral;
- patogenia de la infestación: primitivo, secundario, heterotópico;



- condición biológica del paciente;
- pronóstico y plan terapéutico.

Los elementos de diagnóstico se basan en tres pilares fundamentales:

- Historia clínica
- Exámenes complementarios: imágenes y laboratorio
- Cirugía: confirma enfermedad

## Historia clínica

Síndrome epidemiológico basado en la anamnesis.

*Antecedentes socioambientales:* medio rural; escaso nivel cultural; vivienda precaria; contacto con perros; zonas endémicas. Deben recabarse datos referidos a estas condiciones presentes en la infancia.

*Antecedentes personales:* radiografías y estudios previos normales (ecografía, serología) o no. Operaciones por quiste de perros.

*Antecedentes familiares:* enfermos hidatídicos en la familia, especialmente en hermanos, parientes o amigos que hayan compartido iguales condiciones socioambientales.

*Síndrome clínico:* caracterizado fundamentalmente por lenta evolución de signos y síntomas (tumor de lento crecimiento, escasa repercusión funcional, etc.)

*Evaluación clínica general:* paciente enfermo, con los datos aportados por la HC puede tenerse una fuerte sospecha de hidatidosis.

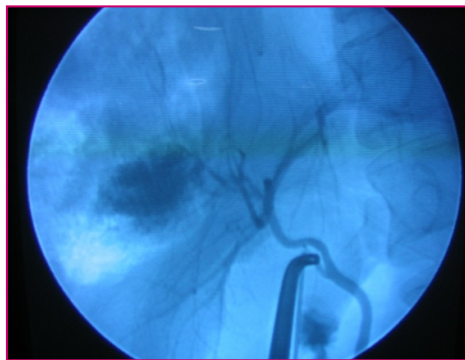
## Exámenes complementarios

Aportan elementos de valor en la presunción de hidatidosis, localización y topografía, estado evolutivo y grado de infestación.

*Diagnóstico por imágenes:* son innumerables los signos descriptos para el reconocimiento de la enfermedad.

*Radiografía simple:* de gran valor en la localización pulmonar (par radiológico), es de valor con fines de catastro en población expuesta. La apreciación de calcificaciones agrupadas circularmente en órganos parenquimatosos es de valor.

*Radiografía contrastada:* la más utilizada es en la actualidad es la colangiografía retrógrada endoscópica en el diagnóstico diferencial de los síndromes coledocianos.



COLANGIOGRAFÍA: COMUNICACIÓN CON LA VÍA BILIAR

*Gammagrafías:* permiten detectar imágenes parenquimatosas por ser no captantes. Son actualmente de utilidad en el diagnóstico de hidatidosis ósea.

*Ecografía:* es sin lugar a dudas el método de elección para el diagnóstico diferencial de las visceromegalias o tumor de abdomen, por su inocuidad, bajo costo, sencillez, sensibilidad y alta especificidad (90 %). Permite diagnóstico de formaciones quísticas, informa cantidad, tamaño, ubicación, y característica de su contenido, uni o multivesiculares, estado de la membrana, arenilla hidatídica.

Varios investigadores han propuesto clasificaciones ultrasonográficas de esta enfermedad, siendo la de Gharbi la más utilizada (TABLA 1); sin embargo, recientemente la OMS y su grupo de trabajo sobre equinococcosis han

propuesto una clasificación de carácter evolutivo de gran importancia terapéutica (TABLA 2).

- I Colección líquida pura
- II Colección líquida con membranas separadas de la pared
- III Colección líquida con múltiples septos y vesículas hijas
- IV Contenido quístico hiperecoico heterogéneo
- V Quiste con pared densa, más o menos calcificada

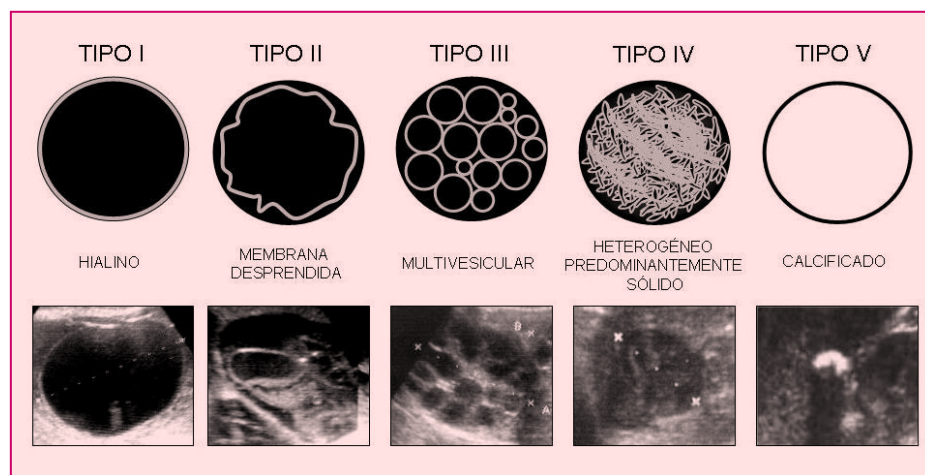


TABLA 1. CLASIFICACIÓN DE GHARBI DE QUISTE HIDATÍDICO (ULTRASONIDO)

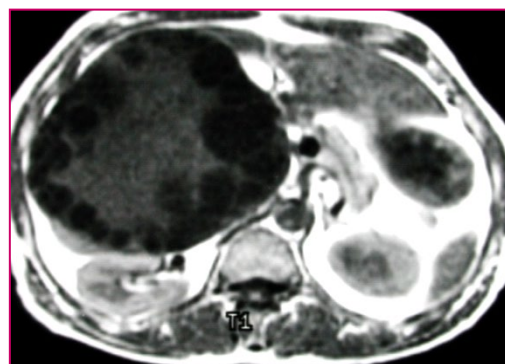
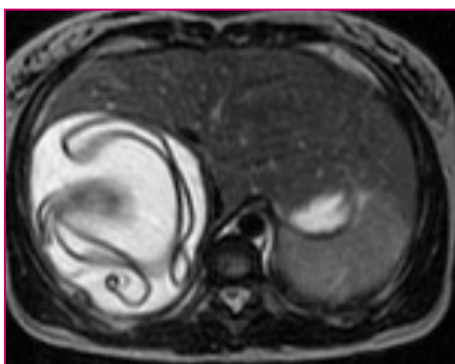
- CL Lesión quística unilocular sin pared visible
- CE1 Lesión unilocular con pared quística visible, arenilla hidatídica y signo de copo de nieve
- CE2 Lesión multivesicular, multiseptada, signo del panal de abejas y vesículas hijas visibles
- CE3 Lesión unilocular, desprendimiento de la membrana laminar dentro del quiste, signo del camalote
- CE4 Lesión heterogénea hipo o hiperecogénica, sin vesículas hijas, con contenido degenerativo
- CE5 Calcificación de la pared quística, total o parcial

TYPE OF CYST					
CL	CE1	CE2	CE3	CE4	CE5
ACTIVE		TRANSITIONAL		INACTIVE	

TABLA 2. CLASIFICACIÓN WHO/IWG - (OMS)

*Resumen de la clasificación OMS/IWG:* los quistes tipo **CL**, **CE1** y **CE2** son fértiles y por lo tanto activos, **CE3** está en vías de degeneración y **CE4** y **CE5** están inactivos.

*Tomografía axial computada:* tiene gran valor como método de búsqueda de quistes múltiples, poliviscerales, retroperitoneales, cerebrales, toracoabdominal, etc. Es método indispensable para el conocimiento de las relaciones anatómicas de los quistes con elementos vasculares o canaliculares, condición fundamental en la táctica quirúrgica.



*Resonancia magnética nuclear:* tiene sus indicaciones en la localización ósea y en estudio de la migración a tórax de los QH hepáticos. Gran valor tiene la colangiorensonancia.

### Laboratorio

Existen dos tipos de pruebas:

**Examen directo:** consiste en la observación, al microscopio, de elementos propios de la hidátide (ganchos, protoescólex, restos de membrana) en las secreciones orgánicas: lavado o cepillado bronquial, líquido duodenal o material extraído luego de realizar una papilotomía retrograda endoscópica. Tales hallazgos son confirmatorios de la enfermedad.

**Pruebas inmunológicas:** consiste en la detección de anticuerpos circulantes en el huésped humano contra antígenos hidatídico. La exposición al antígeno requiere necesariamente la figuración de las membranas de la hidátide (microfisuras, disgregación interlaminillar de la quitinosa).

Las pruebas más utilizadas son:

**ELISA:** método con una sensibilidad de más 60 %, se lo considera positivo con títulos mayores de 8.

**Determinación de IgE por radioinmunoensayo (RIA):** son anticuerpos específicos para *Equinococcus granulosus* y las relaciones parten de los antígenos de los escólex. La IgE tiene vida media, más corta que otras inmunoglobulinas por lo que al reducir sus títulos o concentraciones en forma rápida de acuerdo a la vitalidad de los quistes resulta una prueba valiosa en el control de la eficacia de los tratamientos médicos. Son pruebas costosas y limitadas a controles especiales.

**IgG1-IgG4:** dependen del grado evolutivo de la enfermedad. Cuando la hidatidosis es avanzada aumenta la IgG4 y en pacientes asintomáticos se eleva la IgG1.

**Determinación de anticuerpos anti-arco 5<sup>o</sup>:** en el líquido hidatídico hay más de doce fracciones antigénicas que originan reacciones evidenciales por arcos de precipitación electroférica, el 5<sup>o</sup> es el más activo inmunológicamente, siendo las más usadas el DD5 (Doble Difusión Arco 5), IEF5 (Inmunolectroforesis Arco 5) y la ES5 (Electrosinéresis Anti Ag5). Son pruebas de alta sensibilidad, fácil ejecución y relativo bajo costo. Se han detectado

anticuerpos antiantígeno 5 en el suero de portadores de estados larvarios de *Equinococcus granulosus*, *multiloculares* y *vogeli* y de *Cysticercus celulosae*.

**Determinación de anticuerpos anti-hidatídicos:** sin especificar tipo. Detectan anticuerpos que son comunes a otros organismos y componentes séricos del huésped por lo que son indicativas de probabilidad, mayor cuanto mayor es su titulación. Utilizan este principio:

HAI: hemaglutinación indirecta.

AL: prueba de aglutinación del látex.

Son pruebas sensibles pero algo inespecíficas. Por su fácil ejecución y bajo costo se las utiliza como «prueba tamiz» en poblaciones de riesgo y en el seguimiento postoperatorio.

Su positividad obliga a la realización de pruebas de detección de Ac.Anti Ag.5.

Interpretación y valor de las pruebas de laboratorio:

Presunción diagnóstica: ante sospecha de hidatidosis.

DD5 (IEF5; ES5): ponen en evidencia uno o más arcos de precipitación, siendo 5º el más específico.

Si es **positiva**: indicativo de hidatidosis.

Si es **negativa**: no descarta enfermedad.

Si es negativa pero tiene 3 o más arcos de precipitación inespecíficos, sugieren enfermedad.

Catastro serológico: en poblaciones expuestas al riesgo.

AL (HAI): si es positiva, indica sospecha de hidatidosis.

Si es negativa, descarta pero excluye sospecha.

**Seguimiento postoperatorio:** para control evolutivo del paciente operado por quiste hidatídico. Habitualmente, se llega a realizar al menos DD5 en el preoperatorio efectuándose el seguimiento con ella. Es necesario tener en cuenta que puede existir una positivización postoperatorio (por manipulación

de la hidátide) que no debe durar más de doce o dieciocho meses. Por lo tanto: situaciones pasibles.

## Evaluación pronóstica. Plan terapéutico

El completo y prolijo examen anamnésico y físico, la indicación e interpretación correcta de los estudios complementarios y el análisis final de enfermedad-enfermo, nos permitirán una evaluación pronóstica con lo cual propondremos un plan terapéutico.

Los factores de evaluación pronóstica son:

*Factores dependientes del paciente* relacionados a:

- *Condición general*: edad, estados o enfermedades asociadas, nutrición, obesidad, diabetes, embarazo, estado de parénquimas, EPOC, cirugías previas, cirrosis.
- *Defectos de la enfermedad*: desnutrición, caquexia, sepsis, ictericia, supuraciones crónicas, fístulas, etc. Grado de disfunción parenquimatosas.

*Factores dependientes de la enfermedad*:

Tiempo de evolución: breve o prolongada.

Estado evolutivo de la enfermedad: no complicada o complicada.

Tipo y evolución de la complicación.

Intensidad de la infestación: quiste único o múltiple: volumen de la masa ocupante; afectación multiorgánica, etc.

Localización y topografía del quiste o los quistes.

*Factores dependientes del medio hospitalario*:

Dependen fundamentalmente de:

- Infraestructura y complejidad: diagnóstica, asistencia postoperatoria (UTI, ARM, etc.).

- Factor humano: capacidad y formación; experiencia, etc. médica y auxiliar.

*Factores dependientes de las condiciones socioeconómicas:*

La enfermedad en sí, por la frecuente consulta tardía en etapa de complicación y el alto riesgo de secuelas postoperatorias de la larga evolución (fistulas, cavidades residuales, superaciones crónicas, eventraciones, etc.), afectando a individuos en etapas productivas de su vida, determina un serio impacto en la economía familiar y nacional: gastos de la hospitalización prolongada, incapacidad laboral, ausencias laborales, mortalidad, indemnizaciones.

Tratamiento basado en un enfoque global al problema planificado al tratamiento en base a tres acciones:

- Acción sobre el individuo: tratamiento clínico general.
- Acción sobre el quiste y sus complicaciones. Tratamientos: quirúrgicos y/o quimioterapéuticos.
- Acción sobre la fuente de infestación: tratamiento sanitario o profiláctico.

Existen tres modalidades terapéuticas: quimioterapia, cirugía, drenaje percutáneo.

## **Tratamiento quimioterápico**

Los progresos en el tratamiento quimioterápico de esta parasitosis han tenido muy escasa repercusión en esta enfermedad.

Los derivados benzimidazoles (mebendazol, flubendazol y el albendazol) demostraron cierta efectividad. Estudios experimentales y clínicos han demostrado que el albendazol y sus metabolitos (albendazol sulfóxido y albendazol solfona) poseen efectos nocivos sobre la hidátide y elementos de ella, causando su degeneración y muerte o al menos reduciendo su capacidad infestante.



Sin embargo, no siempre se obtienen efectos deseados. Son necesarios tratamientos prolongados, dosis altas y controles de toxicidad (hepatotóxico, embriotóxico y teratogénico).

**Indicaciones:** con intento curativo, pueden indicarse en quistes no complicados, pequeños (menos de 3 cm), inaccesibles, asintomáticos. En hidatidosis secundaria epitelial y en la localización ósea.

Como profilaxis de la siembra peritoneal: en forma pre y postoperatoria (práctica aconsejable en quistes no complicados y especialmente si se intentan métodos no convencionales: percutáneos o laparoscópicos) es de indicación obligada ante el derrame accidental de líquido hidatídico.

**Dosis:** albendazol > 60 kg 400 mg dos veces por día; < 60 kg 15 mg/kg/día dividida en dos dosis. Duración: tres series de cuatro semanas cada una, con intervalos de quince días entre cada una y se deben controlar hepatograma y hemograma (hepatotóxico, mielotóxica, leucogenia).

## Tratamiento quirúrgico

El tratamiento más efectivo es el quirúrgico dado que cumple con los cuatro principios fundamentales del tratamiento de la hidatidosis: elimina al parásito; evita la siembra; trata la cavidad adventicial; trata las complicaciones y tiene baja morbimortalidad.

Los lineamientos generales para el tratamiento dependen de:

- Clínica
- Tipo de Gharbi
- Tamaño (< 3 cm, 3-5 cm, > 5cm)
- Localización
- *Performance status*

*Asintomáticos:*

La conducta a seguir luego de la confirmación del caso se decidirá teniendo en cuenta el tipo de quiste según la clasificación de Gharbi y el tamaño del quiste.

<b>G I – V</b> (< 3 cm)	Control ecográfico
<b>G I – II – III</b> (< 5 cm)	Tratamiento farmacológico
<b>G I – IV</b> (> 7 cm)	Tratamiento invasivo

*Sintomáticos:*

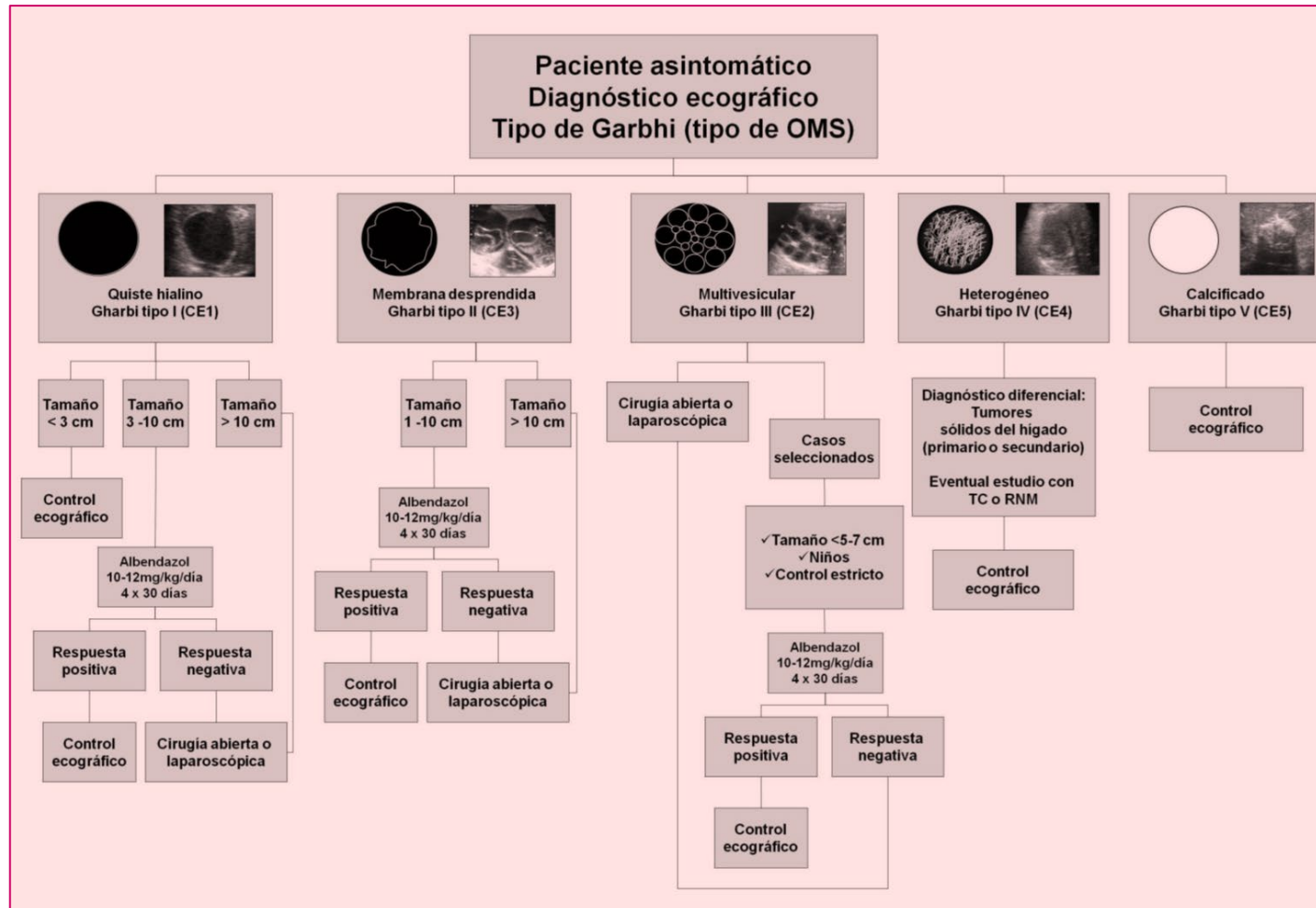
Sintomático no complicado o que presente complicación tal como absceso, ruptura a cavidad abdominal, apertura a la vía biliar, tránsito toraco-abdominal, se realiza tratamiento quirúrgico (convencional o laparoscópico según el caso y la experiencia del equipo quirúrgico).

Siempre que sea posible se efectuará tratamiento prequirúrgico con albendazol 10-15 mg/kg/día durante 7-10 días y tratamiento posquirúrgico durante 60 días.

En pacientes con quistes hepáticos rotos en los cuales el contenido se vierte en la cavidad abdominal se recomienda luego del tratamiento quirúrgico tratamiento antiparasitario con albendazol durante seis meses.

<b>G I – II Segmentos posteriores</b>	Tratamiento percutáneo
<b>G III – IV – V Segmentos posteriores</b>	Tratamiento quirúrgico convencional
<b>G I – V Segmentos anteriores</b>	Tratamiento laparoscópico

## Algoritmo para el diagnóstico y tratamiento de la hidatidosis abdominal en pacientes asintomáticos



## Cirugía

Tratamiento conservador } por vía convencional o laparoscópica  
 Tratamiento radical }

PAIR } por vía percutánea

## Convencional

Es indispensable seleccionar una correcta vía de abordaje, esto va a depender del sitio en el cual se localice el quiste:

*Incisión subcostal derecha* (de elección): quistes hidatídicos hepáticos localizados en las caras anterosuperior e inferior (80 % de los quistes tiene localización derecha).

*Incisión transversa supraumbilical*: hidatidosis peritoneal masiva con compromiso hepático y/o pelviano.

*Incisiones verticales* (mediana y paramediana): igual indicación que la subcostal, presenta el beneficio de poder prolongar la misma hacia el tórax.

*Toracofrenolaparotomía*: permite tratar tanto los quistes hepáticos como los pulmonares, ha caído en desuso por la alta tasa de morbilidad. Otras: lumbotomía incisión torácica con frenotomía, incisiones combinadas-separadas.

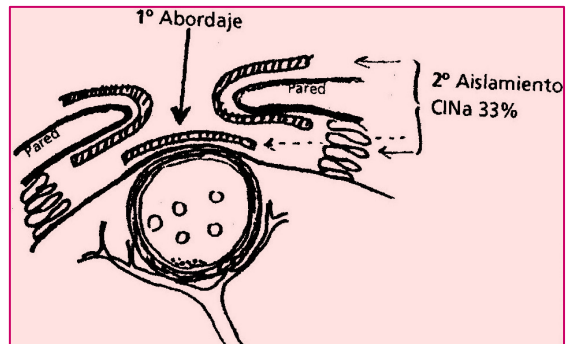
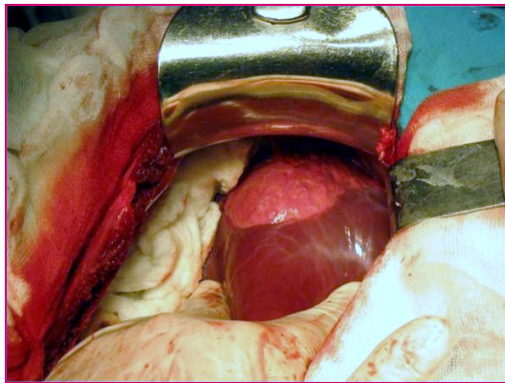
## Hidatidotecnia

Es el conjunto de procedimientos básicos para el manejo o manipulación quirúrgica del quiste hidatídico, con el objeto de cumplimentar los preceptos de buena praxis.

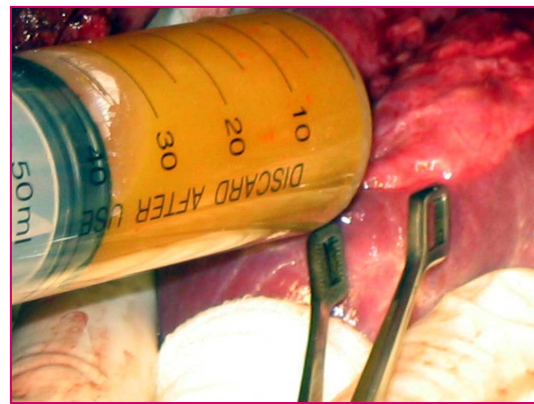
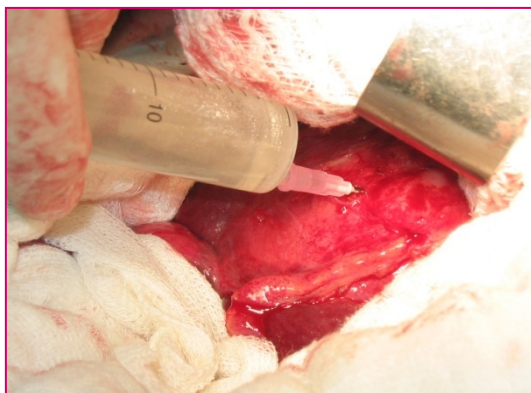
Abordaje adecuado según ubicación topográfica.

Aislamiento del campo quirúrgico con compresas embebidas en solución hipertónica de ClNa 30 % (triple aislamiento: pared, peritoneo, sitio de punción).

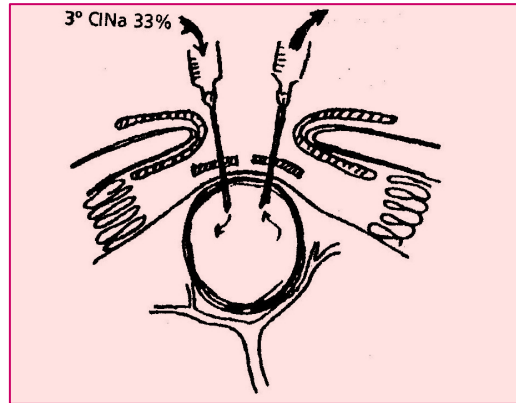
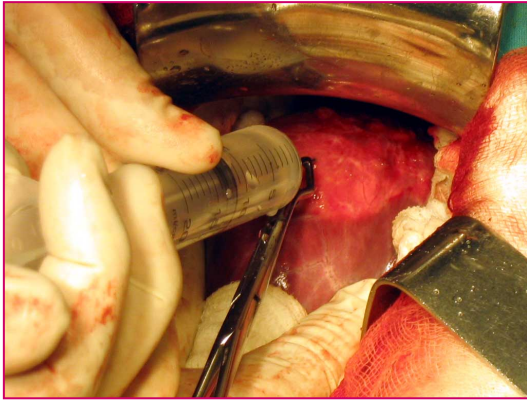
**Punción – Aspiración – Esterilización:** utilizando el trocar de Finochietto se punzará y aspirará el contenido del quiste. Actualmente está desaconsejado el uso de sustancias escleróticas por el riesgo de esclerosis de la vía biliar en caso de que exista comunicación con la misma, solo se indicarían en quistes tipo I y III univesiculares.



TRIPLE AISLAMIENTO

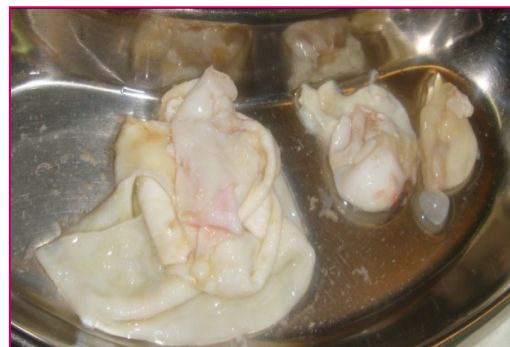
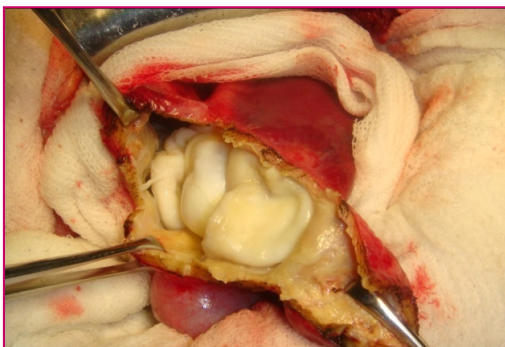
PUNCIÓN EVACUADORA



REEMPLAZO POR SUSTANCIA ESCOLICIDA

*Exéresis de la hidátide:* se amplía la brecha de la adventicia emergente y se retiran totalmente las membranas germinales y el resto del contenido de la hidátide.

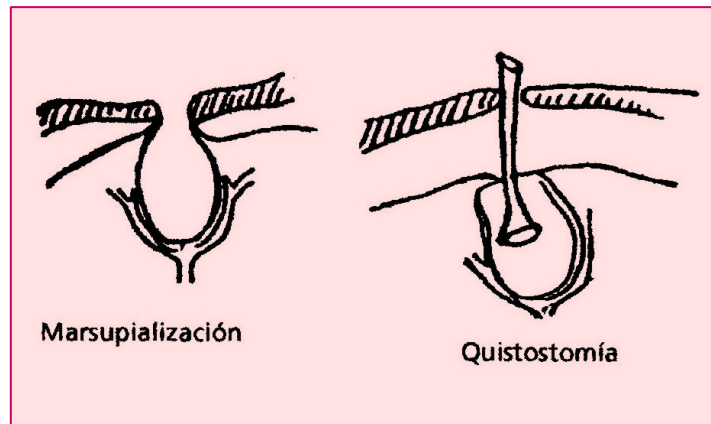


EXTRACCIÓN DE MEMBRANA GERMINATIVA Y VESÍCULAS HIJAS

## Tratamiento de la adventicia

*Métodos conservadores:* son aquellos que reducen al mínimo la exéresis parenquimatosa, se extirpa solamente la membrana parasitaria. Alta tasa de complicaciones locales (fistula biliar, infección de la cavidad residual). Se encuentran los siguientes:

*Marsupialización:* abocamiento externo del quiste por sutura de la periquística a la piel. Es método de excepción y tiene indicación en pacientes seriamente comprometidos con quistes infectados.



**Quistostomía:** es el drenaje de la cavidad adventicial.

Puede ser:

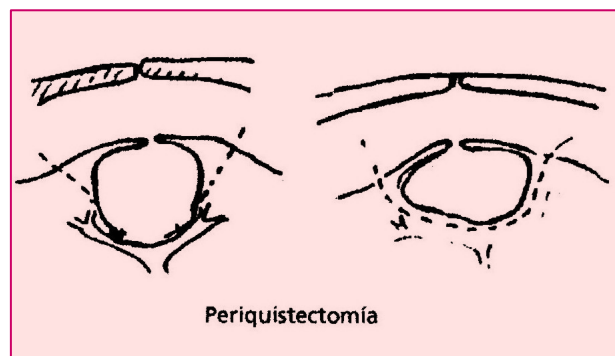
**Externo:** por sonda.

**Interno:** por anastomosis de la cavidad al tubo digestivo (estómago, yeyuno).

Evacuación y abandono con relleno epiploico: Munclaire-Goinard.

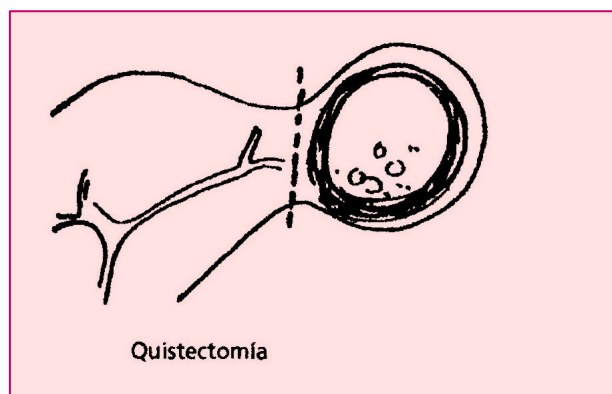
Evacuación y puesta a plano Mabit-Lagrot.

**Periquistectomía:** resección total o parcial de la adventicia (80 %). La resección parcial es aquella en la que se deja pequeñas áreas de periquística habitualmente cercana a vasos sanguíneos y conductos biliares. Se recomienda en quistes uniloculares jóvenes con periquística flexible y delgada.



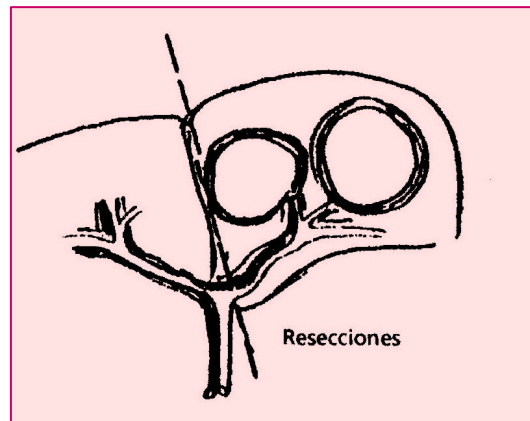
**Métodos radicales:** eliminan totalmente el quiste, se extrae la membrana parasitaria y la periquística, dejando una superficie cruenta plana, por lo que reduce las posibilidades de complicaciones por cavidades residuales. Implica reseca parénquima sano o recuperable. Se recomienda en quistes con paredes gruesas y aquellos que presenten grandes fistulas quistobiliares. Se encuentran los siguientes:

**Quistectomía:** puede ser cerrada o abierta (previa apertura y drenaje del quiste) consiste en la resección total del quiste, se basa en la disección del plano entre la adventicia y el hígado normal. Puede ser peligrosa si el quiste está en contacto con la vena cava, las suprahepáticas y la confluencia cavo suprahepática. Indicada preferentemente en quistes emergentes y alejados de los vasos anteriormente citados.



**Resecciones hepáticas:** estaría indicada en aquellos pacientes con conglomerados de quistes y escaso parénquima sano entre ellos, quistes que ocupan la casi totalidad de un lóbulo hepático y quistes con compromiso biliar grave.





En todos los casos deberá tenerse en cuenta:

*Tratamiento de los conductos:* en los métodos conservadores el remanente adventicial contiene orificios canaliculares (bronquios, canales biliares) que deben explorarse (obstrucción por membranas o vesículas hijas) y cerrarse. De no hacerlo, se originan bilirragias o aerorragias persistentes.

*Tratamiento de las complicaciones:* tener en cuenta que en el pulmón puede haber supuraciones pleuropulmonares, bronquiectasias, atelectasias, neumonitis.

*Hígado:* ocupación de la vía biliar, litiasis, odditis, colangitis.

## Cirugía laparoscópica

Recientemente se ha propuesto la vía laparoscopia para el tratamiento del quiste hidatídico. Su indicación estaría limitada a quistes localizados en los segmentos hepáticos anteriores (II, III, IV b, V, VI). Con respecto a las características de los quistes, éstos deberían ser quistes jóvenes, uniloculares, con contenido líquido, no calcificados, cuya cavidad puede reducirse fácilmente y que no comunican con una vía biliar importante (tipo I, II menores de 5 cm y tipo III).

Los pasos técnicos son similares a la vía convencional.

Sus desventajas son el riesgo de contaminación de la cavidad abdominal con escólices y la dificultad de aspirar su contenido altamente viscoso.

En resumen, los objetivos buscados con el tratamiento quirúrgico son:

- Evitar la diseminación durante el acto quirúrgico.
- Extirpar los componentes del parásito.
- Tratar correctamente la cavidad, extirpando cualquier componente cálcico aún cuando pueda parecer inocente. Implica dejar un cuerpo extraño con potencial para formar un absceso.
- Suprimir el reflujo biliar en la cavidad, ya que todos los quistes se encuentran abiertos en la misma. Por lo tanto, el examen cuidadoso de las vías biliares incluyendo a la vesícula y a la papila debe ser realizado con sumo cuidado y gran criterio. Si el tratamiento del quiste ha sido correcto, los gradientes de presión favorecen el drenaje biliar hacia la cavidad residual. Pero la persistencia de reflujo biliar en la cavidad residual significa que se ha dejado sin resolver una patología biliar, especialmente en la papila, en los conductos (vesículas hijas) o en la región cístico-vesicular.
- Evitar la recidiva por vesiculización.
- Control estricto de la hemorragia intraoperatoria.
- Tratar correctamente las lesiones externas que un quiste, complicado o no, podrían haber condicionado.
- Acortar los tiempos del postoperatorio.

### **Drenaje percutáneo (PAIR)**

El drenaje percutáneo de un quiste diagnosticado o sospechado de ser hidatídico era considerado una contraindicación para el procedimiento con el objetivo de evitar fuga del contenido del mismo, lo cual podía producir un shock anafiláctico o una siembra peritoneal. Desde el advenimiento de las terapias farmacológicas efectivas contra el *Echinococcus*, albendazol o mebendazol pre y postoperatorio, el drenaje percutáneo parece ser una opción válida.

**PAIR** son las siglas de una de las técnicas actualmente utilizadas para drenaje de quistes:

**P:** Punción del quiste bajo visión ecográfica.

**A:** Aspiración del contenido del quiste.

**I:** Inyección de la sustancia escolicida.

**R:** Reaspiración de la sustancia escolicida.

Los pacientes candidatos a este procedimiento deben recibir albendazol o mebendazol siete días antes de la punción y por 28 días posteriores a la misma.

Este procedimiento está indicado principalmente en:

- pacientes que se niegan a la cirugía;
- pacientes inoperables por causas generales;
- lesiones menores de 6 cm Tipo I, II, III y IV de Gharbi;
- mayores de 18 años;
- recurrencia o no respuesta a la quimioterapia;
- ausencia de comunicación a la vía biliar, tórax o peritoneo.

## Referencias bibliográficas

ACARLI K. Controversies in the laparoscopic treatment of hepatic disease. *HPB* 2004;6(4):213-221. doi:10.1080/13651820410024003

AKBULUT S, SENOL A, SEZGIN A, *et al.* Radical vs. conservative surgery for hydatid liver cysts: experience from single center. *World J Gastroenterol.* 2010;16(8):953-959. doi:10.3748/wjg.v16.i8.953

AVGERINOS ED, PAVLAKIS E, STATHOULOPOULOS A, *et al.* Clinical presentations and surgical management of liver hydatidosis: our 20 year experience. *HPB.* 2006;8:189-193. doi:10.1080/13651820500539495

- BALTAR BOILÈVE J, BAAMONDE I, CONCEIRO P, *et al.* Tratamiento laparoscópico de los quistes hidatídicos hepáticos: técnicas y complicaciones postoperatorias. *Cir Esp.* 2009;86(1):33-37. doi:10.1016/j.ciresp.2009.03.002
- BASKARAN V, PATNAIK PK. Feasibility and safety of laparoscopic management of hydatid disease of the liver. *JLS.* 2004;8:359-363.
- CASADO OA, GONZALEZ EM, SEFUROLA CL, *et al.* Results of 22 years of experience in radical surgical treatment of hepatic hydatid cysts. *Hepatogastroenterol.* 2001;48(1):235-243.
- DARADKEH S, EL-MUHTASEB H, FARAH G, *et al.* Predictors of morbidity and mortality in the surgical management of hydatid cyst of the liver. *Langenbecks Arch Surg.* 2007;392(1):35-39. doi:10.1007/s00423-006-0064-2
- DEFELITTO JR, CARIELLO AH, editores. *Cirugía.* Editorial ECA; 2002; pp. 250-267. Cap. «Equinococosis».
- DERVENIS C, DELIS S, AVGERINOS C, *et al.* Changing concepts in the management of liver hydatid disease. *J Gastrointest Surg.* 2005;9(6):869-877. doi:10.1016/j.gassur.2004.10.016
- DZIRI C, HAOUET K, FINGERHUT A. Treatment of hydatid cyst of the liver. Where is the evidence? *World J Surg.* 2004;28(8):731-736. doi:10.1007/s00268-004-7516-z
- GOLLACKNER B, LANGLE F, AUER H, *et al.* Radical surgical therapy of abdominal cystic hydatid disease: Factors of recurrence. *World J Surg.* 2000;24(6):717-721. doi:10.1007/s002689910115
- KHUROO MS, DAR MY, YATTOO GN, *et al.* Percutaneous drainage versus albendazole therapy in hepatic hydatidosis: A prospective, randomized study. *Gastroenterol.* 1993;104(5):1452-1459. doi:10.1016/0016-5085(93)90355-g
- KHUROO MS, ZARGAR SA, MAHAJAN R. *Echinococcus granulosus* cysts in the liver: Management with percutaneous drainage. *Radiol.* 1991;180(1):141-145. doi:10.1148/radiology.180.1.2052682
- MANTEROLA C, FERNÁNDEZ O, MUÑOZ S, *et al.* Laparoscopic pericystectomy for liver hydatid cysts. *Surg Endosc.* 2002;16(3):521-524. doi:10.1007/s00464-001-8125-7
- MARTÍNEZ MARULL A. Cirugía del quiste hidatídico de hígado. Moreno Gonzalez, editor. *Actualización en Cirugía del Aparato Digestivo.* Editorial JARPYO; 1996. Volumen X, pp. 767-777.
- ODRIOZOLA M. Hidatidosis. *Manual PROACI.* Editorial Panamericana; 2004.
- ODRIOZOLA M, PETTINARI R. Relato Oficial. Hidatidosis Abdominal. *Rev Arg Cir.* 1998;número extraordinario.

- PALANIVELU C, JANI K, MALLADI V, *et al.* Laparoscopic management of hepatic hydatid disease. *JSLs*. 2006;10(1):56-52.
- PRIGO P, NUÑO J, LÓPEZ HERVÁS P, *et al.* Hidatidosis hepática. Cirugía radical vs. no radical: 22 años de experiencia. *Rev Esp Enferm Dig*. 2008;100(2):82-85. doi:10.4321/s1130-01082008000200004
- REZA MOUSAVI S, KHOSHNEVIS J, KHARAZM P. Surgical treatment of hydatid cyst of the liver: drainage versus omentoplasty. *Ann Hepatol*. 2005;4:272-274.
- SABAU A. Laparoscopic surgery for hepatic hydatid cyst-possibilities and limitations. *Chirurgia*. 2007;102(5):543-548.
- SAFIOLEAS M, MISIAKOS E, KOUVARAKI M, *et al.* Hydatid disease of the liver: a continuing surgical problem. *Arch Surg*. 2006;141(11):1101-1108. doi:10.1001/archsurg.141.11.1101
- SAIMOT AG. Medical treatment of liver hydatidosis. *World J Surg*. 2001;25(1):15-20. doi:10.1007/s002680020003
- SENYUZ OF, YESILDAG E, CELAYIR S. Albendazole therapy in the treatment of hydatid liver disease. *Surg Today*. 2001;31(6):487-491. doi:10.1007/s005950170106

# Quiste hidatídico del hígado: algoritmos de diagnóstico y tratamiento

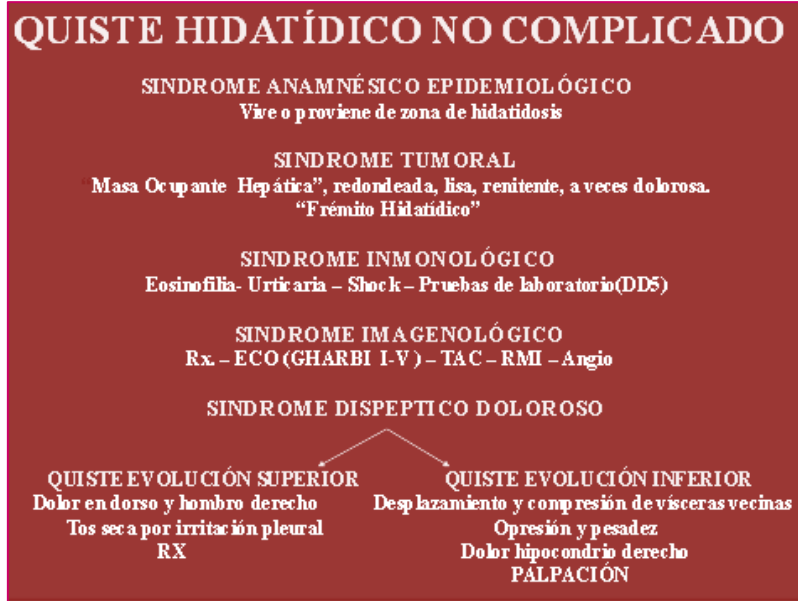**DRES. JORGE RAÚL DEFELITTO Y NICOLÁS GUERRINI**

## **Criterios epidemiológicos y fisiopatológicos**

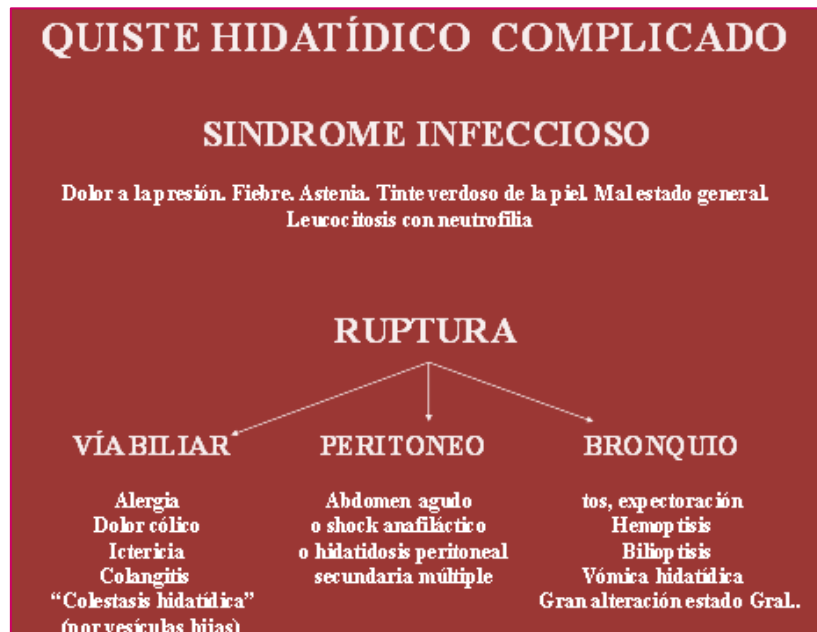Descritos en el capítulo anterior.

## **Presentación clínica**

Como fue mencionado, esta enfermedad puede no presentar síntomas y manifestarse a través de estudios por imágenes como hallazgo.



Quando la enfermedad se hace sintomática frecuentemente presenta dolor en cuadrante superior derecho de baja intensidad junto con grados variables de hepatomegalia y/o masa palpable. La presencia de dolor de intensidad debe hacer sospechar la presencia de complicaciones.



## Diagnóstico

### Ecografía

Este método ha generado un verdadero cambio en el manejo de esta entidad, permitiendo realizar controles epidemiológicos, y fundamentalmente establecer la localización del quiste, sus referencias anatómicas y relacionar la lesión con las estructuras vasculares y biliares.

**GHARBI** (1981) estableció cinco verdaderos «estadios ecográficos» que permiten establecer una verdadera situación evolutiva de la enfermedad:

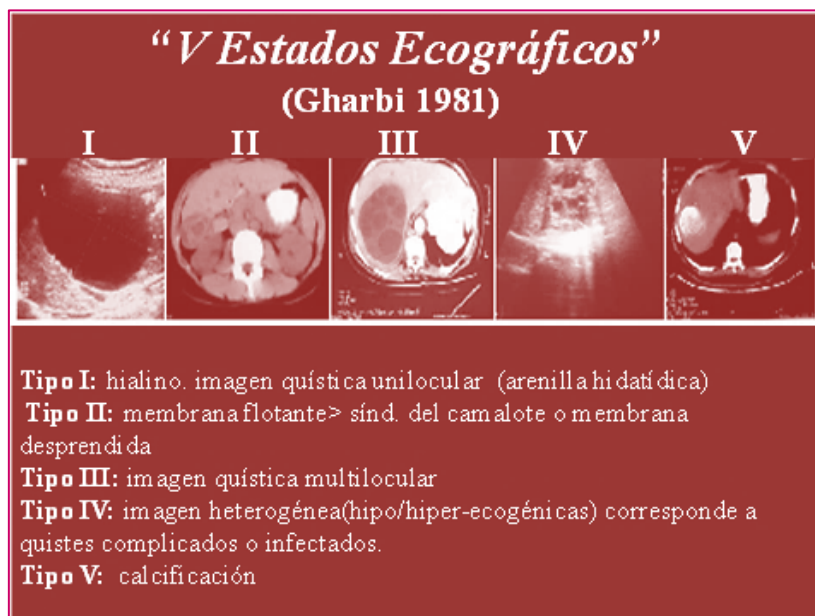**Tipo I:** imagen quística unilocular (arenilla hidatídica).

**Tipo II:** membrana flotante > síndrome del camalote o membrana desprendida.

**Tipo III:** imagen quística multilocular.

**Tipo IV:** imagen heterogénea (hipo/hiperecogénicos), corresponde a quistes complicados o infectados.

**Tipo V:** calcificación.



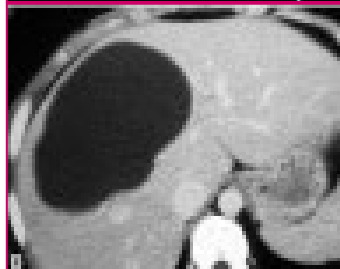
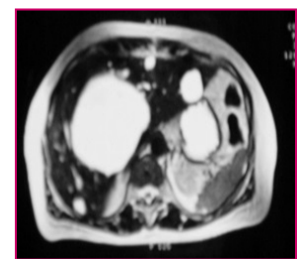
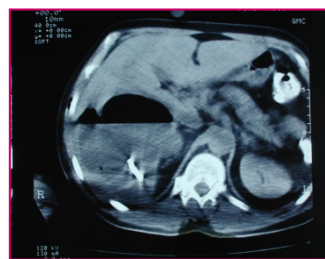
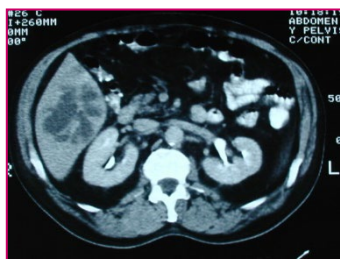
## TAC/RMN

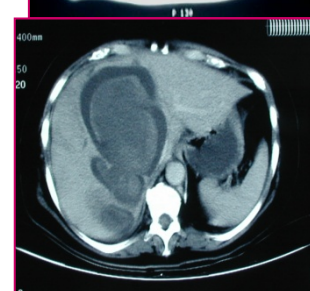
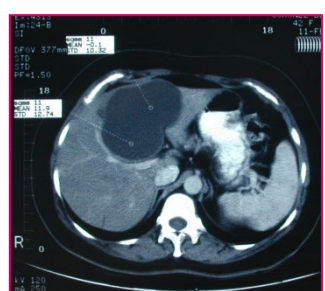
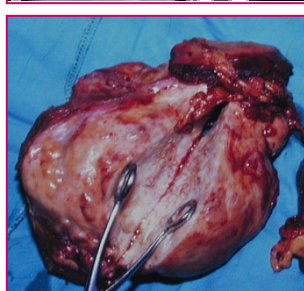
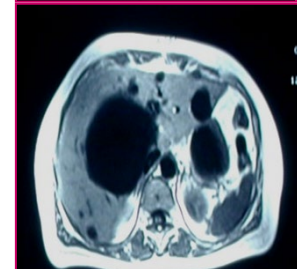
La localización del quiste es determinante en la vía de abordaje, como así también el establecimiento de la relación de la lesión con las estructuras vasculares y biliares. La evaluación tomográfica también permite evaluar la presencia de lesiones intraabdominales concomitantes. Los signos específicos de hidatidosis en los quistes uniloculares por medio de TC determinan el origen parasitario en < 30 %.<sup>[3]</sup>

Toma relevancia el empleo de la colangiorresonancia magnética en el diagnóstico de localización del quiste, su relación con los conductos biliares intrahepáticos y la detección de la apertura en vías biliares y su ocupación por vesículas hijas.

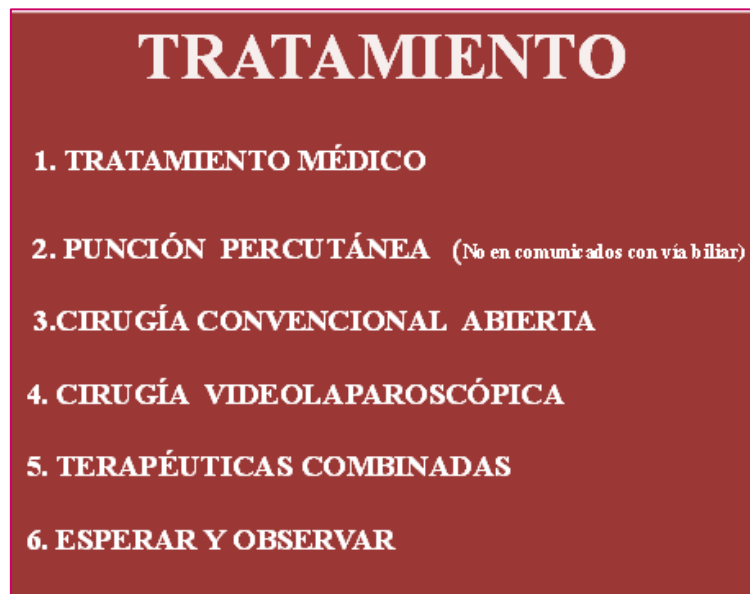## Diagnóstico diferencial



- Absceso hepático
- Quiste hepático simple
- Tumores quísticos
- Pseudoquistes hepáticos



## Tratamiento



Diversos factores deben ser considerados en la indicación terapéutica de esta entidad. El desarrollo de técnicas mini-invasivas promueve la intención de obtener la resolución del cuadro con una menor agresión parietal, más rápida recuperación post-operatoria y re-inserción social y mejor resultado estético. Las alternativas terapéuticas involucran un amplio abanico que va desde la observación hasta la hepatectomía, pasando por el tratamiento farmacológico, los procedimientos percutáneos y las técnicas laparoscópicas. A su vez, dentro de los procedimientos quirúrgicos las técnicas conservadoras presentan menores índices de complicaciones intra y post-operatorias tempranas pero conllevan a una alta tasa de complicaciones locales, como la fístula biliar y la infección de la cavidad residual. Por otro lado el abordaje quirúrgico radical requiere una mayor experiencia en cirugía hepato-biliar y presenta mayores índices de morbilidad parietal, con una menor morbilidad y recurrencia.

En un grupo de 61 pacientes de nuestra experiencia, el drenaje de la cavidad estuvo indicado ante aquellos casos que presentaban fenómenos sépticos asociados, así como también en enfermos con mayor compromiso sistémico, la morbilidad para este grupo se manifestó a través de infección

persistente de la cavidad residual, bilirragia, absceso subfrénico e infección de la herida.

En la totalidad de los quistes abiertos en la vía biliar se practicó exploración de la misma agregándose esfinterotomía en cuatro y en uno coledocoduodenostomía. En dos casos se realizó coledoscopia intraoperatoria. No se registraron complicaciones post-operatorias en este grupo. La migración transdiafragmática fue explorada por vía toraco-abdominal en ambos casos. La diseminación peritoneal se acompañó de manifestaciones anafilácticas.

La morbilidad: en 13 casos de resección del domo saliente (operación de Mabbit) fue de 30,76 % (4 casos: 1 fístula biliar y 3 infecciones), mientras que en las resecciones de la cavidad residual (48 casos: 30 periquistectomías, 8 segmentectomías y 10 hepatectomías) fue del 18,75 % (9 casos: hemorragias o fístulas). La mortalidad global fue de 1,63 % (un caso que evolucionó con un TEP).

Si bien la resección hepática se practica como método de necesidad, su indicación nace de la patología de la adventicia, causante de la morbilidad post-operatoria (bilirragia, fístulas, supuración). La hepatectomía reglada está indicada en lesiones lobares, en quistes con compromiso biliar, recidivas y reintervenciones. El acceso directo a los pedículos disminuye la posibilidad de generar lesiones mayores en los mismos contando con equipos quirúrgicos con baja mortalidad operatoria con esta técnica.<sup>[1]</sup>

Existe consenso en la actualidad de que independientemente del procedimiento a realizar la aplicación de tratamiento farmacológico preoperatorio disminuye los índices de diseminación de la enfermedad frente a eventuales accidentes operatorios, como así también genera una menor posibilidad de recidiva post-quirúrgica.

## 1. TRATAMIENTO MÉDICO DE LA HIDATIDOSIS HEPÁTICA

### ALBENDAZOL

- ✓ Inhibe la absorción tubular de glucosa, disminuyendo el glicógeno intracelular, produciendo alteraciones degenerativas en el retículo endoplasmático y las mitocondrias de las células, ocasionando la autólisis de la capa germinal
- ✓ Concentra 30 veces más en plasma y en el quiste que el Mebendazol
- ✓ 10 mg/kg/día, en 2 dosis diarias, de durante 1 mes. Se descansan 14 días y se repiten los ciclos 3 a 6 veces

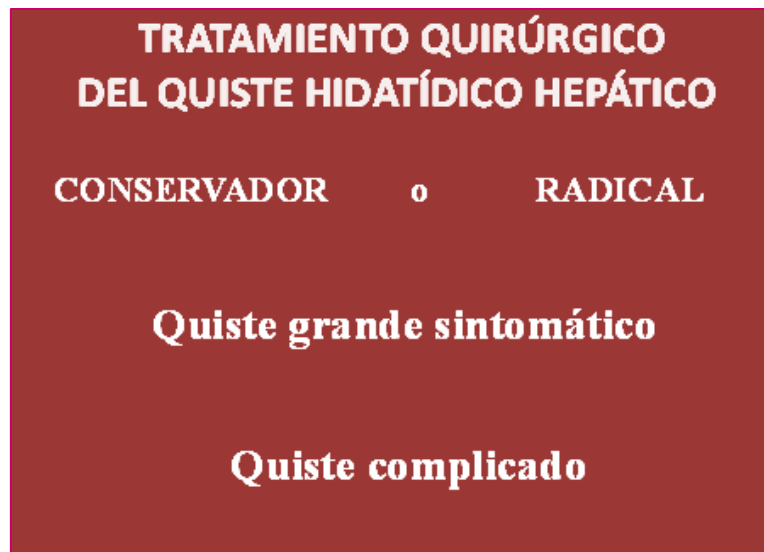
- Saimot AG. Medical treatment of liver hydatidosis. *World J Surg* 2001; 25: 15–20
- Teggi A, Lastilla MG, De Rosa F. Therapy of human hydatid disease with Mebendazole and Albendazole. *Antimicrob Agents Chemother* 1993; 37:1679-84
- Bilge et al, Estambul, 2004

## INDICACIONES DE TRATAMIENTO MÉDICO

1. **Intraparenquimatosos profundos (dificultad de acceso)**
2. **«Muertos o inactivos»**
3. **Calcificados**
4. **Pequeños asintomáticos**
5. **Múltiple hepática**
6. **Enfermedad extrahepática**
7. **Recidivada**
8. **Concomitante con punción**
9. **Inoperable por condiciones generales**
10. **Rupturas y derrames intraoperatorios**
11. **Complicaciones del quiste**

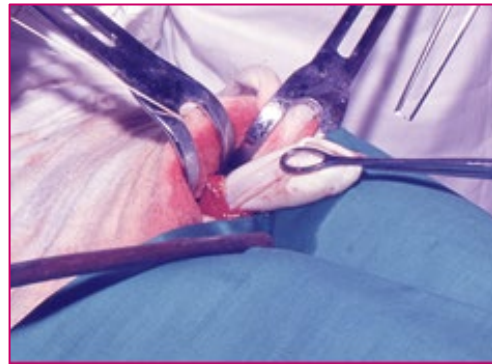
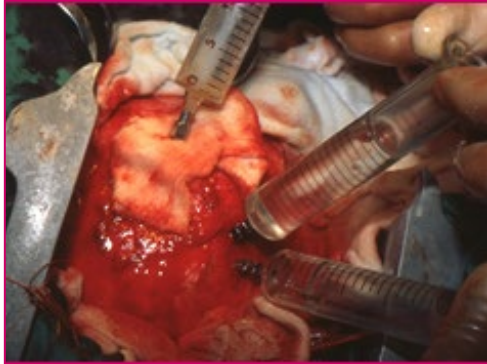
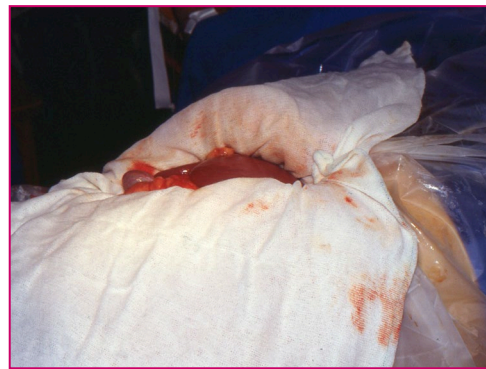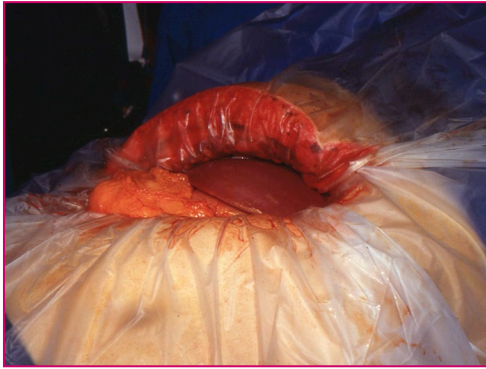
- Saimot AG. *World J Surg* 2001; 25: 15–20
- Bilge et al, Estambul, 2004
- Prousalidis et al. *AmJSurg* 2009

## Procedimientos quirúrgicos



### *Hidatidotécnica*

Esta etapa del procedimiento operatorio se refiere al *tratamiento del parásito* donde se debe realizar un correcto aislamiento del primer campo quirúrgico con plástico y encima compresas con solución salina hipertónica, igualmente con las vísceras abdominales para evitar la absorción salina. Luego, mediante punción y posterior evacuación extraer el material intra-quístico y a continuación, la instilación de sustancias escolicidas (la más utilizada ha sido la solución salina hipertónica). Este último gesto quirúrgico puede generar complicaciones como el coma hiperosmolar. La esclerosis de la vía biliar la produce el escolicida, cuando el quiste está abierto en la vía biliar; por lo tanto no debe emplearse si en la punción sale líquido teñido con bilis.

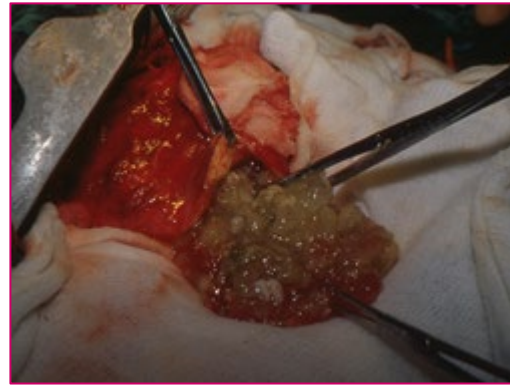
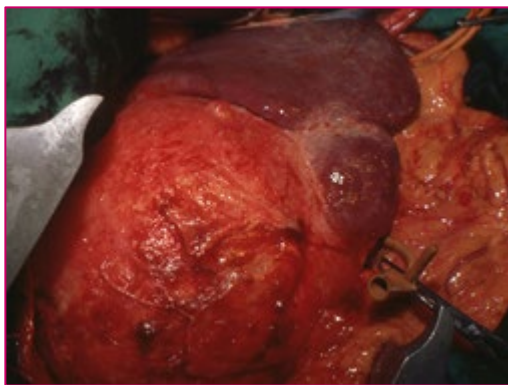
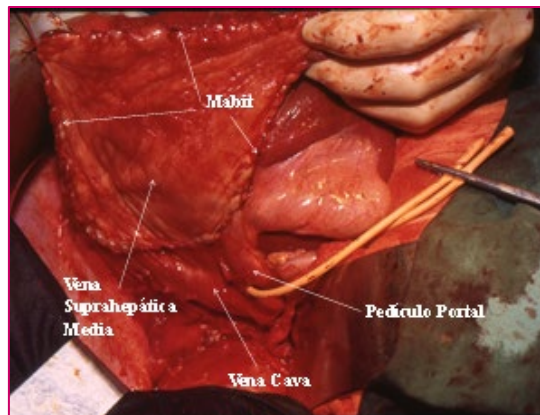


### *Tratamiento de la adventicia y su cavidad residual*

Este tiempo quirúrgico determina la radicalidad de la intervención ya que la extirpación completa o sub-total de esta membrana es considerada (al igual que la resección hepática) una técnica radical mientras que los procedimientos conservadores (como la marsupialización o la técnica de Mabbit) realizan una resección parcial.

## Cirugía conservadora

### Periquistectomía parcial



## Cirugía radical

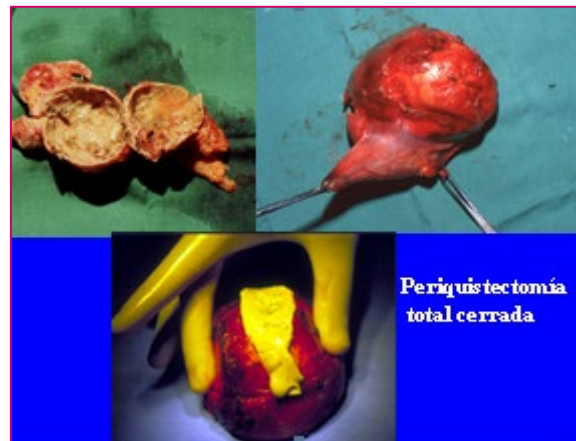
### INDICACIONES DE CIRUGÍA RADICAL

Sospecha de ruptura. . .

- Lesión grande
- Rápido crecimiento del quiste
- Ruptura endocística
- Paredes delgadas
- Pequeñas comunicaciones biliares

Avgerinos ED, Pavalakis E, Stathouloupoulos A, et al. Clinical presentation and surgical management of liver hydatidosis: our 20 year experience. HPB 2006;8: 189-93.

*Periquistectomía total*



**PERIQUISTECTOMÍA RADICAL**

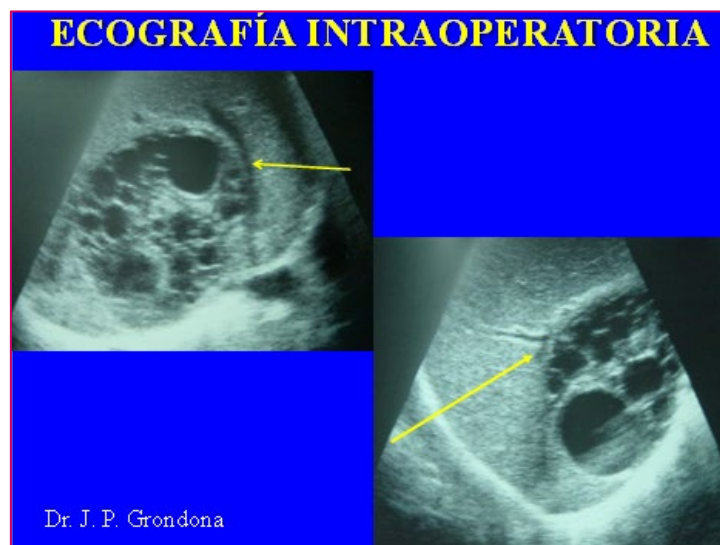
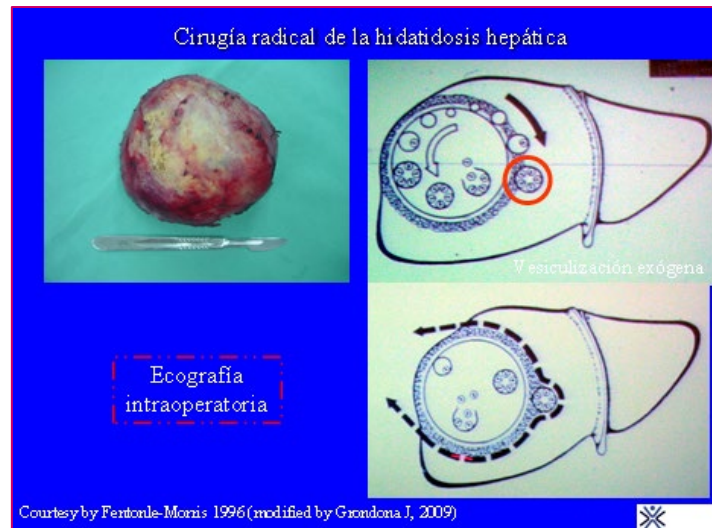
- Resección completa de la adventicia o periquística
- Disección entre la adventicia y el parénquima hepático normal (Plano de Pozzi «1887» y Napalkoff «1927»)
- Bisturí Ultrasonónico

**BISTURÍ ULTRASÓNICO**



### Periquístico resección

Si hay vesiculización exógena del quiste.



### Hepatectomía

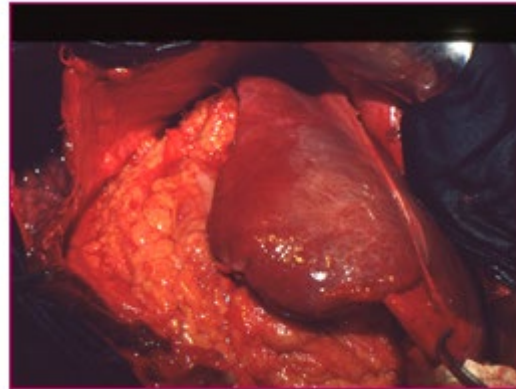
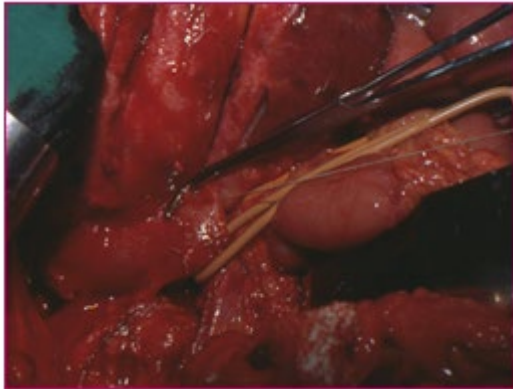
#### Técnicas de resección hepática

Sus indicaciones son:

- Presencia de lesiones quísticas múltiples confluentes
- Lesiones mayores ubicadas en Segmentos II-III
- Compromiso mayor VB

- Trastornos tróficos parenquimatosos

## Hepatectomía



QUISTES PELIGROSOS («DANGEROUS CYSTS»)

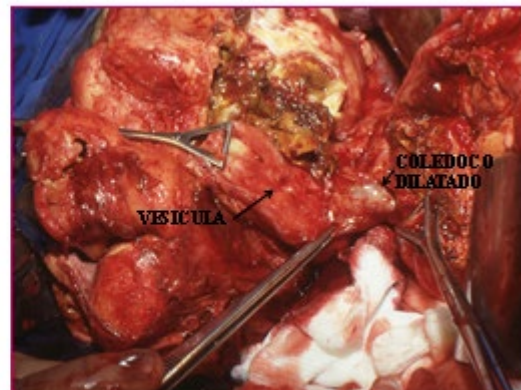
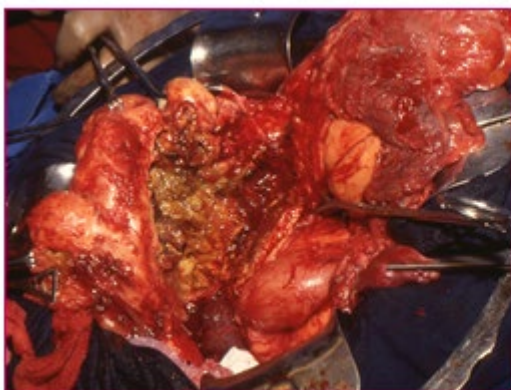
FILICIE C, PIRPLA F, BRUNETTI E, *et al. Gastroenterology.* 1990;98:1366-1368

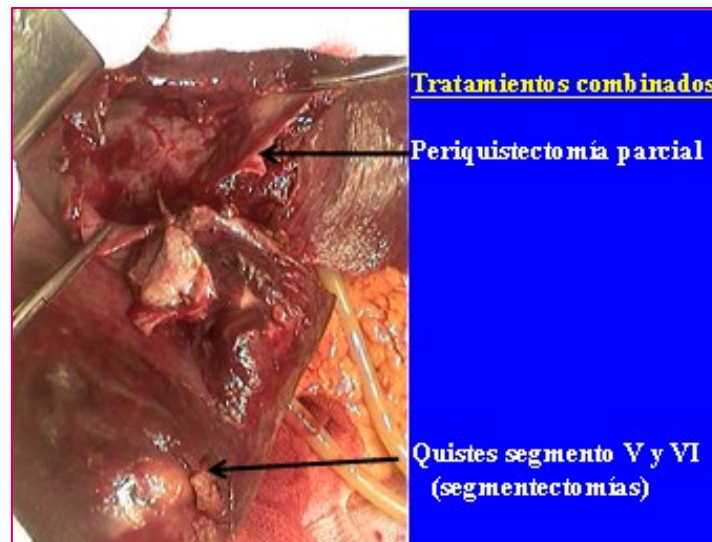
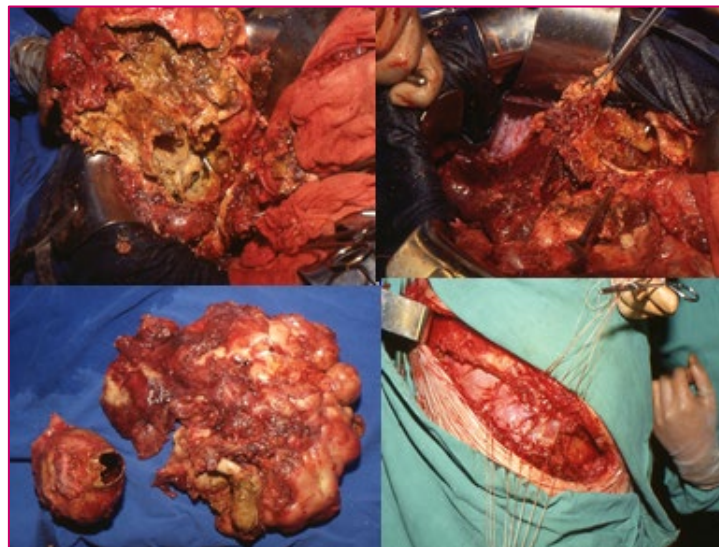
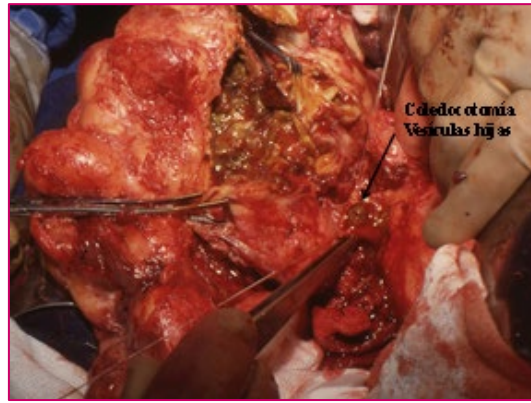
KHURROO MS, DAR MY, YATTOO GN, *et al. Gastroenterology.* 1993;104:1452-1459

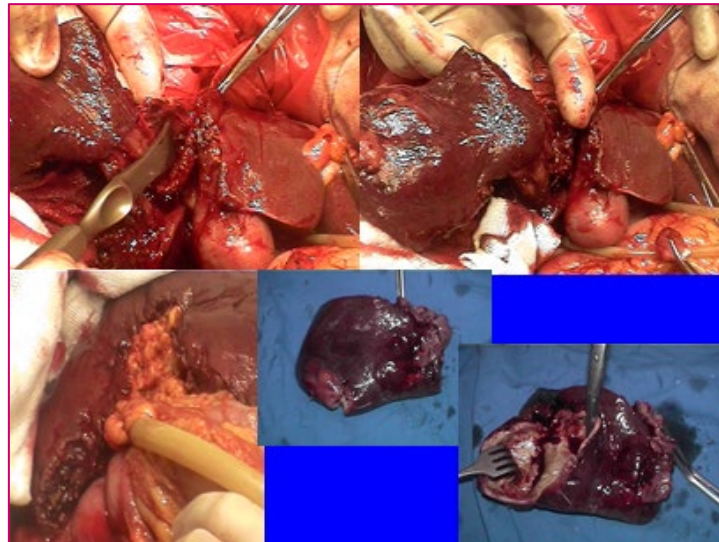
KHURROO MS, WANI MN, JAVID G. *New Eng J Med.* 1997;337:881-887

EL FARES F, ABI F, RABEH G, *et al. Le J Coelio-Chirurgie.* 1999;31:66-70

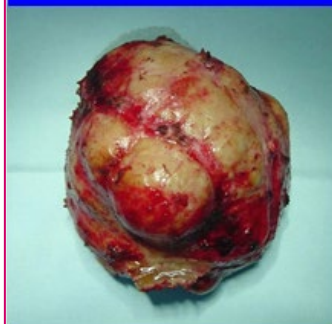CASSONE EJ, CASSONE EJ, GODOY C, *et al. Rev Argent Cirug.* 2007;93:235-246







## Cirugía radical de la hidatidosis hepática



### Argumentos a favor

- Quistes satélites extracapsulares
- Menor incidencia de fistula biliar
- No cavidad residual
- Sin recurrencia

Milicevic M. Hydatid disease. In: Blumgart LH, ed. Surgery of the liver and biliary tract. 2nd ed. Vol. 2. Edinburgh, Scotland: Churchill Livingstone, 1994:1121-50

## RESECCIONES HEPÁTICAS

**SOLAMENTE  
POR  
NECESIDAD**

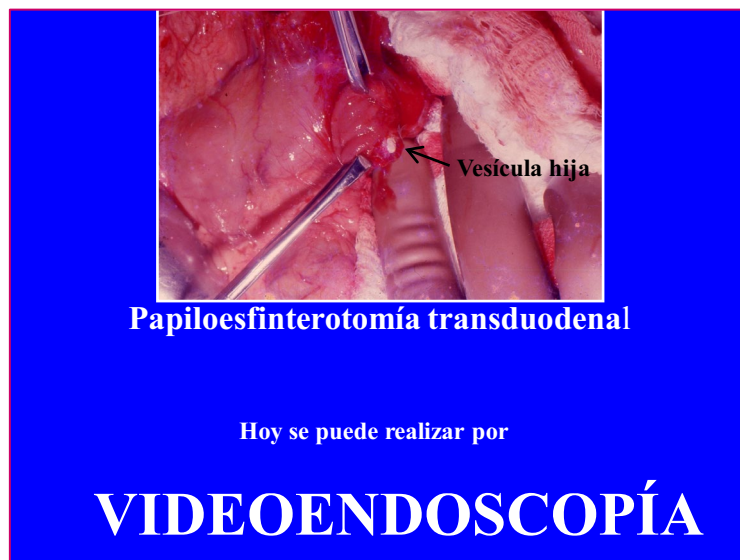- Durand C, Delis S, Argente C, et al. Changing Concepts in the Management of Liver Hydatid Disease. *Gastrointest. Surg* 2003, Vol. 9, No. 1: 819-77

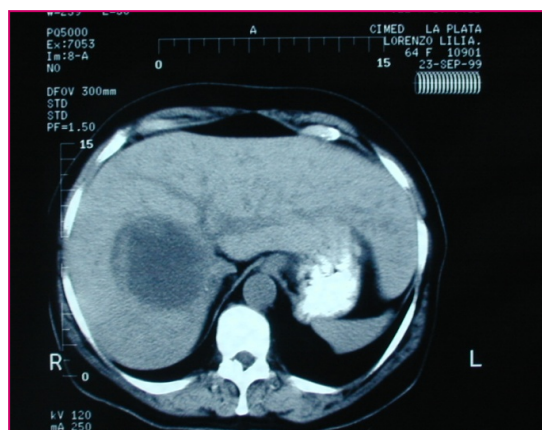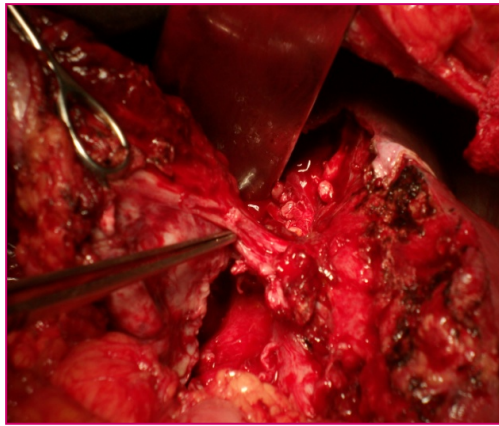
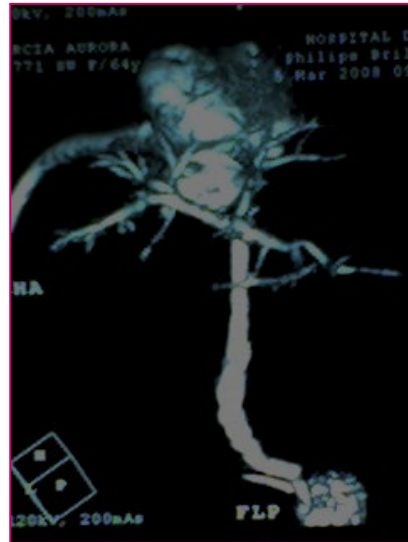
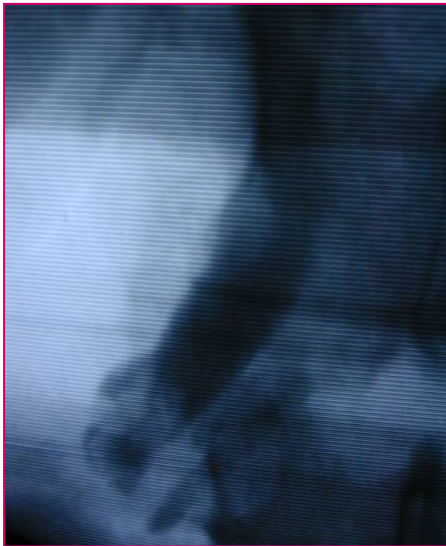- World Health Organization. Informal working group on Echinococcosis. Document. WHO/CDC SRA/PHI/2010

## Tratamiento de las complicaciones

### *Quiste abierto en vía biliar*

- Frente a cuadros de colangitis secundarias a la migración parasitaria a la vía biliar, la primera opción es la CPRE, requiriendo posteriormente la cirugía definitiva.
- Obstrucción VB: en ausencia de infección los tiempos operatorios incluyen: el tratamiento del quiste, de la fístula biliar y de la vía biliar.
- En casos de fístula bilio-quística de grueso canal, es conveniente colocar un drenaje transparenquimatoso que se desliza como tutor hacia proximal pasando el orificio al que se le coloca un punto.





### *Hidatidosis hepática complicada en el tórax*

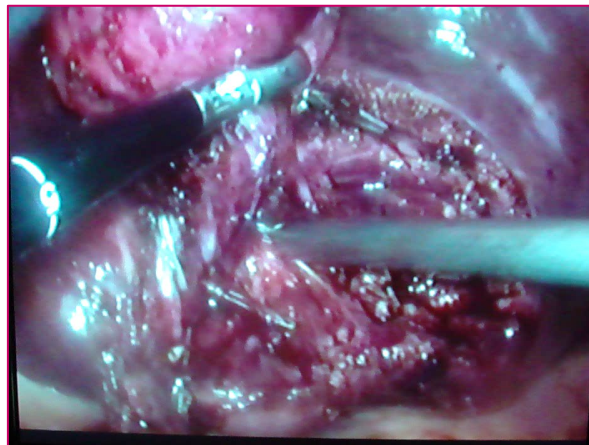
Estos pacientes presentan frecuentemente severo compromiso en su performance status, por lo que el tipo de tratamiento definitivo guardará estrecha relación con el mismo. Requiere frecuentemente un doble abordaje (torácico/abdominal).

### *Hidatidosis hepática con compromiso peritoneal*

Es la asociación de cuadro de abdomen agudo + compromiso anafiláctico. Sus tratamientos son: evacuación, lavado de la cavidad peritoneal y tratamiento del quiste (frecuentemente, drenaje externo).

## **Procedimientos quirúrgicos laparoscópicos**

La aplicación de esta técnica se basa fundamentalmente en la localización de las lesiones. Es así que el abordaje laparoscópico se encuentra indicado frente a lesiones que involucran segmentos anteriores del hígado (topográficamente accesibles). Segmentos II-III-IVb-V y VI.



*Tratamiento percutáneo (técnica de PAIR)*

**2. TRATAMIENTO PERCUTÁNEO**  
**PAIR**  
**(Punción, Aspiración, Inyección y Retroaspiración)**

Con buena selección:

Baja morbilidad y fácil aplicación

Alivio inmediato de los síntomas

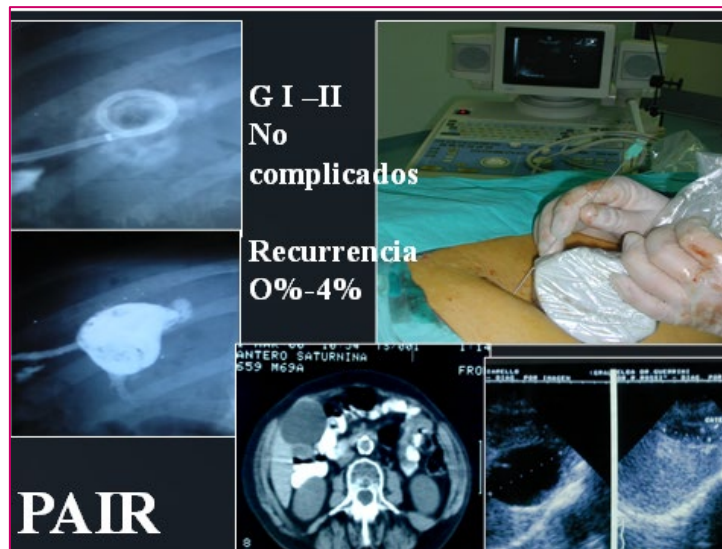Meta análisis: Journal of Gastrointestinal Surgery, 2005, Vol. 9, No. 6: 869-877

Su indicación está supeditada a lesiones Gharbi Tipo I y II, lesiones centrales, colecciones residuales y embarazo.

Contraindicaciones:

- Dificil acceso o abordaje (vascular)
- Lesiones periféricas
- Migración torácica
- Compromiso de la vía biliar
- Ruptura en cavidad peritoneal





### OTRAS INDICACIONES DEL PAIR

Infección intraquística

Pacientes que niegan la cirugía

Pacientes que recaen después de la cirugía

Comorbilidades y contraindicaciones de la cirugía

### CONTRAINDICACIONES DEL PAIR

Sospecha de complicaciones biliares

Quistes exofíticos satélites

Lesión calcificada

Quiste abierto en cavidad peritoneal

## Tratamiento. Lineamientos

Podemos establecer cinco parámetros que fijan pautas para la determinación del tipo de tratamiento:

- Clínica
- Tipo de Gharbi
- Tamaño (< 3,3 a 5, > de 5)
- Localización
- Performance status

Por lo que podemos plantear los siguientes lineamientos:

### Asintomáticos

**G I - V** (< 3 cm) control ecográfico

**G I - II y III** (< 5 cm) tratamiento farmacológico

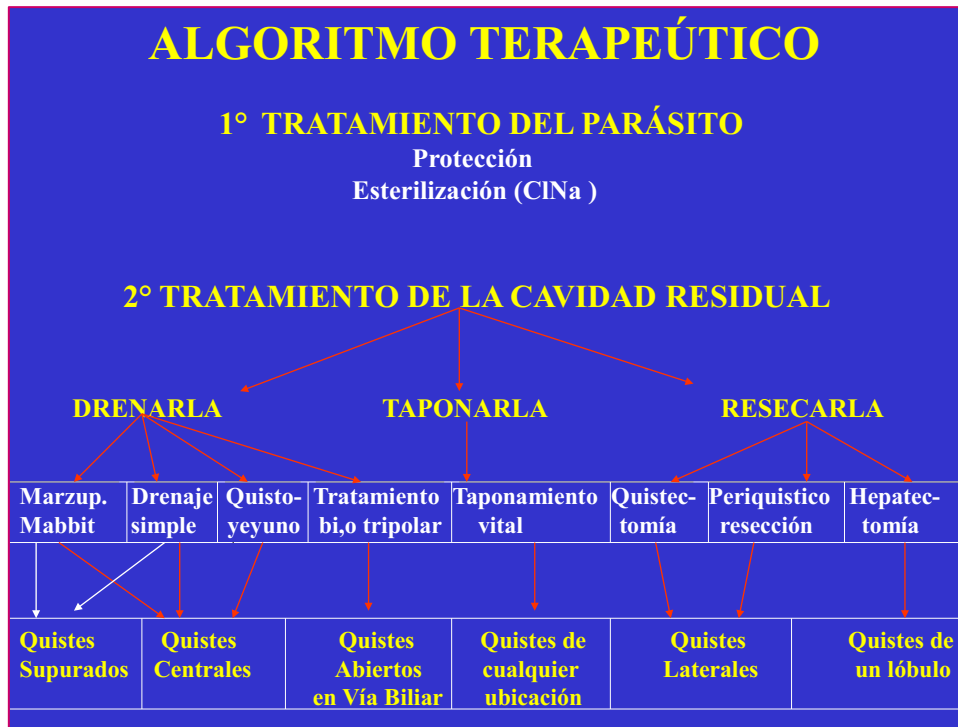**G I - IV (\*)** (> 7 cm) tratamiento invasivo

### Sintomáticos

**G I y II +** segmentos posteriores tratamiento percutáneo

**G III - IV - V +** segmentos posteriores tratamiento quirúrgico convencional

**G I - V +** segmentos anteriores tratamiento laparoscópico



Se lanzó la vacuna **PROVIDEAN HIDATIL EG 95®**:

- Es la *primera vacuna del mundo contra hidatidosis*.
- Desarrollada por *ingeniería genética*, utilizando una pequeña fracción proteica de la membrana exterior del parásito, que combinada con un moderno adyuvante, brinda altos niveles de anticuerpos que lo neutralizan.
- Permite inmunizar al ganado para interrumpir el ciclo de la enfermedad y *evitar* que las personas se enfermen.

**LANZAMIENTO DE LA VACUNA PROVIDEAN HIDATIL EG 95%.  
Se aprueba la primera vacuna en el mundo contra hidatidosis.**

- ✓ Es la primera vacuna del mundo contra hidatidosis
- ✓ Desarrollada por ingeniería genética utilizando una pequeña fracción proteica de la membrana exterior del parásito, que combinada a un moderno adyuvante, brinda altos niveles de anticuerpos que neutralizan al parásito
- ✓ Permite inmunizar al ganado para **interrumpir el ciclo** de la enfermedad y evitar que las personas se enfermen

## CONCLUSIONES

- **Prevenición : Vacuna y educación**
- **Adecuar el tratamiento al paciente**
- **Cirugía radical: selección experiencia evita la recurrencia**
- **Buenos resultados con procedimientos mini invasivos**

### Referencias bibliográficas

1. DEFELITTO J, CARIELLO A, *et al.* Hepatic Echinococcal cyst: treatment of the remnant cavity after evacuation. 38º World Congress of Surgery of the ISS/SIC. Viena, Austria. 15-20 agosto de 1999.
2. ODRIOZOLA M, PETTINARI R. Hidatidosis abdominal. Relato Oficial LXIX Congreso Argentino de Cirugía. *Rev Arg Cir.* 1998;número extraordinario.

3. HADDAD MC, BIRJAWI GA, KHOUZAMI RA, KHOURY NJ, EL-ZEIN YR, AL-KUTOUBI OA. Unilocular Hepatic Echinococcal Cysts: Sonography and Computed Tomography Findings. *Clin Radiol*. 2001;56(9):746-750. doi:10.1053/crad.2001.0768

# Tratamiento percutáneo de la hidatidosis quística hepática con técnica de PAIR (Punción, aspiración, inyección de escolicida y re-aspiración)

**DRES. DANIEL E. CORREA Y VÍCTOR PELÁEZ**

El tratamiento de la hidatidosis quística de hígado, limitado durante muchos años al quirúrgico, se ha visto modificado con el mayor conocimiento de la historia natural de la enfermedad, el empleo de fármacos antiparasitarios, la mayor posibilidad brindada por los estudios por imágenes para su diagnóstico y seguimiento y la introducción de métodos percutáneos.

En el pasado la punción percutánea de quistes hidatídicos hepáticos fue desalentada por el riesgo de diseminación o de anafilaxia, pero punciones accidentales en casos de biopsias hepáticas no guiadas no demostraron este tipo de riesgo.

A partir de 1985, en que **MUELLER** realiza el primer tratamiento de un quiste hidatídico, el número de publicaciones con tratamientos percutáneos fue creciente. En ellos se emplearon diferentes modalidades para esta afección, como punción y drenaje, punción con evacuación del contenido líquido del quiste sin colocación de drenaje, curetaje percutáneo y drenaje. La que mostró mejores resultados fue la punción y evacuación parcial del quiste asociado a

la inyección de una solución esclerocida y re-aspiración del contenido, que fue descrita como **PAIR**. Esta técnica de punción guiada se desarrolló tanto bajo control ecográfico como tomográfico, empleándose diferentes tipos de soluciones esclerocidas (alcohol, nitrato de plata, cetrimida, iodopovidona, solución hipertónica de cloruro de sodio, etc.).

En base a estas evidencias, la Organización Mundial de Salud (OMS) establece que las posibilidades terapéuticas actuales de esta afección son la cirugía, el tratamiento percutáneo con técnica de PAIR, la quimioterapia antiparasitaria y la estrategia de «esperar y observar».

El empleo de cada uno de estos métodos surge además del estado evolutivo del quiste, de las manifestaciones clínicas de la enfermedad, de la experiencia del grupo tratante, de la disponibilidad de medios para el tratamiento en cada lugar y de la accesibilidad de control que posibilita el paciente. De esto surge que no existe un parámetro único de tratamiento y que cada caso deberá ser tratado individualmente de acuerdo a los principios antes mencionados.

## Estudio y evaluación

Previo al tratamiento debe establecerse el diagnóstico preciso de la afección hidatídica hepática, diferenciándola de otras lesiones quísticas en dicho órgano. El tratamiento puede determinarse con estudios ecográficos y, en casos dudosos, puede asociarse una tomografía computada de abdomen (TAC). El cuadro clínico de presentación junto a los estudios mencionados permite establecer la conducta terapéutica a seguir.

El registro de las siguientes variables basadas en los estudios por imágenes es esencial cuando se plantea el posible tratamiento con PAIR:

- **Tipo:** de acuerdo a la clasificación de Gharbi (1, 2, 3, 4 y 5).
- **Localización:** de acuerdo a la segmentación hepática.
- **Densidad del contenido:** en base a las características ecográficas o medida en unidades Hounsfield (HU) en caso de emplearse TAC.

- *Volumen del quiste*: (ver a continuación cálculo de volumen)

Cálculo del volumen en *quiste esférico*

$$\frac{4}{3} \pi \times r^3$$

siendo esto igual a:  $0,523 \times \text{diámetro}^3$

y de un *quiste elipsoide* es igual a:

$$4,188 \times a \times b \times c$$

siendo a, b y c, la mitad de cada uno de los diámetros.

A dichas variables deberán agregarse los sucesivos parámetros evaluados durante este tipo de procedimiento percutáneo realizado bajo control ecográfico o tomográfico, con la finalidad de comprobar un seguimiento adecuado (**FIGURA 1**):

- Características macroscópicas del contenido líquido del quiste.
- Porcentaje del volumen calculado que podría ser aspirado.
- Registrar las modificaciones y porcentaje de reducción del quiste luego del PAIR.
- Vitalidad parasitaria al asociar el estudio microscópico del líquido.
- Posibles complicaciones del PAIR.



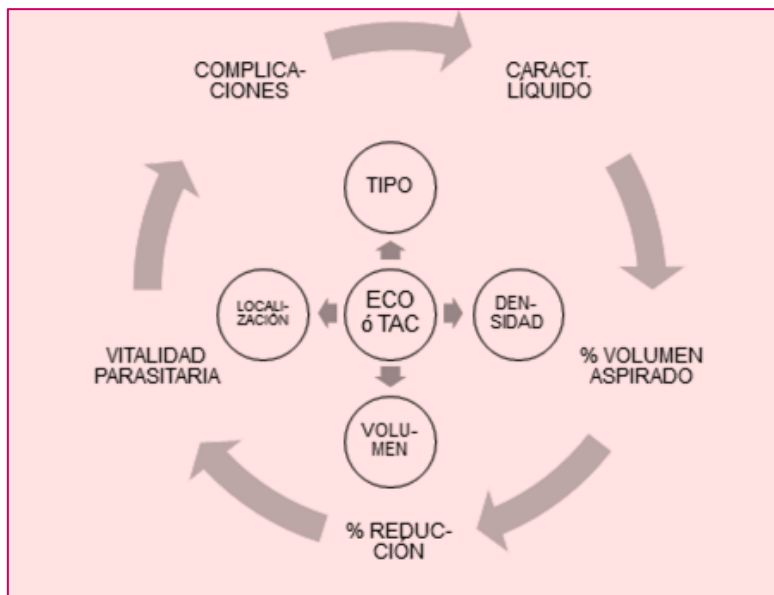


FIGURA 1

Para la evaluación previa al procedimiento es menester además la realización de estudios de laboratorio habituales, debiéndose incluir dentro de ellos un hepatograma y estudios de coagulación (tiempo de protrombina y recuento de plaquetas), asociándose a estos una radiografía de tórax a fin de descartar una eventual complicación torácica de la enfermedad o la presencia de una hidatidosis torácica simultánea.

### Indicaciones del método

De acuerdo a la experiencia publicada y a la registrada en nuestra práctica, los criterios de inclusión para este tratamiento son aquellos pacientes con quistes tipo 1 y 2 de Gharbi, no complicados, con un diámetro entre 3 y 15 cm.

Quedan excluidos los pacientes con quistes tipo 3 por la escasa respuesta a este tipo de tratamiento, los inactivos tipo 4 y 5 de Gharbi, los que presentan complicaciones de la enfermedad (apertura en vía biliar, evolución torácica, ruptura peritoneal, etc.), pacientes con antecedentes de ictericia, coagulopatía o que tengan indicación quirúrgica por cualquier afección abdominal asociada.

## Procedimiento y técnica del PAIR

El procedimiento bajo control ecográfico o tomográfico debe realizarse respetando las condiciones de asepsia establecidas en todo proceso mini-invasivo percutáneo.

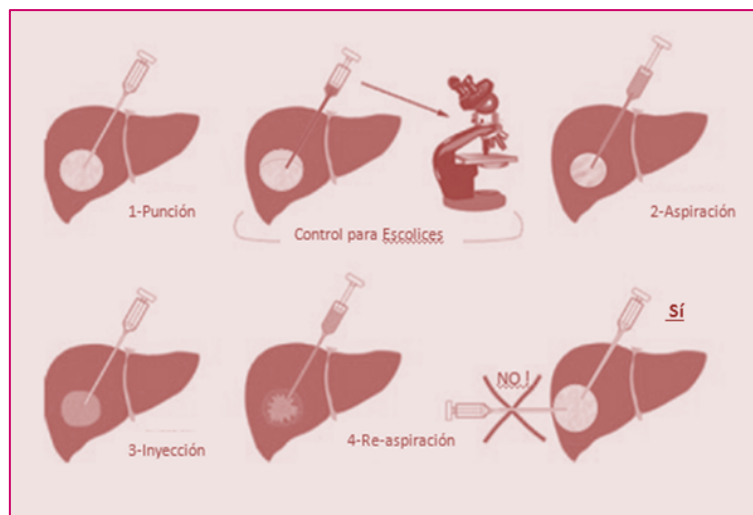
Como profilaxis de una eventual siembra debe suministrarse albendazol en dosis de 800 mg/d, catorce días antes del PAIR. Se indicará un ayuno previo de seis horas. Se colocará al paciente un acceso venoso periférico con infusión de solución fisiológica. El equipo de profesionales deberá disponer de medicación (corticoides, adrenalina, antihistamínicos) y recursos técnicos para el tratamiento de un cuadro de anafilaxia. Un equipo quirúrgico deberá estar informado del procedimiento ante una eventual complicación que requiera cirugía de urgencia (ej.: hemorragias masivas, ruptura de quistes, caída de líquido en peritoneo, etc.).

Una vez ubicado el paciente en la sala de procedimientos, se realizará una evaluación con imágenes con la finalidad de establecer la posición conveniente para el abordaje del quiste por punción, pudiendo ser supina o lateral. Calculado el volumen, se procede a marcar el sitio de entrada de la aguja, teniendo presente que deberá atravesar parénquima hepático sano para llegar al quiste, con el objetivo de evitar un derrame del contenido en peritoneo, respetando además las estructuras anatómicas de riesgo (vasos, conductos biliares). Hecha la marcación del sitio de punción en piel, se infiltra la pared abdominal con lidocaína al 1 %, y se practica la punción del quiste con aguja marcada de a 1 cm, controlando su correcta localización a través de las imágenes. El diámetro de la aguja utilizada puede variar entre 12 y 20 gauge, de acuerdo con el tamaño del quiste y la densidad del líquido. Localizado el centro del quiste se aspira el 50 % del contenido líquido calculado previamente.

Del contenido aspirado, se obtendrán tres muestras para laboratorio: una para evaluar diagnóstico de certeza de quiste hidatídico mediante la identificación de escólices, ganchos o restos de membranas laminadas; la segunda muestra para evaluar presencia de bilirrubina permitiendo descartar

o confirmar comunicaciones con la vía biliar, y una tercer muestra se utiliza para diagnóstico de vitalidad del parásito. Esta última se evalúa por el test de exclusión de azul de metileno coloreando la muestra con una gota de éste diluido 1 en 10.000; luego se esperan 5 minutos y se observa con microscopía óptica: en caso de hallar parásitos no vitales los protoescólices toman coloración, mientras que aquellos que no se colorean se interpretan como vitales.

Confirmado el diagnóstico de quiste hidatídico se procede a inyectar solución salina hipertónica al 20 % en un volumen equivalente al 80 % del contenido líquido aspirado previamente. La solución salina hipertónica se deja dentro de la cavidad durante quince minutos, procediéndose luego a la aspiración de la mayor cantidad posible de líquido del quiste y retirando posteriormente la aguja. Dicho contenido se analiza nuevamente mediante el test de vitalidad del parásito. Finalizado el procedimiento se realiza un control por imágenes evaluando el porcentaje de reducción de la cavidad (**FIGURA 2**).



**FIGURA 2.** TÉCNICA DEL PAIR

Modificado de PAIR: *Puncture, Aspiration, Injection, Reaspiration*. WHO, 2001

Cuando se realiza el procedimiento bajo control tomográfico puede observarse que la solución salina contrasta la cavidad del quiste debido a la

elevada atenuación (250 HU) que tiene esta sustancia, lo que permite además descartar nuevamente la posibilidad de comunicación del quiste con la vía biliar (FIGURA 3).

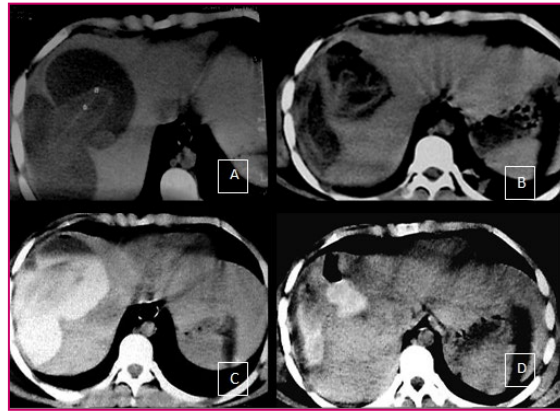


FIGURA 3. PAIR BAJO CONTROL TOMOGRÁFICO. A: QUISTE TIPO 2, VOLUMEN CALCULADO 452 ML. B: POST ASPIRACIÓN. C: CONTENIDO CON INYECCIÓN DE SOLUCIÓN HIPERTÓNICA DE CL NA. D: POST RE-ASPIRACIÓN

Controlado el paciente con los parámetros clínicos durante dos horas y evolucionando de manera satisfactoria, se le informa sobre los signos de alarma que podrían requerir una consulta urgente (urticaria, lipotimia, fiebre, dolor u otros) y posteriormente se lo externa.

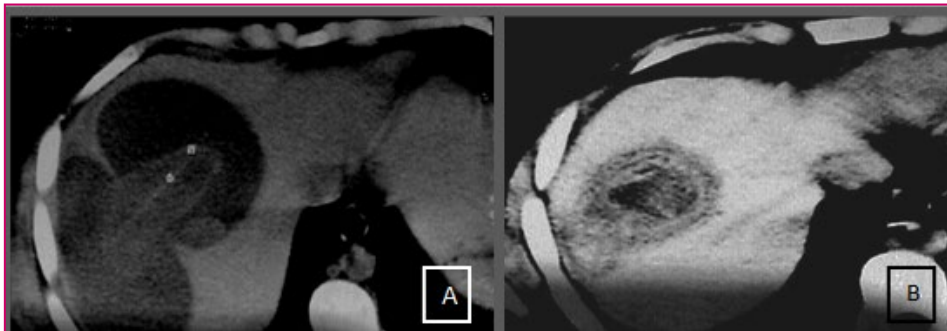
Cuando la vitalidad inicial del parásito en el líquido aspirado resulta positiva, el paciente debe continuar con la dosis diaria de albendazol durante veintidós días. Si resulta negativa se suspende dicha medicación.

Es importante señalar el *riesgo de colangitis esclerosante por cáusticos con el uso de soluciones escolicidas* como alcohol etílico, formol, nitrato de plata, cetriamida, etc. Habitualmente esto se produce en caso de comunicaciones no detectadas con la vía biliar. Por este motivo *contraindicamos su uso ante tal sospecha*.

Durante muchos años, en nuestro medio hemos utilizado solución clorurada hipertónica para las cirugías abiertas, sin observar lesiones de la vía

biliar. Por esta razón recomendamos el empleo de dicho escolicida en el procedimiento PAIR.

El seguimiento posterior se realiza evaluando al paciente con controles clínicos y con métodos por imágenes hasta dos años posteriores al PAIR, siendo recomendable durante el primer año realizarlos cada tres meses (FIGURA 4).



**FIGURA 4.** CONTROL TOMOGRÁFICO ALEJADO POST PAIR. A: QUISTE INICIAL TIPO 2, VOLUMEN CALCULADO 452 ML. B: IMAGEN A LOS SEIS MESES: TRANSFORMACIÓN Y REDUCCIÓN DE VOLUMEN A 55 ML (REDUCCIÓN: 88 %)

## Resultados

La revisión bibliográfica realizada por **SMEGO** registra 769 casos publicados de PAIR constatando una curación del 96 % con un recidiva del 1,6 %, presentando complicaciones mayores en el 8 % (infección del quiste, anafilaxia, abscesos abdominales, sepsis) y menores en un 13 % (reacciones alérgicas, fiebre, sangrado menor, neumotórax, derrame pleural, etc.), con una mortalidad del 0,1 %.

Nuestro grupo trató bajo control tomográfico 58 pacientes portadores de 90 quistes, siendo tipo 1: 42 quistes, tipo 2: 23 quistes, tipo 3: 16 quistes y tipo 4: 9 quistes, con contenido predominante líquido. Observamos una respuesta con reducción y modificación de su contenido en los quistes tipo 1 y 2, del 86 % y el 74 % respectivamente. En los quistes tipo 3 la respuesta fue del 48 %. Por este motivo y coincidiendo con diferentes publicaciones y consensos,

consideramos que este método no es recomendable para tratar los quistes tipo 3 y 4 de la clasificación de Gharbi. Dos pacientes fueron excluidos luego de la primera punción por presentar líquido bilioso. En ellos se sospechó fistulización hacia la vía biliar por lo que fueron tratados quirúrgicamente. La vitalidad parasitaria examinada con el método descrito en 46 oportunidades, fue positiva en 30 y negativa en 16 quistes. El promedio de internación fue de 0,84 días, con un mínimo de 2 horas y un máximo de 4 días. Mientras que el promedio de incapacidad laboral que generó este tratamiento fue de 3 días.

La reducción de las cavidades luego del PAIR fue más importante en los quistes Gharbi 1 y 2 que en los 3 y 4, al igual que en aquellos que presentaron vitalidad parasitaria positiva.

Las complicaciones mayores del procedimiento fueron: un paciente desarrolló cuadro de anafilaxia grave que respondió al tratamiento médico; dos pacientes desarrollaron hematomas sub-capsulares hepáticos y uno hemotórax no requiriendo transfusión ni otra medida terapéutica, siendo dados de alta con buena evolución posterior. Un paciente tuvo una colangitis un año después del procedimiento, secundaria a la migración de membranas hidatídicas que fueron extraídas con papilotomía endoscópica. Como complicaciones menores registramos: 4 pacientes con urticaria y en 3 casos fiebre dentro de las primeras 48 horas del procedimiento que cedió espontáneamente. No hubo casos de mortalidad.

Las siguientes variables no evidenciaron relación con el porcentaje de reducción de los quistes tratados: edad del paciente, volumen inicial del quiste, localización intrahepática, porcentaje del volumen aspirado sobre el calculado y tiempo transcurrido post tratamiento.

## Conclusiones

Diferentes estudios y el consenso de expertos de la OMS del 2010 incluyen dentro del tratamiento efectivo de la enfermedad hidatídica hepática el PAIR en quistes tipo Gharbi 1 y 2. Esta evidencia coincidió con la experiencia que

registró nuestro equipo, evaluando el éxito terapéutico a través de lo que consideramos como muerte parasitaria con transformación y reducción del volumen del quiste, mientras que no ha sido efectivo en otros quistes Gharbi tipo 3 cuando se evalúan los resultados con los mismos parámetros.

El método es significativamente más barato que el tratamiento quirúrgico, poco cruento y bien tolerado, como otros métodos percutáneos. De requerir una internación, es breve y en muchos casos el procedimiento es ambulatorio después de un corto periodo de observación. No se requiere anestesia general salvo en pacientes menores de edad. La incapacidad laboral que registra es muy inferior a la del tratamiento quirúrgico. El procedimiento es seguro en función de las complicaciones que pueden presentarse, no existiendo registro de siembras peritoneales como se sospechaba antes de desarrollar el método. No obstante, consideramos necesario realizar la punción del quiste en forma trans-parenquimatosa, así como el uso de antiparasitarios antes y después del PAIR. Las complicaciones mayores registradas en diferentes revisiones han sido inferiores a las del tratamiento quirúrgico (8 % vs. 25 %).

Como escolicida recomendamos la utilización de solución hipertónica de cloruro de sodio e insistimos en la necesidad de descartar comunicaciones con la vía biliar para evitar cuadros de colangitis esclerosante cáustica.

El mayor conocimiento de la evolución natural de la enfermedad basado en el seguimiento a largo plazo, como el que fuera publicado por Frider, y los resultados asociados al tratamiento con albendazol en quistes tipo 1 y 2, han motivado la elaboración de guías terapéuticas en donde se incorporó el concepto de «esperar y observar», así como el tratamiento farmacológico para esta patología, siempre que no existan complicaciones asociadas.

El PAIR ha demostrado ser un buen método terapéutico alternativo para utilizarse en los casos señalados. Ante la eventualidad de su utilización se recomienda disponer de una experiencia adecuada y equipamiento para este tipo de tratamiento percutáneo.

## Referencias bibliográficas

- BRUNETTI E, KERN P, VUITTON DA. Writing Panel for the WHO-IWGE. Expert consensus for the diagnosis and treatment of cystic and alveolar echinococcosis in humans. *Acta Trop.* 2010;114(1):1-16. doi:10.1016/j.actatropica.2009.11.001
- CASTELLANO G, MORENO SANCHEZ D, GUTIERREZ J, MORENO GONZALEZ E, COLINA F. Caustic sclerosing cholangitis. Report of four cases and a cumulative review of the literature. *Hepatogastroenterol.* 1994;41(5):458-470
- FILICE C, BRUNETTI E. Percutaneous drainage of hydatid cystic. *N Engl J Med.* 1998;338(6):392.
- FRIDER B; LARIEU E, ODRIOZOLA M: Long-Term outcome of asymptomatic liver hydatidosis. *J Hepatol.* 1999;30(2):228-231. doi:10.1016/s0168-8278(99)80066-x
- GOMEZ C, GAVARA R, LÓPEZ ANDÚJAR R, et al. Review of the treatment of liver hydatid cysts *World J Gastroenterol.* 2015;21(1):124-131. doi:10.3748/wjg.v21.i1.124
- MINISTERIO DE SALUD DE LA PROVINCIA DE NEUQUÉN. Subsecretaría de Salud Pública. Guía Provincial para el manejo de la hidatidosis hepática; 2012. Disponible en [www.saludneuquen.gob.ar/wp-content/uploads//Guía-de-Hidatidosis](http://www.saludneuquen.gob.ar/wp-content/uploads//Guía-de-Hidatidosis)
- HOURY S, BEDOSSA P, LANGUILLE O, HUGUIER M, LEMAIGRE G. Experimental sclerosing cholangitis following intrabiliary injection of formol in the rat. *Chirurgie.* 1992;118(10):683-686.
- PELÁEZ V, KUGLER C, CORREA D, DEL CARPIO M, et al. PAIR as percutaneous treatment of hydatid liver cystic. *Acta Tropica.* 2000;75(2):197-202. doi:10.1016/s0001-706x(00)00058-9
- SMEGO P, SEBANEGO P. Treatment option for hepatic cystic ecinococcosis. *Int J Infect Dis.* 2005;9(2):69-76. doi:10.1016/j.ijid.2004.08.001
- ECKERT J, GEMMELL MA, MESLIN X, PAWLOWSKI Z-S, editors. WHO *Manual of Echinococcosis in humans and animals*; 2002.
- WHO/CDS/CSR/APH. PAIR: Puncture, Aspiration, Injection. Re-Aspiration; 2001.



# Tratamiento

## videolaparoscópico del quiste hidatídico del hígado

**DRES. MARIANO MORO Y GUSTAVO STORK**

*La hidatidosis o equinococosis es una parasitosis causada por cuatro de las seis especies conocidas de cestodas de Equinococcus (E. granuloso, E. multilocularis, E. vogeli y E. oligartrus). De las cuatro especies, las de mayor relevancia son el E. multilocularis y E. granuloso. Este último con diez genotipos diferentes bien conocidos (G1 al G10), siendo el subtipo G1, el de mayor implicancia en el ciclo biológico humano y afecta principalmente a Perú, Brasil, Argentina y Uruguay, con una prevalencia entre el 5 % y el 20 % en zonas endémicas. La morbilidad elevada (50 %) y mortalidad variable que oscila del 2 al 4 %, no hacen más que reflejar la importancia en el control de esta zoonosis mundial.*

La diseminación epidemiológica del *E. granuloso* es cosmopolita, aunque su elevada prevalencia se encuentra en Sudamérica, sur de Europa, África y Asia. En áreas endémicas la incidencia anual del equinococo granuloso presenta un rango de < 1 a 200 por 100.000 habitantes. En ellas genera un alto impacto laboral y socio-económico para la salud pública.

Si bien las políticas en salud no han progresado en favor del control epidemiológico mediante decisiones sanitarias, el campo de la medicina ha evolucionado en los últimos años o década, en base a una mejor comprensión

de su fisiopatología, mayor entendimiento de la biología del parásito y su respuesta frente a los antiparasitarios. Por último, la evolución tecnológica en diagnóstico por imagen y cirugía son también parte del progreso al que hicimos referencia.

La cirugía sigue siendo en la actualidad el tratamiento *gold standard* de esta zoonosis. El abordaje a cielo abierto ha sido por mucho tiempo el ideal; sin embargo, los procedimientos endoscópicos, la radiología intervencionista y principalmente la cirugía laparoscópica han ganado su lugar en el tratamiento de la hidatidosis hepática, generando un cambio en el enfoque terapéutico quirúrgico actual de la enfermedad. De los tres procedimientos invasivos mínimos, el más indicado en la actualidad es la laparoscopia.

A principios de la década del 90, la cirugía laparoscópica hepática tuvo su principal indicación en etiología benigna, y la patología quística fue el motivo más frecuente de cirugía en la primera etapa de entrenamiento y aprendizaje.

Esto lo demuestra la primera revisión sistemática de laparoscopia en patología hepática, donde el 44,7 % de los 2800 pacientes presentados tenían cirugía laparoscópica por patología benigna y de ellos el 24 % por enfermedad quística, siendo esta la patología benigna de mayor indicación quirúrgica en la serie (GRÁFICO 1 y 2). La rápida aceptación universal del procedimiento laparoscópico, la mayor destreza quirúrgica lograda por los cirujanos (nudos intra y extra corpóreos, realización de suturas, etc.) y el avance tecnológico (elementos de coagulación y corte), también hicieron posible que la videolaparoscopia sea en la actualidad una opción más e indiscutida de tratamiento en la hidatidosis hepática.

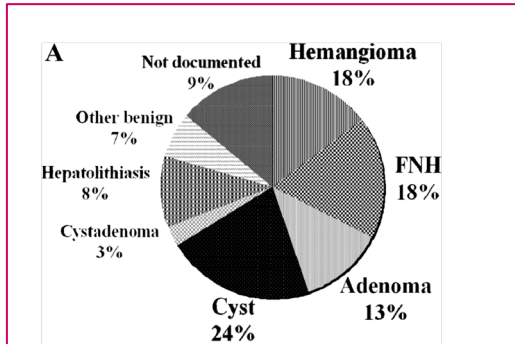


GRÁFICO 1

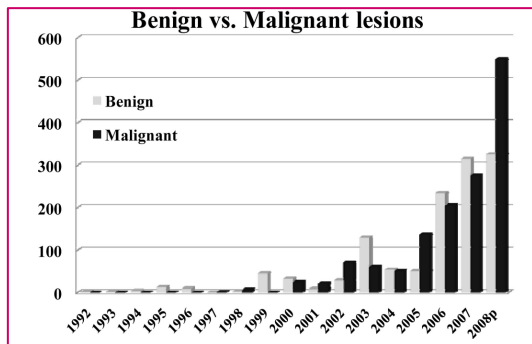


GRÁFICO 2

La primera experiencia publicada de laparoscopia en hidatidosis hepática fue realizada por **KATKHOUDA** y col.<sup>[16]</sup> La aceptación del procedimiento fue controversial y muy discutida, fundamentado en el mayor riesgo de shock anafiláctico, de *spillage* y la incertidumbre en los resultados a corto y largo plazo. No obstante ello, no fueron motivos suficientes para detener una curva lenta pero ascendente tanto en indicaciones como complejidad quirúrgica (GRÁFICO 3). Tal es así, que **DESCOTTES** y col.<sup>[17]</sup> publica la primera resección hepática laparoscópica en hidatidosis. Más tarde, **PALANIVELU** y col.<sup>[18]</sup> realiza una hepatectomía izquierda videolaparoscópica y finalmente en el mismo año, **DAPRI** y col. describe una hepatectomía izquierda laparoscópica con técnica monotrocar y trans-umbilical.

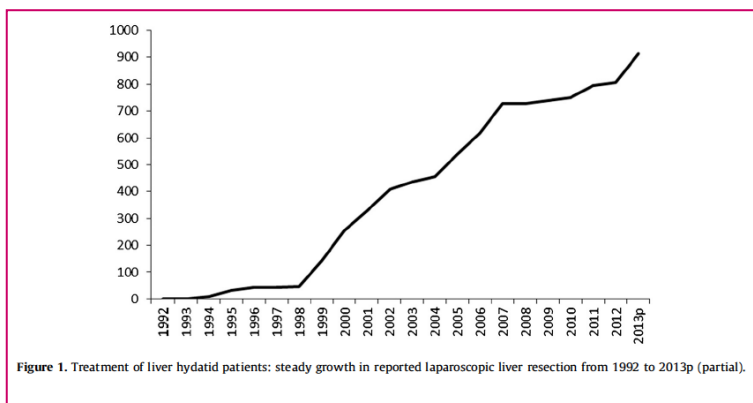


Figure 1. Treatment of liver hydatid patients: steady growth in reported laparoscopic liver resection from 1992 to 2013p (partial).

N: 914

Q: 1.116

GRÁFICO 3

Los resultados de la creciente experiencia de diferentes grupos quirúrgicos, se pueden observar en dos revisiones sistemáticas de hidatidosis hepática y laparoscopia, describiendo la factibilidad del procedimiento, evolución, morbilidad y mortalidad inherente a la técnica quirúrgica. Si tomamos como referencia la más actualizada, publicada en el 2014, se trataron 914 pacientes con 1116 quistes hepáticos. La mortalidad de la serie fue del 0,22 % y la morbilidad del 15 %, siendo la fístula biliar del 6 % y las complicaciones de la cavidad residual, como absceso y fístula, del 2 %. La conversión fue del 4,9 %.

La posibilidad de que el procedimiento laparoscópico sea aplicado en pacientes con hidatidosis hepática es muy variable de un grupo quirúrgico a otro, oscilando entre el 10 y 20 % como en las series de YAGCI y col., 355 pacientes: (10 %), SECCHI y col., 1412 pacientes: (15,5 %), QUIN-WEN y col, 359 pacientes: (16,6 %) y ESTEM y col., 276 pacientes: (20 %), contrastando con la experiencia del grupo de MISRA y col., quien presenta una aplicabilidad del 64 %. Por ello, cuando hablamos de toma de decisiones y selección de pacientes, *la convicción por el método y la experiencia del equipo quirúrgico actuante* son relevantes a la hora de incorporar la laparoscopia y seleccionar los pacientes para cirugía.

Al momento de evaluar qué pacientes con hidatidosis hepática pueden ser tratados mediante abordaje laparoscópico son varios los factores a tener presentes: el número de quistes, su ubicación, el diámetro y la presencia o no de recurrencia, son los más utilizados.

En la actualidad, aquellos *quistes ubicados en segmentos posteriores o de difícil acceso, en los poco emergentes o profundos, los mayores a 15 cm y en la enfermedad recurrente, NO es aconsejable el tratamiento laparoscópico.*

El fenotipo adverso de los pacientes (cirugías previas, obesidad, etc.) y la presencia o no de complicaciones locales del quiste (infección, sospecha de comunicación biliar), podríamos definir las como contraindicaciones relativas, donde la experiencia del grupo quirúrgico influirá sobre la toma de decisiones. En aquellos pacientes que presentan uno o más de los factores adversos antes descritos para el abordaje laparoscópico, las posibilidades de fracaso

podrían ser mayores, debido a una disminución o pérdida de la seguridad quirúrgica, condicionada por una visión insuficiente del quiste o un tamaño desmedido, favoreciendo el fracaso de la hidatidotecnia y por ende del método.

El esquema de GIGOT<sup>[6]</sup> para cirugía laparoscópica hepática fue la guía inicial en la curva de aprendizaje de esta patología, siendo los segmentos periféricos los más favorables para el abordaje laparoscópico (GRÁFICO 4 y 5).

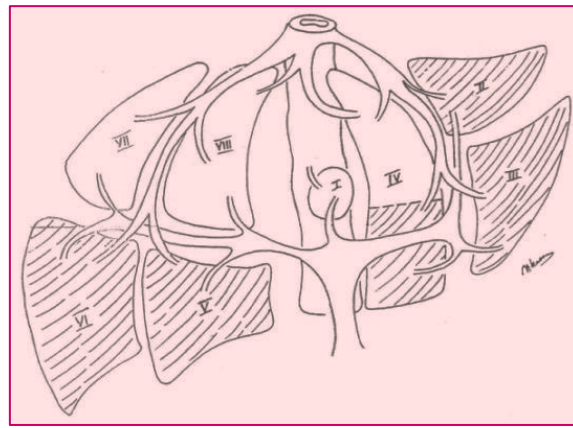


GRÁFICO 4

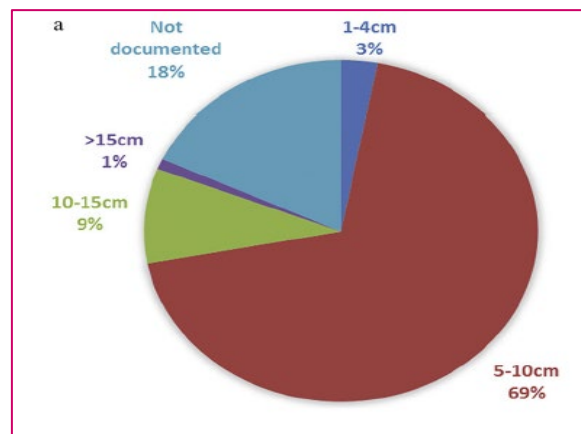


GRÁFICO 5

Si observamos en las publicaciones las causas de fracaso del método, un acceso inadecuado del quiste asociado a limitaciones anatómicas son las más frecuentes, sucediendo en aquellos quistes ubicados en segmentos posteriores o poco emergentes.

La falta de visión absoluta del quiste y de su cavidad residual en las técnicas conservadoras son condicionantes de los resultados quirúrgicos no deseados de esta enfermedad. La falta de visión completa del quiste debe ser sinónimo de conversión.

## Aspectos técnicos

Es importante reconocer que la cirugía laparoscópica hepática exige destreza quirúrgica y experiencia. En algunas situaciones particulares, posicionar al paciente en un semidecúbito, más frecuente el lateral izquierdo, nos permite visualizar aquellos quistes posteriores o de difícil acceso, mejorando aún más la exposición, si movilizamos el hígado al seccionar los ligamentos suspensorios.

Además, debemos contar con instrumental variado (aguja de punción, aspiradores de 5 mm y 10 mm, reductores tubulares que permitan el pasaje de gases para creación del campo quirúrgico, porta agujas, etc.), estar habituados a la técnica de colangiografía, realizar sutura intracorpórea o extracorpórea. Esto nos permitirá obtener resultados óptimos y hacer que el procedimiento sea aplicable y útil.

Como todo procedimiento videolaparoscópico, la cirugía comienza con el neumoperitoneo de 12 a 15 mm de mercurio, según el fenotipo del paciente. En aquellos pacientes con IMC elevado es conveniente seleccionar a 15 mm, para contar con una buena carpa quirúrgica.

La colocación del primer trocar será el guía para los demás canales de trabajo, que en cantidad serán los necesarios para trabajar con control de la enfermedad. Cuando la patología asienta sobre el hígado izquierdo, el primer trocar es siempre umbilical. Cuando afecta al lóbulo derecho, podemos beneficiarnos colocando el primer trocar sobre línea medio clavicular para umbilical. Si el quiste es apical, colocar el primer trocar 2-3 traveses de dedo por encima del ombligo y sobre línea medio clavicular nos asegura una mejor visión.

Tanto en cirugía convencional como en cirugía laparoscópica, para el tratamiento de la hidatidosis hepática existen dos estrategias quirúrgicas diferentes y bien definidas: *radical*, que contempla la resección completa del quiste con o sin parénquima hepático (también se puede considerar radical la remoción del 80 % o más de la emergente del quiste); y la *no radical o conservadora*, en la cual se reseca parte de la emergente del quiste (80 % o menos). Los resultados de series publicadas con nivel de evidencia 2B y grado de recomendación B, tanto en cirugía abierta como videolaparoscópica, demuestran que la cirugía radical es mejor opción quirúrgica que la técnica conservadora.<sup>[7]</sup> Sin embargo, la técnica conservadora (marsupialización, quistectomía parcial < 80 %), parece ser la técnica de elección para el abordaje laparoscópico, fundado en ser una técnica sencilla, universal, reproducible por todos los cirujanos y a todos los quistes que tengan algo de emergente sobre la superficie hepática. Lo adverso de la técnica conservadora es el mayor índice de recurrencia y la mayor morbilidad postoperatoria por presencia de cavidad residual, donde la fístula biliar y el absceso son las más frecuentes.

En sentido opuesto a la técnica descrita, la cirugía radical (quistectomía > 80 %, la quisto-periquistectomía y las hepatectomías atípicas y/o anatómicas), se caracterizan por ser técnicas demandantes, no realizable por todos los cirujanos, ni tampoco aplicable a todos los quistes. Exige un conocimiento preciso de la anatomía hepática, la ubicación del quiste debe ser favorable y no siempre es reproducible mediante laparoscopia. Los beneficios de la técnica son una menor incidencia de complicaciones relacionadas al quiste, ya que no deja cavidad residual y la recurrencia temprana y alejada cae a valores cercanos a cero.

Si bien la aplicabilidad de la técnica conservadora es mayor a la cirugía radical en las series presentadas de cirugía abierta, en las series publicadas de tratamiento laparoscópico la brecha parece ser mayor. El abordaje laparoscópico tiende a ser menos radical para los cirujanos que cuando tratamos esta patología mediante laparotomía y esto no debería suceder. Las revisiones sistemáticas del año 2013 y 2014 muestran un 94 % vs 6 %,

ascendiendo de 6 % a 14 % las cirugías radicales en la segunda revisión sistemática.

Como paso previo a describir conceptos técnicos de cirugía conservadora y radical, la *hidatidotecnia es el ABC de la cirugía hidatídica*. Si bien tiene mayor importancia en las técnicas abiertas como ya vamos a describir, en las técnicas cerradas también es importante tenerla presente.

## Hidatidotecnia

Consiste en maniobras destinadas a evitar la diseminación de la enfermedad durante la cirugía, las cuales tienen principios comunes. Una vez explorada la cavidad abdominal, la glándula hepática y el quiste en particular, y decidida la estrategia quirúrgica a realizar, el primer paso consiste en aislar el campo operatorio de la mejor manera posible, en general con compresas de gasas. Seguidamente, si vamos a realizar una técnica abierta, antes de proceder a abrir el quiste, es recomendable punzarlo con jeringa y aguja de punción vesicular para aspirar parte del contenido. Esta maniobra servirá para reducir la presión intraquística, lo cual es de gran ayuda, evitando el derrame de líquido hidatídico al momento de proceder a la apertura de la lesión. Por otro lado, al aspirar parte del contenido, permite objetivar visualmente una posible comunicación biliar, si el líquido se encuentra teñido de verde. Finalmente, si existe duda acerca del origen de la lesión, puede enviarse una muestra del líquido para evaluación bioquímica, que certificará por visualización directa por microscopía la presencia de protoescolices o ganchos del cestode. Posteriormente, se procede a evacuar las membranas y el contenido evitando su propagación hacia otros tejidos, para lo cual es conveniente disponer de un sistema de aspiración apropiado. Lo ideal es contar con doble sistema de aspiración y trabajar el cirujano y ayudante con aspirador de 10 mm y otro de 5 mm al mismo tiempo. La esterilización del contenido del quiste con solución de cloruro de sodio hipertónico, formol diluido u otras soluciones no ha demostrado ser de utilidad con los volúmenes y el tiempo de exposición empleados, ocasionando en algunas



circunstancias complicaciones generales o locales graves: coma hiperosmolar, esclerosis de la vía biliar, etc., por lo que se desaconseja su uso y en nuestra experiencia lo hemos dejado de utilizar.

Una vez completados estos pasos se procederá a realizar la técnica quirúrgica de resección quística elegida para cada paciente. Con respecto a las técnicas conservadoras, la quistectomía parcial (resección < 80 % de la pared quística), asociado o no a omentoplastia, continúa siendo la más frecuentemente utilizada. Consiste en resecar la emergente del quiste, extrayendo la endoquística, con los principios de la hidatidotecnia. Una vez tratada la endoquística, o capa germinativa, se procede a controlar la cavidad residual, tanto del sangrado como la presencia de orificios de comunicación quisto-biliar, esto último mediante la prueba hídrica, neumática y finalmente mediante colangiografía. La aplicación de una pinza no traumática que comprima la vía biliar distal para generar presión retrógrada (prueba de la fuga) pondrá de manifiesto pequeños orificios de comunicación biliar no evidenciados con las técnicas habituales, por ello es que lo recomendamos a la hora de controlar la cavidad residual. Una vez puestos en evidencia, el tratamiento más utilizado es la rafia con puntos simples o realizando una sutura en x de los orificios de comunicación biliar. Finalizado este tiempo quirúrgico, se procederá a realizar epiploplastia si las condiciones anatómicas del paciente lo permiten y drenar la cavidad hacia el exterior con los drenajes habituales (**FOTO 1**; **ver video en la Parte XII**).

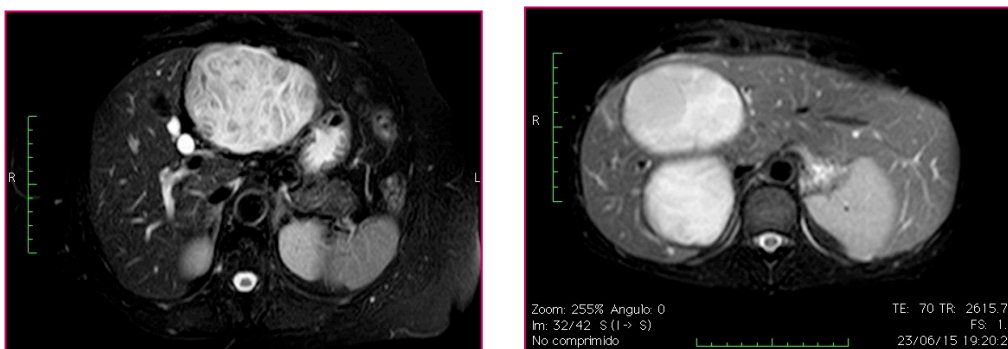


FOTO 1

Tal como lo describimos anteriormente, la cirugía radical es la menos utilizada para el abordaje laparoscópico, y si hacemos referencia a resecciones anatómicas aún más infrecuente, siendo una técnica exigente para el cirujano desde el punto de vista técnico, demandante desde lo anatómico y si tenemos presente que tratamos una patología benigna, presiona más aún su indicación. Lo cierto es que algunos pacientes se tornan ideales para un tratamiento radical, debido a la ubicación del quiste; si nuestra curva de aprendizaje nos lo permite, tratar este subgrupo de pacientes mediante laparoscopia el beneficio es aún mayor. De las técnicas radicales la quistectomía parcial > 80 % y la quisto-periquistectomía total son las más utilizadas. Generalmente en quistes de ubicación periférica (como podemos verlo en la ilustración de Gigot del **GRÁFICO 4**) que permiten encontrar el plano de disección (plano fibroso de reacción inflamatoria que separa la exoquistica del parénquima hepático) permiten realizar una cirugía radical por un plano de separación quisto-hepático. La quistectomía subtotal > 80 % se diferencia de la quistectomía total o quisto-periquistectomía por ser la primera con técnica abierta y la segunda sin necesidad de abrir el quiste, por lo que la técnica cerrada es ideal desde el punto de vista de la hidatidotecnia, ya que evita contaminación secundaria por diseminación abdominal de la endoquistica y consecuentes implantes secundarios. La ilustración de Gigot es a la vez una advertencia y consejo quirúrgico, en relación a la madurez del quiste, haciendo hincapié en que los quistes maduros, de larga evolución como son los tipo III-IV-V de Gharbi y los C3-4-5 de WOH, son los apropiados para la técnica de quistectomía o quisto periquistectomía, mientras que los quistes de corta evolución como son los tipo I-II de Gharbi y los C1-2 de WHO, al ser inmaduros, su pared es frágil favoreciendo los accidentes intraoperatorios por ruptura de su pared mientras los manipulamos; en ellos se aconseja tomar una franja de parénquima hepático que protegerá la pared del quiste del traumatismo quirúrgico evitando así accidentes y consecuencias tempranas y alejadas no deseadas. Esta técnica debemos definirla como hepatectomía atípica o no anatómica, posible en quistes no mayores,

periféricos y maduros como describimos anteriormente (ver **video en la Parte XII**).

Las resecciones anatómicas son de menor indicación aunque en algún paciente, dado la ubicación de los quistes se torna ideal para la resolución. En la actualidad debemos aceptar que los quistes ubicados en el segmento lateral son los más propicios para la hepatectomía anatómica. Por ello en las series publicadas, la segmentectomía lateral es la resección hepática anatómica más utilizada e indicada. Le siguen los quistes segmentarios de ubicación periférica (segmentos III-IV-V-VI) y para finalizar, de escasa indicación, aquellos quistes complejos que reemplazan todo un lóbulo donde la hepatectomía izquierda o derecha está indicada.

## Conclusiones

Debemos tener presente que la cirugía videolaparoscópica es una herramienta de los cirujanos para el tratamiento de la hidatidosis hepática. Su indicación estará aportando los beneficios del abordaje mini-invasivo ya conocido por todos. Pero es ahí, en la indicación del método, donde nos queremos detener. De la correcta selección de los pacientes y de la técnica adecuada vendrán los buenos resultados. Por ello es que nosotros como cirujanos debemos en primera medida estar entrenados en cirugía videolaparoscópica y tener la capacidad de realizar destrezas quirúrgicas como ya describimos. Caso contrario, es el primer principio de exclusión para poder ofrecer la técnica. En cuanto a qué pacientes tratar, aquellos con cirugías previas en abdomen, IMC elevado y otras situaciones fisonómicas pueden ser contraindicaciones relativas, donde la experiencia del grupo actuante será determinante. Las co-morbilidades serán las variables iguales para todos los cirujanos y no modificables que contraindicarán el procedimiento.

Y para finalizar, la historia natural de la hidatidosis en cada paciente será distinta y determinará en muchas situaciones la conducta a seguir. Por ello las recomendaciones de inicio son los segmentos periféricos, con control

visual total del quiste y de su cavidad residual si es conservadora, para lograr buenos resultados, luego con la curva de aprendizaje podremos ir ampliando los criterios de inclusión. Para ser estrictos en la indicación, por más que amplíemos los criterios de selección, NO está recomendado el tratamiento laparoscópico en los quistes profundos, los poco emergentes, los gigantes > 15 cm, los ubicados en segmentos posteriores o poco visibles (VII- I) y, por sobre todo, en la enfermedad recurrente. La falta de visión total del quiste debe ser motivo de conversión.

Con respecto a la elección de la técnica, no hay dudas de que la cirugía radical debe estar reservada para cirujanos con experiencia en cirugía hepática por vía convencional y entrenamiento en laparoscopia, excepto en quistes ubicados muy periféricos y no profundos. La indicación de un procedimiento mini-invasivo como es la cirugía laparoscópica NO puede NI debe modificar una estrategia quirúrgica. No cambiar radicalidad o seguridad quirúrgica por un abordaje videolaparoscópico.

## Referencias bibliográficas

1. GOMEZ I GAVARA C, LÓPEZ ANDÚJAR R, BELDA IBÁÑEZ T, RAMIA ÁNGEL JM, MOYA HERRAIZ A, ORBIS CASTELLANOS F, PAREJA IBARS E, SAN JUAN RODRÍGUEZ F. Review of the treatment of liver hydatid cysts. *World J Gastroenterol*. 2015;21(1):124-131. doi:10.3748/jwg.v21.i1.124
2. SALAMA DS, GEDAM MC, GAJBHIYE R. Laparoscopic management of Hydatid Cyst of Liver with Palanivelu Hydatid System over a Period of 3 Year. A case serie of 32 patients. *Indian J Surg*. 2015;77(Suppl 3):918-922. doi:10.1007/s12262-014-1064-z
3. JANI K. Spillage-free laparoscopic management of hepatic hydatid disease using the hydatid trocar canula. *J Minim Access Surg*. 2014;10(3):113-118. doi:10.4103/2F0972-9941.134873
4. TAI QW, TUXUN T, ZHANG JH, ZHAO JM, CAO J, MUHETAJIANG M, BAI L, CAO XL, ZHOU CM, JI XW, GU H, WEN H. The role of laparoscopy in the management of liver hydatid cyst: a single-center experience and world review of the literature. *Surg Laparosc Endosc Percutan Tech*. 2013;23(2):171-175. doi:10.1097/SLE.0b013e31828a0b78

5. NGUYEN KT, GAMBLIN C, GELLER DA. World Review of Laparoscopic Liver Resection – 2804 Patients. *Ann Surg.* 2009;250(5):831-841. doi:10.1097/SLA.0b013e3181b0c4df
6. SECCHI MA, PETTINARI R, MERCAPIDE C, BRACCO R, CASTILLA C, CASSONE E, SISCO P, ANDRIANI O, ROSSI L, GRONDONA J, QUADRELLI L, CABRAL R, RODRIGUEZ LEON R, LEDESMA C. Surgical Management of Liver Hydatidosis: a multicenter series of 1412 patients. *Liver Int.* 2010;30(1):85-93. doi:10.1111/j.1478-3231.2009.02116.x
7. PROUSALIDIS J, KOSMIDIS C, ANTHIMIDIS G, KAPOUTZIS K, KARAMANLIS E, FACHANTIDIS E. Postoperative recurrence of cystic hidatidosis.. *Can J Surg.* 2012;55(1):15-20. doi:10.1503/cjs.013010
8. AKBULUT S, SENOL A, SEZGIN A, CAKABAY B, DURSUN M, SATICI O. Radical vs conservative surgery for hydatid liver cysts: Experience from single center. *World J Gastroenterol.* 2010;16(8):953-959. doi:10.3748/wjg.v16.i8.953
9. MISRA MC, KHAN RN, BANSAL VK, JINDAL V, KUMAR S, NOBA AL, PANWAR R, KUMAR A, et al. Laparoscopic pericystectomy for Hydatid cyst of the Liver. *Surg Laparosc Endosc Percut Tech.* 2010;20(1):24-26. doi:10.1097/SLE.0b013e3181cdf3c4
10. LI H, SHAO Y, et al. Laparoscopic approach for total cystectomy in treating hepatic cystic echinococcosis. *Parasite.* 2014;21:65. doi:10.1051/parasite/2014065
11. TUXUN T, AJI T, TAI Q, ZHANG J, ZHAO J, CAO J, LI T, SHAO Y, ABUDUREXITI M, ZHANG H, WEN H. Conventional versus Laparoscopic Surgery for Hepatic Hydatidosis: a 6 years Single-Center Experience. *J Gastrointest Surg.* 2014;18(6):1155-1160. doi:10.1007/s11605-014-2494-4
12. RAMIA ANS SERRABLO JM. Laparoscopic treatment for Liver Hydatidosis: A systematic review of literature. Chapter X; 2013.
13. TUXUN T, ZHANG J-H, et al. World review of laparoscopic treatment of liver cystic Equinococcosis - 914 patients. *Int J Infect Dis.* 2014;24:43-50. doi:10.1016/j.ijid.2014.01.012
14. MOHKAM K, BELKHIR L, WALLON M, DARNIS B, PEYRON F, DUCERF C, GIGOT F-J, MABRUT J-Y. Surgical Management of Liver Hydatid Disease: Subadventitial Cystectomy versus Resection of the Protruding Dome. *World J Surg.* 2014;38(8):2113-2121. doi:10.1007/s00268-014-2509-z
15. CASSONE E, FACCAS J, GODOY C, ZAMBUDIO M, RISTE F. Tratamiento Laparoscópico de Hidatidosis Hepática y Esplénica. *Rev Argent Cirug.* 2007;93(5-6):235-246.
16. KATKHOUDA N, FABIANI P, BENIZRI E, MOUIEL J. Laser resection of a liver hydatid cyst under videolaparoscopy. *Br J Surg.* 1992;79(6):560-1. doi:10.1002/bjs.1800790628

17. DESCOTTES B, GLINEUR D, LACHACHI F, VALLEIX D, PAINEAU J, HAMY A, MORINO M, BISMUTH H, CASTAING D, SAVIER E, HONORE P, DETRY O, LEGRAND M, AZAGRA JS, GOERGEN M, CEUTERICK M, *et al.* Laparoscopic liver resection of benign liver tumors. *Surg Endosc.* 2003;17(1):23-30. doi:10.1007/s00464-002-9047-8
18. PALANIVELU C, JANI K, MALLADI V, SENTHILKUMAR R, RAJAN PS, SENDHILKUMAR K, PARTHASARTHI R, KAVALAKAT A. Laparoscopic Management of Hepatic Hydatid Disease. *JLS.* 2006;10(1):56-62.

# Hipertensión portal: fisiopatología

DRES. OSCAR ANDRIANI Y CARLOS MARTÍN ROWE

## Introducción

La hipertensión portal (HTP) es la complicación letal más frecuente en la enfermedad hepática crónica y es responsable del desarrollo de várices esofágicas (VE), hemorragias digestivas altas, ascitis, disfunción renal, encefalopatía porto sistémica, hiperesplenismo y síndrome hepatopulmonar.

La HTP se define como el incremento patológico en la presión del circuito de la vena porta tal que genere un gradiente de presión entre la vena porta y la vena cava inferior superior a 5 mmHg denominado *gradiente de presión venosa portal* (GPVP).

La hipertensión portal se manifiesta clínicamente cuando el GPVP supera los 10 mmHg con la formación de varices esofágicas, el riesgo de sangrado es elevado cuando supera los 12 mmHg y comienza el desarrollo de ascitis y aumenta significativamente el riesgo de sangrado variceal (FIGURA 1).

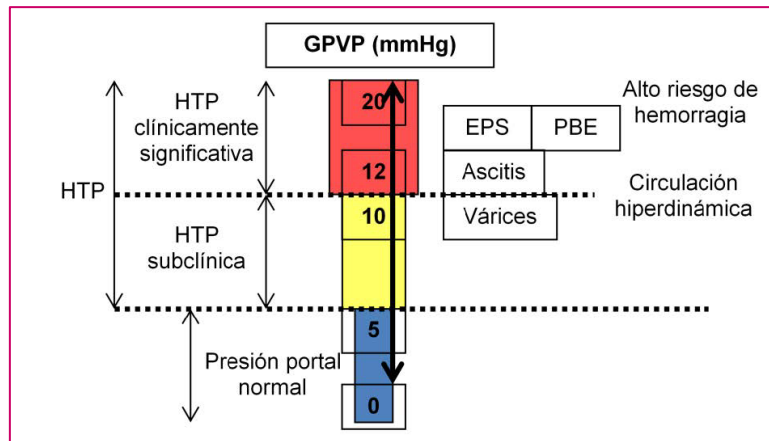


FIGURA 1. GRADIENTE DE LA PRESIÓN VENOSA PORTAL Y SU INFLUENCIA EN LA EVOLUCIÓN DE LAS VÁRICES

HTP: hipertensión portal. GPVP: gradiente de presión venosa portal  
 EPS: encefalopatía porto-sistémica. PBE: peritonitis bacteriana espontánea

## Gradiente de presión portal

El GPVP resulta de la ecuación entre el aumento de la resistencia vascular intrahepática y del flujo sanguíneo portal. El sitio donde se genera el aumento de la resistencia al flujo determina una de las clasificaciones más aceptadas de la HTP en *prehepático*, *intrahepático* y *posthepático* (FIGURA 2).

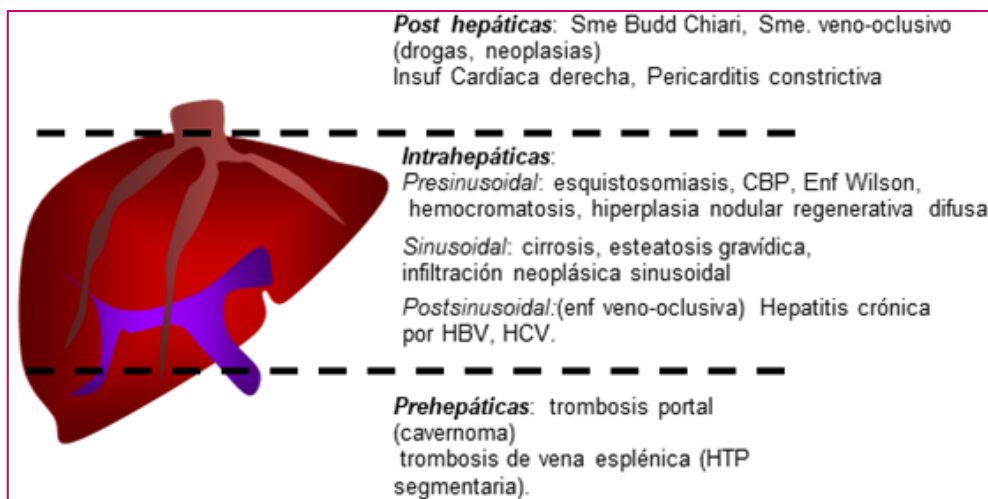


FIGURA 2. MEDICIÓN DEL GRADIENTE DE LA PRESIÓN VENOSA PORTAL

PVHL: presión venosa hepática libre

PVHE: presión venosa hepática enclavada



## Etiopatogenia

Las causas de la HTP pueden ser muy variadas. Dentro de las prehepáticas, donde el parénquima hepático es normal, se destaca el cavernoma portal. En estos casos, la resistencia al flujo portal se debe a la trombosis de la vena porta. Las razones más frecuentes por las cuales se produce son:

- Onfalitis/canalización de la vena umbilical durante el período neonatal.
- Estados de hipercoagulabilidad.
- Pileflebitis.

La cavernomatosis portal es más frecuentemente diagnosticada entre los niños o en pacientes jóvenes. La obstrucción prehepática al flujo venoso constituye aproximadamente el 50 % de los casos de HTP en los casos pediátricos. La causa más común es la trombosis de la vena porta o sus ramas. El cuadro típico de estos pacientes es el de una esplenomegalia silente que, a través de los años, se asocia a citopenias más o menos graves, especialmente plaquetopenia, por el hiperesplenismo secundario. Esto determina que muchos de estos pacientes sean derivados para una esplenectomía, sin haber sido descartada previamente una causa secundaria a HTP. Si el cuadro clínico se presenta con una hemorragia digestiva (hematemesis, melena), la endoscopia digestiva alta permite detectar las várices y establecer el diagnóstico.

La ecografía de abdomen con Doppler es el método preferido para el diagnóstico de la obstrucción de la vena porta, por ser mínimamente invasivo y altamente sensible cuando está en manos de un operador experimentado. La permeabilidad de los vasos, la dirección y velocidad del flujo, la presencia de colaterales y el tamaño del bazo son algunos de los elementos fundamentales que se deben evaluar con eco-doppler, que debe ser realizado por un equipo experimentado. Otras formas de complicaciones mayores de la HTP en niños son pulmonares (síndrome hepato-pulmonar, hipertensión pulmonar) y la alteraciones en el crecimiento, aunque con menor frecuencia que en los pacientes cirróticos.

Debido a que la función hepática está conservada, las dos complicaciones más frecuentes en estos pacientes son el sangrado y la colestasis. El primero se produce por el desarrollo de vórices esófago-gástricas, y el segundo, por las colaterales peri-coledocianas que generan una compresión extrínseca de la vía biliar (denominada por algunos autores como «colangiopatía de la hipertensión portal», ver FIGURA 3).

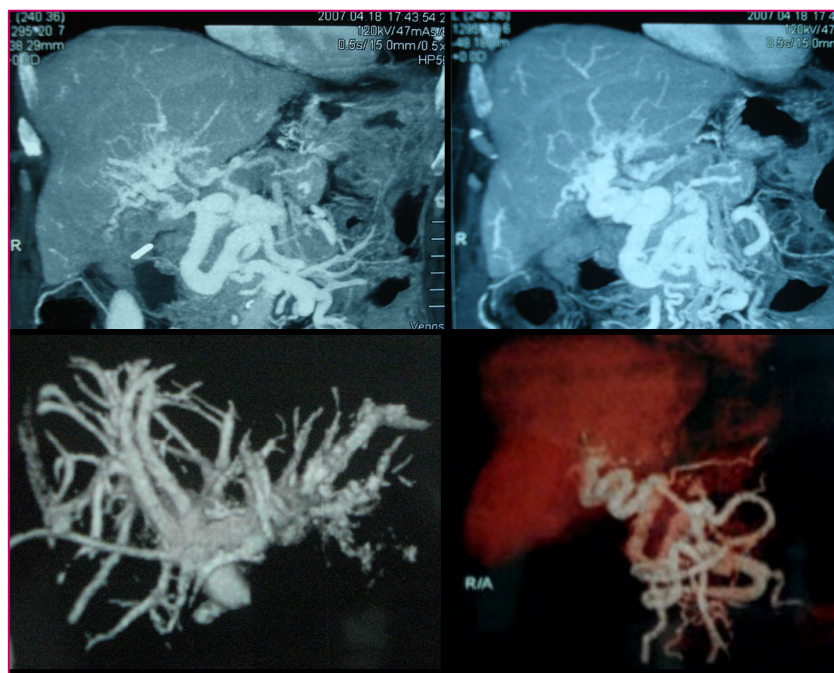


FIGURA 3. CAVERNOMA PORTAL. LA ANGIO-RM DEMUESTRA LAS GRANDES COLATERALES QUE RODEAN LA VÍA BILIAR . LA COLANGIO-RM RECONSTRUYE LA OBSTRUCCIÓN POR COMPRESIÓN EXTRÍNSECA

Dentro de las causas intrahepáticas presinusoidales, se debe destacar la *hiperplasia nodular regenerativa difusa*, en la cual, por una alteración de la microcirculación se produce la formación de nódulos de regeneración, pero con una función hepática normal. Estos nódulos llevan a un incremento de la presión portal, con la consecuente predisposición al sangrado variceal.

En la fibrosis hepática congénita, del mismo modo que en la obstrucción prehepática de la vena porta, los pacientes no presentan alteraciones en la función hepatocelular, pero el sitio de obstrucción al flujo se localiza en las ramas intrahepáticas de la vena, que son hipoplásicas. La biopsia hepática

demuestra la presencia de bandas fibrosas que contienen conductos biliares displásicos. Se puede asociar, además de la existencia de una enfermedad poliquística renal, a la enfermedad de Caroli (malformación quística de la vía biliar intrahepática).

La cirrosis es la causa más frecuente de hipertensión portal clasificada como intrahepática sinusoidal. En la FIGURA 4 se sintetizan los mecanismos y las consecuencias de la hipertensión portal en cirróticos.

El ejemplo más característico de HTP posthepática es el denominado *síndrome de Budd-Chiari*, en el que por diferentes circunstancias (generalmente por hipercoagulabilidad) se produce la trombosis de las venas hepáticas principales. En un primer momento, se presenta con dolor, ascitis moderada, hepatomegalia e insuficiencia hepática por necrosis hemorrágica submasiva. Si la obstrucción de salida se da lenta y progresivamente, no hay insuficiencia hepática pero sí ascitis severa. El signo patognomónico es la hipertrofia del lóbulo caudado, ya que en general las venas Spiegelianas son las únicas que mantienen el drenaje venoso del hígado hacia la vena cava inferior (VCI). Esta hipertrofia lleva a la compresión de la VCI, lo que hace más compleja la resolución terapéutica.

## Fisiopatología

La incapacidad del hígado cirrótico en acomodarse al incremento del flujo portal lleva a dos consecuencias de importancia en la fisiopatología con el objeto de disminuir la circulación portal: en primera instancia, la creación de nuevas rutas de derivación de la sangre, que se agrandan gradualmente generando una circulación colateral en todo el circuito esplácnico (várices esofágicas, gastro-duodenales y entéricas). Las que sangran con mayor facilidad son las gastro-esofágicas por ruptura espontánea. Las entéricas pueden producir en algunos casos un síndrome de malabsorción. En segundo término, el incremento de la presión en el circuito portal lleva a la reducción del volumen circulante a través de una pérdida de plasma desde los sinusoides hepáticos. Este fluido literalmente trasuda a través de la superficie

del hígado hacia la cavidad abdominal, saturando el retorno linfático y acumulándose en la cavidad abdominal (ascitis).

La concentración de proteínas en el líquido ascítico producido por hipertensión portal es normalmente  $< 2.5$  g/dl en tanto que otros procesos inflamatorios o ascitis carcinomatosa tienen una concentración  $> 2.5$  g/dl. Por lo tanto, cuando se hace el dopaje de albúmina entre el suero y la ascitis, se denomina *gradiente de albúmina sérica-ascítica* (GASA). Si el GASA es  $> 1.1$ g/dl, lo que significa una baja concentración de albúmina en la ascitis, ésta se considera relacionada a HTP.

La HTP se debe a múltiples factores (FIGURA 4):

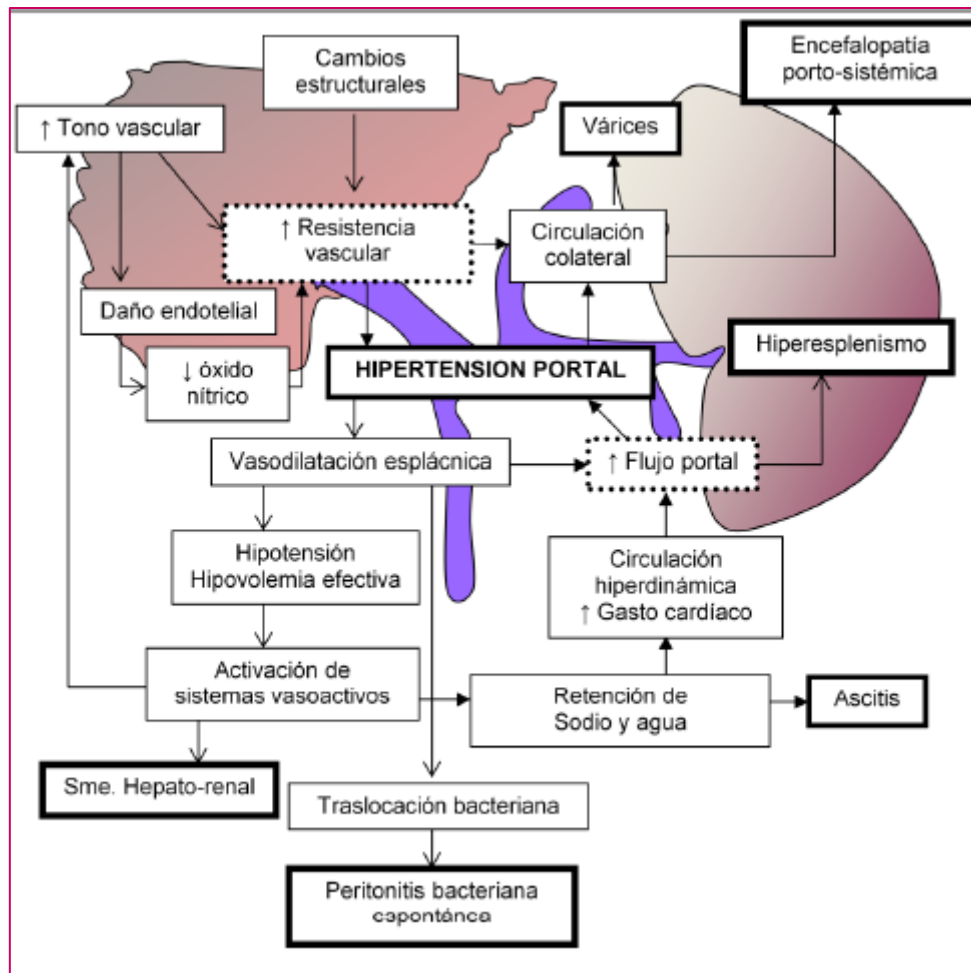


FIGURA 4. FISIOPATOLOGÍA DE LA HIPERTENSIÓN PORTAL

### *Incremento del tono vascular y de la resistencia vascular intrahepática*

Este factor se produce por la alteración de la microcirculación intrahepática. Hasta hace un tiempo, se pensaba que ésta era «fija» debido a los fenómenos de fibrosis, trombosis, formación de nódulos de regeneración y «colagenización» o «capilarización» del espacio de Disse.

Sin embargo, se ha desarrollado una hipótesis sobre la modulación de la resistencia vascular inducida por elementos contráctiles que rodean el lecho vascular intrahepático. Si bien se conoce el efecto contráctil de las células del músculo liso vascular a nivel de vénulas portales, el papel dominante correspondería a la activación de las células estrelladas y de miofibroblastos que, al localizarse alrededor de los sinusoides, su contracción llevaría a la reducción del espacio sinusoidal y por consiguiente al aumento de la resistencia.

Una de las razones se debería a los bajos niveles de óxido nítrico (ON) por una deficiencia de producción intrahepática y por un aumento de su degradación por deficiencia de la enzima superóxido-dismutasa.

La caída del flujo sanguíneo renal es una consecuencia mayor de los cambios circulatorios producidos en la HTP.

La reducción en la producción de factores como el ON y el aumento de la liberación de sustancias vasoconstrictoras por desregulación del sistema renina-angiotensina-aldosterona (SRAA) lleva a una contractilidad aumentada. Este concepto es el fundamento del tratamiento de pacientes cirróticos con HTP en base a vasodilatadores.

### *Vasodilatación esplácnica*

El hiperflujo portal se debe a una vasodilatación arteriolar. Este hecho es el motivo de agravación de la HTP a pesar del desarrollo de colaterales (que pueden derivar hasta el 80 % del flujo portal).

Aunque con una menor influencia comparado con el ON, el monóxido de carbono (CO) también participa en la «hipo-reactividad» vascular esplácnica ante sustancias vasoconstrictoras. Por otro lado los pacientes cirróticos

presentan niveles plasmáticos elevados de glucagón, siendo responsable del 30 % de la vasodilatación de la hipertensión portal. La buena respuesta al tratamiento del sangrado variceal con análogos de la somatostatina se basaría en el bloqueo del exceso de glucagón plasmático.

### *Circulación hiperdinámica*

En una etapa más avanzada, los pacientes cirróticos desarrollan una circulación hiperdinámica, caracterizada por vasodilatación (inicialmente esplácnica, luego sistémica), caída de la resistencia periférica y aumento del gasto cardíaco. El resultado es la disminución del volumen circulatorio efectivo. La base de este fenómeno se origina por un exceso de sustancias vasodilatadoras circulantes que escapan a su degradación hepática y/o por el desarrollo de cortocircuitos porto-sistémicos.

La HTP es la conjunción de la elevada resistencia vascular intrahepática, generada por la disrupción de la arquitectura vascular del hígado, la contracción del lecho sinusoidal y la desregulación entre sustancias vasodilatadoras (deficiencia de ON) y vasoconstrictoras (SRAA) más el hiperflujo portal producido por vasodilatación esplácnica, exceso de glucagón circulante y, en etapas más avanzadas, por el desarrollo de una circulación hiperdinámica.

### *Evaluación de la HTP*

La forma más práctica de evaluar la presión portal es midiendo las diferencias entre la presión venosa portal y la presión venosa sistémica. El GPVP es resultante de la medición de la presión venosa hepática enclavada (PVHE) y la presión venosa hepática libre (PVHL). Para objetivar el GPVP se coloca un catéter con balón a través de la vena yugular interna y éste se conduce hasta una vena hepática principal. Las determinaciones se hacen mediante un transductor de presiones conectado al catéter. Los resultados con el balón desinflado miden la presión de la vena hepática, correspondiente a la presión venosa sistémica. Al inflar el balón y enclavarlo distalmente en la vena hepática se consigue medir la presión sinusoidal, que se extrapola a la presión portal (FIGURA 5).

$GPVP = PVHE - PVHL$  (si el resultado es  $> 5$  = hipertensión portal)

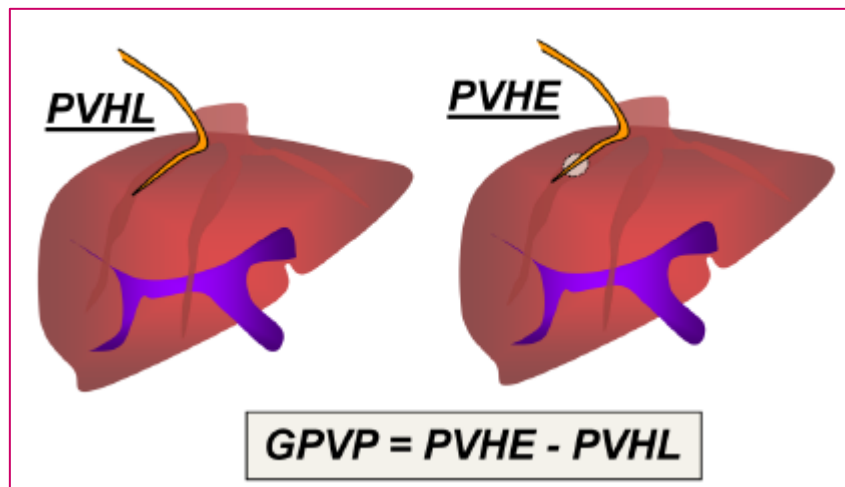


FIGURA 5

Existen signos indirectos que pueden evocar una HTP: vórices esofágicas y/o gástricas en la endoscopia, esplenomegalia, evidencias de circulación colateral en los estudios por imágenes, recuento de plaquetas  $< 100000$  (FIGURA 6). Estos datos son de sumo valor en la evaluación de pacientes cirróticos que requieren de una resección hepática. Si estos signos están presentes, se debe contraindicar la hepatectomía.

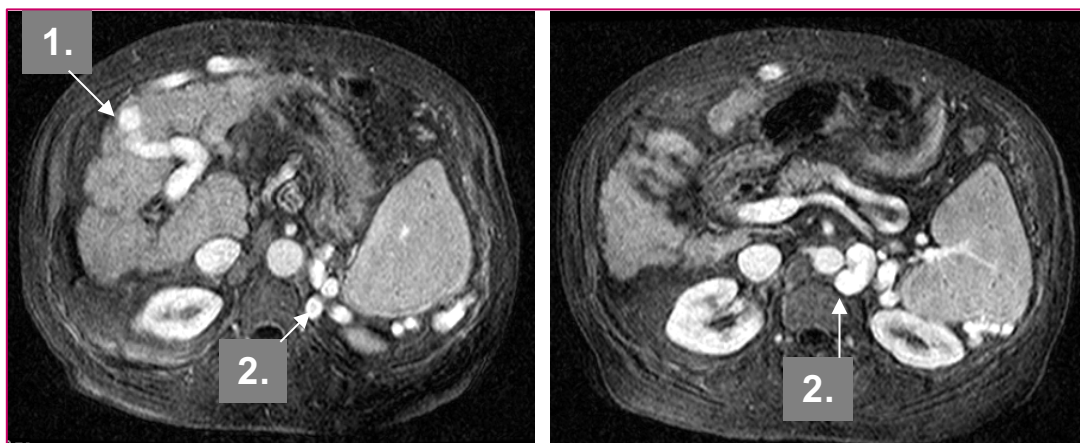


FIGURA 6. ANGIO-RM DONDE SE OBSERVA LA REPERMEABILIZACIÓN DE LA VENA UMBILICAL (1) Y LA CIRCULACIÓN COLATERAL PERI-ESPLÉNICA, GENERANDO UN CORTOCIRCUITO ESPLENO-RENAL ESPONTÁNEO (2)

## Sangrado variceal

El sangrado por ruptura de vórices esofágicas o gástricas es una complicación mayor de la HTP y una frecuente causa de muerte. Aproximadamente el 40 % de los pacientes cirróticos tienen VE al momento del diagnóstico.

### Clasificación endoscópica de las VE (FIGURA 7)

**Grado 1:** se colapsan con la insuflación

**Grado 2:** ocluyen < 50 % la luz esofágica

**Grado 3:** ocluyen > 50 % la luz esofágica

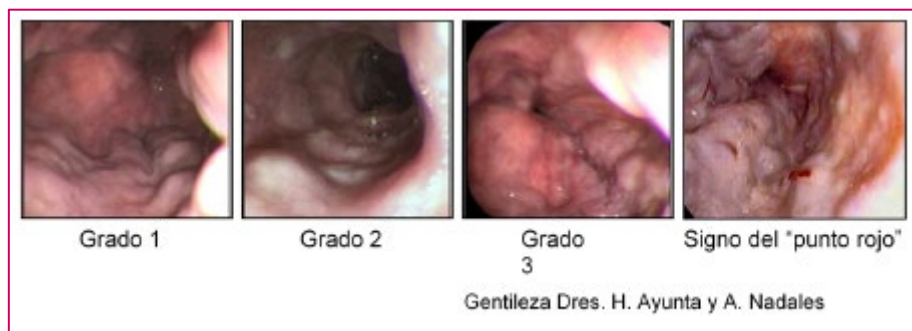

FIGURA 7. CLASIFICACIÓN ENDOSCÓPICA DE LAS VÁRICES ESOFÁGICAS

El riesgo de sangrado variceal aumenta conforme aumenta la presión y el tamaño de las vórices, lo que provoca un adelgazamiento de sus paredes y mayor propensión a la ruptura. Los aumentos de la presión intraabdominal (ascitis, peritonitis bacteriana espontánea, otras complicaciones mayores de la cirrosis y consecuencia de la HTP) también favorecen la ruptura. Las vórices grado 1 rara vez sangran. Las VE grado 3 son las más susceptibles al sangrado, especialmente si tienen manchas rojas en su superficie (factor que supone un sangrado inminente).

El sangrado por ruptura de vórices esofágicas o gástricas en un paciente cirrótico es una advertencia de enfermedad hepática terminal. La tasa de



resangrado es alta si no se trata la HTP y se tiene un control sobre las vârices. Por lo tanto, se debe tener en cuenta la importancia de la prevención del sangrado.

Se habla de *profilaxis primaria* en pacientes con vârices que no han sangrado, y de *profilaxis secundaria* en pacientes que han tenido ya un episodio de hemorragia. Ambas estrategias terapéuticas son diferentes.

## Lecturas recomendadas

GARCIA-TSAO G, SANYAL AJ, GRACE ND, CAREY W, PRACTICE GUIDELINES COMMITTEE OF THE AMERICAN ASSOCIATION FOR THE STUDY OF LIVER DISEASES, PRACTICE PARAMETERS COMMITTEE OF THE AMERICAN COLLEGE OF GASTROENTEROLOGY. Prevention and management of gastroesophageal varices and variceal haemorrhage in cirrhosis. *Hepatology*. 2007;46(3):922-938. [doi:10.1002/hep.21907](https://doi.org/10.1002/hep.21907)

LALEMAN W, VAN LANDEGHEM L, WILMER A, FEVERY J, NEVENS F. Portal hypertension: from pathophysiology to clinical practice. *Liver International*. 2005;25(6):1079-1090. [doi:10.1111/j.1478-3231.2005.01163.x](https://doi.org/10.1111/j.1478-3231.2005.01163.x)

RODRIGUEZ VILARRUPLA A, FERNÁNDEZ M, BOSCH J, GARCÍA PAGÁN JC. Current concepts on the pathophysiology of portal hypertension. *Ann Hepatology*. 2007;6(1):28-36.

# Hipertensión portal y su complicación hemorrágica

**DR. MARIO CARLOS FAINBERG**

*La hemorragia digestiva es la complicación más temida de la hipertensión portal*, pero no la única ya que con la ascitis, encefalopatía e infección comparten las causas más frecuentes de morbimortalidad de estos pacientes.

Se define hipertensión portal al aumento de presión en la vena porta por encima de 5 mmHg (las enfermedades crónicas del hígado son su causa más frecuente), también llamada hepática, la prehepática (trombosis portal) y posthepática (síndrome de Budd-Chiari) son más infrecuentes.

No se debe olvidar a las segmentarias o izquierdas, llamando así a la trombosis o compresión extrínseca de la vena esplénica que genera la aparición de varices gástricas y eventualmente esofágicas (12 % de ellas), siendo su tríada diagnóstica esplenomegalia, várices gástricas e hígado normal.

Las causas más comunes, entre las hepáticas (presinusoidal-sinusoidal-postsinusoidal), son el alcoholismo crónico, las hepatitis crónicas a virus B, C, las enfermedades autoinmunes y las metabólicas e infrecuentemente las genéticas (FIGURA 1).

Causes of portal hypertension	
Prehepatic portal hypertension (normal wedged hepatic venous pressure (WHVP) and free hepatic venous pressure (FHVP) with normal hepatic venous pressure gradient (HVPG):	
Portal vein thrombosis	
Splenic vein thrombosis	
Congenital stenosis of portal vein	
Arteriovenous fistula	
Intrahepatic portal hypertension (increased WHVP, normal FHVP, increased HVPG):	
Presinusoidal: Primary biliary cirrhosis	
Sinusoidal: cirrhosis, infiltrative liver diseases, idiopathic portal hypertension, congenital hepatic fibrosis, nodular regenerative hyperplasia, and polycystic liver disease	
Postsinusoidal: venoocclusive disease	
Posthepatic portal hypertension (increased WHVP and FHVP with normal HVPG):	
Budd-Chiari syndrome	
IVC webs, thrombosis	
Congestive heart failure	
Constrictive pericarditis	
Tricuspid valve diseases	

FIGURA 1

## Fisiopatología

Para que se produzcan las vârices esofâgicas el gradiente debe ser de 10 mm o mäs y para que sangren 12 mmHg. Y para la ascitis el gradiente debe superar los 12 mmHg, recordando que el gradiente portal es la diferencia de presi3n entre la presi3n enclavada de la vena suprahepática y la cava inferior (FIGURA 2).

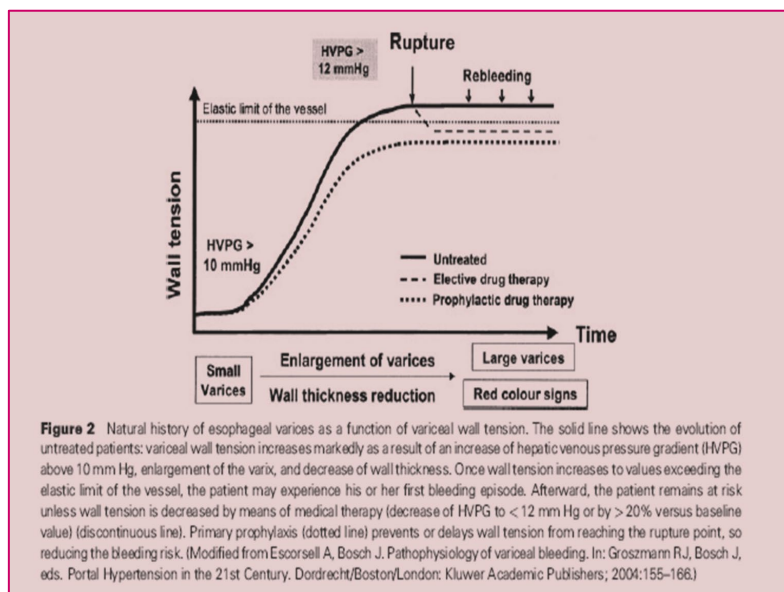


FIGURA 2

El aumento de resistencia del hígado posee un componente estático (anatómico), debido a los cambios anatómicos que genera la fibrosis y los nódulos de regeneración, y un componente dinámico cuyo regulador son las células de Itto y otras que responden a las sustancias vasoactivas sistémicas y las generadas en el propio hígado; éste será el *target* donde con la medicación se podría modular la resistencia hepática.

Este aumento de presión genera la apertura de colaterales anatómicas preexistentes y la génesis de nuevas a través de potentes sustancias endógenas angiogénicas, con el objetivo de crear un sistema de baja presión (resistencia) «bypaseando» de esta manera al hígado, por lo que parte importante del gasto cardíaco se deriva por el sistema áxico evitando la depuración hepática de múltiples sustancias y este hiperflujo esofágico es un determinante del aumento de presión del sistema variceal esofágico.

## **Etiopatogenia**

### *Formación y cierre de las colaterales*

El factor desencadenante de la aparición de colaterales es el incremento de la resistencia del hígado que junto con el aumento de la volemia genera la apertura, dilatación e hipertrofia de canales vasculares ya existentes y estimulando la génesis de los mismos, mediado por múltiples citoquinas angiogénicas.

La red venosa parecería ser sensible a múltiples estímulos vasoactivos y hormonas endógenas que también modulan su tono (óxido nítrico, serotonina, glucagón).

Esta red venosa se cierra ante la descompresión del sistema de alta presión, ya sea por shunt quirúrgicos, trasplante o por la colocación de *stent* venosos intrahepáticos TIPS.

### *Factores que regulan la presión portal*

Como en todo sistema vascular, la presión portal depende del flujo esplácnico y de la resistencia del hígado y las colaterales (determinantes de la

presión Ley de Omhs); ambas variables están aumentadas en la hipertensión portal y el aumento de resistencia del hígado promovería el hiperflujo esplácnico.

El flujo está gobernado por la Ley de Poisesles que involucra a la viscosidad sanguínea, la longitud del sistema y su radio, mientras que ésta última está regulada por factores neurogénicos, humorales y endoteliales, sensibles a algunos fármacos.

La cirrosis de origen alcohólico es la causa más frecuente en nuestro medio; el mayor sitio de resistencia hepático es pre y sinusoidal debido no sólo a evidentes cambios anatómicos sino a la aparición de estructuras contráctiles que rodean a las vénulas terminales, como también a los sinusoides y a la porta, que son sensibles a mediadores endógenos (endotelina, glucagón, serotonina, óxido nítrico, etc.) y a fármacos, por lo que este sitio es el target de nuevos tratamientos farmacológicos.

La vasodilatación esplácnica, elemento de capital importancia, presente en la hipertensión portal, está mediada fundamentalmente por el óxido nítrico y hormonas: el glucagón es la más conocida, pero en la actualidad ha perdido importancia.

Como resultado de todos estos mecanismos fisiopatológicos, los pacientes cirróticos con hipertensión portal tienen un perfil hemodinámico particular ya que tienen un gasto cardíaco aumentado con resistencias periféricas bajas, o sea vasodilatados, similar a los pacientes sépticos.

## **Evento hemorrágico**

La hemorragia digestiva alta es una complicación frecuente y temida en los pacientes con HTP que posee una mortalidad alta (entre 15 al 25 %); en los últimos años ha disminuido sensiblemente, debido al mejor conocimiento de su fisiopatología y del arsenal terapéutico, tanto endoscópico como farmacológico como del manejo de profilaxis anti-infecciosa y su tratamiento en unidades especializadas.

La sobrevida al sangrado está determinada fundamentalmente por los marcadores de gravedad de la enfermedad hepática (CHILD) y por variables de expectativa de vida (MELD), como se ve en la FIGURA 3.

VARIABLE	Score		
	1 punto	2 puntos	3 puntos
Encefalopatía	Ausente	Moderada	Severa
Ascitis	Ausente	Leve	Moderada
Bilirubina (mg/dl)	< 2	2 - 3	> 3
Albumina (g/litro)	> 3.5	2.8 - 3.5	< 2.8
T. Protrombina(" > N)	1-4	4-6	>6

Score	Components
MELD score*	$9.6 \cdot \log_e(\text{creatinine mg/dL}) + 3.8 \cdot \log_e(\text{bilirubin mg/dL}) + 11.2 \cdot \log_e(\text{INR}) + 6.4$
MELD-sodium <sup>†</sup>	$\text{MELD} + 1.59 \cdot (135 - \text{Na [mEq/L]})$
MELD-XI	$5.11 \cdot \log_e(\text{bilirubin mg/dL}) + 11.76 \cdot \log_e(\text{creatinine mg/dL}) + 9.44$
Delta MELD	Difference between current MELD and the lowest MELD measure within 30 days prior to current MELD

Encephalopathy Grade	Clinical Features	Glasgow Coma Scale
0	Normal	15
1	Shortened attention span Minimal lack of awareness	15-14
2	Minimal temporospatial disorientation Inappropriate behavior	13-11
3	Overt confusion Gross disorientation Somnolence but responsive to verbal stimuli	10-8
4	Unresponsive to verbal stimuli Pupillary abnormalities	< 8 3

\*Values of creatinine, bilirubin, and INR below 1 are rounded to 1. Serum creatinine values above 4 mg/dL are rounded to 4. Patients on hemodialysis are given a creatinine value of 4 mg/dL. MELD score ranges from 6 to 40 points.  
<sup>†</sup>Values of serum sodium below 120 mEq/L are rounded to 120. Values over 135 mEq/L are rounded to 135.  
MELD, model for end-stage liver disease; INR, international normalized ratio.

Adapted from Mullen, KD. Review of the final report of the 1998 Working Party on definition, nomenclature and diagnosis of hepatic encephalopathy. Aliment Pharmacol Ther 2007;25:11-16.<sup>196</sup>

FIGURA 3

La mortalidad, como ya vimos, está asociada al estado de gravedad de su enfermedad hepática, enfermedad multiorgánica, que ante la hemorragia puede agravarse, por lo que los objetivos terapéuticos son *stop* del sangrado, evitar la recidiva hemorrágica y prevenir complicaciones, ya sea infecciosas (PBE, urinarias, pulmonares, etc.), renales y neurológicas (encefalopatías y Wernicke).

El objetivo más importante de la reanimación inicial es detener el sangrado y mantener una buena disponibilidad y consumo de oxígeno en todos los parénquimas, siendo estas premisas las determinantes de la morbimortalidad del evento hemorrágico.

A los pacientes con HDA se les colocará SNG para diagnóstico-monitoreo-tratamiento, dos vías periféricas (una de ellas de gran calibre), se evaluará la necesidad de colocación de sonda vesical (debido a la alta incidencia de infecciones inmediatas y multiresistencia bacteriana), extracción para laboratorio general y hematológico, grupo y factor (antes del uso de expansores), punción abdominal si tuviera o se sospecha ascitis y su análisis bioquímico, pancultivo (urocultivo, hemo, ascitis y otros que sugiriera el examen clínico) y medio interno. Radiología de tórax y ecodoppler abdominal dentro de las primeras 24 horas.

### **Manejo general**

La colocación de SNG es de rutina sin ninguna contraindicación conocida exceptuando la reciente cirugía digestiva gastroduodenal con anastomosis, sirve para confirmar el diagnóstico de HDA y además terapéutica ya que es bien conocido que la sangre en el aparato digestivo alto (en HTP) aumenta el ya aumentado flujo esplácnico pudiendo autoperpetuar el sangrado; lavar, además, mejora la visión endoscópica y luego de la endoscopia se debe recolocar para monitorizar la evolución del mismo, recordando que, según Baveno, la recidiva hemorrágica sería más de 100 ml de líquido hemorrágico, inestabilidad hemodinámica y caída de 3 g de Hb; se retira la SNG después de 24hs. de estabilidad hemodinámica y lavados negativos.

El manejo inicial del HP sangrante sabido o sospechado por examen clínico será la infusión de drogas vasoactivas EV (octreótido, somatostatina, terlipresina) y la realización de endoscopia digestiva alta dentro de las 4 a 6 horas de ingreso al hospital, no olvidando la profilaxis ATB previa; la reanimación volumétrica será cautelosa ya que sabido es que la hipervolemia es peligrosa en estos pacientes pues perpetúa el sangrado y la calidad de la misma es controvertida. Nuestra tendencia es a expandir con dextrosa 5 % dinámica y solución fisiológica al 0,9 %, e infrecuentemente expansores plasmáticos ya que además de los cambios en el grupo y factor sanguíneo, es mayor la incidencia de insuficiencia renal.

Con respecto al hto. óptimo se desconoce en este tipo de paciente. Nuestra conducta ha sido la actualmente sugerida por Baveno: Hb de 7-8 gr y en aquellos pacientes añosos y/o con comorbilidades Hb de 8-9 gr. Sabiendo de las múltiples complicaciones de la misma, aguda (TRALI y la infrecuente incompatibilidad), subaguda (aumento número de infecciones pulmonares y el TRALI tardío) y tardías (virales y modulación inmunológica).

Las alteraciones de la coagulación frecuentes en esta patología se manejan en forma cautelosa tolerando hasta 30.000 plaquetas para su reposición y una protrombina menor a 40 % con sangrado activo. Se deben transfundir plaquetas y plasma en forma cautelosa debido a su volumen y al alto contenido de Na del mismo, prefiriéndose concentrado de factores de la coagulación II, VII, IX y X, restringido su uso debido a su alto costo.

La profilaxis se comienza lo más precozmente posible con el restablecimiento de una aceptable disponibilidad de O<sup>2</sup>.

Antiinfecciosa EV en pacientes con ascitis o sospecha (postpunción de la misma) y previa endoscopia con cefalosporina de 3ª generación, luego ATB orales (SNG) norfloxacin 400 mg 2 x día, luego durante 5 días, en aquellos pacientes con CHILD C o con tratamiento prolongado con quinolonas x profilaxis PBE o en aquellas instituciones con resistencia a las quinolonas se sugiere el uso de cefalosporina de 3ª generación EV durante 5 días.

Profilaxis de la encefalopatía con lactulosa 30 ml 4 x día o hasta lograr 2-4 deposiciones diarias, eventualmente enemas evacuantes y excepcionalmente el uso de rifiximab.

Profilaxis de la abstinencia alcohólica por valoración del CIWA con halopedirol o lorazepan.

Además del agregado de vitaminas, fundamentalmente K, B1 y VC, y otros oligoelementos, siendo el aporte de tiamina fundamental para evitar el desarrollo de la temible encefalopatía de Wernicke.

Es práctica habitual en nuestra unidad la incorporación de dieta oral pasadas las primeras 24 horas de estabilidad hemodinámica, habitualmente



hiposódica y con contenido proteico de 1g/kg por día, eventualmente nutrición enteral o nutrición suplementaria. Son aconsejables las colaciones, fundamentalmente nocturnas (tendencia a la hipoglucemia nocturna).

Control de glucemias, permisivo hasta 1.50 g, luego comenzamos con bomba EV de insulina corriente según manejo habitual.

## Manejo del sangrado

Después de lograda la estabilización inicial y de realizadas todas las indicaciones previas se realizará la endoscopia bajo anestesia y con todos los elementos necesarios para la terapéutica. Ante el hallazgo de sangrado activo previo o inducido por Valsalva endoscópica se realizarán bolos de sustancias vasoactivas (octreotide, somatostatina, terlipresina) hasta tres, con la finalidad de mejorar la visualización y poder realizar una mejor terapéutica endoscópica.

La recomendación actual para el tratamiento de las varices esofágicas sangrantes activa o con signos de hemostasia reciente o única lesión hallada es la realización de ligadura (técnica con principio similar a la de las ligaduras hemorroidales), muy eficaz y con menor número de complicaciones que la escleroterapia, siendo ésta de segunda elección ante la carencia de la tecnología para la ligadura (por inexperiencia, imposibilidad de realizarla con algo menos de eficacia y con más complicaciones a corto-mediano y largo plazo). Ver **FIGURA 4**.

**LIGADURA DE VARICES  
ESOFAGICAS**

**1-CONTROL DEL 90%DEL  
SANGRADO VARICEAL**

**2-RESANGRADO 30%**

**3-COMPARADO CON ESCLEROSIS:**

- a)Menor tasa de resangrado**
- b)Menor mortalidad**
- c)Menor tasa de complicaciones**
- d)Menor numero de sesiones**



FIGURA 4

La terapia farmacológica está orientada a disminuir el flujo esplácnico y antagonizar el efecto de algunas sustancias deletéreas, se indica durante 5 días y en nuestro medio se dispone de terlipresina 2-4 mg ev.-subcutáneo cada 6 horas, somatostatina 250 mg en bolo y luego 250 por hora durante 5 días o octreótido 100 mg en bolo y luego 50mg/hora durante 3 días y luego 100 mg subcutáneo c/8 horas durante 2 días más.

Ante el hallazgo de gastropatía severa activa de la hipertensión portal, el tratamiento es la infusión de drogas vasoactivas con las mismas pautas que las varices esofágicas.

Si las responsables del sangrado son las varices gástricas (7 %) si corresponde a gov. 1 se tratan endoscópicamente como las esofágicas y las gov. 2 se esclerosan con cyano-acrylato con buena eficacia, siendo esta técnica más sofisticada por lo que se debe contar con experiencia en la misma; además, deberá indicarse las mismas drogas vasoactivas mencionadas para las esofágicas con una respuesta no tan eficaz.

Ante el resangrado variceal se realizará el segundo y último intento de terapéutica endoscópica y si este no es eficaz y el sangrado es importante se colocará el balón de Sengstaken Blackmore, durante no más de 12 horas, para lograr estabilizar al paciente y reintentar terapéutica endoscópica si está

indicada o la colocación de TIPS e infrecuentemente la cirugía derivativa o trasplante (FIGURA 5).

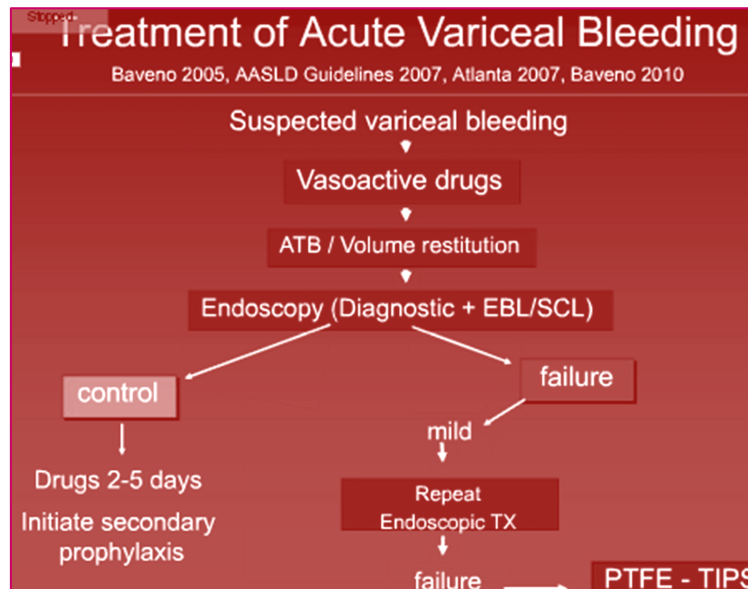


FIGURA 5

La colocación de la sonda balón es una práctica histórica pero vigente para casos infrecuentes de fallo de la terapéutica endoscópica y farmacológica, siendo una opción muy válida como puente para traslado de los pacientes a una unidad especializada o también como puente para la colocación de TIPS recubiertos o infrecuentemente cirugía derivativa. Su eficacia terapéutica es cercana al 90 %, pero tiene alta tasa de resangrado y requiere un buena técnica de colocación y uso (medir presión de balón esofágico en no más de 80 mmHg) y no más de 12 horas, puesto que su complicación es la necrosis esofágica.

La indicación actual del TIPS es en aquellos pacientes con recidiva, aunque hay una recomendación de Baveno de uso de TIPS con cobertura precoz en pacientes con CHILD C (FIGURA 6).

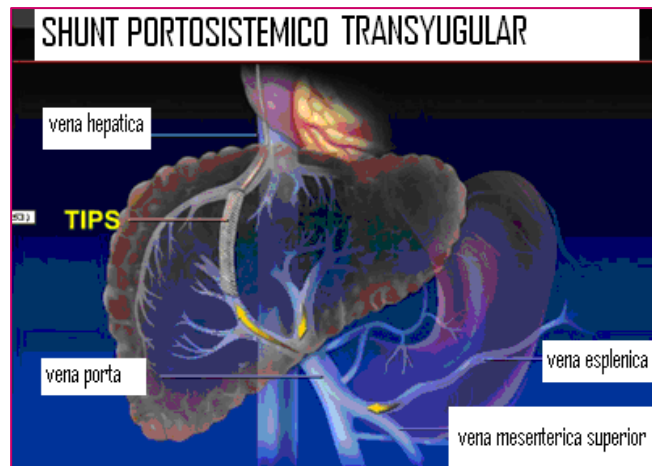


FIGURA 6

# Manejo quirúrgico de la hipertensión portal

**DRES. MARTÍN FAUDA, ARIEL GONZÁLEZ CAMPAÑA Y LUIS GUSTAVO PODESTÁ**

Las complicaciones relacionadas a la hipertensión portal que pueden ser tratadas quirúrgicamente son el sangrado digestivo, la ascitis y la congestión hepática (síndrome de Budd-Chiari). Actualmente, existen diversidad de tratamientos: médico, endoscópico, mínimamente invasivo, e incluso el trasplante hepático, que son muy efectivos y forman parte, junto con las cirugías de la hipertensión portal, de un algoritmo terapéutico. En este capítulo se describirán los distintos procedimientos quirúrgicos y sus indicaciones.

El cirujano debe tener un claro conocimiento de la anatomía venosa esplácnica y fisiopatología hepática. La decisión de qué procedimiento indicar dependerá de ese conocimiento. Pacientes cirróticos con deterioro franco de la síntesis son candidatos al TH, mientras que otros pacientes con hipertensión prehepática y síntesis normal pueden beneficiarse con *shunts* o derivaciones quirúrgicas. ¿Qué tipo de *shunt* o derivación? ¿selectivo o central? ¿en H, latero-lateral o graduado? son preguntas que deben contestarse de acuerdo a cada situación o preferencia particular, ya que muchos cumplen la misma función.

La indicación más importante de la cirugía de la hipertensión portal es para el tratamiento o prevención del sangrado digestivo. Se puede dividir en tres instancias:

- sangrado variceal agudo;
- profilaxis primaria (prevención del sangrado);
- profilaxis secundaria (tratamiento del sangrado recurrente).

A continuación se describirán todos los procedimientos quirúrgicos empleados para dichos tratamientos, sus ventajas y desventajas, y posteriormente se hará una evaluación sintética de las indicaciones según el algoritmo actual. Hemos incluido tratamientos quirúrgicos de hemostasia directa, procedimientos descompresivos (*shunts*), quirúrgicos o mínimamente invasivo. Finalmente se describirán técnicas para el tratamiento del síndrome de Budd-Chiari.

## Operaciones no derivativas

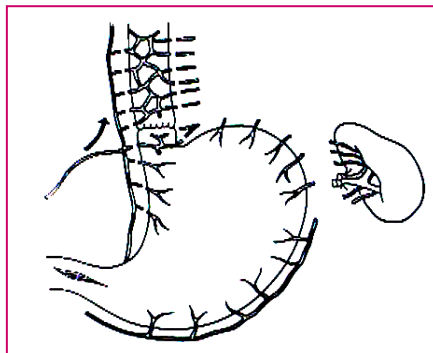
Son técnicas de hemostasia directa e interrupción de la circulación venosa esófago-gástrica. Se utilizan para el tratamiento del sangrado variceal agudo. A comparación de las cirugías descompresivas (*shunts*) estos procedimientos no resuelven la hipertensión portal y tienen una alta incidencia de re-sangrado. La ventaja es la baja probabilidad de causar encefalopatía. En la era del trasplante hepático, las cirugías no descompresivas generan adherencias, mayor dificultad técnica y sangrado. Es el procedimiento de elección para el cirujano general y la recomendación es simplificar la técnica efectuando sólo hemostasia directa meticulosa sobre el punto de sangrado.

- *Directas*:
  - a. resección esofagogástrica;
  - b. ligadura de várices esofagogástricas (manual o con sutura mecánica);
  - c. transección esofágica o gástrica (con sutura mecánica).
- *Indirectas* (desconexión ácigo-portal):

Ligadura de vena coronaria, gastroepiploica, venas paraesofágicas y esplenectomía.

## Operación de Sugiura

Esta intervención fue efectuada por primera vez en 1970. Consta de dos tiempos: el primero (torácico) consiste en una desvascularización periesofágica y transección esofágica; el segundo (abdominal) incluye desvascularización esofagogástrica, esplenectomía, vagotomía selectiva y piloroplastia.



ESQUEMA DE DESCONEXIÓN ESÓFAGO-GÁSTRICA (OPERACIÓN DE SUGIURA)

## Operaciones derivativas o shunts

Son aquellas derivaciones que tienen como objetivo llevar o desviar la sangre de un circuito de mayor presión a uno de menor presión; por lo tanto, algún afluente del sistema venoso portal (alta presión) se conecta con el sistema de la vena cava inferior. Se considera presión anormal en el sistema portal valores por encima de 12 mmHg, pero habitualmente suelen encontrarse pacientes con más de 20-30 mmHg. Normalmente, la vena cava y sus afluentes tienen una presión menor al sistema portal (0-6 mmHg). En casos de hipertensión portal existe un gradiente porto-cava suficiente para generar descompresión a través de un puente, derivación o *shunt*. El objetivo es disminuir por lo menos un 20 % el valor de la presión portal o reducir el

gradiente porto-cava a menos de 12 mmHg. Si se cumplen estos objetivos, la posibilidad de sangrado se reduce significativamente.

Las conexiones de la circulación portal con la vena cava se pueden hacer entre los tres grandes «troncos» venosos: 1) vena porta, 2) vena mesaraica mayor y 3) vena esplénica, con la vena cava inferior o la vena renal izquierda.

Han sido descritas múltiples opciones de derivaciones quirúrgicas. En el caso de ser utilizada la vena porta, las derivaciones pueden ser: termino-lateral, latero-lateral sin interposición o latero-lateral con interposición de injerto venoso o prótesis (*shunt* en H). La vena porta es la de más fácil acceso y suele utilizarse en las operaciones descompresivas de urgencia. Hoy prácticamente se han abandonado y son reemplazadas por el TIPS. En candidatos para trasplante hepático se recomienda evitar operaciones en el pedículo hepático, ya que deshacer estas derivaciones es dificultoso y riesgoso. La derivación porto-cava termino-lateral, llamada fístula de Eck, en nombre de quien la describió como modelo de encefalopatía hepática, pues deriva en forma completa la circulación portal. Su empleo está limitado a la fase anhepática del trasplante.

Con respecto a la vena mesaraica mayor la única conexión posible con la vena cava inferior es a través de una interposición de injerto venoso o prótesis, pues la rodilla inferior del duodeno las separa. La vena esplénica se puede conectar con la vena renal izquierda, que se ubica en un plano más profundo. Las derivaciones pueden ser latero-lateral sin interposición o con interposición de injerto venoso o prótesis (*shunt* en H). Pero habitualmente la vena esplénica es utilizada para la derivación esplenorenal distal (*shunt* de Warren). También está descrito el *shunt* espleno-renal proximal o central.

Existen otras opciones de *shunts* o derivaciones llamados «atípicos»: éstos dependen de las condiciones anatómicas de la circulación portal colateral. Por ejemplo, la vena coronaria o colaterales venosas del pedículo hepático, que ocasionalmente pueden ser grandes golfos venosos fáciles de conectar a la circulación venosa sistémica. De acuerdo a la ubicación y a la distancia con la



vena cava, se diseñará artesanalmente la conexión a realizar ya sea con injertos autólogos de vena yugular o prótesis de Gore-Tex.

Conceptualmente, desde el punto de vista funcional, el robo del flujo portal puede generar dos problemas: 1) mayor insuficiencia hepática y 2) encefalopatía. Las derivaciones quirúrgicas actúan disminuyendo la presión portal desviando su flujo. Sin embargo muchos pacientes cirróticos no tienen flujo hepatópeto (a través del hígado), lo han invertido, por lo tanto no se ven afectados por la reducción del flujo. En otros casos, como en el cavernoma portal la gran mayoría del flujo esplácnico es derivado fuera del hígado. Estos pacientes pueden ser candidatos a derivaciones llamadas centrales que disminuyen globalmente el flujo esplácnico sin sufrir las consecuencias por el robo de la circulación portal hepática.

Estas dos instancias (inversión o ausencia de flujo portal) son las que el cirujano debe considerar como indicaciones para aquellas derivaciones centrales. También se deberá tener en cuenta la función hepática, ya que la inversión del flujo portal en un paciente cirrótico puede ser indicio de severo deterioro de la síntesis hepática.

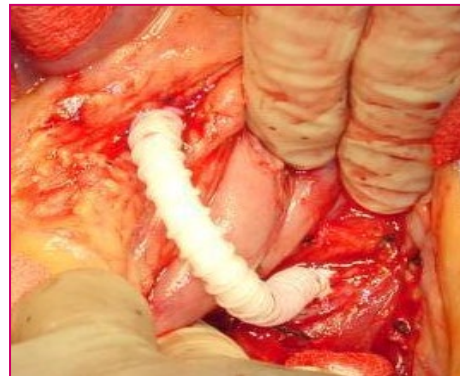
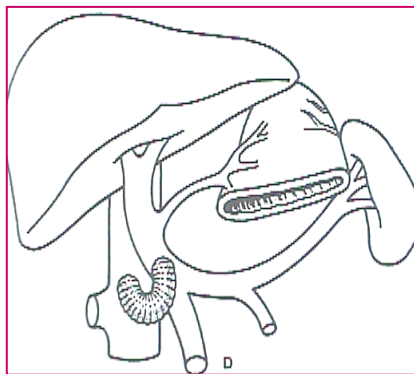
Existe un grupo de procedimientos denominados «selectivos o calibrados» cuyo fin es disminuir la presión portal pero manteniendo el flujo hepatópeto; de esta manera se cumplen los dos objetivos, que son reducir la incidencia de sangrado y encefalopatía. El ejemplo de *shunt* selectivo es el esplenorenal distal, conocido como *shunt* de Warren (ver esquema N). Es condición para esta cirugía que toda la circulación portal esté permeable y que la dirección del flujo sea hepatópeto. El *shunt* «calibrado» se confecciona interponiendo entre la circulación portal y la vena cava inferior una prótesis de menor calibre (6-8 mm) permitiendo un robo parcial del flujo portal pero disminuyendo su presión.

Resumiendo:

- **Derivaciones centrales:** ideales para tratar el sangrado variceal (5 % de recidiva), pero también la ascitis. Mayor incidencia de encefalopatía (20 a 30 %). Técnicamente menos demandante que el *shunt* de Warren.

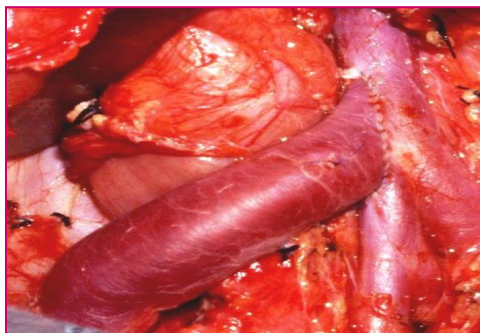
- **Derivaciones selectivas (Warren) o calibradas:** menor incidencia de encefalopatía (10 %). Contraindicadas en presencia de ascitis. El *shunt* de Warren es técnicamente más demandante y suele «centralizarse» con el tiempo.

La mortalidad perioperatoria de cirugías electivas (profilaxis secundaria) es semejante entre las derivaciones centrales y selectivas (2-12 %). La supervivencia dentro de los primeros 5 años es superior en los pacientes Child A (96 %), que en los Child B (66,4 %) y Child C (25 %). En pacientes con sangrado variceal agudo de alto riesgo (grupos B y C de Child), la mortalidad perioperatoria oscila entre el 20 y el 55 %, siendo la causa de muerte el deterioro hepático progresivo.

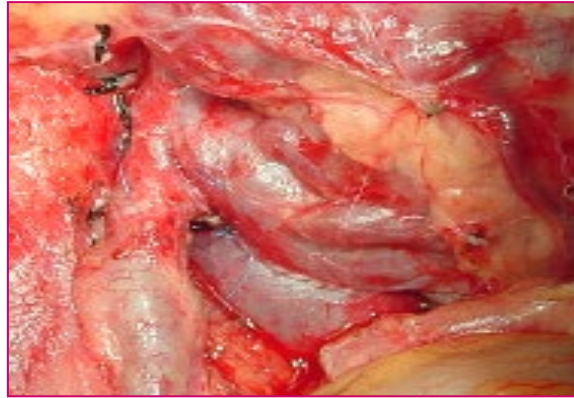


SHUNT MESOCAVA CON PRÓTESIS ANILLADA DE GORE-TEX DE 8 MM

## Shunts o derivaciones centrales



SHUNT MESOCAVA CON VENA YUGULAR INTERNA



SHUNT ESPLENORRENAL CENTRAL (LATERO-LATERAL)

### Shunts o derivaciones selectivas: esplenorenal distal o shunt de Warren

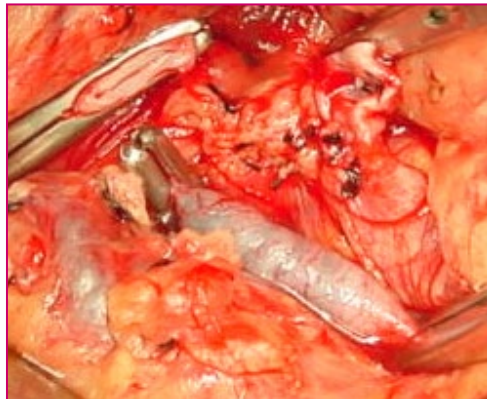
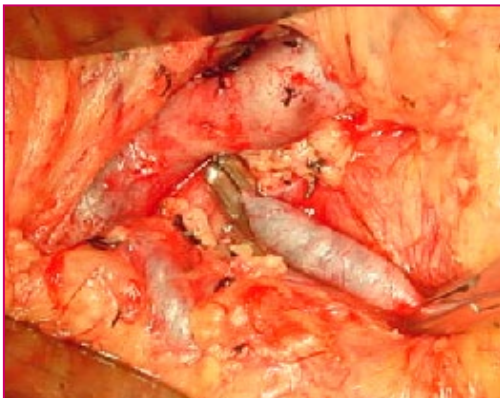
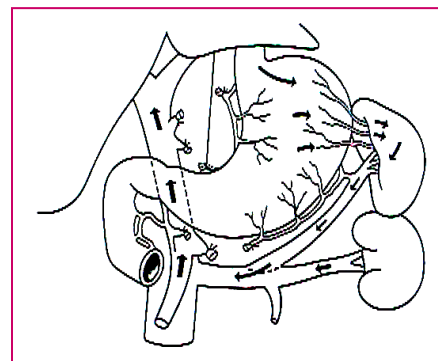
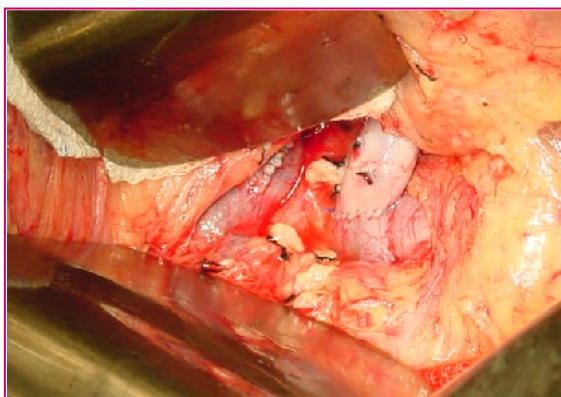


IMAGEN QUIRÚRGICA DEL SHUNT ESPLENORRENAL DISTAL



ESQUEMA DE SHUNT DE WARREN

### Comparación del shunt esplenorrenal distal con los shunt totales comunes

<i>SHUNT</i>	PACIENTES	MORTALIDAD %	ENCEFALOPATÍA %	HEMORRAGIA RECURRENTE %	TROMBOSIS <i>SHUNT</i> %	SOBREVIDA 5 AÑOS %
Portocava	938	14	43	16	2-7	38
Esplenorrenal central	487	11	20	20	18	59
Mesocava	486	12	28	19	18	43
Esplenorrenal distal	754	7	15	13	10	67

### Budd-Chiari y shunts

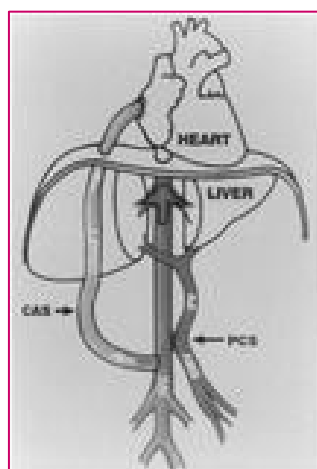
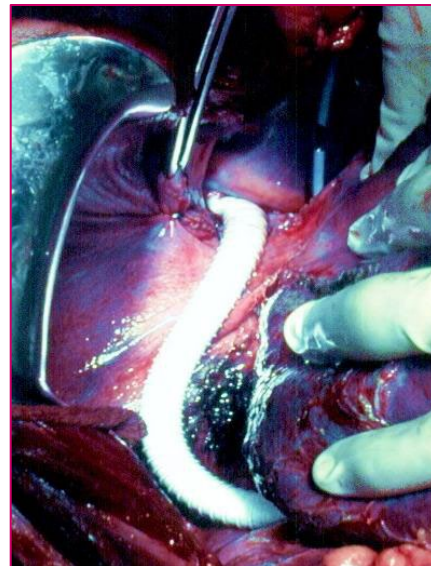
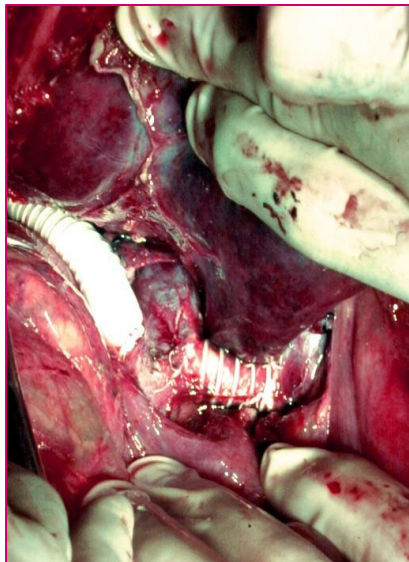
El objetivo principal del tratamiento quirúrgico del síndrome de Budd-Chiari es lograr el alivio de la congestión hepática y la hipertensión portal. Ello se logra en forma efectiva mediante la derivación del sistema portal hacia la circulación general. La descompresión debe realizarse antes de que sobrevenga la insuficiencia hepática aguda o crónica (cirrosis).

Las opciones quirúrgicas son:

- *Shunt* o derivación portocava latero lateral
- *Shunt* o derivación mesoatrial
- *Shunt* o derivación portocava y cavoatrial

Para decidir qué tratamiento efectuar se debe estudiar la permeabilidad de las venas suprahepáticas, ya que en algunas oportunidades una de ellas puede estar todavía permeable. En tal caso hoy se puede intentar dilatarla y colocar un *stent* o TIPS. También es necesario evaluar, mediante cateterismo, la permeabilidad de la vena cava inferior y posible trombosis o estenosis causada por enfermedad trombotica, membrana o hiperplasia del segmento I (caudado), único segmento con drenaje venoso independiente. Es frecuente la presencia de un gradiente alto entre la vena cava inferior infrahepática y la aurícula derecha. En caso de no existir gradiente porto-cava de por lo menos 5

mmHg, la derivación portocava no sirve y se deberá efectuar una derivación mesentérico atrial. Esta derivación suele tener alta incidencia de trombosis o fracaso. Recientemente se ha propuesto una combinación de derivaciones que resuelve este problema. Marshall Orloff propone un *shunt* portocava más otro *shunt* cavo atrial. Este último, considerado transitorio, genera gradiente portocava y permite la descompresión hepática. Con el tiempo, la reducción de tamaño del segmento I facilita el drenaje de la vena cava que reemplaza la función del *shunt* cavoatrial (el más largo y más trombogénico). Finalmente la descongestión del hígado es hecha a través de venas «propias» con mejor permeabilidad a largo plazo.

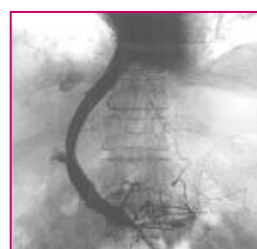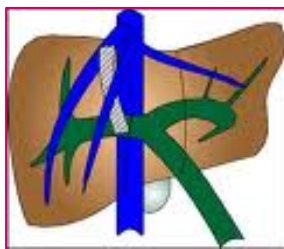


## TIPS (Shunt porto sistémico intrahepático transyugular)

### Técnica

El TIPS consiste en la creación de una comunicación entre el sistema portal y la circulación venosa sistémica (habitualmente, una de las venas suprahepáticas) a través del parénquima hepático y utilizando solamente técnicas percutáneas de acceso vascular (preferentemente la vía yugular). El TIPS se asemeja en su función a los *shunts* quirúrgicos pero su colocación se efectúa en una sala de hemodinamia y es de menor riesgo.

Comienza con la cateterización de una vena central, habitualmente la vena yugular interna derecha, y la colocación de un introductor vascular. Posteriormente, a través de la vena suprahepática más adecuada, y por medio de un set de punción transvenosa, se pasa a través del parénquima hepático hasta alcanzar la rama portal previamente seleccionada. Una vez cateterizada la vena porta y tras la medición de presiones y determinación de gradientes, se procede a dilatar el tracto parenquimatoso, así como las paredes vasculares mediante un balón de angioplastia de longitud y calibre variables (entre 4-8 cm de longitud y 8-10 mm de diámetro). Finalmente se coloca una prótesis metálica con diámetros entre 8 y 12 mm, la cual constituye un soporte mecánico que evita que se colapse la comunicación porto sistémica a través del parénquima hepático. Si el gradiente de presión portal es de 12 mmHg o mayor se puede dilatar hasta 10 mm el diámetro de la prótesis. En la misma sesión también se identifican grandes colaterales venosas y se obstruyen mediante *coils* o adhesivos titulares.



### *Indicaciones*

- Hemorragia por várices esofagogástricas que no ha cesado con tratamiento médico y endoscópico (sangrado variceal agudo).
- Pacientes en los que ha fracasado el tratamiento médico y endoscópico, para prevenir la recidiva hemorrágica (profilaxis secundaria).
- Ascitis refractaria o recidivante.

Otras indicaciones son el síndrome de Budd-Chiari, el hidrotórax hepático, el síndrome hepatorenal y el síndrome hepatopulmonar.

### *Contraindicaciones*

#### *Absolutas*

1. Insuficiencia cardíaca
2. Hígado poliquístico
3. Insuficiencia hepática severa
4. Hipertensión pulmonar

#### *Relativas*

1. Septicemia
2. Encefalopatía severa
3. Trombosis de la vena porta

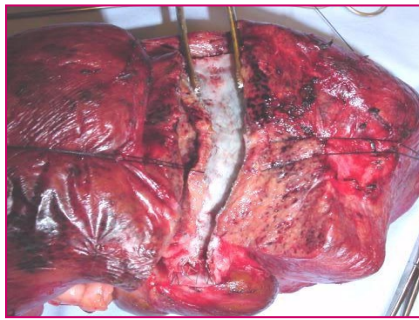
### *Ventajas e inconvenientes*

La ventaja principal del TIPS es su capacidad de establecer una derivación porto sistémica terapéutica con escasa agresión para el paciente. Este hecho posibilita el tratamiento de las complicaciones de la hipertensión portal en pacientes cirróticos en fase avanzada de la enfermedad y en el curso de hemorragias activas, circunstancias en las cuales la cirugía derivativa tiene una elevada morbimortalidad.

Como las derivaciones quirúrgicas centrales, el TIPS puede provocar encefalopatía y deterioro de la función hepática.

Otras complicaciones descritas son hemoperitoneo, fístula biliar, hemobilia, rotura y fallo cardíaco, lesiones vasculares, infecciones, hipertensión pulmonar, etc.

El problema más importante del TIPS es su permeabilidad a largo plazo. Se describe hasta un 50 % de trombosis al año. Estas estenosis o trombosis obligan a un estrecho seguimiento ecográfico, angiográfico y hemodinámico para detectarlas y tratarlas correctamente. Su rol en el tratamiento de la hipertensión portal sigue siendo en la urgencia y como «puente» para procedimientos más definitivos como ser el trasplante hepático. Las derivaciones quirúrgicas son ideales para pacientes con buena síntesis hepática (Child A) y han demostrado mejor supervivencia que el TIPS.



HÍGADO EXPLANTADO CON EL STENT EN SU INTERIOR

## Bibliografía recomendada

BOYER TD. Transjugular intrahepatic portosystemic shunt: current status. *Gastroenterol.* 2003;124(6):1700-1710. doi:10.1016/s0016-5085(03)00377-9

FRANCHIS R de. Evolving consensus in portal hypertension. Report of the Baveno IV consensus workshop on methodology of diagnosis and therapy in portal hypertension. *J Hepatol.* 2005;43(1):167-176. doi:10.1016/j.jhep.2005.05.009

GARDNER W, SMITH. Hipertensión Portal. *Cirugía del aparato digestivo III.* Zuidema.

MORENO GONZÁLEZ E, ARIAS DIAZ J, GARCIA GARCIA I, et al. Thirteen years experience with distal spleno-renal shunt as surgical treatment of bleeding esophageal varices. *Dis Esoph.* 1988;1(1):51-63. doi:10.1093/dote/1.1.51



ORLOFF MJ, ORLOFF S. Bleeding esophagogastric varices from extrahepatic portal hypertension: 40 years experience with portal-systemic shunt. American College of Surgeon 87th Clinical Congress, New Orleans, LA; 2001.

ORLOFF MJ. Treatment of bleeding from portal hypertensive gastropathy by portocava shunt. Department of Surgery, University of California, San Diego Medical Center.

SCHWARTZ MD. Hipertensión Portal. *Principios de Cirugía*. Tomo II. 7ª edición. Editorial McHill-Interamericana; 1999; pp. 1508-1529.

# Trauma hepático

**DR. JORGE RAÚL DEFELITTO**

El tratamiento del trauma hepático ha pasado por diferentes etapas desde la intervención quirúrgica apresurada y con un paciente con hígado de shock, en los que las cirugías de resección tenían un alta mortalidad, pasando por la ligadura de la arteria hepática y el tratamiento no quirúrgico cuando no hay descompensación hemodinámica ni lesiones viscerales asociadas, a la cirugía videoendoscópica y las embolizaciones arteriales.

Para cada situación la elección del tratamiento depende del tipo de trauma, de la complejidad hospitalaria y de la experiencia del equipo quirúrgico.

Las lesiones graves presentan una mortalidad global del 11% y una morbilidad del 22%.

La morbimortalidad está asociada a las lesiones en otros órganos, la hemorragia severa y las complicaciones sépticas.

Los avances en la reanimación y los cuidados en UTI han contribuido a disminuir la mortalidad.

En la mayoría de los casos el mecanismo de la lesión se debe a accidentes de tránsito o a contusiones con alta energía.

Las lesiones cerradas se producen por desaceleración o por compresión directa. Las primeras se manifiestan en los lugares de unión del hígado con el diafragma y entre los segmentos hepáticos anteriores y posteriores del lóbulo hepático derecho. En ocasiones lesionan el componente cavo-suprahepático derecho con grave hemorragia.

Las segundas se presentan con mayor frecuencia en la porción central del hígado o a nivel de las cisuras hepáticas.

El traumatismo cerrado puede producir una lesión parenquimatosa permaneciendo la cápsula de Glisson intacta, resultando en un hematoma subcapsular o intraparenquimatoso.

En los traumatismos abiertos depende de la energía cinética de los proyectiles (cuando se trata de armas de fuego). Provocan fragmentación del parénquima hepático, con laceración vascular y hemorragia intraperitoneal masiva. Si son por arma blanca dan hemorragias sin gran desvitalización del parénquima.

Los distintos tipos de lesiones están descritas en la clasificación de Moore: Clasificación de las lesiones hepáticas según la American Association for the Surgery of Trauma (AAST).

<b>CLASIFICACIÓN DE MOORE</b>			
CLASE	HEMATOMA	FRACTURA	LESIÓN VENOSA
I	Subcapsular < 10%	Capsular-No hemorrágica	
II	Subcapsular 10-50% Profundidad < 2 cm	Capsular hemorrágica Parén.<10cm.-Prof.1-3 cm.	
III	Subcapsular + 50% superficie Profundidad > 2 cm.	Parénquima > 3 cm. Profundidad	
IV	Hemorragia Intrahepática	Parénquima 25-50% del Lóbulo	
V	-----	Parénquima > 50% del Lóbulo o Bilobular	Cavo-Suprahep.
VI	AVULSIÓN	HEPÁTICA	

CLASIFICACIÓN DE MOORE<sup>[8,3]</sup>

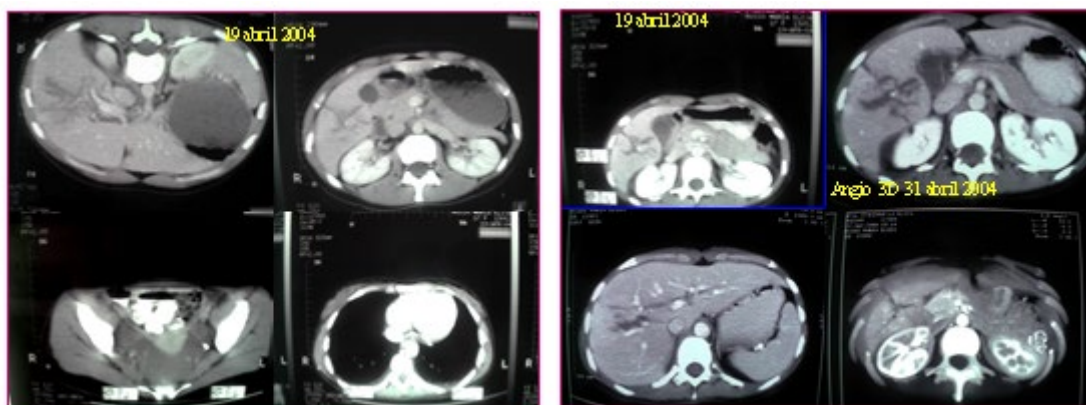En primer lugar, la decisión del tratamiento no operatorio debe cumplir las siguientes condiciones relativas:

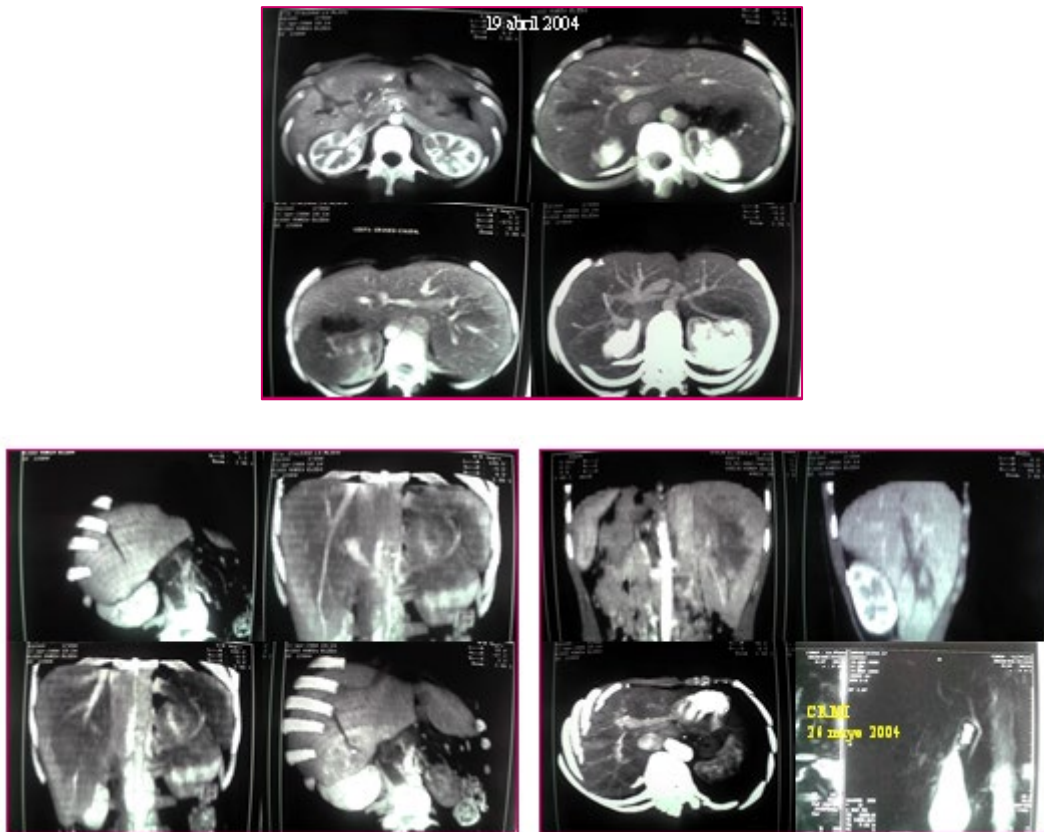
- Edad: menor de 55 años
- Paciente consciente

- Trauma localizado exclusivamente al flanco
- Estabilidad hemodinámica
- Transfusión menor de 4 U de sangre
- Rápido retorno del tránsito intestinal
- Rápida resolución de lesiones en TAC
- Hospital en condiciones de ECO, TAC, angiografía y embolización arterial
- Hemoperitoneo menor de 500 ml
- La presencia de líquido con 25 HU (unidades Hounsfield) en la TAC indica sangre fresca y de 60 HU indica hematoma

El paciente debe ser seguido en UTI, con descompresión gástrica, hematocrito cada 6 horas el primer día, repetir TAC al tercer y séptimo día, internación 10 días.

Continuará con control clínico semanal el primer mes, sin actividad física cuatro meses y repetir TAC al mes y medio y a los tres meses de desaparición de la lesión.





Este caso fue una paciente joven que sufrió un accidente de carretera, que le produjo una fractura hepática, recibió tratamiento no operatorio, ya que permaneció compensada hemodinámicamente y seguida clínicamente y con imágenes en UTI. Fue dada de alta en la tercera semana por si se producía una hemorragia secundaria que necesitara una intervención quirúrgica.

En las imágenes se observa la fractura hepática y el hematoma pelviano. Con la angiografía 3D se constata que no hay lesión de grandes vasos y con la colangiografía magnética se descarta la lesión biliar intrahepática.

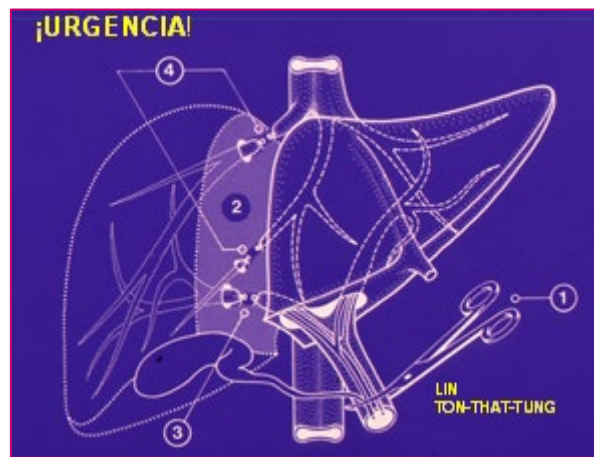

**¡LA DECISIÓN QUIRÚRGICA!  
SE TOMA POR UNA  
“DEGRADACIÓN DEL CUADRO CLÍNICO”  
Y NO SOLAMENTE POR LAS IMÁGENES !**

### **TRATAMIENTO NO OPERATORIO**

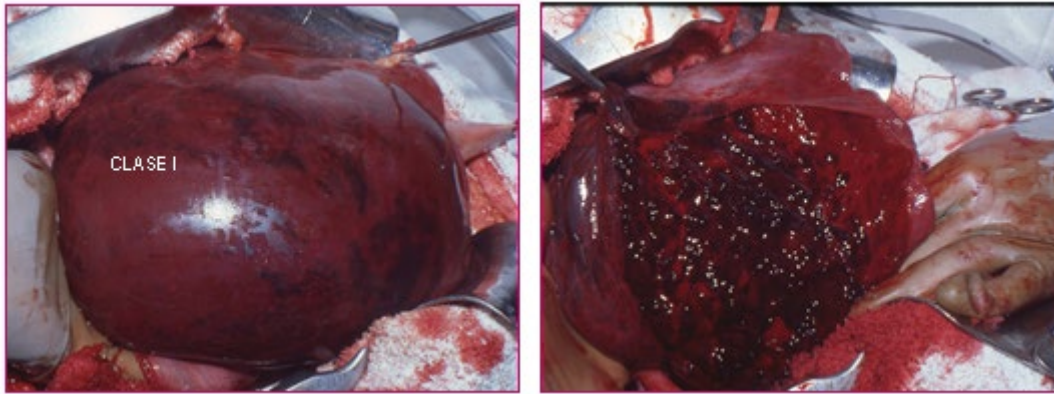
- Hemodinamicamente estable o rápidamente estabilizado
- Ausencia de duda sobre una lesión abdominal
- Paciente conciente para que examen tenga valor
- Posibilidad de hospitalización en reanimación (UTI)
- Fácil acceso a ECO y TAC
- Posibilidad de en todo momento: arteriografía o embolización arterial

### **TRATAMIENTO QUIRÚRGICO**

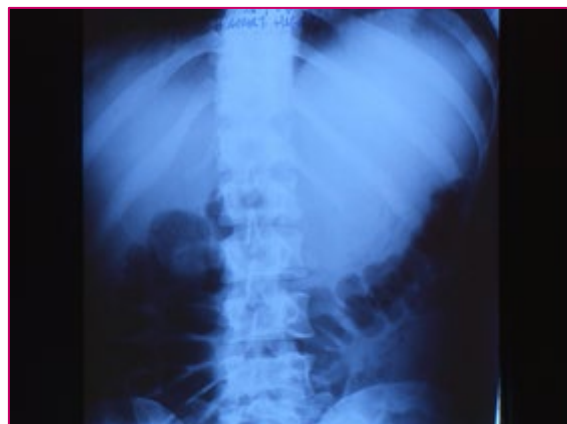- Incisiones suficientemente amplias y liberación hígado
- Clampeo intermitente de pedículo (10' cerrado 5' abierto)
- Hemostasia directa, puntos selectivos (No “colchonero”, hematoma y necrosis)
- Si hepatectomía necesaria (No anatómica, económica)
- Si grave estado: “control de daño” - Taponamiento



- a. La placa radiográfica permite CIO, tórax y angio.
- b. Técnica más adecuada en urgencia permite, si detiene la hemorragia, diagnosticar lesión del pedículo portal y clampeo intermitente Si no cesa: lesión suprahepáticas o vena cava retro hepática. Bajando la presión positiva del respirador, disminuye la presión cava y la hemorragia, lo que confirma la lesión y facilita su resolución.



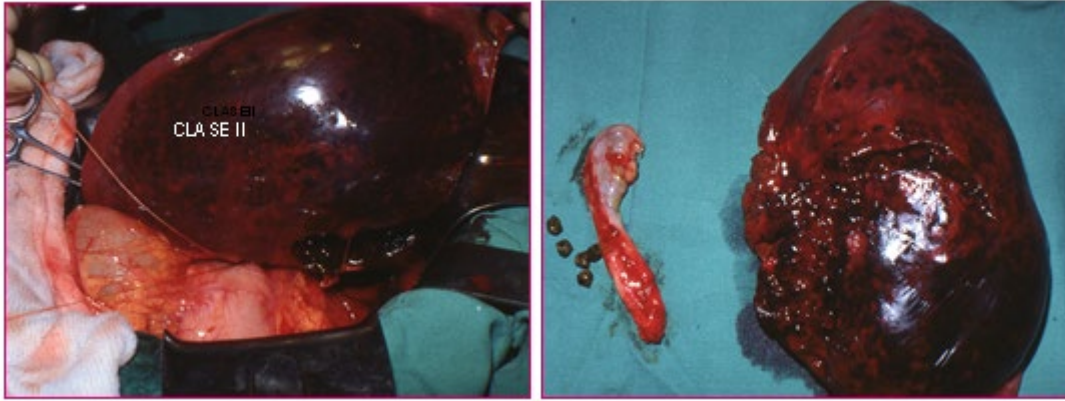
Esta paciente de clase I, recibió una patada en hipocondrio derecho y se presentó con un cuadro de hemorragia interna con punción abdominal negativa al igual que el lavado peritoneal. La hemorragia estaba contenida en un hematoma subcapsular del hígado. Se abrió la cápsula de Glisson y se evacuó el hematoma. Hemostasia con bipolar.



El caso siguiente con igual traumatismo con una placa de abdomen simple se observa la ocupación del lado izquierdo con desaparición de la cámara gástrica.

En esta oportunidad la punción abdominal fue positiva, ya que se trataba de un trauma clase II: hematoma subcapsular del hígado roto.

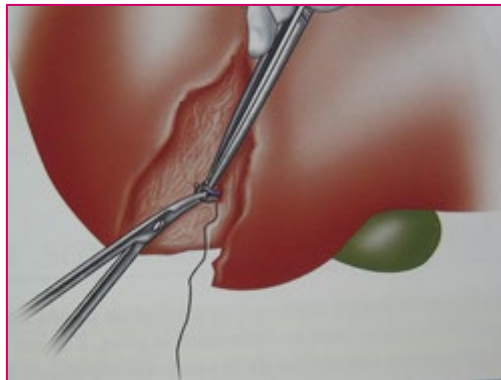




Se realizó segmentectomía II-III y colecistectomía por litiasis vesicular.

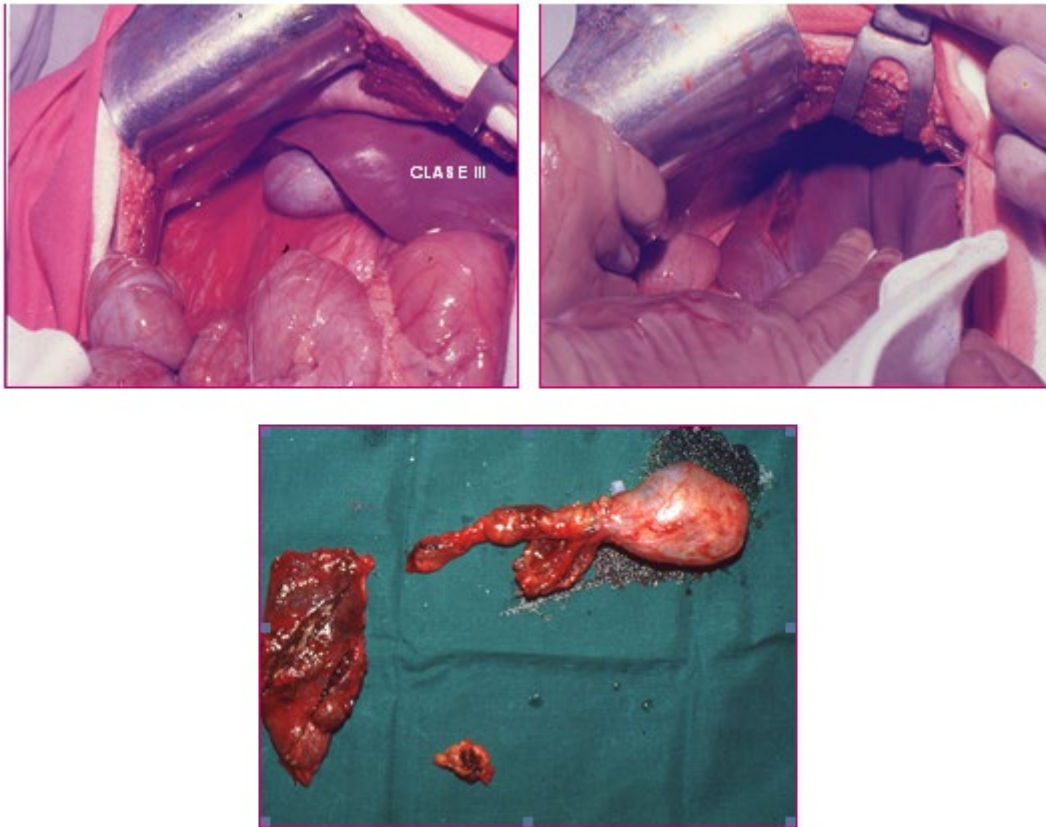
A continuación presentamos dos casos de clase III con fractura del parénquima.

El primero, con herida lineal, se abrió y suturó en forma aislada el vaso sangrante.

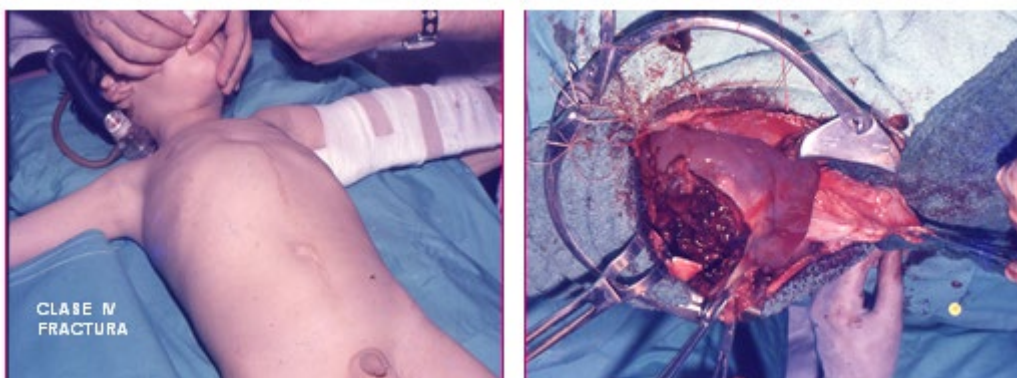


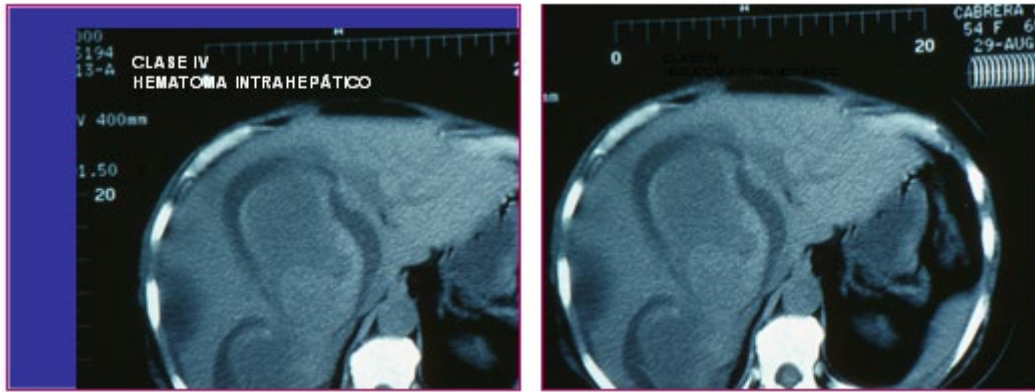
Tomado de CASTAING, ADAM Y AZOULAY<sup>[3]</sup>

El segundo, al caerse de un tractor, presentó lipotimia. En la evolución, bultoma en región inguinal derecha, duro, inamovible (hematoma), al cerrar el orificio inguinal interno, se observa sangre en cavidad abdominal. Laparotomía exploradora detecta fractura de segmentos II-III que se resecan junto con cordón y testículo isquémico.

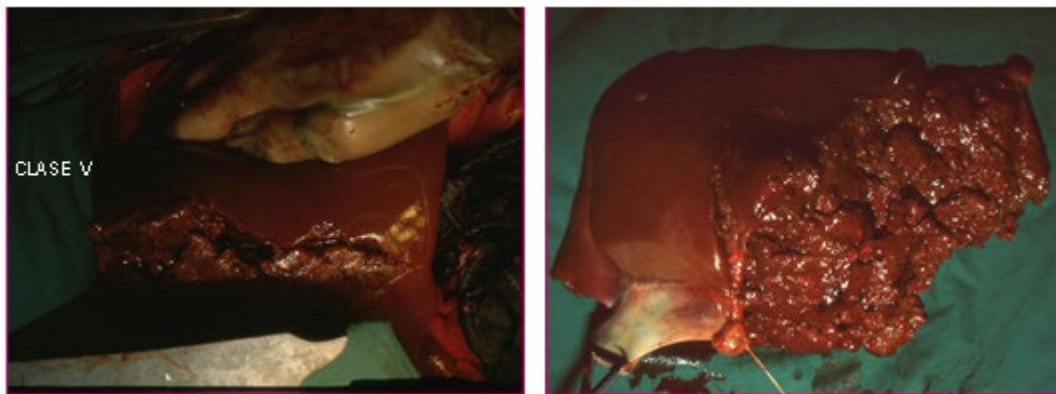


Los traumas de clase IV son por fractura de 25-50 % de un lóbulo, como el niño que al caer de una escalera se fracturó el hígado en una metástasis del hígado derecho. También en esta clasificación están los hematomas intrahepáticos.

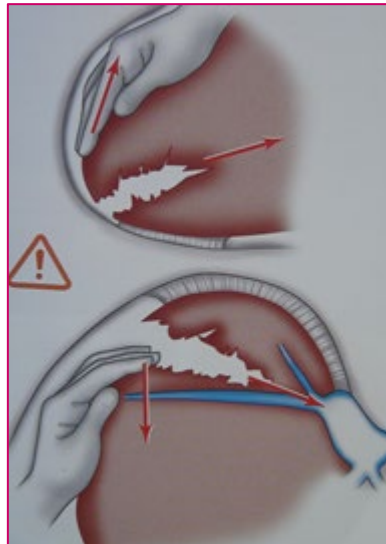




Las fracturas de más del 50 % se agrupan en la clasificación de clase V.

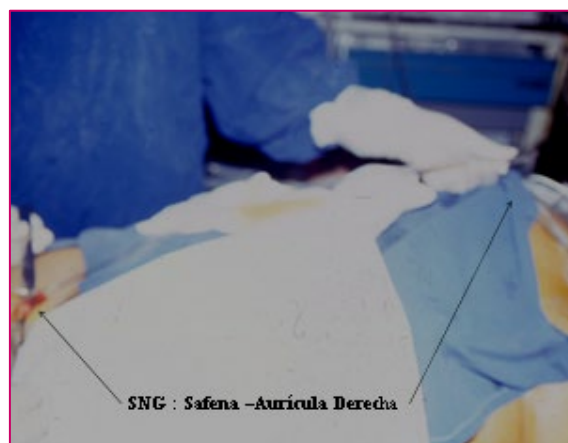

Este paciente llegó exanguinado al hospital y se realizó reanimación en quirófano y antes de realizar la laparotomía se colocó, por cayado safena interna ante la posibilidad en caso V de lesión vascular cavo-suprahepática, una sonda nasogástrica hasta la aurícula derecha, ya que consideramos bastante complejos en urgencia los *by pass* endocava. Abierto el peritoneo se debe comprimir con ambas manos el hígado y no realizar ninguna maniobra hasta que el paciente se establezca hemodinámicamente.

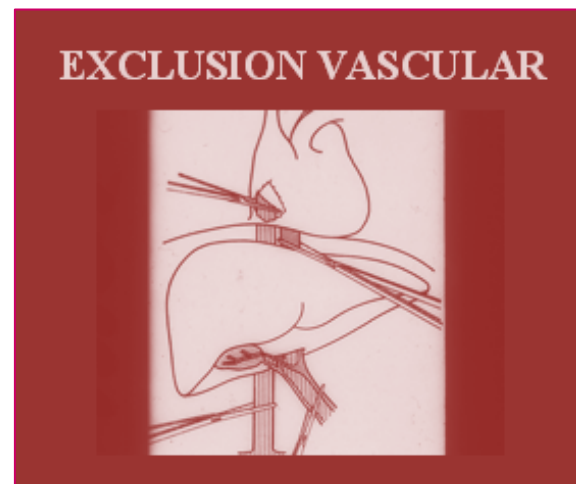
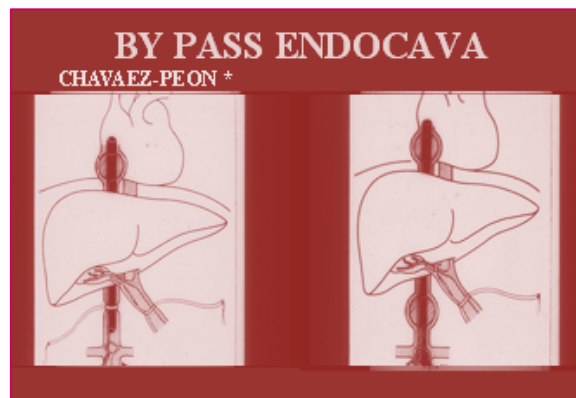
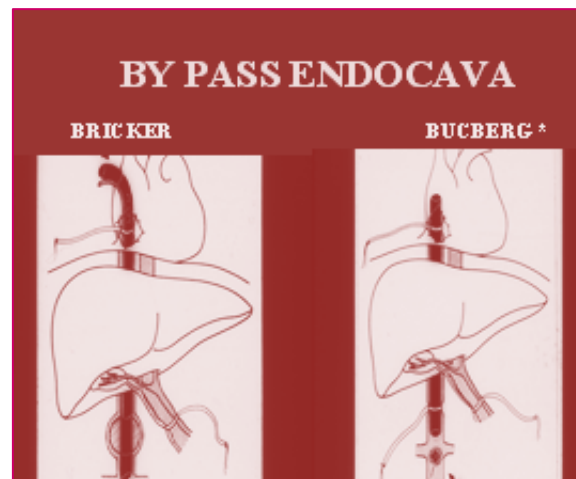


Tomado de CASTAING, ADAM Y AZOULAY<sup>[3]</sup>

En heridas posteriores del hígado derecho, la movilización hepática puede agravar la lesión si se realiza sin comprimirla, con riesgo de agravar las lesiones de la vena suprahepática derecha.<sup>[3]</sup>

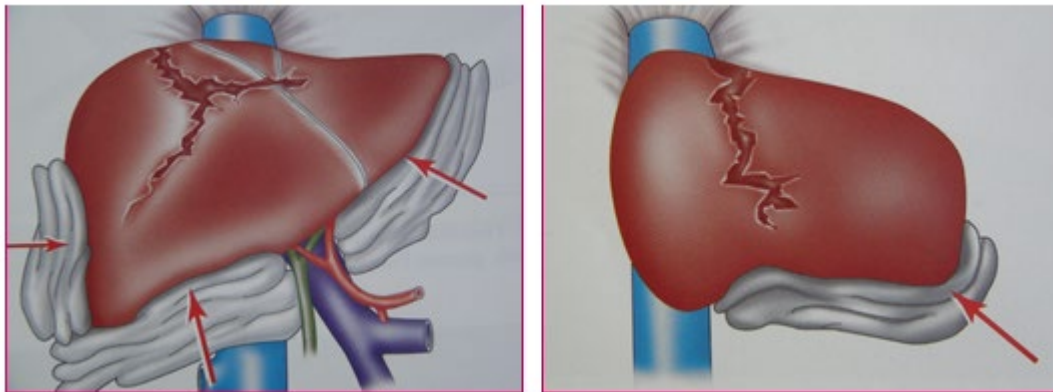


EMPLEADO EN EL CASO DESCRIPTO



Finalmente, ante la gravedad del cuadro y la imposibilidad de controlar la hemorragia, si hay lesiones extra-abdominales, no se puede cerrar la pared abdominal por edema visceral, además lesiones venosas mayores inaccesibles, se debe recurrir al «control del daño»: la restauración de la anatomía normal es diferida para limitar la progresión de la coagulopatía y reoperarlo dentro de las 24 horas siguientes.<sup>[13]</sup>

En una primera fase se recurre al taponamiento para cohibir hemorragias y sangrado por coagulopatía, sólo tratar lesiones en las que pelagra la vida, acorta el tiempo operatorio y en general el abdomen se cierra abierto y contenido para facilitar la tercera etapa de reintervención y tratamiento.



Tomado de CASTAING, ADAM Y AZOULAY<sup>[3]</sup>

### *Técnica del taponamiento*

No sobre la herida sino comprimiendo el hígado entre la pared torácica, el diafragma y el retroperitoneo.

## TAPONAMIENTO

### FASE I

- Periférico: cara inferior hígado derecho e izquierdo
- Empujar hacia arriba y atrás

### FASE II

- Reanimación: acidosis, hipotermia, hipocoagulabilidad
- TAC

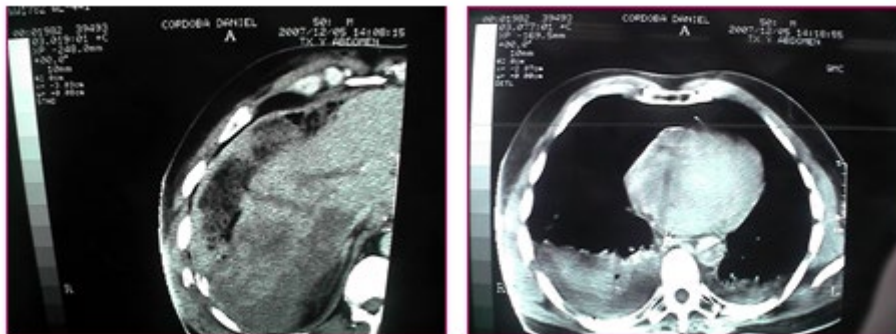
### FASE III

- Reintervención: Embolización o cirugía
- Rápida si sigue sangrando (+1 Tr.x hr. no estabiliza)

Todas las soluciones intravenosas se deben calentar a 37-40 °C por aparatos para calentamiento, pues la hipotermia es grave en pacientes traumatizados.

Además, resolver los problemas hemodinámicos (plasma fresco congelado, sedimento globular), acidosis (bicarbonato) y de la hemostasia (plaquetas, epsilon-amino-caproico).

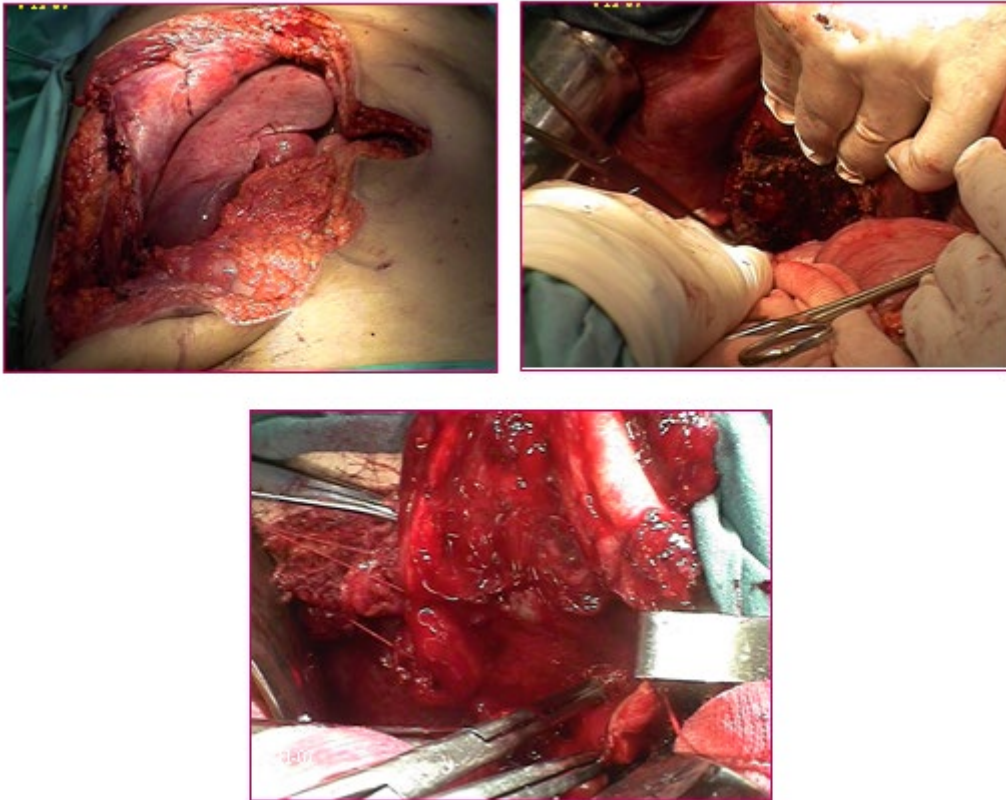
El primer caso es un paciente que en accidente de carretera sufre un trauma hepático y es intervenido de urgencia; no pueden cohibir la hemorragia y deciden un taponamiento.



Es derivado a nuestro centro y después de una reanimación intensiva es reoperado a las 24 horas posteriores al taponamiento.

Vemos que la incisión vertical no ha sido suficiente y probablemente al mover el hígado se ha aumentado la lesión.

Es importante antes de cualquier movilización hacer una amplia incisión, que permita movilizar el hígado derecho teniendo comprimida la lesión hepática para evitar su desgarro y a continuación hacer un balance de lesión y suturar los vasos y conductos biliares en forma aislada y sin puntos transfixiantes.

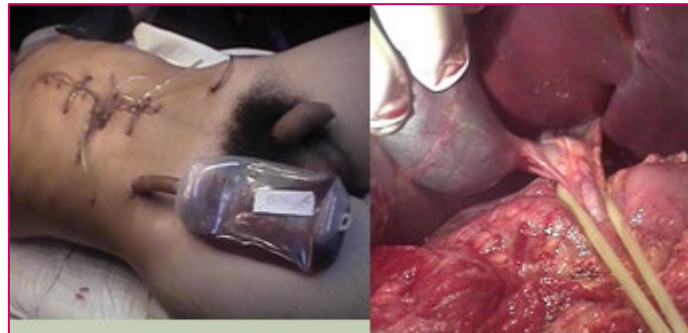


Se observa la ampliación de la herida abdominal, la movilización del hígado y la sutura de los vasos, luego de resear el S VII.

El paciente presentó una fistula biliar y se colocó un drenaje percutáneo de vía biliar. Ante la producción de un absceso subfrénico, que se drenó quirúrgicamente, se realizó papilotomía endoscópica y colocación de una endoprótesis que terminó con la fístula. El paciente fue dado de alta curado luego de 4 meses de internación.

El siguiente caso es similar ya que tenía una incisión insuficiente, hemorragia no controlada e inestabilidad hemodinámica.

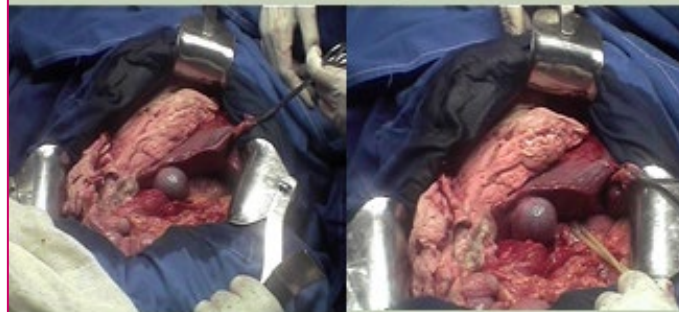



Incisión insuficiente  
Hemorragia no controlada con  
taponamiento

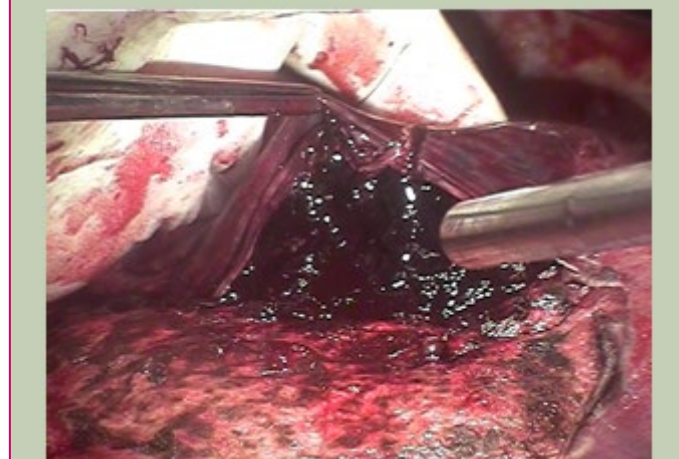
Maniobra de H.Prigle

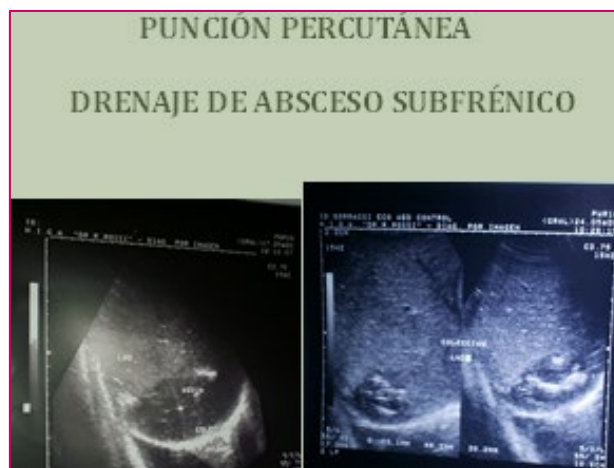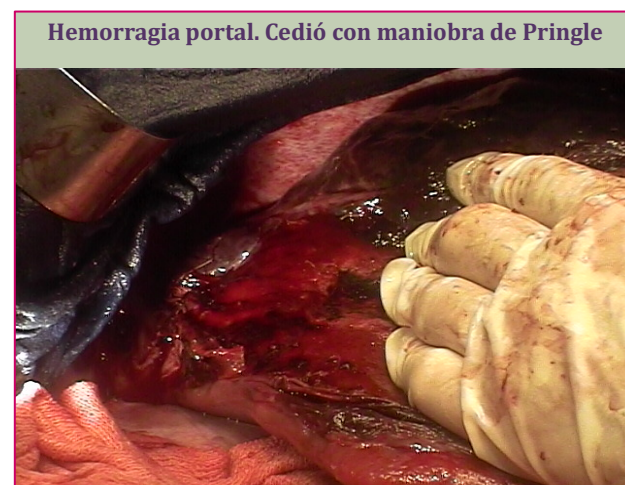
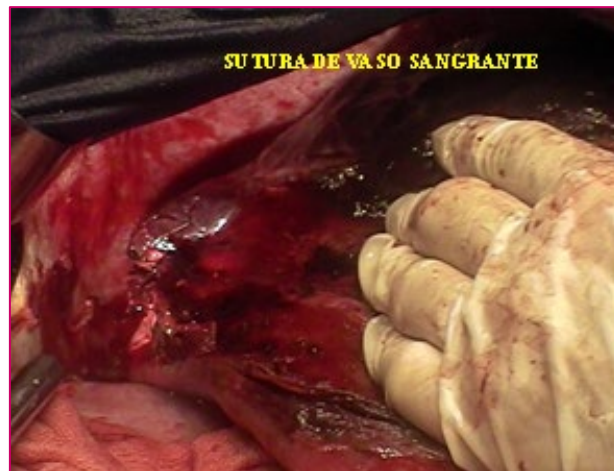### TAPONAJE



Taponaje mal colocado en cara superior, en de hacerlo en cara inferior derecha e izquierda y comprimiendo lugar hacia arriba

### HEMATOMA SUBCAPSULAR

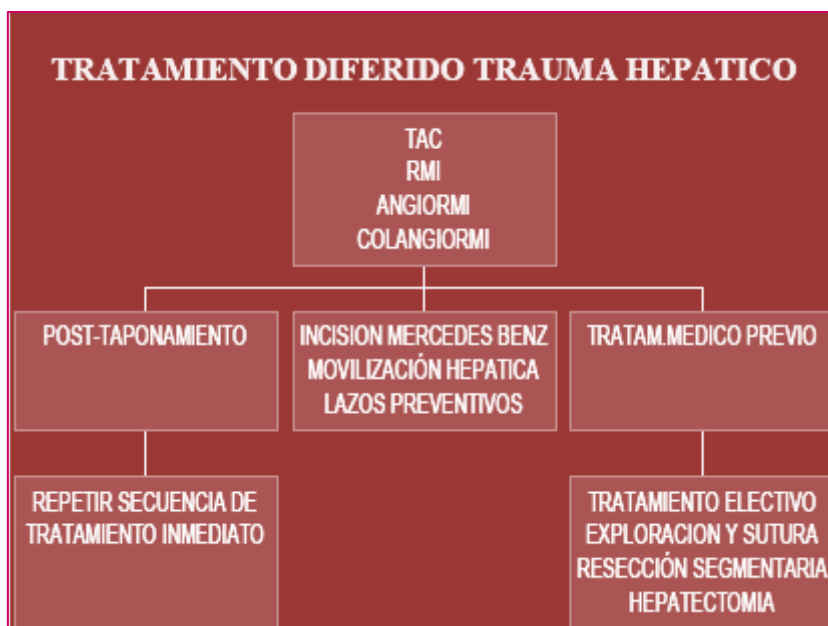
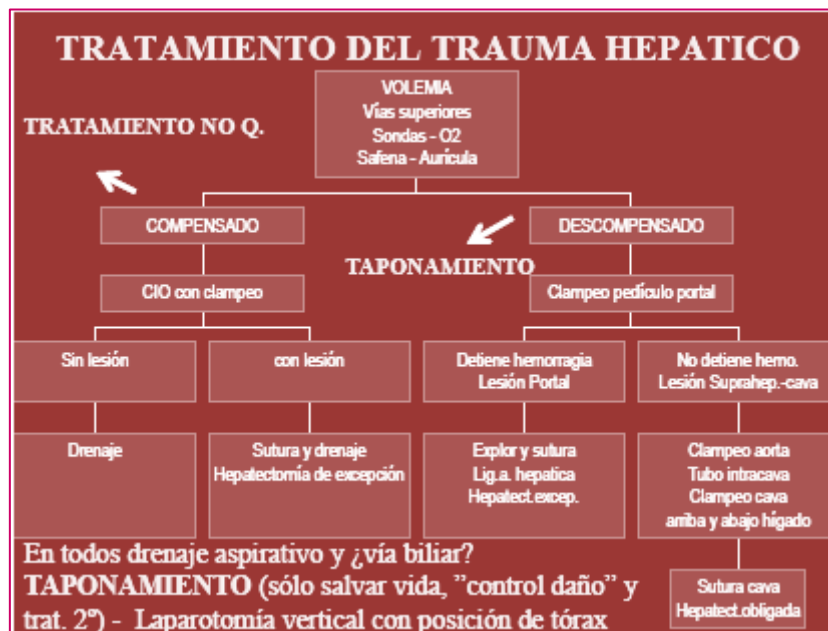


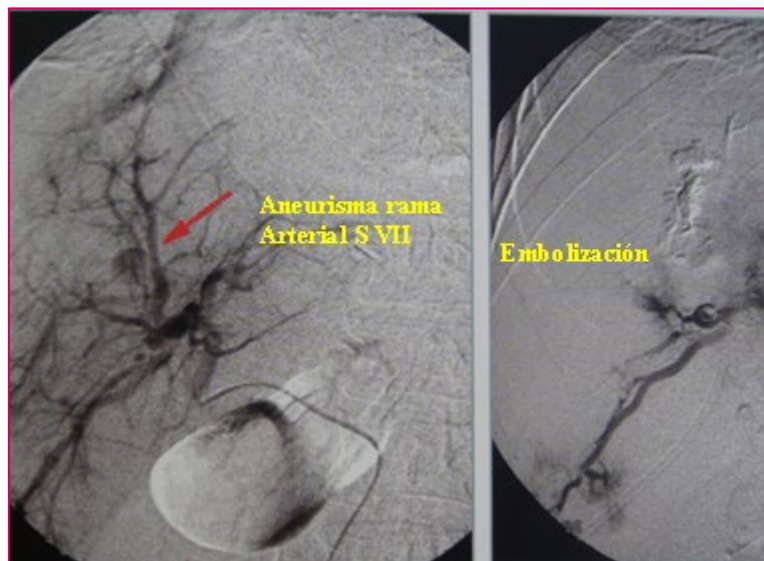
El cuadro de hemorragia fue controlado, pero en la evolución posterior desarrolló un absceso subfrénico que curó definitivamente con ATB y drenaje percutáneo.

Cuando no se identifica el punto sangrante o el taponamiento no es efectivo, en una hemorragia de origen arterial, se puede realizar la ligadura selectiva de la arteria hepática. Esta ligadura debe realizarse en la arteria hepática común para permitir una eventual circulación colateral a través de la arteria gastroduodenal.

A modo de síntesis, presentamos dos algoritmos de tratamiento.



En casos determinados se puede recurrir a la embolización arterial.



Tomado de CASTAING, ADAM Y AZOULAY<sup>[3]</sup>

También a la cirugía video-laparoscópica diagnóstica, que representa una modalidad rápida y efectiva para excluir lesiones, disminuyendo efectivamente la tasa de laparotomías no terapéuticas en pacientes que sufren lesiones penetrantes. La utilizaron siempre con pacientes hemodinámicamente estables. Su rol es menos claro en lesiones cerradas.<sup>[12]</sup>

## CIRUGÍA VIDEOLAPAROSCÓPICA EN TRAUMATISMOS PENETRANTES

### OBJETIVOS

- Evaluar (estrategia de acuerdo a entrada)
- Reducir necesidad de laparotomía
- Eficiencia terapéutica

## CONCLUSIONES

- Segura y 100 % diagnóstica
- Evita laparotomía en 73% (55 casos)
- Terapéutica laparoscópica 22.6% (17 casos)

### NORMATIZAR EXPLORACIÓN

Comenzar inframesocólico (todo delgado)

Ver retrocavidad y retroperitoneo

Explorar diafragma

Para realizar esta técnica es necesario una correcta selección de los pacientes en un centro hospitalario con equipamiento adecuado y experiencia del cirujano.

En todo tipo de tratamiento, recordar solucionar las lesiones asociadas, sobre todo suturar las perforaciones intestinales para evitar la contaminación y peritonitis.

El abdomen debe ser drenado para prevenir colecciones biliares.

### Complicaciones postoperatorias

El resangrado y la hemobilia pueden solucionarse con embolización selectiva por angiografía.

Las colecciones infectadas, abscesos y fugas biliares pueden ser drenadas por vía percutánea.

Las fístulas biliares se pueden detectar con colangiografía magnética o por CPRE. Esta última con una papilotomía y colocación de un *stent* durante dos meses, generalmente soluciona la fuga biliar.

## COMPLICACIONES

**FÍSTULA BILIAR:** drenaje percutáneo

**ABSCESO SUBFRÈNICO:** dren quirúrgico

**CIERRE DE FÍSTULA:** Papilotomía  
Endoscópica y colocación de Endoprótesis

**ALTA DE INTERNACIÓN:** 4 meses

## MORTALIDAD

### HEMORRAGIA NO CONTROLADA

- Lesión de grandes vasos, no o mal suturados
- Coagulopatía: por asociación de hipotermia, acidosis e hipocoagulabilidad

### NUESTRA EXPERIENCIA

**TRAUMA HEPÁTICO n = 43 / 8 (18.60%)**

•Triseccionectomía derecha	9 / 2 (paro intraop.)
•Triseccionectomía derecha + II	1 / 1 (paro int. y post)
•Hemihepatectomía derecha	5 / 3 Shock-V.C- CID
•Hemihepatectomía izquierda	2 / 1 (lesión Valva)
•Seccionectomía posterior derecha	5 / 1 (Shock postop.)
•S. VII + sutura S. V	1
•S. IV 1 S. II 1	2
•S. III	2
•Hepatectomía no anatómica	1
•Sutura hepática	10 (1 her. bala S. VI)
•Destechado y hemostasia	1
•Taponaje	1 (gasa por recto)
•Ligadura arteria hepática	1
•NO OPERADOS	2

## Referencias bibliográficas

1. ASENSIO JA, ROJO E, PETRONE P, KARSIDAG T, PARDO M, DEMIRAY S, *et al.* Síndrome de exanguinación. Factores predictivos e indicativos para la institución de la cirugía de control de daños. *Cir Esp.* 2003;73:120-129.
2. ASENSIO JA, DEMETRIADES D, CHAHWAN S, GÓMEZ H, HANPETER D, VELMAHOS G, *et al.* Approach to Management of Complex Hepatic Injuries. *J Trauma.* 2000;48(1):66-69. doi:10.1097/00005373-200001000-00011
3. CASTAING D, ADAM R, AZOULAY D. *Chirurgie du foie et de l'hypertension portale.* Paris: Ed. Masson; 2006.
4. GAGE OCHSNER M. Factors of failure for nonoperative management of blunt liver and splenic injuries. *World J Surg.* 2001;25(11):1393-1396. doi:10.1007/s00268-001-0138-9
5. GAO JM, DU DY, ZHAO XJ, LIU JL, YANG J, ZHAO SH, *et al.* Liver trauma: Experience in 348 cases. *World J Surg.* 2003;27(6):703-708. doi:10.1007/s00268-003-6573-z
6. GRACIAS V, REILLY P, MCKENNEY M, VELMAHOS G. *Acute Care Surgery.* McGraw-Hill Companies; 2009, pp. 367-373.
7. MAULL KI. Current status of nonoperative management of liver injuries. *World J Surg.* 2001;25(11):1403-1404.
8. MOORE EE, COGBILL TH, JURKOVICH GJ, SHACKFORD SR, MALANGONI MA, CHAMPION HR. Organ Injury Scaling: spleen and liver (1994 revision). *J Trauma.* 1995;38:323-324. doi:10.1097/00005373-199503000-00001
9. TISMINEZKY G, CERASO D, y col. Traumatismos de abdomen. *Terapia intensiva (SATI)*, 4ª edición. Ed. Med. Panamericana; 2007.
10. VELMAHOS G, TOUTOUZAS K, RADIN L, CHAN L, DEMETRIADES D. Nonoperative treatment of blunt injury to solid abdominal organs. *Arch Surg.* 2003;138(8):844-851. doi:10.1001/archsurg.138.8.844
11. WILLIAM SCHWAB C. Selection of nonoperative management candidates. *World J Surg.* 2001;25(11):1389-1392. doi:10.1007/s00268-001-0137-x
12. JOHNSON JJ, GARWE T, *et al.* The use of laparoscopy in the diagnosis and treatment of blunt and penetrating abdominal injuries: 10-year experience at a level 1 trauma center. *Am J Surg.* 2013;205(3):317-321. doi:10.1016/j.amjsurg.2012.10.021
13. MOORE EE, BURCH JM, FRANCIOSE RJ, OFFNER PJ, BIFFL WL. Staged physiologic restoration and damage control surgery. *World J Surg.* 1998;22(12):1184-1190. doi:10.1007/s002689900542

# Manejo del trauma hepático grave

**DRES. MARÍA LUJÁN DEL BUENO, EMILIO GASTÓN QUIÑONEZ Y FRANCISCO JUAN MATTERA**

## Introducción

*El hígado es el órgano más frecuentemente lesionado en el trauma abdominal debido a su localización relativamente desprotegida en la cavidad abdominal*, la delicadeza del parénquima y la elevada vascularización del órgano.<sup>[1, 2, 3, 7]</sup> El diagnóstico y el manejo de estas lesiones ha evolucionado a través del tiempo debido a la modernización de técnicas diagnósticas y herramientas para su tratamiento.<sup>[3]</sup>

La localización anatómica de la lesión hepática es importante a la hora de decidir el tratamiento correcto, ya sea quirúrgico o no operatorio, pero no es suficiente ya que debemos decidir en base al estado hemodinámico del paciente, la existencia de lesiones asociadas y el grado de lesión hepática.<sup>[3]</sup> A pesar de que el tratamiento no operatorio es de elección en la actualidad, sigue siendo tema controversial cuando se trata de lesiones hepáticas graves,<sup>[7]</sup> requiriendo de un manejo multidisciplinario en un centro que pueda enfrentar la complejidad del trauma hepático severo.<sup>[3]</sup>



## Historia

La injuria hepática se remonta a la mitología griega y romana: Prometeo desató la ira de los dioses y fue castigado y atado a una gran piedra donde todas las noches un ave le arrancaba un trozo de su hígado. También se mencionan castigos con espadas y flechas al hígado en la *Ilíada* y la *Odisea* de Homero.

EDLER, en el siglo XIX, comenta la gravedad y alta mortalidad de las lesiones hepáticas. A principios del siglo XX, BENJAMÍN TILTON reporta una serie de casos con elevada mortalidad tras ser operados por una «ruptura» hepática.

En 1908, J. HOGART PRINGLE describe la maniobra de compresión manual del pedículo hepático a fin de disminuir el aporte sanguíneo y disminuir el sangrado, maniobra que sigue siendo utilizada hasta el día de hoy tanto para cirugía de trauma como para cirugía hepática electiva.<sup>[14]</sup>

Durante la Primera Guerra Mundial, SCHROEDER describe el *packing* para el tratamiento del trauma hepático grave,<sup>[2]</sup> sin embargo, durante la Segunda Guerra Mundial y Vietnam, MADDING describe el uso de la laparotomía temprana y el uso de la transfusión sanguínea para disminuir la mortalidad de estos pacientes, pero dejando a un lado la idea del *packing*. Las técnicas consistían en suturas hemostáticas, resecciones y ligadura selectivas de vasos. La combinación de trauma grave y cirugía mayor demostró conducir a una injuria fisiológica que en muchos casos era irreversible, por lo que a finales de los 70, LUCAS CALNE, retoma la conducta del *packing*. Esta idea continuó en revalorización creciente más aun en los 90 con la aplicación de la estrategia de «control de daño» para estabilizar al paciente y tratar la lesión en un segundo tiempo. Más adelante en la misma década, el tratamiento no operatorio comenzó a tener auge llegando a ser, en la actualidad, el tratamiento de primera elección.<sup>[7]</sup>

## Epidemiología

El traumatismo hepático corresponde al 5 % de todos los traumas y al 35 % de las lesiones penetrantes.<sup>[14]</sup> Es el órgano más afectado en el trauma abdominal.<sup>[5]</sup> El 62 % de las lesiones ocurren en varones y la edad promedio según las distintas series es de 47 años. La mortalidad es de alrededor del 13 %<sup>[2]</sup> y depende de varios factores: estado hemodinámico al ingreso, gravedad de las lesiones asociadas (67 % se asocian a lesiones extraabdominales y 29 % a lesiones intraabdominales),<sup>[5]</sup> demora en la atención inicial y tipo de lesión hepática. La mortalidad según el grado de lesión hepática varía desde un 25 % en lesiones grado III, 46 % en lesiones grado IV y hasta un 80 % en lesiones grado V.<sup>[8]</sup>

La ocurrencia de lesión hepática mayor (grados IV y V) es entre 12-15 % y el 74 % de los casos se trata de traumas contusos, es decir: trauma abdominal cerrado. Las heridas penetrantes ocurren en alrededor del 20 % de los casos y en más del 90 % son hombres.<sup>[15]</sup>

## Cinética y mecanismo de trauma

El hígado se encuentra ubicado dentro de la cavidad abdominal, se encuentra recubierto por la cápsula de Glisson, la cual es muy susceptible a desgarros y por debajo de ésta se encuentra el parénquima hepático, el cual se caracteriza por ser muy delicado. La glándula hepática recibe cierta protección ósea por parte de la parrilla costal y la columna vertebral, pero el trauma puede superar estos mecanismos de protección dando como resultado patrones predecibles de lesión.<sup>[8]</sup>

Las principales causas del trauma son los accidentes de tránsito y el comportamiento violento y antisocial.<sup>[1]</sup> Con respecto al traumatismo hepático las lesiones pueden darse por golpes contusos, por mecanismos de aceleración-desaceleración o por lesiones penetrantes, ya sea por arma blanca o arma de fuego.

Las lesiones por aceleración se producen, en general, cuando una nueva fuerza externa cambia repentinamente la dirección en la que se estaba moviendo el hígado. Las lesiones por aceleración se deben más comúnmente a fuerzas del lado lateral derecho, como se ve en una colisión de impacto lateral de dos automóviles. La fuerza desplaza al hígado en el plano coronal. El ligamento lateral derecho fija el hígado entre los segmentos de Couinaud VII y VIII, haciendo que el segmento VII esté relativamente fijo mientras que los segmentos V y VIII continúan moviéndose. Esto crea laceraciones entre las porciones anterior y posterior del lóbulo derecho siendo una lesión extremadamente grave, la cual se puede asociar a injuria vascular severa debido al compromiso de la vena suprahepática derecha.<sup>[1, 8]</sup>

Otro tipo de lesión por aceleración ocurre cuando la fuerza externa proviene de frente, como en una colisión vehicular frontal. En este caso, la vena cava sirve como punto fijo, mientras que el resto del lóbulo derecho se empuja posteriormente. Esto resulta en una laceración vertical a lo largo de la línea de Cantlie. Un tercer tipo de lesión por aceleración ocurre cuando la fuerza contundente está en la parte frontal del tórax, como en una lesión de reanimación. El lóbulo izquierdo del hígado se desplaza hacia atrás, provocando laceraciones adyacentes al ligamento falciforme. Esto podría sugerir una mala ubicación de las manos al momento de realizar las maniobras de reanimación.<sup>[8]</sup>

Cuando ocurre una desaceleración, por ejemplo en un accidente donde el vehículo en movimiento golpea un objeto fijo, se genera un trauma contuso por compresión del hígado con las paredes posterior y anterior del abdomen causando lesiones de los segmentos posteriores o anteriores derechos, respectivamente. Pero si es lo suficientemente agresivo, puede producir una ruptura central envolviendo a los segmentos IV, V y VIII que en los casos más graves puede estar acompañada de compromiso del pedículo hepático convirtiéndose en una de las lesiones hepáticas más severas.<sup>[1]</sup>

Sin embargo, en el trauma cerrado el segmento que más frecuentemente se lesiona es el posterior derecho.<sup>[8]</sup> El traumatismo cerrado puede producir una

lesión parenquimatosa, permaneciendo la cápsula de Glisson intacta, resultando en un hematoma subcapsular o intraparenquimatoso.<sup>[19]</sup>

Existe una relación entre las fracturas costales y la lesión hepática; sin embargo, la gravedad de esta última no tiene asociación con el número de costillas fracturadas.<sup>[17]</sup>

Las lesiones penetrantes por arma blanca no suelen ser la principal causa de traumatismo hepático. Sin embargo, cuando suceden, generan mucho daño por lesión directa de elementos vasculares. Las heridas por arma de fuego, además, generan una disrupción más marcada por el efecto de cavitación que no es más que la progresión de la lesión conforme pasa el tiempo, a lo largo del recorrido de la bala debido al halo de calor generado por la energía cinética del proyectil, por lo cual es más severo en el caso de las armas de alta velocidad.<sup>[1]</sup>

## Clasificación

Las lesiones hepáticas por trauma van desde pequeñas laceraciones sin implicancia clínica hasta grandes lesiones que comprometen la vida del paciente.<sup>[1]</sup> Se propusieron varios sistemas de clasificación para estas lesiones y la más conocida y mundialmente utilizada es la de Moore, de la American Association for the Surgery of Trauma (AAST), que se describe en la TABLA 1.<sup>[20]</sup>

Las lesiones de grado I o II generalmente se consideran menores y generalmente no requieren tratamiento quirúrgico, mientras que las lesiones de grado III-V son graves y a menudo requieren tratamiento quirúrgico. Las lesiones vasculares importantes pueden asociarse con un hematoma o una laceración del parénquima (grado III), pero por lo general ocurren con una alteración importante del parénquima (grados IV y V). Las lesiones hepáticas de alto grado se asocian con una mayor tasa de intervención quirúrgica y un peor pronóstico, lo que enfatiza la importancia de la adherencia a una estrategia de manejo adecuada.

CLASE	TIPO DE INJURIA	DESCRIPCIÓN
I	Hematoma	Subcapsular < 10 %
	Laceración	Capsular - No hemorrágica < 1 cm
II	Hematoma	Subcapsular 10-50 %; < 10 cm de diámetro Profundidad < 2 cm
	Laceración	Capsular - hemorrágica Parénquima < 10 cm - Profundidad < 3 cm
III	Hematoma	Subcapsular > 50 % del área o expansivo Profundidad > 2 cm
	Laceración	Profundidad > 3 cm
IV	Laceración	Disrupción del parénquima del 25-75 % del lóbulo
V	Laceración	Disrupción del parénquima > 75 % del lóbulo
	Vascular	Lesión de vena cava o suprahepáticas
VI	Vascular	Avulsión hepática

\* Avanzar un grado por lesiones múltiples hasta el grado III

TABLA 1. CLASIFICACIÓN DE MOORE DE LA AAST

Recientemente, la World Society of Emergency Surgery (WSES) publicó una guía para el manejo del trauma hepático y agregó su clasificación que no es más que la asociación entre la clasificación de la AAST con el estado hemodinámico del paciente. De esta manera, la WSES divide la injuria hepática en cuatro grados y los divide en leve, moderado y severo.<sup>[3]</sup>

	GRADO DE LA WSES	GRADO DE LA AAST	ESTADO HEMODINÁMICO
Leve	I	I - II	Estable
Moderado	II	III	Estable
Severo	III	IV - V	Estable
	IV	I -VI	Inestable

TABLA 2. CLASIFICACIÓN DE LA WSES

De acuerdo a esta clasificación se pueden realizar algoritmos de trabajo de acuerdo al estado hemodinámico del paciente que veremos más adelante.

## Atención inicial y diagnóstico

En contexto de un paciente que se presenta con traumatismos es fundamental conocer la cinética que originó la injuria para sospechar lesiones internas.

La anamnesis y el examen físico se deben realizar bajo las normas de atención inicial del politraumatizado del *Advanced Trauma Life Support* (ATLS) teniendo en cuenta que al seguir esta guía se estará realizando parte del diagnóstico y tratamiento inicial del paciente.<sup>[16]</sup> Estas etapas son:

- Preparación
- *Triage*
- Anamnesis primaria (ABCDE) con resucitación de pacientes con heridas potencialmente mortales
- Considerar necesidad de traslado
- Anamnesis secundaria y revisión de pies a cabeza
- Monitoreo y reevaluación continuos posteriores a la reanimación

### ■ Cuidados definitivos

La secuencia de evaluación presentada refleja una progresión lineal o longitudinal de eventos. En una situación clínica real, sin embargo, muchas de estas actividades ocurren simultáneamente.

La preparación se divide en una etapa pre-hospitalaria y otra hospitalaria. En la primera se debe asegurar la seguridad del personal asistente en el escenario de trauma, se realiza la inmovilización y oxigenación del paciente y se asegura su traslado al centro de trauma más cercano, previa notificación. En la segunda etapa se prepara el área de recepción del paciente y se realiza el chequeo de los insumos necesarios para la atención del politraumatizado.

El *triage* implica la clasificación de los pacientes según los recursos necesarios para su tratamiento y los recursos disponibles. El orden del tratamiento se basa en las prioridades **ABC** (**A**: vía aérea y control de columna cervical, **B**: respiración y **C**: circulación con control de hemorragias). Otros factores que pueden afectar la prioridad de tratamiento incluyen la severidad de la injuria, la posibilidad de sobrevivida y los recursos disponibles.

Durante la anamnesis primaria se debe llevar a cabo un orden preestablecido conocido como **ABCDE** donde:

- **A**: asegurar vía aérea y control de columna cervical
- **B**: ventilación (respiración)
- **C**: circulación con control de hemorragias
- **D**: estado neurológico
- **E**: exposición y control de temperatura

Durante esta primera anamnesis se identifican noxas y se tratan simultáneamente (por ejemplo: si se diagnostica un neumotórax se realiza su drenaje), además de realizar la resucitación mediante la infusión de cristaloides. También en esta etapa durante el control de hemorragias se pueden realizar pruebas diagnósticas en abdomen como el Eco-FAST (*Focused Assessment with Sonography for Trauma*) en búsqueda de líquido libre.<sup>[16]</sup>

Hay estudios que avalan el uso del ácido tranexámico durante esta etapa, ya que ha demostrado que al ser administrado durante las primeras horas posteriores al trauma, disminuye la mortalidad asociada al sangrado y la mortalidad total.<sup>[12]</sup>

Este momento del manejo inicial es crucial ya que vamos a tener la posibilidad de definir si el paciente está estable o inestable hemodinámicamente tras la resucitación, lo que nos definirá si el paciente puede continuar con la secuencia de exanimación o si debe ir en forma urgente a la sala operatoria.

Si el paciente se encuentra estable hemodinámicamente se realizará la anamnesis secundaria que no es más que la realización de una historia clínica completa y nueva revisión «de pies a cabeza».

Una vez finalizada, se contemplará la necesidad de realizar estudios complementarios y se procederá a ello.<sup>[16]</sup>

Como dijimos antes, los métodos diagnósticos se seleccionarán en base al estado hemodinámico del paciente. El Eco-FAST es un método rápido, no invasivo, actualmente accesible en la mayoría de los centros, de bajo costo y muy útil para detección de líquido libre, lo cual en contexto de trauma se interpreta como sangrado (ver **IMAGEN 1A** y **1B**). Se puede realizar en pacientes estables o inestables hemodinámicamente, teniendo una especificidad del 95-100 % y una sensibilidad del 63 %.<sup>[1]</sup> La búsqueda de líquido libre debe realizarse en forma sistemática en pericardio, espacio de Morrison, espacio esplenorrenal, fondo de saco de Douglas e interasas. La desventaja es común a todas las ultrasonografías y es que es un método operador dependiente. En pacientes con Eco-FAST negativo para líquido libre y en contexto de normalidad clínica prácticamente se puede descartar la lesión hepática. Sin embargo, en pacientes con lesión hepática diagnosticada por este método y estabilidad hemodinámica no se debe retrasar la realización de un estudio de mayor complejidad como la tomografía, ya que debemos conocer el grado de lesión a la cual nos enfrentamos.



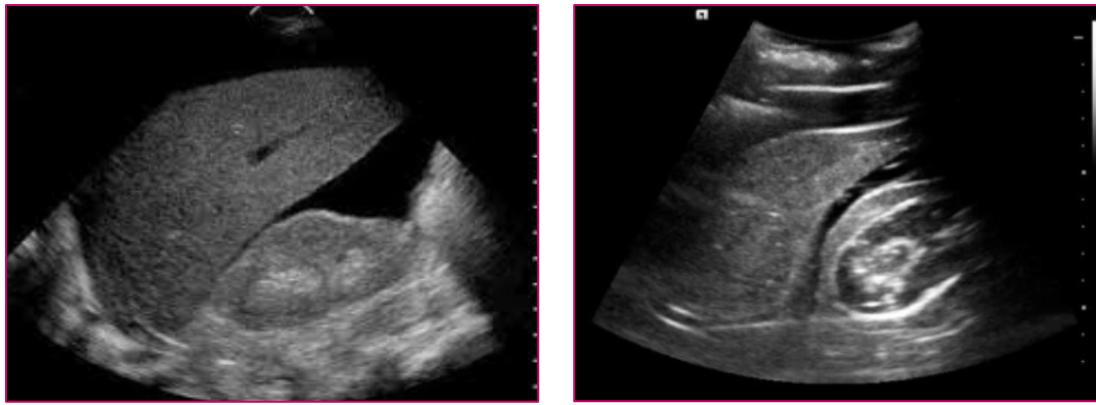


IMAGEN 1A. FAST POSITIVO. LÍQUIDO LIBRE EN ESPACIO DE MORRISON

IMAGEN 1B. FAST POSITIVO. LÍQUIDO LIBRE EN ESPACIO DE MORRISON Y SUPRAHEPÁTICA

La tomografía computada con contraste endovenoso es el *gold standard* en pacientes hemodinámicamente estables con una sensibilidad y especificidad del 96-100 %.<sup>[3, 14]</sup> Permite realizar el diagnóstico del tipo de lesión hepática, en particular hematomas subcapsulares e intraparenquimatosos, las laceraciones y las lesiones vasculares; identificar sangrado activo mediante la visualización de fuga de contraste y es un elemento esencial para realizar los controles necesarios en caso de optar por un tratamiento no operatorio<sup>[1, 3]</sup> (IMAGEN 2A y 2B). Además permite identificar otras lesiones o sospecharlas, por ejemplo la presencia de neumoperitoneo, lo que indicaría lesión de víscera hueca.<sup>[6]</sup>

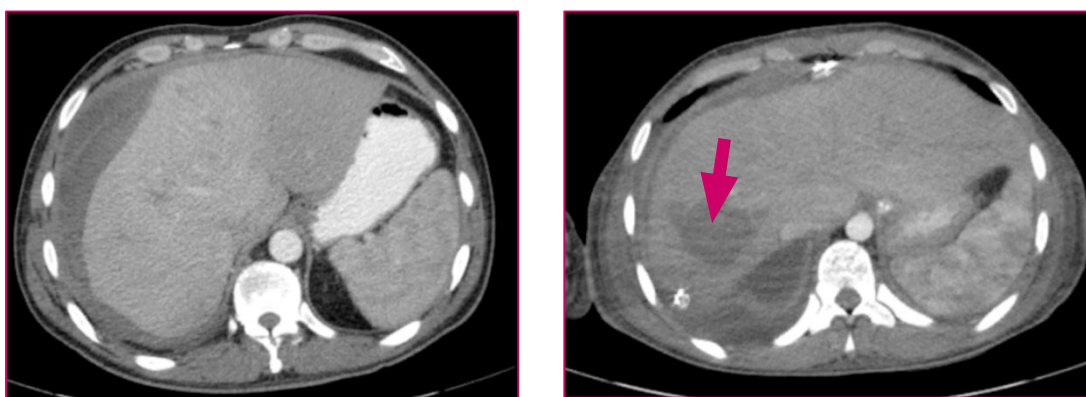


IMAGEN 2A. TOMOGRAFÍA DE ABDOMEN QUE MUESTRA LÍQUIDO LIBRE PERIHEPÁTICO

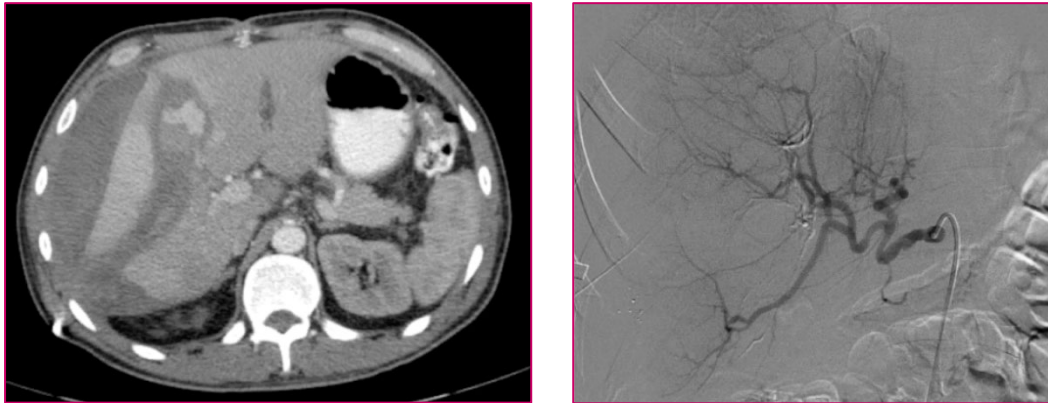
IMAGEN 2B. TOMOGRAFÍA DE ABDOMEN QUE MUESTRA LÍQUIDO LIBRE PERIHEPÁTICO Y HEMATOMA PARENQUIMATOSO EN SEGMENTO VI (FLECHA)

La fase tardía de la tomografía permite distinguir entre sangrado activo mediante la visualización de extravasación (*blush*) de contraste de aquellas lesiones vasculares contenidas.<sup>[3, 6]</sup> El diagnóstico de sangrado activo puede tentar al cirujano a realizar una laparotomía, pero es esencial recordar que el tratamiento estará marcado por la estabilidad hemodinámica del paciente y tener en cuenta que se pueden encontrarse discrepancias entre los hallazgos tomográficos y los intraoperatorios.<sup>[18]</sup> La tomografía también es útil para el diagnóstico y seguimiento de las complicaciones del trauma hepático (fugas biliares, abscesos, hemorragias tardías, etc.).

El intervencionismo radiológico ha ganado terreno en los últimos años en el manejo del trauma hepático, particularmente en los casos donde existe lesión vascular con paciente hemodinámicamente estable o compensado,<sup>[10]</sup> aunque su utilización continúa siendo controversial.<sup>[6]</sup> Recientemente varias series de angiografía han reportado tasas de éxito entre 67 y 87 % para diagnóstico y tratamiento de lesiones hepáticas.<sup>[1]</sup> Su aplicación puede ser tanto durante el curso de un tratamiento no operatorio como también luego de una cirugía de control de daño donde se ha realizado un *packing* y en un segundo tiempo se decide realizar angiografía y embolización para cohibir el sangrado con la ventaja de poder controlar dicho sangrado incluso en lugares de difícil acceso quirúrgico y con las ventajas de ser menos agresivo<sup>[1]</sup> (IMAGEN 3A y 3B).

Sin embargo, el tratamiento del trauma hepático con angioembolización no está libre de complicaciones y algunas series reportan una alta tasa de ellas, entre 10 y 27 % que incluyen la necrosis hepática, el infarto vesicular, fuga biliar, lesiones asociadas desapercibidas y abscesos hepáticos.<sup>[6,10]</sup> El fracaso de la angioembolización puede estar asociado a sangrado venoso de gran cuantía, lo que lleva a tener que realizar una intervención quirúrgica tras la realización de la angioembolización si se presenta inestabilidad hemodinámica.

Es probable que los avances en el terreno de la radiología intervencionista amplíen los límites del tratamiento no operatorio del trauma hepático en un futuro.



**IMAGEN 3A.** TOMOGRAFÍA DE ABDOMEN QUE MUESTRA LÍQUIDO LIBRE PERIHEPÁTICO Y FUGA DE CONTRASTE EN LACERACIÓN >10 CM TRAS HERIDA POR ARMA DE FUEGO

**IMAGEN 3B.** ARTERIOGRAFÍA DONDE SE EFECTUÓ ANGIOEMBOLIZACIÓN AL MISMO PACIENTE

## Tratamiento no operatorio

El primer tratamiento no operatorio (TNO) fue reportado en 1972<sup>[1]</sup> y desde entonces su uso fue en crecimiento hasta convertirse en el tratamiento de elección en pacientes con trauma hepático cerrado y estabilidad hemodinámica<sup>[1, 3, 6, 7]</sup> con tasas de éxito reportadas que van desde el 80 al 100 %.<sup>[6, 7]</sup> Esto se debe al reconocimiento de que entre el 50 y el 80 % de las lesiones hepáticas traumáticas sangrantes se autolimitan espontáneamente y a que los avances en el diagnóstico permiten su utilización en forma segura.<sup>[22]</sup>

Esta estrategia consiste en la observación del paciente con una lesión hepática hemodinámicamente compensado y debe realizarse en el marco de una serie de criterios excluyentes. Esta observación no es estática, sino que es dinámica y comprende controles seriados clínicos en unidad de cuidados intensivos, de laboratorio y de diagnóstico por imagen, así como de reposo del enfermo. Los criterios de evaluación más importantes para el tratamiento no quirúrgico incluyen:

- estabilidad hemodinámica después de la reanimación,
- ausencia de signos de otras lesiones viscerales o retroperitoneales que requieran cirugía,
- centro equipado con tomografía de buena calidad y unidad de cuidados intensivos y
- la disponibilidad de un equipo multidisciplinario eficaz de intensivistas y cirujanos con la experiencia adecuada.

El manejo no quirúrgico solo debe realizarse en centros capaces de diagnosticar traumatismos hepáticos y lesiones asociadas, con respuesta rápida ante los cambios en el estado hemodinámico del paciente si es necesario e intervenciones tardías si surgen complicaciones.<sup>[6]</sup>

No existe un verdadero consenso acerca de lo que constituye un manejo hospitalario y posthospitalario apropiado de un paciente con lesión hepática cerrada una vez que ha sido seleccionado para el manejo no operatorio. Tampoco se ha establecido un algoritmo de frecuencia de hematocritos seriados, exámenes abdominales y monitoreo; cuándo debe iniciarse una dieta; cuánto tiempo deben permanecer los pacientes en reposo en cama; la duración óptima de la estancia tanto en la UCI como en el hospital; y cuánto tiempo deben limitarse las actividades son todas cuestiones para las que no hay respuestas claras en la literatura.

El grado de lesión hepática o el volumen de hemoperitoneo así como la edad mayor a 55 años ya no son criterios de exclusión o de finalización del tratamiento no operatorio.<sup>[6]</sup> La inestabilidad hemodinámica debe ser la causa de la decisión de pasar a un tratamiento quirúrgico. Sin embargo las lesiones mayores (grado IV en adelante) tienen más posibilidades de que el TNO fracase con respecto a las lesiones menores.<sup>[1]</sup> Se recomienda continuar el TNO en pacientes con lesiones graves hepáticas y con respuesta transitoria a la reanimación en centros adecuadamente equipados e idealmente con acceso a angioembolización y banco de sangre propio.<sup>[3]</sup>

Hay criterios que que predictores del fracaso del TNO. Estos son: heridas asociadas en cabeza o columna y descenso de hemoglobina que requiera transfusiones de más de cuatro bolsas de unidades de glóbulos rojos en las primeras ocho horas.<sup>[3, 6]</sup> Los pacientes con heridas asociadas que comprometen el sistema nervioso central requieren de una correcta presión de perfusión cerebral y adecuada oxigenación. Por lo tanto si el paciente se encuentra compensado hemodinámicamente y cumple estos parámetros no debería salirse del TNO. En cuanto al consumo de hemoderivados no hay un consenso establecido sobre la cantidad de sangre perdida o la cantidad de transfusiones realizadas para exigir la decisión de realizar una intervención quirúrgica.<sup>[6]</sup>

En pacientes en protocolo TNO que, luego de algunos días, se sospecha lesión asociada de otro órgano se puede realizar una laparoscopia exploradora y, en este caso, se considera una extensión del TNO.<sup>[3, 425]</sup>

Las interrupciones biliares con bilomas asociados, peritonitis biliar, fugas biliares y sepsis ocurren en aproximadamente el 3,2 % de todos los pacientes con traumatismo hepático y contribuyen significativamente a la morbilidad asociada con las lesiones hepáticas.<sup>[6]</sup> Estos pacientes pueden recibir tratamiento mínimamente invasivo como la colangiopancreatografía retrógrada endoscópica (CPRE) o drenajes percutáneos.

El tratamiento no quirúrgico se ha convertido en el estándar de atención en pacientes con traumatismo hepático cerrado, con una reducción del 23,5 % en la mortalidad en pacientes de grado III y grado IV. Existen series que reportan resultados similares en pacientes con trauma por heridas penetrantes sin otra lesión asociada. Sin embargo, las lesiones por heridas de arma de fuego con proyectiles de alta velocidad suelen generar un daño severo no pasible de TNO o fracaso del mismo.

La inestabilidad hemodinámica es responsable del 75 % de todas las fallas del TNO. Si bien la incidencia de hemorragia tardía es bajo (2,8-3,5 %) sigue siendo la causa más común de complicaciones y de muerte en el manejo conservador.<sup>[6]</sup> Sin embargo es el tratamiento de elección incluso en lesiones

hepáticas graves ya que ha demostrado menor morbimortalidad que el tratamiento quirúrgico.<sup>[7]</sup>

La adopción de un protocolo estandarizado de manejo no quirúrgico para el trauma hepático aislado basado en la hemodinámica reduce el uso de recursos y los costos hospitalarios, sin detrimentos en el cuidado del paciente.<sup>[6]</sup>

## Tratamiento quirúrgico

Cuando el TNO no es posible o cuando éste falla, generalmente por inestabilidad hemodinámica del paciente, se debe pasar al tratamiento quirúrgico. Se han propuesto todo tipo de incisiones quirúrgicas para el ingreso a la cavidad abdominal pero la que nos permite una completa evaluación del abdomen (no solo del hígado ya que debemos descartar lesiones asociadas) es la mediana xifopubiana. Una vez que se ingresa a la cavidad abdominal la primera maniobra debe ser la compresión del hígado sangrante con ambas manos y mantenerla mientras el anestesiólogo se encarga de reanimar al paciente con fluidos y transfusiones, ya que la descompresión del hemoperitoneo genera una descompensación hemodinámica. Deben evitarse los intentos de identificar y reparar las lesiones vasculares hepáticas antes de lograr una reanimación eficaz, ya que invariablemente conducirán a una mayor exanguinación, hipotensión, acidosis y coagulopatía.<sup>[1]</sup>

Si la compresión manual no es suficiente el siguiente paso es realizar la maniobra de Pringle (oclusión del pedículo hepático con *clamp* atraumático o lazo de goma) a fin de disminuir el aporte sanguíneo al órgano. Aunque el tiempo de oclusión es controvertido, en general se acepta que se puede tolerar hasta una hora.<sup>[1]</sup> Si es suficiente para frenar el sangrado además de ser momentáneamente terapéutica, es diagnóstica ya que podemos descartar lesión de vena cava y venas suprahepáticas. Caso contrario se recomienda realizar un *packing* con gasas y en base al estado general del paciente inclinarse por la cirugía de control de daño que describiremos a continuación.

El concepto de cirugía de control de daños comprende tres fases principales:

- **Fase 1** que implica el control inicial de la hemorragia y la contaminación, seguido de empaque y cierre rápido de heridas.
- **Fase 2** en la que se realiza una nueva reanimación y estabilización en la unidad de cuidados intensivos durante un período de 24-48 horas.
- **Fase 3** que consiste en una nueva exploración y reparación definitiva.<sup>[5]</sup>

El objetivo principal inicialmente es minimizar el daño metabólico. En particular, hipotermia (temperatura < 34 °C), coagulopatía (concentración de protrombina < 50 %) y acidosis (pH < 7.20) sin una preocupación inmediata por la restauración de la integridad anatómica. Implícito en este concepto está la limitación del tiempo operatorio (laparotomía abreviada) y la evitación de intentos prolongados o complejos de reconstrucción anatómica.<sup>[1]</sup>

El *packing* perihepático es el procedimiento más simple y se ha recomendado como un método eficaz para controlar la hemorragia por lesión del parénquima hepático. Sin embargo solo puede controlar la hemorragia a baja presión originada en la vena porta o venas hepáticas, por lo tanto los pacientes que adicionalmente presentan sangrados provenientes de la arteria hepática pueden beneficiarse de procedimientos adicionales como la angioembolización.<sup>[5]</sup>

La mortalidad global de la cirugía de control de daños es del 44 % y la tasa de complicaciones del 39 %, siendo, como es de esperarse, más frecuente en las lesiones más severas.<sup>[5]</sup>

El *packing* es particularmente útil para lesiones más extensas (grados III-IV), pero también se ha demostrado que es efectivo incluso para las lesiones vasculares más importantes (grados IV-V).<sup>[1]</sup> Es una herramienta muy útil para cirujanos que se encuentran en centros de bajos recursos ya que permite mantener al paciente compensado hasta ser derivado a otro centro quirúrgico de mayor complejidad.

La técnica del *packing* es sencilla: luego de aproximar el hígado lesionado con las manos, se colocan gasas sobre la superficie diafragmática del mismo a modo de comprimirlo contra la pared del abdomen y del tórax lo suficiente para abolir el sangrado pero sin comprimir el retorno venoso de la vena cava. Las gasas no deben introducirse dentro de las laceraciones hepáticas ya que aumentan el sangrado y la superficie de daño.

La remoción del *packing* se realiza aproximadamente a las 48 hs una vez que el paciente se encuentre compensado, y deben administrarse antibióticos de amplio espectro durante este período de tiempo para evitar la sepsis, la cual está presente entre el 10 y 30 % de los casos<sup>[1]</sup> (IMAGEN 4A y 4B).

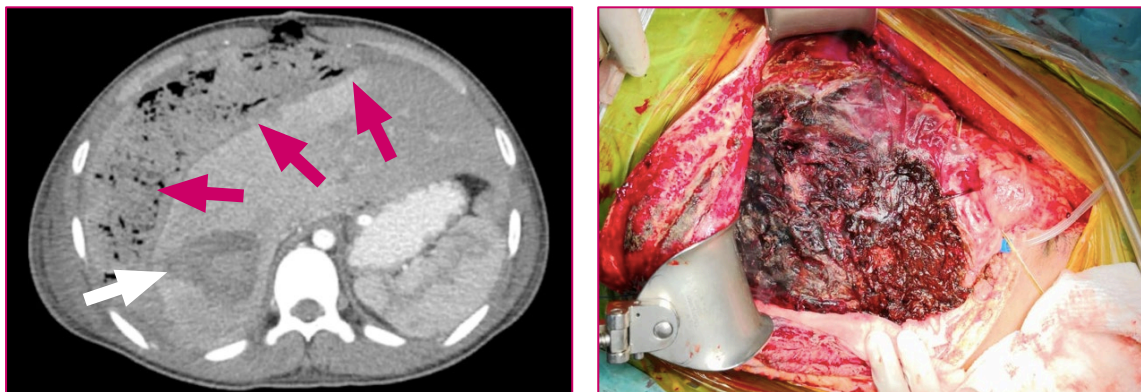


IMAGEN 4A. TOMOGRAFÍA DE ABDOMEN QUE MUESTRA PACKING PERIHEPÁTICO (FLECHAS NEGRAS) Y HEMATOMA INTRAPARENQUIMATOSO (FLECHA BLANCA)

IMAGEN 4B. RELAPAROTOMÍA (FASE 3) Y EXTRACCIÓN DE PACKING SIN NECESIDAD DE OTRA MANIOBRA

La ruptura o lesión de un hígado recién trasplantado es una situación muy poco frecuente y de suma gravedad (no hemos encontrado literatura al respecto), en la cual la resección no es posible o es muy riesgosa (por el mal estado de coagulación y fragilidad del hígado recién implantado), el *packing* tampoco es posible dado que al no estar fijo el hígado se produce el acodamiento de la vena cava impidiendo el retorno venoso y ocasionando una gran inestabilidad hemodinámica. Esta situación ocurrió en una oportunidad durante un trasplante hepático con donante cadavérico en el Hospital El Cruce, luego de revascularizado el injerto, ocurrió la ruptura espontánea entre los segmentos anteriores y posteriores del lóbulo derecho con una



profundidad de 4 a 5 cm. El primer gesto quirúrgico que se intentó fue la realización de un *packing* pero ocurrió lo relatado, por lo cual se recurrió a rodear el hígado con una venda de Smarch como se muestra en la figura (IMAGEN 5A) logrando cohibir la hemorragia. Una vez estabilizado el paciente, a las 72 horas se procedió a quitar la venda de Smarch y el tejido hepático subyacente no vital fue resecado a demanda (segmentos VI y VII). En la TAC realizada a las dos semanas (IMAGEN 5B) se observa el hígado (sin los segmentos posteriores del lóbulo derecho) con hipertrofia compensadora, homogéneo y sin colecciones. No hay artículos en la literatura que describan el empleo de esta técnica.

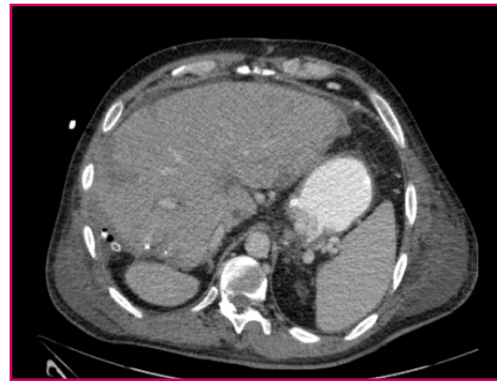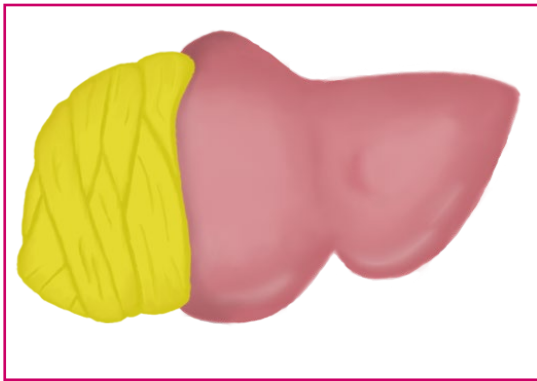


IMAGEN 5A. GRÁFICO DE INJERTO HEPÁTICO CON VENDA DE SMARCH RODEANDO SEGMENTOS AFECTADOS

IMAGEN 5B. TOMOGRAFÍA POSTOPERATORIA DEL INJERTO DONDE SE APRECIA AUSENCIA DE SEGMENTOS VI Y VII Y LA HIPERTROFIA COMPENSADORA DEL HÍGADO IZQUIERDO

Aunque el control de daños es la estrategia más recomendada, si luego de acceder a la cavidad abdominal el paciente permanece relativamente estable sin signos de coagulopatía, se dispone de un espectro de técnicas quirúrgicas. Ninguna técnica es superior y aplicable a todos los pacientes; por lo tanto, la selección de la misma dependerá de la naturaleza de la lesión. Estas técnicas son aplicables en la fase 3 del control de daños.

Las estrategias quirúrgicas más utilizadas son la hepatotomía con pinza de Kelly y ligadura selectiva de los vasos sangrantes. Esto se puede asociar a una

maniobra de Pringle intermitente para identificar los sitios de sangrado y tratarlos. Esto debe realizarse en pacientes finamente seleccionados con estabilidad hemodinámica como requisito indispensable.

La hepatografía es la realización de puntos hemostáticos sobre la superficie lesionada. Esto es útil en lesiones superficiales que no requieran una compresión mayor para su control.

Se ha descrito la hepatectomía no anatómica. Esta se refiere a la eliminación del parénquima desvitalizado utilizando la línea de la lesión como límite de la resección en lugar de los planos anatómicos estándar.<sup>[1]</sup> Puede realizarse en la laparotomía inicial o en la relaparotomía después del *packing*. Es fundamental que el paciente esté hemodinámicamente estable y no tenga coagulopatía. Cuando la resección se puede realizar según los segmentos de Couinaud la llamaremos «anatómica».

Otra estrategia quirúrgica es la ligadura de la vena porta. Esta puede ofrecer varias ventajas en el tratamiento de un traumatismo hepático cuando es difícil controlar la hemorragia con técnicas estándar y puede ser peligroso realizar una resección de primera instancia. La ligadura portal selectiva es más segura que la ligadura arterial selectiva, desde el punto de vista del riesgo de fístula biliar, necrosis biliar y necrosis parenquimatosa y tiene una doble ventaja: proporciona hemostasia y prepara el hígado para una hepatectomía extendida en una segunda instancia.<sup>[9]</sup>

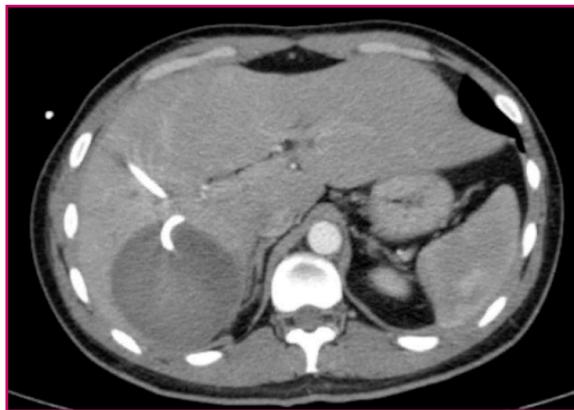La exclusión vascular total consiste en el clampeo simultáneo del pedículo hepático, vena cava intrahepática (por encima de las venas renales) y venas suprahepáticas dejando al hígado sin aporte sanguíneo. Es una maniobra excepcionalmente utilizada en traumas graves que involucren lesiones de vena cava retrohepática. Tiene alta mortalidad ya que el clampeo de la vena cava genera una disminución abrupta del retorno venoso que se asocia a un colapso hemodinámico. Es necesario tener experiencia en la movilización hepática, por lo tanto sólo debería ser efectuado por cirujanos experimentados en el campo de la cirugía hepatobiliar.

Existen muchas maniobras quirúrgicas aplicables al trauma hepático. Lo más importante es aplicarlas criteriosamente y en forma selectiva según el estado hemodinámico y metabólico del paciente.

### Complicaciones del trauma hepático

Existen complicaciones alejadas asociadas al trauma hepático. Entre ellas se incluyen las fugas biliares, las estenosis del conducto hepático, biloma, los abscesos hepáticos, la necrosis del parénquima y, menos frecuentemente, la insuficiencia hepática.

Todas estas complicaciones deben ser tratadas en centros de referencia utilizando métodos mini-invasivos en primera instancia y, de ser necesario, intervención quirúrgica mayor. En algunos casos el debridamiento hepático es necesario cuando existe una gran superficie necrosada y el manejo percutáneo es insuficiente.



**IMAGEN 6.** ABSCESO HEPÁTICO TRES SEMANAS POSTERIORES A UN TRAUMA HEPÁTICO AL QUE SE LE REALIZÓ DRENAJE PERCUTÁNEO Y TRATAMIENTO ANTIBIÓTICO DIRIGIDO

En la **IMAGEN 6** podemos observar un absceso hepático luego de un trauma hepático que al que se trató inicialmente en forma no operatoria. Luego de tres semanas de manejo no operatorio el paciente comenzó con fiebre y sudoración nocturna por lo que se realizó tomografía de abdomen

observándose absceso hepático de aproximadamente 7 centímetros por lo cual se realizó drenaje percutáneo con buena evolución.

En casos de daño parenquimatoso hepático extremo que requieran hepatectomía total, el trasplante de hígado es la única opción para salvar la vida del paciente. La no disponibilidad inmediata de un donante hace que estos pacientes presenten elevada mortalidad. Como procedimiento puente se puede realizar una derivación portocava después de una hepatectomía total. Sin embargo el trasplante hepático debe considerarse el último recurso para el trauma hepático grave debido a la baja disponibilidad de injertos y a la alta morbimortalidad del procedimiento en este contexto.<sup>[13]</sup>

## Referencias bibliográficas

1. BADGER SA, BARCLAY R, CAMPBELL P, MOLE DJ, DIAMOND T. Management of liver trauma. *World J Surg.* 2009;33(12):2522-2537. doi:10.1007/s00268-009-0215-z
2. KAPTANOGLU L, KURT N, SIKAR HE, Current approach to liver Traumas. *Int J Surg.* 2017;39:255-259. doi:10.1016/j.ijssu.2017.02.015
3. COCCOLINI F, COIMBRA R, ORDONEZ C, et al. Liver trauma: WSES 2020 guidelines. *World J Emerg Surg.* 2020;15:24. doi:10.1186/s13017-020-00302-7
4. ASENSIO JA, PETRONE P, GARCÍA-NÚÑEZ L, KIMBRELL B, KUNCIR E. Multidisciplinary approach for the management of complex hepatic injuries AAST-OIS grades IV-V: a prospective study. *Scand J Surg.* 2007;96(3):214-220. doi:10.1177/145749690709600306
5. LIN BC, FANG JF, CHEN RJ, WONG YC, HSU YP. Surgical management and outcome of blunt major liver injuries: experience of damage control laparotomy with perihepatic packing in one trauma centre. *Injury.* 2014;45(1):122-127. doi:10.1016/j.injury.2013.08.022
6. STASSEN NA, BHULLAR I, CHENG JD, CRANDALL M, FRIESE R, GUILLAMONDEGUI O, JAWA R, MAUNG A, ROHS TJ JR, SANGOSANYA A, SCHUSTER K, SEAMON M, TCHORZ KM, ZARZUAR BL, KERWIN A; EASTERN ASSOCIATION FOR THE SURGERY OF TRAUMA. Nonoperative management of blunt hepatic injury: an Eastern Association for the Surgery of Trauma practice management guideline. *J Trauma Acute Care Surg.* 2012;73(5 Suppl 4):S288-S293. doi:10.1097/TA.0b013e318270160d

7. SAQIB Y. A systematic review of the safety and efficacy of non-operative management in patients with high grade liver injury. *Surgeon*. 2020;18(3):165-177. doi:10.1016/j.surge.2019.07.001
8. ROGERS CB, DEVERA R. The Forensic Pathology of Liver Trauma. *Acad Forensic Pathol*. 2018;8(2):184-191. doi:10.1177/1925362118781607
9. ROCCA A, ANDOLFI E, ZAMBOLI AGI, SURFARO G, TAFURI D, COSTA G, FREZZA B, SCRICCILO M, AMATO M, BIANCO P, BRONGO S, CECCARELLI G, GIULIANI A, AMATO B. Management of Complications of First Instance of Hepatic Trauma in a Liver Surgery Unit: Portal Vein Ligation as a Conservative Therapeutic Strategy. *Open Med*. 2019;14:376-383. doi:10.1515/med-2019-0038
10. SAMUELS JM, URBAN S, PELTZ E, SCHROEPEL T, HEISE H, DORLAC WC, BRITTON LJ, BURLEW CC, ROBINSON C, SWOPE ML, MCINTYRE RC Jr. A modern, multicenter evaluation of hepatic angioembolization - Complications and readmissions persist. *Am J Surg*. 2020;219(1):117-122. doi:10.1016/j.amjsurg.2019.06.021
11. WANG D, LI W, WANG Y, YIN H, DING Y, JI J, WANG B, HAO S. Fabrication of an expandable keratin sponge for improved hemostasis in a penetrating trauma. *Colloids Surf B Biointerfaces*. 2019;182:110367. doi:10.1016/j.colsurfb.2019.110367
12. KODALI S, HOLMES CE, TPIRNENI E, CAHILL CR, GOODWIN AJ, CUSHMAN M. Successful management of refractory bleeding in liver failure with tranexamic acid: Case report and literature review. *Res Pract Thromb Haemost*. 2019;3(3):424-428. doi:10.1002/rth2.12203
13. FAN J, TEKIN A, TZAKIS A, MISRA S. Liver Transplantation Following Life-threatening Abdominal Trauma: A Case Series of 5 Patients at a Single Institution. *Transplant Proc*. 2019;51(6):1902-1906. doi:10.1016/j.transproceed.2019.04.042
14. FERRADA R, MAZZINI FN. 2019. Capítulo 12: Trauma Hepático. Manual de Cirugía Trauma; pp. 157-162. <[http://aac.org.ar/manual\\_trauma/archivos/15.Capitulo12.pdf](http://aac.org.ar/manual_trauma/archivos/15.Capitulo12.pdf)>
15. DAVID RICHARDSON J, FRANKLIN GA, LUKAN JK, CARRILLO EH, SPAIN DA, MILLER FB, WILSON MA, POLK HC JR, FLINT LM. Evolution in the management of hepatic trauma: a 25-year perspective. *Ann Surg*. 2000;232(3):324-30. doi:10.1097/0000658-200009000-00004
16. GALVAGNO SM JR, NAHMIAJ JT, YOUNG DA. Advanced Trauma Life Support® Update 2019: Management and Applications for Adults and Special Populations. *Anesthesiol Clin*. 2019;37(1):13-32. doi:10.1016/j.anclin.2018.09.009
17. SWAID F, PELEG K, ALFICI R, et al. The severity of liver injury following blunt trauma does not correlate with the number of fractured ribs: an analysis of a national trauma registry database. *Surg Today*. 2015;45(7):846-50. doi:10.1007/s00595-014-0975-4

18. SCALEA T, RODRIGUEZ A, CHIU W, *et al.* Focused assessment with sonography for trauma (FAST): results from an international consensus conference. *J Trauma*. 1999;46:466–472.
19. DEFELITTO JR, CARIELLO AH, editores. *Cirugía: bases clínicas y terapéuticas*. 3ª edición. La Plata: Facultad de Ciencias Médicas, Universidad Nacional de La Plata; 2016. <<http://sedici.unlp.edu.ar/handle/10915/56230>>
20. MOORE EE, COGBILL TH, JURKOVICH GJ, SHACKFORD SR, MALANGONI MA, CHAMPION HR. Organ Injury Scaling: spleen and liver (1994 revision). *J Trauma*. 1995;38:323-324.
21. STEIN DM, SCALEA TM. Nonoperative management of spleen and liver injuries. *J Intensive Care Med*. 2006;21(5):296-304. doi:10.1177/0885066606290854

# Métodos diagnósticos oncológicos en hígado

**DRES. OSCAR MAZZA Y MARTÍN PALAVECINO**

En el estudio oncológico del hígado existen diferentes situaciones clínicas que deben considerarse para la correcta elección de la metodología de estudio:

- Estudios de tumores hepáticos.
- Seguimiento oncológico de pacientes con patología conocida.
- Respuesta biológica al tratamiento quimioterápico.
- Respuesta terapéutica en tratamientos loco-regionales.

## Tumores hepáticos malignos

Los tumores más frecuentes del hígado son los tumores secundarios, fundamentalmente las metástasis colorrectales. Entre los tumores primarios malignos epiteliales los más frecuentes son el *hepatocarcinoma* y el *colangiocarcinoma*. Los tumores mesenquimáticos (como el hemangiosarcoma, sarcoma, hemangio-endotelioma, etc.) son mucho menos frecuentes, por lo que no serán descriptos en este capítulo.

### *Hepatocarcinoma*

El hepatocarcinoma es el tumor hepático más frecuente y una de las causas más frecuentes de muerte por cáncer, siendo el quinto más frecuente en todo

el mundo. La mayoría de los hepatocarcinomas asientan sobre un hígado cirrótico.

Entre los estudios a disposición del paciente cirrótico, los más destacados son los marcadores tumorales ( $\alpha$ -fetoproteína) y los métodos por imágenes.

La  $\alpha$ -fetoproteína es un marcador tumoral de uso frecuente. Lamentablemente, la sensibilidad de este marcador para la detección de hepatocarcinoma varía en un rango del 32 al 79,5 %, con una especificidad de entre 47,7 y 98,5 %. Por ello, los métodos por diagnóstico por imágenes juegan un rol fundamental a la hora de la detección temprana del hepatocarcinoma en el hígado cirrótico (potenciales candidatos para trasplante y/o resección, acorde a la función hepática subyacente).

### *Diagnóstico del hepatocarcinoma*

El hepatocarcinoma es un tumor hipervascularizado por tributarias de la arteria hepática. En todos los estudios por imágenes se observará un mismo comportamiento en las distintas fases post-inyección del contraste. A saber: una hipercaptación del contraste correspondiente (iodo en tomografía y gadolinio en resonancia) durante la fase arterial, produciéndose su lavado (*wash-out*) durante la fase portal y parenquimatosa, con un realce periférico tardío.<sup>[10]</sup>

### *Ecografía*

El hepatocarcinoma en la ecografía suele verse como un nódulo hipoeoico aunque en tumores más grandes la apariencia puede ser heterogénea debido a la fibrosis y necrosis. Debido a su poca especificidad diagnóstica, el estudio ecográfico cobra valor en el contexto de *screening* de pacientes con hepatopatías en conjunto con los marcadores. Ante la existencia de una lesión sugestiva, se deberá proceder a un método alternativo posteriormente.

### *Tomografía computada*

En los cortes de tomografía computada, el hepatocarcinoma tendrá un comportamiento diferente en las distintas fases durante la inyección del contraste. En la fase sin contraste, el hepatocarcinoma se manifiesta como un



nódulo hipodenso o isodenso con respecto al parénquima hepático. Luego de la administración del contraste endovenoso, durante la fase arterial, el tumor reforzará la intensidad del contraste, mostrándose hiperdenso con respecto al hígado circundante. Este último patrón es debido a la irrigación fundamentalmente arterial del hepatocarcinoma. Luego, durante la fase portal, se producirá un lavado (*wash-out*) del contraste hasta tornarse iso o hipodenso nuevamente. En algunos casos, durante la fase portal podrá existir un anillo periférico de captación del contraste, de bordes irregulares. Debido a este comportamiento, es durante la fase arterial donde se obtendrá el mayor rédito diagnóstico (FIGURA 1).

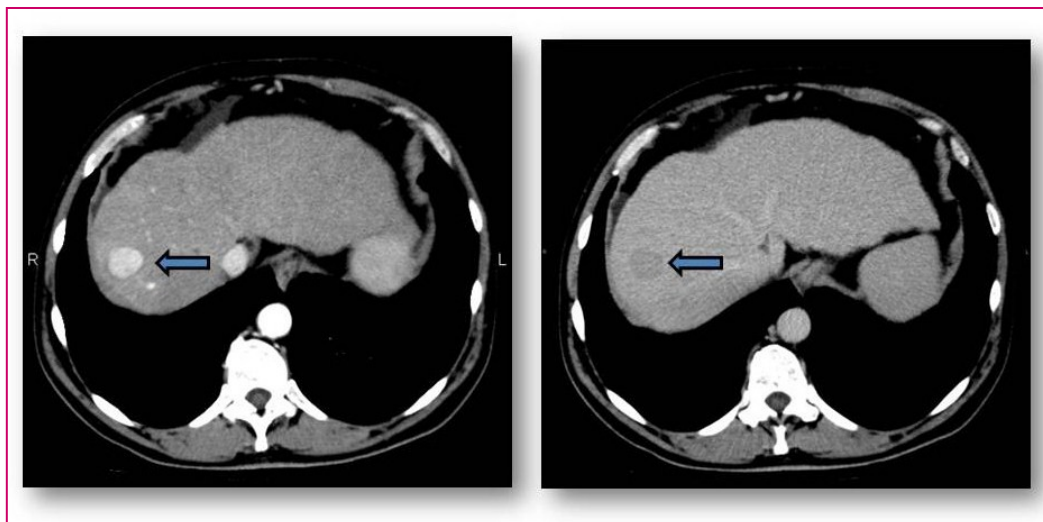


FIGURA 1. TOMOGRAFÍA DINÁMICA DE UN HEPATOCARCINOMA. OBSÉRVESE EL REALCE EN FASE ARTERIAL (FLECHA IZQUIERDA) Y EL LAVADO EN FASE PORTAL (FLECHA DERECHA)

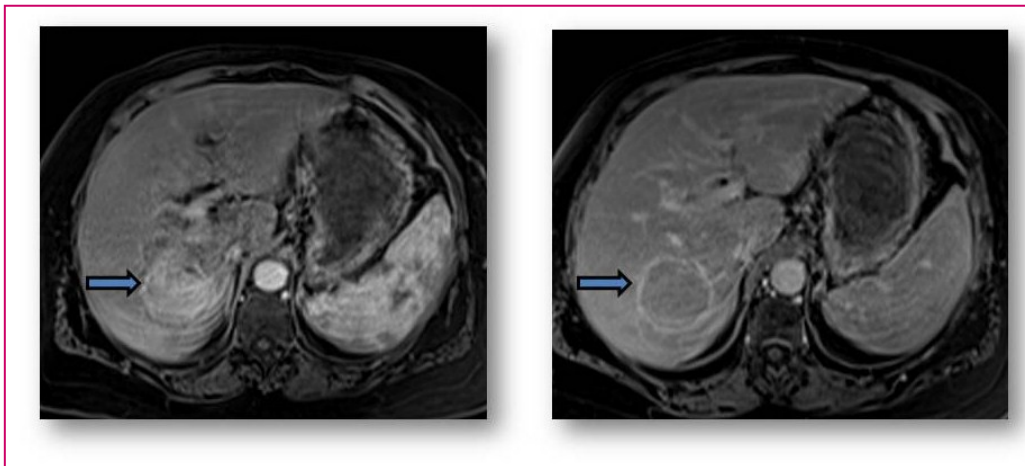
La tomografía también es útil a la hora de la evaluación de las adenopatías del pedículo hepático. Ellas tendrán el mismo comportamiento que las metástasis, a saber: hiperdensidad en la fase arterial, con lavado del contraste durante las fases portal y parenquimatosa. Igual comportamiento tendrán los trombos tumorales, de vital importancia a la hora de determinar la invasión vascular y el diagnóstico diferencial con trombos no tumorales.

Una técnica especial de detección por tomografía de hepatocarcinoma es aquella en la que se usa como contraste una sustancia lipofílica (lipiodol).<sup>[6]</sup>

Este contraste es ávidamente captado por las células tumorales, detectando, en algunos casos, nódulos no observados mediante otros métodos diagnósticos. Sin embargo, hay células no tumorales que también captan este contraste, como el hemangioma.

### *Resonancia magnética*

Para la evaluación del hepatocarcinoma mediante la resonancia magnética, es importante evaluar al paciente en protocolos combinados de imágenes en T1, T2 con supresión grasa y el patrón de realce del nódulo posterior a la inyección del contraste endovenoso. En el tiempo T1, el hepatocarcinoma tiene una señal hipointensa con respecto al parénquima hepático. Puede tener áreas hiperintensas que son sugestivas de hemorragia intratumoral. En T2 con supresión grasa, esta señal se observa hiperintensa. Al igual que en la tomografía, también se puede observar un aumento considerable de la captación del contraste en la fase arterial, tornándose el nódulo hiperintenso. Esta hiperintensidad rápidamente desaparece en la fase portal y parenquimatosa (FIGURA 2).



**FIGURA 2.** RESONANCIA MAGNÉTICA DE UN HEPATOCARCINOMA. OBSÉRVESE EL REALCE EN FASE ARTERIAL (FLECHA IZQUIERDA) Y EL LAVADO EN FASE PORTAL (FLECHA DERECHA)

Estos patrones de captación pueden variar de acuerdo al tamaño del tumor. Mediante la resonancia magnética también es posible la evaluación de la

invasión vascular. La masa intravascular se comportará de la misma manera que el tumor primario durante la administración del contraste endovenoso.

La RMI presenta la ventaja de una mayor discriminación tisular comparada con la TC. En hígado cirrótico principalmente, la RMI permite discriminar mejor entre nódulos de regeneración, sideróticos y displásicos, diferenciando al HCC como la única lesión que persiste hiperintensa en T2.<sup>[5]</sup>

### *Angiografía*

La angiografía selectiva de las ramas de la arteria hepática como método diagnóstico del hepatocarcinoma está prácticamente en desuso. La invasividad de este procedimiento, como así también la alta sensibilidad y especificidad lograda con métodos no-invasivos, han determinado la pérdida del rol protagónico de décadas anteriores. En la actualidad, la angiografía sólo cuenta con un rol en dos situaciones:

- La duda diagnóstica en pacientes cirróticos en los cuales la resonancia y la tomografía no aportan datos definitivos sobre un nódulo. El patrón lacunar de la tinción del nódulo de hepatocarcinoma es patognomónico de este tumor. Durante el mismo procedimiento, la inyección de lipiodol dejará una impronta para el seguimiento tomográfico de la respuesta del tumor al tratamiento.
- Rol terapéutico en pacientes que se someterán a quimioembolización hepática pre-resección, como puente hacia el trasplante hepático o como tratamiento paliativo en pacientes sin chances de tratamiento quirúrgico.

### *PET/Scan*

El valor del PET/CT en hepatocarcinoma es limitado. El marcador utilizado frecuentemente (<sup>18</sup>F-FDG) en este método es ávidamente captado por células tumorales y su grado de incorporación por parte de la célula es directamente proporcional a la glicólisis realizada por la célula. El hepatocarcinoma bien diferenciado realiza una desactivación rápida del marcador (vía defosforilización del mismo) con la consecuente pérdida de actividad del

isótopo, por lo que es poco sensible para la detección del hepatocarcinoma bien diferenciado. Globalmente, el grado de sensibilidad para el método es de entre el 50 y 55 %, según distintos estudios, sobre todo si están asociados a un aumento en los niveles de  $\alpha$ -fetoproteína. Los mayores réditos diagnósticos se observan en tumores de indiferenciados y de gran tamaño (FIGURA 3).

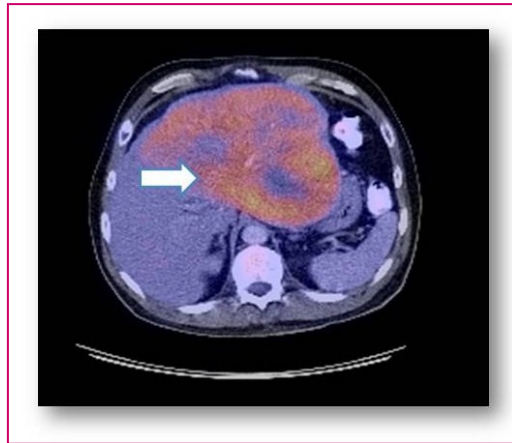


FIGURA 3. FUSIÓN PET/TC DE UN GRAN HEPATOCARCINOMA. SE NOTA UN AUMENTO DE LA CAPTACIÓN DE LA GLUCOSA EN EL LÓBULO HEPÁTICO IZQUIERDO (FLECHA)

### *Colangiocarcinoma hiliar (Tumor de Klatskin)*

El colangiocarcinoma puede originarse de las células epiteliales biliares en cualquier tramo de su anatomía. Sin embargo, la localización hiliar, en la bifurcación de los conductos hepáticos derecho e izquierdo, es la presentación clínica más frecuente, con casi el 60 % de los casos reportados. Se trata de un tumor de crecimiento lento, que recién se manifiesta al ocluir el drenaje biliar y generar un cuadro de ictericia obstructiva. Si bien al momento de generar síntomas tiene por lo general un tamaño pequeño, la cercanía de estructuras vitales del hilio hepático puede condicionar un compromiso tumoral de la vena porta o arteria hepática, que hagan imposible un intento de resección R0, es decir, sin dejar márgenes de resección con tumor remanente.

### Evaluación de la resecabilidad

El compromiso de estructuras vasculares vecinas es frecuente por lo reducido de la topografía tumoral. Por lo tanto, en la evaluación de un tumor de Klastkin, las imágenes deberán aportar información sobre:

- Nivel anatómico de la obstrucción.
- Invasión intrahepática sobre los conductos biliares.
- Invasión de componentes vasculares arteriales y portales.
- Atrofia de parénquima hepático.
- Volumen del remanente hepático.

Para evaluar el nivel de invasión del tumor sobre la vía biliar, **BISMUTH** y **CORLETTE** desarrollaron en 1975 una clasificación anatómica en 5 tipos, que se muestra en la **FIGURA 4**. Posteriormente, Jarnagin y col. ampliaron una clasificación que incorpora el concepto de compromiso vascular y atrofia lobar, intentado una mayor focalización sobre el compromiso local del tumor que sobre la extensión biliar.

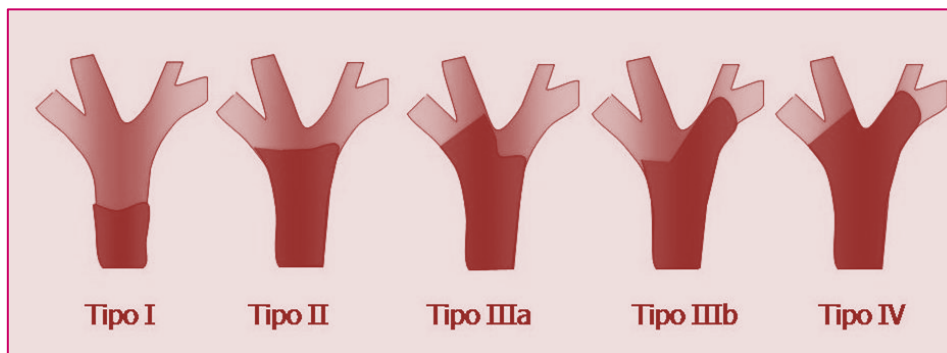


FIGURA 4

Tradicionalmente, la evaluación del compromiso biliar se realizó mediante la colangiografía directa, realizada a través de una punción percutánea con aguja o por los catéteres biliares percutáneos. Sin embargo, este método ha sido desplazado como herramienta diagnóstica por ser invasivo y no exento de complicaciones, especialmente por riesgo de colangitis. Lo mismo ocurrió

con el estudio vascular, donde la angiografía digital formaba parte de la evaluación preoperatoria sistemática.

En la actualidad, el desarrollo de la TC multipista y la RMI de alta resolución han permitido el estudio preoperatorio no invasivo de los pacientes portadores de tumor de Klatskin con altos índices de certeza diagnóstica en cuanto a la extensión y la resecabilidad.<sup>[9]</sup>

Una vez completada la estadificación y planificada la táctica de resección, la medición del volumen hepático remanente es el paso final para decidir sobre una eventual embolización portal preoperatoria para generar la hipertrofia compensadora. La posibilidad de estudiar el parénquima, la vía biliar, las variantes anatómicas vasculares así como su compromiso tumoral, y el volumen hepático remanente pueden realizarse hoy en muchas oportunidades mediante TC multipistas o RMI (FIGURA 5).

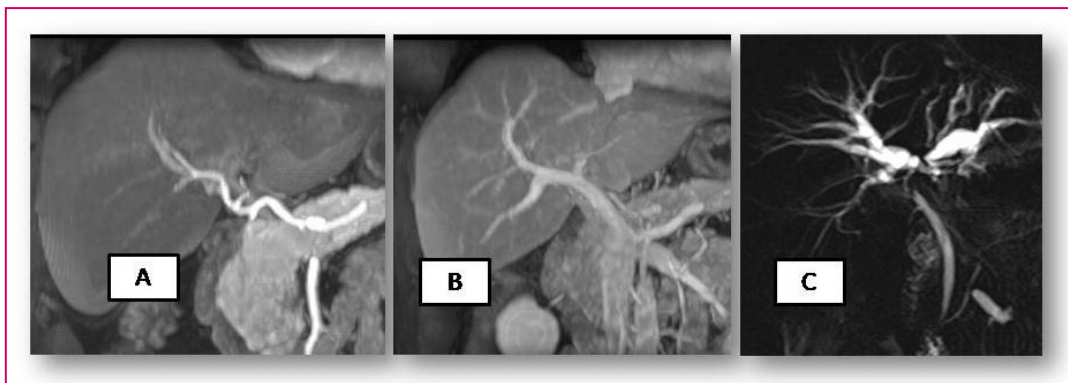


FIGURA 5. RECONSTRUCCIÓN ARTERIAL (A), PORTAL (B) Y BILIAR (C) DE UN COLANGIOCARCINOMA MEDIANTE RESONANCIA MAGNÉTICA

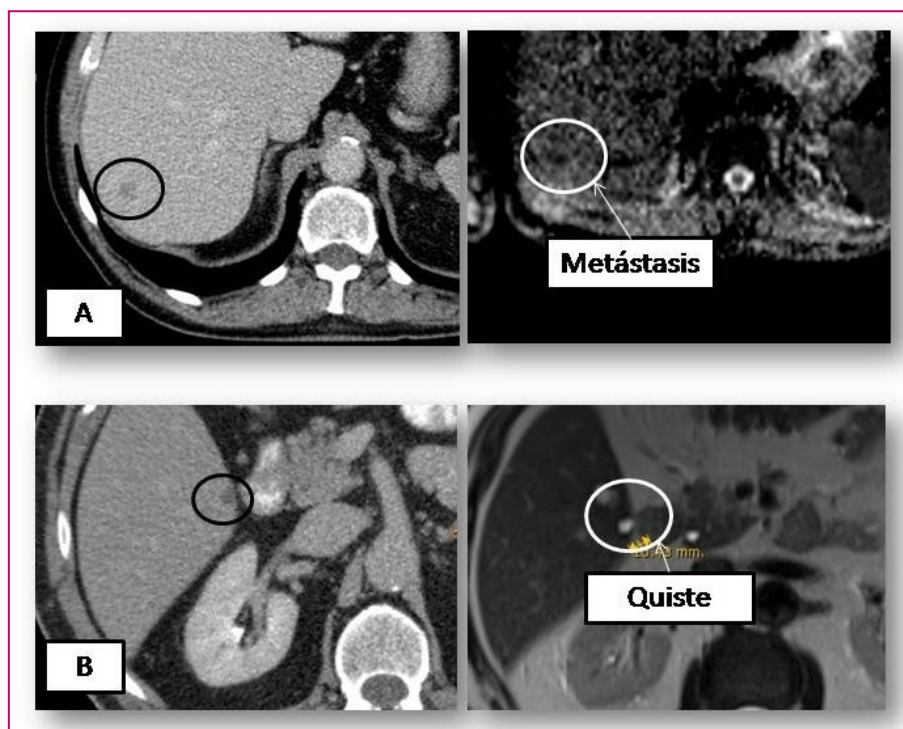
### *Metástasis hepáticas*

Por el tipo de diseminación a través de la vena porta, el hígado es el sitio de preferencia de asentamiento de las metástasis de cáncer abdominal.

La TC es el método más utilizado para el estudio del hígado. Si bien la sensibilidad para metástasis hepáticas es menor con respecto a la RMI, sigue siendo la primera línea diagnóstica. El desarrollo de los equipos de 64 pistas

permite realizar cortes axiales de hasta 0,6 mm, logrando un escaneo completo del hígado en una sola inspiración profunda de tan solo 2 a 3 segundos. La alta definición de los equipos permite la reconstrucción de las imágenes en cualquiera de los planos tridimensionales sin perder calidad de imagen.

La RMI presenta una mayor sensibilidad con respecto a la TC para la detección de metástasis hepáticas. Tiene la ventaja de poder discriminar mejor las diferentes densidades de tejidos blandos, y habitualmente se utiliza como el último paso para determinar la naturaleza de lesiones hepáticas detectadas por la TC, como parte del diagnóstico transversal (FIGURA 6). La sensibilidad puede llegar hasta el 100 % en lesiones mayores a 1 cm, pero presenta dificultad en la detección de lesiones de hasta 5-7 mm.<sup>[1]</sup>



**FIGURA 6.** DISCRIMINACIÓN TISULAR DE LA RESONANCIA MAGNÉTICA. EN EL CASO A, PEQUEÑA LESIÓN HEPÁTICA POR TC CERTIFICADA COMO METÁSTASIS EN SECUENCIA DE DIFUSIÓN POR RESONANCIA. CASO B, PEQUEÑA LESIÓN HEPÁTICA POR TC CERTIFICADA COMO QUISTE EN SECUENCIA DE RESONANCIA

El PET/TC tiene una alta sensibilidad y especificidad en la estadificación inicial del paciente con metástasis hepáticas. Pero si bien la sensibilidad del PET/TC para detección de metástasis puede ser comparada en algunas series con la de la TC o RMI, el PET/TC tiene ventajas que lo diferencian de ambos. Se ha descrito una mayor utilidad que la TC para detectar enfermedad extrahepática, para diagnosticar recidivas luego de hepatectomías, y para diagnosticar recurrencias locales en el lecho de resecciones previas (FIGURA 7). Un reciente metanálisis comparó la utilidad de la TC, la RMI y el PET para el diagnóstico de metástasis hepáticas de origen colorrectal, resultando en una mejor sensibilidad del PET con respecto a los otros métodos. Pero evaluando la sensibilidad por lesiones detectadas, el PET, la RMI a 1 y 1,5 Tesla, y la TC helicoidal tuvieron una sensibilidad comparable y superior a la TC no helicoidal. Y finalmente, comparando la TC y la RMI, la RMI con gadolinio tuvo más certeza diagnóstica que la RMI sin contraste o la TC contrastada que utilice menos de 45 g de contraste yodado e.v.<sup>[8]</sup>

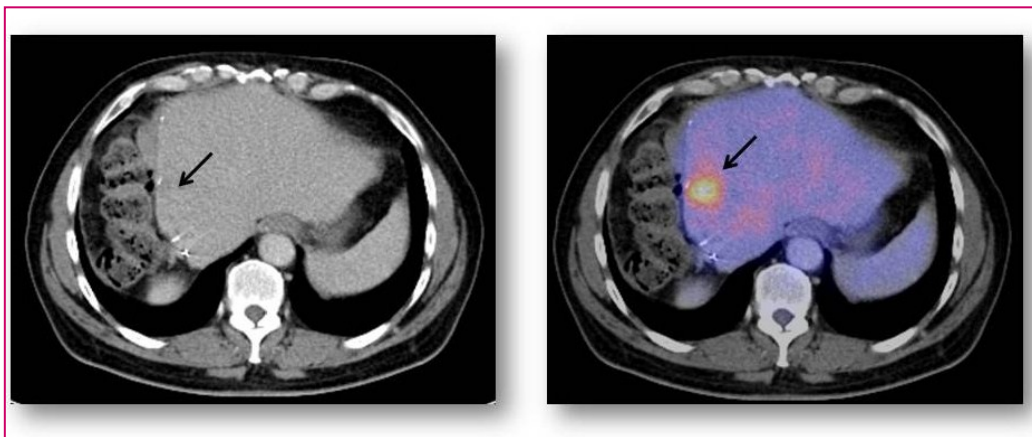


FIGURA 7. RECIDIVA LOCAL POST HEPATECTOMÍA DERECHA NO OBJETIVADA POR TC (FLECHA IZQUIERDA) Y VISIBLE EN LA SECUENCIA DE PET/TC (FLECHA DERECHA)

## Respuesta a tratamientos biológicos y procedimientos locorregionales

La evaluación de las respuestas tumorales a las terapias oncológicas en hígado es motivo de numerosas y frecuentes publicaciones. Las respuestas



deben medirse en forma objetiva, reproducible, y lo más importante aún, deben ser reflejo real en lo posible sobre los procesos biológicos que ocurren en el tejido tumoral.

El gran avance en el tratamiento de los tumores hepáticos se puede dividir por un lado en la aparición de nuevos y poderosos agentes citostáticos, básicamente mediados por anticuerpos monoclonales que alteran procesos metabólicos fundamentales para el crecimiento tumoral. Y por otro lado, en el desarrollo de tecnología aplicada a tratar el tumor por aplicación de terapias que apuntan a la destrucción locorregional del tumor, como ocurre con la quimioembolización intraarterial, la termoablación por radiofrecuencia, y más recientemente la ablación por microondas. En estos casos, la respuesta terapéutica no implica la desaparición del tumor en las imágenes, pero se debe mostrar la falta de viabilidad del tejido remanente.

## Evaluación de las terapias biológicas

Ante la administración de agentes citostáticos, la respuesta terapéutica positiva no siempre se acompañará de una reducción inmediata del tamaño tumoral. El uso de los criterios tomográficos de **CHOI** parece más apropiado para estos casos. Estos criterios se basan en el cambio de densidad de los tejidos al producirse la necrobiosis tumoral por los fármacos, además de los cambios en el tamaño de la lesión. Un 10 % de disminución en el tamaño tumoral o un 15 % de atenuación de intensidad en unidades Hounsfield se asocian a buen pronóstico.<sup>[3]</sup> La aparición de nódulos murales, independientemente del tamaño tumoral, ha sido relacionado también como criterio de progresión de la enfermedad en estos casos.

En las metástasis hepáticas de origen colorrectal tratadas con Bevacizumab, las mediciones tumorales tampoco se correlacionan con la respuesta oncológica y la supervivencia alejada. Otras características morfológicas han presentado una mejor evaluación de la respuesta al tratamiento. La evaluación de la captación del contraste, la morfología de los bordes tumorales y el realce del anillo periférico, constituyen marcadores que

demonstraron un índice de correlación estadísticamente significativo entre los hallazgos tomográficos y la respuesta de las metástasis hepáticas colorrectales al tratamiento con bevacizumab. Una atenuación de la captación de contraste, bordes bien delimitados y falta de realce del anillo periférico correlaciona directamente con una buena respuesta patológica al tratamiento con bevacizumab. La falta de estas características, son índices de mala respuesta patológica.<sup>[4]</sup>

La TC de alta resolución tiene alguna ventaja en detectar lesiones residuales post quimioterapia comparada con el PET/TC, pero la utilización del PET/TC puede discriminar la presencia de necrosis tumoral en la lesión remanente (FIGURA 8). Pero si la sensibilidad de la TC disminuye significativamente para detectar metástasis luego de la neoadyuvancia con drogas convencionales, la administración de anticuerpos profundiza estas dificultades. El principal problema es la gran reducción del tamaño de las lesiones. Esta situación aún no tiene respuesta, ya que la TC de alta definición e incluso el PET/TC no tienen la sensibilidad suficiente para la detección de lesiones residuales menores a 1 cm (FIGURA 9).

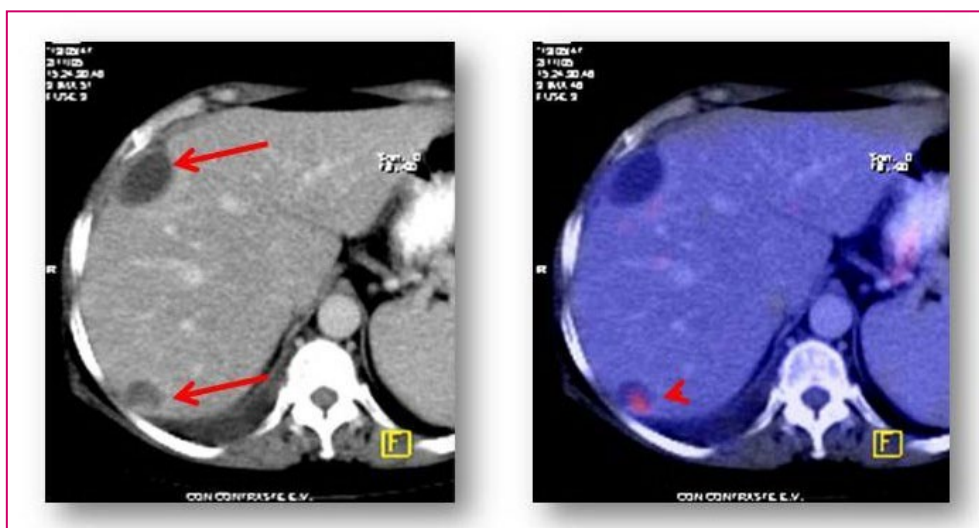
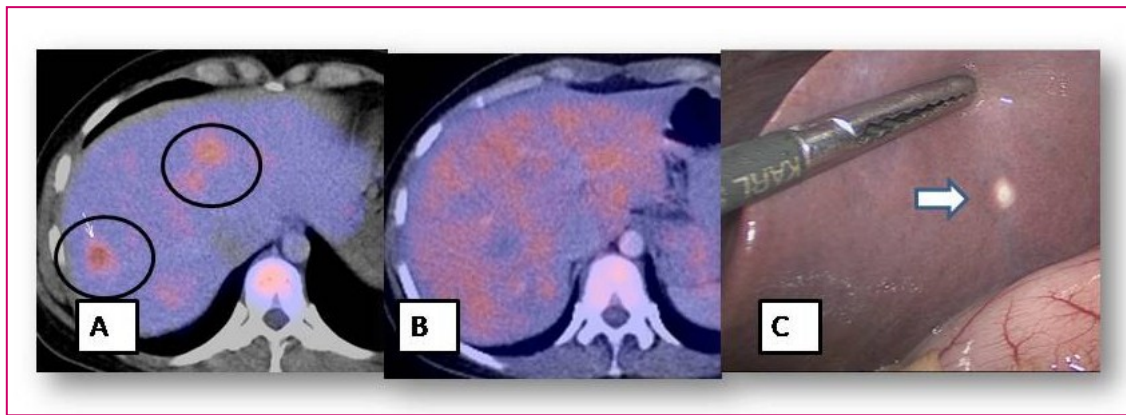


FIGURA 8. DOS IMÁGENES SECUELAES POSTERIORES A QUIMIOTERAPIA EN METÁSTASIS COLORRECTAL EVIDENCIADAS EN TC (FLECHAS LARGAS), OBSERVÁNDOSE QUE SOLAMENTE UNA DE ellas PERSISTE CON ACTIVIDAD BIOLÓGICA EN EL PET/TC (FLECHA CORTA)

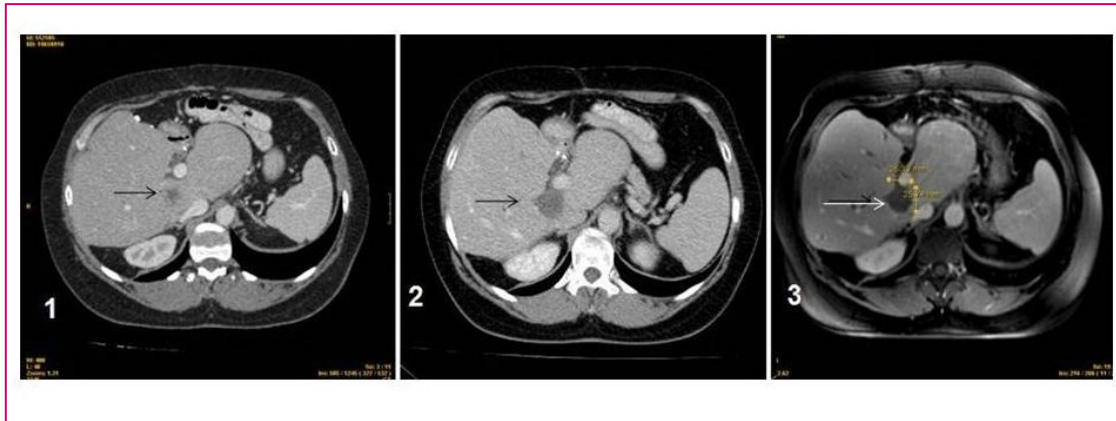


**FIGURA 9.** PET/TC PRE-QUIMIOTERAPIA EN METÁSTASIS COLORRECTAL QUE INFORMA AL MENOS 2 LESIONES ACTIVAS (CÍRCULO A). PET/TC POSTERIOR QUE NO MUESTRA LESIONES ACTIVAS RESIDUALES (B), PERO SE ENCUENTRA UNA LESIÓN MENOR A 1 CM ACTIVA EN LA EXPLORACIÓN QUIRÚRGICA (C)

## Evaluación de las terapias locorregionales

El seguimiento de pacientes sometidos a terapias locales debe tener en cuenta que la lesión no va a desaparecer. En tumores con intensa vascularización arterial como el hepatocarcinoma y las metástasis de tumores neuroendócrinos, la captación del contraste por parte del tumor en TAC o RMI son indicadores sugeridos para su seguimiento. La Asociación Europea para el Estudio del Hígado (EASL) ha recomendado la utilización de TAC con medición del realce por el contraste e.v. para la evaluación de pacientes con hepatocarcinoma (HCC) sometidos a terapias locorregionales, criterio posteriormente aceptado por la Asociación Americana para el estudio del hígado en el 2005.<sup>[2]</sup>

En el caso de las metástasis hepáticas colorrectales, al tener escasa vascularización arterial, este estudio puede no ser un adecuado indicador de la actividad tumoral remanente. La RMI aparece como una alternativa útil por su mayor capacidad de discriminar tejidos blandos. Luego de un procedimiento exitoso en el hígado, las lesiones tratadas deben verse completamente homogéneas e hipointensas en las secuencias T2, y no debe realzar tras la administración del contraste (FIGURA 10). El PET y PET/TC también pueden ser utilizados para este fin, ya que brindan información de la actividad metabólica remanente.



**FIGURA 10.** LESIÓN METASTÁSICA HETEROGÉNEA PREVIO A RADIOFRECUENCIA (FLECHA 1). LUEGO DEL PROCEDIMIENTO SE NOTA UNA LESIÓN HOMOGÉNEA QUE NO REALZA CON EL CONTRASTE TANTO POR TC COMO POR RESONANCIA DINÁMICA (FLECHAS 2 Y 3 RESPECTIVAMENTE)

Luego de las terapias de QE por tumores neuroendocrinos, las mediciones del tamaño tumoral no tuvieron correlación con la información brindada con estudios funcionales como son las secuencias de difusión por resonancia magnética y el PET/TC (FIGURA 11). La combinación de las secuencias de difusión y la medición del realce dinámico de las lesiones en fase arterial y portal brindarían excelente información sobre la carga tumoral y los cambios en la irrigación secundarios a la terapia de embolización.<sup>[7, 8]</sup>

En conclusión, la utilización de los criterios morfológicos luego de terapias locales en tumores hepáticos tiende a subestimar la respuesta completa y la respuesta parcial, precisamente por mediciones de áreas necróticas no viables. Los criterios de la EASL, el PET/TC y la RMI son superiores en estos casos para determinar el éxito local del tratamiento.

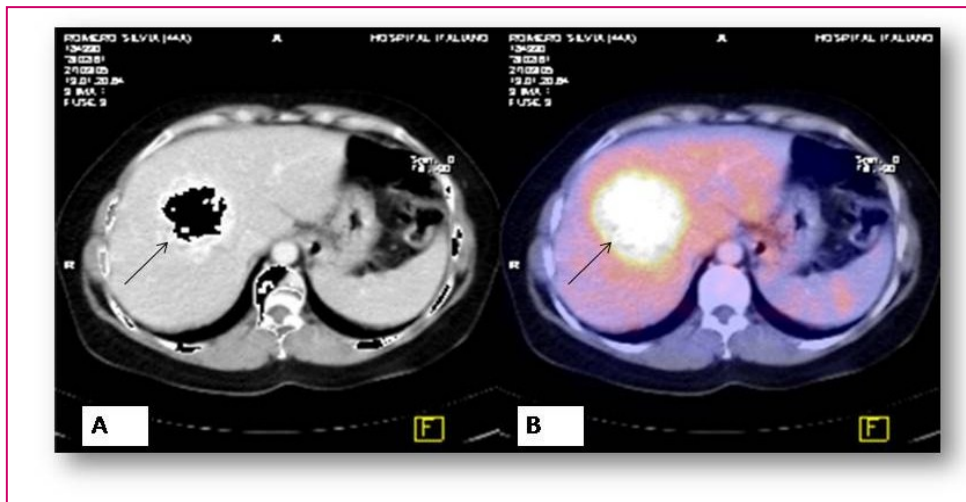


FIGURA 11. TC DE CONTROL POSTERIOR A QUIMIOEMBOLIZACIÓN DE TUMOR NEUROENDOCRINO. (A) EL PET/TC MUESTRA QUE LA LESIÓN TIENE ACTIVIDAD METABÓLICA REMANENTE (B)

## Referencias bibliográficas

1. BLYTH S, BLAKEBOROUGH A, PETERSON M, CAMERON IC, MAJEED AW. Sensitivity of magnetic resonance imaging in the detection of colorectal liver metastases. *Ann R Coll Surg Engl.* 2008;90(1):25-28. doi:10.1308/003588408X242303
2. BRUIX J, SHERMAN M. Management of hepatocellular carcinoma. *Hepatol.* 2005;42:1208-1236.
3. CHOI H, CHARNSANGAVEJ C, FARIA SC, et al. Correlation of computed tomography and positron emission tomography in patients with metastatic gastrointestinal stromal tumor treated at a single institution with imatinib mesylate: proposal of new computed tomography response criteria. *J Clin Oncol.* 2007;25(13):1753-1759. doi:10.1200/JCO.2006.07.3049
4. CHUN YS, VAUTHEY JN, BOONSIRIKAMCHAI P, et al. Association of computed tomography morphologic criteria with pathologic response and survival in patients treated with bevacizumab for colorectal liver metastases. *JAMA.* 2009;302(21):2338-2344. doi:10.1001/jama.2009.1755
5. DAVARPANAH AH, WEINREB JC. The Role of Imaging in Hepatocellular Carcinoma: The Present and Future. *J Clin Gastroenterol.* 2013;47 Suppl:S7-S10. doi:10.1097/MCG.0b013e31827f0d3d

6. JEON UB, LEE JW, CHOO KS, *et al.* Iodized oil uptake assessment with cone-beam CT in chemoembolization of small hepatocellular carcinomas. *World J Gastroenterol.* 2009;15(46):5833-5837. doi:10.3748/wjg.15.5833
7. LIAPI E, GESCHWIND JF, VOSSEN JA, *et al.* Functional MRI evaluation of tumor response in patients with neuroendocrine hepatic metastasis treated with transcatheter arterial chemoembolization. *Am J Roentgenol.* 2008;190:67-73. doi:10.2214/ajr.07.2550
8. LIU YN, HUANG MX, AN Q, WEI JM. The impact of PET/CT on therapeutic strategy of patients with colorectal cancer metastasis. *Hepatogastroenterol.* 2009;56:968-970.
9. MASSELLI G, MANFREDI R, VECCHIOLI A, GUALDI G. MR imaging and MR cholangiopancreatography in the preoperative evaluation of hilar cholangiocarcinoma: correlation with surgical and pathologic findings. *Eur Radiol.* 2008;18(10):2213-2221. doi:10.1007/s00330-008-1004-z
10. MURAKAMI T, IMAI Y, OKADA M, *et al.* Ultrasonography, computed tomography and magnetic resonance imaging of hepatocellular carcinoma: toward improved treatment decisions. *Oncol.* 2011;81(Suppl 1):86-99. doi:10.1159/000333267

# Índice de la Parte VIII

## Vías biliares

Anatomía quirúrgica de las vías biliares y del páncreas.....	2658
DR. JULIO CÉSAR HIJANO	
Variantes anatómicas de la vía biliar.....	2679
DR. CÉSAR ZAVATTI	
Ictericias [NUEVO].....	2690
DR. JORGE RAÚL DEFELITTO	
Litiasis vesicular .....	2714
DRES. SANTIAGO GUILLERMO PERERA, FERNANDO JAVIER GASALI Y ANALÍA DEL SOL MESSERE	
Litiasis coledociana [NUEVO] .....	2740
DR. EDUARDO CASSONE	
Lesiones quirúrgicas de vías biliares [NUEVO] .....	2756
DR. JORGE RAÚL DEFELITTO	
Manejo de las lesiones quirúrgicas complejas de la vía biliar.....	2783
DRES. VICTORIA ARDILES, JUAN CRUZ IAQUINALDI MURTAGH, JUAN PEKOLJ Y EDUARDO DE SANTIBAÑES	
Videolaparoscopia.....	2794
DRES. JORGE MORONI, JUAN PABLO HAURIE Y EZEQUIEL BIANCHIN	

Cirugía biliar laparoscópica avanzada.....	2821
DR. JUAN PEKOLJ	
Tratamiento percutáneo de la patología biliar, asistida por computadora. Planificación virtual e impresión 3D [NUEVO] .....	2846
DRES. SUNG HO HYON, PABLO HUESPE, MARTÍN GALLARDO, JUAN CARLOS SPINA Y LUCAS RITACCO	
Endoscopía biliopancreática.....	2854
DRES. PEDRO OMAR BELLONI Y RODRIGO AGUSTÍN BELLONI	
Prótesis biliares .....	2867
DRES. FERNANDO BALDONI, AUGUSTO VILLAVERDE Y NÉSTOR ALFREDO CHOPITA	
Alternativas endoscópicas de manejo de las litiasis biliares .....	2883
DRES. MARTÍN YANTORNO, FERNANDO BALDONI, AUGUSTO VILLAVERDE, FRANCISCO TUFARE Y NÉSTOR ALFREDO CHOPITA	
Cirugía percutánea biliar .....	2896
DRES. MARIANO EDUARDO GIMÉNEZ Y HORACIO D'AGOSTINO	
Cáncer de la vía biliar [NUEVO].....	2941
DR. JORGE RAÚL DEFELITTO	
Cáncer de vesícula biliar.....	2963
DR. JORGE RAÚL RODRÍGUEZ	
Tumores benignos de vesícula y vía biliar .....	2976
DR. JORGE CIRIBÉ	
Cáncer periampular .....	2993
DRES. CARLOS CASTILLA, JORGE RAÚL DEFELITTO, JORGE RAÚL RODRÍGUEZ, NICOLÁS GUERRINI Y ARIEL COSOLI	
Dilataciones quísticas de las vías biliares [NUEVO].....	3032
DR. JORGE RAÚL DEFELITTO	



Fugas biliares postoperatorias .....3042

DRES. HUGO ZANDALAZINI Y ROBERTO KLAPPENBACH



# Anatomía quirúrgica de las vías biliares y del páncreas

**DR. JULIO CÉSAR HIJANO**

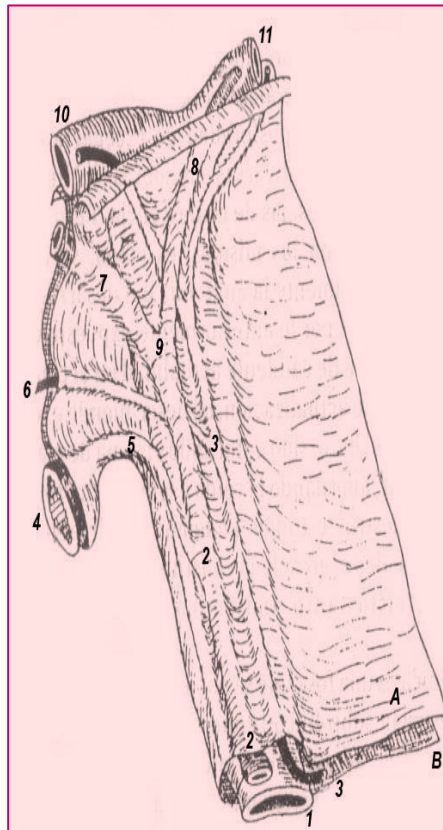
*Galia est omnis divisa in partes tres.*

JULIO CÉSAR

Las vías biliares y el páncreas son una unidad embriológica, anatómica, fisiológica, patológica, semiológica, clínica y quirúrgica que conforma, por ende, una unidad estructural y funcional indisoluble.

Por su desarrollo embriológico no presentan, a diferencia de otros órganos y vísceras, un pedículo claro y único para su abordaje total o parcial siendo, además, estructuralmente, una combinación entre lo tubular, hueco o visceral y lo parenquimatoso, sólido y orgánico.

Es necesario, sin embargo, para su mayor comprensión, un estudio preliminar distinguiendo ambas estructuras por separado y luego un estudio global combinando ambas estructuras. Sin perjuicio de que el conocimiento descriptivo de los órganos es importante, en anatomía quirúrgica el peritoneo juega un rol fundamental para la movilización del mismo por lo que haremos hincapié en este último.



**FIGURA 1.** PEDÍCULO HEPÁTICO. 1: VENA PORTA; 2: CONDUCTO COLÉDOCO; 3: ARTERIA HEPÁTICA; 4: VESÍCULA BILIAR; 5: CONDUCTO CÍSTICO; 6: ARTERIA CÍSTICA; 7: CONDUCTO HEPÁTICO DERECHO; 8: CONDUCTO HEPÁTICO IZQUIERDO; 9: CONFLUENCIA; 10: VENA PORTA DERECHA; 11: VENA PORTA IZQUIERDA; A: HOJA ANTERIOR DEL EPIPLÓN MENOR; B: HOJA POSTERIOR DEL EPIPLÓN MENOR

## Anatomía quirúrgica de las vías biliares

Las vías biliares, o aparato excretorio de la bilis, son un conjunto de elementos tubulares que nacen a nivel hepático y terminan a nivel del intestino delgado, más precisamente del duodeno, por los que circula la bilis. En este recorrido presentan topográficamente distintas relaciones y se comportan anatómicamente de forma variada (FIGURA 1).

## Vía biliar principal

### *Conductos biliares intrahepáticos*

Situados en el espesor de hígado, nacen en el lobulillo y pasan a los espacios interlobulillares, siguiendo un trayecto paralelo al de las ramas de la arteria hepática y al de la vena porta, aumentando gradualmente, a diferencia de éstas, su calibre a medida que se acercan al hilio, confluyendo habitualmente en dos grandes conductos a nivel del hilio, el conducto hepático derecho e izquierdo.

El conducto biliar derecho emerge del hígado delante de la rama derecha de la vena porta. El conducto biliar izquierdo corresponde a la división de la vena porta, ocupando de esta manera el plano anterior del hilio de hígado. La reunión en ángulo obtuso de estos dos conductos constituye el conducto hepático (FIGURA 1).

### *Conducto hepático*

Formado por la reunión del conducto hepático derecho e izquierdo es denominado en anatomía quirúrgica como conducto hepático común. Nace de la parte derecha del surco transversal y se extiende hasta la desembocadura del conducto cístico. Su longitud es sumamente variable promediando los 3 cm. Esta variación dependerá de que el conducto será tanto más largo cuanto más arriba se reúnan los conductos radiculares o cuanto más abajo brote el conducto cístico y tanto más corto cuanto más abajo sea la reunión radicular o más elevado el origen del cístico. De tal manera que, excepcionalmente, podría no existir, de unirse ambos conductos hepáticos, derecho e izquierdo, en el mismo lugar del nacimiento del cístico.

En todo su trayecto se ubica en el espesor del epiplón gastrohepático, cruzando en su inicio perpendicularmente la cara anterior de la arteria hepática derecha y la rama derecha de la vena porta para situarse luego hasta su finalización en la cara antero externa del tronco de la vena porta. El conducto cístico se adhiere al lado derecho del conducto hepático desembocando habitualmente unos milímetros más abajo. Esta unión en

ángulo agudo hacia arriba cerrado por la arteria cística forma el triángulo de Calot.

El conducto hepático ocupa una situación elevada, muy cerca del hilio, y profunda, pues el lóbulo cuadrado lo protege hacia delante y la primera porción del duodeno se interpone en la mitad de los casos entre ambos (FIGURA 1 y 2).

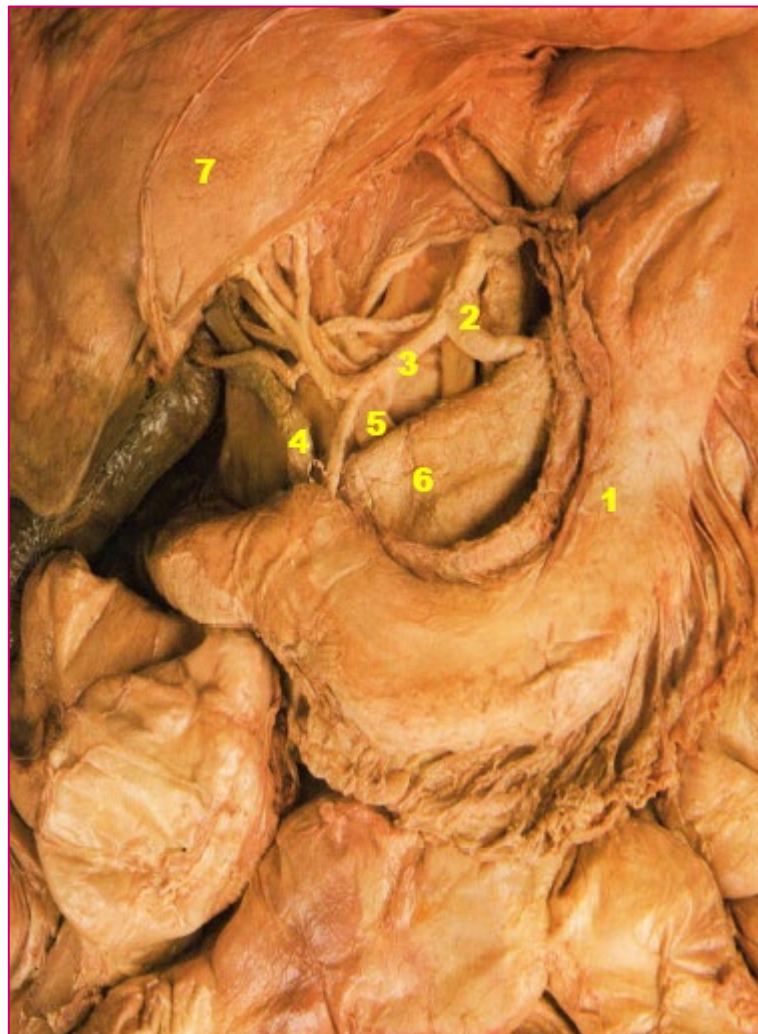


FIGURA 2. 1: ESTÓMAGO (CURVATURA MENOR); 2: TRONCO CELÍACO; 3: ARTERIA HEPÁTICA; 4: CONDUCTO HEPÁTICO; 5: VENA PORTA; 6: PÁNCREAS

### Conducto colédoco

Resulta de la reunión de los conductos cístico y hepático, siguiendo la dirección de éste último, dirigiéndose luego algo hacia adentro, hacia el duodeno. Llegado a éste, pasa por su cara posterior hasta el borde superior de la cabeza del páncreas, desde aquí se dirige hacia fuera introduciéndose en el parénquima pancreático para alcanzar la cara postero interna de la segunda porción del duodeno, atraviesa su pared y se abre en la luz intestinal.

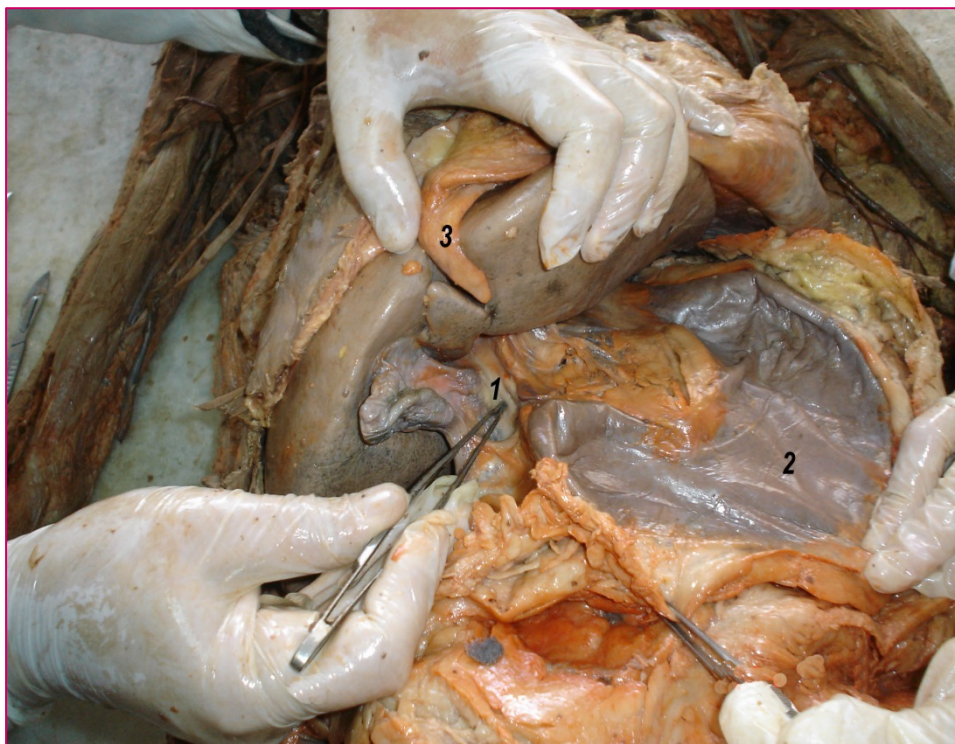

FIGURA 3. 1: VÍA BILIAR; 2: CUERPO DEL ESTÓMAGO; 3: LIGAMENTO REDONDO

De manera que el colédoco se ubica sucesivamente por encima del duodeno, por detrás de él, por debajo del páncreas y en el espesor de la pared de la segunda porción duodenal. De aquí su división en cuatro segmentos: 1) *supraduodenal*, 2) *retroduodenal*, 3) *retropancreático* y 4) *intramural*.

Estas ligeras curvas y contracurvas son bastante constantes y se evidencian mejor en la radiografía contrastada de la vía, pudiendo, de esta manera, observar algún tipo de desplazamiento.

Su longitud varía de 6 a 7 cm de los que corresponden 1 cm a la porción supraduodenal, 2,5 cm a la retroduodenal, 2,5 cm a la porción retropancreática y 1 a 1,3 cm a la porción intraparietal. Su diámetro, algo mayor que el del conducto hepático, es de 4 a 5 mm.

Las relaciones del colédoco son de una importancia considerable debido a la frecuencia de su patología y lo habitual de su cirugía, sobre todo teniendo en cuenta que es un conducto vital y único.

La porción supraduodenal se encuentra ubicada en el borde libre del epiplón gastrohepático, inmediatamente por delante del hiato de Winslow, formando, junto con la vena porta, la arteria hepática, los linfáticos y los nervios del hígado, el pedículo hepático. Se ubica en la vertiente derecha de la cara anterior de la vena porta. La arteria hepática está a la izquierda del colédoco y por delante de la vena porta, desprendiéndose, en este punto la arteria pilórica. Si consideramos estas importantes relaciones en una extensión de 10 a 15 milímetros, entenderemos lo complejo que resulta técnicamente su disección, sobre todo cuando estos elementos se encuentran, por diferentes causas, rodeados de algún proceso inflamatorio o neoplásico. De ello resulta que se impone en su disección bajar el duodeno debido a sus variaciones y a efectos de una mejor observación de este segmento.



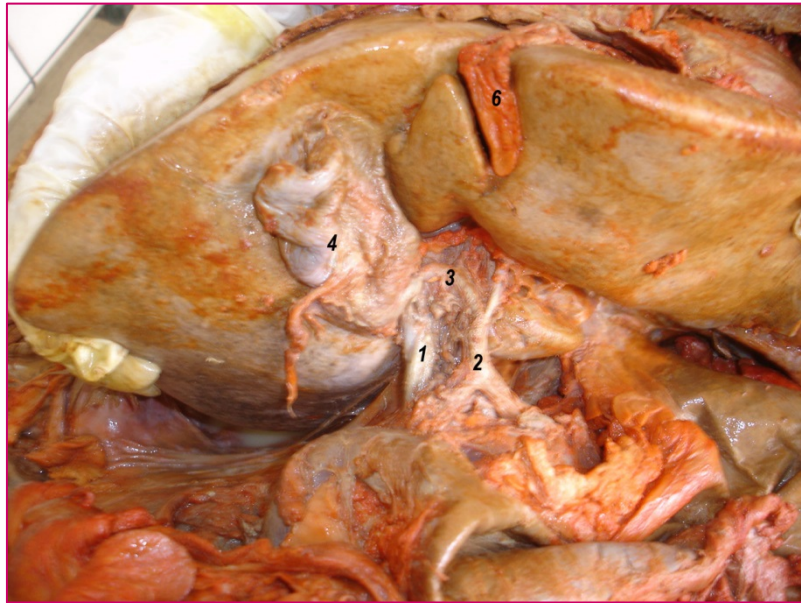


FIGURA 4. 1: CONDUCTO COLÉDOCO; 2: ARTERIA HEPÁTICA; 3: ARTERIA CÍSTICA; 4: VESÍCULA BILIAR; 5: LIGAMENTO REDONDO

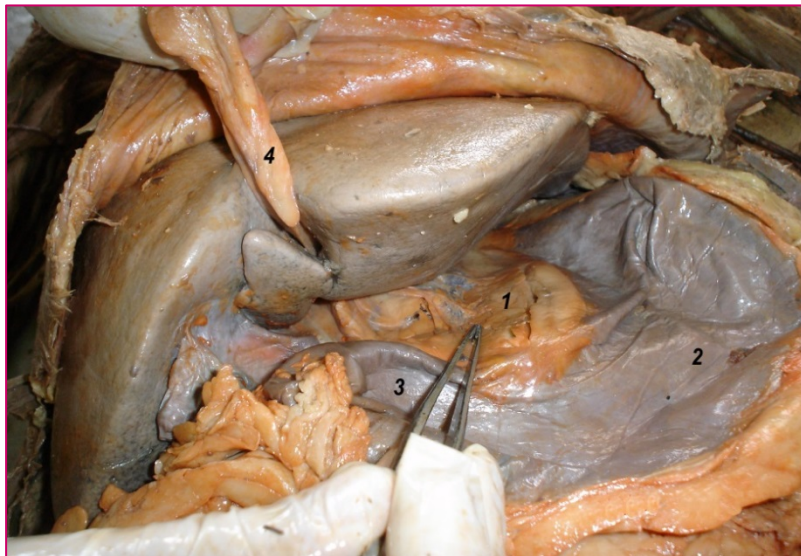

FIGURA 5. 1: EPIPLÓN MENOR; 2: CUERPO DEL ESTÓMAGO; 3: PÍLORO; 4: LIGAMENTO REDONDO

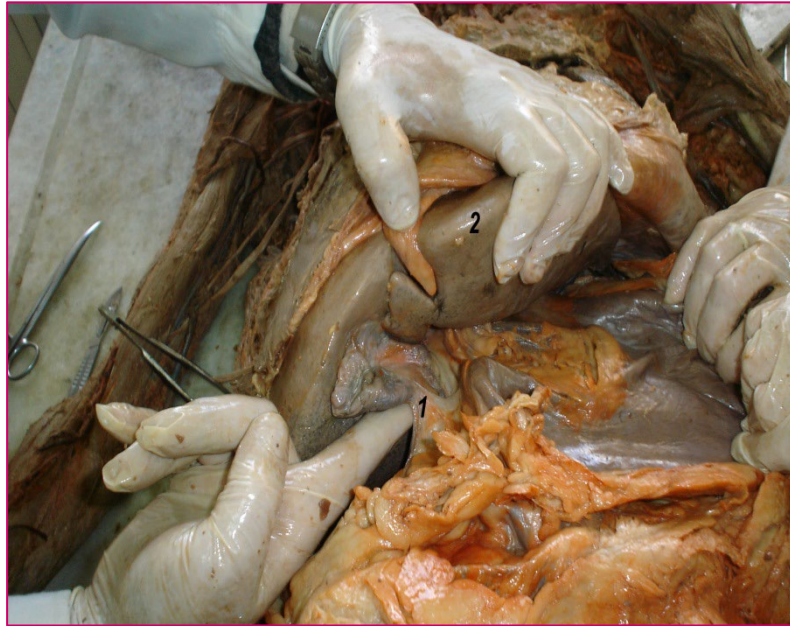

FIGURA 6. 1: PEDÍCULO HEPÁTICO; 2: HÍGADO

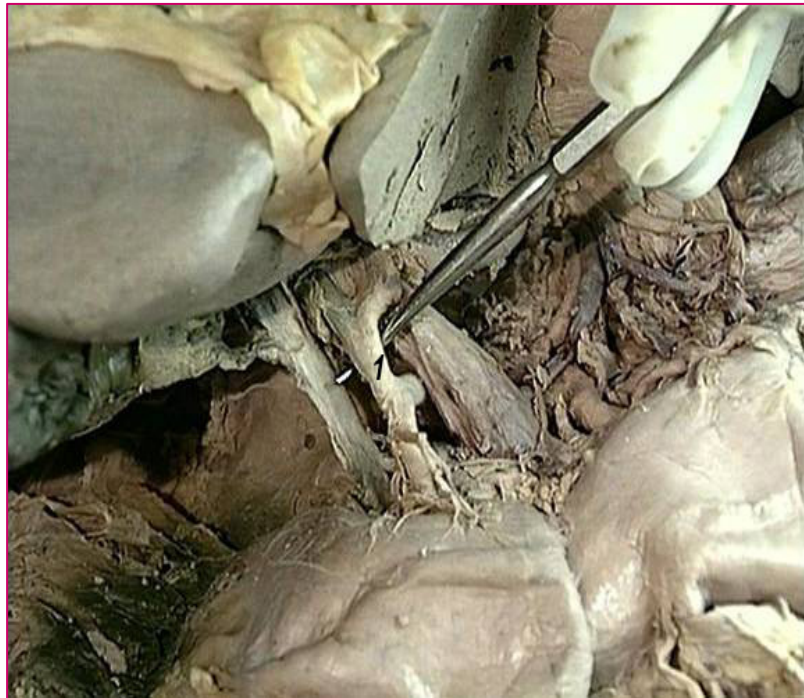

FIGURA 7. 1: VÍA BILIAR

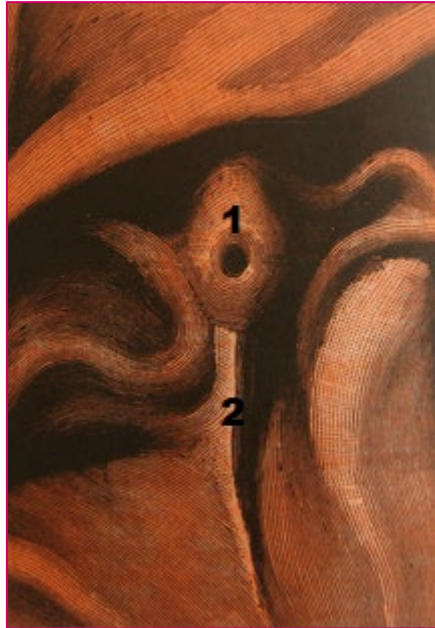


FIGURA 8. VISTA ENDOLUMINAL. 1: AMPOLLA DE VATER; 2: FRENILLO DE LA AMPOLLA

Tomado de TESTUT-LATARGET

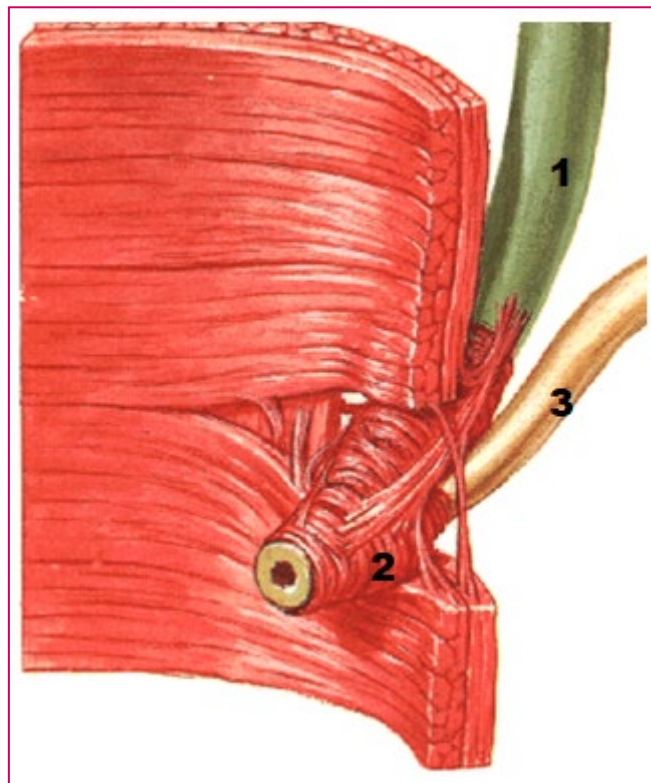


FIGURA 9. 1: CONDUCTO COLÉDOCO; 2: ESFÍNTER DE ODDI; 3: CONDUCTO DE WIRSUNG

Tomado de LATARGET-RUIZ LIARD

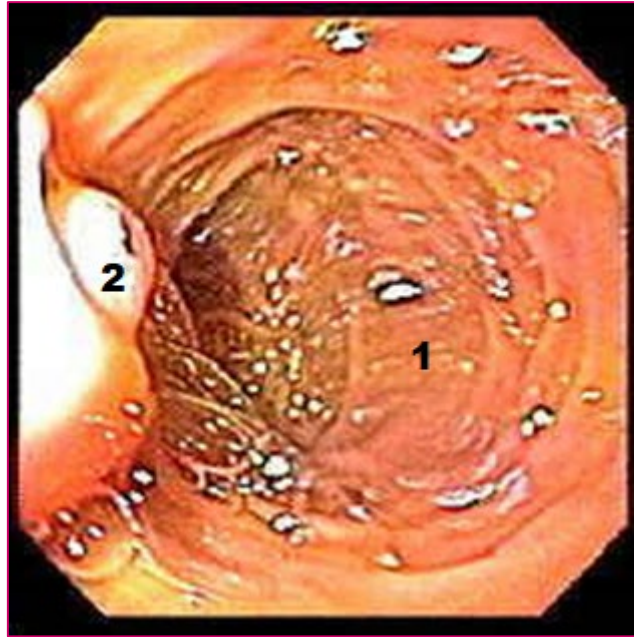


FIGURA 10. VISTA ENDOSCÓPICA. 1: LUZ DUODENAL; 2: PAPILA

La porción retroduodenal se encuentra en la cara posterior de la primera porción del duodeno, ocupando como la anterior el borde libre del epiplón menor que se continúa por detrás del duodeno y no como se describe habitualmente en su borde superior. Este detalle es esencial para separar el duodeno del colédoco «decolando» y no cortando esta fascia peritoneal, asimismo se contacta íntimamente con el tubérculo pancreático. Las relaciones vasculares son las mismas que la porción anterior con la salvedad de que la arteria hepática ahora es la común y no la propia debido a que se ha desprendido la arteria gastroduodenal a un centímetro aproximadamente del borde superior del páncreas y su rama colateral, pancreaticoduodenal derecha superior que cruza transversalmente el colédoco, su vena homónima que va en busca de la porta pasa por detrás del colédoco, generando de esta forma el anillo vascular de Grégoire. Esta porción al pasar a la siguiente, retropancreática, comienza a fijarse ya por el páncreas, ya por una hoja fibrosa, la fascia de Treitz, vestigio del mesoduodeno, separando esta lámina al colédoco de la vena cava inferior.

La porción retropancreática se separa del pedículo hepático hacia la derecha para alcanzar el duodeno, excavando un surco en el parénquima

pancreático y en ocasiones quedando literalmente intrapancreático. De manera que su abordaje quirúrgico requiere, primero, el decolamiento de la lámina retro duodeno pancreática y la sección de la glándula.

La porción intraparietal o intramural o intestinal comprende toda la porción del colédoco que se encuentra dentro de la pared duodenal. Esta es perforada por el colédoco en la unión de la cara posterior con su borde interno, lo que representaría el borde mesentérico del mesoduodeno en la etapa embriológica, atraviesa la capa muscular en forma oblicua para abrirse en la mucosa protruyéndola junto con la desembocadura del conducto pancreático por debajo determinando un abultamiento de la misma denominado ampolla de Vater. Esta ampolla es cónica recibiendo en su base la desembocadura de ambos conductos, colédoco y pancreático y en su vértice un orificio de salida único, la papila de la ampolla. Al atravesar el colédoco la túnica muscular se apropia de algunas fibras y es rodeado por otras, totalmente independientes y de mayor grosor descrito por **GLISSON** en 1681, pero comprobada su independencia anatómica y fisiológica en 1887 por **ODDI**, denominándose desde entonces esfínter de Oddi (**FIGURA 8, 9 y 10**).

## Vía biliar accesoria

### *Vesícula biliar y conducto cístico*

La vesícula biliar o colecisto es una bolsa membranosa anexa a la vía biliar principal constante en las cinco clases de vertebrados pero ausente en algunas especies herbívoras (**FIGURA 4 y 11**).

Se ubica en la cara inferior del hígado, por fuera del lóbulo cuadrado, en una depresión denominada fosilla cística. El peritoneo del hígado a este nivel se separa de su cara inferior para cubrir la cara libre de la vesícula fijándola de manera prácticamente indisoluble a la fosilla subyacente, excepto en la parte media, o sea en el cuerpo, donde existe un plano de clivaje interhepatovesicular descrito por **RÍO BRANCO** en 1912 y estudiado por **ALBANESE** como zona de decolamiento avascular para la colecistectomía. Presenta la

forma de una pera cuyo extremo más grueso se dirige hacia delante y abajo sobrepasando la más de las veces el borde anterior del hígado. Su longitud es variable promediando los 8 o 10 cm.

Se la divide tradicionalmente en tres porciones, el fondo, el cuerpo y el cuello que se continúa con el conducto cístico.

La cara superior del cuerpo se relaciona como hemos mencionado con la cara inferior del hígado, mientras que la cara inferior es libre y corresponde topográficamente a la segunda porción del duodeno y al colon transversal estando unida a ambas estructuras por dos ligamentos, uno cisticocólico y otro cístico duodenal, ambos pertenecientes al epiplón gastrohepático. Cuando éste se sobrepasa de su límite derecho forma un solo ligamento, denominado cistoduodenocólico de Ancel y Sencert.

El cuello es tortuoso a diferencia del resto de la vesícula y presenta en su lado derecho una dilatación más o menos marcada designada por **BROCA** pelvis o bacinete. La conformación interior de este bacinete contrasta con lo liso del resto de la vesícula ya que presenta uno o dos espolones mucosos que coinciden con los surcos que imprime la tortuosidad externa.

Su continuidad con el conducto cístico es un límite arbitrario y poco definido. El cuello, la más de las veces libre, está rodeado por dos hojas peritoneales dependientes del epiplón menor que contienen a la arteria y venas císticas (**FIGURA 1 y 4**).

Como ya fue mencionado, el conducto cístico se extiende desde el cuello vesicular al extremo inferior del conducto hepático, uniéndose a éste para formar el conducto colédoco. Se dirige hacia abajo y hacia la izquierda dejando una ligera concavidad derecha. Su longitud es de 33 a 45 milímetros y su diámetro de 3 o 4 milímetros. Se ubica en el espesor del epiplón menor por delante y a la derecha de la vena porta. A la izquierda se ubica el conducto hepático formando con éste un ángulo agudo de seno superior. La arteria cística se ubica cerrando este ángulo y abordando el bacinete en forma horizontal, dividiéndose a esta altura en una rama derecha y otra izquierda, quedando, de esta forma el triángulo ya descrito, triángulo de Calot. El

conducto cístico aloja en el codo que hace con la vesícula un ganglio linfático de tamaño considerable, el ganglio de Broca.

La variabilidad de la desembocadura del conducto cístico con la vía biliar principal es extraordinariamente frecuente. De hecho, la descripción clásica descrita, no llega al 50 %.

La luz del conducto presenta un conjunto de espolones mucosos denominados válvulas de Heister de forma, número y tamaño variable que no representan ninguna significancia fisiológica pero sí una dificultad técnica cuando se decide explorar el conducto con fines diagnósticos o terapéuticos.

## **Anatomía quirúrgica del páncreas**

El páncreas es una glándula de secreción mixta que se encuentra sólo en los vertebrados (a excepción de la mayoría de los peces) y aunque sea impar y media no es simétrica.

Se ubica en el abdomen superior, delante de la columna vertebral lumbar, detrás del estómago, entre el bazo a su izquierda y el marco duodenal a la derecha que lo engloba de manera inseparable. Su dirección es transversal a la columna aunque su extremidad izquierda es ligeramente oblicua de dentro afuera y de abajo arriba. Ambos extremos se ubican más hacia atrás que el centro, debido a la columna vertebral, generando de esta manera una concavidad posterior.

Su longitud es de 16 a 20 cm, su altura media de 4 a 5 cm y su espesor de 2 a 3 cm, siendo su peso promedio de 70 gr (FIGURA 2, 11 y 12).

Se lo divide clásicamente en tres porciones, cabeza, cuerpo y cola sin que exista ninguna línea de demarcación que separe estas dos últimas partes. Sin embargo entre la cabeza y el cuerpo se estrecha formando lo que se denomina cuello o istmo.

La cabeza se enclava en las tres porciones duodenales dándole la forma característica de herradura, su crecimiento continúa una vez fijado y se retuerce sobre sí mismo generando un gancho posterior denominado

*processus uncinatus* o pequeño páncreas de Wislow. La cara anterior está cubierta por la fascia de Fredet que la fija a la pared posterior del abdomen, está cruzada por la raíz del mesocolon transversal que la divide en dos porción supra e inframesocolónica.

La porción supramesocolónica de la cabeza pancreática está en relación con la cara posterior del estómago y del píloro, o sea en la retrocavidad epiploica.

La porción inframesocolónica está en relación con las asas intestinales.

La cara anterior del páncreas está a su vez surcada por distintos vasos. La arteria gastroduodenal da la gastroepiploica derecha y la pancreático-duodenal inferior derecha, que rápidamente se hace posterior. Más abajo, inframesocolónica, atraviesa la cara anterior del páncreas la arteria cólica media que da al nivel del uncus la arteria mesentérica superior.

La cara posterior de la cabeza es la cara con mayor relación vascular, el arco pancreático-duodenal superior e inferior se anastomosan a este nivel. Está cubierta por la fascia de Treitz. Por delante de la fascia se encuentran los vasos venosos que formarán el sistema porta y por detrás de la lámina los del sistema cava.

El istmo mide apenas 2 cm de altura apoyándose en el tronco celíaco por arriba y la arteria mesentérica superior por debajo.

El cuerpo se encuentra algo más anterior que la cabeza. La cara anterior del cuerpo se relaciona con la posterior del estómago, interponiéndose entre ambas la transcavidad de los epiplones.

La cara posterior del cuerpo del páncreas está cubierta, como la de la cabeza y el istmo, por la fascia de Treitz y se relaciona directamente con la aorta y el plexo solar, pilar izquierdo del diafragma y cara anterior del riñón izquierdo. Por último y sobre su borde superior, la cara posterior es atravesada por las sinuosidades de la arteria esplénica y por la vena homónima, rectilínea, más abajo.



La cola se va haciendo puntiaguda hasta contactar directa o indirectamente con la cara interna del bazo pero siempre unido a éste por el epiplón pancreático-esplénico.

El páncreas contiene dos conductos colectores que vierten el jugo pancreático en la segunda porción del duodeno. El conducto principal, conocido como conducto de Wirsung, recorre la glándula desde la cola a la cabeza donde encuentra al conducto colédoco, se pega al conducto y va a abrirse con él en la carúncula mayor por medio de la ampolla de Vater. Presenta a este nivel un esfínter propio, como el colédoco.

El conducto accesorio, de Santorini, se origina del anterior a nivel de la cabeza del páncreas y va a desembocar unos 2 cm por encima del principal, en un tubérculo cónico denominado carúncula menor, sin esfínter, comprobándose en ocasiones la ausencia o atrofia de este conducto (FIGURA 13).

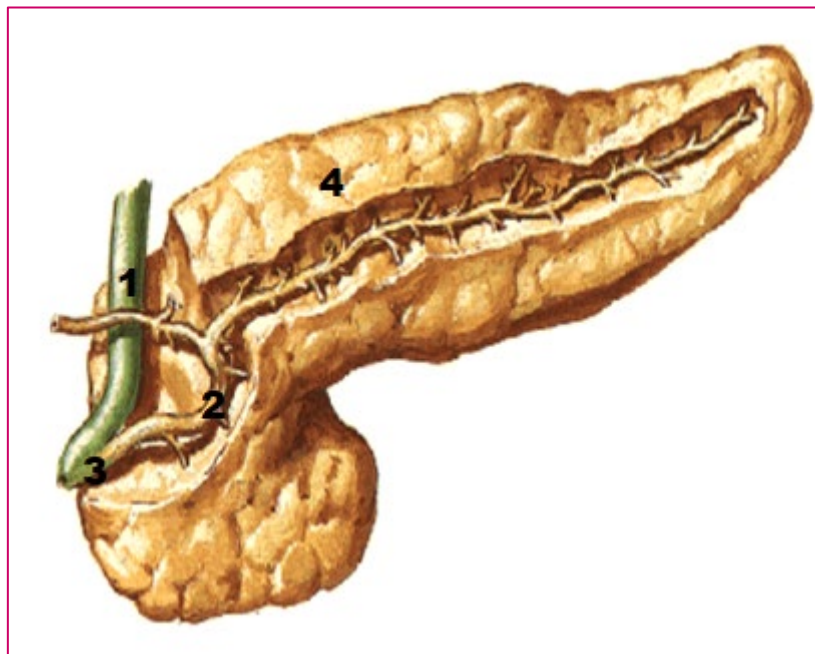


FIGURA 13. 1: CONDUCTO COLÉDOCICO; 2: CONDUCTO DE WIRSUNG; 3: DESEMBOCADURA COMÚN EN LA AMPOLLA DE VATER; 4: PÁNCREAS

### Coalescencias peritoneales

Como dijéramos al principio el duodenopáncreas es una unidad indisoluble, por lo que la descripción de su peritoneo no escapa a este concepto y su conocimiento es esencial para la movilización de estos órganos (FIGURA 15, 16, 17 y 18).

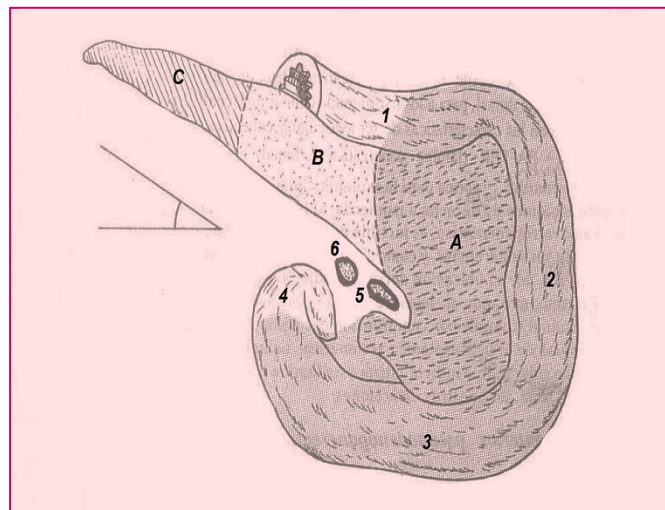


FIGURA 14. DUODENO, PÁNCREAS, VISTA POSTERIOR. 1: PRIMERA PORCIÓN DEL DUODENO; 2: SEGUNDA PORCIÓN DEL DUODENO; 3: TERCERA PORCIÓN DEL DUODENO; 4: CUARTA PORCIÓN DEL DUODENO; 5: VENA PORTA; 6: ARTERIA MESENTÉRICA SUPERIOR. A: CABEZA DEL PÁNCREAS; B: CUERPO DEL PÁNCREAS; C: COLA DEL PÁNCREAS

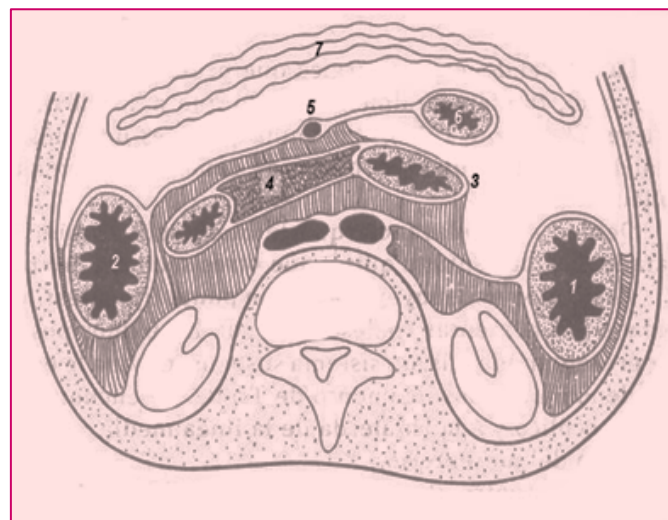


FIGURA 15. 1: COLON DESCENDENTE; 2: COLON ASCENDENTE; 3: CUARTA PORCIÓN DEL DUODENO; 4: PÁNCREAS; 5: ARTERIA MESENTÉRICA SUPERIOR; 6: ASA DELGADA; 7: COLON TRANSVERSO

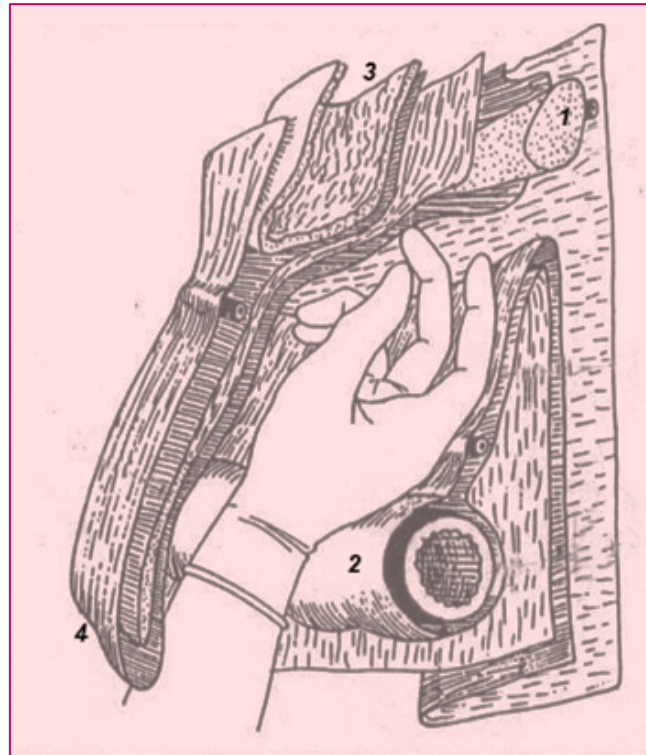


FIGURA 16. MANIOBRA DE DECOLAMIENTO. 1: PÁNCREAS; 2: COLON TRANSVERSO; 3: ESTÓMAGO; 4: EPIPLÓN MAYOR

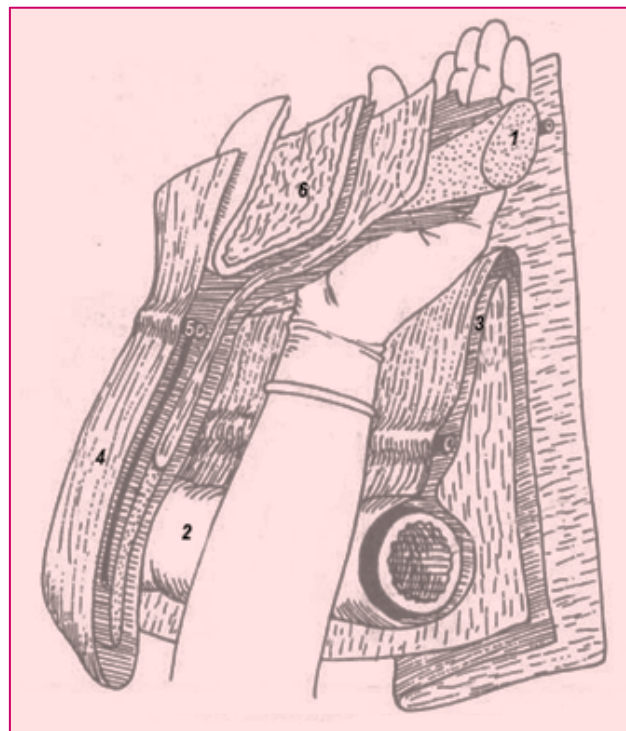
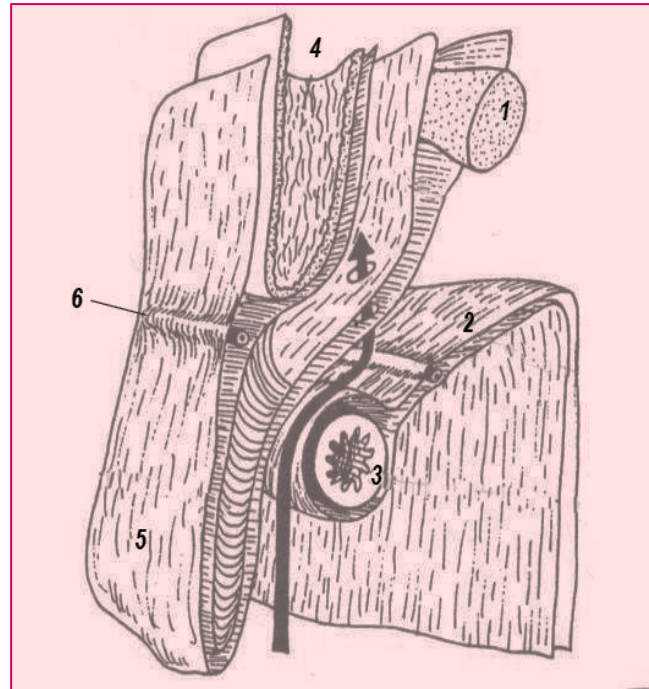


FIGURA 17. MANIOBRA DE DECOLAMIENTO. 1: PÁNCREAS; 2: COLON TRANSVERSO; 3: MESOCOLON TRANSVERSO; 4: EPIPLÓN MAYOR; 5: ESTÓMAGO



**FIGURA 18.** 1: PÁNCREAS; 2: MESOCOLON TRANSVERSO; 3: COLON TRANSVERSO; 4: ESTÓMAGO; 5: EPIPLÓN MAYOR; 6: ARTERIA GASTROEPILOICA DERECHA

La coalescencia dorsal del duodeno y la cabeza del páncreas está dada por la fascia de Treitz que fija al duodenopáncreas al peritoneo parietal primitivo posterior (hoja derecha del mesoduodeno) (FIGURA 15).

Sus límites son:

- a. Hacia la derecha el peritoneo que cubre la vena cava inferior y el riñón derecho, sumando a la inserción, en el borde antimesentérico, de la lámina duodeno retro mesentérico cólica derecha (LDRMCD). Esta se extiende hasta la línea media, al sobrepasarla se ubica por delante del mesocolon descendente, el cual a su vez está fijado a la pared posterior por la fascia de Toldt izquierda.
- b. Hacia la izquierda, entonces, llega hasta el borde antimesentérico de la cuarta porción del duodeno, por delante del mesocolon descendente.
- c. Hacia arriba se extiende hasta la hoz de la arteria hepática.

- d. Por debajo, la soldadura de Treitz se extiende hasta el borde antimesentérico de la tercera porción duodenal e inserción de la LDRMCD.

La coalescencia dorsal del cuerpo y la cola sufre soldadura contra la pared posterior, debido a que está contenida en el mesogastrio dorsal, esto es a la izquierda de la arteria mesentérica superior. Es así que se aplica la hoja 4 de la transcavidad (hoja posterior), contra el peritoneo parietal posterior primitivo a la izquierda de la mesentérica, constituyendo la fascia de Toldt. La cola escapa a esta coalescencia ya que está contenida en el epiplón pancreáticoesplénico, acompañando a los vasos esplénicos hasta el hilio del bazo (FIGURA 14 y 15).

La coalescencia anterior varía si consideramos un sector supramesocólico de otro submesocólico:

- a. Por encima del mesocolon transversal existe una coalescencia entre la hoja anterior del mesoduodeno y la hoja posterior del saco epiploico, a la derecha y arriba de la mesentérica superior. Esta fascia es, pues, de origen mesogástrico.
- b. Por debajo del mesocolon transversal, existe una coalescencia entre la hoja anterior del mesoduodeno y la hoja posterior del mesocolon ascendente, que queda comprendida entre el colon derecho y la arteria mesentérica superior (FIGURA 11 y 12).

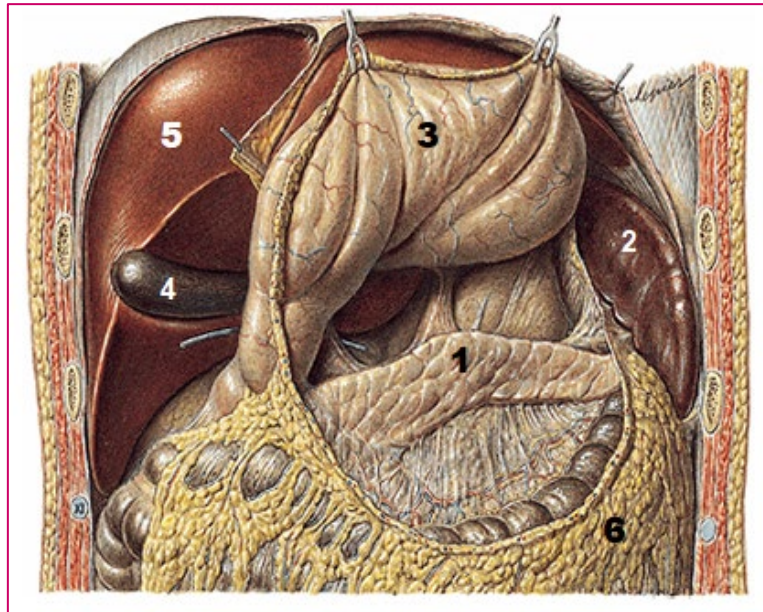


FIGURA 11. 1: PÁNCREAS; 2: BAZO; 3: ESTÓMAGO REBATIDO (CARA POSTERIOR); 4: VESÍCULA BILIAR; 5: HÍGADO (LÓBULO DERECHO); 6: EPIPLÓN MAYOR

Tomado de SOBOTTA

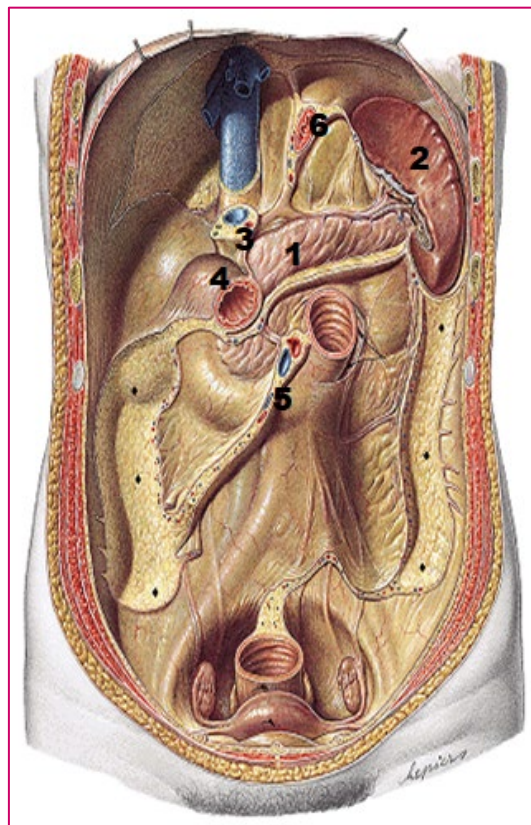


FIGURA 12. 1: PÁNCREAS; 2: BAZO; 3: PEDÍCULO HEPÁTICO; 4: BULBO DUODENAL (PRIMERA PORCIÓN); 5: RAÍZ DEL MESENTERIO

## Referencias bibliográficas

- ALBANESE AR. Despegamiento inter hepático vesicular de iniciación intermedia en la colecistectomía. Variante de Río Branco. *La Prensa Médica Argentina*. 1974;61:945.
- ALBANESE AR. Lámina duodeno-mesentérica y retromesocolónica derecha. Conferencia, XIII Sesión Científica de la Sociedad Rioplatense de Anatomía, Mendoza, octubre de 1977.
- BRIZON J, CASTAING J, HOURTOULLE F. *El Peritoneo. Embriología. Anatomía*. Buenos Aires: Editorial Atlas; 1959.
- COUINAUD C. *Anatomie de l'Abdomen*. Tomo I. Editorial G. Doin; 1963.
- COUINAUD C. *Tratado de Técnica Quirúrgica*. Tomo 12 de Patel-Leger. Barcelona: Editorial Toray-Masson; 1972.
- GUTIÉRREZ A. *Anatomía del peritoneo*. Tesis de la Universidad de Buenos Aires, 1921.
- HIJANO JC. Evolución histórica en el estudio anatómico de las coalescencias peritoneales. Trabajo de adscripción a la docencia, Facultad de Ciencias Médicas, Universidad Nacional de La Plata, 1985.
- LATARJET M, RUIZ LIARD A. *Anatomía humana*. Editorial Médica Panamericana; 1983.
- MC MINN RMH, HUTCHINGS RT. *Gran Atlas de Anatomía Humana*. Editorial Interamericana; 1981.
- NETTER FH. *Atlas de anatomía humana*. 4ª edición. Editorial Masson; 2007.
- ORTS LLORCA F. *Anatomía humana*. Editorial Científicomédica; 1963.
- PAITRE F, LACAZE H, DUPRET S. *Práctica anatomoquirúrgica ilustrada*. Barcelona: Salvat Editores; 1937.
- PAULSEN F, WASCHKE J, eds. *Sobotta. Atlas de Anatomía*. 22ª edición. Editorial Médica Panamericana; 2006.
- PONISIO VM, CEREZO MH, HIJANO JC. *Colecistectomía según técnica de Río Branco*. Sociedad Rioplatense de Anatomía; 1983.
- PONISIO VM, CEREZO MH, HIJANO JC. *Peritoneo*. Ediciones Sur; 1992.
- TESTUT L, JACOB O. *Tratado de anatomía topográfica con aplicaciones médico quirúrgicas*. Barcelona: Editorial Salvat; 1923.
- TESTUT L, LATARJET A. *Tratado de anatomía humana*. Barcelona: Editorial Salvat; 1975.

# Variantes anatómicas de la vía biliar

**DR. CÉSAR ZAVATTI**

Un correcto conocimiento de la incidencia y tipos de variantes anatómicas es fundamental para realizar una colecistectomía segura: esto se debe en parte a que casi el 50 % de los pacientes que se operan por litiasis vesicular presentan algún tipo de variante anatómica. La correcta utilización de la colangiografía intraoperatoria permite, en la gran mayoría de los casos y mediando también una correcta interpretación, la identificación de estas variantes, evitando lesiones que podrían acarrear consecuencias catastróficas para el paciente, el cirujano y el sistema de salud.

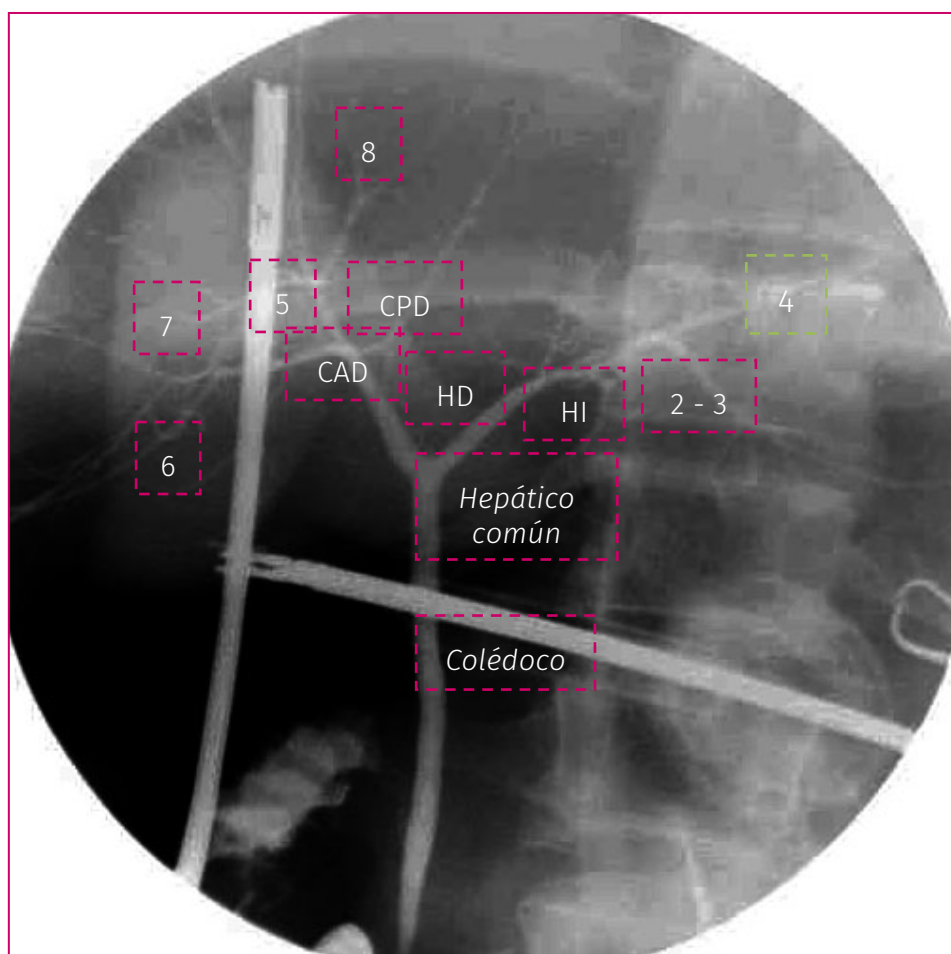
Conceptualmente, el mecanismo más común de lesión quirúrgica de la vía biliar no está relacionado con la variabilidad anatómica de la vía biliar sino que es relativo al error de percepción visual del cirujano y a la falta de experiencia del equipo quirúrgico; sin embargo, la presencia de variantes de riesgo de lesión como lo son la inserción baja del conducto posterior derecho en el conducto hepático común y la inserción de este en la unión cístico-coledociana o en el cístico determinan un porcentaje de lesiones que no dependen del error de percepción visual o de la experiencia, sino de una correcta interpretación de la colangiografía intraoperatoria.

A continuación se describen las diferentes variantes anatómicas relacionadas a la vía biliar tanto principal como accesoria.



## Confluencia biliar y conductos hepáticos

La anatomía de la confluencia biliar es muy variable, hallándose su conformación «normal» en aproximadamente la mitad de los casos. La misma comprende un conducto hepático derecho (HD) formado por la confluencia de los conductos sectoriales anterior (CAD) y posterior derechos (CPD), y un hepático izquierdo (HI) formado por la confluencia de los conductos correspondientes a los segmentos 2, 3 y 4.

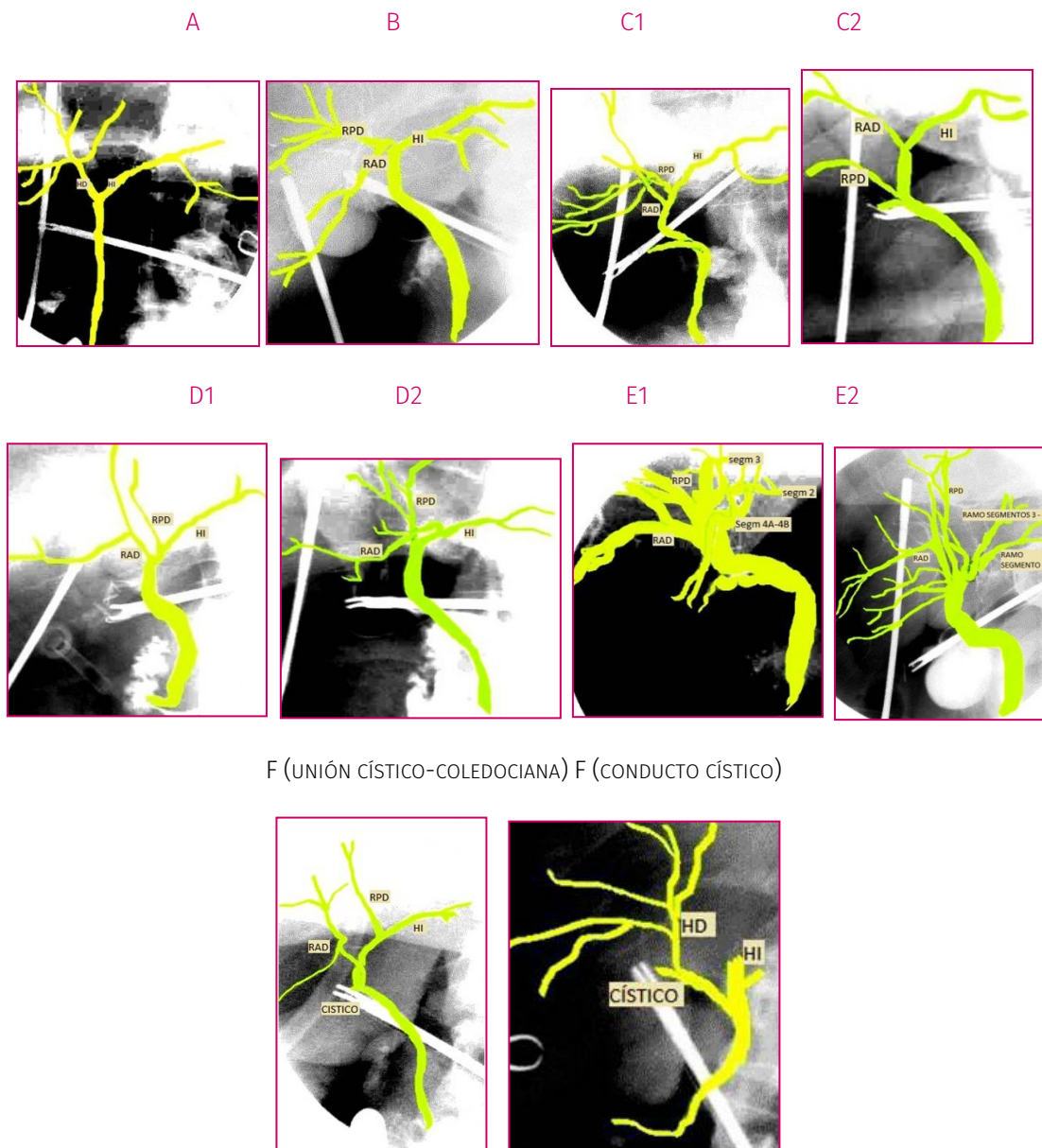


El conducto anterior derecho se forma por la confluencia de los ramos segmentarios superior (segmento VIII) e inferior (segmento V), y el posterior por los ramos segmentarios VII (superior) y VI (inferior).

La conformación del hepático izquierdo es más variable y se realiza a través de dos conductos sectoriales: el conducto correspondiente a la sección medial

izquierda y que constituye el drenaje del segmento 4, y el conducto correspondiente a la sección lateral izquierda y que constituye el drenaje de los segmentos 2 y 3.

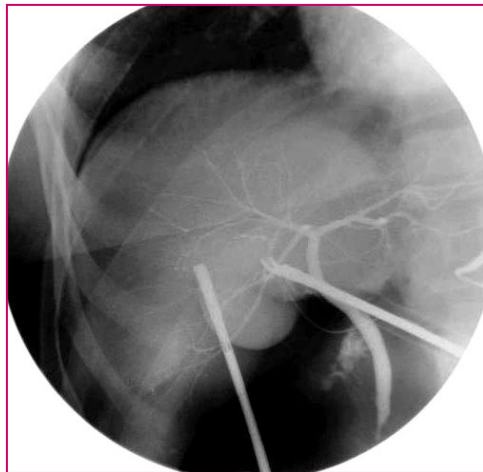
La descripción clásica de **COUINAUD** (1957), modificada luego por **BLUMGART** y finalmente por **KARALIOTAS** en 2006, consiste de nueve variantes anatómicas.



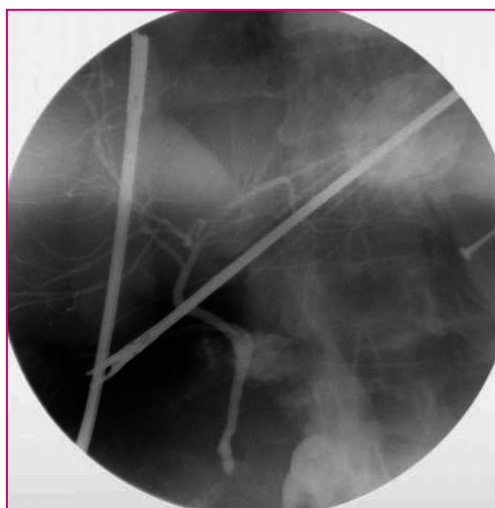**A:** Anatomía «normal». Hepático derecho formado por una ramo anterior y otro posterior; hepático izquierdo formado por los ramos segmentarios 2-3 y 4,

como fue ejemplificada anteriormente. Corresponde al 48 % de los casos de nuestra serie.

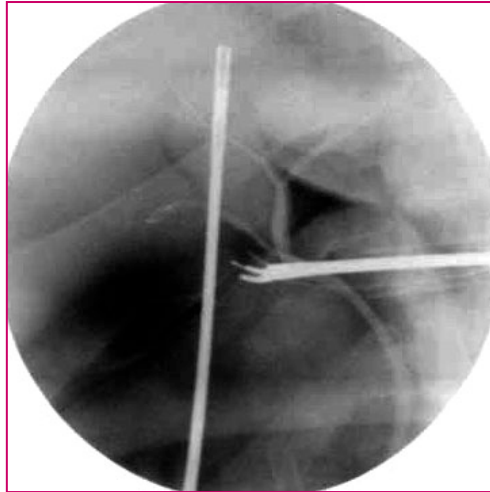
*B: Trifurcación biliar*, conformada por un ramo anterior derecho, un ramo posterior derecho y el conducto hepático izquierdo con sus ramos segmentarios. Corresponde al 16,1 % de los casos de nuestra serie.



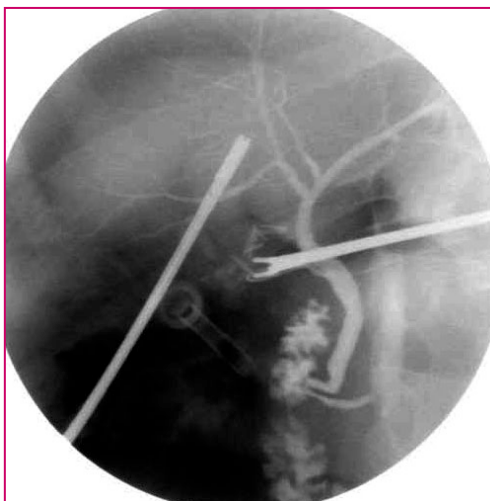*C1:* El ramo segmentario anterior derecho drena al conducto hepático común. Corresponde al 17,12 % de los casos de nuestra serie.



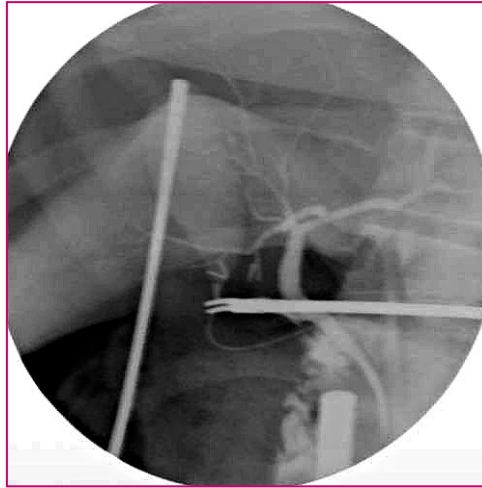**C2:** Implantación baja del ramo posterior derecho en el conducto hepático común. Corresponde al 5,21 % de los casos de nuestra serie.



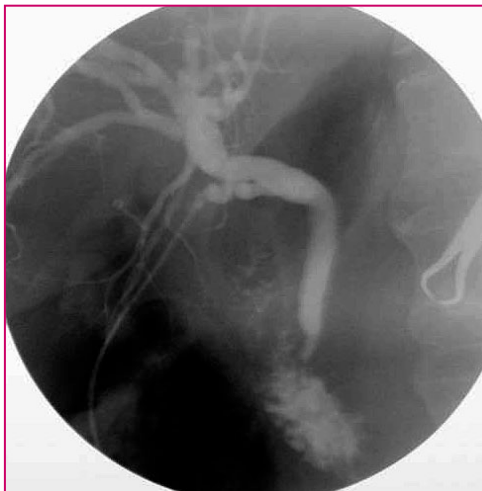**D1:** El ramo segmentario posterior derecho drena al conducto hepático izquierdo. Corresponde al 4,4 % de los casos de nuestra serie.



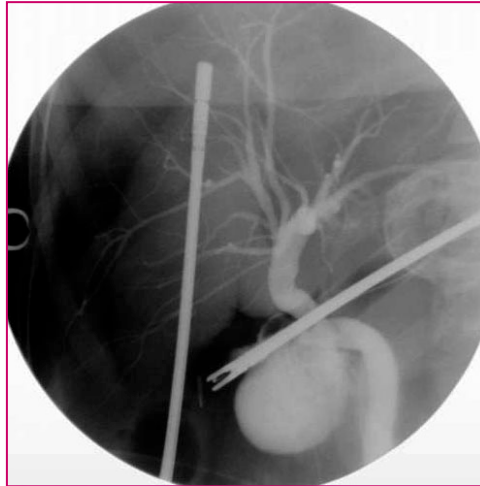
**D2:** El ramo segmentario anterior derecho drena en el conducto hepático izquierdo. Corresponde al 2,1 % de los casos de nuestra serie.



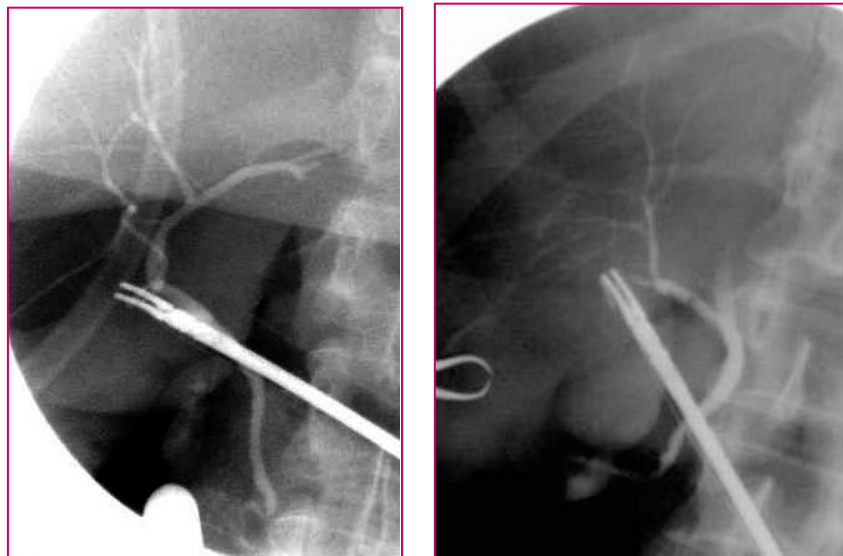
*E1:* La confluencia reúne al ramo anterior derecho, al ramo posterior derecho y los ramos segmentarios 3-4 y 2 izquierdos, por separado. Corresponde al 2,9 % de los casos de nuestra serie.



*E2:* El hepático derecho formado por ramos anterior y posterior derechos y ramo izquierdo de los segmentos 2-3; hepático izquierdo formado por el ramo del segmento 4. Corresponde al 3,55 % de los casos de nuestra serie.



*F*: Uno de los segmentarios derechos, por lo general el posterior, drena en la unión cístico-coledociana o en el cístico. Corresponde al 0,4 % de los casos de nuestra serie.



En nuestra serie, sobre un total de 479 colangiografías, no se obtuvieron variantes que no pudieran ser encuadradas dentro de la clasificación anteriormente detallada. Se encontró la conformación normal (A) en el 48 % de los casos, lo cual es menor a lo descrito en la literatura (57 %) y como dato significativo se encontró que la variante E2 fue hallada con una

frecuencia significativamente mayor que la descrita en la literatura (3,55 % vs 1 %).

VARIANTE	HNPB	KARALIOTAS 2006
A	48 %	57 %
B	16,1 %	12 %
C1	17,12 %	16 %
C2	5,21 %	4 %
D1	4,4 %	5 %
D2	2,1 %	1 %
E1	2,9 %	2 %
E2	3,55 %	1 %
F	0,4 %	-

## Conducto hepático común y colédoco

Las variantes correspondientes al conducto hepático común y colédoco están supeditadas a la variabilidad morfológica de los conductos intrahepáticos y del conducto cístico, exceptuando las atresias y quistes congénitos que al constituir una patología en sí, no corresponde su descripción como variantes sino como alteración congénita, excediendo los límites de este capítulo.

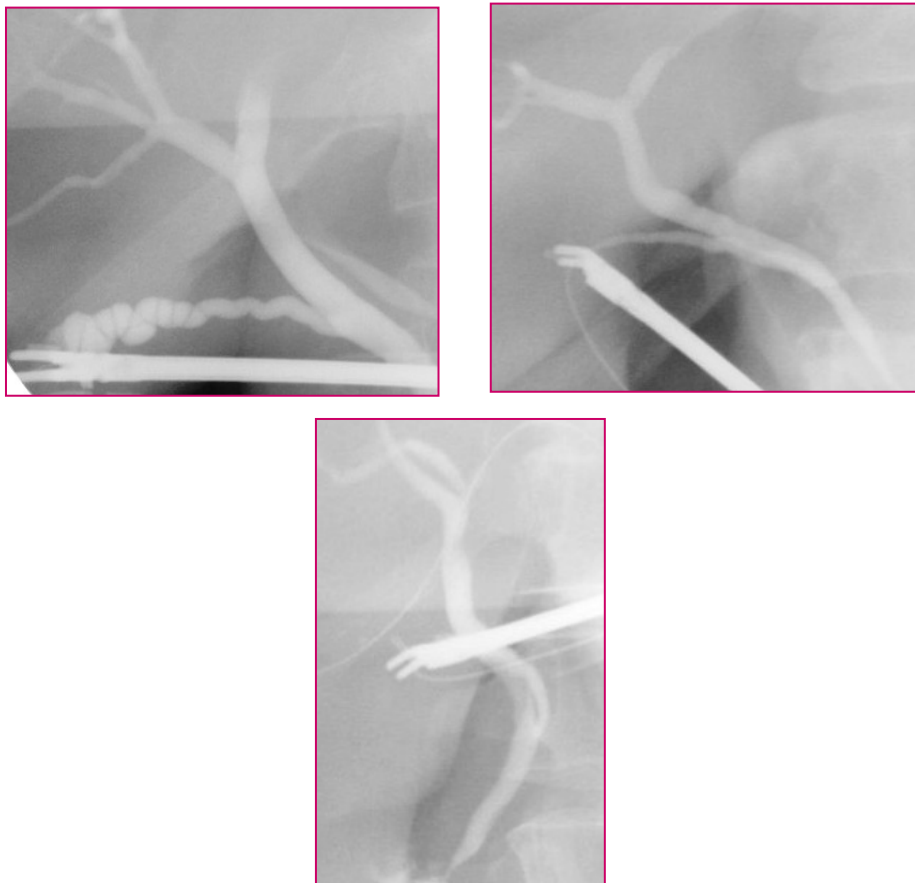## Variaciones de la vía biliar accesoria

### *Conducto cístico*

Habitualmente el conducto cístico es único y se extiende desde la vesícula biliar hasta la vía biliar principal, marcando el cambio de denominación de la misma de conducto hepático común a conducto colédoco.

La variabilidad del conducto cístico radica en su longitud y en la manera en que se une a la vía biliar.

La morfología habitual (64-75 %) corresponde a un conducto cístico que alcanza la vía biliar en un ángulo de 40°. En un 17 a 23 %, la unión se produce luego de un trayecto paralelo a la vía biliar variable en longitud, llegando en pocos casos a no producirse la unión, generando una ausencia de colédoco y desembocando el conducto cístico por separado en la vía biliar. En un 8 a 13 %, la desembocadura se produce sobre la cara izquierda de la VB, pasando el conducto cístico por delante o por detrás de ella.



DE IZQUIERDA A DERECHA: DISPOSICIÓN HABITUAL – CÍSTICO LARGO QUE ACOMPAÑA AL COLÉDOCO –  
DESEMBOCADURA EN LA CARA IZQUIERDA DE LA VÍA BILIAR

### *Vesícula biliar*

Las variantes de la vesícula biliar incluyen cinco grupos:



1. *Agenesia vesicular.*2. *Vesícula múltiple.*

Las variantes de vesícula múltiple se incluyen en dos grupos:

- Primordio dividido: drenaje a través de un único conducto cístico.
    - *Vesícula septada*: un septum longitudinal divide a la vesícula en dos cámaras. Este septo por lo general no se percibe desde el exterior y cuando se lo hace es a través de un surco que va desde el fundus al cuello vesicular (11,3 %).
    - *Vesícula bilobulada en «V»*: son dos vesículas separadas a nivel del fundus pero unidas por un mismo cuello (8,5 %).
    - *Duplicación en «Y»*: dos vesículas enteras cuyos císticos confluyen en uno antes de unirse a la vía biliar (25,3 %).
  - Vesículas accesorias:
    - *Duplicación ductular en «H»*: el conducto cístico y el conducto cístico accesorio se unen por separado a la vía biliar (47 %).
    - *Duplicación trabecular*: el conducto de la vesícula accesoria se une al conducto hepático derecho (2,1 %).
    - *Vesícula triple*: puede tener varias combinaciones de las anteriores (5,6 %).
3. *Vesícula izquierda*: la vesícula se encuentra por debajo del lóbulo izquierdo y el conducto cístico accede a la vía biliar por su cara izquierda.
4. *Vesícula intrahepática.*
5. *Vesícula móvil.*

## Referencias bibliográficas

- KARALIOTAS C, PAPACONSTANTIONU T. Anatomical variations and anomalies of the biliary tree, veins and arteries. In: *Liver and Biliary Tract Surgery*. Springer-Wien; 2006.
- SALAS C, PEKOLJ J. Colangiografía intraoperatoria. *Rev Argent Resid Cir*. 2009;14:8-11.
- SKANDALAKIS J. Extrahepatic Biliary Tract and Gallbladder. In: *Skandalakis Surgical Anatomy*. McGraw-Hill; 2006.
- TURNER M, FULCHER MD. The Cystic Duct: Normal anatomy and disease processes. *RG*. 2001;21:3-22.
- TURNER M. Pitfalls in Cholangiographic Interpretation. *RG*. 1987;7(6):1067-1105. [doi:10.1148/radiographics.7.6.3321217](https://doi.org/10.1148/radiographics.7.6.3321217)
- WILLIAMS EJ, GREEN J, BECKINGHAM I, PARKS R, MARTIN D, LOMBARD M, BRITISH SOCIETY OF GASTROENTEROLOGY. Guidelines on the management of common bile duct stones. *Gut*. 2008;57(7):1004-1021. [doi:10.1136/gut.2007.121657](https://doi.org/10.1136/gut.2007.121657)

# Ictericias

**DR. JORGE RAÚL DEFELITTO**

Su nombre viene de *icterus*: amarillo, en latín. *Color amarillo de piel y mucosas más hiperbilirrubinemia*. Sin este último elemento se trata de pseudoictericias (hipercarotinemia, uremia, hepáticos crónicos, palúdicos).

El diagnóstico seguro y preciso de la ictericia requiere comprender bien el metabolismo de la bilirrubina, lo que permite una clasificación racional de los tipos de ictericia y una comprensión de sus causas.

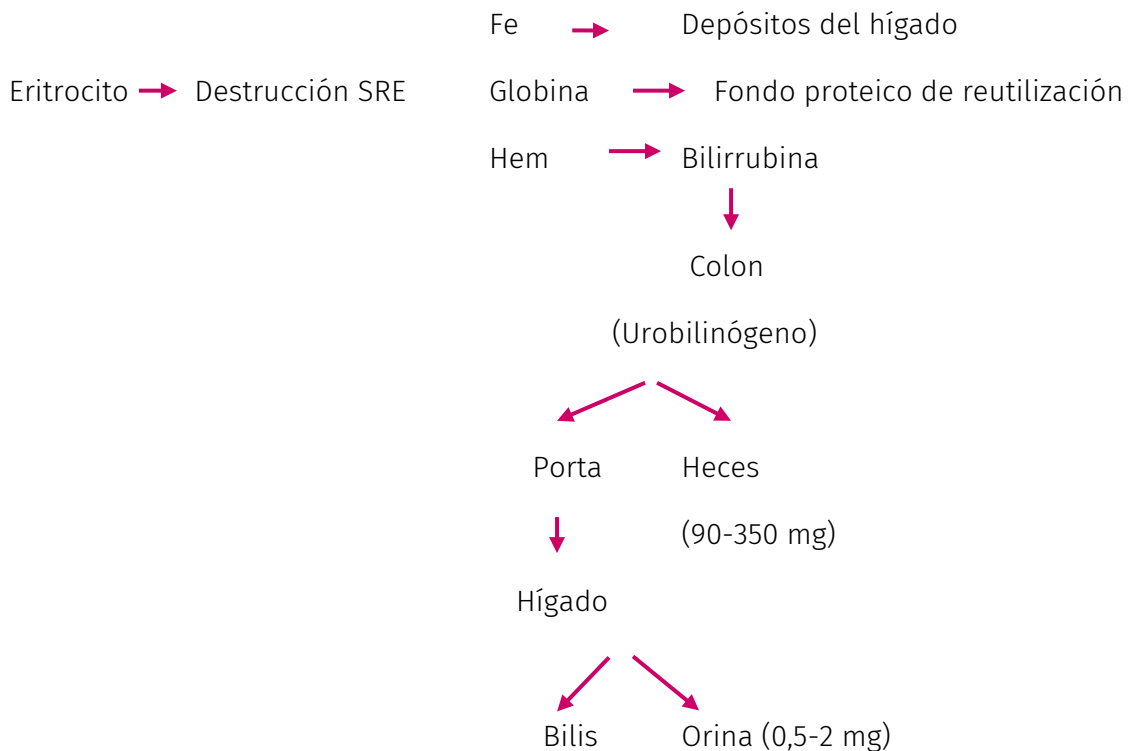
Por ello, creemos mejor adoptar la clasificación fisiopatológica y abandonar la clásica de Ducci en *prehepáticas, hepáticas y posthepáticas*.

Es fundamental, asimismo, conocer la frecuencia relativa de las manifestaciones clínicas y la sensibilidad-especificidad de las pruebas bioquímicas para valorarlas y evitar depender de axiomas, que reflejan diagnósticos diferenciales.

Dentro de las funciones hepáticas, una de las más importantes es la excretora, es decir la formación y excreción de bilis.

De ellos sobresalen dos ejemplos:

- a. *Sales biliares*: sintetizadas por el hígado, tienen la función más activa de la bilis. Ayudan en la digestión de las grasas, por estimulación de las enzimas lipolíticas, y a su emulsión para la absorción, junto a las vitaminas liposolubles: A, D, E, K;
- b. *Bilirrubina*: es un derivado de la hemoglobina sin hierro. Le da color amarillo a la bilis, con la que se excreta.



Hay dos tipos de bilirrubina:

- una que vira al rojo con alcohol con la prueba de Van der Berg, la «indirecta» o «libre», liposoluble;
- otra que vira directamente sin agregados: «directa» o «conjugada». Es hidrosoluble y se excreta por riñón.

Los cambios en esta función de excreción de la bilirrubina producen ictericias (ver «Clasificación fisiopatológica de ictericias»).

A su vez existirán cambios en la estructura hepática:

- *Por trastornos biliares:* dependiendo del grado, rapidez, presencia o ausencia de infección, estado de función vesicular.

a. *Obstrucción neoplásica:* constante y progresiva, sin infección. Dilatación amplia de vías biliares, que lleva a trombos biliares. Rara hepatomegalia pues la vesícula sana atempera hasta que la estasis impide la secreción de bilis hepática. Los cánceres del confluente biliar por el contrario generan gran hepatomegalia, consistente, no muy dura y color verde.

b. *Obstrucción benigna*: cálculos, estenosis. Rara, completa, intermitente, infección secundaria, vesícula enferma. Dilatación tortuosa y neoformación biliar irregular (edema, infiltración celular, degeneración parenquimatosa y fibrosis). Si la infección es importante, se producen abscesos colangiолíticos múltiples. Si la obstrucción parcial persiste un tiempo prolongado, puede llevar a la cirrosis biliar secundaria (hígado grande y duro).

■ *Por trastornos parenquimatosos*: si tomamos como ejemplo la hepatitis aguda:

- *Forma fulminante*: necrosis celular extensa. Hemorragias, células inflamadas periféricas. Hígado de consistencia blanda, tamaño conservado.
- *Forma menos aguda*: obstrucción parenquimatosa parcial y no muerte inmediata. Necrosis sin alteración del armazón de soporte. Hígado pequeño y atrófico (atrofia amarilla). Si la necrosis persiste: regeneración-nódulos de regeneración. Hígado duro, nodular o irregular (cirrosis postnecrótica).
- *Caso medio*: edema, reacción mesenquimatosa y estasis biliar, pero la lesión es salteada (más inflamación que necrosis). Hígado grande, tenso, doloroso y bordes redondeados.

## Clasificación fisiopatológica de ictericias

- |  |   |               |
|--|---|---------------|
| 1) Producción (poco sinusoidal captación bilirrubina, excesiva formación de bilirrubina) | I. Hemolíticas:                         | a) congénitas |
|  |   | b) adquiridas |
|  | I. Hiperbilirrubinemia por <i>shunt</i> |               |
|  | I. Iatrogénicas (sulfonamidas)          |               |

2) Transporte (lisosomas)

I. Gilbert Meulengracht (1909), alteración de la captación celular

I. Hiperbilirrubinemia post hepatitis

I. Recién nacido

3) Conjugación

I. Lucey-Driscoll

I. Cligler-Najjar

Drogas hepatotóxicas

I. Colestasis intrahepática

Colestasis recidivante del embarazo

4) Excreción

I. S. Dubin Johnson (1854)

I. S. Rotor (1948)

I. Por estasis de bilirrubina

Parásitos

Cálculos

I. *Adquiridas*

I. *Mecánicas*

Estenosis

Tumores

5) Canalización

Atresias de vías biliares

I. *Congénitas*

Quistes de vías biliares

I. Hepatitis colestásicas

6) Formas mixtas

I. Cirrosis hepática

Para el estudio de un paciente icterico deben seguirse cuatro etapas:

I Clínica

II Biológica

III Instrumental

IV Terapéutica

## I Etapa clinica

Interrogatorio:

Edad: en progresión etárea: congénitas, hepatitis, litiasis, cáncer.

Aparición: brusca, insidiosa, progresiva, intermitente, remitente.

Dolor: (cronodiagnóstico de Manzino)

### 1) Ictericia hemolítica

- 1º Escalofrío y/o fiebre
- 2º Hipocondralgia izquierda
- 3º Ictericia

1º dolor

a) Litiásica

2º ictericia

3º fiebre

### 2) Ictericia obstructiva

1º inapetencia

b) Neoplásica

2º ictericia

3º fiebre y/o dolor

### 3) Ictericia hepatocelular (hepatitis)

1º astenia

2º fiebre

3º ictericia

Síntomas previos: artralgias, prurito, fiebre (hepatitis: «gripe con orinas oscuras que después se pone amarilla»).

Antecedentes:

- genéticos (consanguinidad paterna: E. Wilson);
- biliares, residencia (hidatidosis), inyecciones, transfusiones, drogas hepatotóxicas, operaciones anteriores.

Ocupación: equipos de salud (hepatitis B, C). Contactos familiares, escolares, etc. (hepatitis A).

#### *Examen físico*

Descartar pseudoictericias.

Inspección: piel y mucosas (color: flavínica, rubínica, verdínica, melánica). Lesiones de rascado, manchas purpúricas, xantelasmas, circulación colateral.

Palpación:

- hígado (tamaño, consistencia, bordes, sensibilidad);
- bazo (tamaño, consistencia, bordes, sensibilidad);
- vesícula: si se palpa o no;
- ganglios (adenopatías);
- piel: xantoma tuberoso más frecuente en codos, rodillas y glúteos.

Percusión: ascitis, organomegalia.

Auscultación: soplos (aneurisma arteria hepática), frémito hidatídico.

Orina: espuma blanca o amarilla (coluria). Si mancha la ropa interior.



Materia fecal: acolia, hipocolia (progresiva, intermitente). Pleiocromía. Sangre oculta (cáncer, hipertensión portal).

1. *Ictericias hemolíticas*: ictericia flavínica (más pálidos que ictericos), anemia, sin prurito, ni pigmentos biliares en orina (espuma blanca que no mancha la ropa). Urobilinuria, heces pleiocrómicas.

*Congénitas*:

- a. Por alteración de la forma: microesferocitosis E. Minkowski-Chauffard;
- b. Por alteración de la hemoglobina: drepanocitosis, talasemia;
- c. Por alteraciones enzimáticas: ictericia hemolítica aguda o enfermedad de Lederel Bryll.

*Adquiridas*:

- a. Infecciones
- b. Intoxicaciones
- c. Inmunitarias

2. *Ictericias de transporte*: predominio de bilirrubina libre.

- a. *Sulfonamidas*: desplaza la bilirrubina unida a la albúmina.
- b. *Síndrome de Gilbert-Meulengrath*: alteración de la captación celular que aparece en varones entre 15 y 25 años. Ictericia familiar intermitente autosómica dominante sin alteraciones generales, ni dolor ni prurito. Buena evolución sin tratamiento. Histología hepática normal. El fenobarbital baja la concentración sérica de la bilirrubina.
- c. Hiperbilirrubinemia posthepatítica: buena evolución.

3. *Ictericias de conjugación*:

- a. *Ictericia del recién nacido*: falta de maduración de la glucoronil transferasa. Aparece a los tres o cinco días, desaparece sin dejar rastros. Tratamiento con luminoterapia o exsanguinotransfusión si hay Kern icterus.

- b. *Síndrome Lucey-Driscoll*: inhibición de la glucoronil transferasa en recién nacido, probablemente por sustancias esteroides.
  - c. *Síndrome Cligler-Najjar*: falta de glucoronil transferasa. Llega a 400-600 mg% de bilirrubina libre. Lleva a la muerte por «Kern icterus» (infiltración extrapiramidal) que inhibe la respiración celular por interferir la fosforilación oxidativa de las mitocondrias. El fenobarbital no baja la concentración sérica de la bilirrubina.
4. *Ictericias de excreción*: son parecidas a las de canalización. Hay predominio de bilirrubina directa, conjugada con el retículo endoplasmático (microsomas) con la enzima glucoronil transferasa.
- a. *Ictericia del embarazo*: se repite en cada uno y es factible que se deba a una acción hormonal.
  - b. *Síndrome Dubin-Johnson*: aparece predominantemente en varones entre 10 y 25 años con cólicos biliares, vómitos, discreta hepatomegalia con retención de bromosulfaleína normal, que aumenta a las 2 horas por regurgitación. En la laparoscopia se observa un hígado negro de grafito y en la biopsia un pigmento de grano fino, probablemente lipofucsina. Buena evolución.
  - c. *Síndrome Rotor*: descrito en filipinos. Es igual al anterior sin pigmento. Probablemente sea una forma clínica del Dubin-Johnson al igual que el síndrome de Burka que tiene pigmento negro en el hepatocito sin hiperbilirrubinemia. Tanto el Dubin-Johnson como el Rotor, a pesar del predominio de bilirrubina directa, no son colestasis ya que están normales las enzimas colestásicas: FAL, GGT y 5N.
5. *Ictericias de canalización*: se caracterizan por presencia de bilirrubina directa de acolia y coluria con manifestación de colestasis intra o extrahepática, por lo que debe abandonarse la denominación de síndrome coledociano. Son en general las llamadas «ictericias quirúrgicas» de las que nos ocuparemos en particular más adelante.

6. *Formas mixtas*: son del resorte de la clínica médica (cirrosis, hepatitis).  
Intervención quirúrgica: en casos de trasplante hepático o tratamiento de la hipertensión portal.

## II Etapa biológica

«Vale más tener un pequeño número de pruebas, pero saber manejar bien»

J. CAROLI

1) Síndrome retención biliar	a) bilirrubina
	b) colesterol
	c) fosfatasa alcalina (FAL)
	d) estercobilinógeno fecal
	e) eliminación biliar de bromosulfaleína
	f) gamma-glutamyl-transpeptidasa (GGT)
	g) 5Nucleotidasa (5N)
2) Síndrome citólisis	TGP
	TGO
3) Síndrome inflamatorio mesenquimatoso	Electroforesis de globulinas
	Test de labilidad hepatograma
4) Síndrome de insuficiencia hepática	a) colesterol esterificado
	b) complejo protrombina
	c) albumina plasmática

En la práctica:

Bilirrubina indirecta mayor 60-70 % + anemia → Hemolisis

Bilirrubina indirecta mayor 60-70 % sin anemia → I. Transporte  
→ I. Conjugación

Bilirrubina directa mayor 60-70 % + aumento TGP → Hepatitis virales o tóxicas  
→ Brotes insuficiencia hepática en cirróticos con  
\*Alteración gammaglobulina  
\*Alteración coagulación

Bilirrubina directa mayor 60-70 % + aumento FAL, TGP normal → Colestasis extrahepática  
→ Colestasis intrahepática:  
\* Hepatitis  
\* Drogas  
\* Alcohol

Bilirrubina directa mayor 60-70 % prolongado: → Cirrosis biliar primaria  
→ Cirrosis biliar secundaria

1. **Bilirrubina:** la ictericia aparece entre 20-30 mg%. Los predominios de libre o conjugada tienen valor al comienzo ya que en general aumentan las dos y se le da valor a la bilirrubina total.

2. **Colesterol:** valor relativo. Aumenta en la obstrucción y disminuye en las hepatitis, fiebre e infecciones.

3. *Fosfatasa alcalina*: es la enzima más importante. Aumenta en toda ictericia obstructiva y más precozmente que la bilirrubina (pequeño síndrome de hipertensión biliar de Sánchez-Zimy), sobre todo en la faz anictérica. Puede también estar aumentada en algunas formas de hepatitis y cirrosis. No permite conclusiones sobre la naturaleza de la obstrucción. Su aumento aislado puede manifestar masa ocupante hepática (ver tumores de hígado). Aumenta también en huesos en crecimiento hasta los 14 años (valores normales más elevados en niños) y en enfermedades con actividad osteoblástica (osteomalacia, raquitismo, Paget, etc.). Por ello es útil el empleo de las isoenzimas o de la 5-nucleotidasa.

En general actualmente las enzimas se miden U.I (cantidad de enzima capaz de catalizar la transformación de 1 micromol de sustrato, por minuto, en condiciones estándar).

Se llama «isoenzimas» a enzimas con igual acción pero con individualidad electroforética en gel de almidón, que permite hacer diagnóstico de órgano.

Ej.: en hígado alfa 1 globulina-fosfatasa específica de hígado beta globulina fosfatasa específica de hueso.

Además las enzimas pueden estar dispersas en el citoplasma o ligadas a una organela celular (mitocondrias). En lesiones metabólicas sin necrosis aparecen en sangre las enzimas solubles (citoplásmicas); cuando la necrosis se produce, se suman las mitocondriales.

En el hepatocito:

- *Enzimas mitocondriales* 100 %: GDH (glutamato deshidrogenasa)
- *Enzimas citoplásmicas* 100 %: LDH (láctico deshidrogenasa)  
TGO (40 % mitocondrial y 60 % citoplásmicas)
- *Enzimas mixtas*  
TGP (5 % mitocondrial y 95 % citoplásmicas)

4. *Estercobilinógeno*: falta repetida en heces solo tiene valor en la obstrucción total (Caroli).
5. *Transaminasa glutámico piruvica (TGP)*: debe ser precoz y muy elevada (400 U) para darle valor en las hepatitis. Sirve para su seguimiento y control. También aumenta en obstrucción, colangitis, metástasis, cirrosis, pero a niveles menores.
6. *5-Nucleotidasa*: igual a la fosfatasa alcalina pero no aumenta en procesos óseos.
7. *Gama glutamil transpeptidasa*: aunque aumenta en daño hepato celular, alcanza niveles muy altos en la obstrucción biliar.
8. *Hierro y cobre*: el hierro aumenta en las hepatitis y el cobre en las obstrucciones. Puede como la fosfatasa alcalina fallar en casos de hepatitis colestásicas.
9. *Proteinograma electroforético*: mide la capacidad de síntesis de las proteínas. En general:
  - disminuye la albumina en insuficiencia hepática
  - aumenta la gammaglobulina en todas las enfermedades hepáticas (cirrosis, hepatitis, postnecrótica)
  - aumento intermitente alfa 2 en obstrucciones
  - disminuyen un 10 % la beta globulina en hepatitis.
10. *Test de labilidad*: es de poco valor, mide alteraciones inflamatorias del mesénquima y no tiene porque ser específica del hígado. **MANZINO** llama «confusiograma», y **CAROLI** «cocina empírica».
11. *Coagulación*: es importante para el diagnóstico y en el preoperatorio.  
*Protrombina*: su disminución por falta de absorción de vitamina K en las ictericias obstructivas tiene valor al comienzo pues al final se produce la falla del hepatocito. *Test de Köller*: tiempo protrombina bajo. Se inyecta vitamina K intramuscular y se repite el estudio a las 24 horas. Mejora o se

normaliza si se trata de obstructiva, pero no se corrige si hay falla del hepatocito.

Cirrosis

Hepatitis colestásicas: caída IGA

12. Inmunoelectroforesis: Colestasis

Insuficiencia celular

Hiperesplenismo

13. *Antígenos*: de valor en hepatitis y el anti-mitocondrial. Test de Mme. Doniach para la cirrosis biliar primitiva. En conclusión, «los niveles enzimáticos son de ayuda al diagnóstico y no métodos de diagnóstico» (ZIMMERMAN).

### III Etapa instrumental

En esta etapa ha perdido valor el sondeo duodenal (sangre, ganchos escólex, parásitos, bilirrubinato de calcio y prueba de eliminación biliar de la bromosulfaleína de Caroli y Tanasoglu); la radiografía simple (aire, quistes, calcificaciones); la radiografía contrastada (aumento del marco duodenal, signo del 3 invertido, desplazamientos, duodenografía hipotónica); la colangiografía endovenosa (por los riesgos y la competencia de la iodopamine que sigue igual camino que la bilirrubina); por lo tanto, hoy en día se comienza esta etapa con la ecotomografía que nos muestra si la vía biliar está dilatada o no, para optar por un tratamiento médico, quirúrgico o completar previamente con otros estudios.

Se deja el centellograma HIDA con gamma cámara para estudios de función por eliminación del isótopo radioactivo y el control de anastomosis biliodigestivas intrahepática con asas yeyunales excluidas.

La arteriografía selectiva del tronco celiaco y mesentérica superior para grandes tumores hepáticos, aneurismas de la arteria hepática o gastroduodenal y descubrir anomalías vasculares en el preoperatorio.

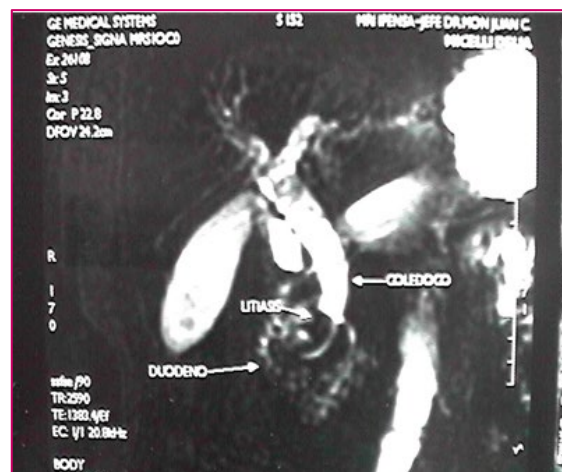
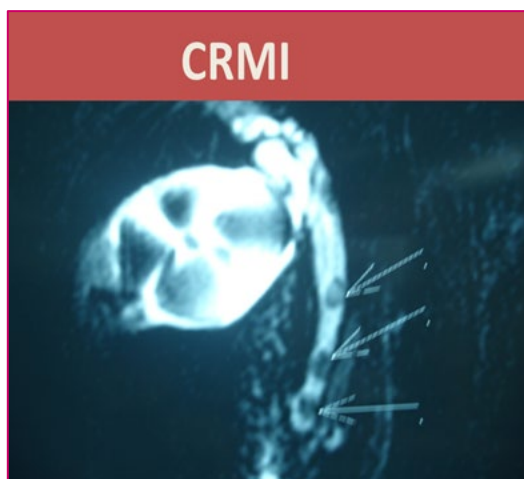
La biopsia hepática y laparoscópica en casos de tumores inoperables o para el seguimiento de diversas hepatopatías.

El estudio fundamental es la ECO y la colangiorensonancia magnética (CRM). La tomografía axial computarizada (TAC) y la resonancia magnética (RM) son las que aclaran dudas ecográficas para el diagnóstico diferencial y determinar las relaciones vasculares de las masas ocupantes hepáticas a ser resecadas.

En las ictericias quirúrgicas en las que la ECO detecta dilataciones de vías biliares intra y extrahepática se debe completar el estudio con colangiopancreatografía retrograda endoscópica (CPRE). La ecoendoscopia diagnóstica, útil en litiasis y tumores páncreas pequeños.

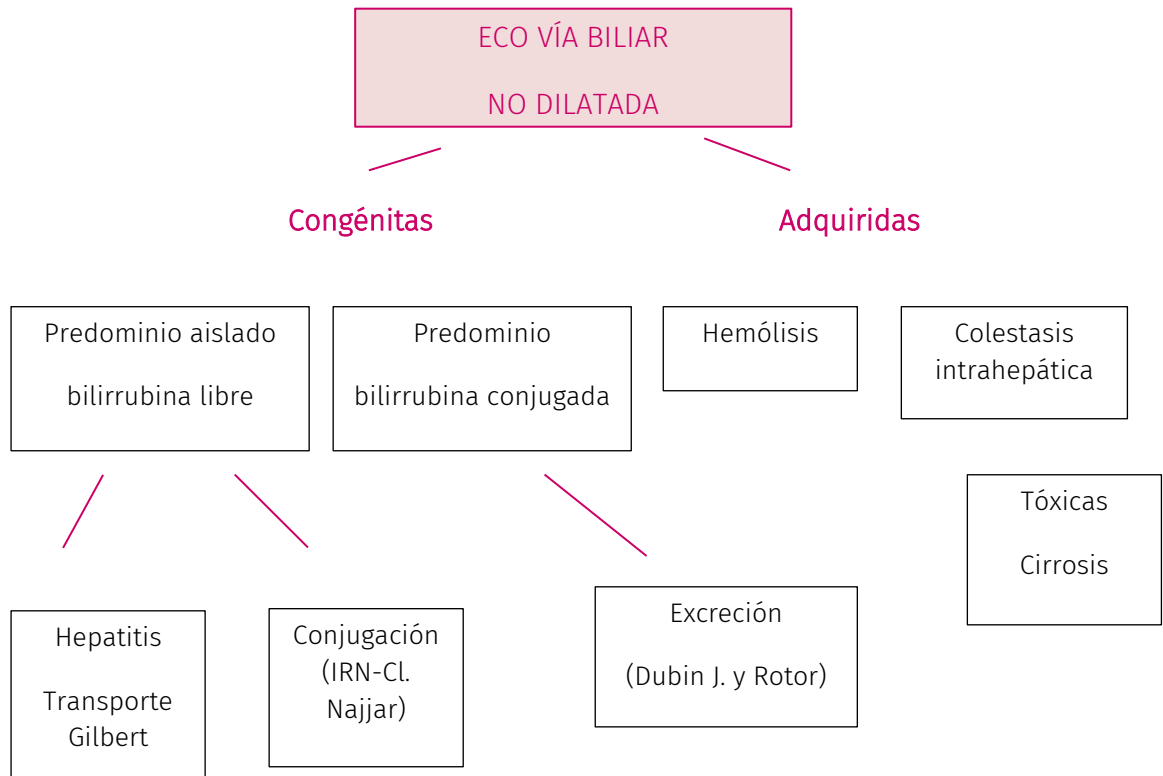
Cuando la dilatación es exclusivamente intrahepática se debe estudiar con colangiografía transparietohepática (TPH).

Actualmente, se tiende a utilizar la colangiorensonancia magnética, técnica no invasiva, que permite además una buena imagen de la vía biliar sin producir colangitis.

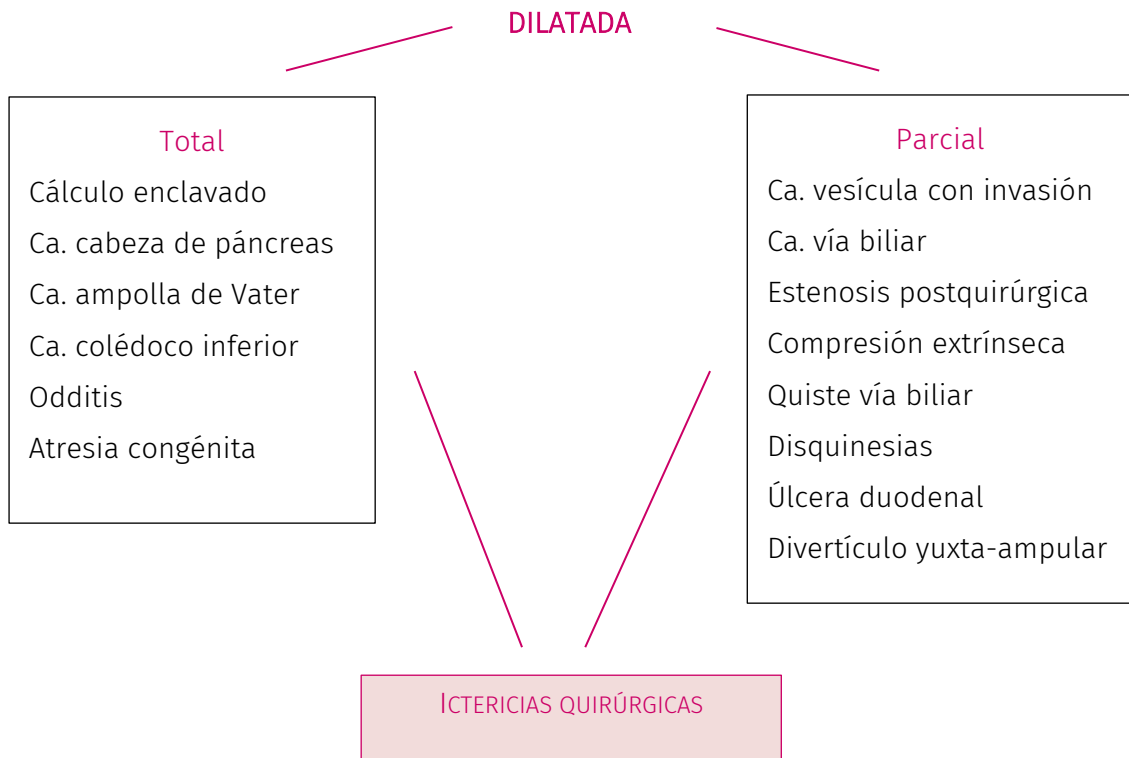




### III Etapa instrumental



### ECO VIA BILIAR

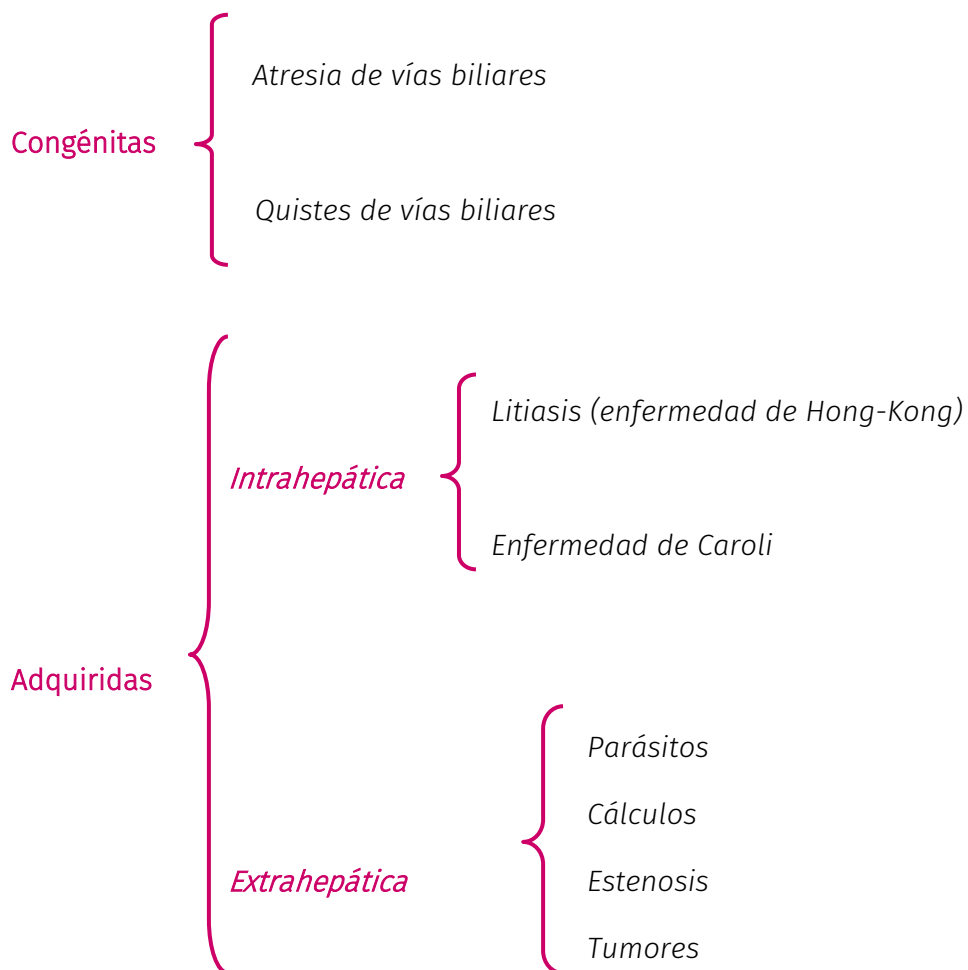


## IV Etapa terapéutica

Etapa que no será más como hace unos años, el último medio diagnóstico, sino la consecuencia lógica de una decisión operatoria tomada con conocimiento de causa.

Las tres primeras etapas deben cumplirse y repetirse las veces que sean necesarias. «Quizás los errores más importantes en el diagnóstico son la dependencia de axiomas clínicos o de pruebas aisladas de laboratorio para distinguir todos los casos de ictericia o la insistencia en establecer un diagnóstico inmediato, sin la ayuda de un breve período de observación» (ZIMMERMAN).

### *Ictericias quirúrgicas*



Se conoce que la bilis se excreta continuamente por el hígado a una presión entre 15 y 25 cm de agua, con un volumen de 1 a 2 litros diarios, y que se inhibe a 30 cm de agua. Presiones que inciden en la fisiopatología de la clínica y el laboratorio.

El dolor aparece con presiones por encima de 20 cm de agua de la presión de pasaje.

Una vez realizado el diagnóstico de ictericia obstructiva hay elementos que orientan hacia una obstrucción benigna o maligna.

OBSTRUCCIÓN HEPATOCOLÉDOCO	BENIGNA	MALIGNA
<i>Historia clínica</i>	Larga evolución	Corta evolución
<i>Dolor</i>	70-80 %	30-40 %
<i>Ictericia</i>	Intermitente	Continua y progresiva
<i>Colangitis</i>	Común	Rara
<i>Vesícula biliar</i>	Generalmente retraída y atrófica. No palpable	Generalmente dilatada y distendida. Palpable 40-60 % (si la obstrucción es por debajo del cístico)

Una vez tomada la decisión quirúrgica, deberán realizarse los estudios de riesgos preoperatorios y las compensaciones necesarias (ver preoperatorio).

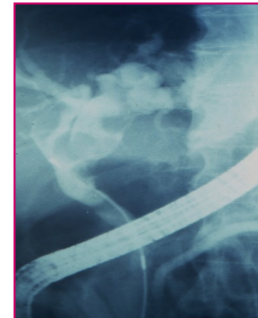
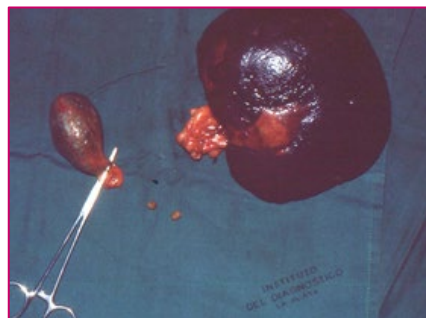
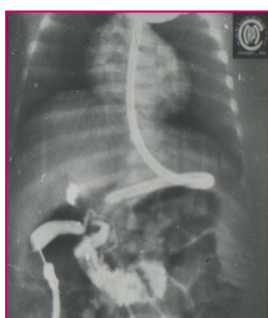
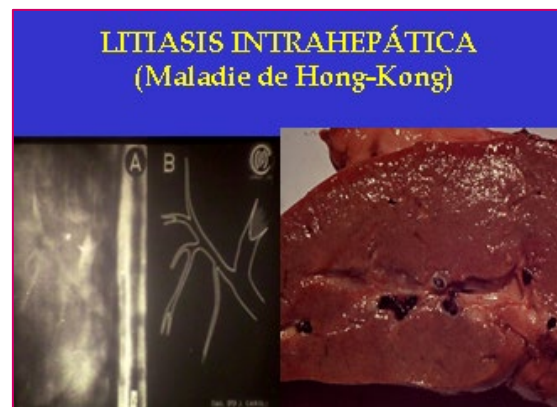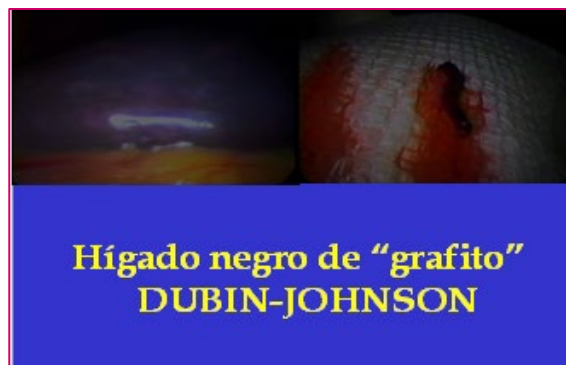La táctica quirúrgica es más importante que la técnica, por lo tanto el paciente icterico deberá ser intervenido por un cirujano de experiencia que realice la laparotomía adecuada, la exploración minuciosa intra-abdominal y pueda realizar la técnica operatoria adecuada para solucionar el problema, desde una coledocotomía hasta una hepatectomía o duodenopancreatectomía, para no perder el paciente la oportunidad de curación.

Se podrá optar por emplear la vía percutánea, CPRE, videolaparoscopia o laparotomía adecuada al caso particular.

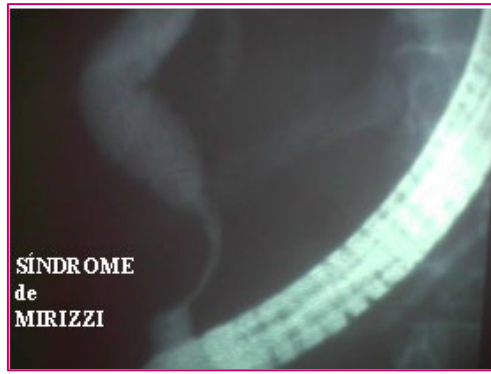
En los casos en que hay asociada una colangitis aguda, más que la antibioticoterapia, se debe asegurar un adecuado drenaje biliar por vía endoscópica (CPRE) o percutánea (TPH).

El tratamiento será adecuado a cada causa y se desarrolla en los capítulos correspondientes.

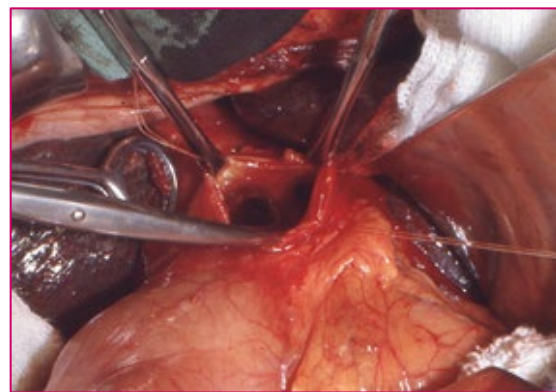
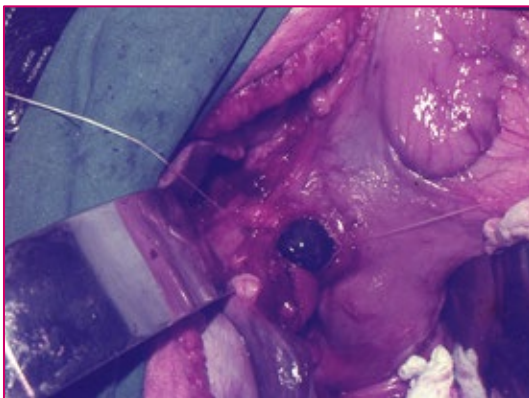
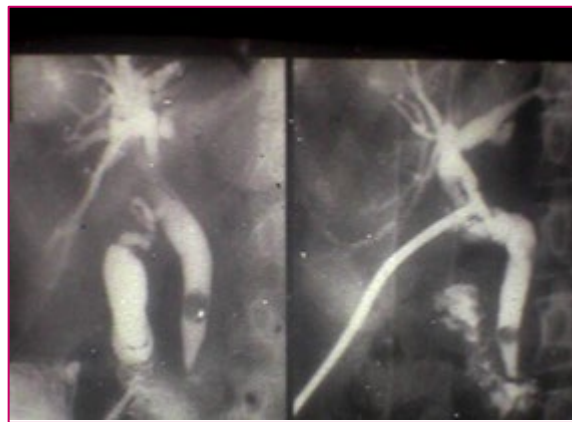
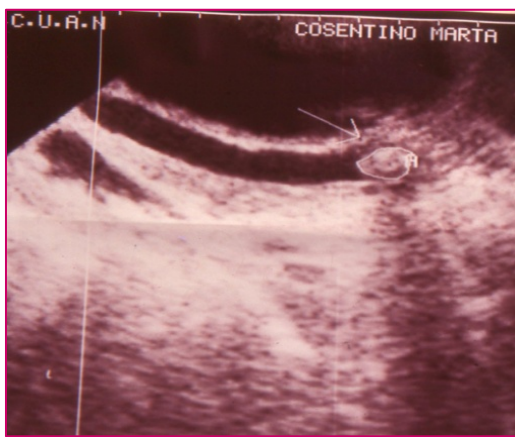
El postoperatorio deberá guiarse como todo paciente (ver postoperatorio) pero fundamentalmente detectar las fallas hepáticas, que en los ictericos pueden llevar a hemorragias e insuficiencia hepatorenal.



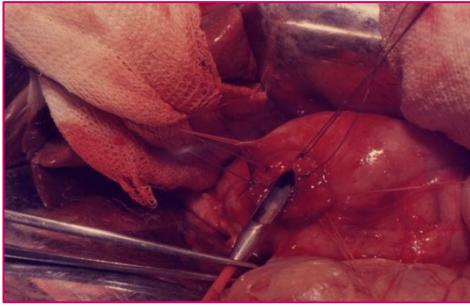
ATRESIA DE VÍA BILIAR; ICTERICIA HEMOLÍTICA; HIPERESPLENISMO; ENFERMEDAD DE CAROLI



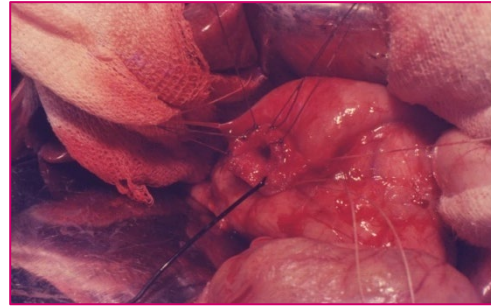
OBSTRUCCIÓN POR LITIASIS VESICULAR



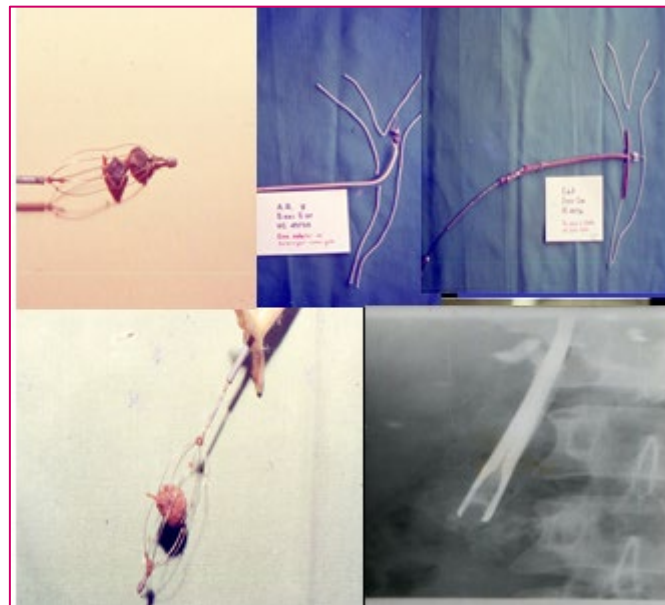
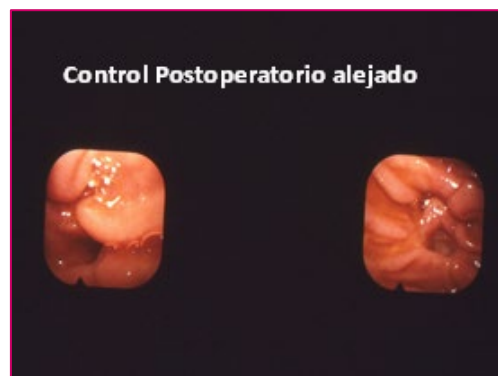LITIASIS COLEDOCIANA



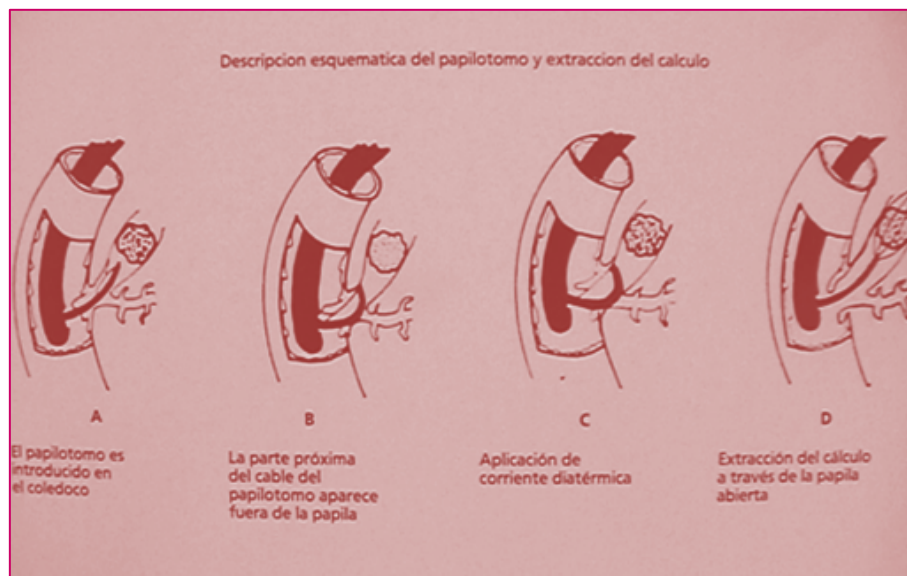
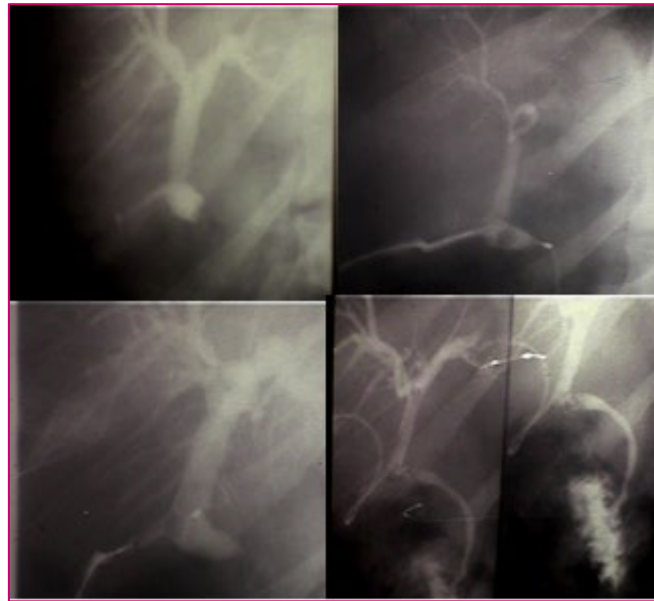PAPILOTOMIA



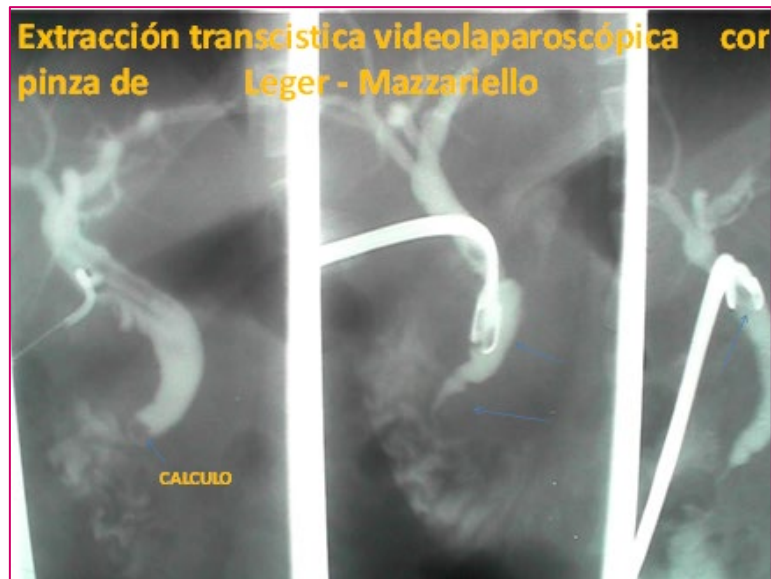HORQUILLA NEGRA MARCA DESEMBOCADURA WIRSUNG, SE OBSERVA LA BOCA COLEDOCODUODENAL QUE DEJA LA PAPILOPLASTIA



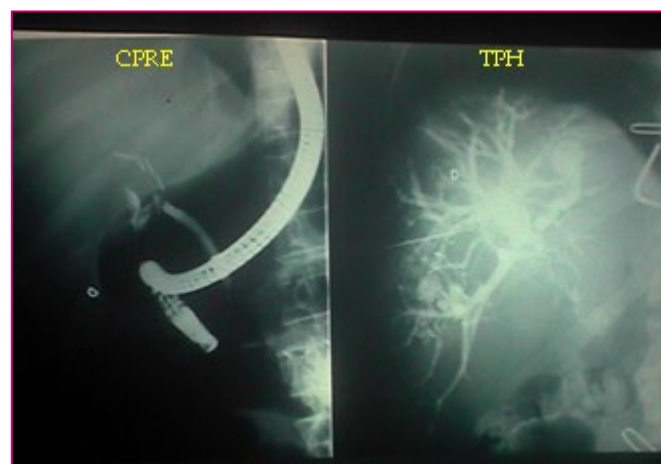
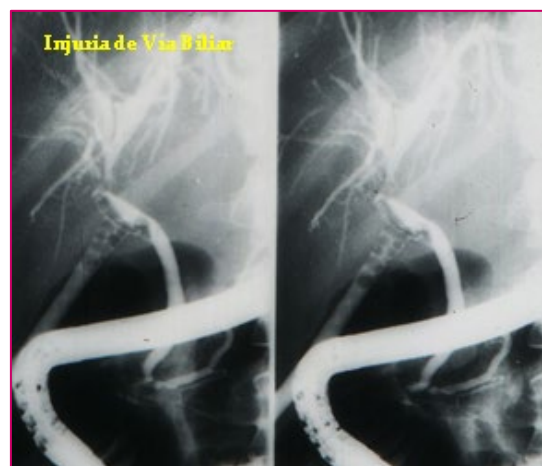
EXTRACCIÓN INSTRUMENTAL TRANSFISTULAR, CON SONDA DE DORMIA, POR LITIASIS RESIDUAL



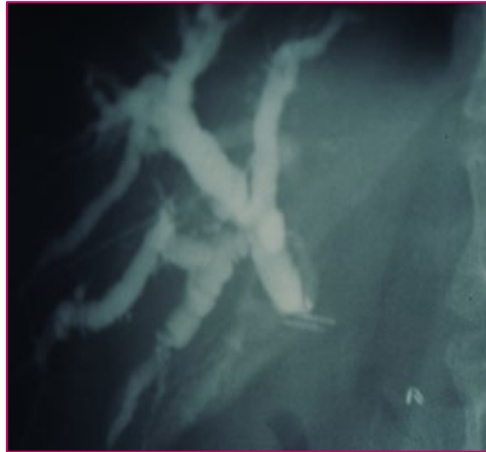
EXTRACCIÓN ENDOSCÓPICA-CPRE



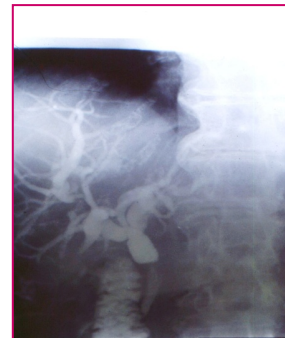
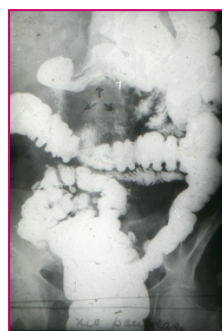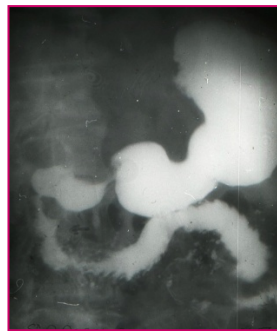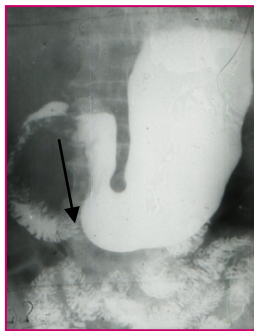EXTRACCIÓN INTRAOPERATORIA VIDEOLAPAROSCÓPICA CON PINZA DE LEGER-MAZZARIELLO



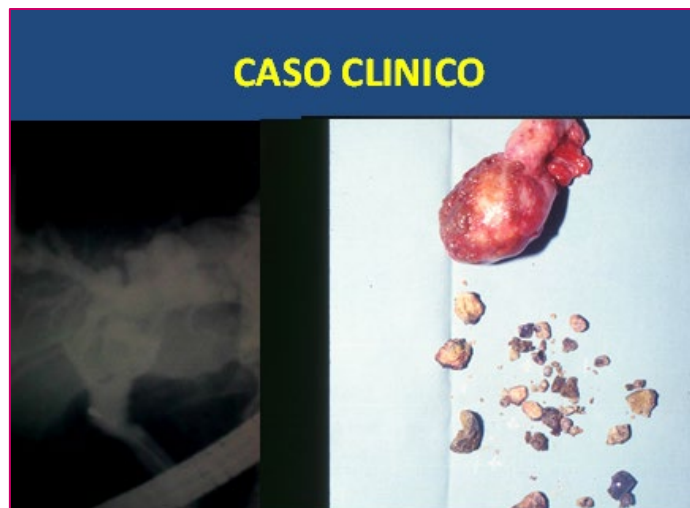




LESIONES DE VÍAS BILIARES LAPAROSCÓPICAS



CA. CEFALOPÁNCREAS; S. DEL 3 INVERTIDO; CA. CUERPO; CA. VÍA BILIAR



LITIASIS EN ENFERMEDAD DE CAROLI Y COLECISTECTOMÍA



LA COLEDOSCOPÍA INTRAOPERATORIA PERMITE LA VISIÓN Y EXTRACCIÓN DE LAS LITIASIS

## TRATAMIENTO

### • QUIRÚRGICO :

a) *Dren. vía biliar* (Transcístico-Kehr Transhepático)

b) *Deriv. Biliodigestiva* (Colédoco duodeno-Hepático yeyuno - Papiloesfinteroplastia transduodenal)

c) *Resección y anastomosis*

**PERCUTANEO** :Transhepático externo - externo interno - endoprótesis.

Extracción Instrumental de Litiasis

**CPRE** :Drenaje nasobiliar - endoprótesis, endoprótesis autoexpandibles - laparotomía y extracción litiasis

## Referencias bibliográficas

BARKUN JS, CHAD H, et al. *Jaundice ACS Surgery: Principles and Practice*. 2006.

BENHAMOU JP, ERLINGER S. *Maladies du foie et des voies biliaires*. Paris: Ed Flammarion Médecine-Sciences; 2000.

SHERLOCK S. *Enfermedades del hígado y del sistema biliar*. Buenos Aires: Ed. Beta; 1966.

# Litiasis vesicular

## Tratamiento médico y quirúrgico convencional

**DRES. SANTIAGO GUILLERMO PERERA, FERNANDO JAVIER GASALI Y ANALÍA DEL SOL MESSERE**

### Introducción

La litiasis biliar es la resultante de mecanismos multifactoriales que transforman un fluido fisiológico —bilis— en concreciones sólidas comúnmente llamadas cálculos. Si tenemos en cuenta que la bilis constituye el producto final de excreción de la célula hepática y que su hábitat natural se encuentra en las vías biliares intra y extrahepáticas será fácil entender que la formación de litiasis a dicho nivel pueda generar diversos estados patológicos que requieren frecuentemente de la intervención terapéutica para ser revertidos.

El carácter multifactorial de su génesis define una tasa de prevalencia variable en la que intervienen factores étnicos, hábitos de alimentación, mecanismos fisiológicos y desequilibrios hormonales.

Las formas de presentación clínica constituyen otro tópico de sumo interés dada su diversidad y complejidad. Ambas determinan diferentes modalidades diagnóstico-terapéuticas con las que debe familiarizarse tanto el médico general como el especialista.

A lo largo del presente capítulo desarrollaremos los siguientes apartados:

- Generalidades
- Fisiopatología
- Presentación clínica
- Complicaciones de la litiasis vesicular
- Litiasis vesicular y cáncer de la vesícula
- Rol de la colecistectomía convencional
- Tratamiento médico
- Breve reseña táctica

## Generalidades

La litiasis vesicular (LV) constituye en nuestro medio una de las causas más frecuentes de consulta por cuadros abdominales. Su prevalencia a nivel mundial varía entre un 5,9 y 21,9 %. Presenta mayor incidencia en la población occidental alcanzando su máxima expresión en tribus indígenas nativas de Norteamérica (pima, chipewa, micmac) con cifras que alcanzan hasta un 64 % en mujeres y un 29,5 % en varones. En la **TABLA 1** presentamos las tasas de prevalencia de manera comparativa en las distintas poblaciones mundiales. Asimismo, factores relacionados al sexo nos permiten afirmar un marcado predominio de esta afección en la mujer. Si bien son más discutidos los factores nutricionales, hay algunas evidencias que merecen mención. Las dietas con elevado contenido de colesterol, carbohidratos y grasas de origen animal parecen relacionarse con índices más elevados de LV. En contraposición a ello, el alto contenido de fibras en la dieta e incluso el consumo de café y alcohol desencadenan mecanismos antilitogénicos. Las dietas de restricción calórica excesiva, utilizadas para producir descenso brusco de peso y los procedimientos quirúrgicos, tan en boga en nuestros días, para tratar la obesidad mórbida son francamente litogénicos.

POBLACIÓN	PREVALENCIA (%)	VARÓN/MUJER
<i>Indios norteamericanos</i>	48 %	29,5 %/64,1 %
<i>Indios mapuches</i>	36 %	12,6 %/49,4 %
<i>Argentina</i>	24 %	18 %/30 %
<i>México</i>	14,3 %	8,5 %/20,4 %
<i>Italia</i>	9 %	6,2 %/14,2 %
<i>Alemania</i>	7,5 %	4,3 %/8,6 %
<i>Japón</i>	6,2 %	3,8 %/7,3 %
<i>Indios bantú africanos</i>	3,5 %	1,8 %/5,3 %

TABLA 1. TASAS DE PREVALENCIA DE LITIASIS VESICULAR EN DISTINTAS POBLACIONES MUNDIALES

## Fisiopatología

Debemos a NAUNYN, en 1896, la primera clasificación de los cálculos biliares. Reconocía dos grupos de acuerdo a su etiología: los *infecciosos* y los producidos por *estasis biliar*. Hacia 1924 es ASCHOFF quien pone el acento en las causas metabólicas. En 1981, el National Institute of Health (NIH) y el Workshop on Pigment Gallstone Disease elaboraron una clasificación contemplando etiología, composición, morfología y localización de los mismos. Cinco años más tarde, la Sociedad de Gastroenterología de Japón amplió el trabajo americano difundiendo la clasificación que presentamos en el CUADRO 1. Los cálculos de colesterol se presentan con una incidencia del 75 al 89 % del total de los casos de litiasis biliar.

CLASIFICACIÓN JAPONESA 1986	
<i>Cálculos de colesterol</i>	
- Cálculos puros	
- Cálculos combinados	
- Cálculos mixtos	
<i>Cálculos de pigmento</i>	
- Cálculos de bilirrubinato de calcio	
- Cálculos negros	

CUADRO 1. CLASIFICACIÓN JAPONESA DE 1986

Sea cual fuere el cálculo, un hecho incuestionable es que su génesis parte de la propia bilis. Dedicaremos un espacio al recuerdo de sus componentes y el origen de los mismos; luego analizaremos los mecanismos involucrados en la formación de los cálculos de colesterol y pigmentarios respectivamente. En la TABLA 2 podemos apreciar las características morfológicas de las distintas variedades de litos.

TIPO DE CÁLCULO	COLOR	FORMA	APARIENCIA AL CORTE
<i>Colesterol puro</i>	Blanco-amarillento	Oval-redondo	Radiado del centro a la periferia
<i>Colesterol mixto</i>	Café oscuro-verdoso	Redondo-facetado	Capas concéntricas y radiadas
<i>Colesterol combinado</i>	Café claro-oscuro	Oval-redondo	Capa externa y radiación centrípeta
<i>Pigmento café</i>	Café oscuro	Facetados	Capas concéntricas, sin radiación
<i>Pigmento negro</i>	Negro	Irregulares	Amorfos

TABLA 2. CARACTERÍSTICAS MORFOLÓGICAS DE LOS CÁLCULOS SEGÚN SU CLASIFICACIÓN

### *Composición de la bilis*

La bilis es una solución acuosa compuesta por tres tipos de lípidos que interactúan entre sí. Su concentración de solutos es variable, aunque casi siempre oscila de 3 % en los conductos biliares hepáticos a 10 % en la vesícula biliar. Los principales solutos son los ácidos biliares —producto del catabolismo del colesterol libre—, los fosfolípidos y el propio colesterol, entre otros. Para cada uno de estos lípidos existe un transportador específico de la superfamilia de ATPasas del tipo ABC (por sus siglas en inglés, *ATP Binding Cassette*) que se expresa en la membrana canalicular de los hepatocitos. La existencia de una proporción adecuada de ácidos biliares, fosfolípidos y colesterol favorece la formación de micelas mixtas que solubilizan el colesterol.

### *Origen de los lípidos biliares*

**Colesterol.** SCHWARTZ y col. demostraron que el 95 % del colesterol utilizado para la secreción biliar procede del colesterol libre de las lipoproteínas y quilomicrones. Sólo el 5 % restante se sintetiza en forma endógena. De esto se desprende que los factores involucrados en el transporte tanto en la captación como en la excreción del colesterol juegan un rol preponderante en la génesis de la LV.

**Ácidos biliares.** Los ácidos biliares primarios, cólico y quenodesoxicólico, se sintetizan en el hígado a partir del colesterol, son conjugados con glicina y taurina y se excretan en la bilis. Estos ácidos biliares primarios son convertidos en el colon, por acción bacteriana, en ácidos biliares secundarios: ácido desoxicólico, ursodesoxicólico y litocólico. En condiciones normales, los ácidos biliares son conservados eficazmente por el organismo gracias a la circulación entero-hepática, que ocurre de seis a diez veces al día mediante un sistema de transporte activo en el íleon distal.

**Fosfolípidos.** Incluyen lecitina (90 %) y pequeñas cantidades de lisolecitina y fosfatidiletanolamina. No tienen circulación enterohepática. Los fosfolípidos son insolubles en agua y su síntesis y excreción está regulada por los ácidos biliares.

### *Cálculos de colesterol*

Podemos identificar tres procesos en la formación de los cálculos de colesterol:

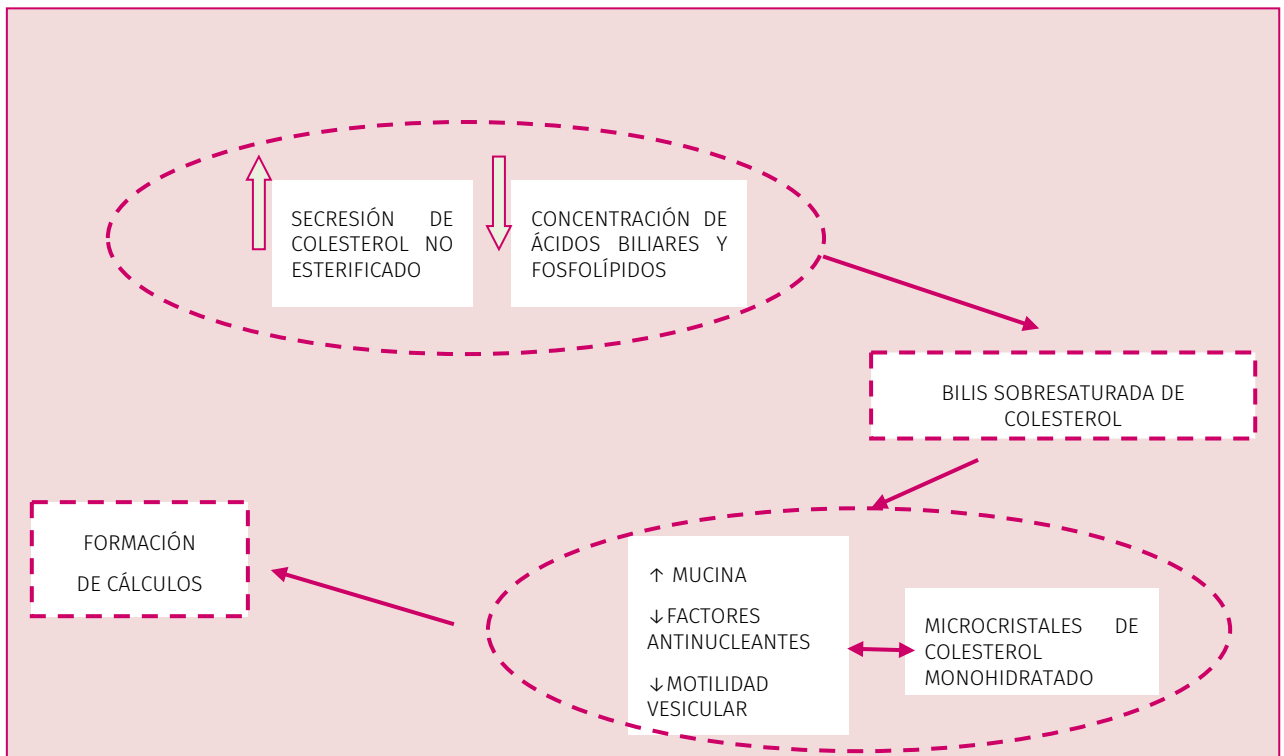
- Sobresaturación de la bilis
- Nucleación del colesterol
- Hipomotilidad vesicular

Los ácidos biliares tienen propiedades detergentes en solución acuosa. Por encima de la concentración crítica micelar forman micelas simples. Éstas adquieren lecitina y colesterol para formar micelas mixtas, que poseen una superficie externa hidrofílica y una interna hidrofóbica, donde es incorporado el colesterol, que de esta forma es solubilizado. Estas micelas mixtas son capaces de mantener el colesterol en un estado estable termodinámico; esto es lo que ocurre cuando existe un bajo índice de saturación de colesterol, derivado del equilibrio de colesterol, ácidos biliares y fosfolípidos.

Cuando existe un alto índice de saturación de colesterol, bien por exceso de colesterol, bien por baja concentración de ácidos biliares, el exceso de colesterol no puede transportarse en las micelas mixtas y lo hacen en vesículas unilamelares (formadas por lecitina y colesterol), donde es únicamente transportado, no solubilizado.

La bilis litogénica o saturada de colesterol en presencia de factores antinucleantes como el gel de mucina favorece la precipitación y aglomeración de los cristales de colesterol monohidratados (CUADRO 2). Este proceso se ve incrementado con la hipomotilidad vesicular y la resultante es la formación de cálculos macroscópicos.





CUADRO 2. PROCESO DE «DEESTABILIZACIÓN» DE LA BILIS Y FORMACIÓN DE CÁLCULOS

*Factores relacionados con la dieta.* La bilis litogénica o saturada de colesterol es principalmente un producto de la hipersecreción persistente de colesterol biliar, el cual tiene un componente hepático e intestinal. En los sujetos que ingieren una dieta libre de este lípido, la fuente de colesterol biliar más importante es la síntesis hepática o *de novo*. Hay que destacar que el porcentaje de colesterol *de novo* utilizado para la secreción biliar es bajo (15%). El intestino es el único órgano que absorbe colesterol de la dieta y reabsorbe el colesterol biliar. Los quilomicrones exógenos (lipoproteínas de origen intestinal) juegan un papel fundamental en la regulación de la secreción biliar de colesterol en respuesta a la gran cantidad de colesterol en la dieta, y se ha propuesto que intervienen en la formación de los cálculos biliares.

Los estudios epidemiológicos han demostrado que la litiasis biliar de colesterol es más frecuente en países occidentales donde se consume una dieta con un alto contenido de calorías, colesterol, grasas saturadas, carbohidratos refinados, proteínas y sal, y una baja cantidad de fibra. Esto se

considera un factor importante en la fisiopatología de los cálculos biliares. En consecuencia, se ha sugerido que al inhibir la absorción de colesterol o de quilomicrones remanentes, la secreción de colesterol y la saturación de la bilis podrían reducirse significativamente. Estas aseveraciones son apoyadas por las observaciones realizadas en estudios experimentales en donde se ha puesto de manifiesto una correlación positiva entre la absorción de colesterol y la formación de cálculos biliares, lo que sugiere que una alta eficiencia de absorción de colesterol y una dieta rica en colesterol son dos variables independientes para la formación de litiasis vesicular.

*Factores hormonales.* Se ha observado que durante el embarazo del 1 al 3 % de las mujeres desarrollan LV y hasta un 30 % presentan barro biliar en estudio ecográfico. Los niveles séricos elevados de estrógenos aumentan la secreción de bilis saturada por el hígado y la progesterona favorece la hipomotilidad vesicular con la consiguiente estasis biliar. Del mismo modo la terapia sustitutiva con estrógenos y la ingesta de anticonceptivos generan efecto similar.

*Factores relacionados al peso corporal.* En el paciente obeso el índice de LV se eleva paralelamente al incremento del índice de masa corporal. Estos pacientes secretan grandes cantidades de colesterol saturado en bilis y en ellos las alteraciones en el tiempo de nucleación se asocian a elevación de ácido araquidónico, prostaglandina E2 y glicoproteína del tipo de la mucina. La reducción de peso en corto tiempo asociada a dietas de alta restricción calórica evidenció en los pacientes hasta un 11 a 28 % de LV. Por otra parte, se observó que hasta un 25 % de estos enfermos han requerido de una colecistectomía en un lapso de 1 a 5 meses.<sup>[2]</sup>

### *Cálculos pigmentarios*

La formación de este tipo de litos requiere un exceso de bilirrubina libre en bilis (sobresaturación). Este aumento se explica de tres maneras:

- aumento de la excreción hepática de bilirrubina libre;
- deficiencias de factores solubilizadores de la bilirrubina libre;

- desconjugación de la bilirrubina en la bilis.

En la infancia, la bilis está poco saturada con colesterol, lo que explica la rareza de los cálculos de esta composición en los primeros años de vida, pero a partir de la adolescencia, sobre todo en las mujeres, se produce un incremento en la saturación de colesterol, lo que explica el incremento de la prevalencia.

Aproximadamente un 25 % de los cálculos extraídos en los adultos occidentales son pigmentarios; sin embargo en las series pediátricas son los predominantes: el 72 % de los cálculos procedentes de las colecistectomías realizadas durante la infancia son pigmentarios. Los cálculos de colesterol se hacen más frecuentes a partir de la adolescencia.

El trastorno hemolítico es considerado la causa más importante, implica un 30 % de la causa de colelitiasis de las series pediátricas. Los pacientes con trastornos hemolíticos crónicos como la esferocitosis, anemia de células falciformes, talasemia, defectos enzimáticos (piruvato kinasa, glucosa 6-fosfatodehidrogenasa), trastornos hemolíticos autoinmunes y enfermedad de Wilson, tienen una mayor prevalencia de cálculos pigmentarios por aumento de la secreción de bilirrubina no conjugada. Esta prevalencia se incrementa con la edad.

La colelitiasis tanto de cálculos pigmentarios como de colesterol son hallazgos frecuentes en los niños que reciben nutrición parenteral. Los factores implicados son la hipomotilidad vesicular, las alteraciones en la circulación enterohepática y en la composición de la bilis.

El riesgo también se incrementa en los pacientes con intestino corto, con resección ileal, y en prematuros.

## **Presentación clínica**

Distinguiremos en este apartado las distintas formas de presentación clínica con sus respectivos enfoques diagnósticos:

- Litiasis vesicular asintomática

- Litiasis vesicular sintomática no complicada
- Colecistitis aguda
- Síndrome de hipertensión canalicular
- Colangitis aguda litiásica
- Pancreatitis aguda biliar

### *Litiasis vesicular asintomática*

Un gran porcentaje de pacientes portadores de litiasis vesicular permanecen asintomáticos. No es infrecuente que el diagnóstico surja en estudios de control general (Foto 1), dado que la ecografía abdominal hoy día es una extensión del examen físico o bien en estudios indicados por otros síntomas (litiasis vesicular asintomática en pacientes sintomáticos). Este último grupo merece particular atención dado que otras patologías de alta prevalencia como los síndromes ácido-sensitivos o bien el dolor abdominal inespecífico son derivados al consultorio del cirujano ante el hallazgo ecográfico de LV. Es aquí donde el interrogatorio de los síntomas mediante una prolija anamnesis juega un rol fundamental en la decisión terapéutica. Es importante establecer a qué se atribuyen los síntomas para evitar frustraciones ante su persistencia luego de una colecistectomía indicada a la ligera.

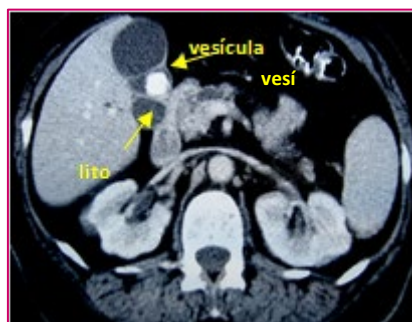


FOTO 1. VISIÓN TOMOGRÁFICA DE UNA MACROLITIASIS VESICULAR

### *Litiasis vesicular sintomática no complicada*

El único síntoma específico en este caso es el dolor. Generalmente ubicado en epigastrio con irradiación a hipocondrio derecho, dorso y con frecuencia a hombro derecho. Su duración e intensidad son variables y su respuesta terapéutica va desde los antiespasmódicos simples de ingestión oral hasta la necesidad en casos más resistentes de medicación por goteo parenteral. Diferentes denominaciones han catalogado este cuadro desde cólico biliar simple hasta el de subintrante cuando se hace reiterado y requiere de reposo digestivo absoluto, hidratación y medicación endovenosa. La ecografía abdominal brinda el diagnóstico de litiasis vesicular, ya sea móvil o enclavada, y la opción terapéutica definitiva es la colecistectomía electiva.

### *Colecistitis aguda litiásica*

La presentación del cuadro doloroso es similar a la del cólico biliar, agregándose en el examen físico defensa en hipocondrio derecho e incluso masa palpable. La respuesta al tratamiento sintomático es diferente, requiriendo infusión endovenosa continua y antibióticos. El cuadro humoral perfila una leucocitosis con desviación a la izquierda. La presencia de fiebre, náuseas, vómitos y escalofríos no son excepcionales. Incluso en algunos casos aparece ictericia y movilización de enzimas hepáticas sin que esto implique migración de litiasis a la vía biliar, dado que el proceso inflamatorio del bacinete genera hipertensión canalicular transitoria por compresión extrínseca. En la ecografía se suelen evidenciar signos de inflamación aguda expresados a través de doble halo en la pared (signo de la «oblea»), aumento del diámetro trasversal (Foto 2) y en ocasiones líquido perivesicular, en fosa de Morrison o imagen de colección hepática en contigüidad al lecho (absceso perivesicular, Foto 3). El tratamiento indicado es la colecistectomía en la misma internación y antibioticoterapia sistémica (Foto 4 y 5).

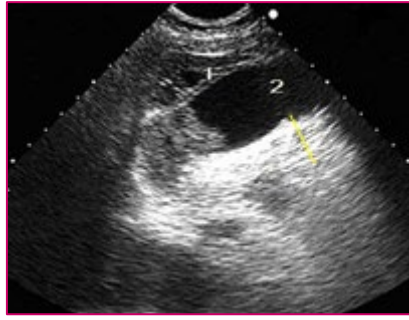


FOTO 2. ECOGRAFÍA CON 1) "SIGNO DE LA OBLEA" Y 2) AUMENTO DEL DIÁMETRO TRANSVERSAL

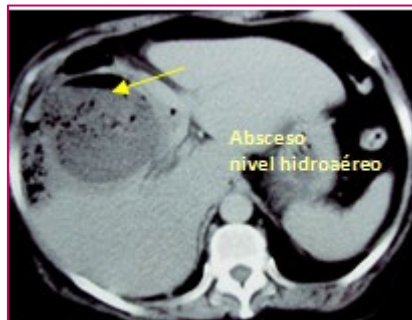

FOTO 3. TOMOGRAFÍA EN FASE ARTERIAL, RESALTA LA IMAGEN DEL ABSCESO

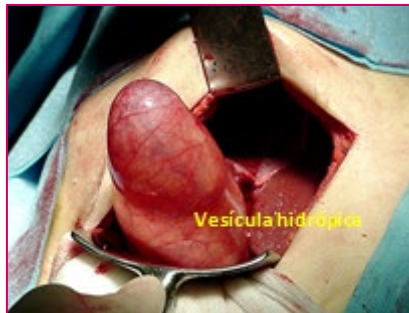


FOTO 4. VISIÓN A CIELO ABIERTO DE UNA COLECISTITIS AGUDA LITIÁSICA HIDRÓPICA

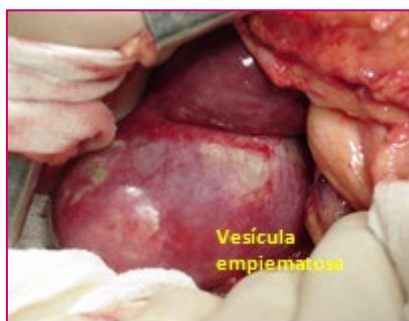

FOTO 5. VISIÓN A CIELO ABIERTO DE UNA COLECISTITIS AGUDA LITIÁSICA EMPIEMATOSA

### Síndrome de hipertensión canalicular

Se estima que entre un 5 y un 10 % de pacientes con LV sintomática presentan cálculos en el hepatocolédoco. En las colecistitis agudas se han publicado series que elevan el porcentaje hasta un 25 %. El síndrome de hipertensión canalicular completo incluye la presencia simultánea de ictericia, coluria e hipocolia. Los cálculos que ocupan la vía biliar principal en su gran mayoría provienen de la vesícula. Muchos pacientes no presentan la tríada completa y refieren antecedentes aislados de alguno de sus componentes, que si bien no son fidedignos al momento del interrogatorio (el enfermo confunde habitualmente palidez con ictericia y orina concentrada con coluria) son orientativos. El perfil humoral en este grupo suele presentar alteraciones enzimáticas aun sin ictericia. La elevación de la fosfatasa alcalina y la gammaglutamil transpeptidasa ( $\gamma$ -GT) son considerados antecedentes canaliculares fuertes. El aumento de las transaminasas también puede verse en caso de ocupación litiásica de la vía biliar. Incluso durante el enclavamiento del lito en la papila o durante su pasaje al duodeno pueden coexistir dolor e hipertransaminemia en rangos de hasta 10 veces su valor normal (Foto 6 y 7).

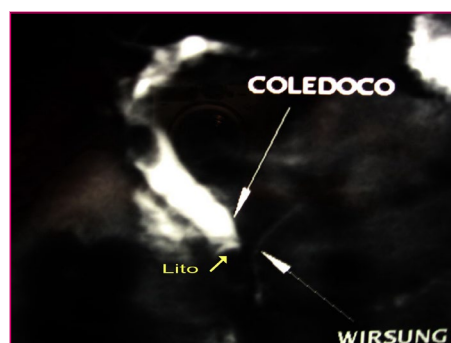

FOTO 6. LITIASIS COLEDOCIANA VISTA POR COLANGIORRESONANCIA

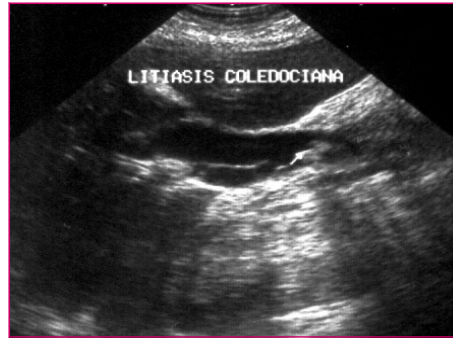

Foto 7. LITIASIS COLEDOCIANA VISTA POR ECOGRAFÍA

### *Colangitis aguda litiásica*

La subobstrucción del conducto biliar principal o de algunos de los conductos hepáticos por la presencia de cálculos condiciona dos factores que pueden agravar el cuadro clínico: rémora y contaminación. Esto determina en ocasiones la aparición de dolor, ictericia y fiebre (tríada de Charcot) cuya equivalencia clínica es la colangitis aguda litiásica. Hace algunos años este apartado no podría terminar sin indicar el drenaje quirúrgico de urgencia. El advenimiento de antibióticos de amplio espectro nos ha enseñado que el tratamiento inicial de la colangitis es farmacológico y se completa con el drenaje biliar ya sea por vía endoscópica o quirúrgica.

### *Pancreatitis aguda biliar*

Si bien este es un tópico que merece un capítulo aparte no podemos dejar de mencionar su relación con la patología litiásica. La pancreatitis aguda de origen biliar ha demostrado estar más relacionada con los microcálculos y el barro biliar que con la macrolitiasis. La explicación de esto quizás estriba en el pasaje a través de la papila y una serie de mecanismos reflejos que gatillan una cascada de procesos inflamatorios perfilando una de las entidades clínico-quirúrgicas más fascinantes desde el punto de vista de su estudio y estrategia clínico-terapéutica.



## Complicaciones de la litiasis vesicular

### Íleo biliar

Se conoce como íleo biliar a la oclusión mecánica del tubo digestivo por migración de un cálculo biliar impactado en su luz. La primera descripción de esta entidad data del año 1645 y se debe a BARTHOLIN en un estudio *post mortem*. Hacia 1896, BOUVERET fue el primero en diagnosticar la patología en el preoperatorio. La fisiopatología de este fenómeno obedece a procesos inflamatorios crónicos y recurrentes que generan congestión vascular y debilitan la pared vesicular con el consiguiente pasaje al duodeno de litos generalmente únicos y de gran tamaño. Se cree que el camino natural del cálculo podría estar favorecido por la disposición del ligamento colecistoduodenal o colecistoduodenocólico de hoja doble.<sup>[3]</sup> En la mayoría de los casos el sitio de la obstrucción se produce en el íleon terminal (60 %), seguido del íleon proximal (25 %) y, raramente, en el yeyuno (9 %), el colon sigmoide (4 %) o el duodeno (2 %). La presentación clínica que comanda el cuadro es la de una obstrucción intestinal mecánica en ocasiones recurrente por el avance e impacto sucesivos del cálculo. Esto causa alta contaminación del cuadro por translocación bacteriana. Existen cuatro signos radiológicos del íleo biliar descritos por RIGLER (FOTO 8 y 9):

- distensión de asas intestinales con niveles hidroaéreos;
- neumobilia;
- visión directa del cálculo;
- cambio en la situación topográfica del cálculo previamente visualizado.

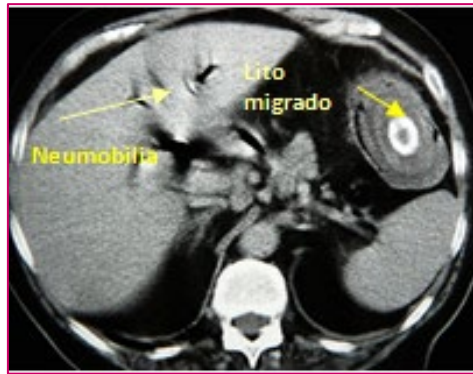


FOTO 8. NEUMOBILIA Y VISIÓN DEL LITO

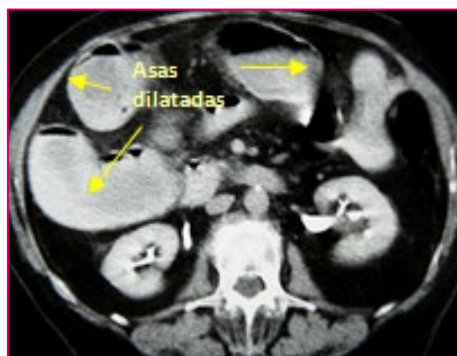

FOTO 9. DISTENSIÓN DE ASAS INTESTINALES

El tratamiento es quirúrgico y se basa en resolver la oclusión mediante una enterotomía proximal al sitio de impacto litiásico y la extracción del cálculo seguida de enterorrafia (Foto 10 y 11). Si bien se ha discutido mucho qué hacer con el sitio de la fístula bilioentérica, el consenso avala no explorar dicha zona dado que su resolución es espontánea.

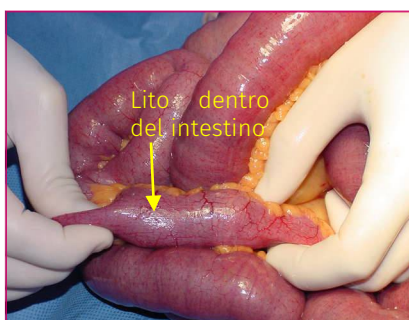


FOTO 10. MOVILIZACIÓN DEL CÁLCULO APROXIMAL

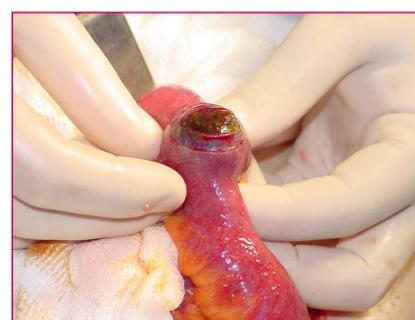

FOTO 11. EXTRACCIÓN DEL CÁLCULO POR LA ENTEROTOMÍA

### *Colecistitis aguda filtrante*

Es una entidad poco frecuente que puede ser causa de abdomen agudo en el anciano. Su denominación obedece a la presencia de un coleperitoneo secundario a un proceso inflamatorio vesicular en el que no se observa una perforación evidente del órgano. Se atribuye su fisiopatología a la filtración de bilis por la pared vesicular como consecuencia de fenómenos isquémicos (Foto 12 y 13). La gravedad de su pronóstico estriba en el tipo de pacientes en los que se presenta más que en la gravedad de la patología en sí. Es de tratamiento quirúrgico y en ocasiones el diagnóstico resulta de la exploración misma.

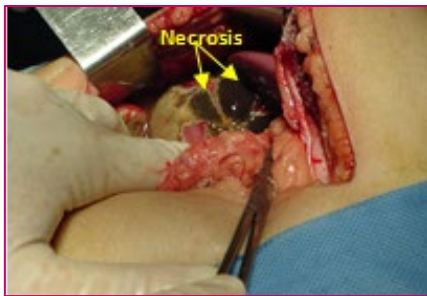


FOTO 12. COLECISTITIS FILTRANTE CON PLACAS DE NECROSIS

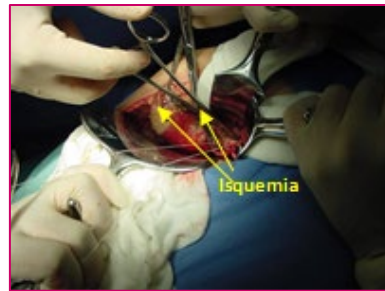


FOTO 13. COLECISTITIS CON ÁREAS DE ISQUEMIA

## **Litiasis vesicular y cáncer de vesícula**

El concepto de que la litiasis vesicular tiene relación con el desarrollo de cáncer de vesícula ha sido objeto de estudio durante años. La alta prevalencia de la enfermedad litiásica en la población general y la coexistencia de ambas patologías han motivado numerosas hipótesis. La relación entre el tamaño de los cálculos de colesterol llevó a establecer relación causal en aquellos mayores de 30 mm. Lo cierto es que si bien entre el 80 y 90 % de pacientes que presentan cáncer de vesícula son portadores de litiasis, solo el 0,4 % de los pacientes con litiasis vesicular desarrollan cáncer. No está demostrada claramente la relación causal entre ambas entidades.

La «colecistitis cálcica», más comúnmente llamada «vesícula en porcelana», consiste en una distrofia de la pared en la que se deposita calcio modificando totalmente su apariencia macro y microscópica. Algunas publicaciones sostienen hasta un 10 % más de prevalencia de cáncer de vesícula en esta población de pacientes. Las características macroscópicas y radiológicas se ilustran en las FOTOS 14 y 15.

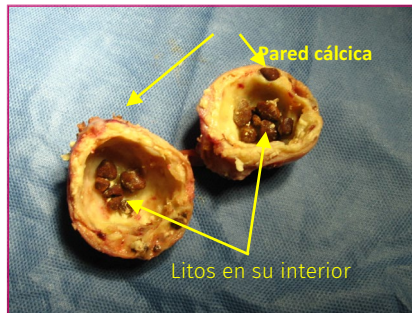


FOTO 14. VESÍCULA EN PORCELANA.  
OBSÉRVESE LA PARED CÁLCICA AL CORTE

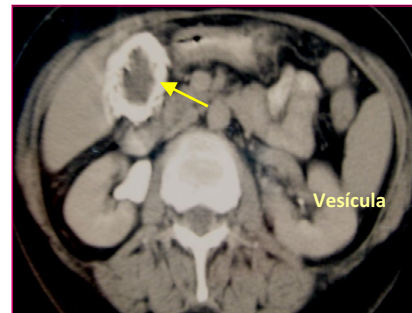


FOTO 15. IMAGEN TOMOGRÁFICA QUE  
DESTACA EL CALCIO EN LA PARED VESICULAR

Con respecto a los pólipos el planteo es diferente. Si bien más del 90 % de las lesiones son pseudopólipos menores a 1 cm y su evolución es benigna, en cuanto a los pólipos verdaderos mayores de 1 cm y más aun si son sésiles y ulcerados, el consenso es la colecistectomía en estos enfermos ya que la asociación entre pólipos sésiles mayores de 1 cm y desarrollo de cáncer vesicular supera el 50 %, llegando casi al 100 % en aquellos ulcerados.

## Rol de la colecistectomía convencional

JEAN L. PETIT, cirujano de la Charitè de Paris, en el año 1743 realizó la primera intervención quirúrgica en una vesícula biliar. Esta consistió en un drenaje por un proceso infeccioso. LAWSON TAIT, cirujano de Inglaterra, en 1879 procedió a la extracción de un cálculo vesicular impactado mediante colecistotomía y cierre, con sobrevida del enfermo. Debemos al cirujano de Berlín, CARL LANGENBUCH, la primera colecistectomía realizada con éxito en 1882. Un interesante y ameno relato de la sesión de marzo de 1917 de la Academia de Medicina de Caracas

plasma de manera clara la cirugía de aquellos días. Transcribiremos dos párrafos con objeto ilustrativo:<sup>[4]</sup>

Narcotizada la enferma por el éter, fue colocada en la posición de Elliot, vulgarizada por Mayo-Robson (lordosis forzada) en cuyo medio es posible hacer bascular el Hígado y facilitar la exploración del aparato Biliar, se hizo la desinfección de la región por el yodo y procedí a la operación con la incisión de Kher...

A los doce (12) días suprimí el drenaje, a los quince (15) días levanté a la enferma; su estado actual a los veinticuatro (24) días de operada no puede ser más satisfactorio...

Apenas siete años antes, en Estocolmo, el profesor de medicina interna **HANS CRISTIAN JACOBUS** reporta los primeros 45 casos de exploración de la cavidad abdominal en el hombre, mediante un método al que denominó «laparoscopia». El 12 de septiembre de 1985 se produce, también en Alemania, el segundo hito de la cirugía biliar. **ERICH MUHE**, en el Hospital de Boblinger, efectuó la primer colecistectomía laparoscópica.

Por ese entonces, con un mes de diferencia, el cirujano argentino **ALDO KLEIMAN** lee en la Facultad de Medicina de Rosario su tesis doctoral sobre «colecistectomía laparoscópica, modelo experimental en ovejas». La propuesta de Kleiman fue ferozmente resistida en nuestro medio con la recordada sentencia: «la vesícula no se podrá extraer por un tubito».

Fue recién en 1991 que **JORGE DECOUD** presentó en sesión de la Academia Argentina de Cirugía los primeros casos publicados en nuestro país.<sup>[5]</sup> Desde entonces, la colecistectomía laparoscópica se ha afianzado como procedimiento indiscutido de elección para el tratamiento de la litiasis biliar.

Cabe ahora preguntarnos en esta discusión qué lugar ocupa hoy la colecistectomía convencional en el tratamiento de la LV. Sin duda, todo progreso ostenta su escolta de paradigmas, ya que el procedimiento quirúrgico menos indicado en la actualidad y en el que menos se entrena el cirujano de hoy se hace necesario en los casos más complejos y muchas veces sin tiempo para meditar su indicación.

Existen situaciones en las cuales la colecistectomía convencional cobra protagonismo:

- conversión de un procedimiento laparoscópico;
- como procedimiento electivo.

### *Conversión de un procedimiento laparoscópico*

Sin duda la colecistectomía laparoscópica es el procedimiento de elección para el tratamiento de la litiasis biliar. No obstante, un número más o menos constante de enfermos deben ser convertidos a cirugía abierta para salvar la seguridad del procedimiento. Entre las causas más frecuentes, según series comparativas, figuran la dificultad para el reconocimiento de estructuras anatómicas, el sangrado, las adherencias en pacientes con cirugía abdominal previa, la sospecha de lesión quirúrgica de vía biliar y la imposibilidad técnica de resolver patologías emergentes durante el procedimiento (litiásicas o no litiásicas). Debemos dejar en claro en este apartado que mas allá de los protocolos que las instituciones sigan respecto de la colangiografía intraoperatoria, toda colecistectomía laparoscópica debe realizarse con la posibilidad de hacer el estudio en el curso de la intervención porque, aunque no se haga de manera sistemática, si la necesidad surge durante la colecistectomía el recurso debe estar previsto.

### *Como procedimiento electivo*

Podemos afirmar que en la actualidad existen dos circunstancias ante las que se decide una colecistectomía abierta inicial. Una de ellas es la sospecha de *cáncer de vesícula potencialmente resecable*. El éxito oncológico del procedimiento estriba en la radicalidad del mismo y esta se fundamenta en la resección vesicular en bloque con segmento V y IVb hepáticos y la linfadenectomía pedicular. Si se tiene certeza de enfermedad avanzada se prefieren los procedimientos mininvasivos, tanto para el diagnóstico como para la paliación de la ictericia

La otra situación a considerar es la *imposibilidad de acceso anatómico*. Las eventraciones gigantes con pérdida de domicilio constituyen, en algunos

casos, un impedimento para el abordaje laparoscópico, sobre todo en aquellos pacientes con cirugías previas y defectos extensos de pared que cerraron por segunda, en los que muchas veces se pueden ver reptar las asas intestinales debajo de la piel adelgazada. En el año 1947 el cirujano argentino PABLO MIRIZZI describió un síndrome inflamatorio que suele presentarse acompañado de ictericia. El sustrato anatómico es la compresión extrínseca del hepatocolédoco, ejercida por un cálculo enclavado en el cístico o en la bolsa de Hartman (Foto 16 y 17). La incidencia de esta complicación es baja, 0.1 a 0.7 de los pacientes con litiasis. En ocasiones el decúbito producido por el cálculo horada la pared que lo contiene y genera una fístula colecistocolédociana. En este caso, la imposibilidad de acceso anatómico es hacia el pedículo hepático, que está involucrado en el proceso inflamatorio y en ocasiones hasta forma parte de la fístula. MC SHERRY en 1982 y más tarde CSENDES en 1989 propusieron dos clasificaciones de este síndrome que presentamos en el CUADRO 3.<sup>[6, 7]</sup> Si la sospecha en el preoperatorio es firme la vía convencional para estos casos es una opción más que válida, ya que las fístulas a menudo son complejas y requieren eventualmente de algún tipo de cirugía derivativa. De intentarse un abordaje laparoscópico recomendamos que el umbral de conversión sea bajo, y no debe descartarse con esta conducta la realización de una colangiografía retrógrada endoscópica (CPRE) en el prequirúrgico.

#### MC SHERRY (1982)

**Tipo 1:** Compresión extrínseca del conducto hepático por cálculo enclavado en el cístico o en la bolsa de Hartmann.

**Tipo 2:** Fístula colecistocolédociana por erosión parcial o completa de la pared.

CSENDES (1989)

**Tipo 1:** Compresión extrínseca del conducto principal.

**Tipo 2:** Fístula con destrucción menor al tercio de la circunferencia biliar.

**Tipo 3:** Fístula con destrucción de hasta  $\frac{2}{3}$  de circunferencia biliar.

**Tipo 4:** Fístula con destrucción completa de la pared coledociana.

CUADRO 3. CLASIFICACIÓN DE MIRIZZI MODIFICADA POR MC SHERRY Y CSENDES

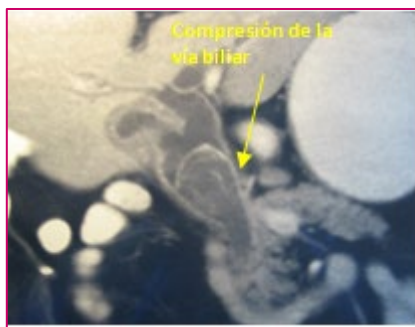


FOTO 16. COMPRESIÓN EXTRÍNSECA POR PROCESO INFLAMATORIO CON DILATACIÓN DE VÍA BILIAR

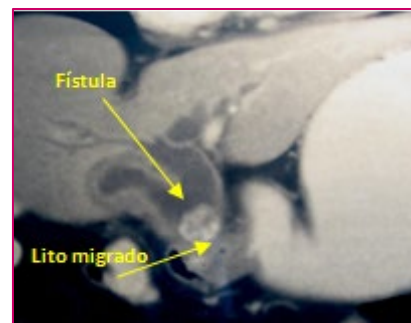


FOTO 17. OBSÉRVESE LA FÍSTULA Y OBSTRUCCIÓN BILIAR POR LA MIGRACIÓN DEL LITO

Otras circunstancias que podrían condicionar la necesidad de una cirugía convencional, cada vez menos frecuente en nuestro medio, podrían ser la falta de equipamiento e instrumental necesarios para realizar la cirugía laparoscópica o la falta de debido entrenamiento por parte del equipo quirúrgico en esta técnica.

### Tratamiento médico de la litiasis vesicular

Existen circunstancias en las que el tratamiento quirúrgico electivo de la litiasis vesicular como así también el de algunas de sus complicaciones se vuelve riesgoso o incluso contraindicado. La edad avanzada, el alto riesgo



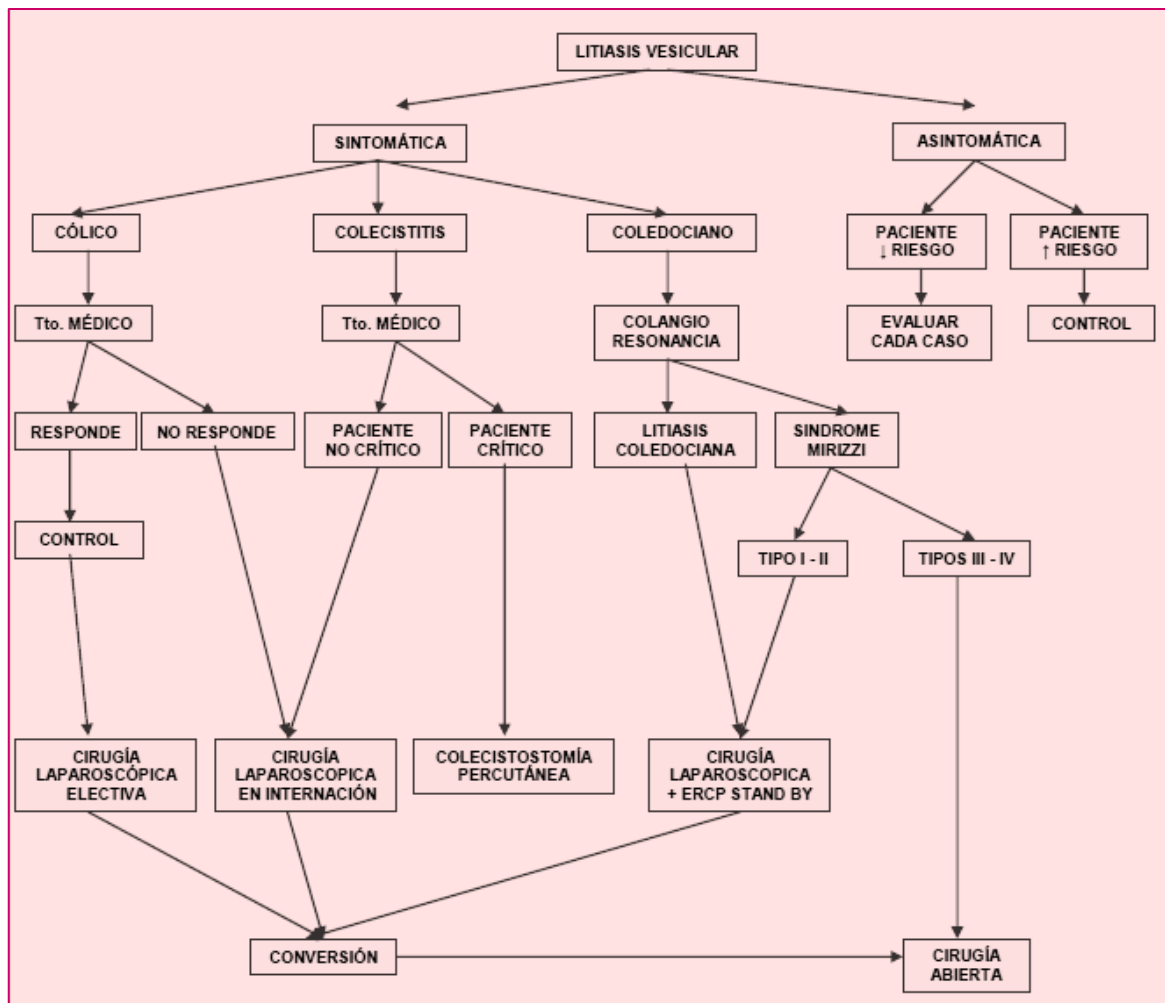
cardiológico o neumonológico, la anticoagulación y el embarazo son algunos ejemplos. En estos casos es necesario recurrir al tratamiento médico no quirúrgico y diferir éste último para mejor oportunidad o incluso descartarlo. El reposo digestivo y la hidratación parenteral, junto a otras medidas de control y sostén, deben asociarse con la administración de antibióticos, antiespasmódicos y analgésicos. Un buen grupo de estos enfermos responde y en otros puede asociarse algún procedimiento de drenaje miniinvasivo (colecistostomía percutánea). Mucho se ha escrito sobre el papel del ursodesoxicólico como agente fluidificante de la bilis. Su eficacia está comprobada en casos de colangitis asociada a estenosis de los conductos biliares (colangitis esclerosante, estenosis cicatrizal) dado que ayuda a prevenir la formación de barro por depósito de microcristales. En cambio, no son concluyentes las apreciaciones acerca de su utilidad en la litiasis vesicular.

### **Breve reseña táctica**

Si bien no es menester de este capítulo profundizar en la técnica quirúrgica haremos una breve descripción de los lineamientos tácticos básicos a tener en cuenta. La incisión que debe utilizarse es la subcostal derecha o de Kocher. Una vez abierta la cavidad abdominal es diferente el planteo táctico si se trata de una colecistitis aguda, de una litiasis vesicular no complicada o de una conversión por algún incidente durante el procedimiento laparoscópico. La litiasis vesicular electiva no complicada, si bien es excepcional que deba intervenir por esta vía, admite la exploración de la cavidad abdominal en forma concéntrica y sistemática. En el caso de una colecistitis aguda el procedimiento se centra en el cuadrante superior derecho del abdomen y no se aconseja diseminar procesos inflamatorios e infecciosos al resto de la cavidad. En cambio se sugiere descomprimir por punción la tensión vesicular y enviar el material obtenido para estudio bacteriológico. En el caso de la conversión incidental los objetivos y prioridades estarán definidos por su causalidad. De todos modos el siguiente paso luego del abordaje es la

exposición. Esta debe ser clara y permitir la mejor visión directa del campo operatorio. Esto se logra con la ayuda de valvas y compresas adecuadas al tamaño de la incisión. La técnica que sugerimos es mixta y consiste en la disección del pedículo vesicular identificando y ligando la arteria cística, para luego continuar con el desprendimiento metódico de fondo a cuello que permite terminar de definir dos y sólo dos elementos que llegan al órgano a reseca: la arteria que, ya ligada, se secciona y el conducto cístico que se cateteriza para la realización de una colangiografía intraoperatoria, gesto éste que consideramos fundamental en una colecistectomía. Una vez evaluada la vía biliar y completada la ectomía vesicular se procede a la ligadura del conducto cístico y al control definitivo de hemostasia. Se completa la operación con un drenaje en el hiato de Winslow y el cierre por planos de la laparotomía.

## Algoritmo final diagnóstico-terapéutico



## Referencias bibliográficas

1. KIM IS, MYUNG SJ, LEE SS, LEE SK, KIM MH. Classification and nomenclature of gallstones revisited. *Yonsei Med J.* 2003;44(4):561-570. doi:10.3349/ymj.2003.44.4.561
2. ZAPATA R, SEVERÍN C, MANRIQUEZ M, VALDIVIESO V. Gallbladder motility and lithogenesis in obese patients during diet-induced weight loss. *Dig Dis Sci.* 2000;45(2):421-428. doi:10.1023/a:1005497517854
3. MOLLINELLI WELLS NE. *Fístulas bilio-digestivas espontáneas. Concepción embriológica de su etiología.* Tesis de la Universidad de Buenos Aires. Expte. 505.997/86.

4. BENÍTEZ P, PARIS PA, SAADE CR. Cirugía Biliar en Venezuela: La Primera Colectomía. Parte 1. *RFM*; 2003;26(1):28-30.
5. DECOUD J. Colectomía laparoscópica. *Rev Arg Cir*. 1991;61:45-60.
6. MC SHERRY CHK, FERSTENBERG H, VIRSHUP M. The Mirizzi syndrome: Suggested classification and surgical therapy. *Surg Gastroenterol*. 1982;219-225.
7. CSENDES A, DÍAZ J, BURDILES P, MALUENDA F, NAVA O. Mirizzi syndrome and cholecystobiliary fistula: a unifying classification. *Br J Surg*. 1989;76:1139-1143.

# Litiasis coledociana

## Tratamiento quirúrgico convencional

**DR. EDUARDO CASSONE**

### Introducción

La historia del tratamiento quirúrgico de la litiasis coledociana no es extensa. Si bien los griegos aportaron elementos fisiopatológicos, fue recién en el Renacimiento cuando se describió la anatomía correcta (VESALIUS, 1543). Sin embargo, los trabajos pioneros aparecieron cercanamente a la primera colecistectomía de LANGENBUCH (1882). En 1893 ROBERT ABBÉ (de Nueva York) realizó con éxito la primera coledocotomía con extracción de cálculos y luego muchos otros (THORNTON, COURVOISIER, HALSTED, KOCHER, MC BURNEY, KEHR y los hermanos MAYO, junto a otros cirujanos más recientes) realizaron decisivas contribuciones. En 1931, PABLO MIRIZZI (Córdoba, Argentina) introdujo la colangiografía intraoperatoria que constituyó un impacto de formidable progreso, utilizada como elemento fundamental hasta nuestros días. En 1937, HUARD-DU XUANTTOP describió la colangiografía transparietohepática, difundida luego en Chiba con la aguja fina de Okuda en 1973 (Japón). Posteriormente, gastroenterólogos como KAWAI (Japón) y CLASSEN (Alemania) en 1974, invadieron esta área netamente quirúrgica con la introducción de la colangiografía retrógrada endoscópica (ERCP). Otro hito importante fue establecido por MAZZARIELLO (Argentina) en 1966 con la extracción percutánea de la litiasis residual.

La colecistectomía laparoscópica fue iniciada por MUHE en 1985 y adoptada rápidamente por muchos cirujanos del mundo, entre ellos MAURET, DUBOIS,

PERISSAT. La colecistectomía laparoscópica fue iniciada por MAURET en 1987 y adoptada rápidamente por todo el mundo. Las primeras exploraciones coledocianas fueron publicadas por PHILLIPS y col., SACKIER y col. y PETELIN y col. en 1991; no obstante, como ésta exige un entrenamiento más complejo y un instrumental específico, además de la aparición de la ERCP, no ha tenido una difusión paralela a la colecistectomía, motivo por el cual el tratamiento quirúrgico convencional mantiene una destacada importancia a pesar de la amplia proporción de cirujanos que han adoptado el tratamiento laparoscópico para la mayoría de los pacientes.

*La litiasis de la vía biliar principal (LVBP) generalmente es consecuencia de la migración de la litiasis vesicular y es diagnosticada en el curso de una colecistectomía* por litiasis vesicular sintomática en un 12 % (3-25 %). Se incrementa con la edad de los pacientes, la antigüedad de la enfermedad litiasica vesicular no tratada, patologías concomitantes (enfermedades hemolíticas, operaciones previas como la vaguectomía o estenosis canaliculares). La migración litiasica vesicular es responsable de sus componentes colesterínicos; por su parte la estasis y la infección biliar son factores preponderantes para la formación de cálculos coledocianos conformados con ácidos biliares. En ciertos casos puede existir sin litiasis vesicular comprobada, ya sea por migración total o formación ductal primaria.

## Presentación clínica

La presentación clínica puede ser variable. La mayor parte de los pacientes refieren antecedentes de litiasis vesicular con episodios dolorosos en epigastrio e hipocondrio derecho, de distinta magnitud y duración, debido a cólicos vesiculares o a colecistitis aguda, crónica reagudizada, hidrocolecisto o piocolecisto. En ocasiones pueden existir antecedentes de pancreatitis aguda. La presencia de cálculos en la vía biliar principal se manifiesta, generalmente, por cuadros clínicos dolorosos como consecuencia de la hipertensión canalicular ocasionada por la obstrucción al drenaje de bilis al duodeno, con

dolor intenso, generalmente constante, localizado en epigastrio e hipocondrio derecho, acompañado de náuseas y vómitos.

Existe también la llamada litiasis coledociana insospechada, que se descubre en el curso de una colecistectomía sin haber tenido manifestaciones clínicas previas, en un 2-4 %. La obstrucción coledociana conduce a la colestasis: orinas oscuras (coluria), ictericia y luego hipocolia o acolia con prurito. Cuando se acompaña de infección, favorecida por la estasis biliar, aparece la colangitis, con fiebre y empeoramiento del estado general (triada de Charcot: dolor-ictericia-fiebre). Este hecho, no tratado adecuadamente, puede conducir a insuficiencia hepática severa, fallo orgánico múltiple, principalmente renal, pulmonar, cardiovascular, gastrointestinal (hemorragia, íleo), coagulación, encefálico, principalmente, y además, a abscesos hepáticos, shock séptico y muerte.

Un diagnóstico diferencial frecuente, que forma parte de todos aquellos que se acompañan de colestasis intra y extrahepática, es el síndrome de Mirizzi, el cual por compresión extrínseca del bacinete calculoso y flogósico sobre la VBP ocasiona un síndrome coledociano (clínico, bioquímico e imagenológico). En ocasiones la compresión crónica puede conducir a la fistulización entre estas dos estructuras.

## Diagnóstico

Los procedimientos diagnósticos preoperatorios, además de los clínicos, son bioquímicos, con incremento de la fosfatasa alcalina y la gamma glutamiltranspeptidasa, de la bilirrubina a predominio de la directa. Si existe un componente colangítico, aparece la neutrofilia con leucocitosis, el aumento de la eritrosedimentación y la repercusión parenquimatosa que se manifiesta por la elevación de las transaminasas glutámico pirúvica (ALAL) y oxalacética (ASAT). Éstas, en ocasiones, pueden plantear el diagnóstico diferencial con procesos parenquimatosos virales. Por su parte la ictericia prolongada ocasiona falta de absorción de la vitamina K con déficit de producción de protrombina, con la lógica repercusión sobre la coagulación.

Las imágenes otorgan elementos importantes. La ecografía percutánea, con la objetivación de la litiasis vesicular, la dilatación de la VBP, con un calibre mayor a 6 mm e imágenes de litos en su interior, es el procedimiento más rápido, efectivo y económico. La CRE, la ecoendoscopía, y la colangiografía por resonancia magnética (CRMN) (FIGURA 1) otorgan una sensibilidad y especificidad variable; este último estudio, por ser no invasivo y con una sensibilidad cercana al 100 %, está ganando un espacio preponderante, a pesar del mayor costo. En el período intraoperatorio, la visualización de la vía biliar, previa exposición quirúrgica, permite determinar la presencia de dilatación (FIGURA 2), generalizada o menos frecuentemente, subtotal (FIGURA 3). La CIO intraoperatoria es la herramienta fundamental, y aquí la palpación del hepatocolédoco, especialmente su porción terminal y retropancreática, otorga ventajas adicionales muy valiosas, aunque para ello ha sido necesario realizar la movilización duodenopancreática (Kocher) con el objeto de acceder con los dedos a esas estructuras.

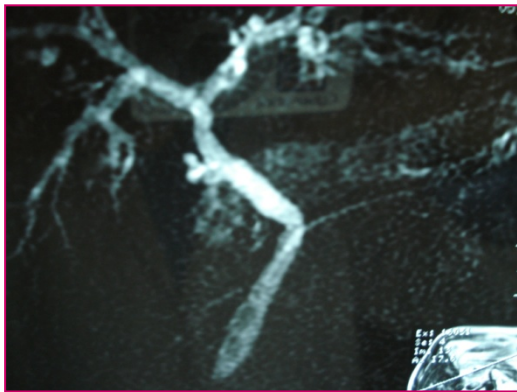


FIGURA 1

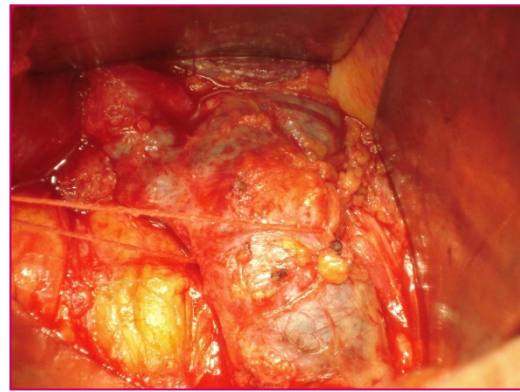


FIGURA 2



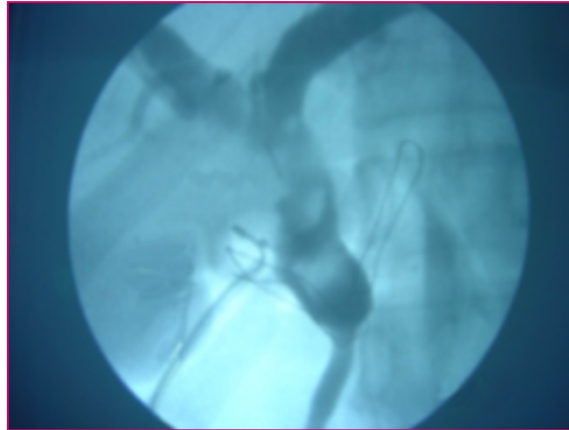


FIGURA 3

El tratamiento de la LVBP comprende la cirugía convencional, la endoscópica, la cirugía percutánea y la cirugía laparoscópica. Todos estos procedimientos tienen sus indicaciones, dependiendo de tres factores fundamentales: las condiciones del paciente, la tecnología disponible y el entrenamiento del cirujano o del equipo actuante, los cuales permiten una elección más efectiva, segura y menos traumática para el paciente, cuando se cuentan y dominan las técnicas mencionadas. No hemos encontrado (a febrero de 2011) ningún estudio comparativo randomizado prospectivo entre la cirugía convencional y laparoscópica sobre este tema, aunque esta última disminuye el dolor postoperatorio, la internación y permite una más rápida recuperación, además de las ventajas cosméticas y parietales y una efectividad similar a la cirugía abierta. La cirugía convencional, como se sabe, ha demostrado en más de un siglo su efectividad y seguridad, por lo que mantiene una vigencia importante para una proporción significativa de pacientes y cirujanos.

Además, la cirugía convencional de la LVBP permite el entrenamiento con nuevas estrategias y tecnologías, que luego se pueden aplicar a la cirugía laparoscópica y percutánea, tales como la extracción transcística de los litos, la utilización de las canastillas tipo Dormia, la práctica de la coledoscopia, y la utilización simultánea con la cirugía endoscópica en casos muy seleccionados.

## Tratamiento quirúrgico convencional

Para llevar a cabo la extracción de cálculos se requiere anestesia general y en pacientes con ictericia o colangitis, el estudio de la coagulación, por los factores K dependientes y función renal, deben ser estudiados con especial atención. La profilaxis antibiótica o terapéutica se utilizará según la evidencia de infección. Es útil la sonda nasogástrica para descomprimir estómago, la cual puede retirarse al final de la intervención.

El instrumental debe incluir las clásicas pinzas sacacálculos, cucharillas, sondas de nelatón, y también canastillas de Dormia, que permiten la extracción transcística y la inyección de material de contraste. Asimismo, son necesarios portaguja para suturas reabsorbibles 4-5/0 y drenajes adecuados. El coledocoscopio (FIGURA 4) (ureteroscopio, broncoscopio, cistoscopio fino, etc.) puede ser útil especialmente para determinar el resultado final de la extracción litiásica, aunque la CIO llevada a cabo con equipos de alta sensibilidad es más simple y accesible.

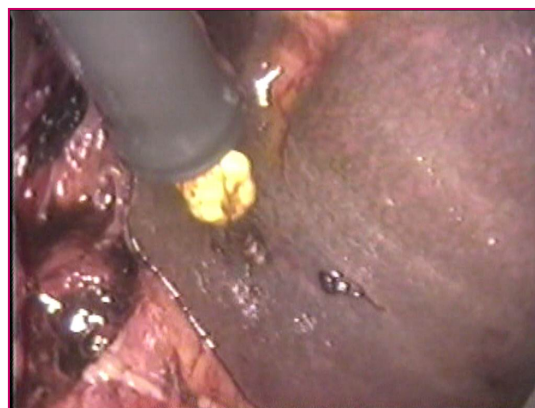

FIGURA 4. COLEDOCOSCOPIO CON DORMIA CON CÁLCULO

La incisión subcostal o transversa brinda una buena exposición del pedículo hepático, traccionando el duodeno distalmente y el hígado con una valva hacia arriba. Como hemos mencionado, la movilización del duodeno (Kocher) permite la palpación del colédoco retropancreático, para determinar los cálculos y guiar el instrumental intracoledociano, y en ocasiones provocar,

con suaves maniobras, la movilización del o de los cálculos en sentido proximal, facilitando su extracción instrumental o su salida por la coledocotomía (FIGURA 5). Además, serán necesarias la disección del triángulo de Calot y la desembocadura del cístico en la vía biliar principal.

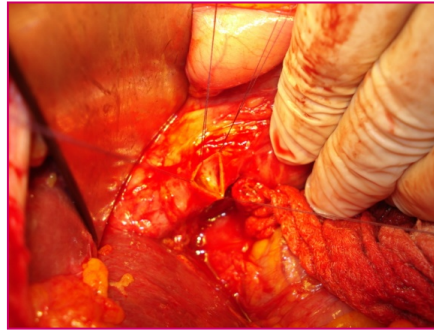


FIGURA 5

Naturalmente las condiciones del ligamento hepatoduodenal decidirán las dificultades a encontrar. Un pedículo no inflamado, blando, intacto, facilita la identificación y manipulación quirúrgica. Cuando éste se encuentre adherido, primero será necesario exponer el ligamento, liberarlo del duodeno, de las adherencias de la cara inferior del hígado, para poder distenderlo con separadores. Esto puede ser más dificultoso en reintervenciones, para lo cual es conveniente también liberar el hiato de Winslow para poder introducir los dedos. Si no se ha identificado el cístico para la CIO, la disección debe realizarse de derecha a izquierda y de delante a atrás, es decir comenzarla por el borde derecho del ligamento y por la parte superior. Siguiendo este camino se llega primero al colédoco. Si la disección se ha llevado a cabo excesivamente a la izquierda, generalmente se llega a la arteria hepática, pulsátil; si se ha ido muy posterior, se encuentra la porta. En caso de duda se puede proceder a la punción con aguja fina, para identificar mejor los elementos. La disposición anatómica puede alterarse aún más cuando hay atrofia de una parte del parénquima hepático, ya que en esas circunstancias el pedículo hepático rota; cuando la atrofia es del lóbulo derecho, lo hace en sentido contrario a las agujas del reloj, es decir la vena porta se ubica

superiormente y la vía biliar queda posterior hacia la derecha. Lo contrario ocurre cuando es el lóbulo izquierdo el atrofiado.

## Colangiografía intraoperatoria

La CIO establece una sensibilidad de un 95 % con una viabilidad superior al 90 % cuando se realiza por vía transcística. Para ello es necesario asegurarse de que no existan litos en el mismo, que al canularlo sean empujados a la vía biliar. También es importante la técnica adecuada que permita una visualización de todo el árbol biliar, para lo cual se debe recurrir a la compresión de la vía biliar distal o posición de Trendelenburg para observar imágenes lacunares móviles o imagen de falta de relleno en VBP terminal. La introducción de burbujas, que suelen movilizarse proximalmente, puede otorgar un falso positivo en el 1-2 %. Es, pues, fundamental poder establecer el calibre del cístico, la localización y angulación de su desembocadura y el número, tamaño y ubicación de los cálculos para determinar la estrategia más adecuada a seguir: vía transcística o coledocotomía. La fluoroscopia es muy útil también para optimizar los resultados.

Asimismo, en casos excepcionales se puede recurrir a la colecistocolangiografía, inyectando el material de contraste a través de la vesícula para obtener opacificación de la VBP; esto podría estar indicado cuando existe una gran infiltración del pedículo vesicular o cuando se sospecha una fístula colecistohepática o colecistocolociana. Los inconvenientes son: una deficiente opacificación de la vía biliar por bloqueo cístico o un insuficiente escurrimiento del material de contraste, sumado a la posibilidad de empujar los cálculos a la misma cuando se inyecta el líquido radiopaco. En ciertas ocasiones, cuando el cístico está obliterado, se puede recurrir a la CIO por punción de la vía biliar con aguja fina (Chiba-Okuda), obteniéndose excelentes imágenes.

La CIO también es importante para delinear la anatomía ductal y diagnosticar precozmente y con exactitud, si se ha producido una lesión quirúrgica del árbol biliar (FIGURA 6 y 6 BIS).

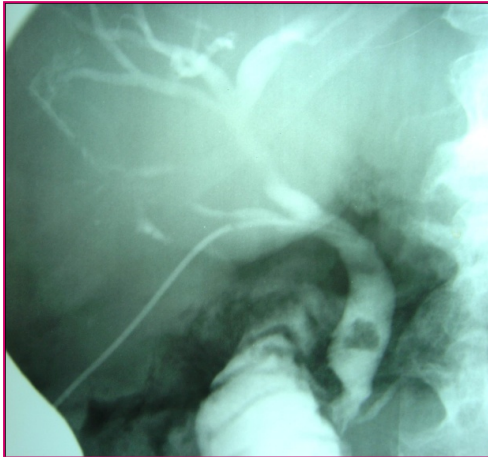


FIGURA 6

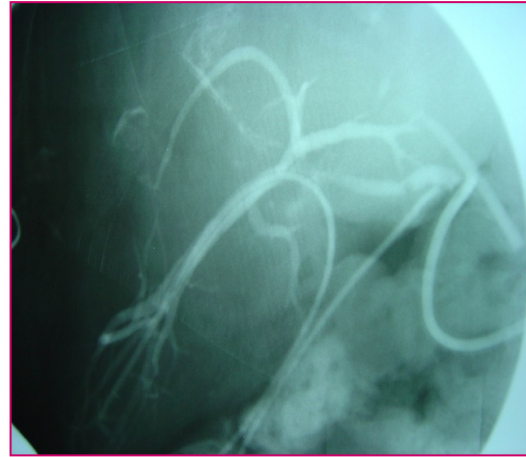

FIGURA 6 BIS. MALFORMACIÓN DUCTAL

### Extracción de los cálculos

Las condiciones favorables para la extracción transcística son: cístico permeable y no filiforme que permita el paso del instrumental, aunque éste puede dilatarse con sondas o balón; la desembocadura en ángulo recto en el colédoco y preferentemente a la derecha del mismo, ubicada por arriba de los litos, aunque estos pueden movilizarse con lavajes, instrumental o manualmente; número limitado de litos, en general hasta 6-7, y tamaño reducido que permitan la extracción transcística, la cual se puede realizar con cucharillas, pinzas curvas y especialmente con canastilla de Dormia (FIGURA 7 y 7BIS), acompañados de control fluoroscópico para localizar los litos, adecuar la abertura o ubicación del instrumental y facilitar la extracción de los mismos. Si los cálculos son más grandes que el conducto cístico se puede realizar una cisticotomía para su extracción.

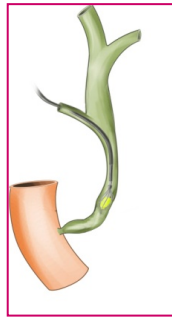


FIGURA 7

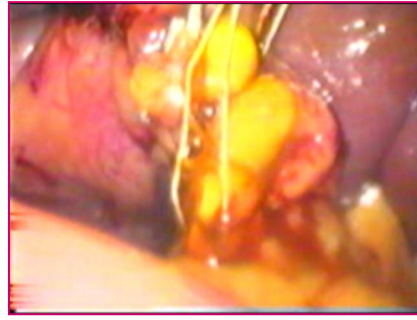

FIGURA 7BIS

Para valorar la eficacia de la extracción se realizará la colangiografía evaluadora. El cierre del cístico es la situación ideal, pero en caso de duda, el drenaje transcístico con una sonda K-30 o K-31, fijada con una ligadura de material reabsorbible 4/0 para efectuar una nueva colangiografía o posible descompresión, completará el procedimiento.

Como todo procedimiento quirúrgico la extracción transcística está expuesta a complicaciones. El muñón cístico puede desgarrarse al efectuar las maniobras; habitualmente es posible reconstituirlo por pinzamiento y ligadura. Asimismo, gestos menos delicados pueden desinsertarlo y transformarlo en una coledocotomía, por lo cual debe tratarse con una sutura delicada y/o colocando un tubo de Kehr en el orificio. La perforación de la VBP por un instrumento rígido o Dormia puede ser otra complicación; ante la duda será conveniente una CIO para identificar la lesión o inyectar azul de metileno, para luego suturarla con material reabsorbible 5/0 y drenar la vía biliar. Si la lesión es grande y se encuentra en la porción retropancreática puede plantearse la necesidad de una anastomosis terminal biliar con yeyuno preferentemente, o duodeno. La canastilla abierta en duodeno puede lesionar la papila si se lleva a cabo con cierta brusquedad, pudiendo provocar hemorragia o pancreatitis.

Si las condiciones no son favorables para la extracción transcística o se ha fracasado con ésta y hay un pedículo hepático accesible quirúrgicamente con un calibre que supere los 6 mm, se procederá a la coledocotomía. Una vía

biliar más fina debe ser tratada con mucha delicadeza y disponer del instrumental adecuado para evitar una lesión.

La abertura del colédoco se tratará de ubicar en la porción supraduodenal de la VBP, a unos 15-25 mm de su extremo distal visible, si es posible; cercanos al duodeno se encuentran pequeños vasos que provocarán un molesto sangramiento. Si se trata de un conducto dilatado no tiene mayor importancia la orientación de la abertura aunque, en general, preferimos realizarla longitudinalmente, en una extensión que dependerá del tamaño de los cálculos, pero suele ser suficiente 15-20 mm, para evitar el desgarro de la abertura y asegurar con suturas finas atraumáticas los dos extremos y dos bordes para una mejor introducción del instrumental. Si se va a realizar la apertura transversal, siempre debe ser inferior a la mitad de la circunferencia de la VBP y si es posible se deben respetar las dos arterias laterales. Para la extracción de los cálculos en ocasiones es de utilidad disponer de la otra mano para acompañar y dirigir el instrumento o provocar la movilización y salida de los cálculos, que pueden exteriorizarse espontáneamente (FIGURA 8).

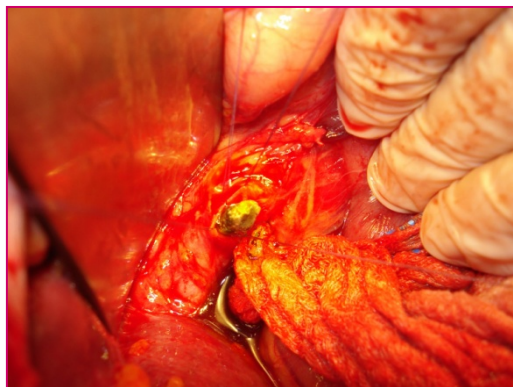


FIGURA 8

También es factible realizar la extracción con Dormia o con pinza de Mirizzi, o con cucharillas y/o con lavajes o sonda balón tipo Fogarty. Es conveniente evitar la fragmentación de los cálculos o impulsarlos hacia los hepáticos o que se impacte en papila. Si se identifica un lito intrahepático, habitualmente puede descenderse con la canastilla de Dormia. Asimismo, si se tiene la

seguridad de la extracción total de los cálculos, con papila sana y sin lesión pancreática, que no existe colangitis grave y la pared del colédoco no es friable y se adapta a la sutura, se puede realizar un cierre primario. En caso contrario, será conveniente utilizar un drenaje externo, con tubo de Kehr evitando que la rama superior obstruya un hepático.

Luego de la sutura de VBP será conveniente un drenaje al acecho. Si se trata de un VBP fina, se debe utilizar un tubo de menor diámetro o recortarlo en «media caña» o realizar un orificio opuesto a la rama en T, para que cuando sea extraído puedan fácilmente unirse las dos ramas sin agrandar el orificio. La utilización de un coledoscopio es una eventualidad dada por su disponibilidad y manejo. Si se ha efectuado una sutura primaria, también puede dejarse un drenaje interno por medio de una endoprótesis de plástico, multiperforada (calibre 7) (FIGURA 9) colocada con un mandril metálico llegando al duodeno, que luego se extrae a través de la coledocotomía. La misma se recupera a las 3-4 semanas por vía endoscópica.

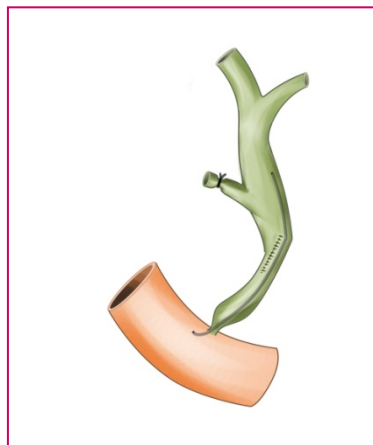


FIGURA 9

En circunstancias excepcionales, un cálculo pequeño puede ser empujado al duodeno con la utilización de antiespasmódicos o glucagón EV y lavaje enérgico con sonda.

Ante la panlitiasis con megacolédoco y la duda de no haber podido extraer la totalidad del material (litos, arenilla, fragmentos) se debe plantear la



realización de una anastomosis colédoco o hepático-yeyunal con asa aislada en Y de Roux o una anastomosis con duodeno (FIGURA 10). En un paciente añoso con co-morbilidad acentuada, será preferible la colédoco-duodenostomía LL, por ser más sencilla y breve. Si las condiciones del paciente y la patología local lo permiten, lo indicado es la anastomosis TL con yeyuno en Y de Roux con asa aislada (50-60 cm).

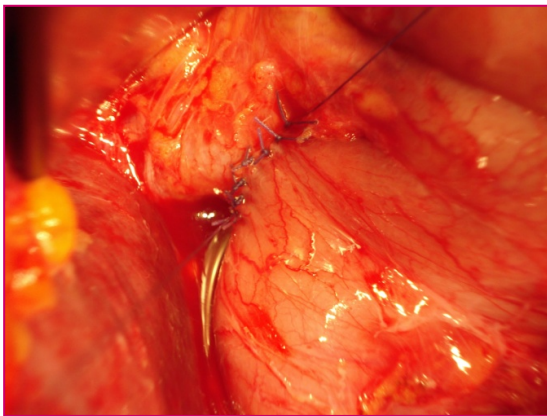


FIGURA 10

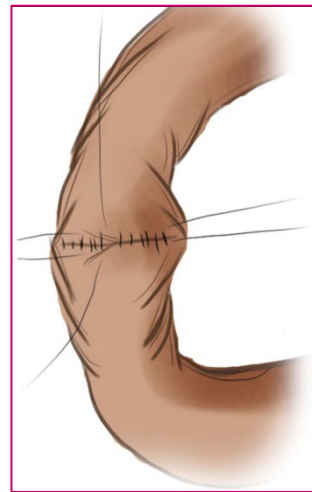


FIGURA 11

Frente a un cálculo enclavado en papila que no puede extraerse deberá realizarse una papiloesfinterotomía transduodenal, pulsando con un «beniqué» o pinza saca-cálculos la papila hacia la segunda porción duodenal, previamente movilizado del retroperitoneo (maniobra de Vautrin-Kocher). La duodenotomía transversal permitirá ubicar la papila, seccionarla con bisturí y extraer el o los cálculos enclavados. Es conveniente efectuar la incisión incluyendo el poro papilar para no dejar un doble orificio. Dos o tres puntos en el ángulo superior y borde izquierdo a veces son necesarios para hemostasia, tratando de identificar el conducto de Wirsung previamente (FIGURA 13). La sutura del duodeno con puntos separados, en uno o menos frecuentemente en dos planos, permite la conclusión del procedimiento (FIGURA 11).

La extracción por coledocotomía también puede acompañarse de complicaciones. La más frecuente es la litiasis residual que se presenta aproximadamente en el 2-4 %, y se manifiesta por bilirragia (fístula), ictericia o colangitis. La extracción percutánea por el trayecto del Kehr o endoscópica será la solución del problema (FIGURA 12, 13 y 14).

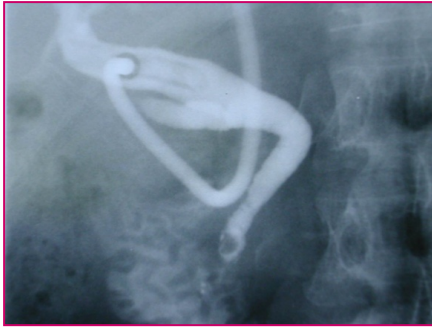


FIGURA 12

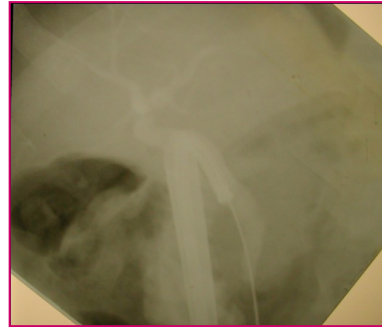


FIGURA 13. COLEDOCOSCOPIO TRANSFISTULAR

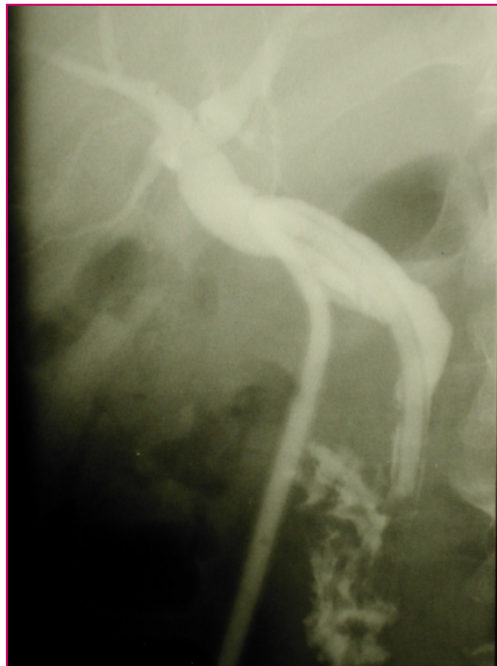

FIGURA 14

La bilirragia postoperatoria con ictericia se puede deber también a patología del Kehr: exteriorización parcial con obstrucción o flexión de una rama, lo cual requiere colangiografía para descartar litiasis residual o lesión

quirúrgica. El cierre inadecuado de la coledocotomía puede dar origen a bilirragia, lo mismo puede acontecer luego de un cierre primario; si está conducida por un drenaje y es escasa, la simple observación permitirá su solución espontánea. En caso contrario, la fistulografía o un estudio endoscópico permitirá el diagnóstico y probable terapéutica con una endoprótesis, teniendo como primer objetivo la exclusión de una lesión quirúrgica de la vía biliar. La perforación ductal puede ser causa de bilirragia y/o hemorragia y debe ser diagnosticada intraoperatoriamente como se ha mencionado precedentemente. El sangramiento de la pared coledociana por inflamación, exploración instrumental traumática o hemostasia defectuosa puede dar origen a una hemorragia o hemobilia con colangitis. También puede haber una hemorragia por lesión vascular.

La estenosis canalicular alejada puede ser también una complicación de la cirugía coledociana, por cicatrización defectuosa, sutura inadecuada, fístula biliar, o isquemia del conducto por excesiva disección o electrocoagulación.

El control postoperatorio deberá evaluar, además de los controles generales, la evolución de los drenajes, la expresión de colestasis, sepsis y pancreatitis.

Para finalizar, diremos que la vía abierta o tradicional de la litiasis coledociana constituye un procedimiento que ha demostrado efectividad, seguridad y un costo económico adecuado.

Sin duda la preferencia por el procedimiento laparoscópico, especialmente con las adquisiciones de la última década, inteligencia artificial, simulación virtual y realidad aumentada, puede impedir la adecuada práctica por cirugía abierta, que otorgue la seguridad suficiente ante la necesidad de conversión de laparoscópica a abierta. Creo que sería conveniente, en todo protocolo de formación quirúrgica, incluir un periodo con un número determinado de pacientes que constituya una curva de aprendizaje y la conversión a cirugía abierta sea un gesto de seguridad y no una consecuencia de una lesión quirúrgica.

## Referencias bibliográficas

- FERRAINA P, MERELLO LARDIES J, DIEZ J, GONZÁLEZ DEL SOLAR C, UEHARA H, FERRERES A, SUÁREZ ANZORENA F, CERISOLI C, GUTIÉRREZ V. Asociación de la CPER y la colecistectomía laparoscópica en el diagnóstico y tratamiento de la litiasis coledociana. *Rev Argent Cir.* 1996;70(1/2):1-7.
- GUERRINI N, MENVIELLE S, COSOLI A, TORTOSA L, QUELAS S, BACIGALUP VÉRTIZ G, CARIELLO A, DEFELITTO J. Tratamiento laparoscópico de la litiasis coledociana, una experiencia institucional. *Rev Soc Cir Plata.* 2004;64:15-19.
- GURUSAMY KS, SAMRAJ K. Primary closure versus T-tube drainage after open common bile duct exploration. *Cochrane Database Syst Rev.* 2007;(1):CD005640. doi:10.1002/14651858.CD005640.pub2
- HEKIMOGLU K, USTUNDAG Y, DUSAK A, ERDEM Z, KARADEMIR B, AYDEMIR S, GUNDOGDU S. MRCP vs. ERCP in the evaluation of biliary pathologies: review of current literature. *J Dig Dis.* 2008;9(3):162-169. doi:10.1111/j.1751-2980.2008.00339.x
- KEUS F, DE JONG J, GOOSZEN HG, LAARHOVEN CJHM. Laparoscopic versus open cholecystectomy for patients with symptomatic cholelithiasis. *Cochrane Database Syst Rev.* 2006;(4):CD006231. doi:10.1002/14651858.CD006231
- LESLIE KNA, O'ROURKE IJ, MARTIN GA, FIELDING AE, COWEN RKR, BRADLEY J, KENDALL P, DEVEREUX BM. Postoperative ERCP Versus Laparoscopic Choledochotomy for Clearance of Selected Bile Duct Calculi. A Randomized Trial. *Ann Surg.* 2005;242(2):188-192. doi:10.1097/01.sla.0000171035.57236.d7
- MOREAUX J. Traditional surgical management of common bile duct stones: a prospective study during a 20-year experience. *Am J Surg.* 1995;169(2):220-226. doi:10.1016/S0002-9610(99)80141-X
- PEKOLJ J, SENDÍN R, ALDET A, SÍVORI JA, DE SANTIBAÑES E. Tratamiento de la litiasis coledociana por vía transcística laparoscópica: utilización y efectividad del método. *Rev Arg Cir.* 1997;72:146-158.
- ZUCKER KA, ed. *Surgical laparoscopy.* Laparoscopic common bile duct exploration. Lippincott Williams & Wilkins; 2001; pp. 163-182.

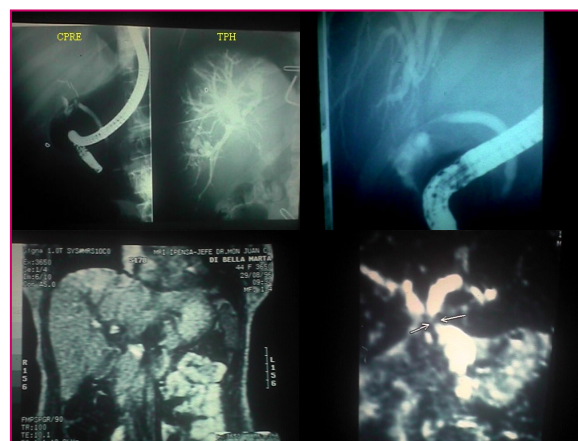# Lesiones quirúrgicas de vías biliares

**DR. JORGE RAÚL DEFELITTO**

## Introducción

La gran difusión de la cirugía videolaparoscópica (CVL), con su necesario período de aprendizaje y sus indicaciones ampliadas a procesos agudos o más difíciles, ha aumentado la incidencia de complicaciones intra y postoperatorias de la colecistectomía y la mortalidad (CVL: 0,3-0,6 %, abierta: 0,1-0,3 %), con incremento de demandas judiciales.

Se reconoce menos del 25 % de las injurias durante la CVL y 20 % son desconocidas aún después de la conversión, por lo tanto, todo hallazgo de anatomía anormal debe ser aclarado antes de dividir cualquier estructura ductal durante la CVL. Las maniobras endoscópicas por CPRE también pueden producir estas lesiones.



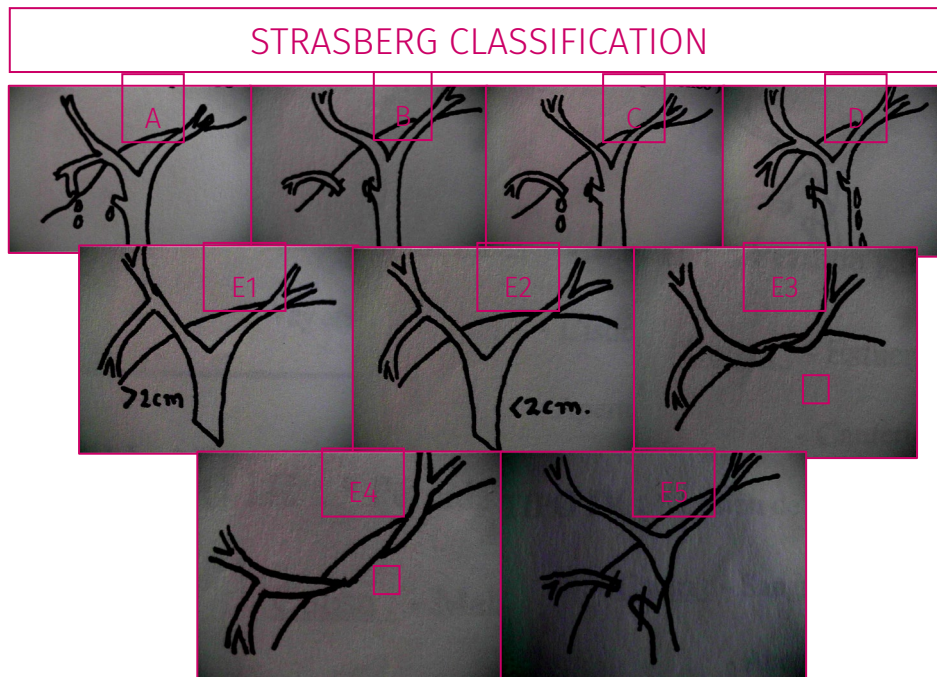
Estas lesiones pueden llevar a la muerte del paciente en forma rápida si hay asociada sepsis o injuria vascular del hígado o más tardía por cirrosis biliar e hipertensión portal, producida generalmente por cirugías iterativas de reparación, que en ocasiones llegan al trasplante hepático como última solución.

## Clasificación

La de **H. BISMUTH**, en 1982, basada en el tamaño residual del hepático es de la era pre-laparoscópica y fue descripta para estenosis de la vía biliar principal y no para lesiones. Además, no incluye lesiones del cístico o de segmentos del conducto biliar.



La clasificación de lesiones laparoscópicas de **S. STRASBERG**, de empleo internacional, tiene en cuenta estos problemas y permite su manejo. Describe el tipo y topografía de las injurias. La LIT propuesta por **CASSONE** y **SONZINI ASTUDILLO** agrega a las anteriores el momento en que se lleva a cabo el tratamiento.



Tomado de STRASBERG S, et al. *J Am Coll Surg*, 1995

CLASIFICACIÓN	CAUSAS	TRATAMIENTO
<b>A.</b> Pérdida biliar por cístico o por lecho hepático	Clip cístico flojo Disección profunda del lecho hepático	Drenaje nasobiliar o endoprótesis
<b>B.</b> Lesión conducto aberrante por clip	Confundir anomalías con conducto cístico	Cirugía
<b>C.</b> Pérdida biliar, transección de conducto aberrante (colección, biloma, fístula, coleperitoneo)		ECO - TAC Percutáneo o cirugía
<b>D.</b> Lesión lateral de la VBP (continuidad de la VBP al duodeno)	Cauterío cerca de la VBP Isquemia	Endoscopia: dilataciones, endoprótesis o cirugía
<b>E 1.</b> Lesión del hepático > 2 cm (Bismuth I)	Error de identificación VBP con cístico	Cirugía
<b>E 2.</b> Lesión del hepático < 2 cm (Bismuth II)		Cirugía

CLASIFICACIÓN	CAUSAS	TRATAMIENTO
<b>E 3.</b> Lesión en la bifurcación (Bismuth III)		Cirugía
<b>E 4.</b> Lesión que separa ambos conductos (Bismuth IV) alta		Cirugía
<b>E 5.</b> Estenosis completa VBP + sección conducto aberrante		Cirugía

## Lesión VBP laparoscópica

WAY et al. Arch of Surg. 1994, 67 casos

### TIPO I: Transección parcial sin pérdida de VBP (8 casos)

Causa:

- VBP confundida con cístico
- Cístico corto
- Apertura del cístico cerca de la VBP

### TIPO II: Pérdida parcial de la VBP (11 casos)

Causa:

- Esfuerzo en controlar hemorragias (80 %)
- Cauterío cerca del clip, que transmite quemadura

### TIPO III: Pérdida de la VBP (41 casos)

Causa:











- Mala exposición del triángulo de Calot
- Tracción, carpa (VB y cístico en igual plano)



## TIPO IV: Lesión de VB derecha (7 casos)

Causa:

- Sangrado
- Anomalía del cístico (cístico en hepático derecho)

	1	2	3	4	5
L					
I					
T	Intra O.P	Post O.P Inmediat	Post O.P Mediato	Proced. Previos	

## Clasificación de Cassone y Sonzini Astudillo

### L Localización de lesión

- L1 Lesión en conducto cístico o conductos biliares aberrantes
- L2 Lesión en colédoco
- L3 Lesión en hepático común
- L4 Compromiso de la confluencia
- L5 Afectación de conductos derechos o izquierdos

### I Tipo de injuria

- I1 Laceración o lesión parcial
- I2 Estenosis
- I3 Obstrucción total
- I4 Sección total

## 15 Resección o quemadura extensa

### T Tiempo-Momento de la reparación

Esta clasificación reúne todas las lesiones y agrega el tiempo o momento de reparación. Sin embargo, la más utilizada internacionalmente es la de Strasberg.

Lesión más alta, más difícil la solución. A más reparaciones, peores resultados.

**FRANK LAHEY** expresaba: «Las lesiones se producían por tres tipos de accidentes: 1) hemorragia; 2) confusión anatómica y 3) variantes anatómicas de ductos y vasos». **P. VALDONI** y **MARK CALLERY** afirman que las anomalías anatómicas pueden favorecer tales errores, pero no justificarlos.

En general los factores de riesgo para provocar una lesión quirúrgica son inherentes al a) paciente (cirugías abdominales previas, obesidad mórbida, procesos inflamatorios, cirrosis, variantes anatómicas); b) cirujano (falta de entrenamiento, inexperiencia); c) medio asistencial (equipamiento quirúrgico insuficiente, falta intensificador de imágenes).

Deseamos por lo tanto destacar algunas medidas de prevención. Strasberg sugiere cuatro reglas de seguridad: colangio intraoperatoria (CIO), visión crítica, técnica infundibular y disección de la VBP.

La CIO «dinámica» reduce las injurias biliares, sólo si se la interpreta correctamente. Si bien no previene, detecta y evita lesiones más graves. **WILLIAM TRAVERSO**, describe la imagen radiológica de «curva sigmoidea» con estructuras altamente constantes de la vía biliar común y del hepático izquierdo. Por el contrario, la variabilidad en la inserción y posición del cístico y hepático derecho explica el mayor número de injurias que ocurren en ellos y la CIO es pobre en demostrar ductos derechos aberrantes que se unen al cístico antes de unirse al colédoco.

Creemos que se debe realizar la colecisto-colangiografía si hay dificultades con el acceso transcístico o con la disección; sobre todo en colecistitis aguda en las que la anatomía puede estar distorsionada, que existen adherencias

densas y sangrantes, con un cístico acortado y una VBP adherida estrechamente a la vesícula.

En todos los pacientes derivados a los que reparamos una IVB, no se había realizado CIO.

En un estudio en pacientes de Medicare, sobre 1.570.361 colecistectomías, concluyen que el riesgo de IVB es alto cuando no se emplea la CIO.

El concepto de «visión crítica» consiste en la identificación inequívoca de dos estructuras que deben entrar en la vesícula: el cístico y la arteria cística. Ninguna estructura debe cliparse o dividirse antes de lograr la «visión crítica». Para **SOPER** el fracaso en lograrla es una absoluta indicación de conversión o definir la anatomía con CIO.

La técnica infundibular, que empleamos habitualmente, puede fallar si hay inflamación crónica severa, cístico corto u oculto por un gran cálculo o por dificultad para ejercer tracción de la vesícula.

Identificar por disección VBP de rutina, aumenta la posibilidad de injuria en casos de desembocadura anormal del cístico o si el mismo está unido en paralelo a la vía biliar principal. Sólo la realizamos cuando hay dudas en la identificación de los conductos.

Bajo dificultades u operación en condiciones inusuales, la mala identificación puede aún ocurrir en manos de un experimentado cirujano (**STRASBERG**). **LYGIA STEWART** describe factores cognitivos que conduce a errores humanos durante la CVL.

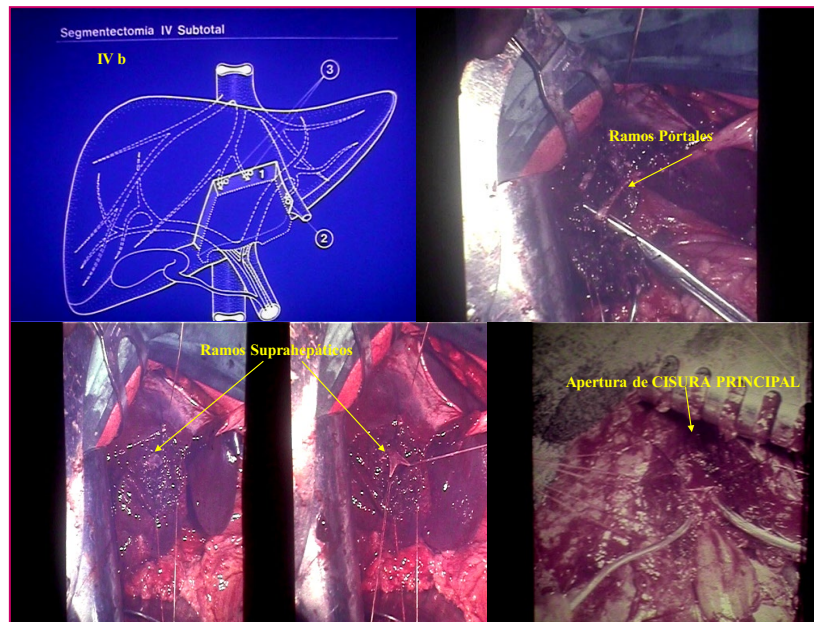
**STRASBERG** propone cambiar la cultura de la colecistectomía mediante las *stopping rules*: 1) conversión a cirugía abierta y 2) colecistostomía. Estas «reglas de detención» intentan frenar el procedimiento antes de continuar en una zona de gran riesgo.

La colecistectomía parcial es otra razonable alternativa empleada por nosotros en algunos casos. Las injurias pueden ser agravadas por conversiones e intentos de reparación en manos inexpertas. La conversión debe ser para drenar el peritoneo y la vía biliar dañada.

La valoración de la altura y extensión de la lesión y el estado de la vía biliar superior se efectúa con la CRMN o con la colangio transparietohepática (TPH), CPRE y fistulografía. El estudio con Tc<sup>99</sup> HIDA objetiva la dinámica de la anastomosis realizada, como así también resulta un indicador de la función hepática.

Los factores condicionantes de la conducta terapéutica son el momento del diagnóstico y la presencia de un foco séptico concomitante. Creemos que es conveniente esperar dos meses para la reparación. Al respecto, **MERCADO** señala ventajas de esperar más de tres meses: resolución de la inflamación; demarcación de la isquemia ductal; una probable dilatación ductal y la posibilidad de definir preoperatoriamente la anatomía mediante técnicas de imagen. Por el contrario, la reparación temprana (< 3 meses) ofrece las siguientes ventajas: potencial recuperación más rápida; menores costos totales y menos morbilidad por largos periodos de drenajes y catéteres. Si los factores son favorables es lícito efectuar la reparación temprana.

Respecto al empleo de los drenajes transanastomóticos, **MERCADO** y col. consideran que el drenaje debe ser selectivo para conductos pequeños < 4 mm. Nosotros lo hemos empleado de necesidad. La presencia de fibrosis secundaria a reparaciones previas y a lesiones térmicas junto a características anatómicas particulares como la disposición del lóbulo cuadrado triangular, condiciona la necesidad de abordar la vía biliar a través del parénquima, abriendo la cisura principal o resecando la porción anterior del mismo (S IVb), con el objeto de lograr un buen acceso a la convergencia, efectuando una correcta anastomosis en tejido sano y bien irrigado que preserve la hermeticidad de la anastomosis sin bilirragias (**BISMUTH**) y logrando un espacio suficiente para el asa intestinal que se ofrece sin tensión. **GAZZANIGA** y col. afirman que el abordaje transparenquimatoso asegura una apropiada exposición de las estructuras vasculo-biliares localizadas por encima de su bifurcación.



**STRASBERG** preconiza que todas las anastomosis se realicen en cara anterior por encima del cruce de la arteria hepática derecha. **BISMUTH** afirma que así se evitan hemorragias de cara posterior y lesión de la vena porta.

Coincidimos con **MERCADO** en que anastomosis bien altas tienen bajo porcentaje de estenosis, además si las diferimos dos meses delimita las lesiones isquémicas por cauterio. Según **GOUMA** las HYA son efectivas un 84 % cuando se realizan precozmente y 94 % cuando son diferidas.

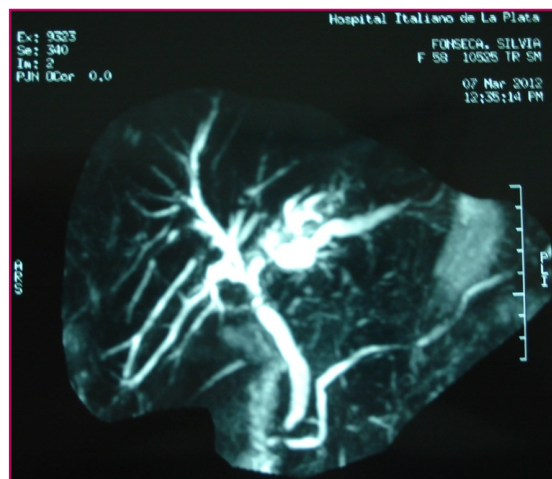La literatura muestra un incremento en la complejidad y gravedad de las lesiones asociadas a CVL en relación a las producidas por cirugía abierta. La estenosis parcial, la fulguración, la lesión arterial conjunta y la detección demorada en parte por el menor periodo de internación, configuran características propias de la CVL. Nuestra serie de 108 injurias L3 L4 L5 difiere de esta aseveración ya que ocurrieron en proporción similar en ambas, mientras que hubo un predominio de 50 injurias L1 L2 en el grupo laparoscópico.

Una atrofia parcial del lóbulo derecho del hígado presupone la ligadura de la arteria hepática derecha o del hepático derecho o ambos. En este caso es aconsejable el estudio angiográfico que detecte la lesión, visualice la circulación colateral y permita una correcta reparación biliodigestiva. En

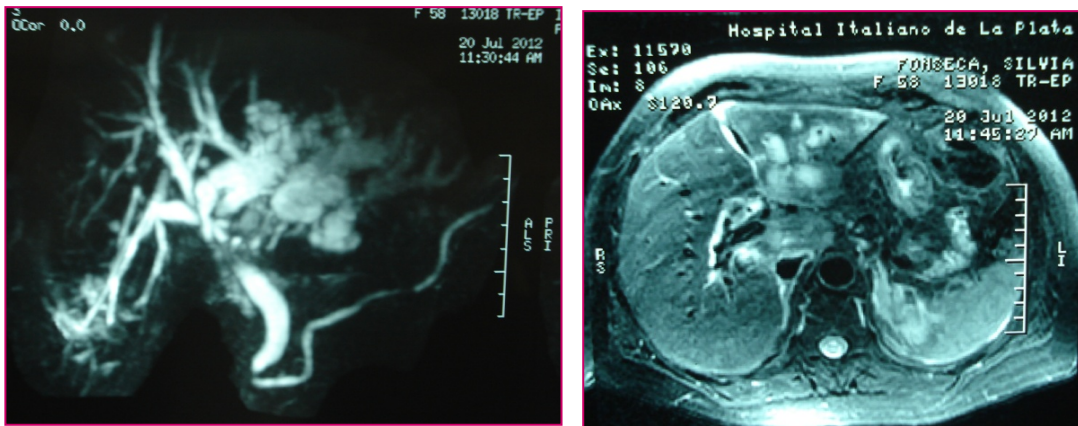
análisis multivariados los factores independientes de riesgo de complicaciones biliares mayores son las injurias altas y las lesiones concomitantes vasculares. PEKOLJ y col. en 163 pacientes necesitaron realizar resecciones hepáticas en 8 casos (4,9 %) y de ellos 3 presentaban lesión vascular asociada que diagnosticaron por angiografía.

Cuando a las atrofas lobares producidas por injurias vasculares o estenosis biliares se agregan hipertensión portal, cirrosis biliar secundaria o estenosis intrahepática extendida, deben tratarse con cirugía percutánea o trasplante hepático. DE SANTIBAÑES destaca que debería realizarse angiografía hepática antes de cualquier intervención. Para el grupo de BELGHITI la disrupción de la arteria hepática derecha no afectaría la reparación con técnica de Couinaud-Hepp, probablemente debido a que la circulación es mantenida por el plexo hiliar que nace de la arteria hepática izquierda.

Las complicaciones de las injurias complejas aparecen cuando hay retardo en referirlas a centros especializados o que recibieron tratamientos previos múltiples (T4).



COLANGIORESONANCIA DEL 7 MARZO DE 2012: ESTENOSIS DEL HEPÁTICO PROXIMAL Y DILATACIÓN VB INTRAHEPÁTICA A PREDOMINIO IZQUIERDO



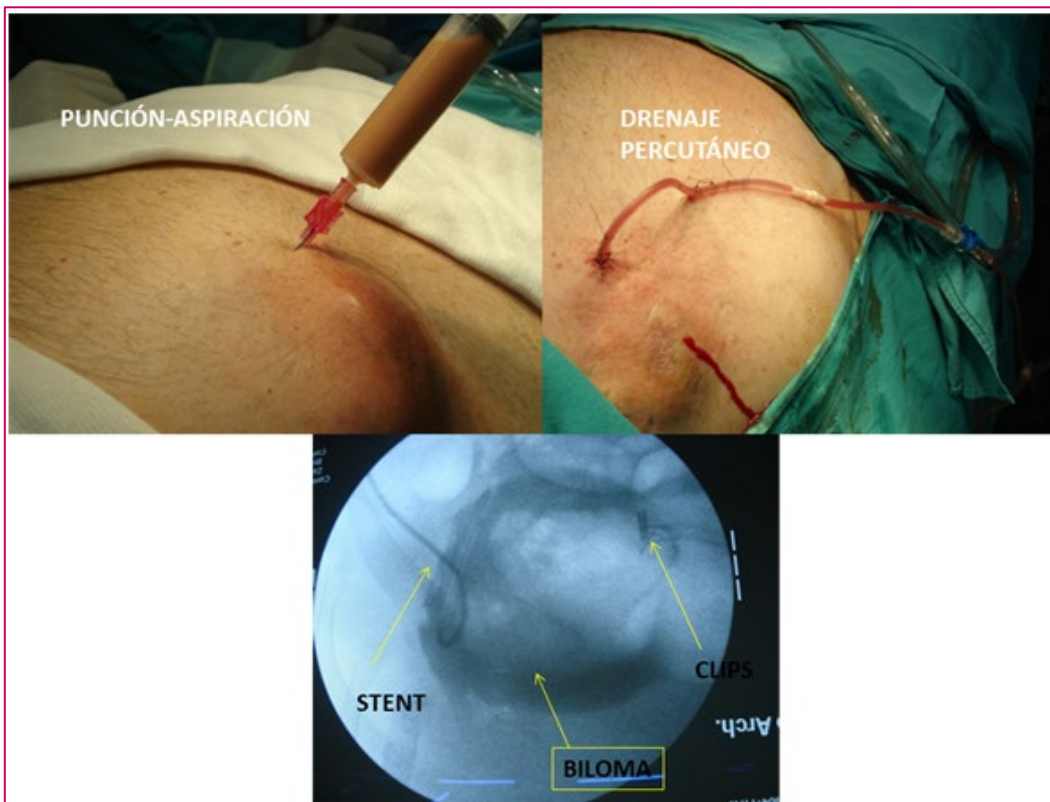
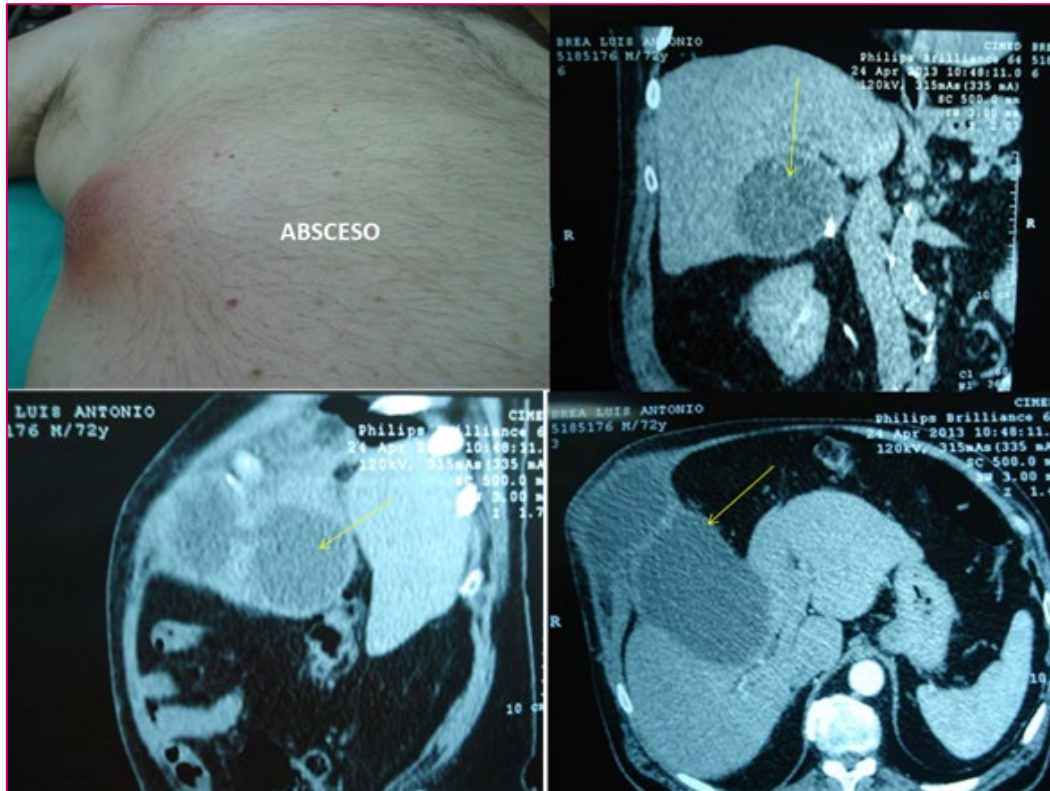
COLANGIORESONANCIA DEL 20 JULIO DE 2012: PROGRESIÓN DE LA DILATACIÓN VB INTRAHEPÁTICA, ESTENOSIS HEPÁTICO PROXIMAL. ABSCESOS HEPÁTICOS EN SII-III

Esta paciente de 58 años sufrió una lesión quirúrgica de vía biliar; presentaba cuadros de dolor, vómitos y colangitis a repetición, y varios tratamientos endoscópicos de extracción de litiasis, pero fracasos en intentos de colocar endoprótesis para la estenosis del hepático.

Ya mostraba en marzo de 2012 dilataciones del conducto hepático izquierdo y prosiguió con tratamiento médico hasta julio de 2012, momento en que ya se muestra la aparición de abscesos hepáticos en segmento lateral izquierdo.

El retardo en la solución de la injuria biliar post-colecistectomía, obligó a que el 27 de julio de 2012 realizáramos una resección hepática de segmento II y III y anastomosis hepático-yeyunal, luego de reseca estenosis del hepático común.

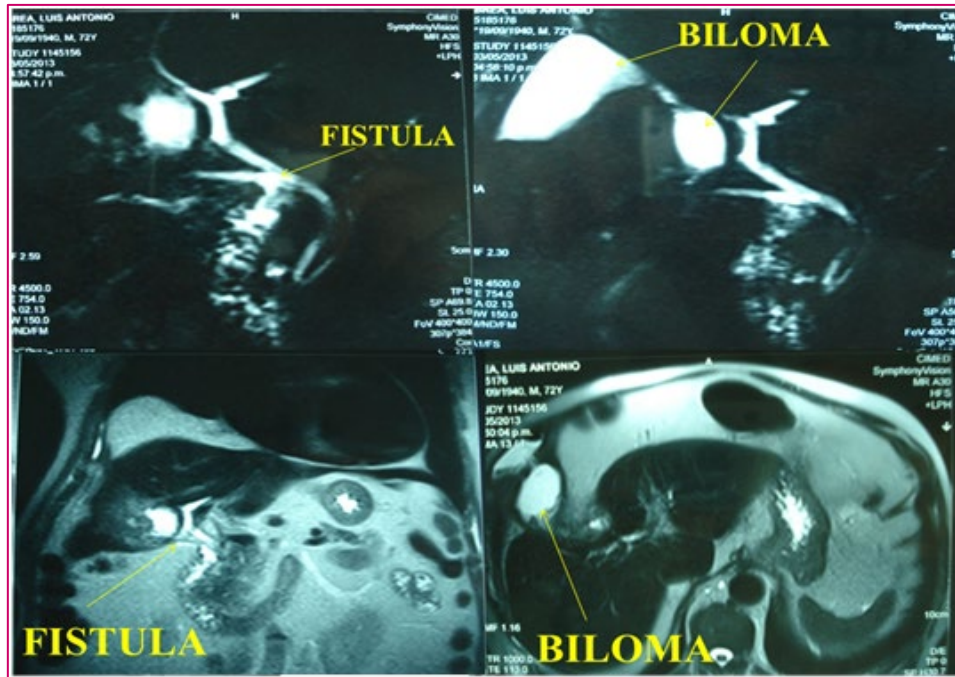
Otro caso son los *bilomas*. Este paciente de 70 años, a quien le realizaron una colecistectomía videolaparoscópica, con complicaciones postoperatorias, después de varios años se presenta con dolor abdominal, fiebre y absceso de pared abdominal. Se solicita TAC de abdomen y se detecta una bolsa que parte del lecho hepático y llega a la pared abdominal (las flechas en las imágenes marcan el biloma).



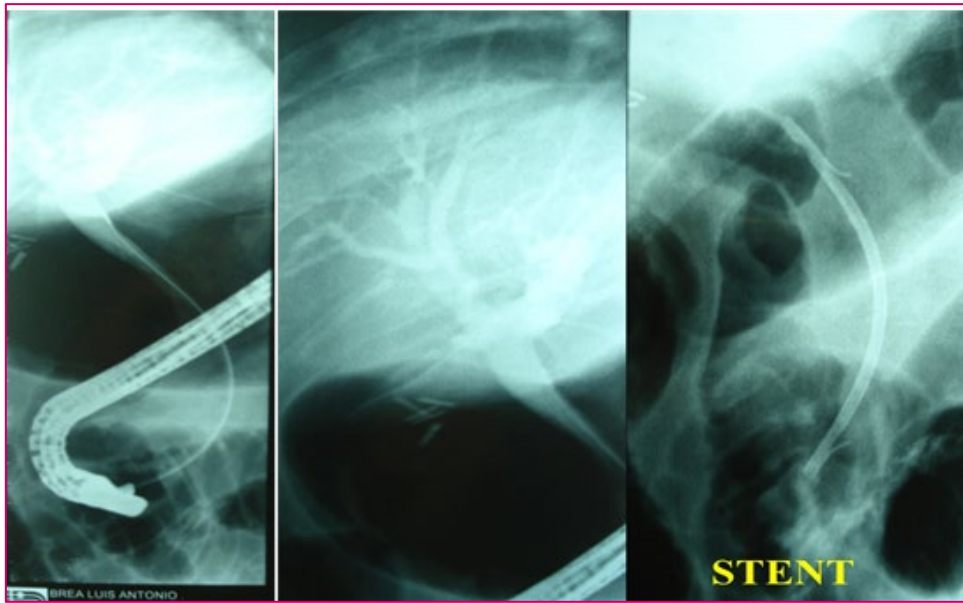


Dado el tamaño y el riesgo elevado del paciente se le realizó un *drenaje percutáneo* con la extracción de 1 litro de pus.

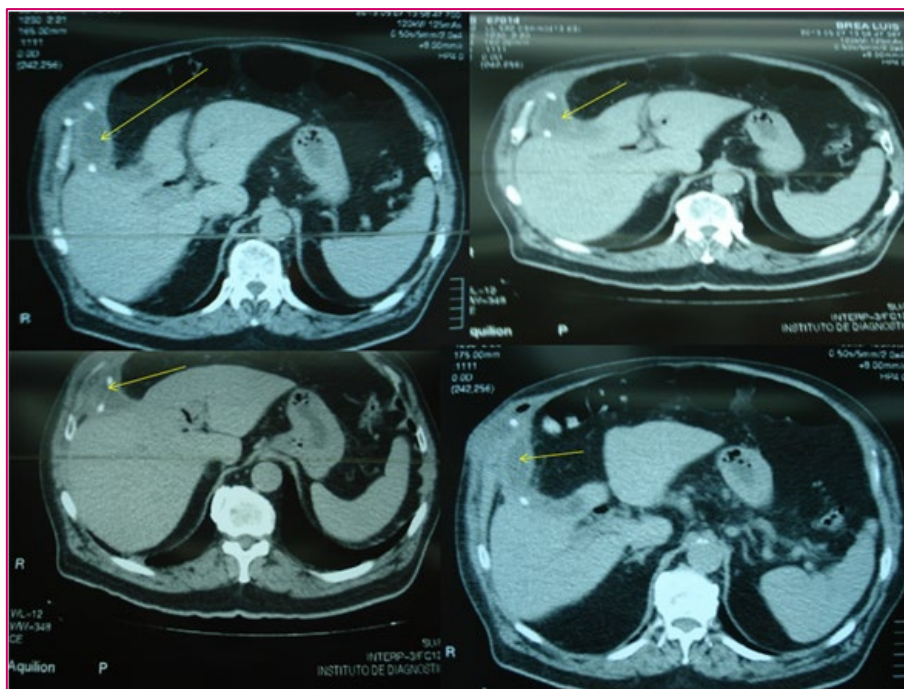
Para detectar si había comunicación con la vía biliar, le realizamos una colangioresonancia magnética, que mostró una fístula biliar con nacimiento a nivel del cístico.



Para evitar la recidiva del biloma le indicamos una CPRE y colocación de un *stent* para cerrar la fístula.



La TAC de control muestra la reducción del biloma, señalado por las flechas, que permitió curar al paciente sin cirugía.



El empleo del sistema multimodal del tratamiento, probablemente ha influido en la divergencia de nuestra serie con respecto a lo publicado en la bibliografía.

Los pacientes con complicaciones sépticas graves mueren antes del tratamiento definitivo: un caso de nuestra serie, tres de SICKLICK y col. y cuatro de SANTIBAÑES en lista de espera para trasplante.

En el John Hopkins Hospital se realizó un cuestionario sobre calidad de vida y los resultados fueron comparables en los dominios físicos y sociales, pero hubo diferencia significativa en el aspecto psíquico,<sup>[22]</sup> atribuibles a la complicada e inesperada naturaleza de estas injurias, pero sobre todo a la duración del tratamiento.

Es interesante señalar la propuesta de Huang que llama la atención sobre injurias no categorizadas en registros hospitalarios, como las producidas por terapias intervencionistas en tumores hepáticos, en traumatismos y en resecciones, que son incluidos como complicaciones o fístulas biliares y no como injurias.

### **Conducta cuando la injuria se detecta en intraoperatorio**

En nuestra serie las reparaciones intraoperatorias derivadas y una propia con anastomosis termino-terminal fracasaron por fístulas o estenosis, por lo que aconsejamos no realizarlas.

PEKOLJ afirma que deben ser proscriptas las anastomosis termino-terminales ante la sospecha de trastornos térmicos asociados; LILLEMØE agrega que el porcentaje de fístula y estenosis es inaceptable. Soper las desaconseja porque no se realizan con libre tensión y además la pobre circulación las lleva frecuentemente a la estenosis.

Es más fácil transformar una IVB en una fístula biliar externa, que realizar una mala reparación, por lo tanto, es aconsejable drenar la vía biliar, el peritoneo y derivar a centro especializado.

En las fugas del cístico, del lecho hepático y laceraciones laterales del conducto biliar, la reparación la puede realizar la mayoría de los cirujanos. La sección completa de la vía biliar extrahepática necesita habitualmente una HYA y deben referirse a centros con experiencia. La literatura sugiere que el cirujano que provocó la injuria no la debe reparar. En nuestra serie, 25 casos (15,62 %) nos llegaron con tratamientos previos fracasados.

Si no se tiene experiencia, **SOPER** aconseja<sup>[30]</sup> no disecar, colocar drenajes aspirativos por laparoscopia en hipocondrio derecho y transferir al paciente a centro especializado.

En caso de lesión en cirugía abierta, en que no hay lesión térmica, se pueden emplear artificios como el parche de safena o la vesícula biliar en fístulas bilio-biliares.

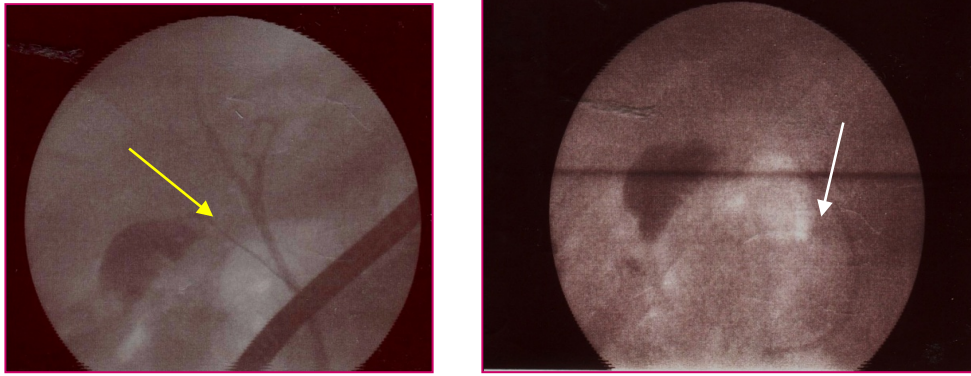
En ocasiones hemos utilizado, como drenaje biliar, el transhepático en sedal de Praderi, que además facilita la cirugía posterior. Si se emplea un tubo de Kehr, debe salir por debajo de la anastomosis para dejar indemne el hepático común o la convergencia ante la eventual necesidad de un nuevo procedimiento.

## **Conducta cuando se detecta en el postoperatorio**

**KEITH LILLEMÖE**<sup>[20]</sup> dice que aproximadamente el 75 % de los pacientes con injurias tienen una presentación tardía en días o meses. En pacientes con dolor, fiebre o ictericia tanto la ECO como la TAC son buenas para descubrir colecciones líquidas, dilatación de ductos biliares y proveen guía para el drenaje percutáneo.

Diagnosticada la injuria se deberá iniciar tratamiento para controlar la sepsis con antibióticos, nutrir al paciente, descompresión biliar (TPH o CPRE) y drenaje percutáneo del biloma o fístula.

En las injurias con peritonitis biliar postoperatoria, preferimos la intubación transhepática y llevar la bilis al exterior, esperando la resolución del cuadro peritoneal y en otra etapa la reconstrucción.



COLEPERITONEO POR FALLA EN CLIP DEL CÍSTICO (FLECHA AMARILLA) A LA SEMANA DE LA COLECISTECTOMÍA VL. DRENAJE DE LA CAVIDAD PERITONEAL Y ATB. COLANGIORESONANCIA VÍA BILIAR SIN LESIÓN. SE SOLUCIONA CON UN STENT (FLECHA BLANCA), DURANTE DOS MESES

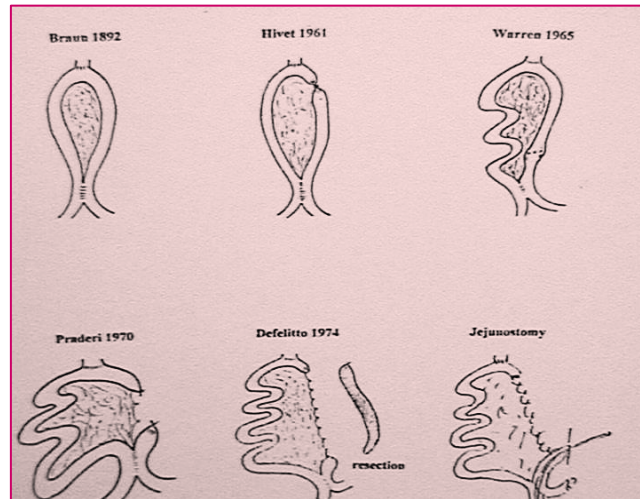
Una vez estabilizado el paciente, el tipo de injuria y la anatomía biliovascular deben ser definidas completamente.

Consideramos a la hepático-yeyuno-anastomosis como la mejor derivación. En las lesiones descubiertas en el postoperatorio con estenosis fibrosa o con fístula biliar sin dilatación de la vía biliar intrahepática, a la que se suman la retracción y fibrosis de la convergencia biliar, se puede realizar la anastomosis bajando la placa hiliar y buscando el hepático izquierdo (técnica de Couinaud-Hepp), tratando de respetar en lo posible la rama arterial del segmento IV; pero cuando el lóbulo cuadrado es triangular y la disección del hilio hepático se torna difícil y peligrosa, realizamos la búsqueda de los canales a través de la cisura principal (Champeau) o bien resecando el lóbulo cuadrado (Champeau-Parodi).

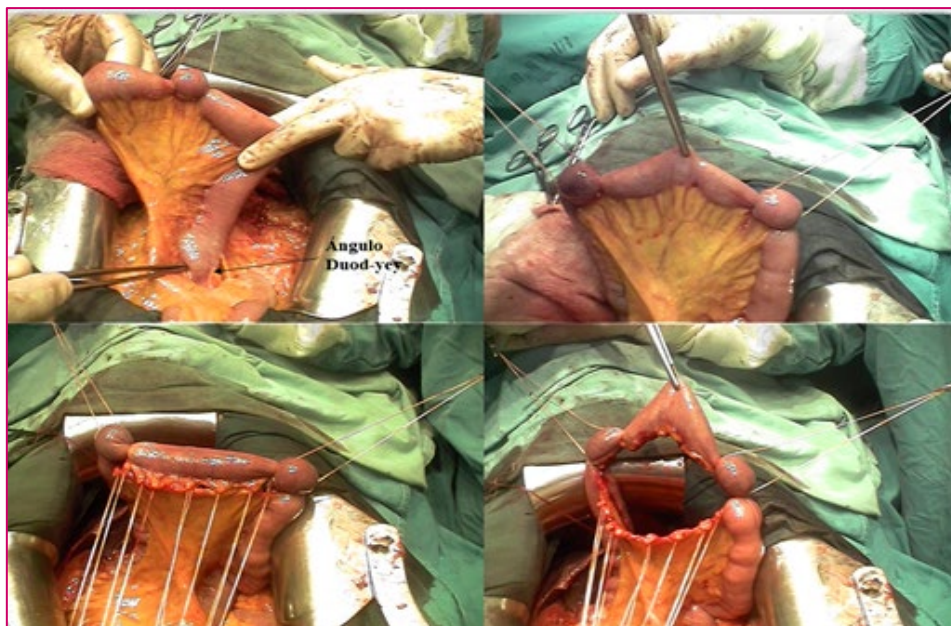
En nuestros casos fue siempre de necesidad debido a injurias altas o con reparaciones previas que hacían riesgosa la disección de la placa hiliar.

De esta forma realizamos una operación sin riesgos y una anastomosis amplia y lejos del tejido fibroso; si además le agregamos un drenaje transhepático y transanastomótico en conductos finos, que permite la prueba hidráulica de la anastomosis y evita la pérdida de bilis por ella, se realiza la profilaxis de las causas de estenosis secundaria.

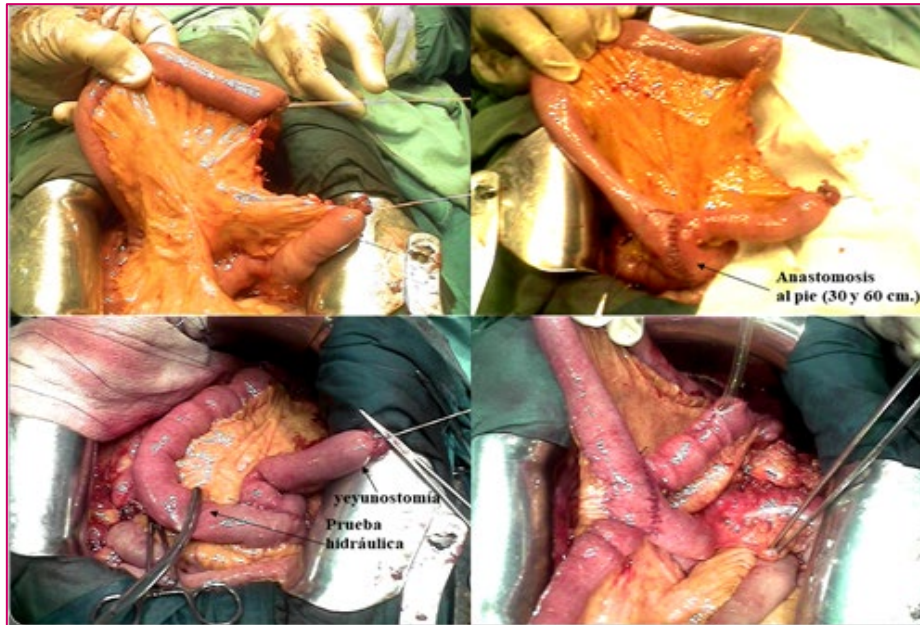Estas operaciones, largas en su tiempo de disección y preparación, son facilitadas haciendo la anastomosis hepaticoyeyunal con montaje HWP o HWPD que acorta y facilita éste último paso.



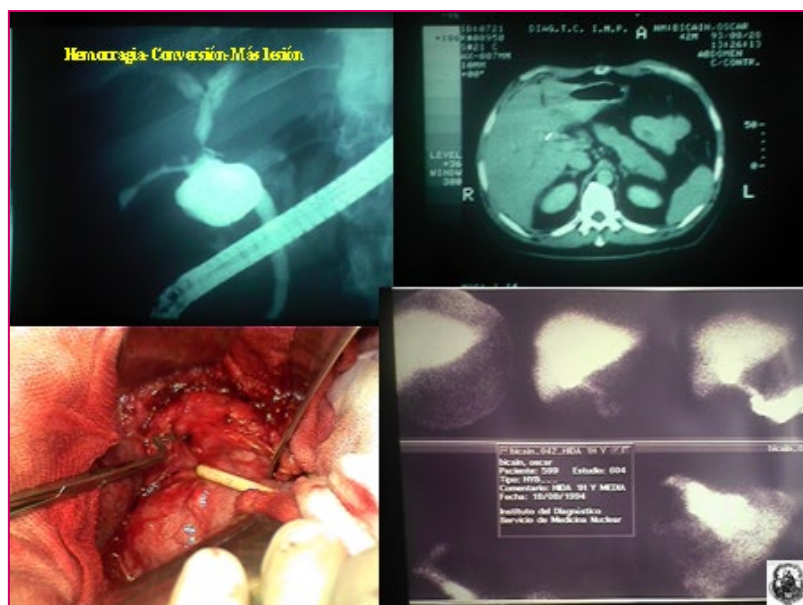
*Rev Argent Cirug.* 1984;46:18-22; *World J Surg.* 1999;23:983-984



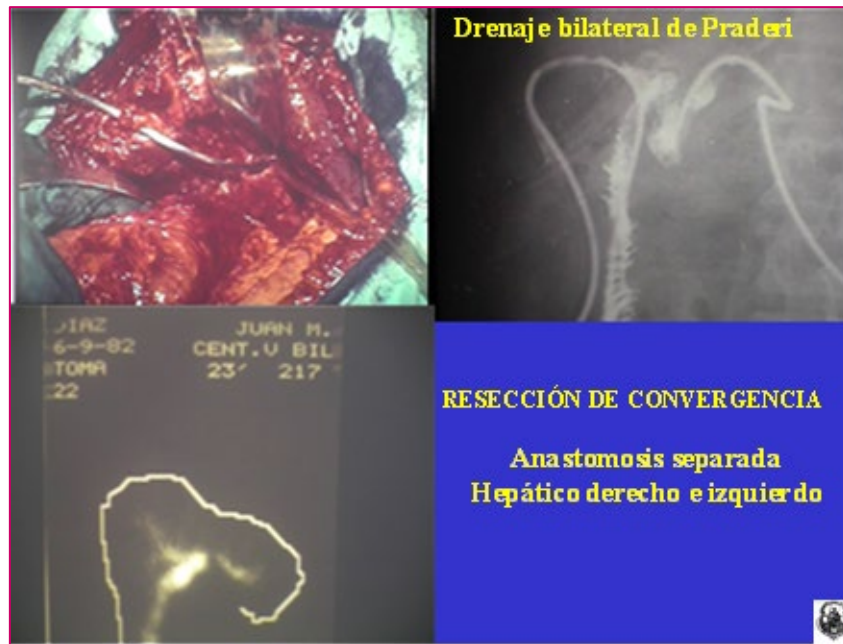TÉCNICA DE HIVET-WARREN-PRADERI-DEFELITTO



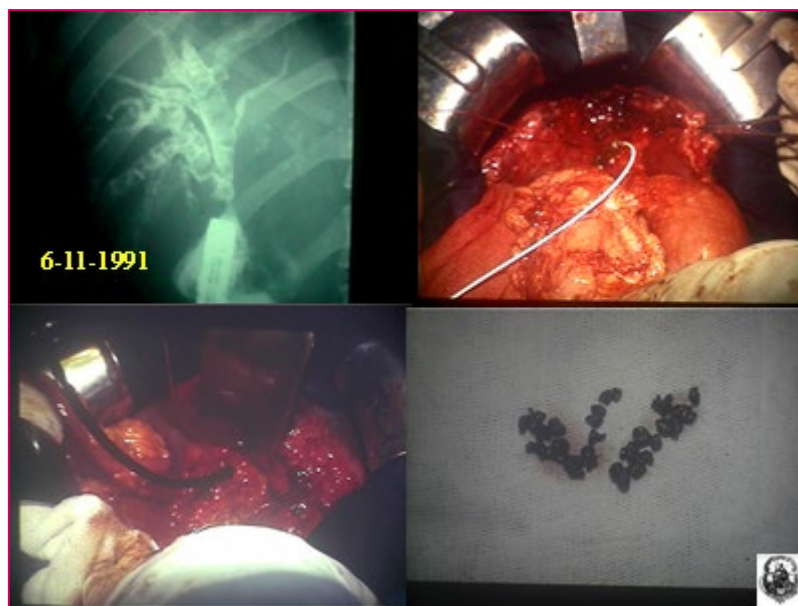
LA YEYUNOSTOMÍA DE ALIMENTACIÓN SE EMPLEA EN GASTRECTOMÍAS TOTALES O DE NECESIDAD



CONTROL CON HIDA DE LA ANASTOMOSIS, EN POSTOPERATORIO ALEJADO

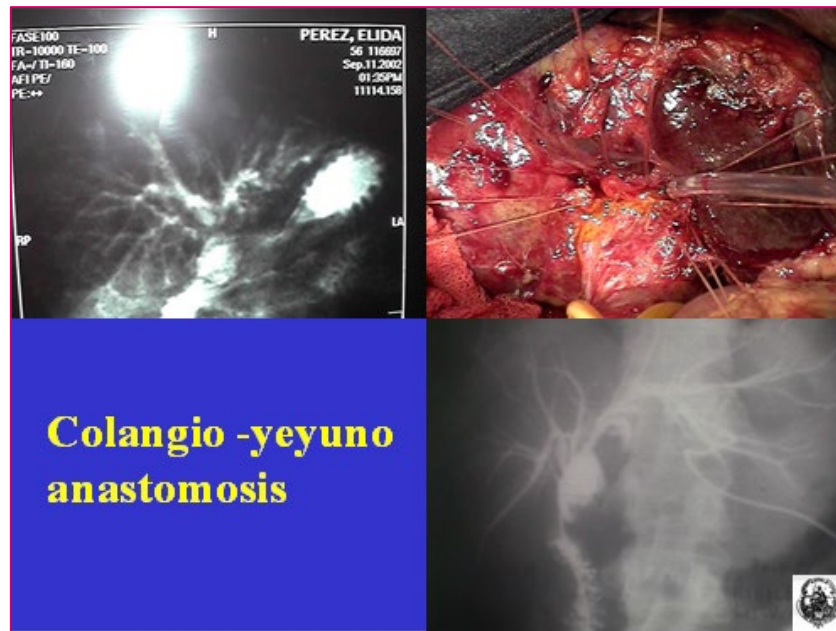

CONTROL CON HIDA, SE OBSERVA LOS DOS CONDUCTOS ANASTOMOSADOS AL ASA YEYUNAL



EXTRACCIÓN DE LITIASIS INTRAHEPÁTICA CON FOGARTY Y COLEDOCOSCOPIO

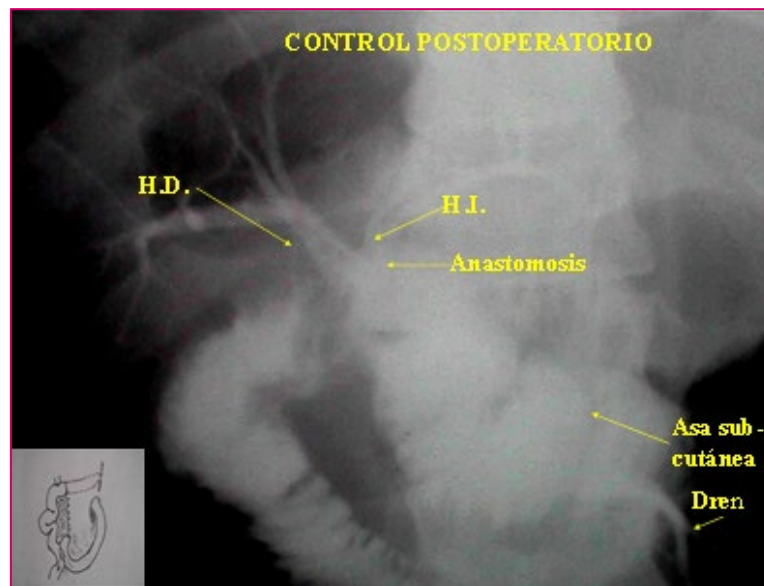




Es conveniente, en lesiones del hepático derecho o en aberrante de los segmentos posteriores, la colocación de un catéter percutáneo para la ubicación del conducto si se retrajo dentro del hígado y facilitar ABD de difícil ejecución en estos casos. Los conductos derechos deben anastomosarse en lo posible para evitar colangitis recurrentes por exclusión de segmentos, que puede llevar a la necesidad de resección del parénquima afectado.

En ocasiones, cuando está destruida la convergencia derecha, **PEKOLJ** y col. aconsejan la resección hepática homolateral.

Consideramos que el asa subcutánea (Hutson) que empleamos en ocasiones para un eventual tratamiento de estenosis postoperatorias, hoy no tiene sentido, dado el desarrollo de la cirugía percutánea.



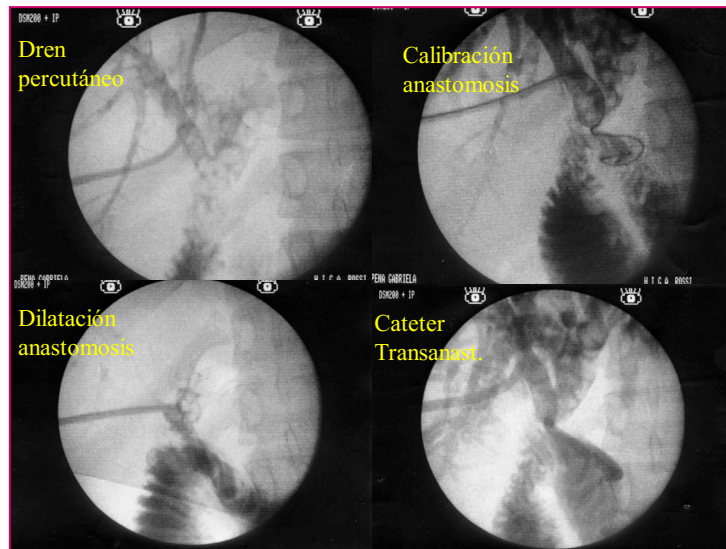
En la estenosis anastomótica, es de elección la dilatación percutánea o endoscópica y colocación de prótesis. Cuando ésta fracasa genera morbilidad significativa en forma de cirrosis biliar secundaria, por lo que deben repararse quirúrgicamente. El trasplante hepático es una alternativa en situaciones especiales.

Realizamos el tratamiento endoscópico con la colocación de endoprótesis biliares, en pacientes que rechazan el tratamiento quirúrgico y en aquellos con lesiones laterales o colangitis, con un protocolo que incluye el grupo Roma y el grupo Amsterdam como una alternativa válida para tratar las lesiones estenosantes posquirúrgicas de la vía biliar.

**COSTAMAGNA** y col. (Grupo Roma) reportó una tasa de éxito terapéutico del 89 % y una tasa de complicaciones del 9 %.

**BERGMAN** y col. (Grupo Amsterdam) reportó una tasa de éxito terapéutico del 80 % y una tasa de complicaciones del 19 %.

**VAN SONNENBERG** y col. y **GIMENEZ** y col. han obtenido buenos resultados con tratamientos percutáneos.



En nuestra serie de 160 injurias de vías biliares, se evidenció un predominio de injurias laparoscópicas en I1 y de abiertas en I2.

Respecto a la localización, hubo diferencias a favor de laparoscópicas en L1 y fueron significativas en L3 a favor de abiertas.

La incidencia de las lesiones L2, L4 y L5, en relación a ser producidas por cirugía abierta o laparoscópica no tuvo significación estadística.

Enfatizamos la importancia de las medidas de prevención ya expuestas.

## En conclusión

### *Qué debemos saber:*

- Riesgo en colecistitis aguda (anatomía distorsionada, adherencias densas y sangrantes, VBP estrechamente adherida a vesícula, conducto cístico acortado).
- Riesgo de síndrome de Mirizzi.
- HYA altas: mejor irrigación y anastomosis amplia (3-4 cm). Menor estenosis.
- Resecar segmentos hepáticos.

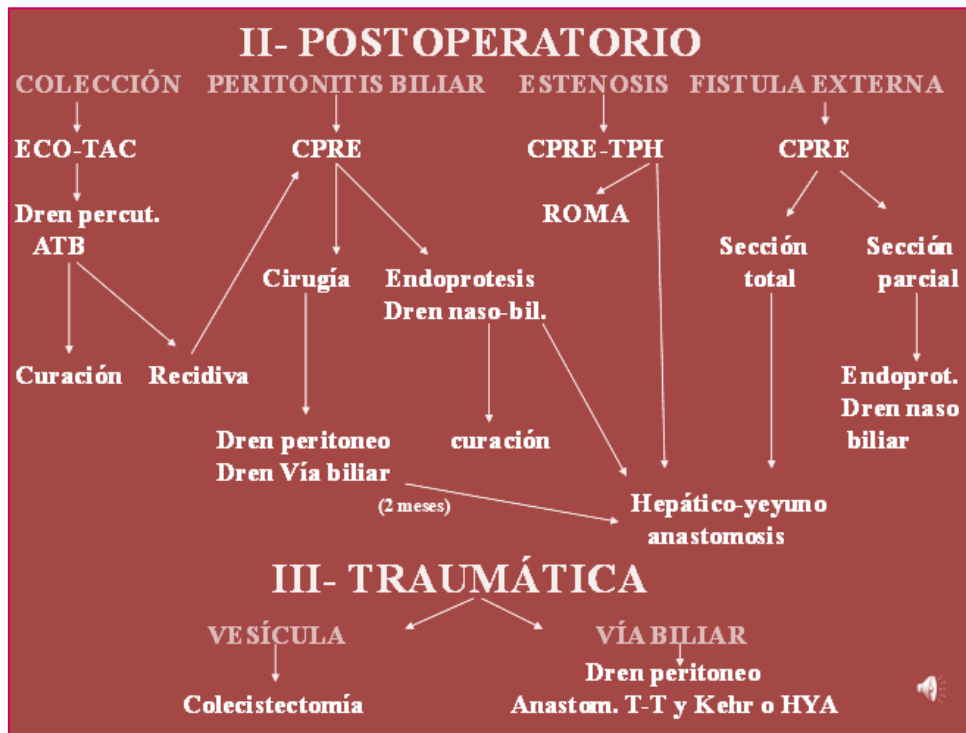
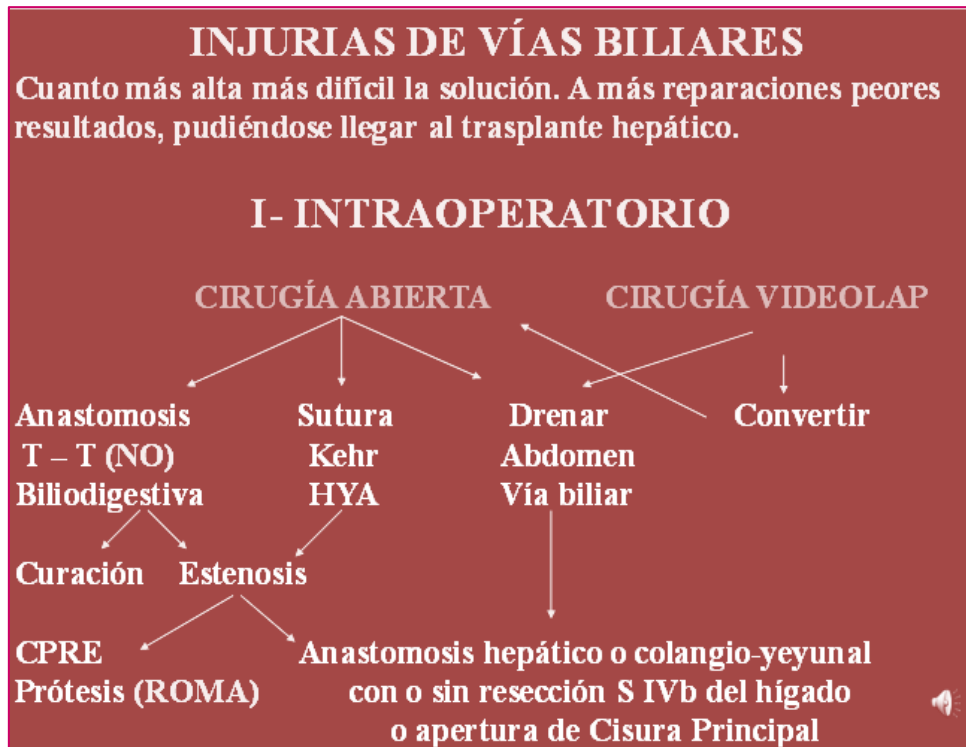
- Esta cirugía debe realizarse en centros y con equipos quirúrgicos entrenados, con experiencia y número importante de casos.

*Qué debemos hacer (MBE):*

- Diagnóstico correcto de lesión con imágenes.
- En bilirragias: drenaje percutáneo-laparoscópico-CPRE.
- En ictericia con colangitis: drenaje percutáneo.
- Poner en condiciones al paciente para una cirugía mayor (resección o trasplante hepático).
- Resecar cabos con quemadura de electrolaparoscopio.
- Anastomosis en tejido sano, no cicatrizal.

*Qué no debemos hacer:*

- Operar sin estadificación previa bilio-vascular.
- Colecistectomía sin CIO, pero interpretarla correctamente.
- Colocar clips a ciegas, si hay hemorragia.
- Tratar de reparar la lesión si el equipo tiene poca experiencia o alta morbi-mortalidad.



**Biloma:** Dren percutáneo abdominal. Fistulografía si persiste pérdida biliar

**Colangitis :** Dren percutáneo de la VB

**Estenosis VB:** Dilatación endoscópica en rechazo a cirugía

**Estenosis anastomótica:** Dilatación percutánea

**Dilatación que fracasa:** Debe repararse quirúrgicamente (previo tratamiento sepsis, nutrición y estadificación vasculo-biliar)

**Mejor derivación:** HYA Couinaud-Hepp

**Resección de S IVb o apertura Cisura principal** en dificultades de disección hilar

**¡MÁS IMPORTANTE: PREVENCIÓN!**

**CIO**

**VISIÓN CRITICA**

**REGLAS DE DETENCIÓN**

## Referencias bibliográficas

1. ALVAREZ RODRÍGUEZ J, LORENZO A, *et al.* Estrategia terapéutica en el diagnóstico postoperatorio de lesión de un conducto hepático anómalo. *Rev Argent Cirug.* 2006;90(3-4);121-131.

2. BISMUTH H, MAJNO P. Biliary strictures: classification based on the principles of surgical treatment. *World J Surg.* 2001;25(10):1241-1244. doi:10.1007/s00268-001-0102-8
3. CASSONE E, SONZINI ASTUDILLO P. Injurias de la vía biliar. *Rev Argent Cirug.* 1999;número extraordinario.
4. CASTILLA C, DEFELITTO JR. Lesiones quirúrgicas de la vía biliar en la era laparoscópica. *PROACI XIII Ciclo Módulo 2.* Ed. Médica Panamericana; 2009.
5. DEFELITTO JR. Nueva derivación en «Y» en anastomosis digestivas con asa yeyuna excluida. *Rev Argent Cirug.* 1984;46:18-22.
6. DEFELITTO JR, CASTILLA C, RODRÍGUEZ JR, et al. Tratamiento multidisciplinario en 160 casos de injurias de vías biliares. *Rev Arg Cirug.* 2007;93(3-4):117-132.
7. DE SANTIBAÑES E, PALAVECINO M, ARDILES V, PEKOLJ J. Bile duct injuries: management of late complications. *Surg Endosc.* 2006.20(11);1648-1653. doi:10.1007/s00464-006-0491-8
8. GIMENEZ M, ANDREACCHIO A, DONADEL G, BERKOWSKI D, AGENESIO H, SEQUEIRA C, SIERRE S, SAAD E. Estado actual del intervencionismo en la vía biliar. *Rev Argent Cirug.* 2006;90(1-2):43-51.
9. GAZZANIGA GM, FILAURO M, MORI L. Surgical treatment of iatrogenic lesions of the proximal common bile duct. *World J Surg.* 2001;25(10):1254-1259. doi:10.1007/s00268-001-0105-5
10. KUWADA T. Forum of biliary injuries. SAGES 2005 Annual Meeting. *Medscape General Surgery.* 2005;7(2):506432.
11. PEKOLJ J, QUIÑONES E, STORE G, MAZZA O, DE SANTIBAÑES E. Resecciones hepáticas mayores para el tratamiento de las lesiones quirúrgicas de la vía biliar. *Rev Argent Cirug.* 2005;89(3-4):154-167.
12. PEKOLJ J. Manejo de las complicaciones más frecuentes en la cirugía abdominal. *Rev Argent Cirug.* 2003;número extraordinario.
13. STRASBERG SM. Biliary injury in laparoscopic surgery: Part 1 Processes used in determination of standard of care in misidentification injuries. *J Am Coll Surg.* 2005;201:598-603.
14. STRASBERG SM. Biliary injury in laparoscopic Surgery: Part 2. Changing the culture of cholecystectomy. *J Am Coll Surg.* 2005;201:604-611.

# Manejo de las lesiones quirúrgicas complejas de la vía biliar

**DRES. VICTORIA ARDILES, JUAN CRUZ IAQUINALDI  
MURTAGH, JUAN PEKOLJ Y EDUARDO DE SANTIBAÑES**

Las lesiones quirúrgicas de la vía biliar (LQVB) se asocian a un aumento en la morbimortalidad y pobre calidad de vida, lo cual toma especial importancia debido a que la mayoría se produce en pacientes jóvenes, que fueron intervenidos quirúrgicamente por una enfermedad benigna.

Consideramos que una LQVB es compleja cuando afecta la confluencia de los conductos hepáticos, cuando se asocia a una lesión vascular, cuando han fallado tratamientos anteriores, y por último cuando está asociada a hipertensión portal (HP) o a cirrosis biliar secundaria (CBS).

Un alto porcentaje de LQVB son insospechadas en un principio, lo que lleva a una recuperación más lenta y una reducción en las posibilidades de reparación definitiva. Numerosos procedimientos quirúrgicos, endoscópicos y percutáneos pueden ser necesarios durante el tratamiento de estas lesiones y de sus complicaciones.

Desde el comienzo, la colecistectomía laparoscópica (CL) estuvo asociada a un mayor número de LQVB, aunque ese porcentaje disminuyó a valores equiparables con la colecistectomía abierta con el incremento de la experiencia de los equipos quirúrgicos a la nueva técnica. Sin embargo, las



lesiones producidas durante una CL son habitualmente más complejas debido a que son más altas en el árbol biliar (en el confluente de los conductos hepáticos derecho e izquierdo), se asocian más frecuentemente a una lesión vascular, y en su mayoría existe un componente térmico en su producción (FIGURA 1 y 2).

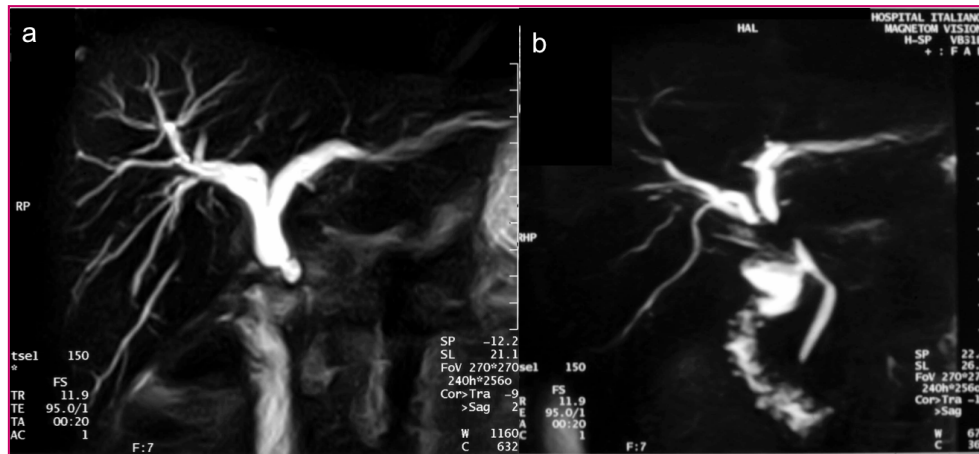


FIGURA 1. COLANGIORMN DE LESIÓN QUIRÚRGICA DE VÍA BILIAR EN COLECISTECTOMÍA ABIERTA (A) Y LAPAROSCÓPICA (B). PUEDE EVIDENCIARSE LA UBICACIÓN MÁS ALTA EN EL ÁRBOL BILIAR EN EL SEGUNDO CASO

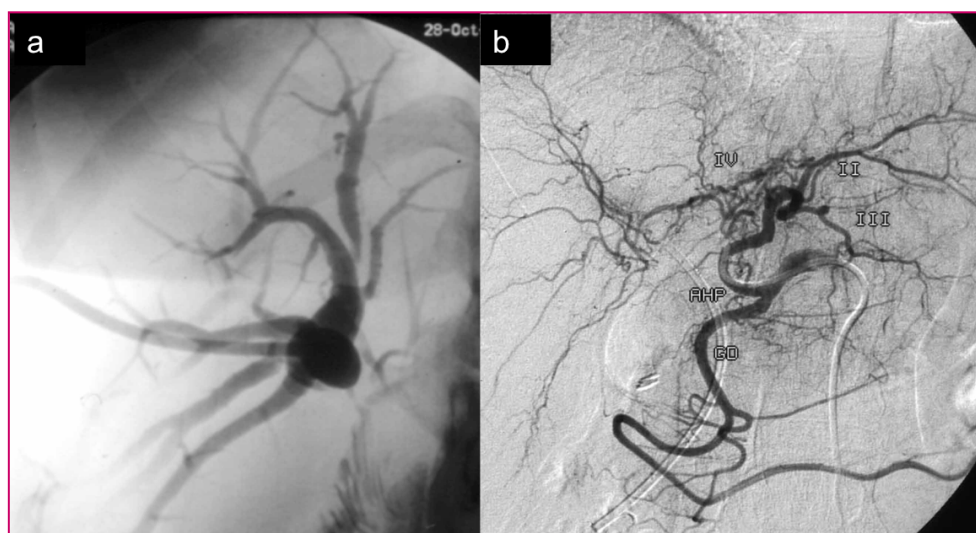


FIGURA 2. LESIÓN DE LA VÍA BILIAR (A) Y ARTERIAL ASOCIADA (B)

Un alto porcentaje de estas lesiones se producen en una vía biliar fina y coexisten con una fístula biliar. Si a esto se asocia un cirujano actuante que no toma la decisión correcta una vez producida la lesión, el panorama para el paciente puede ser sombrío.

## Manejo y tratamiento

Un manejo inicial inadecuado de las LQVB puede llevar a severas complicaciones, como coleperitoneo con evolución a sepsis y falla multiorgánica en estadios tempranos, o CBS que requiera de un trasplante hepático como único tratamiento en estadios tardíos.

La LQVB compleja se define así por la dificultad que representa su diagnóstico y tratamiento. Las clasificamos en aquellas que: 1) involucran la confluencia de los conductos hepáticos; 2) han fracasado en intentos anteriores de reparación; 3) se asocian a una lesión vascular; 4) se asocian a hipertensión portal (HP) o CBS.

### *Lesiones que involucran la confluencia de los conductos hepáticos*

El manejo depende del momento del diagnóstico y el tipo de lesión.

### *Lesiones diagnosticadas durante una CL*

Sólo el 15-30 % de las lesiones biliares son diagnosticadas durante el procedimiento quirúrgico. Si la lesión es diagnosticada en este momento, el equipo actuante debe considerar seriamente su experiencia y habilidad para manejar este tipo de complicaciones, ya que el futuro del paciente depende de esta decisión.

Lavar la cavidad abdominal, drenar correctamente el pedículo hepático y el espacio subfrénico y derivarlo a un centro de referencia puede ser la mejor opción si el cirujano a cargo no tiene experiencia en esta patología. Debe evitarse por todos los medios dejar catéteres dentro de la vía biliar proximal o distal, ya que esto puede derivar en aumento de la presión del sistema ductal produciendo colangitis, fístulas biliares o pancreatitis que complicarían aún más el cuadro del enfermo.

Si existe la posibilidad de que un cirujano HPB experimentado realice la reparación, convertir al paciente mediante una laparotomía para realizarla es mandatorio, aunque algunos tipos de lesiones pueden ser reparadas de forma laparoscópica. Existen guías que el cirujano HPB debe seguir. Es de suma importancia considerar que una falla en la reparación primaria aumenta la incidencia de estenosis biliar y otras complicaciones. Cada reparación fallida conlleva en la pérdida de tejido biliar, y cada nuevo intento de reparación se acerca más a la confluencia de los conductos hepáticos, pudiendo finalmente disociarlos.

En la FIGURA 3 puede observarse el algoritmo terapéutico.

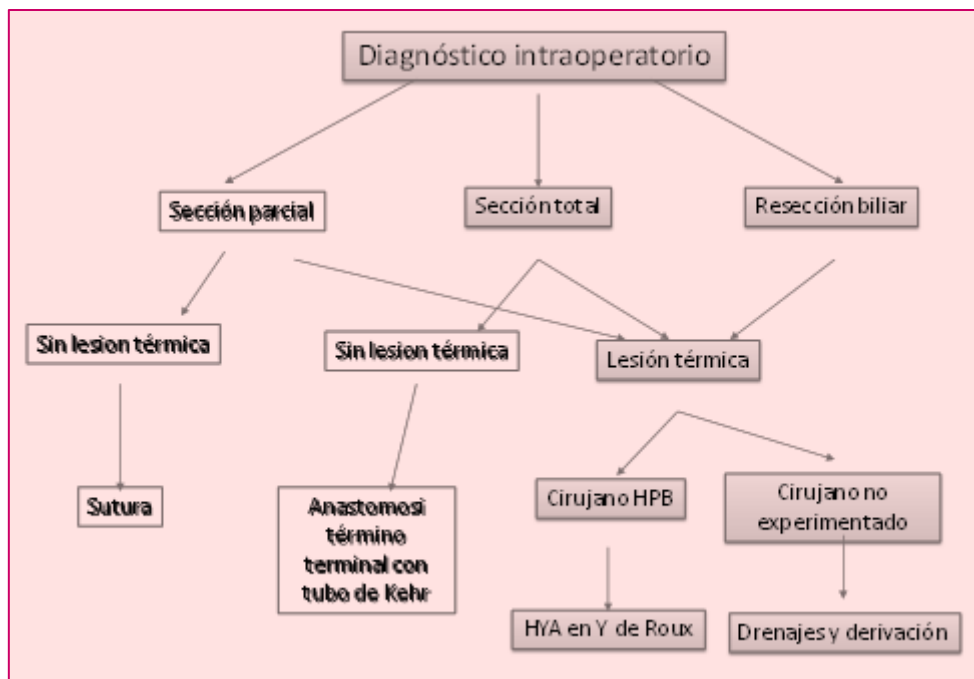


FIGURA 3. ALGORITMO DE MANEJO DE LAS LESIONES QUIRÚRGICAS DE VÍA BILIAR DIAGNOSTICADAS EN EL INTRAOPERATORIO

### Lesiones diagnosticadas en el postoperatorio

La mayoría de las lesiones son diagnosticadas durante este período, volviéndose sintomáticas semanas, meses o años después del procedimiento quirúrgico. Aquellas que son diagnosticadas en el postoperatorio temprano deben ser tratadas combinando diferentes estrategias, como el tratamiento

percutáneo y endoscópico de abscesos, bilomas, colangitis, etc., como temporizadores para el tratamiento definitivo, que debe ser realizado entre 6 y 8 semanas luego de producida la lesión, momento en el cual el proceso inflamatorio local ha disminuido.

Algunos centros de referencia utilizan catéteres percutáneos transhepáticos (CTPH) de rutina previo a cualquier abordaje quirúrgico, reemplazando, luego de realizar la hepático-yeyuno anastomosis, el catéter por uno de sylastic, que quedará calibrando la anastomosis.

Utilizamos la tomografía helicoidal en tres fases (arterial, venosa y tardía) para identificar lesiones vasculares asociadas y atrofas del parénquima.

La anatomía biliar intra y extra hepática debe ser minuciosamente mapeada antes de la reparación definitiva. Para esto utilizamos la colangiorresonancia magnética o la colangiografía transcatéter. En el trabajo de STEWART y WAY, mencionan que el 96 % de las reparaciones fracasaron cuando no se obtuvo un mapeo biliar previo, y lo mismo sucedió en el 69 % de los procedimientos en los que el mapeo fue incompleto.

Nuestra posición con respecto al momento del abordaje es la de diferir el tratamiento definitivo hasta las semanas 6-8 luego de la injuria. Esto se basa en que, si tenemos en cuenta que la mayoría de las LQVB se producen durante una CL y su mecanismo es el térmico, damos tiempo a progresar la lesión e identificar tejido sano para realizar la reconstrucción bilioentérica. Algunas escuelas quirúrgicas prefieren el tratamiento quirúrgico definitivo temprano argumentando que de esta forma evitan las complicaciones como las obstrucciones o las salidas de los drenajes. Con esta estrategia la reconstrucción biliar es realizada en una mediana de dos días desde la admisión del paciente.

Abordamos el conducto hepático izquierdo como lo describió Hepp y Couinaud, para lograr obtener tejido indemne, bien vascularizado, para la realización de una amplia anastomosis. Las lesiones de Bismuth tipo 3 son ideales para abordar mediante esta técnica. En las lesiones tipo 4 y 5 de Bismuth, el conducto hepático izquierdo puede ser abordado de la manera

antes mencionada. Si el hepático derecho no tiene una buena exposición, se puede realizar una hepatomía en la fosa vesicular como fue descrito por JARNAGIN y BLUMGART.

#### *Lesión del conducto hepático derecho posterior*

Es considerada una lesión compleja debido a los malos resultados luego de su reparación. Esto se debe al pequeño calibre del conducto, y que al ser lesionado, queda aislado próximo al hilio hepático. El diagnóstico depende de si el conducto fue ligado o no (Strasberg B o C). En el tipo B, en el que los dos extremos del conducto fueron ligados, la mayoría de las veces el paciente es asintomático y presenta atrofia del lóbulo hepático. En los tipos C, la lesión se debe sospechar por la falta del territorio posterior derecho en la colangiografía y por la existencia de una fístula biliar. La gammagrafía HIDA también puede mostrar esta lesión.

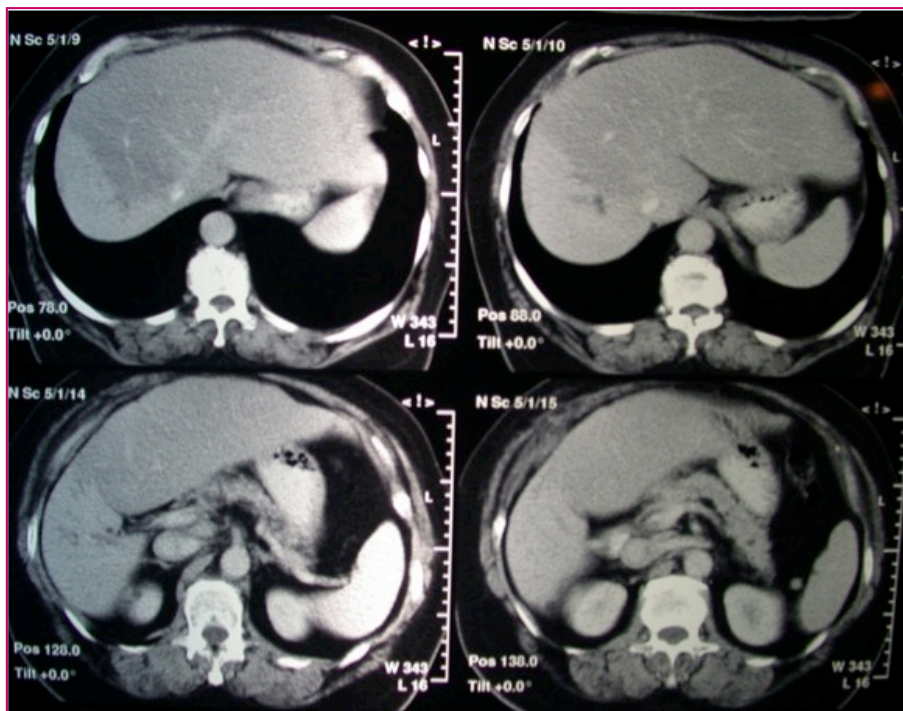


FIGURA 4. ATROFIA LOBAR SECUNDARIA A LESIÓN QUIRÚRGICA DE VÍA BILIAR (LÓBULO HEPÁTICO DERECHO ATROFIADO MARCADO CON ASTERISCO)

El manejo de estas lesiones, en conductos pequeños de 2-3 mm es controvertido. En el caso de advertir la lesión durante el intraoperatorio, nosotros de rutina realizamos un colangiografía a través del conducto, y en el caso de que drene un segmento o sector, realizamos una colangioentero anastomosis en Y de Roux. Si esta reconstrucción falla y el paciente está sintomático, debemos realizar una resección hepática.

### *Lesiones que fueron reparadas y fracasaron*

En pacientes en que intentos de reparación previos han fallado representan casos complejos y un reto quirúrgico. En estos casos es importante tener en cuenta que el fracaso de los procedimientos anteriores puede deberse a una injuria vascular que no fue diagnosticada por lo que a estos pacientes les solicitamos una angiotomografía de abdomen o angiografía esplácnica. Mientras más alta es la lesión, mayor es la incidencia de lesiones vasculares asociadas, dándose en un 33 % en las Bismuth tipo 2, 63 % en las tipo 3 y 71 % en las tipo 4.

Los repetidos fallos en este tipo de reparaciones tienen como consecuencia un pobre drenaje biliar, lo cual somete al hígado a largos períodos de colestasis y progresión hacia la fibrosis, CBS y HP.

Si el paciente no presenta HP severa y la estenosis es extrahepática o intrahepática pero es corta y proximal al hilio, la cirugía es la indicación. Realizamos una anastomosis amplia, 1 cm por encima de la estenosis. Si la estenosis está asociada a atrofia lobar, o es muy larga dentro del parénquima hepático, o presenta colangitis, realizamos una hepatectomía de ese lado, asociando una hepático-yeyunoanastomosis con el conducto del lado contralateral.

En nuestra serie hasta el 2013, en 287 pacientes derivados, se realizaron 15 hepatectomías mayores. En 7 se diagnosticó una lesión vascular asociada, en 5 estenosis intrahepática, en 2 sospecha de estenosis tumoral, y 1 atrofia lobar asociada. Con una tasa de éxito del 100 %, una morbilidad del 60 % y mortalidad del 0 %.

El abordaje percutáneo es una opción en pacientes con HP, debido al aumento en la morbimortalidad que presentan. También es una opción para la dilatación de estenosis largas intrahepáticas. Algunos autores reportan un éxito de 58,8 % sin necesidad de nuevas intervenciones.

### *Lesiones biliares asociadas a lesión vascular*

Es usual que la lesión de la vía biliar se asocie a una lesión vascular si tenemos en cuenta la estrecha relación entre la arteria hepática derecha y la vía biliar principal. La incidencia de esta asociación durante en CL varía entre el 12-39 %. La lesión vascular es más frecuente mientras más proximal sea la lesión biliar.

Aunque es cierto que la oclusión de la arteria hepática derecha o una de sus ramas puede ser bien tolerada, para que se cumpla esta condición el *inflow* portal y el plexo hiliar deben ser normales. En algunas circunstancias esto no es bien tolerado, produciendo isquemia en el tejido hepático.

La vía biliar es extremadamente sensible a la falta de irrigación arterial, y no tolera la manipulación quirúrgica. El plexo hiliar comunica las ramas arteriales hepáticas derecha e izquierda a nivel de la placa hiliar. Es de suma importancia la indemnidad de este plexo durante la reconstrucción ya que una excesiva disección puede llevar a malos resultados. En una lesión del confluente hepático, asociado a una lesión de la arteria hepática derecha, la vía biliar derecha intrahepática queda irrigada mediante la arteria hepática izquierda, gracias al plexo hiliar.

Para caracterizar las lesiones vasculares asociadas a lesiones de vía biliar es necesaria la angiotomografía o la angiografía. No recomendamos el uso del ecodoppler porque, debido a la existencia del plexo hiliar, puede haber falsos positivos.

Si la lesión es identificada durante el acto quirúrgico, es necesaria la reconstrucción de ambas lesiones de inmediato, para evitar una posible necrosis de la vía biliar. La reconstrucción arterial dependerá del tipo de lesión.

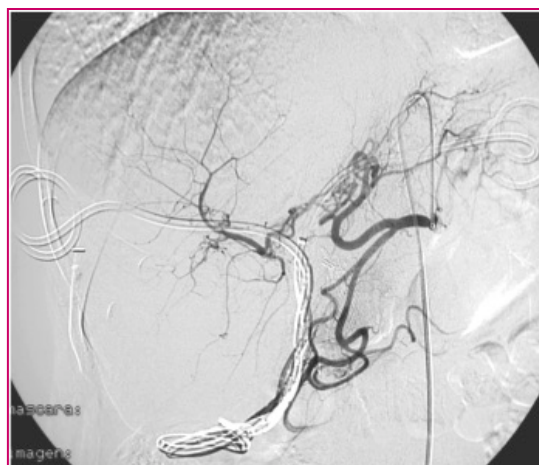
### *Lesión de vía biliar asociada a hipertensión portal o cirrosis biliar secundaria*

Los procedimientos fallidos o inapropiados asociados a colestasis e infecciones pueden llevar a la enfermedad hepática terminal algunos años después de la injuria.

La reconstrucción de la lesión biliar en pacientes con HP, está acompañada de una alta mortalidad (26 %), en comparación con los que no presentan HP (2 %). Esto sucede también en las reconstrucciones de pacientes con CBS, donde sólo el 25 % obtiene buenos resultados.

Los pacientes con lesiones biliares complejas y HP, con continuidad bilioentérica, son tratados mediante radiología intervencionista en nuestra unidad. Si esta continuidad no existe, y el trasplante está contraindicado, drenamos la vía biliar de forma percutánea, y tratamos la HP mediante TIPS o un *shunt* mesocava, antes de realizar la hepático-yeyuno anastomosis.

La mayoría de los cambios histológicos producidos por la obstrucción son reversibles en estadios tempranos con un tratamiento adecuado. La mayoría de los pacientes que recibimos en el Hospital Italiano de Buenos Aires ya recibieron múltiples tratamientos fallidos y presentan signos y síntomas de enfermedad hepática terminal.



**FIGURA 5.** PACIENTE EN LISTA PARA TRASPLANTE HEPÁTICO POR CIRROSIS BILIAR SECUNDARIA A LESIÓN QUIRÚRGICA DE VÍA BILIAR. PUEDE OBSERVARSE LA LESIÓN CONCOMITANTE DE LA ARTERIA HEPÁTICA Y LOS TRATAMIENTOS PERCUTÁNEOS Y ENDOSCÓPICOS PREVIOS



Hay poca experiencia publicada en trasplante hepático en pacientes con CBS, en el año 2002 publicamos nuestra experiencia en un período de 10 años (1988-1998), 8 de 14 pacientes con CBS fueron trasplantados. La severidad de esta enfermedad se observó cuando al incluir a estos 14 pacientes en lista de espera su mortalidad fue de 28,5 %.

La ascitis intratable, episodios de hemorragia digestiva alta, colangitis a repetición, ictericia progresiva, prurito y pobre calidad de vida, son los indicadores que utilizamos para indicar el trasplante. La supervivencia a 5 años de estos pacientes excede el 80 %, con excelente calidad de vida. Nosotros hemos trasplantado 16 pacientes con LQVB, con sobrevida al año de 91,7 %, por otra parte, hemos sufrido la muerte de 4 pacientes en la lista de espera.

## Conclusiones

Las lesiones biliares producidas durante la CL son más severas y complejas. Representan una entidad difícil de tratar y de diagnosticar. Intervenciones llevadas a cabo por cirujanos inexpertos, y retraso en la referencia a centros de atención especializados pueden resultar en complicaciones tardías, y algunas veces terminar en un trasplante como única opción de tratamiento.

## Bibliografía recomendada

- BERCI G, HUNTER J, MORGENSTERN L, ARREGUI M, BRUNT M, CARROLL B, EDYE M, FERMELIA D, FERZLI G, GREENE F, PETELIN J, PHILLIPS E, PONSKY J, SAX H, SCHWARTZBERG S, SOPER N, SWANSTROM L, TRAVERSO W. Laparoscopic cholecystectomy: first, do no harm; second, take care of bile duct stones. *Surg Endosc.* 2013;27(4):1051-1054. doi:10.1007/s00464-012-2767-5
- CONNOR S, GARDEN OJ. Bile duct injury in the era of laparoscopic cholecystectomy. *Br J Surg.* 2006;93(2):158-168. doi:10.1002/bjs.5266
- PEKOLJ J, ALVAREZ FA, PALAVECINO M, SÁNCHEZ CLARIÁ R, MAZZA O, SANTIBAÑES E DE. Intraoperative management and repair of bile duct injuries sustained during 10,123 laparoscopic

cholecystectomies in a high-volume referral center. *J Am CollSurg.* 2013;216(5):894-901. doi:10.1016/j.jamcollsurg.2013.01.051

PEKOLJ J, YANZÓN A, DIETRICH A, DEL VALLE G, ARDILES V, SANTIBAÑES E DE. Major liver resection as definitive treatment in post-cholecystectomy common bile duct injuries. *World J Surg.* 2015;39(5):1216-1222. doi:10.1007/s00268-014-2933-0

SANTIBAÑES E DE, ARDILES V, GADANO A, PALAVECINO M, PEKOLJ J, CIARDULLO M. Liver transplantation: the last measure in the treatment of bile duct injuries. *World J Surg.* 2008;32(8):1714-1721. doi:10.1007/s00268-008-9650-5

SANTIBAÑES E DE, ARDILES V, PEKOLJ J. Complex bile duct injuries: management. *HPB.* 2008;10(1):4-12. doi:10.1080/13651820701883114

SANTIBAÑES E DE, PALAVECINO M, ARDILES V, PEKOLJ J. Bile duct injuries: management of late complications. *Surg Endosc.* 2006;20(11):1648-1653. doi:10.1007/s00464-006-0491-8

# Videolaparoscopia

**DRES. JORGE MORONI, JUAN PABLO HAURIE Y EZEQUIEL  
BIANCHIN**

El origen de la laparoscopia, llamada originalmente celioscopia, se remonta a principios del siglo pasado, en Alemania, inicialmente como procedimiento diagnóstico empleado por ginecólogos y gastroenterólogos para la visión de los genitales internos y del hígado y biopsia percutánea dirigida (KALK).

Hitos en el desarrollo de la laparoscopia fueron el invento de la aguja de Veress (1938), el insuflador automático de Semm (1960), el sistema óptico rígido de Hopkins (1966) y por último la videocámara (1986) y las fuentes de luz de alta intensidad de xenón.

Sin embargo el hecho que puede considerarse el punto de partida del auge y desarrollo de la cirugía laparoscópica, lo constituyó la realización en el hombre de la colecistectomía videolaparoscópica (CVL). Aunque el primer reporte corresponde a MÜKE de Alemania en 1986, no llamó la atención hasta que MOURET de Francia realizó una colecistectomía videolaparoscópica que inspiró a DUBOIS y PERISSAT a reglar su técnica y publicar las primeras series en 1990. Cabe destacar que en noviembre de 1986, ALDO S. KLEIMAN de Argentina presentó un trabajo en el LVII Congreso Argentino de Cirugía, en donde describió el procedimiento de la colecistectomía laparoscópica que realizó en animales y remarcó sus posibilidades de aplicación en humanos. En septiembre de 1994, C. PELLEGRINI expuso en el relato oficial del LXV Congreso Argentino de Cirugía la aplicación de técnicas laparoscópicas en cirugía general.

En Estados Unidos, REDDICK y OLSEN realizaron la primera CVL en 1989 y desarrollaron la técnica que es probablemente la más difundida (conocida como «técnica americana»), en la que el cirujano opera desde el lado izquierdo del paciente, en lugar de hacerlo entre las piernas como es la técnica desarrollada por DUBOIS y PERISSAT conocida como «técnica francesa».

Desde entonces la CVL ha evolucionado constantemente por dos razones fundamentales:

- a. la experiencia adquirida por los cirujanos que permitió el desarrollo de habilidades distintas a las que requiere la cirugía abierta, por el hecho de que la visión pasa a ser bidimensional con pérdida de la visión de profundidad;
- b. por el aprendizaje de maniobras que permiten el manejo de condiciones diversas que plantea la anatomía y la patología.

El desarrollo tecnológico aportó instrumentos cada vez mejores, así como otros nuevos, bisturí ultrasónico, *ligasure*, transductores ecográficos para uso laparoscópico, y muchos otros hasta llegar en su sofisticación al robot que llevaron a la cirugía laparoscópica a su nivel actual, en que prácticamente casi toda la cirugía abdominal puede ser realizada por laparoscopia.

Inicialmente fueron limitantes a las indicaciones de cirugía laparoscópica algunas que con el avance han ido desapareciendo o reduciéndose significativamente como a) adherencias peritoneales por operaciones o patología previa; b) embarazo; c) insuficiencia respiratoria con alto nivel de PCO<sub>2</sub>; d) neoplasias por el riesgo de resecciones no oncológicas o de diseminación neoplásica peritoneal.

El concepto actual es que, hoy por hoy, ciertas intervenciones se realizan mejor por laparoscopia que a cielo abierto, en las que esta última indicación ha disminuido o casi desaparecido (por ejemplo, hernia hiatal y enfermedad por reflujo gastroesofágico) y otras en que la elección de la vía no tiene otras ventajas que no se vinculen sino al acceso mínimo.

Cuando la patología pone en serio riesgo la vida del paciente, la elección entre laparoscopia y laparotomía depende fundamentalmente de la capacitación del equipo quirúrgico y de resultados a largo plazo que en muchos casos todavía hoy no están establecidos fehacientemente.

## Conceptos básicos de la laparoscopia

El primer requisito para que la laparoscopia sea posible lo constituye la transformación de la cavidad abdominal de virtual en real, para lo que es necesario la inyección de un medio gaseoso en la cavidad peritoneal y la necesidad de la relajación de los músculos abdominales, para que la cavidad real sea amplia y permita el desplazamiento del laparoscopio por todo el abdomen.

Las primeras laparoscopias se hacían con anestesia local del sitio de punción y el medio gaseoso a inyectar era oxígeno o incluso aire ambiente.

La distensión abdominal sin anestesia y sin relajación muscular era muy difícil de tolerar por los pacientes y dificultaba las maniobras de exploración; además, el aire y el oxígeno imposibilitaban el uso del electrobisturí por el riesgo de explosión interna.

En la cirugía laparoscópica es indispensable la relajación de los músculos abdominales mediante anestesia general con relajantes musculares y ventilación asistida. La distensión abdominal se obtiene mediante la inyección de CO<sub>2</sub> que es de gran tolerancia y no explosivo. Por ello, las operaciones laparoscópicas se realizan en pacientes con anestesia general, con vejiga vacía y estómago aspirado con sonda nasogástrica.

El paso inicial es la realización del neumoperitoneo por punción habitualmente en el ombligo con aguja de Veress e inyección de CO<sub>2</sub> mediante insuflador automático que permite mantener la presión abdominal a un nivel estable seleccionado según el caso y con un flujo también seleccionado.

Una vez establecido el neumoperitoneo al nivel de presión elegido (habitualmente entre 10-15 mmHg), se retira la aguja de Veress y se coloca casi

siempre en el ombligo un trócar por punción de 10-12 mm de diámetro, por el cual se introduce el laparoscopio rígido conectado a la fuente de luz y a la videocámara. Ello permite observar la cavidad peritoneal y sus vísceras en uno o dos monitores de TV de alta resolución colocados en sitios de visión fácil para el cirujano y los ayudantes.

A continuación se conecta el insuflador a una llave de dos vías del trócar lo que permite volver a controlar la presión intraabdominal.

El paso siguiente es la introducción de los distintos trócares bajo visión laparoscópica en lugares variables según la intervención a realizar.

Es muy importante contar con una mesa de cirugía que permita colocar al paciente en diversas posiciones (Trendelenburg, anti-Trendelenburg, inclinaciones laterales) porque ello permite que las vísceras abdominales se desplacen en el abdomen según necesidad del campo operatorio facilitando las maniobras quirúrgicas.

La cirugía laparoscópica debió su rápida difusión al reconocimiento y valoración de ciertas ventajas sobre la cirugía tradicional o laparotómica, a saber:

- al no haber incisión abdominal con sección, divulsión o separación forzada de los músculos abdominales, el dolor postoperatorio es mínimo, fácilmente controlable por la inyección operatoria de los sitios de punción con anestesia local, más el empleo postoperatorio de analgésicos rara vez opiáceos;
- al no haber incisión, sino abordaje por punciones de cuanto más 12 a 15 mm, el riesgo de infección parietal casi desaparece;
- el riesgo de hernia ventral también es insignificante y desde el punto de vista estético las cicatrices son muy pequeñas y poco ostensibles;
- el riesgo de complicaciones inmediatas, sobre todo respiratorias es mínimo porque el paciente al no tener dolor puede respirar profundamente y además movilizar fácilmente la secreción bronquial mediante la tos en el postoperatorio inmediato;

- el enfermo operado laparoscópicamente puede abandonar el lecho a las pocas horas de la operación lo que disminuye el riesgo de trombosis venosa y de retención urinaria, complicaciones no desdeñables de la cirugía abierta.

Todas estas razones recién señaladas hacen que muchas de las operaciones laparoscópicas puedan realizarse en forma ambulatoria o con internaciones posoperatorias de muy corta duración, con las ventajas que se reconoce a la cirugía ambulatoria, a saber: a) menor costo; b) menor riesgo de infección nosocomial.

La cirugía laparoscópica nació como un abordaje distinto del abdomen y el empleo de instrumentos nuevos de diseño especial que permitirían la reproducción de las maniobras intraabdominales de la cirugía tradicional.

Las maniobras quirúrgicas fundamentales como hemostasia, suturas y ligaduras repiten las de la cirugía abierta con limitaciones vinculadas al acceso mínimo y la visión en dos planos sin visión de la profundidad.

La hemostasia se hizo inicialmente en forma exclusiva con el electrobisturí mono o bipolar y con ligaduras de hilo o con clips metálicos colocados mediante una pinza especial. Después se agregaron instrumentos de gran utilidad para la hemostasia como el Ultracision y el LigaSure con lo que la hemostasia pasó a ser fácil y perfecta.

Las suturas intraabdominales se realizan mediante puntos separados o suturas continuas de hilo de materiales diversos preferentemente monofilamentos, anudados dentro del abdomen o sacando los cabos por fuera, anudándolos en forma extracorpórea y empujando el nudo con un instrumento especial.

La mayor parte de los aparatos de sutura mecánica usados en cirugía abierta han sido modificados y adaptados para ser usados en cirugía laparoscópica, con un desarrollo y eficiencia tal que muchas intervenciones laparoscópicas de hoy necesitan en forma indispensable de esos instrumentos.

Reconocidas las ventajas de la laparoscopia en cuanto procedimiento mini-invasivo, se han propuesto algunas variantes intentando minimizar los accesos (laparoscopia acuscópica) o ingresando a la cavidad abdominal a través de orificios naturales (NOTES, por sus siglas en inglés: *Natural Orifice Transluminal Endoscopic Surgery*) o empleando un solo trócar umbilical con canales operadores por los que se realizan las maniobras quirúrgicas.

La CVL acuscópica, a través de óptica e instrumentos de 2 mm, tiene la ventaja de no dejar prácticamente cicatrices visibles, pero con el inconveniente de emplear una óptica de visión reducida e instrumentos muy delgados de no fácil manipulación.

La CVL por NOTES no parece ofrecer grandes ventajas sobre la CVL que hoy podríamos llamar clásica, con el agregado de sus indicaciones limitadas y las dificultades técnicas de su realización.

Tampoco la CVL con monotrócar se presenta como un procedimiento seguro para reemplazar a la CVL clásica, en razón de que necesita un equipo e instrumentos especiales de no fácil manipulación, menos aún en condiciones patológicas de la vesícula (colecistitis).

Por último, el advenimiento de los robots ha significado la posibilidad de acceder a una perfección de ciertas operaciones laparoscópicas, que requieren disección y suturas en cabos de luz de reducidas dimensiones de difícil realización sin ese recurso. Su uso está limitado por la complejidad de su puesta en uso y su costo elevado, así como su mantenimiento y service.

## **Equipos e instrumentos**

Siendo la cirugía laparoscópica un procedimiento totalmente dependiente de aparatos e instrumentos especiales que incluso cambian permanentemente por los adelantos tecnológicos, siempre una descripción de éstos será incompleta por el avance permanente de aquellos. De todas formas describiremos los equipos básicos indispensables:





FIGURA 1. ELECTRO BISTURÍ, BISTURÍ ULTRASÓNICO Y APARATO PARA IRRIGACIÓN Y ASPIRACIÓN

*Insuflador de alto flujo* que permite la inyección de CO<sub>2</sub> intermitente, controlado por monitor que mide constantemente la presión intraabdominal en mmHg. Habitualmente se opera con una presión abdominal entre 10 y 15 mmHg y un flujo de 20 litros de CO<sub>2</sub> por minuto. Es importante que el mismo tenga sistema de calentamiento del gas (FIGURA 1).

*Fuente de luz de xenón de intensidad variable.* Debe ser de regulación automática de acuerdo al acercamiento o alejamiento del laparoscopio del campo operatorio (FIGURA 1).

*Endoscopio de Hopkins,* que incorporó un sistema de lentes que facilitan la transmisión de la luz mejorando notablemente la resolución y la calidad de la videoimagen. Los endoscopios pueden ser de visión terminal (0°) o angulados (30° o 45°) y su uso depende de las necesidades de cada operación (FIGURA 2).




FIGURA 2

**Videocámara.** El desarrollo de la cirugía laparoscópica está ligado absolutamente al desarrollo de la videocámara cuyo fundamento es un *chip* sensor compuesto por pequeñas piezas de silicón, llamadas píxel, que se disponen en filas y columnas que son sensibles a la luz. Cuando la luz afecta un píxel, el silicón emite electricidad que se transmite al monitor. Las señales electrónicas son reconstruidas en el monitor y producen la videoimagen. La calidad de la videoimagen se relaciona con la resolución del monitor (alta resolución) y el número de chips de la cámara (FIGURA 1).

**Videomonitor de alta resolución** es esencial para la calidad de la imagen. De preferencia dos, ubicados para una visión perfecta por el cirujano y los ayudantes así como todos los miembros del equipo quirúrgico lo que facilita la participación y coordinación de sus funciones (FIGURA 1).

**Electrobisturí** de uso habitual en cirugía sea monopolar mediante un instrumento en gancho llamado en inglés *hook* (FIGURA 3) o a través de pinzas que coagulan por una de sus ramas, la más difundida se conoce por su nombre en inglés, pinza Maryland. El electrobisturí bipolar necesita de pinzas especiales para su uso y tiene la ventaja de coagular sólo los tejidos comprendidos en la presión de la pinza, disminuyendo los riesgos de lesión de estructuras vecinas por difusión del calor como ocurre con el monopolar (FIGURA 4).



FIGURA 3



FIGURA 4

El electrobisturí monopolar sólo permite la hemostasia de pequeños vasos y esa es su principal limitación, en cambio el bipolar es apto para coagular y lograr hemostasia de vasos más gruesos. El uso de uno u otro dependen en general del hábito del cirujano. Existe hoy un electrobisturí bipolar que coagula una porción más amplia de tejido de manera de obtener prácticamente el sello consiguiendo la hemostasia perfecta de incluso vasos arteriales de diámetro muy importante (3-4 mm); ese instrumento que permite además la sección de los tejidos coagulados por la presión es el llamado LigaSure.

*Bisturí ultrasónico* que emplea ultrasonido de alta frecuencia y produce una coagulación limitada de tejidos incluidos en la toma de la pinza de este bisturí, también llamado armónico. El bisturí ultrasónico permite la coagulación de vasos de un diámetro de hasta 2 mm asegurando una hemostasia perfecta y ahorrando la necesidad de uso de clips y la sección de tejidos. Su uso acelera y perfecciona notablemente las maniobras de disección y hemostasia con significativo ahorro de tiempo quirúrgico.

*Equipos de aspiración* de uso habitual en cirugía son también indispensables en la cirugía laparoscópica y se los suele usar con algún dispositivo que permita también la inyección de líquido para lavado como complemento de la aspiración.



FIGURA 5

### *Instrumentos*

La evolución de los instrumentos de uso en cirugía laparoscópica ha sido extraordinaria, pese a lo cual existen algunos que se puede considerar básicos, porque su uso es múltiple y habitual. Esos instrumentos oscilan entre un diámetro de 2 a 12 mm y ellos son:

*Aguja de Veress.* De uso habitual para acceder inicialmente a la cavidad abdominal y realizar la inyección de CO<sub>2</sub> y obtener el neumoperitoneo indispensable a la cirugía laparoscópica. Consiste en una aguja de diámetro ± 1,5 mm con un extremo externo filoso y una cánula interior que protege los tejidos y órganos intraabdominales al retraerse luego de que la punción con la aguja no recibe resistencia por haber atravesado la pared abdominal.

La punción con aguja de Veress es la forma más habitual de realizar el neumoperitoneo pero es un procedimiento a ciegas y encierra el riesgo de lesionar algunos vasos de la pared abdominal o alguna víscera adherida al peritoneo parietal anterior.

En estas condiciones muchos cirujanos prefieren acceder a la cavidad peritoneal por una pequeña incisión casi siempre periumbilical, introduciendo por esa vía y bajo visión directa un trócar romo, llamada de Hasson (FIGURA 6).

Trócares de diámetro variable entre 5 y 12 mm permiten la introducción de cánulas con sistema valvular que dan acceso a los instrumentos quirúrgicos (*hook*, *graspers*, tijeras, aplicadora de clips, etc.) sin pérdida de gas.

Los trócares son descartables o reusables, disponen de su extremo filoso que permite su introducción a través de la pared abdominal; pueden disponer de un sistema a resorte que protege el extremo filoso cuando en su introducción desaparece la resistencia de la musculatura abdominal y evita así la lesión de las vísceras abdominales.

Poseen distintos sistemas valvulares a fin de evitar la pérdida del neumoperitoneo (FIGURA 6).



FIGURA 6

*Pinzas (graspers)* articuladas con un extremo que permite la presión de tejidos o parcialmente de órganos para su movilización y tracción. Su diámetro varía de 2 a 12 mm, se introducen en la cavidad abdominal a través de los trócares siendo su diseño variable según las necesidades de uso.

Un instrumento de gran utilidad y uso es una pinza similar a los *graspers* en su empuñadura, pero con su extremo delicado, arqueado como una pinza de hemostasia (pinza de Maryland) o en ángulo recto.

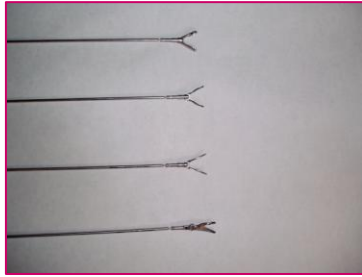


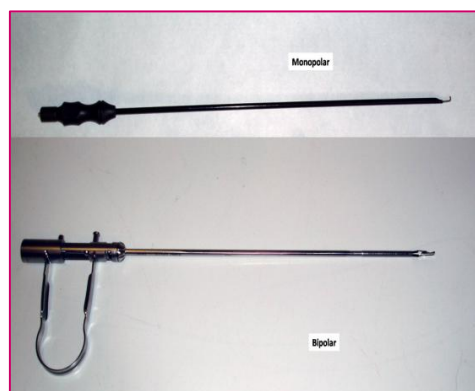FIGURA 7




FIGURA 8

Permite la toma de pequeñas porciones de tejidos y se usa para disección por tracción o también cumple la función de pasahilo o de pinza clásica de hemostasia para tomar y coagular un vaso sangrante (FIGURA 7 y 8).

*Gancho (hook)* para coagulación monopolar en arco curvo o en ángulo recto, es un instrumento de gran utilidad para la disección y coagulación de tejidos o vasos.



*Bolsas extractoras* de distintos tamaños, de fabricación industrial o doméstica (casera) permiten la extracción de los órganos a extirpar (vesícula, ovario, bazo, cálculos, etc.) sin riesgo de contaminación parietal ni de diseminación intra-abdominal de cálculos, contenido, o partes de las vísceras que pueden romperse durante la maniobra de extracción.

*Transductores ecográficos* para uso laparoscópico, que reemplazan en parte la pérdida del uso del tacto, tan importante en cirugía abierta, brindando un perfeccionamiento extraordinario al diagnóstico laparoscópico para la detección de nódulos hepáticos, pancreáticos o nódulos linfáticos no visibles, cálculos coledocianos, etc.

## **Complicaciones de la cirugía laparoscópica**

Son complicaciones propias de la CVL aquellas vinculadas a las maniobras de realización del neumoperitoneo y colocación de trócares, como punción accidental de vasos parietales importantes, casi siempre la arteria epigástrica, incluso la aorta o vena cava registrados en los primeros tiempos de esta cirugía por consecuencia de maniobras intempestivas y con trócares inadecuados. Hoy por hoy casi ha desaparecido su ocurrencia, fundamentalmente por el aprendizaje y la prevención.

El riesgo de estas lesiones parietales así como las de las vísceras abdominales, se vincula con la introducción a ciegas de la aguja de Veress y el trocar inicial y es la razón que ha llevado a muchos cirujanos a recurrir a la técnica de Hasson, con introducción de esa cánula a cielo abierto.

### *Complicaciones del neumoperitoneo*

Pueden ser inherentes al uso del CO<sub>2</sub> como problemas respiratorios y circulatorios. El dióxido de carbono es absorbido, solubilizado y rápidamente transformado en bicarbonato por los sistemas *buffer* del organismo, minimizando el riesgo de embolismo aéreo. La rápida absorción produce una hipercapnia temporal que, sobre la homeostasis del CO<sub>2</sub>, es clínicamente insignificantes en la mayoría de los pacientes, pero en aquellos con poca

reserva respiratoria, como aquellos con EPOC severo, las dificultades asociadas con la eliminación del anhídrido carbónico pueden llevar a la acidemia. Este incremento de la  $p\text{CO}_2$  puede afectar la función cardiovascular produciendo taquicardia con elevación de la presión arterial sistólica y disminución en la resistencia vascular periférica cuando la  $p\text{CO}_2$  se incrementa a 55-60 mmHg. Cuando la hipercapnia es mínima, como es el caso en la mayoría de los pacientes, la alteración de la función cardiovascular es mínima. Esto hace que la mayoría de los pacientes que gozan de buena salud prácticamente no presentarán cambios clínicos significativos, pero aquellos con enfermedad cardíaca o pulmonar preexistente deberán ser monitorizados cuidadosamente.

Algunos pacientes sometidos a CVL pueden padecer dolor referido al hombro derecho preferentemente al que se le adscriben dos causas en su origen: el efecto mecánico del neumoperitoneo provocando la distensión diafragmática y la irritación química del nervio frénico por el  $\text{CO}_2$ . Es un dolor a veces de intensidad pero que cede con los analgésicos y desaparece espontáneamente a las 24-48 horas.

Contrariamente a lo que ocurre en la cirugía a cielo abierto donde la visión periférica del cirujano le permite mantener contacto visual con una gran parte de la cavidad peritoneal a pesar de que la visión está concentrada en un punto, en cirugía laparoscópica, no existe visión periférica alguna. Esta pérdida de la visión periférica a la que la mayoría de los cirujanos está acostumbrado, ha resultado en lesiones viscerales que ocurren por instrumentos que toman contacto con zonas ciegas. La corrección de este problema requiere de examinación frecuente de las zonas ciegas, lo que se obtiene moviendo el laparoscopio hacia atrás para agrandar el campo operatorio examinado.

Complicaciones inherentes a las distintas operaciones: lesión del uréter en colectomía, lesión de la vía biliar en CVL, lesión del bazo en operación de Nissen, perforación del esófago en operación de Heller, etc., reproducen los que ocurren en cirugía abierta con una incidencia prácticamente similar.



## Colecistectomía video-laparoscópica

*Indicaciones:* inicialmente la indicación de CVL se limitó al tratamiento de la litiasis vesicular no complicada. Hoy podemos decir que es el tratamiento de elección de la litiasis vesicular y de sus complicaciones, a saber: a) colecistitis aguda; b) fístulas biliares internas; c) litiasis coledociana; d) colecistitis crónica; e) pancreatitis aguda biliar.

Las limitaciones de la CVL se vinculan hoy fundamentalmente a la experiencia del equipo quirúrgico.

Sin embargo existen condiciones vinculadas a la patología y a la anatomía en las cuales las maniobras quirúrgicas laparoscópicas se transforman en riesgosas por pérdida de la orientación anatómica y en esos casos el juicio del cirujano debe determinar si continuar con la operación laparoscópica o proceder a suspender la laparoscopia y abordar el abdomen por laparotomía, condición que se denomina *conversión*.

La colecistitis aguda reciente, edematosa, es una situación que no dificulta la CVL sino que incluso la facilita, porque el edema es una condición que permite una mejor disección del triángulo de Calot y la identificación del cístico, vía biliar principal y arteria cística, elementos de reconocimiento indispensable para la realización de una CVL sin riesgo de lesión de la vía biliar.

Situación distinta es la que ocurre con una colecistitis aguda no reciente o que se agrega a una colecistitis crónica, porque en ese caso el edema se agrega a la inflamación crónica, con infiltración fibrosa que lleva al congelamiento del pedículo hepático y entonces resulta muy difícil la identificación de aquellos elementos anatómicos indispensables de una CVL segura.

La colecistitis crónica *per se* no es condición de contraindicación de CVL, como así tampoco las fístulas biliares internas y el síndrome de Mirizzi, pero son todas situaciones en que no siempre se dan las condiciones para una CVL

segura y por ello el índice de conversión en ellas aumenta sensiblemente, particularmente en las colecistitis crónicas escleroatróficas.

La colangiografía operatoria ayuda en muchas de estas situaciones a reconocer la anatomía de las vías biliares facilitando o contraindicando la CVL según la información que provea.

Una condición en que la CVL está contraindicada por la dificultad de realizar una resección oncológica es el cáncer de vesícula, en el que además se agrega en la laparoscopia el riesgo de diseminación peritoneal y el implante neoplásico como ha sido descrito en los sitios de punción de los trócares (ver capítulo **«Cáncer de vesícula»**).

Por tanto, diríamos que la única lesión que contraindica absolutamente la CVL es el cáncer de vesícula. En todas las otras situaciones el abordaje para el tratamiento de la litiasis vesicular será siempre inicialmente laparoscópico, con la idea de proceder a la conversión cuando se considere que esta vía no asegura una colecistectomía segura sin riesgo de lesión de la vía biliar.

En el caso de litiasis coledociana concomitante con litiasis vesicular, las conductas varían según la experiencia del equipo quirúrgico, desde el tratamiento laparoscópico por vía transcística o transcoledociana o el tratamiento endoscópico previo o simultáneo a la laparoscopia o diferido para el postoperatorio.

Las maniobras endoscópicas previas a la laparoscopia producen un proceso inflamatorio biliar de magnitud variable, pero a veces muy severo incluso con colangitis supurada, lo que justifica diferir la CVL luego de tratamiento endoscópico y esfinterotomía para operar cuando la evolución atenúe esas condiciones que pueden complicar la CVL y generar complicaciones a veces severas. La manipulación endoscópica transpapilar de la vía biliar genera complicaciones (colangitis, pancreatitis) que no siempre tienen manifestación clínica ostensible y seria, aunque generan alteraciones locales que aumentan el riesgo de la CVL habitual.

Las operaciones abdominales previas no son hoy razón para contraindicar una CVL, desde que modificando la técnica habitual se puede conseguir

realizar un neumoperitoneo seguro (técnica de Hasson) las adherencias peritoneales pueden liberarse laparoscópicamente permitiendo casi siempre proceder a una CVL segura.

La obesidad y el embarazo también han dejado de ser razones de contraindicación, aunque en esta última situación conviene elegir el momento de la intervención atento a los riesgos eventuales del neumoperitoneo sobre el feto y los obstáculos que produce un útero en gestación avanzada en razón al espacio que ocupa en el abdomen.

En el paciente obeso, incluso la CVL se puede realizar en el mismo acto de la cirugía bariátrica conociendo el riesgo incrementado de colecistitis aguda inherente a cualquier postoperatorio, aunque en general se prefiere diferir la colecistectomía.

La cirrosis portal puede ser razón de contraindicación por la hipertensión portal que genera incremento del riesgo de hemorragia, particularmente en los pacientes previamente operados, en los que la circulación colateral en las adherencias torna potencialmente difícil y riesgosa la disección de esas adherencias a la pared abdominal y a la vesícula biliar.

Las únicas contraindicaciones que persisten hoy están relacionadas al neumoperitoneo con CO<sub>2</sub> en pacientes con insuficiencia respiratoria o cardíaca, y aun ellas pueden ser relativas si se cuenta con anestesistas muy competentes en el manejo de la ventilación y alteraciones de la pCO<sub>2</sub> que se pueden producir durante la CVL.

El neumoperitoneo con CO<sub>2</sub> puede dar lugar a complicaciones cardíacas casi siempre vinculadas al ritmo cardíaco (extrasístoles, bloqueos, taquicardia, bradicardia, etc.) o a la estabilidad de la presión arterial.

Resumiendo, las contraindicaciones de la CVL son cada vez menos y aun ellas deben ser evaluadas para cada caso particular, en razón de que los pacientes de alto riesgo son los que más se benefician por la casi desaparición de complicaciones postoperatorias.

La indicación de CVL requiere de diagnóstico preoperatorio certero de las lesiones vesiculares y sus posibles complicaciones (neoplasia vesicular y litiasis coledociana) que pueden contraindicarla o modificar la conducta como es el caso de litiasis coledociana. Esas precisiones las provee una ecografía de calidad, que dirá de masas vesiculares sospechosas, dirá del diámetro y aun de cálculos en el colédoco.

## **Complicaciones de la CVL**

La lesión quirúrgica de la vía biliar es sin duda la complicación principal y más grave de la CVL. Será considerada en otro capítulo de esta obra.

Una complicación también muy grave durante la CVL es la hemorragia por lesión de vasos como la arteria cística y la rama derecha de la arteria hepática, que pueden ser de difícil resolución laparoscópica para cirujanos no suficientemente entrenados, constituyendo frecuentemente la condición que lleva a la lesión de la vía biliar durante las maniobras destinadas a la hemostasia (clipado o electrocoagulación masiva de tejidos no individualizados).

Cuando se produce una hemorragia arterial importante del pedículo hepático, es necesario proceder a una maniobra sincronizada del cirujano y ayudante aspirando activamente hasta reconocer el vaso sangrante que debe ser entonces pinzado cuidadosamente con pinza de Maryland. Obtenida de esta manera la hemostasia temporaria, el cirujano debe decidir el paso siguiente para la hemostasia definitiva, desde la colocación de un clip hasta la decisión de convertir la operación según el vaso, la magnitud de la hemorragia y la seguridad de la hemostasia obtenida.

Las lesiones de vasos mayores como vena porta, vena cava y aorta son excepcionales y obedecen a maniobras quirúrgicas totalmente reñidas con la técnica quirúrgica.

Durante las maniobras de la CVL se pueden producir efracciones de la pared vesicular con pérdida de bilis o cálculos a la cavidad peritoneal. El

derrame de bilis no tiene gran trascendencia desde que puede ser aspirado e incluso lavado y aspirado. En cambio, el vuelco de cálculos, de no ser reconocidos puede generar complicaciones alejadas, en la forma de abscesos que requieren reoperación para su tratamiento. Por ello, los cálculos derramados deben ser recogidos e introducidos en una bolsa colectora para su extracción total y segura.

El colon derecho y el duodeno son vísceras que pueden ser lesionadas durante la CVL particularmente por la acción del electrobisturí monopolar, empleado inadecuadamente.

## Técnica de la CVL

- *Anestesia*: general con relajación muscular y ventilación asistida.
- *Sonda gástrica*: para aspirado de dicha cavidad.
- *Sonda vesical*: ocasionalmente.
- *Posición del paciente*: este es un detalle importante para poder realizar eficaz y cómodamente el procedimiento y varía según la técnica utilizada.
  - *Técnica americana*, en ésta el paciente se encuentra en decúbito dorsal en posición semisentada y leve lateralidad hacia la izquierda (FIGURA 9).
  - *Técnica francesa*, el paciente se coloca en decúbito dorsal, semisentado, con las piernas abiertas sobre estribos con el cirujano entre ellas.

### *Técnica americana*

(A continuación se enumerarán pasos sucesivos para llevarla a cabo)

- *Ubicación del equipo quirúrgico*: el cirujano se encuentra en el lado izquierdo del paciente, el ayudante en el lado derecho, el camarógrafo a la izquierda del cirujano y la instrumentadora a la derecha del ayudante (FIGURA 10).

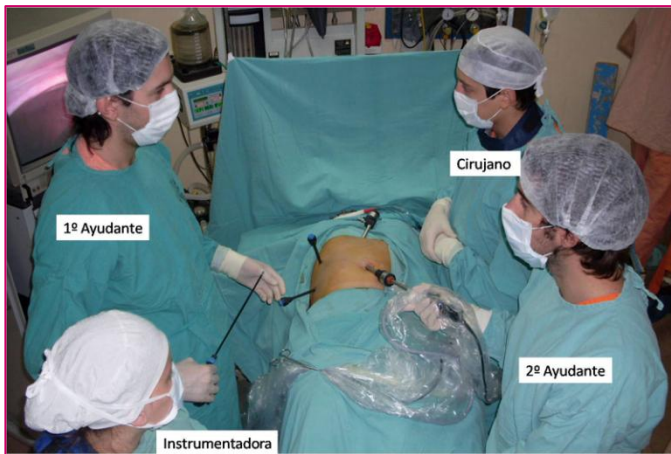

FIGURA 10

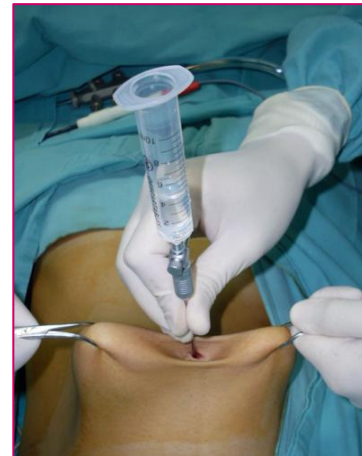

FIGURA 11

- *Neumoperitoneo* (FIGURA 11).
- Trócar umbilical colocado por punción con punta protegida (FIGURA 12) o por técnica de Hasson antes descrita.
- Introducción de laparoscopio. Pantallazo abdominal, se realiza para realizar una semiología abdominal completa previa a la colecistectomía.

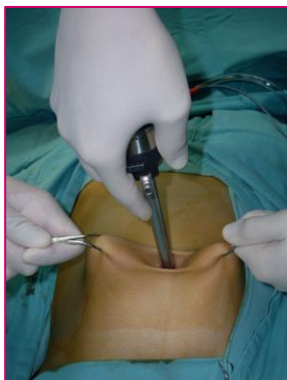


FIGURA 12

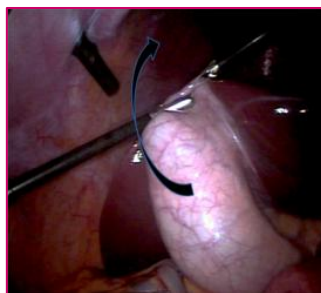

FIGURA 13

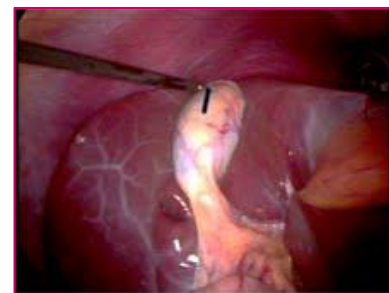

FIGURA 14

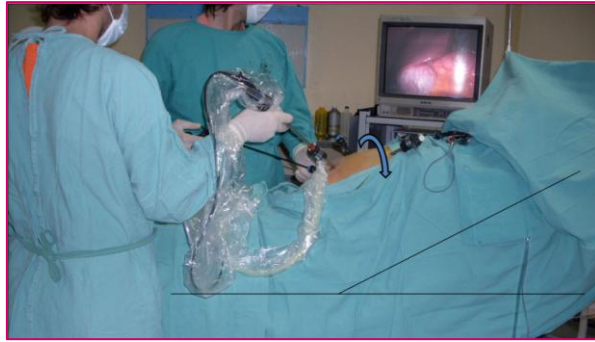

FIGURA 9. ANTI-TRENDELEBURG E INCLINACIÓN LATERAL

- Reconocimiento de la vesícula; características de las lesiones; adherencias.
- Trócares del hipocondrio derecho.
- Trócar del epigastrio.
- Presión del fondo vesicular y tracción cefálica con trócar inferior del hipocondrio (FIGURA 15).
- Presión del cuello vesicular con trócar superior del hipocondrio y tracción hacia el flanco derecho (laterocaudal) (FIGURA 15).

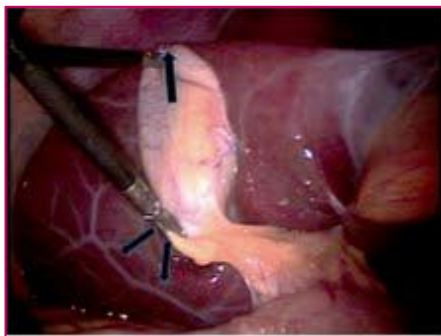

FIGURA 15

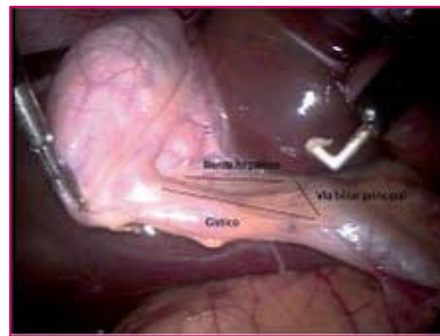


FIGURA 16

- Liberación roma o con *hook* y coagulación o con tijera de adherencias vesiculares del epiplón.

- Punción y aspiración eventual según la complejidad de la colecistectomía.
- Visualización del triangulo de Calot por la tracción divergente de las pinzas del hipocondrio más la acción de pinza disectora de Maryland introducida por el trócar del epigastrio y manejada por el cirujano (FIGURA 16).
- Reconocimiento del cístico para lo cual es importante obtener la movilización del cuello vesicular mediante sección del peritoneo en el sector derecho en su reflexión de la vesícula hacia la capsula de Glisson (FIGURA 17).
- Esta apertura de la reflexión peritoneal en el borde derecho a nivel de su continuación con la capsula de Glisson es en general avascular o fácilmente hemostática usando el *hook* monopolar y puede continuarse hasta el cuerpo vesicular.
- Apertura del peritoneo en el borde izquierdo del cuello vesicular, en la zona del triangulo de Calot, lo que permite la movilización fácil de la vesícula y la identificación segura de los elementos anatómicos que delimitan el triangulo de Calot, a saber: conducto cístico, vía biliar principal a nivel del hepático común y su limite superior configurado por el borde hepático a nivel del segmento IV (FIGURA 18).

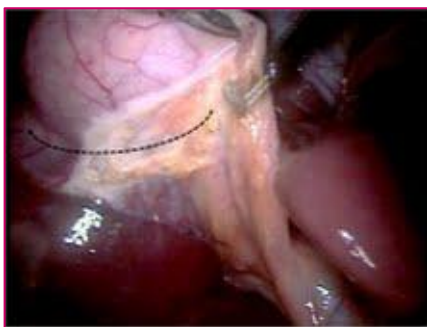

FIGURA 17

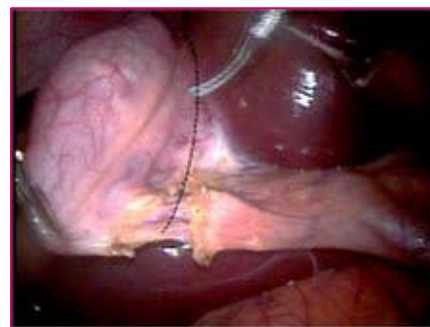

FIGURA 18



- La disección del Calot permite reconocer en sus límites la arteria cística proveniente casi siempre de la rama derecha de la arteria hepática, la cual es posible de reconocer en muchos casos (FIGURA 19).

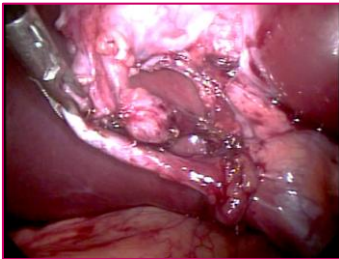


FIGURA 19

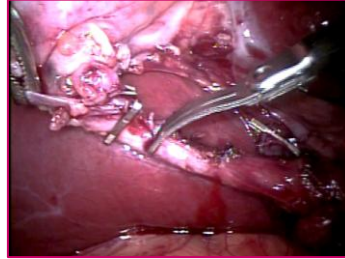


FIGURA 20

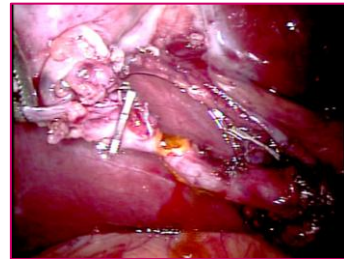


FIGURA 21

- Reconocido el cístico, se procede a su apertura por debajo de un clip distal colocado hacia el cuello vesicular a fin de evitar el vuelco de bilis y/o cálculos hacia el peritoneo (FIGURA 20).
- Abierto el cístico, habitualmente en un sector que permita su fácil canulación por una sonda que introduce el primer ayudante desde uno de los trócares del hipocondrio o también a través de una punción parietal independiente destinada a ese fin (FIGURA 21, 22, 23 y 24).

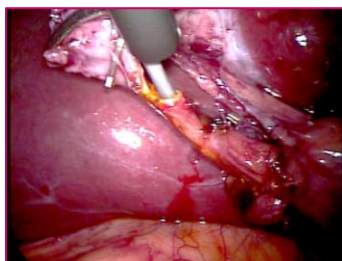

FIGURA 22

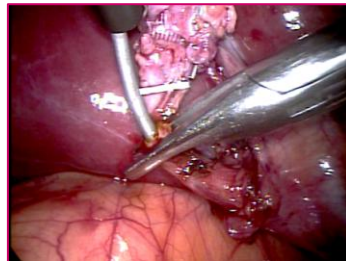


FIGURA 23

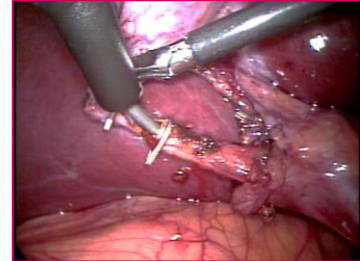


FIGURA 24

- Colangiografía operatoria de preferencia dinámica con intensificador de imágenes y control radioscópico (FIGURA 25). De no contar con ese equipamiento la colangiografía puede realizarse mediante radiografía estática (FIGURA 26).

- El paso siguiente depende de la información colangiográfica. De ser ésta normal, luego de evaluar el diámetro de la vía biliar principal y la ausencia de litos coledocianos, se procede a retirar el catéter de colangiografía y a clipar el cístico en sentido proximal a la vía biliar principal. En algunas circunstancias, es más seguro colocar una ligadura del cístico en vez del clip. La sección del cístico permite una amplia apertura del triangulo de Calot, disección con Maryland de la arteria cística, que será seccionada previo clipado.

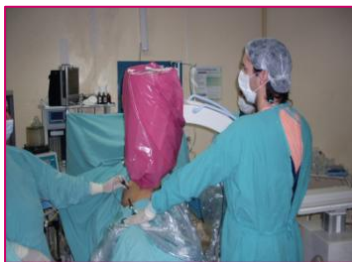

FIGURA 25

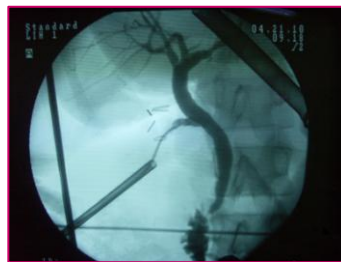


FIGURA 26

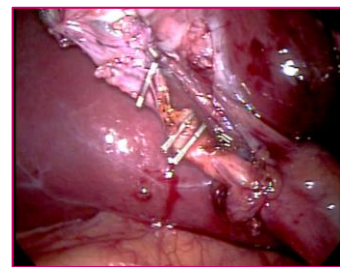

FIGURA 27

Seccionada la arteria cística, salvo anomalía anatómica (desembocadura del conducto biliar segmentario aberrante en la vesícula por encima de la sección del cístico a su bacinete), la adhesión de la vesícula al lecho hepático es laxa y sus vasos pequeños se controlan fácilmente mediante electrocoagulación monopolar con *hook* (FIGURA 27, 28, 29, 30 y 31).

La adhesión a nivel del lecho hepático puede ser muy intensa y firme, en los casos de colecistitis crónica, hasta llegar a su máxima expresión en la vesícula escleroatrófica.

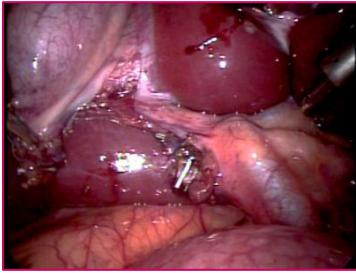


FIGURA 28

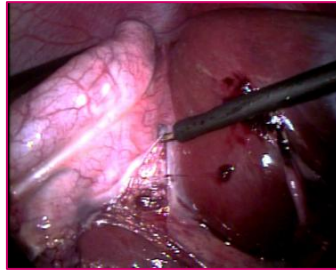


FIGURA 29

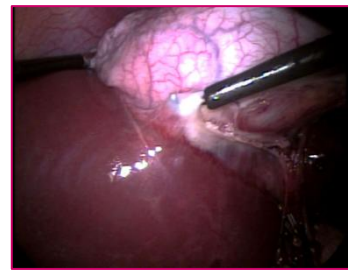


FIGURA 30

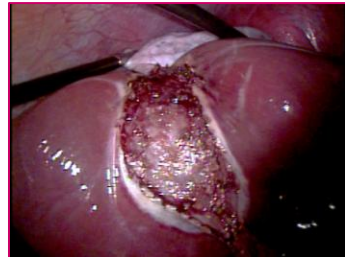

FIGURA 31

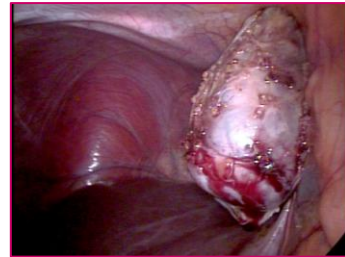

FIGURA 32

Liberada totalmente la vesícula se procede a su extracción por el trócar del epigastrio (FIGURA 32) o por el trócar umbilical, lo que implica retirar el laparoscopio y su reintroducción por el trócar del epigastrio.

Es muy útil extraer la vesícula en un saco extractor con el objeto de evitar la contaminación parietal y el vuelco de contenido vesicular por efracción de la pared durante la extracción.

Habitualmente se deben extraer los cálculos de la vesícula antes de su extracción, porque su volumen puede imposibilitarla a través del sitio de punción de los trócares, dado su diámetro restringido de 10-12 mm.

### *Esterilización-desinfección*

El tema de esterilización y desinfección del instrumental y de los equipos de laparoscopia es confuso y controversial. Esterilización es la completa eliminación o destrucción de todas las formas de vida de los microorganismos. Desinfección es un medio de eliminación de muchos o todos los organismos patógenos excepto las esporas bacterianas. El nivel de desinfección es determinado por la concentración del germicida, el tiempo de exposición y la cantidad y tipo de microorganismos presentes. Para lograr una

desinfección de alto nivel, que correspondería a la eliminación de todos los microorganismos con la excepción de gran número de esporas, se utiliza comúnmente glutaraldehído al 2 % recomendando un mínimo de exposición de 20 minutos.

El instrumental metálico se puede esterilizar por calor húmedo (autoclave), calor seco o un medio gaseoso.

Las cámaras laparoscópicas pueden ser dañadas por el uso de calor para su esterilización como así por la exposición repetida a químicos germicidas para su desinfección. Por lo tanto, en general, las cámaras y sus conexiones eléctricas se aíslan con el uso de una barrera consistente en una manga de plástico estéril que las recubre para evitar la contaminación del campo operatorio. La esterilización por gas como es el óxido de etileno es ideal para evitar el daño de la óptica, pero se hace poco práctico debido al tiempo para completar su proceso (12 a 24 horas). La mayoría del instrumental laparoscópico puede ser fácil y seguramente esterilizado, preferentemente usando óxido de etileno. Cuando sea posible, el instrumental laparoscópico debe ser esterilizado. Cuando esto no es posible, la desinfección de alto nivel es lo adecuado.

## Referencias bibliográficas

- ASBUN HJ, ROSSI RL. Techniques of laparoscopic cholecystectomy - The difficult operation. *Surg Clin North Am.* 1994;74(4):755-775; discussion 777-780.
- BERGMAN S, SCOTT MELVIN W. Natural orifice transluminal endoscopic surgery. *Surg Clin North Am.* 2008;88(5):1131-1148. doi:10.1016/j.suc.2008.05.011
- CLAIR DG, BROOKS DS. Laparoscopic cholangiography. The case for a selective approach. *Surg Clin North Am.* 1994;74:961-966.
- GADACZ TR. Update on laparoscopic cholecystectomy including a clinical pathway. *Surg Clin North Am.* 2000;80(4):1127-1149. doi:10.1016/s0039-6109(05)70217-6
- IRIBARREN C, QUILIDRIAN S, VEDIA Y MITRE E DE. Acceso seguro para la colecistectomía laparoscópica en el abdomen con adherencias. *Rev Argent Cir.* 2008;94(5/6):191-194.

LITWIN DEM, CAHAN MA. Laparoscopic cholecystectomy. *Surg Clin North Am.* 2008;88:1295-1313.

MEINERO M, MELOTTI G, MOURET PH. *Chirurgia laparoscópica.* Paris: Ed Masson; 1993.

PELLEGRINI CA. Cirugía videoendoscópica. Relato Oficial LXV Congreso Argentino de Cirugía. Buenos Aires; 1994.

SAROTTO L, FERRARO A, SUÁREZ ANZORENA F, FRANZOSI R, CARLUCCI D, FERRAINA P. Colecistectomía laparoscópica ambulatoria: experiencia sobre mil casos. *Rev Argent Cir.* 2006;90(3/4):85-92.

SOPER NJ, BRUNT M. The case for routine operative cholangiography during laparoscopic cholecystectomy. *Surg Clin North Am.* 1994;74:953-959.

# Cirugía biliar laparoscópica avanzada

**DR. JUAN PEKOLJ**

Se define como *cirugía laparoscópica de avanzada* a *todo procedimiento que va más allá de una laparoscopia diagnóstica, colecistectomía o apendicectomía laparoscópica*, y que implica la necesidad de la realización de nudos y suturas por vía laparoscópica.

El manejo de la patología de la vía biliar principal por vía laparoscópica continúa siendo tema de controversia. Hoy son pocos los grupos quirúrgicos que abordan esta patología por vía laparoscópica, hecho relacionado a diversos factores como entrenamiento, necesidad de tecnología específica en quirófanos y volumen de pacientes con esta patología que manejan en su práctica cotidiana.

Por el contrario, en grupos interesados por la patología, con volumen de pacientes adecuado, y disponibilidad tecnológica en quirófanos, este abordaje resulta de elección para pacientes con patología biliar compleja y que pueden ser sometidos a una anestesia general, reproduciéndose los procedimientos realizados por cirugía abierta.

La complejidad de los procedimientos se va incrementando en la medida que el cirujano adquiere habilidades en el manejo de las técnicas laparoscópicas, lo que se ve resumido en la **FIGURA 1**, donde se representa una interpretación personal de la evolución progresiva («paso a paso») de los procedimientos biliares que describiéramos en el año 1996.

Avanzando en el nivel de habilidades, la clave es el dominio de las técnicas de nudos y suturas por vía laparoscópica. En la escala de complejidad surge luego de resolver la litiasis coledociana, la posibilidad de abordar casos de elevada dificultad como el síndrome de Mirizzi, las fístulas biliodigestivas, la resección de quistes de colédoco, y el tratamiento de lesiones de la vía biliar durante una colecistectomía laparoscópica.

Finalmente surge el gran capítulo de las reoperaciones biliares por vía laparoscópica frente al fracaso del abordaje endoscópico para resolver principalmente litiasis residual, donde la alternativa sólo resulta la exploración abierta de la vía biliar. Aquí, como en los pasos anteriores, el sentido común del cirujano le hará saber las ventajas y posibilidades de resolver el caso por vía laparoscópica, o la necesidad de una conversión.

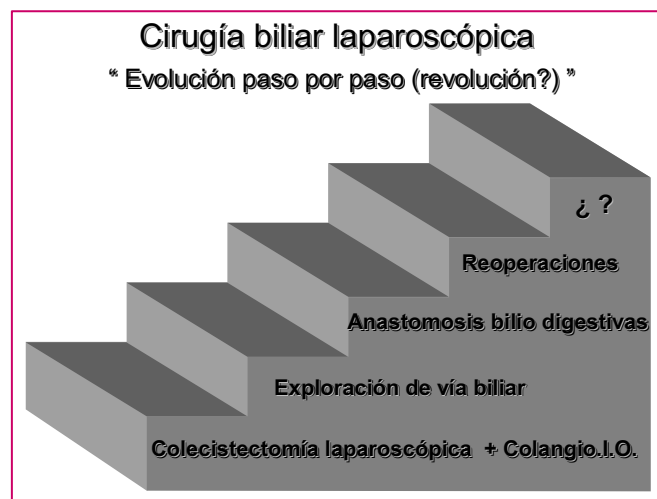


FIGURA 1. EVOLUCIÓN EN COMPLEJIDAD DE LOS PROCEDIMIENTOS BILIARES POR VÍA LAPAROSCÓPICA

La cirugía laparoscópica biliar avanzada comprende los siguientes procedimientos:

1. Exploración laparoscópica de la vía biliar.
2. Anastomosis biliodigestivas.
3. Reparación de injurias de la vía biliar.
4. Reoperaciones biliares.

## Exploración laparoscópica de la vía biliar

Ésta se realiza principalmente para el tratamiento de la litiasis coledociana, y ha mostrado ser segura y efectiva. Presenta como principales ventajas, sobre el tratamiento endoscópico, la posibilidad de realizar la colecistectomía y la extracción de los cálculos de la vía biliar en un solo procedimiento evitando así el tratamiento en dos tiempos, ahorrando tiempo, costos y los riesgos adicionales que le implica al paciente someterse a otro procedimiento. Su principal desventaja es la falta de aplicabilidad en los distintos medios, debido fundamentalmente a la falta de entrenamiento, equipamiento y tecnología adecuados.

### *Técnicas laparoscópicas de exploración de vía biliar*

Básicamente dos técnicas laparoscópicas permiten el manejo del 98 % de las litiasis coledocianas, y son la *exploración transcística* y la *coledocotomía laparoscópica*. El restante 2 % de los casos requiere de anastomosis biliodigestivas o cirugía abierta.

La selección de la técnica laparoscópica está determinada por el diámetro y desembocadura del conducto cístico, tamaño, número y localización de los cálculos, diámetro del colédoco y experiencia para realizar sutura intracorpórea (TABLA 1 y 2).

FACTORES QUE INFLUYEN EN LA SELECCIÓN DE LA TÉCNICA LAPAROSCOPICA		
FACTOR	TRANSCISTICA	COLEDOCOTOMIA
Un cálculo	+	+
Cálculos múltiples	+	+
Diámetro del cálculo < 6 mm	+	+
Diámetro del cálculo > 6 mm	-	+
Cálculos intrahepáticos	-	+
Diámetro del cístico < 4 mm	-	+
Diámetro del cístico > 4 mm	+	+
Entrada lateral del cístico	+	+
Entrada posterior del cístico	-	+
Entrada distal del cístico	-	+

TABLA 1. FACTORES DE LOS CÁLCULOS Y DEL CONDUCTO CÍSTICO QUE CONDICIONAN LA SELECCIÓN DE LA TÉCNICA LAPAROSCÓPICA A EMPLEAR, SEGÚN PETELIN



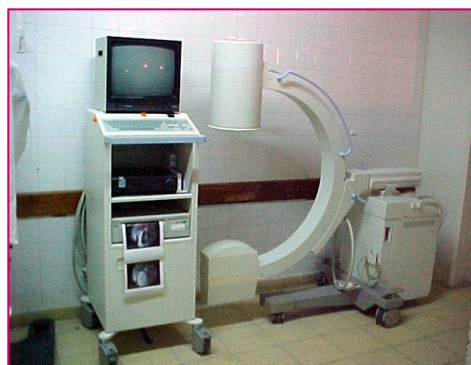FACTORES QUE INFLUYEN EN LA SELECCIÓN DE LA TÉCNICA LAPAROSCÓPICA		
FACTOR	TRANSCÍSTICA	COLEDOCOTOMIA
Diámetro del colédoco < 6 mm	+	-
Diámetro del colédoco > 6 mm	+	+
Inflamación moderada	+	+
Inflamación marcada	+	-
Poca habilidad para suturar	+	-
Buena habilidad para suturar	+	+

J. B. Petelin

**TABLA 2.** FACTORES DEL COLÉDOCO Y DE NIVEL DE ENTRENAMIENTO DEL CIRUJANO QUE CONDICIONAN LA SELECCIÓN DE LA TÉCNICA LAPAROSCÓPICA A EMPLEAR, SEGÚN PETELIN

La colocación de los trócares es la misma que utilizamos para realizar la colecistectomía sin exploración de la vía biliar. Es necesario contar con instrumental específico (canastillas y balones) y con un intensificador de imágenes con arco en C para realizar la exploración laparoscópica de la vía biliar principal (FIGURA 2 y 3).

Un riesgo quirúrgico inaceptable o la colangitis aguda grave serían las dos únicas contraindicaciones para el abordaje laparoscópico de la litiasis coledociana siendo la papilotomía endoscópica con vesícula *in situ* la indicación terapéutica.



**FIGURA 2.** EQUIPO PORTÁTIL DE RADIOSCOPÍA CON IMPRESIÓN EN PAPEL, QUE EMPLEAMOS PARA GUIAR LA EXPLORACIÓN DE VÍA BILIAR

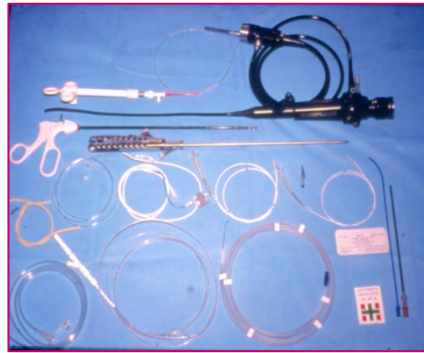

FIGURA 3. INSTRUMENTAL ESPECÍFICO PARA EXPLORACIÓN LAPAROSCÓPICA DE LA VÍA BILIAR POR LAPAROSCOPIA

### *Abordaje transcístico*

Consiste en la extracción de la litiasis coledociana a través del conducto cístico, utilizando el mismo camino que hizo el cálculo al migrar desde la vesícula hacia la vía biliar.

Se emplean técnicas de lavado para los cálculos pequeños y la extracción con canastilla para los restantes. Se utiliza radioscopia para guiar los instrumentos y de esa manera asistir para la captura y extracción de los cálculos (FIGURA 4 y 5).

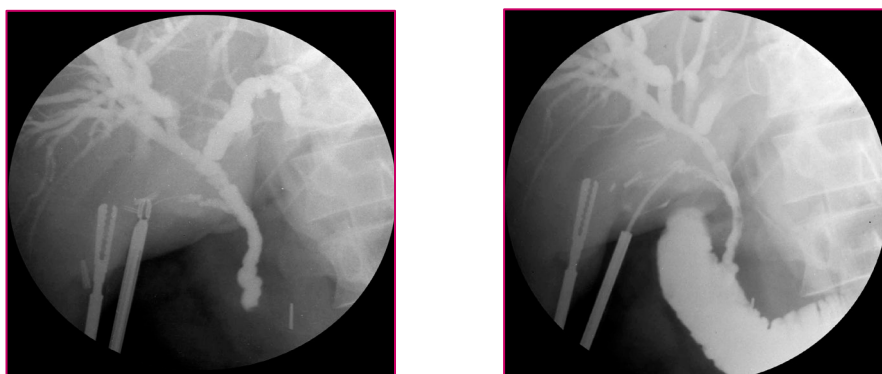
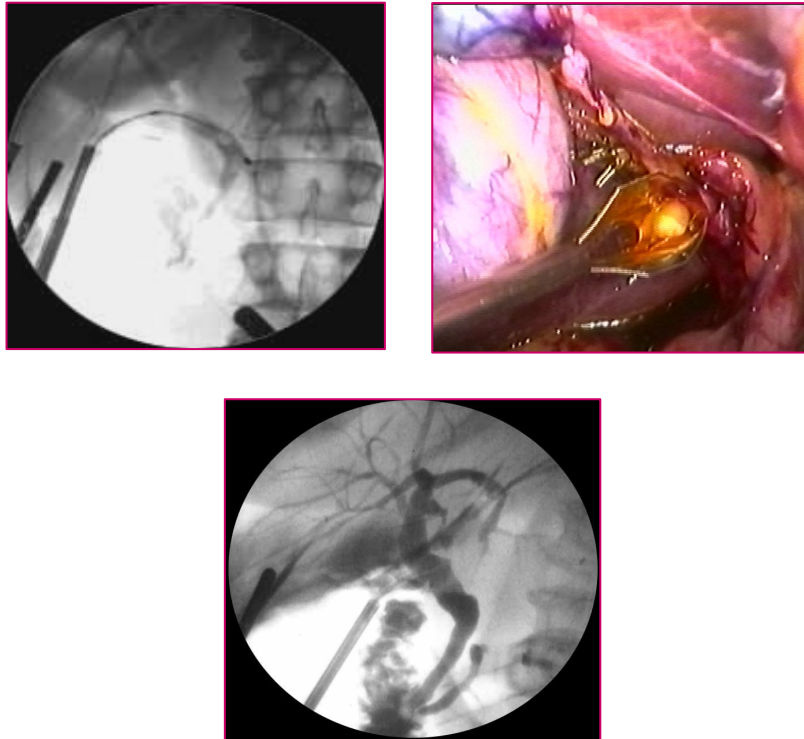


FIGURA 4. PACIENTE CON LITIASIS OBSTRUCTIVA LUEGO DE REALIZAR EXTRACCIÓN CON CANASTILLA. EN LA COLANGIOGRAFÍA INTRAOPERATORIA DE CONTROL SE OBSERVA BUEN PASAJE POR LA PAPILA



**FIGURA 5.** PACIENTE CON PANCREATITIS AGUDA BILIAR. SE REALIZÓ EXTRACCIÓN DE LA LITIASIS COLEDOCIANA CON CANASTILLA. LA COLANGIOGRAFIA DE CONTROL MUESTRA LA EXISTENCIA DE UN CANAL COMÚN BILIOPANCREÁTICO, CARACTERÍSTICO DE LOS PACIENTES CON PANCREATITIS BILIAR

Una vez superado el período de aprendizaje, la vía transcística representa una técnica de alta efectividad y aplicabilidad para el tratamiento de la litiasis coledociana, y es la primera vía de elección para el tratamiento de la litiasis coledociana.

Sus principales limitaciones son los cálculos voluminosos, la desembocadura baja del conducto cístico con cálculos proximales a su desembocadura y las litiasis intrahepáticas; no siendo ninguna de ellas una contraindicación absoluta para realizar la vía transcística.

Usualmente, disecamos el conducto cístico hasta la unión cístico-coledociana para obtener un acceso de mayor calibre y sin válvulas en el conducto cístico haciendo la extracción de los cálculos más sencilla.

También se puede utilizar esta vía para la colocación de una prótesis biliar cuando no hay un buen pasaje de material de contraste al duodeno, o no se

pudo resolver la totalidad de la patología litiásica y resulta necesario descomprimir la vía biliar antes de enviar el paciente al endoscopista.

No utilizamos en la actualidad drenajes transcísticos para descomprimir la vía biliar y preferimos colocar endoprótesis transpapilares debido a que tienen una tasa de complicaciones menores (FIGURA 6).

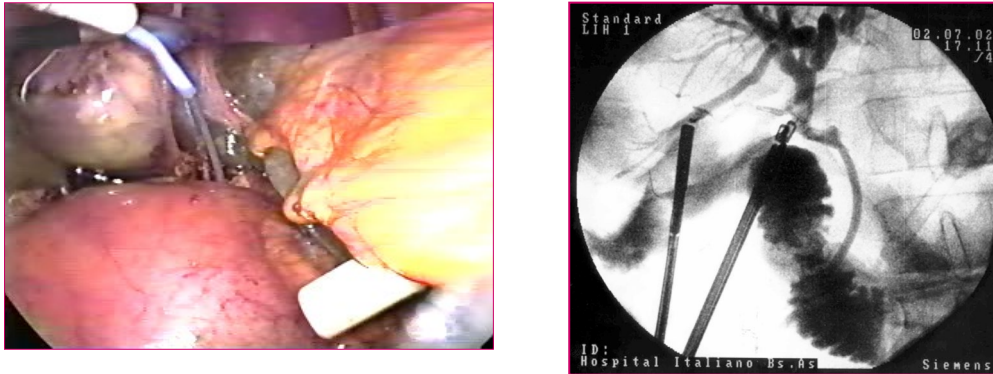


FIGURA 6. PACIENTE CON EVIDENCIA DE MALA EVACUACIÓN TRANSPAPILAR. SE COLOCA PRÓTESIS TRANSPAPILAR POR VÍA TRANSCÍSTICA PARA POSTERIOR EVALUACIÓN ENDOSCÓPICA

Las complicaciones de la vía transcística son poco frecuentes y generalmente la internación postoperatoria es similar a la de una colecistectomía laparoscópica sin exploración de la vía biliar.

### *Coledocotomía laparoscópica*

Resulta más sencilla de entender y realizar por ser conceptualmente una exacta extrapolación de la técnica abierta, requiere de poco instrumental y resuelve la mayoría de los cálculos, independiente de su tamaño o localización (FIGURA 7). Sin embargo la necesidad de sutura intracorpórea torna más complejo el procedimiento e implica mayor experiencia.

La principal indicación de esta técnica son aquellos pacientes con contraindicaciones o fracasos del abordaje transcístico.

Sus desventajas son la necesidad de habilidad para realizar sutura intracorpórea, un curso postoperatorio más prolongado que del abordaje transcístico, mayor necesidad de drenajes biliares y mayor morbilidad.

En un principio utilizábamos tubos de Kehr y ahora fundamentalmente realizamos el cierre primario del colédoco (FIGURA 8 y 9). La mejor evaluación con radioscopia y fibrocoledoscopia permiten evitar los drenajes biliares en aproximadamente el 75 % de los pacientes.

En aquellos casos en donde no se observa buena evacuación papilar o el cierre del colédoco fue insatisfactorio, colocamos una endoprótesis transpapilar similar a como lo realizamos por vía transcística. Usualmente, a las tres semanas posteriores a la cirugía se realiza la endoscopia para la extracción de la prótesis. El procedimiento endoscópico que se debe realizar posteriormente para la extracción de las prótesis es sencillo, rápido y sin la complejidad de una instrumentación laparoscópica de la vía biliar.

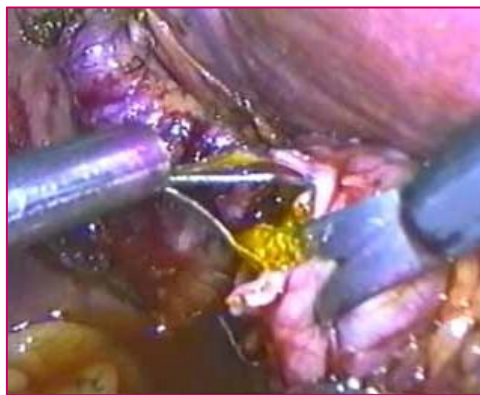

FIGURA 7. COLEDOCOTOMÍA PARA LA EXTRACCIÓN DE UN CÁLCULO VOLUMINOSO DE LA VÍA BILIAR PRINCIPAL

Una vía biliar fina e inflamación importante de la pared de la vía biliar por colangitis aguda serían las dos situaciones en donde es preferible no abrir la vía biliar y resolver la patología por vía endoscópica.

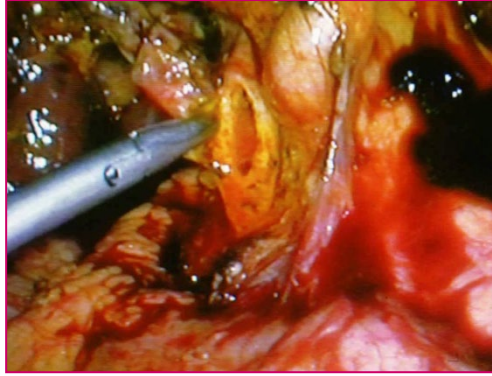


FIGURA 8. COLEDOCOTOMÍA LONGITUDINAL EN UN PACIENTE CON MÚLTIPLES LITIASIS DE LOCALIZACIÓN PROXIMAL A LA DESEMBOCADURA DEL CONDUCTO CÍSTICO

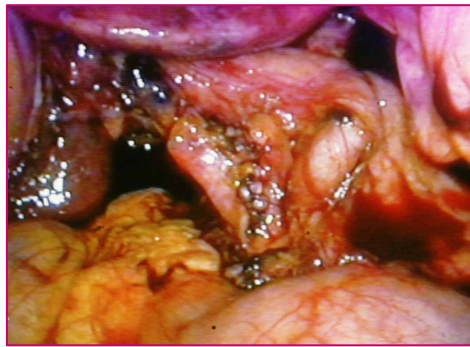


FIGURA 9. CIERRE PRIMARIO DE COLÉDOCO SIN TUBO DE KEHR (CASO DE FIGURA 11)

### *Anastomosis biliodigestivas*

Se utiliza principalmente la colédoco-duodeno anastomosis latero lateral, en los casos de panlitiasis, megacolédoco o estenosis papilar. Esta última técnica solamente es necesaria en menos del 5 % de los casos con litiasis coledociana. Para más detalles ver el capítulo correspondiente.

### *Experiencia del Servicio de Cirugía General del Hospital Italiano de Buenos Aires*

En las FIGURAS 10 y 10.1 se resume la experiencia en el manejo de la litiasis coledociana por vía laparoscópica en nuestro Servicio de Cirugía General.

### Conclusiones

Podemos concluir que el abordaje laparoscópico para el tratamiento de la litiasis coledociana es posible con elevados índices de éxito.

Una vez superado el periodo de aprendizaje, la vía transcística representa una técnica de alta efectividad y aplicabilidad con baja morbimortalidad, para el tratamiento de la litiasis coledociana.

La coledocotomía se presenta como una opción excelente en los casos en donde no es aconsejable o fracasó la vía transcística.

Ambas técnicas dada su baja agresión y breve curso postoperatorio, mantienen el principio de mínima invasión de los abordajes laparoscópicos en patología abdominal.

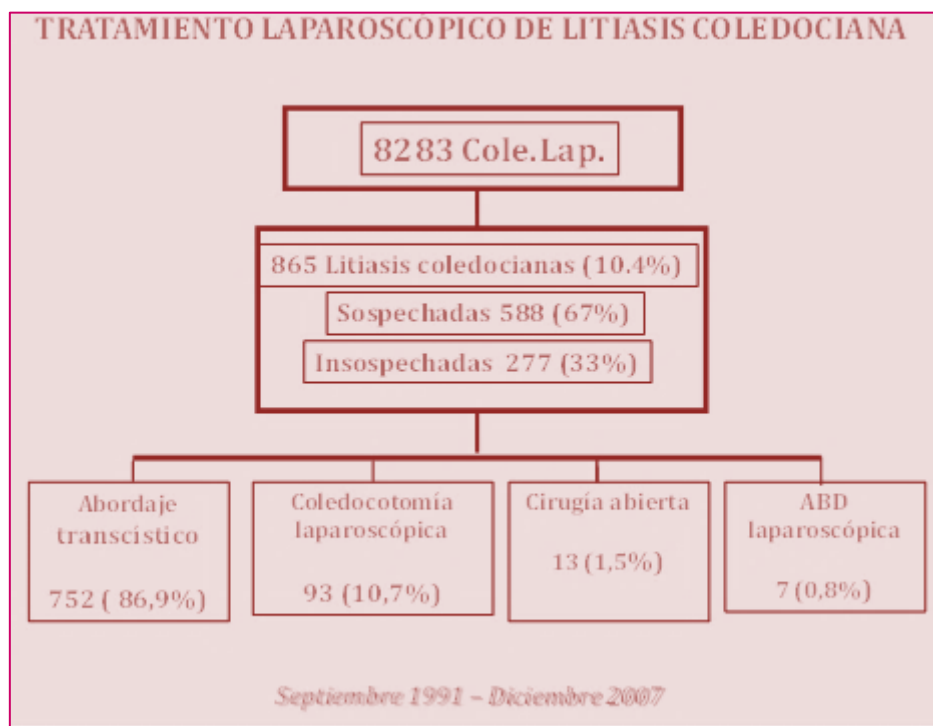


FIGURA 10. PROCEDIMIENTOS LAPAROSCÓPICOS EMPLEADOS PARA EL TRATAMIENTO POR VÍA LAPAROSCÓPICA DE 865 LITIASIS COLEDOCIANAS

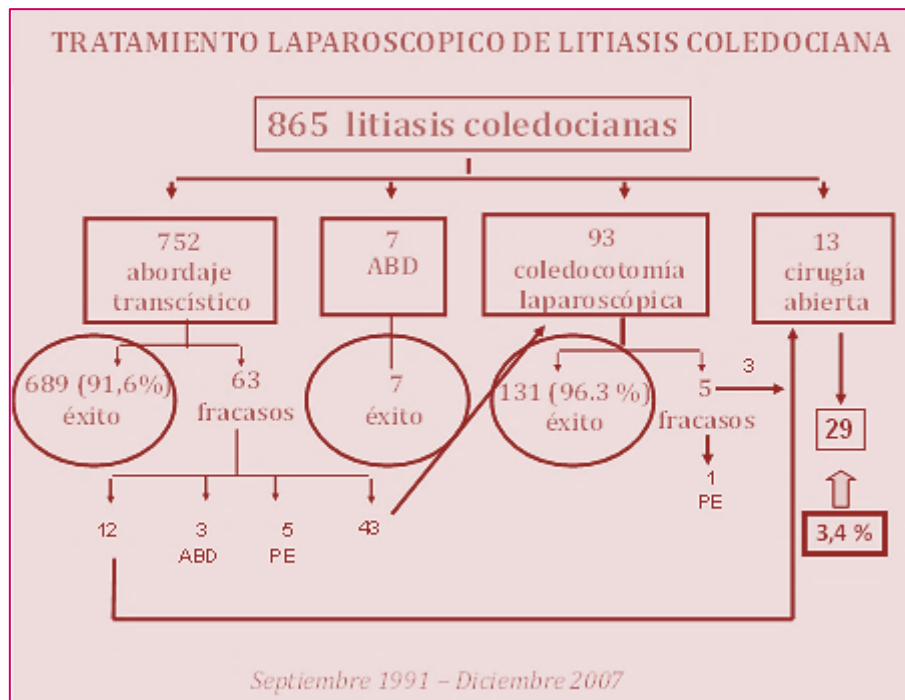


FIGURA 10.1. RESULTADOS DE LOS PROCEDIMIENTOS LAPAROSCÓPICOS EMPLEADOS PARA EL TRATAMIENTO POR VÍA LAPAROSCÓPICA DE 865 LITIASIS COLEDOCIANAS

### Anastomosis biliodigestivas por vía laparoscópica

Debido a los avances en el tratamiento endoscópico y su elevada efectividad, en la actualidad se emplean con poca frecuencia para el tratamiento de la litiasis de la vía biliar principal (menos de 3 % de todos los casos). Solamente los casos complejos de litiasis intrahepáticas, o de litiasis recurrentes asociadas a estenosis biliares y las panlitiasis son indicaciones para anastomosis biliodigestivas por patología litiásica.

Finalmente la paliación de ictericia neoplásica también hoy está muy limitada debido a la efectividad de los tratamientos endoscópicos y percutáneos.



Indicaciones
<ul style="list-style-type: none"> <li>• <u>Resolución de patología benigna</u> <ul style="list-style-type: none"> <li>Litiasis coledociana (asociada, residual o recidivada)</li> <li>Estenosis biliar o papilar</li> <li>Síndrome de Mirizzi Tipo II</li> </ul> </li> <li>• <u>Recostrucción de tránsito biliar luego de resección de vía biliar</u> <ul style="list-style-type: none"> <li>Trasplante hepático</li> <li>Quistes de colédoco</li> <li>Resección de tumores de vía biliar</li> </ul> </li> <li>• <u>Paliación de patología neoplásica maligna</u></li> </ul>

TABLA 3. INDICACIONES CLÁSICAS DE ANASTOMOSIS BILIO-DIGESTIVAS

De todas las indicaciones enumeradas, excepto las relacionadas con el trasplante hepático y resecciones de tumores de vía biliar, todas las restantes pueden realizarse en la actualidad por vía laparoscópica.

#### *Tipos de anastomosis*

Nos focalizaremos en el desarrollo de dos técnicas: la coledocoduodeno anastomosis y la hepáticoyeyuno anastomosis en Y de Roux. Con el conocimiento técnico de estos dos procedimientos, el cirujano estará en condiciones de resolver la patología más frecuente en su práctica diaria. Ambas técnicas pueden ser realizadas por vía laparoscópica. En la TABLA 4 se describen las principales características de las dos anastomosis más empleadas.

	COLEDÓCO-DUODENO ANASTOMOSIS	HEPÁTICO-YEYUNO ANASTOMOSIS
<i>Técnica</i>	Sencilla	Compleja
<i>Tiempo operatorio</i>	Menor	Mayor
<i>Colangitis sin obstrucción</i>	Frecuente	Excepcional
<i>Gravedad de las dolencias</i>	Elevada Fístula lateral del duodeno	Baja Bilirragias autolimitadas

TABLA 4. VENTAJAS Y DESVENTAJAS PRINCIPALES DE LAS ANASTOMOSIS BILIO DIGESTIVAS MÁS EMPLEADAS

### *Hepático-yeyuno anastomosis en Y de Roux*

Técnicamente consiste en la unión del conducto hepático común o sus ramas derechas e izquierda en forma término lateral o latero lateral con un asa en Y de Roux, que es un segmento de 70 cm de longitud de intestino delgado excluido del tránsito intestinal pero en comunicación con él mediante una entero-entero anastomosis (forma de Y).

Mediante esta técnica se obtiene un segmento de intestino delgado que llega hasta el árbol biliar libre de tensión y bien vascularizado. Al estar excluido del tránsito digestivo, se evitan los episodios de colangitis asociados a la obstrucción transitoria de la anastomosis por restos alimentarios como sucede en la colédoco-duodeno anastomosis. Además en casos de dehiscencias anastomóticas, estas se manifestarán como bilirragias autolimitadas, mientras que en las colédoco-duodeno anastomosis esta complicación es sinónimo de fístula lateral de duodeno.

La HYA en Y de Roux es la técnica de elección para la mayoría de los casos que requieren anastomosis biliodigestivas. Solamente en pacientes añosos en mal estado general y con necesidad de ABD se elige la colédocoduodeno anastomosis por las ventajas referidas en la TABLA 4.

Se emplea por vía laparoscópica en el caso de estenosis benignas bajas, quistes de colédoco, litiasis coledocianas complejas, síndrome de Mirizzi tipo

II y para la paliación de neoplasia que comprometen la vía biliar extrahepática. En las FIGURAS 11 a 18 se representan algunos casos resueltos con HYA y los aspectos técnicos del abordaje laparoscópico.

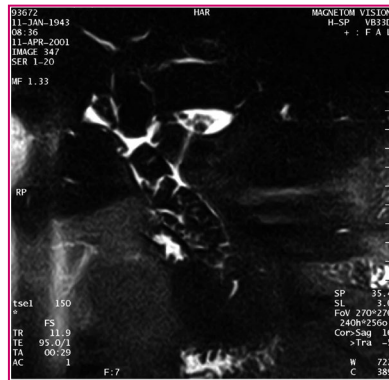


FIGURA 11. COLANGIOGRAFÍA POR RESONANCIA MAGNÉTICA QUE MUESTRA PANLITIASIS RECIDIVADA. FUE RESUELTA CON UNA HYA EN Y DE ROUX POR VÍA LAPAROSCÓPICA

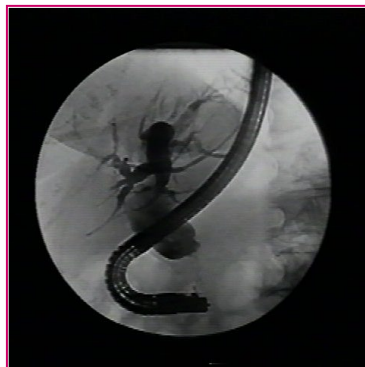

FIGURA 12. ESTENOSIS DE COLÉDOCO DUODENO ANASTOMOSIS REALIZADA POR VÍA ABIERTA. FUE RESUELTA CON UNA HYA EN Y DE ROUX POR VÍA LAPAROSCÓPICA

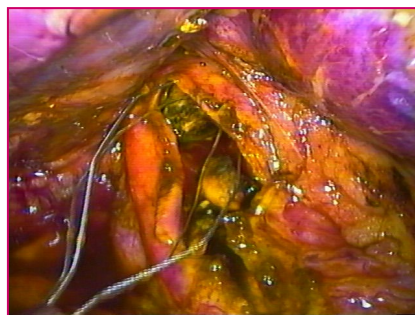

FIGURA 13. EXTRACCIÓN DE LITIASIS COLEDOCIANA MÚLTIPLE POR VÍA LAPAROSCÓPICA (CASO DE FIGURA 11)

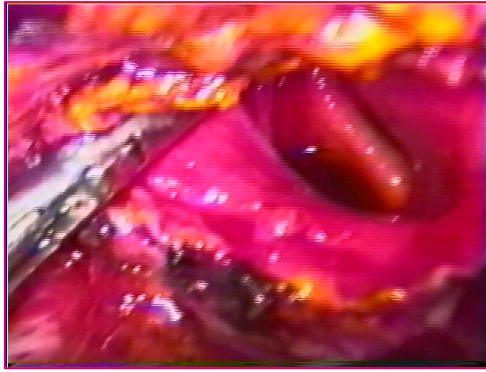


FIGURA 14. OBSERVACIÓN DE LA CONFLUENCIA DE AMBOS HEPÁTICOS LAPAROSCÓPICA (CASO DE FIGURA 11)

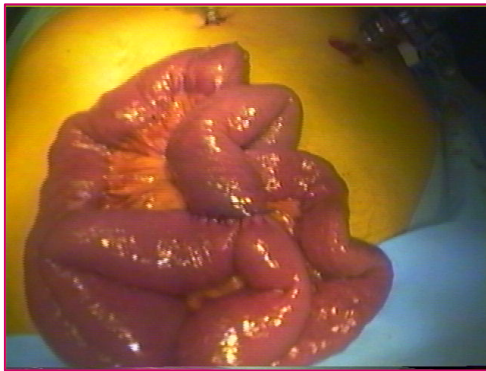

FIGURA 15. CONFECCIÓN EXTRACORPÓREA DEL ASA EN Y DE ROUX (CASO DE FIGURA 11)

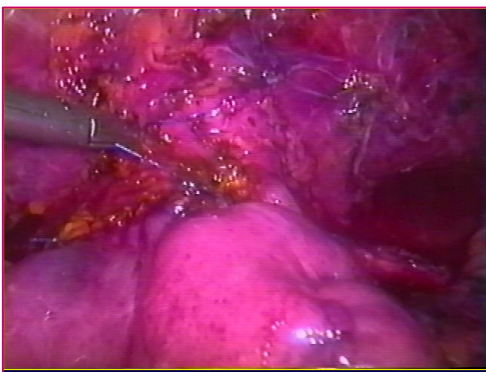


FIGURA 16. HYA EN Y DE ROUX FINALIZADA POR VÍA LAPAROSCÓPICA (CASO DE FIGURA 11)

La posición de los trócares es la misma que utilizamos para una colecistectomía laparoscópica, excepto en los casos de reoperaciones, donde el segundo trocar lo colocamos en flanco izquierdo para proceder a la liberación de adherencias de la cirugías previas.

Cabe mencionar que para la confección del asa en Y de Roux recurrimos (si las características antropométricas del paciente lo permiten) a una ampliación de la incisión umbilical, y confección en forma extracorpórea del asa (FIGURA 15). Se logra así ahorrar tiempo operatorio y disminuir los costos al no emplear suturas mecánicas.

Preferimos realizar una sección completa de la vía biliar, cerrar el cabo distal y confeccionar la anastomosis término lateral. La sección completa, superficializa la vía biliar y hace más sencilla la anastomosis.

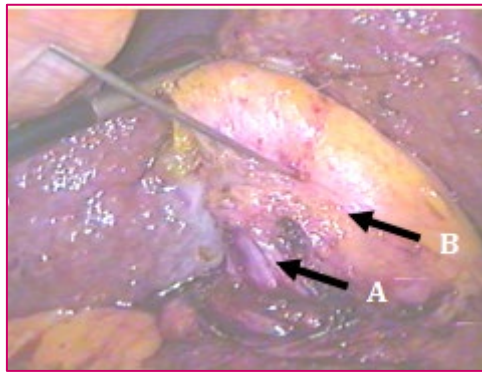


FIGURA 17. IMAGEN INTRAOPERATORIA QUE MUESTRA LA COLANGIOGRAFIA POR PUNCIÓN DIRECTA DE LA VÍA BILIAR. SE DIAGNOSTICÓ SÍNDROME DE MIRIZZI TIPO II Y FUE RESUELTO CON UNA HYA EN Y DE ROUX POR VÍA LAPAROSCÓPICA

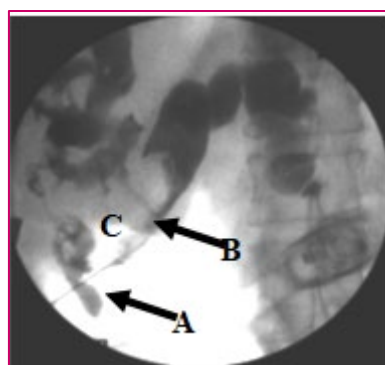


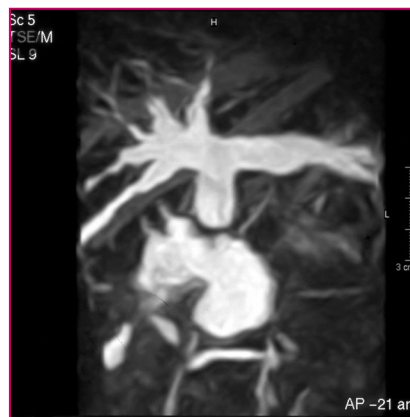FIGURA 18. COLANGIOGRAFÍA POR PUNCIÓN DIRECTA DE LA VÍA BILIAR. SE DIAGNOSTICÓ SÍNDROME DE MIRIZZI TIPO II (CASO CORRESPONDIENTE A LA FIGURA 17). A: COLÉDOCO; B: HEPÁTICO IZQUIERDO; C: LITIASIS COLEDOCIANA

Los quistes de colédoco representan una amplia variedad de malformaciones congénitas de la vía biliar extra e intrahepática. Su asociación con malformaciones de la convergencia pancreático biliar («unión anómala»), que condiciona reflujo de líquido pancreático hacia el árbol biliar, explicaría la potencialidad preneoplásica de esta patología.

Los quistes de colédoco tipo I corresponden a una dilatación sacular o fusiforme de la vía biliar extrahepática. Su tratamiento se resume en una resección completa de la malformación biliar a lo que se asocia una restitución del flujo bilioentérico mediante una hepático yeyuno anastomosis en Y de Roux.

El desarrollo de habilidades en las técnicas laparoscópicas y la implementación de la cirugía mini-invasiva en la patología pediátrica han hecho de este tópico un tema de suma actualidad.

La confirmación diagnóstica se basa en los estudios por imágenes como la ecografía, tomografía computada y en las colangiografías, siendo en la actualidad la colangiografía por resonancia magnética la de elección.



**FIGURA 19.** COLANGIOGRAFÍA POR RESONANCIA MAGNÉTICA QUE MUESTRA UN QUISTE TIPO I ASOCIADO A UNA UNIÓN ANÓMALA Y A UNA COMPRESIÓN DE LA ARTERIA HEPÁTICA DERECHA EN EL CUELLO SUPERIOR DEL QUISTE

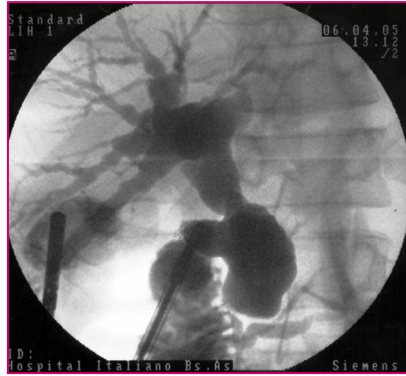

FIGURA 20. COLANGIOGRAFÍA TRANSCÍSTICA LAPAROSCÓPICA QUE CORROBORA LOS DATOS REFERIDOS EN LA FIGURA 19

### *Técnica*

Colocamos los trocares como para realizar una colecistectomía laparoscópica. Abordamos el pedículo hepático disecando la unión cístico vesicular, cauterizamos la arteria cística y realizamos la colangiografía transcística. Se disecan a continuación los bordes laterales de la vía biliar, se identifica y moviliza el cuello superior del quiste el cual es seccionado, teniendo precaución de no lesionar la rama derecha de la arteria hepática que puede transcurrir en posición anterior o posterior al cuello del quiste. A continuación se libera el quiste de la cara anterior de la vena porta. Completado este paso sólo queda seccionar el cuello inferior del quiste en posición extrapancreática. Para tener mejor acceso a dicha área, resulta de utilidad el clipado y sección de las arterias pilóricas y gastroduodenal. Se realiza ligadura o sutura del cabo distal de la vía biliar para evitar fístula pancreática condicionada por la unión anómala descrita.

La reconstrucción biliar se realiza mediante una hepático yeyuno anastomosis en Y de Roux. Se posiciona en asa en forma precólica, y se confecciona la anastomosis con sutura intracorpórea continua si la vía biliar está dilatada, o puntos separados si es fina. Siempre dejamos ofrecido un drenaje abdominal en la zona operatoria.

*Colédoco-duodeno anastomosis*

Consiste en la unión entre el colédoco supraduodenal y la primera porción del duodeno. La técnica latero lateral es la más empleada tanto para el manejo de litiasis coledociana como para el tratamiento de estenosis biliares distales benignas o malignas.

Las indicaciones de esta operación son: panlitiasis coledociana, megacolédoco, estenosis papilar, y reoperaciones por litiasis recidivada, donde seguramente estarán presentes algunos de los criterios anteriores. También puede aplicarse esta técnica como paliación laparoscópica de tumores pancreáticos irresecables, método al que no adscribimos como procedimiento paliativo.

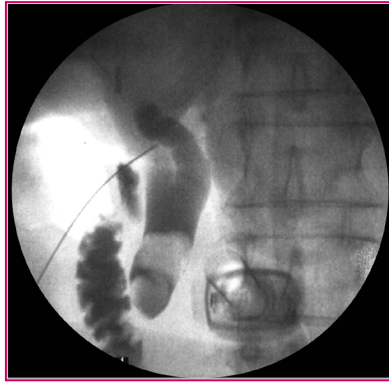
Habitualmente realizamos la anastomosis latero lateral, colocando los trócares en posición americana y realizamos la coledocotomía y la duodenotomía en forma longitudinal. La anastomosis es un solo plano total, con sutura continua. Empleamos sutura monofilamento calibre 4/0 ya sea de material reabsorbible o irreabsorbible, con agujas ski o curvas. Consideramos fundamental seleccionar material monofilamento por ser la sutura continua.

El plano posterior lo iniciamos en el extremo izquierdo de la duodenotomía y en la mitad de la vertiente izquierda de la coledocotomía (siempre refiriéndome a la imagen en el monitor, que es exactamente opuesta a la visión en cirugía abierta).

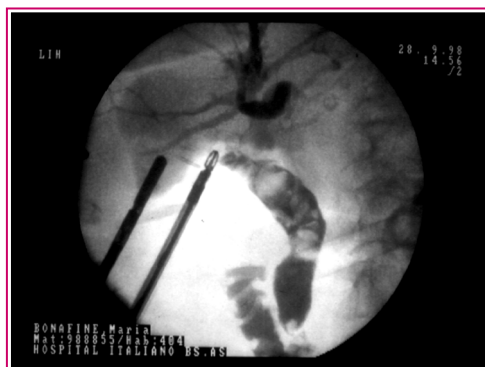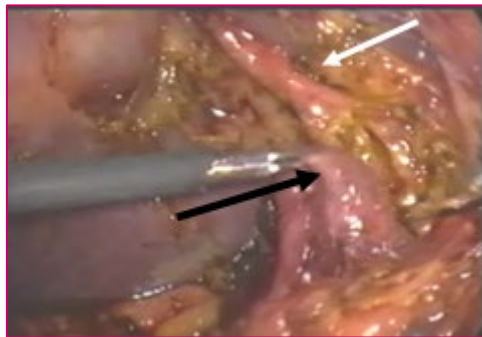


FIGURA 21. PANLITIASIS COLEDOCIANA RESUELTA MEDIANTE UNA CDA POR VÍA LAPAROSCÓPICA

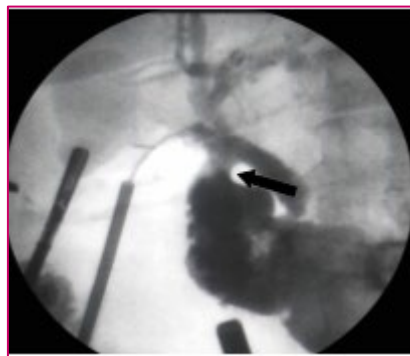




**FIGURA 22.** LITIASIS RESIDUAL DE COLÉDOCO CON MEGACOLÉDOCO EN UN PACIENTE AÑOSO. SE RESOLVIÓ CON UNA CDA POR VÍA LAPAROSCÓPICA



**FIGURA 23.** IMAGEN INTRAOPERATORIA EN LA CONFECCIÓN DE UNA CDA POR VÍA LAPAROSCÓPICA. SE OBSERVA LA COLEDOCOTOMÍA LONGITUDINAL (FLECHA BLANCA) Y EL DUODENO (FLECHA NEGRA)



**FIGURA 24.** CONTROL COLANGIOGRÁFICO INTRAOPERATORIO DE CDA (FLECHA) REALIZADA POR VÍA LAPAROSCÓPICA EN EL CASO DE FIGURA 21

Hecho el nudo intracorpóreo en el extremo de la sutura, continuamos la confección de la cara posterior, realizando desde el interior de la luz de ambas estructuras puntos totales tanto en el colédoco como el duodeno. Una vez completada la cara posterior fijamos transitoriamente la aguja de esta sutura, a la cara anterior del estómago para mantenerla tensa.

A continuación hacemos la sutura de la cara anterior de la anastomosis de igual manera a la descrita, solamente que viendo principalmente la cara extraluminal de ambas estructuras. Finalmente se anudan ambas suturas utilizando nudos intracorpóreos. El empleo de sutura continua permite acortar notablemente el tiempo operatorio, aunque requiere de un mayor nivel de entrenamiento.

### **Reparación de injurias de la vía biliar**

La aplicación del abordaje laparoscópico en este tema amplio y complejo se limita en la actualidad a las reparaciones intraoperatorias de secciones limitadas de la vía biliar y sin lesión térmica asociada. En general, el procedimiento se restringe o limita a realizar sutura de la vía biliar con o sin drenaje biliar (FIGURA 25).

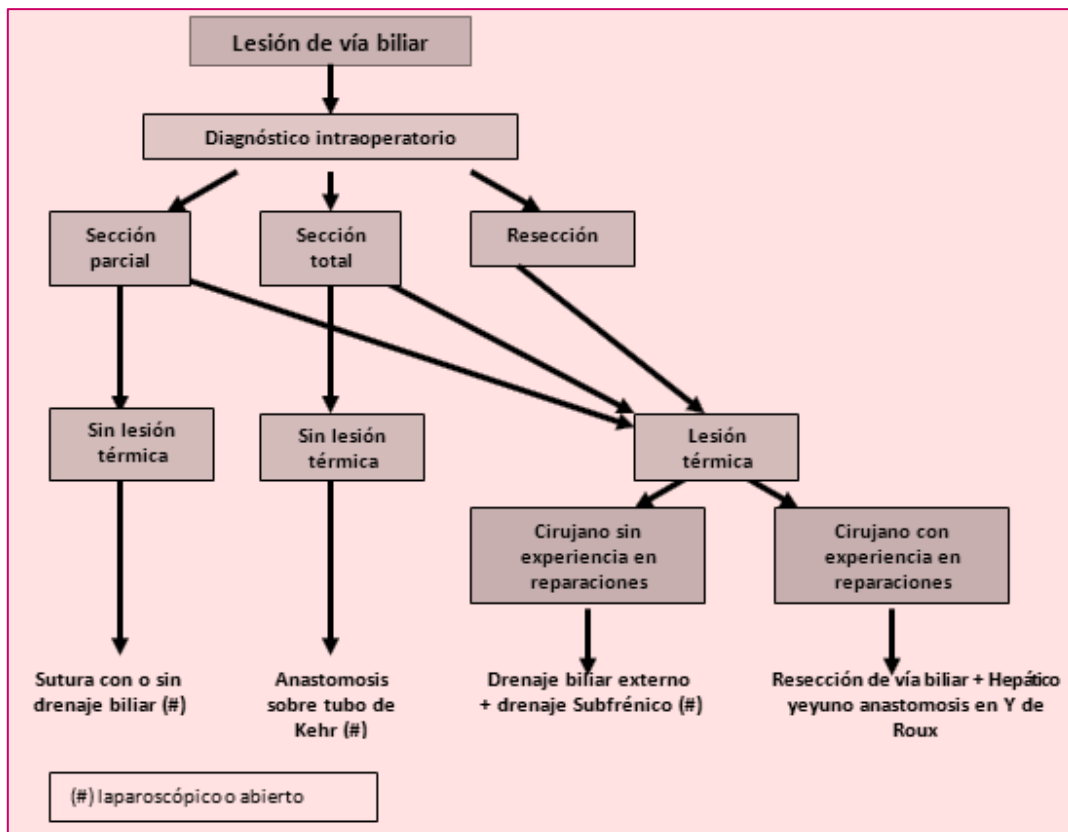


FIGURA 25. ALGORITMO DEL TRATAMIENTO DE LAS LESIONES DE VÍA BILIAR DIAGNOSTICADAS DURANTE EL ACTO OPERATORIO

En las FIGURAS 26 a 29 se observan imágenes intraoperatorias de una reparación laparoscópica de sección parcial de la vía biliar sin injuria térmica.

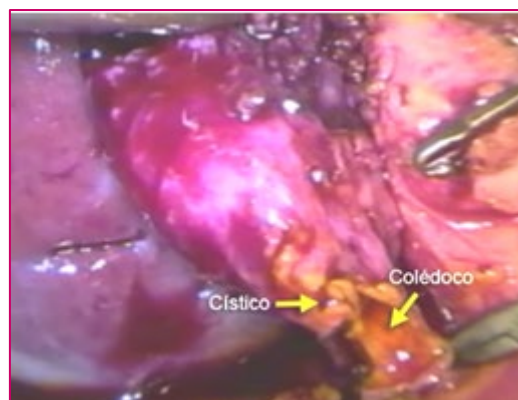


FIGURA 26. IMAGEN DE SECCIÓN EXTENDIDA DE COLÉDOCO SIN INJURIA TÉRMICA ASOCIADA

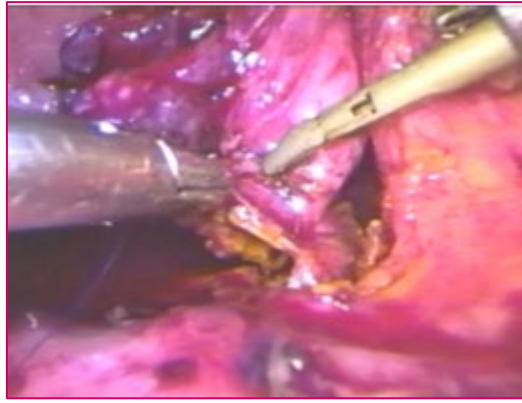


FIGURA 27. REPARACIÓN LAPAROSCÓPICA CON PUNTOS SEPARADOS INTRACORPÓREOS 5/0

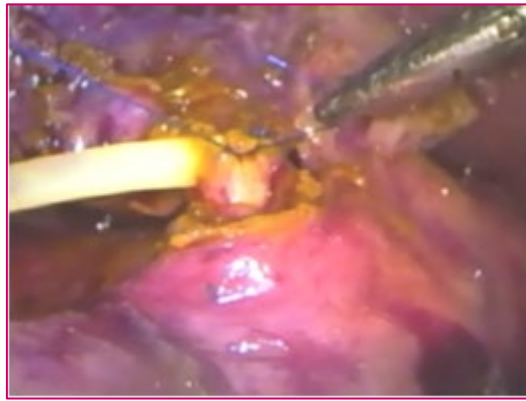


FIGURA 28. COLOCACIÓN DE TUBO DE KEHR Y FINALIZACIÓN DE LA SUTURA DE LA SECCIÓN PARCIAL

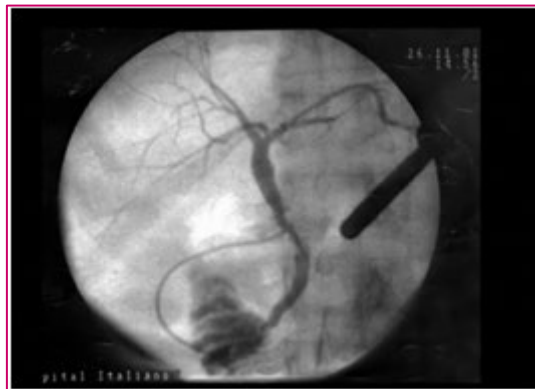

FIGURA 29. COLANGIOGRAFÍA DE CONTROL TRANS-KEHR QUE MUESTRA REPARACIÓN TÉCNICAMENTE SATISFACTORIA

El recurso de la laparoscopia en la reparación primaria de lesiones biliares es aún poco frecuente y anecdótica para algunos autores. Así, la laparoscopia posee un rol limitado en los algoritmos diagnósticos y terapéuticos de las lesiones operatorias de la vía biliar, frente a la disponibilidad de métodos complementarios. En una revisión internacional, AZAGRA, en el año 2001, observó una aplicación selectiva en 21 casos lo que representaba una aplicación del 7,2 %. Sin embargo esta aplicación se incrementa con el desarrollo de habilidades técnicas.

### Reoperaciones de la vía biliar

Aquí nos referimos principalmente a los casos electivos de pacientes que ya están colecistectomizados y que principalmente por litiasis coledociana que no pudo ser resuelta por los gastroenterólogos y endoscopistas son enviados al cirujano para su tratamiento por cirugía abierta. Aquí los procedimientos principalmente serán coledocotomía o anastomosis biliodigestivas, que podrán realizarse por vía laparoscópica. El momento de mayor demanda técnica y tecnológica es la liberación de adherencias intra-abdominales en los pacientes con previa colecistectomía abierta, hecho que resulta de mínima complejidad cuando existe el antecedente de colecistectomía laparoscópica.

Una vez expuesto el pedículo hepático se realiza una colangiografía por punción y de acuerdo a los hallazgos del estudio se definirá si para resolver la litiasis coledociana se empleará la vía transcística, la coledocotomía o requerirá de una anastomosis biliodigestiva (FIGURAS 11, 12 y 22). Los aspectos técnicos en estos casos son los mismos que los descritos en los respectivos apartados de este capítulo.

En caso de no ser posible por dificultades técnicas, la conversión a cirugía abierta representa la opción más adecuada.

## Referencias bibliográficas

- CHEN B, HU S, WANG L, WANG K, ZHANG G, ZHANG H. Reoperation of biliary tract by laparoscopy. *Acta Chir Belg.* 2009;109(6):731-734. doi:10.1080/00015458.2009.11680525
- CLAYTON ES, CONNOR S, ALEXAKIS N, LEANDROS E. Meta-analysis of endoscopy and surgery versus surgery alone for common bile duct stones with the gallbladder *in situ*. *Br J Surg.* 2006;93(10):1185-1191. doi:10.1002/bjs.5568
- NOBLE H, TRANTER S, CHESWORTH T, NORTON S, THOMPSON M. A randomized, clinical trial to compare endoscopic sphincterotomy and subsequent laparoscopic cholecystectomy with primary laparoscopic bile duct exploration during cholecystectomy in higher risk patients with choledocholithiasis. *J Laparoendosc Adv Surg Tech A.* 2009;19(6):713-720. doi:10.1089/lap.2008.0428
- PEKOLJ J. Relato: Manejo de las complicaciones más frecuentes de la cirugía abdominal. *Rev Argent Cirug.* 2003;número extraordinario:1-303.
- PEKOLJ J, ARBUÉS G, MAZZA O, ALDET A, MC LEAN I, SÍVORI J, DE SANTIBAÑES E. Cierre primario del colédoco: ¿una técnica vieja a utilizar en una época nueva? *Rev Argent Cirug.* 1998;75(6):239-247.
- PEKOLJ J, DE SANTIBAÑES E, CIARDULLO M, *et al.* La colangiografía transcística durante la colecistectomía laparoscópica. *Rev Argent Cirug.* 1993;64:5-11.
- PEKOLJ J, QUIÑÓNEZ E, ARBUÉS G, MAZZA O, DE SANTIBAÑES E. Tratamiento laparoscópico de fistulas bilio digestivas y Síndrome de Mirizzi tipo II. *Rev Argent Cirug.* 2006;90:142-151.
- PEKOLJ J, SENDIN R, ALDEL A, *et al.* Tratamiento de la litiasis coledociana por vía transcística laparoscópica. Utilización y efectividad del método. *Rev Argent Cirug.* 1997;72:146-158.
- ROGERS SJ, CELLO JP, HORN JK, SIPERSTEIN AE, SCHECTER WP, CAMPBELL AR, MACKERSIE RC, RODAS A, KREUWEL HT, HARRIS HW. Prospective randomized trial of LC+LCBDE vs ERCP/S+LC for common bile duct stone disease. *Arch Surg.* 2010;145(1):28-33. doi:10.1001/archsurg.2009.226
- URE BM, SCHIER F, SCHMIDT AI, NUSTEDE R, PETERSEN C, JESCH NK. Laparoscopic resection of congenital choledochal cyst, choledochojejunostomy, and extraabdominal Roux-en-Y anastomosis. *Surg Endosc.* 2005;19(8):1055-1057.
- ZHANG WJ, XU GF, WU GZ, LI JM, DONG ZT, Mo XD. Laparoscopic exploration of common bile duct with primary closure versus T-tube drainage: a randomized clinical trial. *J Surg Res.* 2009;157(1):e1-5. doi:10.1016/j.jss.2009.03.012

# Tratamiento percutáneo de la patología biliar, asistida por computadora

## Planificación virtual e impresión 3D

DRES. SUNG HO HYON, PABLO HUESPE, MARTÍN GALLARDO, JUAN CARLOS SPINA Y LUCAS RITACCO

### Introducción

A pesar de los avances técnicos ocurridos en las últimas décadas, las complicaciones biliares posteriores al trasplante hepático siguen siendo un problema grave, debido a que afectan la supervivencia de los pacientes y del injerto. Este tipo de complicaciones, que pueden afectar alrededor del 40 % de los pacientes trasplantados, pueden presentarse como fístulas, coleperitoneo, bilomas o estenosis, siendo estas últimas las más frecuentes.<sup>[1]</sup> La resolución de las estenosis biliares complejas después del trasplante de hígado puede ser un verdadero desafío, debido a factores anatómicos y técnicos derivados de la utilización de hígados partidos (*split*, por su denominación en inglés) y de la reconstrucción biliar mediante anastomosis del conducto hepático a un asa de yeyuno en Y de Roux. Esta situación se torna particularmente difícil cuando la estenosis es completa.<sup>[2]</sup>

Las opciones terapéuticas, de menor a mayor invasividad, son mediante un *abordaje endoscópico*, *percutáneo* o finalmente, *quirúrgico*. Tanto la vía endoscópica como la percutánea son las llamadas mini-invasivas. Para las estenosis refractarias a los intentos mini-invasivos, la cirugía con revisión de la anastomosis es el tratamiento estándar, pero este tipo de intervenciones se asocian con mayores costos y mayor morbilidad.<sup>[1]</sup> Si todas las opciones previas fracasaran, quedaría como última opción el re-trasplante de hígado.<sup>[3]</sup>

Gracias al advenimiento de nuevas tecnologías aplicadas a la medicina, surgió un campo de desarrollo interdisciplinario denominado CARS (radiología y cirugía asistidas por computadora, por sus siglas en inglés: *Computer assisted radiology and surgery*). Este nuevo concepto proporciona herramientas poderosas que pueden aplicarse a la resolución de dificultades técnicas de diversa magnitud en especialidades como la cirugía ortopédica, la neurocirugía, la cirugía maxilofacial y, como en nuestro caso, la cirugía percutánea.<sup>[4]</sup>

En los pacientes con trasplante hepático que presentan estenosis biliares refractarias, la metodología CARS puede proporcionar información muy valiosa para planear un abordaje terapéutico percutáneo. Por ejemplo, permite comprender con exactitud cuál es la disposición espacial del árbol biliar y su relación con el asa de yeyuno adonde estaba hecha la anastomosis, así como la ubicación de las estructuras vasculares circundantes. La metodología CARS se vale de la creación de prototipos en 3D y de la planificación preoperatoria virtual (PPV) para minimizar el riesgo de complicaciones, a la vez que reduce la exposición a la radiación ionizante utilizada durante este tipo de procedimientos, así como el tiempo operatorio.

## Metodología CARS

Para poder hacer un planeamiento virtual necesitamos crear las estructuras anatómicas a escala en 3D. La técnica de reconstrucción tridimensional de piezas para armar un PPV incluye tres fases:



- **Fase de adquisición.** En esta fase se realiza la captura de imágenes tomográficas o de resonancia magnética digitalizadas en archivos DICOM (*Digital Imaging and Communication in Medicine*) (FIGURA 1). Ante la sospecha de una patología biliar, los estudios por imágenes que se utilizan para la reconstrucción son la tomografía computarizada y la resonancia magnética con colangiopancreatografía (CRM) con contraste intravenoso. La anatomía de la vía biliar puede evaluarse en forma optimizada mediante una resonancia magnética realizada con medio de contraste específico para hepatocitos. Si el paciente tuviera ya colocado un drenaje biliar percutáneo, es posible adquirir imágenes muy fieles de la vía biliar mediante la inyección de contraste a través de este drenaje mientras se realiza una colangiografía por tomografía computarizada.

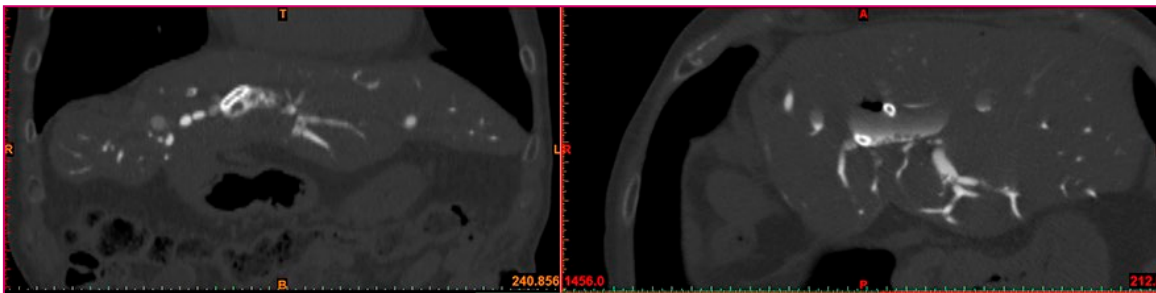


FIGURA 1. ADQUISICIÓN, IMÁGENES DE COLANGIOTOMOGRAFÍA DE UN PACIENTE DE 78 AÑOS, CON UNA ESTENOSIS LARGA DE LA VÍA BILIAR, PRODUCTO DE UNA COMPLICACIÓN ARTERIAL, NO APTO PARA CIRUGÍA O RE-TRASPLANTE

- **Fase de segmentación.** Una vez obtenidos los archivos de imágenes, el objetivo de esta fase es sustraer los elementos circundantes. Esto se logra estableciendo una valoración colorimétrica de las diferentes estructuras, eliminando así elementos como cartílago, músculo, grasa, piel u otros tejidos que no sean de interés. Este procedimiento lo realiza el operador en forma manual y determina la reconstrucción final del árbol biliar (FIGURA 2).

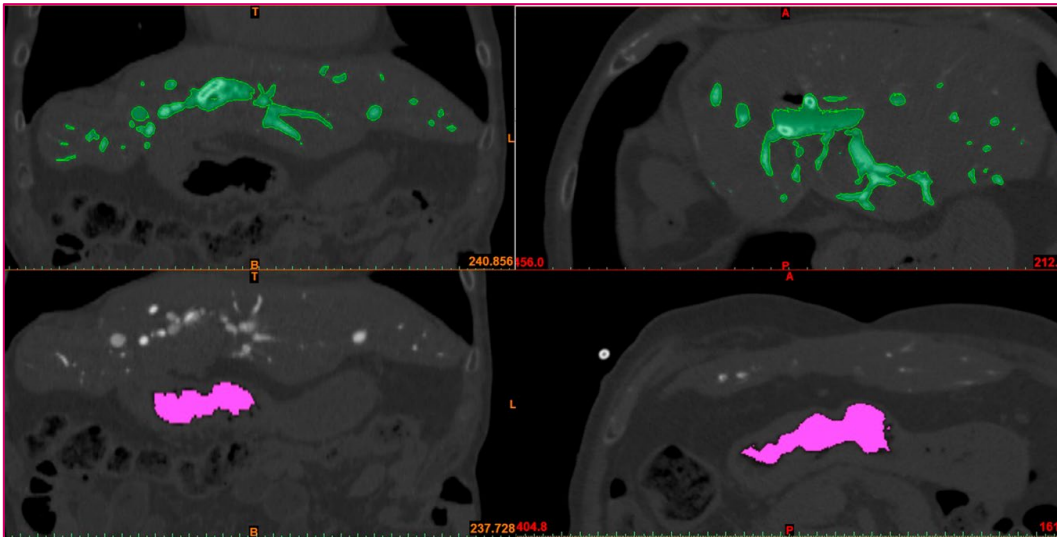


FIGURA 2. MISMO PACIENTE, SE HA REALIZADO LA SEGMENTACIÓN. LAS FIGURAS MUESTRAN LA VÍA BILIAR (EN VERDE) Y EL ESTÓMAGO (EN ROSADO). EN ESTE CASO, SE PLANEÓ REALIZAR UNA CONEXIÓN ENTRE LA VÍA BILIAR Y EL ESTÓMAGO

- *Fase de reconstrucción tridimensional.* Una vez segmentado todo el volumen de imágenes bidimensionales lo transformamos en una estructura tridimensional dentro de un escenario virtual. De esta manera obtenemos un escenario virtual tridimensional y contamos con todos los ejes del espacio: X-Y-Z<sup>[5]</sup> (FIGURA 3).

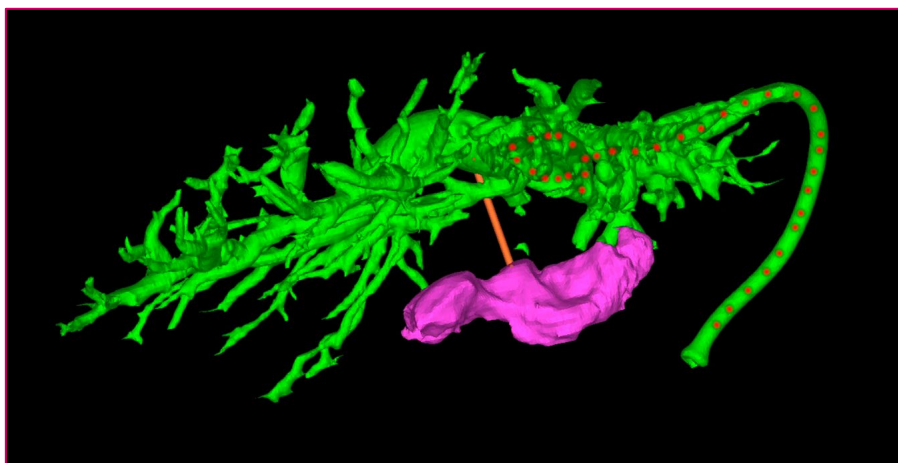


FIGURA 3. PLANIFICACIÓN VIRTUAL PREOPERATORIA. SE PLANIFICÓ REALIZAR UNA PUNCIÓN DESDE EL HILIO HEPÁTICO (ZONA DEL PIGTAIL DEL DRENAJE BILIAR [LÍNEA DE PUNTOS ROJOS] HASTA EL ANTRO GÁSTRICO [VIOLETA]). EL TRAYECTO (COLOR NARANJA) ERA DE 7 CM, CON DIRECCIÓN MEDIAL ANTERIOR Y PODÁLICO, PARA EVITAR LESIONAR LA VENA PORTA

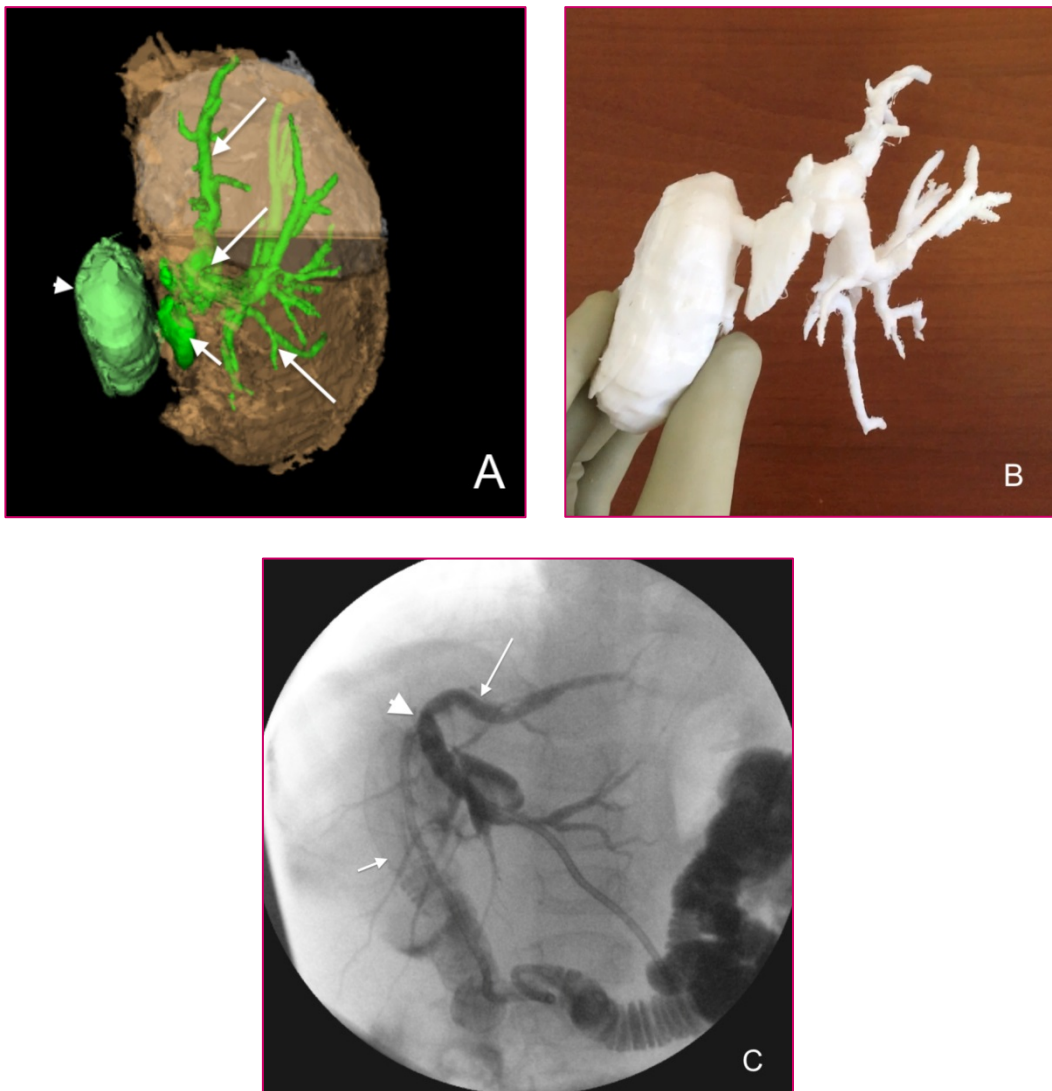
Una vez reconstruida el área anatómica de interés podemos proceder a realizar el planeamiento preoperatorio virtual. Esta etapa incluye la participación multidisciplinaria de cirujanos, especialistas en diagnóstico por imágenes y expertos en CARS, y tiene el objetivo de planificar la cirugía, identificando y localizando las estructuras de interés en un escenario de simulación.

Otra posibilidad a considerar es el uso de la navegación intraoperatoria, que podría mejorar aún más la precisión, aspecto sumamente importante en los espacios reducidos y ocupados por una variedad de estructuras nobles, que corren riesgo de ser dañadas durante estos procedimientos.

## Procedimientos

En la experiencia clínica de nuestro grupo CARS tratando pacientes con estenosis biliar completa, luego de realizar el planeamiento virtual preoperatorio, los modelos virtuales y los prototipos impresos en 3D se llevan al quirófano y, junto con las imágenes desplegadas en pantallas, se utilizan para la correcta orientación espacial. Cabe mencionar que el tamaño de los prototipos impresos se realizan a escala real, de modo que permiten precisar con exactitud el volumen de las estructuras estudiadas.

La estrategia de tratamiento se adapta a las necesidades de cada caso, determinando la ubicación espacial de la vía biliar, el asa yeyunal, el estómago y las estructuras vasculares, así como la distancia al objetivo y la trayectoria de la aguja. Para la repermeabilización se utiliza un equipo de acceso hepático transyugular de Rösch-Uchida (Cook Medical, Bloomington, IN, USA), bajo guía ecográfica y fluoroscópica, cumpliendo en todo momento con los pasos definidos durante el planeamiento preoperatorio (FIGURA 4).<sup>[6]</sup>



**FIGURA 4.** CARS APLICADO EN EL CASO DE UNA NIÑA DE 5 AÑOS CON TRASPLANTE HEPÁTICO CON HÍGADO PARTIDO Y ESTENOSIS COMPLETA DE LA HEPÁTICO-YEYUNO-ANASTOMOSIS EN Y DE ROUX. A: MODELO 3D POR COMPUTADORA QUE MUESTRA ÁRBOL BILIAR (FLECHAS LARGAS), ASA DE YEYUNO (FLECHA CORTA) Y RIÑÓN (CABEZA DE FLECHA); B: IMPRESIÓN EN 3D; C: COLANGIOGRAFÍA INTRAOPERATORIA LUEGO DE LA RECANALIZACIÓN. ÁRBOL BILIAR (FLECHA LARGA), ESTENOSIS (CABEZA DE FLECHA) Y ASA DE YEYUNO RECANALIZADA (FLECHA CORTA) EN SU INTERIOR SE OBSERVA EL DRENAJE BILIAR COLOCADO

## Beneficios de la metodología CARS

Aunque el número de casos en los que hemos utilizado esta estrategia es pequeño (5 pacientes por el momento), los resultados son muy alentadores. Creemos que el uso de este método puede jugar un papel importante para reducir los intentos de punción y el tiempo de exposición a la radiación

ionizante, pero sobre todo para disminuir el riesgo de complicaciones, que podrían ser muy graves dada la magnitud de las estructuras vasculares presentes en el hígado.

Estos nuevos métodos permiten pensar y planificar una cirugía en 3D para luego ejecutarla en los pacientes, quienes también se presentan en «3D». En otras palabras: «planeamos previamente en la virtualidad lo que vamos a ejecutar en la realidad». De esta manera, al ejercicio positivo que significa planificar una cirugía en 3D, se suma la cascada de efectos benéficos que brindan estas herramientas: mejorar la calidad y la seguridad de la cirugía para el paciente, aumentar la efectividad del cirujano y, por ende, posibilitar el éxito de estos procedimientos, sumamente complejos desde el punto de vista clínico y técnico.

## Referencias bibliográficas

1. DARIUS T, RIVERA J, FUSARO F, LAI Q, DE MAGNEE C, BOURDEAUX C, *et al.* Risk factors and surgical management of anastomotic biliary complications after pediatric liver transplantation. *Liver Transplant.* 2014;20(8):893-903. doi:10.1002/lt.23910
2. CHANG JH, LEE I, CHOI M-G, HAN SW. Current diagnosis and treatment of benign biliary strictures after living donor liver transplantation. *World J Gastroenterol.* 2016;22(4):1593-1606. doi:10.3748/wjg.v22.i4.1593
3. ARDILES V, CIARDULLO MA, D'AGOSTINO D, PEKOLJ J, MATTERA FJ, BOLDRINI GH, *et al.* Transplantation with hyper-reduced liver grafts in children under 10 kg of weight. *Langenbeck's Arch Surg.* 2013;398(1):79-85. doi:10.1007/s00423-012-1020-y
4. RITACCO LE, MILANO FE, CHAO E, editors. *Computer-Assisted Musculoskeletal Surgery. Computer-Assisted Musculoskeletal Surgery.* Springer; 2016.
5. RITACCO LE, MILANO FE, FARFALLI GL, AYERZA MA, MUSCOLO DL, ALBERGO JI, *et al.* Virtual Planning and Allograft Preparation Guided by Navigation for Reconstructive Oncologic Surgery: A Technical Report. *JBJS Essent Surg Tech.* 2017;7(4). doi:10.2106/JBJS.ST.17.00001
6. HUESPE PE, OGGERO S, DE SANTIBAÑES M, BOLDRINI G, D'AGOSTINO D, PEKOLJ J, DE SANTIBAÑES E, CIARDULLO M, HYON SH. Percutaneous Patency Recovery and Biodegradable Stent

Placement in a Totally Occluded Hepaticojejunostomy After Paediatric Living Donor Liver Transplantation. *Cardiovasc Intervent Radiol.* 2019;42(3):466-470.  
[doi:10.1007/s00270-018-2115-9](https://doi.org/10.1007/s00270-018-2115-9)

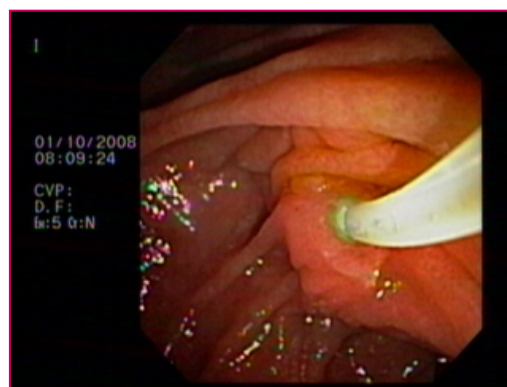
# Endoscopía biliopancreática

**DRES. PEDRO OMAR BELLONI Y RODRIGO AGUSTÍN  
BELLONI**

## Introducción

La endoscopía de la vía biliar y del páncreas, denominada *colangiopancreatografía retrógrada*, es una *técnica endoscópica que utiliza un endoscopio de visión lateral, en la que, asistida por la radiología, se logra visualizar, además del duodeno descendente y la papila, las vías biliares y el conducto pancreático*, los cuales se plenifican con sustancia de contraste observándose los bajo radiología.

Es de las técnicas endoscópicas la más compleja ya que su curva de su aprendizaje es la más prolongada y se requiere un buen entrenamiento para lograr porcentajes aceptables (90-95 %) de canulación. Asimismo, dada su complejidad en la realización, es en la que más probabilidades de complicaciones podemos encontrar.



CANULACIÓN DE PAPILA

La seguridad en su realización depende fundamentalmente en primer lugar de una correcta indicación, de la condición clínica del paciente, si el procedimiento va a ser diagnóstico o terapéutico, el entrenamiento del grupo de trabajo en este tipo de endoscopia y del equipamiento utilizado. Del conjunto de estas variables y de su buena utilización van a depender los éxitos del procedimiento.

## Indicaciones

La notoriedad de la *colangiopancreatografía retrógrada endoscópica (CPRE)* se mantendrá en tanto y en cuanto se comience con una correcta indicación.

Las recomendaciones realizadas por estamentos de consenso internacionales<sup>[1]</sup> para la realización de la CPRE son las siguientes:

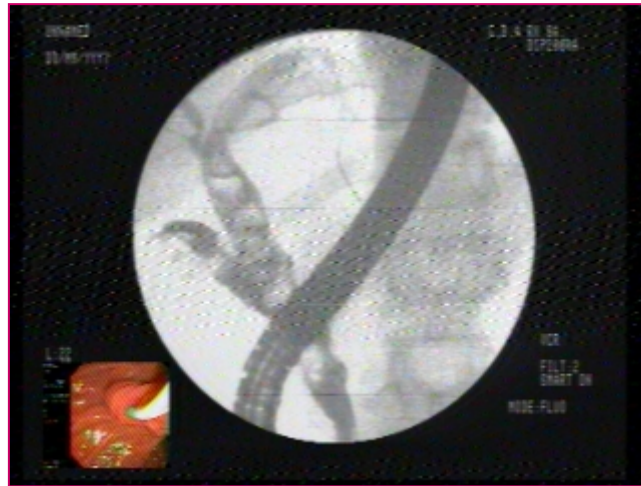
*Coledocolitiasis*: el diagnóstico de esta patología, más allá de las manifestaciones clínicas, se certifica mediante técnicas no invasivas, como lo son la ecografía, la tomografía computada (TAC) y la colangiorresonancia magnética nuclear (CRMN). Existen métodos invasivos para este diagnóstico como lo son la CPRE y la ecoendoscopia, que solo serán utilizados ante eventuales fracasos de los métodos no invasivos.

La indicación de la CPRE en esta patología está indicada como método terapéutico, es decir la extracción de la litiasis coledociana, con papilotomía incluida, ya sea como indicación previa a una colecistectomía laparoscópica por litiasis vesicular o bien como indicación en una litiasis residual del colédoco.

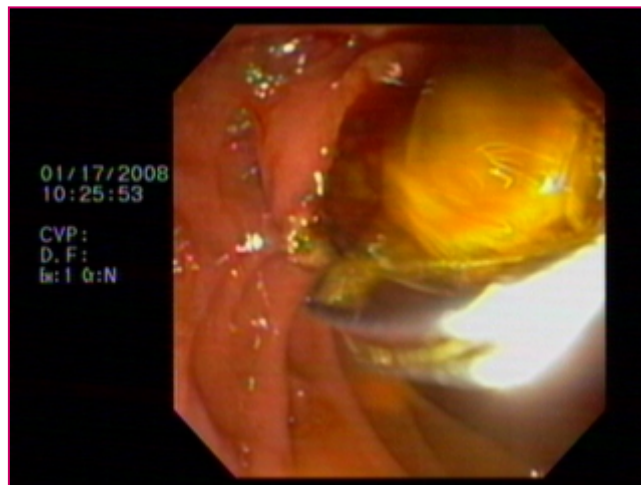
Clínicamente, la litiasis coledociana puede presentarse con un cuadro de colangitis aguda o bien como desencadenante de una pancreatitis aguda, la CPRE con esfinteropapilotomía es indicación de primera línea en esta situación clínica.

En resumen, el lugar que ocupa la CPRE en esta patología es fundamentalmente terapéutico, la indicación diagnóstica es solo ante los fracasos de los métodos no invasivos.

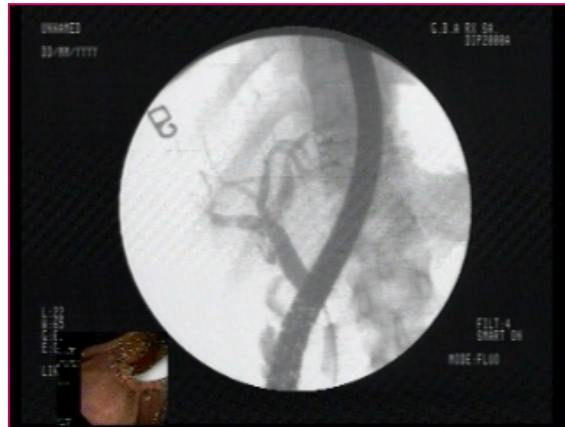




EXTRACCIÓN DE LITIASIS

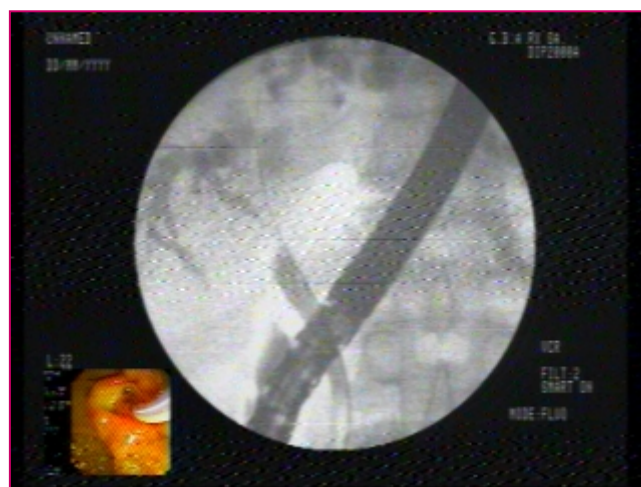


*Estenosis benignas de la vía biliar:* es el procedimiento de elección como terapéutica en estenosis benignas ya sean post-colecistectomía, laparoscopia y bien por procesos inflamatorios que estenosan la vía biliar, ejemplo de ello es la colangitis esclerosante primaria con una estenosis dominante y clínica de colangitis. Las estenosis producidas por una pancreatitis crónica son también otra indicación terapéutica.

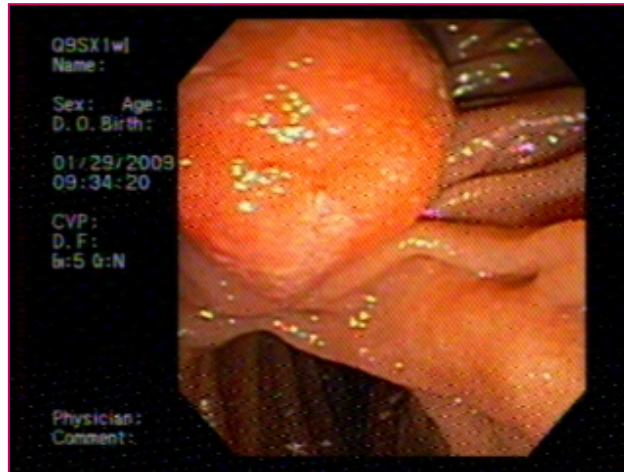

ESTENOSIS BENIGNA

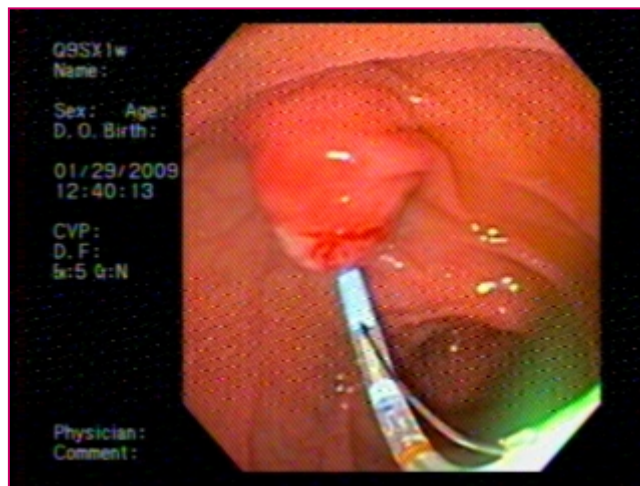
*Estenosis malignas de la vía biliar:* la CPRE cumple un rol en el diagnóstico del cáncer de la vía biliar ya que más allá de observar la estenosis con sus características anatómicas, pueden tomarse biopsias o bien realizar citologías con cepillos adecuados para este procedimiento. Cumple un rol terapéutico paliativo en la estenosis por cáncer de la vía biliar, del páncreas o de la ampolla de Vater donde, cuando está contraindicada la cirugía, se puede tratar la obstrucción con la colocación de prótesis ya sea de plástico o metálicas autoexpandibles. No está indicada como diagnóstico en el cáncer de páncreas, ya que la CRMN, TAC o ecoendoscopías, son métodos menos invasivos y muy redituables en su diagnóstico.



ESTENOSIS MALIGNA



TUMOR DE PAPILA



CANULACIÓN CON PAPILÓTOMO

*Pancreatitis aguda*: sólo está indicada como método terapéutico en donde la enfermedad haya sido desencadenada por una litiasis coledociana y la hipertensión en la vía biliar deba ser aliviada. Este procedimiento terapéutico debe realizarse en la etapa más temprana posible. En las complicaciones de las pancreatitis agudas como son la producción de los pseudoquistes con compresión del tubo digestivo pueden realizarse drenajes a través del estómago o duodeno. También se pueden drenar a través del conducto de Wirsung si tienen los pseudoquistes comunicación con el ducto pancreático principal.

*Pancreatitis recurrente:* pueden deberse a disfunción de esfínter de Oddi o bien a la presencia de un páncreas *divisum*. La correcta indicación de la esfínterotomía de las disfunciones del esfínter o bien la colocación de un *stent* pancreático en el páncreas *divisum* puede ayudar a aliviar los ataques de pancreatitis recurrente.

*Pancreatitis crónica:* en algunas situaciones clínicas las pancreatitis crónicas pueden presentarse con estenosis de conducto pancreático principal asociada a litiasis pancreática y estenosis de la luz. La extracción de las litiasis y la colocación de prótesis pancreáticas puede aliviar la situación clínica derivada de esta situación, que es el dolor pancreático.

## Complicaciones

Las complicaciones de la colangiopancreatografía retrógrada las podemos dividir en a) generales, que son comunes a todos los procedimientos endoscópicos y b) específicas, que son las complicaciones relacionadas con la instrumentación biliopancreática.

*Complicaciones generales:* en estudios prospectivos las complicaciones generales se producen en un 1,33 % de todos los exámenes realizados y la muerte ocurre en el 0,07 % de los casos.<sup>[2]</sup> Las podemos dividir en:

- Cardiopulmonares
- Reacciones adversas a los medicamentos
- Perforaciones
- Hemorragias

Las complicaciones cardiopulmonares son observadas en pacientes que padecen afecciones crónicas pulmonares o cardíacas y que durante el procedimiento endoscópico se hacen evidentes, como la producción de una arritmia o bien de una desaturación severa del oxígeno. Para evitar estas situaciones es muy importante una buena valoración clínica del paciente con un conocimiento acabado de su situación cardiopulmonar, ya que el

procedimiento se realiza bajo una sedación profunda y el paciente es colocado en la mesa de radiología en posición decúbito ventral, situaciones ambas en que la mecánica respiratoria es deficiente.

Las reacciones adversas a la medicación utilizada para la sedación del paciente, o las alergias a los compuestos iodados que se utilizan para plenificar los conductos biliares y el páncreas, si bien son muy infrecuentes, son otras de las complicaciones que podemos encontrar.

Dentro de las complicaciones generales debemos enumerar los traumatismos producidos por el pasaje del instrumento, que se pueden manifestar por una hemorragia debido a la laceración de la mucosa a través del recorrido del endoscopio.

La perforación de una víscera (esófago, estómago o duodeno) es debida a maniobras bruscas con el endoscopio o bien en zonas de estenosis previas no reconocidas con anterioridad por el endoscopista.

*Complicaciones específicas:* las complicaciones específicas son las relacionadas con la instrumentación de la vía biliar y el páncreas, tiene una incidencia en estudios prospectivos del 6,85 % y con una mortalidad del 0,33 %, <sup>[2]</sup> están directamente relacionadas con la experiencia del grupo de trabajo. Las podemos dividir en:

- Pancreatitis
- Hemorragias
- Infección
- Perforación

*Pancreatitis:* es la más frecuente de las complicaciones específicas. La incidencia es de alrededor del 5 %, <sup>[2]</sup> y generalmente está asociada a dificultades en la canulación de la papila, por múltiples inyecciones en el conducto de Wirsung, o por la injuria termal al realizar la esfinterotomía.

La elevación de las amilasas aisladas post CPRE es una situación casi habitual, se la ve en el 75 % de los casos, es distinto a la pancreatitis post

procedimiento, donde hay clínica con dolor y elevación de las amilasas. La pancreatitis post CPRE puede ser leve cuando se resuelve el problema en dos-tres días, moderada cuando el cuadro se resuelve dentro de los diez días post procedimiento y severa cuando la pancreatitis es hemorrágica, o bien aparecen pseudoquistes, abscesos, flemones o bien se requieren intervenciones percutáneas o quirúrgicas. La estadía en el hospital se prolonga mucho más de diez días.

La complicación se presenta dentro de las primeras 6 horas en términos generales y está caracterizada por dolor abdominal o dorsal, asociada a vómitos y elevación de las amilasas por encima de tres veces de su valor normal. Esto requiere una rápida intervención terapéutica y un seguimiento estrecho como debe realizarse en el resto de las pancreatitis de otra causal etiológica.

Es de suma importancia tomar conciencia para prevenir el desarrollo de la pancreatitis post procedimiento: lo fundamental es no realizar el procedimiento como un estudio de diagnóstico si existen otras técnicas no invasivas (TAC, RMN) que ayuden a solucionar el problema del paciente. Otro tema está relacionado con el entrenamiento del equipo que realiza el examen endoscópico, a mayor experiencia menor complicaciones, tratar siempre de realizar anulación selectiva de la vía biliar, evitar múltiples canulaciones del Wirsung, e inyectar el contraste a presiones adecuadas, son algunas de las estrategias para evitar la pancreatitis.

Se ha intentado desde el punto de vista farmacológico la prevención de las pancreatitis, numerosas drogas han sido utilizadas para prevenirla, lo que se denomina profilaxis farmacológica (inhibidores de la secreción pancreática, drogas que reducen el tono del esfínter de Oddi, inhibidores de la activación de proteasas, corticoides, agentes antimicrobianos, etc.) y a ciencia cierta no se han obtenido resultados positivos con ninguno de ellos; en términos generales la experiencia del operador y su equipo es la mejor medida para prevenir las complicaciones.

**Hemorragias:** es una rara complicación y se la ve cuando se realiza una esfinterotomía. Su incidencia está entre el 1-2 % en estudios prospectivos, y la mortalidad es aproximadamente del 0,05 %.<sup>[2]</sup> Ocurre inmediatamente de haber realizado la esfinterotomía, aunque en algunas circunstancias puede presentarse a las 24 horas o retardarse algunos días.

Desde el punto de vista clínico se las divide en leves cuando la hemoglobina cae menos de 3 gs y no necesita transfusión, moderadas necesitan transfusión de 4 unidades o más y severa cuando se necesitan más de 5 unidades de sangre o intervenciones quirúrgicas o angiográficas para detenerla.

Existen factores de riesgo asociados a la producción de las hemorragias, algunos dependientes del paciente como lo son trastornos de la coagulación, enfermos con cirrosis o bajo hemodiálisis. Otros factores están asociados a la técnica como la longitud exagerada de la esfinterotomía o bien la realización de un nuevo corte sobre una esfinterotomía anterior.

La prevención de esta complicación se debe realizar teniendo un buen control del tiempo de protrombina y un recuento de plaquetas adecuado, y extremando los cuidados en lo referente a la longitud de la papilotomía.

La terapéutica cuando se presenta la complicación es actuar inmediatamente, en primer término con maniobras endoscópicas. Dentro de ellas podemos enumerar la aplicación de inyecciones locales con epinefrina al 1:10.000, alcohol absoluto, sustancias esclerosantes, fibrina, etc. De todas ellas la inyección con epinefrina es la más utilizada por seguridad y su bajo costo.

Existen como métodos alternativos endoscópicos la colocación de clips metálicos y la utilización de terapias termales o de taponamiento que son utilizados cuando la terapia de inyección con epinefrina no tiene éxito.

Por último, ante el fracaso de las terapéuticas antes mencionadas se puede recurrir o bien a la angiografía realizando la embolización correspondiente o bien a una cirugía que actúa directamente sobre el vaso sangrante en cuestión. Estas dos últimas terapéuticas hoy en día son excepcionales, dado el avance y el conocimiento de la técnica.

**Infección:** es una de las complicaciones con más morbilidad y mortalidad asociada a la colangiopancreatografía retrógrada. Se incluyen la colangitis ascendente, abscesos hepáticos, colecistitis aguda, pseudoquistes pancreáticos, infección seguida a una perforación en retroperitoneo, y menos comúnmente endocarditis o endovasculitis.

La producción del cuadro infeccioso generalmente se debe al ingreso de gérmenes por vía hematógena o más comúnmente por vía ascendente, sobre todo en pacientes que están obstruidos por litiasis coledociana o por tumores periampulares, donde no se puede drenar la vía biliar. La infección también se puede presentar en los casos de enfermos inmunocomprometidos. La contaminación a través de equipos y catéteres ha disminuido sustancialmente al mejorar la esterilización y la utilización de material descartable.

La bacteriemia post procedimiento es un hecho que ocurre infrecuentemente, generalmente por trauma menor orofaríngeo, que concuerda con la flora de dicho sector, son autolimitadas y raramente pueden generalizarse como sepsis en pacientes inmunocompetentes. No tienen significancia clínica y no requieren ni profilaxis ni tratamiento con antibióticos.

La colangitis ascendente es la complicación séptica más frecuente. Clínicamente se presenta como fiebre, ictericia y dolor abdominal, y aparece luego del examen endoscópico cuando existe un drenaje incompleto en un vía biliar obstruida. La incidencia varía entre el 1-2 %, con una mortalidad del 0,1 %.<sup>[2]</sup> El riesgo se incrementa cuando las obstrucciones están a nivel hiliar donde la posibilidad del drenaje es menor, asimismo ocurre cuando estamos ante una colangitis esclerosante o una enfermedad de Caroli. Es habitual la aparición de una colangitis aguda en los pacientes que tienen colocado un *stent* biliar, que luego de cierto tiempo se ocluyen. El tiempo de aparición es entre las 24-72 horas posteriores al procedimiento y pueden ser clasificadas en leve (> de 38 G durante 3 días), moderada cuando requiere más de tres días de tratamiento y reintervención endoscópica o percutánea. La colangitis es severa cuando se presenta shock séptico y hay necesidad de cirugía. La



terapéutica de las colangitis agudas, más allá de los antibióticos correspondientes, es la descompresión de la vía biliar.

La colecistitis aguda es otra de las complicaciones sépticas post CPRE y está asociada a la introducción de materiales no bien esterilizados (catéteres, medio de contraste) o bien cuando se encuentra la vesícula obstruida por un *stent* o cálculo, o en casos en los que no existe un buen vaciamiento vesicular. Clínicamente se presenta con dolor en hipocondrio derecho con o sin defensa, a lo cual se asocia en una ecografía el engrosamiento de las paredes de la vesícula. El tratamiento no difiere de las otras causas de colecistitis y puede variar desde la utilización de antibióticos hasta el tratamiento de tipo quirúrgico.

Por último, dentro de las complicaciones sépticas puede ocurrir la infección pancreática, situación extremadamente rara, relacionada con la utilización de material no bien esterilizado y la inyección de medio de contraste en un pseudoquiste pancreático.

La prevención de las complicaciones sépticas es el camino adecuado que siempre hay que buscar, para ello es de suma importancia tener una buena esterilización de los equipos, utilizar material de contraste estéril, inyectar en los casos de obstrucción de la vía la menor cantidad de contraste posible y siempre alcanzar la liberación de la obstrucción de los conductos biliares, por endoscopia, o bien en forma percutánea o quirúrgica. Anticiparse a la oclusión de los *stent* con un seguimiento clínico estrecho, ya que entre los tres a seis meses se produce dicha obstrucción. La utilización de antibióticos en forma profiláctica no es necesaria y sólo se debe utilizar en pacientes de alto riesgo (ej.: inmunocomprometidos).

**Perforación:** es la más grave de las complicaciones en esta técnica endoscópica. Se pueden localizar: 1) en la pared del tubo digestivo cuando se realiza la inserción del endoscopio; 2) en la pared duodenal cuando se realiza la esfinterotomía; 3) de la vía biliar que aparecen en las maniobras de anulación del ducto biliar con alambres guías o con la colocación de *stent*. De todas ellas las más común es la perforación retroduodenal cuando se realiza

la esfinterotomía, y su incidencia es de aproximadamente 0,6 % con una mortalidad del 0,06 %.<sup>[2]</sup>

Las manifestaciones clínicas de las perforaciones van a estar relacionadas con el sitio donde se produjeron, si es en el esófago la clínica se presentará con la presencia de un neumomediastino, si es en estómago se presentará con clínica de neumoperitoneo, pero las más importantes de analizar son las perforaciones retroduodenales que aparecen en los casos de esfinterotomía.

Clínicamente estas perforaciones en algunas circunstancias pueden ser silentes, no advertidas y generalmente no se tratan. En otras oportunidades, se presentan con dolor, fiebre y leucocitosis. La realización de una tomografía computada la pone en evidencia con la presencia de aire en el retroperitoneo. Su tratamiento dependerá de la gravedad y su situación clínica puede ir desde la colocación de un drenaje nasobiliar y antibioticoterapia hasta drenajes percutáneos, quirúrgicos o la solución de la perforación.

Es de vital importancia tener un seguimiento estrecho de esta situación con una temprana consulta quirúrgica ya que si no se actúa diligentemente el pronóstico va a ser ominoso.

La prevención es esencial, para lo cual hay que realizar la esfinteromía ubicando correctamente el papilótomo, tener seguridad en el corte, paso a paso, evitando un corte brusco, ser muy juicioso en la decisión de un precorte, es decir que la experiencia y el correcto juicio clínico-endoscópico llevarán a evitar la complicación.

## Resumen y conclusiones

La CPRE ocupa un lugar importante en el tratamiento de las afecciones biliopancreáticas, habiendo quedado relegada como método diagnóstico por otras metodologías menos invasivas.

Dado que es una técnica compleja para su realización es importante que el equipo se encuentre entrenado en forma adecuada, y que el material endoscópico y las accesorias que se utilicen estén en óptimas condiciones.

La valoración clínica del enfermo antes de su realización es esencial, para que la indicación sea precisa y disminuir así el riesgo de complicaciones. El conocimiento de éstas y su correcto tratamiento disminuirá la morbimortalidad del procedimiento.

## Referencias bibliográficas

1. ADLER DG, BACON BR, DAVILA JA, *et al.* ASGE Guideline: The roke of ERCP in disease of the biliary tract and the pancreas. *Gastrointertin Endosc.* 2005;62(1):1-8. doi:10.1016/j.gie.2005.04.015
2. ANDRIULLI A, LOPERFIDO S, NAPOLITANO G, *et al.* Incidence rates of post-ERCP complications: a systematic survey of prospective studies. *Am J Gastroenterol.* 2007;102(8):1781-1788. doi:10.1111/j.1572-0241.2007.01279.x

# Prótesis biliares

**DRES. FERNANDO BALDONI, AUGUSTO VILLAVERDE Y  
NÉSTOR ALFREDO CHOPITA**

## Introducción

A partir de la papilotomía endoscópica realizada en forma simultánea en el año 1974 por **M. CLASSEN** y **L. DEMLING** en Alemania, y **K. KAWAI** en Japón, comienza una nueva etapa en el tratamiento de la patología bilio-pancreática.

Inmediatamente se desarrolla el drenaje endoscópico biliar con un tubo de polietileno pasado a través del canal del endoscopio reportado por **N. NAGAI** en 1976 y **D. WURBS** en 1979.

En 1979, **NIB SOEHENDRA** comunica la primera experiencia en la colocación de una prótesis plástica por vía endoscópica a través de la papila como tratamiento paliativo de una estenosis maligna biliar.

El desarrollo tecnológico posterior en lo que respecta a prótesis, tipo de material, tamaño, diferentes diseños y finalmente la incorporación de los *stents* autoexpandibles de acero inoxidable y nitinol logró mejorar en los pacientes la ictericia y disminuir el porcentaje de las complicaciones inmediatas y alejadas con el tratamiento endoscópico de la patología maligna bilio-pancreática.

En ciertos tumores biliares, el drenaje se puede realizar por vía percutánea, técnica descrita en 1952 por **L. LEGER** y col., desarrollada y realizada en forma rutinaria a partir de 1970. Actualmente, ciertos tumores pueden ser tratados por dicha vía y se pueden colocar prótesis plásticas o autoexpandibles.

Las indicaciones de prótesis biliares son para pacientes con estenosis malignas de la vía biliar en estadio avanzado o aquellos con alto riesgo quirúrgico, y como alternativa terapéutica para las estenosis benignas especialmente las formas posquirúrgicas de acuerdo a su evaluación previa.

## Tipos de prótesis

Las prótesis para vía biliar se dividen principalmente en dos grupos: las *plásticas* y *metálicas autoexpandibles* (SEMS). El objetivo general de cualquier prótesis biliar es mantener la permeabilidad de la vía biliar; cada grupo presenta características particulares que las hacen elegibles para cada circunstancia. En su elección se evalúan diferentes factores como costo-efectividad, dificultad técnica en la colocación y remoción, tiempo de permeabilidad, número de procedimientos requeridos y complicaciones relacionadas.

*Plásticas*: están construidas con polietileno, poliuretano o teflón radiopaco de diferentes formas y longitudes (FIGURA 1) que se adaptan a los requerimientos. Poseen un sistema de sostén por medio de «aletas» en sus extremos, diseñadas para minimizar el riesgo de migración o por la presencia de un rulo (cola de chancho) en uno o ambos extremos. Son provistas para uso endoscópico en diferentes medidas en French (equivalencia 3 F = 1 mm): 5 F, 7 F, 8,5 F y 10 F, siendo ésta última la medida más frecuentemente utilizada por presentar mayor tiempo de permeabilidad. La media de permeabilidad de dichas prótesis es de alrededor de 3 a 4 meses.

*Indicaciones*: dado su relativo bajo costo en comparación con las metálicas, las plásticas están siempre disponibles donde se realiza CPRE y pueden ser utilizadas en diferentes situaciones en que se requiera asegurar la permeabilidad de la vía biliar, excepto en algunos casos de colangitis supuradas donde podría ser preferible la utilización de drenaje nasobiliar. Su indicación sería en cualquier situación donde el tiempo de permanencia en la vía biliar, ya sea en forma temporaria o definitiva, no supere los 4 meses. Constituyen una excepción a este punto su utilización en el tratamiento de las

estenosis benignas de vía biliar, y su utilización en casos puntuales en pacientes ancianos con múltiples factores de comorbilidad y litiasis de manejo dificultoso que no pueden resolverse endoscópicamente y no son pasibles de tratamiento quirúrgico. Las diferentes indicaciones de los *stents* plásticos se enumeran en la **TABLA 1**.

Las principales complicaciones de la colocación endoscópica son: pancreatitis, colangitis, colecistitis, sangrado, perforación (ya sea por la esfinteropapilotomía, de la vía biliar o del duodeno por instrumentación o por decúbito del *stent*), oclusión, migración y formación de litiasis cuando permanecen colocadas por un largo período.

1. *Estenosis malignas* de vía biliar distales o proximales (como tratamiento definitivo o como puente a la cirugía, Figura 2).
2. *Estenosis benignas* de vía biliar (en forma temporal, como alternativa terapéutica o como puente a la cirugía, Figura 3).
3. *Litiasis* de manejo dificultoso (en forma temporal como puente a la cirugía o a un nuevo procedimiento endoscópico; excepcionalmente como medida definitiva, Figura 4).
4. *Fuga biliar* (como adyuvante a la papilotomía para disminuir la hipertensión biliar, Figura 5).

TABLA 1




FIGURA 1. PRÓTESIS PLÁSTICA

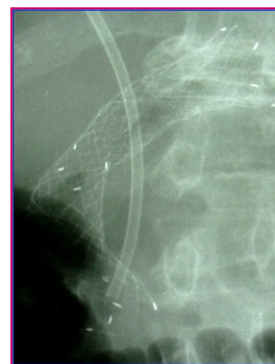


FIGURA 2. DOBLE: PLÁSTICA Y METÁLICA

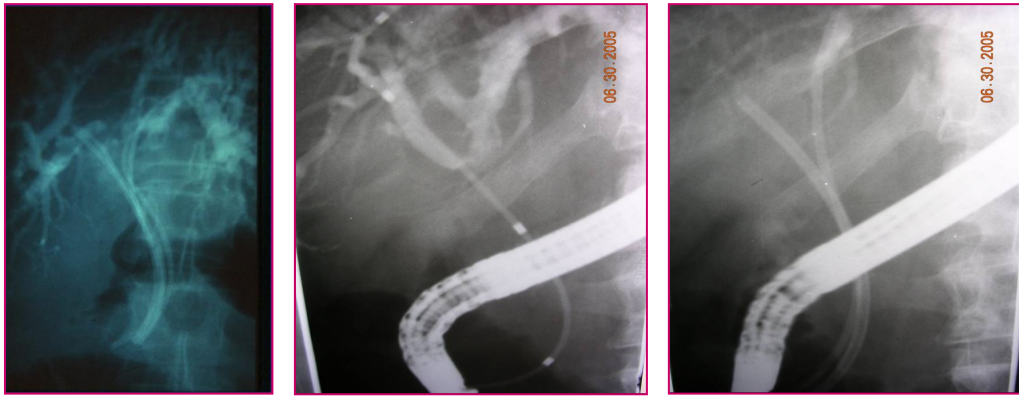


FIGURA 3. DOBLE BISMUTH IV. BISMUTH II

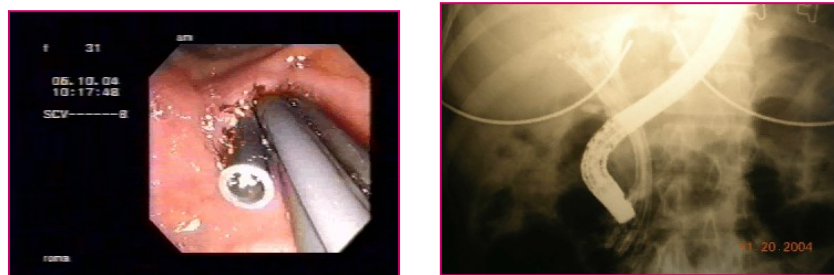


FIGURA 4. STENT MÚLTIPLE: ENDOSCOPIA Y RX

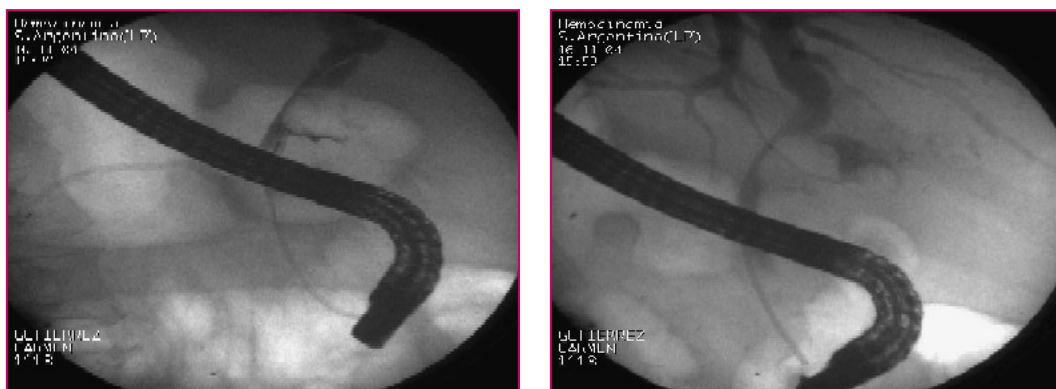


FIGURA 5. MIRIZZI

*Prótesis metálicas autoexpandibles (SEMS):* las prótesis metálicas actualmente disponibles están construidas con una malla metálica autoexpandible de una aleación de níquel y titanio llamada nitinol y recientemente un nuevo material llamado Platino!® (nitinol con núcleo de platino). Estos materiales poseen características particulares en cuanto a

flexibilidad y memoria que permiten que, al ser liberados en sitios con estenosis, se obtenga su expansión debido a su fuerza radial y el logro de un diámetro luminal constante a pesar de angulaciones marcadas. Actualmente hay en el mercado tres tipos de SEMS con cobertura total, parcial y sin cobertura para su utilización en estenosis biliares, con diámetros de 8 a 10 mm y diferentes longitudes y sistemas introductores que oscilan entre 6-8 F de diámetro (FIGURA 6).




FIGURA 6. PRÓTESIS METÁLICAS

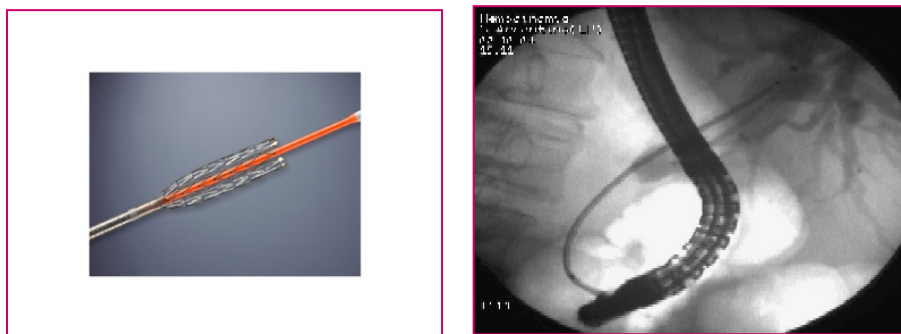


FIGURA 7. AUTOEXPANDIBLES: OBSTRUCCIÓN MALIGNA DISTAL

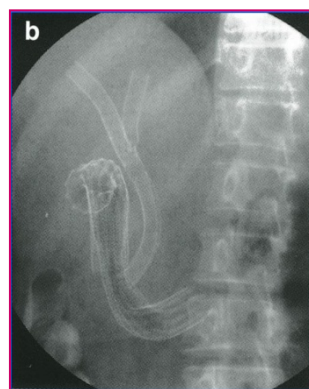

FIGURA 8. DOBLE METÁLICA T. KLATSKIN



Su principal uso en la actualidad es en el tratamiento paliativo de la obstrucción maligna del tracto biliar en pacientes que no son candidatos a cirugía con intento curativo. La media de permeabilidad de estas prótesis es de alrededor de 9 meses, por lo cual son en la actualidad preferidas a las plásticas en pacientes cuya expectativa de vida supera los 4 meses, encontrándose numerosos trabajos de investigación que demuestran su costo-efectividad en dicho grupo de pacientes.<sup>[5, 6, 7, 8]</sup> Otra de las indicaciones sería en el tratamiento de las estenosis biliares malignas, en estadios previos a la cirugía, y en las estenosis benignas de la vía biliar y post-transplante hepático como tratamiento transitorio.

Las complicaciones de la colocación de prótesis metálicas autoexpandibles son en principio similares a las de las plásticas, sumando la liberación in situ inadecuado por error de operador, que es posible tratarla mediante el retiro y colocación de una segunda prótesis o por superposición de la segunda. Los mecanismos de oclusión en las metálicas son diferentes, ya que se suman el sobrecrecimiento tumoral a través de la malla metálica y la hiperplasia de los extremos aparte de oclusión por barro biliar; esta complicación puede ser solucionada mediante desobstrucción con balones o mediante la colocación de una segunda prótesis superpuesta con cobertura. También puede observarse ulceración y sangrado de la cara contralateral duodenal si la prótesis queda muy expuesta hacia la luz duodenal, lo cual puede tratarse mediante el retiro y colocación de una nueva prótesis o cortando el sobrante con argón plasma.

### **Manejo paliativo de la obstrucción biliar y duodenal en tumores periampulares irresecables**

Un efectivo tratamiento paliativo de la obstrucción biliar distal maligna puede ser logrado a través de la colangiopancreatografía retrógrada endoscópica (CPRE). Los trabajos randomizados que comparan la colocación de prótesis por esta vía con el *by pass* quirúrgico no tienen en cuenta las actuales prótesis metálicas ni los trabajos de cirugía laparoscópica; no

obstante no demuestran diferencias en la paliación de la ictericia, observándose un mayor número de complicaciones inmediatas y mayor tiempo de internación para el procedimiento quirúrgico con la ventaja de un mayor tiempo libre de obstrucción, no habiendo diferencias significativas en la mortalidad a 30 días ni en la media de sobrevida.<sup>[1, 2, 3]</sup> Un meta-análisis sugiere que la cirugía de *by pass* podría ser elegible en determinados pacientes en los cuales la expectativa de vida prolongada podría beneficiarse del mismo por lo que debería plantearse el procedimiento adecuado para cada paciente individual.<sup>[4]</sup> Trabajos comparativos de cirugía laparoscópica y prótesis metálicas podrían ser necesarios.

La colocación de prótesis por vía endoscópica ha demostrado tener menor tasa de complicaciones que la vía transparietal en trabajos comparativos, principalmente a expensas de sangrado y fuga biliar,<sup>[4]</sup> brindando además la posibilidad de toma de muestras para diagnóstico histológico, siendo esto de fundamental importancia ante la evidencia de enfermedad avanzada para el planteo de tratamiento adyuvante; por lo expuesto se considera el método de elección entre ambos, utilizando la vía transparietal sola o combinada ante el fallo de esta técnica. La elección del tipo de prótesis depende de varios factores como la expectativa de sobrevida, experiencia local y costos. Las prótesis autoexpandibles han demostrado un mayor tiempo de duración libre de obstrucción comparadas con las plásticas, teniendo estas últimas un costo aproximado de 3 a 4 % del de una metálica.<sup>[5, 6]</sup> La duración media de una prótesis plástica es de aproximadamente 4 meses, siendo este intervalo de alrededor de nueve meses para las metálicas. Por lo expuesto es que podría plantearse el uso de prótesis plásticas para pacientes con expectativa de vida corta por enfermedad avanzada reservando el uso de las metálicas para los pacientes con expectativa de vida más prolongada, aunque no existe consenso al respecto. La obstrucción duodenal por estos procesos puede ser paliada efectivamente por medio de la colocación de prótesis enteral autoexpandible. La revisión de la literatura muestra que la mayoría de los trabajos no son controlados, con un éxito técnico de más del 90 %, pero uno de cada tres pacientes no pueden recibir una dieta normal por lo tanto el éxito clínico es

entre 60–75 %.<sup>[9, 10, 11, 12, 13, 14]</sup> Un trabajo randomizado prospectivo de un pequeño número de pacientes comparando cirugía de *by pass* vs. SEMS no encontró diferencias significativas en la tasa de complicaciones, vaciamiento gástrico y sobrevida a tres meses, observando más rápido comienzo de ingesta oral y menos tiempo de internación para el grupo prótesis.<sup>[15]</sup>

Las complicaciones más frecuentes de la colocación de prótesis enterales consisten en: migración (5 %), obstrucción (18 %), perforación (0,7 %), sangrado (0,5 %), pancreatitis y colangitis. Cuando estuviera indicada la colocación de una doble prótesis (biliar y enteral) generalmente se prefiere iniciar con la colocación de una prótesis autoexpandible en la vía biliar y posteriormente la enteral, ya que el acceso a la papila es dificultoso una vez colocado en ésta,<sup>[14]</sup> aunque en ocasiones el camino inverso puede ser logrado.

### **Tratamiento endoscópico paliativo en tumores irreseccables que comprometen el hilio hepático**

La obstrucción maligna del hilio hepático puede ser causada por una variedad de tumores que incluyen los primitivos de la vía biliar (tumores de Klastkin), tumores que comprometen por contigüidad (de vesícula biliar) y metastáticos. El gran desarrollo tecnológico en el área de la endoscopia ha incrementado progresivamente su rol en el tratamiento paliativo de la obstrucción maligna de la vía biliar, particularmente en su sector distal, sin embargo, su rol en la paliación de los tumores del hilio hepático, particularmente estenosis complejas (Bismuth II, III y IV) permanece controversial.

Las prótesis plásticas utilizadas en estenosis del hilio tienen una tasa de oclusión que va del 27 al 50 %, <sup>[16, 17]</sup> y las reintervenciones con recambio de prótesis son necesarias hasta en un 42 % de los pacientes.<sup>[18]</sup> Un trabajo prospectivo randomizado sugiere que, de manera similar a las estenosis dístales, las prótesis metálicas autoexpandibles tienen ventajas sobre las plásticas en las estenosis hiliares, permaneciendo permeables por mayor tiempo, con menor tasa de reintervención y mejor costo efectividad.<sup>[17, 19]</sup>

Dado que el tratamiento endoscópico mediante la colocación de prótesis en las estenosis hiliar tipo Bismuth II o más avanzada posee dificultades técnicas particulares que dificultan el drenaje bilateral con el subsiguiente riesgo de colangitis, es que actualmente se plantea discusión acerca de la vía de acceso de primera elección: endoscópica vs percutánea. Los trabajos al respecto hasta la actualidad muestran resultados contradictorios, volcando los resultados hacia uno u otro método dependiendo de la preferencia y experiencia local de cada grupo de trabajo.<sup>[24, 25]</sup>

La evidencia acerca de la necesidad de drenaje bilateral sistemático en este tipo de tumores presenta algún grado de controversia. Un estudio retrospectivo<sup>[20]</sup> sobre 141 pacientes con estenosis mayores a Bismuth II, que fueron separados en grupos según si fue opacificado y drenado un lóbulo (grupo A), opacificado y drenado ambos (grupo B) u opacificados ambos y drenado uno (grupo C) mostró que la sobrevida fue significativamente mayor en pacientes del grupo A y B con respecto al C, mostrando que el sector contrastado debería ser drenado; así como también muestra que la sobrevida en el grupo de drenaje bilateral (B) es significativamente mayor a los otros dos grupos. Por lo tanto, si bien la evolución parece mejor con el drenaje bilateral, en algunas ocasiones el drenaje unilateral podría ser suficiente si no se contrasta el lóbulo no drenado disminuyendo así la posibilidad de colangitis. Un trabajo<sup>[1]</sup> mostró que la media de sobrevida, mortalidad a 30 días y muertes por sepsis fueron significativamente menores cuando se efectuó drenaje bilateral, aunque se requirió en un 25 % un procedimiento combinado (endoscópico + percutáneo o técnica de *rendezvous*). En otro trabajo prospectivo, randomizado y controlado de drenaje unilateral (grupo A) vs. bilateral (grupo B) utilizando prótesis plásticas<sup>[21]</sup> la tasa de éxito fue significativamente mayor para el grupo A (88,6 % vs. 76,9 %,  $p = 0.041$ ), y la tasa de complicaciones fue mayor para el grupo B (26,9 % vs. 18,9 %,  $p = 0.026$ ) a expensas de colangitis tempranas; el drenaje fue logrado en forma similar en ambos grupos con significativa reducción de los niveles de bilirrubina para ambos; no hubo diferencias en la mortalidad relacionada al procedimiento, mortalidad a 30 días ni en la sobrevida. El análisis acerca de la causa de

mayor tasa de complicaciones en el grupo donde se realizó intento de drenaje bilateral es que debido a la técnica utilizada el número de pacientes en quienes el segmento opacificado no fue drenado fue mayor, y en el grupo de drenaje unilateral se drenó intencionalmente el lóbulo de más fácil acceso y se utilizó una mínima cantidad de contraste con menor tiempo de manipulación de la vía biliar. Por lo tanto, este trabajo concluye que no estaría justificado de rutina el drenaje de ambos lóbulos en los tumores de la bifurcación. Este mismo grupo presentó un trabajo prospectivo no controlado sobre la utilización de drenaje unilateral con prótesis metálicas<sup>[22]</sup> logrando una tasa de éxito de 96,7 % con resolución de la ictericia en 86 %, requiriendo reintervención en 26,2 %, siendo el único tratamiento requerido en 73 % de los pacientes.

A pesar de estos resultados controversiales y de la falta de trabajos prospectivos extensos a este respecto, la mayoría de los autores concluyen en la conveniencia de un drenaje bilateral, el cual requiere, en el caso de los procedimientos endoscópicos, de operadores experimentados. Un trabajo mostró que la identificación de una técnica óptima sería la clave para lograr una tasa de éxito adecuada. Con un total de 45 pacientes la tasa de éxito fue de 73,3 %. Se dividió el trabajo en tres períodos con adición de modificaciones a la técnica hasta llegar a la considerada como óptima; la tasa de éxito en los tres períodos fue 50, 67 y 88 % respectivamente ( $p= 0,008$ ). El resultado final es una técnica reproducible que logra una alta tasa de éxito (88 %) en el drenaje bilateral con prótesis metálicas autoexpandibles. Las recomendaciones técnicas de este trabajo consisten en la utilización de endoscopios con canal terapéutico (4,2 mm); la realización de esfinteropapilotomías amplias para facilitar la introducción del material; utilización de guías semirrígidas con punta hidrofílica y de papilótomos o catéteres precurvados para lograr selectivamente la canulación del hepático izquierdo en primer lugar y luego el derecho; la dilatación con balones posterior a la colocación de un hilo guía en cada conducto hepático, si es necesario precedidos de dilatadores tipo bujías para facilitar su pasaje, y por último utilizar prótesis largas para que pasen la papila, utilizando en el lado izquierdo prótesis con sistemas introductores más

flexibles debido a la angulación de la vía biliar, y una vez liberado éste colocar en el derecho uno con sistema introductor más rígido para facilitar el acceso con la primera prótesis colocada.

Tomando como base estos trabajos concluimos que la vía endoscópica podría ser utilizada como primera elección, tanto en tumores distales como proximales, en los centros de referencia que habitualmente tienen operadores experimentados y los materiales y técnicas adecuadas para solucionar este tipo complejo de patología.

De ser factible debería realizarse drenaje bilateral en estenosis Bismuth II o mayores, aunque si no es contrastado uno de los lóbulos, el drenaje unilateral podría ser suficiente en algunos casos. La incorporación de operadores experimentados en técnicas de drenaje percutáneo dentro de estos grupos de trabajo sería un factor de fundamental importancia para lograr la mayor tasa de éxito y disminuir la probabilidad de complicaciones, ya que en un porcentaje variable de casos se requiere esta vía sola o en combinación con procedimientos endoscópicos.

## **Estenosis benigna de la vía biliar**

La *estenosis benigna de la vía biliar (EBVB) implica una disminución de la luz biliar de mayor o menor calibre, de longitud y morfología variables, única o múltiple*, que puede afectar a cualquier segmento de la vía biliar (VB), y que provoca una obstrucción al flujo de la bilis al duodeno. La heterogeneidad de sus causas y la variabilidad de las características de las estenosis determinan pautas de tratamiento diferentes.

Dentro de las causas de estenosis biliar benigna se incluyen los cálculos biliares, infección del tracto biliar, pancreatitis crónica, quistes de colédoco, colangitis esclerosante primaria, además de las lesiones iatrogénicas y postraumáticas que representan un porcentaje importante (ver capítulos correspondientes).

Las técnicas quirúrgicas convencionales tienen una alta tasa de curación en la mayoría de los pacientes afectados con estenosis biliares benignas, sin embargo la tasa de recurrencia a largo plazo está reportada entre un 10 y un 30 %.

El avance de los procedimientos endoscópicos provee de opciones alternativas, pero el éxito inmediato del manejo no quirúrgico debería ser considerado con precaución porque las complicaciones tardías influyen sobre los resultados en estos pacientes. El 35 % presentan obstrucción y colangitis a largo plazo.

La colonización bacteriana, la viscosidad de la bilis, y las características del *stent* juegan un rol causal en la obstrucción transitoria o definitiva de la endoprótesis y en el comienzo de la colangitis. La administración periódica de antibióticos y el uso de *stents* de teflón de gran calibre (10 F o 12 F) con agujeros de salida secundarios reducen el impacto de la colangitis, pero no ha logrado demostrarse que pueda impedirla.

La dilatación con balón de la estenosis ha reportado mejores resultados que la colocación del *stent* biliar, pero en casos de estenosis no distensibles, las endoprótesis preservan la luz del ducto.

La evidencia actual indica que las estenosis biliares benignas deben ser solucionadas con anastomosis biliar-entérica, y el procedimiento endoscópico debería ser considerado como tratamiento definitivo en pacientes con enfermedades médicas asociadas.

Si bien el cuadro clínico nos indica la presencia de una colestasis extrahepática, el diagnóstico de que la causa es una estenosis sólo se puede sugerir cuando existe el antecedente reciente de cirugía biliar o cuando la colestasis aparece en el contexto de ciertas entidades, como la enfermedad inflamatoria intestinal o el SIDA.

Los métodos diagnósticos de imagen aportan información útil, la ecografía percutánea permite observar una dilatación de la VB por encima de la obstrucción, pero no es capaz de identificar la estenosis.

Actualmente se prefiere practicar una colangiografía por resonancia magnética, que añade a su alto rendimiento diagnóstico en las alteraciones biliares, la posibilidad de explorar el parénquima hepático y estructuras vecinas, y realizar posteriormente exploraciones invasivas, como la colangiopancreatografía retrógrada endoscópica o la colangiografía transparietohepática.

Las opciones terapéuticas de una estenosis benigna de la vía biliar son su resección quirúrgica o bien el tratamiento endoscópico o percutáneo con la dilatación del segmento estenosado, seguida o no de la inserción de una prótesis biliar plástica o autoexpandible con cobertura como se ha reportado en últimas publicaciones.

El tratamiento debe ser siempre individualizado. A ellos se añade, además, la experiencia que en el centro se tenga en cirugía biliar, radiología intervencionista y endoscopia terapéutica.

## **Tipos de tratamiento**

(ver **«Lesiones quirúrgicas de vías biliares»**)

La selección de la vía de acceso dependerá de la topografía de la lesión. Se aconseja el tratamiento endoscópico cuando la estenosis está en la vía biliar extrahepática por debajo de la confluencia, en presencia de una cirrosis hepática o cuando existe una coagulopatía. Si la estenosis se sitúa por encima de la confluencia es preferible el acceso percutáneo, a menos que la afectación sea difusa o que las ramas intrahepáticas estén poco dilatadas. Actualmente a partir de la existencia de enteroscopios con un solo balón o con doble balón pueden solucionarse las situaciones anatómicas diferentes, fundamentalmente post-cirugía (Bilroth II o Y de Roux) ya que se pueden remontar las asas del intestino delgado y alcanzar la papila. Se pueden ver numerosos reportes en la literatura con altas tasas de éxito utilizando estos equipos en la resolución de la vía biliar.



En los casos de los pacientes con colangitis esclerosante primaria el tratamiento endoscópico con colocación de stents tiene su indicación solo cuando la estenosis es única, extrahepática y con buena función hepática, nunca debe indicarse el tratamiento quirúrgico ya que éste puede dificultar la realización de un posterior trasplante hepático.

En los pacientes con pancreatitis crónica, aproximadamente un 30 % desarrollan estenosis de la vía biliar distal, en los pacientes que presentan síntomas obstructivos persistentes está indicado el drenaje biliar por vía endoscópica mediante la utilización de *stents*, la eficacia a largo plazo para las prótesis plásticas es sólo del 35 % en las mejores series y aún menor cuando la pancreatitis es calcificante. La utilización de prótesis autoexpandibles ha mejorado los resultados hasta un 75 % pero con el inconveniente de la disfunción del *stent* a largo plazo con la necesidad de reintervenciones.

Aunque no existen estudios controlados que comparen la cirugía y el tratamiento endoscópico, se acepta que la cirugía es el tratamiento de elección, reservando el endoscópico como tratamiento inicial y para aquellos pacientes no candidatos a la cirugía.

## Referencias bibliográficas

1. SMITH AC, DOWSETT JF, RUSSELL RC, HATFIELD AR, COTTON PB. Randomized trial of endoscopic stenting versus surgical bypass in malignant low bile duct obstruction. *Lancet*. 1994;344(8938):1655-1660. doi:10.1016/s0140-6736(94)90455-3
2. SHEPHERD HA, ROYLE G, ROSS AP, DIBA A, ARTHUR M, COLIN-JONES D. Endoscopic biliary endoprosthesis in the palliation of malignant obstruction of the distal common bile duct: a randomized trial. *Br J Surg*. 1988;75(2):1166-1168. doi:10.1002/bjs.1800751207
3. ANDERSEN JR, SOREN SM, KRUSE A, et al. Randomised trial of endoscopic prosthesis versus operative bypass in malignant obstructive jaundice. *Gut*. 1989;30(8):1132-1135. doi:10.1136/gut.30.8.1132
4. SPEER AG, COTTON PB, RUSSELL RCG, et al. Randomized trial of endoscopic versus percutaneous stent insertion in malignant obstructive jaundice. *Lancet*. 1987;2(8550):57-62. doi:10.1016/s0140-6736(87)92733-4

5. TAYLOR MC, MCLEOD RS, LANGER B. Biliary stenting versus bypass surgery for the palliation of malignant distal bile duct obstruction: a meta-analysis. *Liver Transpl.* 2000;6(3):302-308. doi:10.1053/lv.2000.5196
6. DAVIDS PH, GROEN AK, RAUWS EA, TYTGAT GN, HUIBREGTSE K. Randomised trial of self-expanding metal stents versus polyethylene stents for distal malignant biliary obstruction. *Lancet.* 1992;340(8834-8835):1488-1492. doi:10.1016/0140-6736(92)92752-2
7. O'BRIEN S, HATFIELD ARW, CRAIG PI, et al. A three year follow-up of self expanding metal stents in the endoscopic palliation of long-term survivors with malignant biliary obstruction. *Gut.* 1995;36(4):618-621. doi:10.1136/gut.36.4.618
8. ARGUEDAS MR, HEUDEBERT GH, STINNETT AA, et al. Biliary stents in malignant obstructive jaundice due to pancreatic carcinoma: a cost-effectiveness analysis. *Am J Gastroenterol.* 2002;97(4):898-904. doi:10.1111/j.1572-0241.2002.05606.x
9. YEOH KG, ZIMMERMAN MJ, CUNNINGHAM JT, et al. Comparative costs of metal versus plastic biliary stent strategies for malignant obstructive jaundice by decision analysis. *Gastrointest Endosc.* 1999;49:466-471. doi:10.1016/s0016-5107(99)70044-1
10. LINDSAY JO, ANDREYEV HJ, VLAVIANOS P, et al. Self-expanding metal stents for the palliation of malignant gastroduodenal obstruction in patients unsuitable for surgical bypass. *Aliment Pharmacol Ther.* 2004;19(8):901-905. doi:10.1111/j.1365-2036.2004.01896.x
11. ADLER DG, BARON TH. Endoscopic palliation of malignant gastric outlet obstruction using self-expanding metal stents: experience in 36 patients. *Am J Gastroenterol.* 2002;97(1):72-78. doi:10.1111/j.1572-0241.2002.05423.x
12. KIM JH, TOO BM, LEE KJ, et al. Self-expanding coil stent with a long delivery system for palliation of unresectable malignant gastric outlet obstruction: a prospective study. *Endosc.* 2001;33(10):838-842. doi:10.1055/s-2001-17340
13. MAETANI I, TADA T, SHIMURA J, et al. Technical modifications and strategies for stenting gastric outlet strictures using esophageal endoprotheses. *Endosc.* 2002;34(5):402-406. doi:10.1055/s-2002-25282
14. YIM HB, JACOBSON BC, SALTZMAN JR, et al. Clinical outcome of the use of enteral stents for palliation of patients with malignant upper GI obstruction. *Gastrointest Endosc.* 2001;53(3):329-332. doi:10.1016/s0016-5107(01)70407-5
15. DORMANN A, MEISNER S, VERIN N, et al. Self-expanding metal stents for gastroduodenal malignancies: systematic review of their clinical effectiveness. *Endosc.* 2004;36(6):543-550. doi:10.1055/s-2004-814434

16. FIORI E, LAMAZZA A, VOLPINO P, *et al.* Palliative management of malignant antro-pyloric strictures. Gastroenterostomy vs endoscopic stenting: a randomized prospective trial. *Anticancer Research*. 2004;24(1):269-272.
17. DEVIERE J, HAIZE M, DE TOEUF J, CREMER M. Long-term followup of patients with hilar malignant stricture treated by endoscopic internal biliary drainage. *Gastrointest Endosc*. 1988;34(2):95-101. doi:10.1016/s0016-5107(88)71271-7
18. WAGNER HJ, KNYRIM K, VAKIL N, KLOSE KJ. Plastic endoprotheses versus metal stents in the palliative treatment of malignant hilar biliary obstruction. A prospective and randomized trial. *Endosc*. 1993;25(3):213-218. doi:10.1055/s-2007-1010295
19. POLYDOROU AA, CHISHOLM EM, ROMANOS AA, DOWSETT JF, COTTON PB, HATFIELD AR, *et al.* A comparison of right versus left hepatic duct endoprosthesis insertion in malignant hilar biliary obstruction. *Endosc*. 1989;21(6):266-271. doi:10.1055/s-2007-1012966
20. JOHN LS, CHENG MB, BRUNO MJ, BERGMAN JJ, *et al.* Endoscopic palliation of patients with biliary obstruction caused by nonresectable hilar cholangiocarcinoma: efficacy of self-expandable metallic Wallstents. *Gastrointest Endosc*. 2002;56(1):33-39. doi:10.1067/mge.2002.125364
21. CHANG W, KORTAN P, HABER G. Outcome in patients with bifurcation tumors who undergo unilateral versus bilateral hepatic duct drainage. *Gastrointest Endosc*. 1998;47(5):354-362. doi:10.1016/s0016-5107(98)70218-4
22. DE PALMA GD, GALLORO G, *et al.* Unilateral versus bilateral endoscopic hepatic duct drainage in patients with malignant hilar Biliary obstruction: results of a prospective, randomized, and controlled study. *Gastrointest Endosc* 2001;53(6):547-553. doi:10.1067/mge.2001.113381
23. DE PALMA GD, PEZZULLO A, *et al.* Unilateral placement of metallic stents for malignant hilar obstruction: a prospective study. *Gastrointest Endosc*. 2003;58(1):50-53. doi:10.1067/mge.2003.310
24. DUMAS R, DEMUTH N, BUCKLEY M, *et al.* Endoscopic bilateral metal stent placement for malignant hilar stenoses: identification of optimal technique. *Gastrointest Endosc*. 2000;51(3):334-338. doi:10.1016/s0016-5107(00)70364-6
25. PAIK WH, PARK YS, HWANG J, *et al.* Palliative treatment with self-expandable metallic stents in patients with advanced type III or IV hilar cholangiocarcinoma: a percutaneous versus endoscopic approach. *Gastrointest Endosc*. 2009;69(1):55-62. doi:10.1016/j.gie.2008.04.005
26. BORN P, ROSCH T, BRUHL K, *et al.* Long-term outcome in patients with advanced hilar bile duct tumors undergoing palliative endoscopic or percutaneous drainage. *Z Gastroenterol*. 2000;38(6):483-489. doi:10.1055/s-2000-14886

# Alternativas endoscópicas de manejo de las litiasis biliares

## Dilatación papilar con balón

**DRES. MARTÍN YANTORNO, FERNANDO BALDONI, AUGUSTO VILLAVERDE, FRANCISCO TUFARE Y NÉSTOR ALFREDO CHOPITA**

### Introducción

Tradicionalmente la *esfinteropapilotomía endoscópica (EPT)* ha sido la herramienta fundamental para la instrumentación terapéutica sobre el árbol biliar.<sup>[1, 2]</sup> Desde su introducción en 1973 para el manejo no quirúrgico de las litiasis biliares, produjo un cambio revolucionario en la endoscopia terapéutica y fue ampliamente aceptada. Si bien múltiples estudios han demostrado su beneficio, la EPT también tiene complicaciones asociadas. Entre los eventos adversos tempranos se encuentran el sangrado, la perforación y un riesgo menor al 1 % de mortalidad. Como complicación tardía se encuentra la pérdida de función del esfínter de Oddi, cuya relevancia es controvertida, ya que algunos autores indican que podría asociarse a colonización bacteriana e inflamación crónica del árbol biliar y con ello, coledocolitiasis y colangiocarcinoma.<sup>[1]</sup>

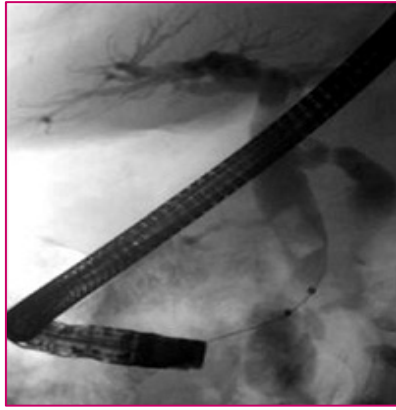


IMAGEN COLANGIOGRÁFICA CON LITIASIS CÚBICA DE GRAN TAMAÑO<sup>[18]</sup>

La *dilatación papilar endoscópica con balón (DPEB)* fue presentada por STARITZ y otros investigadores, quienes en 1983 publicaron este método como una alternativa a la EPT para la remoción de litiasis biliares, evitando la destrucción permanente del esfínter de Oddi. El concepto de la técnica consistía en evitar el corte del esfínter, y con ello disminuir complicaciones agudas como sangrado y perforación, a la vez que preservaba la función del esfínter.<sup>[1]</sup> Si bien el entusiasmo inicial por las ventajas de esta técnica fue grande en varios centros europeos y japoneses, cayó rápidamente en desuso por reportes de casos de pancreatitis severas asociadas al procedimiento. Posteriormente, nuevas publicaciones arrojaron datos discordantes, con lo cual el método cobró nueva importancia en la década del 90, aunque quedando reservado como una alternativa en casos de pacientes con litiasis pequeñas, coagulopáticos o con alteraciones anatómicas.

Si bien con la realización de EPT pueden resolverse la mayoría de los casos de litiasis, un 10 a 15 % no pueden removerse utilizando técnicas convencionales, ya sea por su mayor tamaño, su multiplicidad, su forma, o por afinamiento de la vía biliar distal.<sup>[2]</sup> En estos casos, debe recurrirse a otras técnicas adicionales como la litotripsia mecánica, electrohidráulica o por ondas de choque, la utilización transitoria de prótesis biliares para fragmentar los litos o la dilatación papilar con balones de gran diámetro.

Esta última técnica fue descrita en el año 2003 por ERSOZ y col., quienes publicaron el primer reporte de *dilatación papilar utilizando balones de gran*

*diámetro (DPEBGD)* tras la realización de esfinteropapilotomía, como una alternativa válida para la extracción de litos de gran tamaño (> 15 mm).<sup>[4]</sup> Múltiples estudios fueron publicados posteriormente, con algunas variantes técnicas, pero coincidiendo en altas tasas de éxito, por lo que esta variante ha ganado popularidad entre muchos endoscopistas.<sup>[3]</sup>

## **Dilatación papilar endoscópica con balón (DPEB)**

### *Técnica*

Una vez realizada la duodenoscopia e identificada la papila, se canula selectivamente la vía biliar, y se procede a la opacificación del árbol biliar como cualquier estudio colangiográfico de rutina. Los pacientes seleccionados para esta técnica serán aquellos que tengan litiasis menores a 10 mm y menos de 3 litos en total, como se describirá más adelante. Un alambre guía de 0.035 o 0.025 pulgadas es insertado en el ducto biliar, y luego de retirar el papilótomo, un balón dilatador de 6,8 o 10 mm es introducido a través de la guía y posicionado a nivel del orificio papilar. El tipo de balón elegido depende del tamaño de los litos y del diámetro de la vía biliar, y se eligen balones que no superen el diámetro de la vía distal. El balón es inflado en forma lenta y progresiva, con medio de contraste diluido, al nivel de presión indicado según el tipo de balón (generalmente hasta 8 atmósferas) prestando especial atención por radioscopía a la cintura que se genera en el balón a nivel del sitio a dilatar. Una vez que desaparece, deberá detenerse la insuflación y mantenerse por 15 a 30 segundos.

Una vez realizada la dilatación y retirado el balón, los litos son extraídos utilizando canastillas de Dormia y/o balones extractores. En caso de que las litiasis no puedan extraerse, se deberá recurrir a otros métodos como EPT y/o algún tipo de litotripsia.

### *Indicaciones y limitaciones*

La tasa global de eficacia para la extracción de litiasis de la DPEB es similar, sin diferencia estadística, a la de la EPT (94 y 96 % respectivamente), según un

meta-análisis de ocho estudios randomizados. Sin embargo, se ha demostrado que la efectividad durante la primera sesión endoscópica es mayor en el grupo EPT (80 % EPT y 70 % DPEB) y el requerimiento de litotripsia mecánica es significativamente superior en el grupo de dilatación. A su vez, aproximadamente un 20 % de pacientes que fallan en la extracción de litiasis luego de la dilatación, la realización de EPT de rescate contribuye a mejorar la tasa de éxito.<sup>[15]</sup>

Dado que la técnica de dilatación papilar con balón ha reportado menores tasas de sangrado comparado a la EPT, este procedimiento ha quedado actualmente reservado solo para pacientes con mayor riesgo de dicha complicación. Es por ello que en casos de pacientes portadores de coagulopatías o aquellos que requieran anticoagulación dentro de los tres días pos procedimiento, la EPBD es una opción válida a la EPT para evitar el riesgo de sangrado postpilotomía. Otros casos en que este procedimiento puede considerarse sobre la EPT es en pacientes cirróticos avanzados, pacientes que se nieguen a recibir transfusiones de sangre por cuestiones religiosas o aquellos casos con alteraciones anatómicas (como reconstrucciones tipo Billroth II o papilas intradiverticulares profundas) donde la orientación para realizar EPT es más dificultosa, lo cual podría asociarse a mayor riesgo de sangrado o perforación.<sup>[1]</sup>

Una de las limitantes fundamentales de esta técnica es el tamaño de los litos a extraer. Litiasis de gran tamaño son más difíciles de remover utilizando DPEB, e incluso en muchos estudios, se excluyeron pacientes que tuvieran litiasis mayores a 10 mm. La limitación de la DPEB para extraer litiasis > 10 mm es resaltada por la mayor necesidad de litotripsia mecánica como procedimiento asociado, con lo cual también se ha reportado mayor tiempo de estudio y mayor número de sesiones endoscópicas, lo que implica a su vez más tiempo de radioscopia y de anestesia.

Otro aspecto a tener en cuenta es en casos de colangitis severas, donde un adecuado drenaje biliar debe asegurarse. En estos casos la DPEB no es un

procedimiento recomendado, y en caso de realizarse, debería asociarse a la colocación de una prótesis o un drenaje biliar.

En resumen, los pacientes recomendados para realizar DPEB serían casos de litiasis menores a 10 mm, con menos de 3 litos y una mínima dilatación de la vía biliar, pacientes coagulopáticos o aquellos que requieren tratamiento anticoagulante dentro de los tres días post-CPRE.<sup>[4]</sup>

### *Complicaciones*

Las complicaciones tempranas, es decir aquellas que ocurren dentro de las 24 horas del procedimiento, son pancreatitis, sangrado, infección (colangitis o colecistitis) y perforación.<sup>[5]</sup> Un meta-análisis publicado por **BARON** y col. en 2004 demostró tasas de complicaciones tempranas globales similares al comparar EPT con DPEB. La tasa de sangrado fue mayor para EPT (2 versus 0 %,  $p= 0.001$ ), mientras que la tasa de infección y perforación no arrojó diferencias estadísticamente significativas. La tasa de pancreatitis fue mayor en el grupo de DPEB (7.4 vs 4.3,  $p= 0.05$ ). Numerosos estudios han evaluado esta última complicación con resultados dispares, algunos con tasas similares a la EST (3-5 %) y otros con índices de pancreatitis de hasta 17 %, incluyendo casos de pancreatitis severas con 1,7 % de mortalidad.<sup>[5]</sup> El mecanismo de pancreatitis post-DPEB no está aclarado totalmente y parece ser multifactorial. La compresión de la papila y del ducto pancreático puede provocar edema peripapilar y espasmo del esfínter de Oddi como así también la canulación biliar y la manipulación transpapilar. Este edema y espasmo puede obstruir el flujo de secreción pancreática y eventualmente inducir edema pancreático o pancreatitis asociada. Varios ensayos han estudiado otros factores de riesgo asociados a la DPEB para la producción de pancreatitis post-CPRE. Entre ellos el uso de litotripsia mecánica, un contexto de pancreatitis aguda, una vía biliar no dilatada, la canulación dificultosa y una edad menor a 50 años, han demostrado mayor riesgo por lo cual en este subgrupo de pacientes la elección de la dilatación papilar para la extracción de litiasis no es recomendable.



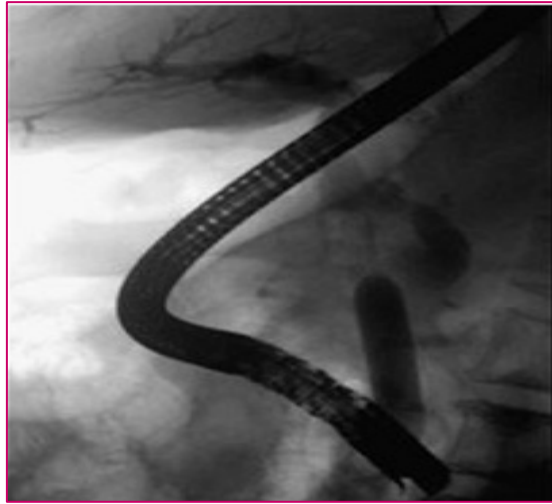
La infección es otra complicación asociada al procedimiento. La incidencia de colangitis y colecistitis parece ser mayor luego de EPT que de DPEB, a pesar que en muchos estudios la diferencia no fue estadísticamente significativa. La perforación es una complicación muy rara, pero potencialmente fatal, con una tasa reportada del 0,4 %.

En cuanto a las complicaciones tardías, la coledocolitiasis recurrente es un tema controvertido y ampliamente estudiado. La DPEB probablemente reduce la contaminación del ducto biliar por reflujo entérico, al no producir daño permanente en el esfínter de Oddi, por lo cual se disminuiría la producción de litos. Sin embargo, es evidente que la EPT ofrece mayor probabilidad de que los litos migren espontáneamente. Varios ensayos se han publicado al respecto, arrojando resultados contradictorios, aunque parecería ser que la dilatación tendría menor riesgo de recurrencia de litiasis a largo plazo.<sup>[4, 9]</sup>

## **Dilatación papilar endoscópica con balones de gran diámetro post-esfinteropapilotomía (EPLBD)**

### *Técnica*

Se recomienda utilizar para esta técnica duodenoscopios con canal de trabajo de 4,2 mm de diámetro, para pasar más fácilmente los balones por el mismo. Una vez canulada y contrastada la vía biliar, con la identificación de los litos, una esfinteropapilotomía es realizada (EPT). La extensión de la misma es variable en las distintas publicaciones, pero se recomienda realizar una EPT dejando un margen de corte (media o submáxima), ya que por un lado se disminuye el riesgo de perforación y de sangrado y por otro, se dirige la dirección de la dilatación y se previene el edema peripapilar que se originaría con la dilatación sin EPT. Posteriormente, se realiza la colocación de un balón a través de un alambre guía de la misma forma descrita anteriormente, utilizando balones de dilatación controlada esofágica o pilórica, de 12 a 20 mm de diámetro radial, según el tamaño de los litos y del diámetro del ducto biliar.

DILATACIÓN CON PAPILAR CON BALÓN DE GRAN DIÁMETRO<sup>[18]</sup>

La porción media del balón es posicionado en el orificio papilar, luego inflado en forma gradual con contraste diluido, bajo visión endoscópica (observando eventuales desgarros a través del balón) y radiológica para observar su correcta posición y la pérdida de cintura del balón. Una vez que la cintura ha desaparecido, el balón inflado es mantenido por no menos de 1 minuto, tras lo cual es desinflado y removido. Posteriormente una canastilla de Dormia o un balón extractor pueden utilizarse para la extracción de los cálculos. Eventualmente, puede recurrirse a técnicas de litotripsia en casos en que los litos no puedan extraerse luego de la dilatación.

Varios estudios han evaluado una técnica similar de utilización de balones de gran diámetro, pero con la variante de no realizar EPT previa a la dilatación.<sup>[10]</sup> En estos reportes, luego de la canulación, se deja colocado un alambre guía por donde se realiza la dilatación, siguiendo la misma metodología que la descripta previamente.

### *Indicaciones y limitaciones*

La técnica de *dilatación con balones de gran diámetro (DPEBGD)* fue introducida como una alternativa para la extracción de litos grandes. Si bien la tasa de éxito global para remover este tipo de litiasis es similar cuando se la compara a la utilización de EPT sola (83 a 98 %), varios estudios han demostrado mayor tasa de éxito en la primer sesión endoscópica (96 %),

menor requerimiento de litotripsia mecánica (6 versus 20 %) y por lo tanto menor tiempo de exposición a rayos.<sup>[2]</sup>

Un factor fundamental para la utilización de esta técnica es la presencia de una vía biliar dilatada por la presencia de una litiasis grande. Pacientes con un diámetro del ducto biliar menor al del balón no son adecuados para este procedimiento, como tampoco lo son aquellos con estenosis de la vía biliar distal considerando el riesgo de perforación. Revisiones recientes, donde se evaluó en forma retrospectiva a pacientes que sufrieron complicaciones severas, señalan a la presencia de estenosis distales como un factor de riesgo independiente para perforación, por lo tanto este factor debe considerarse una contraindicación absoluta para la realización de DPEBGD. El inflado rápido así como también la sobre insuflación en pacientes con estenosis no determinadas también se ha asociado a perforación. Si bien las estenosis pueden ser evidentes durante la colangiografía inicial, uno de los aspectos importantes es la capacidad de poder evidenciar estenosis que pasan desapercibidas. El hallazgo de marcada resistencia al inflado del balón, o la persistencia de la cintura del mismo al alcanzar el 75 % de la presión máxima recomendada, son factores que se han vinculado a la identificación de estenosis no visibles y con ello, mayor riesgo de perforación.<sup>[14]</sup> En estos casos, la insuflación debe detenerse y continuar con otro método alternativo para la extracción de la litiasis o el drenaje biliar.

Si bien se ha demostrado el beneficio para litos grandes, dada la posibilidad de dilatación máxima hasta 20 mm, las litiasis mayores a este diámetro deben fragmentarse mediante alguna técnica de litotripsia para su extracción. Debe tenerse en cuenta igualmente, como se describirá más adelante, que el uso de balones mayores a 15 mm está asociado a mayor riesgo de complicaciones.

El procedimiento también encuentra su indicación en pacientes con alteraciones anatómicas como papilas diverticulares o reconstrucciones tipo Billroth II. En estas alteraciones la dirección del corte y el margen del mismo es más difícil de determinar, por lo cual podría asociarse a mayor riesgo de

complicaciones.<sup>[3]</sup> En estos casos, la DEPBGD ofrece una alternativa segura para remover litos grandes.<sup>[17]</sup>

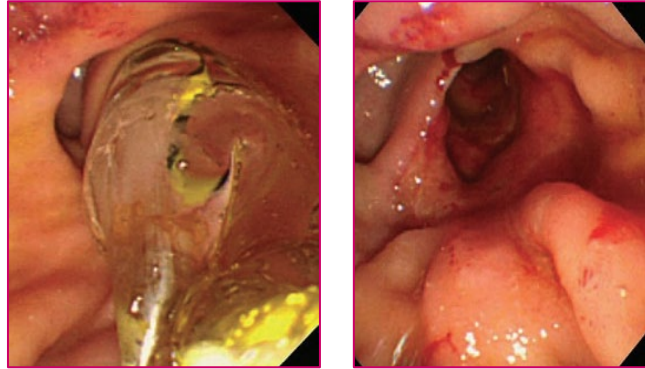


IMAGEN ENDOSCÓPICA DE DILATACIÓN DURANTE Y LUEGO DE LA DILATACIÓN<sup>[19]</sup>

Algunos estudios también demuestran su utilidad en casos de litiasis múltiples, con formas cúbicas o «en barril», que tienen alto riesgo de atascamiento de canasta.<sup>[6]</sup>

También existen reportes sobre la eficacia y seguridad de la DPEBGD en pacientes con EPT previas. En este grupo de pacientes debería tenerse especial precaución, por el riesgo de la fibrosis asociada a la EPT, y con ello, mayor riesgo de eventos adversos.<sup>[16]</sup>

Los reportes de utilización de dilatación papilar con balones de gran diámetro (sin realización previa de EPT), como una variante para extraer litos de más de 10 mm, señalan una tasa de eficacia en la primer sesión del 81 %, con una tasa final del 92 %. Si bien los resultados son promisorios, con un índice de resolución de casos similar a la variante de dilatación con esfinteropapilotomía previa, la mayoría de los estudios se basan en ensayos retrospectivos, con poblaciones heterogéneas y bajo número de pacientes y con un corto período de seguimiento.<sup>[10, 12]</sup>

## Complicaciones

Las complicaciones reportadas asociadas a este procedimiento varían en los diferentes estudios, siendo en algunos de ellos hasta el 15,5 %, la mayoría (10,3 %) leves y auto limitadas.

El riesgo de pancreatitis es menor al 3 % según los diferentes reportes, que es similar al riesgo de la EPT sola, pero menor al comparado a la DPEB. Este menor riesgo se cree que es debido a que luego de realizar EPT, la fuerza de dilatación del balón es dirigida hacia el eje de la vía biliar y no hacia el ducto pancreático. Algunos estudios han evaluado la relación entre el diámetro del balón utilizado en la dilatación y el riesgo de pancreatitis, sin evidenciar correlación entre ambos factores.<sup>[7]</sup>

El sangrado, si bien algunos estudios muestran tasas no estadísticamente significativas comparada a la EPT, ocurre entre el 2-9 % y es una complicación potencialmente severa, sobre todo en pacientes con estenosis o afinamiento de la vía biliar distal. Entre otros factores de riesgo vinculados a mayor riesgo de sangrado se encuentran: la realización de EPT de gran amplitud, edad mayor a 60 años y la dilatación con balones mayores a 15 mm.<sup>[3, 11]</sup> Las opciones de manejo conservador reportadas para el manejo del sangrado incluyen la inyección de adrenalina, la colocación de prótesis autoexpandibles recubiertas y la de reinflar el balón a nivel del orificio papilar.<sup>[2]</sup>

En cuanto a las infecciones asociadas, algunos reportes señalan a la técnica de EPLBD con menor riesgo de colangitis, comparada a EPT con litotripsia para remover litos grandes, con diferencia estadísticamente significativa. Al parecer esta diferencia se debe a mayor riesgo de fragmentos de litiasis remanentes y a injuria del ducto biliar por el alambre de las canastas de litotripsia.<sup>[8]</sup>

La perforación es la complicación más severa. Para prevenir la misma, una correcta selección de pacientes para esta técnica debe realizarse. Aquellos casos con vía biliar no dilatada, o estenosis en la vía biliar distal deberían evitarse.

Los reportes con uso de balones de mayor diámetro sin EPT previa, señalan un riesgo de sangrado del 2,4 % y una tasa de pancreatitis del 2,6 %. Esta

discordancia entre el riesgo de pancreatitis entre el uso de balones de menor diámetro y los balones mayores a 10 mm, no está aun totalmente aclarada. Algunos autores apoyan la teoría de que los balones de menor diámetro, al utilizarse generalmente sobre una vía biliar no dilatada generan a su vez mayor probabilidad de manipulación de instrumental sobre la papila (canastilla de Dormia, litotripsia) con lo cual se produciría edema y espasmo que conduciría posteriormente a la injuria pancreática. Si bien estas hipótesis no están convalidadas, faltan mayores estudios con utilización de balones de gran tamaño, con mayor número de pacientes, para poder tener recomendaciones más fuertes.<sup>[12]</sup>

## Conclusiones

La dilatación con balón es un método alternativo a la EPT para la extracción de litos pequeños. Dada su asociación a pancreatitis post-CPRE, su indicación en la actualidad queda para casos aislados, con alto riesgo de sangrado, es decir, pacientes coagulopáticos, cirróticos o quienes deben reiniciar tratamiento anticoagulante inmediatamente luego del procedimiento. La técnica de dilatación con balones de gran diámetro post-EPT es una alternativa válida y aceptada para la extracción de litos de gran diámetro. Su seguridad depende de la correcta selección de pacientes, evitando su realización ante la presencia de estenosis distales evidenciadas durante la colangiografía o el inflado del balón.

En nuestra experiencia, la EPLBD es una opción de gran utilidad, si bien no está exenta de complicaciones severas. Los casos que presentaron tales complicaciones (sangrado y perforación), al analizarlos retrospectivamente, fueron aquellos en los que se utilizaron balones de 18 mm o mayores, pacientes con EPT previas (más de tres meses previos) o en los que no se logró evidenciar estenosis durante la colangiografía. Es por ello, que recalamos la vital importancia de la correcta selección de pacientes, para poder evitar eventos adversos de una técnica de gran efectividad.

## Referencias bibliográficas

1. BARON T, KOZAREK R, CARR-LOCKE D, editors. *ERCP*. 2008;11:97-107.
2. ITOI T, ITOKAWA F, SOFUNI A, *et al.* Endoscopic sphincterotomy combined with large balloon dilation can reduce the procedure time and fluoroscopy time for removal of large bile duct stones. *Am J Gastroenterol*. 2009;104(3):560-565. doi:10.1038/ajg.2008.67
3. LEE D, LEE B, HWHANG S, *et al.* Endoscopic papillary large balloon dilation after endoscopic sphincterotomy for treatment of large common bile duct stone. *Dig Endosc*. 2007;19:S52-S56. doi:10.1111/j.1443-1661.2007.00716.x
4. LEE J. Is combination biliary sphincterotomy and balloon dilation a better option than either alone in endoscopic removal of large bile-duct stones? *Gastrointest Endosc*. 2007;66(4):727-730. doi:10.1016/j.gie.2007.03.1060
5. HEO J, KANG D, JUNG H, *et al.* Endoscopic sphincterotomy plus large-balloon dilation versus endoscopic sphincterotomy for removal of bile-duct stones. *Gastrointest Endosc*. 2007;66(4):720-726. doi:10.1016/j.gie.2007.02.033
6. YOUN Y, LIM H, JAHNG J. The increase in balloon size to over 15 mm does not affect the development of pancreatitis after endoscopic papillary large balloon dilatation for bile duct stone removal. *Dig Dis Sci*. 2011;56(5):1572-1577. doi:10.1007/s10620-010-1438-4
7. STEFANIDIS G, VIAZIS N, PLESKOW D, *et al.* Large balloon dilation vs. mechanical lithotripsy for the management of large bile duct stones: a prospective randomized study. *Am J Gastroenterol*. 2011;106(2):278-285. doi:10.1038/ajg.2010.421
8. KATANUMA A, MAGUCHI H, OSANI M. Complications and risk management of endoscopic papillary balloon dilatation. *Dig Endosc*. 2007;19:S68-S71. doi:10.1111/j.1443-1661.2007.00731.x
9. CHAN H, LAN K, LIN C, *et al.* Endoscopic papillary large balloon dilation alone without sphincterotomy for the treatment of large common bile duct stones. *BMC Gastroenterol*. 2011;11:69. doi:10.1186/1471-230X-11-69
10. LI N, LIU J, ZHOU Z, *et al.* Ampulla dilation with different sized balloons to remove common bile duct stones. *World J Gastroenterol*. 2013;19(6):903-908. doi:10.3748/wjg.v19.i6.903
11. JEONG S, KI S, LEE D, *et al.* Endoscopic large-balloon sphincteroplasty without preceding sphincterotomy for the removal of large bile duct stones: a preliminary study. *Gastrointest Endosc*. 2009;70(5):915-922. doi:10.1016/j.gie.2009.04.042

12. MISRA S, DWIVEDI M. Large-diameter balloon dilation after endoscopic sphincterotomy for removal of difficult bile duct stones. *Endosc.* 2008;40(3):209-213. doi:10.1055/s-2007-967040
13. LI D, HAN J. Endoscopic Papillary Large Balloon Dilation: Guidelines for Pursuing Zero Mortality. *Clin Endosc.* 2012;45(3):299-304. doi:10.5946/ce.2012.45.3.299
14. CHUNG J, CHUNG J. Endoscopic papillary balloon dilation for removal of choledocholithiasis: indications, advantages, complications, and long-term follow-up results. *Gut and Liver.* 2011;5(1):1-14. doi:10.5009/gnl.2011.5.1.1
15. KIM K, KIM T. Endoscopic papillary large balloon dilation for the treatment of recurrent bile duct stones in patients with prior sphincterotomy. *J Gastroenterol.* 2010;45:1283-1288. doi:10.1007/s00535-010-0284-7
16. TRIKUDANATHAN G, NAVANEETHAN U, PARSİ M. Endoscopic management of difficult common bile duct stones. *World J Gastroenterol* 2013;19(2):165-173. doi:10.3748/wjg.v19.i2.165
17. REBELO A, RIBEIRO P, CORREIA A, et al. Endoscopic papillary large balloon dilation after limited sphincterotomy for difficult biliary stones. *World J Gastrointest Endosc.* 2012;4:180-184. doi:10.4253/wjge.v4.i5.180
18. KATANUMA A, MAGOCHI H, OSANAI M. Endoscopic treatment of difficult common bile duct stones. *Dig Endosc.* 2010;22:90-97. doi:10.1111/j.1443-1661.2010.00979.x



# Cirugía percutánea biliar

**DRES. MARIANO EDUARDO GIMÉNEZ Y HORACIO  
D'AGOSTINO**

## Obstrucción biliar benigna

*Toda tecnología suficientemente avanzada es indistinguible de la magia.*

ARTHUR C. CLARKE

Existen múltiples patologías biliares benignas que requieren, en algún momento de su evolución, la confección de un procedimiento invasivo mínimo. Por ello, desde un punto de vista docente, hemos decidido dividir el capítulo según las prácticas más frecuentes.

## Prácticas invasivas mínimas

### *Procedimientos percutáneos*

1. Colangiografía percutánea transhepática
2. Drenaje percutáneo de la vía biliar
3. Dilatación con balón de estenosis
4. Dilatación sostenida
5. Extracción de litiasis
6. Otras técnicas

## Colangiografía percutánea transhepática

La primera colangiografía percutánea transhepática fue realizada en 1921 por BURCKHARDT y MULLER. En 1937 HUARD y DO-XUAN-HOP rellenan el árbol biliar mediante la introducción de sustancia de contraste a ciegas, por vía transparietohepática percutánea (CPT).

Con la incorporación del intensificador de imágenes y televisión en 1962, GLENN logra punzar canalículos finos para opacificar el resto de las vías biliares.

Recién en 1968, OTHO y TSUCHIYA, en la Universidad de Chiba (Japón), inventan una aguja metálica de gran flexibilidad y pequeño calibre, que se emplea actualmente. La gran difusión que adquiere el empleo de la aguja de Chiba se debe a los trabajos y publicaciones de OKUDA y col. en 1974.

Es así como en la actualidad, la CPT con aguja de Chiba es un método invasivo, rápido, sencillo, seguro y con un porcentaje mínimo de complicaciones. En nuestra experiencia, nos ha permitido visualizar el árbol biliar en el 98 % de los pacientes que presentan dilatación de los conductos biliares y en el 90 % de aquellos que no tienen dilatación.

Debido al empleo de la colangiografía retrógrada endoscópica (CRE) y los estudios no invasivos, las indicaciones de la CPT han disminuido en los últimos años, quedando reservadas para el estudio de la vía biliar proximal en tumores altos y como primer paso para la colocación de drenajes o prótesis por vía percutánea en la vía biliar.

Las contraindicaciones de la CPT son pocas. Los trastornos hemorrágicos, la ascitis pueden dificultar la realización de la CPT y los antecedentes de reacción alérgica con material yodado, que pueden ser paliados con la administración de corticoesteroides.

Por otra parte, un porcentaje de pacientes con obstrucción biliar, tiene su bilis contaminada. Por este motivo se recomienda el empleo de antibióticos durante 12 horas antes del estudio.

Se elige un espacio intercostal derecho en la línea axilar media o anterior, en relación caudal con el seno costo diafragmático (FOTO 1).

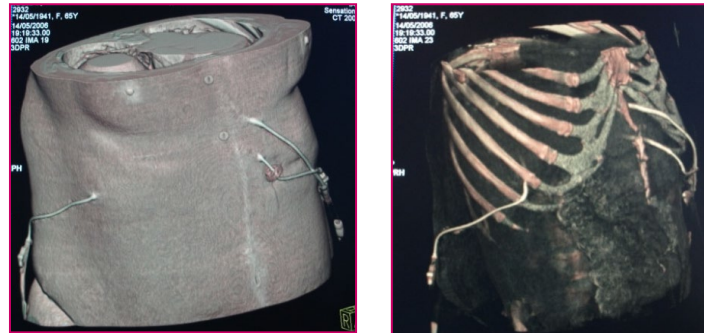

FOTO 1. RECONSTRUCCIÓN 3D DE TC MULTICORTE PARA OBSERVAR INGRESO INTERCOSTAL E IZQUIERDO

La aguja fina es colocada en el interior del hígado bajo control fluoroscópico, de modo que el extremo de la aguja se dirija hacia el cuerpo vertebral de la D 12, la dirección de la aguja debe ser paralela a la mesa fluoroscópica. Es importante que la aguja no avance en el hilio hepático, porque la punción extrahepática de un conducto puede llevar al coleperitoneo.

Las distintas imágenes que pueden obtenerse al inyectar el medio de contraste en el hígado, son:

1. *Dibujo del árbol biliar*: cuando se canaliza un canalículo, el contraste no desaparece y se extiende hasta el hilio;
2. *Repleción vascular*: la sustancia escapa rápidamente por los vasos alejándose del hilio; hacia la línea media, venas suprahepáticas, hacia la periferia, vena porta;
3. *Relleno linfático*: se visualizan trayectos arrosariados finos que se dirigen a la zona del tronco celiaco; tardan en evacuarse;
4. *Infiltración perihepática*: dibuja los límites o el ligamento, se debe a la extravasación del material de contraste y clínicamente se exterioriza por dolor;

5. *Relleno de cavidades intrahepáticas*: en caso de estar presentes quistes, abscesos o relleno vesicular;

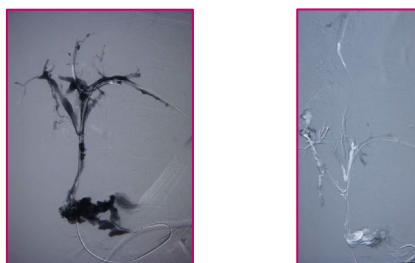
6. *Manchas*: al instilar sustancia de contraste en parénquima hepático.

La cantidad de material inyectado debe ser el necesario para cada caso en particular. Debe permitir ver la totalidad de las vías biliares o hasta un evidente *stop*. Aquellas vías muy dilatadas necesitan mayor cantidad de material de contraste. En caso contrario, por falta de cantidad suficiente, en algunas ocasiones simula una obstrucción alta al rellenarse sólo las vías biliares intrahepáticas (imagen pseudotumoral).

También es conveniente guiar al paciente en los distintos decúbitos e incluso finalizar el estudio colocándolo de pie, para que la sustancia baje desde las vías biliares intrahepáticas, opacificque el colédoco y logre certificar si existe o no pasaje hacia el duodeno.

En casos seleccionados y con vía biliar intrahepática dilatada, la ultrasonografía puede ser empleada para guiar la aguja delgada y si es necesario también los dilatadores y un catéter biliar, sin utilizar material de contraste. La CPT guiada por ecografía en vías biliares intrahepáticas dilatadas tiene un éxito cercano al 90 % de los casos.

En la actualidad, utilizamos el CO<sub>2</sub> con el propósito de visualizar la vía biliar, observando el pasaje del gas hasta el duodeno en más del 80 % de los pacientes (Foto 2).



A

B

FOTO 2. UTILIDAD DE LA COLANGIOGRAFÍA CON CO<sub>2</sub>. A: PACIENTE CON SOSPECHA DE FISTULA BILIOBRONQUIAL-COLANGIOGRAFÍA CON CONTRASTE «NORMAL»; B: COLANGIOGRAFÍA CON CO<sub>2</sub> DEMOSTRANDO LA FÍSTULA

**HARBIN** y col. en un estudio donde recopilaron la experiencia de varias instituciones, observaron una tasa de complicaciones del 3,28 % en 3.596 casos. La mortalidad atribuida al método fue del 0,14 %.

Las complicaciones más frecuentes fueron (**HARBIN**):

<i>Sepsis</i>	1,8 %
<i>Coleperitoneo</i>	1,03 %
<i>Hemorragia</i>	0,28 %

Aunque las características radiográficas de la CPT ayudan a determinar la etiología de una obstrucción completa o parcial, su valor principal consiste en la evaluación de la extensión de la oclusión, el sitio exacto y, por lo tanto, las posibilidades terapéuticas del tipo quirúrgico, endoscópico o percutáneo.

Por último, consideramos importante remarcar que la utilización de la CPT o CRE no dependerá de la existencia de vía biliar fina o dilatada sino del sitio de la obstrucción.

## **Drenaje percutáneo de la vía biliar**

Un beneficio importante de la colangiografía percutánea transhepática (CPT) consiste en proporcionar, al opacificar la vía biliar, un acceso no quirúrgico al sistema biliar, posibilitando diversos procedimientos percutáneos secundarios.

Durante la década del 50, **TERBLANCHE** y **PRADERI** desarrollan la descompresión externa del árbol biliar mediante el empleo de tubos en U instalados quirúrgicamente. El drenaje biliar transhepático percutáneo (DBP) como drenaje externo fue llevado a cabo por primera vez en el año 1952 por **LEGER**. En la década del 70 se desarrollaron nuevas técnicas de colocación percutánea de catéteres, entre otros por **RING** y **FERRUCCI**, hasta tal punto que hoy puede pasarse un catéter hasta el duodeno a través de un tumor o colocar una prótesis por vía percutánea en un gran número de pacientes.

Indicaciones:

- Descompresión de una obstrucción alta no resecable por cirugía.
- Descompresión de una obstrucción baja no resecable por cirugía y con imposibilidad de drenaje endoscópico retrógrado.
- Descompresión previa a la colocación de una prótesis metálica percutánea.
- Descompresión previa a la extracción de litiasis intrahepática, dilatación de estenosis de anastomosis biliodigestivas u otras patologías benignas de la vía biliar (colangitis esclerosante aisladas, etc.).
- Tratamiento combinado percutáneo endoscópico retrógrado.
- Descompresión inicial en la colangitis aguda grave (cuando sea inaccesible el drenaje endoscópico, que es el tratamiento de elección).
- Colocación en forma percutánea transhepática de iridium<sup>192</sup> para braquiterapia de tumores de la vía biliar o tratamiento con fotoiluminación.
- En casos seleccionados, descompresión previa al acto quirúrgico.
- Empleo de esta vía para introducción de *stent* duodenales o sondas de alimentación (hepatoyeyunostomía de alimentación).

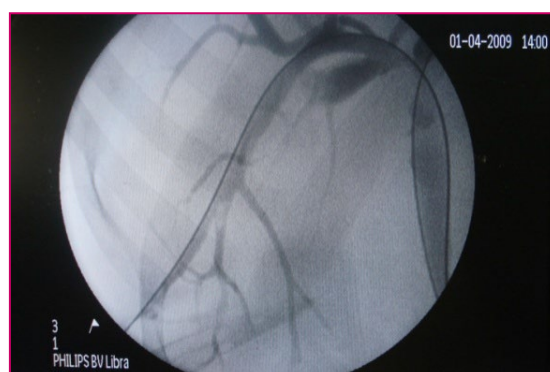
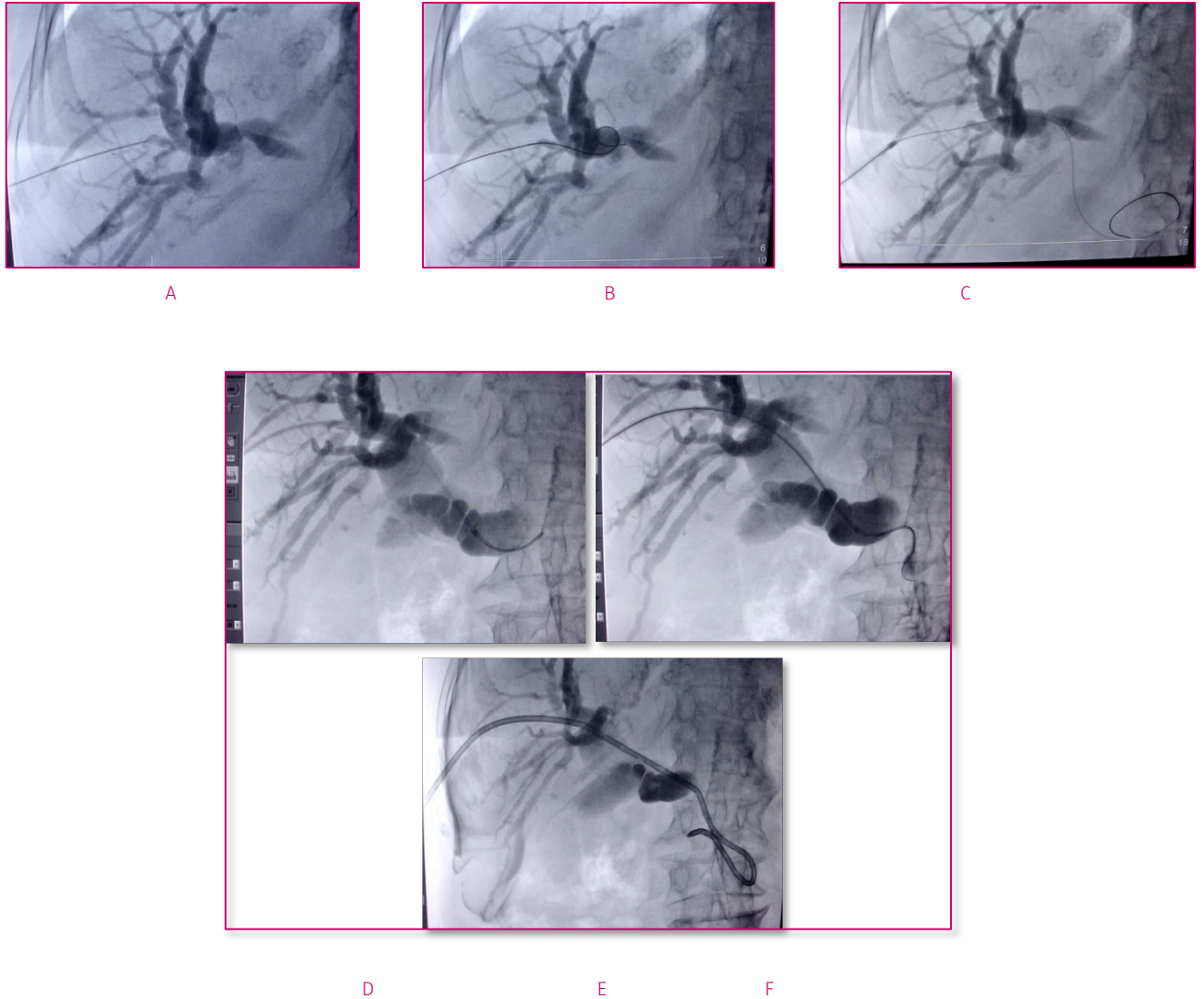


FOTO 3. INGRESO A LA VÍA BILIAR DERECHA POR CANALÍCULO PERIFÉRICO



**FOTO 4.** DRENAJE PERCUTÁNEO DE VÍA BILIAR. TÉCNICA: A: PUNCIÓN BILIAR CON AGUJA DE CHIBA; B: ALAMBRE 0,018"; C: COLOCACIÓN DE INTRODUTOR BILIAR D'AGOSTINO (COOK); D: ESTENOSIS COMPLETA; E: PASAJE DE LA ESTENOSIS; F: COLOCACIÓN DE CATÉTER HASTA DUODENO

### *Drenaje por hepático izquierdo*

La utilización del acceso izquierdo puede deberse a preferencias del operador. Este acceso presenta como ventajas la punción del segmento III bajo guía ecográfica, lo que determina el drenaje con una sola punción y el mayor confort de un catéter en el epigastrio en relación a un drenaje intercostal derecho.

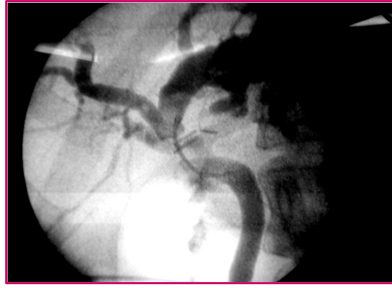

FOTO 5. ACCESO IZQUIERDO EN UNA LESIÓN QUIRÚRGICA DE VÍA BILIAR

Como potenciales desventajas, se observan la imposibilidad de realizarlo en pacientes con lóbulos izquierdos pequeños o hipotróficos, una mayor irradiación de las manos del operador y la dificultad de franquear las estenosis por el ángulo de ingreso.

Las indicaciones de este acceso son:

- Obstrucción del conducto izquierdo con permeabilidad del derecho.
- Drenaje combinado con el derecho en obstrucciones del hilio hepático.
- Catéteres que deban quedar largo tiempo.
- Imposibilidad de acceso derecho.

En algunas oportunidades, donde se vea comprometido el *carrefour* hepático, puede realizarse como opción al drenaje bilateral, el drenaje con catéteres articulados, con iguales resultados, presentando como ventaja un solo acceso (ver imágenes y técnica en el capítulo de patología maligna).

#### *Complicaciones de la colangiografía y el drenaje percutáneo de la vía biliar*

**Hemorragia:** la presencia de hemobilia luego de la instrumentación biliar es frecuente, y ocurre en el 16 % de los casos. Hemorragias severas, que requieran transfusión se observan en el 3 % de los pacientes. Luego de un procedimiento biliar, la hemobilia es la causa más frecuente de hemorragia digestiva y debe sospecharse como primera posibilidad.

La hemorragia es en general autolimitada si la coagulación del paciente es aceptable. En caso de persistir, será necesario la transfusión y evaluar cambiar



el drenaje por otro de mayor diámetro (un aumento entre 2 y 4 French con respecto al catéter inicial), con el propósito de taponar el trayecto. El catéter deberá ser irrigado regularmente con solución salina para mantener el drenaje permeable y la vía biliar libre de coágulos. A pesar de esto, las hemobilias severas cursan con aumento de la bilirrubina por acumulación de coágulos en la vía biliar (Foto 6 y 7).

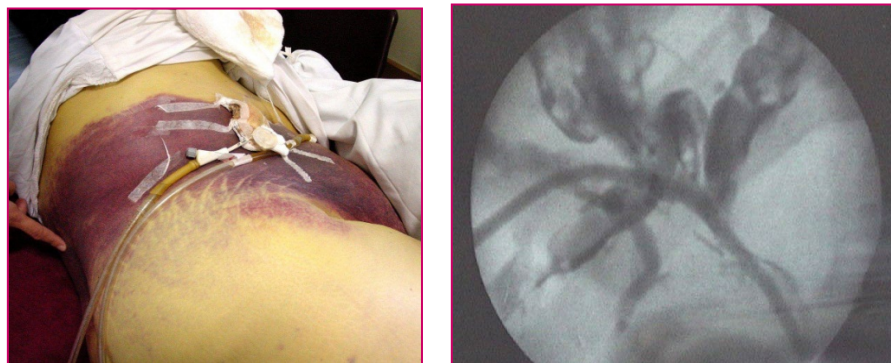


FOTO 6. HEMATOMA PARIETAL Y HEMOBILIA CON COÁGULOS DENTRO DE LA VÍA BILIAR

Si la hemobilia persiste o el paciente tiende a la descompensación, se deberá realizar una arteriografía con eventual embolización superselectiva. La cirugía no es una buena opción inicial para el tratamiento de esta complicación.

En casos excepcionales, donde persista el sangrado se evaluará el retiro del catéter con embolización del trayecto, la embolización de la vena porta o la hepatectomía.

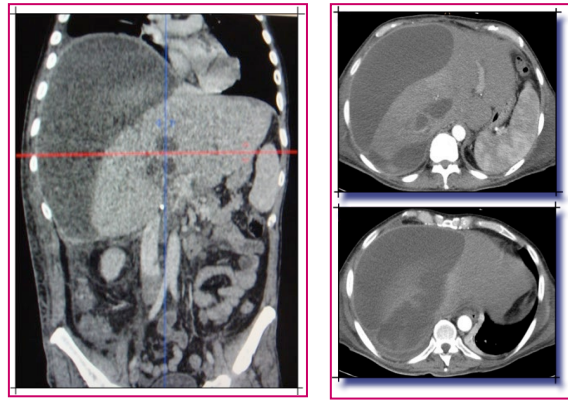


FOTO 7. HEMATOMA HEPÁTICO LUEGO DE INTENTO DE DRENAJE PERCUTÁNEO BILIAR

### Otras complicaciones

Con menor frecuencia puede observarse laceración hepática, complicaciones torácicas como resultado de un drenaje transpleural, y pancreatitis.

La repercusión pancreática luego de un drenaje biliar constituye un evento ampliamente estudiado en los procedimientos endoscópicos, no así luego de instrumentación percutánea (FOTO 8).

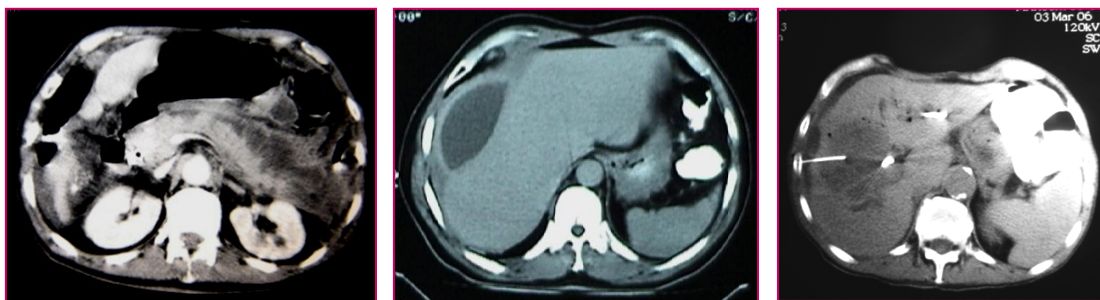


FOTO 8. OTRAS COMPLICACIONES DEL DRENAJE BILIAR. A: PANCREATITIS AGUDA; B: BILOMA; C: ABSCESO HEPÁTICO

En un reciente trabajo de nuestro grupo evaluamos la frecuencia de respuesta inflamatoria pancreática (RP) posterior al drenaje percutáneo interno-externo de la vía biliar expresada como hiperamilasemia (HA) y/o pancreatitis aguda (PA).

Analizamos 264 pacientes con 295 drenajes transpapilares y 55 pacientes con *stents* metálicos biliares que llegaban al duodeno. Observamos un 12,1 % de respuesta pancreática, presentando sólo hiperamilasemia el 8,7 % y pancreatitis aguda el 3,4 %. El diámetro del drenaje utilizado, la cantidad de catéteres colocados, la edad de los pacientes y el tipo de patología tratada no presentaron relación significativa con la aparición de respuesta pancreática. Un paciente falleció por evolución de la pancreatitis aguda (0,3 %).

Por otra parte, el dolor luego de un drenaje intercostal derecho puede determinar el uso de bloqueo del nervio intercostal. Las complicaciones del método más frecuentes son el neumotórax (0,5 %) y la hipotensión (4,6 %). En general el dolor cede, aún sin medicación, con el correr de los días.

Complicaciones menores como escasa hemobilia, fiebre y bacteriemia esporádica pueden observarse hasta en el 60 % de los pacientes.

Dentro de las complicaciones alejadas, la oclusión de los catéteres es la más importante. Los catéteres que atraviesan la estenosis y llegan al intestino no se desplazan con facilidad, salvo que el paciente tire de ellos. Por el contrario, la salida de los catéteres externos es la regla, por lo que deben ser evitados.

### *Guías de calidad para la colangiografía y el drenaje biliar percutáneo*

El primer paso consiste en definir los elementos analizados. De esta manera definimos a la colangiografía percutánea transhepática como un procedimiento diagnóstico, que involucra colocar una aguja estéril, fina y flexible, dentro de una rama biliar periférica, bajo guía ecográfica y/o radioscópica, seguida de la inyección de material de contraste, con el propósito de delinear la anatomía biliar.

De igual manera, definimos al drenaje biliar percutáneo transhepático como un procedimiento terapéutico, que consiste en la canulación estéril de una rama biliar periférica, seguida de la manipulación radiológica de alambres, introductores y catéteres dentro de la vía biliar. La colocación de un drenaje o un *stent* para drenaje externo o interno completan el procedimiento.

## Dilatación con balón de estenosis

En una revisión de 958 pacientes, **WARREN** y col. observaron que el 97 % de las estenosis benignas de la vía biliar se debían a lesiones quirúrgicas secundarias a colecistectomía.

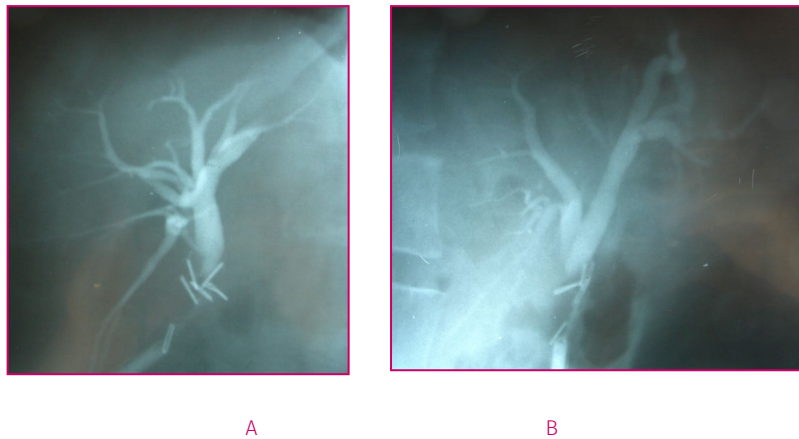


FOTO 9. A: COLANGIOGRAFIA DE LESIÓN QUIRÚRGICA DE VÍA BILIAR; B: MISMO CASO, VISIÓN LATERAL

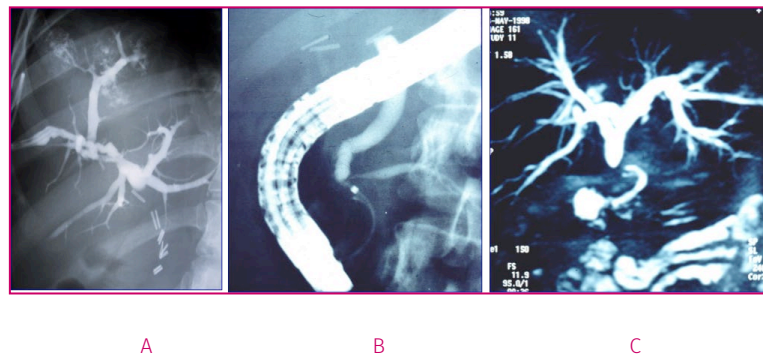


FOTO 10. LESIÓN QUIRÚRGICA DE VÍA BILIAR. ESTUDIOS PREVIOS AL TRATAMIENTO: A: COLANGIO TRANSPARIETOHEPÁTICA; B: COLANGIO RETRÓGRADA ENDOSCÓPICA; C: COLANGIORRESONANCIA MAGNÉTICA

Cuando la lesión se produce, la reparación quirúrgica mediante una anastomosis biliodigestiva alta y amplia es el tratamiento de elección (ver capítulo sobre lesiones VB).

Cuando una anastomosis biliodigestiva secundaria a una lesión quirúrgica se estenosa, la re-hepáticoyeyuno anastomosis es por lo general una

operación compleja, gravada de morbimortalidad y con un éxito que no supera el 70 % (Foto 11 y 12).

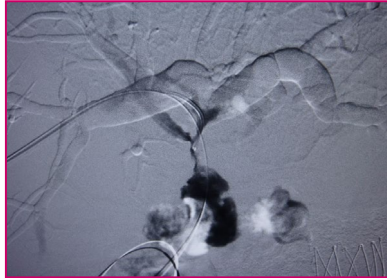


FOTO 11. COLANGIOGRAFIA EN ESTENOSIS DE HEPÁTICO-YEYUNO ANASTOMOSIS

La extrapolación de técnicas vasculares de angioplastia, trasladadas a la vía biliar, con materiales específicos, permitieron la cateterización y dilatación de estenosis biliares. MOLNAR, en 1978, describe la primera serie de dilatación percutánea transhepática con balón en un grupo de anastomosis bilioentérica estenosada.

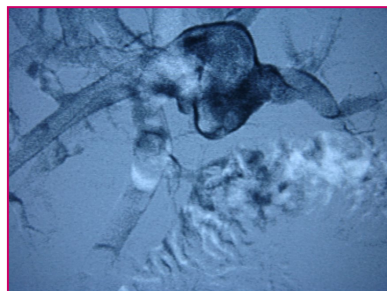
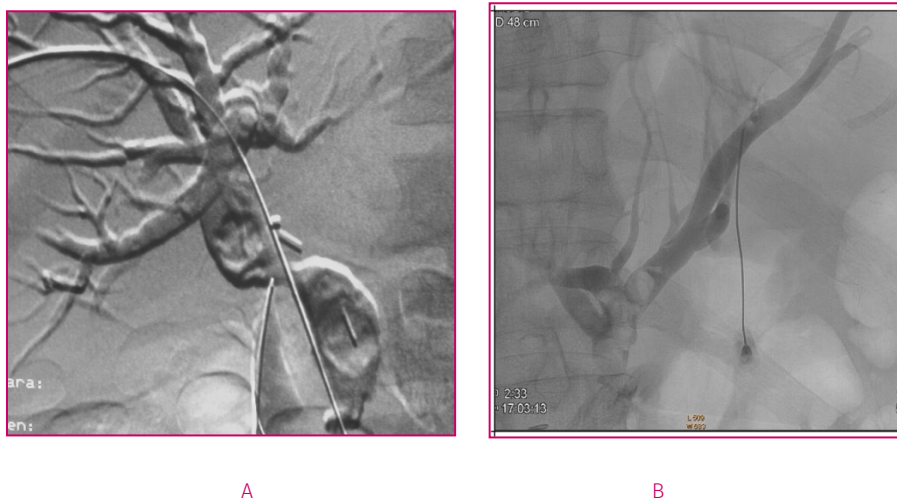


FOTO 12. COLANGIOGRAFIA EN ESTENOSIS DE HEPÁTICO-YEYUNO ANASTOMOSIS

El 73 % de nuestros pacientes presentaron, al momento de la consulta, vía biliar normal o levemente dilatada, a pesar de la estenosis de la anastomosis y en muchos casos con presencia de colangitis aguda. Podría suponerse que esto pueda deberse a la existencia de cierto pasaje de bilis por la anastomosis a pesar de la estenosis, a la presencia muy frecuente de fístulas biliodigestivas espontáneas y una «rigidez» de los espacios portahepáticos por fibrosis.

En la actualidad, el drenaje percutáneo con posterior dilatación es el tratamiento de elección.

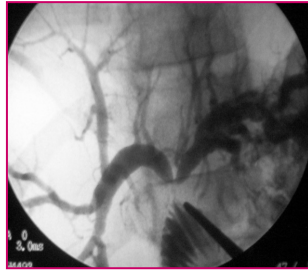En nuestra experiencia el 23 % de los pacientes con obstrucción biliar por lesión quirúrgica de la vía biliar presentaron litiasis agregada (FOTO 13).



**FOTO 13.** LITIASIS EN LESIÓN DE VÍA BILIAR. A: SE OBSERVAN DOS CÁLCULOS, UNO CUYO CENTRO ES UN CLIP DE LA CIRUGÍA LAPAROSCÓPICA; B: LITIASIS EN UNA HEPÁTICO-YEYUNO ANASTOMOSIS ESTENOSADA

Luego de la ecografía y el laboratorio, se debe realizar una colangiorresonancia, con el propósito de observar la vía biliar en todas sus ramas y en los cortes axiales descartar la presencia de atroñas lobares o segmentarias. En pacientes con más de 6 meses de reparación quirúrgica realizamos sistemáticamente la biopsia hepática, con el fin de descartar fibrosis o cirrosis. En nuestra serie el 22 % de los pacientes ya presentaban fibrosis y 4 % cirrosis. Por último, cuando la estenosis es alta, aún en ausencia de síntomas vasculares, realizamos una arteriografía diagnóstica selectiva hepática, ya que hemos observado un 33 % de lesión asintomática de arteria hepática derecha.

Cuando exista sospecha clínica de estenosis de anastomosis biliodigestivas en estos pacientes, creemos que debe realizarse una punción transparietohepática (FOTO 14).



**FOTO 14.** COLANGIOGRAFÍA TRANSPARIETOHEPÁTICA EN UNA ESTENOSIS DE UNA HEPÁTICO-YEYUNO ANASTOMOSIS POR LESIÓN QUIRÚRGICA DE VÍA BILIAR

Las contraindicaciones de la dilatación percutánea son la sepsis, la coagulopatía no corregible y obviamente el no poder franquear la estenosis.

En las series publicadas y nuestra experiencia en más de 120 hepático-yeyuno anastomosis dilatadas no se observa correlación entre permeabilidad a largo plazo luego de la dilatación y tamaño del balón utilizado, número de sesiones, presión generada y tiempo de insuflación.

En el análisis de nuestra serie observamos que la evolución sí está relacionada con la modificación del valor de la fosfatasa alcalina, ya que los que presentaron evolución favorable registraron un descenso de 50 % o más. Mientras que aquellos que presentaron una evolución desfavorable no modificaron o incluso aumentaron su valor.

Dentro de las complicaciones del método, la potencialmente más grave es la hemobilia. La misma se observa hasta en el 30 % de los casos y puede requerir una arteriografía selectiva con embolización. En general, aumentando el diámetro del catéter es suficiente para detener el sangrado.

El empleo de prótesis metálica expandible en patología benigna de la vía biliar es controversial. Su uso no debe generalizarse y su empleo deberá ser sólo en casos muy seleccionados. Motiva esta conducta que a diferencia de la dilatación, el empleo de estas prótesis comprometen y dificultan la eventual cirugía de rescate.

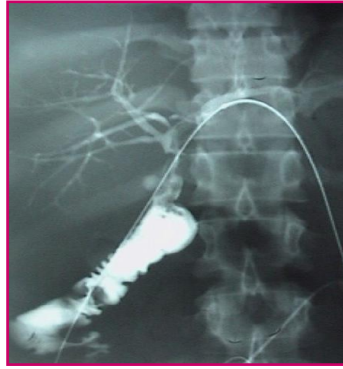


FOTO 15. PASAJE DE ALAMBRE GUÍA A TRAVÉS DE ESTENOSIS HAY

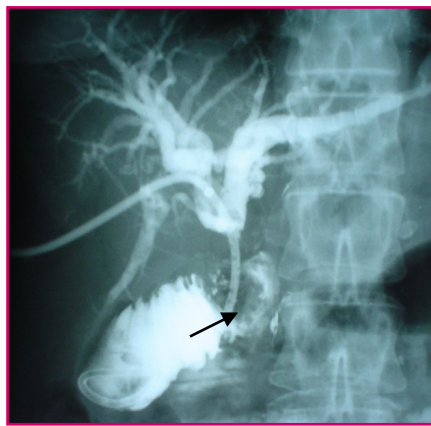


FOTO 16. CATÉTER DE DRENAJE BILIAR DE ESTENOSIS DE HAY

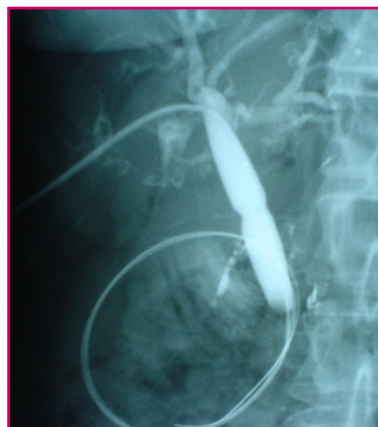

FOTO 17. DILATACIÓN PERCUTÁNEA CON BALÓN INTERNO EXTERNO DERECHO

Los resultados obtenidos se miden en excelentes, buenos, regulares y malos, según la clasificación propuesta por SCHWEIZER en 1991. Relacionados a colangitis-FAL y radiología.



En conclusión, en las estenosis de las anastomosis biliodigestivas, los procedimientos percutáneos son de primera elección, dejando reservada la cirugía a los casos de mala evolución o estenosis con graves defectos técnicos, como por ejemplo la exclusión de un conducto hepático en la anastomosis hepaticoyeyunal.

Lamentablemente, algunos casos evolucionan desfavorablemente aun con tratamiento combinado (percutáneo/quirúrgico), desarrollando hepatopatía crónica y terminando en lista de espera para el trasplante hepático. Las estenosis intrahepáticas en algunos enfermos son la expresión de lesiones isquémicas obligando a dilataciones sectoriales o cuando existe atrofia lobar a resecciones hepáticas.

### Dilatación sostenida

Como ya hemos visto, ante la estenosis de una hepaticoyeyunoanastomosis, se indica la dilatación percutánea con balón de alta presión. Cuando ésta fracasa, no estaría indicada una nueva dilatación y clásicamente se realiza una nueva cirugía biliar.

En los pacientes con estenosis muy altas, con lesión asintomática de la arteria hepática derecha (debido a que en la nueva reparación puede lesionarse el *shunt* que conecta ambas hepáticas y quedar el cabo derecho de la anastomosis sin flujo y potencialmente pasible de re-estenosis temprana) o alto riesgo era prioritario encontrar otra posibilidad percutánea (Foto 18).

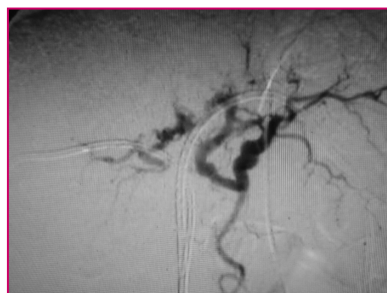

Foto 18. ARTERIOGRAFÍA SELECTIVA HEPÁTICA. SE OBSERVA LESIÓN DE ARTERIA HEPÁTICA DERECHA Y SHUNT ENTRE AMBAS HEPÁTICAS

Debido a esto y revisando los trabajos de **COSTAMAGNA**, en los que propone en estenosis parciales de la vía biliar la colocación endoscópica de varias prótesis por un año, comenzamos hace varios años con la dilatación sostenida percutánea de estenosis recidivada de hepático-yeyuno anastomosis luego del fracaso de dilatación con balón.

En nuestra opinión, el fin de la dilatación sostenida es estabilizar el proceso de cicatrización con la idea de prevenir la re-estenosis secundaria.

Los resultados iniciales con esta técnica, con un seguimiento promedio de 22 meses, es de 92 % de resultados buenos o excelentes según la clasificación de Schweizer.

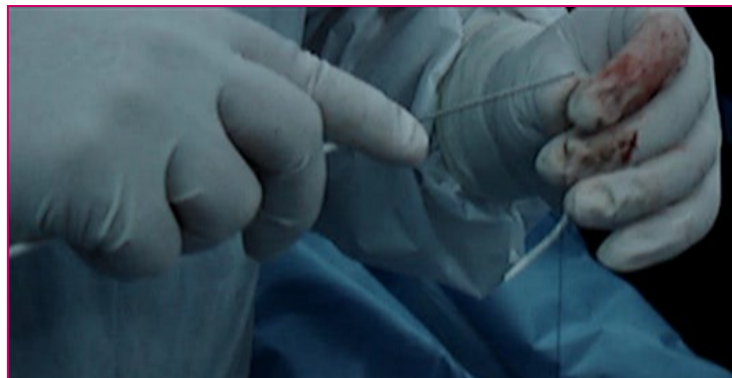

FOTO 19. CATÉTERES PERCUTÁNEOS CORTADOS (10 CM) LISTOS PARA COLOCARSE



FOTO 20. MÚLTIPLES CATÉTERES PERCUTÁNEOS CORTADOS

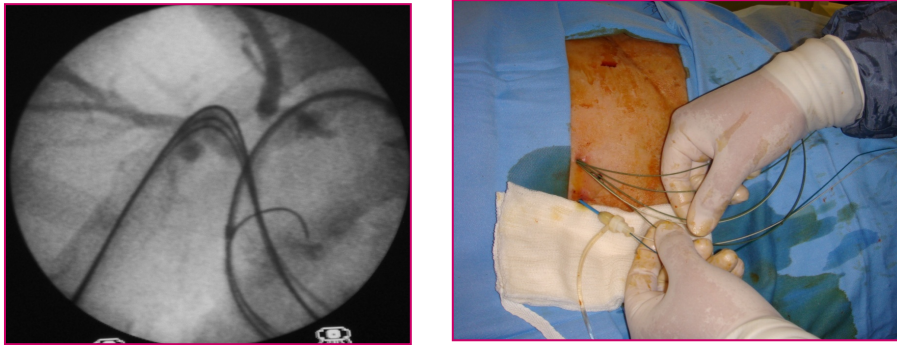


FOTO 21. MÚLTIPLES ALAMBRES GUÍAS COLOCADOS. A TRAVÉS DE ELLOS SE COLOCARÁN LOS CATÉTERES

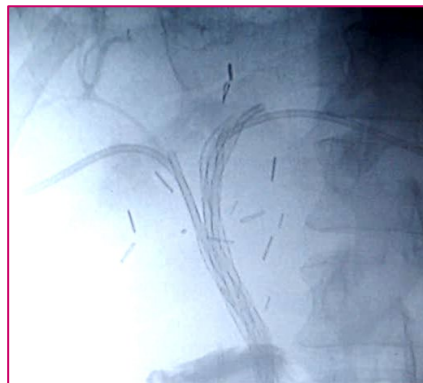

FOTO 22. MÚLTIPLES CATÉTERES COLOCADOS (6). PACIENTE CON ESTENOSIS DE LA VÍA BILIAR

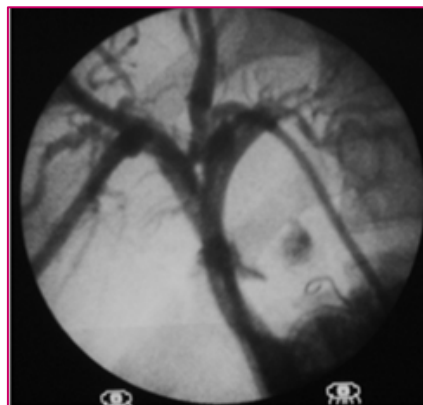


FOTO 23. IMAGEN COLANGIOGRÁFICA TRANSPARIETOHEPÁTICA EN OTRO CASO

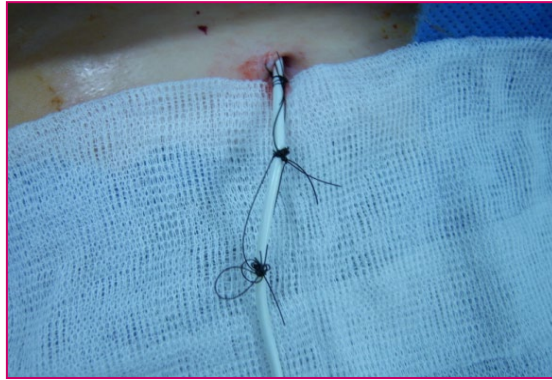


FOTO 24. FIJACIÓN DE LOS HILOS DE LOS CATÉTERES INTERNOS AL CATÉTER DE DRENAJE EXTERIORIZADO

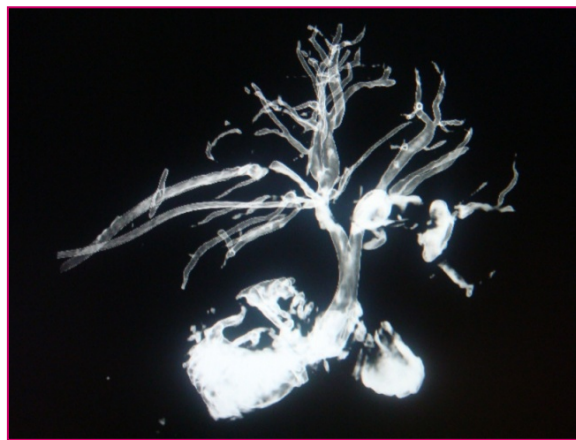

FOTO 25. IMAGEN FINAL, CON LOS CATÉTERES COLOCADOS

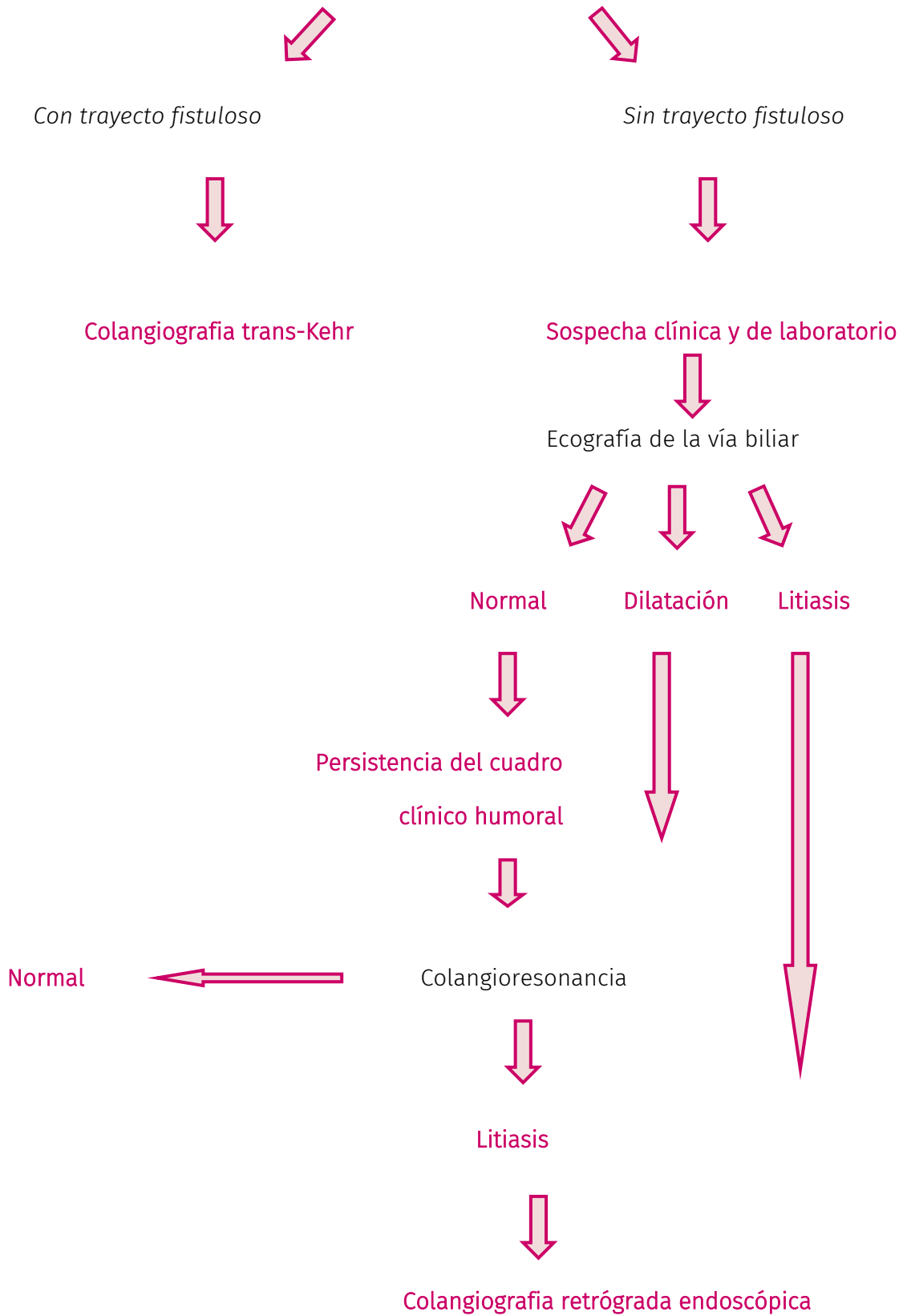
## Extracción de litiasis

La litiasis residual de la vía biliar es la detectada luego de una operación sobre la vesícula biliar.

La frecuencia de cálculos retenidos en el árbol biliar, objetivable durante un estudio radiológico postoperatorio a través de la sonda en T — colangiografía trans-Kehr— es aproximadamente de un 5 %.

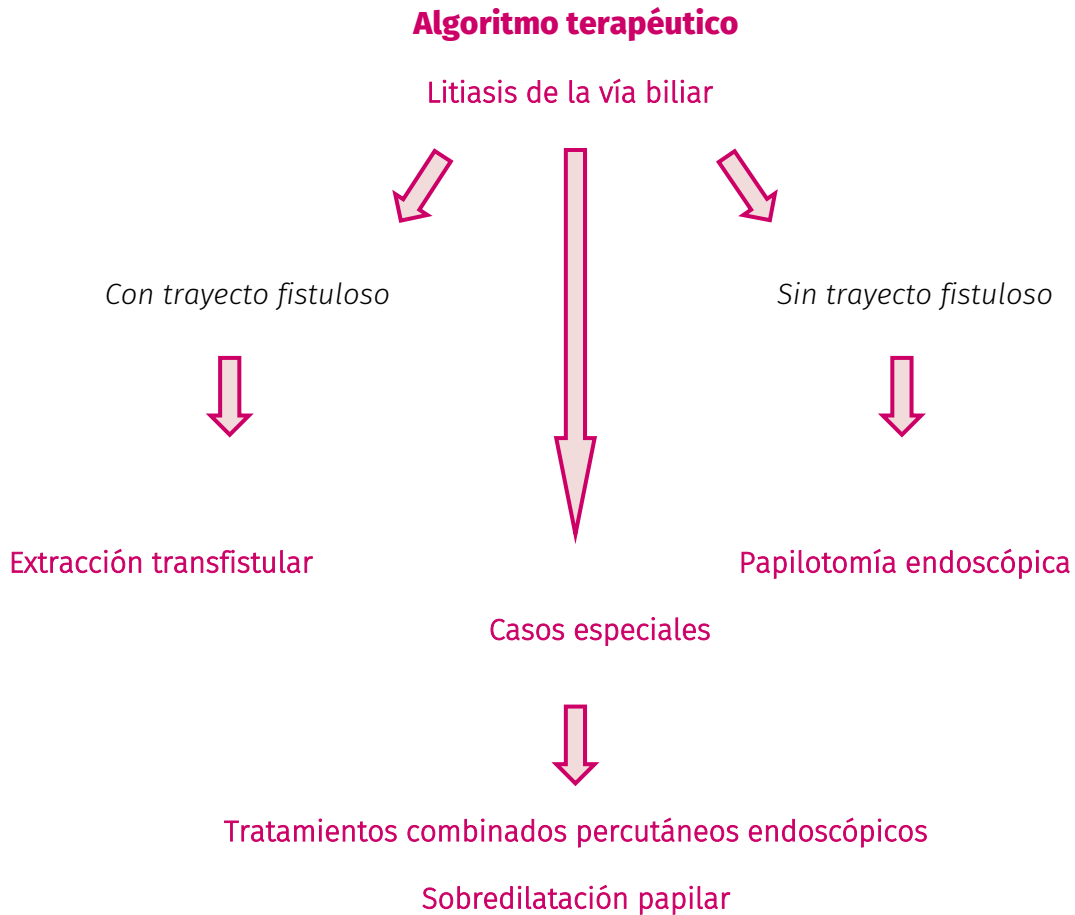
## Litiasis residual de colédoco

### Algoritmo diagnóstico



Al detectarse la litiasis residual, empleamos el algoritmo que figura a continuación, la cirugía queda reservada para el fracaso de los métodos, sus complicaciones y los casos de patologías asociadas.

## Litiasis residual de colédoco



En el tratamiento de la litiasis residual de colédoco sin tener el paciente tubo de Kehr, la vía endoscópica es de elección, estando indicada la vía percutánea transhepática cuando el tratamiento anteriormente mencionado no resulte efectivo, no pueda realizarse y la cirugía esté contraindicada.

### *Extracción de la litiasis a través del trayecto del tubo en T*

*(Extracción transfistular o extracción incruenta)*

La extracción percutánea se ha popularizado por los trabajos de **RODOLFO MAZZARIELLO** (1974) y **H. JOACHIM BURHENNE** (1980). El procedimiento se realiza 4 semanas después de la cirugía, para permitir un trayecto fistuloso revestido de tejido fibroso. En aquel momento se extrae el tubo en T y se utiliza el trayecto fistuloso para lograr el acceso hasta los conductos biliares.

El mismo se realizará bajo control radiológico y en forma ambulatoria. El éxito del procedimiento es del 95 % con un bajo porcentaje de complicaciones.

Los cálculos pueden extraerse mediante pinzas de Mondet-Mazzariello o con canastilla de Dormia.

En algunas oportunidades, el empleo de un balón tipo Fogarty puede ser útil para acercar un cálculo al trayecto para ser tomado luego por la pinza.

Los cálculos parcialmente impactados en el colédoco distal plantean un problema algo más difícil. Se pasa la cesta por su lado hasta llegar al duodeno antes de abrirla, llevando el cálculo hasta la vía biliar media, donde puede ser extraído con la canastilla o con la ayuda de pinzas.

La videocolodoscopia transfistular permite en casos complejos ubicar y retirar litiasis intracanalicular, permitiendo el uso también de la litotricia intracorpórea.

### *Extracción de la litiasis coledociana residual a través del cístico*

*(Extracción transcístico)*

Si bien su realización técnica es posible, consideramos preferible en estos casos el tratamiento endoscópico de la litiasis, reservando el apoyo percutáneo a pasar un alambre por el transcístico atravesando la papila en los casos complejos y de difícil canulación endoscópica.

### *Tratamiento combinado percutáneo endoscópico*

*(Rendez vous)*

En casos especiales, el empleo de técnicas combinadas debe ser de elección, por ello este tipo de pacientes deben evaluarse y tratarse por un equipo de cirujanos, intervencionistas y endoscopistas biliares (Foto 26 y 27).

1. *Litiasis residual sin trayecto fistuloso y gastrectomía Bilroth II.* En estos casos, la introducción de un alambre transhepático en la vía biliar es una medida a tener en cuenta. El mismo atraviesa la papila y se avanza por el asa aferente de la gastrectomía hasta la anastomosis gastroyeyunal, en ese lugar es tomado por una pinza de cuerpo extraño por el endoscopista y tirando en forma percutánea del alambre bajo visión endoscópica y radiológica, se arrastra el endoscopio hasta enfrentarlo a la papila para realizar la papilotomía y exéresis endoscópica de la litiasis.
2. *Cálculos atascados.* En los raros casos donde no se puede retirar por vía endoscópica un cálculo, porque se encuentra atascado y no es factible enlazarlo con la canastilla de Dormia, puede realizarse un procedimiento combinado donde con un drenaje percutáneo transhepático se descomprime la vía biliar por encima del lito, permitiendo la desobstrucción y extracción endoscópica.

Los procedimientos endoscópicos y percutáneos en el tratamiento de la litiasis residual por separado y empleándolos en forma combinada, pueden resolver prácticamente todos los casos; reservándose la cirugía para los eventuales fracasos o las complicaciones de los métodos.



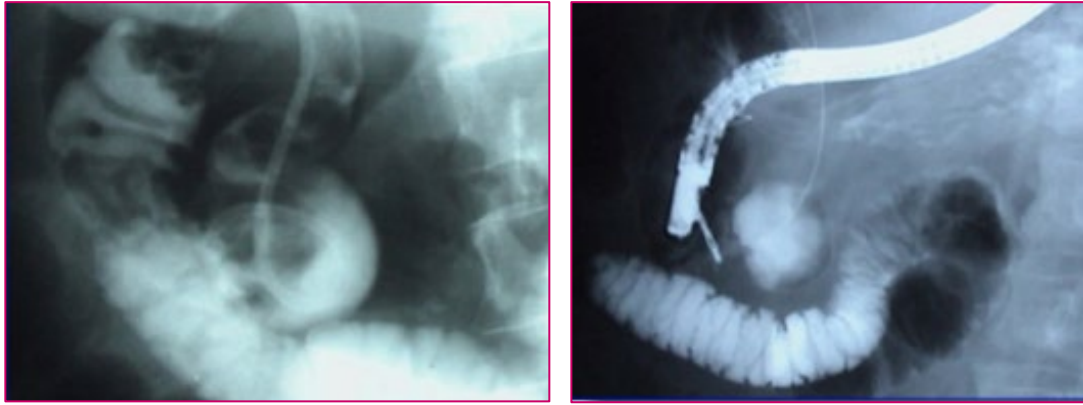


FOTO 26. PROCEDIMIENTO DE RENDEZ VOUS PERCUTÁNEO ENDOSCÓPICO EN PACIENTE CON LITIASIS RESIDUAL COLEDOCIANA Y GRAN DIVERTÍCULO YUXTAPAPILAR

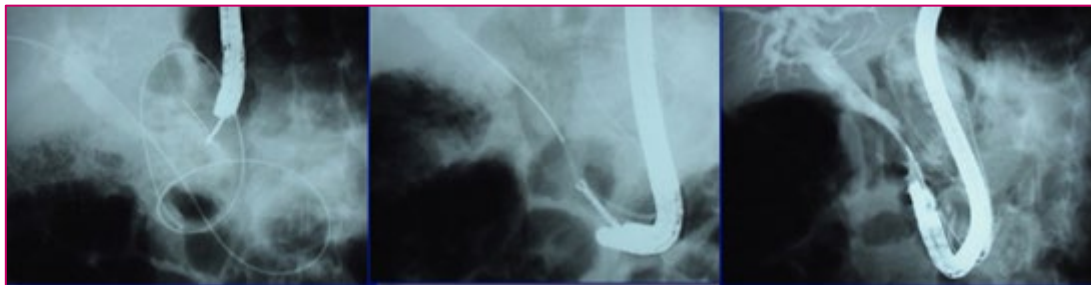

FOTO 27. PROCEDIMIENTO DE RENDEZ VOUS PERCUTÁNEO ENDOSCÓPICO EN PACIENTE CON LITIASIS RESIDUAL COLEDOCIANA Y ANTECEDENTE DE GASTRECTOMÍA PREVIA. SE OBSERVA EL ENDOSCOPIO LLEGAR A LA PAPILA POR TERCERA PORCIÓN DE DUODENO

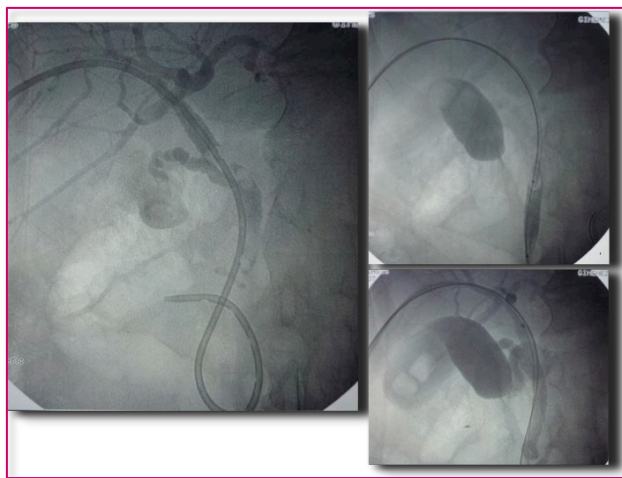
### *Esfinteroplastia percutánea*

El manejo de la litiasis coledociana en la era de la colecistectomía laparoscópica ha seguido distintos caminos. El tratamiento de la litiasis de la vía biliar principal por laparoscopia requiere de un mayor entrenamiento y de equipos sofisticados no siempre disponibles en el ámbito quirúrgico.

Frente a estas dificultades se ampliaron las indicaciones de las técnicas endoscópicas, con la potencial aparición de complicaciones unido al incremento de los costos. El tratamiento percutáneo ha sido relegado a un segundo lugar, quizás por el tiempo de espera que demanda su práctica segura, pero conservando su vigencia. Debido a la falta de adherencias producto de la cirugía laparoscópica, el tiempo entre la operación y el

tratamiento percutáneo ha aumentado, por otra parte se incrementó también la posibilidad de que el trayecto del tubo de Kehr no esté consolidado.

La dilatación neumática del esfínter de Oddi con balón ha sido empleada por vía endoscópica como método novedoso en la extracción de cálculos pequeños, asociada a una tasa mayor de pancreatitis. En nuestro medio, el Dr. Carlos Szulman ha presentado más de 100 casos de dilatación por vía percutánea, sin pancreatitis.



**Foto 28.** LITIASIS COLEDOCIANA Y VESICULAR EN PACIENTE INOPERABLE. SE SOBREDILATA LA PAPILA Y SE MOVILIZAN LOS CÁLCULOS COLEDOCIANOS AL DUODENO

No obstante, en el entorno endoscópico la dilatación es considerada como un método peligroso, técnicamente dificultoso, que debe ser utilizado únicamente en pacientes de alto riesgo (por ejemplo: coagulopatía) en donde se contraindica en forma absoluta la esfinterotomía.

La terapéutica a adoptar ante la presencia de litiasis coledociana, sea residual o no, dependerá, en definitiva, de la experiencia de cada centro y de los medios disponibles.

## Otras técnicas

### *Colangioscopia percutánea*

La videoendoscopia percutánea puede realizarse a través del trayecto del tubo de Kehr o por vía transhepática, con el propósito de remover litiasis, tomar biopsias, canular trayectos difíciles y otras indicaciones que requieran una visualización directa de la vía biliar (Foto 29).

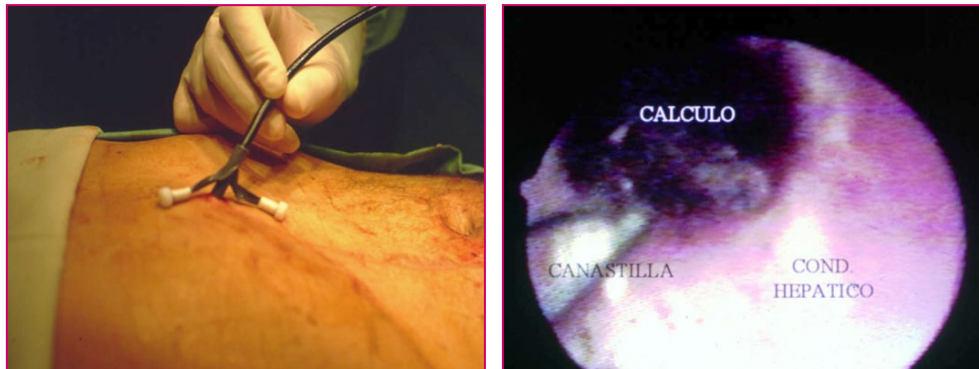

Foto 29. COLEDOSCOPÍA PERCUTÁNEA POR HEPÁTICO IZQUIERDO

La dilatación requerida dependerá del diámetro del coledoscopio, entre 9 y 18 French. En los trayectos hasta 12 French (4 mm), la maduración y la colocación del coledoscopio puede realizarse en la misma sesión.

La sepsis de origen biliar es la única contraindicación absoluta de la coledoscopia percutánea.

## Obstrucción maligna biliopancreática

*Conocer el pasado, analizar el presente y prever el futuro.*

HIPÓCRATES

### Introducción

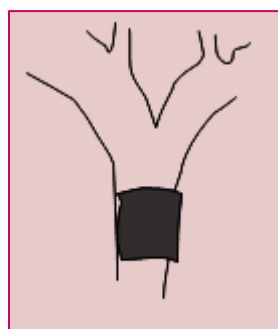
La mayoría de los pacientes que presentan tumores biliopancreáticos fallecen entre los 6 y 12 meses siguientes al diagnóstico de la enfermedad. En general, la muerte se relaciona con la diseminación local y los efectos de la obstrucción biliar y la colangitis recurrente que llevan a la insuficiencia hepática y renal.

Sin embargo, el constante avance de los métodos diagnósticos y el perfeccionamiento de técnicas resectivas y paliativas han llevado a una mejor supervivencia de muchos de estos pacientes.

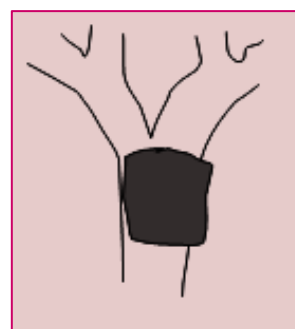
Para un mejor análisis, estudio y posterior evaluación de algoritmos diagnósticos y terapéuticos dividiremos la patología tumoral biliopancreática en tumores de la vía biliar proximales y medios, de la vesícula biliar y tumores de la región Vateriana o periampular; entre los que se incluyen vía biliar distal, páncreas, ampulares y duodenales.

### Tumores de la vía biliar

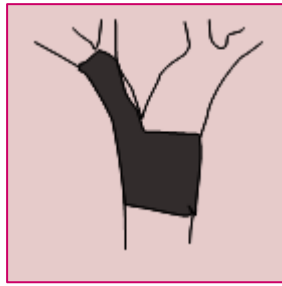
*Clasificación de Bismuth*



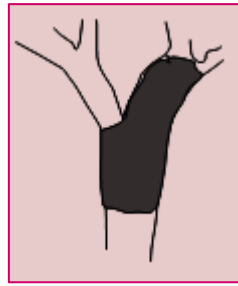TIPO I



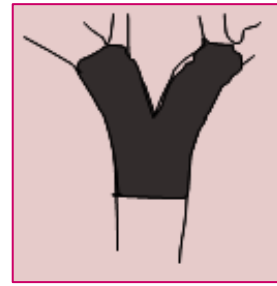
TIPO II



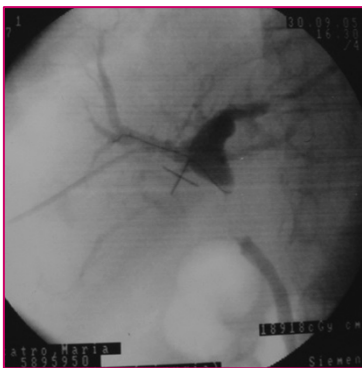TIPO IIIA



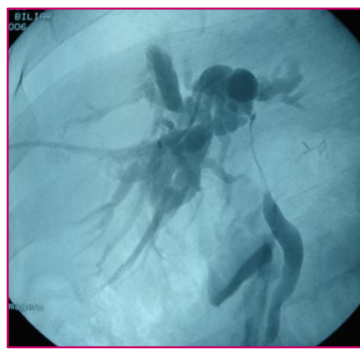TIPO IIIB



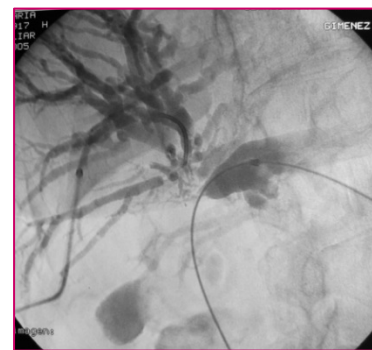TIPO IV



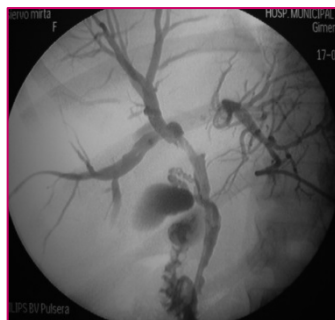
BISMUTH I



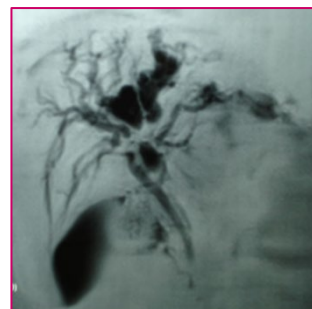BISMUTH II



BISMUTH III A



BISMUTH III B



BISMUTH IV

## Tumores de la vesícula biliar

La presencia de invasión vascular, ictericia por invasión biliar y la presencia de metástasis son condicionantes de un manejo no quirúrgico.

Por otra parte, al igual que en el tumor de Klatskin, la resección oncológica debe ser R0 (sin tumor residual), pues una resección R1 (con tumor residual microscópico), condiciona una sobrevida media de 6 meses; la misma que se observa con medidas paliativas.

## Tumores región periampular

El grupo de tumores de la región Vateriana o periampular comprende todas las neoplasias que se forman en la porción intramural de los conductos biliares, los tumores de la porción cefálica del páncreas, los que involucran la ampolla de Vater y los del duodeno periampulares.

La decisión de practicar un procedimiento paliativo debe realizarse luego de estar seguro de la irsecabilidad del tumor. De esta manera, los procedimientos paliativos deben contar con objetivos apropiados, como el control del dolor y de otros síntomas, la mejoría del bienestar del paciente y de la familia, la ayuda para las actividades de la vida diaria y la conservación de las funciones propias del individuo, dentro de lo posible.

### *Prácticas invasivas mínimas: procedimientos percutáneos:*

1. Colangiografía percutánea transhepática (vista en obstrucción benigna)
2. Drenaje percutáneo de la vía biliar (igual a la anterior)
3. Colocación de *stents* metálicos
4. Otras técnicas

## Colangiografía percutánea transhepática

En pacientes con patología maligna y mayores de 65 años, al igual que los enfermos con tumor de Klatskin, en forma independiente de la edad, deben recibir antibioticoterapia, aún en ausencia de síntomas.

La obstrucción maligna completa se caracteriza por una finalización abrupta del conducto. El extremo opacificado del árbol biliar es frecuentemente de contorno irregular y puede presentar un aspecto de punta de lápiz o ser excéntrico y ulcerado. En los casos de obstrucción incompleta, la constricción maligna puede ser excéntrica con respecto a la dilatación proximal, presentar varios centímetros de longitud y puede acompañarse de una desviación hacia la izquierda del conducto común. La altura de una obstrucción frecuentemente ayuda a determinar su etiología.

## Drenaje percutáneo de la vía biliar

En los pacientes donde el tumor es irresecable, debido a la extensión tumoral o factores de riesgo quirúrgico, coincidimos con Gibson en que es necesario previo a indicar el tratamiento oportuno, responder a tres preguntas:

### 1. *¿Está indicada la descompresión biliar?*

Muchos pacientes requieren una descompresión biliar por presentar prurito o colangitis. De igual manera, la presencia de ictericia es efectivamente tratada con un drenaje biliar. Salvo en los pacientes con expectativa de vida menor al mes, el drenaje biliar estará siempre indicado.

### 2. *¿Descompresión quirúrgica o no quirúrgica?*

No existe discrepancia que ante una duda en la posible resección de un tumor biliopancreático debe indicarse el tratamiento quirúrgico. Por otro lado, en un paciente con mal estado general o de irresecabilidad, se indicará un tratamiento endoscópico si la estenosis es baja o percutáneo si es alta.

### 3. *¿Drenaje endoscópico o percutáneo?*

Las estenosis tumorales irresecables de la vía biliar distal deben ser tratadas de inicio mediante drenaje endoscópico. **BOUFFET** y **LIGOURY** en un trabajo publicado en 1993 sobre 486 pacientes con estenosis distales, pudieron colocar una endoprótesis en el 81 % de los casos, indicando en el 19 % restante un drenaje percutáneo. En otra publicación del mismo grupo de endoscopistas biliares, sobre 103 casos con estenosis altas de la vía biliar, solo pudieron drenar endoscópicamente el 15 % de los casos, con una tasa de colangitis postprocedimiento del 25 %, por lo que concluyen que el drenaje endoscópico debe ser evitado en las estenosis altas de la vía biliar. En nuestra experiencia, las estenosis altas irresecables son patrimonio del drenaje percutáneo (**GRÁFICO 1**).

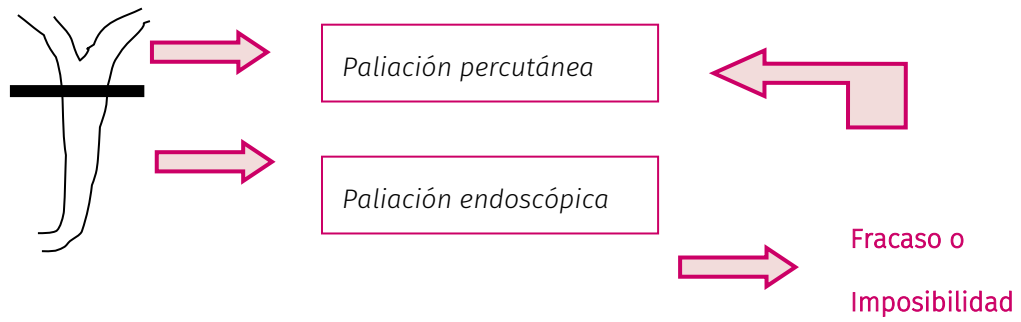


GRÁFICO 1. PALIACIÓN EN TUMORES IRRESECABLES (POR ESTUDIOS PREOPERATORIOS CONCLUYENTES)

En cuanto al momento del drenaje percutáneo, puede ser de inicio en tumores altos o bajos con imposibilidad endoscópica, subsecuentes a tratamiento endoscópico (Foto 2), luego de una recidiva post resección con criterio oncológico (Foto 3), o después de un intento de paliación quirúrgico (Foto 4).

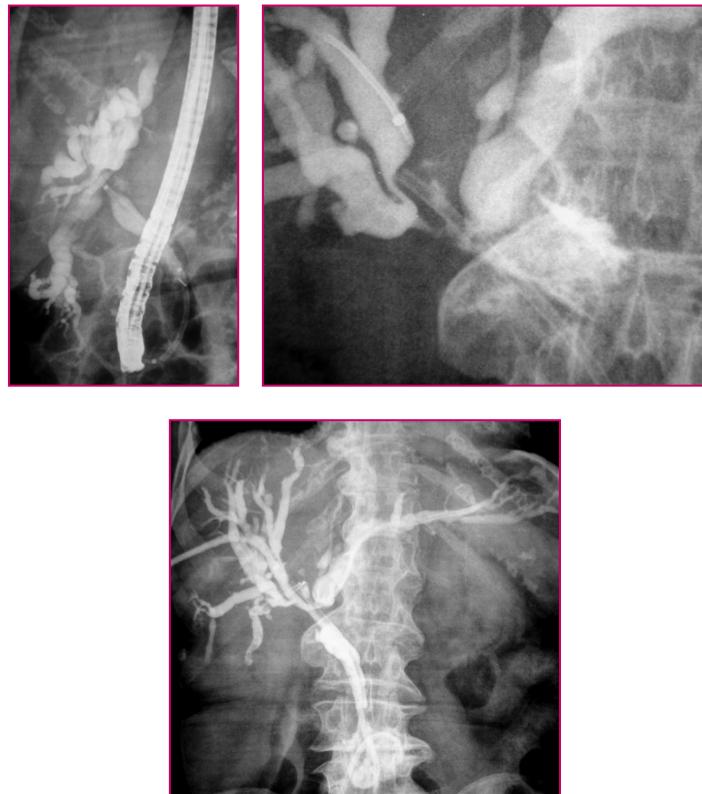

FOTO 2. DRENAJE PERCUTÁNEO LUEGO DE DRENAJE ENDOSCÓPICO: A Y B: INTENTOS DE DRENAJE ENDOSCÓPICO; C: DRENAJE PERCUTÁNEO POSTERIOR (ARTICULADO)



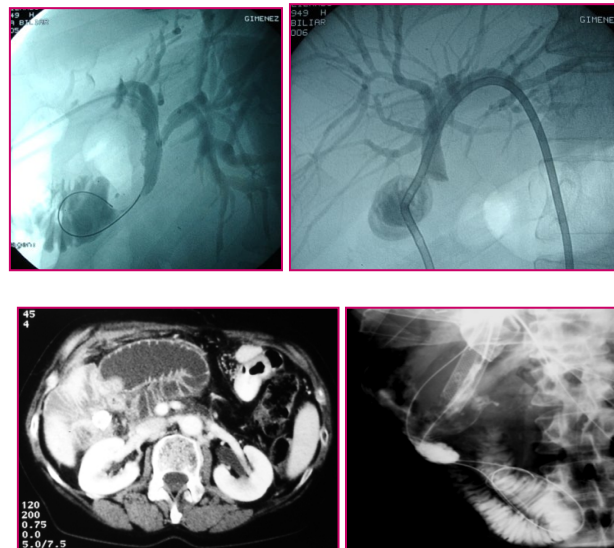


FOTO 3. DRENAJE PERCUTÁNEO POR RECIDIVA TUMORAL LUEGO DE CIRUGÍA RESECTIVA: A Y B: ESTENOSIS DE HYA POST DUODENOPANCREATECTOMÍA; C Y D: ESTENOSIS DE ASA YEYUNAL POST DUODENOPANCREATECTOMÍA

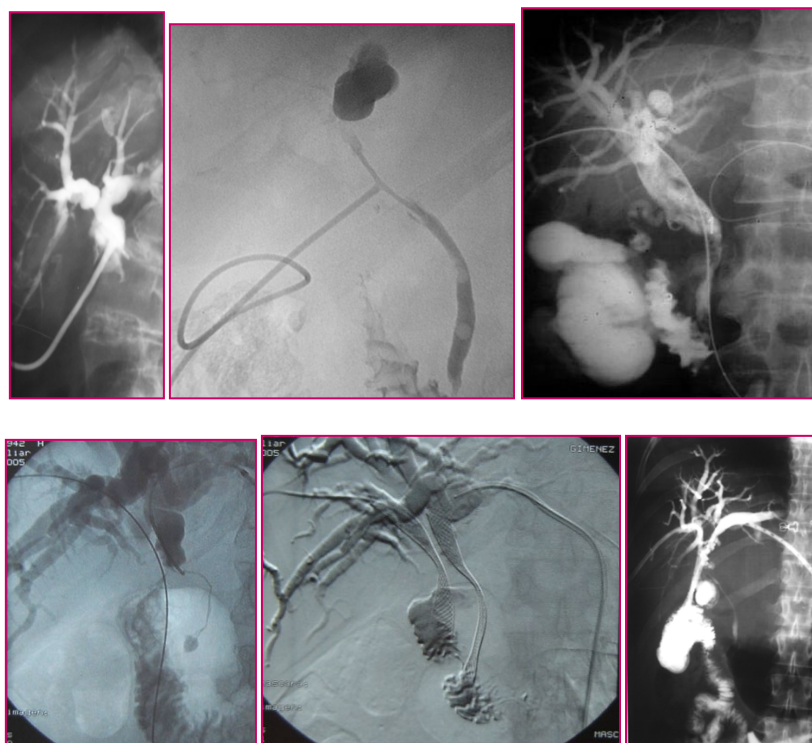


FOTO 4. DRENAJE PERCUTÁNEO LUEGO DE CIRUGÍA PALIATIVA: A Y B: POST-TUBO DE KEHR; C: POST-COLECISTO-YEYUNOSTOMÍA; D Y E: POST COLEDOCODUODENOSTOMÍA; F: POST-HAY

Entrar a la vía biliar por un canalículo periférico es preferible, pues reduce las posibilidades de complicaciones hemorrágicas, e ingresar con un buen ángulo favorece las subsiguientes manipulaciones y recambios de drenajes (Foto 5).

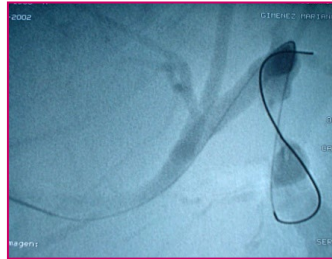


FOTO 5. INGRESO A LA VÍA BILIAR POR UN CANALÍCULO PERIFÉRICO

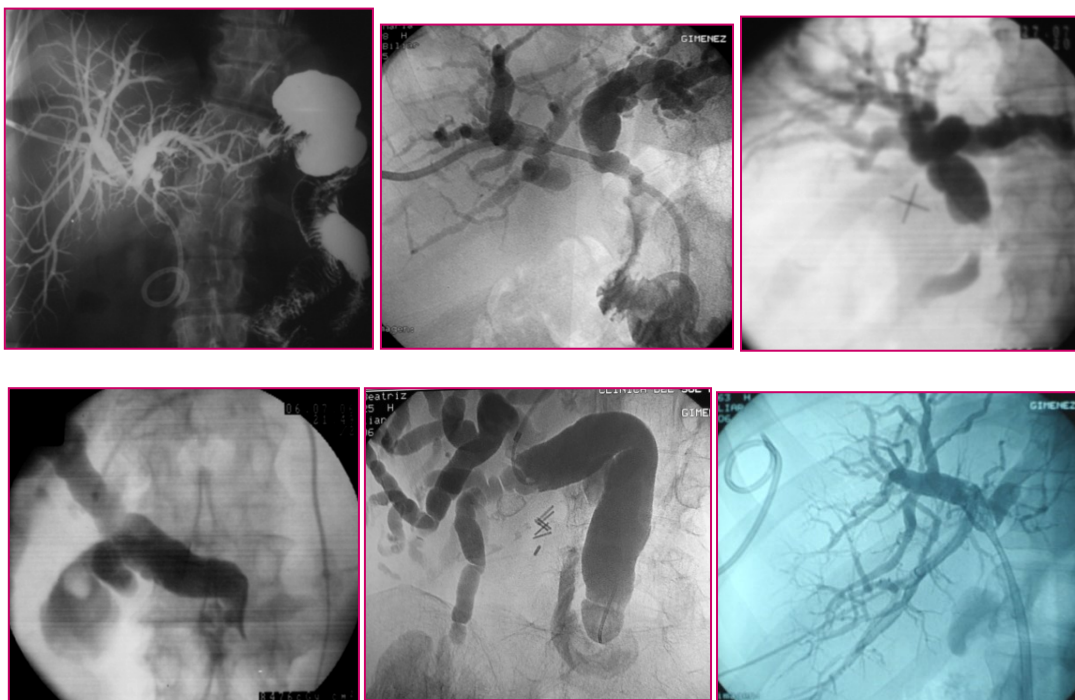
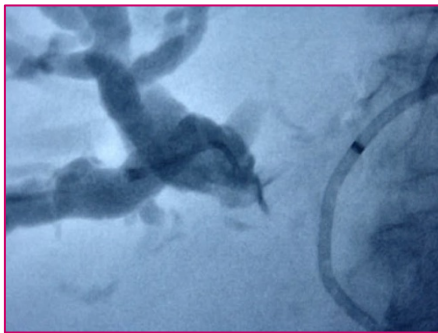


FOTO 6. DRENAJE PERCUTÁNEO DE DIFERENTES TUMORES IRRESECABLES: A: KLATSKIN; B: VESÍCULA BILIAR; C: COLANGIOCARCINOMA MEDIO; D: CABEZA DEL PÁNCREAS; E: AMPULOMA; F: ADENOPATÍA HILIAR DE CÁNCER DE CUERPO DEL PÁNCREAS

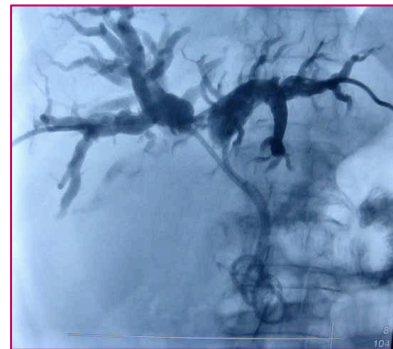## Drenaje por hepático izquierdo

Las indicaciones de este acceso son:

- Obstrucción del conducto izquierdo con permeabilidad del derecho.
- Drenaje combinado con el derecho en obstrucciones del hilio hepático.
- Imposibilidad de acceso derecho por masa ocupante.



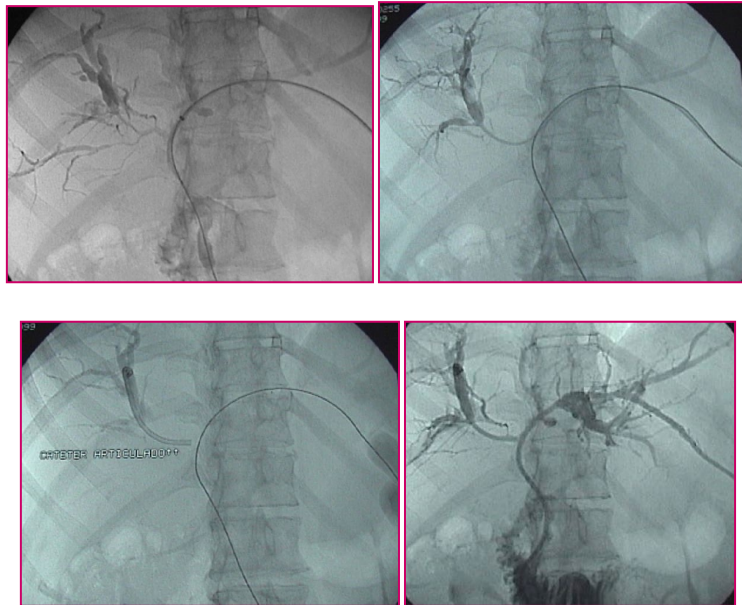
A



B

**FOTO 7.** DRENAJE BILATERAL EN TUMOR DE KLATSKIN QUE COMPROMETE EL *CARREFOUR* HEPÁTICO: A: CATÉTER IZQUIERDO COLOCADO, INTRODUCIDOR BILIAR INTENTANDO SORTEAR UNA ESTENOSIS COMPLETA; B: DRENAJE PERCUTÁNEO BILATERAL HASTA DUODENO

En algunas oportunidades, donde se vea comprometido el *carrefour* hepático, puede realizarse como opción al drenaje bilateral, el drenaje con catéteres articulados, con iguales resultados, presentando como ventaja un solo acceso (**FOTO 8**).



**FOTO 8.** COLOCACIÓN DE CATÉTERES ARTICULADOS. A: INGRESO IZQUIERDO; B: PASAJE DE UN ALAMBRE HACIA EL LÓBULO DERECHO; C: CATÉTER INTERNO COLOCADO; D: AMBOS LÓBULOS DRENADOS POR IZQUIERDA

En la actualidad, una vez conseguida la colocación del drenaje transtumoral, se recomienda el empleo de prótesis metálicas expansibles.

### Otros procedimientos técnicos

Ya fueron analizados en el capítulo benignas.

En patología maligna, las complicaciones mayores llegan al 12 % y la mortalidad a los 30 días referida al método es del 2 %.

Complicaciones menores como escasa hemobilia, fiebre y bacteriemia esporádica pueden observarse hasta en el 60 % de los pacientes.

Dentro de las complicaciones alejadas, la oclusión de la endoprótesis es la más importante. Los catéteres que atraviesan el tumor y llegan al duodeno no se desplazan con facilidad, salvo que el paciente tire de ellos. La migración de *stents* metálicos no recubiertos es excepcional.

## Stents metálicos

El tratamiento de la ictericia tumoral mediante prótesis metálicas evita la permanencia de catéteres hacia el exterior, mejorando la calidad de vida del paciente, disminuyendo las complicaciones infecciosas y evitando el dolor que pueden producir los drenajes.

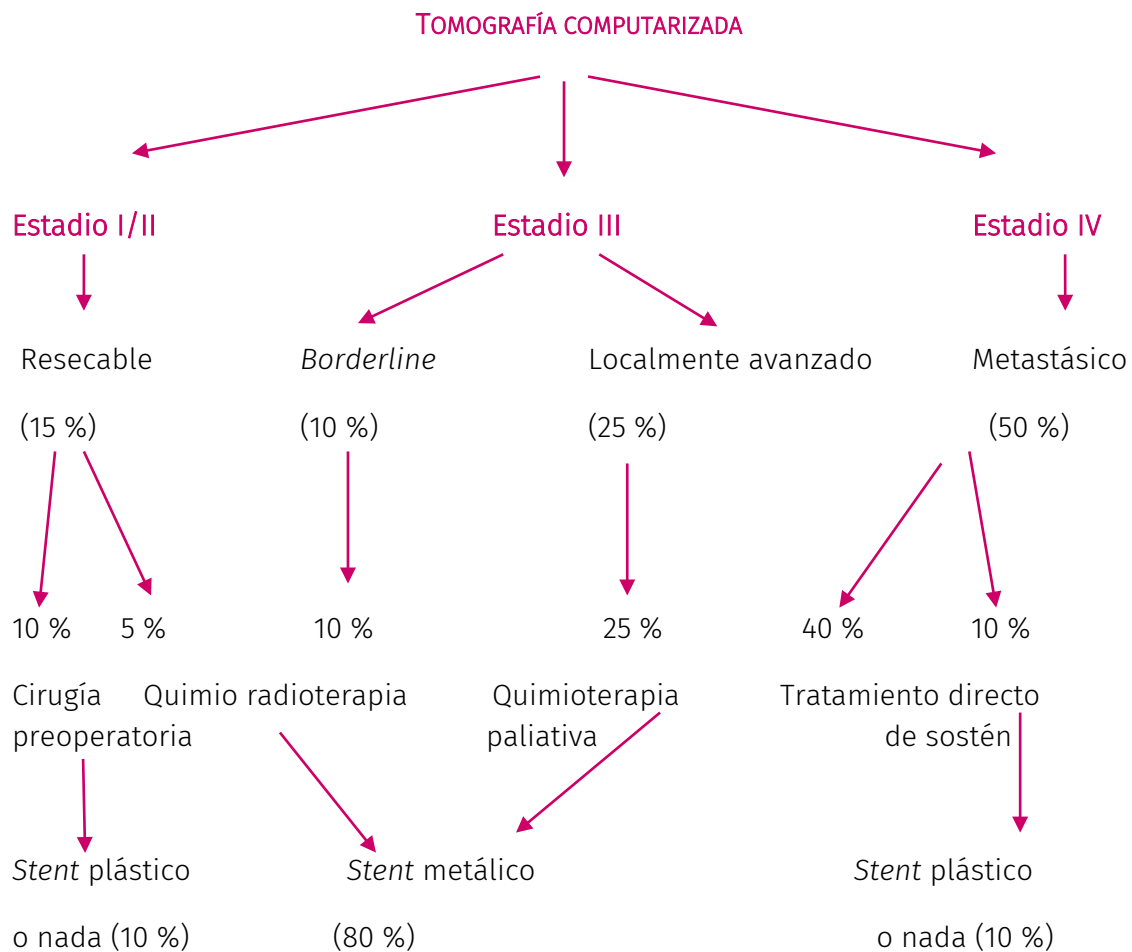
Existen dos tipos de *stents* metálicos, las prótesis expandibles por balón y los *stents* autoexpandibles. Estos últimos son los utilizados en la vía biliar.

Por otra parte los *stents* pueden ser recubiertos por una membrana elástica (*stents* recubiertos) o no (*stents* no recubiertos).

El porcentaje de permeabilidad al año de los *stents* recubiertos se ubica entre un 60 y 78 %, superando a los *stent* no recubiertos que presentan cifras de permeabilidad al año entre el 41 al 63 %. La oclusión de los *stents* no recubiertos es por *in growth* tumoral a través de la malla del *stents* y por acumulación de barro biliar (que se adosa al biofilm de bacterias producido en la malla del *stent*). En los *stents* cubiertos, la oclusión se debe a la acumulación de barro, que se veía en un porcentaje superior a lo observado en los *stents* sin membrana.

En nuestra experiencia, el 90 % de los *stents* colocados se realizaron en un segundo tiempo luego del drenaje inicial. Esto se debió al mal estado general del paciente en el momento del primer drenaje, a la presencia de un cuadro infeccioso biliar inicial, o a la imposibilidad de contar con un *stent* en el momento del primer drenaje.

En cuanto a las indicaciones del *stent* metálico, clásicamente han sido los pacientes con obstrucción biliar maligna irreseccable con aceptable expectativa de vida. En nuestra opinión, la indicación es en pacientes irreseccables y buen *performance status*, independientemente del compromiso tumoral.



\* Los porcentajes son aproximados

**GRÁFICO 2.** INDICACIÓN DE STENT METÁLICO EN PACIENTES CON CÁNCER DEL PÁNCREAS (MODIFICADO DE MULLEN Y COL.)

En lo que respecta a la técnica de la colocación de la prótesis, preferimos dejar el *stent* metálico atravesando la papila. Coincidimos con **MORGAN** y **ADAMS** en que al colocar el extremo distal por encima del esfínter de Oddi, podría condicionar una torsión de la vía biliar con posterior obstrucción. Por otra parte, al dejar el *stent* ofrecido al duodeno, permite un eventual retratamiento endoscópico y en caso de colocar un *stent* duodenal, facilita el drenaje biliar en él.

Pueden utilizarse múltiples marcas y modelos de *stents*. Los más utilizados en nuestro medio son los *wall-stent* de Boston Scientific de 10 mm de diámetro por 94 o 68 mm de largo y los Zilver de COOK de 10 mm de diámetro por 80 o 60 mm de largo.

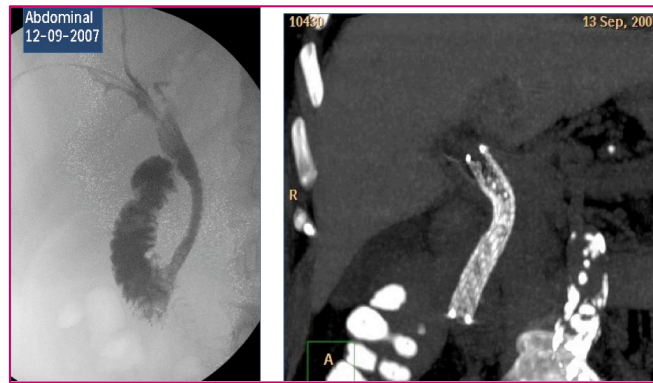

FOTO 9. APERTURA DEL STENT 24 HORAS LUEGO DE SU COLOCACIÓN

En las obstrucciones que involucran ambas ramas biliares, se deben colocar más de un *stent*. Estos pueden colocarse en «T» o en «Y».

La técnica en «T» consiste en colocar un *stent* del hepático derecho al izquierdo y otro del hepático derecho a la ampolla, llegando al duodeno (FOTO 10). En la configuración en «Y», se colocan las prótesis desde los hepáticos derecho e izquierdo hacia distal, dejando uno de ellos, en general el derecho, pasando la papila. Si bien no hay diferencias significativas en los resultados con estas técnicas, preferimos la técnica en «Y», pues en caso de oclusión, permite una resolución más sencilla (FOTO 11).

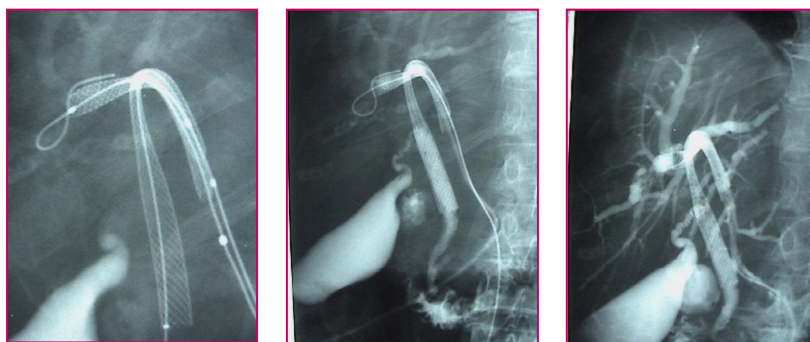


FOTO 10. TÉCNICA EN «T»

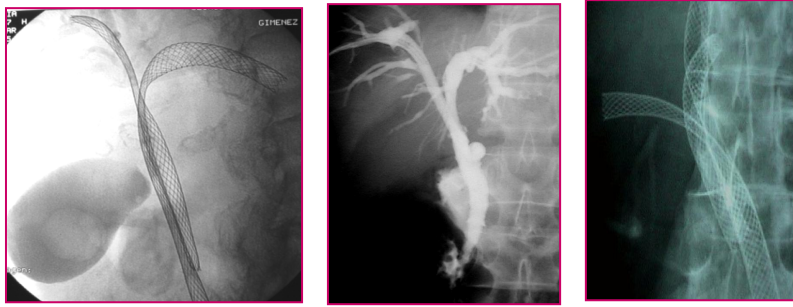


FOTO 11. TÉCNICA EN «Y», CON DOBLE Y TRIPLE STENT

A estas técnicas, se agrega la posibilidad de colocar *stents* metálicos en configuración tipo lirio («Lily») para tratar también estenosis malignas del hilio hepático.

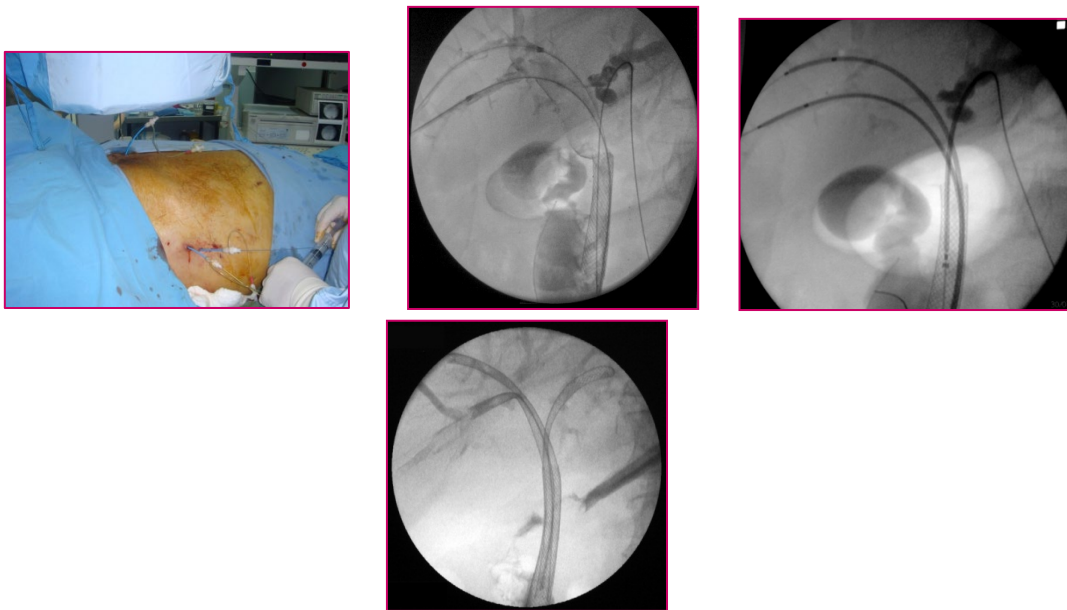


FOTO 12. STENT EN LIRIO POR ESTENOSIS MÚLTIPLE

El drenaje endoscópico tiene menos complicaciones que el percutáneo, pero las ventajas del *stent* metálico son tan grandes, que aun así, mejora las condiciones y calidad de vida del enfermo terminal. Por ello, independientemente de la vía utilizada (endoscópica para los tumores bajos y percutánea para los altos), la colocación de *stents* metálicos mejora los resultados en pacientes con aceptable *performance status*.



En la actualidad se está investigando la utilización de *stent* con drogas antineoplásicas para mejorar su permeabilidad a largo tiempo. Futuros trabajos determinarán su verdadera utilidad.

### *Manejo percutáneo de stents metálicos ocluidos*

La obstrucción de prótesis metálicas colocadas para la paliación de tumores que comprometen la vía biliar, puede deberse a oclusión por barro biliar, o por crecimiento tumoral a través de la malla del *stent*, *ingrowth*, o por invasión de sus extremos, *overgrowth* (Foto 13).

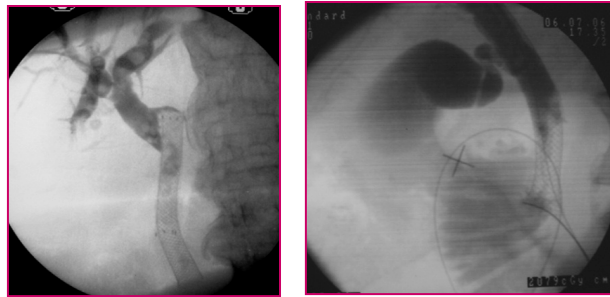


FOTO 13. OBSTRUCCIÓN DE *STENT* METÁLICO: A: OBSTRUCCIÓN POR «BARRO» BILIAR (*STENT* MAL COLOCADO); B: OBSTRUCCIÓN POR CRECIMIENTO TUMORAL A TRAVÉS DE LA MALLA DEL *STENT*

En caso de oclusión de un *stent*, es importante realizar una ecografía o tomografía para determinar qué rama biliar está dilatada y descartar la presencia de colecciones intrahepáticas.

La evaluación y terapéutica percutánea de los *stents* ocluidos se realiza cuando el manejo endoscópico no es posible o la obstrucción es alta.

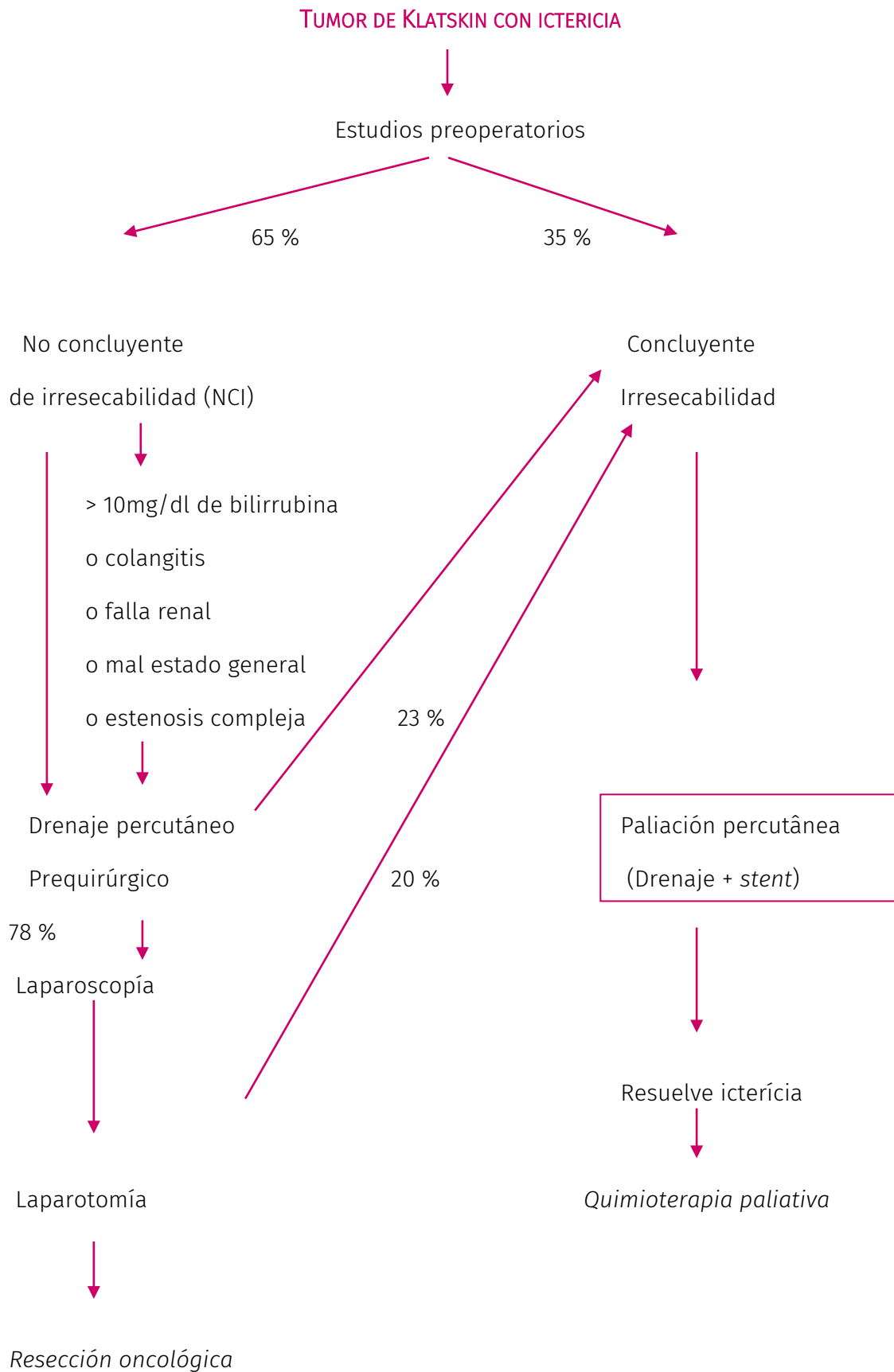
Si los conductos del lóbulo drenado por el *stent* están dilatados, indican una obstrucción del *stent* y debe colocarse uno nuevo por dentro del anterior. La técnica consiste en realizar la canulación biliar en forma periférica para contar con suficiente espacio para facilitar su colocación.

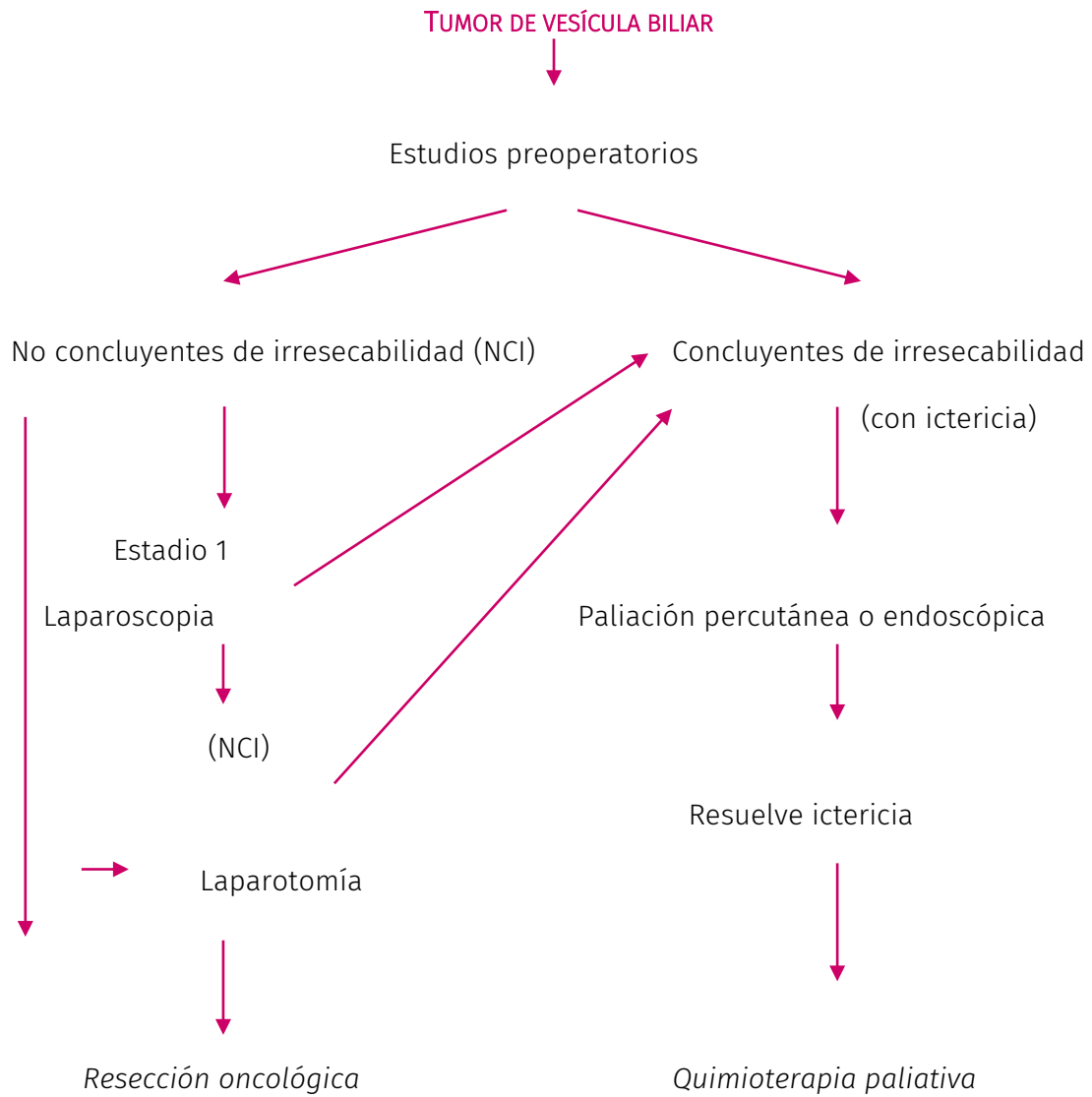
Por el contrario, si el conducto dilatado es el contra lateral al drenado, en general los segmentos izquierdos, se debe a progresión proximal de la enfermedad, debiéndose drenar el lóbulo dilatado, atravesar la malla del *stent*

colocado anteriormente, y luego de dilatarlo con balón de alta presión, colocar el nuevo *stent* por entre la malla del anterior. Debido a esto, en la actualidad, ante un paciente con obstrucción del hepático común a menos de 1,5 cm de la unión de ambos hepáticos, preferimos colocar una segunda prótesis metálica «preventiva» entre ambos hepáticos.

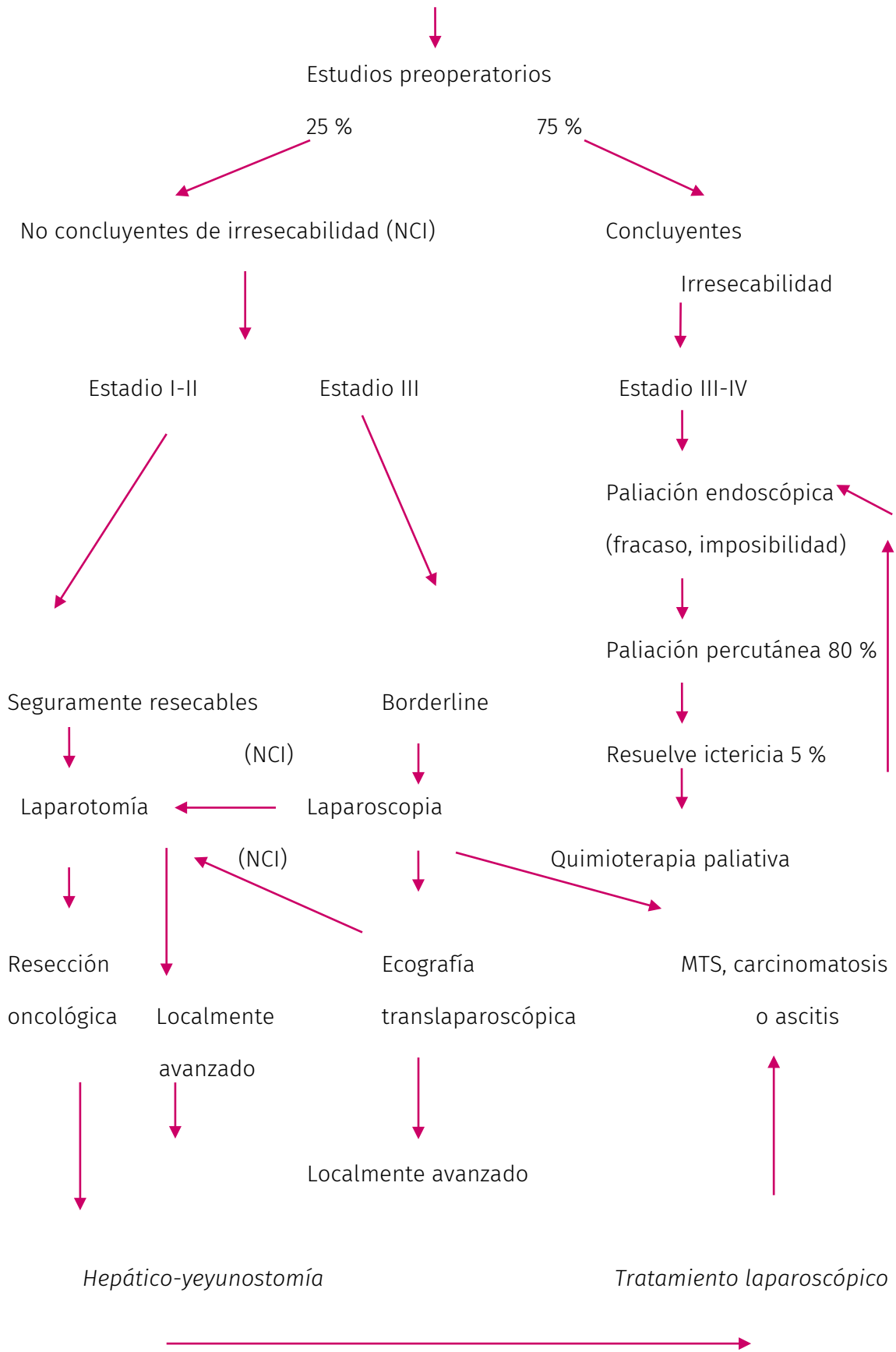
Otra complicación alejada es la obstrucción duodenal por invasión tumoral en pacientes que recibieron paliación invasiva mínima de la ictericia con anterioridad. Este problema se aprecia en particular en pacientes que presentaron un largo período de sobrevida. Como dicha obstrucción se observa en el estadio final de la enfermedad, en la actualidad se aconseja el tratamiento con *stent* metálico expandible duodenal, colocado en forma oral o percutánea.

## Algoritmos de manejo en tumores biliopancreáticos





CÁNCER DE CABEZA DEL PÁNCREAS CON ICTERICIA



# Cáncer de la vía biliar

DR. JORGE RAÚL DEFELITTO

## Introducción

El cáncer de la vía biliar constituye una patología poco frecuente, debiendo ser considerada en el diagnóstico diferencial de los pacientes con ictericia obstructiva, colangitis, estricturas biliares en ausencia de cirugía previa y aún ante cuadros de dolor abdominal asociado a colestasis. Las alternativas terapéuticas ante esta enfermedad han presentado una continua evolución desde las descripciones realizadas por **GERALD KLATSKIN** en 1965 y previamente por **ALTEMEHEIER** en 1957. La resección quirúrgica ha presentado los mejores resultados sobre cualquier esquema de tratamiento en todas las localizaciones del árbol biliar, ofreciendo la mejor chance de supervivencia prolongada; sin embargo, un elevado porcentaje de pacientes no son candidatos a esta terapéutica requiriendo descompresión como medida paliativa. Este hecho es resultado de los bajos índices de resecabilidad generados por la relación ductal con los elementos vasculares y la tendencia infiltrativa de estas lesiones. El desarrollo de técnicas endoscópicas y mini-invasivas amplía en la actualidad el arsenal terapéutico aplicable a esta entidad.

En función de su localización se los clasifica en:

- **Tumores del tercio superior o proximal:** incluyen las lesiones que comprometen ambos conductos hepáticos, el confluente y el hepático común; también denominado *tumor de Klatskin*, constituye el 49 % de las lesiones primitivas de la vía biliar. Como diagnósticos diferenciales

podemos considerar a la colangitis esclerosante primaria, estenosis benignas (litiásica o post-quirúrgica), el cáncer de vesícula, y síndrome de Mirizzi.

- **Tumores del tercio medio:** comprenden a aquellos ubicados entre el infundíbulo vesicular y el borde superior del duodeno. La presencia de un cáncer vesicular o un cálculo en tránsito hacia la vía biliar son otros cuadros a considerar.
- **Tumores del tercio inferior o distal:** corresponden a las lesiones que asientan en el trayecto que involucra el borde superior del duodeno hasta la papila de Vater. Frecuentemente son lesiones indistinguibles de carcinomas de la cabeza de páncreas y de la papila de Vater.

El cáncer de vía biliar no es un tumor frecuente. Su incidencia es variable en las estadísticas, debido a las múltiples maneras de relacionar el número de pacientes con distintas muestras del universo estadístico. Si lo relacionamos con la población en general, aparece en un 0,6 por 100.000 habitantes y por año, con variantes mínimas debidas probablemente a factores ambientales. Es mayor la incidencia en el sexo masculino en una proporción de 3:2. La mayoría de los pacientes se encuentran entre los 50 y 70 años, con un promedio de edad de 59,2 años. Esta edad promedio es ligeramente mayor en hombres que en mujeres (59,8 vs 56,5). Constituyen el 25 % de los cánceres de la vía biliar extrahepática. Representan el 0,5 % de todos los cánceres del organismo.

Los factores etiopatogénicos están relacionados con:

- **Asociación con litiasis:** se encuentra solamente en el 27 %.
- **Asociación con parasitosis:** tanto la parasitosis con *Giardia lamblia*, *Opistorchis verrini* como con *Clonorchis sinensis* hepática o general, determina un aumento notable de la incidencia de cáncer de vía biliar en los pacientes portadores, observándose microscópicamente una hiperplasia epitelial atípica constante en los ductos biliares.
- **Asociación con colitis ulcerosa:** se ha observado una incidencia 50 veces mayor en pacientes con colitis ulcerosa (CU) que en la población en

general. Los cánceres de vía biliar que atacan a pacientes con colitis ulcerosa lo hacen un promedio de 17,9 años que en la población en general. Estos pacientes vienen soportando su colitis por lo menos entre 15 y 20 años, El tratamiento médico o quirúrgico de la CU no incide sobre la aparición del cáncer de vía biliar.

- *Agentes cancerígenos*: se ha observado un aumento en la incidencia en los pacientes que recibían thoroacetamida, aramite (agente alquilante) dióxido de torio, insecticidas a base de sulfito (absorbidos por la piel) y en los obreros que manejan radium. El 38 % de los tumores de vía biliar tiene malignidad histológica grado IV y el 56 % poseen un grado III. Los grados I y II son un 6 % de los casos.

El diagnóstico diferencial debe efectuarse con la colangitis esclerosante, enfermedad rara, que nos obliga a efectuar un diagnóstico diferencial, decisión difícil en la mesa de cirugía. Es necesario tener en cuenta que para diagnosticar una colangitis esclerosante primaria deben cumplirse los siguientes requisitos:

- Ictericia obstructiva progresiva
- Ausencia de cálculos
- Ninguna cirugía biliar previa
- Estrechez generalizada de los ductos biliares
- Engrosamiento de las paredes ductales
- Anatomía patológica negativa para cáncer
- No cirrosis biliar
- Exclusión de enfermedades asociadas como enteritis regional, colitis ulcerosa, fibrosis retroperitoneal.

La frecuencia de presentación presenta también un orden decreciente con una clara preponderancia para el compromiso proximal (entre el 35 y 45 %), aunque debemos considerar la presencia de formas difusas que involucran más de un sector.



## Epidemiología

En nuestro medio presenta una baja incidencia ocupando el sexto lugar entre los cánceres digestivos. La relación entre sexos es de 3:2 para el masculino, mientras que la presentación es más frecuente entre 50 y 70 años.

## Etiopatogenia

La asociación con litiasis es frecuente (mayor de 30 % en nuestra serie), aunque no se ha demostrado mecanismo fisiopatológico que los relacione. Otras asociaciones mórbidas lo constituyen la presencia de colitis ulcerosa, fiebre tifoidea, fibrosis hepática, enfermedad poliquística del hígado (Tipo II), enfermedad de Caroli, infestaciones parasitarias de la vía biliar y el quiste de colédoco. Existen evidencias de que evolucionan a partir de lesiones de tipo papilomatoso.

## Anatomía patológica

Sus formas de presentación macroscópica incluyen:

1. *Tumores de tipo velloso*: se manifiestan frecuentemente a través de cuadros obstructivos involucrando la porción biliar de la papila de Vater.
2. *Lesiones nodulares*: menos frecuentes, se encuentran en los tercios proximales, generan lesiones de tipo estenótico en forma segmentaria.
3. *Infiltración difusa*: son los más frecuentes e involucran preponderantemente el tercio superior; en grupos de riesgo deben diferenciarse de una colangitis esclerosante.

Microscópicamente predomina la presentación casi exclusiva de adenocarcinomas (por encima de 95 %) con diversos sub-tipos histológicos, el resto lo constituyen carcinoides, rhabdomiosarcomas y tumores mixtos.

La siembra hematógena es rara, la diseminación se produce a través de las vías linfáticas: dependiendo de la ubicación de la lesión involucra como

primer estadio al territorio del pedículo hepático, ganglios periduodenales, peripancreáticos, retropancreáticos, periportales y celíacos. Infiltración directa: los proximales involucran frecuentemente el hígado y la vesícula, mientras que los inferiores comprometen frecuentemente el duodeno, estómago y el colon. Es frecuente la invasión vascular y neural.

## Clínica

Inicialmente la presencia de un síndrome de repercusión general (astenia, anorexia, pérdida de peso) junto a dispepsia de tipo biliar es característico, la presencia de ictericia, coluria y posteriormente hipo/acolia le otorgan características distintivas al cuadro. La progresión de este último se asocia frecuentemente con colangitis y formación de abscesos hepáticos. En las localizaciones proximales a veces precede el prurito. Gran hepatomegalia verde de bordes romos; deben diferenciarse con hepatitis colestática, compresiones extrahepáticas (TBC, Hodgkin) y en colecistectomizados con estenosis cicatrizal de VBP. En los distales es característica la presencia de vesícula palpable.

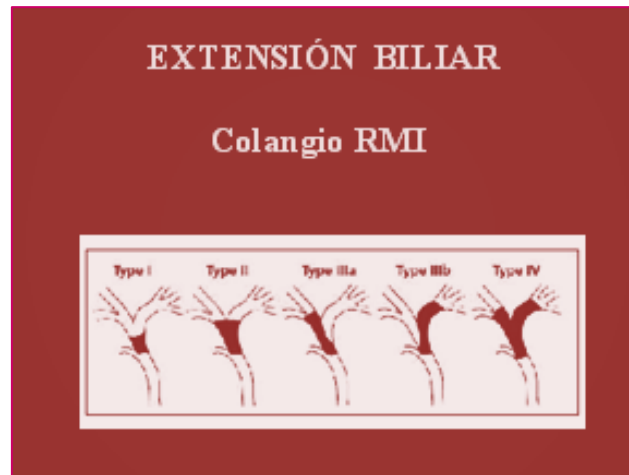
Los de ampolla de Vater hacen ictericia remitentes (litiasis es intermitente), a veces diarrea grasosa postprandial y con hemorragia oculta presentan heces color plata.

## Diagnóstico

La instalación definitiva del cuadro se manifiesta con signos de colestasis (elevación de bilirrubina a predominio directo, FAL, gammaglutamiltranspeptidasa y 5-nucleotidasa). La determinación de las características tumorales es mejor evaluada mediante la TAC y la ultrasonografía, método que permite a su vez establecer el nivel de la lesión a través de la dilatación supra-estenótica. La TAC objetiva las características del proceso expansivo, la relación con los pedículos, como así también la presencia de alteraciones tróficas en el parénquima hepático (atrofia lobar).

En las lesiones del tercio inferior permite determinar las características pancreáticas, como elemento de diagnóstico diferencial. El compromiso vascular puede ser mejor considerado mediante la angiografía con sustracción digital y en menor medida con el eco-doppler (92 y 77 % de sensibilidad respectivamente), pero a pesar de ello consideramos que la exploración quirúrgica juega un importante rol en la determinación de la resecabilidad. La ecografía invasiva ha sido propuesta como alternativa para la estadificación de estas lesiones: la realizada en forma intra-operatoria presenta un mayor rendimiento en relación a la endoscópica, método que incrementa su rendimiento en la evaluación del compromiso ganglionar de las localizaciones distales. La evaluación de la extensión ductal fue principalmente lograda a través de la TPH la cual permite determinar el límite superior de la obstrucción. Frente a la posibilidad de resección, el compromiso canalicular determina la necesidad de realizar hepatectomías concomitantes con el objeto de lograr márgenes libres de tumor. NIMURA, a través de colangiografías superselectivas, propone practicar a través del trayecto endoscopias-biopsias con el objeto de determinar las características del árbol biliar y/o modificaciones anatómicas, elemento determinante del procedimiento a realizar. La vía endoscópica se relaciona con un índice de complicaciones mayores y el fracaso ante obstrucciones totales.

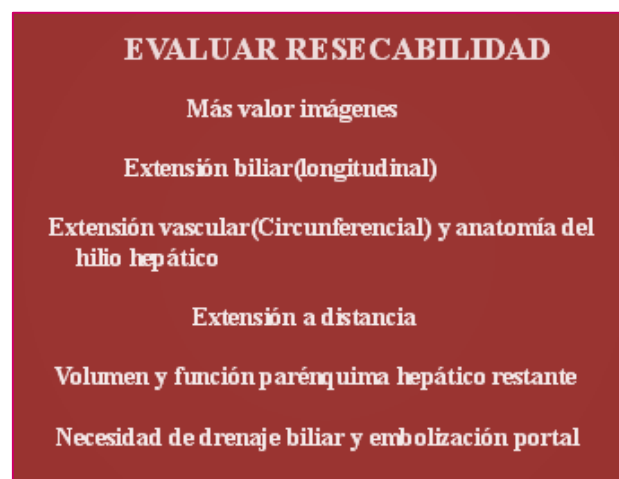
En la actualidad la colangio y angio-RMN han limitado la indicación de los estudios invasivos de la vía biliar a aquellos casos en los cuales se plantea la posibilidad de practicar procedimientos paliativos percutáneos (*stents* o drenajes). Este estudio puede delinear precisa y no invasivamente a la anatomía ductal, y evaluar estas lesiones con índices similares a la CPRE sin promover colangitis. La presencia de estos elementos conlleva un alto riesgo e incrementa significativamente la morbi-mortalidad post-operatoria, por lo que métodos mini-invasivos deben ser considerados.

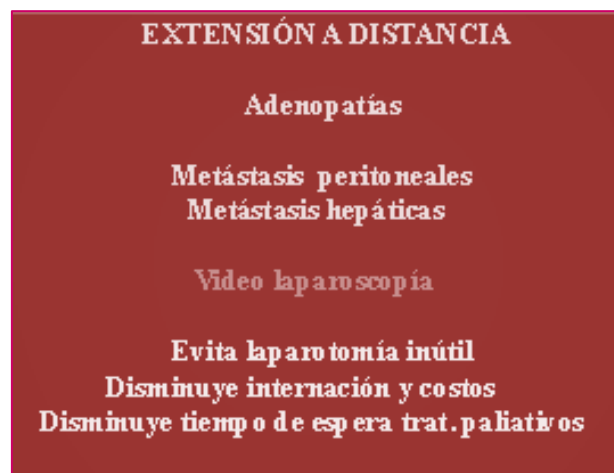
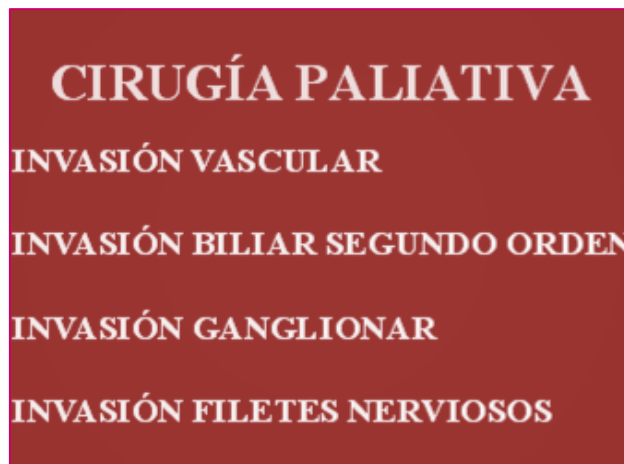


Los marcadores tumorales (CEA y CA 19-9) tienen baja sensibilidad y especificidad.

## Tratamiento

El objetivo del tratamiento quirúrgico es la resección completa del tumor, con márgenes negativos (R0) y aliviar los síntomas de la obstrucción biliar restableciendo la continuidad bilioentérica.





### *Tumores del tercio superior:*

Estadificación de BURKE y col. basada en hallazgos de imágenes preoperatorios sin tener en cuenta presencia ganglionar o MTS ni el compromiso arterial.

**T1:** Tumor confinado a la confluencia y/o conducto hepático derecho o izquierdo sin invasión portal o atrofia lobar.

**T2:** Tumor confinado a la confluencia y/o conductos hepáticos derechos o izquierdos con atrofia lobar ipsilateral y sin compromiso portal confirmado.

**T3:** Tumor confinado a la confluencia y/o conductos hepáticos derechos o izquierdos con compromiso portal ipsilateral, con o sin atrofia lobar ipsilateral

asociada y sin compromiso de la vena porta principal (oclusión, invasión, estrechamiento).

**T4:** Alguno de los siguientes:

1. Tumor que compromete ambos conductos hepáticos hasta las ramas secundarias en forma bilateral.
2. Compromiso de la vena porta principal.

### **AJCC Cancer Staging Manual**

7<sup>th</sup> Ed. New York: Springer; 2010

Estadificación más usada en cáncer.

#### **Cáncer de vías biliares extrahepáticas perihiliares**

**Tx:** No se puede evaluar el tumor primario

**T0:** No hay pruebas de tumor primario

**Tis:** Carcinoma *in situ*

**T1:** El tumor está restringido a la vía biliar, con extensión por encima de la capa del músculo o tejido fibroso

**T2a:** El tumor invade más allá de la pared de la vía biliar para rodear tejido adiposo

**T2b:** El tumor invade el parénquima hepático adyacente

**T3:** El tumor invade las ramas unilaterales de la vena porta o la arteria hepática

**T4:** El tumor invade la vena porta principal o sus ramas bilateralmente, o la arteria hepática común, o los radicales biliares secundarios

#### **Ganglios linfáticos regionales**

**Nx:** no se pueden evaluar los ganglios linfáticos regionales

**N0:** No hay metástasis en los ganglios regionales

**N1:** Metástasis en los ganglios regionales (incluso los ganglios a lo largo del conducto cístico, la vía biliar común, la arteria hepática y la vena porta)

**N2:** Metástasis en la periaorta, pericava, arteria mesentérica superior o a los ganglios linfáticos de la arteria celíaca

**Metástasis a distancia**

**M0:** No hay metástasis a distancia

**M1:** Metástasis a distancia

*Estadios anatómicos y grupos de pronóstico*

ESTADIO	T	N	M
0	Tis	N0	M0
I	T1	N0	M0
II	T2 (a - b)	N0	M0
III A	T3	N0	M0
III B	T 1-3	N1	M0
IV A	T4	N0-1	M0
IV B	Cualquier T	N2	M0
	Cualquier T	Cualquier N	M1

Es importante determinar: la extensión hilar, la vascular (Gazzaniga), la anatomía hilar hepática, la extensión a distancia (TAC-PET) el volumen y la función hepática (dejar volumen remanente 20-30 % en hígado sano y 40 % en hepatopatía crónica o quimioterapia).

La resección constituye la alternativa con mayores sobrevividas descritas y la necesidad de realizar hepatectomías con el objeto de lograr márgenes libres de tumor no involucra un incremento significativo en la morbilidad,

incluyendo resecciones derechas, izquierda, triseccionectomías y particularmente del lóbulo caudado (S I).

**NEUHAUS** expuso argumentos para realizar la exéresis derecha:

- Invasión de la rama derecha de la arteria hepática.
- La convergencia biliar está más a la derecha de la bifurcación portal.
- Distancia de la convergencia biliar: la rama izquierda es más larga.
- La anatomía sectorial es más constante a la izquierda.
- La embolización porta derecha favorece la hipertrofia del lóbulo izquierdo.

En los procedimientos resectivos con intención curativa, las técnicas a emplear incluyen hepatectomías (derecha o izquierdas, triseccionectomía y segmentectomías IVb y V incluyendo resección biliar). Asociar vaciamiento ganglionar del pedículo hepático. Autores como **NIMURA**, **MAKUUCHI** y **KAWASAKI** efectúan, además, resecciones duodeno-pancreáticas y vasculares según necesidad.

En resecciones R0, respetando un margen mayor a 5 mm, el abordaje pedicular primero (cirugía cancerológica) y técnica de *No Touch*, logran sobrevividas de 30-40 % a 5 años.

La resección local (esqueletización) encuentra su indicación principalmente en los tipos I pero siempre resecando el segmento I. La causa principal de muerte alejada está constituida por la recurrencia local con la consiguiente secuencia de colangitis y finalmente fallo hepático.

#### *Criterios de irresecabilidad CA-IHPBA*

1. Comorbilidades limitantes para cirugía mayor.
2. Enfermedad hepática que impida una resección con criterio curativo.
3. Compromiso bilateral de los conductos biliares de segundo orden.
4. Atrofia de un lóbulo y compromiso contra lateral portal o biliar hasta conductos de segundo orden.



- 5. Compromiso vascular bilateral.
- 6. Metástasis a distancia.

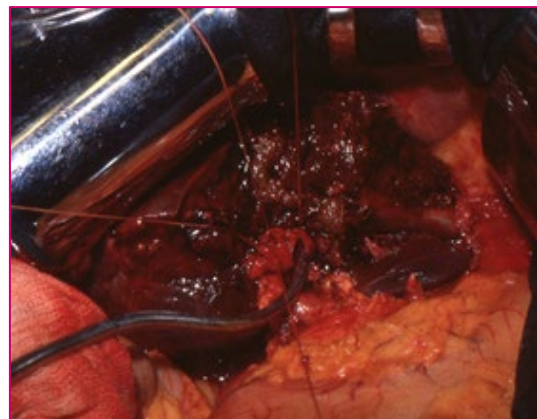
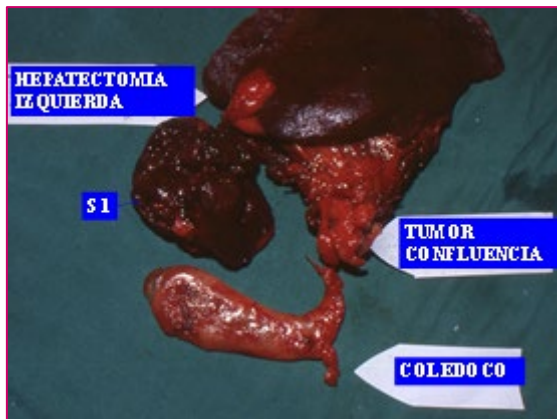
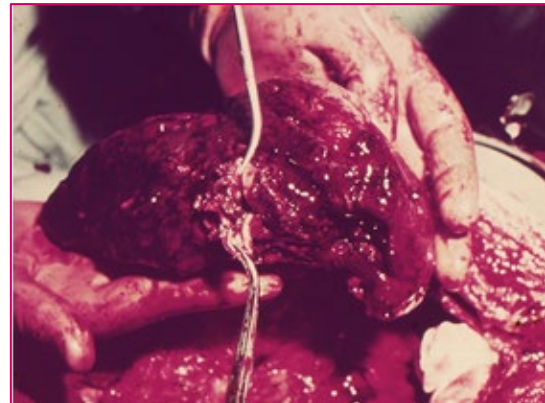
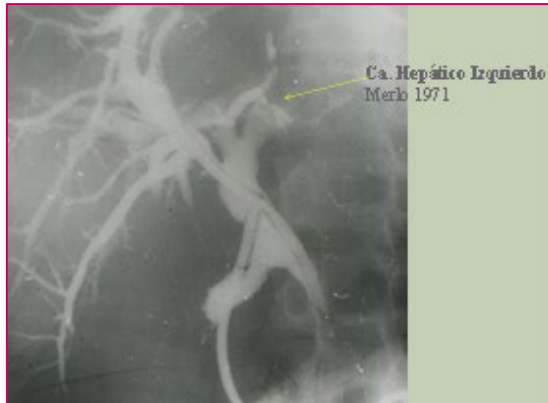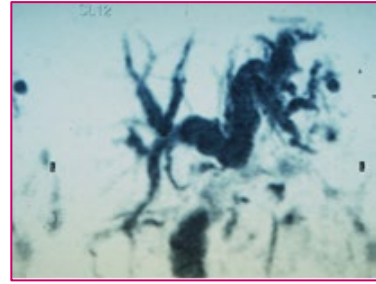
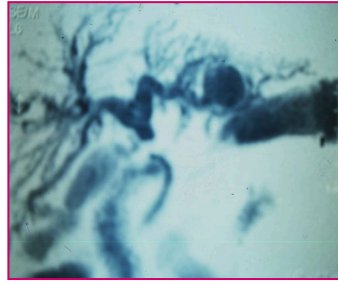
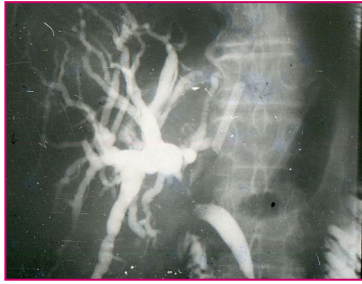La estadificación por vía laparoscópica permite determinar la presencia de carcinomatosis y metástasis ocultas, lo cual condiciona la aplicación de métodos mini-invasivos.

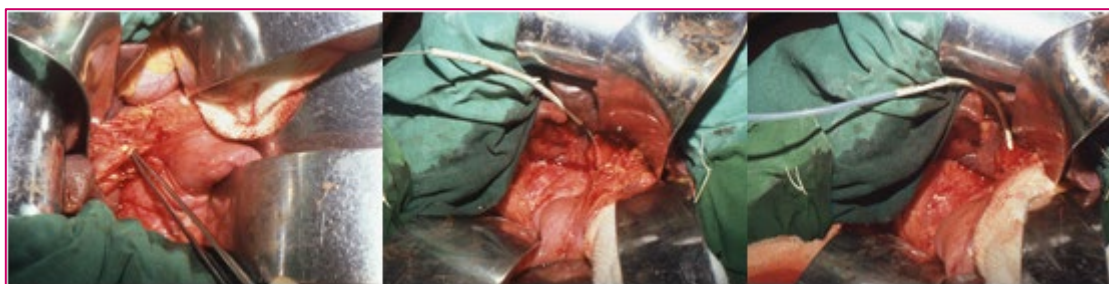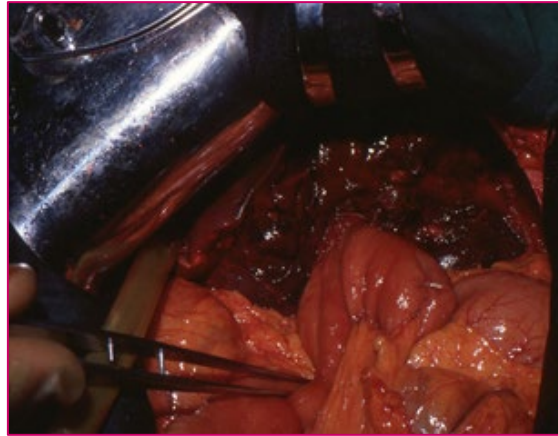
Los procedimientos terapéuticos empleados incluyen como alternativas paliativas la colocación de *stents* por vía endoscópica, preferentemente por vía percutánea. Los pacientes con probabilidades de sobrevida mayor a 6 meses se benefician con el empleo de *stents* metálicos autoexpandibles.

A pesar de la resolución parcial del cuadro de ictericia el drenaje realizado por las distintas vías permitió mejorar la ingesta oral y el prurito. «Canal biliar infectado y no drenado, no curará jamás la infección» (D. CASTAING).

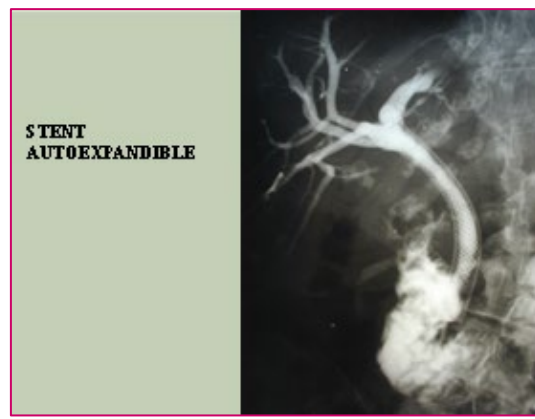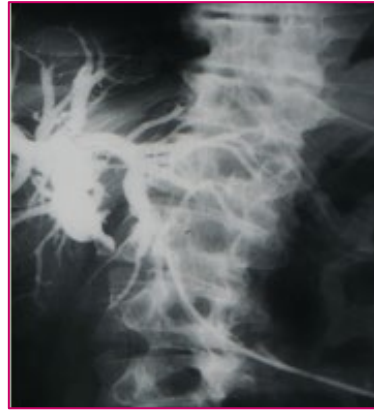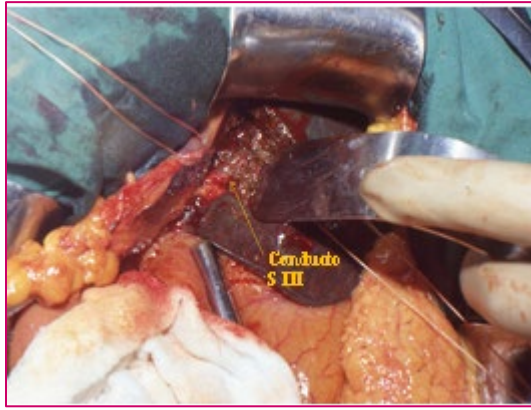
Las derivaciones biliodigestivas sólo encuentran hoy justificación ante una laparotomía con intención curativa en que se realizó una estadificación de reseabilidad equivocada.

TRATAMIENTO DEL CÁNCER DE VÍA BILIAR PROXIMAL				TRATAMIENTO DEL CÁNCER DE VÍA BILIAR PROXIMAL (G.M. GAZZANIGA)			
BI	BII	BIII	BIV	E I	E II	E III	E IV
Resec. Vía biliar	+ SIV-I	+ Hepatect. Der.ó Izq.	Transplante Hepático	B I Resec.VB Linfaden. S I (Fig)	B II-III Hepatect. Der. ó Izq.	B II-III Resec.vasc. Contralateral Reconstrucción Portal	B IV Ext.vasc. Ext. Vasc. Paliativa

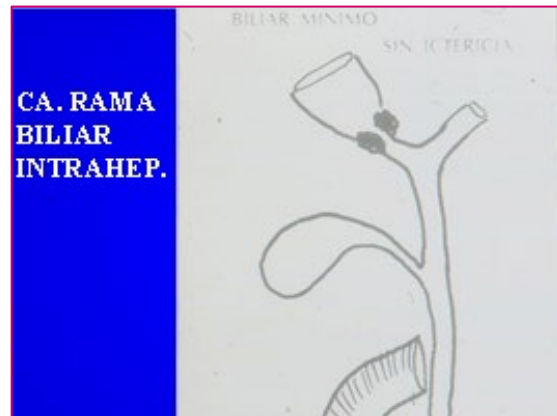
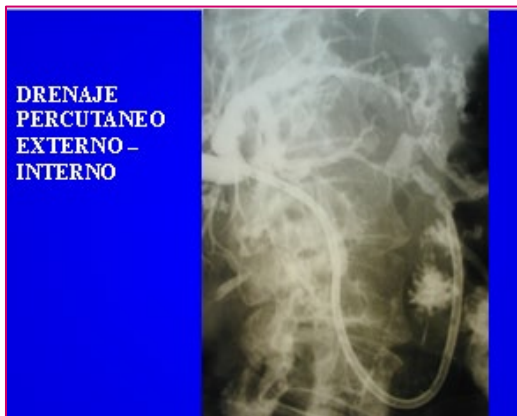


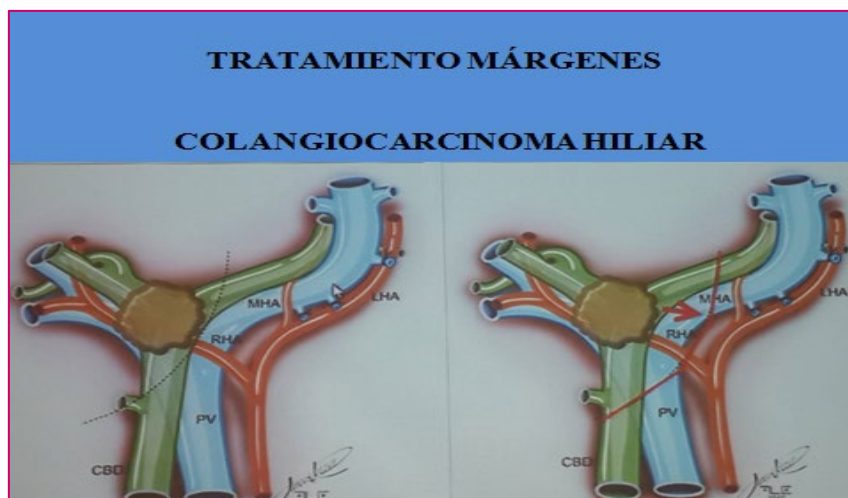
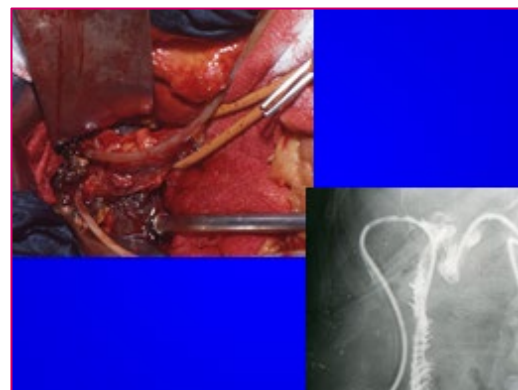
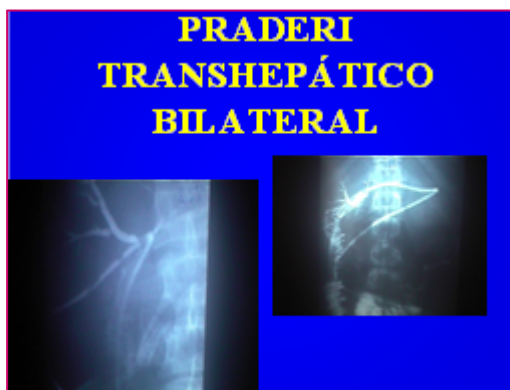
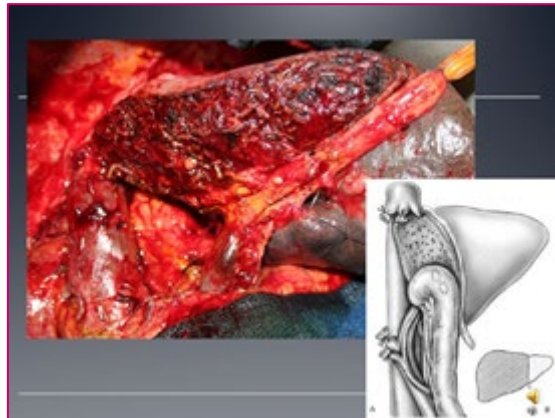ARRIBA: DRENAJE DE PRADERI TRANSTUMORAL TRANSHEPÁTICO. ABAJO: PRÓTESIS TRANSTUMORAL (STENT)



CA. TERCIO SUPERIOR O PROXIMAL (IMÁGENES-RESECCIONES-DRENAJES-DERIVACIONES-STENTS)





### AJCC Cancer Staging Manual

7<sup>th</sup> Ed. New York: Springer; 2010

### Cáncer de vías biliares extrahepáticas distales

**Tx:** No se puede evaluar el tumor primario

**T0:** No hay pruebas de tumor primario

**Tis:** Carcinoma *in situ*

**T1:** El tumor está restringido histológicamente a la vía biliar

**T2:** El tumor invade más allá de la pared de la vía biliar

**T3:** El tumor invade la vesícula biliar, el páncreas, el duodeno u otros órganos adyacentes, sin compromiso del eje celíaco o la arteria mesentérica superior

**T4:** El tumor compromete el eje celíaco o la arteria mesentérica superior

### Ganglios linfáticos regionales

**NX:** No se pueden evaluar los ganglios linfáticos regionales

**N0:** No hay metástasis en los ganglios linfáticos regionales

**N1:** Metástasis en los ganglios linfáticos regionales

### Metástasis a distancia

**M0:** No hay metástasis a distancia

**M1:** Metástasis a distancia

### Estadios anatómicos y grupos de pronóstico

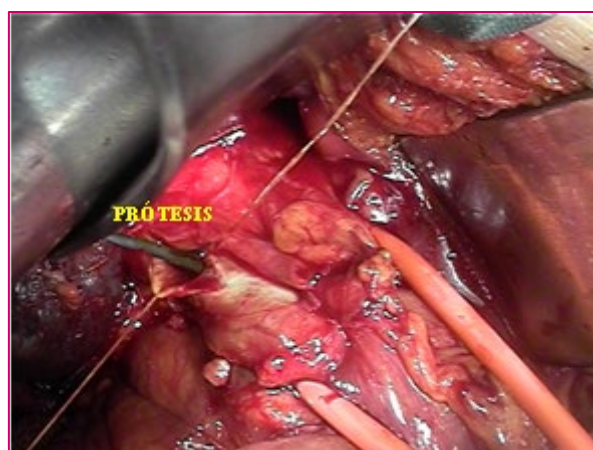
ESTADIO	T	N	M
0	Tis	N0	M0
I A	T1	N0	M0
I B	T2	N0	M0
II A	T3	N0	M0
II B	{ T1 T2 T3	N1 N1 N1	M0 M0 M0
III	T4	Cualquier N	M0
IV	Cualquier T	Cualquier N	M1

Para establecer la estadificación patológica definitiva, se realiza un examen patológico del espécimen resecado.

Los estadios que se definen mediante la clasificación TNM se pueden usar para todos los carcinomas primarios que se originan en las vías biliares extrahepáticas, pero no para los colangiocarcinomas, sarcomas o tumores carcinoides intrahepáticos.

### *Tumores del tercio medio e inferior*

Al igual que en la localización proximal la resección se correlaciona con mayores índices de supervivencia a largo plazo. Las alternativas con intención curativa son la duodenopancreatectomía cefálica (DPC) y la resección local ante pequeñas lesiones del tercio medio. Las posibilidades quirúrgicas paliativas incluyen derivaciones bilio-digestivas, pero como ya ha sido referido, ante la evidencia de compromiso general, infiltración tumoral del pedículo o contraindicación general de la cirugía, la realización de procedimientos mini-invasivos percutáneos (*stents*) deben ser considerados. Ante esta situación y frente a lesiones que involucran el tercio inferior, la vía endoscópica es preferible. En estos casos debe asociarse neurólisis para el tratamiento del dolor.



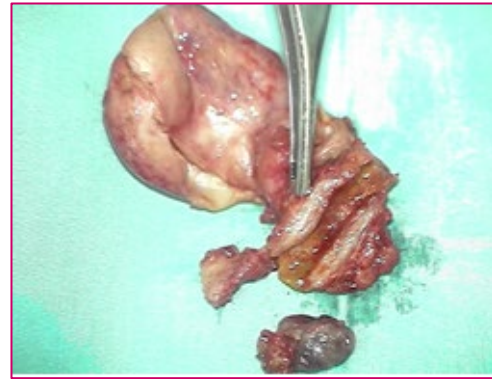
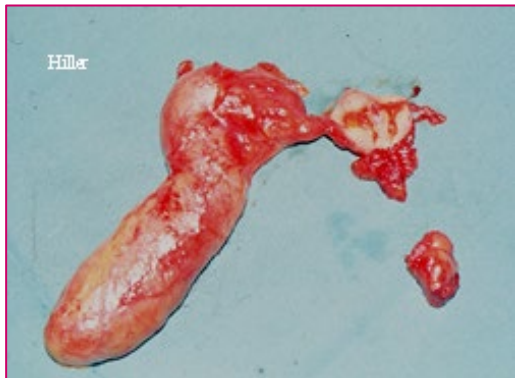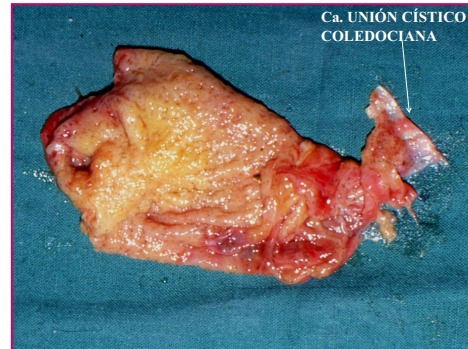
**COLESTASIS**

**CUADRO CLÍNICO Y LABORATORIO IGUAL**

**DOLOR VESICULAR**

**VESÍCULA SE PALPA DURA Y DOLOROSA**

**IMÁGENES Y LABORATORIO**



CA. TERCIO MEDIO

**INCLUYEN TUMORES PERIAMPULARES**

**AMPOLLA VATER – DUODENO- PÁNCREAS**

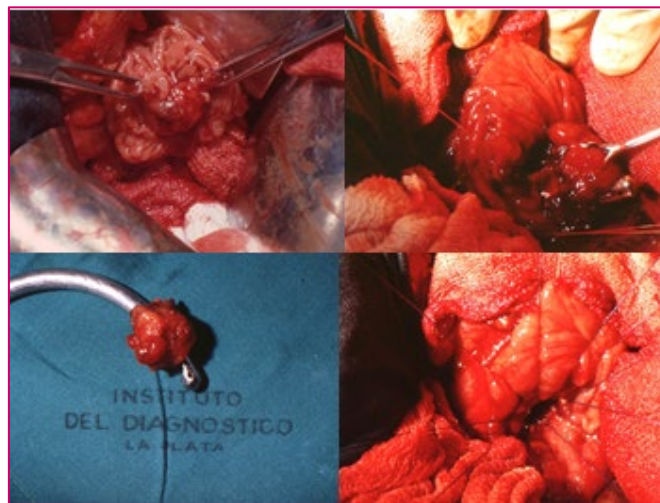
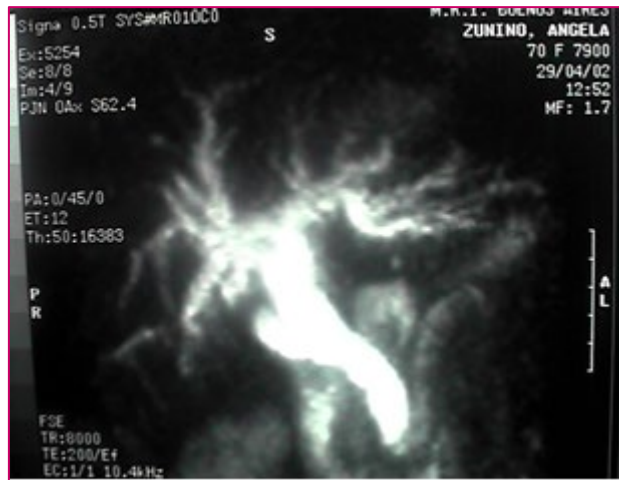**Colestasis-coluria y acolia  
(si sangra heces color “plata”)**

**Dolor - Diabetes**

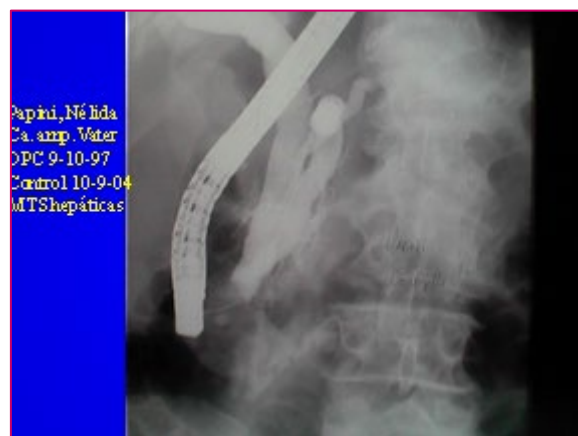**Vesícula distendida, palpable**

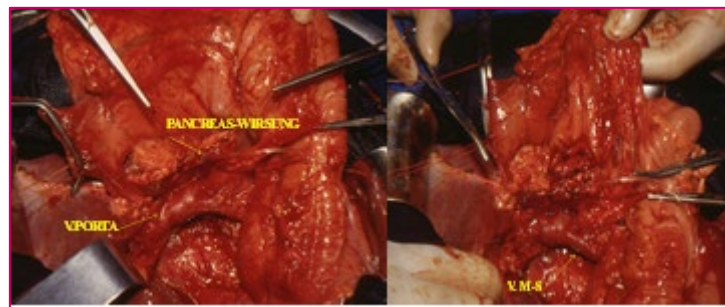
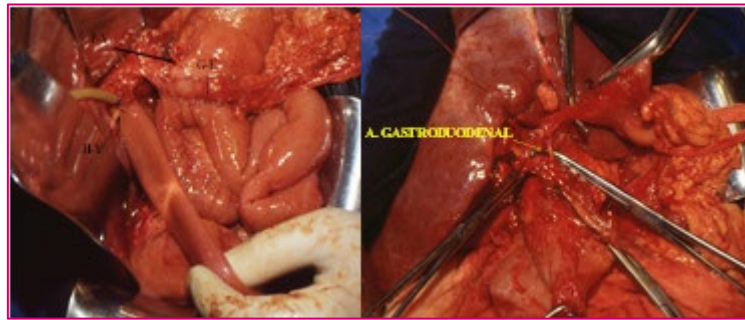
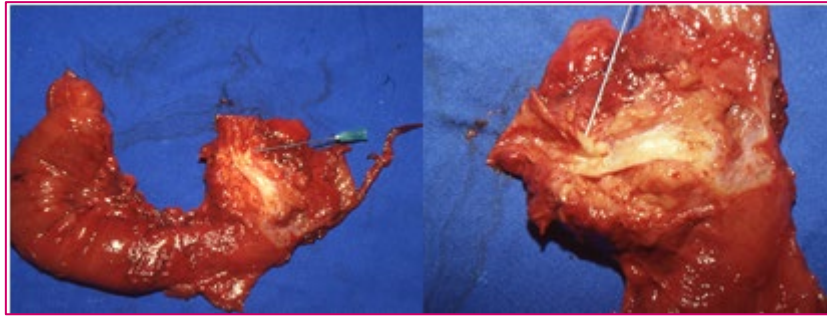
**Imágenes**



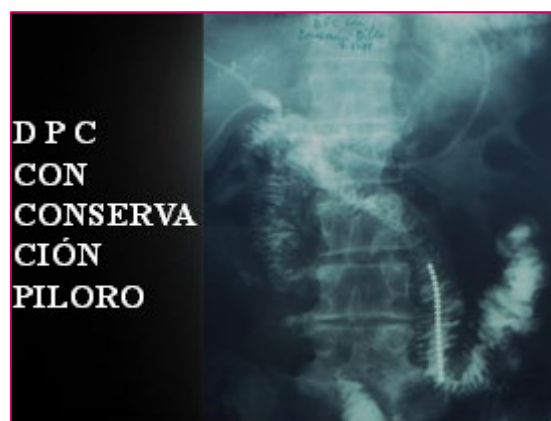

AMPULECTOMÍA





CA. TERCIO INFERIOR



## Bibliografía recomendada

- CIRIBE J. *Guías de diagnóstico y tratamiento de la patología neoplásica HPB*. CA-IHPB; 2004.
- DEFELITTO JR, CASTILLA C, RODRÍGUEZ J, *et al*. Tumores proximales de la vía biliar. 73º Congreso Argentino de Cirugía 2002. Premio al mejor trabajo libre.
- GAZZANIGA GM. *Le neoplasie delle vie biliaire extrahepatiche*. Ed. Societe Italianne de Chirurgie; 1988.
- GIMENEZ M, CASTILLA C. Procedimientos paliativos en las neoplasias biliopancreáticas. Relato LXXVIII Congreso Argentino de Cirugía. *Rev Arg Cir*. 2007;número extraordinario.
- NEUHAUS P, *et al*. Extended resections for hilar cholangiocarcinoma. *Ann Surg*. 1999;230(6):808-818. doi:10.1097/0000658-199912000-00010
- SHIRABE K, MANO Y, TAKETOMI A, *et al*. Clinicopathological prognostic factors after hepatectomy for patients with mass-forming type intrahepatic cholangiocarcinoma: relevance of the lymphatic invasion index. *Ann Surg Oncol*. 2010;17(7):1816-1822. doi:10.1245/s10434-010-0929-z
- SIEGEL R, MA J, ZOU Z, *et al*. Cancer statistics, 2014. *CA Cancer J Clin*. 2014;64(1):9-29. doi:10.3322/caac.21208
- TERBLANCHE J. *Hepatobiliary malignancy*. London: Ed Edward Arnold; 1994.
- WASHBURN K, LEWIS D, JENKINS R. Aggresive Surgical Resection for Cholangiocarcinoma. *Arch Surg*. 1995;130(3):270-276. doi:10.1001/archsurg.1995.01430030040006

# Cáncer de vesícula biliar

**DR. JORGE RAÚL RODRÍGUEZ**

## **Introducción**

El carcinoma vesicular no es frecuente en nuestro medio, aunque constituye el tumor más frecuente del tracto biliar. En estadios iniciales la resección quirúrgica presenta los mejores resultados de sobrevida prolongada, sin embargo, como la mayoría de los pacientes son diagnosticados en etapas avanzadas, sólo son posibles de tratamientos paliativos. Este hecho es resultado de los bajos índices de resecabilidad generados por la evidente agresividad tumoral manifestada a través de la tendencia a la infiltración loco-regional (vascular, visceral, etc.).

## **Epidemiología**

En Argentina presenta una baja incidencia ocupando el sexto lugar entre los cánceres digestivos. Existe evidencia de un incremento en la frecuencia ante ciertos factores como el racial, étnico y geográfico (Bolivia, Chile y Argentina). Se detectan en el 2 % de las colecistectomías por litiasis y es más frecuente en áreas urbanas que en áreas rurales.

## **Etiopatogenia**

Las neoplasias vesiculares se asocian a litiasis en un porcentaje que oscila entre el 54 y el 90 %, y no está probado científicamente que la litiasis sea un factor etiológico de la aparición de un cáncer de vesícula, si bien comparten la

misma epidemiología. El 75 al 98 % de los pacientes con cáncer de vesícula biliar tienen cálculos, en general de colesterol. Este hecho no justifica indicación de colecistectomía profiláctica en aquellos pacientes mayores a 60 años portadores de una litiasis asintomática, debido a que estadísticamente ha sido establecido que la posibilidad de evolucionar de una colecistitis crónica a una neoplasia vesicular es menos probable que la morbilidad que tal cirugía de por sí presenta. La vesícula de porcelana (calcificación por inflamación prolongada) se asocia a cáncer en el 25-30 %.

Otros factores de riesgo dignos de mencionar son:

- a. la presencia de una unión anómala de los ductos biliar y pancreático;
- b. los pacientes portadores de infección crónica tifoidea y
- c. otras enfermedades crónicas intestinales.

La asociación con colitis ulcerosa, muy evidente en el cáncer de vía biliar, no es importante en esta localización.

## Anatomía patológica

Microscópicamente predomina la presentación casi exclusiva de adenocarcinomas (por encima de 95 %) con diversos subtipos histológicos, el resto lo constituyen carcinoides, rabdomiosarcomas (en niños) y tumores mixtos. Sus formas macroscópicas son:

- *infiltrantes* (70 %)
- *nodulares*
- *papilares* y
- *combinadas*.

Para entender la razón de su agresividad y sus vías de propagación hay que recordar que la pared de la vesícula biliar, en comparación con la del resto del tubo digestivo, carece de *muscularis mucosae* y de submucosa y que una parte del órgano carece de serosa (cara hepática), hecho que facilita la

progresión tumoral hacia su diseminación. La localización es: fondo (13 %), cuerpo (17 %), cuello (13 %), difuso (57 %).

VESÍCULA BILIAR	TUBO DIGESTIVO
Mucosa	Mucosa
Membrana basal	Membrana basal
No	Tejido conjuntivo perimuscular
No	Submucosa
Muscular	Muscular
Serosa (parcial)	Serosa

TABLA 1

La diseminación se produce a través de las vías:

1. *linfática*: el primer territorio involucra el pedículo hepático luego los ganglios periduodenales, peripancreáticos, retropancreáticos, periportales y celíacos;
2. *infiltración directa*: las lesiones ubicadas en la región del fondo vesicular (distales) involucran frecuentemente el hígado y el colon, mientras que las proximales comprometen la vía biliar, el duodeno y el estómago;
3. *hemática*: de menor trascendencia pero importante si el cáncer se ubica en la zona de contacto con el hígado (FIGURA 1). La difusión de la diseminación hemática de las células tumorales es más rápida cuanto menor sea la distancia;
4. *por vía transperitoneal* y
5. *por vía endoluminal*.

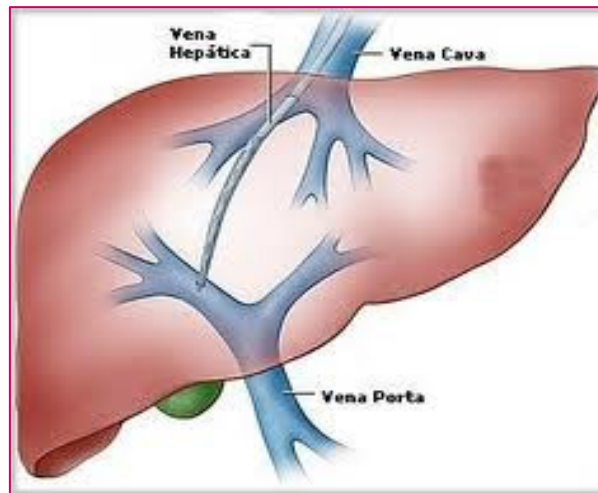


FIGURA 1. VENA SUPRAHEPÁTICA MEDIA Y LECHO VESICULAR. LA DISTANCIA ES VARIABLE: ENTRE 1 MM Y 2,5 CM

## Clínica

Las circunstancias en las cuales se determina la presencia de esta lesión se relacionan con las distintas formas clínicas:

- **Hallazgo:** entre 1 y 2 % de las colecistectomías por litiasis vesicular presentan cáncer insospechado, incrementándose este índice con la edad.
- **Diagnóstico ecográfico:** la posibilidad de determinar la presencia de una lesión de tipo tumoral mediante la ultrasonografía otorga la posibilidad del diagnóstico temprano. La presencia de una imagen de estas características contraindica formalmente la cirugía laparoscópica debido a la mayor frecuencia de diseminación (implante) por esta técnica. Este estudio diagnóstico cobra mayor trascendencia ante lesiones polipoideas, que aparecen en el 0,5-3 % de las colecistectomías. Los pólipos epiteliales son el 4 % de ellas y el 5 % son cánceres. Todos los pólipos mayores a 1 cm deben considerarse neoplásicos (15 %) y así deben ser tratados.
- **Síndrome tumoral:** la presencia de un síndrome de repercusión general (astenia, anorexia, pérdida de peso), asociado a la presencia de una masa dolorosa en hipocondrio derecho constituye una forma de

presentación clínica asociada generalmente a estadios avanzados de la enfermedad.

- *Síndrome de obstrucción biliar*: la existencia de ictericia, coluria y acolia asociada a una masa palpable en hipocondrio derecho, generalmente asociado a manifestaciones de repercusión general, le otorgan características distintivas al cuadro. El nivel de obstrucción se encuentra a nivel del tercio medio-superior de la vía biliar, lo cual ecográficamente se manifiesta con dilatación de la vía biliar intrahepática.
- *Síndrome de obstrucción intestinal*: aunque menos frecuentes, las manifestaciones propias de un cuadro obstructivo pueden ser manifestación de la infiltración visceral por parte del tumor.

## Diagnóstico

### *Diagnóstico y estadificación por imágenes*

1. Ecotomografía
2. TAC: 75-88 % diagnóstico preoperatorio +
3. RX de tórax
4. Colangiorresonancia con/sin fase vascular
5. CPRE y CTPH: solamente en casos no resecables.

El diagnóstico preoperatorio, que involucra el diagnóstico de lesión local regional y general, solamente se logra en menos del 10 % de todos los casos y se realiza generalmente en los estadios avanzados, cuando el paciente ya se encuentra fuera de toda posibilidad curativa. En pacientes con obstrucción biliar, la ecografía permite, como ya fue descrito, establecer el nivel de la lesión a través de la dilatación supraestenótica; a su vez, este método permite inferir la presencia del tumor a través de la visualización de imágenes sin cono de sombra. La TAC permite evaluar las características del proceso expansivo, la relación con los pedículos, como así también la presencia de alteraciones tróficas en el parénquima hepático. La colangiografía por RMN ha



posibilitado la visualización de toda la vía biliar en forma no invasiva. La presencia de infección agregada conlleva a un alto riesgo e incrementa significativamente la morbimortalidad del procedimiento terapéutico, por lo que métodos mini-invasivos de drenaje deben ser considerados. El procedimiento de diagnóstico más importante es conocer la enfermedad y sospecharla en el paciente.

Diagnóstico de laboratorio: generalmente positivos en estadios avanzados y consisten en alteraciones inespecíficas, aumento de la fosfatasa alcalina y la bilirrubina en los casos con ictericia obstructiva, dosaje de CEA  $> 4 \text{ ng/cm}^3 = 93 \%$  de especificidad con  $50 \%$  de sensibilidad, dosaje de CA 19-9  $> 20 \text{ u/cm}^3 = 79 \%$  de especificidad con  $79 \%$  de sensibilidad, dosaje de reversa-transcriptasa que detecta neoplasia, pero el análisis tarda demasiado aún. Estos análisis pueden ser de utilidad ante una fuerte sospecha clínica que se asocia con un diagnóstico por imágenes dudoso.

Requerimientos diagnósticos para definir componentes neoplásicos:

Factor T ECO-TAC-Biopsia

Factor N ECO-TAC-Biopsia

Factor M ECO-TAC

### *Biopsia*

1. Si es considerado resecable no es necesario.
2. Alta la incidencia de diseminación en:
  - a. Trayecto de la aguja de biopsia.
  - b. Lugares de inserción de trocares de laparoscopia.
  - c. Herida quirúrgica.
  - d. Cavidad peritoneal.

## Tratamiento

Las opciones terapéuticas aplicables a esta entidad deben ser enfocadas en función del estadio y la forma de presentación clínica. La cirugía constituye la única de las alternativas terapéuticas que ha generado sobrevidas prolongadas pero la indicación de ésta depende fundamentalmente del estadio tumoral.

Las formas de presentación clínica mencionadas permiten establecer las distintas alternativas quirúrgicas:

*Hallazgo:* cuando el diagnóstico se realiza durante la colecistectomía laparoscópica se requiere la conversión a cirugía convencional con el fin de practicar la resección vesicular, resección segmentaria del hígado (lecho vesicular o segmentectomía IV y V) y vaciamiento ganglionar del pedículo hepático. En caso de hallazgo post-colecistectomía por litiasis, la indicación de reoperación depende del grado de infiltración parietal, ya que las lesiones limitadas a la mucosa no requieren resecciones complementarias, mientras que aquellas que involucran una mayor profundidad deben ser re-exploradas, completando la cirugía oncológica previamente expuesta.

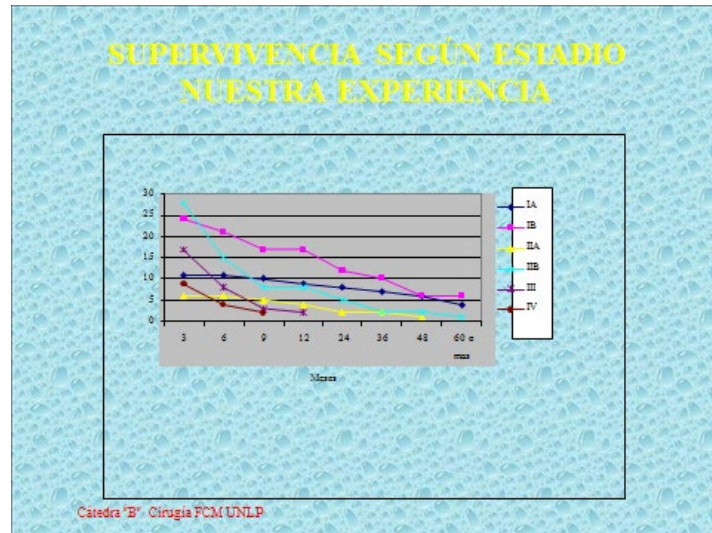
*Sospecha o diagnóstico previo (clínico-ecográfico):* esta circunstancia constituye una contraindicación para la cirugía laparoscópica frente a la posibilidad de incrementar la diseminación, por lo que debe ser abordado por vía convencional con la intención de realizar cirugía oncológica.

*Síndrome de obstrucción biliar:* la presencia de estas manifestaciones debe hacer considerar la indicación de técnicas mini-invasivas y practicar procedimientos paliativos (prótesis o drenajes) en forma percutánea o endoscópica ya que en general se asocia a formas avanzadas de la enfermedad.

*Síndrome de obstrucción intestinal:* es parte de un cáncer vesicular avanzado y se realizará la cirugía paliativa que el paciente necesite.

*Conducta ante pólipos vesiculares:* si es menor a 1 cm: control ecográfico cada 6 meses y si crece colecistectomía. Si es mayor a 1 cm, colecistectomía.

Si el informe ecográfico indica algún compromiso del grosor o integridad de la pared vesicular se indica tratamiento quirúrgico.



### RE-RESECCION EN CVEB: NUESTRA EXPERIENCIA

28 pacientes con cveb diagnosticados post cvl= 18 y post c.abierta= 10  
 Estadios Ia, Ib, IIA  
 Resección hepática de lecho vesicular + vac. ganglionar del pedículo hepático + resección de sitios de inserción de trócares

Cátedra "B" Cirugía FCM UNLP

**RE-RESECCION EN CVEB: NUESTRA EXPERIENCIA**

Morbilidad= 0%

Mortalidad=0%

Sitios de trócares: todos negativos

Tejido hepático: 1 positivo\*

3 pacientes con ganglio cístico + \*\*

Sobrevida entre 1,5 y 5 años: 25/28

\*+ Fallecidos por progresión de enfermedad

Cátedra "B" Cirugía FCM UNLP

### Conducta ante pólipos vesiculares:

- Frecuencia: 0,5-3 % de las colecistectomías.
- Los pólipos epiteliales son el 4 % de las lesiones polipoideas.
- 5 % de los pólipos epiteliales son cáncer.
- Mayores a 1 cm se consideran neoplásicos (15 %) y deben ser tratados.
  - a. Menor a 1 cm: control ecográfico cada 4-6 meses, si crece: T. Quirúrgico.
  - b. Mayor a 1 cm: T. Quirúrgico.
  - c. Informe ecográfico que indique algún compromiso del grosor o integridad de la pared vesicular: T. Quirúrgico.
  - d. En la práctica, los pacientes, luego de varios controles, reclaman cirugía.

### Clasificación TNM AJCC

(TNM: clasificación T: tumor; N: ganglios linfáticos; M: metástasis)

**Tx** No se puede valorar tumor primario

**T0** No existe evidencia del tumor primario

**Tis** Carcinoma *in situ*

**T1a** El tumor invade la lámina propia

**T1b** El tumor invade la capa muscular

**T2** Invasión de tejido conectivo perimuscular

**T3** Invasión de serosa (peritoneo visceral) o un órgano adyacente o ambas cosas (invasión hepática por contigüidad < 2 cm)

**T4** Infiltración hepática por contigüidad > 2 cm o invasión de dos o más órganos adyacentes (estómago, duodeno, páncreas, colon, epiplón, vía biliar extrahepática o hígado)

**Nx** No se pueden valorar los linfáticos regionales

**N0** No hay metástasis en los linfáticos regionales

**N1** Metástasis en ganglios cístico, pericoledocianos y/o del hilio hepático (incluyendo ligamento hepatoduodenal)

**N2** Metástasis en ganglios cefalopancreáticos anteriores y posteriores, periduodenales, periportales, celíacos y/o de la arteria mesentérica superior

**Mx** No se puede valorar la presencia de metástasis a distancia

**M0** No existen metástasis a distancia

**M1** Metástasis a distancia

*Clasificación TNM AJCC 7ª edición*

<b>Estadio 0</b>	Tis N0 M0
<b>Estadio IA</b>	T1 N0 M0
<b>Estadio IB</b>	T2 N0 M0
<b>Estadio IIA</b>	T3 N0 M0
<b>Estadio IIB</b>	T1,T2,T3 N1 M0
<b>Estadio III</b>	T4 Nc M0
<b>Estadio IV</b>	Tc Nc M1

CLASIFICACIÓN POR ESTADIOS	SOBREVIDA AL AÑO	SOBREVIDA A LOS 5 AÑOS
Estadio 0: Tis N0 M0	93 %	93 %
Estadio Ia: T1a N0 M0	80 %	80 %
Estadio Ib: T1b N0 M0	60 %	60 %
Estadio II: T2 N0 M0	55 %	28 %
Estadio III: T1 N1 M0; T2N1 M0; T3 N0-N1 M0	26 %	0 %
Estadio IVa: T4 N0-N1 M0	> 1 %	0 %
Estadio IVb: Tx N2 M0; Tx Nx M1.	> 1 %	0 %

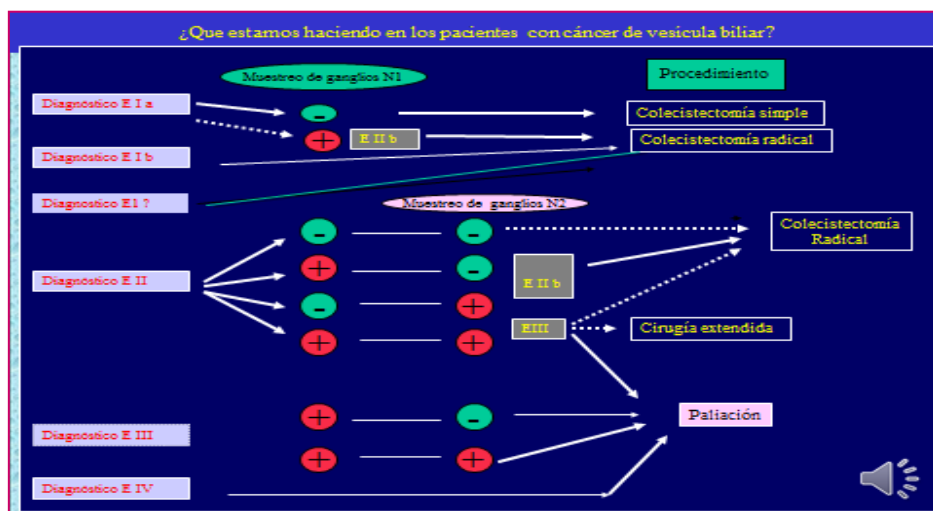
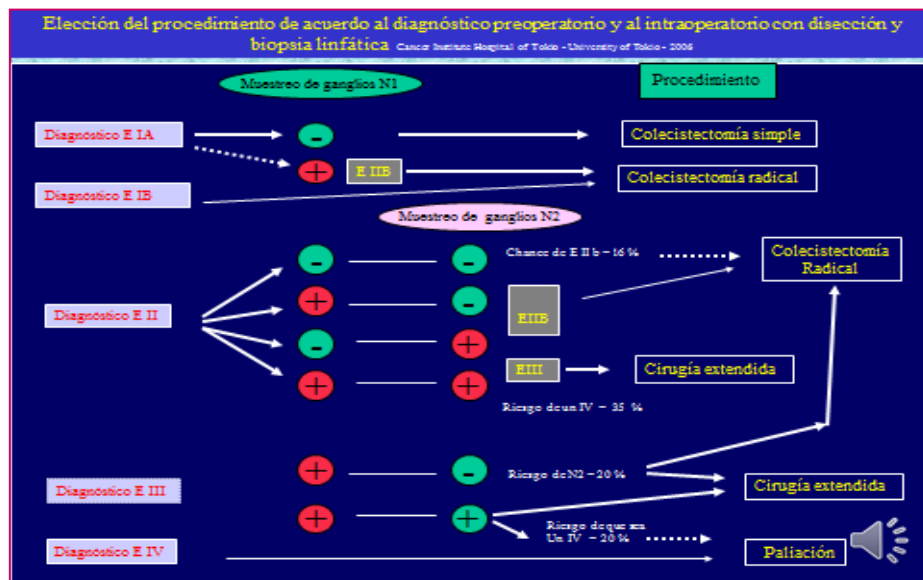
### *Pronóstico*

Su pronóstico es malo, ya que se refiere una supervivencia global al año del 11,8 % y a los 5 años del 4,1 %.

Resultados del tratamiento quirúrgico publicados entre 2006-2008 del National Cancer Institute (16/05/2008): 9.520 pacientes

1. Sobrevida global: 15,4 meses
2. Sobrevida a 5 años:
  - 85 % en Estadio I
  - 60 % en Estadio T1a
  - 31 % en Estadio T1b
3. Sobrevida global a 1 año: 50 %

Resumen de nuestra conducta y guía para el tratamiento



**Referencias bibliográficas**

DE VITA, et al. Cancer. 7ª edición.

DONOHUE JH, STEWART AK, MENCK HR. The National Cancer Date Base repon on carcinoma of the gallbladder, 1989-1995. *Cancer*. 1998;83(12):26182-28. doi:10.1002/(sici)1097-0142(19981215)83:12<2618::aid-cnrcr29>3.0.co;2-h

- HENSON DE, ALBORES SAAVEDRA J, CORLE D. Carcinoma of the gallbladder. Histologic types, stage of disease, grade, and survival rates. *Cancer*. 1992;70:1493-1497. doi:10.1002/1097-0142(19920915)70:6<1493::aid-cnrcr2820700608>3.0.co;2-u
- LINCH O. Cáncer de la vesícula biliar. *Rev Chil Cirug*. 1987;41:21-24.
- NEVIN JE, MORAN TY, KAY S. Carcinoma of the gallbladder: staging, treatment, and prognosis. *Cancer*. 1976;387:141-148. doi:10.1002/1097-0142(197601)37:1<141::aid-cnrcr2820370121>3.0.co;2-y
- NIMURA Y, KAMIYA J, KONDO S, *et al*. Aggressive preoperative management and extended surgery for hilar cholangiocarcinoma: Nagoya experience. *J Hepatobiliary Pancreat Surg*. 2000;7(2):155-162. doi:10.1007/s005340050170
- YANG HL, SUN YG. Polypoid lesions of the gallbladder diagnosis and indications for surgery. *Br J Surg*. 1992;79(3):227-229. doi:10.1002/bjs.1800790312



# Tumores benignos de vesícula y vía biliar

DR. JORGE CIRIBÉ

## Introducción

*Los tumores benignos de vesícula y vía biliar son patologías muy poco frecuentes* (0,1% de todas las afecciones biliares y el 6% de todas las neoplasias biliares extrahepáticas). De etiología incierta y de diagnóstico preoperatorio difícil, ya que pueden ser asintomáticas y evidenciarse como un hallazgo incidental o bien compartir o simular la sintomatología de la patología litiásica y/o neoplásica de la vesícula y vía biliar.

## Vesícula

La vesícula está compuesta por cuatro capas: *mucosa, lámina propia, capa muscular irregular* y *tejido conectivo*.

La mucosa está compuesta por un epitelio columnar, no existe submucosa ni muscularis mucosae. Estas estructuras pueden dar origen a distintos tipos de tumores (ver clasificación). También existen lesiones seudotumorales.

**Clasificación de los tumores benignos y lesiones seudotumorales de la vesícula y de las vías biliares extra hepáticas según los criterios del Armed Forces Institute of Pathology**

Tumores epiteliales	<i>Adenomas</i>
	<i>Papilomatosis</i>
	<i>Cistoadenoma</i>
Tumores no epiteliales	<i>Leiomioma</i>
	<i>Lipoma</i>
	<i>Hemangioma</i>
	<i>Linfangioma</i>
	<i>Osteoma</i>
	<i>Tumores de células granulosas</i>
Tumores neurogénicos	<i>Neurofibroma</i>
	<i>Neurofibromatosis</i>
	<i>Ganglioneuromatosis</i>
Tumores de los paraganglios	<i>Paraganglioma</i>
	<i>Paraganglioma gangliocítico</i>
Lesiones seudotumorales	<i>Heterotopía</i>
	<i>Pólipo de colesterol</i>
	<i>Pólipo inflamatorio</i>
	<i>Pólipo fibroso</i>
	<i>Colecistitis xantogranulomatosa</i>

*Hiperplasia adenomatosa**Adenomioma**Quiste congénito**Colangitis esclerosante primaria*

## Frecuencia

Con respecto a los tumores benignos y al cáncer de vesícula, existen diferencias estadísticas entre la población mundial y ciertos países como Chile y algunos países asiáticos como Corea, donde la patología de resolución quirúrgica de mayor incidencia es la que afecta a vesícula y vías biliares.

## Pólipos

La existencia de pólipos reportada en piezas de colecistectomías es de hasta el 13,8 % en series internacionales, mientras que en Chile es del 0,6 al 3,1 %.

**Sexo:** la relación hombre/mujer varía de 1/1.1 (SEGUEL) a 1/4.9 (TORRES) en Chile a 1.15/1 (PARK) en Corea.

**Edad:** para SEGUEL, la edad promedio es de 48,7 años y para PARK de 48,5 años. ROA ha informado 41,7 años para los pólipos de colesterol, 55,8 años para los metaplásicos, 53,1 años para los hiperplásicos y 49,4 años para los adenomas.

**Características:** la mayoría, entre el 85 y 92,8 %, corresponde a lesiones seudotumorales.

Según las distintas series la incidencia de los distintos pólipos fue de:

- Pólipos de colesterol: 29 % (ROA), 67,9 % (SEGUEL), 53,1 % (TORRES)
- Pólipos hiperplásicos: 41,2 % (TORRES), 20,3 % (SEGUEL)
- Adenomas: 6 % (TORRES), 9,3 % (SEGUEL), 15 % (ROA) contra datos internacionales cercanos al 1 %

**Número:** el porcentaje de pólipos únicos varía del 13,3 % para **TORRES** a cifras mayores al 50 % para autores como **SEGUEL** (50,9), **ROA** (63) y **PARK** (62,1) hasta el 74,4 % informado por **SMOK**.

**Tamaño:** oscila entre 4,1 mm para **SEGUEL** a 4,4 mm para **ROA**. En la serie de este último, el 9 % fueron menores de 5 mm y el 91 % menor de 10 mm.

El 95 % de los pólipos no neoplásicos son menores de 10 mm.

El 47 % de los adenomas medían menos de 5 mm y sólo el 28 % más de 10 mm.

Los de menor tamaño fueron los de colesterol, con un promedio de 3 mm y los de mayor tamaño, los adenomas, con un promedio de 7,2 mm.

**Localización:** según **ROA**, el 71 % de los pólipos localizan en los  $\frac{2}{3}$  proximales de la vesícula (cuerpo y cuello vesicular).

El 75 % de los pólipos no neoplásicos están localizados en la mitad proximal y el 88 % de los adenomas en la mitad distal.

**Asociación con litiasis:** las cifras internacionales oscilan entre el 26 y el 66 %, aunque para **PARK** es sólo del 6,5 %.

**Asociación con displasia o cáncer:** para **TORRES** existen un 45 % de displasia en los adenomas. En la serie de **SEGUEL** hay un 2,5 % de cáncer *in situ* de pólipos adenomatosos (3 casos). De estos, dos casos eran menores de 5 mm y uno no estaba asociado a litiasis (2,1 %).

Para **ROA** es del 0,9 %, para **PARK** del 2,1 % y para autores como **RIVERO** y col. del 6,2 %.

**Diagnóstico:** representan el 5 % de los pacientes evaluados ecográficamente por dolor abdominal (4,5 a 5,6 %).

Se definen como una elevación de la mucosa, fija, sin sombra acústica posterior. La ecografía tiene una sensibilidad del 90,1 % y una especificidad del 93,9 %, detectándolos cuando el tamaño es superior a 1 mm.

La mayoría de los pacientes presentan, al momento del diagnóstico, litiasis u otra patología quirúrgica (67 % para **SEGUEL** y 84 % para **ROA**).

Sólo entre el 12 % para ROA y 33,6 % para SEGUEL, no se asociaban a litiasis.

La ecografía es el método más útil y costo efectivo para el *screening*. Otros métodos como la ecoendoscopia y el PET, pueden usarse para detectar pólipos neoplásicos, pero no están disponibles para usarse como *screening* y *follow up* de los pacientes.

**Seguimiento e indicación de colecistectomía:** es universalmente aceptado que los pólipos mayores de 10 mm tienen posibilidades de ser neoplásicos, por lo cual estaría indicada la colecistectomía.

La discusión surge con los pólipos menores de 10 mm.

Si bien existen trabajos que demuestran que de los pólipos menores de 10 mm,  $\frac{1}{3}$  de ellos desaparecen y el resto son benignos, también adquiere importancia el hecho de que se han encontrado pólipos (adenomas) menores de 10 mm con displasia y cáncer *in situ*.

Por lo tanto, especialmente en poblaciones de alto riesgo, como Chile y Corea, la indicación de colecistectomía es más amplia que en otros.

En un *follow up*, 36 pacientes presentaron aumento de tamaño del pólipo, y de éstos, 9 (25 %) tenían neoplasia, y de éstos 6 (66-7 %), eran menores de 10 mm. Por eso hay autores que toman límites de tamaño menores, para indicar la colecistectomía, como el caso de PARK, que sugiere 8 mm y ZIELINSKI, 6 mm.

También tienen importancia para la decisión otros factores como edad, sexo, características del pólipo, ubicación y coexistencia de litiasis con barro biliar.

En resumen podría decirse que pólipos pequeños (3 mm), múltiples, hiperecogénicos, ubicados en los  $\frac{2}{3}$  proximales de la vesícula, en personas jóvenes y sin litiasis, pueden ser controlados ecográficamente.

Contrariamente, en pacientes de edad, mayores de 50 años, especialmente mujeres, con pólipos únicos hipocogénicos, sésiles, ubicados en la mitad distal de la vesícula, asociados a litiasis o barro biliar, deberían ser colecistectomizados.

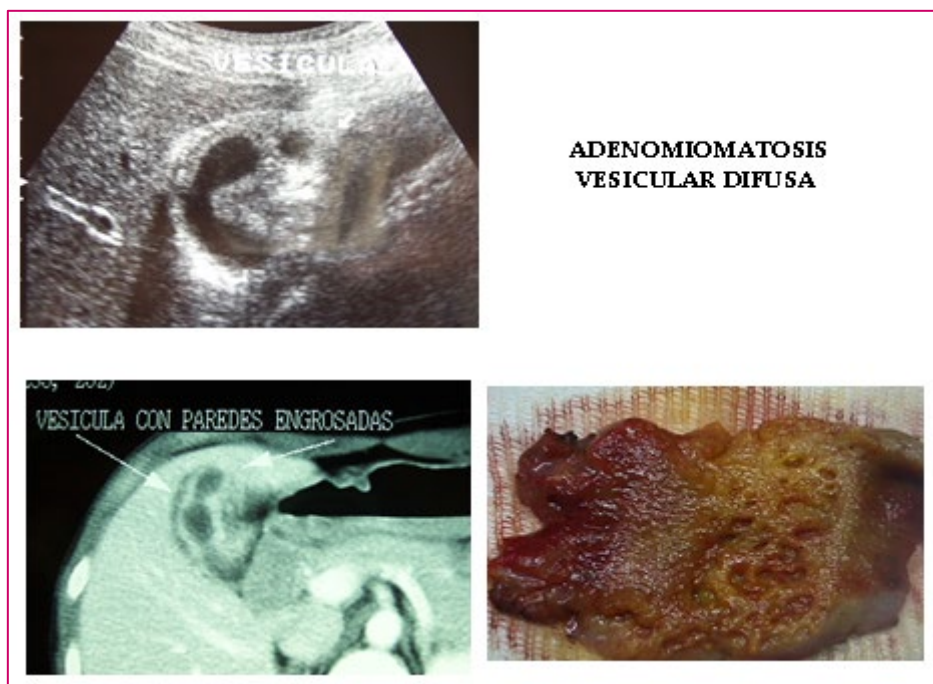En las poblaciones de alto riesgo, muchos autores indican la colecistectomía independientemente del tamaño y de estos factores.

Según una revisión de la **BIBLIOTECA COCHRANE PLUS** (2009) no existen ensayos clínicos aleatorios que comparen la colecistectomía en pacientes con pólipos. Se necesitan ensayos clínicos aleatorios con riesgo de sesgo bajo para abordar la cuestión de si debe indicarse la colecistectomía en pólipos vesiculares menores de 10 mm.

### **Adenomiomatosis**

Se caracteriza por cambios hiperplásicos de etiología desconocida, que causan un sobrecrecimiento de la mucosa, un engrosamiento de la capa muscular y una formación de senos o divertículos intramurales (senos de Rokitansky Aschoff). A veces es difícil hacer diagnóstico diferencial con colesterosis.

No tiene potencial maligno y puede comprometer la vesícula en forma focal o difusa.



*Frecuencia:* 5 % de las colecistectomías.

*Presentación clínica:* es poco específica, pudiendo manifestarse como disconfort o dolor abdominal vago.

*Diagnóstico:* la ecografía es el estudio diagnóstico preferido, pero TAC, RMI y PET han sido utilizados en determinadas circunstancias, especialmente para hacer diagnóstico con cáncer de vesícula.

En la TAC se puede ver un engrosamiento de la pared con signos del rosario (senos o divertículos en el espesor de la pared). Signos similares se observan en RMI.

El PET puede mostrar sitios de captación de la 18-fluodeoxiglucosa en el carcinoma.

Un control seriado con ecografía es aconsejable ya que algunos datos han reportado cáncer en relación a la adenomiomatosis.

## **Tumores raros**

### *Myofibroblastic tumor inflamatorio*

Es una alteración benigna no metastatizante que consiste en una proliferación de miofibroblastos con potencial de infiltración local, recurrencia local y persistente crecimiento. También se conoce con el nombre de *granuloma de células plasmáticas* o *pseudotumor inflamatorio*. Dadas las características expuestas se sugiere un tratamiento quirúrgico radical.

## **Vía biliar extrahepática**

Los tumores benignos de la vía biliar extrahepática son extremadamente raros, representando el 0,1 % de las operaciones del tracto biliar y el 6 % de las neoplasias de la vía biliar extrahepática.

Los tumores más frecuentes son:

- Papilomas (papiloma adenomatoso o hiperplasia papilar)
- Adenomas
- Mioblastoma de células granulosas

Le siguen con mucha menor frecuencia

- Tumores neurales
- Tumores inflamatorios
- Tejido heterotópico
- Tumor carcinoide

*Presentación clínica:* independientemente del tipo de tumor, comparten la misma sintomatología clínica, que puede consistir en ictericia intermitente o gradualmente progresiva, molestias o dolor en el hipocondrio derecho, prurito, más raramente fiebre, colangitis o episodios de dolor e hiperamilasemia.

Muchas veces los síntomas son indistinguibles de un síndrome coledociano litiásico, ya que hasta en un 20 % se asocian a litiasis y suelen ser un hallazgo intraoperatorio.

Cuando afectan al conducto cístico, se manifiestan como una colecistitis aguda o un hidrocolecisto.

En resumen, no hay ningún signo o síntoma específico que pueda ayudar a hacer un diagnóstico diferencial entre un tumor benigno y otra causa de obstrucción biliar.

#### *Metodología diagnóstica*

*Laboratorio:* los hallazgos bioquímicos son los mismos que cualquier cuadro de colestasis con aumento de enzimas (FAL, GamaGT, 5 Nucleot., TGO, TGP) y bilirrubina conjugada.

Es importante hacer notar que en casos de obstrucción biliar unilateral, puede no haber hiperbilirrubinemia.



Marcadores tumorales como el CA 19-9, pueden estar aumentados en la colestasis y, en casos de colangitis, se agrega leucocitosis y aumento de la eritrosedimentación.

Como se refirió anteriormente, puede haber episodios de dolor abdominal asociados a hiperamilasemia.

*Diagnóstico por imágenes:* en todo caso de ictericia o hipertensión biliar mínima como hallazgo en el laboratorio, el primer estudio solicitado a los fines de detectar dilatación de la vía biliar, es la ecografía, la cual, además de ser un procedimiento accesible y no invasivo, puede definir el nivel de la obstrucción, la presencia de contenido intraluminal y la presencia o no de otros hallazgos como litiasis biliar, masa ocupante hepática o pancreática, etc.

En las obstrucciones distales, la ecoendoscopia es de gran utilidad, especialmente para detectar compromiso de estructuras vecinas y adenopatías en casos de malignidad, siendo útil también para guiar punciones biópsicas.

Actualmente, siguiendo al diagnóstico ecográfico de dilatación de la vía biliar, para tratar de hacer diagnóstico diferencial con patología maligna que puede presentar compromiso extraluminal (vascular, ganglionar, metastático) y para no instrumentar y eventualmente contaminar la vía biliar, el estudio de elección es una RMI con colangio y angio RMI. Este estudio, sin ser invasivo, puede mostrarnos la vía biliar por encima y por debajo de la obstrucción como así también si existe compromiso vascular, ganglionar o parenquimatoso con un 90 % de sensibilidad y un 85 a 100 % de especificidad.

Actualmente la TAC *multislice* con reconstrucción multiplanar también puede dar información muy precisa.

En lo referente a estudios invasivos a los fines de obtener biopsias y/o ofrecer un gesto terapéutico como descompresión de la vía biliar, clásicamente se sugiere la ERCP para las obstrucciones distales y la CTPH y procedimientos percutáneos para las obstrucciones proximales.

Actualmente, es factible realizar colangioscopías tanto a través de la ERCP, mediante los endoscopios «*Mother and Baby*», como de los endoscopios usados por vía percutánea.

También es de gran utilidad la medición del P53 en materiales de biopsia para determinar malignidad, especialmente en adenomas con displasia de alto grado.

## Papilomas y adenomas

Son la mayoría (dos tercios) de los tumores que se originan en el epitelio glandular que recubre la vía biliar extrahepática y se los clasifica de la siguiente manera:

CLASIFICACIÓN DE EDMONTON (1967)	ACTUAL
<i>Papillary Adenoma</i>	Papiloma o Hiperplasia papilar adenomatosa
<i>Pedunculated Adenoma</i>	Pólipo
<i>Sesile Adenoma</i>	Adenoma

Tienen predominio en el sexo femenino 1,3/1, con un promedio de edad de 58 años. El 47 % de estas lesiones se encuentran en la zona periampular, un 27 % en el colédoco, un 15 % en conducto hepático común, un 3 % en el conducto cístico y otro 3 % en los conductos hepáticos.

## Lesiones polipoideas

Los adenomas pueden ser papilares, tubulares o mixtos (tubulopapilares).

A diferencia de los adenomas de la ampolla de Vater, los adenomas de las vías biliares extrahepática no son considerados como precursores de tumores

malignos a pesar de la existencia de varios grados de displasia e incluso de carcinoma *in situ*. Los argumentos serían:

- a. los adenomas son mucho menos frecuentes que los carcinomas de la vía biliar extrahepática;
- b. en la mayor parte de los carcinomas no se encuentra signos de adenomas preexistentes.

Pueden asociarse con otras afecciones como poliposis adenomatosa familiar, síndrome de Gardner, etc.

Los adenomas pueden ser únicos y pequeños (1 a 3 cm). Este crecimiento del epitelio hacia la luz puede interpretarse como una reacción provocada por injuria local.

### **Papilomatosis biliar múltiple**

Son múltiples lesiones papilares que comprometen toda la vía biliar intra y extrahepática.

La primera descripción la hizo **CAROLI** y col. en 1959.

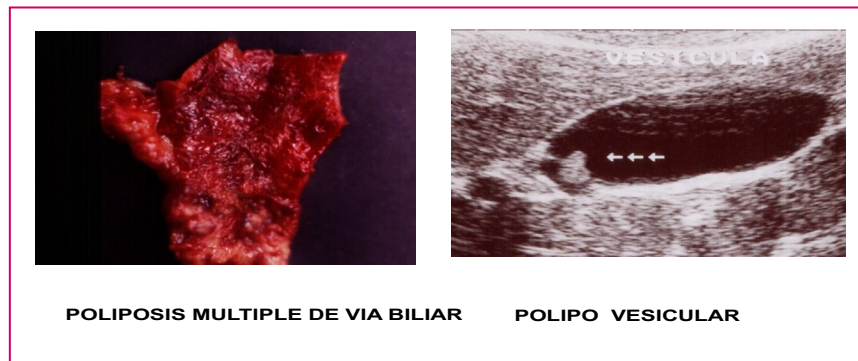
La sintomatología puede tardar años en manifestarse y además de los episodios de dolor abdominal e ictericia se informaron casos de anemia siguiendo a episodios de hemobilia. Debe ser considerada como una enfermedad pre-maligna.

Las características principales son:

- Producción de mucina
- Recidiva del tumor
- Transformación maligna

Recientemente, **LEC** y col. han publicado una serie de 58 casos de los cuales en 48 (83 %) fueron detectados adenocarcinomas papilares y carcinomas mucinosos.

Se sugiere tratamiento quirúrgico agresivo con resección de la vía biliar, resecciones hepáticas y vaciamiento ganglionar según los casos, pudiendo llegar incluso a indicarse el trasplante hepático en casos de compromiso bilobular.



Una nueva entidad ha sido descrita: *Intraductal Papillary Neoplasm of Bile Duct (IPNB)*, que representa la contrapartida de la *Pancreatic Intraductal Papillary Mucinous Neoplasm (IPMN-P)*. Esta nueva entidad fue descrita por ZEN y col. y se define como más de tres papilomas en distintos sitios de la vía biliar.

La malignización se suele dar en el 40 al 50 % de los casos y puede ser investigada mediante estudios biópsicos e inmunomarcación.

Dado que son tumores de bajo grado de malignidad, limitados a la mucosa y que traspasan la lámina propia en estadios avanzados, en pacientes añosos donde una duodenopancreatectomía o una resección hepática implicaría demasiado riesgo, podrían ser tratados mediante procedimientos conservadores como ERCP, papilotomía, *stent*, electrocoagulación, argón plasma, terapia fotodinámica, etc. De esta forma hay pacientes seguidos por más de diez años.

## Adenomiomas de la vía biliar

Están localizados preferentemente en la vesícula, pero pueden excepcionalmente afectar el conducto cístico y la vía biliar.

Son neoformaciones benignas leiomiomatosas formadas por una proliferación de células musculares lisas y células epiteliales adenomatosas. También se pueden encontrar fuera de la vía biliar como en estómago, duodeno, yeyuno, etc.

En la vía biliar y cístico se manifiestan como un engrosamiento circunferencial.

El tratamiento ideal es la resección con márgenes sanos.

## Tumores de la papila de Vater

La frecuencia de los adenomas papilares en autopsias es de 0,04 a 0,12 %.

La edad promedio de los pacientes es de 62 años (60 a 80 años) y hay un escaso predominio masculino. Frecuentemente tienen una arquitectura vellosa.

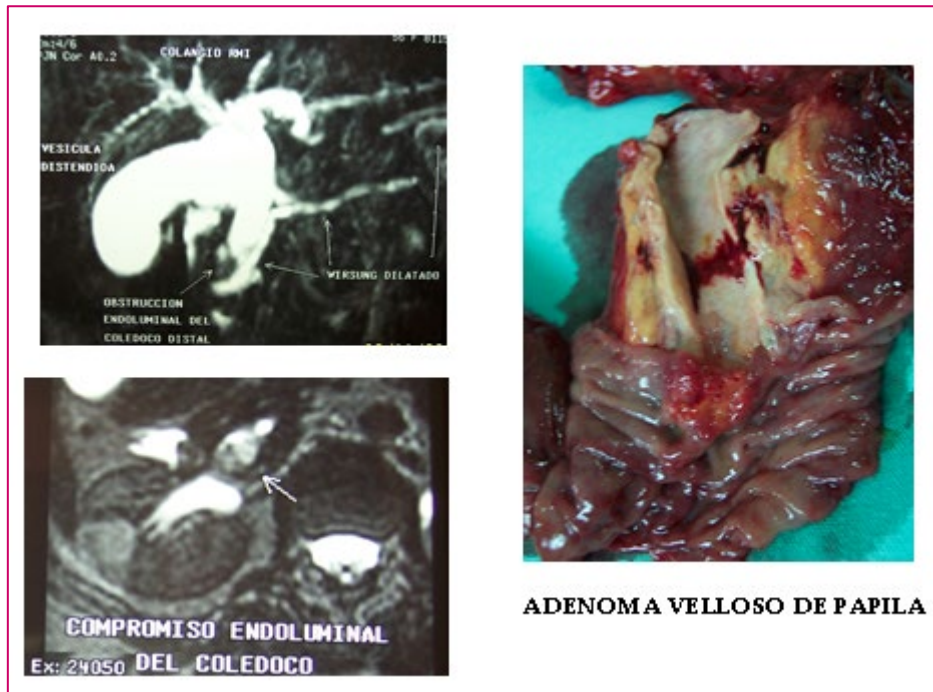
La sintomatología varía desde lo asintomático a episodios de ictericia intermitente, anemia, dolor abdominal y pancreatitis. El tamaño suele oscilar entre 4 mm y 7 cm.

Aquí la ecoendoscopía es de suma importancia especialmente en los casos de adenocarcinomas para su estadificación.

La incidencia de malignización oscila entre el 26 y el 63 % en los análisis de las piezas operatorias. La biopsia endoscópica puede fallar (falsos negativos) hasta en el 50 % de los casos.

El tratamiento dependerá de los resultados de las biopsias endoscópicas o por congelación durante la cirugía. De no comprobarse malignidad pueden estar indicados tratamientos de resección local endoscópicos, sumados a terapia con láser o diatermia, especialmente en pacientes con alto riesgo quirúrgico.

Los mejores resultados a largo plazo se obtienen con la duodenopancreatectomía.



### Mioblastoma de células granulosas

Es un tumor benigno raro, descrito por **ABRIKOSOFF** en 1926. Puede encontrarse también en cavidad oral, piel, tejido celular subcutáneo, etc.

Más común en mujeres jóvenes, especialmente negras (63 % de los casos reportados), afecta preferentemente la confluencia de cístico con vía biliar, manifestándose como una estenosis concéntrica. **COGGINS** reportó el primer caso de compromiso biliar en 1952.

La teoría predominante actualmente en cuanto a su histogénesis es el origen en las células de Schwan, dado el hallazgo de la proteína S100 en estas células y en las tumorales.

La resección con márgenes sanos es fundamental para prevenir recidivas.

## Tumores neurales

Son muy poco frecuentes, especialmente si se tiene en cuenta la enorme cantidad de estructuras nerviosas que rodea a los conductos biliares. El diagnóstico prequirúrgico es muy difícil o imposible.

Existen en la literatura *case reports* de neurofibromas primarios de la vía biliar y paragangliomas de la vía biliar, este último generalmente es no funcionante y puede tomar forma quística, confundiendo con quiste de colédoco.

Si es posible la resección completa, es lo aconsejado.

## Lesiones seudotumorales

Los seudotumores inflamatorios son también patología poco frecuente que pueden simular lesiones malignas (tumor de Klatskin) o colangitis esclerosante primaria localizada. Los estudios preoperatorios incluyendo marcadores (CA 19-9) y PET pueden sugerir malignidad, haciendo muy difícil el diagnóstico diferencial cuando no hay compromiso tumoral extraluminal.

En algunos casos reportados existió regresión tumoral espontánea durante el tiempo de espera para la resección, incluso con embolización portal preoperatoria como primer paso del tratamiento.

También se han reportado reacciones a cuerpo extraño (clip metálico) como responsables de estenosis biliares semejando malignidad.

## Tumor carcinoide

Excluyendo los duodenales (5 %) que afectan la papila, son extremadamente raros y representan el 0,32 % de todos los carcinoides del aparato digestivo.

## Tejido heterotópico

Los casos de tejido heterotópico referidos a la vía biliar han sido de mucosa gástrica y tejido pancreático.

Como se dijo al comienzo todos estos tumores comparten la sintomatología de la obstrucción biliar haciendo muy difícil o imposible un diagnóstico preoperatorio.

## Bibliografía recomendada

- AMADOR A, HOYOS S, FUSTER J, *et al.* Adenocarcinoma biliar originado a partir de lesiones benignas inusuales. *Cir Esp.* 2005;78(3):192-194.
- CERONI VM, HARZ BC, ELORZA DJ. Adenoma Papilar de Conducto Cístico. Una afección infrecuente: Reporte de un caso. *Gastr Latinoam.* 2007;18(4):366-370.
- GOHY S, HUBERT C, DEPRES P, *et al.* Benign Biliary Inflammatory Pseudotumor mimicking a Klatskin Tumor. *Hepatogastroenterol.* 2007;54(77):1348-1352.
- LI FY, CHENG JQ, SHENG HE, *et al.* Primary Neurofibroma of Common Bile Duct as an unusual cause of obstructive jaundice: A case report. *Dig Dis Sci.* 2005;50(6):1166-1168. doi:10.1007/s10620-005-2726-2
- PARK JY, HONG SP, KIM YJ, *et al.* Long term follow up of gallbladder polyps. *J Gastroent Hepatol.* 2009;24(2):219-222. doi:10.1111/j.1440-1746.2008.05689.x
- ROA EI, DE ARETXABALA UX, MORGAN FR, *et al.* Pólipos y Adenomas de la Vesícula Biliar: consideraciones clínico-patológicas. *Rev Med Chile.* 2004;132:573-679.
- SEGUEL SG, FRES, RE, FREZ BM, *et al.* Naturaleza de los pólipos de la Vesícula Biliar sometidos a colecistectomía. *Rev Chil Cirug.* 2007;59(3):208-211.
- TORRES GA, SUBIABRE FDF, GUNDELACH MJI, *et al.* Neoplasias benignas de Vesícula Biliar, un paradigma nacional. *Rev ANACEM.* 2009;3(2):41-44.
- TSUCHIDA K, YAMAGATA M, SALFUKU Y, *et al.* Successful endoscopic procedures for Intraductal Papillary Neoplasm of the Bile Duct: A case report. *World J Gastroenterol.* 2010;16(7):909-913. doi:10.3748/wjg.v16.i7.909
- ZEN Y, FUJII T, ITATSU K, *et al.* Biliary Papillary Tumors share pathological features with Intraductal Papillary Mucinous Neoplasm of the Pancreas. *Hepatol.* 2006;44:1333-1343. doi:10.1002/hep.21387



ZIELINSKI MD, ATWEL TD, DAVIS PW, *et al.* Comparison of surgically resected polypoid lesion of the Gallbladder to their pre-operative ultrasound characteristics. *J Gastrointest Surg.* 2009;13(1):19-25. doi:10.1007/s11605-008-0725-2

# Cáncer periampular

**DRES. CARLOS CASTILLA, JORGE RAÚL DEFELITTO, JORGE RAÚL RODRÍGUEZ, NICOLÁS GUERRINI Y ARIEL COSOLI**

## Introducción

Se han producido grandes avances en el conocimiento y manejo del cáncer periampular en las últimas décadas. Hace veinte años, una vasta mayoría de pacientes no eran considerados candidatos a la cirugía al momento del diagnóstico, condicionados por importantes demoras en la consulta, detección y tratamiento. Los pocos operables eran irreseccables y el 25 % de los sometidos a resección morían antes de dejar el hospital y el pequeño grupo de sobrevivientes podían tener una dolorosa muerte en los siguientes 18 meses. Estos datos inducían a los clínicos a adoptar una posición escéptica. En la actualidad, el desarrollo de los métodos diagnósticos, el avance de las técnicas anestésicas y de reanimación, el refinamiento de los procedimientos quirúrgicos abiertos y laparoscópicos, y el acceso a centros de envío con protocolos competentes, permitió lograr aceptables resultados en el manejo de esta patología debido a una mejor detección, una ajustada evaluación y el logro de remociones R0.

Los tumores periampulares son aquellos situados en el aparato oddiano o adyacentes a él, implantados en una encrucijada tricanalar (bilio-pancreático-duodenal) y pueden originarse en el colédoco distal, ampolla de Vater, duodeno y céfalo-páncreas.

Por su localización, inicialmente se expresan de manera clínica similar; las técnicas de exploración diagnóstica permiten afirmar su presencia en etapas

tempranas, informando acerca del tipo de lesión, extensión y resecabilidad, a fin de que las modernas técnicas de exéresis oncológicas y los tratamientos adicionales permitan lograr resultados superiores.

Por definición, se originan dentro de una distancia de 2 cm de la papila mayor del duodeno y constituyen cuatro tipos de diferente origen:

- *Colédoco distal (intrapancreático)*
- *Ampular*
- *Duodenal*
- *Céfalo-pancreático*

No obstante el hecho que estos tumores tienen orígenes diferentes, la región anatómica compleja en que se sitúan determina un criterio operatorio común, con tasas de morbilidad bajas, a través de la resección de Whipple y/o con conservación de píloro.

Suele entonces resultar difícil identificar clínicamente el origen preciso del tumor, especialmente cuando adquieren un tamaño superior a los 3 cm de diámetro. Sólo se puede afirmar el origen ampular en tumores pequeños y en presencia de carcinoma de tipo intestinal, parecido al adenocarcinoma colorrectal. En casos avanzados sólo se puede llamar tumor periampular. A pesar de que el tratamiento es igual para ambos, la importancia clínica reside en la diferencia significativa de la resecabilidad y del pronóstico.

Embriológicamente el origen del colédoco, el páncreas y la ampolla de Vater es el intestino anterior. Esta fundamentación embriológica explica la diseminación similar de los cánceres periampulares y su impredecible extensión linfática.

## Bases de la patología oncológica regional

*Cáncer del colédoco distal* (ver **«Cáncer de vía biliar»**).

*Ampolla de Vater*: se presentan en la sexta década de la vida. Hay aumento de la incidencia en inmigrantes japoneses en Estados Unidos y la presencia de tabaquismo, en mujeres judías y en la raza negra.

El cáncer ampular es una neoplasia poco frecuente, que aparece en aproximadamente el 6 % de los tumores periampulares con una incidencia poblacional estimada de 2,9 casos por millón y en el 0,2 % de los carcinomas del tracto gastrointestinal. Los tumores vaterianos se asocian con frecuencia con el síndrome de Peutz-Turaine-Jeghers o con síndrome de Gardner.<sup>[3]</sup> Por tal motivo, frente a adenomatosis colónicas familiares, conviene efectuar fibroendoscopia duodeno biliar sistemática.<sup>[5]</sup> La frecuencia de carcinoma de ampolla y duodeno en pacientes con poliposis familiar es 250 veces mayor a la población general y representa una importante causa de muerte, después de la colectomía, en estos pacientes.

*Cáncer céfalo-pancreático* (ver **«Cáncer ductal del páncreas»**).

*Cáncer de duodeno*: representan el 0,2 % de los cánceres del tubo digestivo y el 33 % de los cánceres del intestino delgado. Inciden en la sexta década de la vida, a predominio masculino 3:1. Su localización más frecuente es la peripapilar y la menos frecuente la cuarta porción duodenal.

## Histología y clasificación

Tumores céfalo pancreáticos.

Adenocarcinoma ductal; adenocarcinoma células gigantes; carcinoma adenoescamoso.

Neoplasia intraductal papilar mucinosa; cistoadenoma mucinoso; cistoadenoma seroso.

Tumor sólido quístico papilar; cistoadenocarcinoma; adenocarcinoma acinar.

Tumores neuroendocrinos funcionantes y no funcionantes; pancreatoblastoma.

Cáncer metastásico; linfoma; mesenquimáticos.

Tumores de colédoco distal y ampolla.

Adenocarcinoma; carcinoma adenoescamoso; mucoepidermoide; cistoadenocarcinoma.

Tumor de células granulares; leiomiocarcinoma; carcinoide; melanoma.

Tumores de duodeno.

Adenocarcinoma brunneriano o liberkuniano; leiomiocarcinoma; fibrosarcoma.

Neuroendocrinos; angiosarcoma; linfomas.

Entre los tumores neuroendocrinos que afectan la ampolla, los carcinoides son los más frecuentes. Más del 50 % de ellos presentan metástasis ganglionares al momento del diagnóstico, incluso en tumores de menos de 2 cm. La resección ganglionar completa tiene implicancias en la supervivencia, lo que inclina a la DPC en estos pacientes. La mayor parte de los tumores neuroendocrinos funcionantes como gastrinomas y somatostatina, pueden ser candidatos a resección local. La indiferenciación histológica suele ser mayor en cánceres pancreáticos, relacionándose este hecho con un peor pronóstico. La expresión de CEA, p53, TGF y antígeno de membrana epitelial EMA suele ser alta en este tipo de cánceres, especialmente la mutación K-ras en el codón 12 en los tumores de páncreas, y en el codón 13 en los ampulares. En los carcinomas de papila se observan residuos adenomatosos transicionales en el 81 % de los casos (KOSUKA), planteando la posibilidad de la secuencia adenoma-carcinoma.

Los adenomas vellosos se consideran lesiones pre-neoplásicas.

La diferenciación de un carcinoma de un tejido normal o adenomatoso podría establecerse mediante estadificación inmunohistoquímica para CEA.

Las neoplasias benignas son raras y corresponden en su mayoría a adenomas únicos y con preferente localización papilar en el 54 % de los casos.

La invasión perineural es un factor de mal pronóstico y su importancia reside en la alta incidencia de recurrencia loco-regional y retroperitoneal. En

el cáncer pancreático y de la vía biliar la invasión es del 86 %, mientras que en los ampulares sólo se observa en un 17 %. La diseminación linfática representa etapas progresivas de la enfermedad. Los cánceres pancreáticos inicialmente ya tienen nódulos ganglionares positivos en posición 12 y 13 en el 56 al 79 % de los casos, mientras que los ampulares se acompañan de ganglios positivos en primer nivel entre el 30 al 50 %, los de colédoco entre el 56 a 69 % y los duodenales entre el 36 a 47 %. Estos datos justifican en cualquier caso una resección agresiva en los estadios I, II y IIb.

La Clasificación de Martín-Blumgart para los estadios anatomopatológicos establece cuatro niveles: (macroscópicos)

- I. Vegetante papilar no infiltrativo
- II. Infiltrante glandular sin invasión muscular
- III. Infiltrante muscular
- IV. Metástasis ganglionar o loco-regional.

Las formas elevadas intramurales representarían los estadios tempranos de la neoplasia ampular o vateroduodenal y pueden evolucionar hacia formas ulceradas. Los intra-ampulares pueden ser vegetantes, nodulares (cáncer enano de Caroli) o estenosantes.

## Biología molecular

### *Oncogénesis*

En este tipo de neoplasias con similares líneas celulares, se han podido identificar un progresivo número de anormalidades genéticas características consistentes en mutaciones puntuales en el codón 12 del oncogen K-ras en el 75-90 % de los casos. La proteína ras es un importante mediador de la señal de transducción para los receptores de la tirosinquinasa, iniciando así el reclutamiento del nucleótido guanina y el intercambio proteico que promueve la hidrólisis de guanosina 5-trifosfato a guanosina 5-difosfato (ras), configuración ésta que activa otras vías de segundos mensajeros enzimáticos

como el raf, en un suceso temprano. Datos recientes sugieren otorgar gran importancia al factor de crecimiento vascular (VGF), mitógeno endotelial célula específico activado por el ras, que promueve la angiogénesis en tumores sólidos.

En ganglios regionales resecaados y catalogados histológicamente como negativos, la investigación molecular revela expresión del oncogen K-ras, lo que indica que las MTS moleculares son más frecuentes de lo que se supone. El estudio de las anormalidades moleculares puede ayudar. La incidencia de la mutación K-ras en los cánceres de la ampolla es menor que en el de páncreas (35 % vs 90 %). Además el patrón de mutación en los cánceres de la ampolla se asemeja al colorrectal más que al pancreático. En cáncer ampular las mutaciones del p53 comúnmente se asocian a transformaciones de adenomas en carcinomas. Podría beneficiarse con la inmunohistoquímica para CEA la diferenciación entre un carcinoma, un tejido adenomatoso y un normal. Esta identificación de anormalidades moleculares permitirá determinar pronóstico en cánceres en el mismo estadio.

### *Oncosupresión*

Tres *loci* cromosómicos han sido identificados conteniendo deleciones. Estos genes, candidatos a ser supresores de tumores, son el DPC1 en el cromosoma 13q 12, el DPC3 en el cromosoma 9q 21 y el DPC4 en el cromosoma 18q 21.1, los que, conjuntamente con la proteína p16 inhiben el complejo ciclina D/Cdk4 que normalmente actúa para fosforilar la proteína RB.

El gen p53 es el más frecuentemente mutado y cuando éste pierde control en el proceso de regularización del crecimiento celular, el tumor se desarrolla al tener expedita la vía de señalización del factor de crecimiento tumoral (TGF).

### *Factores pronósticos*

El pronóstico dependerá del tipo histológico, del grado de diferenciación, de la ploidía, del compromiso linfático, de la invasión a estructuras vecinas, del margen de resección y en menor grado del tamaño tumoral.

La posibilidad de lograr 5 años de supervivencia es más posible en cáncer duodenal (22-53 %) seguido en orden declinante por el cáncer de ampolla (34-45 %), cáncer del colédoco distal (24 %) y el cáncer del páncreas (5-20 %).<sup>[5]</sup> En el John Hopkins Hospital la supervivencia en resecaos llega al 38 %. Mediante la citometría de flujo se mide el contenido de DNA en las células tumorales. El promedio de sobrevivida en pacientes con cáncer diploide es de 17 meses y en aquellos con células aneuploides es de 56 meses.

La valoración inmunohistoquímica de factores biológicos moleculares tales como c-erB-2, antígeno Ki-67 y tenascina, en especímenes de resección duodenopancreática, ha demostrado ser predictor de evolución. Los pacientes con gran expresión de estos predictores tienen peor pronóstico.

## Presentación clínica

La ictericia suele inaugurar el cuadro en más del 30-40 % de los casos.

La obstrucción biliar precoz permite una exéresis quirúrgica frecuentemente posible.<sup>[1]</sup> Sin embargo, existe previamente una etapa prodrómica anictérica con síntomas vagos, dispepsia, afectación general y en algunas oportunidades diabetes sin antecedentes, a la que no se le otorga relevancia alguna, demorando el diagnóstico por varios meses. El dolor epigástrico acompaña en la mitad de los casos. Al establecerse el crecimiento del tumor, este podrá ser endoluminal o extraluminal.

Tendrá entonces una expresión trilingüe:

- a. *biliar* con una colestasis extrahepática;
- b. *pancreática*, por medio de una dilatación del conducto de Wirsung y fibrosis pancreática de variada intensidad y
- c. *duodenal* que se manifiesta por sangrado u obstrucciones de variada dimensión.



La ictericia remitente, seudolitiásica, es característica de los ampulomas, ya que en su crecimiento endoluminal primero obstruyen, luego se necrosan y nuevamente crecen (la litiásica es intermitente).

Puede haber anemia por hemorragia digestiva oculta y en oportunidades el hecho llamativo de aparición de heces plateadas (signo de Thoma), resultado de la conjunción de hipocolia más sangre.

El dolor persistente posterior con una rápida pérdida de peso, masa abdominal palpable y adenopatías supraclaviculares indican usualmente una situación incurable.

## Diagnóstico paraclínico

### *Lesión*

Triple exigencia diagnóstica: *Extensión*

### *Resecabilidad*

Los hallazgos de laboratorio no ofrecen elementos diagnósticos específicos, pero informan acerca del nivel de colestasis, función hepática, presencia de infección, glucemia, sangre oculta en heces, estado nutricional y hemático.

Marcadores tales como el CEA y Ca 19-9 suele ser útiles inicialmente y en la etapa de control evolutivo.

La ecografía abdominal es el método de elección para la evaluación inicial del paciente icterico.

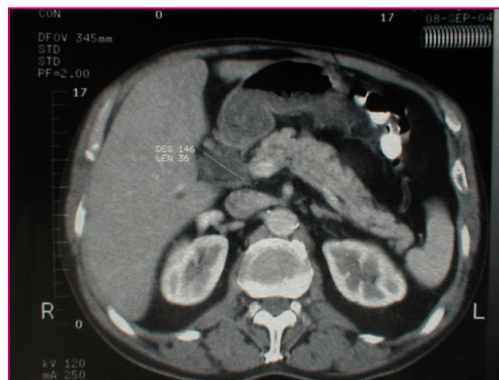
Su cometido se sintetiza así:

- Diagnóstico/exclusión de tumor.
- Localizar, identificar y caracterizar lesiones.
- Investigar metástasis.
- Grado y nivel de colestasis.

- Presencia de litiasis.
- Diagnostico de complicaciones (ascitis, abscesos, trombosis).
- Control en intervencionismo mini-invasivo.

Si hay vía biliar dilatada, vesícula distendida, lo más probable es que estemos en presencia de una lesión distal. La ecografía indica el nivel de obstrucción en el 95 % de los casos y la causa en el 70 %. Los estudios con imágenes armónicas constituyen una nueva técnica, de calidad superior, que incrementa la resolución. La posibilidad de usar ecopotenciadores como el Levovist, ácido palmítico-galactosa o las microburbujas, incorporan técnicas de realce en ultrasonido de última generación.

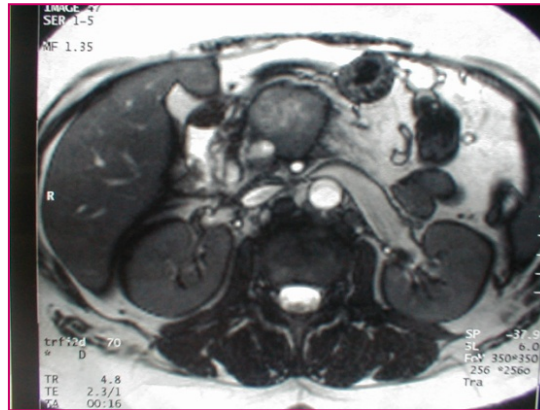
La tomografía axial computada, especialmente la helicoidal *multislice*, nos permite conocer el tamaño de la lesión, dilatación del conducto pancreático, extensión y compromiso ganglionar y vascular, exhibiendo una agudeza diagnóstica global del 86 % con un 63 % de sensibilidad y 98 % de especificidad.<sup>[7, 4]</sup>



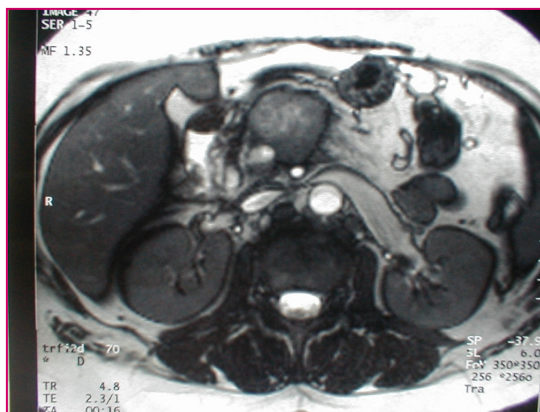
TOMOGRÁFIA AXIAL COMPUTADA QUE EVIDENCIA IMPORTANTE DILATACIÓN DEL CONDUCTO DE WIRSUNG Y DE LA LUZ DUODENAL. TUMOR DE DUODENO

La estadificación preoperatoria confiada a la TAC ofrece una tasa de precisión de 91 % para predecir resecabilidad, 75 % para reconocer MTS hepáticas y 54 % para MTS ganglionares.

Si está indicado, permite guiar la aguja fina para efectuar biopsia percutánea.

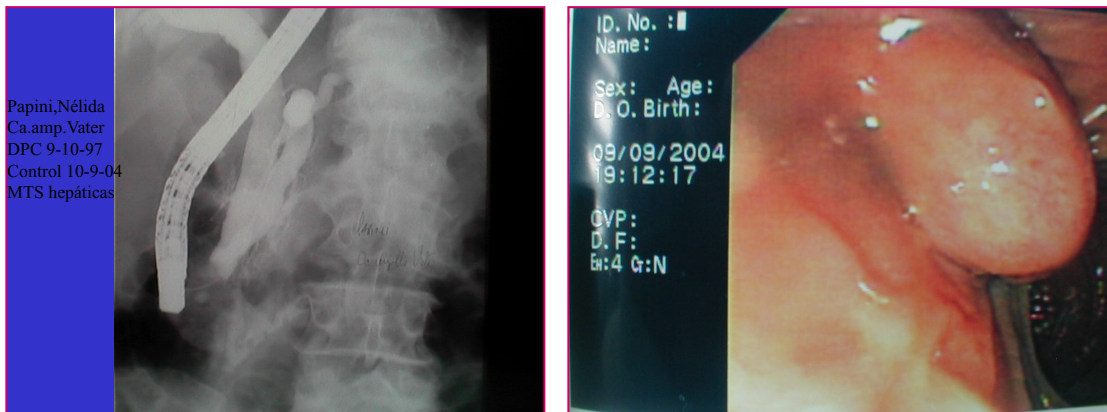


RMN AXIAL. TUMOR EN CABEZA DE PÁNCREAS



RMN AXIAL OBSERVANDO TUMOR EN CABEZA DE PÁNCREAS

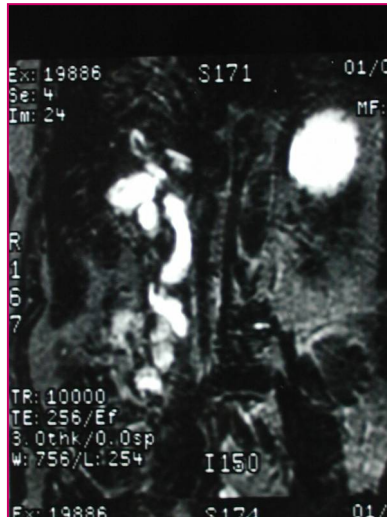La colangiopancreatografía retrógrada endoscópica (CPER) es lo preferido para definir mejor el tipo de obstrucción y su naturaleza como para obtener un tratamiento inmediato del problema obstructivo, ya sea en forma permanente o transitoria a la espera de cirugía. En lesiones intraductales o vateroduodenales permite efectuar biopsia mediante cepillado o escisión con alta sensibilidad (92 %) y especificidad del 90 %.



«Sin embargo no es necesario la confirmación histológica de carcinoma previo a la resección. Nivel de evidencia III Grado de recomendación B». *Guías de diagnóstico y tratamiento de los tumores periampulares del Capítulo Argentino de la International Hepato-Pancreato-Biliary Association (CA-IHPBA)*

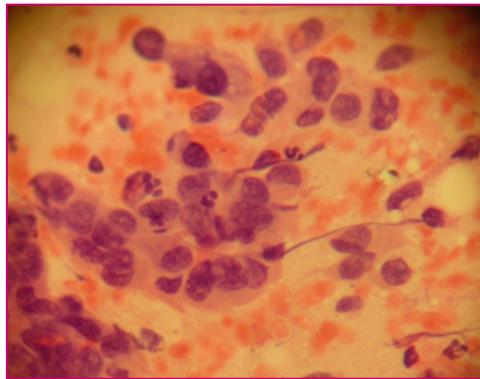
La colangiografía retrógrada nos otorga un mapa del árbol biliar supraestenótico, pero no está exenta de complicaciones como angiolitiasis y pancreatitis. Por eso conviene dejar drenada la vía biliar.

La colangiorresonancia magnética nuclear otorga imágenes comparables con la CPRE, con la ventaja de no ser invasiva, no requerir medio de contraste y no ioniza. Tiene una resolución a partir de 1,2 cm en masas periampulares y es útil para mostrar dilatación del Wirsung. El sistema MIT de reconstrucción por múltiples cortes coronales logra imágenes similares a la CPRE. Deberá efectuarse la siguiente secuencia: tiempo de inversión y recuperación (STIR) axial breve, adquisición coronal y axial de semi-Fourier T2 de SE turbo de un solo disparo (HASTE), colangiopancreatografía T2 prolongada, con imagen T1 previa al contraste con gadolinio en fases arterial, venosa y retrasada parenquimatosa y es requerido un *software* para angiorresonancia adicional.



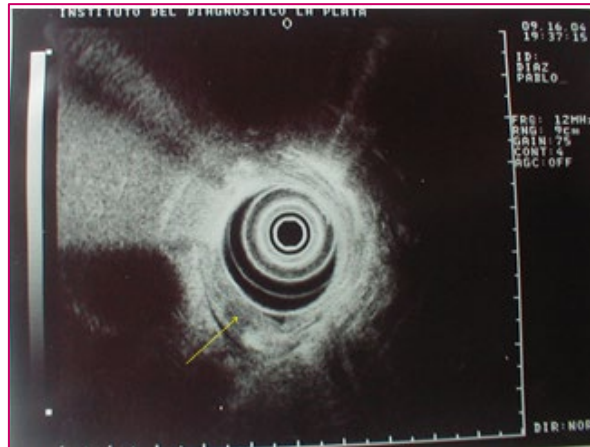COLANGIORRESONANCIA. LESIÓN ESTENOSANTE POR CÁNCER DE COLÉDOCO INFERIOR

La biopsia percutánea se usa en los casos en los cuales no se piensa operar y para decidir una quimioterapia o radiación. Hay casos de diseminación en el trayecto de la biopsia en estos tumores con mayor incidencia de lavados peritoneales positivos. Aciertos diagnósticos percutáneos 50 % vs. aciertos biopsia operatoria 75 %.



ESTUDIO CITOLÓGICO-BIOPSIA PERCUTÁNEA: CÁNCER DE PÁNCREAS

La ultrasonografía endoscópica constituye un avance de gran utilidad para detectar cáncer *in situ*, pequeños tumores, extensión intraductal, mural y a estructuras vecinas, especialmente cuando los métodos de imágenes convencionales no son concluyentes.



T. AMPOLLA VATER

Es una efectiva herramienta para la estadificación, especialmente en pequeñas lesiones con estadio T2NO o menos y decidir entre una resección local o ampliada. El obstáculo reside en la dificultad de diferenciar entre lesión inflamatoria y neoplásica, pudiendo, en este caso obtener una muestra mediante punción con aguja fina. Este método puede señalar datos de interés respecto a la invasión vascular, al grado de penetración y a la conservación o no de los planos de clivaje para su resección.

La Escuela de Medicina de Nagoya clasifica las imágenes ecoendoscópicas confirmadas en la pieza de resección en cuatro grados:

- D0:** tumor limitado al músculo oddiano (agudeza 100 %);
- D1:** tumor invadiendo submucosa duodenal (agudeza diagnóstica 92 %);
- D2:** tumor invadiendo muscular propia duodenal y
- D3:** invasión al páncreas (75 %).

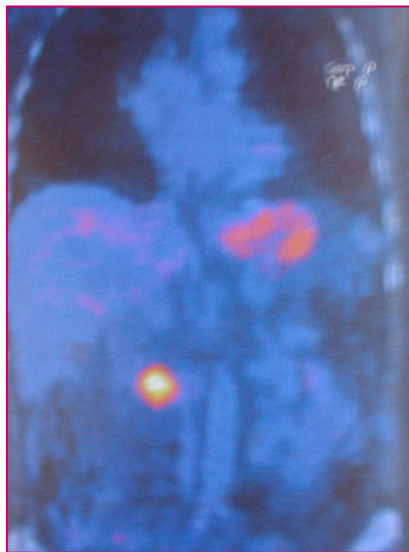
Detecta ganglios metastásicos con una sensibilidad del 67 % y especificidad del 91 %. Sin embargo tiene menor sensibilidad para evaluar compromiso linfático. El diagnóstico de tumores periampulares pequeños (< 3 cm) localizados en la cabeza del páncreas resulta de gran interés pronóstico. Son frecuentemente resecables y la tasa de supervivencia a 3 años es significativamente alta (82 %). En aquellos que superan los 3 cm de diámetro la supervivencia cae al 17 %.

### Angiografía

Se recomienda efectuar angiografía sólo en pacientes con alto riesgo quirúrgico o los que han sido operados para confirmar su irresecabilidad ya que una reoperación es más difícil.

### Imágenes medicina nuclear

Las modalidades de imágenes con radionucleidos que se están utilizando en la actualidad para la valoración clínica de los tumores periampulares son: la tomografía por emisión de positrones (PET) con 18-fluorodesoxiglucosa, gammagrafía con octeótrido con indio 111, gammagrafía con metaiodobenzilguanidina  $I^{131}$  y anticuerpos monoclonales radiomarcados. El primero, resulta de utilidad para la identificación de recurrencia o metástasis en el seguimiento de pacientes resecados.



PET SCAN. CAPTACIÓN DE RECIDIVA LOCAL POR CÁNCER DE PÁNCREAS

«La TAC helicoidal doble fase es el método por imágenes de elección para diagnóstico y estadificación de pacientes portadores de una masa periampular. La suma de sucesivos métodos de imágenes (RNM, USE, PET, arteriografía) no reemplazan una adecuada estadificación por TAC. Evidencia II a Grado de recomendación B». *Guías de diagnóstico y tratamiento de los tumores*

*periampulares del Capítulo Argentino de la International Hepato-Pancreato-Biliary Association (CA-IHPBA)*

## Estadificación

La exacta estadificación preoperatoria es importante para detectar lesiones potencialmente curables así como identificar tumores no resecables, que se beneficiarán con prótesis transtumoral por vía endoscópica o percutánea evitando laparotomías innecesarias. Se determinará:

*Tamaño y localización tumoral*

*Presencia o ausencia de MTS hepática, peritoneales o ascitis*

*Presencia de extensión extrahepática*

*Presencia o ausencia de ganglios peripancreáticos, periportales o celíacos*

*Invasión vascular*

*Resumen de características clave para el diagnóstico diferencial entre los cuatro tipos de tumor periampular y su estadificación según la UICC<sup>[16]</sup>*

TUMOR PERIAMPULAR	CLAVES PARA EL DIAGNÓSTICO DIFERENCIAL	ESTADIFICACIÓN T
<i>Carcinoma ampular</i>	Dilatación biliar y pancreática	T1 Ampolla o esfínter de Oddi
	Lesión sólida en C. biliar común	T2 Pared duodenal
	Lesión protuyente al duodeno	T3 Páncreas
		T4 Más allá del páncreas
<i>Carcinoma pancreático</i>	Lesión focal pancreática	T1 Limitado al páncreas < 2cm
	Signo del doble conducto	T2 Limitado al páncreas > 2cm



TUMOR PERIAMPULAR	CLAVES PARA EL DIAGNÓSTICO DIFERENCIAL	ESTADIFICACIÓN T
	Dilatación de las ramas laterales	T3 Más allá del páncreas
<i>Colangiocarcinoma</i>	Dilatación biliar aislada	T1 Lámina propia, submucosa
	Visualización seg. Biliar inf a la obstrucción	T2 Muscularis propia
	Engrosamiento de las paredes biliares	T3 Subserosa
		T4 Otros órganos
<i>Carcinoma duodenal</i>	Lesión ocupativa de la pared duodenal	T1 Lámina propia, submucosa
	Ausencia o leve dilatación biliar o pancreática	T2 Muscularis propia
		T3 Subserosa
		T4 Otros órganos

Hay consenso en usar la Clasificación TNM unificada de la UICC y AJCC, pero a nivel ganglionar se recomienda seguir las reglas de nomenclatura de la Sociedad Japonesa de Cirugía Biliar, considerando a los nódulos en posición 10 y 11 como M1.

### Estadificación TNM

#### T -Tumor primario

**Tx** El tumor primario no pudo ser detectado

**T0** No hay evidencia de tumor primario

**Tis** Carcinoma *in situ*

**T1** Tumor limitado a la ampolla de Vater o al esfínter de Oddi

**T2** Tumor invade la pared duodenal

**T3** Tumor invade páncreas

**T4** Tumor invade tejido peri pancreático u órganos vecinos

### **N - Ganglios linfáticos regionales**

**Nx** Ganglios linfáticos no pueden ser detectados

**N0** No hay metástasis ganglionares

**N1** Metástasis en ganglios regionales

**N0** No evidencia

**N1** Regional (l2abp1 y 13a)

**N2** Grupos secundarios (ej.: 8, 12abp2, 13b, 17)

**N3** Tercer nivel (metástasis) (9, 10, 11, 14)

**N4** Cuarto nivel (14) para aórticos

### **M - Metástasis a distancia**

**Mx** Metástasis a distancia no detectada

**M0** No hay metástasis a distancia

**M1** Metástasis a distancia

### **Agrupación por estadios**

Estadio 0 Tis N0 M0

Estadio IA T1 N0 M0

Estadio IB T2 N0 M0

Estadio IIA T3 N0 M0

Estadio IIB T1 N1 M0

T2 N1 M0

T3 N1 M0

Estadio III T4 Cualquier N M0

Estadio IV Cualquier T Cualquier N M1

El grado de invasión al páncreas es muy importante y se clasifica según Masato Kayahara:

**Panc 0:** no evidente

**Panc 1:** sugestiva (< 5 mm)

**Panc 2:** adyacente (5-20 mm)

**Panc 3:** extensiva (> 20 mm)

El 68 % de los tumores periampulares tienen nódulos positivos al momento de la operación.

### *Estadificación intraoperatoria de los tumores periampulares*

Consiste en cuantificar mediante un proceso dinámico la extensión anatómica de una neoformación periampular con el mayor grado de certeza.

Esto permite efectuar un agrupamiento racional de enfermos, discutir perspectivas pronósticas, establecer tácticas terapéuticas, valorar la respuesta al tratamiento, evitar la cirugía en pacientes irresecables y entender la historia natural de la enfermedad. Frente a un tumor periampular deberá considerarse una estadificación:

*Clínica*

*Quirúrgica*

*Anatomopatológica*

*Retratamiento*

*Autopsia*

Existen indicadores de valor relacionados con la sobrevida a 5 años:

INDICADORES SIGNIFICATIVOS		SOBREVIDA 5 AÑOS
Tamaño del Tumor	<3 cm	28 %
	>3 cm	15 %
Estadio	I/II	63 %
	III/IV	15 %
Compromiso ganglionar:	N0	36 %
	N1	9 %
Invasión vascular-retroperitoneal	(no infiltrante)	63 %
	(infiltrante)	0 %
Margen de sección	negativo	26 %
	positivo	0 %
Grado de diferenciación celular	(buena)	30 %
	(escasa)	0 %
Diploide		39 %
Aneuploide		8 %
Perdida de sangre < 800 ml		

La estadificación intraoperatoria nos brindará información que ratificará o rectificará los hallazgos prequirúrgicos y en caso de ser el tumor resecable, adecuar la amplitud de resección. Descartando la presencia de enfermedad avanzada, el cirujano obtiene información de la resecabilidad.

## Protocolo de estadificación quirúrgica

### *Evaluación del tumor (descriptor T)*

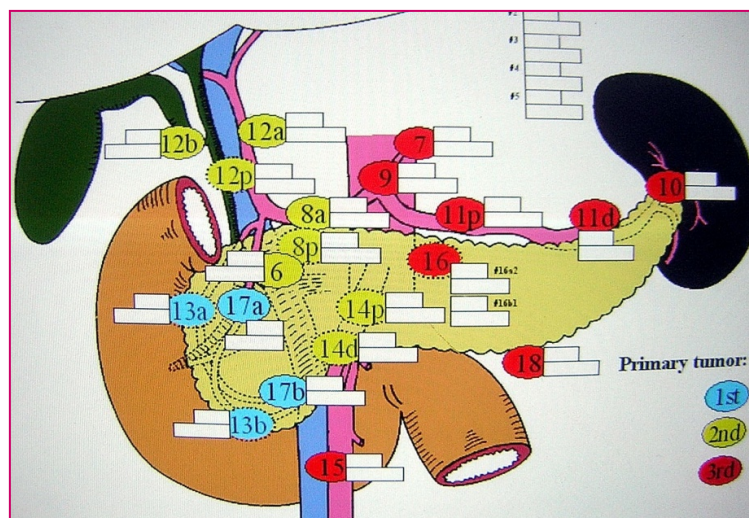
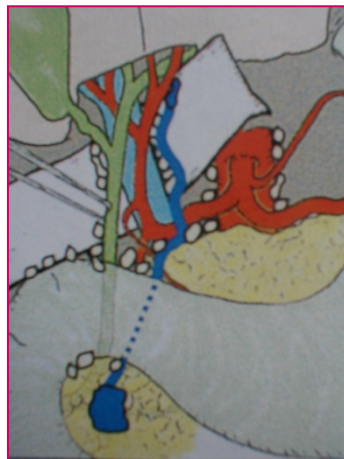En esta etapa medimos la dimensión de la masa focal, su extensión, relación con estructuras vecinas e invasión vascular.

### *Evaluación ganglionar (descriptor N)*

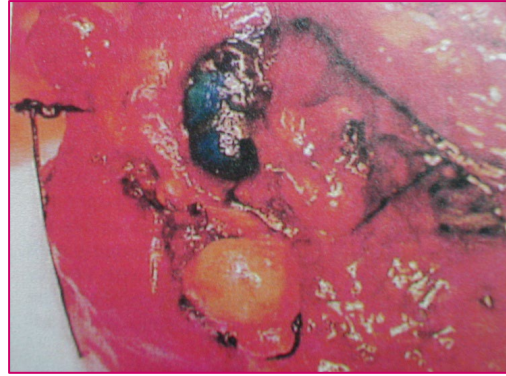
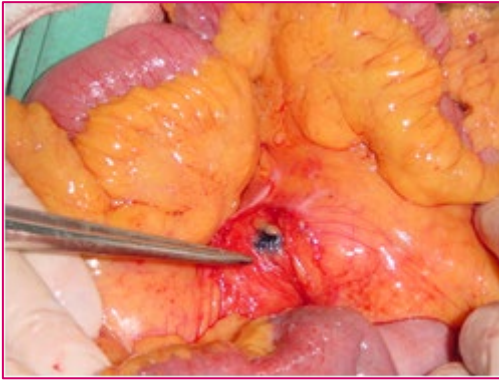
Efectuamos un muestreo ganglionar regional preliminar, el que es analizado mediante biopsia por congelación, considerando que existen diseminaciones salteadas (*skip*). Actualmente se está aplicando, en esta cirugía, la investigación del ganglio centinela.

*Evaluación de metástasis (descriptor M)*

La presencia de ascitis con citología positiva, nódulos metastásicos o implantes y carcinomatosis son considerados signos inequívocos de irresecabilidad.



DISEM. LINFÁTICA - CA. PÁNC. - COMPROMISO NODAL EN PATOLOGÍA PANCREÁTICA, SEGÚN LA SOCIEDAD JAPONESA DE CIRUGÍA BILIAR



GANGLIO CENTINELA. LOCALIZACIÓN CON AZUL PATENTE EN CÁNCER DE PÁNCREAS

### Estadificación laparoscópica selectiva

La estadificación laparoscópica es una herramienta que permite evitar innecesarias laparotomías mediante la detección de tumores irresecables, reduciendo la morbilidad y costo. Si bien tiene ciertas limitaciones por su imagen bidimensional y la ausencia del sentido del tacto, es importante porque frente a un caso irresecable se puede lograr paliación por medios mínimamente invasivos. Con el mejoramiento de la agudeza diagnóstica de las técnicas preoperatorios de imágenes, un menor número de casos equívocos llegan a ser considerados para este estudio. Toma sólo 15 minutos y permite la toma simultánea de muestras citológicas del peritoneo, define la extensión loco-regional del tumor y la presencia de MTS y adicionalmente efectuar una punción diagnóstica guiada con aguja 18 G en casos irresecables. Requiere cierta experiencia, pero permite efectuar una comprobación acerca de los planos de clivaje entre el tumor y los vasos sanguíneos que a veces lucen infiltrados en las imágenes pero no así en la laparoscopia. Mediante la aplicación de todos los procedimientos diagnósticos, sólo llegarán a la cirugía aquellos de probada resecabilidad con tasas de 55 a 88 %. La asociación de laparoscopia con ultrasonido es crucial, permitiendo detectar MTS hepáticas ocultas, relación del tumor con los grandes vasos y demostrar la presencia de adenopatías.

En resumen las indicaciones de estadificación laparoscópica selectiva son:

1. Pacientes con alto riesgo de M1.
2. Tumores mayores de 4 cm.
3. Signos radiológicos equívocos de M1 (ascitis mínima, posibles implantes peritoneales detectados por TAC, imágenes sugestivas de metástasis hepáticas).
4. Hallazgos de laboratorio y clínico de enfermedad avanzada (pérdida de peso, CA 19-9 > 300, dolor lumbar severo).
5. Para iniciar tratamiento neoadyuvante en tumores irresecables.

«En pacientes con una masa en la cabeza del páncreas NO se justifica la laparoscopia sistemática cuando se utiliza una TAC helicoidal doble fase. Nivel de evidencia III Grado de recomendación B». *Guías de diagnóstico y tratamiento de los tumores periampulares del Capítulo Argentino de la International Hepato-Pancreato-Biliary Association (CA-IHPBA)*

La ecolaparoscopia con doppler significa un mayor incremento de información en las características hemodinámicas del área en estudio, aunque demanda gran experiencia del operador.

La TAC *multislice* de fase múltiple se atribuye un 80-90 % de aciertos prediciendo resecabilidad; sin embargo, 20 % de tumores considerados resecables mediante TAC no lo han sido en nuestra exploración quirúrgica.

Las herramientas de estadificación quirúrgica son:

*Laparoscopia + US*

*Semiología intraoperatoria*

*Ecodoppler intraoperatorio*

*Biopsia ganglionar y de órganos*

*Citología del lavado-hisopado*

*Ganglio centinela*

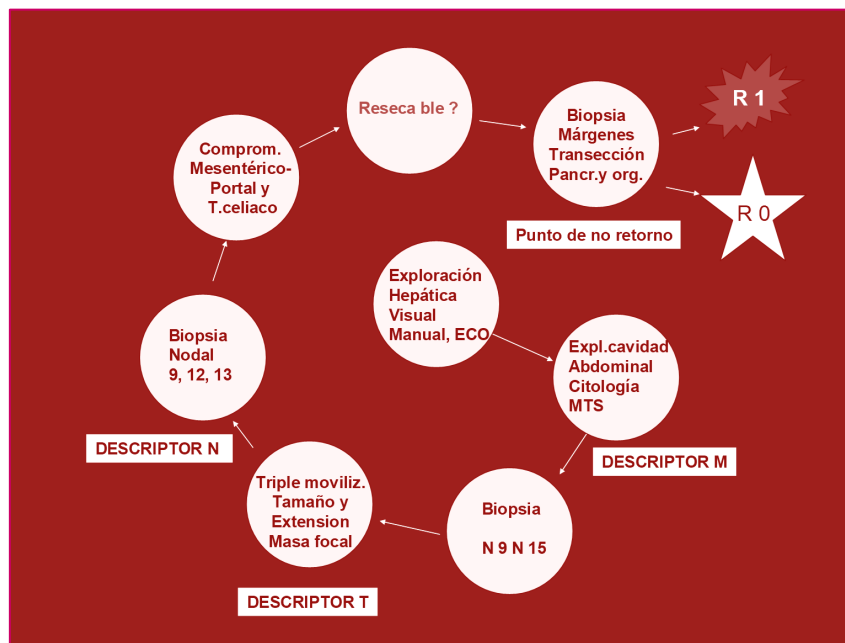
*Ecografía endoportál*

*Tr-PCR (transcriptasa reversa por PCR)*

Nuestro grupo dispuso de las cinco primeras técnicas para las evaluaciones intraoperatorias quedando definidos tres grupos de pacientes:

1. Enfermedad metastásica (45 %)
2. Enfermedad localmente avanzada sin MTS (40 %)
3. Tumor resecable con intención curativa (15 %)

La secuencia utilizada en nuestras intervenciones es la siguiente:



## Estadificación biomolecular

En centros de alta tecnología se ha dado un paso más, permitiendo una estratificación más precisa de los estadios.

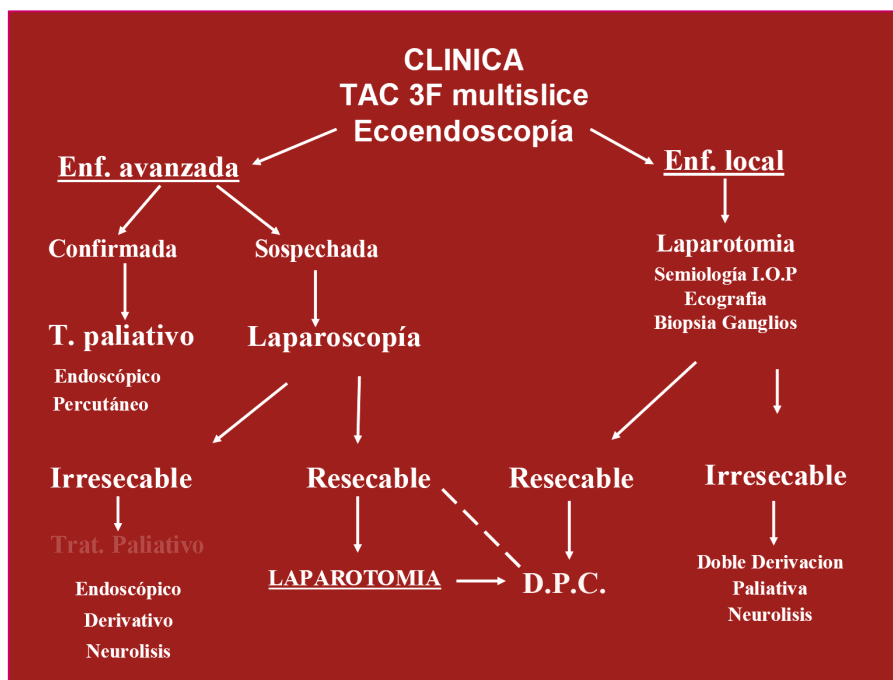
Estas técnicas biomoleculares permiten identificar niveles de progresión de la enfermedad más avanzados y no evidentes como metástasis subclínicas, micrometástasis y enfermedad mínima residual.



El método de transcriptasa reversa por PCR (Tr-PCR) identifica una célula neoplásica entre cien normales.

ICHIKURA utilizó intraoperatoriamente esta técnica en 67 pacientes con cáncer periampular y luego de tomar 3 muestras (vena porta, arteria mesentérica y vena cava), midieron en el RNA mensajero un marcador como el CEA mediante método de amplificación Tr-PCR hallando un 47 % de positivos insospechados, debido al alto riesgo de MTS hematógenas de esta patología, cambiando el pronóstico y convirtiendo una resección R0 en una R1.

El algoritmo utilizado por nosotros es el siguiente:



El diagnóstico de malignidad de un tumor periampular debe ser documentado en aquellos pacientes con tumores irresecables:

- a. tumores irresecables;
- b. como prerrequisito para iniciar tratamiento neoadyuvante;
- c. excluir otros tumores (linfoma, metástasis de carcinomas de células pequeñas) o enfermedades de baja incidencia de malignidad;

- d. en pacientes que rehúsan operarse sin histología definitiva.

## Tratamiento

El tratamiento de las neoplasias periampulares puede ser con intención curativa o paliativa (quirúrgico, endoscópico o percutáneo y quimioterapia y radioterapia).

La cirugía de resección es la única modalidad terapéutica que puede ofrecer posibilidades de curación o de larga sobrevida. Sin resección del tumor la enfermedad es uniformemente fatal. El porcentaje de resecabilidad es alto en cáncer de colédoco distal (90 %), en ampolla de Vater (80 %), pero baja en páncreas (20 %). En ampolla de Vater, duodeno y colédoco distal la posibilidad de obtener un margen libre de neoplasia en la resección es de 90-95 % y en los de páncreas es del orden del 70 %. Se considera resección R0 aquella que obtiene márgenes microscópicos libres de tumor y resección R1 los que tienen margen positivo.

«La resección R0 aumenta la sobrevida en relación a resecciones R1. Nivel de Evidencia III Grado de recomendación B». *Guías de diagnóstico y tratamiento de los tumores periampulares del Capítulo Argentino de la International Hepato-Pancreato-Biliary Association (CA-IHPBA)*

Son irresecables cuando invaden la vena porta, vasos mesentéricos, tronco celiaco o arteria hepática. La presencia de metástasis hepáticas, N3 N4, peritoneo o lesiones extensivas, contraindican la cirugía oncológica.

Los factores que influyen favorablemente en la sobrevida a largo plazo son: ausencia de diseminación ganglionar, tumores bien diferenciados, que la neoplasia no comprometa la pared duodenal y ausencia de transfusión intraoperatoria (pacientes que reciben más de 2 unidades de sangre aumentan la morbilidad, 50 % vs. 20 %, y la mortalidad, 16 % vs. 7 %).

La presencia de metástasis en ganglios regionales no contraindica la DPC, si estos pueden ser resecados en bloque. La disección prolija de nódulos linfáticos regionales es recomendada, especialmente desde que se sabe que no aumentan las complicaciones postoperatorias. Los ganglios más frecuentemente comprometidos son el 13b y 14.

**ISHIKAWA** ha descrito una nueva forma de diagnóstico mediante hisopado intraoperatorio de la pared de la vena porta y citología consecuente para decidir la resección vascular y evitar la recidiva local. De todos modos la resección portal no aumenta la sobrevida, sólo ocasionalmente en tumores raros (**J. RODER**).

«La linfadenectomía extendida aumenta la morbilidad y no mejora la sobrevida en relación a la linfadenectomía convencional. Nivel de evidencia Ib Grado de recomendación A». *Guías de diagnóstico y tratamiento de los tumores periampulares del Capítulo Argentino de la International Hepato-Pancreato-Biliary Association (CA-IHPBA)*

La supervivencia a 5 años es de 74 % en ausencia de metástasis ganglionar y de 31 % con ganglios positivos. En estadios I a IV varía entre el 85, 65, 44 y 8 % respectivamente.

El cirujano encontrará 24 % de las veces compromiso ganglionar que no esperaba y en el 13 % una mayor extensión que la detectada previamente.

La primera descripción de un tumor de la papila fue realizada por **BRIGHT** en 1834. **HALSTED**, en 1898, realiza la primera resección exitosa de un carcinoma periampular, pero el paciente falleció siete meses después por recurrencia tumoral. **CODIVILLA** efectuó la primera resección en bloque del duodeno y páncreas y **KAUSCH** la primera con éxito en dos tiempos. La duodenopancreatectomía en un tiempo fue descrita independientemente por **WHIPPLE** y col. en 1935 y **BRUNSCHWIG** en 1937.

Los avances en anestesia, técnica quirúrgica y cuidados intensivos contribuyeron a disminuir la morbimortalidad postoperatoria.

El tratamiento de estos tumores debe estar dirigido al intento de curación, o a una paliación efectiva en aquellos pacientes irresecables. Para esto deben considerarse conceptos de supervivencia, calidad de vida, riesgos y relación costo-beneficio para definir objetivos y plantear terapéuticas.

## Tratamiento quirúrgico

La *duodenopancreatectomía cefálica (DPC)* es el procedimiento de elección de estos tumores malignos. Varias modificaciones se reportaron: la *DPC con antrectomía (KAUSCH-WHIPPLE)* y la *DPC cefálica con conservación de píloro (DPCCP)* descrita por *WATSON* en 1944. Esta técnica fue reintroducida por *TRAVERSO* y *LONGMIRE* en los años 70 para la pancreatitis crónica. El montaje de DPC más usado es el de Child. Sabemos que gran parte de la morbilidad perioperatoria obedece a fístulas tempranas de la anastomosis pancreática y que esto sucede entre el 6 y el 20 %. Entre anastomosis pancreatogástrica versus pancreatoyeyunal la mayoría de los cirujanos se inclinan hacia esta última. La incidencia de fístulas es similar en ambas técnicas, pero en el yeyuno hay menos tránsito digestivo. Se ha propuesto el tratamiento profiláctico con octreotide.

«La evidencia indica que el uso sistemático del octreotide NO disminuye el porcentaje de fístula pancreática ni la morbimortalidad. Nivel de evidencia la Grado de Recomendación A». *Guías de diagnóstico y tratamiento de los tumores periampulares del Capítulo Argentino de la International Hepato-Pancreato-Biliary Association (CA-IHPBA)*

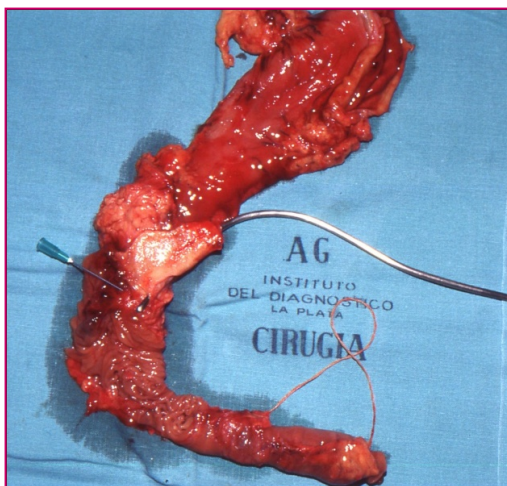
Cuando el páncreas es de consistencia blanda con Wirsung fino es aconsejable efectuar una anastomosis a boca total con intususcepción sin drenaje. En caso de consistencia firme y ducto grueso, se prefiere una

anastomosis ducto-mucosa con tutor a lo Witzel. La cirugía de resección duodenopancreática se completa mediante la realización de una yeyunostomía de alimentación para nutrir a los pacientes ante eventuales complicaciones en el postoperatorio inmediato. La mortalidad de la DPC ha bajado al 0-5 % en centros con experiencia y de alto volumen (más de 25 procedimientos por año). Tiene un porcentaje de complicaciones postoperatorias alto (30 %); las más frecuentes: infecciones y sepsis, relacionadas con la ictericia obstructiva previa a la cirugía.<sup>[7]</sup> La DPCCP es una buena alternativa, porque ofrece ventajas técnicas (fácil y rápida), mejor calidad de vida y previene aparición de síndromes post-gastrectomía en estadios tempranos y sin compromiso ganglionar de la nomenclatura 12 a y b. Tiene un tiempo operatorio y mortalidad similar a la DPC pero con demora evacuatoria gástrica que provoca un aumento de los días de internación. Inicialmente, en los pacientes sometidos a DPCCP, una complicación frecuente fue el retardo del vaciamiento gástrico con frecuencia entre 30 y 50 %. Su causa precisa es desconocida. Sin embargo, la optimización de la irrigación antro pilórica, el evitar el daño del nervio de Latarjet y minimizar las fístulas pancreáticas ha logrado disminuir su incidencia. El retardo de evacuación gástrica (una vez descartada la obstrucción mecánica mediante endoscopia o radiología), se maneja mediante la descompresión gástrica y nutrición parenteral o enteral. El uso de cisaprida o eritromicina puede ser de utilidad. La mayoría de los casos son autolimitados, pero con una prolongación de la estadía intrahospitalaria. Masanori propone una modificación del montaje para disminuir el retardo de evacuación gástrica, realizando una verticalización gástrica a ese efecto.

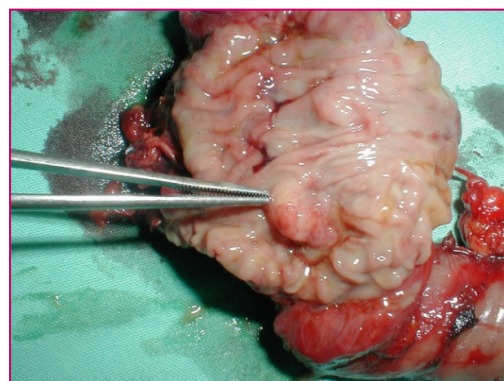
En la Universidad de Loyola estudiaron retrospectivamente 72 pacientes con carcinoma ampular desde 1991 a 2004. De ellos 51 recibieron DPC potencialmente curativa. La supervivida a 5 años fue de 78 % con ganglios negativos contra 25 % con ganglios positivos; del 73 % para los tumores T1/T2 y 8 % para T3/T4 y 76 % para tumores bien diferenciados contra el 36 % para tumores pobre o moderadamente diferenciados ( $p > 0,01$ ). Por lo tanto la DPC es curativa en el 80 % de los carcinomas ampulares con ganglios negativos.

En un trabajo prospectivo randomizado multicéntrico se compararon los resultados entre la DPC y la DPCCP respecto a la duración de la cirugía, pérdida de sangre, estadía hospitalaria, el retardo en el vaciamiento gástrico y la supervivencia. Las conclusiones dan a la DPCCP un tiempo operatorio más corto y menor pérdida de sangre y en contra el uso prolongado de la sonda nasogástrica.

Se estudiaron 170 pacientes consecutivos entre enero de 1992 y diciembre de 2000, no encontrándose diferencias significativas respecto a pérdida de sangre ni tiempo operatorio ni en el retardo del vaciamiento gástrico. Se detectó una pequeña diferencia en cuanto a la pérdida de peso en la DPC. Mortalidad operatoria 5,3 %. Este estudio multicéntrico, como la mayoría de ellos, están asociados a una alta mortalidad (5 % Italia, 10 % Francia, y 17,2 % Estados Unidos) debido a que los análisis multicéntricos reúnen experiencias de centros de alto y pequeño volumen. No encontraron diferencias significativas entre margen positivo de resección ni en sobrevida. Ambos procedimientos son igualmente efectivos para el tratamiento de cáncer pancreático y periampular.



DPC CA. COLÉDOCO INFERIOR



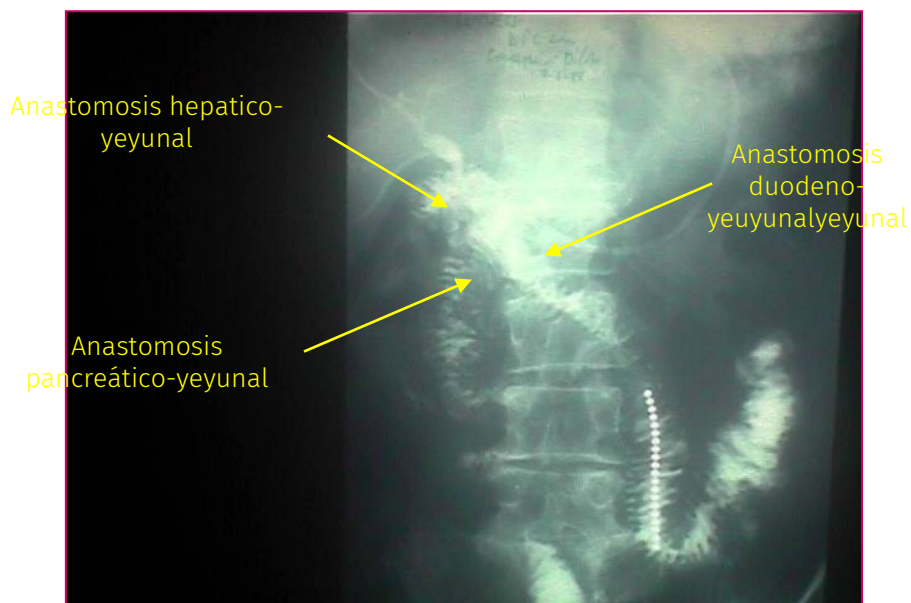
DPC CA. AMPOLLA VATER

En un estudio prospectivo randomizado, LIN y LIN en 31 pacientes no encontraron diferencias en tiempo operatorio ni pérdida de sangre. El retardo en el vaciamiento gástrico lo observaron más frecuentemente en DPCCP.

En un trabajo de SEILER y col.<sup>[1]</sup> con 77 pacientes encontraron similares resultados, sin diferencias en mortalidad, pero el grupo de DPC tuvo un porcentaje más alto de morbilidad postoperatoria. La cirugía de resección debe realizarse en centros que aumenten el porcentaje de resección y tengan niveles bajos de morbimortalidad hospitalaria. El New York State Department of Public Health demostró una clara relación: cirujanos que realizaban menos de 9 resecciones anuales tenían una mortalidad de 16 % contra el 5 % entre quienes realizaban más de 40 casos por año. Similares resultados fueron encontrados por otros autores.<sup>[2]</sup>

«La evidencia indica que la conservación del píloro en relación a la DPC: 1- menor tiempo operatorio; 2- igual incidencia de retardo en vaciamiento gástrico; 3- igual sobrevida. Nivel de evidencia IIa Grado de recomendación A».

*Guías de diagnóstico y tratamiento de los tumores periampulares del Capítulo Argentino de la International Hepato-Pancreato-Biliary Association (CA-IHPBA)*



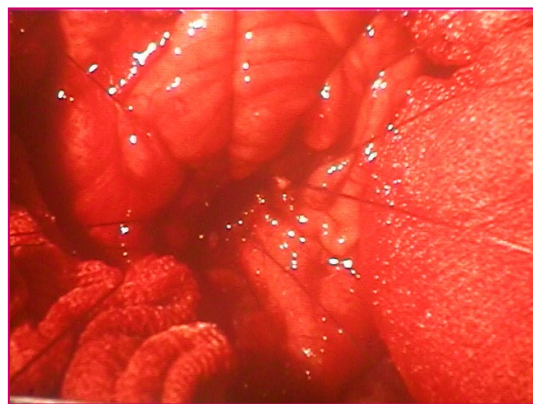
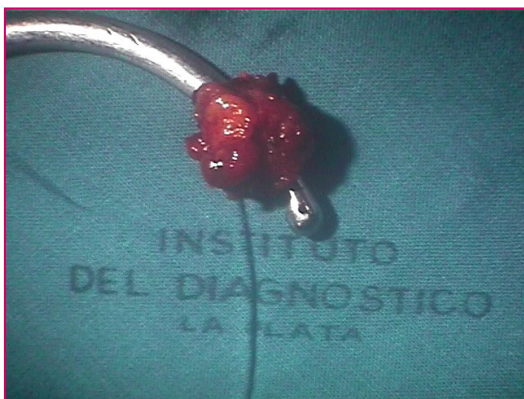DUODENOPANCREATECTOMIA CEFÁLICA CON CONSERVACIÓN DE PÍLORO. CONTROL POSTOPERATORIO

Las resecciones extendidas que envuelven la vena porta o la DP total pueden requerirse en algunos casos, pero no aumentan la sobrevida cuando se realizan de rutina.<sup>[9]</sup> La detección de invasión portal preoperatorio raramente justifica la resección.

«Sólo se justifica la resección de la vena porta y/o vena mesentérica superior cuando la invasión de las mismas es el único obstáculo para lograr una R0. Nivel de Evidencia III Grado de recomendación B». *Guías de diagnóstico y tratamiento de los tumores periampulares del Capítulo Argentino de la International Hepato-Pancreato-Biliary Association (CA-IHPBA)*

Deben emplearse enzimas pancreáticas para mantener el peso y la calidad de vida. Asimismo, dieta adecuada y suplementos nutricionales.

La resección local solo se realizará en pacientes con pequeños tumores de la ampolla de Vater y en los que no están en condiciones o rechazan la resección radical. Empleando esta técnica se reportaron sobrevidas prolongadas, necesitando un control anual endoscópico para detectar recurrencia y poder ofrecer una chance de tratamiento. La ampulectomía transduodenal es considerada como tratamiento electivo de los tumores benignos y constituye una discutida indicación aún en cáncer temprano.



AMPULECTOMÍA



BEGER y col., para determinar los factores que afectan la sobrevida en el cáncer de ampolla de Váter, documentaron en forma prospectiva 171 pacientes operados en forma consecutiva por adenomas o carcinomas de la ampolla, con resección local o radical entre 1982 y 1997. De ellos, 126 eran malignos con una estadificación TNM:

**Estadio I** 18 %

**Estadio II** 31 %

**Estadio III** 44 %

**Estadio IV** 7 %

La diferenciación celular fue alta (G1) en el 3,1 %, moderada (G2) en 74 % y baja en 22,2 %. La resecabilidad fue del 77,8 % y así identificaron los siguientes factores pronósticos:

**TNM:** la sobrevida en estadios I y II a los 5 años fue del 84 y 70 %, cayendo al 27 y 0 % en los casos III y IV ( $p < 0,006$ ).

**Invasión local:** el compromiso del parénquima pancreático disminuyó la sobrevida a 5 años del 79 al 24 % ( $p < 0,002$ ).

**Metástasis ganglionares:** la sobrevida fue a 5 años del 63 % sin compromiso ganglionar y 21 % con adenopatías ( $p < 0,001$ ).

**Diferenciación celular:** los pacientes con G1 y G2 tuvieron mayor sobrevida que los casos de G3 ( $p < 0,025$ ).

En los casos de adenomas vellosos, la posibilidad de carcinoma *in situ* o carcinoma T1 indica la resección quirúrgica. Esta puede realizarse mediante resección local, excepto en los casos de diferenciación celular G3 o tamaño T1, en los que como en el resto, la resección debe ser radical, siendo actualmente la DPCCP el procedimiento de elección. Los pacientes con invasión pancreática serían beneficiados con vaciamientos ganglionares regionales.

## Terapia paliativa

Así como los tumores periampulares comparten algunos aspectos de su presentación clínica, también comparten las metas de la paliación como son la ictericia obstructiva, el dolor y la obstrucción duodenal.

## Paliación quirúrgica

La derivación externa mediante una sonda T no es opción con fines paliativos porque si bien alivia la ictericia, crea una fístula biliar externa de alto flujo con pérdida de volumen y alteraciones hidroelectrolíticas. La anastomosis biliodigestivas son las más utilizadas. Se indican en pacientes que tengan una sobrevida probable mayor a 6 meses. Los elevados índices de irremediabilidad de estas lesiones conllevan a la realización de procedimientos paliativos de tipo derivativo, en un porcentaje superior al 80 %. El objetivo de esta terapia es mejorar la calidad de vida del paciente, eliminando los síntomas asociados al tumor, como la ictericia, prurito, alteración en la evacuación gástrica y el dolor intratable. El tratamiento paliativo debe garantizar mínima morbimortalidad con corta estadía hospitalaria en función de la breve expectativa de vida que estos pacientes presentan. Este enfoque motiva el análisis de la práctica sistemática de procedimientos asociados.

## Obstrucción duodenal

En los tumores periampulares la obstrucción duodenal puede presentarse con frecuencia variable de acuerdo a la ubicación inicial de la neoplasia. Los tumores duodenales obstruyen precozmente el lumen duodenal por crecimiento local. En los tumores pancreáticos un 30 a 50 % de los pacientes presentan náuseas y vómitos al momento de la consulta, pero la obstrucción mecánica demostrable es menos frecuente. En aquellos pacientes en los cuales no se hace la gastroyeyunostomía en la cirugía inicial, la frecuencia de obstrucción duodenal varía entre 4 y 44 % en diferentes series, estando la mayoría alrededor de 20 %, y en nuestra experiencia en el 12 %. A su vez, la

morbilidad asociada aumenta en forma importante si ésta se realiza en una segunda cirugía. A pesar de esto, la morbilidad variable en diferentes series ha puesto en tela de juicio la conducta de hacerla en forma profiláctica. Una modalidad muy atractiva y en pleno desarrollo es la gastroenteroanastomosis con anillos magnéticos, que permiten efectuar un acople anastomótico por vía endoscópica. No se recomienda la vagotomía asociada al procedimiento de drenaje gástrico con el fin de disminuir la frecuencia de úlceras perianastomóticas, puesto que esto se puede lograr en forma satisfactoria con bloqueadores H-2 sin afectar el vaciamiento del estómago.

## **Dolor**

El dolor es uno de los síntomas más incapacitantes y angustiantes para el paciente y su familia y puede significar hospitalización en etapas terminales sólo para controlarlo. En pacientes con cáncer de páncreas 30 a 40 % presentan dolor significativo al momento del diagnóstico. Los factores que pueden producir dolor en los pacientes con neoplasias malignas periampulares son variados. Existen diferentes métodos para su control, desde el uso adecuado de analgésicos por vía oral o parenteral y eventualmente por vía peridural o intratecal, hasta la ablación quirúrgica o química del plexo celiaco. Cabe mencionar además el rol que puede tener en algunos pacientes el uso de la radioterapia externa en el control del dolor por invasión tumoral.

La alcoholización intraoperatoria del plexo celiaco permite que el dolor y los requerimientos de analgesia sean significativamente menores y en aquellos pacientes sin dolor preoperatorio, se logra un retardo o prevención en su aparición. Esta técnica también puede hacerse por vía percutánea, por vía laparoscópica o toracoscópica en aquellos pacientes sometidos a tratamiento no quirúrgico y que no responden a los analgésicos habituales. La esplenocistomía química puede realizarse de manera intraoperatoria con 20 cc de alcohol al 50 % a ambos lados de la aorta a nivel del tronco celíaco; o

por vía percutánea guiada por TAC con 40 cc de alcohol 96 % y bupivacaína 0,75 %, fraccionados en 4 aplicaciones cada 20-30 minutos.

## Tratamiento endoscópico del cáncer periampular

### *Ampulectomía endoscópica con intención curativa*

El caso de los tumores de la ampolla de Vater merece un comentario separado, ya que la terapéutica endoscópica puede ser paliativa o curativa y esto depende de la penetración de proceso neoformativo. La ecoendoscopia es mandatoria en este punto, reservándose el tratamiento curativo solamente para los estadios T1.

El tratamiento con intención curativa es la ampulectomía (resección de la ampolla de Vater) con asa diatérmica. Para obtener una sección completa, puede recurrirse a su elevación previa mediante inyección en la submucosa de solución salina. Realizada la resección y recuperado el tejido para su estudio anatomopatológico, es aconsejable la realización de una EPT para asegurar su drenaje con cepillado profundo de la vía biliar y del conducto de Wirsung para el estudio citológico. Al igual que en los pólipos de colon el estudio anatomopatológico debe demostrar que el área de corte pasa por tejido sano. En caso contrario es útil la fulguración de las zonas remanentes con argón por vía endoscópica y biopsias múltiples cada seis meses. Las complicaciones más frecuentes de esta técnica son la hemorragia (generalmente yugulada con métodos endoscópicos) y la pancreatitis aguda por obstrucción del conducto de Wirsung a consecuencia del electrocauterio. Para prevenir esta última complicación, algunos autores preconizan la colocación de una prótesis de 5 French en el Wirsung que es retirada luego de unos días de la práctica. Finalmente debemos destacar que actualmente los adenomas papilares con displasia celular de alto grado son considerados cánceres tempranos y por tanto pasibles de la técnica recién descrita.

## Procedimientos paliativos

Los procedimientos endoscópicos son de elección como tratamiento paliativo en este tipo de tumores. Su ventaja más importante radica en la baja morbimortalidad, a lo que debe agregarse una internación no mayor de 24 horas, si no se producen complicaciones (ver capítulo «Prótesis biliares»).[19]

## Manejo percutáneo del cáncer periampular

(ver capítulo [«Cirugía percutánea biliar»](#)).

## Terapias no quirúrgicas

El objetivo de la radioterapia y quimioterapia en esta patología debe ser considerado desde tres aspectos:

- Terapia adyuvante o neoadyuvante.
- En el manejo de la enfermedad localmente avanzada y no pasible momentáneamente de cirugía.
- En la enfermedad metastásica con objetivo de paliación o prolongación de vida, si es posible libre de síntomas.

## Tratamiento adyuvante

El Gastrointestinal Study Group ha demostrado un avance en la supervivencia en un estudio randomizado y controlado mediante quimioradioterapia por 6 días con 40 Gy y 5-FU luego de DPC aunque tuvieron una recuperación postoperatoria alejada más lenta. Otros dos trabajos de investigación, EORT (Periampulatory Study) y ESPAC (European Study), estudiaron 564 pacientes tratados con 5-FU, ácido folínico-gemcitabine confrontándolo con igual número de testigos sin tratamiento y observaron escasa significación en términos de incremento de supervivencia. Un discreto avance se logró mediante adyuvancia con 5-FU, doxorubicina, mitomicina C en 30 pacientes,

donde se logró una media de 23 meses de supervivencia comparada con 11 meses en 31 pacientes tratados sólo con cirugía. En pacientes con enfermedad metastásica, se espera una evolución de sólo 3 a 6 meses dependiendo de la extensión de la enfermedad y estado del enfermo. Incluso algunos no son candidatos a la terapia con drogas anticancerosas. La gemcitabine es un análogo de la deoxycitidine y aparece en escena produciendo un cambio modesto pero significativo con buena respuesta, mejora en la supervivencia y beneficio clínico, basado en el control del dolor, status del paciente (evaluado por el índice de Karnofsky) y aumento de peso, produciendo adicionalmente un estímulo psíquico. Recomendación Grado A. Existen estudios en fase II con agentes orales activos tales como la capecitabine, ZD 9331 y Tegafur, y también otros antimetabolitos como el raltitrexed y pemetrexed. Recomendación Grado C.<sup>[6]</sup>

## Tratamiento neoadyuvante

Una estrategia alternativa es efectuar neoadyuvancia antes o durante la cirugía. En el primer caso, tumores en estadio III pueden ser llevados a un IIb, permitiendo así ser resecados. Al presente, los estudios reportados usan radioterapia focal intraoperatoria o quimiorradiación, sugiriendo una mejoría en el control loco-regional pero no así en la supervivencia.

## Calidad de vida

Las secuelas a largo plazo de los procedimientos quirúrgicos y mínimamente invasivos no son en general completamente evaluados desde el enfoque de calidad de vida y costo-beneficio. Aspectos tales como status nutricional, función hepática, pancreática y digestiva en sobrevivientes parecieran estar reservados para centros de referencia dedicados a la investigación. Uno de ellos, el John Hopkins Hospital, de Baltimore, ha elaborado un cuestionario que se aplicó en 323 sobrevivientes de tumores periampulares sometidos a DPC y en el que se categorizaron tres dominios:

físico (15 ítems), psicológico (10 ítems) y social (5 ítems). Los resultados obtenidos causaron sorpresa, ya que fueron similares a la calidad de vida de 37 colecistectomías laparoscópicas, indudablemente vinculados a la excelencia de atención en un importante centro de alto volumen, echando por tierra la posición nihilista que prevalecía hasta hace pocos años. Hay conciencia creciente del valor del apoyo psicológico y social de estos enfermos y sus familiares durante su enfermedad. El uso de antidepresivos, psicoterapia y la disponibilidad de su médico tratante son factores de apoyo importantes. Cada vez se reconoce más la importancia del concepto de calidad de vida, siendo responsabilidad nuestra el evitar tratamientos de beneficios mínimos, marginales o no probados, que alteren la calidad de vida y que con frecuencia son de alto costo.

## Referencias bibliográficas

1. BENHAMOU JP, ERLINGER. *Maladies du Foie et des Voies biliaires*. 4ª Ed. Paris-France: Ed. Flammarion Medicine Sciences; 2002.
2. BIRKMEYER JD, SIEWERS AE, FINLAYSON EVA, *et al*. Hospital volume and surgical mortality in the United States. *N Engl J Med*. 2002;346(15):1128-1137. doi:10.1056/NEJMsa012337
3. CASTILLA C, DEFELITTO JR, RODRÍGUEZ J, GUERRINI N, COSOLI A. *Diagnóstico y Tratamiento del Cáncer Periampular*. Premio Anual «Prof. Emérito Dr. Bernardo Manzano» al mejor trabajo de Clínica Quirúrgica de la Sociedad Médica de La Plata. Medalla de Oro y Diploma. *Rev Med La Plata*. 2005;19(3):7-33.
4. GIARDELLO FM, BRENSINGER JD, TERSMETTE A, GOODMAN SN, *et al*. Very high risk of cancer in familial Peutz-Jeghers Syndrome. *Gastroenterology*. 2000;119(6):1447-1453. doi:10.1053/gast.2000.20228
5. GOUMA DJ, VAN GEENEN RC, VAN GULIK TM, DE HAAN RJ, DE WIT LT, BUSCH OR, OBERTOP H. Rates of complications and death after pancreatoduodenectomy. *Ann Surg*. 2000;232(6):786-795. doi:10.1097/0000658-200012000-00007
6. GROVES CJ, SAUNDERS BP, SPIGELMAN AD, PHILLIPS RKS. Duodenal cancer in patients with familial adenomatous poliposis. *GUT*. 2002;50(5):636-641. doi:10.1136%2Fgut.50.5.636

7. PANCREATIC SECTION, BRITISH SOCIETY OF GASTROENTEROLOGY; PANCREATIC SOCIETY OF GREAT BRITAIN AND IRELAND; ASSOCIATION OF UPPER GASTROINTESTINAL SURGEONS OF GREAT BRITAIN AND IRELAND; ROYAL COLLEGE OF PATHOLOGISTS; SPECIAL INTEREST GROUP FOR GASTRO-INTESTINAL RADIOLOGY. Guidelines for the management of patients with pancreatic cancer periampullary and ampullary carcinomas. *Gut*. 2005;54(suppl 5):1-16. doi:10.1136/gut.2004.057059
8. SUGIYAMA M, ABE N, UEKI H, MASAKI T, MORI T, ATOMI Y. A new reconstruction method for preventing delayed gastric emptying after pylorus-preserving pancreatoduodenectomy. *Am J Surg*. 2004;187(6):743-746. doi:10.1016/j.amjsurg.2003.10.013
9. MATAKI Y, TAKAO S, MAEMURA K, MORI S, SHINCHI H, NATSUGOE S, AIKOU T. Carcinoembryonic antigen messenger RNA expression using nested reverse transcription-PCR in the peripheral blood during follow-up period of patients who underwent curative surgery for biliary-pancreatic cancer: longitudinal analyses. *Clin Cancer Res*. 2004;10(11):3807-3814. doi:10.1158/1078-0432.CCR-03-0130
10. SASSON AR, HOFFMAN JP, ROSS EA, KAGAN SA, PINGPANK JF, EISENBERG BL. En bloc resection for locally advanced cancer of the pancreas: is it worthwhile? *J Gastrointest Surg*. 2002;6(2):147-158. doi:10.1016/s1091-255x(01)00063-4
11. SCHACHTER PP, AVNI Y, SHIMONOV M, GVIRTZ G, ROSEN A, CZERNIAK A. The impact of laparoscopy and ultrasonography on the management of Pancreatic cancer. *Arch Surg*. 2000;135(11):1303-1307. doi:10.1001/archsurg.135.11.1303
12. SEILER CA, WAGNER M, SCHALLER B, SADOWSKI C, KULLI C, BÜCHLER MW. Pylorus preserving or classical Whipple operation in tumors: Initial results of a prospective randomized study. *Swiss Surg*. 2000;6(5):275-282. doi:10.1024/1023-9332.6.5.275
13. SELINER F, RIEGLER FM, MACHACEK E. Implications of histological grade of tumor on the prognosis of radically resected periampullary adenocarcinoma. *Europ J Surg*. 2003;165(9):865-870. doi:10.1080/11024159950189375
14. TAKADA T. Is preoperative biliary drainage necessary according to evidence-based medicine? *J Hepatobiliary Pancreat Surg*. 2001;8(1):58-64. doi:10.1007/s005340170051
15. TRAN KH, SMEENK HG, VAN EIJCK CJH, KAZEMIER G, HOP WC, GREVE JWJ, TERPSTRA OT, ZIJLSTRA JA, KLINKERT P, JEEKEL H. Pylorus preserving Pancreatoduodenectomy versus standard Whipple Procedure: A prospective randomized, multicenter analysis of 170 patient with Pancreatic and Periampullary Tumors. *Ann Surg*. 2004;240(5):738-745. doi:10.1097/01.sla.0000143248.71964.29
16. POZZO SALVARIERRA BL, KIMURA FUJIKAMI K. Tumores periampulares. *Anales de Radiología*. 2013;2:95-104.



# Dilataciones quísticas de las vías biliares

**DR. JORGE RAÚL DEFELITTO**

Las variedades anatómicas en la disposición del árbol biliar son frecuentes; sin embargo, las anomalías congénitas de la vía biliar principal son excepcionales y comprenden alteraciones en número (atresia y duplicación), calibre (dilatación quística), trayecto, terminación y sus diversas posibilidades de convergencia.

Desde que **VATER** en 1723 describiera el primer informe anatomopatológico de un quiste de colédoco y **DOUGLAS** en 1852 la primera comunicación clínica, ha pasado mucho tiempo y la etiología de esta anomalía sigue siendo controvertida.

No está claro si la dilatación quística es congénita, adquirida o el resultado de una anomalía congénita que conduce a una lesión adquirida.

Se han postulado dos teorías principales:

- **YOTSUYANAGI**, en 1936, habla de una desigualdad en la vacuolización del árbol biliar durante la vida embrionaria precoz.
- **BABBIT**, en 1969, es la más aceptada. Se basa en una anomalía de la unión pancreático-biliar y en la formación de un conducto común anormalmente largo que queda fuera de control de los esfínteres de Oddi. Es decir que esta unión pancreático-biliar se localiza por fuera de la pared duodenal. Esta disposición permite el reflujo del jugo pancreático al conducto biliar (de menos presión hidrostática)

produciéndose cambios químicos en los constituyentes normales de la bilis, originando productos altamente agresivos (lisolesitina, lipasas y enzimas proteolíticas pancreáticas). Todos estos factores desarrollan edema, erosión, ulceraciones, regeneración, hiperplasia y displasia del epitelio con fibrosis parietal. Otros describen perforación y tubo en T como tratamiento; se observó en la colangiografía postoperatoria defectos de relleno por tapones de proteína que serían los causantes de estas perforaciones al reproducir aumento brusco de la presión intraluminal.

**KUSUNOKI** y col. llaman la atención como causa posible a la disfunción neuronal postgangliónica, parecida a la aganglionosis del colon.

Sin embargo, hay aproximadamente un 30 % de los casos en los que el conducto biliar no presenta un conducto común. Además se descubren casos en los que el conducto biliar es normal en presencia de un canal común biliopancreático, planteando más dudas acerca del papel del reflujo en la etiología. Dudas que autores en 1994 observaron en un caso antenatal con completa obliteración del ducto distal, lo que favorecería nuevas teorías que dan a la obstrucción primaria como causa etiológica.

La *dilatación quística del colédoco* es, después de la atresia, la anomalía más frecuente de la vía biliar extrahepática.

Se acepta en general la clasificación propuesta por **ALONSO LEJ** y col. en 1959, la cual sirvió a otras más completas, como la de **TODANI** y col. en 1977, que las agrupa de la siguiente manera:

### Tipo I

- A:** Quiste típico de colédoco
- B:** Dilatación segmentaria de colédoco
- C:** Dilatación difusa o cilíndrica

## Tipo II

Divertículo de la vía biliar extrahepática

## Tipo III

Coledococele

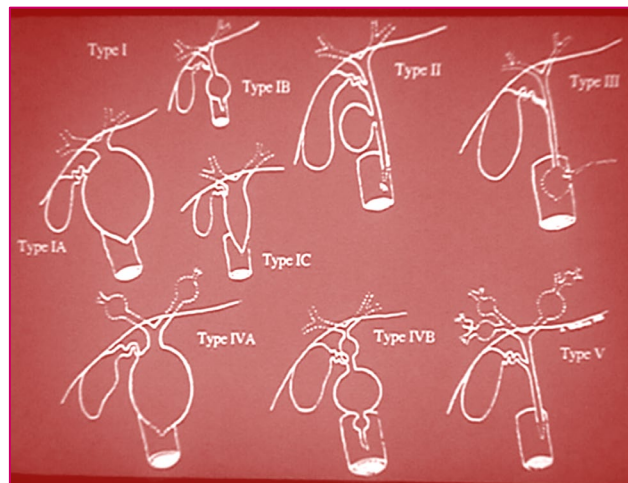
## Tipo IV

**A:** Quistes múltiples extra e intrahepáticos

**B:** Quiste múltiples solo extrahepáticos

## Tipo V

Quistes intrahepáticos únicos o múltiples (enfermedad de Caroli)



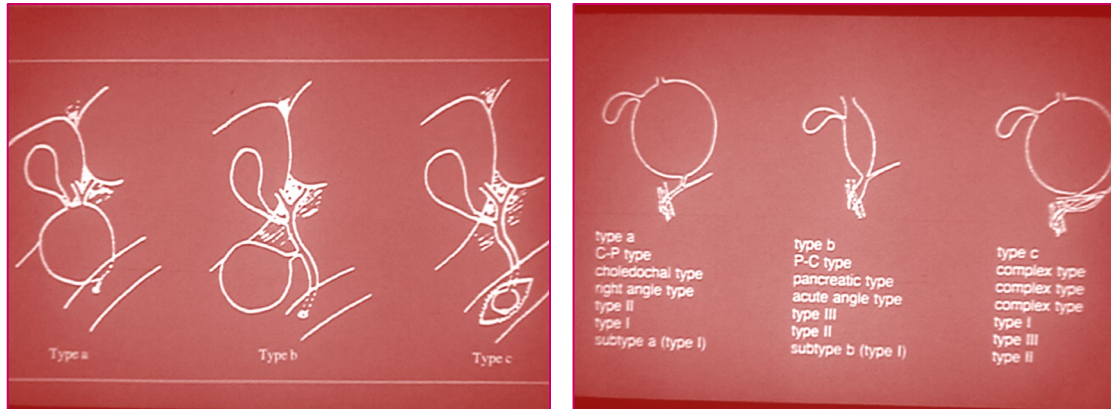
TWAI y col. establecieron una clasificación adicional localizada en la unión anormal biliopancreática:

**Tipo a) colédoco-pancreático:** el conducto biliar se une al pancreático, que sirve de conducto biliar mayor. Ángulo recto.

**Tipo b) pancreático-colédoco:** el conducto pancreático se une al biliar que es el conducto mayor. Ángulo agudo.

**Tipo c) miscelánea:** conexión compleja. No se identifica ninguno de los dos tipos anteriores.

De todas las formas mencionadas la correspondiente al primer grupo es la más frecuente.



Aunque el diagnóstico se puede realizar a cualquier edad, la mayoría de las veces se lo efectúa antes de los 10 años, 20 a 25 % después de los 20 años y tan solo un 8 % en individuos mayores de 40 años.

El predominio femenino es marcado (70-80 %) y más del 75 % de los casos provienen de Extremo Oriente.

Si bien el diagnóstico es posible cuando un paciente presenta ictericia, dolor y masa palpable, tríada descrita por **TSARKAS** y **ROBIETT** en 1956, esto no ocurre siempre (13-68 %). Se observa en dos tercios de los casos síntomas inespecíficos como vómitos, fiebre y/o complicaciones como pancreatitis, peritonitis por rotura del quiste, insuficiencia hepática por cirrosis biliar, sepsis, etc.

En ocasiones se asocian otras malformaciones: mano, colédoco accesorio, agenesia de vesícula, quiste aislado tipo II, páncreas *divisum* con anormal unión bilio-pancreática.

El avance de los medios de diagnóstico por imágenes permite establecer el tamaño, ubicación y límites, así como las características de la vía biliar intrahepática.

En el diagnóstico prenatal, segundo y tercer trimestre del embarazo la ECO y la RMI que evita las radiaciones ionizantes de la TAC.

La colangiografía TPH y la CPRE permiten una visualización de la vía biliar extra e intrahepática y conocer las características de la desembocadura biliopancreática. La mal unión biliopancreática es fácil de detectar en canal largo y difícil en los cortos.

La TPH facilita la toma de una muestra de bilis para detectar niveles altos de de amilasa y lipasa.

La colangiorresonancia magnética define muy bien las alteraciones y no es invasiva. También es muy útil la colangio intraoperatoria para definir detalles anatómicos y de la unión biliopancreática.

La incidencia de cáncer en pacientes afectados de quiste de colédoco y en aquellos a los que se les efectuó drenaje biliar sin resección, es mayor a la del carcinoma de vía biliar de la población general. La «malignización» fue descrita por primera vez por IRWIN y MORRISON en 1944 y KAGAWA en 1978. KASAI y col. fueron los primeros que comunicaron el aumento de la incidencia del carcinoma que se desarrolla en un quiste de colédoco y defendieron su resección quirúrgica; principalmente en los casos de unión anormal biliopancreática. Sin embargo esta decisión se adoptó con lentitud en los Estados Unidos y Europa debido al porcentaje de mortalidad precoz de 15 a 40 % y a la escasa frecuencia de la lesión en el mundo occidental. Los avances diagnósticos y terapéuticos han disminuido las cifras de mortalidad a un 0,7 %.

## Tácticas de elección de tratamiento

### *Tipo I y II*

- a. Anastomosis en collarete de MC LAUGHLIN, publicada en 1946, con la resección casi total del quiste dejando un segmento superior escaso, suficiente como para contar con una boca anastomótica amplia, particularmente si la porción no dilatada del hepático es muy fina.

- b. Resección total de la dilatación quística seguida de anastomosis hepático-yeyunal en Y de Roux.

Para **TODANI** la frecuencia de colangitis y litiasis por estenosis postoperatoria, hace necesario realizar anastomosis anchas, las que pueden cumplirse mejor en el hilio hepático.

En algunas ocasiones se utiliza la quistoenterostomía, pero son más frecuentes las complicaciones y recurrencia de los síntomas (73 %), sumado al riesgo de degeneración carcinomatosa. Sólo debe considerarse como procedimiento de necesidad.

#### *Tipo III (coledococoele)*

Se aconseja la resección transduodenal seguida de colédoco-duodeno anastomosis o bien papiloesfinterotomía endoscópica, durante los episodios de colangitis. Solucionado el episodio de colangitis se debe realizar a posteriori el tratamiento quirúrgico definitivo.

#### *Tipo IV-A*

El tratamiento de elección para el componente intrahepático es la resección hepática seguida o no de trasplante; para algunos esta hepatectomía adicional no es necesaria ya que raramente aparece el carcinoma en los quistes hepáticos y sólo aconsejan la escisión de los quistes extrahepáticos seguida de HYA. Algunos autores informan una mayor frecuencia de colangitis y estenosis en este tipo.

#### *Tipo IV-B*

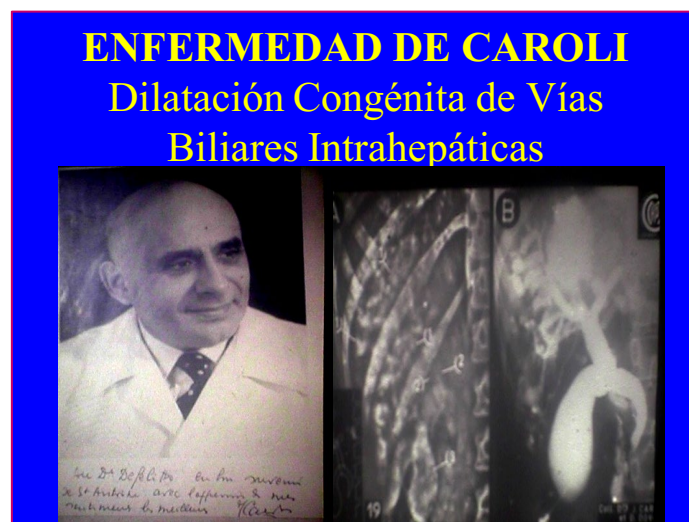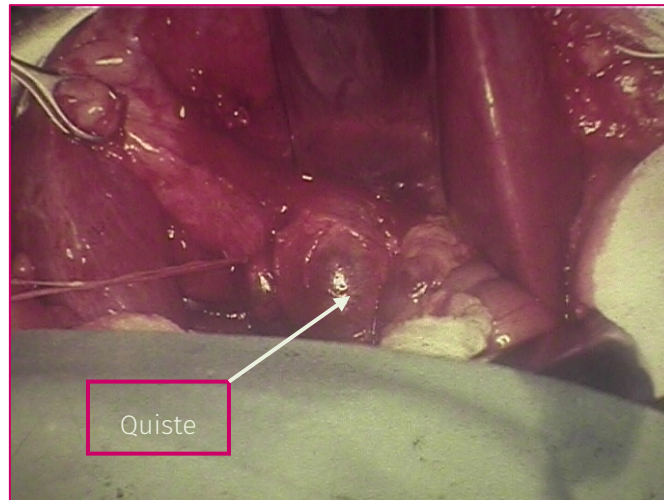
Resección con HYA en Y de Roux.

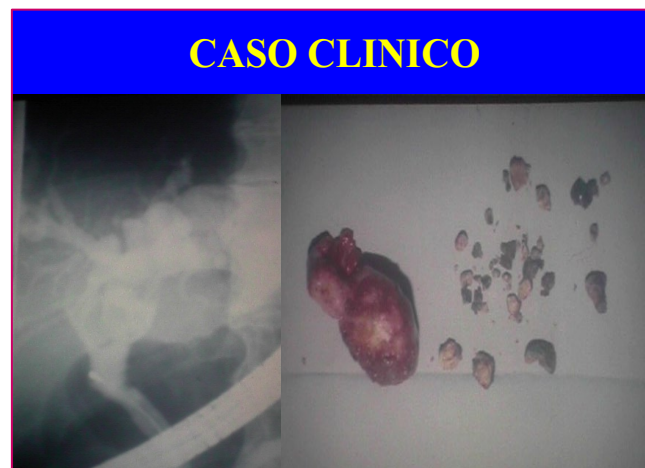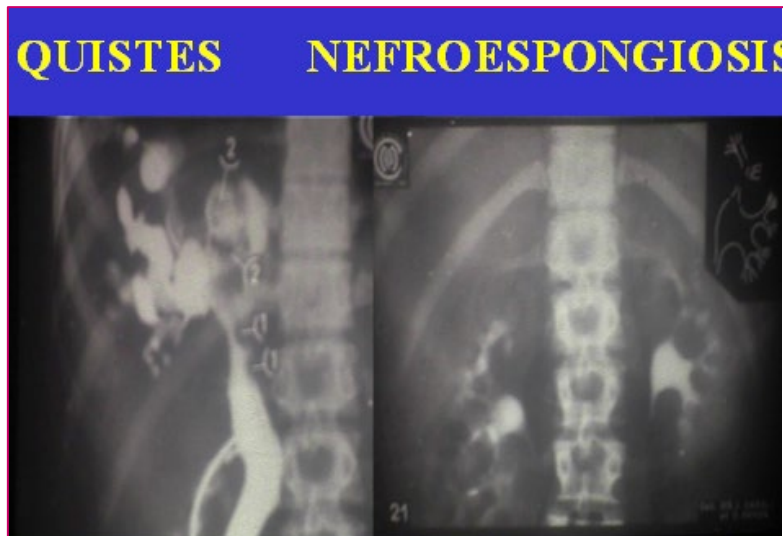
#### *Tipo V (enfermedad de Caroli)*

El tratamiento depende de la extensión del quiste intrahepático (segmentaria, lobar o difusa) y la presencia de fibrosis hepática congénita, cirrosis biliar secundaria o carcinoma, indicándose por lo tanto resección segmentaria o lobar con colangio-yeyuno anastomosis en Y de Roux en la forma localizada y resección con trasplante en la forma difusa o complicada.

En algunas ocasiones de quistes en ambos hígados se puede realizar HYA en el hilio hepático.

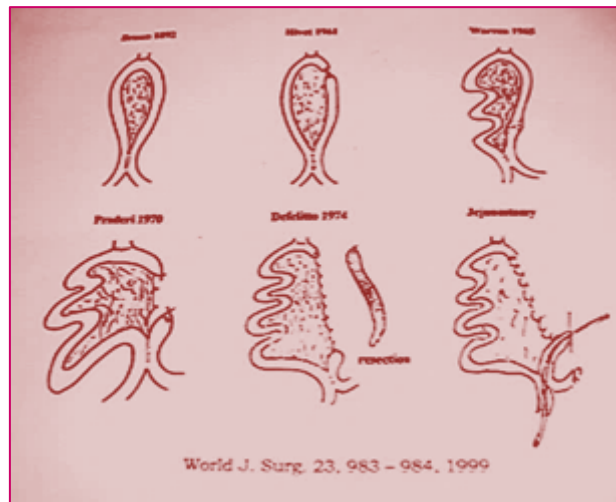
En todos los tipos, en que no hubo resección completa de los quistes, deberán ser controlados con mayor frecuencia, por la posibilidad de malignización.



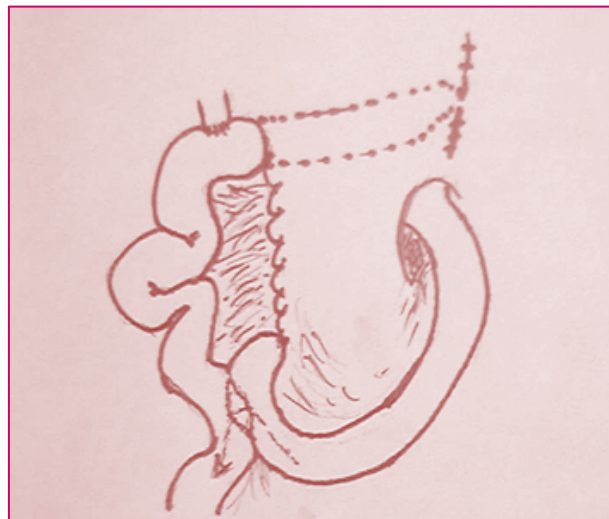


Se realizó el tratamiento en el Instituto del Diagnóstico de La Plata, en mayo de 1997, en un paciente de 70 años, con ictericia y fiebre. Litiasis vesicular, estenosis del hepático, dilataciones quísticas en segmento lateral izquierdo hepático y litiasis múltiple. Se realizó colecistectomía, extracción de litiasis biliar e intraquística, anastomosis hepaticoyeyunal H-W-P-D y asa de Hutson. Hernioplastia inguinal en 1998. Control 10 años sin complicaciones ni recidivas hepatobiliares.

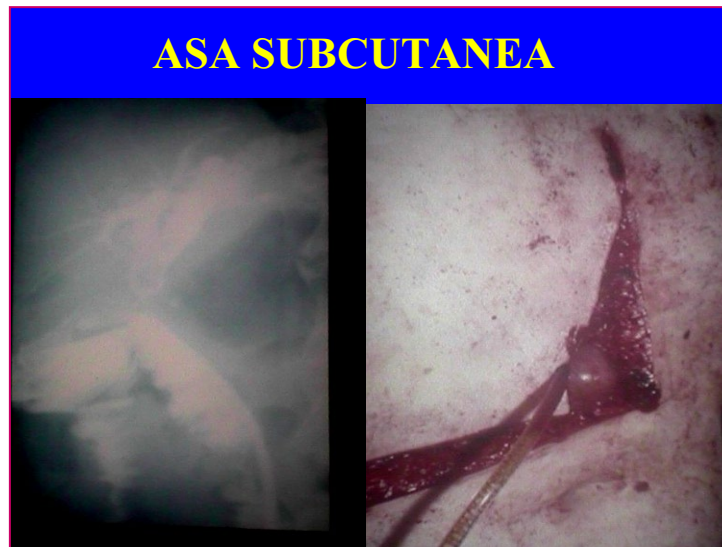



HEPÁTICOYAYENOANASTOMOSIS CON ASA DE HIVET-WARREN-PRADERI-DEFELITTO



ASA SUBCUTÁNEA DE HUTSON



Esta técnica de Hutson actualmente se emplea en centros que no cuentan con cirugía percutánea para tratar las recidivas litiásicas.

### Referencias bibliográficas

GARCÍA CASELLA MA, *et al.* Dilataciones quísticas de vías biliares. *Rev Arg Cirug.* 1996;71:49-60. Relator: J. R. Defelitto.

TODANI T, WATANABE Y, NARUSUE M, TABUCHI K, OKAJIMA K. Congenital bile duct cyst. Classification, operative procedures and review of thirty seven cases including cancer arising from choledocal cyst. *Am J Surg.* 1977;134(2):263-269. doi:10.1016/0002-9610(77)90359-2

# Fugas biliares postoperatorias

**DRES. HUGO ZANDALAZINI Y ROBERTO KLAPPENBACH**

## Introducción

La fuga de bilis o bilirragia presente en el postoperatorio puede originarse en cualquier punto del árbol biliar y el hígado. La frecuencia de su presentación se ha incrementado en los últimos años. La causa principal ha sido la incorporación de nuevos procedimientos quirúrgicos para el tratamiento de las afecciones biliares prevalentes. Asimismo el desarrollo de centros de alto volumen que realizan cirugías hepatobiliopancreáticas cada vez más complejas, en pacientes en los que hasta no hace mucho tiempo no eran considerados candidatos para recibir una cirugía con criterio curativo, ha provocado un aumento de esta complicación.

El espectro de presentación de la fístula biliar es muy variable, desde una fuga de bilis sin repercusión clínica y con resolución espontánea, hasta un cuadro séptico con riesgo de muerte del enfermo. Como es de esperar, por tratarse de una complicación con diferentes formas de presentación y de etiologías diversas, representa un complejo desafío para el cirujano. Los avances en los métodos de diagnóstico por imágenes, así como también en técnicas mini-invasivas endoscópicas y percutáneas, han modificado el manejo de esta complicación en los últimos años.

## Etiología

Las fístulas biliares pueden presentarse en el postoperatorio de diferentes tipos de cirugías.

## Colecistectomía

La colecistectomía es una de las cirugías abdominales más frecuentes y es la principal causa de fístulas biliares. Las fugas biliares que aparecen en el postoperatorio de una colecistectomía representan en mayor o menor grado algún tipo de lesión quirúrgica de la vía biliar (LQVB), que se da en el 0,3-0,5 % de las colecistectomías. En este sentido, STRASBERG las clasifica en 5 tipos teniendo en cuenta el mecanismo de producción de la lesión, la gravedad y el manejo terapéutico (FIGURA 1).

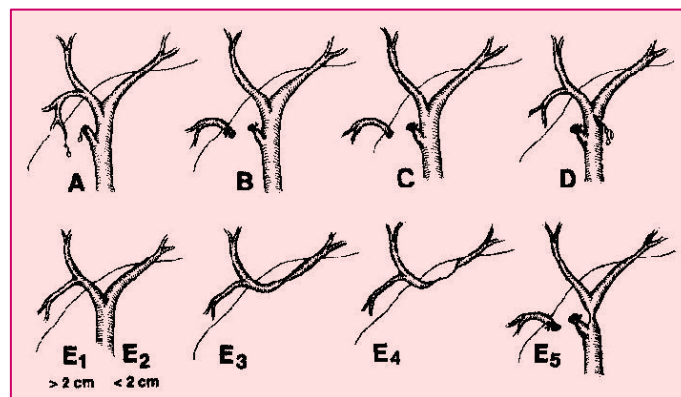


FIGURA 1. CLASIFICACIÓN DE LESIONES QUIRÚRGICAS DE VÍA BILIAR DE STRASBERG

Las LQVB se generan por dos causas principales: las variaciones anatómicas y la identificación equivocada de las estructuras que conforman el árbol biliar durante la cirugía. Las lesiones tipo A, B y C de la clasificación de Strasberg se vinculan en su mayoría a variaciones anatómicas como causales de su producción (conductos accesorios y aberrantes). Las lesiones tipo D y E se producen como consecuencia de una identificación equivocada de la vía biliar, asumiendo incorrectamente que ésta es el conducto cístico.

Para prevenir lesiones de la vía biliar se recomienda en primer lugar pensar en la posibilidad de que existan variaciones anatómicas, luego utilizar una técnica quirúrgica minuciosa disecando el triángulo de Calot con «visión crítica de seguridad» (liberar el triángulo hasta identificar solo dos estructuras que entran y salen de la vesícula, el conducto cístico y la arteria cística) y la

realización de colangiografía intraoperatoria, ya sea de rutina o en forma selectiva ante la falta de visión crítica, o dudas de la anatomía biliar.

## **Anastomosis bilio-digestiva**

El objetivo de realizar una anastomosis biliodigestiva es reconstituir el flujo bilioentérico interrumpido. Las causas que pueden impedir la llegada de bilis al intestino y requerir una anastomosis biliodigestiva son la litiasis coledociana, los tumores de la vía biliar y el páncreas, o aquellas resecciones quirúrgicas que involucran a la vía biliar como en el caso de la duodenopancreatectomía. Existen diferentes formas de reconstruir el tránsito biliar, las más utilizadas son la colédoco-duodeno anastomosis (CDA) y la hepático-yeyuno anastomosis (HYA) en Y de Roux.

La HYA se confecciona con un asa de intestino delgado desfuncionalizada y por ende excluida del tránsito intestinal. Se trata de una reconstrucción más compleja que la CDA, sin embargo es muy utilizada ya que presenta ventajas comparativas. En el caso de producirse una dehiscencia de la anastomosis el enfermo puede alimentarse por vía oral. Asimismo las complicaciones abdominales generadas como consecuencia de la fístula son de manejo más sencillo, ya que el líquido de la fuga es puramente biliar. La principal desventaja de la Y de Roux es la imposibilidad de acceder a la anastomosis por vía endoscópica.

La CDA es un procedimiento técnicamente más sencillo de realizar, se anastomosa el colédoco con la primera porción del duodeno excluyendo el extremo distal de la vía biliar, sin interponer un asa de intestino. Sin embargo, esta característica técnica favorable, ante la presentación de una fístula, puede ser su principal desventaja, ya que la anastomosis está expuesta al tránsito intestinal y el contenido de la fuga es una combinación de líquido biliar y duodenal, lo que la convierte en una complicación muy difícil de manejar y que puede comprometer la vida del enfermo.

La presentación de una fístula biliar en el postoperatorio de una anastomosis biliodigestiva ocurre en alrededor del 2-5 % y pueden influir múltiples factores, aquellos vinculados directamente con la técnica quirúrgica y los que se relacionan con la enfermedad de base y el paciente. Es bien sabido que para evitar el desarrollo de una fístula en una anastomosis, los tejidos involucrados en la unión deben estar bien irrigados y la línea de sutura no debe estar sometida a tensión. El desarrollo de una técnica quirúrgica depurada puede minimizar el riesgo de fístula. Sin embargo, los otros factores como el estado nutricional del paciente, la enfermedad de base, la obesidad y las anastomosis en conductos segmentarios, pueden incidir y son factores que no siempre pueden ser modificados. Para mejorar los parámetros nutricionales se requiere tiempo y en muchos casos la resolución de la patología apremia. La enfermedad de base es otra variable importante a la hora de evaluar el riesgo de fugas post-anastomóticas; en este sentido las enfermedades neoplásicas tienen mayor riesgo de fistulizarse que aquellas que no lo son.

## **Hepatectomía**

La fuga biliar post-hepatectomía se presenta en un 5-15 %, y puede tener tres orígenes: la superficie de corte del hígado, la lesión de una rama biliar contralateral o la dehiscencia de una anastomosis bilio-digestiva (ya analizada). La fuga por la superficie de corte del parénquima hepático es la causa más frecuente y está relacionada con la sección de pequeños conductos biliares periféricos que producen habitualmente fugas menores y transitorias. Las lesiones de vía biliar durante una hepatectomía son infrecuentes aunque pueden ocasionar bilirragias de difícil manejo. La LQVB paradigmática en el curso de una resección hepática es la de un conducto sectorial posterior derecho que drena en forma anómala en el hepático izquierdo y que es lesionado durante una hepatectomía izquierda.

Numerosos estudios han analizado los factores de riesgo de fugas biliares post-hepatectomías. Aunque relacionados inicialmente, la edad avanzada, el

método de transección hepática y la presencia de cirrosis, no lograron demostrar ser factores asociados con bilirragia. Los dos factores que se relacionan con mayor consistencia son la hepatectomía izquierda y las resecciones por colangiocarcinoma.

Se han estudiado múltiples métodos para la prevención de fugas biliares post-hepatectomías (pruebas de fugas, omentoplastia, aplicación de pegamento hemostático de fibrina), aunque ninguno demostró ser efectivo en reducir la incidencia de bilirragias. Trabajos recientes sugieren que la colocación de drenajes abdominales aumenta el riesgo de fugas biliares, aunque la ausencia de los mismos implica la necesidad de una intervención percutánea posterior en caso de fístula biliar.

## Presentación clínica

La presentación clínica de las fugas biliares es variable. Debido a que la mayoría de las bilirragias aparecen en el postoperatorio, un factor importante es el hecho de si se ha dejado o no un drenaje abdominal. El diagnóstico es obvio ante la salida de bilis a través de un drenaje abdominal o de una incisión abdominal. En los casos en los que no hay drenajes o que éstos no dirigen adecuadamente la fuga biliar hacia el exterior, la presentación puede variar desde un cuadro insidioso con síntomas inespecíficos hasta una peritonitis generalizada con sepsis.

Los síntomas inespecíficos que deben hacer sospechar una bilirragia son: dolor abdominal, náuseas, febrícula, taquicardia, hipo e íleo. Un alto requerimiento de fluidos en el postoperatorio puede ser también un signo indirecto. El laboratorio puede sugerir una bilirragia oculta con una leucocitosis o una hiperbilirrubinemia inexplicada producto de la reabsorción peritoneal de la bilis. Cuando el diagnóstico es tardío la presentación puede ser un episodio hemorrágico o una sepsis severa. Una desviación del curso postoperatorio habitual, en especial luego de una colecistectomía simple, debe incentivar una activa investigación mediante el uso de métodos complementarios.

## Diagnóstico

Ante la sospecha clínica de una fístula biliar, el diagnóstico se establece cuando se constata la salida de bilis. De existir una fuga biliar es requisito descartar la presencia de colecciones abdominales asociadas, y finalmente determinar el sitio preciso de la fuga para definir la estrategia terapéutica.

La ecografía es el método inicial de diagnóstico utilizado para evaluar a un paciente con sospecha de una fístula biliar. Este estudio permite detectar colecciones (bilomas) o líquido libre intra-abdominal (coleperitoneo), así como también guiar la punción del líquido identificado para certificar el diagnóstico. Las colecciones biliares se visualizan en la ecografía como estructuras anecoicas, heterogéneas, con algunas partículas ecogénicas en su interior (FIGURA 2A).

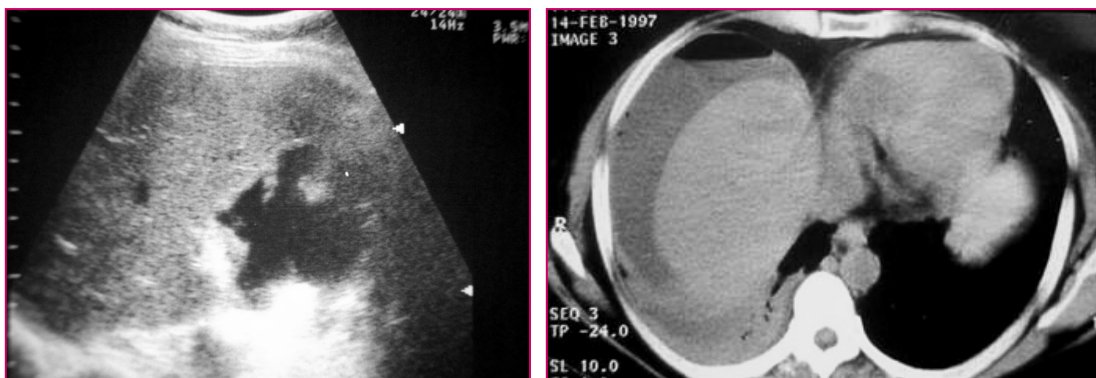


FIGURA 2. ECOGRAFÍA DEMOSTRANDO UNA COLECCIÓN SUBHEPÁTICA ANECOICA HETEROGÉNEA.

TOMOGRAFÍA COMPUTADA QUE EVIDENCIA COLECCIÓN SUBFRÉNICA DERECHA CON NIVEL HIDROAÉREO

Los bilomas varían ampliamente de tamaño y localización, aunque lo más frecuente es que se localicen en el espacio subfrénico derecho, ya sea subhepático o inter-hepatofrénico. El coleperitoneo, en cambio, se caracteriza por la presencia de líquido libre en la cavidad peritoneal, que suele acumularse inicialmente en el espacio hepato-renal (Morrison) y en el fondo de saco recto-vesical (Douglas). Permite además evaluar la vía biliar, que puede estar dilatada en algunos casos de lesión quirúrgica post-colecistectomía o en fístulas de anastomosis biliares y estenosis asociadas.



La tomografía computada (TC) con contraste oral y endovenoso es el método siguiente en la evaluación de una fuga biliar, y debe realizarse ante una ecografía positiva o ante una ecografía negativa pero con una alta sospecha clínica. La TC tiene la ventaja de una alta definición espacial de los órganos intraabdominales y puede diagnosticar (en casos de técnica multicorte) escasa cantidad de bilis intraperitoneal (FIGURA 2B). La resonancia nuclear magnética con gadolinio y reconstrucción de colangio-pancreato-resonancia (CPRNM) es otro método no invasivo cuya principal utilidad es la evaluación de la vía biliar, especialmente en las bilirragias post-colecistectomía. Permite diagnosticar eficazmente el tipo de LQVB y la presencia o no de continuidad bilio-entérica que guiará qué tipo de procedimiento biliar (endoscópico o percutáneo) se realizará en caso de ser necesario (FIGURA 3A).

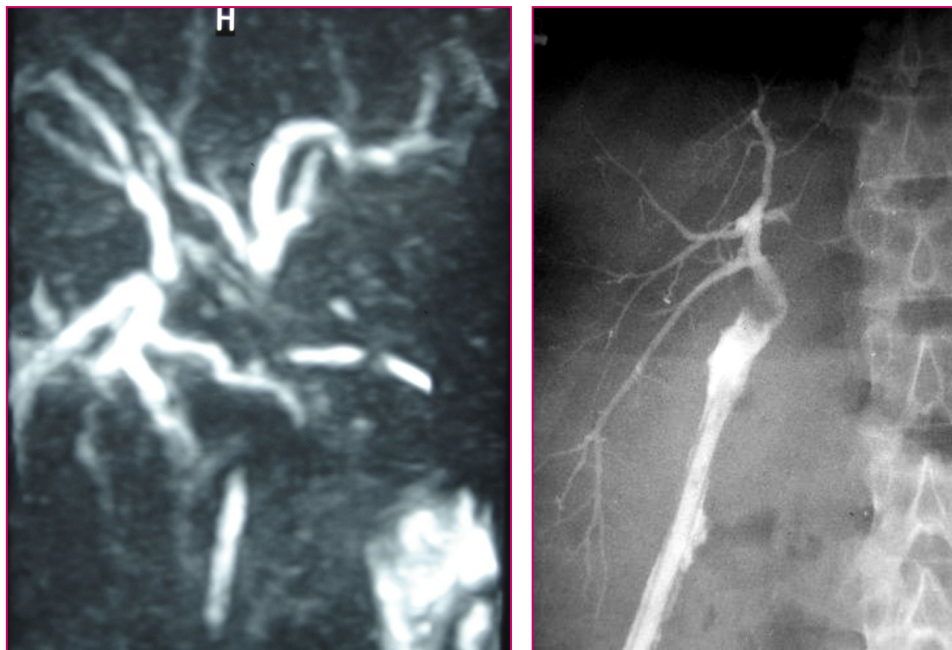


FIGURA 3. COLANGIORESONANCIA QUE EVIDENCIA UNA FALTA DE CONTINUIDAD BILIOENTÉRICA DEBIDO A UNA LESIÓN QUIRÚRGICA DE VÍA BILIAR (STRASBERG E4). FISTULOGRAFÍA A TRAVÉS DE UN DRENAJE ABDOMINAL QUE DEMUESTRA LA SECCIÓN DE UN CONDUCTO ABERRANTE SECTORIAL POSTERIOR (STRASBERG C)

Cuando la salida de bilis se manifiesta espontáneamente por un tubo de drenaje abdominal o a través de un catéter colocado por vía percutánea para drenar una colección abdominal postoperatoria, la inyección retrógrada de contraste hidrosoluble a través del catéter (fistulografía) suele ser de gran utilidad para determinar el sitio de la fuga y la anatomía biliar. Este procedimiento es especialmente útil para el diagnóstico de fugas biliares originadas en los casos de lesiones de conductos aberrantes (FIGURA 3B), que por estar aislados del árbol biliar suelen pasar inadvertidos en una colangiopancreatografía retrógrada endoscópica (CPRE) e incluso en una colangio-pancreato-resonancia (CPRNM).

En los pacientes en los que no se puede acceder a la vía biliar mediante un catéter o un drenaje, la colangiografía puede obtenerse a través de una CPRE o mediante un drenaje percutáneo biliar (DPB). Sin embargo, el uso de estos procedimientos invasivos deben reservarse para ser utilizados con fines terapéuticos.

La gammagrafía con tecnecio marcado con ácido hidroxí-imido-acético (HIDA), aunque poco utilizada en la práctica, es un estudio dinámico no invasivo que identifica una fuga biliar con una sensibilidad del 85 %. Su principal limitación es la falta de información sobre el sitio de la fuga y sobre la anatomía de la vía biliar, aunque es útil en la diferenciación con colecciones postoperatorias no relacionadas con una fuga biliar.

## Tratamiento

### *Reglas generales*

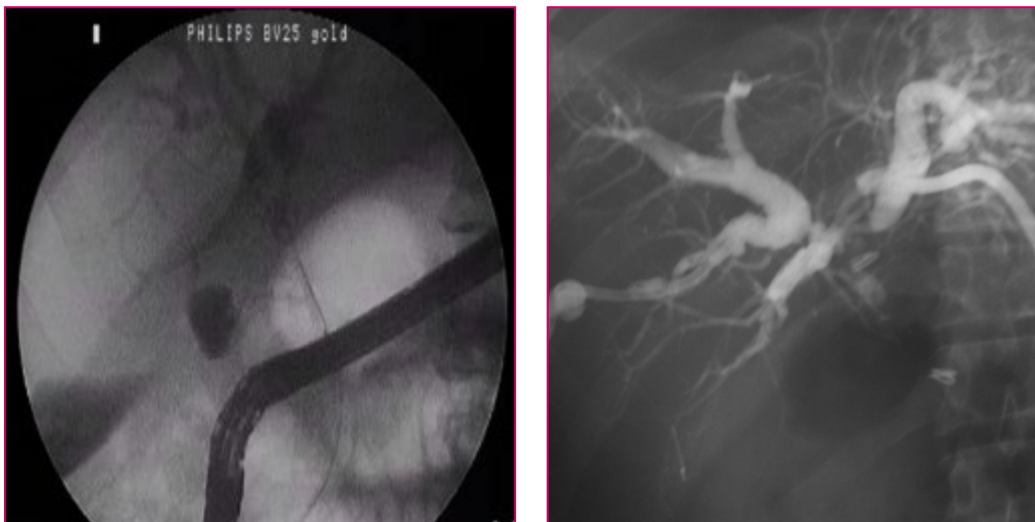
Las fístulas biliares postoperatorias tienen un tratamiento específico que depende, entre otras cosas, de la causa que les dio origen así como también de la continuidad o interrupción del flujo biliar al intestino. Sin embargo, hay medidas generales que pueden aplicarse a la gran mayoría de los pacientes con esta patología que podemos resumir en cuatro premisas:

- Control de la sepsis.
- Definir el sitio de la fuga y la continuidad de la vía biliar.
- Drenaje biliar.
- Tratamiento definitivo (redirigir el flujo hacia el intestino).

Independientemente del tipo de fístula, el primer paso es el control de la sepsis. Esto se logra mediante la administración de antibióticos, el drenaje de colecciones y dirigiendo hacia el exterior la fuga biliar. El tratamiento antibiótico inicial de amplio espectro debe tener en cuenta la bacteriología propia de las infecciones intrahospitalarias y la alta incidencia de bacterias multirresistentes. Independientemente del cuadro clínico, debe definirse prontamente la presencia de bilomas o coleperitoneo y proceder a su drenaje. La mayoría de estas colecciones pueden controlarse mediante uno o más drenajes percutáneos. La ausencia de una mejoría clínica luego de un drenaje percutáneo de una colección biliar requiere una investigación imagenológica (habitualmente una TC), ya que puede ser necesario el recambio o la colocación de nuevos catéteres en el caso de un drenaje insuficiente. El coleperitoneo es con frecuencia difícil de drenar en forma completa por vía percutánea y requiere habitualmente un drenaje quirúrgico, que si las condiciones locales y generales lo permiten es preferible realizarlo por vía laparoscópica. En el caso de una reoperación por una fuga biliar se recomienda drenarlas y colocar drenajes en el foco, evitando realizar una reparación compleja en agudo. La única resolución definitiva, en estos casos que necesitan una reexploración, es la ligadura de un muñón cístico insuficiente, previa colangiografía intraoperatoria que certifique este diagnóstico.

Luego del control de la sepsis es preciso definir el sitio de la fuga y la anatomía de la vía biliar. Esto puede no ser necesario en fugas de bajo volumen transitorias o cuando el origen de la fuga suele ser evidente, como sucede luego de hepatectomías, anastomosis biliodigestivas o trasplante hepático. Sin embargo, es un paso fundamental en bilirragias de alto volumen o persistentes luego de una colecistectomía. Inicialmente se utilizan prácticas

no invasivas como la fistulografía y la CPRNM, siendo su principal función la de definir la continuidad de la vía biliar y la comunicación de la fuga con el resto del árbol biliar, lo que guiará al método de drenaje biliar posterior. Este drenaje biliar tiene como finalidad disminuir la presión en la vía biliar generando un gradiente del flujo de bilis hacia el intestino o hacia el exterior que permita la cicatrización del defecto biliar. Así, en pacientes con continuidad de la vía biliar y comunicación con el sitio de la fuga se prefiere el drenaje por CPRE (FIGURA 4A). Por el contrario, en aquellos casos sin acceso endoscópico a la vía biliar o cuando el sitio de la fuga se encuentra aislado, se utiliza el DPB (FIGURA 4B).



**FIGURA 4.** COLANGIOPANCREATOGRAFÍA RETRÓGRADA ENDOSCÓPICA (CPRE) QUE MUESTRA UNA FUGA A TRAVÉS DEL MUÑÓN CÍSTICO LUEGO DE UNA COLECISTECTOMÍA. DRENAJE PERCUTÁNEO BILIAR (DPB) EN UN PACIENTE CON LESIÓN DE VÍA BILIAR CON DISCONTINUIDAD BILIO-ENTÉRICA

La CPRE consiste en canular la vía biliar a través de la papila, en la segunda porción duodenal, e inyectar contraste hidrosoluble en la vía biliar (colangiografía), pudiendo identificar el sitio preciso de la fuga, evaluar la anatomía biliar y la presencia de patologías asociadas. Permite además realizar un drenaje de la vía biliar, ya sea mediante un corte del esfínter papilar de Oddi (esfinterotomía), la colocación de un *stent* biliar o una combinación de ambas (FIGURA 5A). Las complicaciones del procedimiento son

pancreatitis (5 %), hemorragia (2 %), colangitis (1 %), colecistitis (0,5 %) y perforación (0,5 %), con una mortalidad por el procedimiento del 0,5 %.

El DPB comienza con una colangiografía por punción transparietohepática con aguja fina, ya sea con guía ecográfica o radioscópica. La vía biliar se encuentra habitualmente descomprimida («fina») en estos casos, por lo que esta colangiografía puede ser técnicamente dificultosa y en oportunidades requerir más de un intento. Luego de la colangiografía se coloca, con técnica de dilatación progresiva del trayecto sobre cuerdas guías (técnica de Seldinger), un catéter percutáneo. Este catéter puede ser externo, cuyo extremo se coloca por encima de la obstrucción o sitio de fuga, drenando la bilis hacia el exterior (FIGURA 5B). Por el contrario, el DPB puede ser interno-externo, ubicando su extremo en el intestino y drenando la bilis hacia el mismo (FIGURA 5C). Las complicaciones inherentes al DPB son: hemobilia (2,5 %), sepsis (2,5 %), procesos inflamatorios e infecciosos locales (abscesos, peritonitis, colecistitis, pancreatitis, 1,2 %), empiema (0,5 %) y muerte (1,5 %).

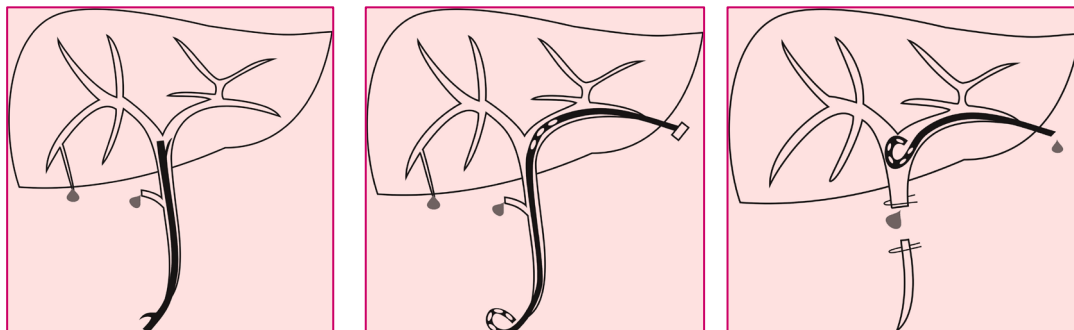


FIGURA 5. STENT ENDOSCÓPICO (A) Y DRENAJE PERCUTÁNEO BILIAR INTERNO-EXTERNO (B) EN EL TRATAMIENTO DE UNA BILIRRAGIA CON CONTINUIDAD DE LA VÍA BILIAR Y COMUNICACIÓN FUGA-VÍA BILIAR. DRENAJE PERCUTÁNEO BILIAR EXTERNO EN LA TEMPORIZACIÓN DE UNA BILIRRAGIA SIN CONTINUIDAD DE LA VÍA BILIAR

## Colecistectomía

El algoritmo de manejo de las fístulas biliares post colecistectomía se muestra en la FIGURA 6. Las fugas biliares de bajo débito (< 100 ml/día) son relativamente frecuentes luego de la colecistectomía. Suelen ser bilirragias

autolimitadas por lo que su manejo inicial es expectante si la fístula se encuentra dirigida al exterior.

En las fugas biliares de alto débito (> 100 ml/día) o en aquellas de bajo débito pero persistentes (> 10 días), se debe realizar el estudio de la vía biliar (CPRNM o fistulografía) y un drenaje posterior. En caso de que existiera continuidad de la vía biliar y comunicación con el sitio de la fuga (tipo A y D), la CPRE con drenaje biliar es el método de primera elección, con un éxito mayor al 90 %. El método de drenaje, ya sea la esfinterotomía, el *stent* o ambas, es un tema en controversia. El *stent* endoscópico pareciera tener resultados superiores a la esfinterotomía en las fugas biliares mayores, aunque en fugas menores ambos métodos son igualmente eficaces. Las desventajas propias de cada técnica son el riesgo de sangrado y perforación duodenal en la esfinterotomía, y el riesgo de colangitis y la necesidad de una nueva endoscopia para la extracción de la prótesis en la CPRE con *stent*.

Ante la falta de continuidad de la vía biliar (tipo E) o en fugas provenientes de conductos aislados (tipo B y C), está indicado el DPB, así como también en aquellos pacientes sin acceso endoscópico (gastrectomía Billroth II, *bypass* gástrico en Y de Roux, papila intradiverticular, etc.). Las molestias asociadas con la colocación transparietal del catéter y la salida de bilis al exterior en los drenajes externos son las desventajas de este procedimiento. Sin embargo, recomendamos la colocación sistemática de un drenaje biliar percutáneo en este tipo de lesiones de la vía biliar previo a la cirugía de reparación, ya que es de gran utilidad, no solo porque permite resolver el foco séptico y mejorar las condiciones locales sino también porque sirve como guía para localizar en menor tiempo la vía biliar con mínima disección.

## **Anastomosis biliodigestivas**

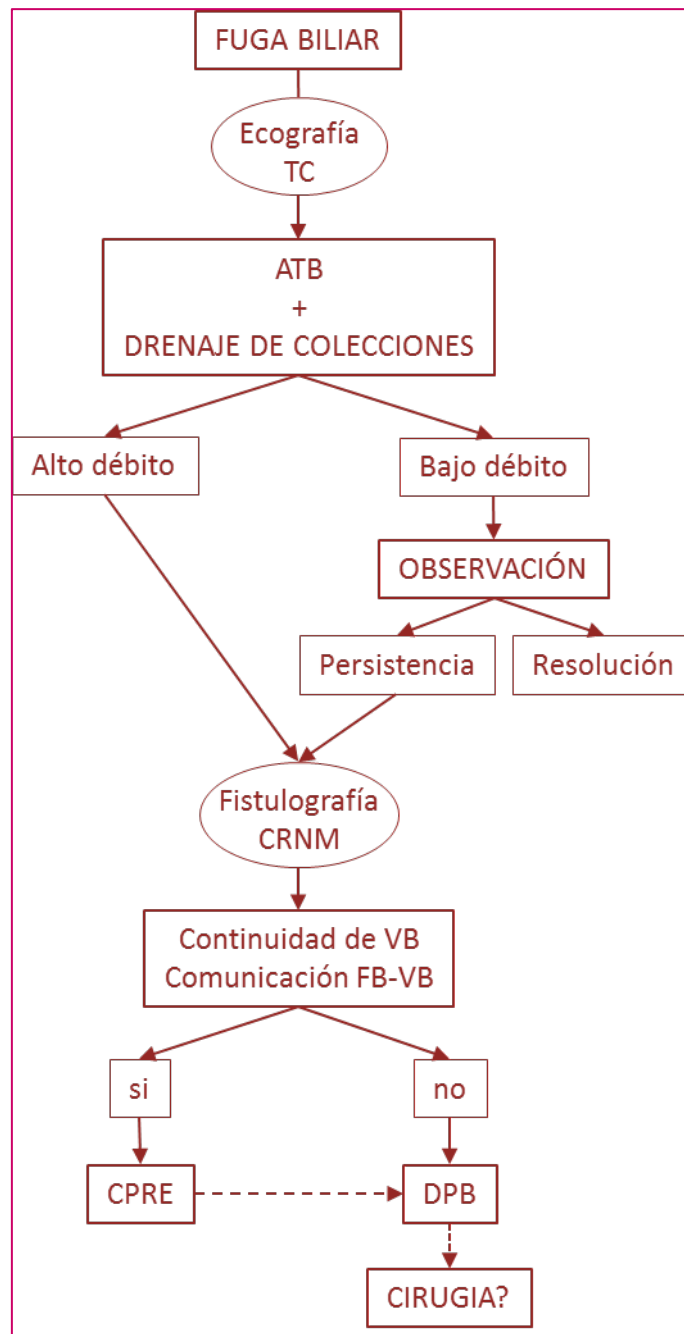
Las fístulas de una HYA se tratan casi invariablemente en forma expectante, luego de demostrar que la fuga se encuentra dirigida hacia el exterior. La gran mayoría de estas bilirragias se agotan dentro de los 15-20 días. En aquellos casos persistentes o en fístulas de difícil control externo está indicado un

drenaje biliar percutáneo. Siempre que sea técnicamente posible debe realizarse un drenaje interno-externo, que además de no tener las complicaciones propias de la pérdida hidroelectrolítica constante que se genera con el drenaje externo, es más cómodo para el paciente y permite tutorizar la anastomosis. A su vez este catéter puede ser de utilidad en el futuro, ya que es probable que la anastomosis dehiscente cicatrice con estenosis y pueda requerir en primer término dilataciones percutáneas.

En las fugas de una CDA el manejo inicial es similar al de la HYA: dirigir la fístula hacia afuera y asumir una conducta expectante. En cambio, en aquellas fugas persistentes y de alto débito, el manejo es más complejo ya que se la considera como una fístula lateral de duodeno, siempre de difícil resolución. Un DPB puede mejorar el control de la fístula al dirigir la bilis hacia afuera y excluirla de la anastomosis. En los casos de fístulas de alto débito e imposibles de controlar con las medidas descriptas, puede ser necesario adoptar una conducta quirúrgica y una opción es la realización de un drenaje biliar con Kehr o una HYA y una exclusión pilórica.

## **Hepatectomía**

La mayoría de las bilirragias post-hepatectomía provienen de la superficie de corte del hígado y el tratamiento conservador con drenaje externo es efectivo en un 70 %. En el caso de persistencia de la fístula está indicado el drenaje biliar mediante CPRE, con un éxito mayor al 90 %. La cirugía se reserva para aquellos casos que presentan una fístula descontrolada o asociada a hemorragia con descompensación hemodinámica.



**FIGURA 6.** ALGORITMO DE MANEJO DE LAS FUGAS BILIARES POST COLECISTECTOMÍA. TC: TOMOGRAFÍA COMPUTADA; ATB: ANTIBIÓTICOS; CRNM: COLANGIORESONANCIA NUCLEAR MAGNÉTICA; VB: VÍA BILIAR; FG: FUGA BILIAR; CPRE: COLANGIOPANCREATOGRFÍA RETRÓGRADA ENDOSCÓPICA; DPB: DRENAJE PERCUTÁNEO BILIAR



## Referencias bibliográficas

- CASTRO SM DE, KUHLMANN KFD, BUSCH ORC, VAN DELDEN OM, LAMÉRIS JS, VAN GULIK TM, OBERTOP H, GOUMA DJ. Incidence and management of biliary leakage after hepaticojejunostomy. *J Gastrointest Surg*. 2005;9(8):1163-1171. doi:10.1016/j.gassur.2005.08.010
- KAFFES AJ, HOURIGAN L, DE LUCA N, BYTH K, WILLIAMS SJ, BOURKE MJ. Impact of endoscopic intervention in 100 patients with suspected postcholecystectomy bile leak. *Gastrointest Endosc*. 2005;61(2):269-275. doi:10.1016/s0016-5107(04)02468-x
- NAVARRETE C, GOBELET JM. Treatment of common bile duct injuries after surgery. *Gastrointest Endosc Clin N Am*. 2012;22(3):539-553. doi:10.1016/j.giec.2012.04.023
- SANDHA GS, BOURKE MJ, HABER GB, KORTAN PP. Endoscopic therapy for bile leak based on a new classification: results in 207 patients. *Gastrointest Endosc*. 2004;60(4):567-574. doi:10.1016/s0016-5107(04)01892-9
- STRASBERG SM, HERTL M, SOPER NJ. An analysis of the problem of biliary injury during laparoscopic cholecystectomy. *J Am Coll Surg*. 1995;180(1):101-125.
- TANAKA S, HIROHASHI K, TANAKA H, SHUTO T, *et al*. Incidence and management of bile leakage after hepatic resection for malignant hepatic tumors. *J Am Coll Surg*. 2002;195(4):484-489. doi:10.1016/s1072-7515(02)01288-7
- ZYROMSKI NJ, LILLEMÖE KD. Current management of biliary leaks. *Adv Surg*. 2006;40:21-46. doi:10.1016/j.yasu.2006.05.002

# Índice de la Parte VIII

## Páncreas

Anomalías congénitas del páncreas.....	3060
DR. JORGE RAÚL DEFELITTO	
Pancreatitis aguda [NUEVO].....	3066
DR. CARLOS CASTILLA	
Complicaciones locales de la pancreatitis aguda severa [NUEVO].....	3101
DR. NICOLAS GUERRINI	
Pancreatitis crónica (PC).....	3106
DRES. LUIS GRAMÁTICA Y CÉSAR PALAS	
Pancreatitis autoinmune (PAI).....	3130
DR. CARLOS CASTILLA	
Tumores neuroendocrinos del páncreas (TNE).....	3137
DR. CARLOS CASTILLA	
Tumores quísticos del páncreas.....	3157
DR. EDGARDO ALEJANDRO ROLLE	
Carcinoma ductal de páncreas.....	3182
DR. CARLOS OCAMPO	

Complicaciones de la cirugía pancreática..... 3211

DRES. OSCAR MAZZA Y DAVID BIAGIOLA



# Anomalías congénitas del páncreas

**DR. JORGE RAÚL DEFELITTO**

Entre las anomalías congénitas del páncreas se cuentan el *páncreas aberrante*, el *páncreas anular* y el *páncreas divisum*, siendo esta última la más frecuente.

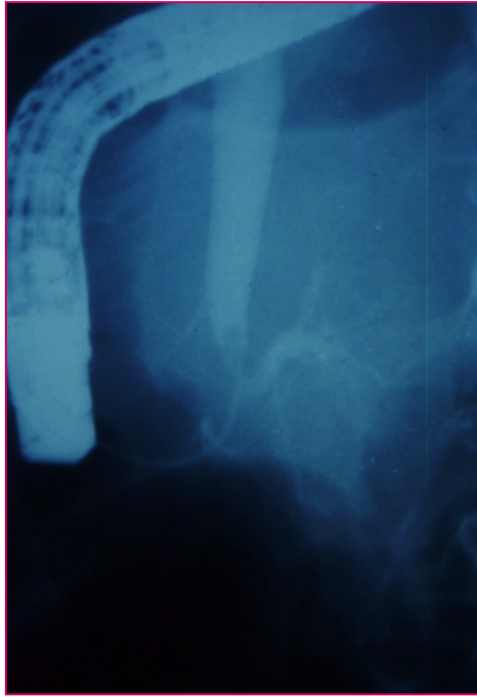
## **Páncreas divisum**

Es la *ausencia de fusión de los brotes pancreático dorsal y ventral*. A consecuencia de ello el conducto de Wirsung drena solamente la porción inferior y posterior de la cabeza de la glándula y el conducto de Santorini drena a través de la papila accesoria la secreción del cuerpo, cola y parte posterior del cefalopáncreas (la mayor parte del páncreas).

Esta anomalía no modifica el aspecto externo, de manera que su individualización macroscópica es imposible aun durante la laparotomía. La frecuencia de esta malformación varía entre el 3 y 11 % calculados por CPRE.

El diagnóstico se realiza basándonos en la ecografía abdominal, que puede resaltar los dos conductos con la administración de secretina.

Pero el diagnóstico de certeza se debe hacer por CPRE, donde se observa un pequeño Wirsung atrófico, con reducción gradual y arborización terminal, al canular la papila mayor. La canulación de la papila accesoria muestra un gran conducto de Santorini. Hoy se puede diagnosticar con un método incruento: la colangiopancreatografía con resonancia magnética.



**Clínica:** dolor recurrente en el abdomen superior o crisis de pancreatitis aguda recidivante.

**Tratamiento:** puede ser endoscópico con dilatación de la papila menor o esfinterotomía con endoscopia o cirugía.

En nuestra serie de 9 casos de páncreas *divisum*, 6 recibieron tratamiento médico de su dolor abdominal, pero en otros 3, con pancreatitis aguda recidivante, realizamos tratamiento quirúrgico con papiloplastia transduodenal con microscopio en un caso e inyección de secretina para localizar la carúncula menor. Colocamos un drenaje *pigtail*, nasopancreático transpapilar. Con esta técnica obtuvimos buenos resultados con desaparición de la sintomatología y normalización de los valores de amilasemia controlados entre 10 a 19 meses.

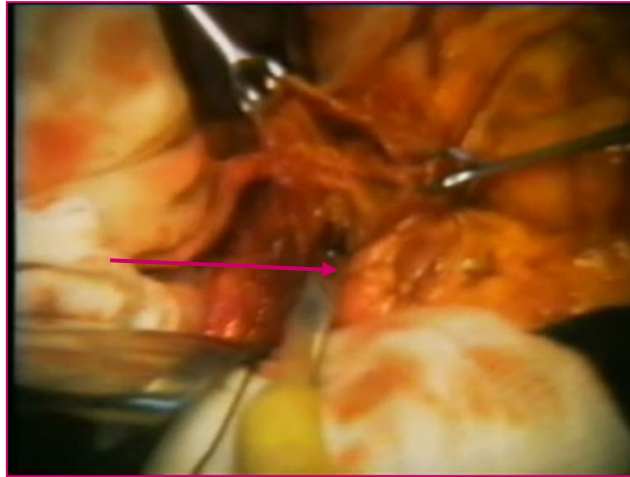


FIGURA 1. LA FLECHA MARCA EL WIRSUNG CANULADO CON UNA HORQUILLA

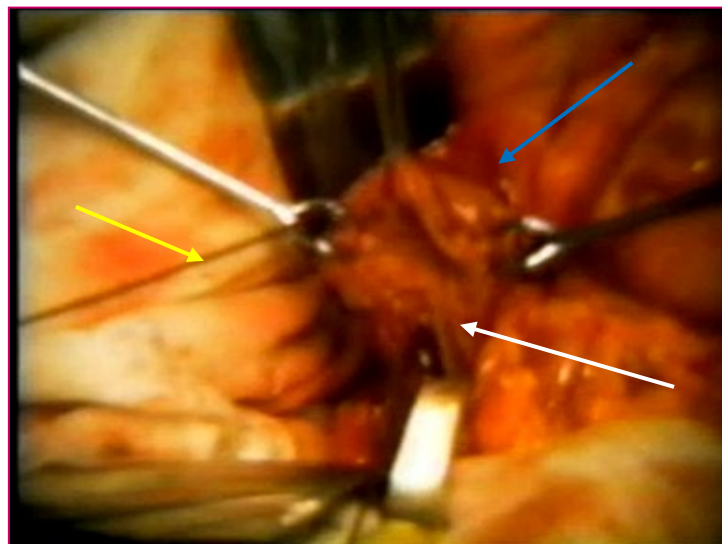


FIGURA 2. FLECHA BLANCA: WIRSUNG; AZUL: PAPILA SANTORINI; AMARILLA: ALAMBRE GUÍA. SE OBSERVA LA INGURGITACIÓN DE LA CARÚNCULA MENOR, CON LA INYECCIÓN ENDOVENOSA DE SECRETINA

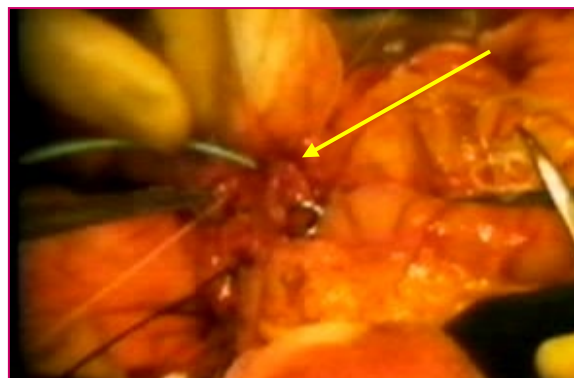

FIGURA 3. FLECHA MARCA LA COLOCACIÓN DEL DRENAJE PIGTAIL

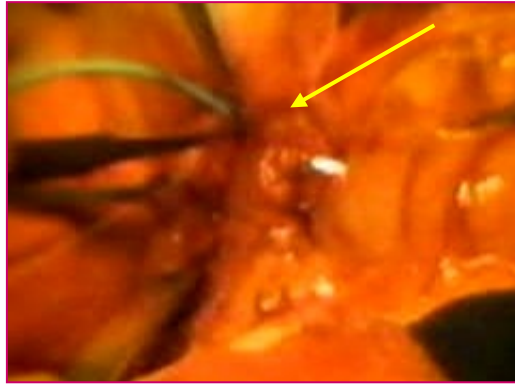


FIGURA 4. BIOPSIA CARÚNCULA MENOR Y PAPILOPLASTIA CON PUNTOS LATERALES

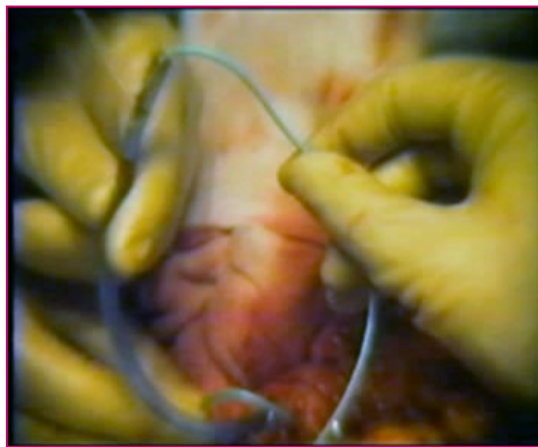


FIGURA 5. REMOLQUE CON SONDA NASOGÁSTRICA DEL DRENAJE NASOPANCREÁTICO

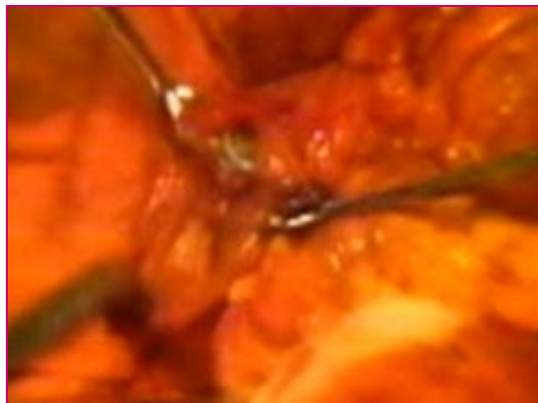
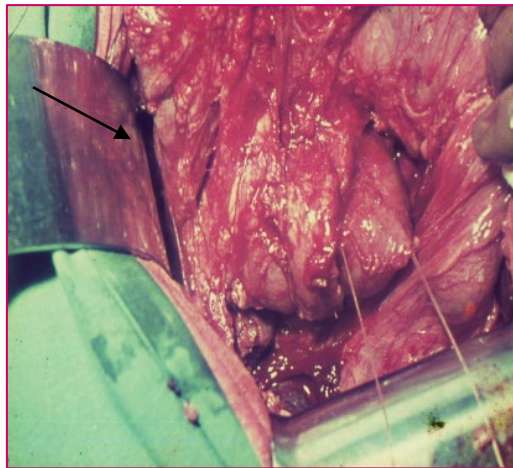


FIGURA 6. PREPARACIÓN CIERRE DUODENAL



## Páncreas anular

Produce síntomas en el recién nacido o en infantes pero sólo cuando el anillo pancreático está asociado con estenosis duodenal o debido a hinchazón inflamatoria del páncreas. El diagnóstico puede ser sospechado en radiología del duodeno, donde se puede ver estenosis, pero el de certeza se realiza por CPRE que demuestra *un sistema ductal anular que envuelve el duodeno*.



*Clínica:* signos de obstrucción duodenal completa o incompleta, en el lactante o adulto. La Rx simple de abdomen o la seriada gastroduodenal detectan la obstrucción duodenal.

*Tratamiento:* quirúrgico, a decidir de acuerdo al caso: anastomosis duodeno-duodenal, duodeno-yeyunal o gastroentero.

Tratamos un sólo caso con hepático-duodeno anastomosis de Hivet-Warren-Praderi-Defelitto.

## Páncreas aberrante

Llamado también *acesorio* o *heterotópico*, ya que no tiene conexión con el páncreas ortotópico.

Se descubren si se complican (obstrucción, inflamación, hemorragia), ya que habitualmente son asintomáticos.

*Diagnóstico:* detección del nódulo por endoscopia.

*Tratamiento:* extirpación quirúrgica y biopsia intraoperatoria para descartar malignidad y posibilidad de extender la exéresis.

## Referencias bibliográficas

DEFELITTO JR, CARIELLO AH, CHOPITA N, LANDONI N, POGGIO G. Páncreas *divisum*. Diagnóstico y tratamiento. *Rev Arg Cirug*. 1986;50:205.

MOORE KL, PERSAUD TNV. *Embriología Clínica*. 7ª edición. Madrid: Elsevier; 2004.

WILLIAM JL. *Embriología humana*. 1ª edición. Madrid: Elsevier; 2003.

# Pancreatitis aguda

**DR. CARLOS CASTILLA**

Se define como *pancreatitis aguda (PA)* todo episodio con características clínicas de *inflamación aguda del parénquima pancreático, no importa cuál fuere el estado morfológico o funcional de la glándula antes del ataque.*

En nuestro país la causa etiológica más frecuente es la biliar (89 %).

La definición clínica de PA requiere los tres criterios siguientes:

1. El dolor abdominal fuertemente sugestivo de pancreatitis aguda (ataque agudo de un dolor epigástrico persistente, constante, que a menudo irradia a la parte de atrás);
2. Amilasa sérica y/o actividad del lipasa por lo menos tres veces mayor que el límite superior normal (aunque la amilasa o actividad de la lipasa normalmente aumentan más que tres veces), y
3. Hallazgos característicos de pancreatitis aguda en ultrasonido o en la TAC.

## Definición de ataque de pancreatitis aguda

El ataque de pancreatitis aguda se define como el tiempo que dura el dolor abdominal (no el tiempo de admisión al hospital). El intervalo entre el ataque de dolor abdominal y la admisión al hospital debe anotarse. Este intervalo se refiere específicamente a la admisión al primer hospital (no el tiempo que el paciente se transfiere del primer hospital a un hospital del cuidado terciario).

## Etiología

*Canalicular* (biliar, cáncer, coledococele, parásitos, etc.)

*No canalicular* (alcohólica, viral, metabólica, traumática, postoperatoria, trasplantes, etc.)

*Idiopáticas* 10 % (hay que diagnosticar el 80 %) + Recurrencia (15 % cáncer)

*Autoinmune* IgG4

Hallada en 0,14 a 1,3 % de las necropsias.

0,2 % de las urgencias.

10 % de los abdómenes agudos.

40 a 100 casos por millón de habitantes por año.

La etiología biliar es más frecuente en las mujeres.

El alcohol es la segunda causa mas frecuente y va en aumento.(espasmo del Oddi).

La pancreatitis postoperatoria (PAPO), poco frecuente, tiene una mortalidad del 50 %.

## Fisiopatología

La PA biliar es causada por bloqueo transitorio de la ampolla de Vater por cálculo migratorio.

En el tamizado de las heces se encuentran cálculos en el excremento dentro de las 72 horas siguientes al ataque en el 94 % de los enfermos.

Hay razones para seguir creyendo que la PA es el resultado de la autólisis de la glándula, por mecanismos de activación enzimática en el interior del pancreón, motivada por hidrolasas lisosomales, asociado a un fallo en los diversos mecanismos de protección.

Las enzimas digestivas son sintetizadas por los ribosomas ligados al retículo endoplasmático rugoso de las células acinares.

Las cadenas polipeptídicas son llevadas por «carriers» al complejo de Golgi, donde son condensadas y empaquetadas en forma de gránulos de zimógeno inactivo, los que son transportados hacia el polo de la célula acinar hasta fusionarse con la membrana celular y liberar su contenido dentro del espacio intraluminal (exocitosis).

Por otra parte, las hidrolasas son glucosiladas y fosforiladas a la posición 6 de los residuos de manosa, y quedan almacenadas en los lisosomas que contienen así una cantidad de enzimas hidrolíticas capaces de degradar una gran cantidad de sustratos conduciendo a la activación en cadena de las enzimas en el interior de las células acinares, iniciándose así la «ignición» del proceso autodigestivo y bloqueo de la exocitosis.

Lo que importa es la «onda expansiva», que es lo que mata. La necrosis son los escombros.

Enterocinasa inicia la activación	
Tripsinógeno	Tripsina
Quimitripsinógeno	Quimotripsina
Procarbopeptidasa	Carbopeptidasa
Proelastasa	Elastasa
Profosfolipasa	Fosfolipasa
Calicreínógeno	Calicreína
Otros fermentos	Enzimas activas

CUADRO 1. ACTIVACIÓN DE LOS PROFERMENTOS LUEGO DE SU EXTRUSIÓN

La activación de la tripsina origina la transformación de la profosfolipasa en fosfolipasas A y B, la que al actuar sobre la lecitina de la secreción biliar convirtiéndola en lisolecitina, enzima destructora de los enlaces de los fosfolípidos de las mebranas celulares. Se produce así una necrosis por coagulación.

Sincrónicamente se activan polipéptidos como la calicreína, la cual produce aumento de la permeabilidad capilar, hipotensión y dolor.

Proelastasa-----Elastasa (alteración de los vasos)

Tripsina y calicreína: (dolor, permeabilidad capilar, hipotensión arterial)

Profosfolipasas-----Fosfolipasas A y B

Lecitina-----Lisolecitina-----Fosfolípidos = **NECROSIS POR COAGULACION**

Recientemente se ha demostrado que muchas enzimas activas son capturadas por diversas proteasas inhibidoras que ejercen control dentro del propio páncreas o en la circulación con la misión de bloquear zimógenos descontrolados y evitar así su activación en una localización inadecuada.

#### *Proteasas inhibidoras*

Alfa 1 antitripsina

Alfa 2 macroglobulina

Inter alfa 1 tripsina inhibidora

Alfa 1 antiqumotripsina

No se ha podido correlacionar las lesiones anatomopatológicas locales, con la gravedad de la PA.

## **Definición de severidad de la pancreatitis aguda**

### *Clasificación de severidad de la pancreatitis aguda*

Consenso Internacional Multidisciplinario 2012

La definición usada para las categorías de severidad está basada en determinantes *locales* (como necrosis ausente, estéril o infectada) y

*sistémicos* (como fallo multiorgánico ausente, transitorio o persistente) que interactúan durante un mismo episodio de PA.

A pesar de que más allá de estas variables existe la posibilidad de otras complicaciones, estas no son consideradas en el propósito de esta clasificación.

### Definiciones

*Pancreatitis aguda leve*: caracterizada por la ausencia de necrosis pancreática o peripancreática y de fallo orgánico.

*Pancreatitis aguda moderada*: caracterizada por la presencia de necrosis (peri) y pancreática estéril y/o fallo orgánico transitorio.

*Pancreatitis aguda severa*: caracterizada por la presencia de *uno de dos determinantes*: necrosis infectada *o* fallo orgánico persistente.

*Pancreatitis aguda crítica*: caracterizada por la presencia de necrosis (peri) pancreática *y* fallo orgánico persistente.

	LEVE	MODERADA	SEVERA	CRITICA
<b>Necrosis pancreática</b>	NO	Estéril	Infectada	Infectada
	<b>Y</b>	<b>Y/O</b>	<b>O</b>	<b>Y</b>
<b>Fallo orgánico</b>	NO	Transitorio	Persistente	Persistente

TABLA DE SEVERIDAD DE LA PANCREATITIS AGUDA (WINDSOR)

La definición de pancreatitis aguda severa está basada en las dos fases de la enfermedad: la *fase temprana* y la *fase tardía*. Esta clasificación reconoce dos grados de severidad: *aguda no severa* y *aguda severa*.

## La fase temprana

La definición de la severidad de pancreatitis aguda durante las primeras semanas está basada en la clínica en lugar de las imágenes. Inicialmente a la presentación y durante las primeras una o dos semanas, los pacientes deben ser clasificados *temporalmente* como padecer pancreatitis aguda severa basada en la persistencia de un síndrome de respuesta inflamatoria sistémica (SIRS) por más de 48 horas. Los SIRS pueden ser definidos por presencia de dos o más de los siguientes criterios: pulso > 90/min, la temperatura rectal < 36 °C o > 38 °C, el conteo de glóbulos blancos < 4000 o > 12.000 por mm<sup>3</sup>, y respiraciones > 20/min o PCO<sub>2</sub> < 32 mmHg. Finalmente, la definición de pancreatitis aguda severa en la primera fase de la enfermedad es el fallo multiorgánico persistente por más de 48 horas y/o muerte. En esta fase temprana, la pancreatitis aguda no severa se define como la ausencia de fallo multiorgánico (FMO) o la presencia de FMO que no exceda 48 horas en duración.

Varios riesgos potenciales agravan la severidad y deben ser considerados: enfermedad co-mórbida, edad avanzada, índice de masa corporal, hematocrito, APACHE II-O y otros sistemas pronósticos, efusión pleural o pulmonar en radiografía de tórax, y los niveles de proteína C-reactiva.

Otros criterios o marcadores de severidad que se usan en estudios clínicos incluyen índices de severidad, la concentración urinaria de péptido activador del tripsinógeno (TAP), y el nivel de láctico de hidrogenasa (LDH), procalcitonina, proteína amiloide A, CAPAP-B, IL-6, y otros marcadores de lesión de la fase aguda; sin embargo, estos marcadores siguen siendo investigacionales. Debe enfatizarse que la amilasa sérica es muy importante en el diagnóstico de PA.

Debe notarse que los factores de riesgo individuales que predicen severidad en las primeras 72 horas pueden o no ser predictores de FMO persistente o necrosis; sin embargo, es útil tener cautela.

La definición de PA severa en esta fase temprana es la *persistencia de FMO que excede 48 horas de duración* (es decir, el FMO existió por lo menos



durante cada uno de tres días consecutivos) o muerte. Para ser considerado como FMO persistente (es decir > 48 horas), un paciente requiere evidencia persistente de fallo (uno o más sistemas de órganos) en por lo menos una ocasión en dos días consecutivos. La presencia de FMO debe continuar siendo documentada en cada día a través de siete días. El intervalo del inicio de síntomas al FMO persistente también debe documentarse.

La perturbación sistémica es notable en las formas graves, y su correcta evaluación tiene relevancia pronóstica.

*edema*

**LOCALES** *hemorragia*

*necrosis*

## DOS ACONTECIMIENTOS

*aumento permeabilidad vascular*

**GENERALES** *cambios hemodinámicos, coagulopatía*

*distress respiratorio*

*insuficiencia renal*

*hipocalcemia*

*fallo multiorgánico*

Ante la sospecha de PA, el médico debe seguir cuatro etapas:

1. Diagnóstico positivo y diferencial
2. Identificar la presencia de enfermedad biliar
3. Valorar gravedad del padecimiento
4. Identificar complicaciones evolutivas

### *Diagnóstico positivo*

*Abdomen agudo + hiperamilasemia*

#### *Clinica*

Dolor epigástrico (50 %) u dorso (puede doler el hipocondrio derecho cuando hay biliopatía)

Acentuación postprandial

Náuseas y vómitos

Distensión abdominal. Íleo regional

Hipotensión ortostática. Disnea

Paniculitis, retinopatía de Purtschner

#### *Laboratorio*

Hiperamilasemia + 1000 UI/dl dentro de las 48 horas.

Hiperisoamilasemia P.

*Radiografía simple de abdomen y tórax*, de pie (diagnóstico diferencial de los abdómenes agudos).

*Ecografía abdominal*: estado del hígado y árbol biliar, presencia de cálculos en la vesícula y/o hepatocolédoco, presencia de líquido libre. De acuerdo a la experiencia del operador su rentabilidad para definir la morfología pancreática y del colédoco distal, puede reducirse debido a la abundancia de gases por el íleo regional de Del Campo.

*Tomografía axial computada dinámica* (realizada) multipista, mediante administración de un bolo de material de contraste, 50 ml al 50 %, en forma rápida mediante aguja IV 20, a razón de 3 ml/seg, y obteniendo secuencia de imágenes trans-axiales 5 x 8 milímetros, no antes de las 72 horas de iniciado el cuadro para evitar daño adicional. Tiene la ventaja de ser un estudio rápido aunque emite radiación.

La *resonancia magnética nuclear con gadolinium-DTPA* resulta segura en pacientes con función renal deprimida y mejor definición para ver líquidos. Es difícil movilizar al paciente y no todos los centros cuentan con RMN.

El diagnóstico diferencial deberá considerar:

*Colecistitis aguda*

*Viscera perforada*

*Trombosis mesentérica*

*Apendicitis*

*Angiocolitis con hiperamilasemia, etc.*

#### *Diagnóstico de enfermedad biliar concomitante*

- a. Ictericia.
- b. Mayor hiperamilasemia y elevación de la fosfatasa alcalina que las PA de otro origen.
- c. Ultrasonografía: es la mejor prueba por ser inocua, poder repetirse y por su elevado valor testimonial.
- d. Algunos grupos utilizan la colangiografía endoscópica retrógrada con intención diagnóstica y posteriormente terapéutica, cuando hay ictericia con calculo enclavado o certeza de angiocolitis.

#### *Diagnóstico de severidad*

La PA puede ser leve o grave.

En 1974, **RANSON** identificó once signos tempranos de mal pronóstico (en las primeras 48 horas) que ayudan a señalar los pacientes que tienden a experimentar complicaciones, logrando establecer pronóstico evolutivo.

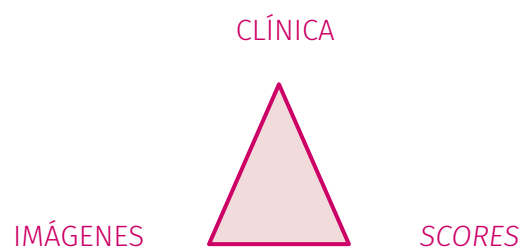
La evaluación clínica por sí sola ha demostrado no superar el 50 % de predicción del ataque agudo grave.

Actualmente es de uso del sistema de scores como APACHE II-O, el SOFA, Marshall y BISAP (por sus siglas en inglés, *Bedside Index of Severity in Acute Pancreatitis*; valor predictivo positivo, 82 %) en las unidades de cuidados

intensivos, ya que la severidad de la enfermedad aguda puede ser medida cuantificando el grado de anormalidad de las variables múltiples, lo que permite seleccionar aquellos pacientes que necesitan internación en UTI.

En la práctica suelen ser engorrosos fuera de la UTI y en ciertos casos de baja rentabilidad.

Hecho el diagnóstico de PA los enfermos ingresan en su protocolo de seguimiento, basado en el siguiente trípode estratégico:



El APACHE II consta de:

1. APS (*score* fisiológico agudo) integrado por cinco parámetros clínicos y siete parámetros de laboratorio.
2. Edad del paciente.
3. Escala de Glasgow para valorar el estado de conciencia.
4. Consideración de las patologías crónicas asociadas que es portador el enfermo. Obesidad (sí/no).

## APACHE II-O

### a. Score fisiológico agudo (APS)

*Valores normales*

FC

FR

t °C

TAS

K

Mayor	valores	Na	++++valores	Mayor
puntaje		Creat		puntaje
		Hto		
		RB		
		PO <sub>2</sub>		
		Ph		
		Glasgow		

### b. Edad: Mayor edad elevación del puntaje

### c. Patología crónica previa (CHP)

- aparato cardiovascular
- aparato respiratorio
- hígado
- riñón
- sistema inmunológico
- obesidad (sí/no)

*Enfermos con alto score + 10 puntos*

*Enfermos con bajo score - 10 puntos*

## SOFA

Sistema de evaluación de la aparición y evolución del fallo multiorgánico en enfermos de UCI. Se emplean valoraciones de la situación de seis órganos o sistemas, y de algunos esquemas de tratamiento (vasoactivos). Cada uno de los órganos es puntuado de 0 a 4. La puntuación es la suma de todas las evaluaciones aisladas de los órganos. Una puntuación diferente de 0 y menor de 3 se evalúa como disfunción orgánica, mientras que puntuaciones superiores indican fallo orgánico. Distintos trabajos han indicado su utilidad en el pronóstico, mediante evaluaciones secuenciales de la situación, a lo largo de los días de estancia del enfermo en la UCI. Un incremento de la puntuación SOFA durante las primeras 48 horas tras el ingreso predice una mortalidad superior al 49 %, fuere cual fuere la puntuación inicial. En SOFA mayores de 15 puntos, la mortalidad esperada es mayor del 90 %. También se ha mostrado útil en decidir la continuación o no del esfuerzo terapéutico. En estudios de comparación con el MODS score, ambos son útiles para el pronóstico, aunque en fallos del sistema cardiovascular, parece predecir mejor el pronóstico SOFA que MODS. En [este enlace](#) puede encontrarse un calculador de SOFA score.

SEPSIS RELATED ORGAN FAILURE ASSESSMENT (SOFA)
LUNG : Pulmonary Insufficiency (PaO <sub>2</sub> ,60 Hg or less).
HEARTH or SHOCK : Cardiac failure.Tachycardia (>120) Systolic blood pressure > 90 mmHg
BRAIN : Encephalopatý. Glasgow Score less than 15
KIDNEY : Renal failure. Creatinine level > 2mg % after rehydratation.
LIVER : Hepatic Insufficiency. Child-Pugh Scores 2 - 3
ENDOCRINE PANCREAS : Glycemia over 180 mg/dl.
HEMOSTASIA : Disseminated Intravascular coagulation Platelet < 100.000 mm <sup>3</sup> , Fibrinogen less than 1 g/l an. Fibrin split prod. > 80ug/ml
GASTROINTESTINAL: Bleeding > 500 ml/24 hs. Ileus

## Protocolo de seguimiento

### PA

#### APACHE II

**Alto score** (+ 10 puntos)

**Bajo score** (-9 puntos)

UTI

SALA GENERAL

*Normal*

Score diario

INGESTAS

TOLERANCIA +

TRAT. MÉDICO

1. Normalización

*Cirugía biliar*

2. Inicialm. estables

*Cirugía definida*

3. APACHE (20 puntos)

100 % óbitos

4. PA biliar con compromiso VBP

Cirugía M. I.

CPER

#### *Recomendaciones específicas (step up)*

- El paciente debe ser evaluado en relación con su *performance status*. En casos leves se admite proceder al tratamiento laparoscópico de la litiasis vesicular.
- Administrar hidratación intravenosa en forma agresiva (Ringer lactato 5-10 ml/h/kg salvo contraindicación cardiológica o renal.(equivalente a 2.500-4.000 ml en las primeras 24 horas). Esta acción es efectiva dentro de las 12 a 24 horas pero otorga escaso beneficio posteriormente.
- En los enfermos con colangitis concurrente (5 %) pueden ser utilizada la CPER en las 24 horas de admisión.
- La indicación de TAC complementa la sospecha clínica especialmente en casos de diagnóstico incierto. La RMN otorga muy buena información pero recordemos que el paciente resulta difícil de movilizar.

- Los pacientes con SIRS deberán ser admitidos en unidades de cuidados intensivos.
- Aquellos con PA severa y/o necrosis estéril no se recomienda la administración de antibióticos aunque muchas veces son derivados con ATB.
- Los pacientes con PA leve y sin vómitos pueden aceptar alimentación oral de inicio, hipograsa, rica en hidratos de carbono. En la PA moderada se prefiere la vía oral mediante sonda nasogástrica. En las PA graves si hay íleo prolongado SNG o gastrostomía con instilación de fórmulas poliméricas o elemental (M. GUIDI y col.).
- En los enfermos con necrosis infectada pero estables puede ser demorada su decisión quirúrgica.
- La bacteriología no es útil.
- En PA y embarazo verificar viabilidad del feto. Primeras semanas es posible tratar por vía transgástrica para evitar radiación.

### Definición de fallo multiorgánico (FMO)

Deben evaluarse tres sistemas para definir FMO: respiratorio, cardiovascular y renal.

El FMO es universalmente definido como daño por lo menos en dos de estos tres sistemas: respiratorio ( $pO_2/FIO_2$ ); renal (creatinina de suero en mmol/l o mg/dl); y cardiovascular (la presión de sangre sistólica en mmHg). Puede incluirse la Clasificación de Glasgow y el SOFA.

*El FMO persistente se define como dos o más órganos que fallan en el mismo periodo de 3 días o más.*

Para los pacientes con hipotensión, se recomienda que la presión venosa central o la presión acunada capilar pulmonar sean supervisadas para determinar qué pacientes son fluido-sensibles. La determinación de los gases de sangre se recomienda cuando la saturación de oxígeno arterial es  $< 95\%$



(en aire ambiente) y en situaciones seleccionadas cuando la saturación de oxígeno es  $> 95\%$  (hipotensión persistente, taquipnea persistente con  $> 16$ /minuto respiraciones, o la irritación peritoneal severa manifestada por rigidez abdominal).

Hace una década, el uso de la TAC dinámica como método de seguimiento e identificación de las complicaciones permitía categorizar cuatro grados (Balthasar):

- Normal.
- Aumento del tamaño pancreático con inflamación confinada al páncreas.
- Extensión inflamatoria hacia un espacio peripancreático.
- Extensión inflamatoria hacia dos o más espacios peripancreáticos.

### **Nuevos conceptos en el curso y fisiopatología de la enfermedad**

Está claro que hay dos fases de pancreatitis agudo: una fase temprana (dentro de la primera o segunda semana del inicio) y una segunda fase después de la segunda semana del primer ataque de la enfermedad. Durante la primera fase, la severidad es definida por insuficiencia de órganos que persiste durante  $> 3$  días (fracaso orgánico persistente), o por muerte. El fallo orgánico es secundario a la respuesta inflamatoria sistémica mediada por liberación de citoquinas tisulares y no necesariamente relacionado a la magnitud de necrosis. La infección local o sistémica normalmente no está todavía presente ni se involucró con la respuesta sistémica. Durante la segunda fase, la severidad es definida por fallo orgánico persistente, por complicaciones que se desarrollan en el parénquima pancreático y tejidos peripancreáticos, o por muerte.

Durante la primera fase, las lesiones evolucionan dinámicamente; del estado inicial de inflamación y edema a la posible resolución, o bien hacia la isquemia y a la necrosis irreversible y licuefacción, y/o desarrollo extenso de colecciones que contienen fluido y/o material sólido en y alrededor del páncreas. La magnitud de las lesiones no siempre son directamente

proporcionales a la severidad de fallo orgánico. Durante la primera semana, el fallo está relacionado a la respuesta inflamatoria sistémica. Dependerá si se resuelve o se pone más severo.

En la segunda fase, la enfermedad se resuelve (pancreatitis edematosa sin necrosis) o tiende a estabilizarse (pero no normaliza) o bien progresa y entra en un curso más prolongado de semanas a meses, debido a la presencia de necrosis. También, durante esta segunda fase, los cambios en la morfología pancreática/peripancreática ocurren más despacio. La mortalidad en la segunda fase normalmente se relaciona al fallo multiorgánico persistente y/o a las complicaciones de la necrosis.

La severidad del proceso de la enfermedad global en esta segunda fase no sólo es definida por fallo multiorgánico persistente, sino también por el desarrollo de complicaciones de la necrosis que requiere intervención activa (operatorio, endoscópica, laparoscópica, y/o percutánea), o requiriendo otras medidas a favor (como la necesidad para el apoyo de asistencia respiratoria, diálisis renal, o alimentación nasoyeyunal), llevando a una hospitalización prolongada, o a la muerte.

Estas dos fases tienen una fisiopatología distinta. Porque la conducta del tratamiento en la primera fase es determinada más por la presencia o ausencia de fallo multiorgánico y menos por hallazgos morfológicos en y alrededor del páncreas, uno debe aplicar los parámetros clínicos para la clasificación de severidad y su tratamiento. En contraste, en la segunda fase de la enfermedad, la necesidad para el tratamiento es determinada por la presencia de síntomas y/o complicaciones de la necrosis. El tipo de tratamiento es principalmente determinado por las anormalidades morfológicas de la TAC dinámica y por la presencia/ausencia de complicaciones locales, que pueden manifestarse sistémicamente, como infección de la necrosis que dan lugar a bacteriemia y sepsis.

Así, una valoración clínica y morfológica es requerida para las dos fases de la enfermedad. La clasificación clínica se aplica a la fase temprana de la enfermedad (dentro de la primera o segunda semana de ataque de

pancreatitis aguda), mientras la clasificación morfológica, además de los hallazgos clínicos, se aplica a la fase subsecuente (normalmente después de la segunda semana del inicio del ataque).

### *Medidas terapéuticas generales*

- Restitución de líquidos y electrolitos.
- Alivio del dolor con analgésicos que carezcan de efecto sobre el esfínter de Oddi.
- Vigilancia de la insuficiencia respiratoria y renal.
- Tratamiento de la infección local y biliar concomitante.
- No administrar bloqueantes H<sub>2</sub>, por producir modificación de la flora entérica y aumento traslocación bacteriana.

*Identificar complicaciones evolutivas:* durante el transcurso de la enfermedad es posible la aparición de complicaciones evolutivas tales como:

	Colecciones fluidas
<b>LESIONES</b>	Necrosis pancreática o peripancreática
	Abscesos
	Seudoquistes

## **Pancreatitis edematosa intersticial (PEI) 90 %**

La TAC dinámica en pacientes con PEI muestra agrandamiento difuso o localizado del páncreas y a veces con aspecto homogéneo del parénquima pancreático. De igual manera, el retroperitoneo y los tejidos peripancreáticos normalmente parecen normales o muestran cambios inflamatorios apacibles en los tejidos blandos caracterizados por nebulosidad o densidades sin refuerzo significativo con baja atenuación (fluidos peripancreáticos); el no reforzar áreas de densidad inconstante (componentes sólidos) en estas colecciones fluidas, es indicativo de necrosis, por lo que excluye el diagnóstico

de PEI, y el proceso debe ser definido como *pancreatitis necrótica aguda*. En ocasiones, una TAC temprana (hecha dentro de los primeros días de ataque de pancreatitis) muestra heterogeneidad difusa que no puede caracterizarse definitivamente como PEI o necrosis; con estos hallazgos, la presencia o ausencia de necrosis pancreática puede tener que ser clasificada inicialmente como indeterminada. Un TAC dinámica hecha después que 5-7 días debe permitir una clasificación definitiva.

Un diagnóstico tomográfico de necrosis peripancreática no puede hacerse a menudo específicamente, pero su presencia puede sospecharse cuando hay una colección heterogénea peripancreática. La RMN transabdominal o la ultrasonografía endoscópica pueden ser útiles para definir más precisamente la heterogeneidad de una colección peripancreática y pueden ser superiores a la TAC, descubriendo la presencia de componentes sólidos dentro de lo que parece ser una colección fluida. Las colecciones fluidas sin componentes sólidos que se observan durante las primeras cuatro semanas con una IEP están situadas generalmente fuera del páncreas.

### *Colecciones fluidas*

Ocurren en el 15 % de los casos. Pueden resolverse espontáneamente en el 20 % y *no suelen infectarse*.

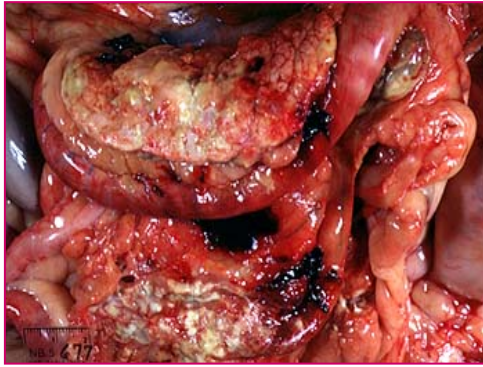
Se revelan en la TAC por zonas hipodensas con baja atenuación de menos de 40 U Hounsfield y rara vez concluyen en pseudoquistes.

El 50 % de los casos puede ser necesario efectuar punción espirativa percutánea que debe intentarse preliminarmente a la cirugía.

Desafortunadamente existe un 72 % de recurrencias.

La mitad de los casos requiere cirugía mini-invasiva posterior, con un 10 % de mortalidad.

Frente a una ascitis (mal pronóstico) o síndrome compartimental, debe drenarse por vía percutánea instalando tubos.



## Pancreatitis necrótica

*Necrosis pancreática con necrosis peripancreática*

*Necrosis pancreática exclusivamente*

*Necrosis peripancreática exclusivamente*

La necrosis puede ser:

- Estéril
- Infectada

La *necrosis peripancreática* no viable como partículas sólidas o semisólidas parcialmente licuificadas sin una pared radiológicamente definida.

La *necrosis estéril* en ausencia de probada infección

La *necrosis peripancreática infectada* definida por alguno de los siguientes hechos:

- Burbujas de gas en la TAC
- Cultivo positivo en la punción con aguja fina
- Cultivo positivo del drenaje o necrosectomía

*Necrosis 10-20 %*

La necrosis puede involucrar el parénquima pancreático y/o los tejidos peripancreáticos. La presencia de necrosis en el parénquima o fuera de él definen el proceso como pancreatitis necrotizante y diferencian del edema (PEI). La pancreatitis necrótica involucra uno de tres tipos:

- Necrosis del parénquima pancreático y peripancreática
- Necrosis del parénquima pancreático solo
- Necrosis peripancreática sola

### *Necrosis pancreática*

Aproximadamente 80 % de pacientes con pancreatitis necrótica tiene una magnitud inconstante de necrosis del parénquima pancreático que luzca evidente por la falta de perfusión del parénquima con contraste intravenoso. La mayoría de las necrosis pancreáticas se asocian con una magnitud inconstante de necrosis peripancreática, pero en ocasiones solo se ve la necrosis pancreática. La TAC puede demostrar agrandamiento de la glándula mínimo, difuso o localizado, con una o más áreas de falta de refuerzo. La magnitud de necrosis se cuantifica en tres categorías: < 30 %, 30-50 %, y > 50 % del parénquima pancreático total. El no refuerzo indica mala perfusión del parénquima y permite diferenciar la necrosis pancreática del edema. La apariencia de un área limitada de necrosis estimada en < 30 % de la glándula puede ser debido a fluido dentro del páncreas en lugar de la necrosis. Por consiguiente, estimar necrosis pancreática de < 30 % en la TAC inicial es menos fiable para establecer un diagnóstico de necrosis pancreática. Una TAC que sea exigida 4-6 días después, dependerá de la situación clínica y una RMN puede preferirse si los medios están disponibles.

### *Necrosis de peripancreática exclusivamente*

La presencia o ausencia de necrosis en los tejidos peripancreáticos son difíciles de confirmar por TAC temprana en el curso de la enfermedad. La TAC hace pensar en la presencia de necrosis extrapancreática cuando hay áreas que no refuerzan y se ven no homogéneas, de densidad inconstante, que contienen componentes sólidos en uno o más áreas, sobre todo en las regiones del Douglas y retroperitoneo. Las áreas necróticas puede ser exclusivamente extrapancreáticas sin áreas reconocibles de necrosis en el parénquima mediante la TAC. Esta entidad se reconoce en 20 % de los pacientes que requieren operación o métodos mini-invasivos.. Esta distinción demuestra ser importante clínicamente, porque los pacientes sin necrosis de

la glándula pancreática reconocible tienen una prognosis mejor que los pacientes con necrosis parenquimatosa, pero más morbilidad que la pancreatitis edematosa intersticial.

### *Característica de la necrosis*

La cantidad relativa de líquido vs. los componentes semi-sólidos dentro de las áreas de necrosis varía con el tiempo del ataque de pancreatitis necrótica. La necrosis debe pensarse como algo dinámico; según cuánto tiempo evoluciona, la necrosis que es inicialmente sólida empieza gradualmente a licuarse. Así, temprano en el curso de la enfermedad (en las primeras 1-2 semanas), la necrosis puede aparecer como una área que no refuerza, de densidad inconstante en la TAC. De hecho, durante esta fase, la TAC no puede diferenciar volumen semisólido de volumen de líquido; RMN o ultrasonografía pueden ser necesarias. En el curso de la enfermedad (cuatro semanas), la apariencia no homogénea es común. La resolución completa de la necrosis (semanas a meses después) puede ocurrir a través de la necrosis de licuefacción y la reabsorción eventual de la licuefacción. En algunos pacientes, la reabsorción completa puede no ocurrir nunca. Si la reabsorción no tiene lugar, el área de necrosis de licuefacción puede persistir como un área capsulada (*walled off*) fuera de la necrosis parenquimatosa y/o encapsulada en el peripáncreas sin síntomas o puede causar dolor o la obstrucción mecánica de la salida gástrica y/o conducto biliar.

### *Infección*

La necrosis estéril y la necrosis infectada son distinguidas según la ausencia o presencia de infección en el páncreas isquémico y/o en las áreas peripancreáticas.

La distinción entre necrosis estéril e infectada es clínicamente muy importante, porque la presencia de infección confiere una historia natural diferente, otra prognosis y cambia el tratamiento. Los pacientes con necrosis estéril normalmente no requieren intervención a menos que ellos permanezcan enfermos persistentemente con dolor continuado, anorexia, saciedad temprana, vómito, fiebre, y/o incapacidad para reasumir succión oral

por cuatro o más semanas después del ataque de pancreatitis aguda. Los pacientes con infección normalmente requieren intervención activa con antibióticos parenterales en combinación con cualquier procedimiento activo, percutáneo, laparoscópico, o necrosectomía. La infección sólo puede ser diagnosticada por punción percutánea con aguja fina guiada por imágenes (FNA) y cultivo. La presencia de infección puede presumirse cuando hay gas en el tejido pancreático o en el área no perfundida, señal patognomónica que refleja la presencia de un organismo generador de gas o perforación (un evento raro) de una víscera. FNA tiene una tasa de falsos negativos de aproximadamente 10 %. Por consiguiente, un FNA negativo debe repetirse después de un intervalo apropiado, como 5-7 días, si una sospecha clínica de infección persiste, de hecho, FNA debe reservarse para el paciente persistentemente enfermo en quien la infección es sospechada y basada en los hallazgos clínicos o los hallazgos de imágenes.

Los pacientes con necrosis se infectan el 53 % en la segunda semana con comienzo en el inicio de la PA.

En realidad la necrosis infectada por sí sola tiene menos mortalidad si no hay fallo multiorgánico. La anestesia aumenta el SIRS.

Dependiendo de la fase de la necrosis (principalmente sólido, semi-sólido, o líquido) la necrosis infectada tiene cantidades variantes de supuración (pus). En las fases más tardías de necrosis infectada, el volumen puede contener grandes cantidades de pus (además de los componentes sólidos) como necrosis licuificada. Actualmente, la mayoría de los cirujanos y pancreatologistas están de acuerdo que la última definición de Atlanta de «absceso pancreático» (es decir, una colección localizada de material purulento sin material necrótico significativo) es un hallazgo sumamente raro en pancreatitis necrótica. La clasificación actual basada en imágenes no usa el término «absceso pancreático» para evitar esta confusión.

Colecciones fluidas se han definido con muchos nombres divergentes; en esta nueva clasificación se llamarán *colección fluida de baja atenuación (APFC)* (por sus siglas en inglés: *Acute peripancreatic fluid collection*).



La necrosis acontece en el 15 % de las PA y es reconocida como principal determinante de la severidad de su curso.

Son más graves las lesiones peripancreáticas que las pancreáticas.

Cuando la necrosis es estéril, en su mayoría se reabsorbe espontáneamente.

La infección acontece entre el 40 al 60 % de los casos.

Las necrosis estériles también pueden desarrollar síndrome de fallo multiorgánico cuando superan el 50 % de la glandula.

Son polimicrobianas en el 57 %.

Se revela por zonas hipoperfundidas en la TAC.

La punción con aguja fina permite efectuar cultivo.

El debridamiento temprano no mejora el curso evolutivo.

La necrosis estéril no requiere cirugía temprana.

La necrosis infectada requiere tratamiento quirúrgico más allá del décimo día.

Mortalidad:

Necrosis estéril 17 %

Necrosis infectada 65 %

### **Manejo mínimamente invasivo**

Infortunadamente, en la mayoría de los casos, la instalación de catéteres percutáneos finos no logra un adecuado drenaje de fragmentos sólidos necróticos, lo que contribuye al desarrollo de infección residual persistente (importante predictor de muerte), serio problema que conduce al tratamiento operatorio con peor evolución que habiendo tomado la decisión de abrir inicialmente.

El mejor tratamiento de las lesiones sub-agudas es esperar que evolucionen.

Deberà existir una cooperaciòn entre operador intervencionista cirujano y el anestesista para evitar SIRS y para respetar tiempos e indicaciones (protocolos competentes), evitando la ansiedad de operar cuando la mejoría clínica no se observa inmediatamente.

Es necesario entonces, valorar luego, mediante estudios de imágenes, cuál es la opción metodológica más apropiada para cada paciente cuya fundamentación es saber si:

- Las zonas no perfundidas son sólidas o líquidas
- Magnitud de la necrosis
- Si es drenable (fragmentos de < de 1 cm de diámetro)
- Si es no drenable (fragmentos de > de 2 cm de diámetro)
- Densidad del contenido

Como la necrosectomía por lo regular es efectuada entre 3 y 10 semanas del inicio de la PA, serán descubiertos diferentes grados de co-licuación necrótica en el seno de esas lesiones.

El drenaje percutáneo no siempre es efectivo para tratar necrosis infectada voluminosa. Un 20 % de las veces es requerida la cirugía para controlar hemorragias o sepsis recurrente.

Es necesario aclarar que existe una diferencia entre el objetivo de curación y el mero hecho de controlar la sepsis.

La evacuación percutánea de la fase líquida y supurada de una necrosis beneficia temporalmente.

Si la necrosis es de < 30 % la sepsis se controla en un 70 % de los casos drenando lo drenable (FREENY); la curación de los pacientes tratados por vía percutánea vigorosa o proactiva.

Hay dos grupos que responden mal al cáteter. El primero es el que presenta necrosis central con interrupción medial del conducto pancreático divorciando

el cuerpo de la cola («síndrome de desconexión ductal»), cuyo resultado es una fístula y ulterior pancreatocistomía distal. Un segundo grupo también responde pobremente por presentar fallo multiorgánico y shock, pero tampoco la cirugía es una alternativa fácil.

**NAVARRETE** suele usar un *stent* esofágico para calibrar el ingreso transparietal.

Los catéteres percutáneos que entran directamente en la cavidad desde la piel corren el riesgo de irritarla severamente si hay contenido de jugo pancreático. Aun más, pueden promover una fístula no deseada luego de cierta permanencia, especialmente si hay restricción en el flujo canalicular hacia el duodeno.

La vía transgástrica es útil para el drenaje y la última en retirar por si hay fístula. Luego se colocan varios tubos por el flanco izquierdo con guías navegación (ICARD Estrasburgo).

El desbridamiento percutáneo exhibe un 42 % de éxitos curativos con 12 % de mortalidad, múltiples sesiones de entre 30 y 120 minutos de duración, promedio de instalación del catéter de 32 días con una estadía media en UTI de 9 días (Jackson Memorial Hospital).

Las complicaciones del método de drenaje percutáneo incluyen sangrado, perforación con peritonitis, infección parietal (fascitis necrotizante, supuración periestomal), fístula colónica, irritación de la piel y disconfort.

Hay que considerar un 20 % de impracticabilidad técnica.

Actualmente hay un cambio de paradigma:

**ANTES** se efectuaba necrosectomía y luego drenar y esperar.

**AHORA** hay que drenar y esperar para luego lograr exitosamente la necrosectomía.

**NAVARRETE** sugiere no efectuar la necrosectomía antes de la 4ª semana.

M. GIMENEZ insiste en efectuar drenajes «vigorosos» múltiples o proactivos de 14 French (*drenar, drenar y redrenar*) logrando 70 % de éxitos, de esta manera la necrosectomía baja al 20 %.

## Cirugía laparoscópica

La necrosectomía videoasistida es una alternativa útil, pues permite visualizar en el seno de la necrosis cavitada, y proceder al debridamiento y evacuación del tejido inviable.

## Cirugía convencional

El objetivo de la cirugía es remover las áreas pancreáticas desvitalizadas, evacuar colecciones asociadas y drenar suficientemente.

Es requerida ante la presencia de hemorragia, sepsis incontrolada, gas, aparición de fallo multiorgánico o ineffectividad de métodos mini-invasivos.

En pocas oportunidades se decide la cirugía abierta.

*Abordaje transperitoneal transverso bilateral*

*Abordaje retroperitoneal*

*Abordaje combinado*

*Necrosis limitada*: cierre primario y drenes aspirativos con lavado.

*Necrosis extensa*: laparostomía y *packing*. *Zipper technique*. Reoperación planeada en etapas. Yeyunostomía de alimentación.

El número de unidades transfundidas es muy importante.

Pocos esfacelos viscerales, 18 % de fístulas pancreáticas, 15 % de hemorragias. Mortalidad 18 %.

## Abscesos

Es una *coleccion intra-abdominal de pus*, originada en exudados inflamatorios, circunscripta, con mínima o ninguna necrosis asociada y por lo general ubicada *lejos del páncreas*.

La incidencia global de esta complicación es del 2 al 5 %, siendo del 25 % en la PA grave.

Por su estructura y contenido resulta atractiva la opción de un tratamiento inicial percutáneo o endoscópico que permita estabilizar al paciente. Es importante diferenciar los abscesos originados en una PA de aquellas colecciones postoperatorias infectadas. Por eso es también útil la punción en pacientes con abscesos recurrentes luego de cirugía y en estado crítico.

La tasa de curación de abscesos con procedimientos de drenaje percutáneo guiado se reporta en 86 %.

Varias son las rutas para abordar estas colecciones de pus.

Mediante punción: *transhepática*, *transgástrica* o *transduodenal* (las dos primeras son más seguras).

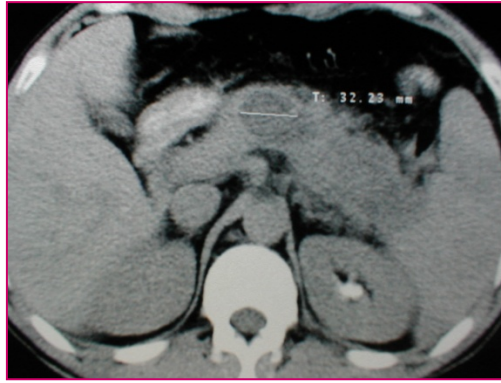
Por endoscopía: *drenaje transmural* (CREMER) o *transpapilar* (HUIBREGTSE). Este último busca una ruta «natural», pero falla en abscesos de la cola pancreática o distantes de la papila, mientras que muestra 90 % de buenos resultados en los adyacentes.

El pus espeso y viscoso requiere copiosa irrigación con solución salina tibia y gruesos *stents* de por lo menos 10 F.

La aspiración exclusiva del absceso produce 78 % de recurrencias, se deduce entonces la necesidad de proceder a un drenaje con lavado continuo a través del catéter.

La punción accidental de un pseudoaneurisma requiere embolización mediante la instalación de un catéter y ulterior oclusión vascular.

Las colecciones supuradas tienen la particularidad de fistulizar fácilmente vísceras vecinas y abrirse hacia su luz.



## Pseudoquiste pancreático

a. *No infectado*

b. *Infectado* (supurativo)

Normalmente se definen los pseudoquistes mediante TAC > 3-4 semanas después del ataque de pancreatitis como una lesión circunscrita, que asienta en la región peripancreática, normalmente redondo o oval, homogéneo, con colección fluida rodeada por una pared bien definida, con pequeña a ninguna necrosis del tejido asociada dentro de la colección; puede ser necesaria una RMN o EUS para confirmar la ausencia de necrosis dentro de la colección. Los pseudoquistes se desarrollan a partir de una colección fluida que persiste durante > 4 semanas después del ataque de pancreatitis. Antes de las 4 semanas, no logra haber formado una pared definida. En ocasiones raras, una colección fluida puede desarrollar una *pared claramente evidente* (cápsula) antes de las 4 semanas después del ataque de pancreatitis aguda y es ya un pseudoquiste agudo. El análisis del fluido del pseudoquiste muestra el aumento de la amilasa, niveles éstos indicativos de una comunicación con el sistema ductal pancreático; sin embargo, la ruptura ductal que llevó a la extravasación de fluido rico en enzimas y formación del pseudoquiste puede sellar espontáneamente en el futuro, explicando el fenómeno muy conocido de regresión espontánea de pseudoquiste pancreático. La ausencia o presencia de una comunicación ductal reconocible o un conducto pancreático principal dilatado en el momento del diagnóstico pueden ser clínicamente importantes, porque estos hallazgos pueden dictar algoritmos de dirección

diferentes; sin embargo, la presencia o ausencia de comunicación ductal no pueden ser determinadas fiablemente por TAC, y no es necesario identificar la presencia o ausencia de una comunicación por ERCP para la clasificación en esta nueva clasificación basada en imágenes. RMN o EUS pueden permitir determinar esta comunicación; la presencia o ausencia de comunicación ductal pueden ser importantes para determinar terapia, pero no se requiere en esta clasificación.

La determinación de presencia o ausencia de infección en un pseudoquiste pancreático también es importante. Un pseudoquiste pancreático infectado contiene líquido purulento sin un componente sólido asociado (necrosis). Esta definición diferencia pseudoquiste de una colección aguda post-necrótica infectada y una infección capsulada fuera de la necrosis. Como con todas las colecciones peripancreáticas, la punción con aguja fina (PAF) y cultivo bacteriano y organismos fúngicos o la presencia de gas extraluminal, es necesario confirmar el diagnóstico pre-intervencional de infección. Un diagnóstico de infección puede cambiar la conducta, aunque una PAF no se requiere para todas las colecciones fluidas peripancreáticas.

La PA desarrolla pseudoquistes en el 1 a 5 % de los casos.

Los pseudoquistes inflamatorios pueden ser postnecróticos (PA) o retenciones (PC).

Se produce resolución espontánea en el 8 a 30 %, no es así cuando afectan más del 20 % del parénquima necrótico.

Suele no comunicar con el *ductus* pancreático.

Más allá del décimo día pueden aparecer signos clínicos de infección debiendo hacerse bacteriología percutánea. La hipertensión portal contraindica la punción. Estos pacientes deben ser sometidos a inmediato drenaje externo. Es factible la fístula persistente.

En la PA son esencialmente extrapancreáticos. El 10 % son múltiples.

Es necesario efectuar TAC para ubicar extensión y punto de declive.

No operar antes de la cuarta a sexta semana por el peligro de hallar una pared quística inmadura para la anastomosis.

Se debe hacer ECO intraoperatoria para no dejar quistes residuales.

Los pseudoquistes que presentaron rápido aumento de volumen, compresivos, signos de infección, pared inmadura, y sin necrosis asociada evidente, son tratados inicialmente mediante drenaje percutáneo definitivo o temporizador (20,5 % de los casos).

El avenamiento externo tiene como objetivos primordiales prevenir la ruptura, la hemorragia, la compresión extrínseca y tratar la infección.

Posee una tasa de recurrencia del 22 %, la aparición de un 15 % de fístulas y una mortalidad del 10 %.

Entre el 5 y 15 % son múltiples (**FEDORAK**), no reconocerlos es creer que han recidivado.

## Vía endoscópica

Desde que **CREMER** en 1990 inventa el cistogastrótomo endoscópico, **KOZAREK** en 1991 coloca un *stent* transgástrico y **BENZ** en 1999 desarrolla un grueso trócar en espiral de 7 mm de diámetro, el drenaje transmural endoscópico es un método a ser tenido en cuenta.

En 51 entradas, **DESIREE MORGAN**, con técnica de Seldinger, en 1998, logró 92 % de éxitos, tuvo 7 % de sangrados y una perforación al peritoneo.

A menor compresión extrínseca sobre el estómago (grado de comba), mayor riesgo de perforación libre.

Este procedimiento no debe efectuarse sin una previa ecoendoscopía para localizar la colección, descartar várices y valorar el estado interparietal (**FOCKENS**).

Un tabique mayor de 1 cm, contraindica la técnica. Si la pared del pseudoquiste no se encuentra «soldada» al estómago o duodeno, al efectuar la punción se desinfla el quiste y se cae en la cavidad peritoneal.



La recurrencia a largo plazo oscila entre el 10 y 20 %.

## Procedimiento endoluminal

Combina el abordaje laparoscópico, la remoción de la necrosis y la anastomosis quistodigestiva en el punto de más declive del pseudoquiste.

La necrosectomía videoasistida por mini-incisión combinada con un drenaje interno en pseudoquistes agudos gigantes (ORÍA) previene esperadas complicaciones postoperatorias.

El ingreso laparoscópico con instrumental de 2 mm (cirugía acuscópica), permite efectuar una punción de la pared gástrica anterior y posteriormente elaborar una comunicación entre la cara posterior y el pseudoquiste mediante bisturí monopolar, finalizando con la confección de una yeyunostomía alimentaria adicional.

SHOENDRA en Hamburgo y CHOPITA en La Plata han colocado por vía endoscópica una prótesis (diavolo) entre el pseudoquiste y el estómago a manera de cistogastrostomía endoscópica con 10 % de complicaciones.

## Algoritmo de tratamiento de los pseudoquistes

### PA

*Masa epigástrica  
persistente amilasa  
+  
probable sepsis, capsulada*

ECO

Punción

Bacteriología

### OBSERVACION

4-6 semanas

+ 4-6 semanas

+ 6 semanas

Rápido aumento de tamaño

ASINTOMATICO

SINTOMATICO

Tamaño

Tamaño

Complicaciones

### CPER

Continuar

Drenaje

Drenaje

observación

interno

externo

Resolución

Percutáneo

Inicialmente

Endoscópico

percutáneo

Quirúrgico

La oportunidad de la colecistectomía en la pancreatitis aguda biliar depende de la severidad de la pancreatitis y del desarrollo de complicaciones locales. En pacientes con pancreatitis leve la colecistectomía se debe realizar cuando el paciente esté asintomático u oligosintomático, con respuesta al tratamiento médico. En pacientes con lesiones locales se debe esperar entre 2 a 3 semanas para definir el destino de éstas. Si el paciente no desarrolla complicaciones locales y las lesiones permanecen estables, se debe realizar colecistectomía a partir de la cuarta semana. Si el paciente desarrolla complicaciones locales, el tratamiento de la litiasis biliar se debe hacer en el mismo momento que el tratamiento de las complicaciones locales. En todos los casos, la colecistectomía se debe hacer en la misma internación que el ataque de pancreatitis aguda. No se recomienda diferir la colecistectomía después del alta, dado que en ese tiempo de espera el paciente tiene posibilidades de recaídas de la pancreatitis aguda o complicaciones biliares. En pacientes que no están en condiciones para la cirugía, la esfinterotomía endoscópica proporciona aceptable protección de ataques subsecuentes de pancreatitis aguda biliar.

Actualmente, la PA se desarrolla claramente en dos etapas, las primeras dos semanas y luego de la tercera aparecen otro tipo de complicaciones. Inicialmente el manejo es de clínica médica y se debe esperar la posibilidad de acciones quirúrgicas más allá de la tercera semana (**BESSELINK**). De esta manera se logra más baja mortalidad.

## Referencias bibliográficas

DING N, SUN YH, WEN LM, WANG JH, YANG JH, CHENG K, LIN H, CHEN QL. Assessment of prophylactic antibiotics administration for acute pancreatitis: a meta-analysis of randomized controlled trials. *Chin Med J*. 2020;133(2):212-220. [doi:10.1097/CM9.0000000000000603](https://doi.org/10.1097/CM9.0000000000000603)

FUNDACIÓN DAICIM. Curso Virtual de Actualización en Cirugía HPB. Dr. Mariano Gimenez: ¿Qué aprendimos en PA? y Dr. Claudio Navarrete: Manejo endoscópico de las colecciones retroperitoneales. 9 de noviembre de 2020.

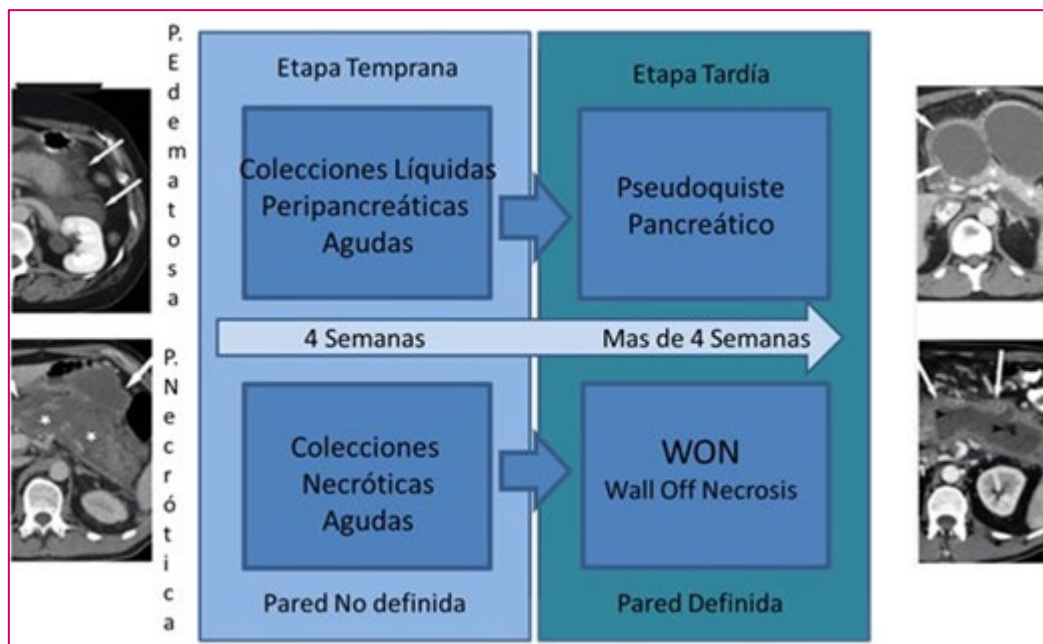
- GAD MM, SIMONS LINARES CR. Is aggressive intravenous fluid resuscitation beneficial in acute pancreatitis? A meta-analysis of randomized control trials and cohort studies. *World J Gastroenterol*. 2020;26(10):1098-1106. doi:10.3748/wjg.v26.i10.1098
- GARG PK, SINGH VP. Organ Failure Due to Systemic Injury in Acute Pancreatitis. *Gastroenterology*. 2019;156(7):2008-2023. doi:10.1053/j.gastro.2018.12.041
- GREENBERG JA, HSU J, BAWAZEER M, MARSHALL J, FRIEDRICH JO, NATHENS A, COBURN N, MAY GR, PEARSALL E, MCLEOD RS. Clinical practice guideline: management of acute pancreatitis. *Can J Surg*. 2016;59(2):128-140. doi:10.1503/cjs.015015
- HOLLEMANS RA, BAKKER OJ, BOERMEESTER MA, BOLLEN TL, BOSSCHA K, BRUNO MJ, BUSKENS E, DEJONG CH, VAN DUIJVENDIJK P, VAN EIJCK CH, FOCKENS P, VAN GOOR H, VAN GREVENSTEIN WM, VAN DER HARST E, HEISTERKAMP J, HESSELINK EJ, HOFKER S, HOUDIJK AP, KARSTEN T, KRUYT PM, VAN LAARHOVEN CJ, et al. Superiority of Step-up Approach vs Open Necrosectomy in Long-term Follow-up of Patients With Necrotizing Pancreatitis. *Gastroenterology*. 2019;156(4):1016-1026. doi:10.1053/j.gastro.2018.10.045
- INTRAMED. Pancreatitis aguda grave. Guía actualizada para su diagnóstico y tratamiento. 2020. <<https://www.intramed.net/contenidover.asp?contenidoid=95288>>
- INTRAMED. Pancreatitis necrotizante. Revisión de la evidencia actual del diagnóstico y manejo. 2017. <<https://www.intramed.net/contenidover.asp?contenidoid=91319>>
- INTRAMED. Pancreatitis Recomendaciones basadas en la evidencia. Resumen de la Guía NICE 2019. 2019. <<https://www.intramed.net/contenidover.asp?contenidoid=93097>>
- JAMES TW, CROCKETT SD. Management of acute pancreatitis in the first 72 hours. *Curr Opin Gastroenterol*. 2018;34(5):330-335. doi:10.1097/MOG.0000000000000456
- JANISCH NH, GARDNER TB. Advances in Management of Acute Pancreatitis. *Gastroenterol Clin North Am*. 2016;45(1):1-8. doi:10.1016/j.gtc.2015.10.004
- LEE PJ, PAPACHRISTOU GI. New insights into acute pancreatitis. *Nat Rev Gastroenterol Hepatol*. 2019;16(8):479-496. doi:10.1038/s41575-019-0158-2
- MANDALIA A, WAMSTEKER EJ, DIMAGNO MJ Recent advances in understanding and managing acute pancreatitis. *F1000Res*. 2018;7:F1000 Faculty Rev-959. doi:10.12688/f1000research.14244.2
- MÖNKEMÜLLER KE, BARON TH, MORGAN DE. Transmural drainage of pancreatic fluid collections without electrocautery using the Seldinger technique. *Gastrointestinal Endosc*. 1998;48(2):195-200. doi:10.1016/S0016-5107(98)70164-6
- PALAVECINO M. Qué hay de nuevo en pancreatitis aguda. Sesión Conjunta de los Capítulos Uruguayo y Argentino del American College of Surgeons (USA), 20 de abril de 2021. <<https://youtu.be/WbV5h5KT2yo>>

- ROCHA APC, SCHAWKAT K, MORTELE KJ. Imaging guidelines for acute pancreatitis: when and when not to image. *Abdom Radiol.* 2020;45(5):1338-1349. doi:10.1007/s00261-019-02319-2
- SARR MG. 2012 revision of the Atlanta classification of acute pancreatitis. *Pol Arch Med Wewn.* 2013;123(3):118-124. doi:10.20452/pamw.1627
- TYBERG A, KARIA K, GABR M, DESAI A, DOSHI R, GAIDHANE M, SHARAIHA RZ, KAHALEH M. Management of pancreatic fluid collections: A comprehensive review of the literature. *World J Gastroenterol.* 2016;22(7):2256-2270. doi:10.3748/wjg.v22.i7.2256

# Complicaciones locales de la pancreatitis aguda severa

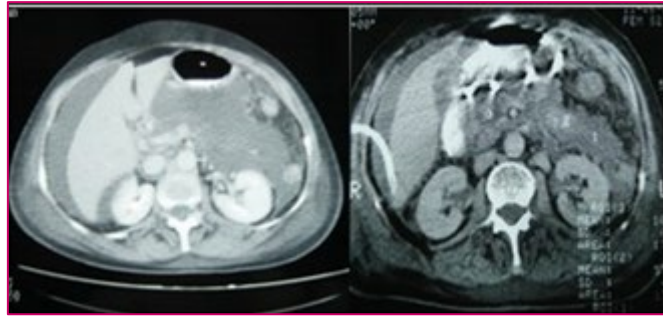
## Tratamiento

DR. NICOLAS GUERRINI

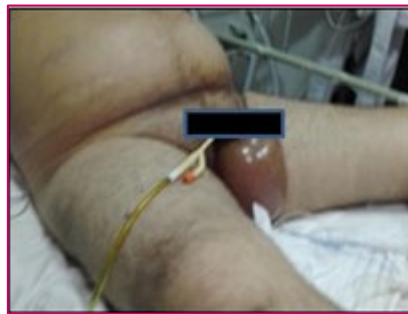

### Colecciones líquidas agudas

- Habitualmente de resolución espontánea
- La única indicación de tratamiento es el *síndrome compartimental*, lo que puede requerir drenaje percutáneo



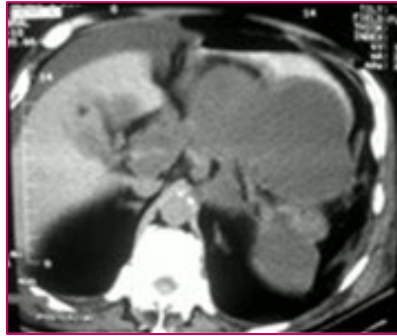
PACIENTE DE 71 AÑOS CON SÍNDROME COMPARTIMENTAL. DRENAJES PERCUTÁNEOS MÚLTIPLES



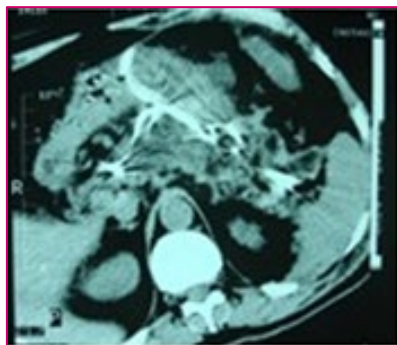
MEDICIÓN DE LA PRESIÓN INTRA-ABDOMINAL (PIA) A TRAVÉS DE LA SONDA VESICAL

## Colecciones necróticas agudas

- Se debe intentar diferir cualquier procedimiento instrumental el mayor tiempo posible.
- Existe controversia en cuanto a la indicación de drenaje luego de la segunda semana en caso de evidencia de infección y mala evolución clínica.
- Frente a esta situación, algunos autores plantean un drenaje percutáneo (generalmente doble).



PACIENTE CON CNA SIN EVIDENCIA DE INFECCIÓN QUE EVOLUCIONÓ A UNA NECROSIS ENCAPSULADA  
REQUERIENDO UNA DERIVACIÓN INTERNA POSTERIOR

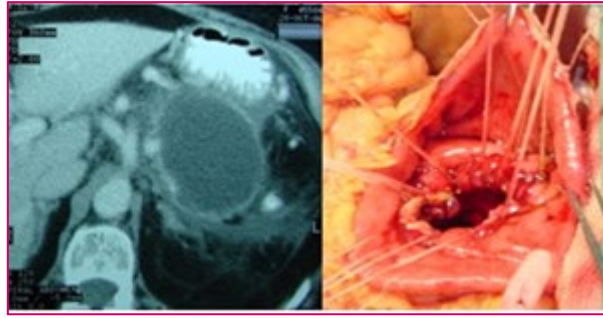


COLECCIÓN NECRÓTICA INFECTADA QUE REQUIRIÓ DOBLE DRENAJE PERCUTÁNEO TRANSGÁSTRICO Y  
LATERAL IZQUIERDA

### **Pseudoquiste pancreático**

- Escaso contenido necrótico.
- Buena respuesta al drenaje endoscópico y/o percutáneo, ante escasa frecuencia de comunicación con el conducto pancreático.

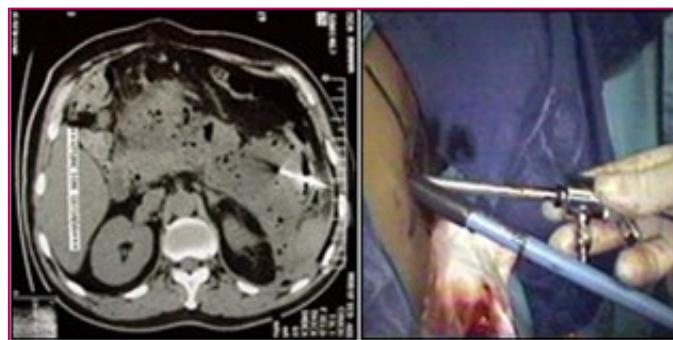




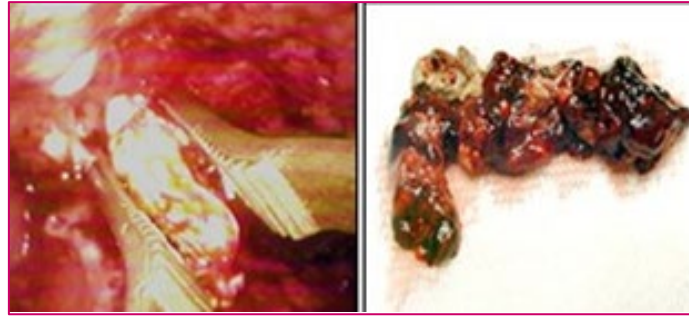
PACIENTE CON PSEUDOQUISTE RETROGÁSTRICO. QUISTO-GASTRO ANOSTOMOSIS QUIRÚRGICA

### Wall off necrosis (WON) (Necrosis encapsulada)

- Requiere remover el componente necrótico presente además de drenar el componente líquido.
- Presentan altas tasas de infección.
- Frecuente comunicación con el conducto pancreático, lo cual promueve la realización de derivaciones internas (quisto-gastro o yeyuno anastomosis), las cuales pueden ser realizadas mediante técnica laparoscópica o convencional.



PACIENTE CON NECROSIS ENCAPSULADA INFECTADA



PUNCIÓN GUIADA POR TAC INSTRUMENTACIÓN PERCUTÁNEA. NECROSECTOMÍA

## Referencias bibliográficas

- BARON TH, DIMAIO CJ, WANG AY, MORGAN KA. American Gastroenterological Association Clinical Practice Update: Management of Pancreatic Necrosis. *Gastroenterol.* 2020;158(1):67-75. doi:10.1053/j.gastro.2019.07.064
- D'AGOSTINO HB, GIMENEZ M, GREGORIO ARIZA MA DE, GUERRINI N, SCHONHOLZ C. Percutaneous Videoendoscopy-Assisted Removal of Necrotic Debris from Pancreatic Fluid Collections. *Intervencionismo.* 2002;1(2):25.
- LEPPÄNIEMI A, TOLONEN M, TARASCONI A, SEGOVIA LOHSE H, GAMBERINI E, KIRKPATRICK AW, BALL CG, PARRY N, SARTELLI M, WOLBRINK D, VAN GOOR H, BAIOCCHI G, ANSALONI L, BIFFL W, COCCOLINI F, DI SAVERIO S, KLUGER Y, MOORE E, CATENA F. 2019 WSES guidelines for the management of severe acute pancreatitis. *World J Emerg Surg.* 2019;14:27. doi:10.1186/s13017-019-0247-0
- MUNENE G, DIXON E, SUTHERLAND F. Open transgastric debridement and internal drainage of symptomatic non-infected walled-off pancreatic necrosis. *HPB.* 2011;13(4):234-239. doi:10.1111/j.1477-2574.2010.00276.x
- YOUNG BANG J, ARNOLETTI JP, HOLT BA, SUTTON B, HASAN MK, NAVANEETHAN U, FERANEC N, WILCOX CM, THARIAN B, HAWES RH, VARADARAJULU S. An Endoscopic Transluminal Approach, Compared With Minimally Invasive Surgery, Reduces Complications and Costs for Patients With Necrotizing Pancreatitis. *Gastroenterol.* 2019;156(4):1027-1040. doi:10.1053/j.gastro.2018.11.031

# Pancreatitis crónica (PC)

**DRES. LUIS GRAMÁTICA Y CÉSAR PALAS**

Se entiende por *pancreatitis crónica (PC)* a un *proceso inflamatorio crónico de la glándula que conduce al desarrollo de lesiones fibrosas definitivas y generalmente progresivas, con pérdida del parénquima funcionante y lesiones ductales*. Clínicamente se manifiesta por dolor abdominal severo de difícil tratamiento y por síntomas de insuficiencia pancreática exocrina y endocrina.

La PC no es una sola entidad, se agrupan en un mismo rótulo numerosas condiciones con distintas etiologías, patogenias y presentaciones clínicas diversas.

Muchas clasificaciones han contribuido a mejorar el conocimiento de la fisiopatología de la PC. Así, por ejemplo, la Clasificación de Marsella de 1963 relaciona las características anátomo-patológicas de la enfermedad y su patogénesis y en 1988 la de Marsella-Roma define a la PC como la presencia de lesiones inflamatorias crónicas caracterizadas por la destrucción del parénquima exocrino con fibrosis y destrucción del parénquima endocrino en los estadios terminales de la enfermedad. Proponen dividirla en *PC inflamatoria, obstructiva* (tumores, estenosis papilar, etc.) y *crónica calcificante* que incluye la forma alcohólica, nutricional, idiopática, hereditaria y dislipoproteinémica.

Otras propuestas como la de Cambridge de 1984 (**TABLA 1**) proponen un criterio radiológico basado en los cambios producidos en los conductos pancreáticos observados mediante la colangiopancreatografía retrógrada endoscópica (CPRE). Un nuevo simposio, en 1996, intenta introducir aspectos clínicos en la clasificación y limita el análisis a la PC alcohólica. Intentos

reiterados de clasificación se dieron por medio de RAMESH en el 2002, la de Manchester en el 2006 y SCHNEIDER en el 2007, todos ellos de poca aplicación en la práctica clínica debido a su complejidad, por lo que no han tenido amplia difusión.

En los últimos años, BÜCHLER y col. proponen una clasificación basada en los aspectos clínicos fundamentales de la PC, que permite no sólo desarrollar un lenguaje común para la descripción de esta enfermedad, sino también estudiar su evolución y comparar el papel de las diferentes etiologías en la aparición de las PC. Define la enfermedad en base a por lo menos un criterio clínico, ya sea de la pancreatitis o de sus complicaciones, acompañado de anomalías en los estudios de imágenes y por un test de función pancreática. Esta clasificación presenta tres estadios:

**Estadio A:** temprano, caracterizado por ataques agudos recurrentes, sin o leve deterioro de la función pancreática.

**Estadio B:** tardío con presencia de complicaciones (pseudoquistes, colestasis, hipertensión portal segmentaria), incremento de la intensidad del dolor y deterioro de la función pancreática.

**Estadio C:** expresión final de la enfermedad, con episodios menos frecuentes y disminución de la intensidad del dolor (*burn out* del páncreas), con marcado deterioro de la función pancreática exocrina y endocrina.

GRADO	CONDUCTO PANCREÁTICO PRINCIPAL	CONDUCTOS SECUNDARIOS
<b>0</b> ( <i>normal</i> )	Normal	Normal
<b>I</b> ( <i>sutil</i> )	Normal	< 3 anormales
<b>II</b> ( <i>leve</i> )	Normal	3 anormales
<b>III</b> ( <i>moderado</i> )	Anormal	> 3 anormales
<b>IV</b> ( <i>severo</i> )	Anormal con: <ul style="list-style-type: none"> <li>- cavidad grande (&gt; 10 mm) u</li> <li>- obstrucción o</li> <li>- defecto de llenado intraductal</li> <li>- dilatación severa o irregular</li> </ul>	> 3 anormales

TABLA 1. CLASIFICACIÓN DE CAMBRIDGE

## Etiopatogenia

### *PC alcohólica*

El alcoholismo crónico es la enfermedad asociada más frecuente en el desarrollo de una pancreatitis en el mundo occidental. La PC se presenta principalmente en adultos jóvenes de 30-40 años de edad y su prevalencia es más alta en el sexo masculino y en la raza negra. El riesgo aumenta con la dosis de alcohol ingerido (150-175 gr/día promedio) y con la duración del consumo, presentando alrededor del 60-70 % de los pacientes con PC una historia de aproximadamente 6 a 12 años de abuso del alcohol. No obstante, sólo el 10 % de los pacientes con alcoholismo crónico desarrollan PC, teniendo injerencia la composición de la dieta (rica en grasas y proteínas), el tabaquismo y las diferencias genéticas del metabolismo del alcohol como cofactores en el desarrollo de la enfermedad.

La tasa de mortalidad de la PC alcohólica es de alrededor del 50 % a los 20-25 años de iniciada la enfermedad, debido a desnutrición, infecciones severas, diabetes, complicaciones pancreáticas locales y a enfermedades asociadas al alcoholismo y al tabaco.

A pesar de todos los estudios realizados, la fisiopatogenia exacta de la PC alcohólica permanece con muchos aspectos oscuros, debido entre otras cosas a que no existe un modelo experimental que reproduzca en forma adecuada la enfermedad de los humanos.

COMFORT y BAGGENSTONSS, en 1946, sostuvieron, en base a los cambios inflamatorios agudos observados en las piezas de páncreas resecados de pacientes con PC, que los ataques agudos recurrentes eran la base para el desarrollo de la enfermedad, teoría que fue ampliamente difundida y posteriormente discutida, basada en la observación de que las lesiones agudas podrían ser la expresión de los cambios crónicos evolutivos. Por otro lado, CATTELL y WARREN sugirieron que la pancreatitis aguda hemorrágica y la pancreatitis crónica calcificante representaban los dos extremos de una misma enfermedad y acuñaron la denominación «pancreatitis recurrente».

HENRY SARLES, en base a su amplia experiencia clínica y de investigación, sostiene el concepto de PC calcificante o litogénica, llamada así por la presencia de cálculos pancreáticos calcificados, insistiendo en la evolución primaria de la PC asociada al alcoholismo crónico y no como expresión de sucesivos ataques de pancreatitis aguda. Este mismo grupo de trabajo demuestra una hipersecreción proteica canalicular por parte de las células acinares, que resulta en una hipersecreción de tripsinógeno, la cual se asocia a un incremento de la catepsina B, las que actúan sobre los gránulos de zimógeno, llevando a la activación intracelular del tripsinógeno y provocando la precipitación de proteínas. La litostatina o PSP (por sus siglas en inglés, *Pancreatic Stone Protein*) juega un papel importante en la patogénesis de la enfermedad. La PSP encontrada en el jugo pancreático se denomina PSP-S2-5, el cual es hidrolizado en un péptido de 133 aminoácidos llamado PSP-S1 que forma la matriz básica del «plug proteico». El jugo pancreático está normalmente saturado en calcio, fenómeno de jerarquía dado pues que la precipitación de las sales cálcicas es uno de los eventos producidos en la litogénesis pancreática. El PSP-S2-5 secretado normalmente por el epitelio acinar pancreático evita la precipitación de dichas sales en soluciones saturadas, sugiriendo que la deficiencia de PSP en la secreción pancreática

podría jugar un papel importante en la enfermedad. En la PC calcificante, el ARNm responsable de la biosíntesis de PSP-S2-5 está disminuido, al igual que su cantidad en los gránulos de zimógeno y en el jugo pancreático. Todos estos cambios llevan a la formación de «*plugs* proteicos» y cálculos en un entorno favorable de jugo pancreático espeso, viscoso, rico en proteínas y sobresaturado en carbonato de calcio, lo que lleva a atrofia del epitelio seguida por estenosis, formaciones quísticas y destrucción del parénquima distal al conducto obstruido.

Mucha atención se otorga en la actualidad hacia los cambios en la irrigación del páncreas en la pancreatitis crónica, en su rol en el desarrollo de la fibrosis. En condiciones normales la secreción se asocia a un aumento de la irrigación y a una disminución transitoria del pH en relación con el aumento de la producción de iones de hidrógeno por la secreción de bicarbonato y proteínas. En estudios experimentales se demostró que la pancreatitis crónica produce aumento de la presión intersticial del tejido pancreático, disminución del flujo sanguíneo, del pH y que la estimulación con secretina acentúa estos cambios sugiriendo una especie de síndrome compartimental con isquemia. La isquemia es un factor que produce liberación de transformador de crecimiento (*transforming growth*) que es mediador de la inflamación en muchas enfermedades que cursan con fibrosis como la cirrosis, fibrosis pulmonar, etc.

Como veremos a continuación, actualmente se estudia el lugar de los factores genéticos en el desarrollo de la PC. No es improbable que en muchos pacientes con PC alcohólica éstos puedan tener un papel de facilitación.

Finalmente, TALUDKAR y col. señalan que la oxidación del etanol a acetaldehído determina la activación de las células estrelladas pancreáticas en el estado quiescente sin activación previa. Este proceso genera un estado de estrés oxidativo en las células estrelladas que conduce a una cascada de eventos que generan la fibrogénesis pancreática. Estos hallazgos señalan que en el páncreas, las células estrelladas pueden ser estimuladas

tempranamente durante la ingesta crónica de alcohol incluso en ausencia de necrosis-inflamación.

#### ALCOHOLISMO CRÓNICO

Hipersecreción de proteínas

#### CONDUCTOS PANCREÁTICOS

Precipitación de proteínas

*Plugs* proteicos calcificados

Estenosis

Ectasia ductal

#### ATROFIA ACINAR - FIBROSIS

#### *PC obstructiva*

Se origina y desarrolla como consecuencia de la obstrucción del conducto pancreático principal, lo que conduce a dilatación del sistema ductal, atrofia difusa del parénquima y fibrosis uniforme. A diferencia de la PC calcificante es rara la presencia de cálculos y de *plugs* proteicos. Asimismo, los cambios estructurales y funcionales pueden mejorarse después de resolverse la obstrucción, tal como lo demostrara Tiscornia en sus clásicos trabajos en perros. Entre las causas de PC obstructiva se destacan la estenosis de la papila por tumor o inflamación, divertículos duodenales, anomalías ductales congénitas o adquiridas (*páncreas divisum*) y menos frecuentemente injurias ductales por trauma.

#### *PC autoinmune*

Descrita por primera vez en 1961 por HENRY SARLES y col. en un paciente sin antecedentes de abuso crónico de alcohol y con hipergammaglobulinemia. A partir de entonces otros casos fueron reportados en el mundo hasta que en 1995 YOSHIDA y col. sugirieron el término «pancreatitis autoinmune» para esta enfermedad caracterizada por el incremento de los niveles séricos de



inmunoglobulinas, presencia de auto-anticuerpos, fibrosis pancreática difusa, infiltrados de linfocitos y células plasmáticas y estenosis irregular del conducto pancreático principal. Actualmente esta entidad representa el 2-4 % de todas las formas de PC y quizás sea mayor en los próximos años.

Debido a que se la encuentra asociada a otras enfermedades autoinmunes como el síndrome de Sjögren (SS), colitis ulcerosa, lupus eritematoso sistémico (LES), fibrosis retroperitoneal, colangitis autoinmune, algunos autores la denominaron PC primaria o inflamatoria. Esta vinculación a otras enfermedades autoinmunes hace suponer un antígeno común expresado en las células epiteliales de los conductos de las glándulas exocrinas, siendo uno de los responsables la «anhidrasa carbónica II» (AC-II), evidencia que se respalda en el hallazgo de auto-anticuerpos contra AC-II en el suero de pacientes con SS, LES, PC. Por otra parte, HAMANO y col. han señalado que los pacientes con PC autoinmune presentan niveles séricos elevados de IgG4, lo que podría ayudar a diferenciar esta patología de otras enfermedades pancreáticas.

Es más frecuente en hombres y la edad promedio de aparición es de 54 años aproximadamente. Su principal manifestación clínica es la ictericia, la cual puede ser intermitente o progresiva, dolor epigástrico habitualmente leve o incluso ausente, disconfort abdominal, pérdida de peso, diarrea crónica, así como los síntomas relacionados a las enfermedades autoinmunes asociadas.

Dentro de los hallazgos de laboratorio tenemos los propios de una ictericia obstructiva como elevación de los niveles de bilirrubina, fosfatasa alcalina, GGT e inclusive valor de transaminasas alterado. Asimismo los valores del CA-19.9 pueden estar aumentados lo que dificulta su diagnóstico diferencial con enfermedad neoplásica. Los auto-anticuerpos y la IgG4 también están incrementados, esta última por lo menos 2 veces el límite superior de los normal (8-140 mg/dl) para tener mayor especificidad.

La ecografía y la TC abdominal pueden mostrar agrandamiento difuso de la glándula, inflamación localizada de la cabeza del páncreas, dilatación del árbol biliar, engrosamiento de la vía biliar extrahepática o de la pared de la

vesícula biliar, y fibrosis retroperitoneal, todas ellas características similares a las presentadas en una neoplasia pancreática o biliar haciendo por lo tanto difícil su diferenciación. Por otro lado, con la CPRM y la CPRE se pueden evidenciar cambios sugerentes de pancreatitis, como la estenosis de la porción intrapancreática de la vía biliar, estenosis segmentarias o múltiples del conducto pancreático principal con dilatación proximal, cambios morfológicos también presentes en muchos casos de PC.

Los hallazgos intraoperatorios muestran un páncreas duro con intensa reacción inflamatoria peripancreática, siendo difícil diferenciarlo de un cáncer de páncreas. No hay calcificaciones, *plugs* proteicos ni pseudoquistes. Histológicamente se observa un infiltrado linfocitario y de células plasmáticas IgG4+ alrededor de los conductos interlobulares grandes y medianos y flebitis obliterativa. Además se objetivan atrofia acinar y fibrosis importante. Estas mismas características patológicas se pueden encontrar también en los conductos biliares, en la vesícula y en el hígado.

La terapia con corticoides (prednisolona) es muy efectiva para el tratamiento de la PC autoinmune, mostrando los pacientes mejoría clínica y en las imágenes por TC o CPRM, disminución de los niveles de IgG y de CA-19.9. Asimismo, las alteraciones ductales biliares y pancreáticas se normalizan, no así la fibrosis retroperitoneal. A su vez, la respuesta a la terapéutica esteroidea confirma la PC autoinmune en los casos sospechados.

Un punto importante en esta enfermedad es contar con criterios unificados para establecer un diagnóstico preciso, diferenciándola del cáncer de páncreas y del colangiocarcinoma. No obstante, bueno es destacar que la mayoría de la veces el paciente es sometido a una intervención quirúrgica que puede terminar en un procedimiento resectivo. Es así como la Sociedad Japonesa del Páncreas y la Clínica Mayo han establecido criterios para el diagnóstico de PC autoinmune basados en las características histológicas, serológicas, imagenológicas, compromiso de otros órganos y la respuesta al tratamiento con corticoides.

### PC hereditaria

La PC hereditaria es una patología que se transmite en forma autosómica dominante con un 80 % de penetrancia. Se define como la existencia de pancreatitis episódica o recurrente en dos o más miembros de distintas generaciones en una misma familia. Los primeros casos fueron descritos en 1952 por COMFORT y STEINBERG, detectándose posteriormente alrededor de 100 familias en todo el mundo. La clínica es similar a los otros tipos de pancreatitis, salvo por el inicio más temprano de los síntomas. Corresponde al 1 % de los casos de PC.

A pesar de la baja frecuencia de esta variante, es muy interesante ya que plantea mecanismos fisiopatogénicos totalmente distintos a los aceptados clásicamente abriendo un campo fascinante para la investigación.

La tripsina juega un papel central en la secreción exocrina del páncreas ya que es la enzima gatillo que activa las otras proteasas. Normalmente la tripsina se mantiene como tripsinógeno hasta llegar al duodeno donde es activada por la enteroquinasa. El organismo utiliza numerosos mecanismos para evitar la activación prematura de la tripsina. Por ejemplo el aislamiento de los zimógenos de los lisosomas (que tienen enzimas que los pueden activar) así como la síntesis de inhibidores de la tripsina.

En 1996, WHITCOMB y col. asociaron la pancreatitis hereditaria al brazo largo del cromosoma 7 (7q35) y localizaron la mutación en el exón 3 del gen del tripsinógeno catiónico (PRSS1) con sustitución de arginina por histidina en el residuo 117. Esta mutación se llama (HP1) ARG117HIS y parece suprimir un sitio de hidrólisis de la tripsina.

En otras familias con pancreatitis hereditarias en quienes no se encontró la mutación HP1 se describió otra, que consiste en el cambio de asparragina por isoleucina en la posición 21 del tripsinógeno catiónico y se conoce como (HP2) ASP21 ISO. Esta mutación parece aumentar la autoactivación del tripsinógeno. Interesantemente, algunos pacientes con HP2 presentan hipertrofia del esfínter de Oddi y en quienes la descompresión produjo importante mejoría

del cuadro clínico. Estos pacientes tienen un inicio de la clínica más tardío y mejor evolución que los del grupo del HP1.

Otros genes, como el del tripsinógeno aniónico (PRSS2), el inhibidor de la serin proteasa, Kazal tipo 1 (SPINK1) y el regulador de la conductancia transmembrana de la fibrosis quística (CFTR), se han asociado también con la PC hereditaria.

Se debe establecer el diagnóstico diferencial con la fibrosis quística debido a que ambas se presentan en la infancia y más raramente en personas jóvenes, debiendo realizarse en estos pacientes un test del sudor y subsecuentemente un estudio genético de la mutación del CFTR. Otros diagnósticos diferenciales menos frecuentes son con la hiperlipidemia, la hipercalcemia, el hiperparatiroidismo todos familiares y la PC autoinmune, esta última de presentación en el adulto. Otro aspecto a tener en cuenta es el riesgo elevado para desarrollar cáncer de páncreas, por lo que se debería recomendar a los pacientes con PC hereditaria evitar los factores de riesgo medioambientales para cáncer pancreático.

### *PC idiopática*

Muchos casos de PC (alrededor de un 40 %) eran etiquetados de idiopáticos, pero actualmente se han producido hallazgos muy interesantes que vinculan por lo menos algunos casos de PC idiopática con alteraciones en el gen CFTR. Mucho antes del descubrimiento del gen de la fibrosis quística (FQ), **PARÍS** describió en 1969 dos hermanos con FQ cuyo padre, tío paterno y abuelo tenían PC.

La FQ es la enfermedad hereditaria más común que afecta la secreción exocrina del páncreas, se transmite en forma autosómica recesiva y es causada por mutaciones del gen CFTR. Este gen codifica un canal de transporte iónico que se llama regulador de conductancia de transmembrana. El CFTR se ubica en la superficie apical de las células epiteliales de los conductos pancreáticos y promueve la secreción de fluido y bicarbonato, produciendo de esta manera la dilución y alcalinización de la secreción

pancreática. Esto coincide con el hecho bien conocido de que la aparición de *plugs* es una característica prominente en los estadios iniciales de la FQ.

De todas las mutaciones del CFTR la más común es la llamada Delta F508. La mitad de los pacientes con FQ son homocigotos para el CFTR o heterocigotos con un alelo Delta F508 y el otro con otra mutación causante de FQ.

En un estudio sobre 27 pacientes con PC idiopática hubo 8 con mutaciones del CFTR, esto es 11 veces más frecuente que en la población general. En otros estudios el 19 % de pacientes con PC no alcohólica tenían mutaciones del CFTR. Hace falta que existan mutaciones que permitan un mínimo de actividad del CFTR (de alrededor del 5 al 10 %) para que se produzca PC idiopática y no FQ, es decir, que la disminución de la actividad del CFTR sea lo suficientemente severa para afectar el páncreas y los conductos deferentes pero no las lesiones pulmonares ni los cambios en los test del sudor, por lo que se los puede considerar formas frustras de FQ.

Finalmente, hasta hace unas décadas también se etiquetaban de PC idiopática los pacientes con neoplasia intraductal epitelial mucinosa sobre todo por los cambios morfológicos y estructurales de los conductos pancreáticos y del parénquima. Actualmente sabemos que estos casos corresponden a pacientes con patología quística del páncreas secretor de mucina y con un alto potencial maligno.

### *PC tropical*

Variante de PC calcificante, caracterizada por SARLES y col. al observar que los pacientes con PC en el sur de la India eran niños desnutridos con ingesta pobre en grasas y proteínas (kwashiorkor) y no consumidores de alcohol. Esta forma juvenil de PC observada en algunas poblaciones de África ha sido descrita también como una enfermedad con «dolor en la infancia, diabetes en la pubertad y muerte en la plenitud de la vida». Debido a que es más frecuente en países tropicales es que se le da su denominación. Su prevalencia actual en la población del sur de la India es del 0,02 % aproximadamente. Los hallazgos histopatológicos de esta entidad incluyen

dilatación del conducto pancreático principal, fibrosis intralobular en los estadios tempranos e interracinar en los tardíos.

Los mecanismos etiopatogénicos de la PC tropical permanecen aún poco claros. Inicialmente se pensó que el factor etiológico principal de la enfermedad era la desnutrición, teoría actualmente cuestionada ya que la desnutrición podría ser un efecto de la PC y no su causa. También se observó que su prevalencia es mayor en zonas donde se consume mucha *cassava* (tapioca). Los cianógenos tóxicos de la tapioca, en presencia de malnutrición y falta de antioxidantes producirían alteraciones a través de los radicales libres. Sin embargo, su papel en el desarrollo de PC no es claro, puesto que en zonas de África donde se consumen grandes cantidades de *cassava* no se han visto casos de PC tropical. La hipótesis de que el déficit de micronutrientes induce la formación de radicales libres tiene que ser investigada. Actualmente se vincula fuertemente a la mutación del gen SPINK1 en la producción de la PC tropical.

## Manifestaciones clínicas

El dolor abdominal es el mayor problema clínico en pacientes con PC. El 85-95 % de los casos desarrollan dolor en algún momento de su evolución. Su ausencia es más común en las etapas tardías de la enfermedad no complicada, lo que se ha denominado «*burn out* del páncreas». Este fenómeno se observa después de 5 a 10 años de iniciado el cuadro de PC, frecuentemente asociado con un deterioro severo de la función pancreática.

Habitualmente, los pacientes refieren dolor epigástrico, que se puede irradiar a ambos hipocondrios o hacia la región dorsal. El dolor se exagera a menudo al acostarse, al comer y al beber alcohol.

AMMANN y MUELLHAUPT identifican dos patrones de dolor, A y B. El *tipo A* se caracteriza por presentar episodios dolorosos de aproximadamente diez días de duración, separados por largos intervalos libres de dolor de varios meses a más de un año. El dolor puede ser importante, pero por lo general es leve,

transitorio y controlable con la ingesta de AINE. El *tipo B* se manifiesta en forma severa, continuo, con o sin exacerbaciones, que a menudo requieren hospitalización. Este tipo de dolor es atribuido usualmente a las complicaciones locales de la PC.

La etiología del dolor es atribuible a múltiples causas, como el incremento de la presión en el sistema ductal o en el parénquima pancreático, la isquemia, la fibrosis, la presencia de pseudoquistes, así como a la alteración de los nervios pancreáticos y peripancreáticos, siendo la vía final común en la producción del dolor la inervación esplácnica de la glándula.

La PC se caracteriza además por los síntomas del deterioro funcional del páncreas, cuya principal manifestación es la esteatorrea, debida a la malabsorción de grasas secundaria a la insuficiencia exocrina de la glándula. Consiste en la excreción fecal de más de 6 gramos de grasa por día y es un síntoma tardío debido a que se debe perder más del 90 % de la función pancreática para que aparezca. Los pacientes pueden experimentar además pérdida de peso, sensación de distensión abdominal y síntomas relacionados con la aparición de complicaciones locales pancreáticas.

La malabsorción de grasas también resulta en un déficit de la vitaminas liposolubles (A, D, E y K) con sus consecuentes manifestaciones clínicas.

La diabetes *mellitus* se observa en aproximadamente el 50 % de los pacientes requiriendo en la mitad de los casos tratamiento con insulina y es la expresión del daño irreversible de los islotes. Con menos frecuencia las PC se presentan con algunas de las complicaciones evolutivas, como obstrucción biliar o gastroduodenal, hemorragia digestiva alta, etc.

## Clínica

- Antecedente de alcoholismo
- Dolor
- Pérdida de peso, esteatorrea. Deficiencia de vitaminas liposolubles

- Diabetes *mellitus*
- Ictericia. Compresión gastroduodenal. Hemorragia digestiva alta

## Métodos diagnósticos

El diagnóstico de PC se basa en los hallazgos de la anamnesis y del examen físico, sumado a los estudios por imágenes los cuales pueden revelar tanto alteraciones estructurales como funcionales de la glándula pancreática. La PC es una enfermedad con características histológicas bien definidas, pero rara vez se dispone de material para su confirmación. El diagnóstico correcto de la enfermedad es fácil en los estadios clínicos tardíos pero dificultoso en los tempranos o llamados también de «conductos pequeños» o de cambios mínimos (BÜCHLER).

Con respecto a las pruebas de laboratorio queremos destacar que por lo general la amilasa y la lipasa plasmática están mínimamente elevadas o incluso son normales. Por este motivo se ha aconsejado hacer el estudio de los fermentos pancreáticos en orina de 24 horas. En los casos de compresión canalicular biliar pueden estar elevadas la bilirrubina y la fosfatasa alcalina, lo mismo que las transaminasas, sobre todo en las PC alcohólicas. El Van de Kamer es un estudio clásico que permite precisar el grado de esteatorrea.

En relación a los métodos por imágenes la clásica radiografía directa de abdomen permitirá demostrar en el 15 al 20 % de los enfermos con PC calcificaciones pancreáticas, las cuales se evidencian distribuidas en grandes acúmulos o difusamente «en perdigonadas». Si bien la calcificación es una manifestación tardía de la enfermedad, su hallazgo tiene una especificidad del 95 % para el diagnóstico de PC calcificante.

Habitualmente, en la práctica hospitalaria diaria, los pacientes con dolor en el abdomen superior son estudiados inicialmente junto con la radiografía simple de abdomen, con la ecografía abdominal, por ser un estudio simple, no invasivo, bien tolerado y económico que permite una rápida evaluación del sistema pancreato-hepato-biliar. Sin embargo, es un estudio que depende



fundamentalmente del entrenamiento y experiencia del ecografista, presentando una sensibilidad del 60-70 % y una especificidad del 80-90 % para el diagnóstico de PC en estadios avanzados, pudiendo ser incluso normal en las etapas tempranas de la enfermedad.

La TC abdominal dependiendo de la tecnología usada por lo general tiene una sensibilidad del 75-80 % con una especificidad de alrededor del 90 %, para el diagnóstico de PC avanzada con calcificaciones, atrofia y dilatación ductal. La TC permite además una evaluación completa del abdomen y eventualmente el diagnóstico de otros procesos patológicos.

En los últimos años, la colangiopancreatografía por resonancia magnética (CPRM), es utilizada cada día con mayor frecuencia para el diagnóstico de PC. Este estudio permite evaluar la anatomía ductal pancreática, el parénquima, así como los conductos biliares y los vasos adyacentes, permitiendo de esta manera una evaluación morfológica completa de la glándula pancreática, pudiendo además estudiar parámetros funcionales mediante la estimulación con secretina.

El diagnóstico de PC avanzada es fácilmente establecido con la colangiopancreatografía por resonancia magnética (CPRM), que presenta como hecho destacado el ser no invasiva, objetivando sin dificultad las alteraciones producidas en el conducto pancreático principal y los conductos secundarios, como dilatación, formación de estenosis, contornos irregulares y defectos de llenado, siendo la imagen más típica la de la cadena de lagos (*chain of lakes*) en donde alternan zonas de dilatación con estenosis y formación de cálculos. Sin embargo, en la etapa temprana de la enfermedad, la que se caracteriza por cambios sutiles o mínimos a nivel de los conductos secundarios, la CPRM presenta una sensibilidad del 25 % con una tasa importante de falsos negativos. Por lo tanto, ante la presencia de un paciente en el que se sospecha PC en estadios iniciales, la CPRM con estimulación con secretina (CPRM-S) es esencial si queremos acercarnos a la sensibilidad lograda por la CPRE. La evaluación del calibre del conducto pancreático principal, el llenado duodenal y de la dilatación de los conductos secundarios en la cola y el

cuerpo del páncreas mediante CPRM-S permite un diagnóstico aproximado de PC en estadios tempranos. **MANFREDI** y col. reportaron un aumento significativo de la visualización de los segmentos del conducto pancreático principal y de los conductos secundarios después de la inyección de secretina de un 65 a 97 % y de un 4 a 63 % respectivamente. Resultados similares presentan **SAI** y col. encontrando una especificidad del 92 % para el diagnóstico de PC leve de acuerdo a la clasificación de Cambridge, pero con una sensibilidad menor del 63 %.

Por lo tanto, basado en los avances tecnológicos de los últimos años en los protocolos de RM, que han permitido obtener imágenes de mayor resolución y calidad, el diagnóstico de PC por CPMR es actualmente tan preciso como la CPRE, estableciéndose a la RM como la principal técnica de imágenes para investigar el dolor biliopancreático por PC. Así mismo, la CPRM-S, es decir con estimulación con secretina, nos brinda importante información funcional adicional de gran valor en las formas incipientes.

Otra modalidad empleada para el diagnóstico de PC es la ecografía endoscópica (EE), capaz de detectar alteraciones pancreáticas parenquimatosas y ductales leves, no objetivadas con la TC. Por lo tanto, en pacientes con dolor abdominal de posible origen pancreático no diagnosticado con los métodos por imágenes de sección transversal, estaría indicada la EE. Distintas características endosonográficas tanto parenquimatosas como ductales han sido utilizadas para el diagnóstico de PC. Asimismo, diferentes sistemas de *score* han sido propuestos en base al número de alteraciones encontradas, incluyendo el sistema más empleado cinco características parenquimatosas y cuatro ductales. La sensibilidad y especificidad de la EE comparada con los resultados histológicos de piezas de resección fueron del 91 y 86 % respectivamente, tal como lo mostró **VARADARAJULU** en 42 pacientes sometidos a EE preoperatoria.

Una de las ventajas de la EE es que permite realizar otros gestos diagnósticos como tomar biopsias con aguja fina o con *tru-cut*, aunque no varíe en forma significativa la especificidad del método, aumentando sí el

riesgo de complicaciones como pancreatitis aguda post-punción. Así mismo, se pueden realizar pruebas funcionales con secretina ya sea mediante la recolección y análisis del líquido pancreático, como la obtención de imágenes durante la estimulación.

La CPRE ocupa un lugar importante en el arsenal diagnóstico de PC, que si bien es una modalidad invasiva y con riesgo, se sigue utilizando sobre todo para clarificar áreas que son pobremente visualizadas por otros métodos, mostrando una sensibilidad y especificidad del 71 al 94 % y del 89 al 100 % respectivamente. La CPRE permite también la obtención de biopsias, la realización de pruebas funcionales con secretina y realizar gestos terapéuticos que serán analizados más adelante en detalle. La CPRE no es un método inocuo presentando complicaciones como pancreatitis aguda (2-7 %), leve en la mayoría de los pacientes, colangitis (1-2 %), hemorragia (0-3 %) y perforación duodenal (menos de 1 %).

Otra forma de diagnosticar la enfermedad es a través de los estudios funcionales, los cuales pueden ser no invasivos e invasivos. Dentro de los primeros tenemos el estudio de la grasa fecal de 72 horas, el *spot* de grasa fecal, el dosaje de quimiotripsina y elastasa fecal, estudios dificultosos, que además pueden arrojar resultados positivos falsos debido a una diarrea acuosa o al sobrecrecimiento bacteriano.

Los estudios funcionales invasivos que requieren la utilización de sondas (Dreiling) para la recolección de secreciones gástricas y duodenales antes y después de la estimulación con secretina y/o CCK, si bien tienen alta especificidad y sensibilidad para el diagnóstico de PC, son evaluaciones reservadas para centros de alta complejidad y experiencia en la detección y tratamiento de la PC.

## CLÍNICA Y ANTECEDENTES

### Laboratorio

- Rutina y orina completa
- Enzimas pancreáticas (séricas y urinarias)
- Bilirrubina y fosfatasa alcalina
- Pruebas de función pancreática no invasiva
- Pruebas de función pancreática invasivas

## DIAGNÓSTICO

### Radiología

- Rx simple de abdomen (calcificaciones)
- Ecografía
- TC
- Ecoendoscopia
- CPRM

### Genético

- CPRE

## TRATAMIENTO

Una vez desarrollados y establecidos los mecanismos que llevan a la inflamación crónica del páncreas, lamentablemente no existe un tratamiento que revierta el avance de la enfermedad, ni siquiera con la interrupción de la ingesta de alcohol.

Con un criterio eminentemente práctico y con la idea de sentar pautas básicas de tratamiento de la PC se consideran dos grupos de pacientes: los que se presentan sin dilatación del conducto de Wirsung y los que sí muestran dilatación del sistema ductal.

Para los del primer grupo, es decir, sin dilatación ductal el tratamiento médico cobra un valor importante e incluye inicialmente estimular al paciente a interrumpir la ingesta de alcohol, una dieta pobre en grasas, y el aporte externo de preparados enzimáticos para controlar la esteatorrea, la pérdida de peso y en ciertas ocasiones el dolor. Asimismo, la insuficiencia endocrina puede ser paliada mediante el empleo de insulina o de hipoglucemiantes orales. A su vez, como hemos mencionado anteriormente el dolor es el principal problema de los pacientes con PC, por lo que el empleo de analgésicos no opiáceos en lo posible, constituye una terapéutica efectiva para el control del dolor en los casos leves o moderados, teniendo siempre presente los efectos adversos de la ingesta crónica de analgésicos. Otros agentes empleados para el tratamiento del dolor como los análogos de la somatostatina (octreotide) que disminuyen la secreción exógena del páncreas, los antidepresivos, los antioxidantes y el bloqueo del plexo celíaco han mostrado resultados controversiales difíciles de evaluar en cuanto a su eficacia, por lo que se necesitan de mayores series para determinar su utilidad.

Por otro lado, los pacientes con dilatación del conducto de Wirsung se verán beneficiados por los procedimientos descompresivos, ya sean endoscópicos o quirúrgicos. Los primeros se realizan a través de una CPRE con esfinterotomía más la colocación de un *stent*, pudiendo estar asociado además a litotricia extracorpórea ante la presencia de cálculos de gran tamaño. Los procedimientos endoscópicos logran mejorar el dolor en hasta un

40 % de los pacientes, sin embargo, en la mayoría de los casos se requiere de intervenciones reiteradas por obstrucciones repetidas del conducto principal.

La descompresión quirúrgica del conducto de Wirsung consiste en realizar una derivación pancreático-yeyunal latero-lateral tal como lo propusieran inicialmente **PUESTOW** y **GILLESBY** y modificado años después por **PARTINGTON** y **ROCHELL**. Se ha visto una mejoría del dolor en hasta un 85 % de los pacientes tratados quirúrgicamente, lo que supone claras ventajas frente al tratamiento endoscópico y con escasa morbilidad.

Las indicaciones para procedimientos resectivos, como la duodenopancreatectomía cefálica (DPC) en pacientes con PC y dolor crónico refractario al tratamiento médico son: conducto pancreático no dilatado, aumento de tamaño de la cabeza del páncreas con quistes y calcificaciones, fracaso de una cirugía de descompresión previa y/o la sospecha de una neoplasia cefálica. Actualmente la DPC es una cirugía con mínima mortalidad (< 2 %) y con una morbilidad del 40 % aproximadamente, obteniendo mejoría del dolor en más del 85 % de los pacientes.

Por tratarse la PC de una enfermedad benigna, otras intervenciones quirúrgicas han sido diseñadas con el objeto de preservar órganos y tejido funcional. En este sentido y especialmente por estudios europeos se ha propuesto la pancreatectomía cefálica con preservación del duodeno y de la vía biliar, restableciendo la continuidad ductal a través de una pancreático-yeyunostomía término-terminal en Y de Roux con el remanente distal y con el delgado anillo de tejido yuxtaduodenal proximal. Sin embargo, **BANKS** de Harvard sostiene que estas técnicas no han ganado popularidad en los Estados Unidos. En los casos de obstrucción biliar, ésta se deriva, así como en los casos con Wirsung dilatado se asocia una pancreático-yeyunostomía longitudinal.

La pancreatectomía distal está indicada cuando el proceso inflamatorio dominante se localiza en el cuerpo o cola del páncreas o ante la presencia de un pseudoquiste o fístula en esta misma localización. Se realiza en lo posible sin esplenectomía. En algunos casos es necesario practicar una

pancreatectomía total con o sin autotransplante de células de los islotes en territorio portal.

## Complicaciones de la PC

Las complicaciones más frecuentes observadas en el curso de la PC son pseudoquistes, obstrucción de órganos vecinos como la vía biliar principal, la vena porta y esplénica condicionando un síndrome de hipertensión portal segmentaria, píloro duodenal, infección, hemorragia intraquística, fístula pancreático pleural y ascitis pancreática. Por ser la primera, es decir los pseudoquistes, los más frecuentes por razones de espacio nos referiremos exclusivamente a esta complicación.

### *Pseudoquiste de páncreas (PP)*

El PP es una acumulación localizada de secreción pancreática, rodeada por una pared de tejido fibroso o de granulación que se origina por la disrupción de los conductos pancreáticos en áreas de inflamación y necrosis, desarrollándose en alrededor del 20-40 % de los pacientes con PC. Se diferencia de otras lesiones quísticas pancreáticas por la falta de revestimiento epitelial y por la alta concentración enzimática. Se forman más comúnmente en los casos de PC alcohólica (70-78 %) y en la PC idiopática (6-16 %).

Los PP pueden estar localizados dentro o fuera del páncreas, ser únicos o múltiples, y presentar o no comunicación demostrable con el sistema ductal.

El diagnóstico de PP se establece fundamentalmente con los métodos de imágenes, siendo el de primera elección la TC y para el seguimiento la ecografía. Presenta una sensibilidad del 100 % y una especificidad del 98 % y brinda información sobre su localización, el grosor de la pared, la presencia de necrosis y la relación con los vasos sanguíneos importantes. La CPRM puede evaluar además los conductos biliar y pancreático pudiendo objetivar la comunicación de éste último con el PP. Métodos como la CPRE y la EE se emplean cuando se va a asociar algún gesto terapéutico.

El tratamiento del PP puede ser quirúrgico, endoscópico, percutáneo y conservador. Las indicaciones para el tratamiento del PP se detallan en la **TABLA 2** (ver en página siguiente).

El drenaje percutáneo se prefiere para colecciones localizadas fuera del páncreas y sin necrosis asociada. Se utiliza también en PP infectados, con deterioro importante del estado general del paciente.

Los mejores candidatos para el tratamiento endoscópico son los PP que sobresalen en la pared posterior del estómago o el duodeno, con un páncreas preservado en la TC abdominal y en el que el quiste se origina en los conductos secundarios, objetivados por CPRE. Por el contrario, son malos candidatos los PP con necrosis organizada, con pérdida de la continuidad ductal y las formas inmaduras. Otro aspecto a tener en cuenta en el procedimiento endoscópico es que la distancia entre la pared gástrica o duodenal y el PP debe ser menor a 1 cm y sin la interposición de ninguna estructura vascular, lo que permitirá la creación de un trayecto entre el PP y el lumen gástrico (quistogastrostomía) o con la luz duodenal (quistoduodenostomía).

El drenaje transpapilar se puede realizar cuando el PP está comunicado con el conducto pancreático principal, a través de una esfinterotomía cuando es necesario y la colocación de un *stent*.

El tratamiento de elección del PP continúa siendo el quirúrgico, el que puede ser convencional o laparoscópico, teniendo amplia vigencia los tratamientos clásicos, es decir, la quistogastrostomía, la quistoduodenostomía y los drenajes desfuncionalizados con asa en Y de Roux.



PP COMPLICADO (UN CRITERIO ES SUFICIENTE)
<p>Compresión de grandes vasos abdominales</p> <p>Estenosis gastro-píloro-duodenal</p> <p>Compresión de la vía biliar principal</p> <p>PP infectados</p> <p>Hemorragia intraquística</p> <p>Fístula pancreático-pleural</p>
PP SINTOMÁTICO
<p>Náuseas, vómitos, distensión abdominal, dolor, hemorragia digestiva alta (10-20 %)</p>
PP ASINTOMÁTICO
<p>PP &gt; 5 cm, sin regresión después de 6 semanas</p> <p>Pared quística &gt; 5 mm (quiste maduro) = porcentaje de éxitos con métodos endoscópicos o laparoscópicos</p> <p>Sospecha de tumor pancreático</p> <p>PC con avanzados cambios canaliculares y pancreaticolitiasis</p>

TABLA 2. INDICACIONES PARA EL TRATAMIENTO DEL PP

## Referencias bibliográficas

- ANDERSEN DK, FREY CF. The evolution of the surgical treatment of chronic pancreatitis. *Ann Surg.* 2010;51:18-32. doi:10.1097/SLA.0b013e3181ae3471
- BÜCHLER MW, MARTIGNONI M, FRIESS H, MALFERTHEINER P. A proposal for a new clinical classification of chronic pancreatitis. *BMC Gastroenterology.* 2009;9:93-101. doi:10.1186/1471-230X-9-93
- BYUNG MOO Y, LEHMAN GH. Update on endoscopic treatment of chronic pancreatitis. *Korean J Intern Med.* 2009;24:169-179. doi:10.3904/kjim.2009.24.3.169
- CONWELL DL, BANKS P. Chronic pancreatitis. *Curr Opin Gastroenterol.* 2008;24:586-590. doi:10.1097/MOG.0b013e32830b10fb

- DIMAGNO JM, DIMAGNO EP. Chronic pancreatitis. *Curr Opin Gastroenterol*. 2009;25:454-459. doi:10.1097/MOG.0b013e32832e1600
- SAI J, SUYAMA M, KUBOKAWA Y, WATANABE S. Diagnosis of mild chronic pancreatitis (Cambridge classification): Comparative study using secretin injection-magnetic resonance cholangiopancreatography and endoscopic retrograde pancreatography. *World J Gastroenterol*. 2008;14(8):1218-1221. doi:10.3748/wjg.14.1218
- SARLES H, BERNARD JP, GULLO L. Pathogenesis of chronic pancreatitis. *Gut*. 1990;31(6):629-632. doi:10.1136/gut.31.6.629
- SARLES H. Alcohol and chronic pancreatitis. *Proc Roy Soc Med*. 1972;65:847-849. doi:10.1177/003591577206501015
- SONG Y, LIU Q-D, ZHOU N-X, ZHANG W-Z, WANG D-J. Diagnosis and management of autoimmune pancreatitis: Experience from China. *World J Gastroenterol*. 2008;14(4):601-606. doi:10.3748/wjg.14.601
- STEVENS T, PARSI MA. Endoscopic ultrasound for the diagnosis of chronic pancreatitis. *World J Gastroenterol*. 2010;16(23):2841-2850. doi:10.3748/wjg.v16.i23.2841

# Pancreatitis autoinmune (PAI)

**DR. CARLOS CASTILLA**

La *pancreatitis autoinmune (PAI)* es un *tipo singular de pancreatitis crónica con características clínicas, patológicas, serológicas y de imágenes*. Usualmente se presenta con colestasis y agrandamiento del páncreas con estrechamiento del Wirsung. Se han identificado dos subtipos.

La denominación de esta entidad nosológica particular se debe a **YOSHIDA**, quien en 1995 observó una pancreatitis crónica de posible etiología autoinmune, caracterizada por manifestaciones clínicas, histológicas y serológicas específicas, que particularmente han mostrado respuesta al tratamiento con corticoesteroides.

Esta enfermedad esclerosante, asociada a niveles elevados de IgG4, es una patología que puede afectar múltiples órganos, como el páncreas, glándulas salivales, lagrimales, tiroides, vía biliar, retroperitoneo y ganglios linfáticos. La afección pancreática en esta entidad se ha clasificado como *pancreatitis autoinmune tipo I*.

En ocasiones, el sistema inmunitario ataca las células de tejidos propios porque, por alguna razón, presentan en su superficie marcadores erróneos que confunden al sistema inmunitario, haciéndole creer que son células extrañas. Cuando esto sucede con las células pancreáticas se provoca inflamación, necrosis y posterior desarrollo de fibrosis de la glándula.

Los hallazgos histológicos se caracterizan por una infiltración densa de linfocitos T y fibrosis. El epitelio ductal es preservado aunque sufre compresión extrínseca.

## Epidemiología

Constituye el 5 % de todos los casos de pancreatitis crónica. Más frecuente en hombres y pacientes de más de 50 años de edad.

En Estados Unidos fue hallada en 2,4 % de los estudios histológicos de resecciones pancreáticas, este valor aumenta al 6 % si las resecciones son por cáncer. En Japón se estima una prevalencia de 0,82 cada 100.000 individuos.

## Clasificación

Se clasifica histológicamente en dos tipos:

- **PAI tipo 1 o pancreatitis esclerosante linfoplasmocítica (PELP)**, es la forma más frecuente y se presenta a mayor edad. Se caracteriza por infiltrado linfoplasmocítico periductal rico en células IgG4, fibrosis estoriforme y flebitis obliterante. La afección extrapancreática muestra hallazgos histológicos similares y mayor prevalencia de incremento de IgG4 (**GIL ROJAS**).
- **PAI tipo 2 o pancreatitis ductal central idiopática (PDCI)**, no parece estar relacionada con incremento sérico de IgG4 ni involucrar otros órganos y la respuesta a esteroides es menos clara. Se puede asociar con tiroiditis de Hashimoto, enfermedad inflamatoria intestinal, enfermedad de Mikulicz, tumor de Kuttner, enfermedad de Rosai-Dorfman y fibroesclerosis multifocal.

## Fisiopatología

La exacta patogenia de la PAI se desconoce. Se considera que existe susceptibilidad genética asociada al haplotipo HLA-DRB1\*0405-DQB1\*0401 en la clase II.

Los antígenos de HLA-DR en las células ductales y acinares pancreáticas pueden servir como antígenos reconocidos, desencadenando la inflamación subsecuente.

La mayoría de los pacientes con PAI tienen niveles elevados de IgG sérica, específicamente niveles elevados de IgG4, la cual parece desempeñar un papel principal en la patogenia. Otros autores proponen que IgG4 puede simplemente representar una respuesta secundaria a un disparador primario todavía no identificado.

## **Estrategia para diagnosticar PAI**

### *Cuadro clínico*

Una amplia variedad de manifestaciones confunden con cáncer, pancreatitis aguda o crónica. Inicialmente puede existir prurito, afectación general, colestasis extrahepática y diabetes. Los pacientes refieren dispepsia incaracterística con náuseas, vómitos, dolor epigástrico, anorexia y pérdida de peso.

Como se ha señalado, pueden presentarse manifestaciones extrapancreáticas de acuerdo a los órganos afectados (vía biliar 70 %), colangitis esclerosante, daño inflamatorio hepático (esclerosis portal, colestasis canalicular, hepatitis lobular), colecistopatía difusa alitiásica, glándulas salivales, tiroiditis, retroperitoneo, adenopatías, parénquima renal, órbita, pulmón (neumonía intersticial, infiltrados), próstata, etc.

### *Laboratorio*

La mayoría de los pacientes con PAI muestran niveles normales o ligeramente elevados de amilasa y lipasa. En las pruebas de función hepática se puede encontrar un perfil colestásico. También se ha encontrado hipergammaglobulinemia mayor a 2 g/dL en 53 % a 71 %; existe eosinofilia periférica con más de 600 células/mm en 11 %, e incremento de IgE en 34 %. Los pacientes tienen un nivel elevado de IgG4 (con un valor promedio de 300 mg/dl) considerando normal cifras de 34 mg/dl. En los pacientes con cáncer pancreático, solo el 10 % eleva escasamente IgG4. Los niveles séricos de IgG4 son altamente sensibles (95 %) y específicos (97 %).

## Imágenes

**Ultrasonido.** La imagen de ultrasonido suele ser sub-óptima. El páncreas luce con engrosamiento difuso.

**Tomografía computada.** Agrandamiento difuso del páncreas (páncreas en salchicha) y pérdida de nitidez del contorno lobular en la fase retardada, porque existen cambios fibroinflamatorios que envuelven el tejido adiposo peripancreático y a veces estrechan el Wirsung. Si la participación es focal, se ve una imagen en cabeza del páncreas de baja atenuación sin atrofia distal. Se pueden ver tumefactos los ganglios regionales.

**Resonancia magnética nuclear.** Pueden observarse zonas de alta intensidad de señal en T2 de manera difusa, solitaria o múltiple. En el cáncer la lesión es generalmente única. La colangiopancreatografía RMN se ha hecho popular y un método no invasivo que logra obtener imágenes de alta calidad y es el gold standard en esta patología. Es muy útil para juzgar la respuesta a la terapia esteroide.

**Colangiopancreatografía endoscópica retrógrada.** El estrechamiento del conducto de Wirsung en menos de 3 mm es el principal hallazgo y criterio pancreatográfico mandatorio en Japón. Estas lesiones no obstructivas son altamente sugestivas de PAI. Contrariamente, el cáncer causa dilatación, destrucción del epitelio ductal y obstrucción. La toma de biopsia de papila permite efectuar inmunotinción de IgG4 en el espécimen que debe revelar abundantes células IgG4 positivas, mayor de 10 células por campo de alto poder.

**PET.** La tomografía por emisión de positrones con 18F-fluorodeoxiglucosa (PET) permite observar, además del uptake pancreático, captaciones anormales extraglandulares y nódulos. En pacientes diabéticos los datos pueden ser confusos por competencia en la absorción de glucosa.

### *Punción biopsia con aguja fina bajo control US*

Se hace necesario el examen histológico en algunos casos cuando el diagnóstico es inconcluyente, sobre todo en las formas segmentarias. La guía ultrasónica permite llegar a la lesión a efectos de permitir la aspiración, lo que resulta útil para descartar cáncer. Aún así la muestra suele ser pequeña y mantenerse la incertidumbre.

## **Criterios diagnósticos**

Las primeras guías reales para el diagnóstico de PAI fueron las de la Sociedad Japonesa de Páncreas (SJP) en 2002, posteriormente modificadas en 2006. El principal objetivo de esos criterios fue asegurar que se excluyera el diagnóstico de cáncer de páncreas. En 2006, CHIARI y col. propusieron los *criterios HISORt* de la Clínica Mayo. En 2008, la SJP y la Sociedad Coreana de Enfermedades Pancreatobiliares propusieron los criterios del Consenso Asiático, en donde se propuso eliminar la gammaglobulina de los criterios serológicos.

Para hacer el diagnóstico de PAI basado en las guías japonesas se requiere que los hallazgos radiológicos sean consistentes con PAI y uno de los criterios serológicos o histológicos.

### *Japanese Pancreas Society criteria*

- **Imágenes:** agrandamiento del parénquima pancreático con el conducto principal estrechado y pared irregular diagnosticado por CPER. Actualmente se agregó masa focal y/o estrechez focal.
- **Laboratorio:** elevación anormal de los niveles de gammaglobulina sérica y/o IgG4 (< de 140 mg/dl) o la presencia de autoanticuerpos (anticuerpos antinucleares).
- **Hallazgos histopatológicos:** cambios fibróticos con infiltración linfoplasmocitaria en el área periductal y folículos linfoides.

Si los tres criterios están presentes, el diagnóstico es definitivo.

Actualmente se agregaron criterios HISORt (Histología, Serología, Radiología y respuesta al tratamiento): resolución o mejoría importante frente al tratamiento con corticoides.

## Tratamiento

El tratamiento de elección es la terapia corticoidea que puede mostrar una mejoría, sugestiva de que se trata de una PAI. Terapia inicial con 30 a 40 mg/día de prednisona por cuatro semanas, seguidas de una disminución gradual 5 a 10 mg/semana de cuatro a seis semanas con una dosis de mantenimiento 5 a 10 mg/día y continuar hasta resolverse completamente las anormalidades clínicas, de laboratorio o radiográficas. Luego, para evitar recaídas se reduce la dosis a 5 mg/día. Obviamente se debe administrar con extrema precaución si no se está seguro de excluir un cáncer.

En pacientes con estenosis biliar y/o pancreática, conviene primero instalar una prótesis y luego administrar corticoides.

Existe un 30 % de recaída clínica, por lo cual se puede utilizar azatioprina o 6-mercaptopurina.

No hay predictores de recaída certeros. Sin embargo, se han reportados como predictores genéticos de recurrencia la sustitución de ácido aspártico a ácido no aspártico (alanina, valina y serina) en DQB1 57, presencia de HLA y polimorfismo del antígeno 4 de los linfocitos T citotóxicos (CTLA4). Predictores séricos como el factor reumatoide monoclonal (MRF), con un valor de corte de 10 µg/dL sirve como predictor de recurrencia con sensibilidad 61 % y especificidad de 70 %. La probabilidad de recurrencia es de 60 % con valores por arriba de 10 µg/dL y de 30 % valores menores de 10 µg/dL.

El uso de tratamiento inmunosupresor mediante rituximab puede ser una promisoriosa terapia.



El pronóstico a largo plazo se desconoce, pero generalmente es benigno si se trata prontamente y la remisión espontánea ocurre en una proporción no establecida de pacientes. La evolución al cáncer, si bien posible, es rara.

# Tumores neuroendocrinos del páncreas (TNE)

**DR. CARLOS CASTILLA**

Los *tumores neuroendocrinos pancreatoduodenales son neoplasias de baja incidencia* (3 casos por millón de habitantes por año).

La mitad de ellos secretan uno o varios péptidos con actividad biológica, lo que puede dar lugar al desarrollo de uno de cinco síndromes clínicos distintos desde el punto de vista fenotípico. El resto son oligo o no funcionantes y suelen formar parte de un hallazgo incidental, o bien sorprenden en un dictamen anatomopatológico postoperatorio, pues fueron confundidos con un adenocarcinoma ductal.

TUMOR	HORMONA	MALIGN.	TAMAÑO	ESPORAD.	NEM1
<i>Insulinoma</i>	Insulina	5-15 %	pequeño	95 %	5 %
<i>Gastrinoma</i>	Gastrina	60-70 %	pequeño	70 %	30 %
<i>Vipoma</i>	Polip. I. V. Activo	60 %	grande	80 %	20 %
<i>Glucagonoma</i>	Glucagón	75-90 %	grande	80 %	20 %
<i>Somatostatina</i>	Somatostatina	95 %	grande	55 %	45 %

Gracias a la capacidad de sospecharlos y al uso creciente de nuevas técnicas diagnósticas se están reconociendo cada vez con más frecuencia.

La historia natural de estos tumores es muy variable, siendo curables con resección quirúrgica el 90 % de los esporádicos, mientras que los no funcionantes tienen, comparativamente, un pronóstico menos favorable.

Aproximadamente, entre el 50 a 80 % de estas neoplasias recurren o metastizan y más de un tercio de los malignos tienen metástasis al momento de su presentación inicial y si nos se los trata activamente, la supervivencia a 5 años alcanza sólo el 20-30 %.<sup>[1]</sup>

Su forma de presentación y comportamiento muestra las siguientes características posibles:

- Ortotópicos ortoendocrinos
- Ectópicos
- Monosecretantes
- Mixtos plurisecretantes (panendocrinos con dominancia)
- Héterosecretantes
- Asociación con síndromes pluriglandulares (NEM)
- No funcionantes

Un páncreas posee 1,4 gramos de tejido endocrino. Pueden adoptar las siguientes formas y situaciones:

- Tumoral «omas» > 0,5 cm de diámetro
- Microadenomas < 0,5 cm de diámetro
- Hiperplasia difusa (nesidioblastosis)
- Ganglionar primaria (10 %) Norton<sup>[2]</sup>
- Metastásica

Se trata de tumores generalmente bien demarcados, de un color rosado-amarillento y bien vascularizados.

## Neoplasia endocrina múltiple (NEM)

Es un síndrome pluriglandular debido a pérdida de heterocigosis en el cromosoma 11 q 13 por inactivación de un gen supresor (p 16-p 27, cyclin D, SMAD, DPC 4). En la clonación del gen falta un alelo (menina). Es una condición autonómica dominante.

<p><b>NEM tipo 1 (Síndrome de Wermer)</b> Cromosoma 11 q 13</p>	<p>Paratiroides Páncreas Hipófisis anterior</p>
<p><b>NEM tipo 2 (Síndrome de Sipple)</b> Cromosoma 10 q 11.2</p>	<p>Carcinoma medular de tiroides Feocromocitoma Paratiroides</p>
<p><b>Síndrome de Gorlin</b></p>	<p>Carcinoma medular de tiroides Feocromocitoma Neuromas mucosos y megacolon</p>

### *Implicancias de la asociación con NEM1*

Sólo el 20 % tienen las tres glándulas afectadas.

En el 90 % de los casos está comprometido el duodeno-páncreas.

El síndrome de Wermer está presente en el 20-30 % de los Z-Ellison.

Difícil diagnóstico por tratarse de tumores pequeños, duodenales, multifocales o difusos.

Esperanza de vida más corta. Tasa de erradicación quirúrgica baja. Alta recurrencia.

Tasa de MTS similar al esporádico pero más indolentes.

## Fundamentos estratégicos en insulinoma

Es la variedad más frecuente de los tumores de células insulares funcionantes del páncreas. Como regla general son benignos (90 %), pequeños, solitarios (90 %) y con situación uniforme en cualquier lugar de la glándula, con excepción de cuando se asocian con la NEM1 (5 %) en que 10 % son multifocales. Existe nesidioblastosis difusa el 3 % de las veces, el 10 % están ocultos y el 3 % son ectópicos.

Cuando son malignos (5-10 %) adquieren mayor tamaño, la mitad de ellos son irresecables.<sup>[9]</sup>

### Tratamiento del insulinoma

- a. Tratar el estado hipersecretor.
- b. Tratar el tumor y eventual metástasis.

SITUACIÓN	SOLUCIÓN
<i>Adenoma cefaloistmico superficial no adherente al Wirsung</i>	Enucleación (LAP + US)
<i>Adenoma corporocaudal superficial</i>	Enucleación
<i>Adenoma corporocaudal profundo</i>	Pancr. corp. caudal c/cons. bazo Dosaje minutado Insul/glucemia
<i>Lesiones múltiples con o sin NEM1</i>	Pancreatectomía distal + enucleación
<i>Insulinoma maligno</i>	DPC o esplenopancreatectomía + exploración hígado US
<i>Metástasis unilobares</i>	Resección
<i>MTS multilobares o voluminosas</i>	Quimioembolización arterial o RF Quimioterapia - octreótido

Ante la presencia de metástasis hepáticas se procederá a la resección del tumor primario y al tratamiento del secundarismo hepático de acuerdo al porcentaje de compromiso parenquimatoso<sup>[6]</sup> (NEVIV).

- a. Si la enfermedad metastásica se limita a un lóbulo o compromete menos del 75 % del parénquima, se deberá proceder a la resección hepática con intención curativa.
- b. Si la enfermedad hepática involucra más del 75 % del parénquima o cuando por problemas técnicos no se pueda conseguir una resección completa o más del 90 %, se deberá realizar embolización arterial hepática.
- c. En pacientes con NEM1 asociado, se aconseja realizar pancreatometomía distal profiláctica y la enucleación de todas las lesiones cefálicas, para lo cual es imperiosa su exhaustiva búsqueda con ecografía intraoperatoria<sup>[6]</sup> (NEvIV).

## Fundamentos estratégicos en gastrinomas

A diferencia de los insulinomas, el 60 % son malignos, observándose a veces invasión extrapancreática, ganglios regionales o sitios distantes. Por lo regular, los gastrinomas siguen una evolución prolongada e indolente, incluso cuando son malignos. Cuando no hay metástasis es frecuente una tasa de supervivencia a 5 años del 90 %.<sup>[7]</sup>

El 20 % se asocia con NEM1, y estos pacientes tienden a experimentar una evolución más benigna.

El 60 % son múltiples y el 87 % se ubican en el triángulo de Stábile. El 20 % son ectópicos, el 10 % ocultos. Crecen lentamente y al momento del diagnóstico tienen 60 % de ganglios regionales positivos y 46 % desarrollan metástasis hepáticas.

La situación duodenal es tres veces más frecuente que la pancreática, y no es infrecuente hallar un tumor primario en ganglios (10 %)<sup>[14]</sup> (NEvIV). Los pacientes con localización duodenal de los gastrinomas tienen mejor pronóstico.

*Tratamiento del gastrinoma*

- a. Ofrecer cirugía todos los esporádicos.
- b. Tratamiento del estado hipersecretor.
- c. Localizar, resear el tumor y eventuales metástasis.

SITUACIÓN	SOLUCIÓN
<i>Adenoma cefálico localizado y superficial</i>	Enucleación
<i>Adenoma corporocaudal</i>	Pancreatect. distal c/c bazo
<i>Carcinoma corporocaudal</i>	Esplenopancreatectomía + US
<i>Tumor duodenal</i>	Resección con margen biopsia congel. y ganglios colecistectomía si se hará quimioembolización u octreót.
<i>Tumores múltiples de duodeno</i>	
<i>MTS linfáticas confluentes y tumor oculto</i>	
<i>Tumor cefálico que invade serosas y ampolla de Vater</i>	
<i>Tumor cefálico profundo y voluminoso</i>	DPC
<i>Tumor asociado con NEM1</i>	Enuclear los duodenales pancreatect distal > 2 cm ¿No cirugía?
<i>Metástasis hepáticas</i>	Resección posible o ablación por radiofrecuencia
<i>Complicados, sangrado profuso, obstrucción alta, antecedentes de perforación, resistencia a inhibidores bomba, riesgo de vida</i>	Gastrectomía total (excepción)
<i>Tumor residual irresecable, enfermedad metastásica, refractaria tratamiento médico</i>	Quimioterapia, análogos SST (¿Vagotomía?)

Morbilidad de la cirugía 14 a 27 %, mortalidad perioperatoria 0-2 %.

El más importante criterio de malignidad aparte de las metástasis regionales o hepáticas es el tamaño del tumor mayor de 2 cm, la angioinvasión y la actividad proliferativa superior al 2 %.

El rol de la exploración quirúrgica resulta controversial desde 1955, cuando ZOLLINGER y ELLISON describieron el síndrome, pasando desde la gastrectomía total al uso de inhibidores de bomba de protones y actualmente la gran efectividad de la terapia médica y oncológica que permite un curso benigno de la enfermedad.

Sin embargo, la decisión quirúrgica se fundamenta en el hecho de que los pacientes morirán por la naturaleza maligna del tumor, sus complicaciones y el desarrollo de metástasis.

Sólo se puede curar uno de cada tres pacientes con gastrinomas porque muchos tienen enfermedad microscópica multicéntrica.<sup>[8]</sup>

NORTON<sup>[14]</sup> comparó 160 pacientes sometidos a cirugía de resección con 35 no resecados y concluye que los primeros desarrollaron metástasis en el 5 %, mientras que los no intervenidos en el 25 %. En un seguimiento a 15 años la supervivencia relacionada con la enfermedad en los operados fue de 98 % mientras que en los no operados fue del 74 %.

Si bien los gastrinomas son bastante pequeños y ubicados en el duodeno, hay que tener en cuenta que en el 60 % de los casos tienen ganglios invadidos por lo que se sugiere efectuar una linfadenectomía sistemática en toda resección.<sup>[27]</sup>

## Enfermedad metastásica en Zollinger y Ellison

Tasa global de supervivencia a 10 años = 50-60 %

- a. Tamaño del tumor: > de 2 cm = 60 % de MTS < de 2 cm = 4 % de MTS
- b. La presencia de N1 no indica necesariamente MTS
- c. Enfermedad irresecable supervivencia a 10 años = 30 %



ZOLLINGER-ELLISON SUPERVIVENCIA A	5 AÑOS	10 AÑOS
Global	87 %	77 %
Tumor resecado completamente	100 %	90 %
Tumor con metástasis hepáticas	53 %	30 %
Tumor no hallado	90 %	62 %
Tumor incompletamente resecado	84 %	68 %
Asociado con NEM1	93 %	90 %

### Glucagonomas (síndrome de Mc Gavran)

Ocupan el tercer lugar en cuanto a frecuencia, el 75 % son malignos y debe sospecharse su existencia en un paciente con catabolia proteica, eritema necrolítico migratorio, glositis, hiperglucemia con hiperglucagonemia y trombosis venosas. Es esporádico en el 80 % de las ocasiones. El 60 % de los pacientes tienen metástasis en la presentación y estas suelen ser múltiples y bilobares. En uno de cada tres pacientes no se localiza el tumor primario y cuando se halla asienta más frecuentemente en cuerpo y cola. Son tumores grandes (0,5 a 35 cm), cuando superan los 2 cm se considera un factor de riesgo de malignidad. Por el particular estado de debilidad, y a veces la condición de caquexia del paciente, se puede ver obstaculizada toda intervención quirúrgica, no obstante en estos casos las resecciones subradicales permiten un buen alivio de los síntomas. El promedio de supervivencia a 10 años es de 51 % en glucagonoma metastásico y del 65 % en los casos sin metástasis.

#### Tratamiento del glucagonoma

SITUACIÓN	SOLUCIÓN
Lesión única superficial menor de 2 cm	Enucleación
Lesión única profunda cuerpo y cola	Pancreatectomía distal
Tumor cefálico sin evidencia de MTS	DPC

SITUACIÓN	SOLUCIÓN
<i>Lesiones múltiples corporocaudales</i>	Esplenopancreatectomía
<i>Enfermedad metastásica (ganglios o hígado)</i>	Resecc. hepática, MTS y/o RF quimioembolización verificando que vena porta esté indemne
<i>Enfermedad no resecable</i>	Quimioterapia y análogo SST Radioisótopos

El tratamiento de las metástasis hepáticas del glucagonoma es inicialmente conservador e incluye manejo médico de los síntomas y control continuo por imágenes de su eventual crecimiento.<sup>[18]</sup> En caso de evidenciar rápida progresión de la enfermedad o efecto de masa del tumor se recomienda una conducta más agresiva.

- a. *Resección quirúrgica*: está reservada para casos seleccionados con metástasis únicas o unilobares en número limitado y sin evidencia de diseminación o cuando el tratamiento médico falla.
- b. *Octreótido de larga duración*: es un nuevo análogo de la somatostatina cuya actividad dura 28 días, lo que facilita su administración y el control de los síntomas.
- c. *Técnicas de ablación*: cuando las lesiones hepáticas aumentan a pesar del uso de octreótido, están recomendadas la embolización arterial y la radiofrecuencia.
- d. *Quimioterapia*: los resultados son poco alentadores. Los esquemas mantienen el uso de estreptozotocina en combinación con doxorubicina.
- e. *90 Y-DOTATOC*: es un tipo de radioterapia en la que se utiliza un péptido análogo a la somatostatina (tri-3-octreótido), unido a un complejo DOTA marcado con radionucleidos emisores de radiación beta, como itrio ( $Y^{90}$ ) y lutecio ( $Lu^{177}$ ), como agentes terapéuticos debido a la afinidad de éstos a la sobre-expresión de receptores SST2. Vale decir, se usa la experiencia diagnóstica del OctreoScan en un objetivo ahora terapéutico.

Consideramos que el tratamiento basado en polipéptidos marcados debería ser de primera línea en pacientes inoperables o con enfermedad residual.

## Nueva clasificación de los tumores neuroendocrinos

Propuesta por CAPELLA y posteriormente modificada por KLOPPEL<sup>[3]</sup> y en vigencia en la Organización Mundial de la Salud en 2004, considera tres tipos:

### Tipo I:

- a. Tumor bien diferenciado. Benigno, confinado al páncreas, < 2 cm no angioinvasivo, < de 2 mitosis y < de 2 % de células Ki-67 positivas. Funcionante o no funcionante.
- b. Benigno o de bajo grado de malignidad (potencial incierto). Confinado al páncreas > de 2 cm de tamaño, > de 2 mitosis, > de 2 % células Ki-67 positivas, angioinvasivo. Funcionante o no funcionante.

### Tipo II:

Carcinoma bien diferenciado.

Bajo grado de malignidad. Invasión a órganos adyacentes y/o metástasis. Funcionante o no funcionante.

### Tipo III:

Carcinoma pobremente diferenciado.

Alto grado de malignidad.

Aunque histológicamente los tumores neuroendocrinos son bien diferenciados, frecuentemente son malignos, menos los insulinomas.

Sintéticamente, los criterios de malignidad son: escasa diferenciación, micro invasión vascular o perineural, índice proliferativo > 2 %, índice mitótico > 2, penetración capsular, atipia nuclear, tamaño tumoral superior a 2 cm y presencia de calcitonina inmunorreactiva.

*En realidad, todos son potencialmente malignos.*

En muchos casos, luego de una resección completa del primario, fue necesario un seguimiento a largo plazo para establecer su naturaleza benigna a pesar del informe anatomopatológico.

Es obvio que TNE malignos tienen una evolución más favorable que el cáncer exócrino, estableciendo controversias acerca de la radicalidad o no de la cirugía.

Si bien clásicamente se utilizan procedimientos conservadores en lesiones circunscriptas y radicales y de repetición en el carcinoma avanzado, SCHURR<sup>[4]</sup> (NEVIII) empleó el criterio radical en lesiones esporádicas circunscritas pero malignas y observó claramente una mejor supervivencia.

### **Tumores endocrinos no funcionantes**

Los tumores endocrinos no funcionantes son apudomas no sindrómicos por la ausencia o escaso nivel de extrusión hormonal de polipéptido pancreático y frecuentemente son confundidos con adenocarcinomas ductales ya que por tratarse de formaciones grandes (70 % mayores de 2 cm), invasión local o presencia de metástasis, el cirujano opta por una biopsia diferida y derivación biliar paliativa. Aunque de lento crecimiento puede causar obstrucción biliar o digestiva, hipertensión portal con sangrado e isquemia intestinal.<sup>[9]</sup> Son malignos el 70-80 % de las veces y presentan MTS en el 60 %. La supervivencia a 5 años con MTS es del 38 %.

Debe intentarse en lo posible un tratamiento agresivo, pero signos que indiquen invasión vascular mayor son considerados contraindicación de resección radical.

En una serie de 163 pacientes con tumores no funcionantes, SOLORZANO,<sup>[5]</sup> mediante resección radical del tumor primario y de las metástasis hepáticas logró mejor lapso de supervivencia que con procedimientos conservadores.

## Consideraciones generales en la enfermedad avanzada

La nueva clasificación de los Tumores Neuroendocrinos de la Organización Mundial de la Salud va más allá de consideraciones morfológicas o posibles conductas evolutivas de estos tumores, efectuando una clara distinción entre benignidad o malignidad convirtiendo al estudio anatomopatológico en árbitro de las decisiones y del pronóstico.

En consecuencia, una actitud quirúrgica agresiva o conservadora se adoptará en base al tipo de tumor.<sup>[4]</sup>

Para el tipo I a y b: resecciones completas y limitadas.

Para el tipo II: en lo posible, cirugía resectiva del tumor y sus metástasis.

Para el tipo III: procedimientos paliativos.

Es obvio que la única opción curativa de estos tumores es la completa resección.

Por otra parte, es difícil justificar un procedimiento paliativo sólo para lograr un control de los síntomas hormonales.

Debe adoptarse entonces, cuando esté indicado, un agresivo tratamiento médico y quirúrgico para ofrecer real paliación y prolongar la supervivencia con calidad de vida y evitar complicaciones.

Cuando la resección completa no es posible en el tipo II, es recomendable intentar una remoción al menos del 90 % de la enfermedad a efectos de lograr una paliación en esos pacientes con una aceptable morbimortalidad. PEDERZOLI<sup>[22]</sup> opina que cuando no logra resecar completamente el tumor debido a la invasión vascular o metástasis extensas en hígado, decide efectuar cirugía citorreductiva, basado en el razonamiento de que de esta manera es posible obtener una mejor respuesta a la adyuvancia.

Los tumores neuroendocrinos son de lento crecimiento y frecuentemente metastizan en el hígado (50 %) y en el 76 % de los casos lo hacen bilateralmente<sup>[12]</sup> (NEvIII).

Los datos históricos indican que un paciente no tratado quirúrgicamente de las metástasis hepáticas, alcanza una supervivencia a 5 años del 30-40 %. **SARMIENTO** y col.<sup>[12]</sup> logran doblar a más del 60 % en igual lapso, mediante cirugía con un considerable (96 %) control de los síntomas.

En virtud de que la enfermedad es en muchos casos extensiva, intentan la remoción de las lesiones macroscópicas y adicionan radiofrecuencia para las más profundas.

En el caso de los gastrinomas, la estadificación es independiente de la existencia o no de invasión ganglionar, y esta ocurrencia no va asociada a la supervivencia libre de enfermedad<sup>[12]</sup> (NEv III). El tamaño del tumor es altamente predictivo de metastásis distantes, las que se observan en un 59 % de los casos cuando el primario es de más de 3 cm de diámetro. Cuando la enfermedad está muy avanzada no se recomienda el intento quirúrgico ya que una resección R2 no mejora la supervivencia.

El 40 % de los gastrinomas asociados a NEM1 tiene enfermedad avanzada y una incidencia de invasión ganglionar del 70 %. En estos casos, **NORTON**<sup>[13, 34]</sup> (NEVIII) observó que la cirugía resectiva en enfermedad extensiva otorga igual supervivencia que aquellos pacientes con enfermedad limitada o tumor no identificable.

**FENDRICH**<sup>[1]</sup> acepta que la conducta en casos avanzados suscita controversias, pero reconoce que es evidente que la resección de las metástasis mejora la supervivencia y la calidad de vida. Este concepto es refrendado por **TOUZIOS** y col.,<sup>[19]</sup> quienes logran 75 % de supervivencia a 5 años en los pacientes sometidos a resección hepática y/o radiofrecuencia, contra un 25 % en los que se eligió un camino no agresivo. Concordante con **YU**,<sup>[20]</sup> quien observó en pacientes con gastrinoma irreseccable, que la sola presencia de metástasis hepáticas iba asociada con mal pronóstico.

**ELLISON**<sup>[4]</sup> considera operables las metástasis si no existe enfermedad loco-regional irreseccable o metástasis óseas. En tal caso utiliza la regla de los 4: si hay cuatro lesiones o menos en el hígado, realiza una resección o enucleación con margen de 1 cm, pero en algunos casos cuando el tumor secundario es

muy grande y unilateral, se necesita hacer una lobectomía. Si hay compromiso bilateral prefiere la radiofrecuencia a la crioablación; y en la enfermedad difusa unilobar efectúa quimioembolización arterial.

GARCÍA MÓNACO<sup>[25]</sup> considera que la quimioembolización de la arteria hepática es un procedimiento seguro, efectivo y bien tolerado, logrando en 64 pacientes estudiados, una excelente respuesta sintomática (92 %) y morfológica (89 %). La supervivencia media fue de 57 meses desde el diagnóstico y 32 desde el tratamiento.

Si las metástasis ocupan un importante volumen hepático aumenta el riesgo de incidencia de disfunción. El punto crítico lo determina el Índice de volumen residual (residual/total volumen funcional del hígado), que cuando es inferior a 27 % va asociado con posibilidad de disfunción hepática severa.<sup>[21]</sup>

STROSBERG<sup>[29]</sup> efectuó 161 embolizaciones en 84 pacientes usando polivinil-alcohol o microsferas obteniendo 50 % de reducciones de volumen tumoral y una supervivencia promedio de 36 meses. Se analizaron 61 pacientes a los que se le efectuó citorreducción versus 59 con quimioembolización; OSBORNE<sup>[30]</sup> (NEVIII) obtiene el doble de supervivencia (43 vs 24 meses).

Un paso más allá realiza MUSUNURU,<sup>[31]</sup> quien analiza en 48 pacientes los resultados de tres modalidades terapéuticas: embolización, tratamiento médico y resección o ablación concluyendo que a 3 años se obtiene una supervivencia del 31 % mediante embolización y del 83 % con cirugía citorreductiva.

La cirugía de las MTS se basa en experiencias de grandes series internacionales que demuestran mejores resultados que en pacientes no operados. El tratamiento conservador tiene al año una supervivencia escasa mientras que la cirugía logra 20-45 % a los 5 años y de 16 a 24 % a los diez.

Los factores pronósticos favorables son: la existencia de menos de 4 metástasis o metacrónicas a más de un año de la intervención del tumor primitivo.<sup>[24]</sup> La existencia de factores de peor pronóstico no contraindica la cirugía, si se ha descartado enfermedad extrahepática, el tumor primario está controlado y se excluyó comorbilidad grave.

SARMIENTO<sup>[25]</sup> efectúa una agresiva y concurrente resección de metástasis hepáticas aun habiendo logrado solo una extirpación R2 del tumor primario. Sostiene además<sup>[26]</sup> que la cirugía es apropiada en la metástasis por dos razones:

- en muchos pacientes es imposible extirpar el tumor primario por su extensión o por evitar complicaciones;
- la asociación de cirugía y procedimientos ablativos permiten una significativa reducción del tamaño tumoral y sus síntomas.

Pocos estudios dan cuenta de la conducta a seguir frente a la recurrencia o persistencia de enfermedad luego de resección. JASKOWIAK y col.,<sup>[22]</sup> luego de resear de manera aparentemente completa 120 pacientes con gastrinomas, observa 78 casos de recurrencia o persistencia del tumor que debieron ser intervenidos nuevamente logrando en éstos sólo un 30 % de «cura bioquímica».

La recurrencia en los tumores neuroendocrinos es un evento ciertamente común en pacientes con NEM1, debido a su condición genética mutante.

La quimioterapia dispone de varios protocolos para ser aplicados:

- a. octreótido en combinación con alfa-interferón o dacarbazina;
- b. combinación de estreptozotocina con 5-fluorouracilo o
- c. doxorubicina o mitomycina-gencitabine, no siendo posible establecer una conclusión con nivel de evidencia tal que valide uno de ellos.

La quimioterapia es raramente exitosa en el objetivo de reducir la masa tumoral o las metástasis.

Los tumores de células insulares del páncreas tienen la propiedad de captación y la decarboxilación de aminas precursoras. El OctreoScan utiliza la posibilidad de marcar un análogo de la somatostatina con un radioisótopo indio<sup>111</sup> y ulteriormente éste será fijado por receptores de membrana del tumor (SST) que hasta la actualidad son cinco.



El octreótido tiene afinidad alta para los SST2 y SST5, una afinidad más baja para los SST3 y nula para los SST1 y SST4. La presencia de SST2 es del 100 % en gastrinomas y de 67 % en insulinomas.

Utilizando el principio del OctreoScan como herramienta diagnóstica se usa el análogo de la somatostatina acoplado a un beta-emisor con acción terapéutica.

El uso de Y<sup>90</sup>-DOTA logra remisiones de hasta el 25 % en gastrinomas y no está indicado en insulinomas malignos por escasa expresión de receptores sst2 en estos últimos. La aplicación de lutecio<sup>177</sup>-octreotato mejora la performance en un estudio sobre 35 pacientes, logrando 3 % de remisión total, 35 % de remisión parcial y 41 % de estabilización de la enfermedad.<sup>[28]</sup>

KALTSAS<sup>[32]</sup> considera al Lu177-DOTA como superior al Y<sup>90</sup>-DOTA, obteniendo con el primero 30 % de remisiones parciales o totales.

En 25 pacientes con tumores diseminados a los cuales BUSCOMBE<sup>[33]</sup> efectuó tratamiento con I<sup>131</sup>-metaiodobenzilguanidina (MIBG), logró detener la progresión del tumor a los 18 meses solo en el 28 % de los casos.

### *El trasplante hepático ¿es una alternativa viable?*

Se ha utilizado como opción terapéutica paliativa en pacientes con metástasis hepáticas masivas y tumor primario reseado. Los resultados son razonablemente buenos con supervivencias a los dos y cinco años del 60 % y 47 % respectivamente. Sin embargo, la supervivencia libre de recidiva a los 5 años es sólo del 24 %.<sup>[17]</sup>

LE TREUT y col.<sup>[15]</sup> en un estudio multicéntrico francés de 31 casos en los que se efectuó trasplante hepático, reporta un 36 % de supervivencia a 5 años pero tuvo recurrencias.

LEHNERT<sup>[16]</sup> logró un 47 % de supervivencia para igual lapso en 130 pacientes trasplantados, datos éstos cuyos resultados son inferiores a los logrados con resección. Probablemente el trasplante hepático es la única opción frente a casos en donde la hepatectomía parcial no logra erradicar por lo menos un 90 % de la enfermedad.

En resumen, el trasplante hepático estaría justificado en pacientes jóvenes y con enfermedad hepática exclusiva que condicione dolor intratable o síntomas hormonales que no respondan a otras terapias. El momento oportuno de la realización es muy difícil de establecer. Raramente es un tratamiento curativo y la detección de enfermedad extrahepática y los niveles altos de Ki-67 suponen una contraindicación absoluta.

## Referencias bibliográficas

1. FENDRICH V, LANGER P, CELIK I, BARTSCH D, ZIELKE A, RAMASWAMY A, ROTHMUND M. An aggressive surgical approach leads to long-term survival in patients with pancreatic endocrine tumors. *Ann Surg.* 2006;244(6):845-852. doi:10.1097/01.sla.0000246951.21252.60
2. NORTON J, ALEXANDER H, FRAKER D, VENZON D, GIBRIL F, JENSEN R. Possible primary lymph node gastrinoma: occurrence, natural history and predictive factors. *Ann Surg.* 2003;237(5):650-657. doi:10.1097/01.SLA.0000064375.51939.48
3. KLOPPPEL G, PERREN A, HEITZ P. The gastroenteropancreatic neuroendocrine cell system and its tumors: the WHO classification. *Ann NY Acad Sci.* 2004;1014:13-27. doi:10.1196/annals.1294.002
4. SCHURR P, STRATE T, RESE K, KAIFI J, REICHELT U, PETRI S, KLEINHANS H, YEKEBAS E, IZBICKI J. Aggressive surgery improves long-term survival in neuroendocrine pancreatic tumors. *Ann Surg.* 2007;245(2):273-281. doi:10.1097/01.sla.0000232556.24258.68
5. SOLORZANO C, LEE J, PISTERS P. Nonfunctioning islet cell carcinoma of the pancreas: survival results in contemporary series of 163 patients. *Surgery.* 2001;130(6):1078-1085. doi:10.1067/msy.2001.118367
6. CAPÍTULO ARGENTINO DE LA INTERNATIONAL HEPATO PANCREATO BILIARY ASSOCIATION. *Manejo del Insulinoma.* Buenos Aires: Consenso Nacional; 2005.
7. AZIMUDDIM K, CHAMBERLAIN R. Tratamiento quirúrgico de los tumores neuroendocrinos del páncreas. *Clinicas Quirúrgicas de Norteamérica.* 2001;3:517-532.
8. ELLISON C. Tumores endócrinos del páncreas. Racionalizando estudio y tratamiento. *Medwave.* 2003;3(11).
9. HELLMAN P, ANDERSSON M, RASTAD J, JUHLIN C, KARAKAGIL S, ERIKSSON B, SKOGSCID B, ÄKERSTRÖM G. Surgical strategy for large or malignant endocrine pancreatic tumors. *World J Surgery.* 2000;24(11):1353-1360. doi:10.1007/s002680010224

10. WIEDEMANN B, JENSEN R, MIGNON M, MODLIN C, SKOGSEID B, DOHERTY G, OBERG K. Preoperative diagnosis and surgical management of neuroendocrine gastroenteropancreatic tumors. Consensus Workshop. *World J Surg.* 1998;22(3):309-318. doi:10.1007/s002689900387
11. SARMIENTO J, HEYGOOD G, RUBIN J, ILSTRUP D, NAGORNEY D, QUE F. Surgical treatment of neuroendocrine metastases to the liver: a plea for resection to increase survival. *J Am Coll Surg.* 2003;197(1):29-37. doi:10.1016/S1072-7515(03)00230-8
12. ELLISON C, SPARKS J, VERDUCCI J, JOHNSON J, MUSCARELLA P, BLOOMSTON M, MELVIN S. 50-year appraisal of gastrinoma: Recommendations for staging and treatment. *J Am Coll Surg.* 2006;202(6):897-905. doi:10.1016/j.jamcollsurg.2006.02.013
13. NORTON J, ALEXANDER R, FRAKER D, VENZON D, GIBNI F, JENSEN R. Comparison of surgical results in patients with advanced and limited disease with Multiple Endocrine Neoplasia Type 1 and Zollinger-Ellison syndrome. *Ann Surg.* 2001;234(4):495-506. doi:10.1097/0000658-200110000-00009
14. NORTON J, FRAKER D, ALEXANDER H, GIBRIEL F, LIEWEHR D, VENZON D, JENSEN R. Surgery increases survival in patients with gastrinoma. *Ann Surg.* 2006;244(3):410-419. doi:10.1097/01.sla.0000234802.44320.a5
15. LE TREUT Y, DELPERO J, DOUSSET B. Results of liver transplantation in the treatment of metastatic neuroendocrine tumors. A 31-case French multicentric report. *Ann Surg.* 1997;225(4):355-364. doi:10.1097/0000658-199704000-00003
16. LEHENERT T. Liver transplantation for metastatic neuroendocrine carcinoma: an analysis of 103 patients. *Transplantation.* 1998;66(10):1307-1312. doi:10.1097/00007890-199811270-00007
17. PRIETO M. Documento de consenso de indicaciones del trasplante hepático en España. *Gastroenterol Hepatol.* 2003;26(6):368.
18. CARVAJAL C, AZABACHE V, LOBOS P, IBARRA A. Glucagonomas: evolución y tratamiento. *Rev Med Chil.* 2002;130(2):671-676.
19. TOUZIOS J, KIELY J, PITT S. Neuroendocrine hepatic metastases: does aggressive management improve survival? *Ann Surg.* 2005;241(5):776-785. doi:10.1097/01.sla.0000161981.58631.ab
20. YU F, VENZON D, SERRANO J. Prospective study of the clinical course, prognostic factors, causes of death and survival in patients with long standing Z-E syndrome. *J Clin Oncol.* 1999;17(2):615-630. doi:10.1200/JCO.1999.17.2.615

21. SCHINDL M, REDHEAD D, FEARON K. The value of residual liver volume as a predictor of hepatic dysfunction and infection after major liver resection. *Gut*. 2005;54(2):289-296. doi:10.1136/gut.2004.046524
22. PEDERZOLI P, FALCONI M, BONORA A, SALVIA R, SARTORI N, CONTRO C, MARCUCCI S, BASSI C. Cytoreductive surgery in advanced endocrine tumors of the pancreas. *Ital J Gastroenterol Hepatol*. 1999;31(2):207-212.
23. GARCÍA MÓNACO R, PERALTA O, SÍVORI E, DE SANTIBÁÑEZ E. Quimioembolización en metástasis hepáticas de tumores neuroendocrinos. 76º Congreso de la AAC. <[https://aac.org.ar/congreso76/laminas/lam\\_hepatobiliopancreatica/trb\\_lam\\_hepatobilio\\_09\\_35.html](https://aac.org.ar/congreso76/laminas/lam_hepatobiliopancreatica/trb_lam_hepatobilio_09_35.html)>
24. CARDOSO CÚNEO J. Metástasis hepáticas de tumores neuroendocrinos. *Rev Soc C Cirugía*. Instituto Universitario Ángel Roffo, UBA, 2007.
25. SARMIENTO J, QUE F, GRANT C, THOMPSON G, FARNELL M, NAGORNEY D. Concurrent resections of pancreatic islet cell cancers with synchronous hepatic metastasis: outcome of an aggressive approach. *Surgery*. 2002;132(6):976-982. doi:10.1067/msy.2002.128615
26. SARMIENTO J, QUE F. Hepatic surgery for metastases from neuroendocrine tumors. *Surg Onc Clin N Am*. 2003;12(1):231-242. doi:10.1016/s1055-3207(02)00076-5
27. ZOGAKIS T, GIBRIL F, LIBUTI S, NORTON J, WHITE D, JENSEN R, ALEXANDER R. Management and outcome of patients with sporadic gastrinoma arising in the duodenum. *Ann Surg*. 2003;238(1):42-48. doi:10.1097/01.SLA.0000074963.87688.31
28. KWEKKEBOOM D, BAKKER W, KAM B, TEUNISSEN J, KOOIJ P, DE HERDER W, FEELDERS R, VAN EIJCK C, DE JONG M, SRINIVASSAN A, ERION J, KRENNING E. Treatment of patients with gastroenteropancreatic tumors with the novel radiolabelled somatostatin analogue Lu<sup>177</sup> DOTA tri-octreotate. *Eur J Nucl Med Mol Imaging*. 2003;30(3):717-422. doi:10.1007/s00259-002-1050-8
29. STROSBERG J, CHOI J, CANTOR A, KVOLS L. Selective hepatic artery embolization for treatment of patients with metastatic PET. *Cancer Control*. 2006;13(1):72-78. doi:10.1177/107327480601300110
30. OSBORNE D, ZERVOS E, STROSBERG J, BOE B, MALAFA M, ROSEMURGY A, YEATMAN T, CAREY L, DUHAINE I. Improved outcome with cytoreduction versus embolization for symptomatic hepatic metastases of carcinoid and neuroendocrine tumors. *Ann Surg Oncol*. 2006;13(4):572-581. doi:10.1245/ASO.2006.03.071
31. MUSUNURU S, CHEN H, RAJPAL S, STEPHANI N, MC DERMOTT J, HOLEN K, RIKKERS L, WEBER S. Metastatic neuroendocrine hepatic tumors: resection improves survival. *Arch Surg*. 2006;141(10):1000-1004. doi:10.1001/archsurg.141.10.1000

32. KALTSAS G, PAPADOGLIAS D, MAKRAS P, GROSSMAN A. Treatment of advanced neuroendocrine tumors with radiolabeled somatostatin analogues. *Endocr Relat Cancer*. 2005;12(4):683-699. doi:10.1677/erc.1.01116
33. BUSCOMBE J, CWIKIA J, CAPLIN M, HILSON A. Long-term efficacy of low activity meta-(131I) iodobenzilguanidine therapy in patients with disseminated neuroendocrine tumors depend on initial response. *Nucl Med Commun*. 2005;26(11):969-976. doi:10.1097/01.mnm.0000184941.06123.b9
34. NORTON JA, KIVLEN M, LI M, SCHNEIDER D, CHUTER T, JENSEN R. Morbidity and mortality of aggressive resection in patients with advanced neuroendocrine tumors. *Arch Surg*. 2003;138(8):859-866. doi:10.1001/archsurg.138.8.859

# Tumores quísticos del páncreas

**DR. EDGARDO ALEJANDRO ROLLE**

## Introducción

El advenimiento de los nuevos métodos de diagnóstico por imágenes ha permitido la detección frecuente de lesiones quísticas en la cavidad abdominal. Dichas lesiones quísticas según donde asienten tendrán diferente significación patológica: mientras un quiste seroso simple de riñón o de hígado sólo debe ser controlado, *una lesión quística en el páncreas requiere la diferenciación entre un origen inflamatorio o neoplásico*, y éste último, a su vez, entre benigno, potencialmente maligno y carcinoma invasor.

## Patología

Las neoplasias quísticas del páncreas según la World Health Organization (WHO) y la Armed Forces Institute of Pathology (AFIP) son:

- *Neoplasia sólido-quístico pseudopapilar (NSQP)*
- *Neoplasia quística serosa (NQS)*
- *Neoplasia quística mucinosa (NQM)*
- *Neoplasia intraductal papilar mucinosa (NIPM)*

Estas cuatro neoplasias tienen comportamiento biológico diferente y deberían ser reconocidas entre sí para establecer el tratamiento adecuado. La neoplasia sólido-pseudopapilar (NSQP) es una enfermedad de baja malignidad, la quística serosa (NQS) es benigna, y tanto la quística mucinosa (NQM), como la intraductal papilar mucinosa (NIPM), tienen alto potencial

maligno. Estas dos últimas se caracterizan por su secreción mucinosa pero mientras la neoplasia quística mucinosa se desarrolla a partir de las células ductales periféricas y en su evolución pierde la comunicación con el sistema ductal pancreático, la neoplasia intraductal papilar mucinosa crece en el interior del conducto de Wirsung o en sus ramas secundarias y su secreción mucinosa produce obstrucción ductal. Microscópicamente ambas tienen un epitelio cilíndrico mucosecretante que puede mostrar un amplio espectro que oscila desde distintos grados de displasia hasta carcinoma invasor y se lo clasifica en adenoma, tumor *borderline*, carcinoma *in situ* y carcinoma invasor, aún en un mismo paciente. Las formas no invasoras tienen buen pronóstico pero las invasoras tienen una supervivencia a 5 años del 37,5 % para la NQM y del 58 % para la NIPM.

Pero además, existen otras neoplasias pancreáticas que se presentan igual que estas lesiones quísticas como el tumor linfo-epitelial (benigno), otros malignos como algunos tumores neuro-endocrinos o adenocarcinoma de páncreas con degeneración quística y por último, otras neoplasias quísticas de difícil clasificación.

## Estudios por imágenes

En los últimos años el desarrollo de los diferentes métodos por imágenes han permitido un mayor diagnóstico y una mejor caracterización de las lesiones pancreáticas en general y de las lesiones quísticas en particular.

Sin lugar a duda, la ecografía es el método por imágenes que diagnostica con mayor frecuencia una lesión pancreática (dada la asiduidad con la que se realiza esta metodología ante cualquier síntoma abdominal), pudiendo muchas veces distinguir entre una lesión sólida y una quística en especial si se utiliza con la ayuda de doppler color. Sin embargo, a veces es difícil esta diferenciación y debemos recurrir a otro tipo de estudios. La resonancia magnética nuclear (MR) es el método por elección para diagnosticar y caracterizar este tipo de lesiones (quísticas) con la realización de secuencias FSE T2 y secuencias con técnicas de supresión grasa con contraste EV en fase

arterial, venosa portal y tardía. La realización de colangio MR y wirsunografía por MR nos permiten establecer la existencia o no de comunicación de la lesión encontrada con el conducto de Wirsung o algunas de sus ramas, hecho trascendental para el diagnóstico diferencial entre neoplasia quística mucinosa y neoplasia intraductal papilar mucinosa.

La tomografía axial computada (CT) debe ser efectuada con equipos *multislice* o multidetectores (CTMD) los cuales efectúan cortes submilimétricos con capacidad de reconstrucciones isotrópicas (sin pérdida de definición) en cualquier plano con reconstrucciones 2D y 3D con un gran detalle anatómico del páncreas y de las estructuras vasculares arteriales y venosas.

Tanto la MR como la TCMD son útiles para definir el tipo de tumor quístico pancreático siendo ambas metodologías complementarias y no excluyentes llegando entre ambos métodos al diagnóstico presuntivo en el 95 % de los casos.

La ecoendoscopia (USE) también juega un rol importante en el diagnóstico y caracterización de estas lesiones en particular cuando son de pequeño tamaño permitiendo además efectuar una punción diagnóstica en caso de ser necesaria

Los diferentes métodos de diagnóstico por imágenes permiten la detección de cualquier neoplasia quística del páncreas pero, como orientación, es de gran ayuda, además, conocer la edad y sexo del paciente, así como la presencia o no de dilatación ductal.

Por ejemplo (ver tabla en página siguiente):



LESIÓN QUÍSTICA EN PÁNCREAS	SEXO	EDAD	DIL. DUC	TIPO DE NEOPLASIA
<i>Gran masa quística en cabeza</i>	Mujer	13 años	-	Sólido-pseudopapilar
<i>Gran masa microquística, tipo panal de abeja, de apariencia sólida, en cabeza</i>	Mujer	82 años	-	Quística serosa
<i>Gran masa macroquística, unilocular, en cuerpo o cola</i>	Mujer	51 años	-	Quística mucinosa
<i>Múltiples quistes en racimo de uvas en cabeza y gancho</i>	Hombre	64 años	Sí	Intraductal papilar mucinosa

### Neoplasia sólido-pseudopapilar (< 10 %)

Infrecuente, de bajo potencial maligno, en mujeres entre la segunda y tercera década de la vida y caracterizada por ser grandes masas tumorales bien delimitadas, de aspecto quístico, mixto o sólido en cualquier localización pancreática. Microscópicamente presenta rica celularidad formando papilas con focos hemorrágicos, signo de malignidad sólo por invasión capsular o presencia de metástasis. Lenta evolución con crecimiento local sin invasión vascular o biliar y baja capacidad metastatizante. Diagnóstico en pacientes sintomáticos por efecto de masa o dolor por hemorragia intratumoral, pero actualmente, cada vez es mayor su hallazgo en forma incidental. La resección quirúrgica que asegure márgenes sanos permite la curación con escasa recidiva. En casos raros con invasión a otros órganos o con metástasis se justifica la cirugía con resecciones ampliadas ya que permiten larga sobrevida.

#### Diagnóstico diferencial:

- **Pancreatoblastoma:** varones menores de 10 años, alfa-feto proteína elevada en el 70 % de los casos, enfermedad muy maligna y de mal pronóstico.
- **Tumor de células endocrinas no funcionante:** ausencia de focos hemorrágicos y formaciones papilares. Inmunohistoquímica para células endocrinas. Enfermedad de pronóstico incierto.

### *Tratamiento:*

La resección se indica en todos los casos. La cirugía debe asegurar márgenes sanos adecuando la extensión de la resección según el tamaño tumoral y en lo posible realizando tratamientos conservadores de páncreas (enucleación-tumorectomía), del bazo (pancreatectomía con preservación esplénica mediante la conservación de los vasos esplénicos o de los vasos cortos) o del píloro ya que se trata de enfermedad con bajo potencial maligno en pacientes habitualmente jóvenes.

### **Neoplasia quística serosa (variedad microquística) (32-39 %)**

Enfermedad benigna, en mujeres entre la séptima y novena década de la vida. Gran masa tumoral, bien delimitada, de apariencia sólida, constituida por múltiples quistes menores a los 2 cm que le dan aspecto de panal de abeja. Crecimiento lento pero progresivo con expansión local comprimiendo estructuras vecinas sin invadirlas salvo que, excepcionalmente, presenten degeneración papilar o malignización y produzcan ictericia o trombosis vascular. Microscópicamente, los quistes están recubiertos por células cúbicas y el contenido es rico en glucógeno. Localizan en cualquier parte del páncreas pero con leve predominio cefálico. El diagnóstico clásico es en pacientes añosos con grandes masas tumorales, a veces palpables, que conservan relativamente buen estado de salud. En la actualidad ha aumentado su detección en forma incidental y en pacientes más jóvenes. La presencia de una escara central visualizada por TAC o RMI es patognomónico de esta patología pero se detecta sólo en el 20 % de los casos. La RMI es el mejor método para la caracterización de las lesiones microquísticas en panal de abejas. Los síntomas están vinculados al crecimiento y expansión tumoral con dolor, obstrucción duodenal, colestasis, ictericia o trombosis venosa. Es de destacar la falta de dilatación del Wirsung y su evolución natural inexorable de crecimiento y compromiso local.

### Diagnóstico diferencial:

- **Adenocarcinoma ductal:** masa sólida en general más pequeña, infiltrante e invasora de estructuras vecinas que produce dilatación del Wirsung. Obviamente de mal pronóstico.
- **Otras lesiones** de aspecto sólido, habitualmente de peor sobrevida.

### Tratamiento:

Siendo la neoplasia quística serosa una enfermedad esencialmente benigna con escasa o nula posibilidad de degeneración maligna la tendencia actual es conservadora siempre que sea posible.

Las lesiones pequeñas asintomáticas con patrón radiológico bien determinado permiten un seguimiento anual o más espaciado dependiendo de la edad, localización y riesgo quirúrgico.

Los tumores asintomáticos de 4 o más cm, debido a su rápida tasa de crecimiento y la gran posibilidad de desarrollar síntomas, requieren de un control más frecuente considerando siempre la edad, riesgo quirúrgico, tamaño y localización tumoral, para decidir por conducta expectante o cirugía.

A los pacientes con síntomas atribuidos al tumor y con riesgo quirúrgico aceptable se les puede proponer la resección quirúrgica ya que asegura la curación. La magnitud de la cirugía será de menor a mayor siempre que asegure márgenes libres de enfermedad sin necesidad de grandes vaciamientos.

Por último, en pacientes que se nieguen a una exploración quirúrgica o en dudas diagnósticas, se puede confirmar esta patología mediante una punción biopsia percutánea o por ecoendoscopia.

## Neoplasia quística mucinosa (10-45 %)

Es la neoplasia quística del páncreas más conocida y a la vez más frecuente. De alto potencial maligno, afecta casi exclusivamente a mujeres entre la cuarta y sexta década de la vida. Se caracteriza por ser una lesión

macroquística, generalmente única, en cuerpo y cola del páncreas. Clínicamente las pacientes pueden ser sintomáticas dependiendo del tamaño tumoral o consultar por el hallazgo incidental de una masa líquida en el páncreas. Lo remarcable en esta patología es que tanto en uno como en otro caso microscópicamente el patrón celular es idéntico: el epitelio está constituido por células cilíndricas mucosecretantes de aspecto normal en algunos sectores pero en otras zonas puede presentar distintos grados de displasia, carcinoma *in situ* o carcinoma invasor. El contenido del quiste es material mucinoso y no presenta comunicación con los conductos pancreáticos. En algunos casos, los métodos de diagnóstico por imágenes pueden reconocer signos que se relacionan con la malignización de estas lesiones como la presencia de tabiques, calcificaciones, contenido sólido-quístico intracavitario, dilatación del conducto de Wirsung o invasión de estructuras vasculares o tisulares vecinas; sin embargo en un alto porcentaje creciente de casos las imágenes no evidencian sospecha de malignidad y la neoplasia ya es invasora. El diagnóstico de certeza de esta patología sólo puede hacerse con el estudio minucioso de todo el espécimen resecado y así se puede establecer pronóstico: las formas no invasoras tienen sobrevida cercana al 100 % mientras que en las invasoras cae al 37,5 %.

*Diagnóstico diferencial:*

- *Neoplasia quística serosa (variedad macroquística):* patología benigna, de presentación incidental, difícil de diferenciar por las imágenes de la quística mucinosa.
- *Neoplasia sólido-pseudopapilar (variedad quística):* enfermedad de baja malignidad, sin diferencias por las imágenes.
- *Neoplasia de células endocrinas no funcionante con degeneración quística:* enfermedad de pronóstico incierto.
- *Linfangioma quístico:* hamartoma benigno que cura con la resección.
- *Otros tumores quísticos* de difícil clasificación.

**Tratamiento:**

Todo enfermo sintomático debe ser resecado dado el alto potencial maligno de esta neoplasia, pero además la presencia de síntomas predice la patología premaligna o maligna en 60 % vs 23 %. La magnitud de la cirugía depende del tamaño tumoral, localización y compromiso loco-regional. En esta patología las resecciones vasculares por necesidad no alteran el pronóstico ni la sobrevida.

En los pacientes asintomáticos el 17 % ya tienen cáncer invasor o *in situ* y el 42 % enfermedad premaligna. En los portadores asintomáticos de lesiones menores a los 2 cm la incidencia de cáncer es muy baja (3,5 %) comparada con las mayores de 2 cm donde aumenta al 26 %. Sin embargo la posibilidad de lesiones premalignas es pareja en ambos casos siendo de 46 y 38 % respectivamente. Por lo tanto, a una lesión quística asintomática, en cuerpo o cola de páncreas, mayor de 2 cm, en mujer joven o de mediana edad se le debe indicar la resección quirúrgica si se confirma que se trata de una lesión mucinosa sin comunicación con el Wirsung. En cambio, a las menores de 2 cm, se debe informar al paciente de que a pesar de la baja incidencia de cáncer en esta lesión la posibilidad de enfermedad premaligna es alta y decidir entre el control evolutivo programado o indicar la cirugía. Si durante la observación de la lesión, ésta presenta cambios se debe recomendar la cirugía.

**Neoplasia intraductal papilar mucinosa (21-33 %)**

Neoplasia cada vez más frecuente. Prácticamente desconocida hasta 1982, cuando OHASHI presenta los cuatro primeros casos típicos y actualmente se diagnostican dos pacientes nuevos por mes en la Clínica Mayo (Estados Unidos). Se la considera una enfermedad de alto potencial maligno. Afecta por igual a ambos sexos, entre la quinta y séptima década de la vida. Los mayores de 70 años se asocian con patología maligna en el 60 %. A diferencia con las otras neoplasias quísticas del páncreas un gran número de estos pacientes padecen crisis de dolor abdominal recurrente con o sin hiperamilasemia, sin embargo más del 30 % puede ser hallazgo incidental. El resto de los síntomas

son inespecíficos pero la presencia de ictericia o diabetes se vincula a mal pronóstico. Se caracteriza por la presencia de abundante moco espeso que rellena el conducto principal del páncreas o los secundarios produciendo dilatación o ectasia del Wirsung (NIPM Tipo I), ramas secundarias (NIPM Tipo II) o ambos (mixta); y con o sin proliferación de tumor papilar intraductal. Microscópicamente tiene un epitelio cilíndrico mucosecretante que puede mostrar un amplio espectro que oscila desde distintos grados de displasia hasta carcinoma invasor y se lo clasifica en adenoma, tumor *borderline*, carcinoma *in situ* y carcinoma invasor, aún en un mismo paciente. La diseminación tumoral se hace a lo largo del conducto con poca capacidad invasora y con tendencia a ser multifocal y a una oncogénesis metacrónica. El diagnóstico se hace con las imágenes y se debe pensar en esta patología cuando se detectan masas líquidas en la cabeza del páncreas, dilatación del conducto de Wirsung o se visualiza material mucinoso saliendo a través de una ampolla de Vater dilatada. La Wirsung RMI es el mejor método para demostrar la comunicación de las dilataciones quísticas con el sistema ductal. El único rol diagnóstico de la CPER es la duodenoscopia para la visualización de la ampolla de Vater. La ecoendoscopia con la posibilidad de punción diagnóstica es de gran utilidad en el manejo y toma de decisiones en la NIPM en todas sus variantes pero sobre todo para el diagnóstico diferencial de pequeñas lesiones en pacientes asintomáticos. Las imágenes hacen el diagnóstico presuntivo y orientan sobre qué conducto (principal, secundario o ambos) puede estar afectado para decidir la conducta terapéutica ya que según el sitio donde se originan presentan diferente comportamiento biológico. Cuando la enfermedad compromete esencialmente el conducto principal la incidencia de cáncer aumenta entre 45 y 60 %, mientras que si se origina en los conductos secundarios la malignidad oscila entre 5 y 15 %.

*Diagnóstico diferencial:*

- *Neoplasia quística mucinosa:* en cuerpo y cola, ausencia de comunicación con los conductos pancreáticos, las formas invasoras tienen peor pronóstico.

- *Pancreatitis crónica*: clínicamente muy parecido, ampolla normal.

#### *Tratamiento:*

El tratamiento es la resección pancreática para tratar los síntomas e impedir que las formas no invasoras progresen a carcinoma invasor. Los pacientes con adenoma, tumor borderline o carcinoma in situ no presentan recidiva después de la resección y tienen buena evolución, pero el carcinoma invasor sólo tiene una supervivencia del 58 % a los 5 años. Signos histológicos de mal pronóstico son la presencia, extensión y tipo del componente invasor, metástasis ganglionar e invasión vascular. Factores predictivos de malignidad cuando se origina en el conducto pancreático principal son presencia de síntomas, conducto principal de calibre mayor a 15 mm y nódulos murales. Aunque se han descrito pacientes sin nódulos ni esa dilatación ductal con carcinoma in situ o invasor. Las Guías de Consenso Internacional para el manejo de la NIPM publicadas en 2006 citan que todas las de conducto principal benignas pueden progresar a cáncer invasor y remarcan la excelente supervivencia para las neoplasias benignas y no invasoras versus carcinoma invasor a 5 años, por lo tanto, recomiendan la resección de toda variante de NIPM de conducto principal o mixta siempre que el paciente sea buen candidato quirúrgico con razonable expectativa de vida.

El tratamiento se orienta a resecar la enfermedad, preservar tejido pancreático funcional, evitar la persistencia de la patología y prevenir la recidiva. La magnitud de la resección pancreática depende de la extensión intraductal de la enfermedad y del compromiso del Wirsung. Para definir el nivel de sección se debe contar con biopsia intra-operatoria y ecografía. El margen ductal no debe presentar displasia severa ni estar denudado. La ecografía intraoperatoria es una herramienta de gran utilidad para la detección de procesos nodulares sólidos intraductales o parenquimatosos. En definitiva, la NIPM Tipo I, o sea de conducto principal, que afecta al páncreas en forma difusa, habitualmente más asociada a malignidad, tendencia multifocal y oncogénesis metacrónica, puede necesitar desde una pancreatectomía subtotal hasta una total dependiendo de edad y estado

general del paciente, margen de sección reiteradamente positivo, enfermedad glandular difusa con intensa pancreatitis crónica secundaria y diabetes preoperatoria. La posibilidad de persistencia o recidiva tumoral en este tipo de pacientes, cuando no se realiza la pancreatectomía total, obliga a un seguimiento postoperatorio con marcadores tumorales e imágenes del muñón pancreático remanente.

En cambio, la tendencia actual en las NIPM Tipo II, o sea de conducto secundario, dada su baja malignidad, es mucho más conservadora y expectante. En principio, se recomienda la observación de los pacientes asintomáticos con lesiones quísticas menores de 3 cm y ningún signo radiológico sugestivo de malignidad. Pero se advierte de realizar un seguimiento intensivo para detectar incremento en el tamaño tumoral, cambios en las características radiológicas, o aparición de síntomas que sugieran la necesidad de reevaluar el rol de la resección quirúrgica. Según las Guías de Consenso Internacional del 2006 la presencia de uno o más de los siguientes criterios es indicación de resección: síntomas atribuibles al quiste (ej., pancreatitis), dilatación del conducto pancreático principal (1 cm o +), tamaño del quiste 3 cm o +, presencia de nódulo intramural, y citología del líquido del quiste sospechosa o positiva de malignidad. En general las NIPM Tipo II afectan el páncreas en forma segmentaria, por eso las de gancho o cabeza pueden tratarse satisfactoriamente con DPC extendidas en mayor o menor medida hacia la izquierda; y las de cuerpo o cola, con resecciones corporocaudales extendidas a la derecha a demanda de la enfermedad.

Por último, la recomendación actual aceptada internacionalmente es la siguiente: mientras para la NIPM Tipo I se debe indicar la resección, en la NIPM Tipo II, en principio, se optará por la observación en asintomáticos, menores de 3 cm sin signos de malignidad, y resección sólo de sintomáticos o con signos presuntivos de malignidad.



## Diagnóstico y manejo

Los diferentes métodos de diagnóstico por imágenes permiten la detección de una lesión quística en el páncreas. Sin embargo, la mayoría de los autores están de acuerdo en que ningún signo por ECO, TAC o RMI es lo suficientemente seguro para diferenciar si ésta es inflamatoria o neoplásica, y esta a su vez, benigna, pre-maligna o maligna. Sin embargo, los equipos de última generación permiten reconocer cada una de las neoplasias quísticas determinadas (NSQP-NQS-NQM-NIPM) cuando estas presentan sus respectivos signos característicos y conociendo el comportamiento biológico de cada una de ellas se puede actuar en consecuencia.

En la década del 90, **WARSHAW** y otros recomendaron la aspiración del quiste con análisis del contenido para citología, amilasas, viscosidad y varios marcadores tumorales pero los resultados no alcanzaron niveles satisfactorios de sensibilidad y especificidad en la diferenciación de estas lesiones y su utilización rutinaria no llegó a imponerse. Recientemente, los mismos autores, han propuesto la aspiración con aguja fina pero con ecoendoscopia para casos seleccionados, sobre todo en pacientes con alto riesgo quirúrgico o lesiones quísticas asintomáticas y pequeñas, que suma las imágenes a la biopsia dirigida obteniendo una sensibilidad del 69 % y especificidad del 90 % para el diagnóstico de cáncer, pero, para la detección de lesiones premalignas solamente el 56 % y 81 %, respectivamente. El dosaje del CEA en el contenido del quiste para la detección de lesiones mucinosas con un *cut off* a los 20 ng/ml tiene una sensibilidad de 82 % pero especificidad de sólo el 30 %; y elevando a 70 ng/ml la especificidad aumenta a 64 % pero disminuye la sensibilidad a 60 %. Por último, el dosaje alto de amilasa en el líquido, es signo de comunicación ductal y puede hallarse tanto en el quiste inflamatorio como en la NIPM. La baja certeza de estos resultados, los costos, procedimiento operador-dependiente y el riesgo potencial de la siembra de células malignas por la punción del quiste hacen que esta metodología diagnóstica invasiva no se use en forma rutinaria, reservándola para casos específicos.

Actualmente la ecoendoscopia con o sin punción del contenido del quiste es complementaria a los otros procedimientos no invasivos y básicamente permite diferenciar lesiones malignas, serosas o mucinosas. Es de gran utilidad para el diagnóstico en la neoplasia quística indeterminada, el quiste simple unilocular > 3 cm, el quiste no simple y en casos con duda diagnóstica. Se pide para la detección de formaciones nodulares sólidas o tabiques dentro de la cavidad quística no detectados por los otros métodos, aspirar el contenido para el dosaje de amilasa, CEA, CA19-9, y si es posible, citología y biopsia de tejido. La aparición de células malignas, células neuroendocrinas o CA19-9 elevado son indicadores de malignidad y de resección. La ausencia de mucina, CEA bajo, la presencia de células cúbicas o la visualización de múltiples quistes pequeños orientan hacia lesión serosa benigna que no debe ser resecada en principio y permite su observación y control. La presencia de mucina, CEA elevado o epitelio mucinoso definen una lesión mucinosa y se controlará o se indicará la resección en base al contexto clínico global. Por ejemplo: si el quiste mucinoso en cuestión está en la zona del gancho del páncreas, mide menos de 3 cm, es unilocular y presenta amilasa elevada, se trata de una NIPM Tipo II (ectasia ductal 2º) y en principio puede observarse. En cambio, un quiste mucinoso (CEA alto) en cuerpo o cola de 2,8 cm, unilocular, amilasa escasa o nula (por lo tanto sin comunicación ductal) en mujer de 48 años sugiere firmemente NQM, enfermedad con alto potencial maligno independientemente del tamaño y es conveniente recomendar la cirugía. Por último, en muchas oportunidades los resultados del procedimiento no son definitivos y persistirá la duda diagnóstica, y en estos casos la conducta de control o resección debe ser apoyada en otros parámetros clínicos del paciente.

Clásicamente, el pseudoquiste está precedido por un episodio de pancreatitis aguda, un traumatismo abdominal evidente o aparece durante la evolución de una pancreatitis crónica, y por el contrario las neoplasias quísticas no presentan estos antecedentes. Sin embargo, estas neoplasias pueden presentarse como pancreatitis aguda e inclusive la presentación clínica más frecuente de la neoplasia intraductal papilar mucinosa es las crisis

de dolor recurrente asociado o no a hiperamilasemia. FERNÁNDEZ DEL CASTILLO presenta una serie de 134 pacientes con quistes sintomáticos de los cuales 48 (36 %) presentaban historia de pancreatitis y el diagnóstico final en 25 casos fue de neoplasia (18 NIPM, 5 NQM, 1 adenoc. ductal y 1 NQS). Once de estos pacientes (44 %) que tenían pancreatitis y neoplasia quística fueron inicialmente diagnosticados como portadores de pseudoquistes.

La presencia de síntomas predice la patología premaligna o maligna. De los 212 pacientes con quistes pancreáticos de FERNÁNDEZ DEL CASTILLO y col., 134 (63 %) eran sintomáticos y el 40 % portadores de lesiones malignas contra sólo 17 % en los asintomáticos ( $p < 0.001$ ). Por otro lado, los quistes pancreáticos incidentales fueron pre-malignos o malignos en el 59 % de los casos.

El manejo de las neoplasias quísticas del páncreas no ha sido normatizado y está todavía en discusión. Sin embargo, debe basarse en tres puntos fundamentales:

- I. Identificar las NQP sintomáticas.
- II. Conocer las características determinantes de las NQP para diagnosticarlas y tratarlas adecuadamente.
- III. Qué hacer con una NQP indeterminada.

#### *I. Identificar las NQP sintomáticas*

Toda neoplasia quística del páncreas sintomática debe ser resecada, para tratamiento de los síntomas, pero además porque las NQP sintomáticas tienen mayor incidencia de lesiones malignas.

**MANEJO DE LA NEOPLASIA QUÍSTICA**

**1. Separar las NQP SINTOMÁTICAS**

- Hombre 40 años
- MC: Pancreatitis Aguda Nov 1996

Wirsung levemente dilatado

Lesión quística en cabeza

**MANEJO DE LA NEOPLASIA QUÍSTICA**

**1. Separar las NQP SINTOMÁTICAS**

- Hombre 40 años
- MC: Pancreatitis Aguda Nov 1996

Wirsung levemente dilatado

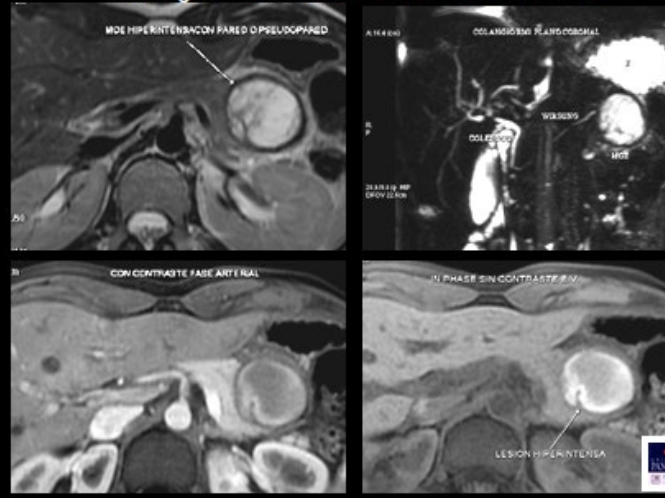
**NIPM Tipo II  
Borderline**

Lesión quística en cabeza  
Ectasia ductal Cond. 2

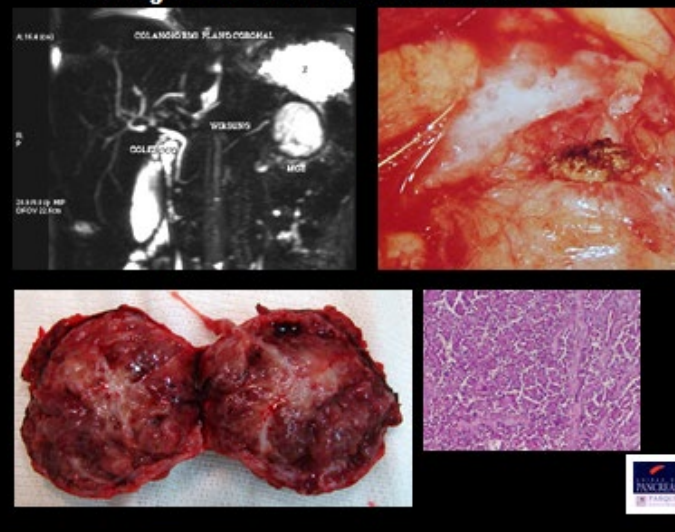
*II. Conocer las características determinantes de las NQP para diagnosticarlas y tratarlas adecuadamente*

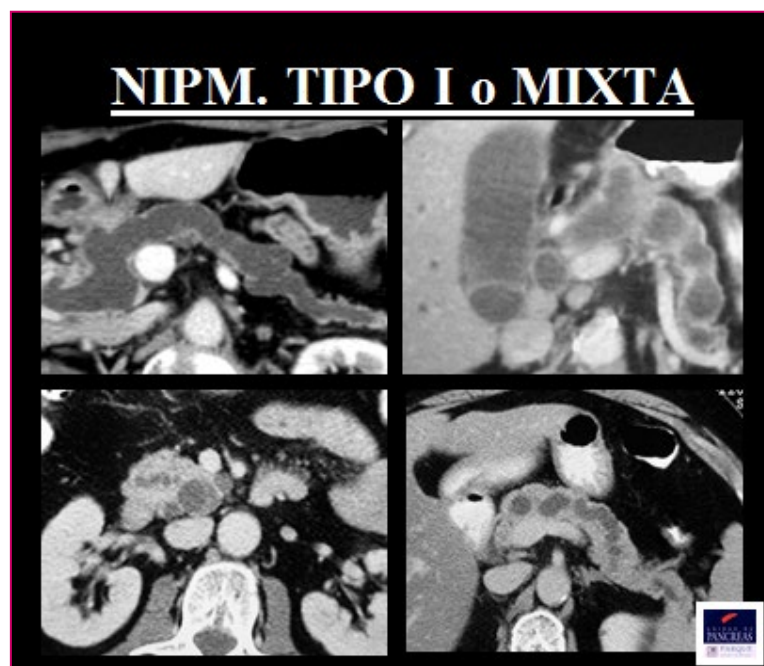
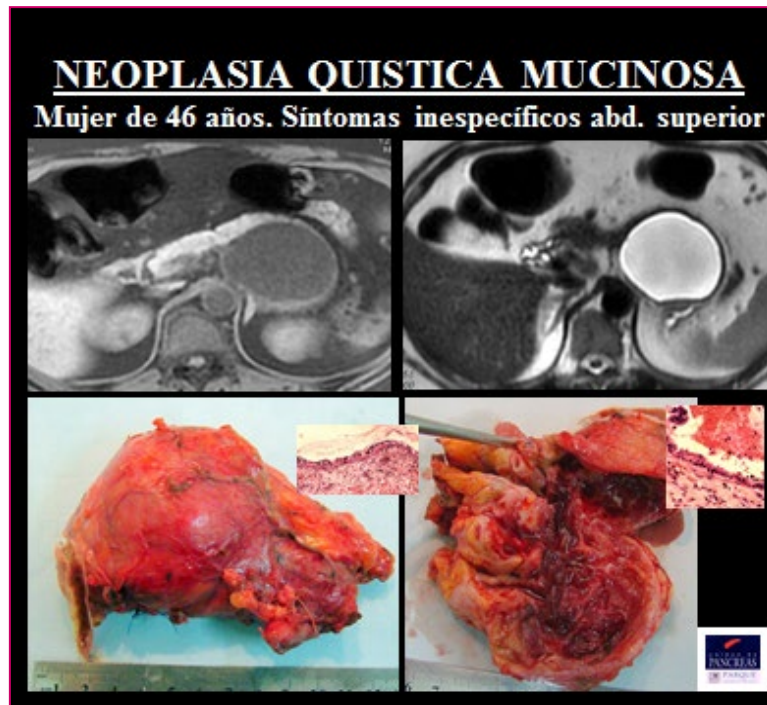
Hecho el diagnóstico de neoplasia sólido quística pseudopapilar, quística mucinosa o intraductal papilar mucinosa que comprometa el conducto pancreático principal (Tipo I o Mixta) se debe indicar la resección.

## NEOPLASIA SOLIDO QUÍSTICA Mujer 22 años Asintomática

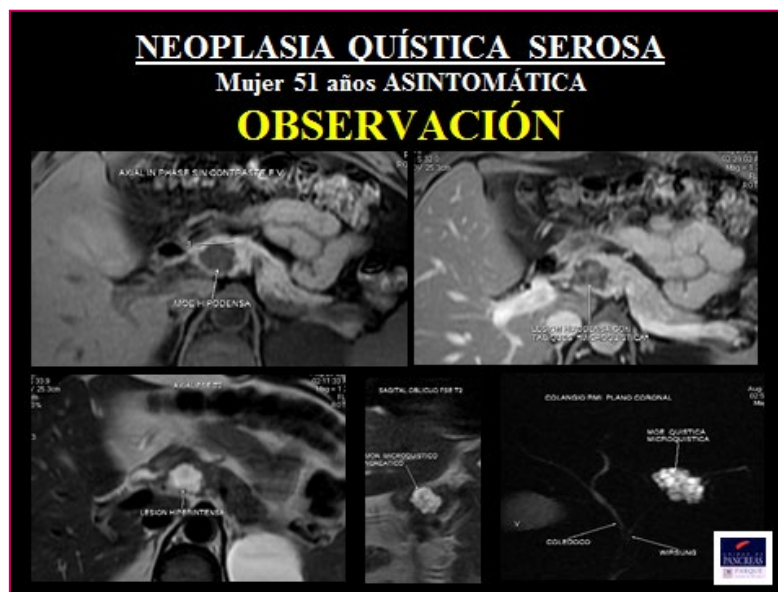
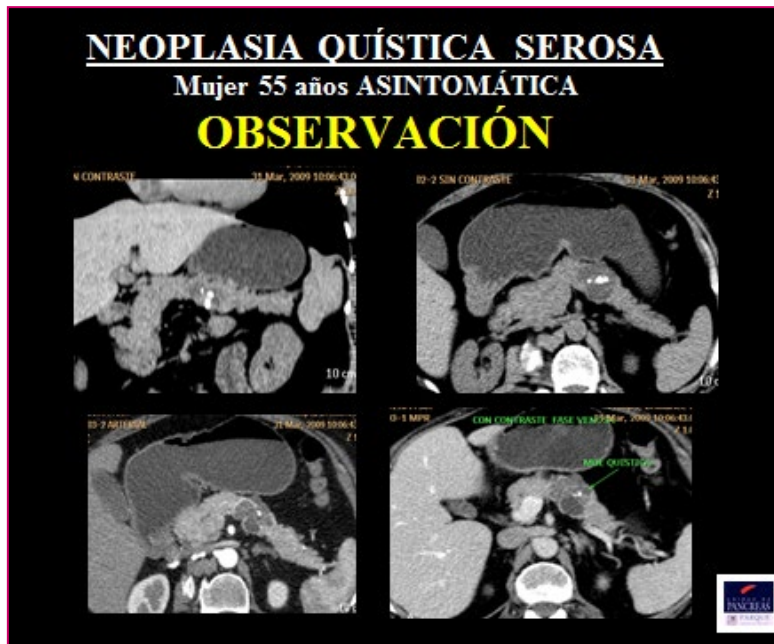
## NEOPLASIA SOLIDO QUÍSTICA Mujer 22 años Asintomática





En cambio, para la neoplasia quística serosa asintomática, el primer gesto debe ser la observación y control. Solamente la NQS asintomática mayor a 4 cm merece una consideración especial dada la posibilidad de producir síntomas por su evolución natural y debe considerarse cada caso en particular.



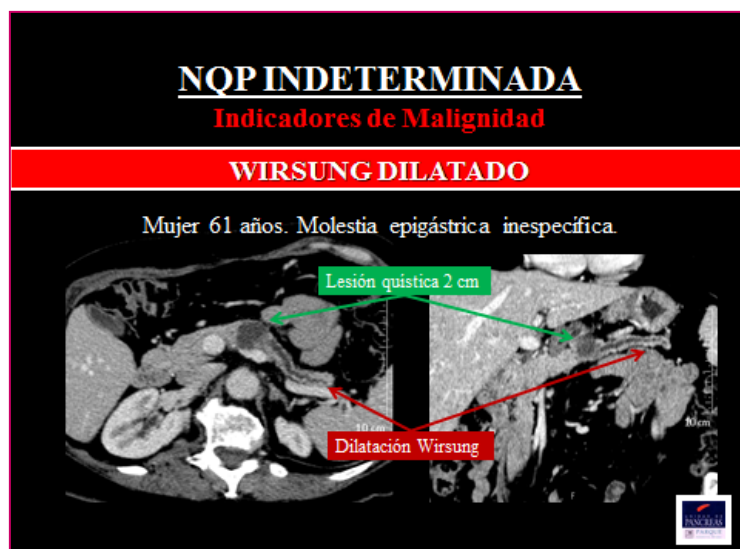
*III. Qué hacer con una NQP indeterminada*

La neoplasia quística pancreática indeterminada es aquella, para nada infrecuente en la práctica clínica diaria, que no puede clasificarse de inicio como alguna de las neoplasias quísticas del páncreas reconocidas por la WHO. En este grupo de lesiones quísticas pancreáticas el primer paso es reconocer indicadores de malignidad que obviamente sugerirán su resección. Los más

importantes son CA19-9 elevado, dilatación del conducto de Wirsung y la presencia de formaciones nodulares.

*CA19-9 elevado:* la asociación del dosaje elevado de este marcador con una lesión quística pancreática, por más pequeña y benigna que parezca, debe hacer pensar en la posibilidad de malignidad propia del quiste pero también en la vinculación con un adenocarcinoma en la vecindad.

*Dilatación del Wirsung:* cualquier lesión quística asociada con dilatación ductal pancreática es sospechosa de malignidad. Observen este caso de un pequeño quiste pancreático de 2 cm en cuerpo del páncreas que produce dilatación distal del Wirsung en una mujer de 61 años asintomática. Se reseca y la anatomía patológica resulta «cistoadenocarcinoma mucinoso».



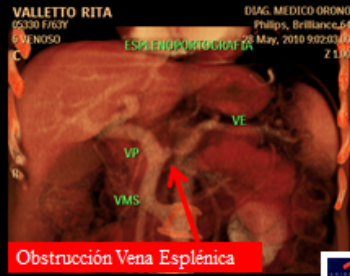
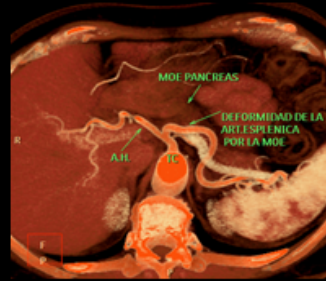
## NQP INDETERMINADA

### Indicadores de Malignidad

#### WIRSUNG DILATADO

Mujer 61 años. Molestia epigástrica inespecífica.

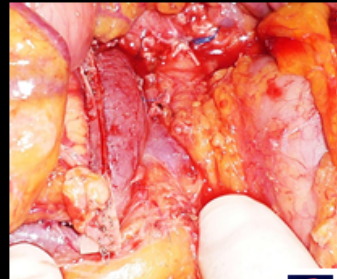
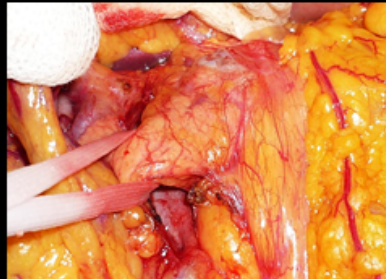


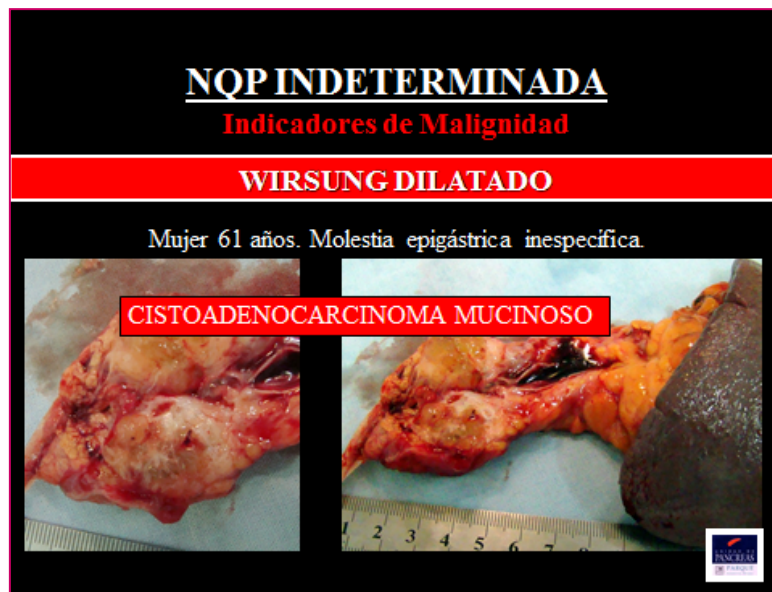## NQP INDETERMINADA

### Indicadores de Malignidad

#### WIRSUNG DILATADO

Mujer 61 años. Molestia epigástrica inespecífica.





*Presencia de nódulos:* en el *Ann Surg* (2006), ALLEN publica que el 61 % de las lesiones quísticas mucinosas resecaadas con carcinoma *in situ* o invasor presentaban componente sólido. Por lo tanto él y la mayoría de los autores coinciden en indicar la resección de cualquier quiste que presente formaciones nodulares en su interior.

En los quistes simples uniloculares, o sea en aquellos que no presentan ninguna alteración en la pared ni en el contenido, es trascendente el tamaño. El quiste simple unilocular menor de 3 cm casi nunca es maligno. Sin embargo, pueden presentar potencial maligno y la conducta debe ser diferente según localicen en cuerpo/cola, o en la cabeza. Si la lesión es en una mujer de 50 años, mide entre 2 y 3 cm y asienta en el cuerpo del páncreas el diagnóstico diferencial que se impone es con la neoplasia quística mucinosa y debe sugerirse la punción y análisis del contenido quístico por ecoendoscopia. Si el diagnóstico es de «quiste mucinoso» debe advertirse a la paciente que es portadora de una neoplasia que aunque todavía puede no ser maligna, presenta posibilidades de hacerse invasora con el correr del tiempo y evaluar su resección. No obstante, dicho quiste mucinoso aún debe diferenciarse entre una ectasia ductal de conducto secundario (NIPM tipo II) y una NQM ya que el potencial maligno es mayor en esta última patología. Para ello debe recurrirse a la wirsungresonancia o la TCMS que permiten la demostración de

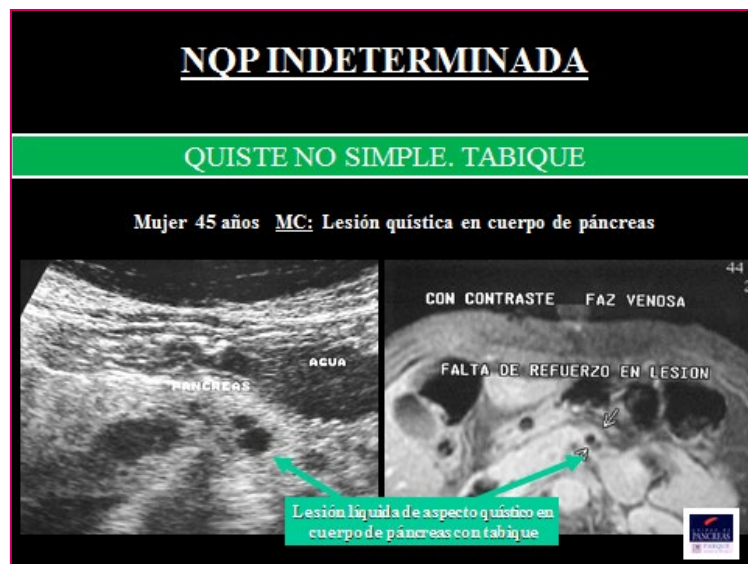
la comunicación del quiste con los conductos pancreáticos. En cambio si el quiste resulta «seroso», la lesión es benigna, y solamente debe controlarse.

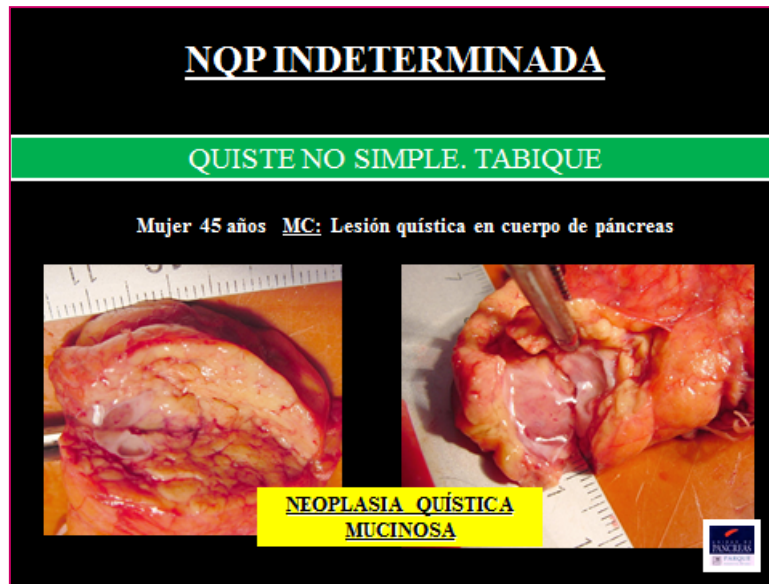En esta localización, cuerpo o cola de páncreas, la única lesión «segura» de observar es aquella menor de 2 cm.

Cuando la lesión quística unilocular es menor de 3 cm y está en cabeza o gancho del páncreas el diagnóstico diferencial es entre lesión serosa o mucinosa pero asociada a neoplasia intraductal papilar mucinosa y en ambas la conducta actual es la observación siempre que no existan signos predictivos de malignidad.

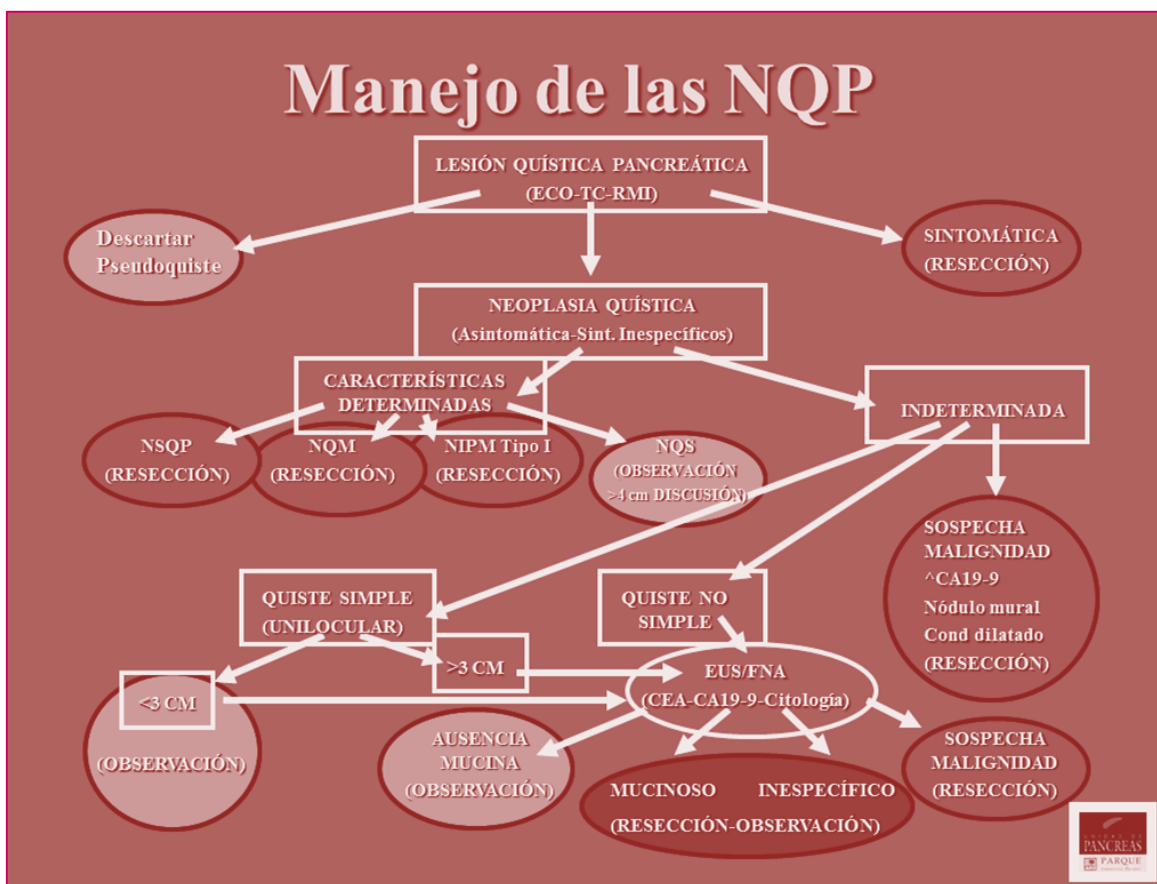
Casi toda lesión quística unilocular indeterminada mayor de 3 cm necesita de una evaluación por ecoendoscopia.

Por último, existen también pequeñas lesiones quísticas indeterminadas que presentan tabiques en su interior (quiste no simple) cuyo valor pronóstico predictivo de malignidad es bajo pero aumenta el nivel de sospecha de lesiones pre-malignas y también se aconseja su evaluación por ecoendoscopia.





Para terminar, el siguiente algoritmo resume el manejo de las neoplasias quísticas del páncreas desarrollado en este capítulo:



## Referencias bibliográficas

- ADSAY N. The 'new kid on the block': intraductal papillary mucinous neoplasms of the pancreas. Current concepts and controversies. *Surgery*. 2003;133(5):459-463. doi:10.1067/msy.2003.127
- ALLEN P, D'ANGELICA M, GONEN M, BRENNAN M, *et al*. A Selective Approach to the Resection of Cystic Lesions of the Pancreas. Results from 539 Consecutive Patients. *Ann Surg*. 2006;244(4):572-582. doi:10.1097/01.sla.0000237652.84466.54
- BENDIX HOLME J, JACOBSEN N, ROKKJAER M, KRUSE A. Total pancreatectomy in six patients with intraductal papillary mucinous tumour of the pancreas: the treatment of choice. *HPB*. 2001;3(4):257-262. doi:10.1080/136518201753335539
- BRUGGE WR, LAUWERS GY, SAHANI D, FERNÁNDEZ DEL CASTILLO C, WARSHAW AL. Cystic Neoplasms of the Pancreas. *N Engl J Med*. 2004;351:1218-1226. doi:10.1056/NEJMra031623
- CENTENO BA, WARSHAW AL, MAYO SMITH W, SOUTHERN JF, LEWANDROWSKI KB. Cytologic diagnosis: a prospective study of 28 percutaneous aspirates. *Acta Cytol*. 1997;41(4):972-980. doi:10.1159/000332775
- D'ANGELICA M, BRENNAN M, SURIAWINATA A, KLIMSTRA D, CONLON K. Intraductal Papillary Mucinous Neoplasms. An analysis of clinicopathologic features and outcome. *Ann Surg*. 2004;239(3):400-408. doi:10.1097/01.sla.0000114132.47816.dd
- FERNÁNDEZ DEL CASTILLO C, TARGARONA J, THAYER S, RATTNER D, BRUGGE W, WARSHAW A. Incidental Pancreatic Cysts. Clinicopathologic characteristics and comparison with symptomatic patients. *Arch Surg*. 2003;138(4):427-434. doi:10.1001/archsurg.138.4.427
- KATZ M, MORTENSON M, WANG H, HWANG R, TAMM E, *et al*. Diagnosis and Management of Cystic Neoplasms of the Pancreas: An Evidence-Based Approach. *J Am Coll Surg*. 2008;207(1):106-120. doi:10.1016/j.jamcollsurg.2007.12.048
- KLÖPPEL G, SOLCIA E, LONGNECKER D, CAPELLA C, SOBIN L. *World Health Organization International Histological Classification of Tumours. Histological typing of tumours of the exocrine pancreas*. 2<sup>nd</sup> Ed. Berlin: Springer-Verlag, 1996: 1-61.
- LEWANDROWSKI KB, SOUTHERN JF, PINS MR, COMPTON CC, WARSHAW AL. Cyst fluid analysis in the differential diagnosis of pancreatic cysts: a comparison of pseudocysts, serous cystadenomas, mucinous cystic neoplasms, and mucinous cystadenocarcinoma. *Ann Surg*. 1993;217(1):41-47. doi:10.1097/0000658-199301000-00008
- MEGIBOW AJ, LOMBARDO FP, GUARISE A, *et al*. Cystic pancreatic masses: cross-sectional imaging observations and serial follow-up. *Abdm Imaging*. 2001;26(6):640-647. doi:10.1007/s00261-001-0024-9

- REMINE SG, FREY D, ROSSI RL, MUNSON JL, BRAASCH JW. Cystic Neoplasms of the pancreas. *Arch Surg*. 1987;122(4):443-446. doi:10.1001/archsurg.1987.01400160069010
- SAHANI D, SAOKAR A, HAHN P, FERNÁNDEZ DEL CASTILLO C, *et al*. Pancreatic Cysts 3 cm or Smaller: How Aggressive Should Treatment Be? *Radiology*. 2006;238(3):912-919. doi:10.1148/radiol.2382041806
- SALVIA R, FERNANDEZ DEL CASTILLO C, BASSI C, THAYER S, FALCONI M, MANTOVANI W, PEDERZOLI P, WARSHAW A. Main-Duct Intraductal Papillary Mucinous Neoplasms of the Pancreas. Clinical predictors of malignancy and long-term survival following resection. *Ann Surg*. 2004;239(5):678-687. doi:10.1097/01.sla.0000124386.54496.15
- SPINELLI K, FROMWILLER T, DANIEL R, KIELY J, NAKKEEB A, KOMOROWSKI R, WILSON S, PITT H. Cystic Pancreatic Neoplasms. Observe or operate. *Ann Surg*. 2004;239(5):651-659. doi:10.1097/01.sla.0000124299.57430.ce
- SUGIYAMA M, ABE N, TOKUHARA M, *et al*. Magnetic resonance cholangiopancreatography for postoperative follow-up of intraductal papillary- mucinous tumors of the pancreas. *Am J Surg*. 2003;185(3):251-255. doi:10.1016/s0002-9610(02)01371-5
- SUGIYAMA M, ATOMI Y. Intraductal papillary mucinous tumors of the pancreas- imaging studies and treatment strategies. *Ann Surg*. 1998;228(5):685-691. doi:10.1097/0000658-199811000-00008
- SUZUKI Y, ATOMI Y, SUGIYAMA M, *et al*. Cystic Neoplasm of the Páncreas. A Japanese Multiinstitutional Study of Intraductal Papillary Mucinous Tumor and Mucinous Cystic Tumor. *Pancreas*. 2004;28(3):241-246. doi:10.1097/00006676-200404000-00005
- TANAKA M, CHARI S, ADSAY V, FERNANDEZ DEL CASTILLO C, FALCONI M, SCHIMIZU M, YAMAGUCHI K, YAMAO K, MATSUNO S. International Consensus Guildelines for Management of Intraductal Papillary Mucinous Neoplasms and Mucinous Cystic Neoplasms of the Pancreas. *Pancreatology*. 2006;6(1-2):17-32. doi:10.1159/000090023
- ZHANG X-M, MITCHELL DG, DOHKE M, *et al*. Pancreatic cysts: depiction on single-shot fast spin-echo MR images. *Radiology*. 2002;223(2):547-553. doi:10.1148/radiol.2232010815

# Carcinoma ductal de páncreas

**DR. CARLOS OCAMPO**

El cáncer de páncreas es uno de los tumores sólidos más agresivos. Su prolongada evolución antes de desarrollar síntomas, hace que en la mayoría de los pacientes se lo diagnostique en etapas tardías. En los últimos años, la mejoría en los métodos de diagnóstico por imágenes y la disminución de la morbimortalidad de la cirugía de resección han permitido que un número importante de pacientes reciba tratamiento quirúrgico con buena evolución. En el futuro, la mejoría en los métodos de *screening*, en el diagnóstico temprano y en el tratamiento adyuvante permitirá, sin duda, prolongar la supervivencia. En este capítulo se analizan los aspectos más importantes del diagnóstico y tratamiento de los pacientes con cáncer de páncreas.

## **Epidemiología y etiología**

Se desconoce la etiología del cáncer de páncreas; sin embargo, se ha avanzado mucho en la identificación de los factores de riesgo para su desarrollo. Estos pueden ser clasificados en demográficos, ambientales y relacionados al huésped. El factor demográfico más importante es la edad, casi 80 % de los cánceres de páncreas ocurren entre los 60 y 80 años de edad. Otros factores demográficos con un riesgo moderado son el sexo masculino, la descendencia de judíos y la raza negra. El hábito de fumar es el factor etiológico ambiental más importante, la mayoría de los estudios de caso-control reportan un incremento de 1,5 a 5 veces en el riesgo de desarrollar cáncer de páncreas en personas fumadoras. En relación a los factores

relacionados al huésped, la predisposición genética es el factor de riesgo más importante para el desarrollo de cáncer de páncreas. Se estima que aproximadamente 10 % de los pacientes con cánceres de páncreas tienen más de un pariente de primer o segundo grado con cáncer de páncreas. Algunos cánceres de páncreas se originan en pacientes con reconocidos síndromes congénitos. Estos síndromes hereditarios incluyen pancreatitis hereditaria, cáncer de mama hereditario, poliposis de Peutz-Jehers y el síndrome de melanoma y mola múltiple.<sup>[1]</sup> En la TABLA 1 se detallan los factores de riesgo divididos por categoría.

<p><b>RIESGO BAJO (5 VECES)</b></p> <p>Hombre</p> <p>Raza negra</p> <p>Descendiente de judíos askenazi</p> <p>Obesidad</p> <p>Hábito de fumar</p> <p>Diabetes <i>mellitus</i></p> <p>Historia de cualquier cáncer en parientes de primer grado</p> <p>Cáncer colorrectal hereditario no polipoideo</p> <p>Historia de cáncer de páncreas en un pariente de primer grado</p> <p>Portadores de la mutación BRCA 1</p>
<p><b>RIESGO MODERADO (5 A 10 VECES)</b></p> <p>Historia de cáncer pancreático en dos parientes de primer grado</p> <p>Fibrosis quística</p> <p>Pancreatitis crónica</p> <p>Portadores de la mutación BRCA 2</p>
<p><b>RIESGO ALTO (10 VECES)</b></p> <p>Síndrome de Mola y melanoma múltiples</p> <p>Síndrome de Peutz-Jeghers</p> <p>Pancreatitis hereditaria</p> <p>Historia de cáncer de páncreas en tres o más parientes de primer, segundo o tercer grado</p>

TABLA 1. FACTORES DE RIESGO PARA EL DESARROLLO DE CÁNCER DE PÁNCREAS SEGÚN CATEGORÍAS DE RIESGO



## Histología

Los tumores que asientan en el páncreas pueden ser *primarios*, *metastásicos* o *sistémicos*. Los primarios se originan en las células pancreáticas, los metastásicos en otros órganos y, por último, los sistémicos derivan de la sangre o ganglios linfáticos y por definición afectan varios sitios. Desde el punto de vista histológico las células pancreáticas se dividen en células exocrinas y endocrinas. Las exocrinas comprenden a los acinos y los conductos pancreáticos, mientras que las endocrinas están agrupadas en los islotes de Langherhans. El tumor primario más frecuente es el *adenocarcinoma ductal de páncreas* y se origina en las células de los conductos pancreáticos. Microscópicamente están compuestos por glándulas infiltrantes de varias formas y tamaños, con tejido conectivo a su alrededor. Las células neoplásicas pueden contener figuras mitóticas anormales y el núcleo de estas células pueden mostrar pleomorfismo (variación en el tamaño y forma) e hiper cromía (aumento de la tinción nuclear). La mayoría de los cánceres ductales infiltra en forma temprana nervios y vasos sanguíneos adyacentes y se propaga por los ganglios linfáticos produciendo metástasis a distancia, habitualmente en el parénquima hepático.

Las variantes histológicas del adenocarcinoma ductal de páncreas incluye: carcinoma adenoescamoso, carcinoma coloide, carcinoma medular, carcinoma en células en anillo de sello, carcinoma indiferenciado, carcinoma indiferenciado con células gigantes osteoclasticas y carcinoma anficrino (doble diferenciación neuroendocrina y adenocarcinoma ductal).

### *Precursores histológicos*

Uno de los más importantes hallazgos en la patología del adenocarcinoma ductal ha sido la identificación de un precursor histológico de cáncer invasivo. Este precursor se denomina *neoplasia intraepitelial pancreática* o *PanIN* (por sus siglas en inglés de *PANcreatic Intraepithelial Neoplasia*). Estos precursores se originan en los conductos pancreáticos más pequeños y están compuestos de células productoras de mucina con varios grados de atipia celular y

estructural. Por definición el PanIN tiene menos de 1 cm, es un hallazgo histológico y no tiene expresión radiológica.

Como se puede ver en la Figura 1 el PanIN progresa desde lesiones planas a lesiones papilares atípicas, carcinoma *in situ* y finalmente carcinoma invasor. Varios trabajos presentan evidencia de que el PanIN es el precursor del adenocarcinoma invasor, así como los adenomas son precursores del cáncer de colon. Las evidencias muestran que 1) existen lesiones tipo PanIN en el parénquima pancreático adyacente al carcinoma invasor en pacientes resecados por cáncer de páncreas; 2) pacientes con PanIN seguidos en el tiempo desarrollaron adenocarcinoma ductal y 3) los PanIN muestran cambios genéticos similares al adenocarcinoma ductal.

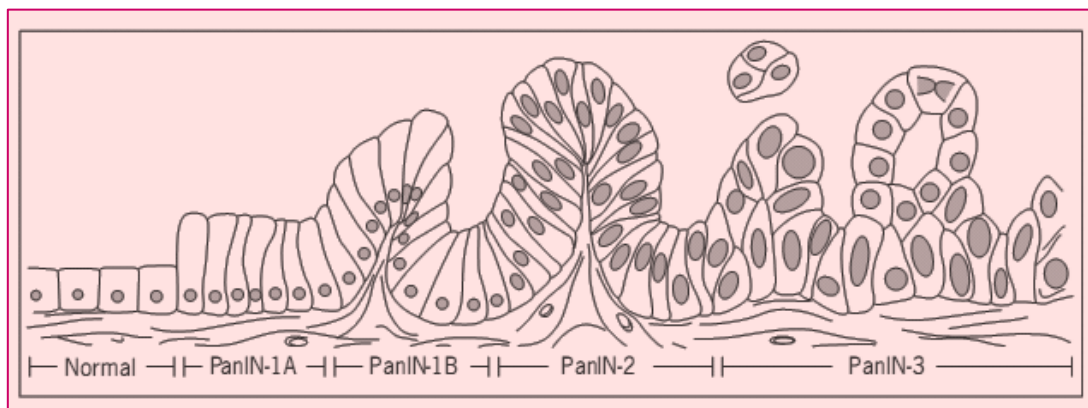


FIGURA 1. ESQUEMA QUE MUESTRA LA PROGRESIÓN DESDE LA CÉLULA NORMAL DEL CONDUCTO PANCREÁTICO HASTA CARCINOMA INVASOR (PANIN3)

## Genética molecular

En los últimos diez años hubo una revolución en nuestro conocimiento de la genética molecular del cáncer de páncreas. En la actualidad es claro que el cáncer de páncreas es una enfermedad genética. La alteración genética que permite el desarrollo del cáncer de páncreas puede ser congénita o adquirida. La mayoría de los pacientes desarrollan cáncer de páncreas mediante alteraciones genéticas adquiridas. Los genes afectados pueden ser clasificados en tres grandes grupos: oncogenes, genes supresor tumoral y

genes de reparación del DNA. Los principales genes involucrados en el desarrollo de cáncer de páncreas se detallan en la TABLA 2.

GENES	PORCENTAJE DE CÁNCERES (%)	CROMOSOMA INVOLUCRADO
<i>Oncogenes</i>		
K-Ras	90	12p
AKT2	20	19q
HER 2	70	17q
<i>Genes de supresión tumoral</i>		
p16	95	9p
p53	60	17p
DPC4	55	18q
BRCA2	10	13q

TABLA 2. GENES INVOLUCRADOS EN EL DESARROLLO DE CÁNCER ESPORÁDICO DE PÁNCREAS

Los oncogenes son genes que cuando son activados, por una mutación o sobreexpresión, tienen propiedad formadora de cáncer. El conocimiento de estos oncogenes es importante ya que en un futuro su detección podría permitir un diagnóstico temprano o una terapéutica más efectiva. La segunda clase de genes que están alterados en el cáncer de páncreas son los genes supresores de tumores. Los genes de supresión tumoral son genes que codifican para proteínas que normalmente tienen como función frenar la proliferación celular. Por lo tanto, la pérdida de su actividad permite un crecimiento celular desenfrenado. La clase final de genes involucrados en el desarrollo de cáncer de páncreas son los genes reparadores del DNA. Los productos de la reparación del DNA funcionan para asegurar la fidelidad de la replicación del ADN. Cada vez que una célula se divide debe copiar tres billones de pares de base de ADN. Normalmente, los errores que se producen son reparados por una enzima, si el gen de reparación de ADN está inactivado,

esos errores no se pueden reparar y por lo tanto se produce, a través del tiempo, una acumulación de mutaciones.<sup>[2]</sup>

### Screening

Los programas de *screening* en la población general han mejorado la supervivencia en los cánceres de mama, colon y cuello de útero. En el cáncer de páncreas, sin embargo, la utilización de los métodos de *screening* no fue efectiva. La inaccesibilidad del páncreas y la baja prevalencia en la población general del cáncer de páncreas (1 en 10.000) son las principales razones que impiden realizar métodos de *screening*. Ningún marcador tumoral, incluido el CA 19-9 se ha mostrado útil en el *screening* de pacientes asintomáticos.

La única manera de aumentar la efectividad de los métodos de *screening* en el cáncer de páncreas es realizarla a grupos de pacientes con alto riesgo de cáncer de páncreas. En las últimas décadas, existe un gran interés en la detección temprana de cáncer de páncreas mediante marcadores tumorales y ecoendoscopia en pacientes con alto riesgo de desarrollo de cáncer de páncreas como los pacientes con alteraciones genéticas congénitas (síndrome de Peutz-Jeghers, pancreatitis hereditaria, mutación BRCA 2, p16, etc.).

## Diagnóstico

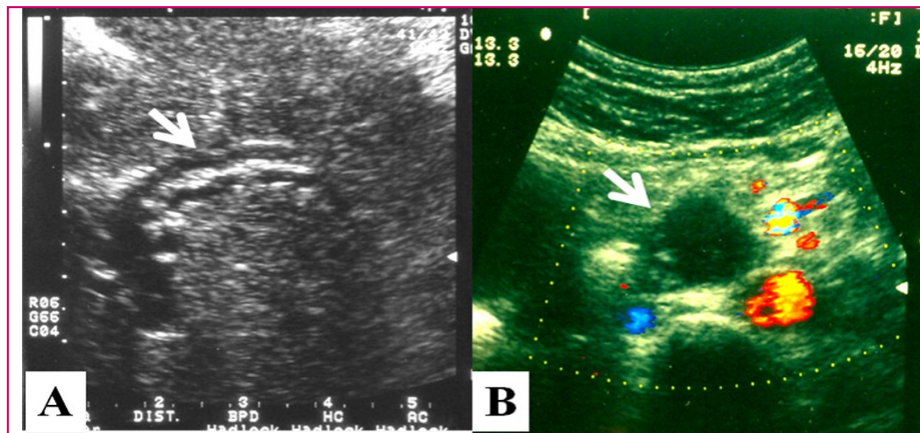
El diagnóstico clínico de cáncer de páncreas se realiza en base a la presentación clínica y los hallazgos en los métodos por imágenes. En la mayoría de los pacientes este diagnóstico clínico se realiza en etapas tardías de la enfermedad. El prolongado período de tiempo asintomático en el cual se desarrolla el cáncer de páncreas hace que los diagnósticos clínicos tempranos sean biológicamente muy tardíos. El desafío en el futuro es sin duda realizar un diagnóstico más temprano en el periodo asintomático.

**Presentación clínica:** la presentación clínica de los pacientes con cáncer de páncreas depende de la localización y tamaño tumoral al momento del diagnóstico. La mayoría de los tumores están ubicados en la cabeza del páncreas y los síntomas más frecuentes son dolor abdominal, náuseas,

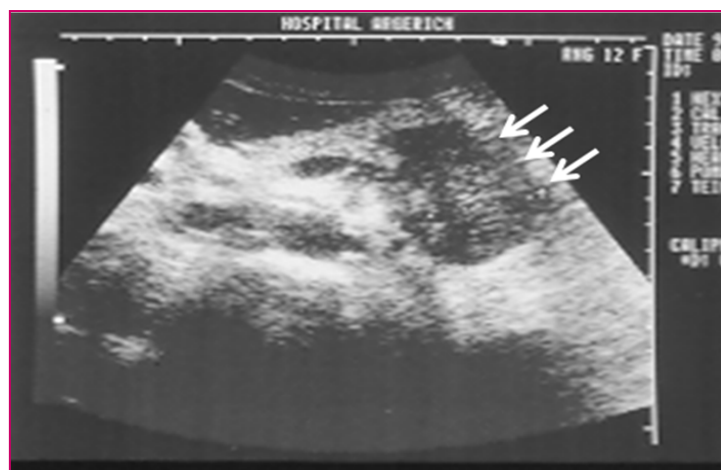vómitos, pérdida de peso e ictericia. Los síntomas más importantes de los pacientes con tumor en cuerpo y cola de páncreas son el dolor abdominal intenso en epigastrio e irradiado a dorso y la pérdida de peso.

*Métodos radiológicos:* la sospecha clínica de cáncer de páncreas generada por la presentación clínica del paciente se confirma o descarta mediante la utilización de los métodos por imágenes. La mejoría en los métodos por imágenes en las últimas décadas permitió aumentar la exactitud diagnóstica del cáncer de páncreas. Los métodos por imágenes más utilizados son la ecografía, la tomografía axial computada (TAC), la resonancia nuclear magnética (RNM) y la ecoendoscopia. En la actualidad, no se justifica la utilización de la colangio pancreático endoscópica retrógrada (CPRE) y la arteriografía, dado que son métodos invasivos y brindan información similar a los métodos no invasivos.

Por lo general, la ecografía es el primer método de diagnóstico por imágenes utilizado. En pacientes con ictericia por tumor en cabeza de páncreas, la ecografía brinda información rápida y útil descartando rápidamente causas no obstructivas de ictericia, como hepatitis. La visualización de una dilatación de la vía biliar intrahepática es el signo ecográfico que confirma la presencia de colestasis extrahepática. En los pacientes con cáncer en cabeza de páncreas, se visualiza además, distensión vesicular (signo de Courvoisier), dilatación del colédoco y la presencia de una masa hipoecogénica con bordes irregulares en cabeza de páncreas (FIGURA 2). En los pacientes con cáncer de cuerpo de páncreas se visualiza una masa hipoecogénica de bordes irregulares (FIGURA 3). La confirmación de estos hallazgos y la estadificación precisa se realiza mediante TAC dinámica.

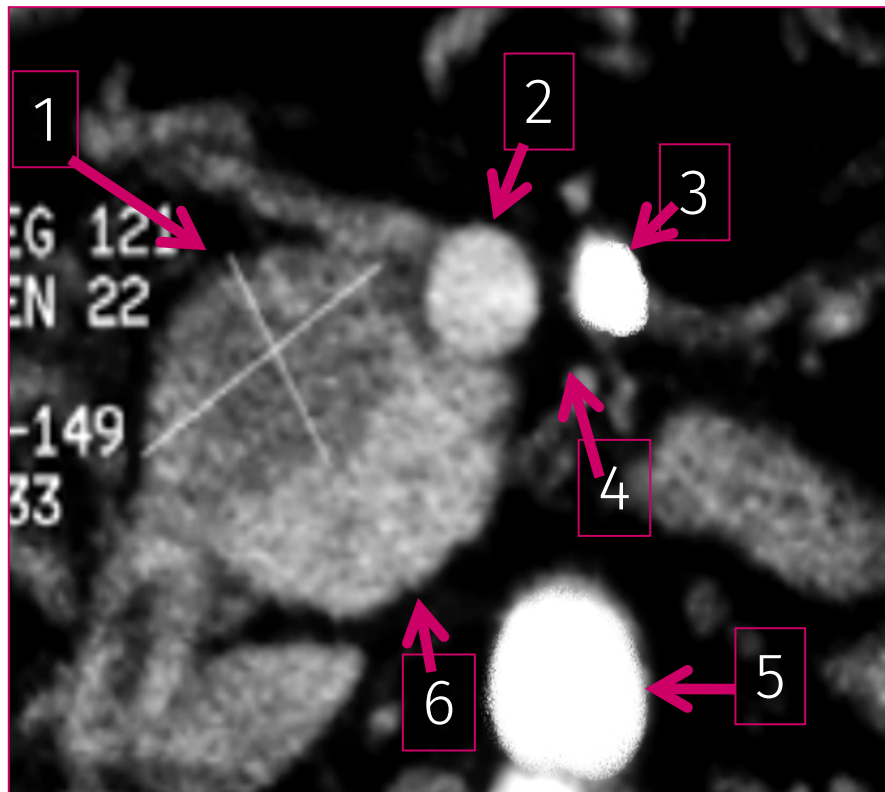


**FIGURA 2.** ECOGRAFÍA QUE MUESTRA EN A: SIGNO ECOGRÁFICO DEL DOBLE CONDUCTO (FLECHA), QUE REPRESENTA LA VÍA BILIAR DILATADA Y LA RAMA PORTAL INTRAHEPÁTICA Y B: MASA HIPOECOGÉNICA EN CABEZA DE PÁNCREAS CON BORDES IRREGULARES (FLECHA) QUE CORRESPONDE A UN TUMOR DE PÁNCREAS



**FIGURA 3.** ECOGRAFÍA QUE MUESTRA UNA MASA HIPOECOGÉNICA EN CUERPO DE PÁNCREAS (FLECHAS) QUE CORRESPONDE A UN TUMOR DE CUERPO DE PÁNCREAS

En la TAC dinámica, el tumor de páncreas se visualiza como una masa hipodensa con menor intensificación con el contraste que el parénquima circundante. Una vez identificada la masa, se debe establecer su relación con los vasos mesentéricos, la arteria hepática, el tronco celíaco y la arteria mesentérica superior (**FIGURA 4**).



**FIGURA 4.** TOMOGRAFÍA AXIAL COMPUTADA QUE MUESTRA IMAGEN HIPODENSE, 1: QUE CORRESPONDE A UN TUMOR DE PÁNCREAS; 2: VENA MESENTÉRICA SUPERIOR; 3: ARTERIA MESENTÉRICA SUPERIOR; 4: SURCO VASCULAR; 5: AORTA ABDOMINAL Y 6: PARÉNQUIMA PANCREÁTICO NORMAL

Se debe además detectar la presencia de ascitis y metástasis en el parénquima hepático. A pesar de la introducción de aparatos más modernos como la TAC multicorte y la reconstrucción tridimensional, la TAC tiene todavía una serie de limitaciones. Aproximadamente 10 % de los cánceres de páncreas son difusos, no presentan masa dominante y habitualmente no se manifiestan con claridad en los exámenes tomográficos. Los tumores menores de 1 a 2 cm, las metástasis en ganglios linfáticos o metástasis hepáticas superficiales también son difíciles de detectar por TAC.

La resonancia nuclear magnética no aporta demasiada información a la TAC. En general, se utiliza la colangiopancretorresonancia para visualizar los conductos pancreáticos o biliares y establecer el diagnóstico diferencial con patologías benignas que forman masas pancreáticas como la pancreatitis crónica o la pancreatitis autoinmune.

Los resultados de los estudios evaluando ecoendoscopia no muestran superioridad en relación a la TAC en el diagnóstico y estadificación de una masa en cabeza de páncreas. La única utilidad de la ecoendoscopia, en la actualidad, es en un paciente con obstrucción de la vía biliar, sospecha de cáncer de páncreas y sin masa visible en la TAC o RNM. En estos pacientes, la ecoendoscopia puede detectar una masa tumoral menor de 10 mm no visualizada en los métodos por imágenes convencionales.

*PET scan (tomografía con emisión de positrones):* es un método por imágenes funcional utilizado para detectar células de tumores malignos en el cuerpo. Se inyecta en una vena una cantidad pequeña de glucosa (azúcar) radiactiva. El explorador del PET scan rota alrededor del cuerpo y produce una imagen brillante en los lugares del cuerpo que absorben la glucosa. Las células de tumores malignos son hipermetabólicas, captan ávidamente la glucosa radiactiva y por lo tanto se ven como imágenes más brillantes. La única utilidad actual del PET scan en pacientes con cáncer de páncreas es en pacientes que tienen criterios de resecabilidad tomográfica e imagen sospechosa de metástasis.

*Marcadores tumorales:* un marcador ideal debe tener excelente sensibilidad (debe identificar todos los pacientes con cáncer de páncreas) y especificidad (los test positivos sólo se ven en pacientes con cáncer de páncreas). Las principales indicaciones de los marcadores tumorales son la realización de *screening* de cáncer en una población asintomática, el diagnóstico de malignidad de una masa de páncreas diagnosticada por los métodos por imágenes y el pronóstico de resecabilidad o sobrevida.

El marcador tumoral más utilizado en el cáncer de páncreas es el CA 19-9. Sin embargo, el Ca 19-9 tiene una serie de limitaciones; primero, entre 10 a 15 % de los individuos no secretan CA19-9 debido a su antígeno Lewis en su grupo sanguíneo; segundo, el CA19-9 depende de la masa tumoral y por lo tanto puede permanecer normal en tumores pequeños (70 % de los cánceres de páncreas en estadio I tienen Ca 19-9 negativo); tercero, la ictericia por causas benignas o malignas produce una elevación del marcador y por último,



puede estar elevado en condiciones benignas con presentación clínica similar al cáncer de páncreas, como en la pancreatitis crónica. Estas desventajas se aplican a otros antígenos relacionados a carbohidratos como el Ca 125, Ca 50 y el Ca 242. Estas limitaciones hacen que estos marcadores tumorales no tengan ninguna utilidad como método de *screening*. Un estudio reciente evaluó la utilidad del CA19-9 como *screening* en pacientes asintomáticos, y encontró un valor predictivo positivo de sólo 0,9 % para cáncer de páncreas cuando se utilizó un nivel superior a 37 U/ml. En relación al diagnóstico, su utilidad es limitada a pacientes con tumores mayores de 3 cm, en los cuales la exactitud diagnóstica es de aproximadamente de 70 %. En la actualidad, la utilidad principal del CA19-9 es establecer pronósticos. En el preoperatorio, se relacionó el valor del CA19-9 con la probabilidad de resección. Tiene una buena exactitud en los extremos, con una alta probabilidad de resección en tumores con valores por debajo de 150 U/ml y altas chances de irresecabilidad con valores mayores de 500 U/ml. En el postoperatorio, es un marcador tumoral útil para evaluar la respuesta terapéutica de la cirugía o la quimioterapia. Un descenso del 20 % del CA 19-9 luego de cirugía o quimioterapia indica una buena respuesta y altas chances de sobrevida prolongada.<sup>[3]</sup>

## Estadificación

La estadificación en el cáncer de páncreas puede ser preoperatoria, intraoperatoria y finalmente postoperatoria. En la TABLA 3 (ver en la página siguiente) se detallan los objetivos y los métodos para realizar los distintos tipos de estadificación.

	PREOPERATORIA	INTRAOPERATORIA	POSTOPERATORIA
Objetivos	Operabilidad Resecabilidad	Resecabilidad	Pronóstico
Métodos	Examen clínico Laboratorio Métodos por imágenes	Laparoscopia Exploración quirúrgica	Examen anatómico-patológico de la pieza de resección

TABLA 3. TIPOS DE ESTADIFICACIÓN EN EL CÁNCER DE PÁNCREAS

En la actualidad, la estadificación preoperatoria del cáncer de páncreas se realiza con TAC dinámica. Los objetivos de la TAC dinámica son a) confirmar la presencia de una masa hipodensa en el parénquima pancreático; b) establecer la relación entre la masa y los grandes vasos (vena y arteria mesentérica superior, arteria hepática y tronco celíaco) y c) detectar la presencia de enfermedad extrapancreática (metástasis hepática y ascitis). Con esta información los pacientes con cáncer de páncreas pueden dividirse en tres grupos que se detallan en la TABLA 4.

	RELACIÓN CON LOS GRANDES VASOS	ENFERMEDAD EXTRAPANCREÁTICA (METÁSTASIS HEPÁTICA, ASCITIS)
Grupo 1	Sin contacto entre la masa y los grandes vasos	No
Grupo 2	Tumor con infiltración de la vena mesentérica superior o vena porta (en contacto o alrededor) y Espacio graso conservado entre el tumor o páncreas y el borde lateral derecho de la arteria mesentérica superior	No
Grupo 3	Tumor con infiltración de arteria mesentérica superior, tronco celiaco o	Sí

	RELACIÓN CON LOS GRANDES VASOS	ENFERMEDAD EXTRAPANCREÁTICA (METÁSTASIS HEPÁTICA, ASCITIS)
	arteria hepática	

TABLA 4. ESTADIFICACIÓN. DIVISIÓN DE LOS PACIENTES CON MASA EN EL PARÉNQUIMA PANCREÁTICO DE ACUERDO A LOS HALLAZGOS TOMOGRÁFICOS

Dado que el cáncer de páncreas habitualmente se diagnóstica en estadios tardíos, la mayoría de los pacientes (80 %) están incluidos en el grupo 2 y 3. Sólo 20 % de los pacientes con cáncer de páncreas tienen al momento del diagnóstico enfermedad localizada en el páncreas que permite la resección.

La estadificación intraoperatoria tiene como objetivo evaluar resecabilidad y se realiza mediante la exploración intraoperatoria y la laparoscopia. Es importante considerar que la evaluación de la resecabilidad de los pacientes con sospecha de cáncer de páncreas se realiza con una adecuada estadificación preoperatoria; la estadificación intraoperatoria debe ser un complemento de las imágenes. El examen tomográfico con una técnica adecuada debe proveer suficiente información para diferenciar pacientes potencialmente resecables de los irresecables. La estadificación intraoperatoria (evaluación de la resecabilidad) no reemplaza una adecuada estadificación preoperatoria. La evaluación intraoperatoria de la infiltración de la arteria mesentérica superior y el tejido blando que une el borde derecho de esa arteria con el gancho pancreático (surco vascular, margen retroperitoneal) sólo se puede completar seccionando el cuello del páncreas y el estómago, puntos de no retorno en la resección del tumor. Esta maniobra irreversible en la cirugía sólo se puede realizar cuando se tiene clara evidencia en la estadificación preoperatoria por TAC de que no existe infiltración neoplásica de la arteria mesentérica superior.

La laparoscopia se utiliza para detectar metástasis en la superficie hepática o implantes peritoneales que no se detectan con los métodos de diagnóstico convencionales. En muchos centros, se utiliza la laparoscopia como paso

previo a la resección en pacientes con tumores localizados en el páncreas y sin enfermedad extrapancreática (grupo 1). El objetivo es evitar una laparotomía en pacientes con metástasis hepáticas superficiales o implantes peritoneales no detectados en los métodos por imágenes. En la década del 80 y principios de la del 90, el beneficio de la laparoscopia en estos pacientes era de alrededor del 30 %. Estudios más recientes, con la introducción de métodos por imágenes más modernos y con mejor estadificación preoperatoria, mostraron que la utilidad de la laparoscopia es de sólo el 10 %. Con estos resultados el uso de la laparoscopia pasó de un uso rutinario a uno selectivo. En la actualidad, las indicaciones de la laparoscopia en pacientes con enfermedad resecable por los métodos por imágenes se detallan en la **TABLA 5.**<sup>[4]</sup>

- Tumor en cabeza de páncreas mayor de 3 cm
- Tumor en cuerpo y cola de páncreas
- Hallazgo equívoco de enfermedad metastásica por TAC
- Sospecha clínica de irresecabilidad (pérdida de peso importante, dolor lumbar resistente al tratamiento médico)
- CA 19-9 mayor de 300 UI/ml

**TABLA 5.** INDICACIONES DE LA LAPAROSCOPIA PREVIA A LA RESECCIÓN EN PACIENTES RESECABLES POR LOS MÉTODOS POR IMÁGENES CONVENCIONALES

En los últimos años, surgió una nueva indicación de la laparoscopia. En pacientes con cáncer de páncreas y signos tomográficos de irresecabilidad local (invasión a la arteria mesentérica superior) sin evidencia de metástasis a distancia, la laparoscopia estadificadora puede ser usada para descartar enfermedad metastásica subclínica y de esta manera optimizar el tratamiento oncológico (evitar tratamiento oncológico en pacientes con enfermedad diseminada). La estadificación postoperatoria tiene como objetivo establecer un pronóstico y se realiza mediante el examen anatomopatológico de la pieza

de resección. En las TABLAS 6 y 7 se detallan la estadificación anatomopatológica publicada por la American Joint Committee on Cancer (AJCC).

TUMOR PRIMARIO	
Tx	Tumor primario no evaluable
T0	Sin evidencia de tumor primario
Tis	Carcinoma in situ
T1	Tumor de 2 cm o menos limitado al páncreas
T2	Tumor mayor de 2 cm limitado al páncreas
T3	El tumor se extiende más allá del páncreas pero sin implicación alguna del tronco celíaco o la arteria mesentérica superior
T4	El tumor comprende el tronco celíaco o la arteria mesentérica superior (tumor primario irresecable)
GANGLIOS REGIONALES	
Nx	Los ganglios linfáticos regionales no pueden evaluarse
N0	No hay metástasis a los ganglios linfáticos regionales
N1	Existe metástasis a los ganglios linfáticos regionales
METÁSTASIS A DISTANCIA	
Mx	La metástasis a distancia no puede evaluarse
M0	No hay metástasis a distancia
M1	Existe metástasis a distancia

TABLA 6. CLASIFICACIÓN TNM SEGÚN EL AMERICAN JOINT COMMITTEE ON CANCER (AJCC)

ESTADIOS			
0	Tis	N0	M0
IA	T1	N0	M0
IB	T2	N0	M0
IIA	T3	N0	M0
IIB	T1	N1	M0
	T2	N1	M0
	T3	N1	M0
III	T4	Cualquier N	M0
IV	Cualquier T	Cualquier N	M1

TABLA 7. ESTADIOS SEGÚN LA CLASIFICACIÓN TNM DEL AJCC

Uno de los aspectos más importantes, en la evaluación anatomopatológica de la pieza de resección, es valorar los márgenes quirúrgicos. Los pacientes con márgenes libres de tumor se denominan resecciones R0, cuando el margen tiene infiltración tumoral microscópica se denomina R1 y la infiltración macroscópica del margen (este es un dato que debe proveer el cirujano) se denomina R2. La información provista por la estadificación postoperatoria es muy importante para el cirujano ya que sirve para formular un pronóstico de supervivencia del paciente e indicar diferentes estrategias de tratamiento adyuvante como quimioterapia y radiación.

## Tratamiento

El tratamiento depende básicamente de la estadificación preoperatoria. Los pacientes del Grupo 1, con enfermedad localizada en el parénquima pancreático, el tratamiento es la resección del segmento pancreático afectado; en el otro extremo, los pacientes del Grupo 3 con enfermedad diseminada, el tratamiento es la paliación no quirúrgica. El tratamiento de los pacientes con

infiltración a los vasos mesentéricos (Grupo 2) es actualmente controvertido y se desarrollará más adelante.

### *Pacientes con enfermedad localizada en cabeza de páncreas (Grupo 1)*

Los pacientes con enfermedad localizada en cabeza de páncreas sin contacto con los vasos mesentéricos ni enfermedad extrapancreática en la TAC son considerados pasibles de resección quirúrgica. El primer paso luego de la estadificación es evaluar el *status* quirúrgico. Se debe indicar la resección quirúrgica en pacientes sin comorbilidades importantes y con riesgo quirúrgico normal.

En el preoperatorio hay que considerar la nutrición preoperatoria, el drenaje biliar en pacientes ictericos y la necesidad de histología previa. Los pacientes candidatos a cirugía, por lo general, tienen un adecuado estado nutricional y por lo tanto no se necesita un suplemento nutricional preoperatorio. Si bien el drenaje biliar previo a la resección tumoral es un tema aun controvertido, la mayoría de los centros aceptan que se debe realizar drenaje endoscópico biliar previo en las siguientes condiciones: colangitis aguda, disfunción renal, alteración de la coagulación e ictericia severa (> de 10 mg%). La mayoría de los pacientes son resecados sin histología previa para confirmar el diagnóstico de malignidad. La baja exactitud diagnóstica y la posibilidad de diseminación luego de la citología o histología preoperatoria, son las principales razones para no realizar histología previa a la resección.

El tratamiento quirúrgico consiste en la resección del tumor con el segmento pancreático afectado. En los tumores de cabeza de páncreas se realiza duodenopancreatectomía, mientras que en los tumores de cuerpo y cola se hace esplenopancreatectomía. La duodenopancreatectomía se divide en tres etapas: exploración, resección y reconstrucción de la continuidad intestinal. El procedimiento se inicia con una cuidadosa inspección y palpación de la cavidad abdominal, con particular atención al hígado, peritoneo, mesocolon y mesenterio para descartar metástasis que impidan la resección. Si existe evidencia de metástasis, en el cáncer de cabeza de

páncreas, se debe realizar cirugía paliativa que en general consiste en hepaticoyeyunoanastomosis, gastroenteroanastomosis y alcoholización del plexo solar. En ausencia de metástasis, se debe realizar una amplia maniobra de Kocher y un descenso del ángulo hepático del colon para evaluar la potencial infiltración a la arteria mesentérica superior, el tronco celíaco, la vena mesentérica superior y porta. Si no existe contraindicación para la resección se realiza la extirpación del tumor con el segmento pancreático afectado. El objetivo de la resección quirúrgica en cáncer de páncreas es lograr una resección tumoral con márgenes negativos. En el caso de la duodenopancreatectomía el margen más difícil para obtener un R0 es el margen retroperitoneal. Este margen corresponde al tejido blando a la derecha del borde lateral de la arteria mesentérica superior.

Las principales controversias en la etapa de resección de la duodenopancreatectomía son extensión de la resección, gastrectomía vs preservación pilórica y linfadenectomía. En relación a la extensión de la resección, numerosos estudios han demostrado que las llamadas pancreatectomías regionales (duodenopancreatectomía total, con esplenectomía y resección vascular de rutina) aumentan considerablemente la morbilidad y mortalidad sin beneficios en la sobrevida y por lo tanto no están indicadas. Durante muchos años existió el debate de si la preservación pilórica en duodenopancreatectomía por cáncer de páncreas causaba mayor incidencia de vaciamiento gástrico retardado y si era suficientemente radical para el tratamiento del cáncer de páncreas. En los últimos años, numerosos trabajos prospectivos randomizados y metaánálisis han demostrado que la incidencia de complicaciones y la sobrevida es similar entre ambos procedimientos. Por lo tanto, la elección entre conservación de píloro o gastrectomía es básicamente una cuestión de preferencias.<sup>[5]</sup>

La hipótesis de que la linfadenectomía extendida aumenta la sobrevida en cáncer de páncreas fue resuelta mediante cuatro trabajos prospectivos randomizados. En ellos se comparó la resección estándar que incluye el tejido blando peripancreático (duodeno/cabeza de páncreas) y todo el tejido blando y linfáticos a la derecha de la arteria mesentérica superior; con una resección



extendida que típicamente incluye la resección de los nódulos linfáticos adyacente a la arteria hepática proximal y todo el tejido blando anterior a la vena cava y aorta desde la vena porta hasta la arteria mesentérica inferior. Los resultados de los estudios prospectivos randomizados que involucraron 424 pacientes mostraron que la linfadenectomía extendida no confiere beneficios en la supervivencia y puede estar asociada con un compromiso en la calidad de vida, particularmente en el postoperatorio inmediato, con un aumento de la incidencia de diarreas. La cirugía de elección, por lo tanto, es la duodenopancreatectomía estándar.<sup>[6]</sup>

Existen numerosas variantes técnicas de reconstrucción luego de la duodenopancreatectomía cefálica. El tema más controvertido en esta etapa es el tipo de anastomosis pancreática. Aunque la técnica de anastomosis pancreática ha sido altamente estandarizada en centros individuales, aun no hay consenso acerca de cómo realizar una anastomosis pancreática segura luego de una duodenopancreatectomía. Las variantes son numerosas e incluyen anastomosis con el estómago o yeyuno, con o sin tutor externo, con asa desfuncionalizada o no, etc. Ningún método de anastomosis ha demostrado ser superior a otro en estudios clínicos randomizados. En la FIGURA 5 se muestra nuestra forma de reconstrucción de la duodenopancreatectomía.

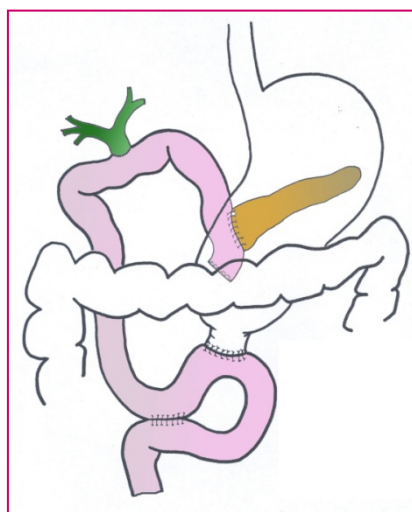


FIGURA 5. ESQUEMA QUE MUESTRA LA MODALIDAD DE RECONSTRUCCIÓN LUEGO DE UNA DUODENOPANCREATECTOMÍA CEFÁLICA

La anastomosis pancreática que utilizamos consiste en una anastomosis ductomucosa uniendo el conducto del Wirsung con el yeyuno sobre tutor externo. La anastomosis duodenoyeyunal se realiza en el compartimiento inframesocolónico, para separarla del resto de las anastomosis.

### *Complicaciones de la duodenopancreatectomía*

La mortalidad de la duodenopancreatectomía ha bajado considerablemente de 20 % en 1980 a 1 a 4 % en la actualidad y en centros de referencia. La morbilidad, sin embargo, permanece elevada, en el orden del 15 al 50 % según los centros. Las complicaciones post operatorias pueden dividirse en extra-abdominales (20 %) e intra-abdominales (80 %). Las extra-abdominales más frecuentes son las disfunciones orgánicas en el postoperatorio inmediato. La prevención de esta complicación se realiza mediante adecuada selección de pacientes (sin comorbilidades importantes), adecuada técnica quirúrgica, anestésica y reanimación temprana.

Las complicaciones intra-abdominales pueden ser: a) *intraoperatorias* o b) *postoperatorias*. Las complicaciones intra-abdominales intraoperatorias más frecuentes son la hemorragia y la necrosis o isquemia intestinal. Las complicaciones intraoperatorias más graves están relacionadas con la lesión del eje venoso mesentérico portal. La isquemia o necrosis visceral ocurre ante una lesión de arteria hepática aberrante, la sección de la arcada pancreaticoduodenal compensadora o la lesión de la primera vena yeyunal. La prevención de las complicaciones intraoperatorias se realiza con una apropiada estadificación preoperatoria, una adecuada técnica quirúrgica y un conocimiento profundo de la anatomía vascular.

Las complicaciones intra-abdominales postoperatorias más frecuentes son la fístula pancreática, el vaciamiento gástrico retardado y la hemorragia. En general la incidencia de fístula pancreática esta en el orden del 2 al 24 %. La anastomosis pancreática es el tendón de Aquiles de la duodenopancreatectomía y su falla puede generar importante morbilidad e incluso mortalidad. Los factores predictivos de falla de la anastomosis pancreática son conducto pancreático no dilatado (menor de 3 mm), textura

blanda y friable del tejido pancreático, técnica quirúrgica traumática (alta pérdida de sangre) y extensión de la resección (resección vascular o de otros órganos). La aplicación de octeótride para prevenir la fístula postoperatoria es controvertida y no existe suficiente evidencia, a pesar de numerosos estudios prospectivos randomizados, que avalen su uso en forma rutinaria. El manejo de la fístula pancreática depende de su localización. En fístulas localizadas y controladas, con salida de líquido pancreático por herida o drenaje abdominal, el tratamiento es conservador. Por el contrario, en fístulas difusas o descontroladas el tratamiento es la reoperación urgente. El sangrado puede ser clasificado en temprano o tardío. La hemorragia temprana ocurre en los primeros 5 días del postoperatorio y en general es secundaria a un defecto de la hemostasia. La hemorragia tardía ocurre más allá de los 5 días del postoperatorio y habitualmente es secundaria a una fístula pancreática que lesiona un vaso. La hemorragia temprana requiere reoperación de urgencia, mientras que en la tardía, si el paciente está compensado, se puede intentar los tratamientos endovasculares. El vaciamiento gástrico retardado tiene una incidencia entre 0 a 37 % según las series y se lo define como la necesidad de SNG por 7 días o más; o la imposibilidad de tolerar alimentación oral al décimo día del postoperatorio. Las causas se desconocen, aunque probablemente se trate de una patología multifactorial. Los factores etiológicos mencionados incluyen la denervación y/o isquemia pilórica, la falta de motilina por la duodenectomía y la inflamación local por otras complicaciones. El manejo consiste en tratamiento médico mediante alimentación parenteral y SNG.

### *Pacientes con invasión local al eje venoso mesentérico-portal (Grupo 2)*

Históricamente, la invasión de los vasos mesentéricos era considerada una contraindicación para la resección tumoral. Sin embargo, la posibilidad actual de determinar la relación precisa del tumor con los vasos mesentéricos mediante TAC dinámica, permite distinguir dos situaciones clínicas con diferentes tratamientos. La primera es cuando se evidencia invasión tumoral del eje venoso mesentérico portal y de la arteria mesentérica superior o del surco vascular (espacio de tejido blando entre el gancho pancreático y el

borde derecho de la arteria mesentérica superior). En estos casos, la resección quirúrgica está contraindicada, dada la imposibilidad de lograr márgenes negativos con la resección arterial. La segunda situación clínica es cuando se constata invasión aislada del eje venoso portal sin invasión de la arteria mesentérica superior (surco vascular libre) (FIGURA 6).

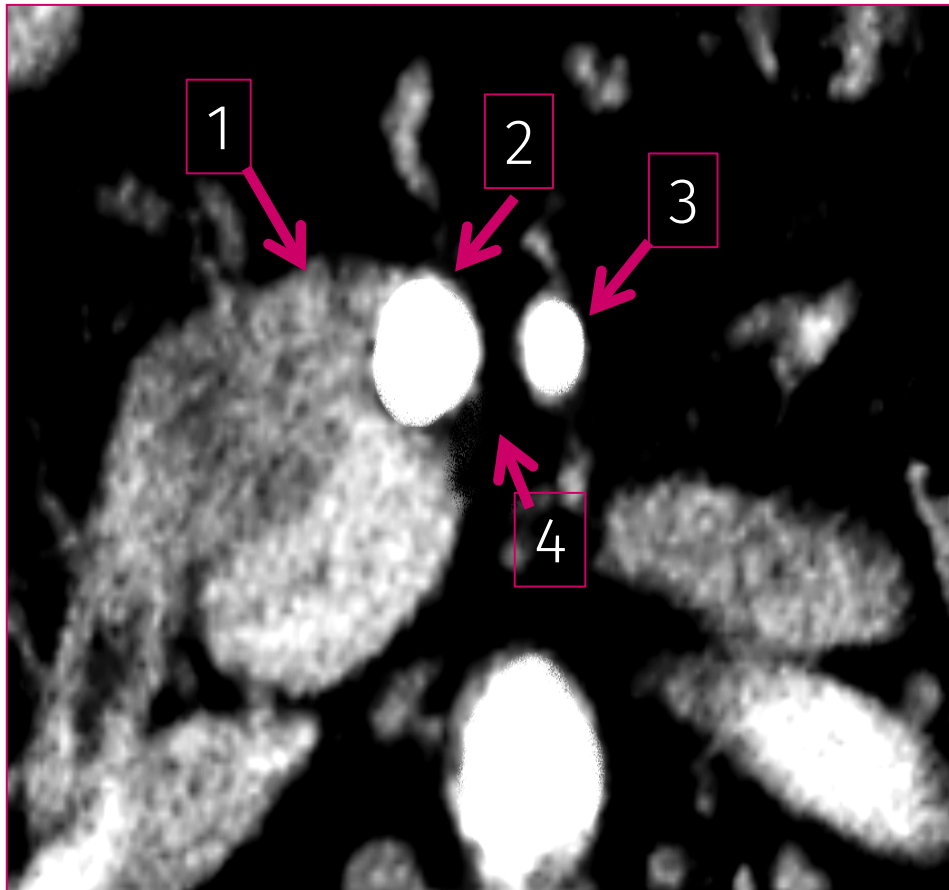


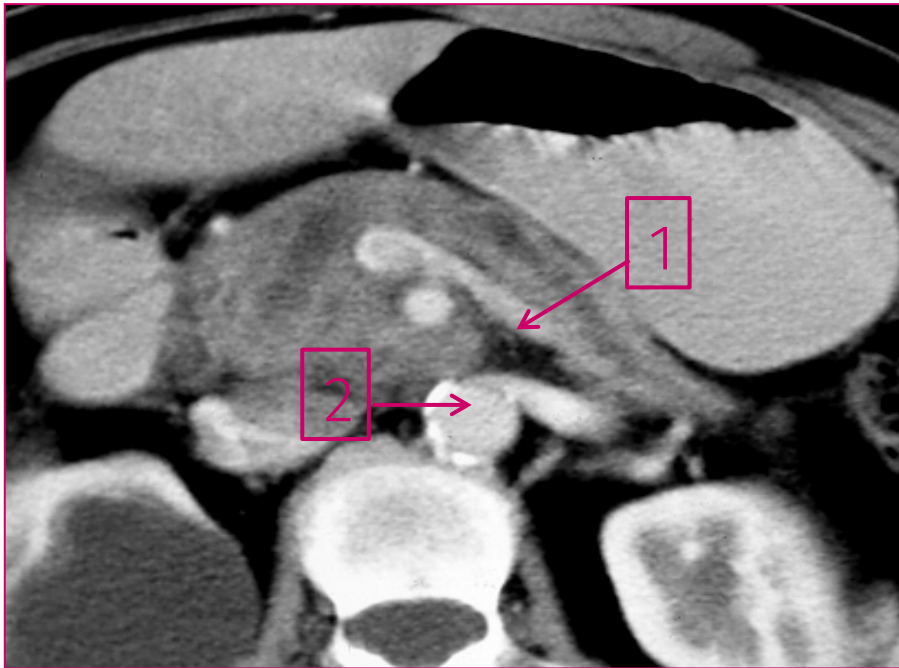
FIGURA 6. TOMOGRAFÍA AXIAL COMPUTADA QUE MUESTRA TUMOR DE PÁNCREAS (1) CON INVASIÓN A LA CARA LATERAL DERECHA DE LA VENA MESENTÉRICA SUPERIOR (2); LA ARTERIA MESENTÉRICA (3) Y EL SURCO VASCULAR (4) NO ESTÁN COMPROMETIDOS POR TUMOR

En esta última situación, el único impedimento para lograr un R0 es la invasión del eje venoso mesentérico portal, y por lo tanto está indicado tratamiento quirúrgico mediante duodenopancreatectomía cefálica más resección vascular del segmento venoso afectado.

La resección del eje venoso mesentérico-portal en la duodenopancreatectomía puede ser lateral o segmentaria. Las resecciones laterales venosas se pueden cerrar con venorrafia o colocación de parches venosos de vena mesentérica inferior. La resección segmentaria es la sección de toda la vena y está indicada cuando existe invasión de su cara posterior. En estos casos, la reconstrucción se realiza con anastomosis terminoterminal (resecciones menores de 5 cm), prótesis autóloga (vena yugular interna, vena renal izquierda, etc.) o heteróloga (prótesis de PTFE). La resección vascular en la duodenopancreatectomía incrementa el tiempo quirúrgico y la necesidad de transfusión de la duodenopancreatectomía convencional. Sin embargo, en centros de alto volumen, su morbilidad y mortalidad son comparables a la duodenopancreatectomía convencional. Diversos estudios muestran que la supervivencia alejada de los pacientes con resección y reconstrucción vascular es similar a los pacientes resecados mediante duodenopancreatectomía convencional (sin infiltración neoplásica del eje venoso).<sup>[7]</sup>

#### *Pacientes con invasión local de la arteria mesentérica superior o enfermedad diseminada (Grupo 3)*

Los hallazgos de metástasis hepática, ascitis, invasión a la arteria mesentérica superior (FIGURA 7) o tronco celíaco constituyen criterios de irresecabilidad.



**FIGURA 7.** TOMOGRAFÍA AXIAL COMPUTADA QUE MUESTRA LA ARTERIA MESENTÉRICA SUPERIOR (1) RODEADA DE UN TEJIDO BLANDA (2) QUE CORRESPONDE A INVASIÓN TUMORAL

Estos hallazgos se pueden realizar en el preoperatorio mediante la estadificación preoperatoria o en el intraoperatorio, a pesar de una adecuada estadificación preoperatoria. En pacientes declarados irresecables por la estadificación preoperatoria se debe confirmar la enfermedad mediante citología percutánea y tratar los síntomas. Los síntomas más frecuentes son la ictericia, la obstrucción duodenal y el dolor abdominal. La ictericia se puede tratar por métodos endoscópicos, percutáneos o quirúrgicos. El método de elección es realizar la colocación de un *stent* endoscópico. En pacientes con pronóstico de sobrevida muy corta (metástasis hepática, ascitis) es suficiente con colocar una prótesis de plástico. Por el contrario, en pacientes con pronóstico de sobrevida más prolongada (irresecabilidad por invasión local) se debe colocar un *stent* metálico. Los métodos percutáneos o la cirugía se debe reservar cuando falle el tratamiento endoscópico. La obstrucción duodenal se presenta en el 20 a 30 % de los casos y el tratamiento actual es la colocación de un *stent* duodenal endoscópico o realizar una gastroyeyuno anastomosis en lo posible por vía laparoscópica. El tratamiento del dolor abdominal se realiza en forma escalonada, desde analgésicos no opiáceos

hasta llegar a la morfina o la infiltración de plexos solares en pacientes sin respuesta al tratamiento médico.

En los pacientes en los cuales se encuentran criterios de irreseccabilidad en la estadificación intraoperatoria (metástasis hepáticas superficiales, ascitis, adenopatía positiva fuera del área de resección o invasión a la arteria mesentérica superior) se deben tratar todos los síntomas posibles en la misma cirugía. Se debe realizar anastomosis hepaticoyeyunal, gastroenteroanastomosis, alcoholización de plexos solares y citología transduodenal para confirmar la malignidad.

En los últimos años, el grupo del MD Anderson identificó un grupo especial de pacientes denominados «*borderline*». Estos pacientes tienen invasión del surco vascular y contacto tumoral con la arteria mesentérica superior en menos de la mitad de su circunferencia. El tratamiento inicial de estos pacientes es la neoadyuvancia. Luego de 3 a 4 meses de tratamiento se reevalúa y en aquellos sin progresión de la enfermedad se puede realizar resección con intento curativo.<sup>[8]</sup>

## Tratamiento adyuvante

Probablemente uno de los mayores progresos en el tratamiento del cáncer de páncreas en los últimos años ha sido la introducción de la estrategia multimodal. A pesar de las fallas metodológicas de los trabajos prospectivos randomizados que comparan cirugía sola con cirugía más tratamiento adyuvante, en general, se está de acuerdo en que el tratamiento adyuvante confiere un beneficio en la sobrevida en pacientes reseçados. De los 8 trabajos randomizados publicados, 5 (GITSG, EORTC, ESPAC-1, RTOG 9704, y CONKO-1) tienen diseños metodológicos adecuados y contienen un total de 1200 pacientes. Las conclusiones mayores de ellos son:

1. la quimioterapia adyuvante es superior a la observación después de la duodenopancreatectomía en pacientes con cáncer de páncreas;

2. el tratamiento con gemcitabine es superior al 5 FU como quimioterapia adyuvante y
3. el beneficio de la quimiorradiación todavía es incierto. En estos trabajos la sobrevida luego del tratamiento adyuvante es de 20 % a los 5 años versus 10 % con cirugía sola.

En pacientes no resecados por enfermedad avanzada, el tratamiento con gemcitabine tiene un modesto impacto en la sobrevida con un mayor impacto en la calidad de vida. Datos recientes aportan evidencia de que la combinación de gemcitabine con erlotinib, capectabine o platinumium puede ser más activo que la gemcitabine sola en el tratamiento del cáncer pancreático avanzado.<sup>[9]</sup>

## Pronóstico

La sobrevida del cáncer de páncreas no ha variado en los últimos años. Los pacientes con metástasis a distancia tienen una sobrevida media de 3 a 6 meses y los pacientes con invasión local y sin metástasis a distancia tienen una sobrevida media de 8 a 12 meses. La sobrevida más prolongada se observa en los pacientes resecados, en estos pacientes la sobrevida media a 5 años varía entre 10 a 40 %. Los factores más importantes que afectan la sobrevida en pacientes resecados son los factores biológicos del tumor y el *status* de los márgenes quirúrgicos. Los factores biológicos del tumor asociados con una sobrevida más prolongada se detallan en la TABLA 8 (ver en la página siguiente).



<b>TAMAÑO DEL TUMOR</b>	Menor de 3 cm
<b>GANGLIOS LINFÁTICOS</b>	Negativos
<b>INFILTRACIÓN NERVIOSA</b>	Negativa
<b>DIFERENCIACIÓN CELULAR</b>	G1 (bien diferenciado)
<b>DNA</b>	Diploidia
<b>GENÉTICA</b>	P53, p16
<b>VARIANTES</b>	Mixtos (neuroendocrino) Coloides

**TABLA 8.** FACTORES BIOLÓGICOS DEL TUMOR EN PACIENTES RESECADOS RELACIONADOS CON UNA MAYOR SOBREVIDA

Uno de los principales factores pronósticos en pacientes resecados por cáncer de páncreas es el estado de los márgenes quirúrgicos. Como se mencionó, uno de los márgenes más difíciles de controlar en la duodenopancreatectomía cefálica es el margen retroperitoneal. Este margen consiste en el espacio entre el tumor o el gancho pancreático y el borde derecho de la arteria mesentérica superior. El estado final del margen retroperitoneal depende de una correcta selección de pacientes, de una adecuada técnica quirúrgica y de la biología tumoral. De estos tres factores, los dos que dependen del cirujano son la selección de pacientes y la técnica quirúrgica. La selección de pacientes se debe realizar mediante una adecuada TAC dinámica que muestre ausencia de enfermedad extrapancreática y ausencia de invasión a la arteria mesentérica superior y tronco celíaco. Una apropiada técnica quirúrgica consiste en resear todo el tejido blando a la derecha de la arteria mesentérica superior y cuando existe invasión aislada de la vena mesentérica superior, realizar resección vascular. Una mala estadificación preoperatoria y una inadecuada técnica quirúrgica pueden convertir la resección en R1 o R2. En estos casos, la sobrevida es similar a los pacientes no resecados.<sup>[10]</sup>

### *Razones que justifican la resección en cáncer de páncreas*

Los avances en los últimos años en la biología molecular, el diagnóstico y el tratamiento no han permitido todavía un aumento considerable de la supervivencia de los pacientes con cáncer de páncreas. Esto motiva que muchos profesionales tengan una visión negativa de la cirugía en el cáncer de páncreas, negándoles a muchos pacientes la oportunidad quirúrgica. Existen dos razones principales que justifican, siempre que sea posible, la cirugía en pacientes con sospecha de cáncer de páncreas. En primer lugar, no todos los pacientes con masa en cabeza de páncreas tienen un adenocarcinoma ductal de páncreas. Los tumores neuroendocrinos u otros tumores periampulares (papila, vía biliar o duodeno) se manifiestan como masa en cabeza de páncreas, indistinguible en las imágenes del cáncer de páncreas, pero con mucho mejor pronóstico luego de la resección. En segundo lugar, si se resecta un paciente con adenocarcinoma ductal de páncreas, puede tener factores pronósticos favorables. Estos factores de supervivencia prolongada como ganglios negativos, márgenes negativos y ausencia de invasión a duodeno o vía biliar, se determinan en el examen anatomopatológico de la pieza y por lo tanto la única manera de determinarlos es en forma retrospectiva luego de la resección. Es decir que los pacientes con masa en cabeza de páncreas pueden tener una supervivencia prolongada de acuerdo a la estirpe histológica y a los factores pronósticos. La principal función del cirujano es una adecuada selección de los pacientes y la realización de una cirugía de resección con baja morbilidad y mortalidad. Esto permitirá finalmente, entregar un paciente apto para recibir tratamiento adyuvante 6 semanas después de la resección.

### **Referencias bibliográficas**

1. YEO TP, HRUBAN RH, LEACH SD, *et al.* Pancreatic cancer. *Curr Probl Cancer.* 2002;26(4):176-275. doi:10.1067/mcn.2002.129579

2. HRUBAN RH, FUKUSHIMA N. Pancreatic adenocarcinoma: update on the surgical pathology of carcinomas of ductal origin and PanINs. *Mod Pathol.* 2007;20(Suppl 1):S61-S70. doi:10.1038/modpathol.3800685
3. LALL CG, HOWARD TJ, SKANDARAJAH A, et al. New concepts in staging and treatment of locally advanced pancreatic head cancer. *Am J Roentgenol.* 2007;189(5):1044-1050. doi:10.2214/AJR.07.2131
4. PISTERS PW, LEE JE, VAUTHEY JN, et al. Laparoscopy in the staging of pancreatic cancer. *Br J Surg.* 2001;88(3):325-337. doi:10.1046/j.1365-2168.2001.01695.x
5. MICHALSKI CW, WEITZ J, BUCHLER MW. Surgery insight: surgical management of pancreatic cancer. *Nat Clin Pract Oncol.* 2007;4(9):526-535. doi:10.1038/ncponc0925
6. FARNELL MB, ARANHA GV, NIMURA Y, et al. The role of extended lymphadenectomy for adenocarcinoma of the head of the pancreas: strength of the evidence. *J Gastrointest Surg.* 2008;12(4):651-656. doi:10.1007/s11605-007-0451-1
7. SIRIWARDANA HP, SIRIWARDENA AK. Systematic review of outcome of synchronous portal-superior mesenteric vein resection during pancreatectomy for cancer. *Br J Surg.* 2006;93(6):662-673. doi:10.1002/bjs.5368
8. TALAMONTI M. Borderline resectable pancreatic cancer: a new classification for an old challenge. *Ann Surg Oncol.* 2006;13(8):1019-1020. doi:10.1245/ASO.2006.02.902
9. NUGENT FW, STUART K. Adjuvant and neoadjuvant therapy in curable pancreatic cancer. *Surg Clin North Am.* 2009;90(2):323-339. doi:10.1016/j.suc.2009.12.010
10. ADHAM M, JAECK D, LE BORGNE J, et al. Long-term survival (5-20 years) after pancreatectomy for pancreatic ductal adenocarcinoma: a series of 30 patients collected from 3 institutions. *Pancreas.* 2008;37(4):352-357. doi:10.1097/MPA.0b013e31818166d2

# Complicaciones de la cirugía pancreática

**DRES. OSCAR MAZZA Y DAVID BIAGIOLA**

## Introducción

En este capítulo recorreremos las *complicaciones de las cirugías pancreáticas mayores* más frecuentemente practicadas en centros especializados en cirugía hepatobiliopancreática. Describiremos inicialmente las definiciones estándares unificadas por el International Study Group for Pancreatic Surgery (ISGPS) y creadas a raíz de las interpretaciones erróneas de la experiencia reportada por cada centro, que impedía una comparación válida de las tasas de complicaciones y los resultados de las diferentes técnicas quirúrgicas en los trabajos reportados de cirugía pancreática. Este objeto movilizó al grupo de expertos a reunirse, confomar y clasificar a la *fístula pancreática (FP)*, el *sangrado (HPP)* y el *retardo en la vaciamiento gástrica (RVG)* con definiciones objetivas universalmente aceptadas.<sup>[1]</sup>

En primer término se definió a la *cirugía pancreática mayor* a los procedimientos descritos como duodenopancreatectomía cefálica clásica (Kausch-Whipple) y la DPC con conservación del píloro (Traverso-Longmire), la resección pancreática izquierda (pancreatectomía córpore caudal con o sin esplenectomía), resección de cabeza de páncreas con preservación de duodeno, resección de un segmento de páncreas, y pancreatectomía total.<sup>[1]</sup>

## Duodenopancreatectomía cefálica (DPC)

Las complicaciones de la DPC se clasifican en:

- **Generales:** inherentes a cualquier cirugía mayor, pueden ser complicaciones respiratorias (neumonía, atelectasias, neumotórax), vasculares (tromboembolismo venoso, infarto de miocardio, insuficiencia cardíaca, shock por SIRS), renales (insuficiencia, infecciones) y de la herida (infecciones, dehiscencia, evisceración o enventración incisional).
- **Específicas:** de la propia DPC, se subdividen en:
  - *Intraoperatorias*
  - *Posoperatorias*

## Etiopatología de las complicaciones

La mayoría de las complicaciones intraoperatorias de la DPC están relacionadas con la proximidad de varios vasos, arterias y venas a los órganos involucrados en la fase resectiva, el conducto biliar común, el estómago distal, duodeno, yeyuno proximal y la cabeza del páncreas.

La FP tras la DPC es una fístula mixta debido a que contiene mezcla del jugo pancreático y entérico (la FP pura contiene sólo jugo pancreático y se presenta sólo después de la pancreatectomía distal o central) por lo que el daño a los tejidos adyacentes es mayor comparativamente entre ambas. Los efectos fisiopatológicos de la FP pueden ser catastróficos dado que el jugo pancreático activado es rico en enzimas autolíticas (amilasa, lipasa, proteasa y elastasa). Una pequeña fuga de la anastomosis puede llegar a convertirse en una dehiscencia importante, que puede erosionar a otras anastomosis gastro-biliares-duodenales adyacentes, los vasos adyacentes y muñones vasculares, especialmente de la arteria gastroduodenal.

## Complicaciones intraoperatorias

### Hemorragia

El sangrado es la complicación intraoperatoria más frecuente e importante de la DPC. El sangrado puede ocurrir en distintos sitios durante varias etapas de la fase resectiva.

Por lo tanto, pondremos énfasis en las situaciones donde puede devenir en esta complicación y describiremos tips a tener en cuenta:<sup>[2]</sup>

- Durante la colecistectomía en pacientes con obstrucción biliar, la vesícula biliar aumenta de tamaño, se distiende y se vasculariza lo que resulta en un sangrado del lecho hepático.
- Durante la sección del conducto biliar común en un paciente con *stent*, éste tiene paredes gruesas, inflamadas y muy vascularizadas.
- Durante la movilización del colon transverso de la superficie anterior de la cabeza del páncreas podemos lesionar el tronco gastro-cólico (tronco de Henle).
- Durante la movilización del ángulo duodeno-yeyunal se puede lesionar la vena mesentérica inferior.
- Durante la mala separación del mesenterio, de mayor densidad grasa a lo habitual en pacientes obesos, los vasos mesentéricos yeyunales pueden retraerse, desgarrarse y sangrar dando un gran hematoma intramesentérico.
- Durante la maniobra de Voutrin-Kocher, más frecuente en casos de tumores de gran tamaño en la cabeza de páncreas, se puede lesionar la vena cava inferior.
- En la disección de la cabeza de páncreas las venas pancreatoduodenales, especialmente la vena pancreatoduodenal postero superior que drena directamente en la vena porta y la vena pancreatoduodenal postero inferior que drena directamente en la vena mesentérica superior pueden desgarrarse fácilmente mientras se las disecciona para su ligadura y corte;

esto puede devenir en una rotura a nivel de su ostium en la vena porta o la vena mesentérica superior según corresponda causando una hemorragia importante.

- Durante la disección del proceso uncinado, las pequeñas venas que lo drenan van a la vena mesentérica superior, son muy lábiles durante la disección para su ligadura y división, puede devenir en desgarro y solución de continuidad de la vena mesentérica superior causando un sangrado mayor. La disección retróísmica se debe realizar con maniobras romas entre la cara posterior del proceso uncinado con la cara anterior venosa del eje meséntérico-portal evitando la disección de la cara lateral derecha venosa por donde nacen tributarias venosas que, de ser lesionadas, impiden una correcta hemostasia hasta lograr la visión directa tras la sección del cuello pancreático.
- Después de la sección del cuello del páncreas las arterias pancreáticas transversales superiores e inferiores pueden sangrar en ambas superficies cortadas.
- Los vasos del mesopáncreas (la arteria pancreatoduodenal postero superior y la arteria pancreatoduodenal postero inferior) pueden ubicarse por detrás y a la izquierda de la vena porta y vena mesentérica superior siendo de difícil control hemostático.
- La hemostasia debe ser revisada y asegurada antes de iniciar la reconstrucción.
- Es de buena práctica retirar la sonda nasogástrica fuera del estómago antes de iniciar la reconstrucción. Se pueden generar lesiones tras disparos de suturas mecánicas donde ésta queda desapercibida al tacto, sobre todo durante la laparoscopia.
- Debemos siempre tener presentes las variantes anatómicas de la arteria hepática, las principales son la arteria hepática derecha que nace de la arteria mesentérica superior, sola (con hepática común) o acompañada de una hepática izquierda que nace de la gástrica izquierda (sin hepática común); y la arteria hepática común que nace de la arteria mesentérica

superior. La lesión intraoperatoria más importante durante la DPC es la lesión de la arteria hepática derecha que nace de la mesentérica superior que se encuentra en el postero-lateral derecho del conducto biliar común (pedículo hepático). En un paciente con *stent* por obstrucción, la arteria aberrante puede quedar firmemente adherida en el espesor de pared del conducto biliar común debido a inflamación y fibrosis pericolédoco.

- La arteria hepática común puede confundirse con la arteria gastroduodenal y ligarse accidentalmente generando una hipoperfusión arterial hepática. Siempre debe aplicarse un *bulldog* para clampear la arteria gastroduodenal después de su movilización y, a continuación, confirmar el pulso de la arteria hepática propia en el ligamento hepato-duodenal antes de ligarla definitivamente. Además, la maniobra permite el diagnóstico de la presencia de una compresión del tronco celíaco, extrínseca por una inserción baja del ligamento arcuato medio y/o origen alto del tronco celíaco o intrínseca por una obstrucción de la luz de la arteria hepática común proximal a la arteria gastroduodenal. En estos casos, la arteria hepática propia es perfundida por la arteria mesentérica superior de manera retrógrada a través de la gastroduodenal y las pancreático duodenales inferiores y superiores.
- La arteria mesentérica superior, situada a la izquierda de la vena mesentérica superior puede ser muy fácilmente dañada al separar el mesoáncreas si se aplica demasiada tracción en la movilización. En esta maniobra de tracción por exposición, se lleva a la arteria mesentérica superior a la derecha, de esta manera pasa a situarse del lado derecho de la vena mesentérica superior elevando su susceptibilidad a la lesión por desgarro.



## Complicaciones posoperatorias

Las complicaciones postoperatorias más importantes de la DPC están relacionados con las fístulas de las tres anastomosis (páncreas, vía biliar y gástrica/duodenal en ese orden).

### *Fístula pancreática (FP)*

La fístula pancreática es la principal causa de la morbilidad postoperatoria, con alta frecuencia de reoperaciones asociadas y aumento de la mortalidad. Es la complicación más importante de la DPC y tiene una incidencia de 15-25 %.

La ISGPF define como *fístula pancreática (FP)* al *dosaje de la amilasa debitada en el drenaje con un valor > 3 veces del valor normal superior de la amilasa sérica a los 3 días posoperatorio de DPC.*<sup>[1]</sup>

La FP se presenta por un fallo en la adhesión de la pancreático-entero anastomosis o la pérdida de parénquima pancreático (trauma–resección pancreática central o izquierda–enucleación), consiguiente a esto se presenta una fuga del sistema ductal principal y ramos periféricos. A consecuencia de lo descrito se establecerá una comunicación anormal entre el epitelio ductal pancreático y otra superficie conteniendo fluido de origen pancreático rico en enzimas.

La FP primaria es consecuente con una dehiscencia de la anastomosis pancreática inherente a los factores predisponentes o sin otra causa más que la falla técnica. La FP secundaria es consecuente a la erosión de la anastomosis pancreática intacta debido a un seroma, hematoma o quiloma peripancreático que se infecta y forma un absceso intraabdominal que la contacta y degrada.

Actualmente, hay varios factores de riesgo relacionados para FP, como el sexo, la textura de páncreas, el índice de masa corporal (IMC), el diámetro del conducto pancreático principal y otros.

Los factores protectores de FP (no absolutos) son glándula de consistencia dura, Wirsung dilatado (cáncer de cabeza de páncreas y pancreatitis crónica).

Los factores predictores de FP son edad avanzada (> 70 años), sexo masculino, mal estado nutricional (albúmina sérica < 4 g/dl), obesidad (IMC alto), tiempo quirúrgico elevado, y pérdida hemática de > 1000 ml e hipotensión durante la cirugía.

Las características macroscópicas del débito de la FP van desde una coloración marrón oscura a verde biliosa si está en proximidad de la bilio-entero anastomosis, caso contrario será generalmente de aspecto lechoso a cristal de roca. Al tomar contacto con el débito bilioso y por activación enzimática adquiere el característico olor a huevo podrido.

La FP se manifiesta generalmente alrededor del 5-7 día posoperatorio (POP). La FP puede dar lugar a varias complicaciones, colección y absceso intra-abdominal, sangrado intra-abdominal precoz (sangrado centinela), retraso en el vaciamiento gástrico y complicaciones de la herida.

La FP, las colecciones y abscesos pueden eventualmente llevar a la sepsis y a la falla orgánica múltiple.

Se requiere de la sospecha temprana para detectar la FP precoz: signos vitales inestables (taquicardia, taquipnea e hipoxemia) y semiología abdominal (distensión, aumento del dolor, ausencia de peristalsis, intolerancia oral). La amilasa elevada en el 1 y 3-4 día POP son buenos indicadores de FP; puede estar acompañado de leucocitosis y acidosis. La tomografía computada (TC) que evidencia una colección líquida peripancreática es determinante indirecto de FP.

Clasificación de FP según la ISGPF (TABLA 1):

GRADO	A	B	C
Estado clínico	Bueno	Regular	Malo
Tratamiento específico*	No	Indistinto	Sí
Imagen (US - TC)	Negativa	Indistinto	Positiva

GRADO	A	B	C
Drenaje > 3 semanas	No	Habitualmente	Sí
Reoperación	No	No	Sí
Muerte relacionada	No	No	Sí
Signos de infección	No	Sí	Sí
Sepsis	No	No	Sí
Reinternación	No	Indistinto	Indistinto

\* Refiere a la necesidad de soporte nutricional, antibióticos, análogos de la somatostatina, drenaje percutáneo de colección

TABLA 1. FÍSTULA PANCREÁTICA

- **A:** es la más frecuente, no tiene impacto clínico, requiere cuidados generales de sala, las imágenes no muestran líquido peripancreático, el tratamiento y estadía hospitalaria no difiere a un posoperatorio sin fístula excepto por la extracción tardía del drenaje abdominal.
- **B:** tiene un impacto clínico (dolor abdominal-fiebre-leucocitosis > 10.000 células/mm<sup>3</sup>), requiere cuidados intermedios, las imágenes muestran líquido pancreático, será necesario un drenaje percutáneo en caso de que el drenaje original no sea efectivo, el tratamiento tiende a la nutrición enteral por sonda nasoyeyunal o nutrición parenteral acompañado de antimicrobianos y/o análogos de somatostatina, la estadía hospitalaria se prolonga, se trata de fístulas persistentes (> 3 semanas).
- **C:** tiene un impacto clínico grave (sepsis sistémica), requiere cuidados intensivos, las imágenes muestran líquido pancreático y será necesario un drenaje percutáneo, el tratamiento tiende a la nutrición enteral por sonda nasoyeyunal o nutrición parenteral acompañado de

antimicrobianos, análogos de somatostatina y/o necesidad de reintervención quirúrgica, la estadía hospitalaria se prolonga.

El tratamiento se basa en el drenaje percutáneo de colecciones, control de la infección con antimicrobianos, mejorar el estado nutricional (nutrición enteral/parenteral) y la administración de fármacos para disminuir la secreción pancreática. El uso de octreotide es un tratamiento complementario pero no definitivo para la disminución de la secreción pancreática y por ende bajar el débito de la FP hasta lograr el cierre.<sup>[3]</sup>

La conducta quirúrgica es no frecuente; sólo está indicada si no hay mejoría clínica tras tratamiento médico y percutáneo. En la reintervención, todas las colecciones deben ser drenadas, se realiza lavado profuso y colocando drenajes multifenestrados de diámetro ancho; se valorará la posibilidad de dejar abdomen abierto y contenido. Es de buena táctica quirúrgica realizar una yeyunostomía de alimentación. Cualquier intento de reparación o remodelación de las anastomosis deben evitarse ya que la sutura del tejido friable inflamado del páncreas es propenso a la dehiscencia. En caso de una dehiscencia importante puede valorarse drenar el muñón pancreático con múltiples drenajes peripancreáticos de diámetro grande y colocando en el conducto pancreático principal un tutor fino que se exteriorizará. La FP interna se convertirá en una FP externa controlada con la que el paciente puede ser dado de alta. La mayoría de las fístulas pancreáticas externas se cierran de forma espontánea, aunque puede llevar semanas a meses. La intervención ante una FP externa persistente es muy poco frecuente; el objeto es la obliteración del trayecto fistuloso o la realización de una nueva fistuloyeyunostomía quirúrgica, lo más proximal posible al muñón pancreático como sea posible. La pancreatectomía total es la última opción.

Si bien no hay una superioridad en la incidencia de las FP en la comparativa de las técnicas de fase reconstructiva pancreática entre la anastomosis ductomucosa y la invaginación del muñón, se conoce una disimilitud en la incidencia de la gravedad. Las fístulas que se generan en la anastomosis ductomucosa son prácticamente pancreáticas puras y menos

graves, dado que el orificio a nivel yeyunal es mínimo, a diferencia de la técnica con invaginación, donde la pérdida biliar se asocia generalmente a la pancreática generando más complicaciones sépticas locales.

La anastomosis ductomucosa se adapta a situaciones más riesgosas como el páncreas blando y el conducto de Wirsung de pequeño calibre.

Los resultados pueden ser mejorados con técnica precisas en las distintas fases de la DPC, mejorando el éxito de la pancreático-yeyuno anastomosis ductomucosa con impacto directo en la disminución de la tasa de FP. Resulta solemne inflexión en la fase resectiva lograr una adecuada vascularización del muñón pancreático al seccionar la glándula a la izquierda de la vena mesentérica superior; y en la fase reconstructiva una meticulosa anastomosis con magnificación por uso de lupas.<sup>[4]</sup>

El dosaje de amilasa en el drenaje en el primer día POP ha demostrado tener un elevado valor predictivo para la aparición de una fístula pancreática.<sup>[5]</sup>

Si este valor no supera las 5.000 U/L, el paciente no desarrollará una fístula pancreática (valor predictivo negativo del 100 %). Estos pacientes tienen un riesgo significativamente menor de PF y el riesgo de complicaciones postoperatorias podría ser más bajo que en los pacientes con amilasa drenaje elevado. El retiro de los drenajes a los tres días POP, en los pacientes con bajo índice de riesgo de fístula basado en la determinación de amilasa, baja el riesgo de complicaciones globales.<sup>[6]</sup>

## **Hemorragia postpancreatectomía (HPP)**

Es la siguiente complicación postoperatoria importante tiene una incidencia baja de 5-8 % y pero se asocia a una mortalidad alta del 20-50 %. La ISGPF define como *hemorragia postpancreatectomía (HPP)* a *todos los sangrados de cualquier origen que se presentan en el posoperatorio de una cirugía pancreática*. Las causas más frecuentes se presentan debido a la falla técnica

en el control de hemostasia durante la cirugía o por una coagulopatía perioperatoria subyacente.<sup>[7]</sup>

La ISGPS sugirió la clasificación de la HPP en base a:

■ **Inicio:** determinado según el tiempo de aparición respecto al posoperatorio.

1. *Temprana* (< 24 horas posoperatorio)

2. *Tardía* (≥ 24 horas del posoperatorio)

■ **Origen:** determinado según su localización.

1. *Intraluminal* (gastrointestinal).

2. *Extraluminal* (intra-abdominal).

■ **Gravedad:** determinada según la estabilidad hemodinámica.

1. *Leve*

Pérdida de sangre de baja cuantía cuando hay disminución de la hemoglobina < 3 g/dl (evidenciable por drenajes, sonda nasogástrica, o imágenes).

Repercusión clínica leve del paciente o sin ella, requerirá un tratamiento no invasivo con reanimación volumen o transfusiones de hematíes < 3 unidades en el posoperatorio.

No hay necesidad de tratamiento invasivo con cirugía o la embolización angiográfica intervencionista.

2. *Grave*

Pérdida de sangre de alta cuantía cuando hay disminución de la hemoglobina > 3 g/dl.

Repercusión clínica evidenciable (taquicardia, hipotensión, oliguria, shock hipovolémico) que requerirá un tratamiento no invasivo con transfusión de sangre ≥ 3 unidades de concentrado de hematíes.

Necesidad de tratamiento invasivo (embolización angiográfica intervencionista o relaparotomía).

Integrando la clasificación anterior se definen tres grados de HPP (TABLA 2):<sup>[8]</sup>

GRADO	INICIO – ORIGEN – SEVERIDAD		ESTADO CLÍNICO	CONSECUENCIA DIAGNÓSTICA	CONSECUENCIA TERAPÉUTICA
<b>A</b>	<i>temprana - intra o extra luminal - leve</i>		bueno	control evolutivo clínico, laboratorio e imágenes	no
<b>B</b>	<i>temprana - intra o extra luminal - severa</i>	<i>tardía - intra o extra luminal - leve</i>	bueno - moderado - no pone en riesgo la vida	endoscopia o angiografía	expansión con líquidos - transfusión - cuidados intensivos (UCI) - endoscopia o embolización HPP tardía y reoperación HPP temprana
<b>C</b>	<i>tardía - intra o extra luminal - severa</i>		malo o crítico - pone en riesgo la vida	endoscopia, TC o angiografía	cuidados intensivos (UCI) - localización angiografía y embolización o reoperación

TABLA 2. HEMORRAGIA POST PANCREATECTOMÍA

- **Grado A:** paciente leve sin impacto clínico importante y generalmente no se retrasa el alta hospitalaria.
- **Grado B:** paciente moderado sin riesgo potencial de vida, requiere de diagnóstico y terapéutica, la estancia hospitalaria se prolonga siempre con requerimiento en unidad de cuidados intermedios o intensivos.

- **Grado C:** paciente grave con riesgo potencial de vida, requiere de diagnóstico y terapéutica inmediata, la estancia hospitalaria se prolonga siempre con requerimiento en unidad de cuidados intensivos (UCI).

Las HPP se presentan por la erosión de vasos peripancreáticos secundario al contacto con drenaje intra-abdominal o absceso intra-abdominal formado por fístula pancreática; ulceración en el sitio de una anastomosis; o pseudoaneurisma arterial.

El sangrado centinela no siempre se presenta (sangrado menor intermitente seguido unos días más tarde por una hemorragia importante). No todas las hemorragias menores son seguidas por una hemorragia importante y no todos los sangrados mayores son precedidos por un sangrado centinela.

En nuestra experiencia un débito hemático leve por el drenaje es un signo que precede a una hemorragia grave asociada a fístula pancreática (*sentinel bleed*) por lo que se aconseja ante la sospecha realizar una angiografía con la posibilidad de embolizar.

Las manifestaciones clínicas de la hemorragia digestiva (hemorragia intraluminal) son débito hemático por la sonda nasogástrica, hematemesis o melena y se lo atribuye frecuentemente a la anastomosis pancreática.

La endoscopia digestiva alta es diagnóstica y terapéutica, es determinante del diagnóstico diferencial del sangrado de la anastomosis gastroduodenal, que si está presente, puede ser controlado utilizando esclerosantes y/o fuentes de energía; un endoscopista experto puede pasar a través de la anastomosis gastroduodenal en la extremidad proximal del yeyuno para visualizar las anastomosis bilio-entéricas y pancreático-entéricas, haciendo el diagnóstico del origen del sangrado. En caso de no poder controlarse o ser anatómicamente frustrado para la progresión, la conducta es la angiografía.<sup>[9]</sup>

Las hemorragias graves del muñón pancreático (usualmente de la parte superior e inferior de las arterias pancreáticas transversales que se emplazan a lo largo de los bordes superior e inferior del páncreas) generalmente llevan a la reintervención.



En el caso de la pancreático-entero anastomosis conductomucosa, se desmontará la cara anterior de la anastomosis pancreática para controlar el sangrado de la superficie del muñón pancreático y rehacer la anastomosis.

En caso de una pancreático-entero anastomosis intususcepción, el muñón del páncreas puede ser expuesto para controlar la hemorragia a través de una yeyunostomía a lo largo del eje largo de la rama yeyunal paralelo a la pancreático-entero anastomosis. El sangrado de la superficie de corte del muñón pancreático puede ser controlado sin interrumpir la anastomosis y la yeyunostomía se cierra después de que la hemorragia haya sido controlada.

El sangrado temprano en el muñón pancreático llevará al acúmulo de coágulos en el asa yeyunal pancreática; a continuación, el aumento del contenido luminal, seguido de obstrucción y distensión del asa, serán los determinantes de la dehiscencia de la anastomosis pancreática causando una fístula pancreática temprana secundaria.

El sangrado temprano más frecuentemente es extraluminal (intra-abdominal).

La causa más frecuente es el deslizamiento de la ligadura de un muñón vascular (arteria gastroduodenal, arterias pancreatoduodenales, mesopáncreas o babeo difuso del lecho de sección del muñón del páncreas).

Las arterias principales deben ser tratadas con doble ligadura o ligadura con punto de transfixión para evitar el deslizamiento de la ligadura.

El sangrado tardío extraluminal se asocia más frecuentemente a la erosión, de la pseudoaneurisma del muñón de la arteria gastroduodenal o las arterias adyacentes expuestas durante la disección de la fase resectiva (hepática o esplénica), por un absceso resultante de la infección de una colección peripancreática tras una fístula de la anastomosis pancreático-yeyunal.

El sangrado tardío intraluminal puede ser causado por úlceras marginales (gastroyeyunostomía) o erosiones de la mucosa gástrica secundarias a sepsis o fístulas de la anastomosis.<sup>[10]</sup>

La disección de los ganglios linfáticos puede dañar la adventicia de las arterias adyacentes lo que las hace más vulnerables a la erosión con solución de continuidad subsecuente. El pseudoaneurisma se puede diagnosticar en la angiografía (tronco celíaco y mesentérica superior). El tratamiento es la angioembolización con coil de acero o partículas de espuma de gel aunque se debe considerar el uso de *stents* vasculares recubiertos que evitan la oclusión involuntaria de la arteria hepática común.

La dehiscencia de la anastomosis pancreática puede causar un sangrado tardío del muñón pancreático que puede manifestarse como un sangrado intraluminal y extraluminal; estos pacientes generalmente deben ser reintervenidos, especialmente si el sangrado es grave. Las fugas de anastomosis ocurren generalmente alrededor de 7-14 días POP.

Se describe como una combinación letal a la asociación de una fuga anastomótica pancreática y un sangrado tardío extraluminal intra-abdominal del tronco de la arteria gastroduodenal ya que está asociado a alta mortalidad.

La colocación de puntos por trasfixión en el muñón de la arteria gastroduodenal y la hemostasia con puntos, asociados a las ligaduras representan la principal maniobra de prevención de las hemorragias precoces.

En la prevención de las hemorragias tardías, el manejo adecuado de la fístula pancreática es la principal indicación. Las reoperaciones tempranas por una fístula inmanejable y la eventual remoción del muñón pancreático debe considerarse frente a sepsis local no controlada.

El uso de un colgajo de epiplón vascularizado circundando por contacto la anastomosis pancreática genera una separación del muñón de la arteria gastroduodenal que la protege de ser erosionada por una colección secundaria a una FP.

## Retraso del vaciado gástrico (RVG)

Retraso en el vaciamiento gástrico (RVG) es la complicación mas común de la DPC tiene una incidencia de 20-40 %.

La ISGPF define como *retraso de vaciado gástrico (RVG)* al *débito alto por SNG, > 3 días de requerimiento de la SNG, la necesidad de recolocación de la SNG después de 3 días posoperatorio (POP) y/o la intolerancia oral digestiva por > 7 días POP* (TABLA 3-4).<sup>[10]</sup>

GRADO	REQUERIMIENTO SNG	INTOLERANCIA ORAL HASTA DÍA	VÓMITO / DISTENSIÓN GÁSTRICA	USO PROQUINÉTICOS
<b>A</b>	4-7 días o reinserción en > 3 día POP	7	Indistinto	Indistinto
<b>B</b>	8-14 días o reinserción > 7 día POP	14	+	+
<b>C</b>	≥ 15 días o reinserción > 14 día POP	21	+	+

TABLA 3. RETARDO EN LA EVACUACIÓN GÁSTRICA

GRADO	A	B	C
<b>Clínica</b>	Buena	Generalmente buena	Impresiona enfermo. Mal estado general
<b>Complicaciones</b>	No	Generalmente (FP – absceso intraabdominal)	Generalmente (FP – absceso intraabdominal)
<b>Tratamiento</b>	Generalmente (proquinéticos)	Si (proquinéticos – valorar recolocación SNG)	Si (proquinéticos – valorar recolocación SNG – intervencionismo percutáneo o relaparotomía)

GRADO	A	B	C
<b>Nutrición</b>	Generalmente (retraso digestivo en tolerancia a sólidos)	Sí (NTP)	Sí (NTP o nutrición enteral total)
<b>Imágenes</b>	No	Generalmente (seriada GI – endoscopia – TC)	Si (seriada GI – endoscopia – TC)
<b>Estadía</b>	Generalmente	Sí	Sí

TABLA 4. PARÁMETROS CLÍNICOS DEL RVG

El RVG se presenta más frecuentemente en pacientes diabéticos y en la linfoadenectomía de las cadenas ganglionares extensas.

El retardo gástrico se debería a la atonía gástrica provocada por la sección duodeno con la consiguiente interrupción de las conexiones neuronales gastroduodenales; la injuria isquémica del mecanismo muscular antropilórico; la atonía gástrica como consecuencia de la reducción de niveles de factores hormonales como la disminución de la motilina (por la resección duodenal); y disrritmia gástrica secundaria a alguna complicación intra-abdominal como fístulas anastomóticas, o abscesos.

La causa más frecuente del RVG es una colección retrogástrica secundaria, pero también se puede presentar en ausencia de una fuga de la anastomosis o sepsis intra-abdominal.

Aspectos técnicos en la fase de resectiva a tener en cuenta. La resección subtotal gástrica sin preservación de píloro (conservación 90 % del estómago) tiene menor incidencia que la DPC clásica Kausch-Whipple y la DPC modificada por Traverso-Longmire (preservación de píloro).<sup>[11, 12]</sup>

La seriada esófago gastroyeyunal es diagnóstica para determinar la severidad del RVG.

El tratamiento se basa en descompresión nasogástrica, proquinéticos (eritromicina, mosapride, metoclopramida), alimentación enteral (nasoyeyunal o yeyunostomía) o parenteral según el grado de severidad. Es mandatorio efectuar un control con TC para descartar causas secundarias más frecuentes que requieran drenaje percutáneo.

La mayoría de los casos resuelven en días o semanas; muy rara vez, el RVG es persistente durante más tiempo y requiere intervención quirúrgica con conversión de Y de Roux.

Aspectos técnicos en la fase de reconstrucción a tener en cuenta. Evitar realizar la anastomosis gastro-yeyunal en localización supramesocolónica. Las variantes pueden ser descender el estómago por una brecha transmesocolónica o por la vía antecólica, pero que la anastomosis quede en el espacio inframesocolónico. La reconstrucción de las gastro-yeyuno anastomosis por vía antecólica tiene menos incidencia en comparación a la retrocólica.<sup>[13]</sup> La gastro entero-anastomosis latero-lateral (curvatura mayor gástrica con yeyuno) tiene menor incidencia de RVG que la término-lateral (muñón gástrico con yeyuno).<sup>[14]</sup>

El uso de lactobionato de eritromicina por vía endovenosa reduce la incidencia de esta complicación; es un medicamento proquinético que actúa como agonista de la motilina, que estimula la contracción de músculo liso e inicia la fase III del complejo motor migratriz, que es una potente actividad contráctil muscular que se inicia en el estómago, migra hacia el intestino delgado y se produce normalmente cada 75 a 90 minutos.

## **Fístula biliar**

La fístula de la hepático-yeyuno anastomosis se manifiesta por fuga de bilis en el débito del drenaje; el dosaje de amilasa en el líquido de drenaje es alto si la reconstrucción es a lo Child ya que hay drenaje de líquido pancreático de la misma asa yeyunal. El tratamiento es el drenaje percutáneo para drenar cualquier colección.

Cuando el débito de la fuga es bajo, generalmente la fístula se agota por sí misma; cuando el débito es alto debemos complementar el drenaje percutáneo con otro drenaje percutáneo biliar trasparietohepático.

La mayoría de las fístulas responden al esquema terapéutico descrito y muy rara vez se requiere resolución quirúrgica.

### **Fístula gastro-yeyunal o duodeno-yeyunal**

Estas fístulas se presentan con débito de contenidos entérico o restos alimenticios en el drenaje. La administración oral de azul de metileno confirma el diagnóstico pero la TC se debe realizar para descartar colecciones intra-abdominales. La mayoría de los pacientes con fístula requieren una intervención quirúrgica para drenar las colecciones y reparar la anastomosis; es una buena táctica quirúrgica realizar en este tiempo una yeyunostomía de alimentación si no se ha realizado antes.

### **Estenosis de la anastomosis**

La estenosis de la pancreático-yeyuno anastomosis puede devenir en pancreatitis crónica obstructiva y requerir reintervención con una pancreático yeyunostomía y drenaje del conducto pancreático dilatado.

La estenosis de la hepático-yeyuno anastomosis puede devenir en una colangitis, es de tratamiento inicial médico con antimicrobianos según cultivos, valoración de drenaje percutáneo trasparietohepático de la vía biliar y en un segundo tiempo *stent* biliar, rara vez es requerida reintervención quirúrgica con una nueva anastomosis del hepático común con yeyuno término-lateral.

### **Márgenes no oncológicos**

La ausencia de compromiso ganglionar y la resección R0 son dos factores pronósticos en la DPC por patología maligna. En casos de DPC por patología

maligna se debe efectuar una completa resección de la lámina retroportal y el uncus del páncreas para lograr una resección oncológica R0 (riesgo de dejar enfermedad residual microscópica R1).

En la DPC por patología benigna es innecesaria la resección completa y minuciosa de la lámina retroportal avalado por un pronóstico inherente al margen.

La maniobra de disección de la lámina retroportal puede ser una etapa final de la fase resectiva o ser el gesto inicial cuando se comienza con la disección y exposición del borde derecho de la arteria mesentérica superior (*artery first*).

Durante la disección de la lámina se debe lograr una buena exposición de la arteria mesentérica superior con la retracción con separador de vena del eje mesentérico-portal, utilizando elementos de energía con capacidad de ligar que hace esta etapa más exangüe.

Es importante en la fase resectiva marcar la zona para la evaluación por anatomía patológica, el uncus es el margen más común que puede llegar a ser positivo en la histopatología después de la DPC en cáncer de cabeza de páncreas.

El otro margen que puede ser positivo es el margen de cuello de páncreas.

En un colangiocarcinoma de extremo inferior, el conducto biliar común puede ser margen positivo.

En los pacientes con compromiso vascular (arterial o venoso) no evidente en la TC que se detecta intraquirúrgico se presenta en dos escenarios. El primero en el que ya iniciada la fase resectiva, no tenemos otra opción más que el tratamiento paliativo con márgenes R2, donde se puede efectuar la resección y reconstrucción venosa del eje mesentérico-portal pero no se recomienda la resección arterial. El segundo, ante la sospecha de compromiso vascular, un *bordeline* por imágenes, se recomienda realizar la técnica de *artery first*, particularmente recomendada en tumores grandes de cabeza y tumores uncinados; detectando el compromiso arterial en una fase de

resección anterior a los pasos realizados en el primer escenario descrito y de este modo se evita una resección R2. En este caso, para confirmar debemos realizar congelación con anatomía patológica de los ganglios periféricos a la arteria mesentérica superior de carácter sospechoso.

A colación de lo anterior, la técnica de *artery first* es una estrategia quirúrgica adecuada en las siguientes situaciones:

- Tumores *bordeline* (imágenes).
- Tratamiento neoadyuvante con quimioterapia por invasión de la lámina portal o borde derecho de la arteria mesentérica superior.
- Resección y reconstrucción del eje mesentérico-portal.
- Resección extendida a la izquierda del páncreas en bloque.

## Valoración nutricional y endocrinológica

Se conocen los trastornos fisiopatológicos que desencadenan la reconstrucción digestiva en estos pacientes, llevando a síndromes malabsortivos y por ende mal estado nutricional donde están involucradas además la función exócrina y endócrina del páncreas.

En la DPC hay una asincronía entre el vaciamiento gástrico de los nutrientes y la secreción digestiva biliopancreática que lleva a una malabsorción tras la ingesta oral. Este mecanismo fisiopatológico se explica por mala digestión de los nutrientes que llegan a la luz yeyunal, ya que este medio presenta un pH ácido debido a la falta de secreción de jugo pancreático, rico en bicarbonato, siendo la disminución de la secreción pancreática secundaria a la limitada secreción de colecistoquinina y la pérdida de parénquima pancreático.

Paralelamente a la pérdida de parénquima pancreático, puede manifestarse la intolerancia de la glucosa con requerimiento de drogas reguladoras que además mejoren el trofismo por acción anabólica.



Así, es de suma importancia la valoración del paciente por un equipo multidisciplinario que accionará sobre las carencias nutricionales y funcionales en conjunto y no aisladamente.

El tratamiento de la insuficiencia pancreática endócrina es la insulina y la exócrina la pancreatina. El chequeo nutricional básico debe contemplar la valoración del peso corporal, el IMC y un laboratorio con hemograma con fórmula leucocitaria (hemoglobina, linfocitos), dosaje de vitaminas liposolubles (D o E), magnesio, zinc y proteínas (albúmina, prealbúmina, RBP, transferrina).

## Misceláneas

La *pancreatitis pos DPC* es un cuadro de presentación muy poco frecuente.

El cuadro clínico es similar al de FP, generalmente no se evidencia en la TC y es de manejo clínico de soporte.

La *ascitis quilosa* se asocia a una amplia disección ganglionar en la linfadenectomía alrededor de la raíz de la arteria mesentérica superior en la aorta y la resección vascular portal.

Se manifiesta como alto débito por drenajes de inicio seroso claro pero que tras iniciar la alimentación enteral vira a características lechosas.

Se diagnostica con el dosaje alto de triglicéridos (TAG) en el líquido del drenaje.

El tratamiento se basa en la alimentación enteral con TAG de cadena media o nutrición parenteral total.

La *diarrea pos DPC* es más frecuente cuando se realiza una linfadenectomía retroperitoneal radical extendida.

## Pancreatectomías izquierdas (PI)

Tiene morbilidad y mortalidad inferior a la DPC.

La morbilidad en las PI con esplenectomía ronda el 25 %, disminuye en la conservación del bazo.

Las complicaciones de la PI se clasifican en:

- *Generales*: inherentes a cualquier cirugía mayor, ya nombradas.
- *Específicas*: de la propia PI, se subdividen en:
  - *Intraoperatorias*.
  - *Posoperatorias*.

## Complicaciones intraoperatorias

### *Hemorragias*

- Rotura esplénica durante las maniobras de separación.
- Roturas vasculares durante la sección de los vasos cortos, la disección del pedículo esplénico, los bordes inferiores del páncreas con lesión de arcadas pancreáticas, durante el paso de disección de la cara posterior del páncreas en el túnel que se realiza con la cara anterior del eje espleno-mesentérico-portal y disección del borde superior del páncreas con lesión del tronco celíaco por disección de la arteria esplénica del borde superior del páncreas.
- Desgarro de mesocolon trasverso por mala exposición.

### *Perforación de vísceras huecas*

Las lesiones térmicas inadvertidas son las más temidas, debe emplearse un minucioso trabajo de separación durante el descenso de la flexura esplénica del colon, el ingreso a trascavidad de los epiplones, la sección de la curvatura mayor del estómago y la sección prolongada hacia el píloro.

## Complicaciones posoperatorias

### *Fístula pancreática*

Es la complicación más frecuente y tiene una incidencia del 2-46 %. La definición fue descrita anteriormente. El manejo de las fístulas en general es conservador. El tratamiento percutáneo debe utilizarse en caso de colecciones intra-abdominales que repercuten clínicamente.

El uso de análogos de la somatostatina puede ser útil en casos de alto débito.

Si la resección fue realizada en un paciente sin obstrucciones proximales, la fístula se agota en la mayoría de los casos.

Si el paciente tiene una obstrucción papilar, o si no cierra luego de 6 semanas la terapéutica es la colocación endoscópica de un stent pancreático transpapilar para la descompresión proximal.

La tasa de fístulas tras la síntesis de Wirsung por técnica manual es del 28 % y en la técnica mecánica es del 32 % comparativamente.<sup>[15]</sup>

En la sección pancreática con bisturí, se debe procurar una hemostasia selectiva de la línea de sección, reduciendo la posibilidad de necrosis tisular y del conducto pancreático principal, que pueden ser motivo de fístulas postoperatorias. La síntesis selectiva del conducto de Wirsung y conductos accesorios, con el empleo de puntos delicados, asociado a la sutura del resto del parénquima, son las recomendaciones técnicas habituales. Es mandatorio seguir estos consejos; en caso de no emplearse la magnificación laparoscópica se debe realizar con lupas de aumento para una clara distinción de los elementos.

En la sección pancreática con sutura mecánica, habitualmente se procura utilizar distintos colores adecuados a las características morfológicas del páncreas; normales, azul; gruesos, verde; y delgados, blanco.

En nuestra experiencia el refuerzo de las suturas mecánicas disminuyen el índice de fístulas si bien estos resultados no fueron reproducidos en series de

trabajos. El refuerzo es biodegradable formado por un polímero sintético de ácido poliglicólico-carbonato de trimetileno.

El mejor lugar para realizar la sección es a nivel del cuello, ya que en ese lugar es donde el espesor de la glándula es menor.

El emplazamiento de drenajes en la *lodge* de la línea de sección controla las colecciones y complicaciones sépticas asociadas; por lo que si bien no disminuirá la incidencia, sí la gravedad de esta complicación.

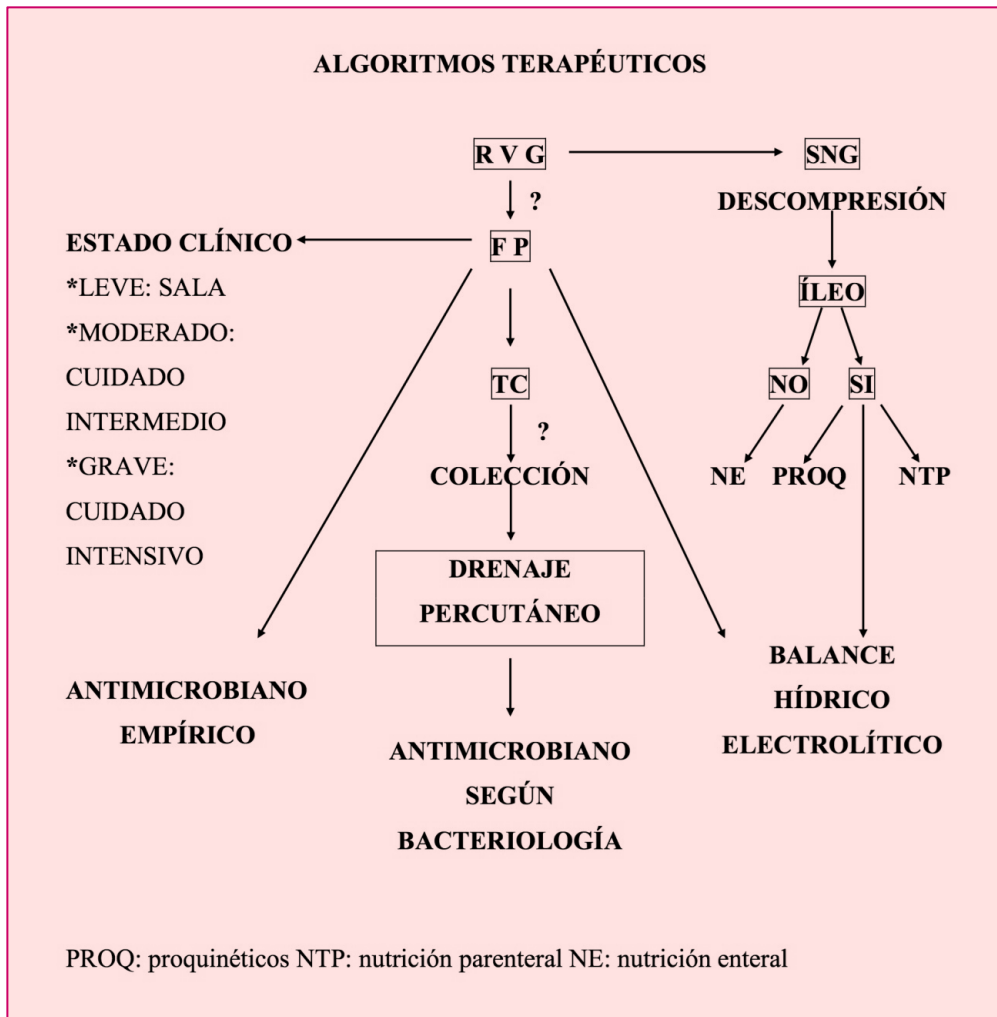
### **Valoración nutricional y endocrinológica**

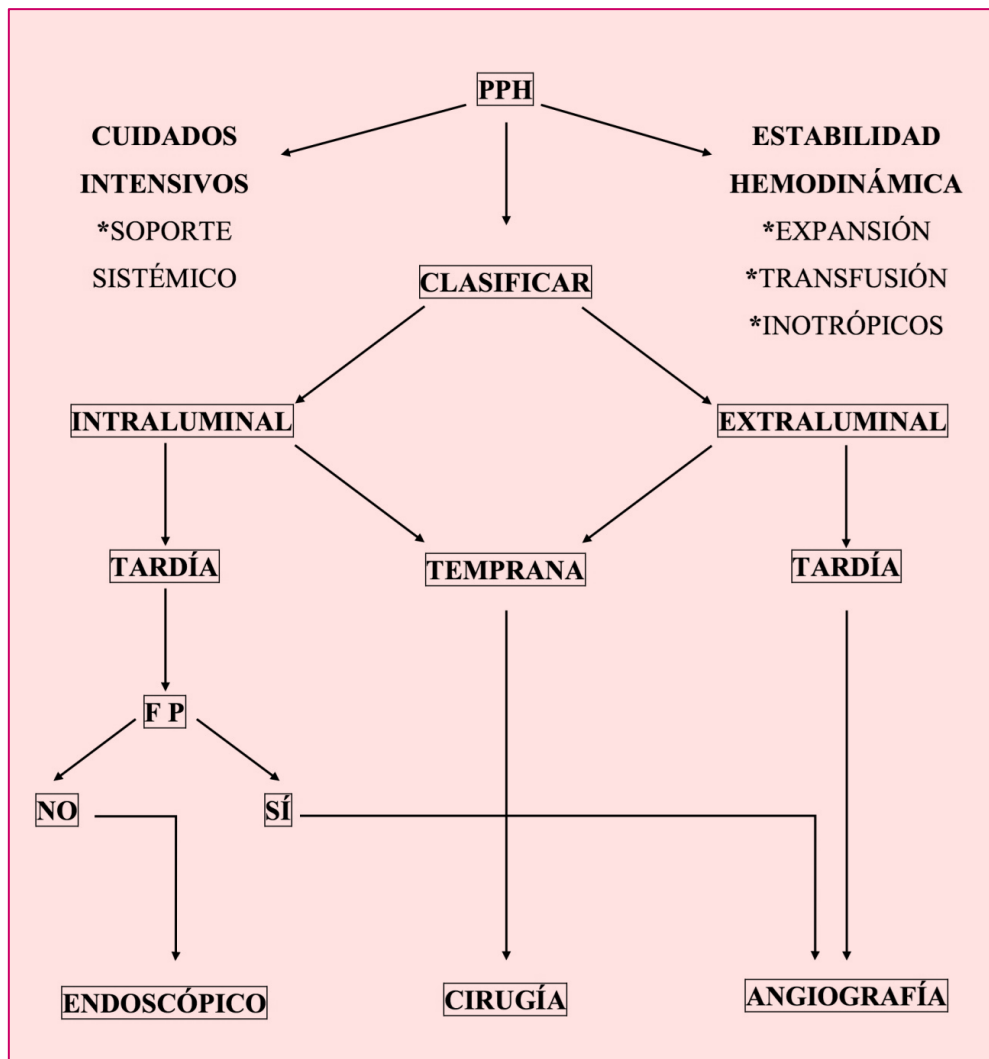
Tras la resección de parénquima pancreático se debe valorar siempre la función exócrina y endócrina con equipo multidisciplinario.

### **Conclusión**

El descenso de la mortalidad perioperatoria en la cirugía pancreática mayor es inversamente proporcional a los avances de la medicina, como las técnicas quirúrgicas, cuidados críticos, intervencionismo percutáneo, trabajo multidisciplinario con mejor selección de los pacientes y preparación. En la actualidad la mortalidad perioperatoria es del 5 % pero la morbilidad postoperatoria de las resecciones pancreáticas sigue siendo alta, entre 30-50 %. Los resultados de las complicaciones postoperatorias dependerán de los recursos técnicos y de su lectura oportuna en un arduo trabajo multidisciplinario continuo; por ende, se requiere de un centro especializado de alto volumen donde la patología sea de práctica diaria.

## Algoritmos terapéuticos





## Referencias bibliográficas

1. BASSI C, DERVENIS C, BUTTURINI G, *et al.* Postoperative pancreatic fistula: an international study group (ISGPF) definition. International Study Group on Pancreatic Fistula Definition. *Surg.* 2005;138(1):8-13. doi:10.1016/j.surg.2005.05.001
2. PALLISERA A, MORALES R, RAMIA JM. Tricks and tips in pancreatoduodenectomy. *World Journal of Gastrointestinal Oncol.* 2014;6(9):344-350. doi:10.4251/wjgo.v6.i9.344
3. ASSUMPCAO L, CAMERON JL, WOLFGANG CL, *et al.* Incidence and management of chyle leaks following pancreatic resection: a high volume single-center institutional experience. *J Gastrointest Surg.* 2008;12(11):1915-1923. doi:10.1007/s11605-008-0619-3

4. HUA J, HE Z, QIAN D, MENG H, ZHOU B, SONG Z. Duct-to-Mucosa Versus Invagination Pancreaticojejunosomy Following Pancreaticoduodenectomy: a Systematic Review and Meta-Analysis. *J Gastrointest Surg.* 2015;19(10):1900-1909. doi:10.1007/s11605-015-2913-1
5. ZELGA P, ALI JM, BRAIS R, HARPER SJF, LIAU SS, HUGUET EL, JAH A. Negative predictive value of drain amylase concentration for development of pancreatic fistula after pancreaticoduodenectomy. *Pancreatol.* 2015;15(2):179-184. doi:10.1016/j.pan.2014.12.003
6. MCMILLAN MT, MALLEO G, BASSI C, BUTTURINI G, SALVIA R, ROSES RE, VOLLMER CM. Drain management after pancreatoduodenectomy: Reappraisal of a prospective randomized trial using risk stratification. *J Am Coll Surg.* 2015;221(4):798-809. doi:10.1016/j.jamcollsurg.2015.07.005
7. WENTE MN, VEIT JA, BASSI C, DERVENIS C, et al. Postpancreatectomy hemorrhage (PPH): an International Study Group of Pancreatic Surgery (ISGPS) definition. *Surg.* 2007;142(1):20-25. doi:10.1016/j.surg.2007.02.001
8. WELLNER UF, KULEMANN B, LAPSHYN H, HOEPPNER J, SICK O, MAKOWIEC F, et al. Postpancreatectomy Hemorrhage-Incidence, Treatment, and Risk Factors in Over 1,000 Pancreatic Resections. *J Gastrointest Surg.* 2014;18(3):464-475. doi:10.1007/s11605-013-2437-5
9. CORREA GALLEGGO C, BRENNAN MF, D'ANGELICA MI, et al. Contemporary experience with postpancreatectomyhemorrhage: results of 1,122 patients resected between 2006 and 2011. *J Am Coll Surg.* 2012;215(5):616-621. doi:10.1016/j.jamcollsurg.2012.07.010
10. WENTE MN, BASSI C, DERVENIS C, et al. Delayed gastric emptying (DGE) after pancreatic surgery: a suggested definition by the International Study Group of Pancreatic Surgery (ISGPS). *Surg.* 2007;142(5):761-768. doi:10.1016/j.surg.2007.05.005
11. KAWAI M, TANI M, HIRONO S, MIYAZAWA M, SHIMIZU A, UCHIYAMA K, YAMAUE H. Pylorus ring resection reduces delayed gastric emptying in patients undergoing pancreatoduodenectomy: a prospective, randomized, controlled trial of pylorus-resecting versus pylorus-preserving pancreatoduodenectomy. *Ann Surg.* 2011;253(3):495-501. doi:10.1097/SLA.0b013e31820d98f1
12. FUJII T, KANDA M, KODERA Y, NAGAI S, SAHIN TT, HAYASHI M, KANZAKI A, YAMADA S, SUGIMOTO H, NOMOTO S, TAKEDA S, MORITA S, NAKAO A. Preservation of the pyloric ring has little value in surgery for pancreatic head cancer: a comparative study comparing three surgical procedures. *Ann Surg Oncol.* 2012;19(1):176-183. doi:10.1245/s10434-011-1901-2

13. ESHUIS WJ, VAN EIJK CH, GERHARDS MF, *et al.* Antecolic versus retrocolic route of the gastroenteric anastomosis after pancreatoduodenectomy: a randomized controlled trial. *Ann Surg.* 2014;259(1):45-51. doi:10.1097/SLA.0b013e3182a6f529
14. NAKAMURA T, AMBO Y, NOJI T, OKADA N, TAKADA M, SHIMIZU T. Reduction of the Incidence of Delayed Gastric Emptying in Side-to-Side Gastrojejunostomy in Subtotal Stomach-Preserving Pancreaticoduodenectomy. *J Gastrointest Surg.* 2015;19(8):1425-1432. doi:10.1007/s11605-015-2870-8
15. DIENER M, SEILER C, ROSSION I, KLEFF J, *et al.* Efficacy of stapler versus handwren closure after distal pancreatectomy (DISPACT): a randomised, controlled multicentre trial. *Lancet.* 2011;377(9776):1514-1522. doi:10.1016/S0140-6736(11)60237-7



# Índice de la Parte VIII

## Bazo, Retroperitoneo, GIST y Glándulas suprarrenales

Esplenopatías quirúrgicas..... 3242

DR. HUGO ALMANDOS

Traumatismos esplénicos..... 3263

DR. HUGO ALMANDOS

Tumores retroperitoneales..... 3275

DRES. CARLOS APESTEGUI Y MARCELINO RICARDO MATEU

Tratamiento oncológico y nueva clasificación de sarcomas..... 3313

DRES. CARLOS APESTEGUI, MARCELINO RICARDO MATEU, LUCIANA GENNARI Y GUSTAVO  
JANKILEVICH

Tumores estromales gastrointestinales (GIST)..... 3319

DRES. CARLOS APESTEGUI, MARCELINO RICARDO MATEU Y ALEJANDRO ROBALES

Cirugía de las glándulas suprarrenales..... 3346

DRES. ROBERTO HÉCTOR LAMY Y ROBERTO AMICUCCI



# Esplenopatías quirúrgicas

**DR. HUGO ALMANDOS**

## Definición

*Las esplenopatías quirúrgicas son un conjunto de patologías que curan o se benefician con la extirpación electiva, programada, total o parcial del bazo.*

## Aspectos históricos

**HIPÓCRATES**, 421 a. C.: descripción anatómica.

**GALENO**, 600 años después: órgano misterioso.

Escritos babilónicos: relacionan el bazo con la risa.

Siglos XVIII y XIX: la esplenectomía es compatible con la vida.

**VIRCHOW**: demuestra la producción de leucocitos.

**PONFICH**, 1885: demuestra la eliminación de eritrocitos.

**MORSE** y **BULLOCK**, 1919: lo relacionan con la inmunidad.

**KING** y **SCHUMACKER**: sepsis siderante, post-esplenectomía.

**DELAITRE** y **MAIGNIEN**, 1991: primera esplenectomía laparoscópica.

El bazo es básicamente un cúmulo de tejido linfático y macrófagos intercalado entre una arteria y una vena.

## Anomalías del desarrollo

*Asplenia*: no hay bazo, asociado a otras malformaciones severas con muerte antes del año de vida.

*Poliesplenia*: varios bazos por falta de fusión de esbozos esplénicos sin uno predominante.

*Bazos accesorios*: uno normal, más otros pequeños por falta de fusión de esbozos. Generalmente el ligamento del hilio esplénico y relacionados con la gónada izquierda (ovario o testículo), raíz del mesenterio y región presacra.

*Esplenosis*: autotransplante del tejido esplénico. En peritoneo por ruptura de la cápsula esplénica o implante de tejido esplénico en epiplón mayor por el cirujano.

## Anatomía

Su eje corresponde a la décima costilla izquierda.

### Ligamentos mayores

Gastroesplénico	}	Vascularizados
Espleno renal		

### Ligamentos menores

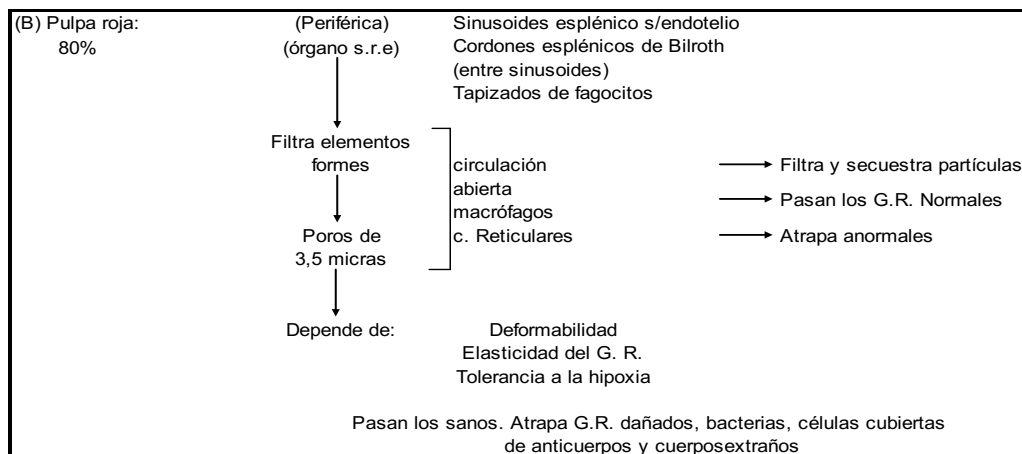
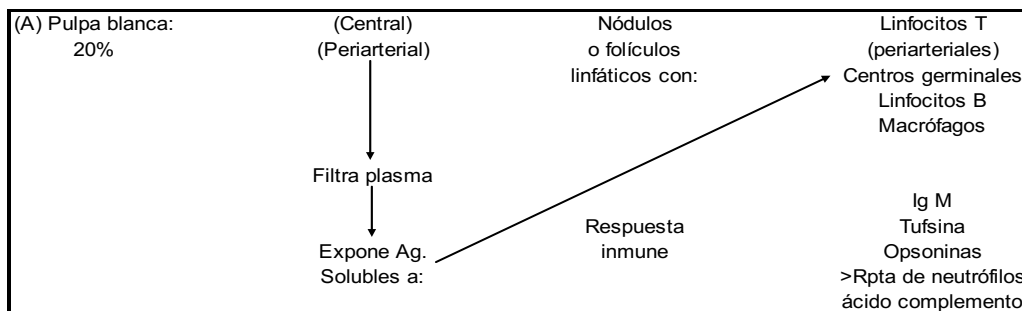
Esplenofrénico	}	Avasculares
Esplenocólico		
Esplenopancreático		

En moldes de corrosión se ve que el bazo se divide en segmentos separados por planos avasculares. En 84 % dos segmentos, superior e inferior;

16 % superior, medio e inferior. El drenaje venoso sigue el mismo curso. Con escasas anastomosis intersegmentarias.

## Histología

Está íntimamente relacionada con la función del bazo. La arteria esplénica se divide en dos a tres ramas. Estas principales se dividen en tres a treinta y ocho veces, dando una arteria central que penetra en el traveculado (capsular) a la pulpa blanca (A) poblada por linfocitos y macrófagos, que es rodeada por la pulpa roja (B) poblada por eritrocitos, separadas ambas por una zona fronteriza o marginal (C). Esta disposición arterial genera una dinámica de flujo que permite que el plasma ingrese a la pulpa blanca desprovisto de células y que los elementos celulares concentrados se dirijan a la pulpa roja.



(C) Zona Marginal	(Entre A y B) recibe la arteria terminal Con linfocitos y macrófagos Filtra material de pulpa blanca Recibe Ig. que pasan a circulación general Células barrera
-------------------	---

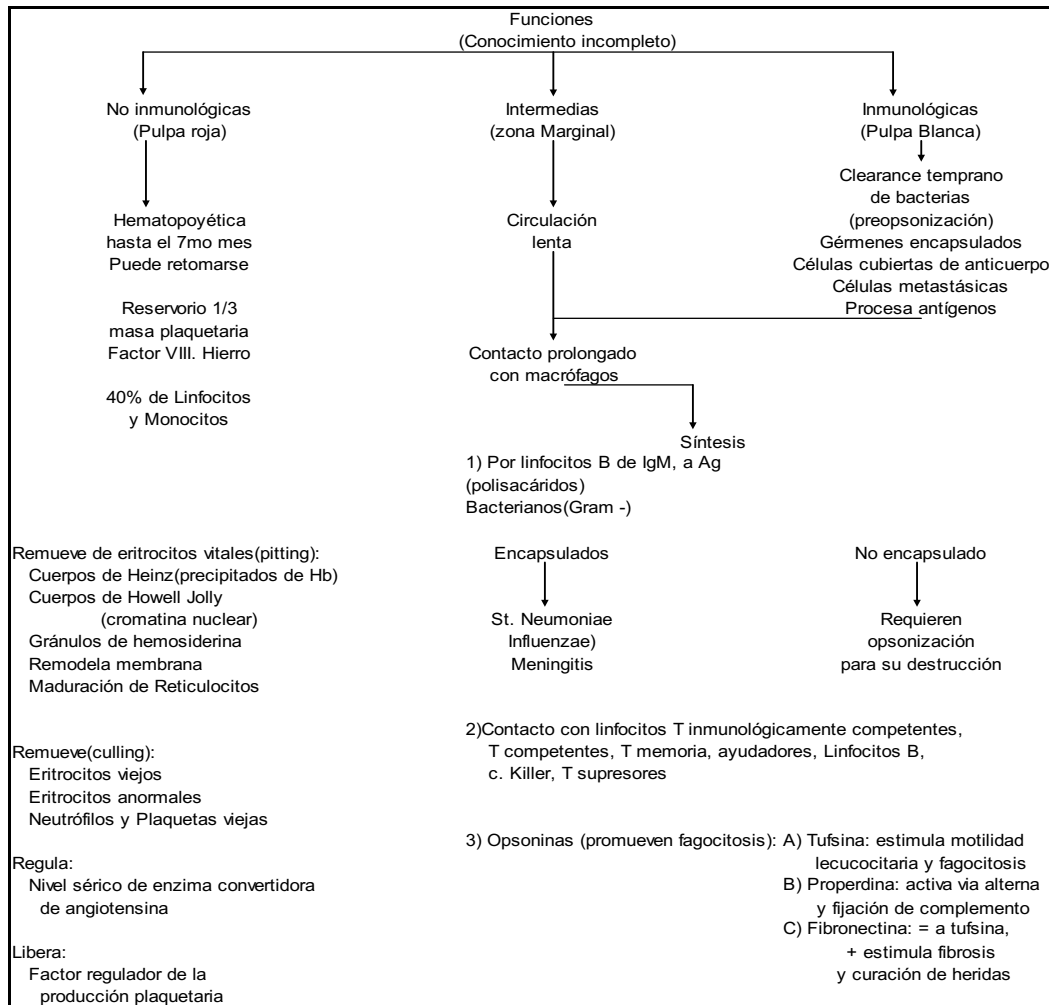
Contiene *células barrera*: son fibroblastos granulados que luego de la activación inmune rodean a las colonias hematopoyéticas, los megacariocitos y la pulpa blanca.

Regulan funciones esplénicas centrales: eliminan agentes infecciosos, restos celulares, realizan fagocitosis, constituyendo la llamada *barrera hematoesplénica*.

Aumentan actividad y cantidad en condiciones de estrés: infecciones, eritrocitos anormales, disfunción en inmune, endotoxinas, interleuquina  $\alpha 1$ .

El bazo tiene dos tipos de circulación: *cerrada*, de 10 a 20 % del flujo de capilar a sinusoides, y *abierta*, 80 al 90 % del flujo, sin continuidad endotelial la sangre entra en un lecho de filtración y es drenado por una vena. Este lecho contiene fibroblastos y células contráctiles y reticulares que filtran las células sanguíneas normales, dañadas y cuerpos extraños.

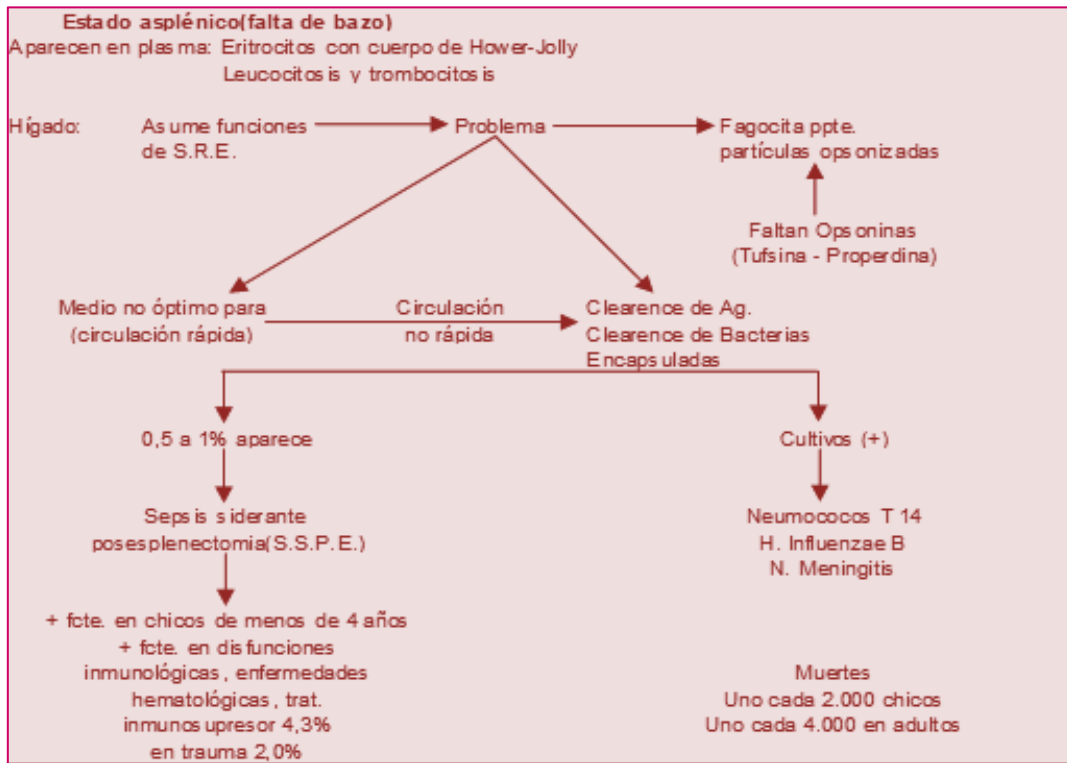
## Funciones



En síntesis, sus funciones inmunológicas son *clearance* temprano de bacterias capsuladas (*St. neumoniae* y *Meningitidis*), producción de opsoninas para gérmenes no capsulados, atrapamiento y procesamiento de antígenos con producción de linfocitos T inmunológicamente competentes, anticuerpos, linfoquinas y activación del sistema de complemento.

Para esto basta con la preservación del 25 % del peso de un bazo normal con estructura e irrigación conservada.

## Estado asplénico



## Estado asplénico

### Consecuencias inmunes de la asplenia

#### Defectos inmunes inespecíficos

Retardo de la movilización de macrófagos  
 Nivel reducido de opsonina  
 Interferencia con la vía alternativa del complemento  
 Nivel reducido de fibronectina  
 Disminución de la función de los macrófagos alveolares del pulmón

#### Defectos inmunes específicos: humorales

Disminución del nivel de inmunoglobulina M  
 Interrupción de la producción de tuftsin  
 Respuesta deficiente a los antígenos particulados vehiculizados por la sangre  
 Disminución de la población de linfocitos T circulantes

#### Defectos inmunes mediados por células

Alteraciones de la población de células T supresoras en sangre periférica



La consecuencia más grave del estado asplénico es el desarrollo del cuadro que KING y SCHUMACKER en 1952 describieran como sepsis siderante post-esplenectomía que aparece desde el POP inmediato hasta veinte años después (con mayor riesgo los dos primeros años, 11,5 % en niños). Con un desarrollo rápido en un paciente previamente saludable, progresa rápido al shock séptico, con muerte del 50 al 70 %.

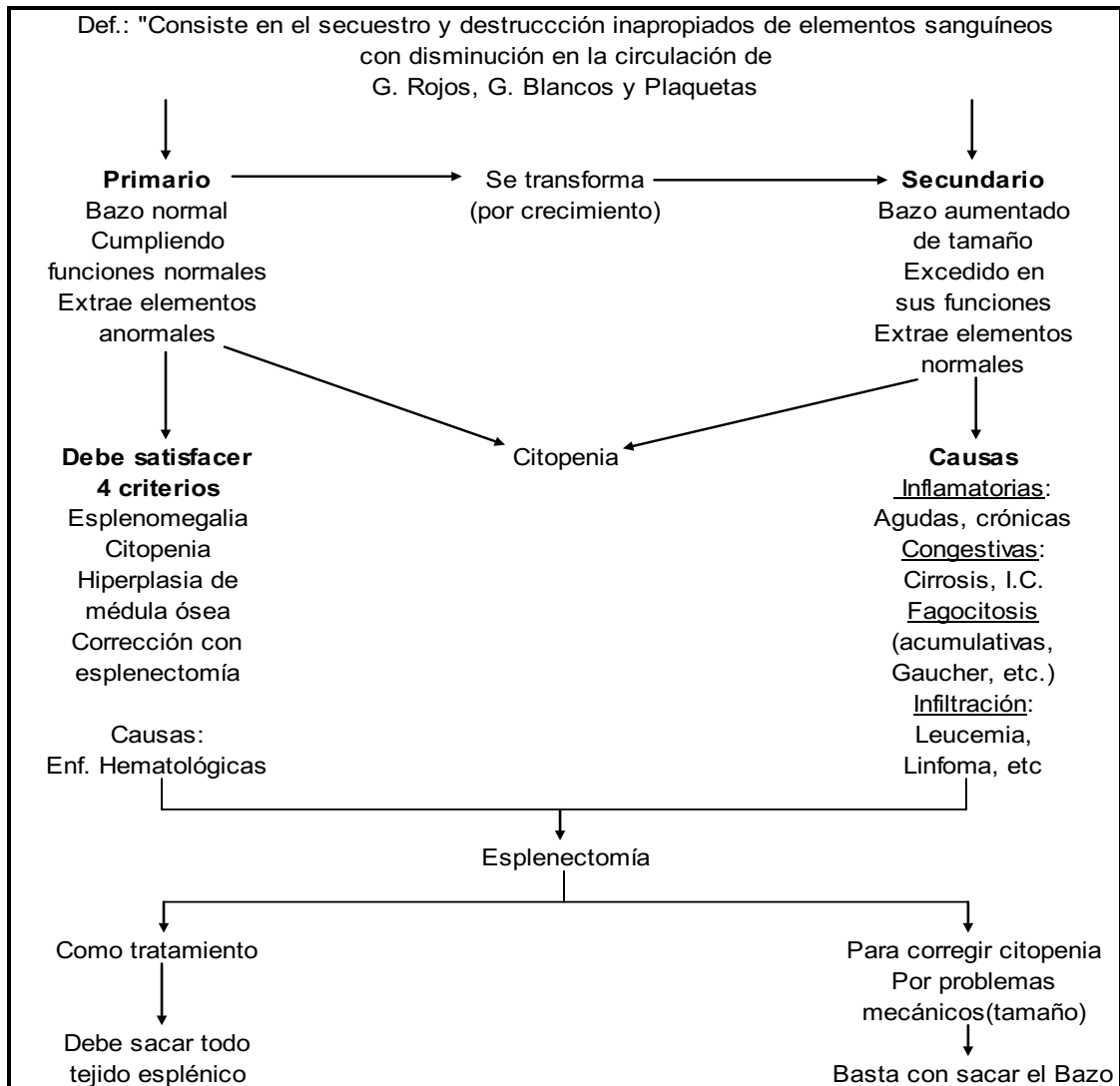
CUADRO BRUSCO	GÉRMENES	PREVENCIÓN
Fiebre 39-40°C	Neumococo	Preservar bazo
Náuseas, vómitos	<i>H. influenzae</i>	Implante esplénico
Trast. sensorio	<i>N. meningitis</i>	Vacuna antineumocócica
Shock, CID	Estreptococo	Polivalente preoperatoria
Falla multiorgánica	<i>E. coli</i>	Penicilina de depósito hasta los 18 años
Hemorragia adrenal bilateral (síndrome de W. F.)	Virus	

La coagulación intravascular diseminada se debe a la invasión de Ag. Capsulares y su capacidad activadora de la coagulación al igual que los complejos Ag.-Ac.

En la prevención lo primero es tratar de preservar el bazo (25 a 30 %) con vascularización y arquitectura parenquimatosa normal. Si no es posible, implante esplénico (esplenosis quirúrgica), de discutido valor; y vacunación antineumocócica (tiene antígenos capsulares de 23 tipos de neumococos responsables del 90 % de las infecciones). Administrada en caso programado tres semanas antes de la cirugía (tiempo necesario para alcanzar títulos adecuados de anticuerpos). En emergencia: se administran el POP cuando el paciente está recuperado y afebril. Con revacunación cada seis años. Está contraindicada en menores de 2 años, en ellos se administra penicilina G, seguida con profilaxis a largo plazo con penicilina benzatínica. En niños también se vacuna contra *Hemofilus influenzae* tipo B y meningococo.

Debe instruirse además al paciente que ante cualquier cuadro febril debe concurrir al médico, para iniciar rápidamente cultivos y tratamiento antibiótico.

## Hiperesplenismo

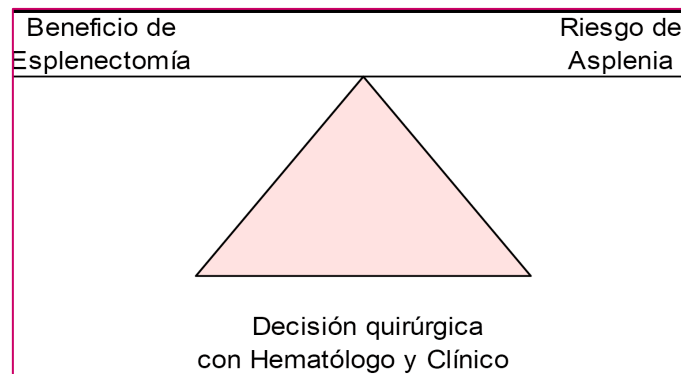


### Razones para preservar el bazo:

1. Filtro biológico → Remueve bacterias y células muertas
2. Fuente de IGM y opsoninas → Facilitan el *clearance* de antígenos y bacterias

3. Medio óptimo para el procesamiento de antígenos
4. Único lugar de producción de tuftsin
5. Su preservación muchas veces es fácil
6. Evita la exposición a los riesgos mencionados

Conclusión:



## Esplenectomía por enfermedades hematológicas

Un ordenamiento simple es dividir las en:

- Enfermedades de glóbulos rojos
- Enfermedades de glóbulos blancos
- Enfermedades de las plaquetas
- Otras causas

*Glóbulos rojos:*

- Anemia hemolítica congénita
- Enfermedades de la membrana
- Hemoglobinopatías
- Defecto de enzimas eritrocitarios
- Anomalías raras
- Anemias hemolíticas adquiridas

### *Glóbulos blancos:*

- Leucemia de células pilosas (LLC)
- Neutropenia esplénica
- Linfoma Estadío IV
- Estadificación de enfermedad de Hodgkin

### *Plaquetas:*

- Púrpura trombocitopénica idiopática (PTI)
- Púrpura trombocitopénica trombótica (PTT)
- Trombocitopenia asociada al HIV

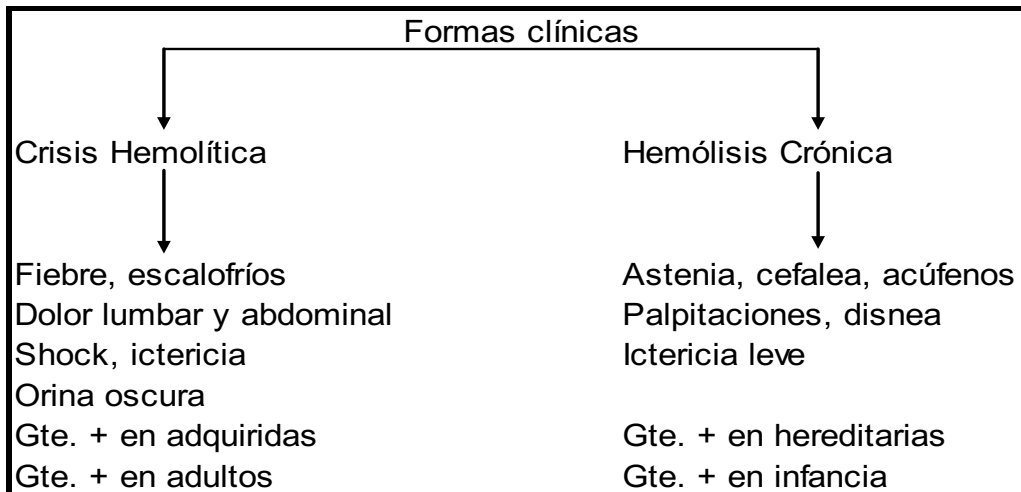
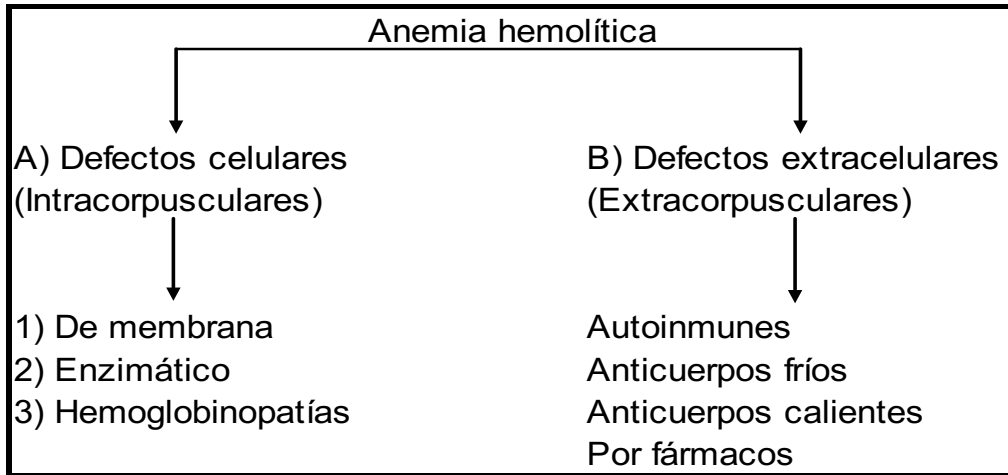
Las dos patologías que claramente se benefician y la mayoría de los pacientes curan con la esplenectomía son la microesferocitosis hereditaria y la púrpura trombocitopénica idiopática.

En la leucemia de células pilosas, variante infrecuente de la LL crónica tiene buena respuesta a la esplenectomía en 80 % de los casos. En la LLC sólo está indicada en el hiperesplenismo secundario a esplenomegalia al igual que en el linfoma estadio IV, en la metaplasia mieloide agnogénica, en policitemia vera, trombocitemia esencial, mielosis eritrémica y síndrome de Diguglielmo; pueden requerir esplenectomía en algún momento de su evolución.

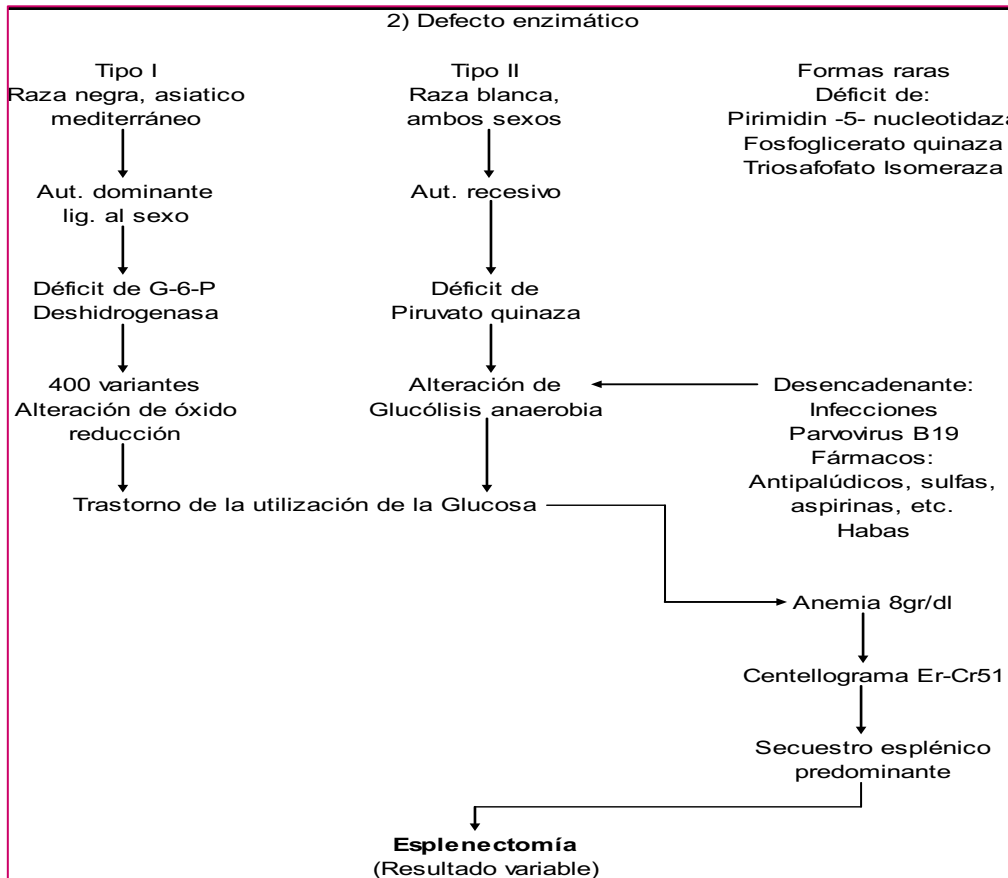
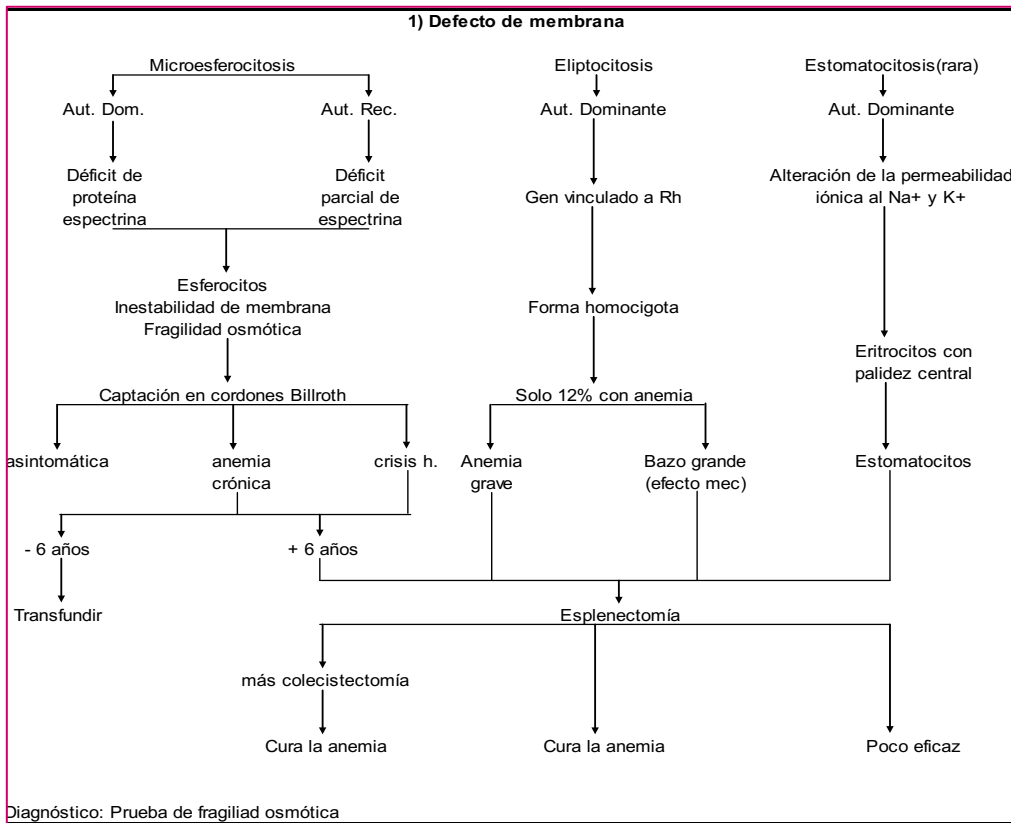
Siempre balanceando beneficio versus riesgo teniendo en cuenta que la morbilidad y mortalidad son más altas que en la esplenectomía por trauma.

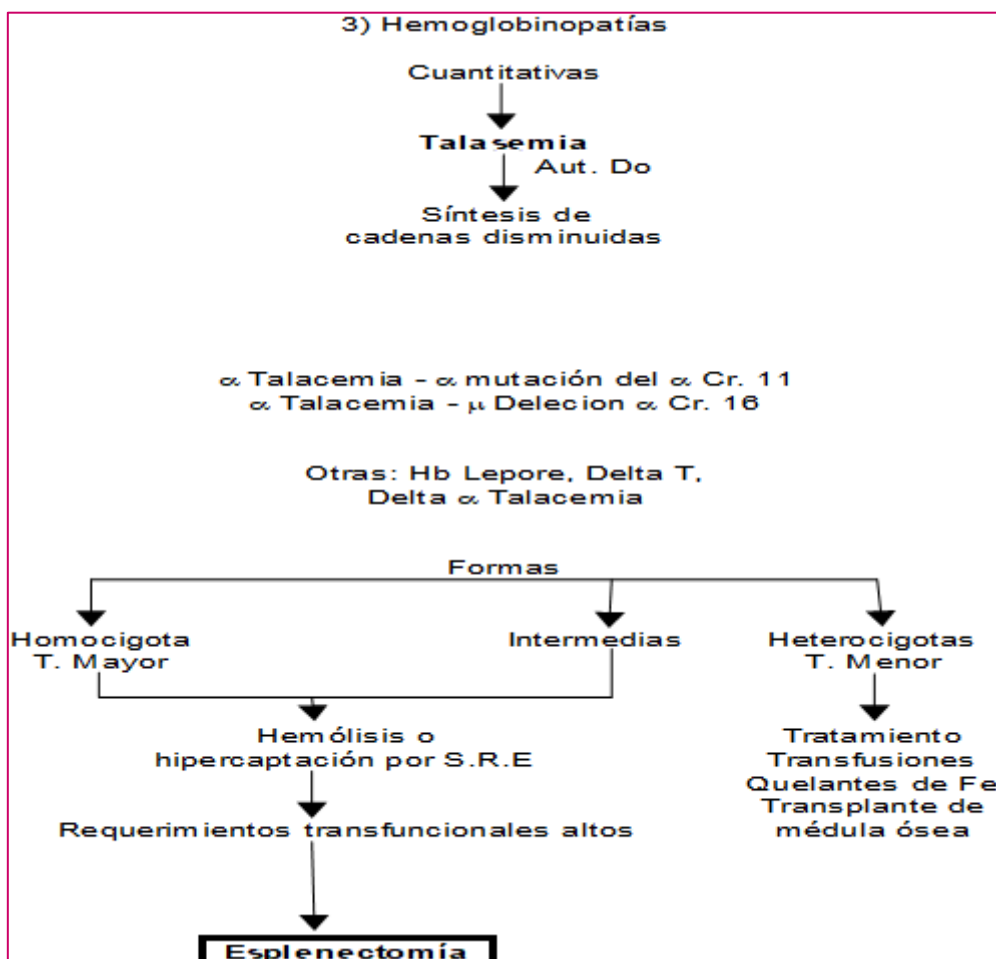
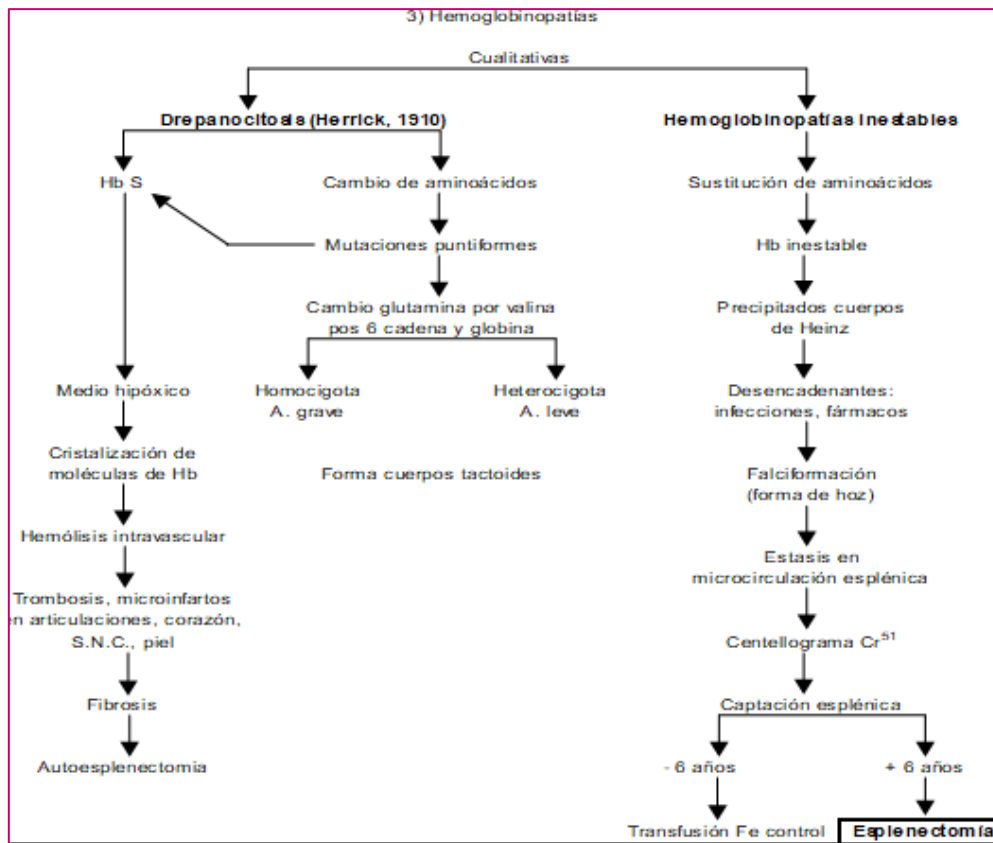
## **Anemias hemolíticas**

*Síndrome hemolítico:* reticulocitosis, hiperregeneración eritoblástica, hiperbilirrubinemia indirecta, hiperactividad BLH en suero y esplenomegalia.

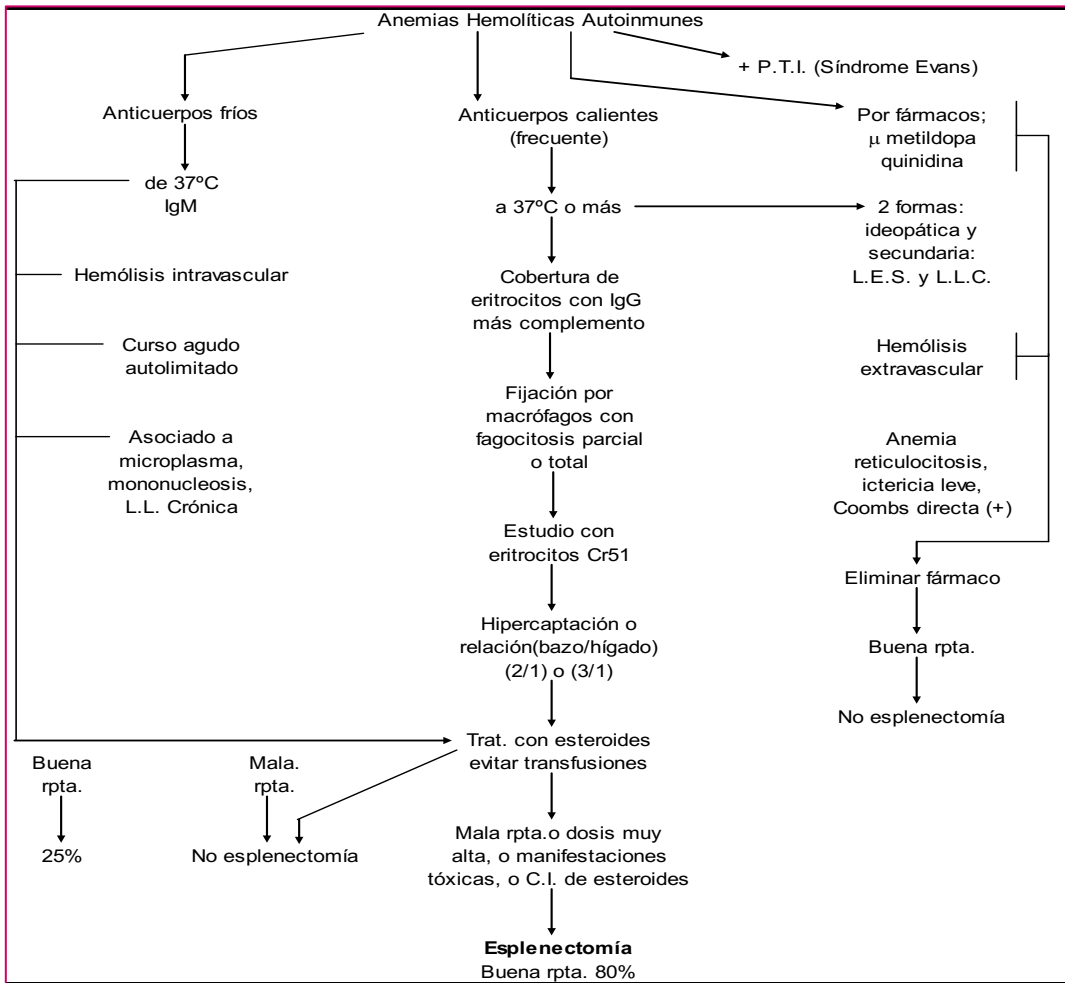


Defectos celulares (intracorpúsculares):



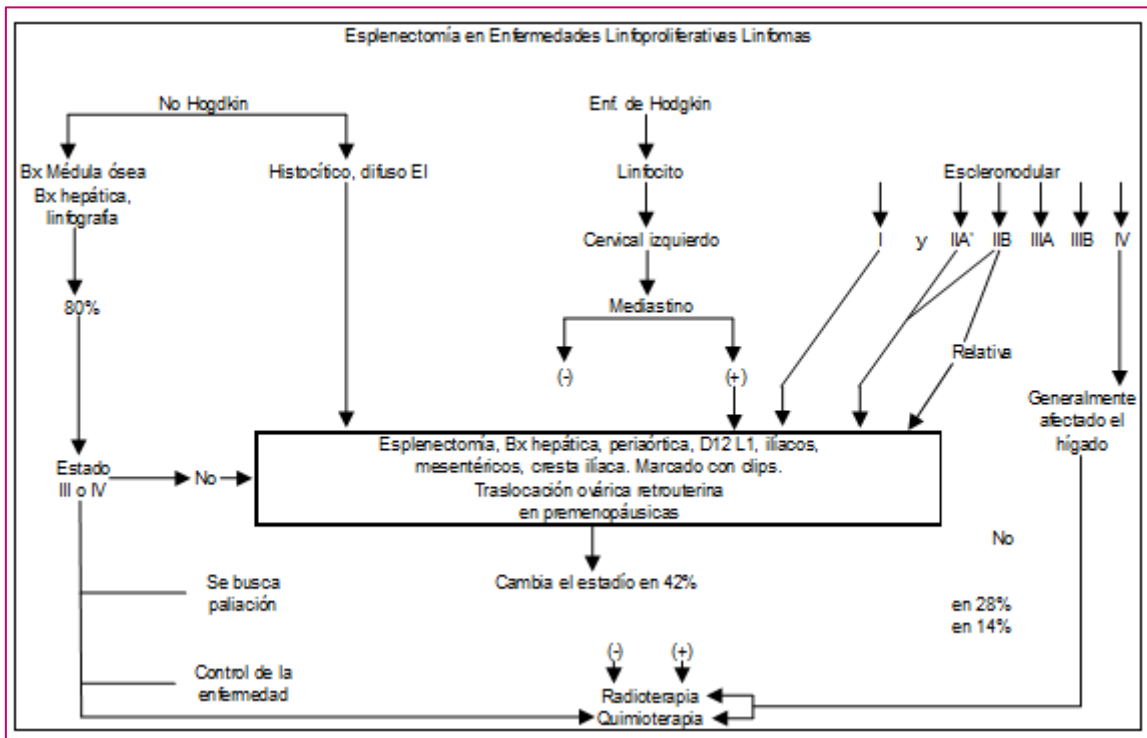


Defectos extracelulares



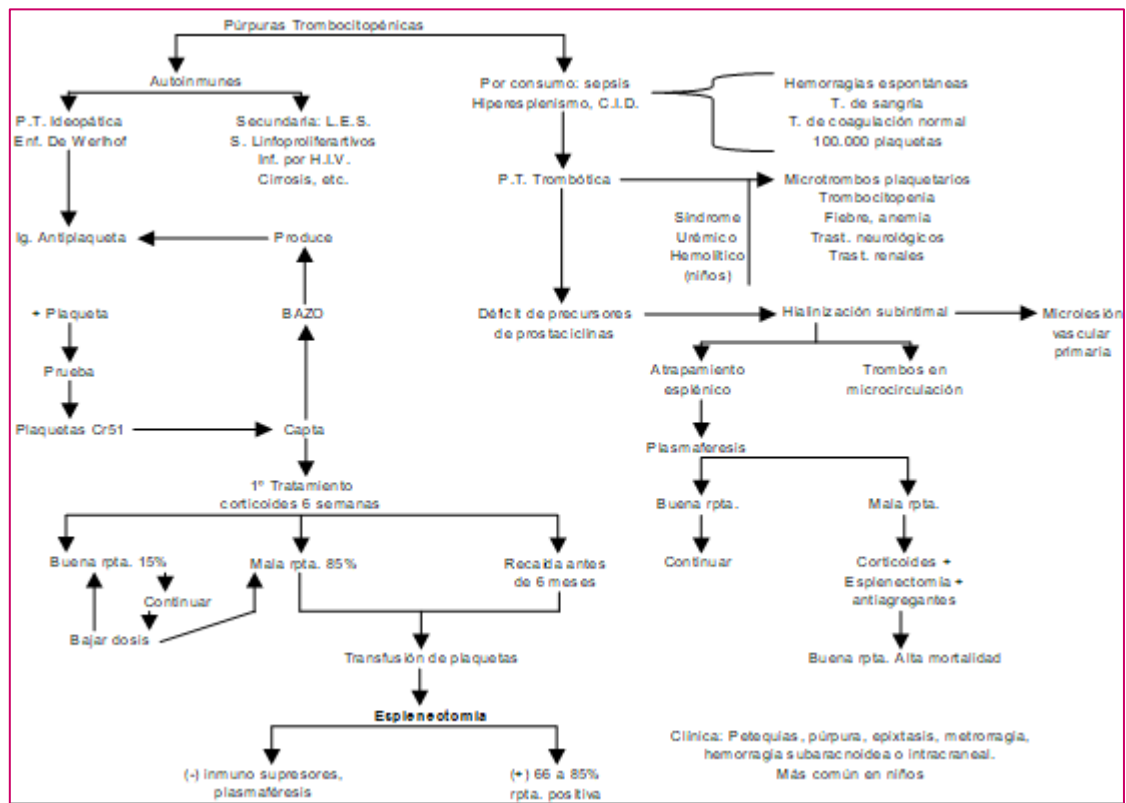


## Enfermedad de los glóbulos blancos



Se indica además en: LLC estadio C, leucemia de células pilosas, en linfomas no Hogdkin y en enfermedad de Hogdkin con bazo grande que acumula células linfoideas resistentes y cursa con hiperesplenismo (citopenia roja y plaquetaria).

## Enfermedades de las plaquetas



Es la indicación más frecuente por enfermedades hematológicas, factible de ser realizada por cirugía laparoscópica por tratarse de un bazo chico; con el inconveniente de la ubicación de los vasos accesorios.

## Otras indicaciones de esplenectomía

### *Hiperesplenismo idiopático o enfermedad de Doan*

Rara patología con pancitopenia y médula normal o hiperplásica. Primer tratamiento: corticoides. Falta de respuesta: esplenectomía con buenos resultados.

### *Hiperesplenismo secundario*

Obedece a múltiples causas que puede clasificarse en:

**Inflamatorias:** *agudas:* fiebre tifoidea, sarampión, varicela, endocarditis bacteriana subaguda, mononucleosis infecciosa. *Crónicas:* TBC, sífilis, sarcoidosis

de Boeck, paludismo, triquinosis, artritis reumatoidea (síndrome de Felty), LES, esquistosomiasis, kala azar, leishmaniasis, criptococosis y bilharziasis.

*Congestivas:* cirrosis hepática; obstrucción portal o esplénica, insuficiencia cardíaca.

*Fagocitosis:* enfermedad de Gaucher, enfermedad de Nieman Pick, amiloidosis, hiperlipemia.

*Infiltración:* enfermedad de Hogdkin, linfomas, leucemia, metaplasia mieloide agnogénica, mielofibrosis, histiocitosis, Hand-Schuller-Christian; Letterer-Siwe. En todas estas patologías, el tratamiento está dirigido a la enfermedad de base pero en algún momento de su evolución, ya sea por problemas mecánicos (gran tamaño esplénico) o por citopenia hematológica, puede indicarse la esplenectomía. Aquí, al igual que en las otras indicaciones analizadas, el cirujano es un asistente del Equipo de Hematología que trata al paciente.

#### *Etiologías menos frecuentes*

Bazo flotante, por elongación de los medios de fijación, con o sin torsión del pedículo. Aneurisma de la arteria esplénica: 0,8 % de las arteriografías, 4:1 mujer-hombre, sólo el 2 % se rompe, generalmente en embarazo, con pronóstico malo, 70 % de mortalidad materna, 95 % mortalidad fetal, cirugía en embarazadas y mujer en edad fértil.

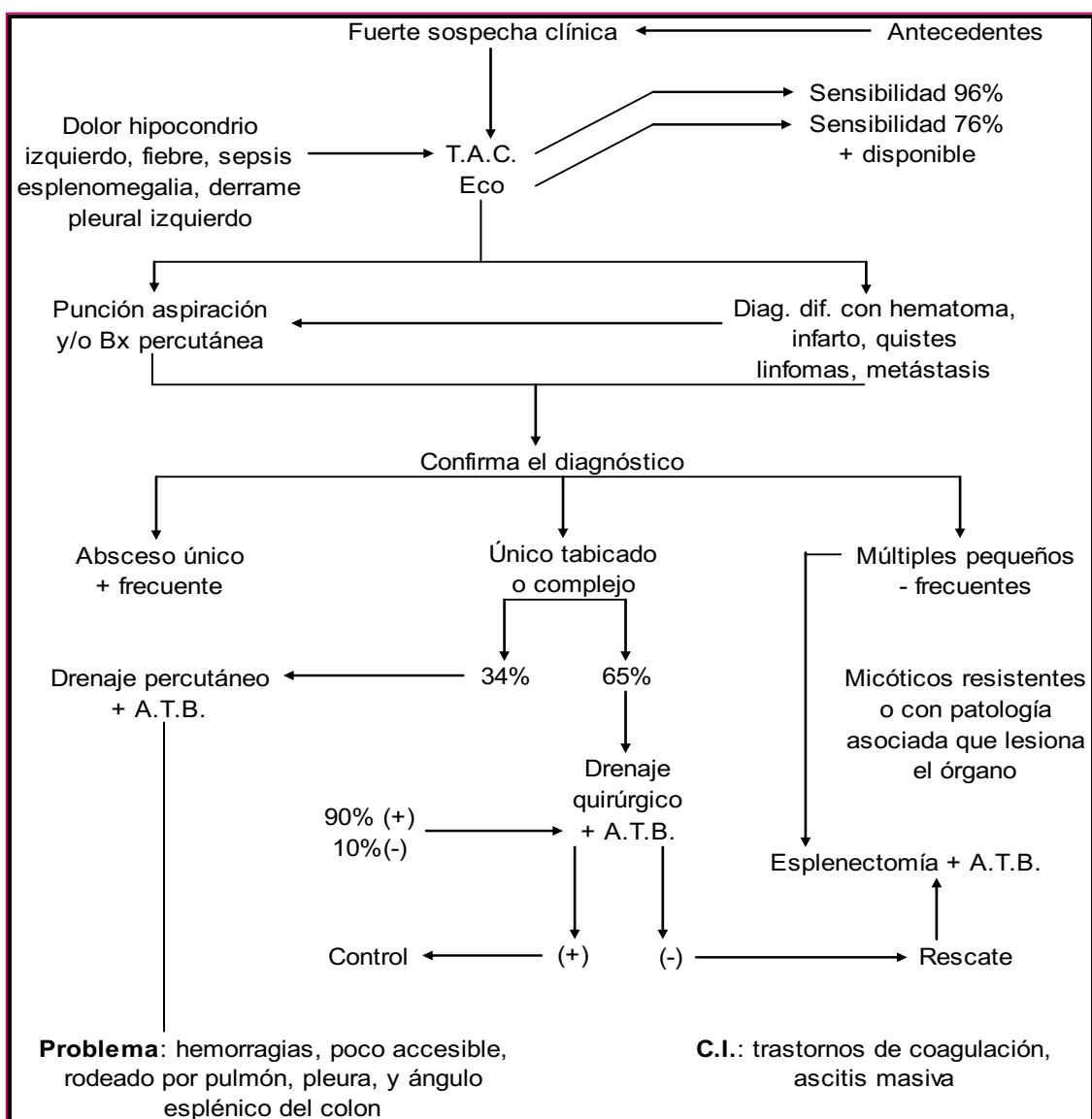
Quistes esplénicos, no parasitario, quistes simples, quistes epidermoideos, quistes dermoides. Pseudoquistes: resolución de hematoma capsular o intraparenquimatoso no drenado.

Trombosis de la vena esplénica en pacientes con pancreatitis crónica.

Tumores raros. Linfoma de inicio esplénico. Linfangeoma. Hemangeomas focales o múltiples (generalmente cavernoso), hemangiosarcoma; metástasis muy raras de Ca. de pulmón, Ca. de mama.

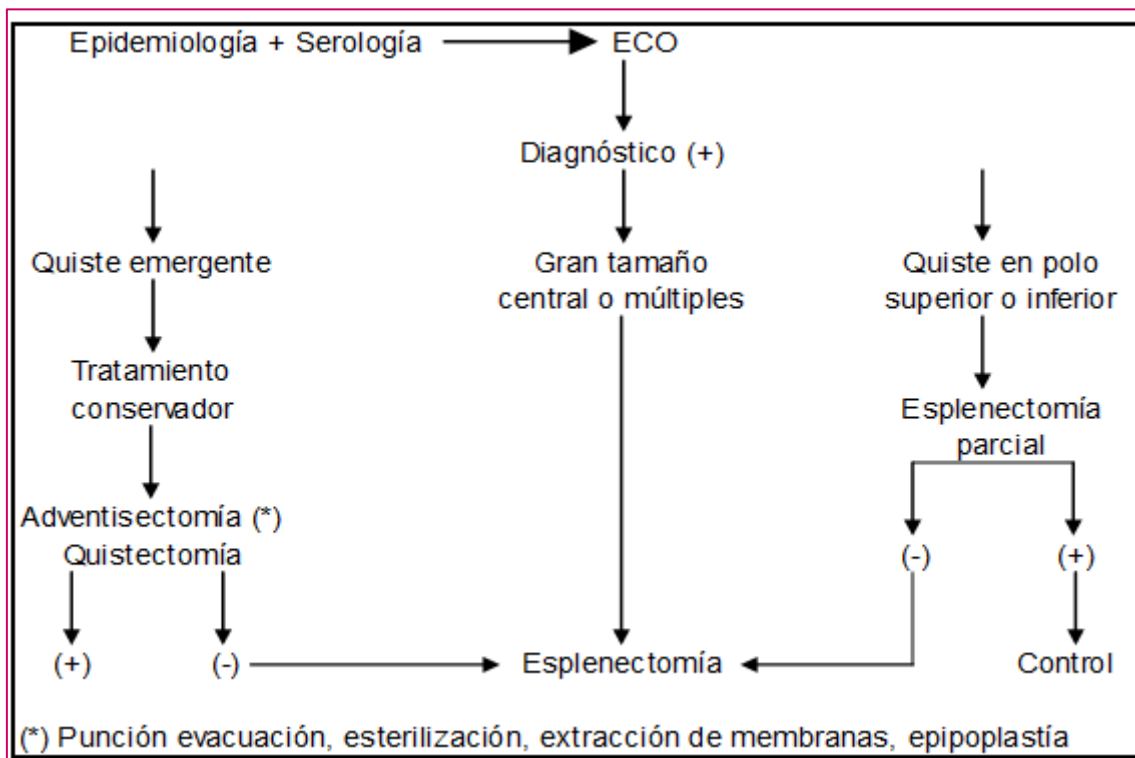
## Abscesos esplénicos

Poco frecuente pero la incidencia está en aumento como resultado de la mayor sobrevivencia en pacientes con enfermedades malignas hematológicas, inmunodeprimidos, o con sepsis de evolución prolongada, y el tratamiento conservador en traumatismos. Se presenta además en anemia drepanocítica como infartos infectados, hematomas traumáticos infectados, endocarditis, peritonitis. 80 % son por vía hematogena. 90 % bacterianos o micóticos.



## Equinocosis hidatídica esplénica

Argentina es el segundo lugar en frecuencia, después de Uruguay y antes de Marruecos. Conforma del 1 al 3% de la enfermedad hidatídica y representa menos del 2 % de la patología quirúrgica del bazo. Es el tercer órgano en frecuencia luego del hígado y el pulmón. La tendencia actual es la conservación esplénica en la medida de lo factible, practicando iguales técnicas, observaciones y cuidados que lo aconsejado para la hidatidosis hepática.



## Elección de abordaje al bazo

Después de muchas décadas de realizarse esplenectomías a cielo abierto con incisiones medianas verticales o subcostales izquierda según la preferencia del cirujano, hoy a la hora de elegir la técnica para la esplenectomía, el abordaje laparoscópico se ha convertido en el *gold standard* u opción preferida para la mayoría de los casos de esplenectomía en enfermedades hematológicas, benignas y malignas, independientemente de la

edad y el peso del paciente, con recomendación de la técnica mano asistida para los pacientes con bazo de tamaño muy grande y contraindicado para los pacientes con hipertensión portal. La esplenectomía laparoscópica pretende conseguir resultados equiparables al abordaje abierto en cuanto a la efectividad y seguridad, pero con la ventaja de la cirugía laparoscópica (menor dolor postquirúrgico, mejor función pulmonar, menor ílio postoperatorio, reducción de la estadía hospitalaria y convalecencia, mejora en la calidad de vida del enfermo y menor riesgo de eventraciones).

En la PTI, patología que con mayor frecuencia requiere esplenectomía y que afecta a mujeres jóvenes o de mediana edad, el bazo es de tamaño normal lo que lo hace accesible a la cirugía laparoscópica.

## Referencias bibliográficas

- DEFELITTO JR, CARIELLO AH (eds.). Bazo. En *Cirugía*. Parte II. Buenos Aires; 2002, pp. 335-340.
- DONOVAN AJ, SILVERMAN H. Trauma surgery techniques in thoracic, abdominal and vascular surgery. *Spleen*, 1995.
- GIGOT JF. La esplenectomía laparoscópica en la púrpura trombocitopénica idiopática. *Br J Surg*. 1994;XII(5).
- HOYT DAVID B, COIMBRA R. Splenectomy and esplenorafy. In: *Mastery of surgery*, V edition. 2007. Chapter 149; pp. 1662-1669.
- LUCAS CHARLES E. Esplenic preservation. In: *Mastery of Surgery*. V edition. 2007. Chapter 150, pp. 1670-1678.
- MAJUL EJ y col. Conducta a seguir frente al traumatismo del bazo. *Prensa Médica Argentina*. 1991;78:294-297.
- MCCAVE D, JOHN M, HUNTER J. *Laparoscopic splenectomy*. Ed Current Surgical Therapy. IX edition. Philadelphia; 2008.
- MERCAPIDE C. Tratamiento conservador de hemidiatidosis esplénica. *Rev Argent Cirug*. 1992;62.
- MERELLO LARDIES J. Cirugía laparoscópica de órganos sólidos. Relato Oficial del 79º Congreso Argentino de Cirugía, 2008.

SCHWITSBERG SD. Laparoscopic splenectomy. In: *Mastery of Surgery*. V edition. 2007. Chapter 149.

TRIAS M, TARGARONA EM, *et al.* Impact of haematological diagnosis on short and long term follow up after laparoscopic splenectomy. *Surg Endosc*. 2000;14(6):555-560. [doi:10.1007/s004640000149](https://doi.org/10.1007/s004640000149)

ZUIDEMA GED, YEO CJ. *Cirugía del aparato digestivo*. Marzo de 2005. Volumen 3, capítulos 35, 36, 37, 38 y 39. Ed. Médica Panamericana.

# Traumatismos esplénicos

**DR. HUGO ALMANDOS**

El tratamiento del trauma esplénico ha evolucionado mucho en los últimos años debido a dos factores. En primer lugar, el conocimiento del papel importante del bazo en la depuración de bacterias no opsonizadas, su actuación como reservorio de linfocitos macrófagos y plaquetas, y la formación de anticuerpos luego de la exposición a antígenos. En segundo lugar, la comprensión más precisa de la evolución de las lesiones esplénicas por la posibilidad de seguimiento con medios como la TAC. Al momento de decidir frente a una lesión esplénica siempre se tendrá presente en la balanza riesgo-beneficio, conservación esplénica vs. estado asplénico y sus consecuencias posibles; es preciso recordar que muchas lesiones son factibles de tratamiento no operatorio y en las operadas de reparación con cierta seguridad. Incluiremos en este punto la ruptura esplénica traumática de todo tipo (abierto, cerrado o trauma quirúrgico).

Veremos aquí las lesiones, las opciones terapéuticas y su elección. Las lesiones se evalúan de acuerdo a la escala de injuria del bazo desarrollada por la Asociación Americana de Trauma que establece cinco grados de lesión. Se emplea también para injuria hepática y renal.

## Clasificación

### Grado I

*Hematoma*: subcapsular no expansivo (SCNE) < 10 % de superficie

*Laceración*: ruptura capsular no sangrante < 1 cm de profundidad



## Grado II

*Hematoma*: SCNE de 10 a 50 % de superficie o intraparenquimatoso (NE) < 2 cm de diámetro

*Laceración*: capsular de 1 a 3 cm de profundidad con sangrado que no compromete vasos trabeculares

## Grado III

*Hematoma*: SC > 50 % de superficie o expansivo

*Hematoma*: SC roto con sangrado activo

*Hematoma*: intraparenquimatoso > 2 cm o expansivo

*Laceración*: > 3 cm de profundidad o que involucra vasos trabeculares

## Grado IV

*Hematoma*: intraparenquimatoso con sangrado activo

*Laceración*: que compromete vasos segmentarios o biliares que producen desvascularización (> 25 % del volumen esplénico)

## Grado V

Bazo completamente fragmentado o arrancado

Laceración biliar que produce desvascularización completa

En lesiones de múltiples órganos se debe avanzar un grado hasta el grado III.

## Clínica

La lesión traumática del bazo es la causa más frecuente de esplenectomía. Es más frecuente en trauma cerrado y debe sospecharse en todo paciente con traumatismo en la parte inferior del tórax o superior del abdomen izquierdo. La mayoría se diagnostica luego de la intervención quirúrgica por trauma no penetrante o penetrante, o luego de la obtención de una TAC.

### Signos clínicos

Generalmente se manifiesta por shock hemorrágico. Pero los signos clínicos generales dependerán del trauma y la magnitud de la hemorragia. Solo el 1 % suele presentarse como ruptura retardada del bazo.

Algunos signos útiles en pacientes conscientes que se deben buscar:

- *Signo de Kehr*: dolor en hipocondrio izquierdo, irradiado al hombro y escápula.
- *Signo de Mondor*: contractura del hemiabdomen izquierdo.
- *Signo de Ballance*: aumento de matidez en celda esplénica.
- *Signo de Saegesser*: dolor en el punto frénico izquierdo.

La hipotensión sostenida luego de la reposición de volumen con signos de inestabilidad hemodinámica son indicaciones de laparotomía.

### Medios auxiliares de diagnóstico

Los medios más utilizados para el diagnóstico de la lesión esplénica son la TAC, la ecografía abdominal focalizada para trauma (EAFT) y el lavado peritoneal diagnóstico; la arteriografía es menos utilizada. Los pacientes con signos vitales inestables y evidencias de hemoperitoneo deben tratarse con operación de emergencia sin recurrir a otros estudios.

La EAFT y la punción son sumamente sensibles para la detección de sangre en la cavidad peritoneal.

#### *Punción lavado*

Se considera positiva cuando se obtiene sangre (10 ml de sangre que no coagula). Cuando sale líquido de lavado por tubo pleural o sonda vesical, y cuando en el examen de laboratorio se obtiene:

1. > 100.000 glóbulos rojos por ml<sup>3</sup>
2. > 500 leucocitos por ml<sup>3</sup>
3. Amilasa > 175 UI

#### 4. Presencia de bilis, bacterias, o fibras vegetales

Falso negativo: 2 %

Se le critica a esta maniobra ser demasiado sensible (98 % para detectar hemoperitoneo), llevando a la laparotomía a pacientes con trauma esplénico o hepático que no requieren ningún gesto quirúrgico. Su gran ventaja es la de estar disponible en cualquier hospital donde exista un cirujano para realizarla, es fácil de hacer, rápida, barata y de primera elección en pacientes hemodinámicamente inestables o con injurias asociadas que requieren tratamiento inmediato. Problema: tiene complicaciones.

#### *Rx simple*

Se indica en fracturas de las últimas costillas, 8, 9 y 10, 45 % de lesión esplénica en adultos y 20 % en los niños. Fractura de apófisis lumbares izquierdas, elevación del hemidiafragma izquierdo. Desplazamiento de la cámara gástrica a la derecha. Descenso del ángulo esplénico del colon. Borramiento del psoas; opacidad en vidrio esmerilado, burbuja aérea intratorácica, derrame pleural izquierdo.

#### *Ecografía*

La EAFT se está utilizando con frecuencia creciente para la evaluación del trauma abdominal, da signos directos en menor número de pacientes, ruptura esplénica, e indirecto con mayor frecuencia, líquido libre. Sensibilidad del 90 % y especificidad del 98 % para hemoperitoneo. No requiere preparación, rápida, económica y repetible. Realizable en la sala de reanimación. Da signos indirectos: sangre en espacios subfrénicos, Morrison, Douglas, parietocólico. Problema: es operador-dependiente.

Es útil en el adulto y menos útil en los niños en quienes siempre se requiere una TAC. En los niños, la TAC es el estudio no invasivo de elección después de la radiografía simple.

#### *TAC*

Los pacientes que se presentan con signos de lesión intra-abdominal pero sin indicación quirúrgica manifiesta deben evaluarse con TAC de abdomen con

contraste (oral e IV), sensibilidad del 92 % (hemoperitoneo; alta especificidad). Es fundamental para el tratamiento no operatorio. Evalúa completamente el bazo. Solución de continuidad del contorno del bazo. Hematoma subcapsular, intraesplénico o periesplénico. Cuantifica el hemoperitoneo.

La tomografía helicoidal mejoró las imágenes del bazo minimizando el registro erróneo de datos y los artificios por movimientos. Permite ver la extravasación aguda conocida como «rubor vascular» (o *blush*). Pacientes que requieren un manejo más invasivo con cirugía o arteriografía con colocación de espirales (coils) para detener la hemorragia.

Inconvenientes de la TAC: requiere estabilidad hemodinámica ya que debe trasladarse al enfermo, no está siempre disponible, es cara y lleva cierto tiempo. Útil en pacientes en que la PLP es inadecuada: fractura pélvica, hematoma retroperitoneal (falsos positivos que llevan a laparotomías innecesarias). Y en pacientes con varias cirugías previas con adherencias y bloqueo de hemoperitoneo.

### *Arteriografía*

Es menos utilizada por la necesidad de equipamiento y personal entrenado. Requiere paciente estable, es cara, lleva tiempo, sólo sería utilizada para demostrar sangrado persistente o en intentos de embolización de vasos sangrantes, colocación de coils.

### *Videolaparoscopia*

Requiere estabilidad hemodinámica, neumoperitoneo y anestesia general, puede ver la lesión esplénica y realizar algún tipo de reparación, cauterización, agentes tópicos, esplenorrafia, esplenectomía total o parcial. El cirujano debe tener una vasta experiencia en cirugía videolaparoscópica y esplénica, antes de decidir iniciar el abordaje laparoscópico en pacientes con traumatismo esplénico y la primera observación que se debe realizar es ver si es factible un tratamiento conservador del bazo o si es necesaria su extirpación.

### *Resonancia nuclear magnética y centellografía*

Sin ventajas sobre la eco o TAC.

### Conclusión

Punción lavado peritoneal y la TAC son los medios de elección, con la ventaja para la última de cuantificar el neumoperitoneo y el grado de injuria. En lugares de baja disponibilidad de TAC, la EAFT puede ser útil para el manejo de estos pacientes.

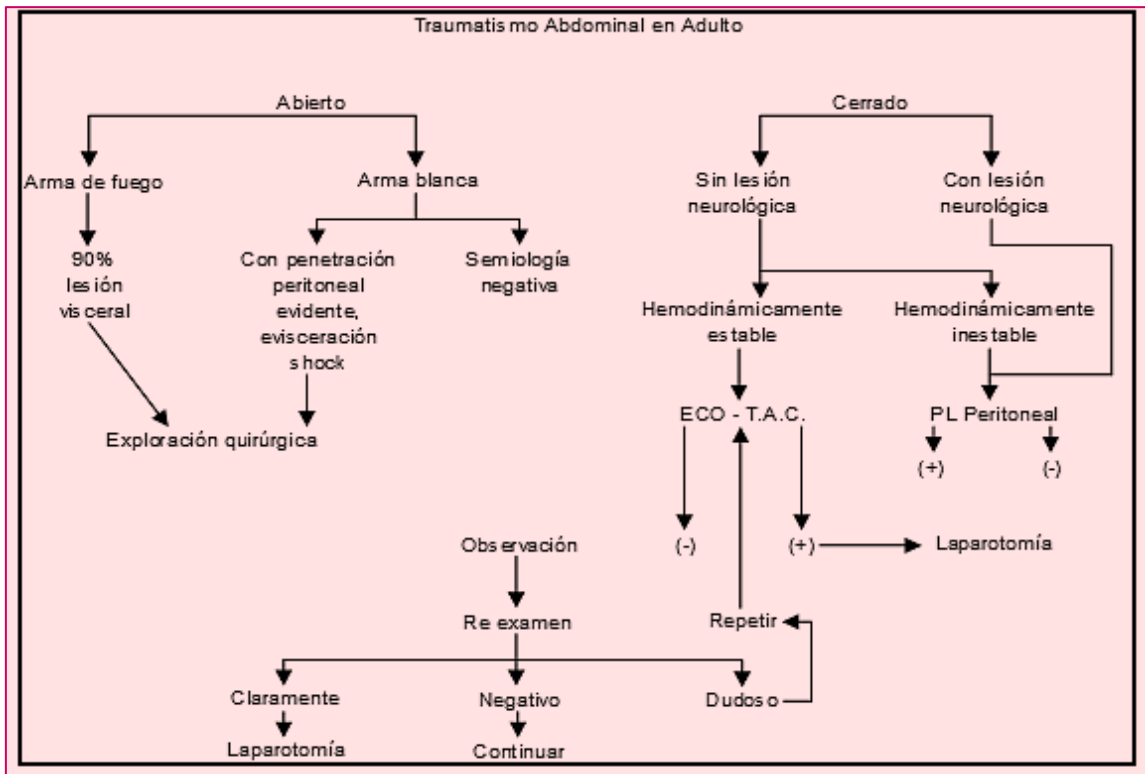
Se puede dividir a los pacientes en tres grupos:

- Hemodinámicamente inestables o con neumoperitoneo por ruptura de víscera hueca → Cirugía
- Estables que no pueden ser correctamente evaluados por:
  - discapacidad neurológica o en coma
  - tóxicos: alcohol, drogas
  - recibirán anestesia para solucionar otro problema
  - falta de medios (TAC)

Requieren exploración invasiva → PLP

- Estables que pueden ser correctamente evaluados:

Candidatos ideales para → Estudio no invasivo  
Tratamiento no quirúrgico



## Opciones terapéuticas

- Manejo no operatorio con observación estricta
- Técnica de salvataje esplénico
  - *Agentes tópicos:*
    - Gelfoan, Surgicel, etc.
    - Electrocauterio. Bisturí armónico.
    - Suturas, esplenorrafia, colocación de epiplón.
  - *Colocación de mallas:*
    - Absorbibles: ácido poliglicólico, poliglactina, teflón.
    - No absorbibles: polipropileno.
  - *Esplenectomía parcial*
- Esplenectomía total:
  - *Abierta*

### - Laparoscópica

Con reimplante de tejido esplénico (discutido) y medidas de prevención (vacunas, penicilina, etc.).

## Elección del tratamiento

En la elección de estas opciones la secuencia sería la siguiente: primero tratar sin operación en los casos indicados. Si se opera por otra causa, o bien por lesión esplénica exclusiva, trata de reparar el bazo, o hacer resecciones parciales; si no se puede, realizar reimplante de tejido esplénico.

### *Manejo no operatorio*

La clave del éxito del tratamiento no operatorio es la selección correcta de los pacientes. Las preguntas a responder son:

1. *¿En qué pacientes?*
2. *¿Qué hacer?*
3. *¿Con qué control?*

1. Paciente lúcido en ausencia de inestabilidad hemodinámica; lesión grave de otro órgano abdominal, trastornos graves de coagulación. Con lesión confirmada y evaluada por TAC. Sin signos de sangrado activo. Realizada preferentemente en chicos, hoy se incluye también a los adultos. Se aplica en el 20 a 70 % de los chicos, con éxito en 80 a 90 %. Es más factible en ellos por las propiedades hemostáticas de la cápsula esplénica, mayor relación cápsula-parénquima, con células mioepiteliales. En adultos se aplica entre un 15 a 20 %, con un éxito del 70 %. La baja aplicabilidad se debe a que un alto porcentaje tiene trauma abdominal asociado o inestabilidad hemodinámica.

2. Reposo en cama. Sonda nasogástrica si hay distensión gástrica o vómitos (evita el tironeamiento esplénico y reinicio del sangrado). Repetición del examen físico cada 6 u 8 horas en UTI en lesiones más importantes con posibilidad de repetir la TAC y observado por cirujano con quirófano disponible.

3. Control de signos vitales estricto. Control del nivel de hemoglobina. TAC si desmejora. En pacientes con buena evolución, TAC lesión grado I y II a las seis semanas, lesión grado III o IV, a los tres meses para el alta.

### *Manejo operatorio*

En los pacientes con inestabilidad hemodinámica, con trauma abierto o con signos de perforación u otras lesiones asociadas que requieran laparotomía; o bien en pacientes con trauma esplénico quirúrgico, la elección del tratamiento intraoperatorio dependerá del grado de la lesión según la clasificación. La laparotomía debe indicarse tempranamente en pacientes con hemoperitoneo considerable porque la reparación y salvación esplénica son más fáciles cuando la lesión se trata tempranamente.

Decidida la intervención se debe considerar:

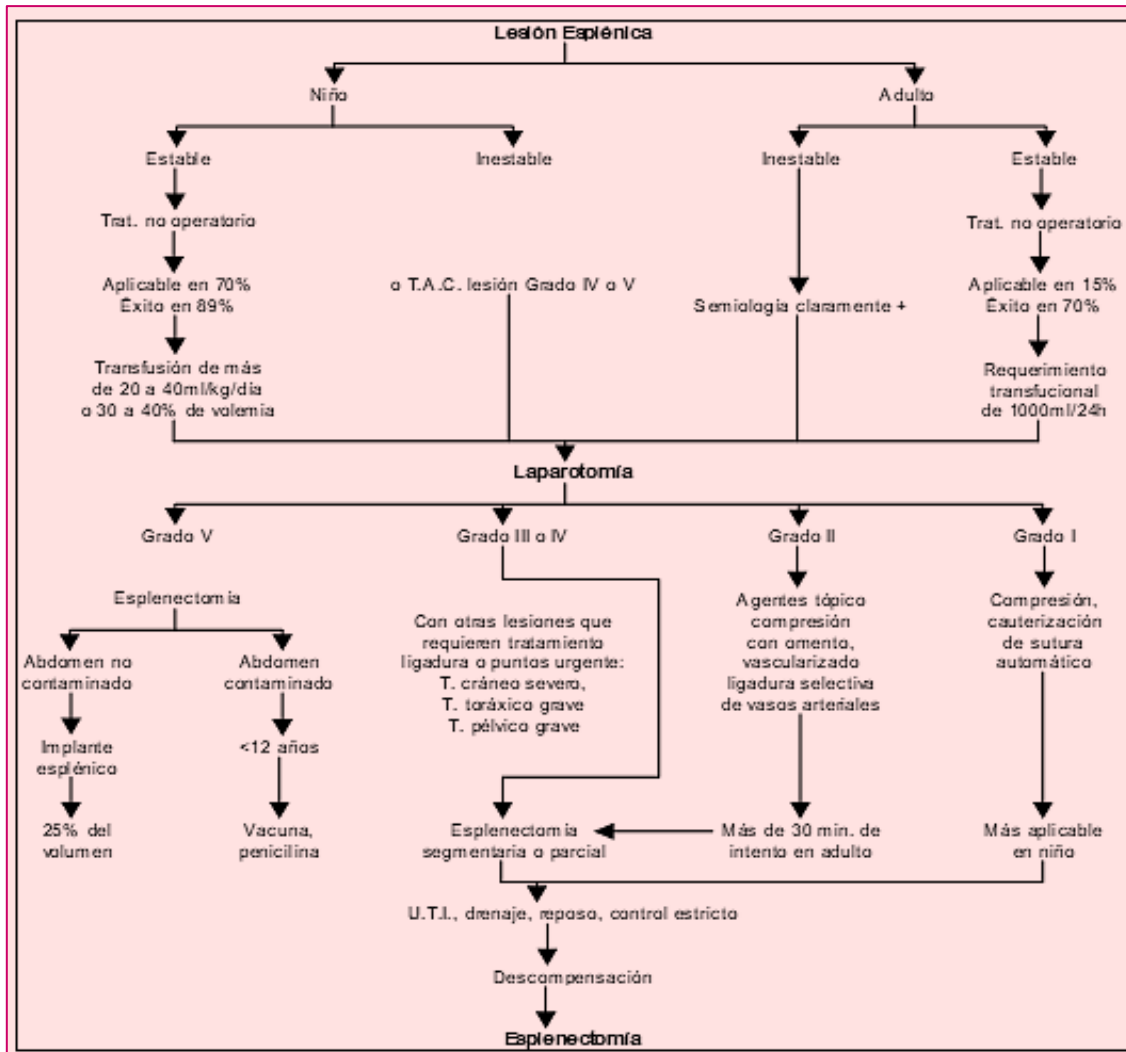
- *Vía de abordaje*: abierta (tipo de incisión). Generalmente mediana en trauma. Laparoscópica (requiere estabilidad hemodinámica);
- *Vías venosas*: dos, una con catéter venoso central;
- *Catéter arterial*: importante en pacientes con trauma cardíaco asociado o alteración cardíaca previa;
- *Sonda nasogástrica y vesical* (diuresis minutada);
- *Antibiótico* peri-operatorio y vacuna POP en esplenectomía;
- *Transfusiones*: de preferencia autotransfusiones.

Las lesiones de grado I generalmente no requieren tratamiento o bien paran con la aplicación de agentes hemostáticos tópicos. Las lesiones de grado II con hematoma en general paran con agentes hemostáticos. Los desgarros grado II y III generalmente requieren esplenorrafia con refuerzo de epiplón o esponja hemostática. Con múltiples lesiones sangrantes es conveniente la aplicación de una malla de Vicryl reabsorbible para envolver el bazo.

La esplenectomía parcial se utiliza para la lesión de grado IV o más severas ubicadas en los polos superior o inferior. Para que tenga éxito debe poder



preservar por lo menos un tercio de parénquima esplénico. Las lesiones grado V requieren una esplenectomía; también debe considerársela en pacientes con otras lesiones graves asociadas con inestabilidad hemodinámica persistente; trastornos de la hemostasia o hipertensión portal y en los intentos prolongados de salvataje por más de treinta minutos.



Hay tres indicaciones más en pacientes con bazo previamente sano:

- La esplenectomía planeada con anterioridad asociada a la extirpación de cánceres de vecindad: estómago, colon, riñón, glándulas suprarrenales. La evaluación de la ecuación riesgo-beneficio en cada caso escapa a los límites de este capítulo.

- La esplenectomía táctica: para facilitar otras maniobras quirúrgicas. Hoy no se justifica.
- Esplenectomía por accidente intraoperatorio (injurias iatrogénicas): en general son lesiones grado I o II, causadas por valvas quirúrgicas o excesiva tracción sobre los ligamentos. Hoy se recomienda su preservación, debe tratar de no extirparse un órgano sano, que además aporta a la cirugía realizada sus propias complicaciones.

### Complicaciones de la esplenectomía

La más importante por su morbi-mortalidad, como ya se vio en este capítulo más frecuente en niños que en adultos, es la sepsis siderante, post-esplenectomía.

Las más frecuentes son: atelectasia, neumonía o derrame pleural en la base pulmonar izquierda, absceso subfrénico, en 3 a 13 % más frecuente en esplenectomizados que en tratamiento conservador.

**Trombocitosis:** (más de 400.000 plaquetas por ml<sup>3</sup>) aparece en el post-operatorio inmediato, se normaliza en dos a doce semanas, pero en un 30 % puede pasar a la cronicidad. Aumenta el riesgo de trombosis venosa profunda y TEP. Se debe antiagregar a los pacientes que deambulan rápidamente en el post-operatorio y tratar con heparina cálcica, o fraccionada a los pacientes con reposo obligado por otros traumatismos.

**Hemorragias:** por tratamiento conservador. Son consideradas fracaso de éste y no deberían superar el 2 %. Se plantea la esplenectomía. Las transfusiones repetidas deben replantearnos la balanza riesgo-beneficio puesto que se agrega la posibilidad de contraer hepatitis (7 a 30 %) dependiendo del trato dado a la sangre en los diferentes centros.

Dos complicaciones graves pero poco frecuentes son la aparición de pancreatitis aguda y fístulas pancreáticas por lesión de la cola del páncreas; y la lesión necrótica del techo gástrico por ligadura de los vasos cortos. Se describen por último desmejoramiento de la capacidad física y mental,

insomnio, e intolerancia al alcohol, etc., hechos más difíciles de evaluar. Se debe considerar a los pacientes esplenectomizados con una invalidez permanente para trabajos que los expongan a enfermedades infecciosas.

## Referencias bibliográficas

- DEFELITTO JR, CARIELLO AH y col. Bazo. *Cirugía*. Parte II. Buenos Aires, 2002, pp. 335-340.
- DONOVAN AJ, SILVERMAN H. Trauma surgery techniques in thoracic, abdominal and vascular surgery. *Spleen*, 1995.
- GIGOT JF. La esplenectomía laparoscópica en la púrpura trombocitopénica idiopática. *Br J Surg*. 1994;XII(5).
- HOYT DAVID B, COIMBRA R. Splenectomy and esplenoraphy. *Mastery of surgery*, V edition. 2007. Chapter 149; pp. 1662-1669.
- LUCAS CHARLES E. Esplenic preservation. *Mastery of Surgery*. V edition. 2007. Chapter 150, pp. 1670-1678.
- MAJUL EJ y col. Conducta a seguir frente al traumatismo del bazo. *Prensa Médica Argentina*. 1991;78:294-297.
- MCCAVE D, JOHN M, HUNTER J. *Laparoscopic splenectomy*. Ed. Current Surgical Therapy. IX edition. Philadelphia, 2008.
- MERCAPIDE C. Tratamiento conservador de hemidiatidosis esplénica. *Rev Argent Cirug*. 1992;62.
- MERELLO LARDIES J. Cirugía laparoscópica de órganos sólidos. Relato Oficial al 79º Congreso Argentino de Cirugía, 2008.
- SCHWITSBERG SD. Laparoscopic splenectomy. In: *Mastery of Surgery*. V edition. 2007. Chapter 149.
- TISMINETSKY GJ, LERNER M, MOYANO S. Traumatismo de abdomen. En: Ceraso, Daniel H., *Terapia intensiva*. IV Edición. 2007. Sección X. Capítulo 10, pp. 943-950.
- TRIAS M, TARGARONA EM, et al. Impact of haematological diagnosis on short and long term follow up after laparoscopic splenectomy. *Surg Endosc*. 2000;14:555-560.
- ZUIDEMA GED, YEO CJ. *Cirugía del aparato digestivo*. Marzo de 2005. Volumen 3, capítulos 35, 36, 37, 38, 39. Editorial Médica Panamericana.

# Tumores retroperitoneales

**DRES. CARLOS APESTEGUI Y MARCELINO RICARDO MATEU**

## Generalidades, diagnóstico y abordaje quirúrgico

El retroperitoneo es asiento de múltiples patologías que pueden tener origen en órganos diversos, por lo que la exploración de este espacio constituye un verdadero desafío para el cirujano. La patología tumoral es la que predomina sensiblemente en el espacio retroperitoneal y es la que con mayor frecuencia compromete los órganos del tracto digestivo, por estas razones pondremos un mayor énfasis en los procesos neoplásicos.

Los tumores retroperitoneales proceden de órganos específicos localizados en él o de metástasis de órganos alejados que impactan en los ganglios allí ubicados.

Epidemiológicamente, los tumores retroperitoneales suelen ser raros, aunque no infrecuentes, constituyendo en la estadística de los 60.000 tumores recopilados por **PACK** en 1954, el 2,2 % de ellos y el 0,07 % sobre los 3.000 tumores publicados por **FINDJI** quince años después.

## Definición anatómica del espacio retroperitoneal

El espacio retroperitoneal está delimitado, por detrás, por la columna lumbar y los músculos psoas ilíaco y el cuadrado lumbar. En altura se extiende desde el diafragma hasta el estrecho superior de la pelvis; límite éste convencional puesto que el espacio se continúa, sin interrupción, hacia la cavidad pelviana con el nombre de pelvis-subperitoneal. Si lo que pretendemos es adoptar una descripción más clínica, se puede admitir que los

límites laterales están marcados por las zonas de implantación del colon derecho y del colon izquierdo. Como es natural, el espacio retroperitoneal está limitado por delante por el peritoneo parietal posterior.

Dos fascias lo dividen, de cada lado, en tres espacios: el espacio pararrenal anterior, el espacio perirrenal y el espacio pararrenal posterior. Esta arquitectura se funde sobre el desarrollo de la fascia perirrenal y su expansión lateral, la fascia lateroconal. El espacio perirrenal está enteramente circunscripto por la fascia perirrenal y contiene los riñones y la grasa perirrenal. Los espacios perirrenales derecho e izquierdo se comunican en la parte central del espacio retroperitoneal, conteniendo también los grandes vasos, aorta, cava, con sus ramas, así como importantes cadenas linfáticas. La fascia perirrenal se prolonga lateralmente hacia la pared abdominal por la fascia lateroconal que va a reunirse con la fascia transversalis.

El espacio pararrenal anterior está por delante de la fascia perirrenal anterior y la fascia lateroconal. Está limitado por delante por el peritoneo y contiene el duodeno, páncreas, el segmento contactante de los cólores y grasa. Y, finalmente, el espacio pararrenal posterior, posterior a la fascia perirrenal posterior y a la fascia lateroconal, se extiende hacia atrás, hacia la pared posterior del abdomen con los músculos y la estructura del esqueleto óseo. Contiene grasa y elementos vásculo-nerviosos. Estos compartimientos no son cerrados hacia arriba, comunicando el retroperitoneo con el tórax a través del diafragma y los orificios vasculares y esofágico.

Además, deberá agregarse un espacio o compartimiento del psoas iliaco a cada lado de la columna, que ocupa el sector inferior del retroperitoneo y llega hasta la pelvis o hasta la parte alta del muslo en relación con la referida inserción del músculo psoas ilíaco en el trocánter menor.

Algunos órganos, como el duodeno y el páncreas, en el niño aparecen cubiertos por el peritoneo parietal, en el adulto aparecen cubiertos por el peritoneo parietal definitivo, no por ello son retroperitoneales, sino que se trata simplemente de órganos parietalizados, hecho anatómico que tiene explicación embriológica.

Definimos entonces como órganos retroperitoneales aquellos que surgieron y permanecen ubicados por detrás del peritoneo parietal posterior primitivo.

## Clasificación

Es extremadamente difícil reunir, en una clasificación adecuada, las múltiples variedades de los tumores que asientan en el espacio retroperitoneal. Tomamos la clasificación presentada por uno de los autores del capítulo, el Dr. CARLOS APESTEGUI, con motivo del relato oficial del LXIX Congreso Argentino de Cirugía. Esta permite ordenar la patología de acuerdo a su histogénesis y grado de agresividad (CUADRO 1).

	BENIGNOS	MALIGNOS
<i>Tejidos mesenquimáticos</i>		
<i>Adiposo</i>	Lipomas	Liposarcomas (bajo y alto grado de malignidad)
<i>Vasos sanguíneos</i>	Hemangioma	Hemangioendotelioma
	Hemangiopericitoma Hemangiopericitoma	
		Angiosarcoma
		Angiosarcoma Epitelioide
		(pseudo carcinoma)
<i>Vasos linfáticos</i>	Linfangioma	Linfagiosarcoma
<i>Conectivo fibroso</i>	Fibroma	Fibrosarcoma (bajo y alto grado de malignidad)
	Desmoide (fibromatosis agresiva)	
<i>Muscular liso</i>	Leiomioma	Leiomisarcoma (bajo y alto grado de malignidad)
		Leiomiosarcoma epitelioide

<i>Muscular estriado esquelético</i>	Rabdomioma	Rabdomiosarcoma embrionario
<i>Mesenquima primitivo</i>	Mixoma	Mixosarcoma
<i>Mesenquimáticos varios</i>	Tumores mixtos mesenquimáticos varios	Mesenquimoma maligno
	Angiomiolipoma extra renal	
	Hemangiopericitoma lipomatoso	
	Mielolipoma uni o bilateral	
	Angiomioma	
	Fibrohistiocitoma	Fibrohistiocitoma maligno
<i>Incierto</i>		Sarcoma alveolar de partes blandas
		Sarcoma de células claras
		Sarcoma epiteliode
		Sarcoma sinovial
<i>Tejido nervioso periférico</i>		
<i>Célula de Schwann</i>	Neurinoma (Schwannoma - neurilenoma)	Schwannoma maligno
	Neurofibroma	Tumor rhabdoide maligno infantil
<i>Tejido nervioso simpático adrenal</i>		
	Ganglioneuroma o simpatocitoma	Simpatoblastoma
		Simpatogonioma
<i>Tejido nervioso simpático extra-adrenal</i>		
	Ganglioneuroma o simpatocitoma	Simpatoblastoma
		Simpatogonioma
		Tumor neuroectodérmico

		primario
<i>Mesotelio retroperitoneal</i>		
	Mesotelioma	Mesotelioma maligno
	Quistes mesoteliales	
<i>Tejidos germinales</i>		
		Seminoma
	Teratoma	Noeplasias no seminomatosas con teratoma: teratocarcinoma
		Noeplasias no seminomatosas sin teratoma: carcinoma
		Embrionario
		Tumor del saco
		Vitelino
		Tumor del seno endodérmico
		Corioncarcinoma
		Formas mixtas (dos o más neoplasias germinales)
<i>Inclusiones embrionarias aberrantes (quiste y neoplasias)</i>		
<i>Restos conducto de Wolff</i>	Quiste wolffiano	
<i>Restos de islotes intestinales</i>	Quiste enterógeno	Adenocarcinoma papilar en restos intestinales
<i>Restos mesonéfricos</i>	Quiste mesonéfrico	Adenomacarcinoma papilar en restos urinarios
		Carcinoma de células claras
<i>Conducto de Muller</i>	Tumor de Brenner	Tumor de Brenner
		Carcinoma Endometriode
		Tumor mixto mulleriano
<i>Óseo vertebral</i>		
<i>Hueso, cartílago</i>	Primarios benignos	Primarios malignos



		Secundarios
<i>Notocorda</i>		
		Cordoma
<i>Adrenal</i>		
<i>Corticales</i>	Adenomas, quistes y pseudoquiste	Carcinomas
<i>Medulares adrenales o del cuerpo de Zuckerkandl y nervios simpáticos y parasimpáticos</i>	Feocromocitoma funcionantes o paraganglioma cromafínico	Feocromocitoma funcionantes o paraganglioma o cromafínico
	Quemodectoma o no funcionantes	Quemodectoma o no funcionantes
	Paraganglioma cromafínico no	Paraganglioma no cromafínico
<i>Tejido celular linfoide e histioreticular de los ganglios linfáticos y localizaciones metastáticas retroperitoneales</i>		
<i>Células linfoides</i>	Linfangioleiomatosis	Linfomas malignos no Hodgkin y de Hodgkin (clasificación adjunta)
		Plasmocitoma retroperitoneal (mieloma anaplásico extra medular)
<i>Células histiocíticas y células estacionarias de los ganglios linfáticos</i>		Sarcoma histiocíticos
		Sarcoma de células dendríticas foliculares e interdigitadas
<i>Células epiteliales en ganglios linfáticos</i>		Metástasis de neoplasias testiculares, ováricas o renales
<i>Ovario-apéndice (extensión retroperitoneal)</i>		
	Pseudomixoma por idipática o enfermedad de Ormond	
	Xantogranuloma retroperitoneal	

	Granuloma plasmocitario	
<i>Tumores del estroma gastrointestinal (GIST)</i>		
	Fusiformes	Fusiformes
	Epiteloides	

CUADRO 1. CLASIFICACIÓN DE LAS NEOPLASIAS RETROPERITONEALES

## Lesiones pseudotumorales

*Hidatidosis*

*Fibrosis retroperitoneal*

*Abscesos subfrénicos*

*Trastornos esplénicos raros*

*Hematoma retroperitoneal*

*Aneurismas sintomáticos*

*Osteomielitis tuberculosa y piartrosis*

*Carcinoma de células transicionales*

## Manifestaciones clínicas

La masa abdominal palpable, que en ocasiones sorprende al paciente en un autoexamen, es la forma de presentación más frecuente, estando la velocidad de crecimiento relacionada, en la mayoría de los casos, con su malignidad histológica.

Sigue en frecuencia el dolor, que puede ir desde una simple pesadez abdominal o el disconfort, a violentas crisis de dolor en barra, que en ocasiones cambian con el decúbito ventral y que pueden irradiarse a hombros, caderas o de la región inguinal al escroto.

Es también frecuente la aparición del deterioro del estado general con gran adelgazamiento en tiempo relativamente corto, conocido como síndrome

constitucional. Este cuadro puede estar acompañado por una fiebre ondulante de curso prolongado. A todo lo anteriormente mencionado se suman, en ocasiones, los vómitos debidos a la compresión o infiltración del estómago, del duodeno o los primeros tractos yeyunales. Los trastornos del tránsito intestinal, las hemorragias digestivas, la hipertensión portal y las ictericias pasajeras completan el cuadro abdominal.

Es llamativa la diferencia que existe entre los trastornos clínicos urológicos y las compresiones y desviaciones del árbol urinario encontrados en los estudios radiológicos. No se produce sintomatología clínica por desplazamiento hasta que éste es altamente significativo. La forma de manifestación está dada por aparentes cólicos nefríticos, disuria y retención urinaria. La exploración en búsqueda de patología urológica descubre, en estos casos, un tumor retroperitoneal.

Los signos neurológicos tardan en presentarse, a no ser que se trate de tumores de estirpe nerviosa. Su sintomatología es debida al englobamiento o la compresión de tronco o raíces nerviosas por el tumor, aparentando una ciática clásica o dolores crurales u obturatrices, con disestesias y arreflexia. Más excepcionalmente, se establecen paraplejías por compresiones debidas a metástasis y, en algún caso aislado, se han descrito trastornos simpáticos en los miembros inferiores con desigualdad de temperatura y aumento unilateral de los reflejos pilomotoriz y sudoral (signo de Hesse).

Trastornos venosos, respiratorios o ginecológicos son asociaciones menos frecuentes a la sintomatología descrita anteriormente.

En el feocromocitoma, tumor adrenal productor de catecolaminas, la presentación más clásica es la aparición de crisis hipertensivas que cursan con cefaleas, sudoración profusa, palpitaciones y sensación de temor o angustia. La hipertensión arterial está siempre presente y por lo general es sostenida. Es resistente a la terapia antihipertensiva habitual y en otros casos adopta las características de una hipertensión maligna, con retinopatía y proteinuria.

Es importante recordar que además de los insulinomas, algunos tumores cursan con hipoglucemia de ayuno. La mayoría son de origen mesenquimático: fibrosarcoma, mesotelioma, rhabdomyosarcoma, leiomyosarcoma, liposarcoma, hemangiopericitoma, neurofibroma y linfoma. Se trata por lo general de tumores grandes (0,3 a 20 kg). Más de un tercio son retroperitoneales, alrededor de un tercio intra-abdominal y los restantes intratorácicos. En general son de crecimiento lento, aunque muchos son malignos.

Los tumores adrenocorticales (generalmente malignos), asociados con hipoglucemias, son habitualmente grandes. El paciente tendrá diploplía, visión borrosa, transpiración, palpitaciones, debilidad en la mayoría de los casos, con o sin confusión mental o comportamiento anormal. Las hipoglucemias ocurren predominantemente por la mañana antes del desayuno y, a veces, están relacionadas con el ejercicio.

La patogénesis de la hipoglucemia puede ser multifactorial en el mismo paciente: excesiva utilización de glucosa, especialmente si el hígado no es capaz de compensar con una adecuada gluconeogénesis, e hipersecreción del factor de crecimiento similar a la insulina tipo II (*insulin growth factor II, IGF II*).

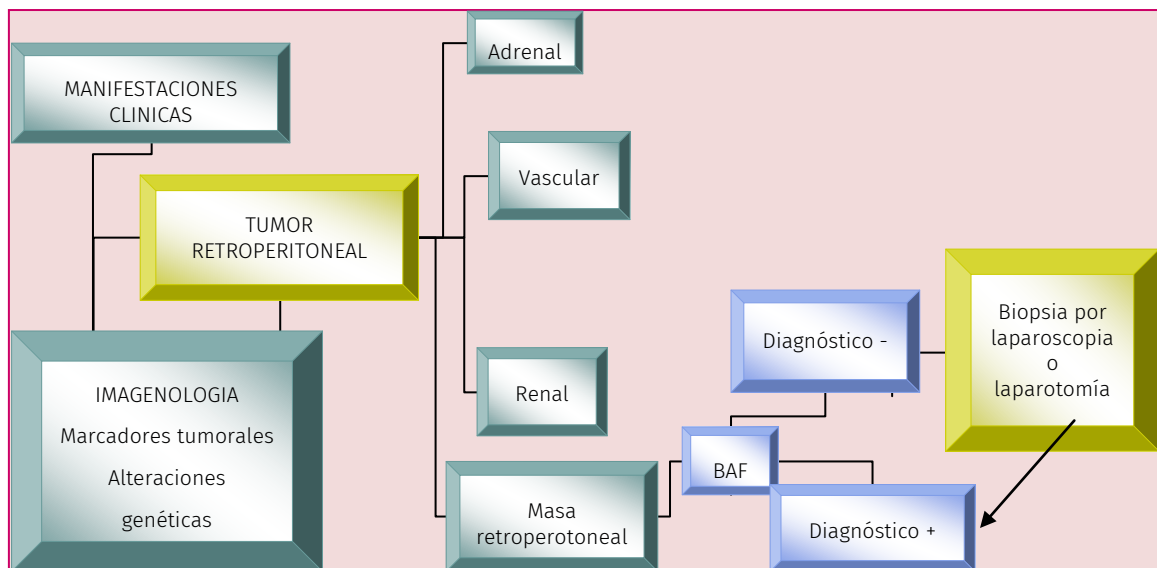
En la actualidad no es posible realizar un diagnóstico precoz, hecho que agrava aún más el pronóstico.

Todo lo antedicho es válido para los tumores no funcionantes; los funcionantes, corticoides dependientes, tienen su propia sintomatología que depende tanto del grado como de la duración de la producción de hormonas suprarrenales glucocorticoides, constituyendo una constelación de síntomas y signos llamado síndrome de Cushing. Las características más frecuentes de este síndrome son: obesidad de distribución central, plétora facial, giba dorsal, acné, estrías abdominales, hipertensión arterial, edema maleolar. El paciente se quejará de debilidad, lumbalgia o dorsalgia. Podrán existir trastornos psicológicos, oligomenorrea o amenorrea en la mujer y disfunción sexual en el hombre. El cuadro es por lo general tan manifiesto que el diagnóstico de hipercortisolismo es insoslayable.

## Diagnóstico

Ante la sospecha clínica de una formación en el espacio retroperitoneal, estudiamos al paciente basándonos fundamentalmente en estudios por imágenes. Ante la certeza de una masa retroperitoneal, luego de descartar su origen renal o vascular, se realiza punción biopsia con aguja fina, a excepción de los tumores adrenales. Si el diagnóstico resulta negativo, se continúa con biopsia por laparoscopia o laparotomía. Con diagnóstico positivo, el tratamiento dependerá del origen histológico del tumor y de su benignidad o malignidad.

Conocer previamente, con la mayor exactitud posible, la naturaleza, ubicación y extensión de las formaciones retroperitoneales, fue una preocupación permanente de los cirujanos; tal como fuera planteado por el Prof. Dr. MICHANS en el Relato Oficial del XXIV Congreso Argentino de Cirugía.



CUADRO 2. DIAGNÓSTICO DE LAS NEOPLASIAS RETROPERITONEALES

## Métodos de diagnóstico por imágenes

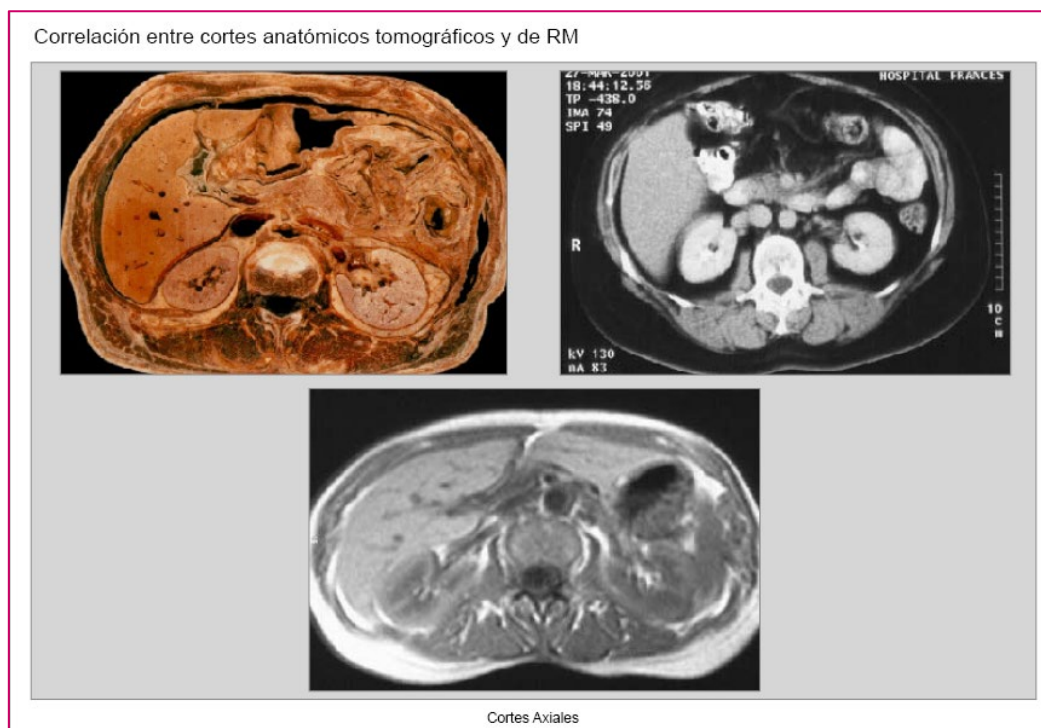Hasta la aparición de modernos métodos de diagnóstico por imágenes, los procedimientos radiológicos clásicos suministraban una información reducida

y a veces confusa, dada la poca discriminación de los distintos compartimientos allí existentes.

Estas características ofrecían un diagnóstico impreciso de la patología retroperitoneal, lo que condicionaba la elección de la vía de abordaje más correcta para el tratamiento quirúrgico.

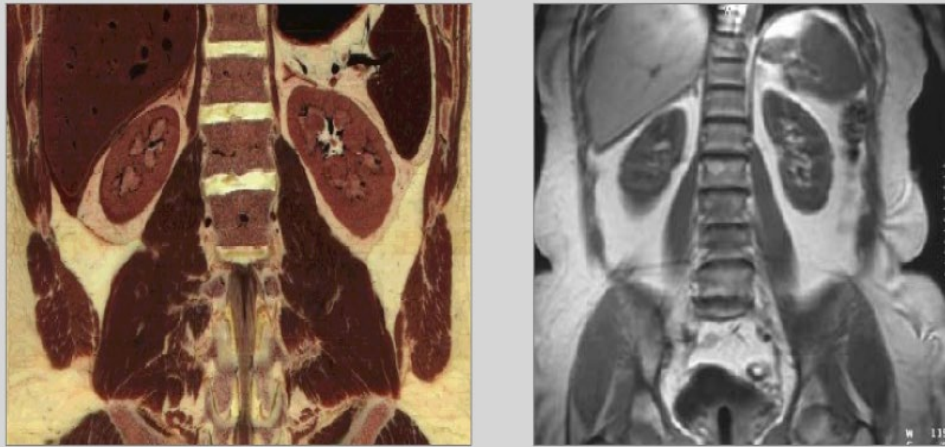
La aplicación de los conocimientos alcanzados por los estudios anatómicos cadavéricos en los procedimientos de diagnóstico por imágenes produjo grandes avances.

El desarrollo de las técnicas de imagen de corte, particularmente la tomografía computada (TC) y la resonancia magnética (RM), ha brindado mayor comprensión tanto de la apariencia normal como patológica de la anatomía retroperitoneal (FIGURA 1).



**FIGURA 1.** SE OBSERVAN EN COMPARACIÓN CORTES ANATÓMICOS E IMÁGENES DE TOMOGRAFÍA Y RESONANCIA NUCLEAR MAGNÉTICA. LA VISUALIZACIÓN DE LOS ESPACIOS, FASCIAS Y ÓRGANOS RETROPERITONEALES REFLEJA UN ALTO GRADO DE PRECISIÓN EN LA IDENTIFICACIÓN DE LOS ELEMENTOS

Correlación entre cortes anatómicos tomográficos y de RM



Corte Coronal

FIGURA 2. SE OBSERVAN CORTES DEL ESPACIO RETROPERITONEAL, DONDE SE VE PERFECTAMENTE MAGNIFICADA LA GRASA RENAL Y EL PSOAS

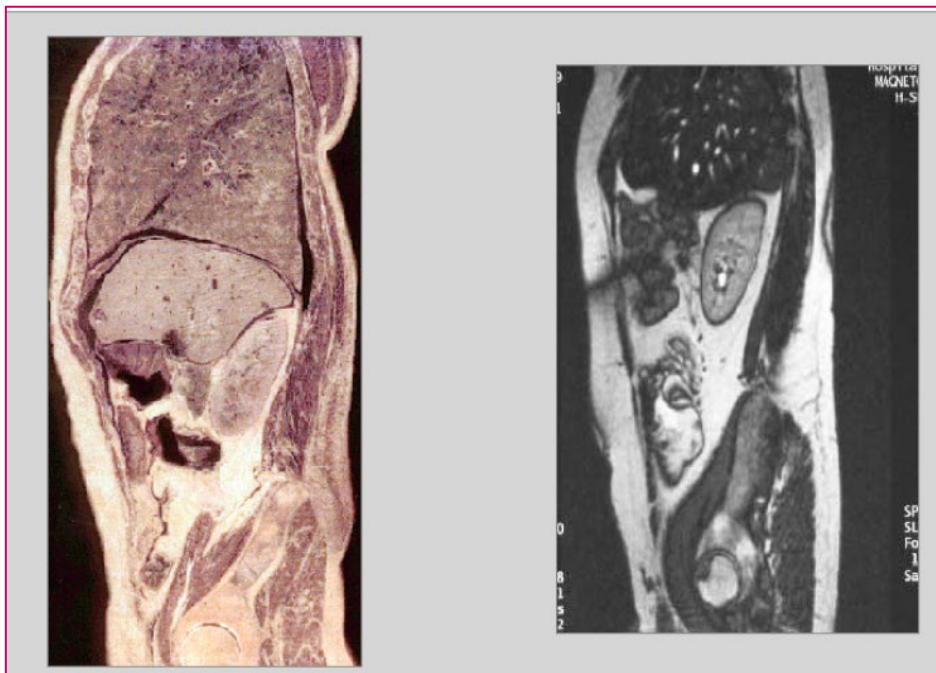


FIGURA 3. LOS CORTES SAGITALES PERMITEN OBSERVAR LAS RELACIONES POSTERIORES DEL RETROPERITONEO

El estudio en cortes tomográficos trasversales del cuerpo ha permitido un examen anatómico equivalente a los de la anatomía topográfica que aportan un mayor conocimiento *in vivo* de los distintos compartimentos corporales. El retroperitoneo, casi mudo de información radiográfica con los estudios simples, hoy logra un manejo diagnóstico de cada vez mayor posibilidad y eficiencia. La batería actual en cortes axiales y su posterior evolución a las tomas volumétricas de porciones anatómicas es variada y comprende tanto la TC como la ecografía y la RM. Estos tres procesos han ido paulatinamente ocupando los lugares que desempeñaban los planos superpuestos obtenidos por la placa simple y el urograma intravenoso (UIV) así el retroneumoperitoneo, que permitía en el pasado «despegar» el límite renal y suprarrenal.

Este nuevo grupo de medios de diagnóstico por imágenes agrega, además, el empleo de medios de contraste, en crecientes dosis, que se acercan a la inocuidad buscada gracias al empleo de fórmulas no iónicas que no alteran la sangre ni los tejidos en caso de que pasen el parénquima.

Para la ecografía y la RM, el prescindir del uso de radiaciones ionizantes permite su empleo en reiteración de exámenes o en zonas particularmente vulnerables. La velocidad de la captación de las imágenes ha mejorado de tal manera que se aproxima a las performances obtenidas en los aparatos utilizados para los estudios vasculares, es decir, por debajo del segundo de exposición, lo cual permite utilizar con comodidad las apneas necesarias para evitar el movimiento del paciente y disminuir al mínimo el *flo*u dinámico vascular.

Otros perfeccionamientos técnicos llevan a un empleo aún mayor de este nuevo conjunto de medios diagnósticos. Por ejemplo, la utilización de modificaciones en el haz ultrasónico por medio del efecto de las armónicas, potencia la penetración y mejora la obtención de la imagen en los planos posteriores del cuerpo y en sujetos particularmente espesos.

Sin duda, el ultrasonido constituye un procedimiento de enorme utilidad en el estudio del retroperitoneo por su facilidad de uso, sus múltiples

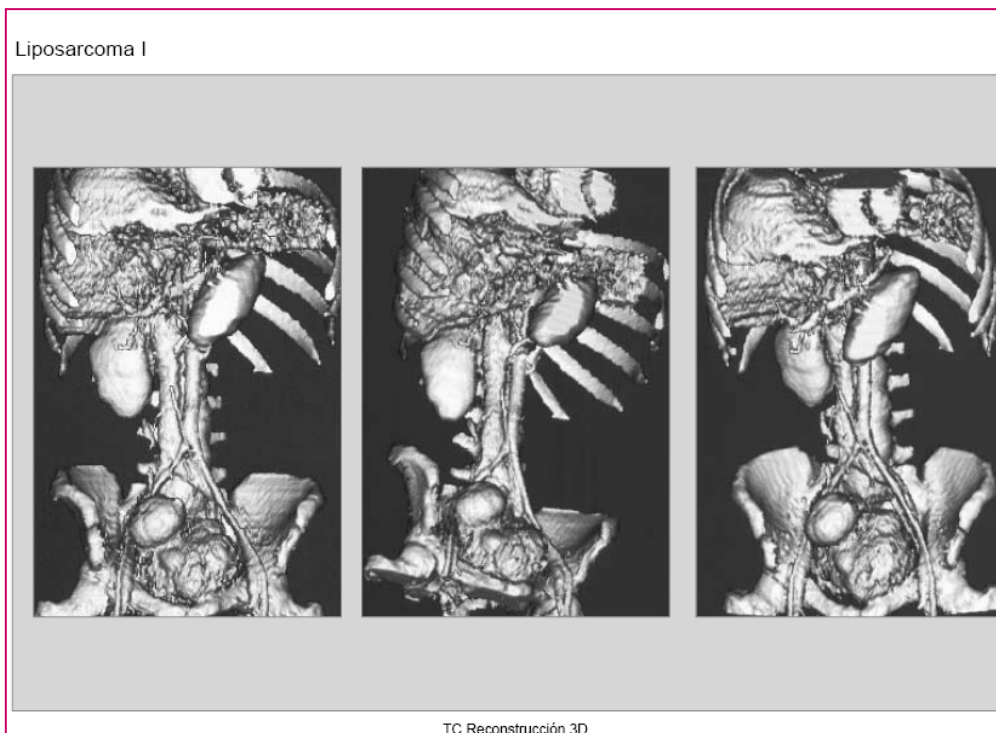


indicaciones, por carecer absolutamente de contraindicaciones y presentar sólo algunas limitaciones que se van obviando con los nuevos equipos, como la obesidad, el gas en el aparato digestivo, las estructuras óseas, la presencia de vendajes o cirugías recientes. Cuenta con las ventajas ya señaladas de costo, posibilidad de transporte, velocidad del examen, buena demostración de las estructuras accesibles y el uso del Doppler, que permite un conocimiento importante del sistema vascular, así como la posibilidad de estudiar funcionalmente los órganos en movimiento.

Los distintos medios de contraste utilizados actualmente en ecografía también permiten mejorar las imágenes obtenidas en los estudios Doppler que se emplean de más en más en los distintos territorios relacionados con el retroperitoneo, como por ejemplo los riñones y la aorta.

La TC tiene escasas limitaciones, por ejemplo el uso de contrastes iodados a veces imposibles de administrar en ciertos pacientes sensibles. Pero otorga ventajas, a saber: la posibilidad de ser utilizada en pacientes obesos; la excelente demostración anatómica; la visualización con gran detalle del espacio retroperitoneal y sus adyacencias, que permitirán relacionar la patología con la cavidad abdominal; la muy alta resolución para diferenciar diversos tejidos por medio de la escala Hounsfield, que nos aporta información sobre contenido líquido en tejidos blancos, huesos, especialmente calcificaciones, y gas.

La TC helicoidal permite la obtención volumétrica en fracciones muy cortas de tiempo, lo cual, como insistimos, posibilita efectuar el examen en apnea del paciente. Este tipo de exploración helicoidal se ha visto mejorada en los últimos tiempos por medio de la multiplicación de detectores, que baja los tiempos de exposición y cuyo desarrollo se encuentra en pleno proceso. Otra ventaja del modo helicoidal es la posibilidad de reconstrucción multiplanar en TC (FIGURA 4).



**FIGURA 4.** EN ESTA FIGURA SE OBSERVA LA RECONSTRUCCIÓN EN TRES DIMENSIONES DE UN SARCOMA DE RETROPERITONEO; ESTAS IMÁGENES PERMITEN PLANEAR LA OPERACIÓN EN RELACIÓN CON LA CONTIGÜIDAD DEL TUMOR Y LAS ESTRUCTURAS VASCULARES

La angiotomografía (angioTC) permite el estudio vascular multiplanar y tridimensional por la volumetría, evaluándose así la perfusión vascular de los tejidos normales y anormales.

La RM que, en ciertos exámenes, tiene indicaciones similares a la ecografía y a la TC, sin embargo, presenta una ventaja general en la diferenciación de tejidos. Sus contraindicaciones son conocidas, fundamentalmente por la existencia de elementos ferromagnéticos insertados en el paciente o cuerpos metálicos extraños, marcapasos y algunas prótesis. También pacientes en estado crítico difícilmente pueden ser introducidos en el túnel de la RM, aunque esto se está paulatinamente superando por medio de los sistemas de resonancia magnética abiertos.

Las ventajas que la distinguen de la TC helicoidal son importantes aunque sólo se refieren a un segmento reducido. El hecho de no usar radiaciones ionizantes y de carecer el paciente de preparación especial y el no empleo de

compuestos iodados, la hacen sin duda de elección en un buen grupo de pacientes. La posibilidad de diferenciación de tejidos en aquellos territorios, como los urológicos, que requieren una gran fidelidad de interpretación la hacen irremplazable y sus resultados son inmejorables.

La RM crea permanentemente nuevas secuencias que se agregan a las ya clásicas potenciadas en T1 y T2 y al uso del contraste específico (gadolinio). Las técnicas de supresión de grasas realizadas en secuencias SE con características técnicas especiales permiten su utilización en secuencias ponderadas en T1 y T2 y son útiles para las imágenes de las glándulas suprarrenales, páncreas y riñones. En cuanto a las imágenes en eco de espín rápidas, debemos señalar la reducción significativa del tiempo de exploración que se obtiene en relación a la imagen ponderada en T2. El actual perfeccionamiento en la resolución espacial y la disminución de la borrosidad de límites hacen frecuente su empleo frente a las técnicas convencionales. También el uso creciente de la espectroscopia llevará sin duda a ahondar en el sentido de diferenciaciones tisulares.

En los tumores de partes blandas, la sensibilidad de la TC es excelente en determinación y volumen, pero la especificidad de la RM es mejor para la caracterización tisular y extensión lesionado.

En cuanto los abscesos y hematomas, la ecografía tiene una baja especificidad y una sensibilidad aceptable, cercana al 80 %. En este sentido, el procedimiento es superado por la TC y RM con porcentajes cercanos al 90 y 95 %, respectivamente. La TC no distingue hematoma de absceso, en cambio la RM nos identifica el proceso en un porcentaje que supera el 95 %. Para las distintas afectaciones del psoas, la sensibilidad de la TC y la RM son extremadamente altas, acercándose al 100 %. Por el contrario, la especialidad es mediocre para ambos métodos (FIGURA 5).

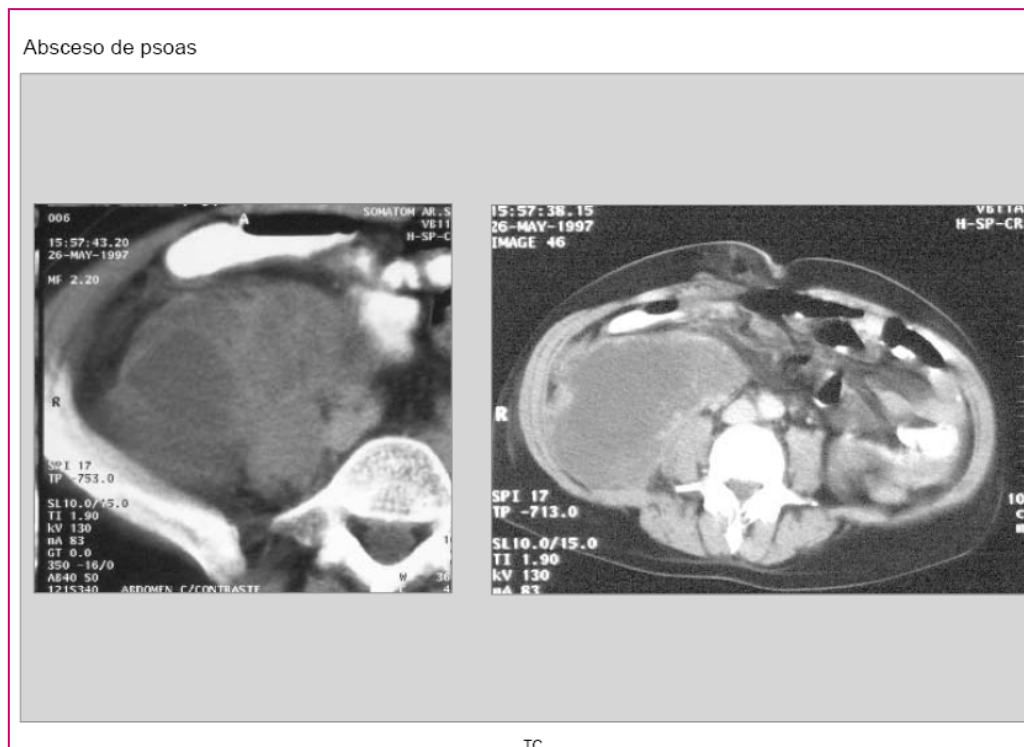

FIGURA 5

En el estudio de las afecciones de los grandes vasos, podemos ver que la TC y RM sobrepasan por muy poco la sensibilidad diagnóstica de la ecografía. En este aspecto las diferencias oscilan entre el 80 % de la ecografía, al 90 y 95 % de la TC y la RM los identifica al 100 %, superando un 20 % a la ecografía.

En el estudio de los ganglios linfáticos, la linfografía es el método de máxima fiabilidad, 82 al 93 %. La ecografía distingue ganglios de 2 o más cm de diámetro, mientras que la TC y la RM los identifica en tamaños un poco menores. En la descripción de la arquitectura ganglionar ningún otro método superó a la linfografía.

En los linfomas la TC y la RM no tienen diferencias en ninguno de los aspectos considerados, aunque la TC tiene ventajas en el control evolutivo de la enfermedad. En las siguientes imágenes vemos linfomas de localización retroperitoneal (FIGURA 6 y 7).

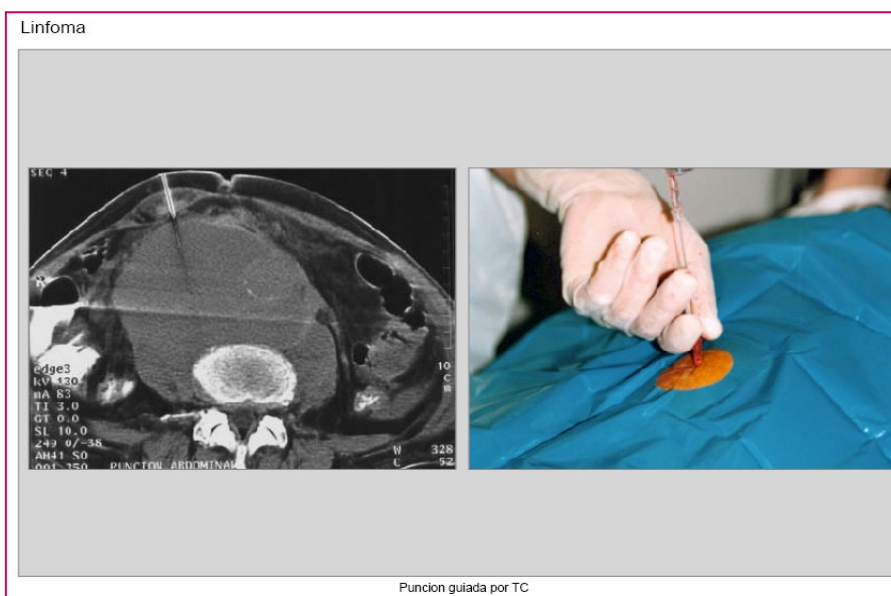
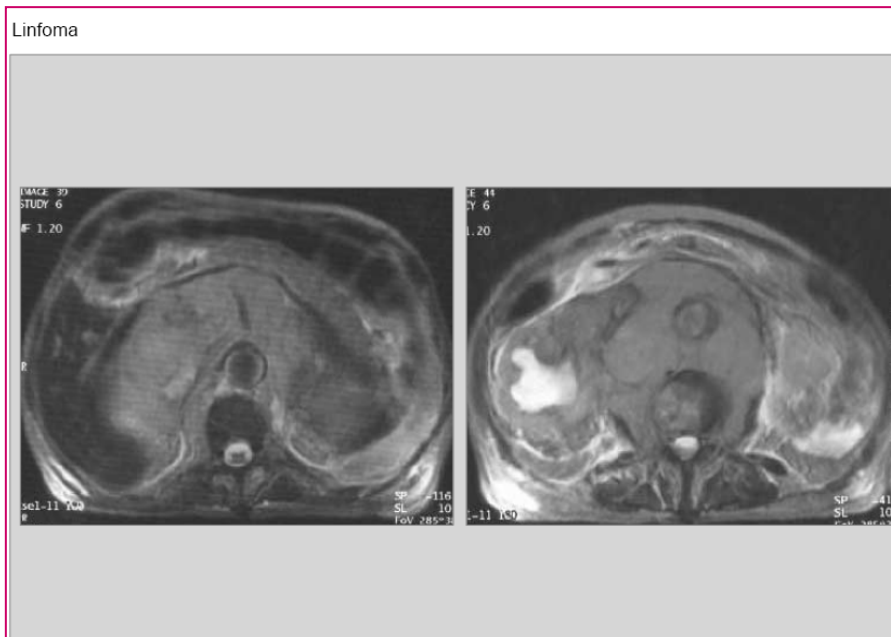


FIGURA 6 Y 7

En tumores malignos de las suprarrenales la sensibilidad de la TC es del 90 %, similar a la de la RM; este alto porcentaje de la RM se reitera en los adenomas de las suprarrenales (FIGURA 8 y 9).

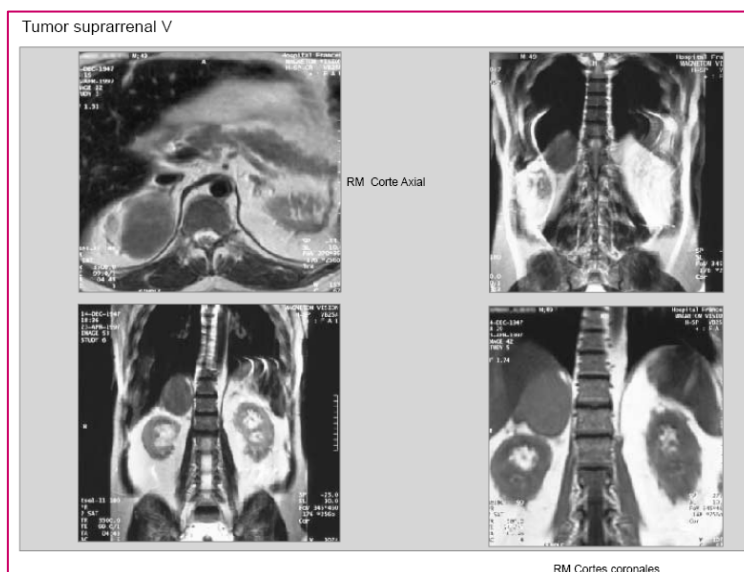
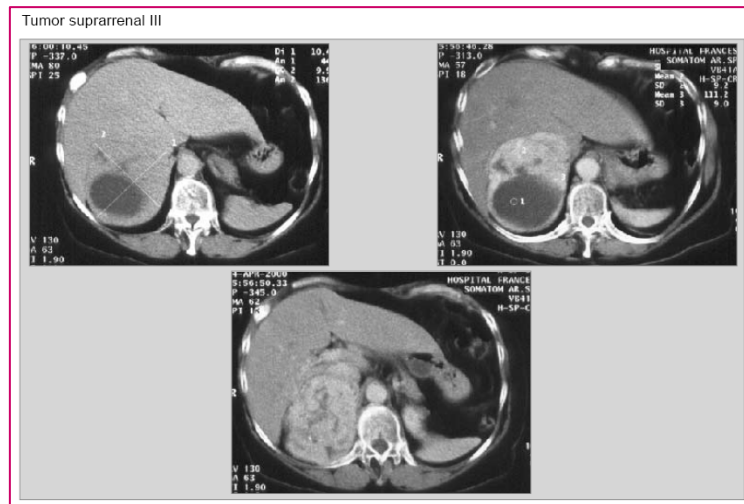


FIGURA 8 Y 9

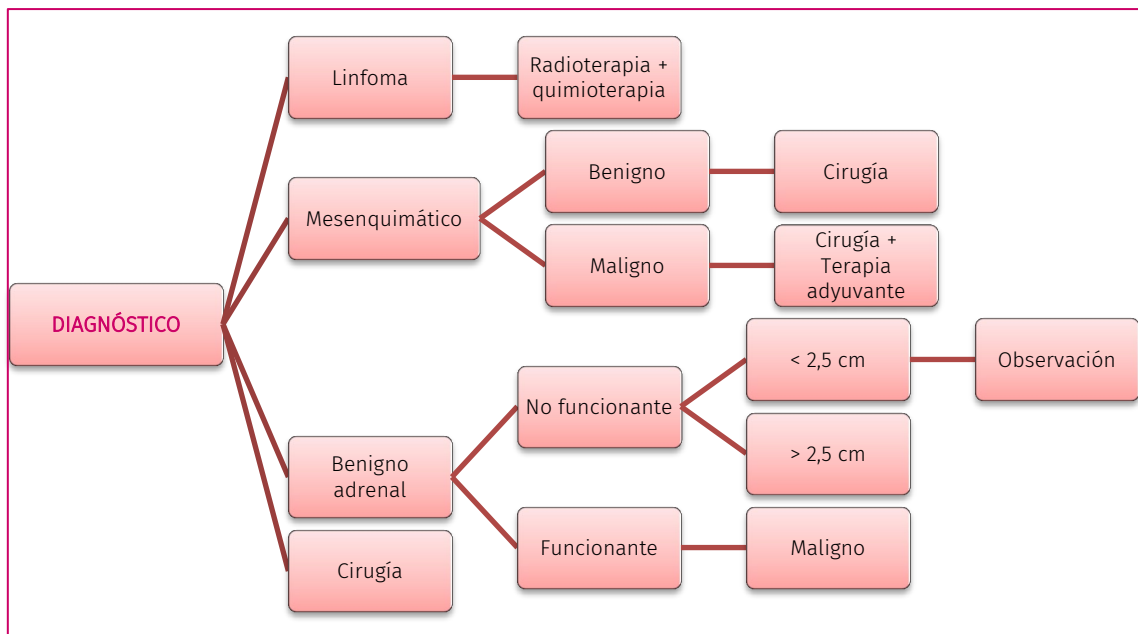
## Tratamiento

En el caso de los tumores de origen mesenquimático el tratamiento es siempre la resección quirúrgica, agregándose la terapia adyuvante para los de estirpe maligna.

Para los tumores adrenales, la decisión terapéutica no depende sólo de la benignidad o malignidad tumoral, sino también de su característica funcionante o no, y de su tamaño. En los tumores benignos no funcionantes, menores de 2,5 cm, se realiza seguimiento con observación. El resto, tumores

benignos no funcionantes mayores de 2,5 cm, benignos funcionantes o malignos, se tratan mediante escisión quirúrgica.

Los procedimientos quirúrgicos en los linfomas quedan reducidos sólo a los estudios biópsicos, en tanto que el tratamiento es patrimonio de la quimio y/o radioterapia.



CUADRO 3. TRATAMIENTO DE LAS NEOPLASIAS RETROPERITONEALES

### Vías de abordaje quirúrgico

Los tumores que asientan en el espacio retroperitoneal pueden ser abordados por diferentes vías de acceso. Éstas pueden ser:

- *Anterior* (vía abdominal)
- *Posterior*
- *Lateral*
- *Posterior lateral* (combinación de las anteriores)
- *Videoscopía*

Cada una de ellas, con sus diferentes variedades de acceso. Analizaremos, en forma sucinta, las diferentes posibilidades:

### *Vía anterior*

**a. Incisión mediana.** La incisión xifopubiana ofrece la posibilidad de un acceso amplio y seguro al retroperitoneo, con una movilidad sencilla de las vísceras intra-abdominales. Esta incisión puede también hacerse menos extensa y prolongarse sólo hasta más o menos 5 cm por debajo del ombligo, pero nosotros preconizamos la xifopubiana cuando hemos decidido el abordaje por la línea media.

**b. Incisión transversal.** Supraumbilical, con una curvatura de concavidad inferior. Este tipo de incisión es la llamada en «boca de horno», que se extiende de la línea axilar de un lado, hasta su extremo opuesto y a 4-5 cm por debajo del reborde costal en forma paralela a él.

**c. Incisión oblicua.** Corre desde el reborde costal izquierdo en el punto medio entre el apéndice xifoides y la línea axilar anterior y se extiende hasta el flanco derecho. Una vez seccionados los planos superficiales, y una vez abierto el peritoneo, habrá dos tácticas diferentes según se pretenda abordar el lado derecho o izquierdo del retroperitoneo supramesocolónico.

**Derecho:** para poder acceder al retroperitoneo, se efectúa el despegamiento coloepiploico y se rechaza el colon hacia abajo y hacia dentro. Agregando la maniobra de Kocher, el duodeno-páncreas es desplazado hacia la línea media y abajo hasta visualizar la vena cava inferior y el borde derecho de la aorta. El hígado se desplaza hacia arriba y afuera. Si lo que se tiene que exponer es la glándula suprarrenal derecha, se la investigará en el triángulo abierto hacia arriba y afuera, formado por la cara inferior y el borde interno del polo inferior del riñón.

**Izquierdo:** para poder llegar a la transcavidad de los epiplones se puede acceder:

- A través del epiplón menor.



- A través de una brecha intergastrocolónica.
- Utilizando la zona avascular de una arcada del mesocolon transversal de dimensiones favorables.
- Realizando el decolamiento coloepiploico y el descenso del ángulo esplénico rechazándolos hacia abajo y afuera. El estómago se lleva hacia arriba y adentro.

Una vez en la transcavidad se identifica el borde superior de cuerpo y cola del páncreas, palpando la arteria esplénica. Se investiga el polo superior y borde interno del riñón. Por dentro de éste, se encuentra la suprarrenal.

Si la mayor exteriorización del tumor se encuentra por debajo del mesocolon, hay dos alternativas a considerar: si el tamaño no es muy grande, y emerge a nivel del mesocolon, se tiene la posibilidad de seccionar el peritoneo posterior a través de una zona avascular; la segunda alternativa es la de incidir el peritoneo en el espacio parietocólico, más favorable, y movilizar el colon hasta sobrepasar los límites de la neoplasia. Es una manera de evitar la lesión de los vasos colónicos. Las relaciones del uréter y el riñón con el tumor deben ser cuidadosamente revisadas para evitar posibles lesiones. En general, el uréter se encuentra en contacto con la pared y rechazado hacia fuera o hacia la línea media.

Los lipomas son los tumores que con mayor posibilidad pueden englobarlos.

**Ventajas:** nos permite una visualización amplia y esto facilita la táctica. Permite, además, la exploración y la eventual intervención quirúrgica en órganos bilaterales (suprarrenales) y a ambos lados de la línea media, facilita el estudio de la extensión del tumor y sus relaciones con órganos vecinos; se puede verificar la existencia de metástasis a distancia o la presencia de tejidos aberrantes y posibilita la realización de segundas operaciones.

**Desventajas:** la exploración del retroperitoneo supramesocolónico derecho es dificultosa en los obesos y en las hepatomegalias.

En los tumores de la suprarrenal derecha, la exéresis presenta dificultades técnicas, por cubrir la vena cava inferior, la parte interna de la glándula; este inconveniente se agrava si se suma la presencia de una vena capsular media corta.

*Vía anterior extraperitoneal.* La incisión se extiende del borde externo de la vaina del recto anterior del abdomen hasta el extremo anterior de la 12ª costilla. Este acceso, poco práctico, permite una exploración limitada a una zona, y da un campo estrecho, lo que ha hecho se uso poco frecuente.

### *Vía posterior*

El paciente se encuentra en decúbito ventral flexionado sobre el abdomen, con el fin de exponer mejor el espacio costo-ilíaco.

*Incisión:* sigue una línea vertical, ligeramente oblicua hacia abajo y afuera. Se inicia en un punto situado a 5 y ½ cm de la apófisis espinosa de la 12ª vértebra dorsal y termina en la cresta ilíaca, a unos 10 cm de la línea media. Seccionada la piel y el tejido celular subcutáneo, llegando al gran dorsal, se incide justamente con el serrato menor, hasta llegar a la 12ª costilla. Esta es reseca hasta la articulación costovertebral, se busca y libera el fondo del saco pleural. Se lo reclina hacia arriba. Se secciona el ligamento de Henle, el diafragma y el músculo transverso. Se disecciona hacia adelante hasta llegar a la celda renal, que no se abre. El riñón es llevado hacia fuera y abajo. Se explora la región. La suprarrenal se encuentra en el espacio limitado por el fondo del saco pleural, el polo superior del riñón y su borde interno.

Puede llegarse a esta zona por vía transdiafragmática extrapleural o infradiafragmática.

*Ventajas:* permite ampliar la incisión, el campo operatorio es satisfactorio, los planos incididos hasta llegar a la región son pocos, preservando su inervación y la cicatrización. Es excelente y permite la deambulación precoz.

*Desventajas:* Imposibilita la exploración del abdomen; ofrece dificultades a la apertura de la cavidad pleural y la posición que debe adoptar el paciente puede crear dificultades anestésicas.

### *Vía lateral*

El paciente debe ser colocado en decúbito lateral; la mesa quebrada a nivel del flanco opuesto hace que se extienda al máximo el espacio costo-ilíaco del lado a operar. Las incisiones son generalmente combinadas con un segmento torácico y otro abdominal. La incisión torácica se hace siguiendo la dirección de las últimas costillas, que pueden o no resecarse. La incisión abdominal se extiende hacia el borde externo de la vaina del recto anterior del abdomen, se penetra en el espacio retroperitoneal y se rechaza el peritoneo hacia delante y adentro.

*Ventajas:* es una vía de rápido abordaje, y el campo operatorio es bueno para la exploración de esa región.

*Desventajas:* permite sólo una exploración limitada a la zona. No permite la exploración del abdomen en los casos de metástasis. Tampoco se puede utilizar cuando es necesaria la exploración o eventual intervención en órganos bilaterales. Se puede abrir, accidentalmente, la cavidad pleural.

### *Vía torácica*

*Incisión toracofrenolaparotomía.* Se incide en los planos superficiales y musculares siguiendo la dirección del espacio intercostal, hasta llegar al punto medio de la línea xifoumbilical. Se abre la cavidad pleural y se reclina el pulmón. Se abre el diafragma y se accede al retroperitoneo.

*Ventajas:* da un muy buen campo. Permite la extirpación de tumores de gran tamaño. La laparotomía permite la exploración abdominal.

*Desventajas:* en el lado derecho, el hígado puede dificultar la exploración. La apertura de la cavidad pleural obliga a un cuidado post-operatorio para mantener una correcta re-expansión pulmonar. No permite exploraciones y operaciones bilaterales.

### *Videoscopía*

La videoscopía permite acceder al espacio retroperitoneal por dos vías: laparoscopía y retroperitoneoscopia.

## Laparoscopia

La laparoscopia constituye una vía transperitoneal para solucionar patologías que asientan en el ERP.

Ha habido una evolución progresiva con esta técnica quirúrgica que permite enfrentar con mayor seguridad los distintos problemas que se presentan.

Para explorar laparoscópicamente el retroperitoneo, se coloca al paciente, una vez anestesiado, en decúbito lateral de 45°, sostenido con tela adhesiva ancha a la mesa de operaciones y un cojín en el dorso. En esta posición se gira la mesa hasta dejar al paciente en decúbito dorsal, lo cual permite realizar el neumoperitoneo.

La técnica recomendada para realizarlo es la abierta, esto es con una pequeña laparotomía umbilical a través de la cual se introduce un trócar de 10 mm y un sistema óptico de 0°. Se realiza un examen completo del abdomen y luego se colocan los trócares de trabajo, uno de 10 mm subcostal en la línea media clavicular y otro de 5 mm en un punto equidistante entre la espina ilíaca anterosuperior y el ombligo. Estos dos trócares son los clásicos en cualquier operación que aborde el retroperitoneo.

Una vez colocados los trócares, se vuelve a rotar la mesa para que el paciente quede en decúbito lateral. Esta maniobra permite desplazar las asas en sentido medial para la disección del retroperitoneo, al incidir la flexión peritoneal del colon, el cual es también desplazado hacia la línea media.

La posición del paciente es esencial en esta cirugía y la adopción de la posición en decúbito lateral, con rotación de la mesa operatoria según se necesite, es de primordial importancia ya que ello permite obviar la contaminación potencial del campo operatorio al evitar el movimiento del paciente una vez que se colocan los trócares abdominales anteriores. Por otra parte, permite recolocar al paciente en decúbito dorsal al terminar la cirugía.

**Ventajas:** rápido abordaje mínimamente invasivo del ERP. Menor dolor postoperatorio. Disminución del tiempo de internación. Se evitan las complicaciones relacionadas con la pared abdominal.

**Desventajas:** necesidad de abordar la cavidad peritoneal y de desplazar las asas intestinales y el colon. En el caso de grandes tumores es posible realizar su disección, pero se debe agregar una incisión complementaria para la exéresis tumoral.

### **Retroperitoneoscopia**

En 1969, **BARTEL** realizó la primera publicación sobre retroperitoneoscopia. Posteriormente otros autores, como **WITMOSER**, **HALD**, **WURTZ** y otros comunicaron sus experiencias personales.

A partir de 1991, con los progresos tecnológicos logrados y fundamentalmente la explosión en el desarrollo de la videoendoscopia, se vio impulsada fuertemente la técnica de la retroperitoneoscopia.

Para la cirugía que necesita abordar el ERP, se coloca al paciente en posición de lumbotomía clásica. Se hace una pequeña incisión de 2 cm en la línea medio axilar, entre el reborde costal y la cresta ilíaca y se separan las fibras musculares hasta llegar hasta la fascia lumbar. Se abre la fascia y se disecciona el ERP. Se introduce luego un balón de disección, que se hace con el dedo de un guante quirúrgico anudado en una sonda Nelaton Nº 16. La disección del ERP se logra por una distensión del balón con 800 ml de suero fisiológico.

Se retira el balón y se coloca un trócar de Hasson a través del cual se introduce un sistema óptico de 0°. Con esto se rechaza al peritoneo bajo visión directa y se logra un mayor espacio que se mantiene distendido con CO<sup>2</sup> a una presión de 10 a 12 mmHg. Los trócares restantes se colocan según el procedimiento a realizar.

**Ventajas:** respecto de la vía transperitoneal, es la de evitar problemas vinculados con la separación intestinal, que es la razón principal por la cual nunca o casi nunca se ven íleos después de procedimientos retroperitoneales.

La anatomía es muy constante, una vez adquirida la destreza en el manejo del procedimiento, los elementos a investigar pueden ser hallados con facilidad.

*Desventajas:* si el espacio retroperitoneal ha sido explorado con anterioridad, las adherencias harán impracticables la posibilidad de la retroperitoneoscopia. En principio, todas las precauciones relativas a la laparoscopia tranperitoneal son todavía más válidas en este abordaje mini-invasivo.

En resumen, el espacio retroperitoneal puede ser explorado endoscópicamente; sólo válido para una campo quirúrgico virgen. Creemos conveniente no intentarlo nunca en reoperaciones.

*Técnica:* el enfermo es puesto en posición supina sobre la mesa de operaciones. Siempre se debe vaciar la vejiga con la colocación de una sonda. La colocación de los campos estériles debe permitir una amplia exposición de los cuadrantes abdominales. Como en toda cirugía laparoscópica o videoasistida, se debe disponer de una mesa complementaria con los instrumentos necesarios, por la posibilidad de conversión de la cirugía. Para obtener el neumoperitoneo, el acceso a la cavidad peritoneal se hace con una aguja de Veres o con visualización directa y aplicación de un trócar al modo de Asno. Luego de realizada la insuflación se introduce el laparoscopio hacia la cavidad peritoneal y se inspecciona. Los trócares restantes se aplican bajo visión directa. El primer trócar de 10 mm se inserta en la línea media, a la mitad de camino entre el ombligo y la cresta ilíaca. Si se lo considera necesario podrá aplicarse otro trócar de 10 mm o de 5 mm en forma lateral. Luego de aplicados los trócares se coloca al paciente en Trendelenburg, lo que permite el desplazamiento del intestino hacia cefálica. Se inclina la mesa en dirección contraria a la resección. Esto tiene la ventaja de aumentar el desplazamiento intestinal y aumentar la visualización del área a reseccionar. El cirujano se debe colocar, como en la cirugía colónica, del lado opuesto al área de resección planificada.

En todos los casos de resección quirúrgica de los tumores retroperitoneales de origen mesenquimático, es necesario que la cirugía esté realizada por un

cirujano de gran experiencia, ya que el futuro de la enfermedad dependerá casi exclusivamente de la primera operación; será el cirujano actuante quien determinará con su juicio crítico la extensión de la resección; es así que pasamos a definir qué consideramos resección completa, parcial, visceral, etc.

### *Resección completa*

Una resección completa implica la ausencia de tumor visible al finalizar la cirugía, a juicio del cirujano actuante.

### *Resección parcial*

Es el tumor residual visible al término de la cirugía.

### *Resección visceral*

La definimos como cualquier resección de órgano incluyendo el riñón, páncreas, colon, bazo, suprarrenales y estómago.

### *Recurrencia local*

Se define como una masa localizada en el sitio de la intervención previa. La recurrencia local multifocal fue incluida como recurrencia retroperitoneal.

### *Mortalidad tumoral*

Se define como muerte relacionada con el tumor. Los pacientes muertos por otras causas no se incluyen dentro de la mortalidad tumoral.

La resección quirúrgica completa en la presentación primaria tiene la mejor posibilidad de una mayor supervivencia a largo plazo. Con seguimiento por tiempos prolongados, queda claro que la recurrencia continuará ocurriendo y que un intervalo libre de enfermedad de 5 años no significa curación.

Los pacientes con resección inicial incompleta, con menos de 50 años de edad y tumores de alto grado, tienen indicación de terapia adyuvante (quimioterapia).

## **Sarcomas: generalidades, clasificación y cirugía de los sarcomas de retroperitoneo**

Definimos tradicionalmente a los tumores de partes blandas como proliferaciones mesenquimáticas que se desarrollan fuera del esqueleto, en tejidos no epiteliales, fuera de las vísceras, cerebro o sistema linforreticular. Afectan el músculo, la grasa, el tejido fibroso, vasos y nervios.

Hay evidencias de que se desarrollan y diferencian a partir del tejido circundante aunque puede no ser así. Tienen rasgos clínico-patológicos relativamente constantes que garantizan su existencia como entidades definidas. La verdadera frecuencia de los tumores de partes blandas es muy difícil de valorar puesto que muchas lesiones benignas no son extirpadas, pero se calcula que los tumores benignos sobrepasan a los malignos en una proporción de 100:1 o aun mayor.

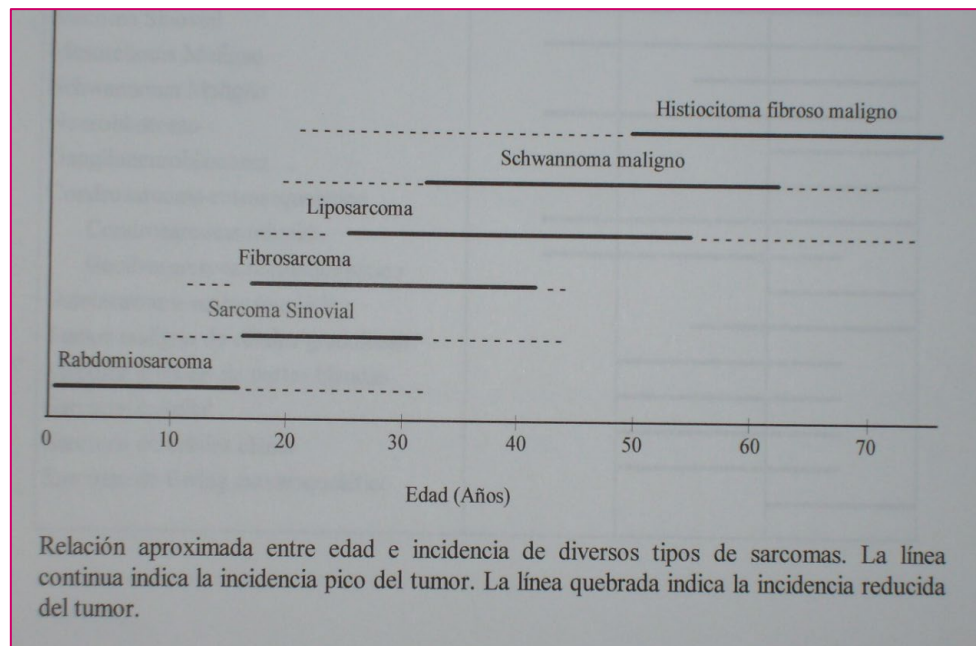
En Estados Unidos se diagnostican entre 5.700 a 7.200 sarcomas anualmente, lo que representa el 0,8 % de los cánceres invasivos. Sin embargo, representan el 2 % del total de las muertes por neoplasia, lo que refleja su naturaleza letal.

Se clasifican según su presunto origen en: 1) tumores del tejido adiposo; 2) tumores del tejido fibroso; 3) tumores fibrohistiocíticos; 4) tumores del músculo liso; 5) tumores del músculo liso; 6) vasculares; 7) de los nervios periféricos; 8) de histogénesis incierta.

Globalmente se localizan el 40 % en las extremidades inferiores, 20 % en las superiores, 30 % en tronco y retroperitoneo y 10 % en cabeza y cuello.

Los sarcomas tienden a aparecer a edades determinadas: los rhabdomyosarcomas son frecuentes en niños, los sarcomas sinoviales en los adultos jóvenes y los liposarcomas y fibrohistiocitomas en mayores de 40 años.





La patogénesis de los sarcomas es desconocida; se han descrito asociaciones con las quemaduras químicas o por calor, trauma o radioterapia. También se los ha vinculado a situaciones de inmunodeficiencia como es el caso del SIDA y el sarcoma de Kaposi.

Un pequeño grupo de estos tumores están asociados a síndromes genéticos como las neurofibromatosis (neurofibroma, schwannoma maligno); el síndrome de Gardner, el síndrome de Rendu Osler (telangiectasias congénitas). Sin embargo, el estudio de los genes implicados en la génesis de los sarcomas se halla aun en fase experimental.

La exactitud de la clasificación histológica tiene gran valor en el pronóstico de estas lesiones. La forma de las células, la arquitectura del tejido y la inmunohistoquímica permiten determinar el grado histológico de agresividad de algunos tipos de sarcomas. Aunque el grado de agresividad de estos tumores es de muy difícil determinación histológica.

Como ejemplo, podemos tomar el liposarcoma, que representa el 20 % del total de los sarcomas del adulto y es el más frecuente de todos los sarcomas de partes blandas. Es de interés que el grupo de pacientes mayores de 65

años presenta un 50 % de liposarcomas indiferenciados mientras que la incidencia de indiferenciados en jóvenes es del 30 %.

La clasificación que se utiliza es la de la Organización Mundial de la Salud (OMS) para tumores de partes blandas. Sobre esta base, se acepta que hay cuatro tipos de liposarcomas: 1) *diferenciado*; 2) *indiferenciado*; 3) *mixoide/células redondas*; 4) *pleomórfico*.

La extensión de la diferenciación de las células refleja el grado histológico de malignidad y es determinante en el curso clínico y el pronóstico. Sin embargo, aún con patólogos entrenados y pautas prefijadas, el grado histológico de malignidad tiene un error cercano al 15 %.

También la distribución anatómica se halla estrechamente relacionada con el tipo histológico: los sarcomas mixoides y pleomórficos tienen afinidad por las extremidades, mientras que los diferenciados e indiferenciados aparecen predominantemente en el retroperitoneo.

Los tumores bien diferenciados tienen un escaso potencial metastásico y la complicación es la recurrencia local. Tienen índice alto de supervivencia a los 5 años (80 %) y la muerte ocurre por efectos locales sobre los órganos adyacentes, usualmente en el retroperitoneo.

En un estudio realizado en el Memorial Sloan Kettering Cancer Center (New York), sobre 2.041 pacientes con sarcomas de partes blandas el 60 % murieron por recurrencia.

## **Sarcomas de retroperitoneo**

Hay varios aspectos importantes que debemos comprender en el problema de los sarcomas retroperitoneales.

En primer lugar, debemos saber que estos tumores representan aproximadamente el 15 % de los sarcomas de tejidos blandos. Esto quiere decir que son tumores extremadamente raros, y este solo hecho crea por sí mismo dificultades en desarrollar patrones de tratamiento y juicios clínicos.

En segundo lugar, son tumores generalmente asintomáticos, esto hace que su diagnóstico y tratamiento casi siempre sea tardío. El retroperitoneo es un espacio de dimensiones grandes, en donde estas lesiones se desarrollan durante largos periodos; y llegan a alcanzar tamaños promedio de 15 a 17 cm en el momento de su presentación.

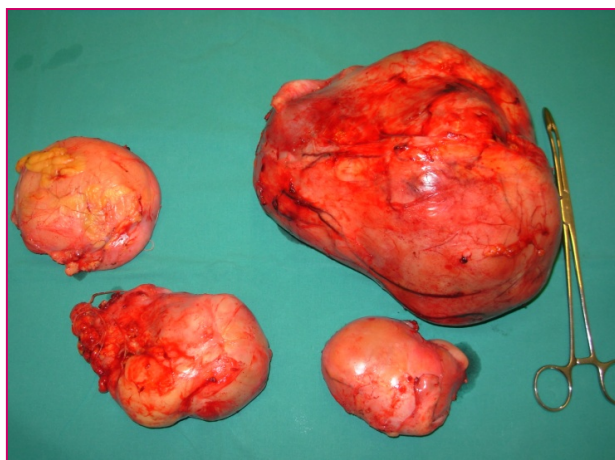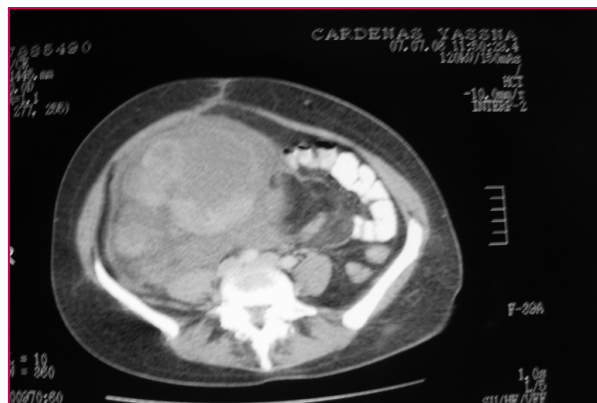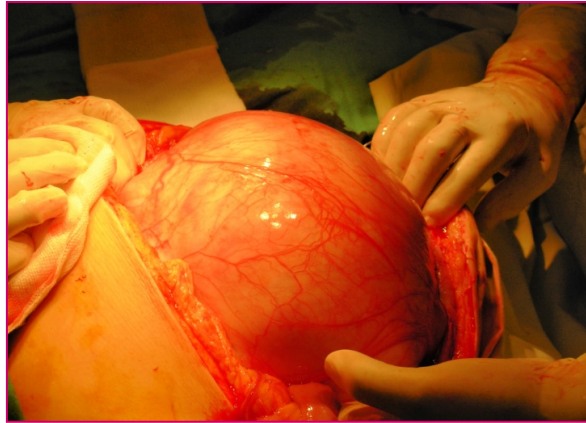
El 60 % son de alto grado de malignidad y el 40 % de bajo grado (igual que los sarcomas de las extremidades), y la mayoría pertenecen a dos grupos histológicos: liposarcomas (40 %) y leiomiomas (30 %). Como veremos más adelante, el grado de malignidad es uno de los factores determinantes del curso de la enfermedad. Estos grados se determinan por el tipo celular, su índice mitótico, volumen y áreas de necrosis. El alto grado de malignidad histológica es de gran valor pronóstico en cuanto al desarrollo futuro de metástasis y recurrencias, y el riesgo es mayor que en los sarcomas de igual grado y tipo de las extremidades.

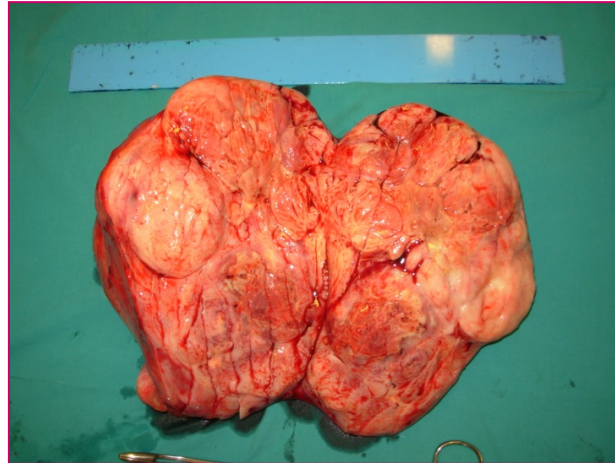
En la clasificación TNM los sarcomas de retroperitoneo al igual que los mediastinales y pelvianos se consideran como tumores profundos y se dividen en T1b o T2b de acuerdo a si existe o no invasión de la fascia que rodea a la lesión. En cuanto a los ganglios regionales, se consideran Nx cuando no pueden ser establecidos, N0 cuando son ganglios regionales sin metástasis y N1 cuando hay invasión de ganglios regionales. La presencia de metástasis es M1.

Normalmente, estos tumores son de gran volumen y los márgenes exigen un minucioso análisis por parte del patólogo: muchas veces esto no es posible en la práctica. Otra dificultad accesoria es que no siempre los resultados relacionados con los criterios de alto o bajo grado de malignidad son coincidentes, aun en manos de patólogos competentes con iguales pautas en cuanto a celularidad, actividad mitótica y necrosis. Estos tumores suelen ser multilobulados y presentar diferentes estadios de malignidad entre sí.

En la fotos podemos observar un tumor retroperitoneal voluminoso con varios nódulos satélites y con segmentos evolutivos disímiles en el tumor

principal, que se observan en la tomografía computada y en los cortes macroscópicos.





La resección completa de estos tumores sin remanente de enfermedad residual se puede realizar en el 50 a 60 % de los casos. Esto depende de otros factores, como el volumen del tumor, su relación con los grandes vasos y la habilidad y experiencia del equipo quirúrgico.

Algunos cirujanos suelen tener preferencia en operar esta patología, que es infrecuente y representa largas, peligrosas y complejas intervenciones.

El retroperitoneo lateral izquierdo suele ser más fácil que las resecciones centrales o derechas.

Se resecan estructuras adyacentes al tumor en porcentajes muy elevados (70 %), y las recidivas se encuentran en los seguimientos a cinco años en el orden del 40 al 70 %, el control local de éstas es un problema quirúrgico muy grave, dado que las múltiples reoperaciones no terminan de controlar la lesión y muchas veces solo aportan mutilaciones en serie. Los pacientes con sarcomas de bajo grado de malignidad deben controlarse por más de diez años.

Los factores asociados con sobrevidas cortas relacionados con los sarcomas de retroperitoneo son la presencia de metástasis pulmonares, la irresecabilidad del tumor primario y que queden márgenes positivos importantes después de la cirugía.

El problema aquí es que el margen de seguridad en los sarcomas de retroperitoneo es muy problemático. Son difíciles de evaluar en términos de

contigüidad y muchas veces son positivos pese a la expectativa curativa del cirujano.

Esto ocurre debido a que son tumores grandes con adherencias a epiplón, tejidos grasos, vísceras, estructuras vasculares y órganos contiguos. La gran superficie del tumor y su volumen hacen muy difícil que el patólogo se expida con seguridad acerca de los márgenes de resección, simplemente por lo extensos.

La variable más importante relacionada con la cirugía es la resección en bloque del tumor primitivo con márgenes negativos amplios.

En la experiencia de BRENNAN, los márgenes negativos suficientes tuvieron una sobrevida de 103 meses, mientras que los positivos solo de 18 meses.

Las recidivas son la causa más común de muerte aun en ausencia de enfermedad metastásica. Aquellos pacientes que tuvieron un sarcoma de alto grado de malignidad tienen un 30 % de probabilidades de desarrollar enfermedad metastásica.

La recurrencia en los sarcomas a largo plazo se considera dentro de los diez años, aunque existen pocas series que han seguido a los pacientes en tan largo plazo. Las recurrencias más allá de los cinco años se deben en general a liposarcomas de baja malignidad o a tumores infrecuentes dentro de este grupo como los schwannomas o leiomiomas de malignidad incierta.

## Referencias bibliográficas

APESTEGUI C. Tumores retroperitoneales. Relato del LXIX Congreso Argentino de Cirugía.

*Revista Argentina de Cirugía.* 1998;número extraordinario;73-167.

BRENNAN MF. Staging of soft tissue sarcomas. *Ann Surg Oncol.* 1999;6(1):8-9.

[doi:10.1007/s10434-999-0008-5](https://doi.org/10.1007/s10434-999-0008-5)

JONES JJ, CATTON CN, O'SULLIVAN B, COUTURE J, HEISLER RL, KANDEL RA, SWALLOW CJ. Initial results of a trial of preoperative external-beam radiation therapy and postoperative

brachytherapy for retroperitoneal sarcoma. *Ann Surg Oncol* 2002;9(4):346-354.  
doi:10.1007/BF02573869

LEWIS JJ, LEUNG D, WOODRUFF JM, BRENNAN MF. Retroperitoneal soft-tissue sarcoma: analysis of 500 patients treated and followed at a single institution. *Ann Surg* 1998;228:355-365. doi:10.1097/00000658-199809000-00008

ROBBINS. *Pathologic basis of disease*. 6<sup>th</sup> edition. W. B. Saunders Company; 1999.

SINGER S, ANTONESCU C, BRENNAN MF. Histologic Subtype and margin of resection predict pattern of recurrence and survival for retroperitoneal sarcoma. *Ann Surg*. 2003;238(3):358-371. doi:10.1097%2F01.sla.0000086542.11899.38

STOECKLE E, COINDRE JM, BONVALOT S, *et al.* Prognostic factors in retroperitoneal sarcoma: a multivariate analysis of a series of 165 patients of the French Cancer Center Federation Sarcoma Group. *Cancer*. 2001;92(2):359-368. doi:10.1002/1097-0142(20010715)92:2<359::aid-cnrc1331>3.0.co;2-y

TROJANI M, CONTESSO G, COINDRE JM, *et al.* Soft-tissue sarcomas of adults; study of pathological prognostic variables and definition of a histopathological grading system. *Int J Cancer* 1984;33(1):37-42. doi:10.1002/ijc.2910330108

VAN DALEN T, HOEKSTRA HJ, VAN GEEL AN, *et al.* Locoregional recurrence of retroperitoneal soft tissue sarcoma: second chance of cure for selected patients. *Eur J Surg Oncol*. 2001;27(6):564-568. doi:10.1053/ejso.2001.1166

## Bibliografía complementaria

APESTEGUI C, SAAD E, *et al.* Anatomía quirúrgica del espacio retroperitoneal en relación con los estudios por imágenes. Premio Bienal «Avelino Gutierrez», año 2001, de la Academia Nacional de Medicina.

APESTEGUI C, SAAD E, LUCIANI W, JUL A, SAUBIDET G. Tumores retroperitoneales. *Rev Argent Cirug*. 1982;42:322.

APESTEGUI C. Tumores retroperitoneales. Relato del LXIX Congreso Argentino de Cirugía. *Rev Argent Cirug*. 1998;número extraordinario;73-167.

ARRIVE L, BRUNEREAU L, ZETTOUN F, TUBIANA JM. *Guide d'interpretation en IRM*. Paris: Masson; 1998.

BLUM A, RÉGENT D. *Scanner Helicoideal principes et modalités pratiques d'utilisation*. Paris: Masson; 1997.

- BRAASCH JW, MON AB. Primary Retroperitoneal Tumors. *Surg Clin N Am*. 1967;47(3):663-678. doi:10.1016/s0039-6109(16)38243-3
- BRUNETON JN, PADOVANI B. *Imagerie en endocrinologie*. Paris: Masson; 1999.
- CHESBROUGH RM, BURKHARD TK, MARTINEZ AJ, BURKS DD. Gerota versus Zuckerhandl: the renal fascia revisited. *Radiology*. 1989;173(3):845-846. doi:10.1148/radiology.173.3.2682777
- DONHAUSER JL, BIGELOW NM. Primary Retroperitoneal Tumors. *Arch Surg*. 1955;71(2):234-238. doi:10.1001/archsurg.1955.01270140082014
- FERNÁNDEZ CRUZ L, BENROCH G, TORRES E, ASTUDILLO E. Technical Aspects of Adrenalectomy Via Operative Laparoscopy. *Surg Endosc*. 1994;8(11):1348-1351. doi:10.1007/BF00188300
- GAGNER M, LACROIX A, BOLTE E. Laparoscopic adrenalectomy. *Surg Endosc*. 1993;7:122.
- HARRISON TS. Acceso por vía anterior. *Técnicas Quirúrgicas Ilustradas*. Salvat Editores; vol. 2(3):21.
- HUNT TK. Acceso por posterior. *Técnicas Quirúrgicas Ilustradas*. Salvat Editores; vol. 2(3):3.
- JING B, WALLACE S, ZORNOZA J. Metastases to retroperitoneal and pelvis lymph nodes. Computed tomography and lymphangiography. *Radiol Clin North Am*. 1982;20(3):511-530.
- JOHNSON AH, SEARLS HH, GRIMES OF. Primary Retroperitoneal Tumors. *Am J Surg*. 1954;88(1):155-161. doi:10.1016/0002-9610(54)90342-6
- KIM CJ, DAY S, YEH KA. Gastrointestinal stromal tumors: analysis of clinical and pathologic factors. *Am Surg*. 2001;67(2):135-137.
- MEYERS MA, WHALEN JP, PEELLE K, BERNE AS. Radiologic features of extraperitoneal effusions: An anatomic approach. *Radiology*. 1972;104(2):249-257. doi:10.1148/104.2.249
- MEYERS MA. *Dynamyc Radiology of the Abdomen: Normal and Pathologic Anatomy*, 4<sup>th</sup> ed. New York: Springer-Verlag; 1994; pp. 219-342.
- MICHANS JR. Tumores retroperitoneales (excluyendo los renales). XXIV Congreso Argentino de Cirugía.
- MIETTINEN M, LASOTA J. Gastrointestinal stromal tumors-definition, clinical, histological, immunohistochemical, and molecular genetic features and differential diagnosis. *Virchows Arch*. 2001;438(1):1-12. doi:10.1007/s004280000338
- MILLER J, CRAPO L. The Biochemical Diagnosis of Hypercortisolism. *The Endocrinologist*. 1994;4:9-15.
- MITCHELL CAG. The renal fascia. *Br J Surg*. 1950;147:257-266. doi:10.1002/bjs.18003714702



- NEUMAN MR, RINK BD. Primary Retroperitoneal Tumors. A summation of thirty three cases. *Arch Surg.* 1950;60(5):879-896. doi:10.1001/archsurg.1950.01250010902006
- ORTH D, KOVAKS W, DEBOLD R. The Adrenal Cortex. In: Williams R. *Textbook of Endocrinology.* Sixth Edition. Philadelphia: W. B. Saunders Company; 1992. pp. 489-620.
- PACK GT, TABAH EJ. Primary Retroperitoneal Tumors. A study of 120 cases. *Ins Abstr Surg.* 1954;99(4):313-341.
- PAPANICOLAU N, WITTEMBER J, FERRUCCI JF, et al. Preoperative evaluation of abdominal aortic aneurysms by computed tomography. *Am J Roentgenol.* 1986;146(4):711-715. doi:10.2214/ajr.146.4.711
- RAKER JW. Vía de Acceso Torácico Abdominal. *Técnicas Quirúrgicas Ilustradas.* Salvat Editores; vol. 2(3):51.
- RUBIN GD. Three dimensional helical Ct angiography. *Radiographics.* 1994;14(4):905-912. doi:10.1148/radiographics.14.4.7938777
- TOBIN CE. The renal fascia and it's relationship to the transversalis fascia: *Anal Rec.* 1944;89:295. doi:10.1002/ar.1090890304
- VAW HERDEN JA. Acceso bilateral por vía anterior. *Técnicas Quirúrgicas Ilustradas.* Salvat Editores; vol. 2(3):43.
- WARSHZWSKY R, BOW SN, WALDBAUM RS, CINTRON J. Bladder pheochromocytoma with MR correlation. *J Comput Assist Tomogr.* 1989;13(4):714-716. doi:10.1097/00004728-198907000-00036
- WEISNAGEL J, GAGUER M, BRETON G, POMP A, LACROIX A. Laparoscopic Adrenalectomy. *The Endocrinologist.* 1996;6:169-178.
- WEISSLEDER R, ELIZONDO G, WITTEMBERG J, LEE AS, JOSEPHSON L, BRADY TJ. Ultrasmall superparamagnetic iron oxide: an intravenous contrast agent for assessing lymph nodes with MR imaging. *Radiology.* 1990;175(2):494-498. doi:10.1148/radiology.175.2.2326475

# Tratamiento oncológico y nueva clasificación de sarcomas

**DRES. CARLOS APESTEGUI, MARCELINO RICARDO MATEU,  
LUCIANA GENNARI Y GUSTAVO JANKILEVICH**

Las últimas dos décadas han dado sus frutos en caracterizar diferentes tipos de sarcomas según su grado, histología y características subcelulares y genéticas.

Este conocimiento ha tenido tres impactos: *el mejor conocimiento de su historia natural, un tratamiento más racional y dejar de utilizar «sarcoma» como un término general*, sino reconocer que se trata de un grupo muy heterogéneo de tumores.

El retroperitoneo es asiento de diferentes clases de sarcoma.

## Clasificación molecular de los sarcomas

Desde 2011 podemos clasificar a los sarcomas en seis subgrupos:<sup>[1, 2, 3, 4]</sup>

- a. Sarcomas con específicas traslocaciones a nivel genético cuyo producto es un gen novel producido por la fusión (sarcoma de Ewing-EWS/Fl1, dermatosarcoma *protuberans* PDG-col a1).
- b. Sarcomas con kinasas mutadas activantes (GIST-KIT).
- c. Sarcomas con delección de genes supresores de tumores (NF1 sarcomas).
- d. Sarcomas con amplificaciones específicas (liposarcomas-MDM 2 y CDK4).

- e. Sarcomas con alteraciones citogenéticas groseras (leiomiomas).
- f. Tumores con alteraciones en las vías de adhesión intercelular (fibromatosis agresiva-delección APC).

### **Tratamiento no quirúrgico de sarcomas retroperitoneales**

El tratamiento se basa en tres pilares:

- El soporte clínico y sentido común.
- El tratamiento con quimioterapia.
- El tratamiento con terapia dirigida.

*La cirugía es el tratamiento de elección siempre y debe estar presente en las evaluaciones.*

El manejo oncológico de estos pacientes incluye a modo arbitrario cuatro grupos:

1. pacientes con sarcomas de retroperitoneo resecados con criterio curativo;
2. pacientes con sarcomas de retroperitoneo irresecables, pero sin metástasis en órganos;
3. pacientes con sarcomas de retroperitoneo metastáticos en órganos;
4. pacientes recaídos tras una cirugía exitosa inicial.

*El tratamiento de los sarcomas de retroperitoneo se basa en la histología, biología del tumor y los tratamientos disponibles.*

### *Pacientes con sarcomas de retroperitoneo resecados con criterio curativo*

No existe un consenso o aval desde estudios prospectivos que justifiquen el uso de tratamientos adyuvantes post resección con criterio curativo.

Un normograma ha sido recientemente publicado y validado para predecir recaída y sobrevida y debería ser tenido en cuenta en el manejo posterior a la cirugía de estos pacientes.

El estudio abre una nueva generación de estrategias dirigidas a un grupo de pacientes de alto riesgo.<sup>[10]</sup>

Algunos autores han demostrado recientemente que pacientes escogidos se beneficiarían en términos de recaída local, con la radioterapia.<sup>[7]</sup>

El uso de radioterapia puede considerarse en aquellos pacientes con enfermedad residual mínima y tumores radiosensibles.

La adyuvancia sí está avalada en tumores con tratamiento específico (GIST).

### *Pacientes con sarcomas de retroperitoneo irresecables, pero sin metástasis en órganos*

En diferentes series del siglo XX, la sobrevida de estos pacientes era inferior al año.<sup>[5]</sup>

El tratamiento se basa en quimioterapia sistémica.

Los esquemas más usados son doxorrubicina, ifosfamida, o combinación entre ellas.<sup>[6, 8, 9]</sup>

Un abordaje que siguen algunos grupos es emplear radioterapia o quimioterapia en forma neoadyuvante. Sin embargo, los reportes son en bajo número de pacientes y no desde grandes series.

### *Pacientes con sarcomas de retroperitoneo metastásicos en órganos*

El pronóstico en estos casos es pobre.

El tratamiento se basa en quimioterapia sistémica.

Los esquemas más usados son doxorrubicina, ifosfamida, o combinación entre ellas.<sup>[6, 8, 9]</sup>

El uso de antiangiogénicos como el pazopanib ha demostrado beneficio en pacientes recaídos con tumores no lipomatosos en términos de supervivencia libre de progresión.<sup>[12]</sup>

#### *Pacientes recaídos tras una cirugía exitosa inicial*

La cirugía debe ser la modalidad de elección primaria.

En estos casos, tanto la localización de la recaída como el tiempo libre de enfermedad son importantes.

En las series del MSKCC de Nueva York,<sup>[5]</sup> los pacientes con resecciones posteriores a la recaída tenían una supervivencia global de 28 meses contra los no resecados y metastásicos de 9-10 meses.

El uso de antiangiogénicos como el pazopanib ha demostrado beneficio en pacientes recaídos con sarcomas no adiposos en términos de supervivencia libre de progresión.<sup>[12]</sup>

#### *Tratamiento especial para sarcomas retroperitoneales especiales*

Mientras que las drogas quimioterápicas como la doxorubicina, ifosfamida, docetaxel y gemcitabina surgen como posibilidades para el grupo en general, algunos sarcomas poseen exquisita sensibilidad o bien importante tasa de respuestas para ciertas drogas.

*Dermatofibrosarcoma protuberans*: el imatinib inhibe la enzima sobreactivada.

*GIST*: el imatinib y el sunitinib son directos inhibidores de la enzima sobreactivada y su eficacia ha sido corroborada.

*Liposarcoma mixoide*: es un subtipo con mejores respuestas a la quimioterapia que otros liposarcomas. Tanto la doxorubicina, como la ifosfamida como más recientemente la trabectedina (agente de quimioterapia derivado de un tunicado marino) ofrecen una tasa de respuestas mayores al 40 % con posibilidad de resección posterior.<sup>[11]</sup>

*Sarcoma sinovial*: suelen ser tumores altamente sensibles a la quimioterapia basada en doxorubicina.

## Referencias bibliográficas

1. PRIEUR A, TIRODE F, COHEN P, DELLATRE O. EWS/LI-1 silence and gene proiling of Ewing cells reveal downstream oncogenic pathways and a crucial role for repression og Insuline growth factor binding protein 3. *Mol Cell Biol*. 2004;24:7275-7283. doi:10.1128/MCB.24.16.7275-7283.2004
2. MC ARTHUR G. Dermatofibrosarcoma protuberans: recent clinical progress. *Ann Surg Oncol*. 2007;14(10):2876-2886. doi:10.1245/s10434-007-9480-y
3. HIROTA S, ISOZAKI K, MORIYAMA Y, *et al*. Gain of function mutations o c-Kit in human gastrointestinal tumors. *Science*. 1998;279(5350):577-580. doi:10.1126/science.279.5350.577
4. IDBAIH A, COINDRE JM, DERRÉ J, *et al*. Mixoid malignmat fibrous histiocytooma and pleomorphic liposarcoma share very similar genomic imbalances. *Lab Invest*. 2005;85(2):176-181. doi:10.1038/labinvest.3700202
5. LEWIS JJ, LEUNG D, WOODRUFF JM, BRENNAN MF. Retroperitoneal Soft-Tissue Sarcoma Analysis of 500 Patients Treated and Followed at a Single Institution. *Ann Surg*. 1998;228(3):355-365. doi:10.1097/00000658-199809000-00008
6. CASALI PG, JOST L, SLEIJFER S, VERWEIJ J, BLAY J-Y, ESMO GUIDELINES WORKING GROUP. Soft tissue sarcomas: ESMO Clinical Recommendations for diagnosis, treatment and follow-up. *Ann Oncol*. 2009;20(Suppl 4):132-136. doi:10.1093/annonc/mdp153
7. LE PÉCHOUX C, MUSAT E, BAEY C, *et al*. Should adjuvant radiotherapy be administered in addition to front-line aggressive surgery (FAS) in patients with primary retroperitoneal sarcoma? *Ann Oncol*. 2013;24(3):832-837. doi:10.1093/annonc/mds516
8. LORIGAN P, VERWEIJ J, PAPAI Z, *et al*. Phase III trial of two investigational schedules of ifosfamide compared with standard-dose doxorubicin in advanced or metastatic soft tissue sarcoma: a European Organisation for Research and Treatment of Cancer Soft Tissue and Bone Sarcoma Group Study. *J Clin Oncol*. 2007;25(21):3144-3150. doi:10.1200/JCO.2006.09.7717
9. BRAMWELL VH, ANDERSON D, CHARETTE ML, SARCOMA DISEASE SITE GROUP. Doxorubicin-based chemotherapy for the palliative treatment of adult patients with locally advanced or metastatic soft tissue sarcoma. *Cochrane Database Syst Rev*. 2003;(3):CD003293. doi:10.1002/14651858.CD003293
10. GRONCHI A, MICELI R, SHURELL E, *et al*. Outcome Prediction in Primary Resected Retroperitoneal Soft Tissue Sarcoma: Histology-Specific Overall Survival and Disease-Free Survival Nomograms Built on Major Sarcoma Center Data Sets. *J Clin Oncol*. 2013;31(13):1649-1655. doi:10.1200/JCO.2012.44.3747

11. GROSSO F, SANFILIPPO R, VIRDIS E, *et al.* Trabectedin in myxoid liposarcomas (MLS): a long-term analysis of a single-institution series. *Ann Oncol.* 2009;8:1439-1444. doi:10.1093/annonc/mdp004
12. VAN DER GRAAF WTA, BLAY J-Y, CHAWLA SP, *et al.* Pazopanib for metastatic soft-tissue sarcoma (PALETTE): a randomised, double-blind, placebo-controlled phase 3 trial. *Lancet.* 2012;379(9829):1879-1886. doi:10.1016/S0140-6736(12)60651-5

# Tumores estromales gastrointestinales (GIST)

**DRES. CARLOS APESTEGUI, MARCELINO RICARDO MATEU Y  
ALEJANDRO ROBALES**

## Generalidades e histoquímica

Históricamente estas lesiones fueron clasificadas como leiomiomas o leiomiosarcomas porque poseían fragmentos de musculo liso cuando eran examinadas bajo la microscopía óptica. Con el advenimiento de las técnicas de tinción inmunohistoquímica y evaluaciones ultraestructurales, los *GIST* fueron reconocidos como *tumores de probable origen mesenquimático*. La exacta definición varía según diferentes autores. Algunos usan el término para describir todo tumor mesenquimático que no tiene origen miogénico (leiomiosarcoma) o neurogénico (schwanoma). Otros son más restrictivos y usan el término para referirse específicamente a tumores mesenquimáticos que expresan antígenos CD117 y/o CD34.

*Los GIST son masas esféricas bien demarcadas que crecen de la capa muscularis propia de la pared intestinal.* Es intramural en su origen aunque a menudo se proyecten en forma exofítica y/o intraluminal, también pueden producir ulceraciones de la mucosa por compromiso compresivo de la submucosa.

**HIROTA** y col.<sup>[19, 20]</sup> reportaron en 1998 el rol del c-kit en la patogénesis de los GIST, y construyeron la hipótesis de que se podía lograr un tratamiento exitoso de estos tumores inhibiendo los receptores de tirosinquinasa con el imatinib



mesilato. Esta droga produce una inhibición selectiva de la tirosinquinasa y tiene acción también contra el c-kit mutante.

La mayor parte de las células de los GIST expresan el antígeno CD34 (75 %) y CD117 (85 %); este último antígeno es también conocido como proteína c-kit que es un componente de un receptor de membrana con componente de tirosinquinasa.<sup>[21]</sup> O sea el c-kit (CD117) es la expresión antigénica de una tirosinquinasa vinculada a un receptor de transmembrana que actúa principalmente vinculado a señales de crecimiento celular.

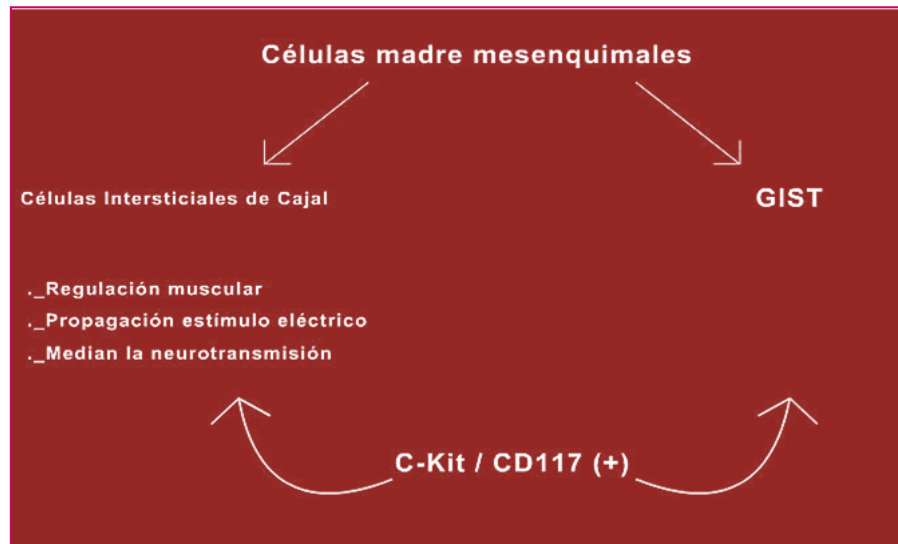
La activación de los oncogenes que codifican la síntesis de proteínquinasa puede conducir a la producción de quinasa que estén continuamente activas, con lo cual el receptor no cesaría de generar estímulos incrementándose la proliferación y disminuyendo la apoptosis. El foco más importante de investigación oncológica en esta última década ha sido la interferencia de estas vías de transducción de señales.

Los tumores estromales gastrointestinales (GIST) son las neoplasias mesenquimales más frecuentes del tracto digestivo, si bien sólo representan el 2 % en dicho tracto. Recientemente, dos acontecimientos han convertido a estos tumores en tema de actualidad: a) redefinición anatomopatológica de los GIST y su nueva clasificación en función de criterios condicionantes de riesgo de recidiva, y b) la aplicación regular, a partir del 2001, del imatinib mesilato, fármaco activo en la mayoría de estos tumores cuando presentan una recidiva local irresecable o diseminación metastásica.

El perfil histoquímico de los GIST es similar al de las células intersticiales de Cajal. Estas células forman parte de una interface entre la inervación autónoma de la pared intestinal y el músculo liso. Se identifican por la presencia de receptores de membrana, que expresan actividad propia de sistemas celulares vinculados a las citoquinas, linfocinas e interleuquinas como son las células intersticiales de Cajal.

Estos grupos celulares actúan en la generación, sostén y propagación de las señales eléctricas del sistema nervioso entérico, en donde actúan neuronas adrenérgicas, colinérgicas y peptidérgicas. Estas células, si bien se hallan en el

intersticio tienen, por sus caracteres histoquímicas, funciones de relación con la red nerviosa entérica, por lo cual no deberían ser consideradas en forma estricta como tejido estromal, dado que su función no parece ser específicamente el sostén.



Una de las características interesantes de estos tumores es su sensibilidad al bloqueo de la enzima proteínquinasa (ptks). Esta enzima, que cataliza las fosforilación de residuos de tirosina, se localiza en el fragmento intracelular de los receptores de transmembrana. Estos receptores tienen la especificidad de actuar en los sistemas de señales intercelulares locales. Su ejemplo más conocido y usual son los linfocitos Thelper.

La presencia de ptks nos sugiere la presencia de sistemas celulares vinculados a la generación o transducción de señales que regulan funciones claves como la proliferación, la diferenciación, etc. Del conocimiento de estas características celulares se desprende el hecho de que estos tumores respondan a tratamientos similares a los linfomas, utilizando inhibidores de la tirosinquinasa. En muchos cánceres se están definiendo las condiciones de regulación tumoral, como ocurre en los linfomas y en los GIST, lo que facilita utilizar tratamientos de alta especificidad. También se conoce que más del 70 % de los oncogenes y proto-oncogenes involucrados en el cáncer, se

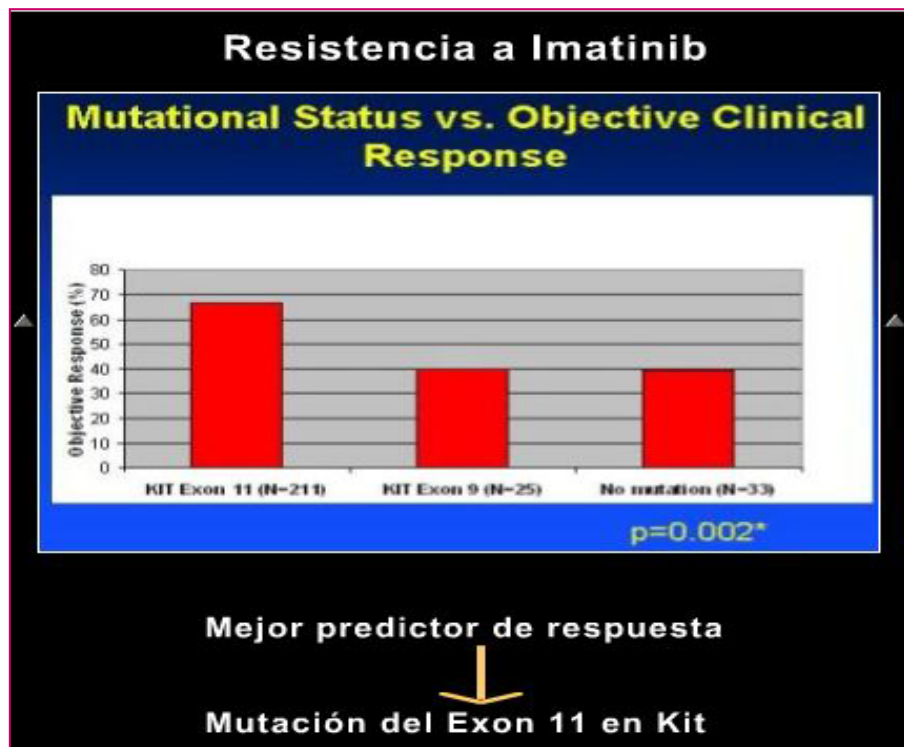
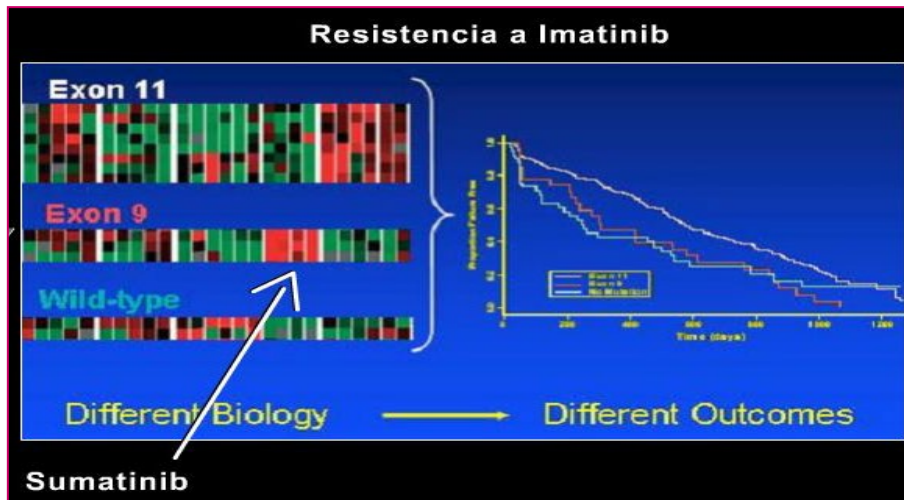
relacionan con células que poseen receptores de transmembrana vinculados a proteínquinasa de diferentes tipos. Este es el fundamento de los ensayos actuales con inhibidores de la tirosinquinasa en varios tumores del tubo digestivo, melanomas, mama y ovario.

Es decir, aquellos tumores que marcan antigénicamente con c-kit son pasibles de inhibir su crecimiento con drogas que bloqueen por competición la tirosinquinasa.

Estos tumores también muestran positividad para la actina (diferenciación en tejido muscular liso) S-100 y sinaptofisina (diferenciación a tejido nervioso).

Otro aspecto interesante de los GIST es la presencia de mutaciones con ganancia de función c-kit fácilmente detectables mediante los estudios rutinarios de inmunohistoquímica. Estos tumores poseen una sobreexpresión de receptores c-kit, y estas mutaciones aparecen en la mayoría de los casos en el exón 11, asociándose a una mejor respuesta al imatinib pues la mayoría de ellos expresan el c-kit, y por ende poseen mayor número de receptores y por consiguiente son más pasibles de ser afectados por los inhibidores de la tirosinquinasa como el imatinib.

Entre el 3 y el 13 % de las mutaciones ocurren en el exón 9, siendo estos GIST altamente malignos y de crecimiento rápido; por último, están las mutaciones que se producen entre el 1 y el 3 % en el exón 13. Algunos GIST carecen de mutaciones en el c-kit, aunque el 35 % de ellos tiene mutaciones en los exones 12, 14 y 18.



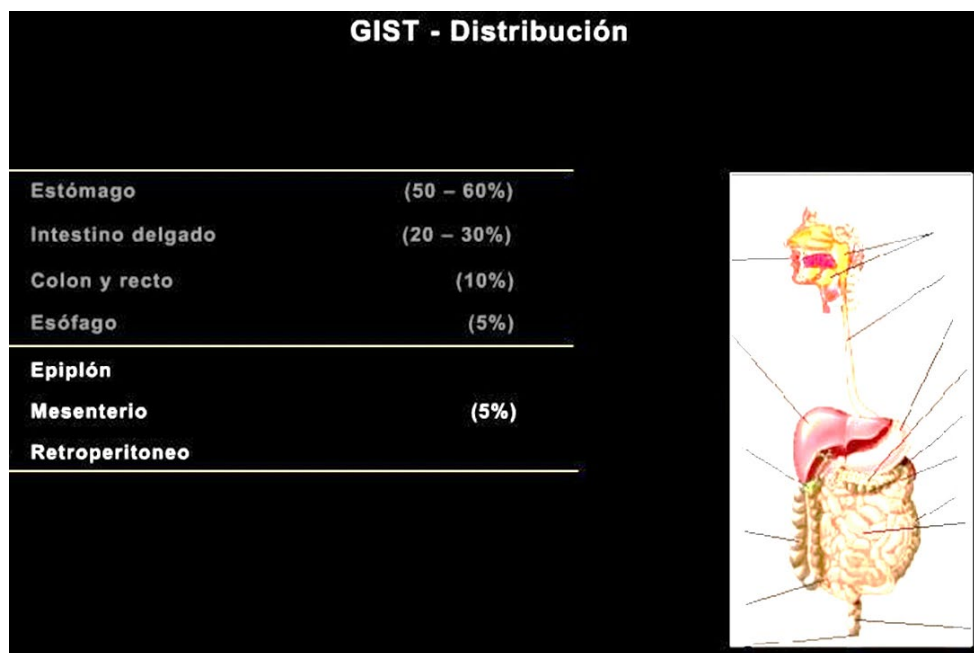
Fisiológicamente la reproducción en estas células tiene alta dependencia de los receptores de transmembrana vinculados a la actividad de la tirosinquinasa. Esta enzima regula la actividad del receptor que genera las señales hacia el núcleo que activan la reproducción. Cuando el receptor está mutado por alteración genética, la activación de la cascada de señales es permanente, lo que activa al núcleo y produce reproducción constante y descontrolada.

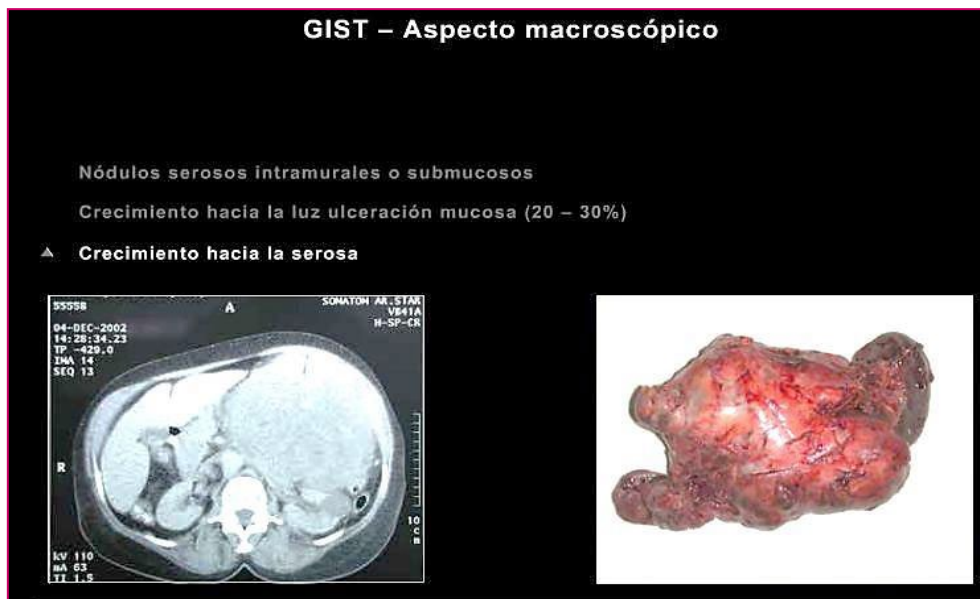En GIST existen distintas mutaciones genéticas, ya enumeradas y claramente identificadas, que producen distinta evolución, pronóstico y respuestas al tratamiento.

## Diagnóstico histopatológico

*Macroscópico:* son más frecuentes en el estómago (50-60 %), el intestino delgado (20-30 %) o el intestino grueso (10 %), que en el esófago (5 %) o el epiplón, el mesenterio y el retroperitoneo.


Su tamaño varía entre escasos milímetros hasta 38 centímetros aunque la mayor parte miden en torno a los 5 cm en el momento de diagnóstico. Por su relación con la pared del tubo digestivo, pueden ser submucosos, con ulceración mucosa, intraparietales o subserosos.





Al corte son de aspecto carnosos, con frecuentes áreas de hemorragia, necrosis y degeneración quística. Suelen ser únicos: si hay más de uno, se debe descartar que se trate de un GIST familiar o el curso de infecciones concomitantes (neurofibromatosis, tríada de Carney). Su crecimiento es expansivo (21 %), pseudoexpansivo (45 %) o infiltrante (24 %). Los dos últimos pueden cursar con una resección incompleta cuando se realiza una enucleación, por ende ésta debe ser proscripta. El patólogo debe referir en su informe si los bordes están afectados o no, ya que una resección incompleta conlleva un peor pronóstico.

El aspecto microscópico es variable debido a los tipos celulares que aparecen en estos tumores, se distinguen tres categorías: *células fusiformes* (77 %), *células epitelioides* (8 %) y *mixtos* (15 %).



Más del 95 % de los GIST expresan CD117 (e-kit) con patrón de tinción de membrana citoplásmica difusa o en el aparato de Golgi. La tinción es de grado intenso en el 75 %. Un 70-90 % expresa CD34; un 20-30 %, actina; un 8-10 % proteína s-100 y un 2-4 %, desmina.

El principal diagnóstico diferencial de los GIST fusiformes es con tumores musculares lisos (leiomiomas y leiomiosarcomas), positivos para actina y desmina y negativos para c-kit; schwannoma y tumor maligno de vaina nerviosa periférica, positivos para s-100 y negativos para c-kit; tumor miofibroblástico inflamatorio positivo para alk-1 y negativo para c-kit; tumor fibroso solitario positivo para CD34, pero negativo para c-kit; carcinoma sarcomatoide, positivo para citoqueratinas, negativo para c-kit. El diagnóstico diferencial de los GIST epitelioides es con carcinomas poco diferenciados positivos con citoqueratinas y negativos para c-kit, carcinomas neuroendocrinos que además expresan sinaptofisina y cromogranina.

La existencia de GIST negativos para c-kit es un tema controvertido. Podemos considerar como tales los tumores con tinción leve en menos del 10 % de su extensión. El informe patológico deberá incluir el tamaño del tumor, el número de mitosis cada 50 campos de gran aumento y el estado de los bordes, y la exclusión de los tumores referidos en el párrafo anterior.

Por lo tanto la presencia o ausencia de mutaciones aporta una información determinante desde el punto de vista del diagnóstico y ayuda a explicar el comportamiento de los pacientes.

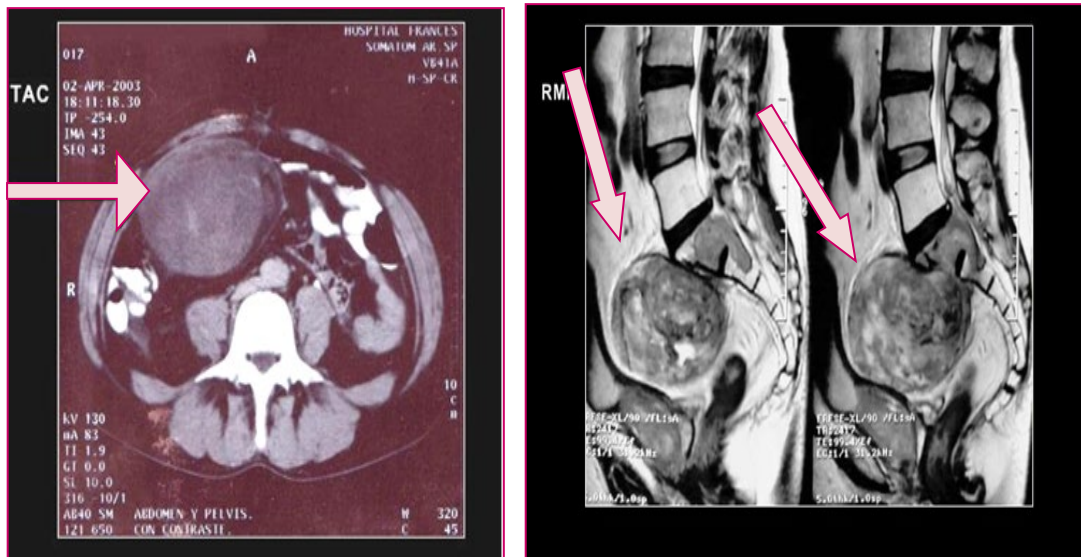
Es poco frecuente, pero existen varias circunstancias en la que los GIST se asocian a síndromes familiares. El llamado síndrome de Carney incluye junto con GIST gástricos de pequeño tamaño, paragangliomas y condromas pulmonares con hasta 40 % de recidiva.

## **Clínica y diagnóstico**

Los tumores pequeños suelen ser hallazgos incidentales de cirugía, endoscopia o estudios de imagen, los sintomáticos suelen ser grandes. La forma más frecuente de presentación clínica es la hemorragia gastrointestinal por ulceración de la capa mucosa. Los pacientes pueden presentar hematemesis, signos y síntomas de anemia causada por hemorragias ocultas. La mayoría de los tumores son operables.

Ecográficamente los tumores se presentan como masas hipoecogénicas y cuando son de gran tamaño muestran áreas quísticas, necróticas o hemorrágicas y pueden desplazar estructuras adyacentes. La ecoendoscopia está indicada en el estudio de tumores submucosos localizados en el esófago, el estómago, el duodeno, el ano o el recto.

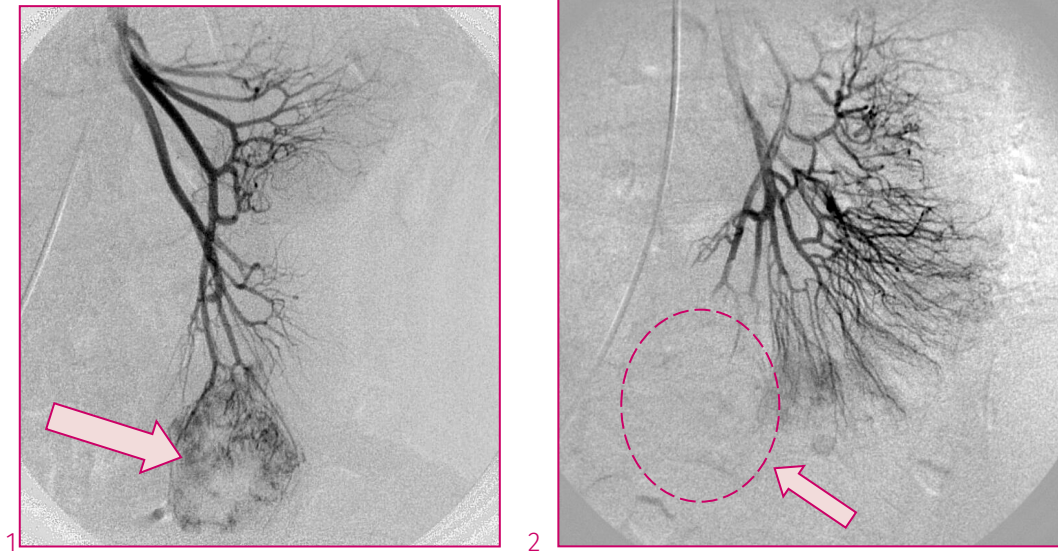



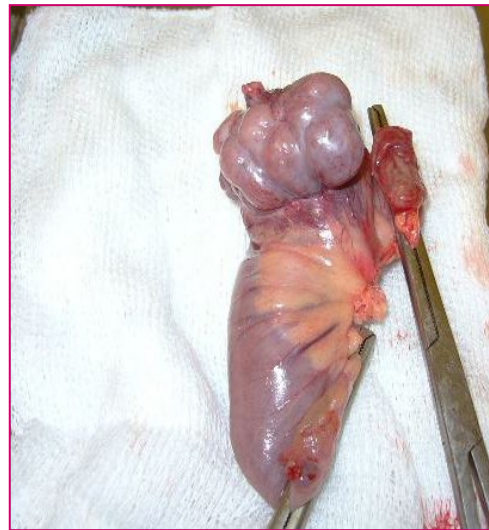
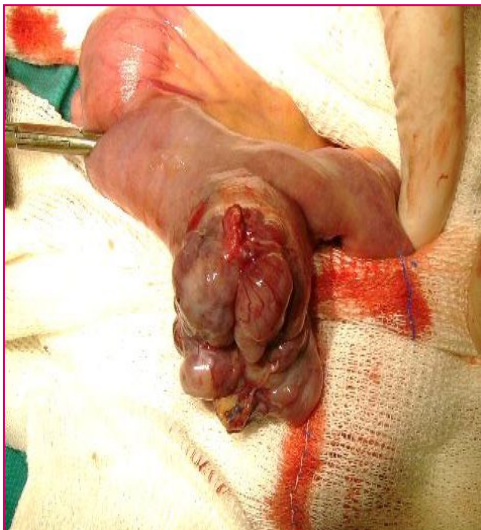EN ESTAS IMÁGENES, CORRESPONDIENTES A DOS GIST, SE OBSERVAN LESIONES CLARAMENTE DELIMITADAS, ESFÉRICAS, SIN ÁREAS DE INVASIÓN DETERMINADA, IRREGULARES EN SU INTERIOR, CON TRABÉCULAS Y ZONAS DE NECROSIS SIMILAR A LAS IMÁGENES DE LOS SARCOMAS

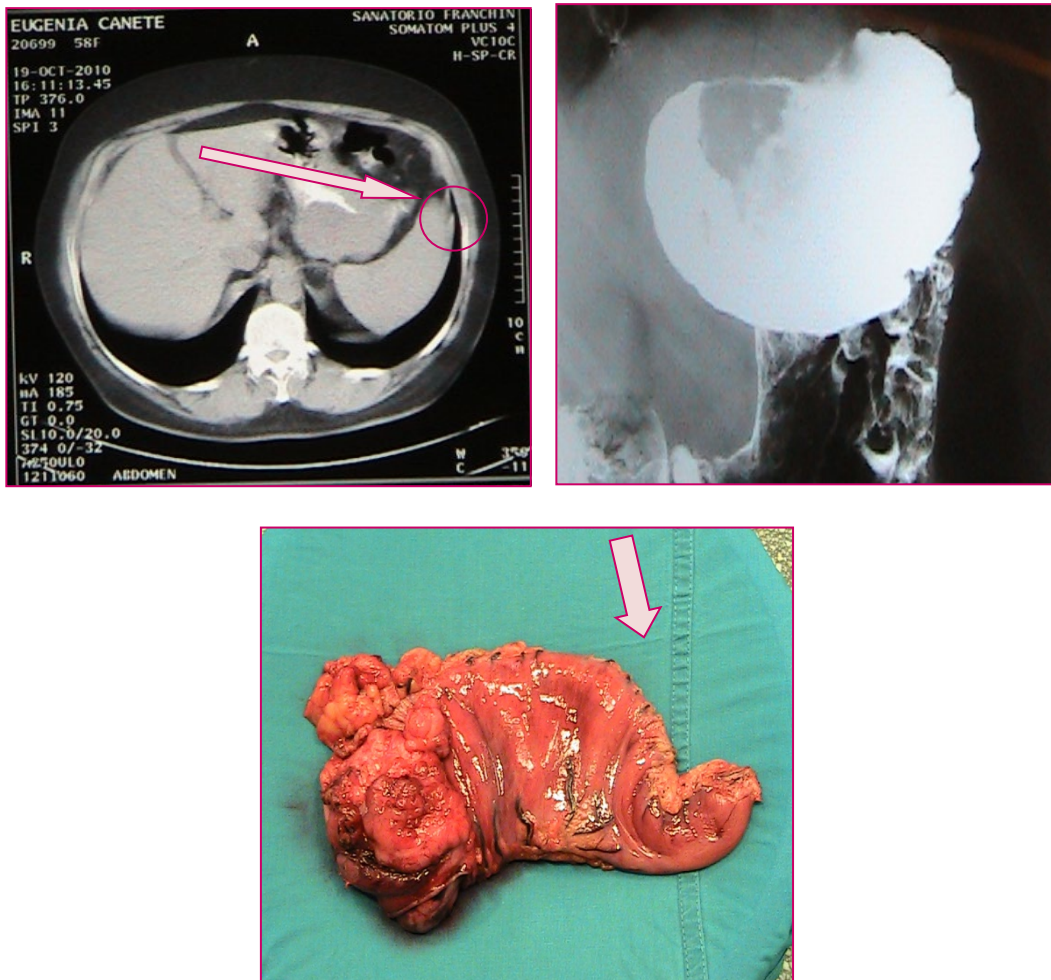
La tomografía computarizada con contraste y ocasionalmente la resonancia magnética son los métodos de elección de estadificación de los GIST. Típicamente, éstos se presentan como una masa sólida que en vacío suele tener una densidad de 30-35 unidades de Hounsfield, aunque en masas grandes (> 10 cm) puede variar la existencia de necrosis o hemorragias. En tumores pelvianos la RM ofrece la ventaja de definir mejor la relación con los órganos adyacentes y proporcionar mejor información preoperatoria.

En el siguiente ejemplo presentamos una enferma de 16 años con una hemorragia intestinal masiva, en la cual se realizó embolización y posteriormente cirugía. En tumores de intestino delgado sangrantes la arteriografía y embolización selectiva permite el diagnóstico y tratamiento temporizador hasta la cirugía definitiva.



EN LA IMAGEN 1 SE OBSERVA EL TUMOR Y DOS VASOS NUTRICIOS. EN LA IMAGEN 2 LOS DOS VASOS DE LA LESIÓN HAN SIDO EMBOLIZADOS. EN ESTA PACIENTE, LA RESECCIÓN SE HIZO HORAS DESPUÉS DE LA EMBOLIZACIÓN. ABAJO, FOTO OPERATORIA DEL TUMOR Y LA PIEZA QUIRÚRGICA





ESTE ES OTRO EJEMPLO DONDE OBSERVAMOS UN GIST LOCALIZADO EN TECHO GÁSTRICO. SE PUEDE VER EN LA TAC Y EN LA RADIOGRAFÍA CONTRASTADA UNA LESIÓN VOLUMINOSA QUE OCUPA EL FUNDUS RESPETANDO EL EPIPLÓN GASTROESPLÉNICO, ABAJO LA PIEZA DE GASTRECTOMÍA TOTAL

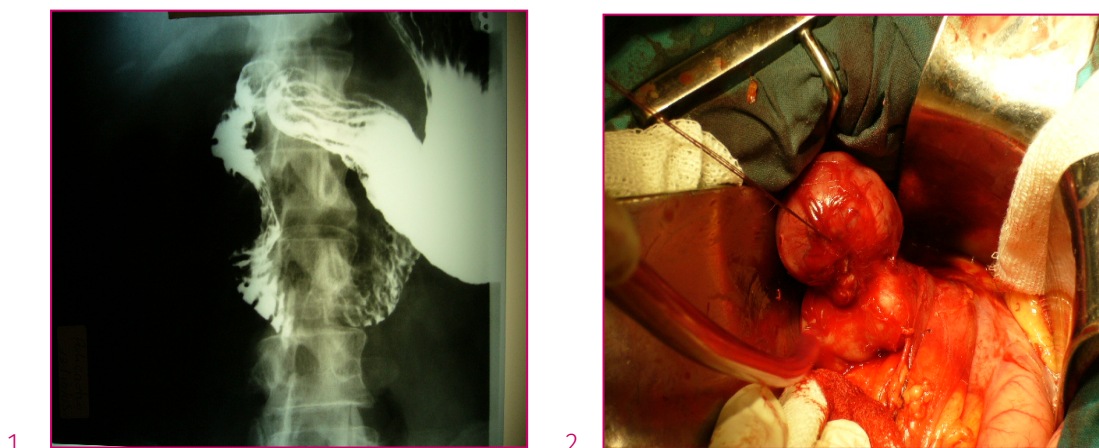## Tratamiento

Hasta el 2000, la cirugía era la única chance de tratamiento de estos pacientes. Los resultados de recaída oscilaban entre el 50 y el 90 % y las cirugías post recaída fueron inefectivas.

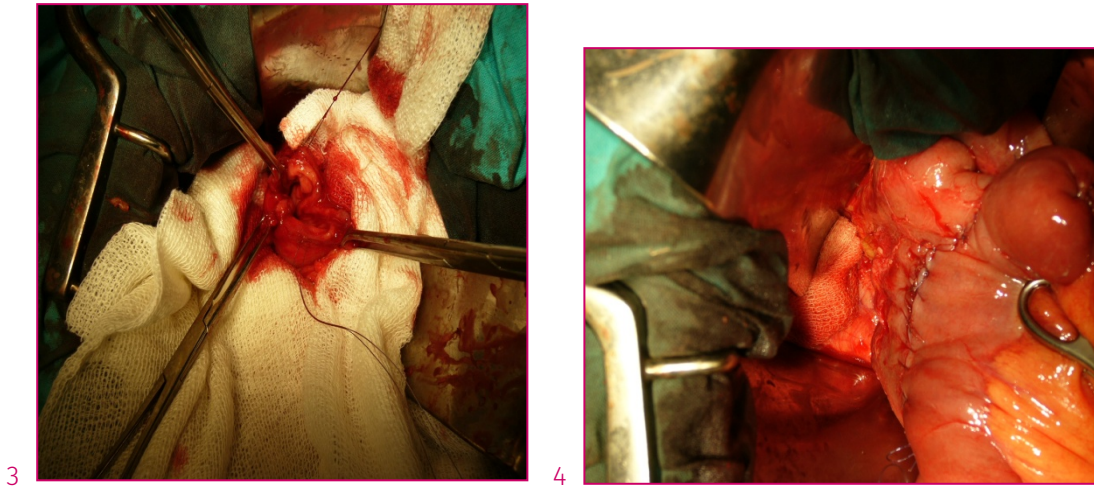
La resección quirúrgica de un GIST debe ser considerada la primera opción terapéutica, siempre y cuando sea técnicamente posible, no haya enfermedad metastásica y conlleve una morbimortalidad aceptable. En cualquier caso, la indicación de una exéresis quirúrgica de un GIST debe ser considerada una decisión multidisciplinaria (patólogo, radiólogo, cirujano, oncólogo clínico, etc.). La estadificación del GIST mediante TC con contraste o RM

(especialmente pelviana en el GIST rectal), deberá establecer si el tumor es resecable o no. Existen criterios radiológicos para determinar si hay infiltración del tronco celíaco, de la arteria mesentérica superior o del confluente mesentérico-portal, de la presencia de metástasis peritoneales o hepáticas. Asimismo, se determina el tamaño del tumor y si hay o no garantías de una cirugía con criterios de radicalidad. El estándar terapéutico en el GIST es, siempre que sea posible, la exéresis quirúrgica. El cirujano debe tener amplia experiencia en cirugías retroperitoneales y gastrointestinales; el objetivo es una cirugía con intención R0. Esto supone la exéresis tumoral completa, tanto del tumor primario como de la recidiva y se considera que el factor pronóstico más importante es el grado de radicalidad obtenido. La cirugía óptima debe conseguir márgenes libres de enfermedad por lo que a veces es necesario sacrificar órganos vecinos al tumor y realizar una exéresis «en bloque». Sin embargo, a veces es posible realizar resecciones curativas aun en vísceras de complejo tratamiento como el duodeno, evitando una duodenopancreatectomía.

Mostramos como ejemplo una duodenectomía parcial con márgenes oncológicos en un GIST situado en el borde derecho del duodeno, en donde la reconstrucción se realiza con una anastomosis duodenoyeyunal.



EN LA IMAGEN 1 SE OBSERVA LA IMPRONTA DEL TUMOR SOBRE LA PARED DUODENAL. EN LA IMAGEN 2, EL TUMOR EN LA SEGUNDA PORCIÓN DUODENAL



EN LA IMAGEN 3 SE VE EL DUODENO ABIERTO CON LÍMITES DE RESECCIÓN LIBRES DE LESIÓN, EN LA 4 LA SEGUNDA PORCIÓN DUODENAL RECONSTRUIDA POR SUPERPOSICIÓN EN LA BRECHA DE UN ASA EN Y DE ROUX

De no lograr una resolución quirúrgica como se dijo antes, la estrategia debe ser agresiva, por ejemplo duodenopancreatectomía con intención R0. El mismo criterio debe adoptarse en esófago y recto.

Los pacientes sometidos a una cirugía radical R0 tienen una supervivencia total mayor que los que sufren una cirugía menos agresiva. Si bien existen algunas publicaciones que muestran supervivencias similares entre la enucleación y la resección amplia de un GIST de pequeño tamaño por endoscopia o cirugía laparoscópica, la enucleación simple o la resección endoscópica de estos tumores en principio está contraindicada. La laparoscopia está bien aceptada siempre y cuando se cumplan los mismos criterios de radicalización quirúrgica (R0) que en una cirugía abierta y de cuidados ante una eventual rotura tumoral.

De lo expuesto se desprenden cuatro posibilidades:

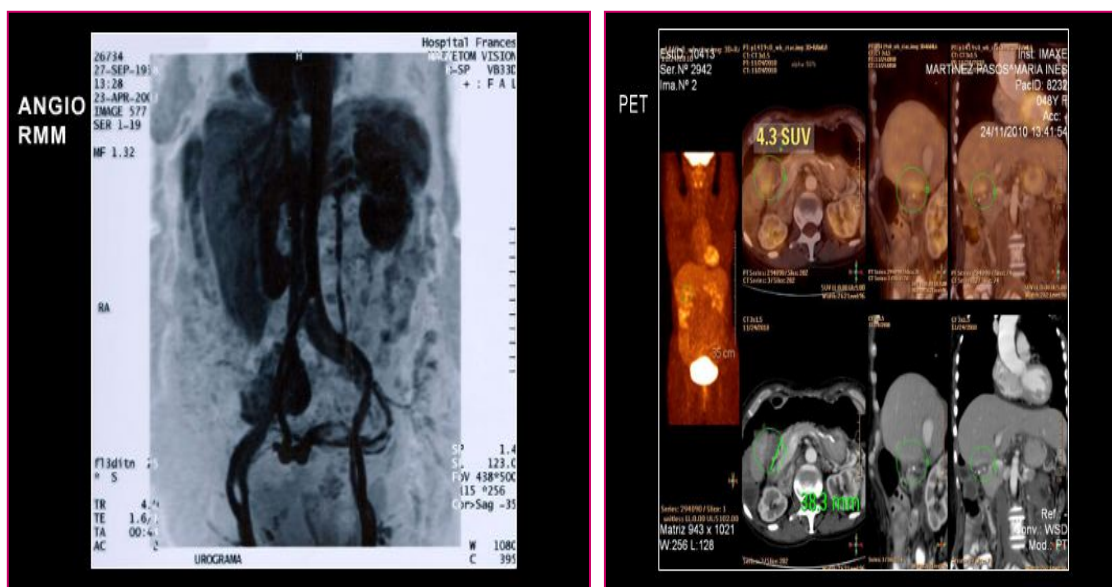
1. *GIST primario resecable*. Tratamiento de elección: resección quirúrgica completa más tratamiento adyuvante con imatinib por lo menos un año mejora notablemente los resultados y tres años mejora aún más que la adyuvancia de un año.

2. *GIST primario localmente avanzado*. ¿Neoadyuvancia más cirugía? ¿Puede el imatinib mejorar la resecabilidad, reducir la morbilidad de la cirugía y aumentar la supervivencia global y libre de progresión? Disminuye el tamaño del tumor, con lo que se consigue hacer resecable un tumor irresecable. Hacer procedimientos menos radicales y con menor morbilidad. Disminuir la enfermedad micrometastásica. Resección en el momento de máxima respuesta cuando la enfermedad se ha estabilizado pero antes de la progresión.
3. *Metastásico*. Paciente con enfermedad intra-abdominal diseminada, ha desarrollado resistencia por lo tanto la cirugía es de poco beneficio.
4. *Paciente con enfermedad multifocal intra-abdominal*, que responde inicialmente al imatinib, pero con la enfermedad estabilizada sólo durante el tratamiento. En este cuadro, la cirugía citorreductiva no mejora la supervivencia. Todos los pacientes con GIST localmente recurrente deben ser tratados primariamente con imatinib y la cirugía es de limitadísima eficacia para los GIST localmente recurrentes.

## Seguimiento

La TC es el método de elección para valorar la respuesta al tratamiento. Los criterios pueden subestimar la eficacia real del tratamiento. Un aumento del tamaño de las lesiones no supone progresión. El criterio de respuesta incluye tamaño, densidad con una disminución del 10 % o más del tamaño. Estos parámetros se mostraron mejor con una tomografía para predecir la respuesta al imatinib. Donde hay respuestas las imágenes se hacen homogéneas e hipodensas y desaparecen los vasos tumorales y los realces nodulares. Estos cambios tienen un buen factor pronóstico y se notan en el primer mes de tratamiento. La recidiva se presenta típicamente en el abdomen afectando al peritoneo, al hígado o ambos. La respuesta de los implantes peritoneales es más precoz que la de la localización hepática; así a veces el tamaño puede aumentar por el desarrollo de una hemorragia intratumoral. La máxima respuesta no se ve hasta los 6-12 meses de tratamiento con imatinib. Que el

tamaño en las imágenes no varíe debe tomarse como signo de enfermedad estable. Como los cambios metabólicos pueden predecir los morfológicos, la PET permite la evaluación de la actividad incluso a las 24 horas de iniciado el tratamiento. Para evaluar el tratamiento debe hacerse una PET basal antes de iniciarlo de modo que los cambios cuantitativos basados en el valor absoluto del SUV máximo respecto a la PET basal han demostrado ser útiles para la predicción del efecto terapéutico. Se acepta el uso de la PET para la resolución de dudas en la TC.



### GIST – Criterios de seguimiento

#### Alto Riesgo

Tumores > 5cm - >5/50CGA

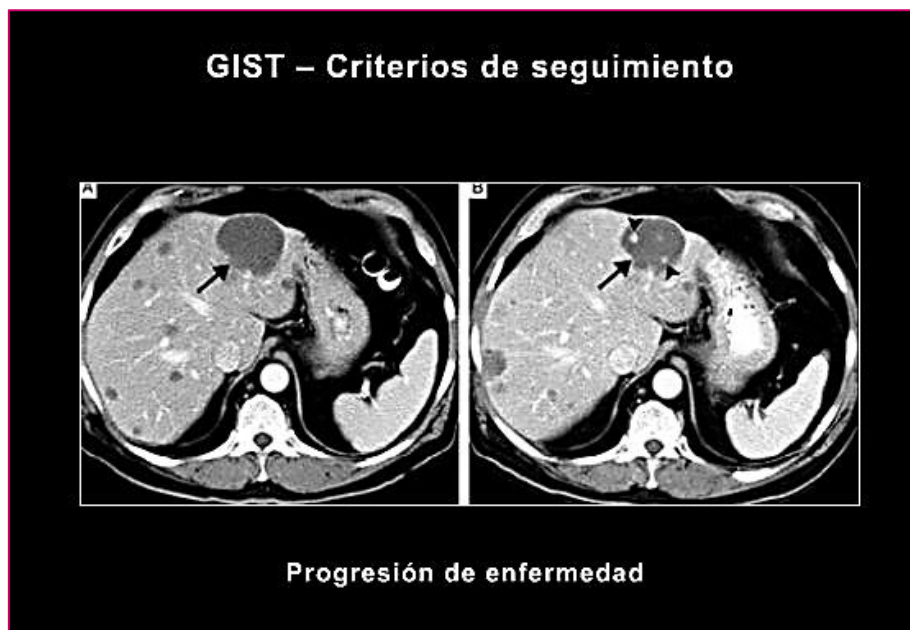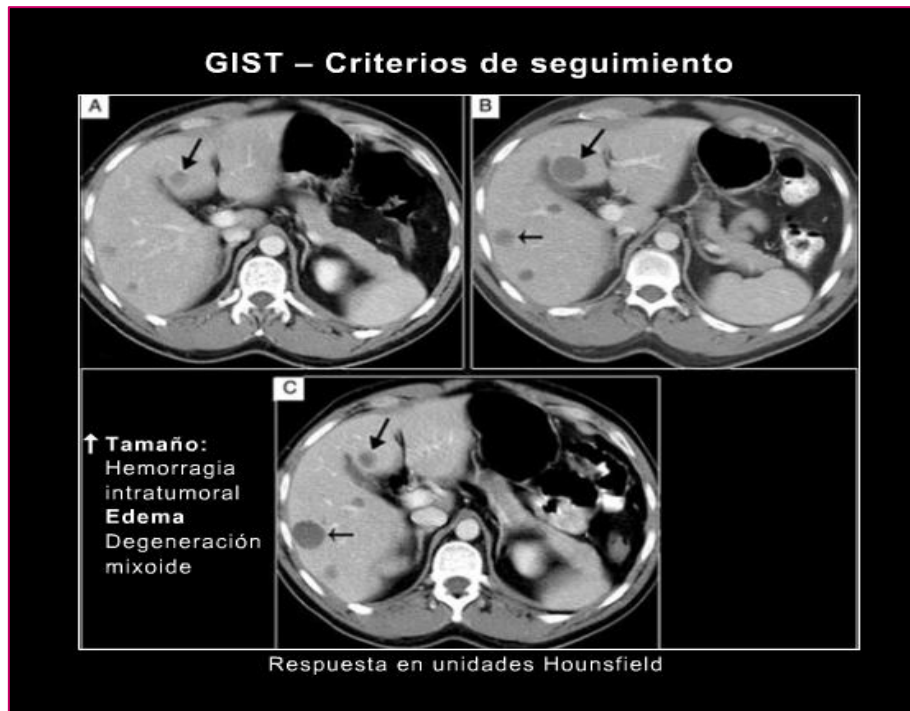
**TC** cada 3 – 4 meses por 3 años cada 6 meses por 5 años anualmente

#### Bajo Riesgo

Tumores < 5cm - <5/50CGA

▲ **TC:** Cada 6 meses por 5 años anualmente

#### RNM Recto



La disminución de la densidad de las metástasis, medidas en unidades Hounsfield, expresa la respuesta positiva al tratamiento con imatinib.



Criterios RECIST, PET y Choi para la valoración de respuesta			
	RECIST	PET	Choi
Respuesta completa (RC)	Desaparición de todas las lesiones	Ausencia de captación FDG, indistinguible del tejido circundante	Desaparición de todas las lesiones No hay nuevas lesiones
Respuesta parcial (RP)	Disminución del 30% de la suma de los diámetros de las lesiones diana	Disminución de un 15-25% de SUV después de 1 ciclo y más del 25% después de más ciclos	Disminución de tamaño $\geq$ 10% o disminución de densidad $\geq$ 15% UH No hay nuevas lesiones Ausencia de progresión de la enfermedad no mensurable
Enfermedad estable (EE)	Entre RP y PE	Incremento $<$ 25% o disminución de $<$ 15% del SUV	No cumple los criterios de RC, RP o PE. No hay deterioro sintomático atribuible a progresión tumoral
Progresión de la enfermedad (PE)	Aumento del 20% del diámetro total o aparición de nuevas lesiones	Aumento del SUV $>$ 25%. Aparición de nuevas captaciones	Un incremento del tumor $>$ 10% y sin criterios de RP para la densidad radiológica en la TC Nuevas lesiones. Nuevos nódulos intratumorales o aumento de los nódulos existentes o un aumento de la parte tisular de una lesión hipodensa

FDG: F-fluorodeoxiglucosa; PET: tomografía por emisión de positrones; SUV, vesículas unilamelares pequeñas; TC: tomografía computerizada.

Entre marzo de 2005 y septiembre de 2010 nuestro grupo de trabajo analizó y trató 66 pacientes con diagnóstico de GIST, la metodología de diagnóstico y tratamiento son expresados en la siguiente serie.

La edad promedio en las mujeres fue de 57,118 +/- 3,329. Los varones tuvieron una edad promedio de 60,643 +/- 2,59. Las diferencias entre los promedios fueron estadísticamente no significativas (F = 0.698; p = 0.408). Las edades promedio según la localización del tumor fueron estadísticamente no significativas (F = 0.544; p = 0.795).

De 29 pacientes con GIST de estómago la localización y grado de malignidad se muestran en la **TABLA 2**, señalando las respectivas bandas de confianza.

**TABLA 2**

LOCALIZACION	ESTOMAGO	%	LI	LS
Varones	14	48.3	29.4	67.5
Mujeres	15	51.7	32.5	70.6
<b>Total</b>	<b>29</b>			
<b>Índice Mitótico</b>				
Bajo Grado	20	68.9	49.1	84.8
Alto Grado	9	31.1	15.2	50.8
<b>Invasión Mucosa</b>				
Si	12	41.4	23.5	61.1
No	17	58.6	38.9	76.5
<b>Tamaño Tumoral</b>				
Mínimo	4			
Máximo	35			

LOCALIZACION	ESTOMAGO	%	LI	LS
<b>Necrosis Tumoral</b>				
No	19	65.5	45.6	82.1
Si	10	34.5	17.8	54.4
<b>Márgenes Quirúrgicos</b>				
Comprometidos	2	6.9	0.8	22.8
No Comprometidos	27	93.1	77.2	99.2
<b>Recidivas</b>				
Si	7	24.1	10.2	45.6
No	22	75.9	56.4	89.8
<b>Respuesta Imatinib</b>				
Favorable	7	70.0	34.7	93.5
No favorable	3	30	6.5	65.3
Tratados	10			

Se estudiaron 14 pacientes con GIST de intestino delgado.

Las estimaciones para estos casos se muestran en la [TABLA 3](#), señalando las respectivas bandas de confianza.

**TABLA 3**

LOCALIZACION	I DELGADO	%	LI	LS
Varones	8	57.4	28.8	82.4
Mujeres	6	42.6	17.6	71.1
Total	14			
<b>Índice Mitótico</b>				
Bajo Grado	8	57.4	28.8	82.4
Alto Grado	6	42.6	17.6	71.1
<b>Invasión Mucosa</b>				
Si	7	50.0	22.9	77.1
No	7	50.0	22.9	77.1
<b>Tamaño Tumoral</b>				
Mínimo	2			
Máximo	19			

LOCALIZACION	I DELGADO	%	LI	LS
<b>Necrosis Tumoral</b>				
No	9	64.3	35.1	87.4
Si	5	35.7	12.6	64.9
<b>Márgenes Quirúrgicos</b>				
Comprometidos	3	21.5	4.5	50.9
No Comprometidos	11	78.5	49.1	95.5
<b>Recidivas</b>				
Si	3	21.5	4.5	50.9
No	11	78.5	49.1	95.5
<b>Respuesta Imatinib</b>				
Favorable	3	75.0	14.9	99.4
No favorable	1			
Tratados	4			

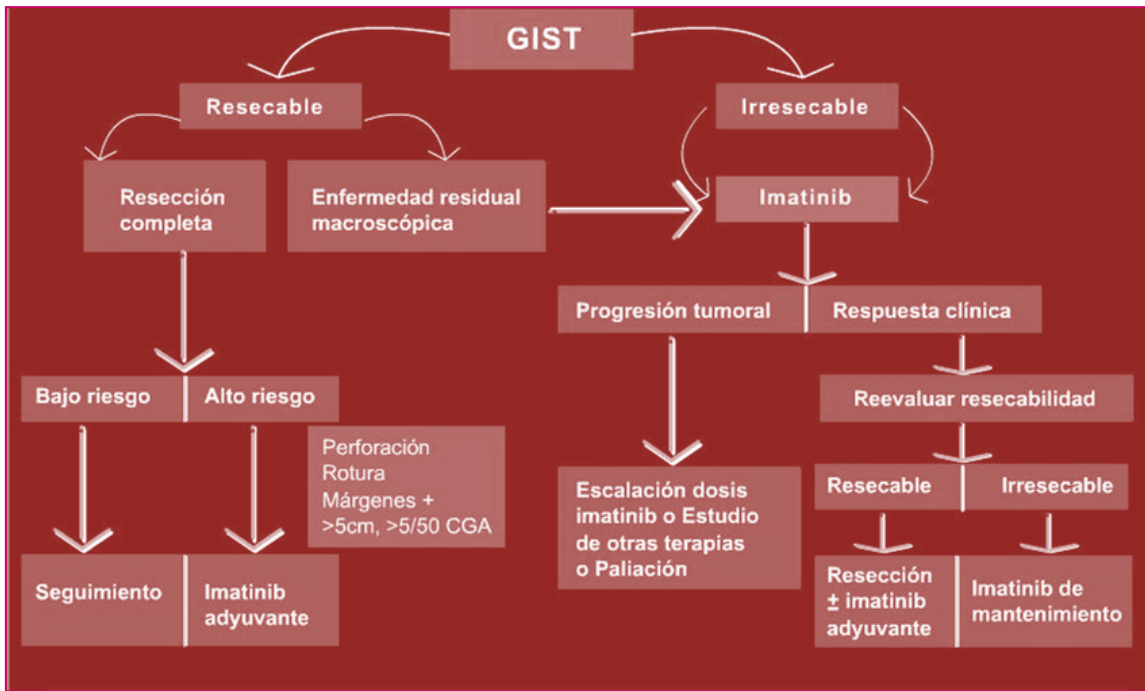
El total de localizaciones en esta serie puede verse en la [TABLA 4](#):

**TABLA 4 - Estadísticas descriptivas de edad según localización**

LOCALIZACION	Promedio	Desvío Estándar	N
Estómago	58.7	10.78	29
I. Delgado	56.64	14.89	14
Duodeno	60.40	4.65	5
Pancreas	67.00	8.49	3
Colon	63.00	8.8882	4
Recto	56.20	19.94	5
Retroperitoneo	55.25	6.3966	5
Mesenterio	52.00	1	1
<b>Total</b>	<b>59.3111</b>		<b>66</b>

Análisis variable de sobrevida:

- La mortalidad global fue de 15,6 % (IC 95 % 6,5-29,5 %). Estos 10 casos tuvieron una sobrevida promedio de 15 +/- 5,89 meses (IC 95 % 9,55-20,44 meses).
- De 10 pacientes tratados con imatinib se lograron rescatar 6 pacientes:
  1. Un paciente con enfermedad estable.
  2. Dos pacientes con 4 reoperaciones (no se logró R0).
  3. Un paciente con 3 reoperaciones (se logró R0).
  4. Un paciente con 2 reoperaciones (se logró R0).
  5. Un paciente con buena respuesta quirúrgica inicial.
- De las 10 recidivas locales y rescate quirúrgico, dos pacientes (GIST gástrico y de recto) presentaron 3 o más metástasis hepáticas.
- De las 4 respuestas negativas al imatinib, todas presentaron progresión de la enfermedad y óbito.
- De los 10 óbitos:
  1. Cuatro tuvieron respuesta negativa al tratamiento con imatinib.
  2. Cinco con progresión de la enfermedad.
  3. Un paciente con diagnóstico de TVP, óbito en el postoperatorio.



ALGORITMO DIAGNÓSTICO

## Pronóstico

En 2002 se propuso el Índice de Fletcher para estimar el riesgo de recidiva, fundamentado en el número de mitosis cada 50 campos de gran aumento y el tamaño del tumor primario, las dos variables de mayor importancia pronóstica. En principio todo GIST tiene potencial maligno y el índice permite clasificar en categorías de riesgo a los pacientes sometidos a una resección completa. La aplicación de esta escala a un grupo de 280 pacientes que nunca recibieron mesilato de imatinib mostró que el 50 % de los que tenían un riesgo alto fallecieron a los 2.5 siguientes al diagnóstico, el 68 % de ellos a causa del tumor, el 50 % de los casos con un tumor diseminado moría en 1,5 (el 69 % a causa del tumor) mientras que el resto del grupo presentó una supervivencia semejante a la de una población sana.

## PRONOSTICO

### Criterios de Consenso de pronóstico en los GISTs

	Tamaño (cm)	Número de mitosis (por 50 CGA)
Muy bajo riesgo	<2	<5
Bajo riesgo	2-5	<5
Riesgo intermedio	<5	6-10
Alto riesgo	5-10	<5
 50% de recurrencia	>5	<5
	>10	Cualquiera
	Cualquiera	>10

Fletcher et al Hum Pathol, 2002. NIH consensus statement 2001

### Grupos de riesgos en los tumores de en la estroma gastrointestinal según Miettinen et al.

	Tamaño (cm)	Índice mitótico (50cga)	Localización
Riesgo muy bajo	2-5	≥ mitosis	Gástricos
	>5 y ≤10	≥ mitosis	Gástricos
Riesgo bajo	2-5	≥ mitosis	Intestinales
Riesgo intermedio	>10	≥ mitosis	Gástricos
	>5 y ≤10	≥ mitosis	Intestinales
	2-5	≥ mitosis	Intestinales
Riesgo alto	2-5	≥ mitosis	Gástricos
	>10	≥ mitosis	
	>5 y ≤10	≥ mitosis	Gástricos
	>10	≥ mitosis	Intestinales
	>5 y ≤10	≥ mitosis	Intestinales

## Factores pronósticos.

Con el resultado de la biopsia y confirmación de inmunohistoquímica surge una serie de factores pronósticos que definen la estrategia a seguir.

Índice de metastasis o muertes relacionadas al tumor en GIST <sup>a</sup>					
Tamaño del Tumor (cm)	Índice mitótico (HPFs) <sup>b</sup>	GIST gástrico	GIST yeyuno-ileal	GIST Duodenal	GIST rectales
< 2	≤ 5/50	0%	0%	0%	0%
> 2 ≤ 5		1,9%	4,3%	8,3%	8,5%
> 5 ≤ 10		3,6%	24%	34% <sup>b</sup>	57% <sup>b</sup>
> 10		12%	52%		
< 2	> 5/50	0% <sup>b</sup>	50% <sup>b</sup>	N/A <sup>c</sup>	54%
> 2 ≤ 5		16%	73%	50%	52%
5 ≤ 10		55%	85%	86% <sup>b</sup>	71% <sup>b</sup>
> 10		86%	90%		

ESTOS DATOS CORRESPONDEN A UN REGISTRO NACIONAL DONDE ESTÁN INCLUIDOS LOS PACIENTES DE NUESTRA SERIE; COMO ES EVIDENTE HAY UNA MAYOR AGRESIVIDAD EN LOS TUMORES DEL INTESTINO DELGADO COMPARANDO ESTADIO POR ESTADIO CON LOS DE ORIGEN GÁSTRICO

En un análisis muy detallado realizado en 1.765 pacientes con GIST de origen gástrico sólo se desarrollaron metástasis en el 2-3 % con un tumor < 10 cm y menos de 5 mitosis cada 50 campos, en comparación con un 68 % de los que presentaban un tumor > 10 cm y más de 5 mitosis cada 50 campos. En una segunda serie de 906 casos localizados en yeyuno e íleon, de los pacientes con un tumor < 10 cm y más de 5 mitosis cada 50 campos, un 24 % presentó recidiva en comparación al 90 % de los que presentaban un tumor > 10 cm y más de 5 mitosis.

El número de mitosis cada 50 campos y el tamaño del tumor primario son los factores pronósticos más importantes y aceptados. Otros rasgos estudiados como la presencia de necrosis, la atipia nuclear, el subtipo histológico, la invasión mucosa o la densidad celular sólo han mostrado importancia en el análisis univariable.

## Conclusiones

- El GIST es un tumor de reconocimiento reciente y con nuevos conceptos estratégicos de tratamiento médico y quirúrgico todavía en evolución, que no están suficientemente difundidos en el ambiente quirúrgico.
- El imatinib y otros inhibidores tirosinquinasa han introducido el concepto de terapias y moléculas dirigidas. Es uno de los avances más interesantes en el tratamiento de tumores del tubo digestivo.
- El notorio cambio en el pronóstico actual de estos pacientes requiere que conceptos como márgenes de resección libres, inutilidad de los vaciamientos, citorreducción, cirugía en metastáticos, cirugía del clon resistente, elección del momento para la cirugía en casos avanzados, neoadyuvancia y adyuvancia, impulsen la actualización periódica de los cirujanos para evitar errores estratégicos de tratamiento con sus consecuencias en los pacientes.

## Referencias bibliográficas

1. BLANKE CD, EISENBERG B, HEINRICH MC. Gastrointestinal stromal tumors. *Curr Treat Options Oncol*. 2001;2(6):485-491. doi:10.1007/s11864-001-0070-0
2. BLAY J, BONVALOT S, CASALL P, et al. Consensus meeting for the management of gastrointestinal stromal tumors. Report of the GIST consensus conference of 20-21 march 2004, under the auspices of ESMO. *Ann Oncol*. 2005;16(4):566-578. doi:10.1093/annonc/mdi127
3. CARSON W, KARAKOUSIS C, DOUGLAS H, RAO U, PALMER ML. Results of aggressive treatment of gastric sarcoma. *Ann Surg Oncol*. 1994;1(3):244-251. doi:10.1007/BF02303530
4. CORMIER JN, PATEL SR, PISTER PWT. Gastrointestinal stromal tumors: Rationale for surgical in adjuvant trials with imatinib. *Curr Oncol Rep*. 2002;4(6):504-509. doi:10.1007/s11912-002-0064-5
5. DEMATTEO RP, LEWIS JJ, LEUNG D, MUDAN SS, WOODRUFF JM, BRENNAN MF. Two hundred gastrointestinal stromal tumors: recurrence patterns and prognosis factors for survival. *Ann Surg*. 2002;231(1):51-58. doi:10.1097/0000658-20001000-00008



6. DEMETRI GD, VON MEHREM M, BLAKE CD, *et al.* Efficacy and safety of imatinib in advanced gastrointestinal stromal tumors. *N Engl Med.* 2002;347(7):472-480. doi:10.1056/NEJMoa020461
7. FLETCHER C, BERMAN J, CORLESS C, *et al.* Diagnosis of gastrointestinal stromal tumors. A consensus approach. *Hum Pathol.* 2002;33(5):459-465. doi:10.1053/hupa.2002.123545
8. GRUPO ESPAÑOL DE INVESTIGACIÓN EN SARCOMAS (GEIS). Guía de práctica clínica en los tumores estromales gastrointestinales. *Cir Esp.* 2005;78(2).
9. HE LJ, WANG BS, CHEN CC. Smooth muscle tumors of the digestive tract: report 180 cases. *Br J Surg.* 1988;75:184-186. doi:10.1002/bjs.1800750233
10. HEINRICH MC, CORLESS CI, QUENSING A, *et al.* PDGFGA activating mutations in gastrointestinal stromal tumors. *Science.* 2003;299(5607):708-710. doi:10.1126/science.1079666
11. HIROTA S, ISOZAKI K, MORIYAMA Y, *et al.* Gain-of-function mutations of c-kit in human gastrointestinal stromal tumors. *Science.* 1998;279(5350):577-580. doi:10.1126/science.279.5350.577
12. HIROTA S, NISHIDA T, ISOZAKI K, TANIGUCHI M, NAKAMURA J, OKAZAKI T, KITAMURA Y. Gain-of-function mutation at the extracellular domain of KIT in gastrointestinal stromal tumours. *J Pathol.* 2001;193(4):505-510. doi:10.1002/1096-9896(2000)9999:9999::AID-PATH818>3.0.CO;2-E
13. JOENSUU H. Tyrosine Kinase inhibitor as a target therapy for GIST tumors. *Duodecim.* 2002;118(22);2305-2312.
14. JOENSUU H. Simposio de GIST. ASCO. 2011.
15. LASOTA J, JASINSKI M, SARLOMO-RIKALA M, MIETTINEN M. Mutations in exon 11 of c-kit occur preferentially in malignant versus benign gastrointestinal stromal tumors and do not occur in leiomyomas or leiomyosarcomas. *Am J Pathol.* 1999;154(1):53-60. doi:10.1016/S0002-9440(10)65250-9
16. MARTIN J, POVEDA A, LLOMBART-BOSCH A, *et al.* Prognostic value of pathological variables and mutation type in patients with complete surgical resection of GIST: a GEIS study. ASCO. 2004;23:A-9029. doi:10.1200/jco.2004.22.90140.9029
17. MIETTINEN M, EL-RIFAI WHL, SOBIN L, LASOTA J. Evaluation of malignancy and prognosis of gastrointestinal stromal tumors. A review. *Hum Pathol.* 2002;33(5):478-485. doi:10.1053/hupa.2002.124123
18. MULDER JH, BAKER L, ZALUPSKI MM. Gastrointestinal stromal tumors. Chemotherapy and imatinib. *Curr Oncol Rep.* 2002;4(6):499-503. doi:10.1007/s11912-002-0063-6

19. NCCN GASTROINTESTINAL STROMAL TUMORS (GIST). Task force report. National Comprehensive Cancer practice guidelines in oncology. *Sarcoma*. 2004;1.
20. PATEL SR, BENJAMIN RS. Management of peritoneal and hepatic metastases from gastrointestinal stromal tumors. *Surg Oncol*. 2000;9(2):67-70. doi:10.1016/s0960-7404(00)00027-x
21. ROBERTS PJ, EISENBERG B. Clinical presentation of gastrointestinal stromal tumors and treatment of operable disease. *Eur J Cancer*. 2002;38(suppl. 5);537-538. doi:10.1016/s0959-8049(02)80601-3
22. SINGER S, RUBIN BP, LUX MI, et al. Prognostic value of Kit mutation Type, mitotic activity, and histologic subtype in gastrointestinal stromal tumors. *J Clin Oncol*. 2002;20(18):3898-3905. doi:10.1200/JCO.2002.03.095

# Cirugía de las glándulas suprarrenales

**DRES. ROBERTO HÉCTOR LAMY Y ROBERTO AMICUCCI**

Las *glándulas suprarrenales* son dos *estructuras retroperitoneales* cuya *función es regular las respuestas al estrés*, a través de la síntesis de corticoesteroides y catecolaminas. Dichas glándulas están constituidas por dos áreas perfectamente diferenciadas tanto en su estructura como en su origen: la corteza y la médula suprarrenal. La *zona cortical*, de origen mesoblástico formada a partir del epitelio celómico del abdomen posterior; y la *zona medular* procedente, junto a los ganglios simpáticos, de las células de la cresta neural. Se sitúa esta última en el centro glandular, dando lugar a las células cromafines. La zona cortical produce *hormonas esteroideas* esenciales para la homeostasis, mientras que la zona medular elabora *catecolaminas*.

La comprensión de su embriología y anatomía, así como el papel de sus hormonas en la fisiología humana, es importante para el diagnóstico y tratamiento adecuado de las anomalías patológicas. De la misma forma, la comprensión de la fisiopatología glandular permitirá conocer mejor la localización de las lesiones, así como la interpretación de los cuadros clínicos que aquellas provocan.

## **Embriología**

Las dos zonas glandulares se originan durante el desarrollo embriológico en forma separada.

La *corteza suprarrenal* comienza a aparecer durante la cuarta-quinta semana del desarrollo embrionario a partir del blastema mesonefrótico próximo a la raíz del mesenterio, desarrollándose en forma de células acidófilas (corteza fetal) que posteriormente van a ser rodeadas por otras más pequeñas y basófilas (definitiva).

La *médula suprarrenal* y el *sistema nervioso simpático* se forman al mismo tiempo hacia la quinta semana de la gestación, cuando aparecen las células de la cresta neural ectodérmica, que emigran invadiendo la corteza fetal y que suponen el esbozo de la zona medular de las glándulas suprarrenales. Al mismo tiempo, otras de esas células (simpatogonias) se sitúan a ambos lados de la médula espinal constituyendo los ganglios simpáticos primitivos. El desarrollo completo tanto de la zona cortical como medular se alcanza después del nacimiento, cuando otros tejidos del mismo origen comienzan a involucionar en forma fisiológica contribuyendo a formar los órganos paraórticos de Zuckerkandl. Éstos se atrofian durante la infancia aunque pueden originar tumores cromafines extrasuprarrenales o paraórticos. Tiene una importante relevancia clínica el conocimiento de estas ectopias de tejido medular hiperfuncionante.

## Anatomía

Las glándulas suprarrenales se encuentran situadas en el retroperitoneo, por dentro de la fascia de Gerota, por encima y en contacto estrecho con cada riñón. El peso normal es de 3 a 5 gramos y miden entre 3 y 5 cm de longitud por 2 a 3 cm de ancho con un espesor de 4 a 8 mm. Son de forma triangular, la derecha ligeramente más grande.

La derecha está en íntimo contacto con la vena cava y el hígado. La del lado izquierdo con el riñón, la aorta y la grasa perirrenal.

Su irrigación está dada a partir de la aorta abdominal, las arterias renales y la arteria frénica. El drenaje venoso está constituido por una sola vena tributaria, la izquierda de la vena renal homolateral y la derecha en la vena

cava. Desde el punto de vista quirúrgico, la fijación de las glándulas está dada por dos elementos: las hojas anteriores y posteriores de la celda renal y, por otro lado, por el sistema vasculonervioso.

El color es característico, amarillo azufre, y es muy frágil; de hecho, cualquier procedimiento instrumental sobre ellas produce rápidamente una ruptura.

## Histología

Se distinguen en la corteza tres zonas diferentes: la *central o reticular* (la más grande), rodeada por la glomerulosa externa y la media fascicular. La capa *externa* segrega aldosterona, en tanto que la *media* produce cortisol elaborando la capa interna o reticular, los andrógenos y estrógenos. El exceso en la producción hormonal de cada una dará lugar a diversas patologías.

La médula suprarrenal tiene una estructura más uniforme compuesta por células cromafines; este nombre lo reciben por su afinidad con el dicromato potásico que las hace teñir de color amarillo característico y segrega catecolaminas (el tumor típico secretor de dicha hormona es el feocromocitoma).

La zona fascicular y la reticular dependen funcionalmente de la ACTH, en tanto que la zona glomerulosa está relacionada funcionalmente con el sistema renina-angiotensina-aldosterona.

## Fisiología

La corteza suprarrenal, a partir de precursor común, el *colesterol*, elabora:

- Glucocorticoides
- Mineralocorticoides
- Hormonas esteroideas sexuales

Los glucocorticoides tienen un principal producto final que es el *cortisol*, mientras que en los mineralocorticoides el más importante es la *aldosterona*.

Dicha producción hormonal se inicia, a partir del colesterol, en las mitocondrias y en el retículo endoplasmático de las células corticales. Las cantidades de hormonas esteroideas varían según la edad y el ritmo circadiano. Los niveles de ACTH influyen igualmente en la función cortical que ajusta su ritmo de secreción a aquellos niveles, razón por la cual el cortisol plasmático inhibe la producción de ACTH a través de un *feedback* negativo con lo que regula la función de la corteza suprarrenal. También en la secreción de la aldosterona existe interrelación con la ACTH. El potasio por sí solo, cuando está aumentado, puede estimular directamente la secreción de aldosterona.

*Síntesis de esteroides suprarrenales*

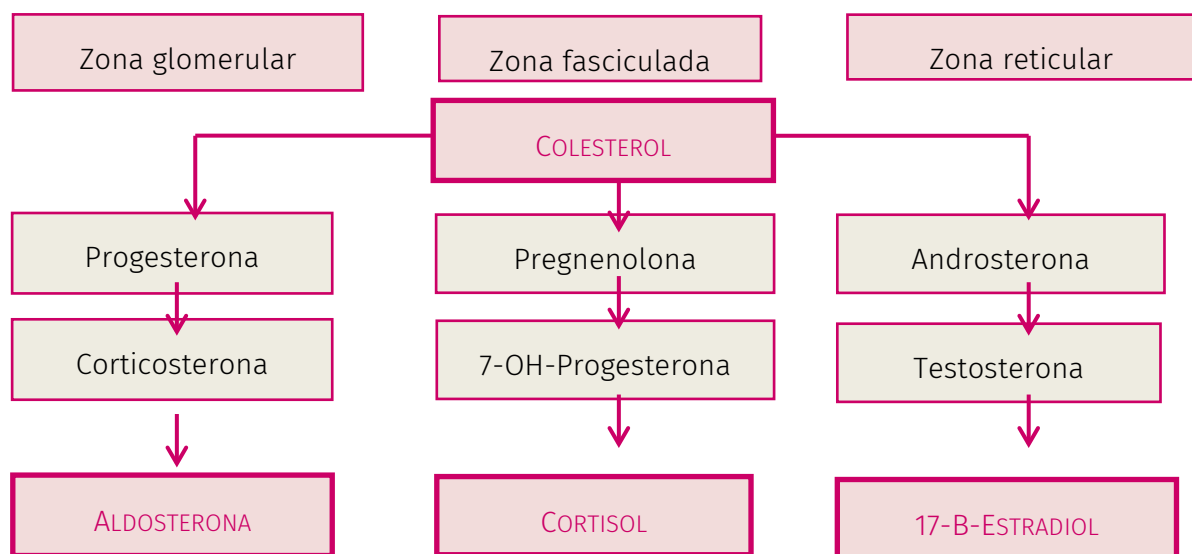


FIGURA 1

El cortisol aumenta la gluconeogénesis, siendo un antagonista de la acción de la insulina, aumenta los líquidos plasmáticos e incrementa el catabolismo muscular. También aumenta la secreción de potasio, hidrogeniones y agua, actuando sobre la presión arterial. Tiene acción catabólica sobre el tejido óseo, inhibe el desarrollo de los cartílagos de conjunción y produce osteoporosis entre otros. Asimismo inhibe el proceso de reacción inflamatoria

y la formación de tejido fibroso, lo cual representa un aspecto clínico relevante en la cirugía. La aldosterona ejerce acción sobre el metabolismo hidrosalino, actuando a nivel del túbulo renal distal, sobre la mucosa gastrointestinal, etc. Produce retención de sodio y favorece la pérdida de potasio e hidrogeniones.

En la médula suprarrenal, las células cromafines sintetizan las catecolaminas a partir de la tirosina, aportada a través de la dieta o sintetizada en el hígado por la fenilalanina. La dopamina y la noradrenalina (neurotransmisores) originan la adrenalina mediante la interacción enzimática medular. Las catecolaminas se almacenan en gránulos específicos que, ante determinados estímulos, salen de las células por exocitosis y son drenadas a la vena suprarrenal, cuyo efecto biológico es extremadamente rápido pero de vida corta.

### *Síntesis de las catecolaminas*

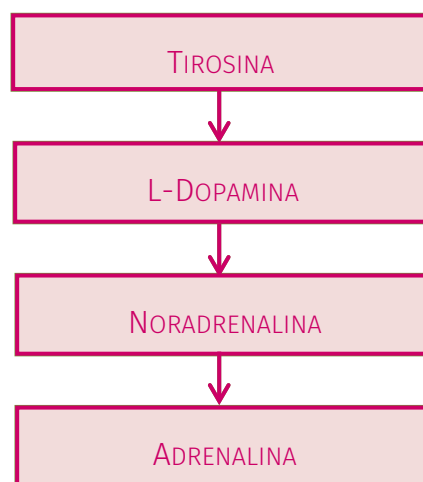


FIGURA 2

El método más seguro para establecer el diagnóstico de feocromocitoma es a través de la excreción urinaria de catecolaminas y sus metabolitos. La acción de las catecolaminas se realiza a través de los receptores alfa y beta. La noradrenalina, alfa-estimulante, provoca vasoconstricción aumentando la resistencia periférica y elevando la presión arterial, mientras que la

adrenalina, alfa y beta-estimulante, conduce a una vasoconstricción en piel y tubo digestivo y a una vasodilatación en cerebro, corazón y músculo. De la misma forma, incrementan la gluconeogénesis y la glucogenólisis, movilizandolos ácidos grasos libres.

## Procesos patológicos de las glándulas suprarrenales

Las enfermedades de las glándulas suprarrenales pueden originarse tanto en la corteza como en la médula.

### ■ *Corteza:*

- Hiperaldosteronismo primario (síndrome de Conn)
- Hiperkortisolismo (síndrome de Cushing)
- Carcinoma
- Tumores virilizantes o feminizantes

### ■ *Médula:*

- Feocromocitoma
- Neuroblastoma

Otras entidades patológicas son las formaciones tumorales o pseudotumorales «incidentales» y las metástasis de procesos oncológicos de otras regiones del organismo.

## Hiperaldosteronismo primario

Las dos causas más frecuentes (variables según series) son:

- Adenoma suprarrenal
- Hiperplasia adrenal bilateral



Otras causas menos frecuentes:

- Hiperplasia unilateral
- Hiperaldosteronismo familiar: 2 %
- Carcinoma: 2,5-3 %

### *Clínica*

El hiperaldosteronismo primario se presenta con los siguientes signos y síntomas:

- Hipertensión arterial
- Hipocalemia: en 70-95 %
- Debilidad
- Calambres
- Parálisis transitorias
- Parestesias
- Poliuria
- Nicturia

### *Diagnóstico*

Se lo puede diagnosticar mediante las siguientes determinaciones:

- Potasio plasmático
- Relación aldosterona/renina plasmática:
  - > 25-30 → Sugestiva
  - > 50 → Diagnóstica
  - Excreción elevada de aldosterona urinaria con dieta rica en sodio

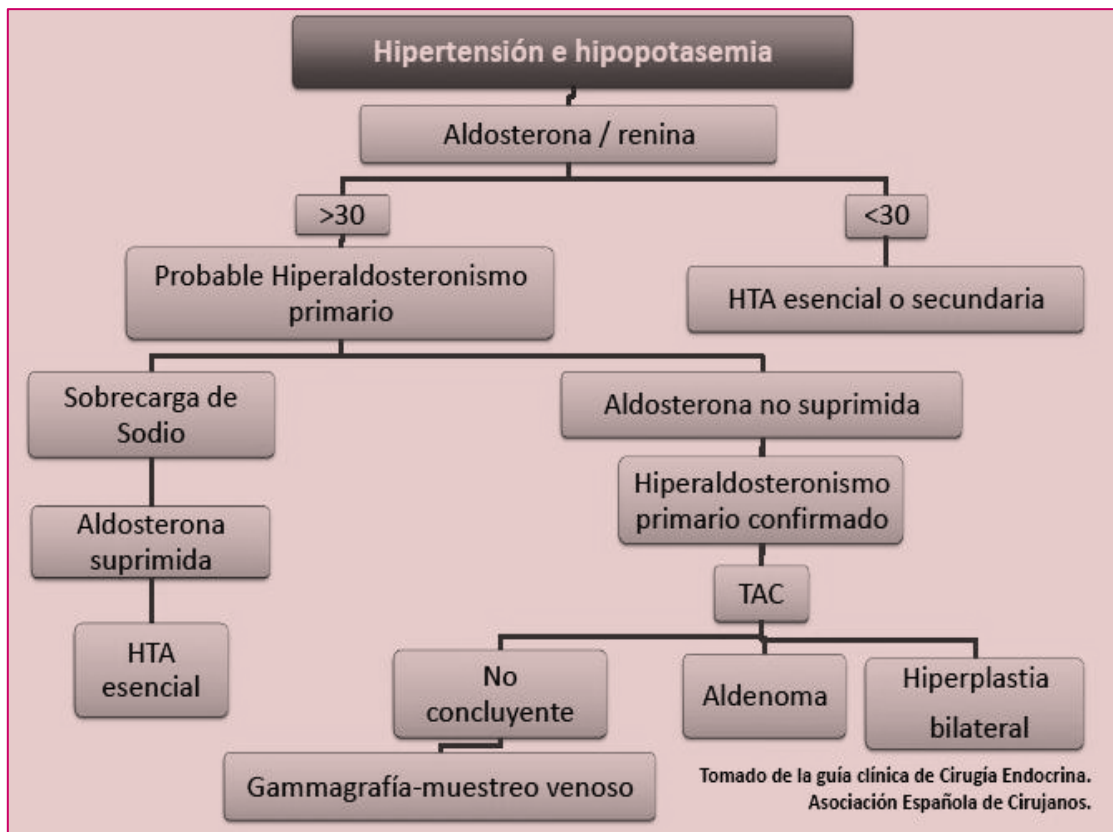
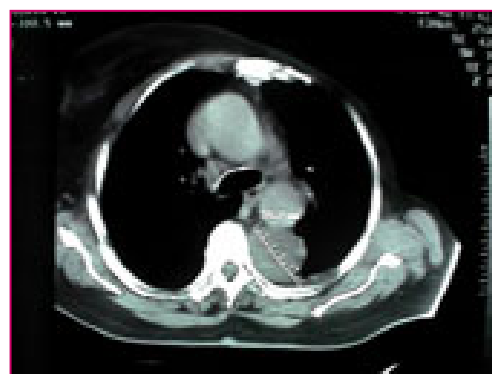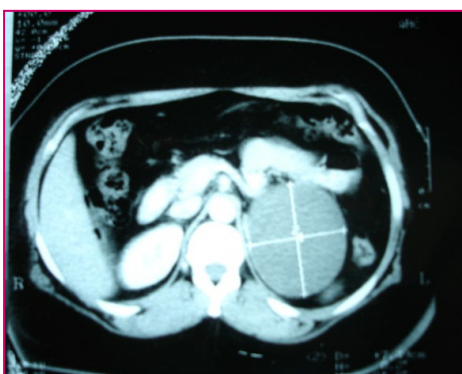


FIGURA 3

Las imágenes en toda la patología suprarrenal son claves para el diagnóstico.

### TAC





### Tratamiento

En los casos unilaterales se realiza suprarrenalectomía. En los casos bilaterales se realiza tratamiento con espironolactona (100-600 mg) o eventualmente resección bilateral tumoral, preservando tejido suprarrenal sano. En el 20 a 50 % de los casos tratados persiste la hipertensión arterial.

## Hipercortisolismos

### Síndrome de Cushing

Debido a un exceso crónico de glucocorticoides. Dentro de las causas etiológicas encontramos:

- Origen hipofisario: 70 %
- Adenoma: 10 %
- Carcinoma: 10 %
- Hiperplasia adrenal primaria: excepcional

### Secuencia diagnóstica

1. Excluir causas.
2. Cortisol libre en orina de 24 horas o test de supresión con 1 mg de dexametasona a las 23 horas y determinación del cortisol plasmático a la mañana siguiente.
3. Test de supresión de ACTH con 8 mg de dexametasona:
  - a. No supresión y ACTH baja → Origen adrenal
    - Producción ectópica de ACTH: 10 %
  - b. No supresión y ACTH normal/alta → Secreción ectópica
  - c. Supresión y ACTH alta → Origen hipofisario
4. Técnicas de imagen
  - TAC
  - RNM

- Gammagrafía con  $Se^{75}$ -selenometilnorcolesterol

### *Indicaciones quirúrgicas*

- **Suprarrenalectomía unilateral:** en adenomas o en carcinomas resecables.
- **Suprarrenalectomía bilateral** en casos de origen hipofisario con fracaso o imposibilidad de tratamiento hipofisario.

## **Feocromocitoma**

Se origina en las células cromafines:

- Médula suprarrenal (90 %)
- Cualquier tejido cromafín extra suprarrenal relacionado con los ganglios simpáticos (paraganglioma):
  - 97 % en abdomen
  - 2-3 % en tórax
  - 1 % en cuello

Puede segregar:

- Noradrenalina
- Adrenalina
- Dopamina

Es una enfermedad bilateral en aproximadamente 10 % y la bilateralidad es mucho más común en el feocromocitoma familiar. A menudo se presenta junto con los síndromes familiares de neoplasia endocrina múltiple (MEN, tipos 2A y 2B).

Otros síndromes relacionados con el feocromocitoma son:

- Neurofibromatosis
- Enfermedad de von Hippel-Lindau
- Hemangioblastoma cerebeloso

- Síndrome de Sturge-Weber
- Esclerosis tuberosa

### *Clínica*

La hipertensión arterial puede ser sostenida o paroxística, desencadenada por esfuerzos, defecación, coito, micción, angiografía, punción, cirugía, entre otros.

A menudo es grave, con ocasionales características malignas de encefalopatía, retinopatía y proteinuria. La tríada característica es:

- Cefalea.
- Sudoración.
- Palpitación, taquicardia y ansiedad fuerte junto con dolor epigástrico o del pecho.

Otras manifestaciones pueden presentarse como:

- Hipotensión ortostática, generalmente presente, probablemente por reducido volumen intravascular después de estimulación adrenérgica crónica.
- Arritmias.
- Hiperglucemia.
- Dolor abdominal.

### *Diagnóstico*

Excreción urinaria elevada durante 24 horas de:

- Catecolaminas libres (noradrenalina y adrenalina)
- Metabolitos de catecolaminas (ácido vanilmandélico y metanefrinas totales)

*El tipo de catecolamina no permite identificar localización.*

Las pruebas de estimulación en caso de duda (que pueden desencadenar crisis) son:

- Glucagón: aumentan catecolaminas plasmáticas.
- Clonidina: no consigue inhibir secreción de catecolaminas.

### Localización

TAC abdominal (sensibilidad: 95 %; especificidad: 80 %)

Gammagrafía con I<sup>131</sup>-Metaiodobencilguanidina «MIBG» (sensibilidad: 80 %, especificidad: 100 %)

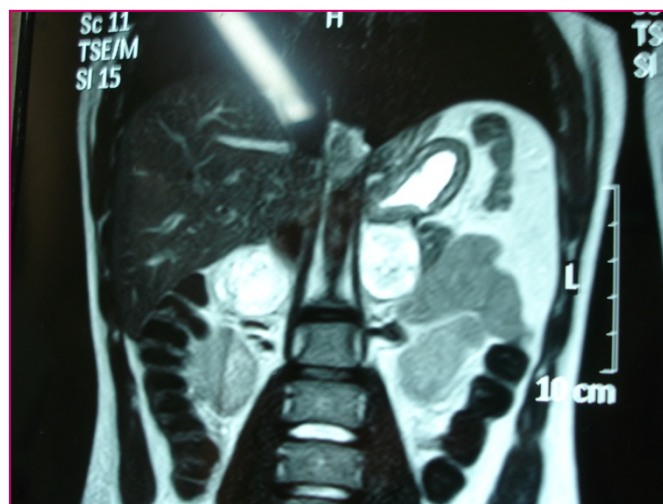


FIGURA 6

### Feocromocitoma bilateral

*No está indicada la punción-diagnóstica para estudio histológico.*

### Tratamiento

La resección quirúrgica es la modalidad curativa.

Si el tumor primario se localiza en la suprarrenal y es benigno, la supervivencia es la de la población normal correspondiente a la edad.

En los pacientes con enfermedad no resecable, recurrente o metastásica, la supervivencia a largo plazo es posible. A partir de los 5 años, es menor del

50 %. El tratamiento farmacológico del exceso de catecolamina es necesario y la cirugía, radioterapia o quimioterapia pueden proporcionar beneficios paliativos.

### *Preparación preoperatoria*

#### ■ Objetivo:

- Reducir la incidencia de crisis hipertensivas intraoperatorias.
- Evitar la hipotensión postquirúrgica.

#### ■ Protocolo:

- Fenoxibenzamina 10-20 mg/8 h, 10 días antes de la cirugía.
- Propanolol 10 mg/8 h, 3 días antes de la cirugía.

### *Táctica quirúrgica*

Se procede a una resección completa del tumor, con mínima manipulación, con ligadura precoz de la vena suprarrenal y resección de la/s glándula/s afectada/s por las pruebas de imagen.

Si es maligno, debe intentarse la extracción de todo el tejido infiltrado, e incluso las metástasis, corriendo un riesgo del 50 % de recidiva contra lateral, antes de los 10 años.

### *Seguimiento*

Se debe realizar un control de tensión arterial, catecolaminas y metabolitos en orina cada año, durante 10 años: si están elevados se deben hacer pruebas de imagen.

Si hay recidiva no extirpable, se debe hacer un control de la tensión arterial con bloque ante adrenérgicos y/o tratamiento radioactivo con I<sup>131</sup>-MIBG.

## **Incidentaloma suprarrenal**

Se denomina así a toda masa adrenal descubierta accidentalmente mediante estudios por imágenes, en pacientes sin signos clínicos evidentes de hiper o hipofunción y sin enfermedad neoplásica conocida.



El incidentaloma suprarrenal es una entidad nosológica característica de fin del milenio. El término nace asociado al desarrollo de las nuevas técnicas de diagnóstico por imágenes, aunque la patología existe desde hace mucho tiempo. Fue denominado así en el año 1982. Es un neologismo ya incorporado al lenguaje médico.

Como ha habido cierto abuso en el uso de esta expresión en patologías que realmente no correspondían, es necesario enfatizar que para ser considerado un incidentaloma, la masa descubierta, funcionante o no, no debe producir signología clínica manifiesta. De hacerlo, dejaría inmediatamente de ser un incidentaloma, modificando el enfoque diagnóstico y terapéutico. Por tanto, la presencia de una masa incidental asintomática no descarta de manera alguna que ese tumor no tenga signos bioquímicos de funcionalidad, pero éstos no tienen que tener una expresión clínica significativa y manifiesta.

La cifra de ICDL descubiertos aumentó en progresión geométrica en las décadas del 80 y 90 acompañando al desarrollo de los aparatos de estudios por imágenes. Sin embargo, hay un estancamiento en los últimos 5 años, con cifras similares. La idea general es que esta meseta es sólo el preludio de otro aumento aluvional, acompañando al desarrollo científico.

Los reportes sobre la prevalencia de incidentalomas adrenales oscilan en un rango entre el 0,6 al 3,2 % de todas las TAC abdominales y el 1,4 al 8,7 % del total de autopsias. Esta discrepancia se debe a la distinta sensibilidad de los aparatos de diagnósticos por imágenes, previéndose, con el avance técnico y por el descenso en los costos de los estudios, un aumento significativo en los hallazgos.

Los avances continuos en el desarrollo de la aparatología en diagnóstico por imágenes permiten detectar con mayor frecuencia y precisión formaciones adrenales cada vez más pequeñas. Es tan importante el número de incidentalomas descubiertos anualmente que se describe el problema como una nueva epidemia de SIDA en el campo de la endocrinología, utilizando el acrónimo de «AIDS» (por sus siglas en inglés) para denominar a los incidentalomas adrenales descubiertos por casualidad:

*Adrenal*

*Incidentaloma*

*Discovered*

*Serendipitously*

Ambas enfermedades son asintomáticas en la etapa inicial y tienen un gran impacto futuro en la salud de los pacientes. Obviamente, no es posible equiparar la gravedad de una y otra afección, pero para los endocrinólogos y cirujanos no resulta siempre sencillo determinar la verdadera estirpe de la masa adrenal en estudio, si es benigna o maligna y en qué caso y condiciones debe ser extirpada quirúrgicamente. Constituye, muchas veces, un verdadero desafío terapéutico.

Es importante mencionar que gran parte de los pacientes con masas adrenales incidentales no ingresan a los servicios de cirugía debido a que las imágenes son concluyentes para diagnosticar ausencia de malignidad; es el caso de los quistes de todo tipo, lipomas, mielolipomas, hemorragias y las masas pseudotumorales. Tampoco llegan la mayoría de las imágenes metastásicas con primario conocido. Los procedimientos cruentos, en estos casos, terminan con la punción diagnóstica.

Ante todo incidentaloma, la estrategia para enfrentar y resolver el dilema que se nos presenta está guiada por la búsqueda de la respuesta a las siguientes preguntas:

- 1. ¿Es una formación normo, hipo o hipersecretora?*
- 2. ¿Presenta un síndrome endocrino subclínico?*
- 3. ¿Es posible descartar con seguridad el cáncer?*
- 4. ¿Se justifica la exéresis quirúrgica?*

Una clave esencial en el diagnóstico y tratamiento de las masas adrenales es la determinación fehaciente y exhaustiva de su funcionalidad, a pesar de la ausencia de sintomatología evidente.

Los enfermos con masas adrenales incidentales son susceptibles de tres tipos de condiciones adversas: 1) morbilidad endocrinológica u oncológica; 2) mortalidad y 3) ansiedad e incertidumbre del paciente y del cuerpo médico actuante por conocer la verdadera entidad histológica y funcional de la masa en estudio. Este último aspecto no debe subestimarse porque en algunos casos podría constituirse en la causa principal de la indicación de la exploración quirúrgica.

### *Diagnósticos diferenciales*

La presencia de una masa suprarrenal descubierta accidentalmente induce a los siguientes diagnósticos diferenciales: el 94 % se deben a causas tumorales; el 5,5 % a causas pseudotumorales y el 0,5 % a procesos infecciosos (CUADRO 1, 2 y 3).

### **Causas tumorales – TOTAL: 94 %**

#### ■ *Corticales*

- Adenoma e hiperplasia nodular.....50 %
- Carcinoma.....10 %

#### ■ *Medulares*

- Feocromocitoma.....19 %
- Ganglioneuroma / Neuroblastoma.....3 %

#### ■ *Otros tumores adrenales*

- Metástasis.....4 %
- Mielolipoma.....8 %
- Hamartoma.....0,1 %

### Causas pseudotumorales – TOTAL: 5,5 %

#### ■ *Quistes*

- Parasitarios
- Endoteliales
- Adenomas degenerativos
- De retención

#### ■ *Hemorragias*

#### ■ *Masas pseudoadrenales*

- Lesiones pancreáticas
- Lesiones renales
- Vasculares: aneurisma o dilatación de arteria o vena esplénica renal

### Causas infecciosas – TOTAL: 0,5 %

- Abscesos
- Amiloidosis
- Histoplasmosis
- Coccidiomicosis
- Blastomicosis
- TBC
- Sarcoidosis
- Citomegalovirus

CUADRO 1, 2 Y 3

### *Identificación topográfica*

Un aspecto crítico en la indicación quirúrgica, no sólo de los incidentalomas sino de todo tumor adrenal, es la correcta identificación topográfica. Para eso

disponemos de diversos estudios por imágenes, con distinta sensibilidad y especificidad que se explicitan a continuación.

*TAC*: lesiones > de 1 cm. Alta sensibilidad. Baja especificidad

*RNM*: igual a TAC

*Centellograma*  Corteza: NP-59IMC  
Médula: MIBG

*Ecografía*: bajo costo. Útil para seguimiento evolutivo. Es no invasiva y tampoco radiante.

*Arteriografía*: en casos que la TAC y la RNM no puedan distinguir si la formación es suprarrenal o del polo superior de riñón.

*Cavografía*: abandonada como estudio de rutina.

*Retroneumoperitoneo*: igual al anterior.

Los criterios de indicación quirúrgica en la patología incidental suprarrenal son los siguientes:

## Incidentaloma suprarrenal

### *Criterios de indicación quirúrgica*

- Hiper o hipofunción en los estudios clínicos.
- Incidentalomas sólidos: de acuerdo al tamaño tumoral.
- Incidentalomas sólidos que aumentan de tamaño.
- Incidentalomas sólidos con signos de malignidad en estudios complementarios.
- Incidentalomas quísticos de contenido hemorrágico.
- Quiste rápidamente recidivante luego de la punción.

El principal factor en la determinación de malignidad es el tamaño tumoral. Un antiguo axioma dice que todo tumor superior a los 5 cm debe considerarse cáncer hasta demostrarse lo contrario. A mayor crecimiento de la masa la

posibilidad de malignidad crece exponencialmente, incluso en algunas oportunidades, sólo la evolución determinará la verdadera estirpe tumoral, aún con histopatología negativa.

De acuerdo a lo expuesto, nuestra conducta frente a las masas incidentales puede resumirse en los dos algoritmos siguientes (FIGURA 7 y 8).

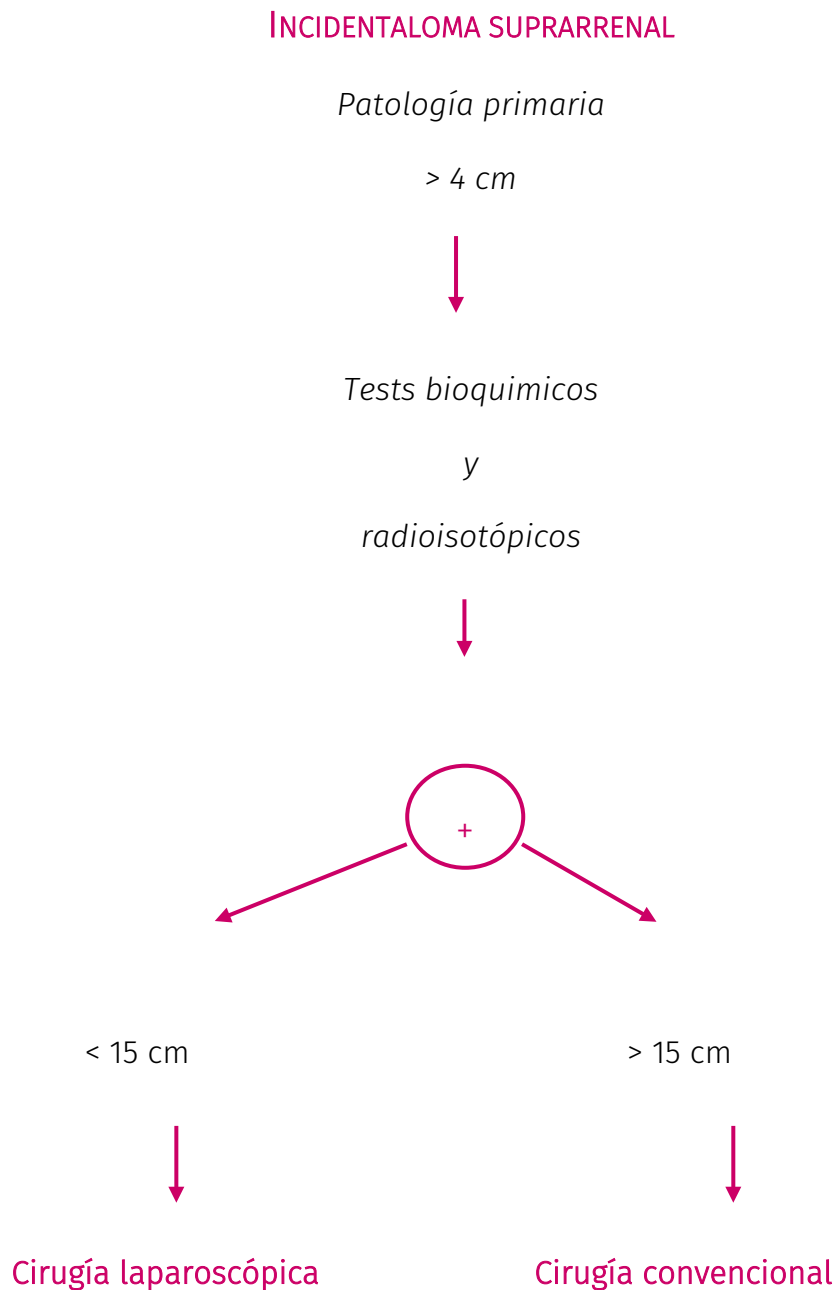


FIGURA 7

### INCIDENTALOMA SUPRARRENAL

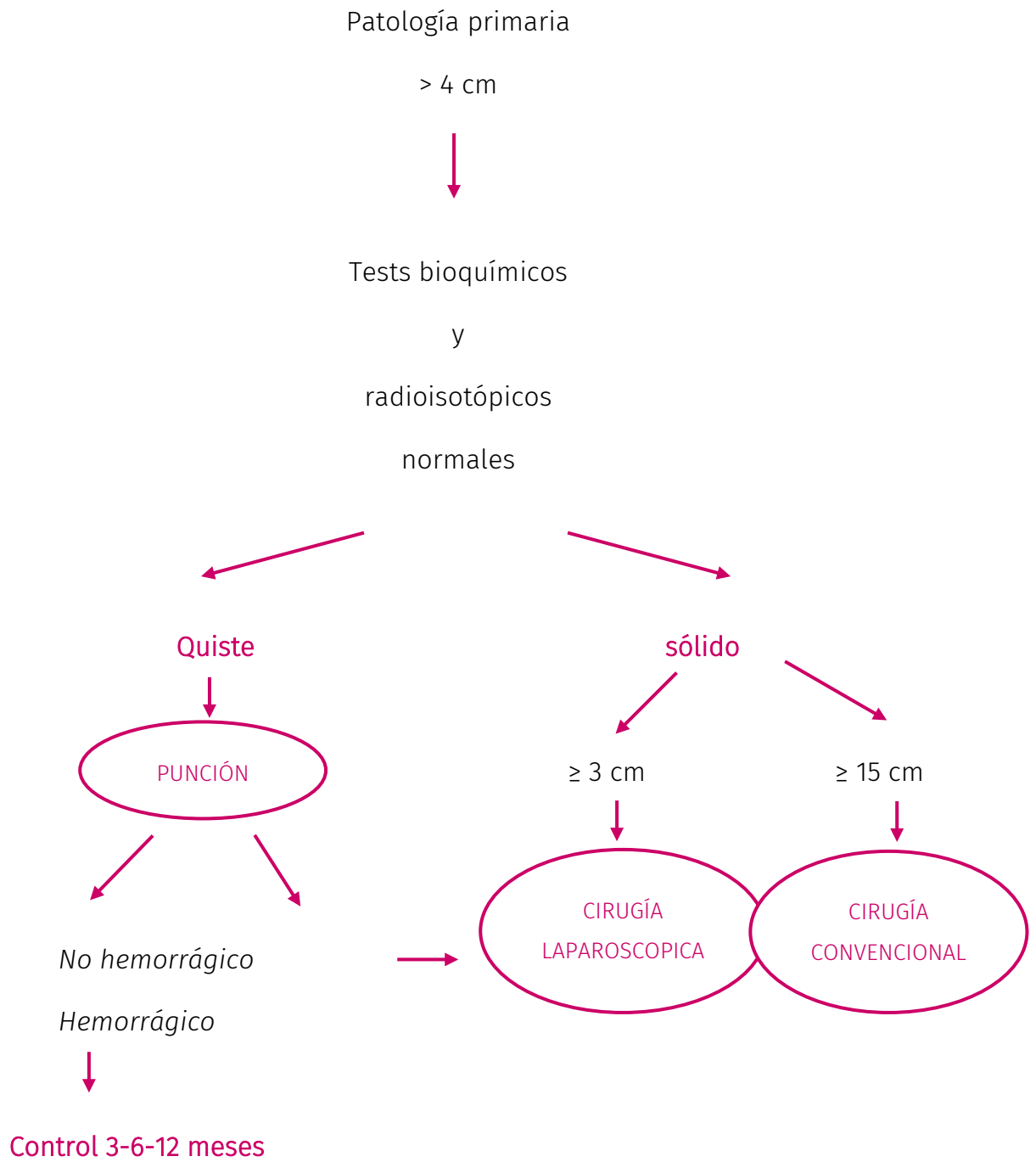


FIGURA 8

## Carcinoma

Se pueden presentar como incidentalomas, tumores sin hipersecreción o como síndromes de hipersecreción (en un 40 a 70 % producen hormonas):

- Secreción mixta: 35 %
- Hiperkortisolismo puro: 30 %
- Tumores virilizantes
- Tumores feminizantes
- Hiperaldosteronismo

### *¿Cuándo sospecharlo?*

Debe sospecharse un carcinoma cuando se presenten los siguientes datos clínicos:

- Tumor palpable
- Dolor abdominal
- Comienzo brusco
- Síndrome de compresión de cava
- Síndrome feminizante

O también si se presentan con los siguientes datos bioquímicos:

- Secreción hormonal mixta
- Dehidroepiandrosterona elevada
- Precursores inactivos de aldosterona y pregnenolona
- 17-cetosteroides urinarios > 30-40 mg/día

En las imágenes pueden visualizarse las siguientes características:

- Aspecto heterogéneo con áreas de necrosis
- Bordes irregulares
- Adenopatías
- Invasión loco-regional



- Tamaño > de 4 cm

### *Tratamiento*

Se debe realizar la resección quirúrgica. En caso de no resecabilidad, la quimioterapia es el tratamiento indicado.

Este tipo de tumores pueden dar metástasis en los siguientes órganos:

- Pulmón
- Mama
- Riñón
- Colon
- Melanoma
- Linfoma

*En caso de duda, puede estar indicada la punción diagnóstica ante la sospecha de estar en presencia de una metástasis.*

## **Aspectos quirúrgicos de la patología suprarrenal**

Desde que **EUSTAQUIO** describió por primera vez las glándulas suprarrenales en 1563 y **THOMAS ADDISON**, trescientos años después, descubrió el síndrome clínico de insuficiencia suprarrenal; estas formaciones constituyeron un permanente desafío táctico y técnico para los cirujanos, fundamentalmente por su ubicación profunda en el retroperitoneo. El desarrollo de las nuevas técnicas en estudios por imágenes, asociado a la espectacular irrupción de la cirugía mini-invasiva, determinaron un gran cambio conceptual en el enfoque terapéutico de la patología tumoral adrenal, un verdadero giro copernicano que derrumbó muchos de los sólidos conceptos hasta hace poco tiempo intocables.

### *Preparación preoperatoria*

Si bien todo tumor adrenal, incidental o no, debe ser estudiado por un equipo multidisciplinario que involucre a endocrinólogos, cirujanos,

anestesiastas y terapistas intensivos, pero eso no implica que, como operadores, no participemos activamente en el estudio clínico y en la preparación preoperatoria. En los incidentalomas, a pesar de la ausencia de signos y síntomas de funcionalidad, podemos encontrarnos con pacientes con alteraciones en más o en menos en la función adrenal, y por lo tanto, conocer las correcciones clínicas indispensables a que deben someterse esos enfermos antes de la intervención. El sentido es que lleguen a la cirugía lo más compensados posible. Describir la preparación preoperatoria en cada uno de los casos excede, por su extensión, los propósitos de este trabajo. A pesar de ello, tenemos que tener especial cuidado en la intervención con la posibilidad de que estemos operando un feocromocitoma pre-clínico. Es por eso que es de buena práctica evitar por todos los medios la prehensión directa de la glándula, no sólo por la posibilidad de la ruptura sino para evitar una inesperada liberación de catecolaminas en el torrente sanguíneo.

Siempre debemos tener presentes las denominadas etapas críticas en la cirugía del feocromocitoma que se resumen en la **FIGURA 9**.

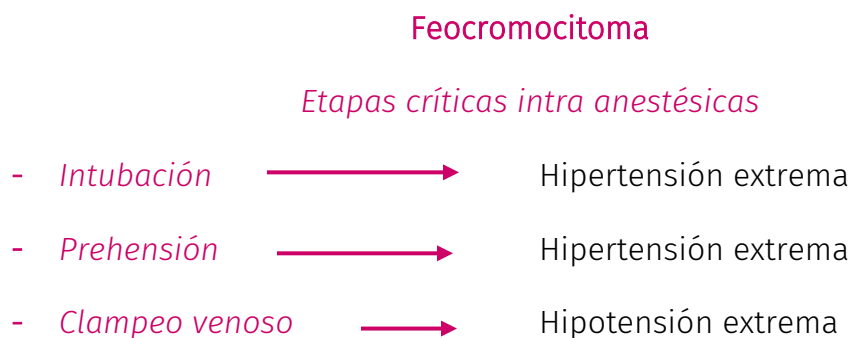

FIGURA 9

### *Abordaje quirúrgico*

El abordaje quirúrgico convencional de ambas adrenales es particularmente traumático por su ubicación profunda en el retroperitoneo. No siempre es sencilla la elección de la vía de abordaje y si la experiencia es escasa, puede constituirse en un verdadero dilema.

### *Elección de la vía de abordaje*

Depende de varios factores puntuales:

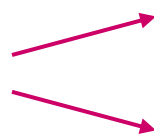
- si la enfermedad es unilateral o bilateral;
- del tipo de enfermedad;
- de la probabilidad de carcinoma;
- del tamaño de la lesión;
- de la presencia de otras patologías abdominales;
- del hábito del paciente;
- de la familiaridad del cirujano con los distintos procedimientos y
- del lugar donde se efectúa la intervención y del equipamiento disponible.

### *Vías de abordaje quirúrgico*

De acuerdo a los factores mencionados, dentro del armamentario quirúrgico podemos optar por las siguientes vías de abordaje:

1. *Vía anterior* (transabdominal)
2. *Vía posterior*
3. *Vía lateral*
4. *Vía transtorácica*

5. *Vía laparoscópica*



a. transabdominal

b. retroperitoneal

Todas ellas tienen ventajas y desventajas que trataremos de resumir en forma sintética. Comenzaremos por la cirugía convencional.

## Cirugía convencional

### *Vía anterior*

Ventajas:

- Permite explorar ambas glándulas por una misma incisión.
- Permite reseca lesiones de cualquier tamaño.
- Permite reseca lesiones múltiples (feocromocitoma).
- Permite evaluar toda la cavidad peritoneal en caso de carcinoma.
- Permite reseca estructuras vecinas en caso de carcinoma.

Desventajas:

- Las inherentes a toda cirugía abdominal: infección de la herida; eventración.
- Lesiones de órganos vecinos: bazo, cola de páncreas.
- Complicaciones pulmonares: atelectasia, neumonía.
- Mayor tiempo quirúrgico que la vía posterior.
- Mayor tiempo de hospitalización.
- Mayor mortalidad operatoria.

Es la vía que utilizamos cuando indicamos, «de entrada», cirugía convencional. Fundamentalmente en grandes tumores sólidos (superiores a los 15 cm), donde la posibilidad de estar en presencia de una neoplasia maligna es muy grande. Preferimos la incisión subcostal de Kocher ampliada.

*Abordaje anterior*

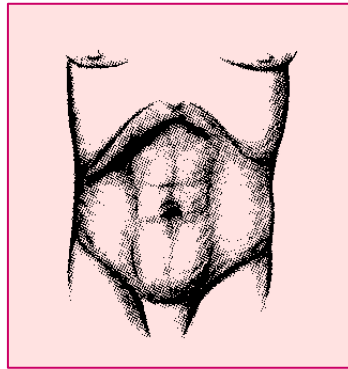


FIGURA 10

*Abordaje derecho*

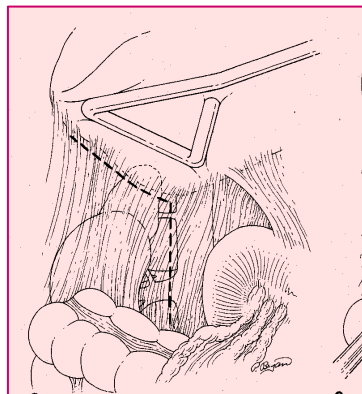


FIGURA 11

*Abordaje izquierdo*

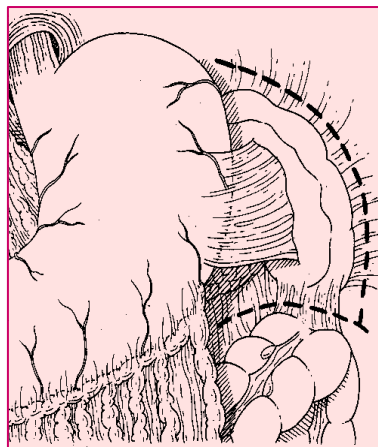


FIGURA 12

### Control venoso derecho

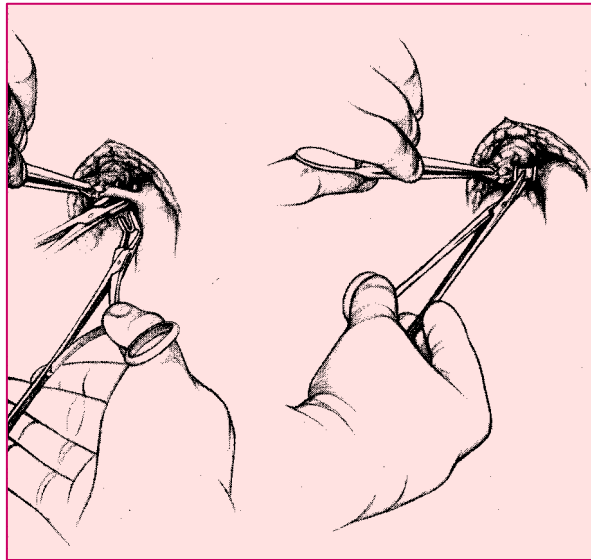


FIGURA 13

### Vía posterior

Ventajas:

- Es la vía más directa a la glándula adrenal.
- No íleo postoperatorio.
- Menor tiempo quirúrgico.
- Permite abordaje simultáneo.
- Rápida deambulación.
- Menor % de complicaciones que la vía anterior.

Desventajas:

- Campo quirúrgico limitado.
- Permite reseca tumores de hasta 5 cm.
- Control venoso (glándula derecha) dificultoso.
- Riesgo de neumotórax.
- Mayor dolor en el postoperatorio inmediato.

Hemos utilizado esta vía en algunos casos de feocromocitomas sintomáticos (no incidentales), bilaterales, con tumores mayores de 5 cm. Si bien la norma expresa que esta vía es conveniente usarla en formaciones menores a ese tamaño, especialmente en la localización derecha por la dificultad que conlleva la escasa longitud de la vena suprarrenal.

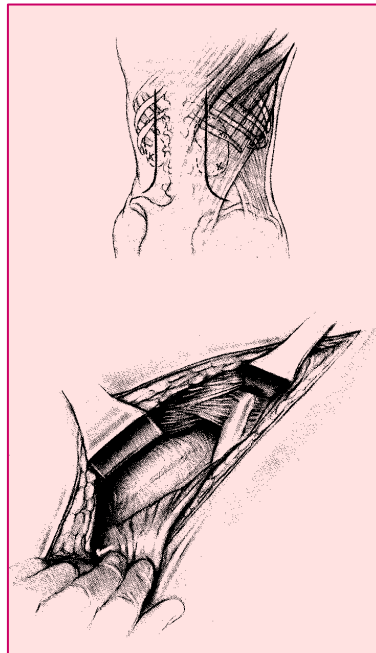


FIGURA 14

### Vía lateral

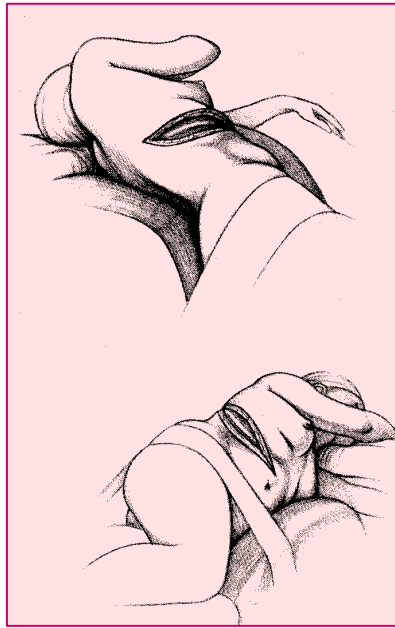


FIGURA 15

Es la vía preferida de la mayoría de los urólogos. Tiene, como todas, ventajas y desventajas.

Ventajas:

- Extraperitoneal.
- Buena exposición en pacientes obesos.
- Contraindicaciones del abordaje abdominal.

Desventajas:

- Dificultoso control vascular.
- Eventrógena.
- Mayor dolor.

### Vía tóraco-frenolaparotomía

Ventajas:

- Permite reseca tumores de gran tamaño que requieran control de los grandes vasos.



Desventajas:

- Abordaje unilateral.
- Gran agresión quirúrgica.
- Apertura de la cavidad pleural.

Todas las vías de abordaje convencionales conllevan postoperatorios relativamente prolongados con probabilidad de morbilidad inmediata y mediata.

### *Cirugía laparoscópica*

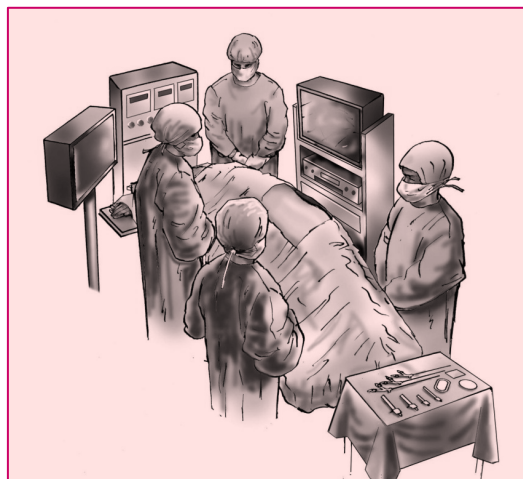

FIGURA 16

El advenimiento de la cirugía laparoscópica, su rápida expansión de la cirugía vesicular a casi toda la patología abdominal y retroperitoneal, revolucionó, a partir de 1992, la cirugía de las masas adrenales. Esto es debido a su ubicación en el retroperitoneo, a su friabilidad, a su estrecha vinculación con los grandes vasos y al margen reducido de maniobra que exige grandes incisiones en la cirugía clásica. El laparoscopio permite un acceso rápido y seguro, con una visualización selectiva magnificada excelente, penetrando en lugares donde no puede hacerlo la cabeza del cirujano, minimizando el traumatismo tisular y la manipulación glandular con el instrumental adecuado. Nos brinda, además, la posibilidad de desplazar la óptica a sitios

alternados para visiones en distintos ángulos. Pocas patologías quirúrgicas tienen mayor indicación de cirugía mini-invasiva que el incidentaloma suprarrenal; la dificultad radica en determinar con precisión cuál de ellos debe ser operado y cuál debe expectarse; tópico todavía polémico y en el que no hay acuerdo unánime.

La cirugía mini-invasiva siempre tendrá un lugar preponderante en todas aquéllas intervenciones donde el mayor trauma lo constituya la vía de abordaje. El traumatismo quirúrgico, un factor decisivo de mortalidad y morbilidad, se puede expresar por la relación siguiente:

### *Traumatismo quirúrgico*



*La cirugía mini-invasiva modifica la interfaz sensorial, especialmente el sentido del tacto.*

El acceso a la herida no siempre guarda proporción con la magnitud del procedimiento.

La adrenalectomía laparoscópica constituye el estándar de oro en la patología incidental de la glándula. Esto no implica el detenimiento del incesante avance científico-tecnológico, demostrado con las primeras experiencias con la cirugía robótica.

A pesar de lo expuesto, como todo procedimiento quirúrgico, la vía laparoscópica tiene contraindicaciones absolutas y relativas que se expresan en la FIGURA 17.

- *Absolutas*
  - Carcinoma adrenal
- *Relativas*
  - Coagulopatía
  - Cirugía previa en zona quirúrgica
  - Tumores > de 10-15 cm

FIGURA 17

Esta vía tiene incuestionables ventajas:

- Menor dolor postoperatorio.
- Rehabilitación posterior más rápida.
- Menor tamaño de las heridas.

Pero también desventajas:

- Necesidad de equipamiento adecuado.
- Mayor tiempo quirúrgico.
- Entrenamiento en cirugía laparoscópica.
- Dominio de la anatomía retroperitoneal.

### *Equipamiento*

Si bien una adrenalectomía laparoscópica puede realizarse con el mismo equipamiento y material que se utiliza en una colecistectomía, es conveniente disponer además de los siguientes elementos:

1. Sellador de vasos con pinzas de 5 y 10 mm.
2. Laparoscopio de 25, 30 o 40 grados.
3. Aplicadora automática con clips largos y extralargos.

4. Pinza de prehensión tipo Babcock.
5. Disectores angulados de 30, 60 y 90 grados.
6. *Clamp* vascular laparoscópico tipo Satinsky.
7. Separador expansible de 10 mm.
8. Bajanudos de 5.
9. Bolsa estéril de recuperación.

Con respecto al quirófano es conveniente tener dos monitores ubicados a ambos lados del cabezal de la mesa y también se debe tener preparado instrumental para laparotomía abierta convencional, disponible inmediatamente en caso de que sea necesaria una conversión laparotómica de emergencia.

Es necesario enfatizar que un elemento clave en esta cirugía es el sellador de vasos. Permite una intervención quirúrgica más segura y más rápida, debido a que nos permite «clipar» solamente la vena tributaria, todo el resto es posible coagularlo directamente con este eficaz instrumento.


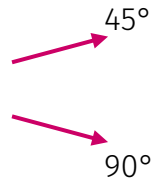


FIGURA 18

## Cirugía laparoscópica. Opciones

*Vía anterior* (transabdominal)

*Vía lateral* (transabdominal)



*Vía posterior*

Las vías laterales y anteriores son utilizadas en los servicios de cirugía general y la posterior es patrimonio casi exclusivo de los servicios de urología. A nuestro juicio, la vía posterior tiene todas las desventajas enumeradas en la cirugía convencional y casi ninguna de las ventajas. El campo visual del endoscopio es estrecho y el tratamiento vascular de la glándula es dificultoso en formaciones mayores de 4 cm. De cualquier manera, hay ya una gran experiencia mundial y hay cirujanos que se sienten más cómodos con esta vía, que por otra parte es la que han utilizado siempre en la cirugía convencional. Incluso hay experiencias que afirman que no hay diferencias significativas entre el abordaje retroperitoneal y el transabdominal, tanto en patología incidental, como en tumores sintomáticos funcionantes.

### *Vía laparoscópica lateral*

Si bien comenzamos operando estos casos por vía anterior, rápidamente nos dimos cuenta de que cuanto más lateralizábamos al paciente, mejor abordaje obteníamos. Después de una corta experiencia con el paciente a 45°, optamos por el decúbito contralateral estricto con el paciente a 90° con respecto a la camilla. A nuestro juicio, es la vía más eficaz para abordar la glándula suprarrenal. La asociamos con la posición de Trendelenburg invertida (Fowler), que ayuda a desplazar caudalmente las vísceras, lo cual mejora el acceso al espacio suprarrenal homolateral, y elimina buena parte de la disección necesaria para el abordaje anterior.

La única desventaja que tiene esta vía de abordaje es la necesidad de volver a colocar en posición cuando se necesita una suprarrenalectomía bilateral y, en cirujanos que no han superado la curva de aprendizaje, puede ser dificultoso el acceso a la vena suprarrenal derecha.

Como premisa de oro se debe evitar a toda costa la excesiva prehensión de la glándula, no sólo por la posibilidad de que la formación tumoral sea un feocromocitoma subclínico, sino por la posibilidad de ruptura. Nunca hay que olvidarse el aforismo que dice: todo tumor suprarrenal superior a los 5 cm es un cáncer hasta que se demuestre lo contrario.

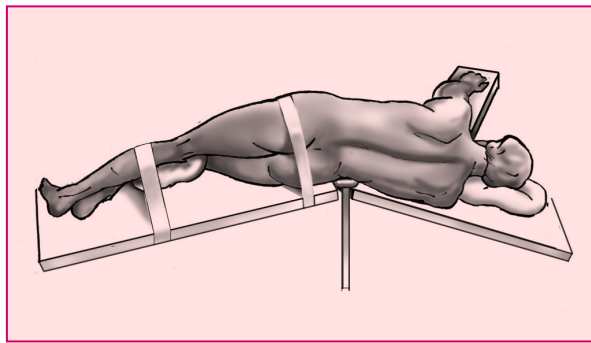


FIGURA 19

### *Suprarrenalectomía derecha*

Se lateraliza la camilla a 45° para colocar la aguja de Verres y el primer trocar de 10 mm, a 10 cm de la línea axilar anterior y a 3-5 cm por debajo del reborde costal derecho. Es, a nuestro juicio, junto con el «clipado» de la vena tributaria, el gesto quirúrgico más peligroso de la intervención. Luego de colocado el endoscopio, y bajo visión directa, se introducen los otros tres trocates, todos de 10 mm, en la posición mostrada en la FIGURA 20. El motivo de utilizar portales del mismo tamaño es por la posibilidad de intercambiar la endocámara y los instrumentos con facilidad, en cualquiera de ellos.

La disección se inicia lateralmente, a través de los accesos de las líneas axilares. El peritoneo lateral a la flexura hepática del colon y el hígado se incide y separa medialmente. El ligamento triangular derecho se secciona

hasta exponer claramente la vena cava inferior y se desplaza al hígado en dirección craneal, mediante un separador digital. La disección de la grasa perirrenal superior pone fácilmente en evidencia a la glándula suprarrenal derecha. Se lleva el laparoscopio al acceso más dorsal para obtener mejor visión de las caras lateral y posterior de la glándula. Las ramas vasculares laterales, superiores e inferiores se seccionan con electrobisturí, entre clips, o mejor aún, con bisturí armónico. Luego de esta movilización glandular se inicia la parte más difícil y peligrosa de la disección, la de la cara medial. La disección de la vena tributaria se debe hacer en forma cuidadosa, fundamentalmente porque la vena suprarrenal derecha es muy corta y puede lesionarse con facilidad en su unión con la vena cava. Es común que se apliquen clips, pero también puede ser ligada; nosotros preferimos los clips, por lo rápido y seguro. Debemos ser muy cuidadosos en esta etapa porque puede producirse una hemorragia masiva de la vena cava, que no es fácil de controlar. Si ocurre, y no puede resolverse inmediatamente con un *clamp* laparoscópico, se debe hacer hemostasia por compresión generada por un instrumento romo y abrir inmediatamente el abdomen.

Luego de la liberación total de la glándula se introduce en una bolsa estéril y se retira la pieza por uno de los portales. Si se ha trabajado con maniobras suaves y delicadas y se ha hecho una correcta hemostasia, no es necesario dejar drenaje.

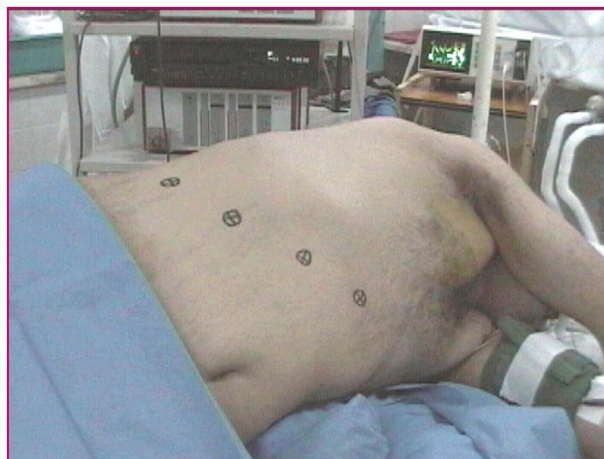

FIGURA 20

### *Suprarrenalectomía izquierda*

Paciente también en decúbito contralateral de 90° y posición de Fowler. Luego de la revisión de abdomen se comienza a liberar el ángulo esplénico del colon, por medio de disección con electrocauterio o bisturí armónico. La apertura parietocólica hace que el colon se desplace inferiormente con facilidad, lo que permite un mejor acceso al cuadrante superior izquierdo del espacio retroperitoneal. La incisión peritoneal en el borde de la flexura esplénica se extiende superiormente lo que, sumado a la posición del enfermo, permite el desplazamiento medial del bazo, que cae por la gravedad. El bazo puede sostenerse con un separador de 10 mm o tomando con una pinza la reflexión periesplénica. Queda así expuesto adecuadamente el espacio entre el riñón y el bazo. La disección en ese espacio, por encima del riñón, exhibe la glándula suprarrenal.

A diferencia de la glándula derecha, no siempre es sencilla la identificación de la glándula izquierda, tan es así que en algunos servicios se utiliza la ecoendoscopia intraoperatoria para encontrarla rápidamente y reducir el tiempo operatorio.

Se comienza liberando las caras lateral y superior de la glándula, utilizando clips y cauterio, si no disponemos de bisturí armónico. Luego abordamos la cara inferior aislando la vena tributaria, que en el lado izquierdo, es rama de la vena renal y tiene una longitud entre 1 y 2 cm. Liberada la glándula de su cara medial se introduce en una bolsa estéril. Todas las consideraciones técnicas sobre los cuidados necesarios, descriptos en la suprarrenalectomía derecha son válidos para la izquierda, aunque las posibilidades de una hemorragia aguda y grave por lesión de la vena izquierda son muy poco probables.



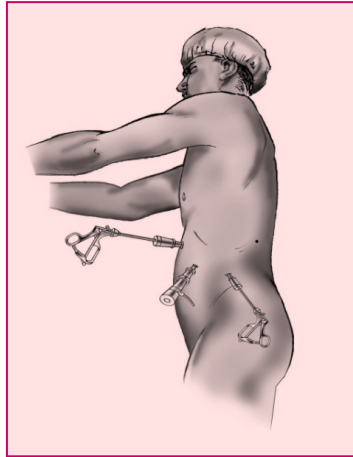


FIGURA 21

*Localización suprarrenal izquierda*

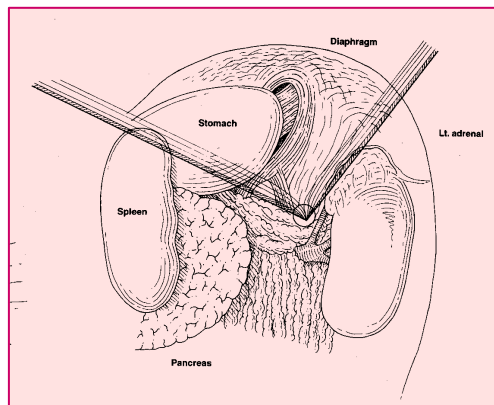


FIGURA 22

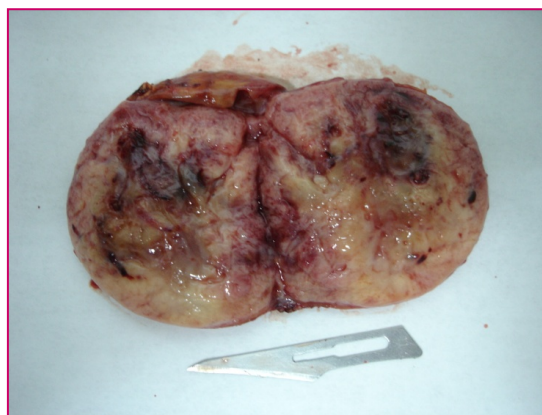


FIGURA 23. FEOCROMOCITOMA SUPRARRENAL, APERTURA DE LA PIEZA OPERATORIA

Con respecto al manejo postoperatorio, éste debe ser multidisciplinario. Podemos resumir que en los síndromes de Cushing se debe administrar hidrocortisona por vía parenteral en dosis aproximadas a los 100 mg dos veces por día, cifra que disminuirá paulativamente. En el hiperaldosteronismo primario es clave el manejo hidroelectrolítico, igual que el manejo hemodinámico en el postoperatorio de los feocromocitomas.

## Referencias bibliográficas

- BARZON L, SCARONI C, SONINO N, FALLO F, PAOLETTA A, BOSCARO M. Risk factors and long-term follow-up of adrenal incidentalomas. *J Clin Endocrinol Metab.* 2003;84(2):520-526. doi:10.1210/jcem.84.2.5444
- BORNSTEIN S, STRATAKIS CA, CHROUSOS GP. Adrenocortical tumors: recent advances in basic concepts and clinical management. *Ann Intern Med.* 1999;130(9):759-771. doi:10.7326/0003-4819-130-9-199905040-00017
- BRUNT LM, MOLEY JF. Adrenal incidentaloma. *World J Surg.* 2001;25(7):905-913. doi:10.1007/s00268-001-0029-0
- CHIDIAC RM, ARON DC. Incidentaloma. A disease of modern technology. *Endocrinol Metab Clin North Am.* 1997;26:233-253.
- DUCLOS JM. *Enciclopedia Médico Chirurgical.* 2001; pp. 41-495.
- GORDON RD, STOWASSER M, RUTHERFORD JC. Primary aldosteronism are we diagnosing and operating on too few patients? *World J Surg.* 2001;25:941-947. doi:10.1007/s00268-001-0033-4
- MCHENRY CR. What's new in general surgery: endocrine surgery. *J Am Coll Surg.* 2002;195(3):364-371. doi:10.1016/S1072-7515(02)01307-8
- PACAK K, LINEHAN WM, EISENHOFER G, WALTHER MM, GOLDSTEIN DS. Recent advances in genetics, diagnosis, localization and treatment of pheochromocytoma. *Ann Intern Med.* 2001;134(4):315-329. doi:10.7326/0003-4819-134-4-200102200-00016
- STURGEON C, SHEN WT, CLARK OH, DUH Q-Y, KEBEBEW E. Risk Assessment in 457 Adrenal Cortical Carcinomas: How Much Does Tumor Size Predict the Likelihood of Malignancy? *JACS.* 2006;202(3):423-430. doi:10.1016/j.jamcollsurg.2005.11.005