

PARTE VII

MAMA

Índice de la Parte VII

Tumores benignos de la mama..... 1372

DR. JUAN LUIS URIBURU

Tumores malignos de la mama..... 1395

DR. LUIS ALBERTO BARBERA Y COL.

Mapeo linfático y biopsia del ganglio centinela en el cáncer de la mama
[NUEVO]..... 1455

DR. MANUEL RAÚL MONTESINOS

Tumores benignos de la mama

DR. JUAN LUIS URIBURU

La mama es un órgano complejo en el que participan el epitelio glandular, el tejido adiposo, el conectivo de sostén, músculo, vasos, nervios y el revestimiento cutáneo con sus anexos, estructuras todas que pueden originar tumores. A propósito de ello, **VIRCHOW** dijo: «La mama es la nodriza de los estudiantes de los tumores», debido a los diversos tipos de neoformaciones que se desarrollan en ella.

Bajo el título de *tumores benignos* describimos los principales tumores encuadrados dentro de ese comportamiento clínico: el diagnóstico no ofrece, por lo general, grandes dificultades; se los encuentra especialmente en mujeres jóvenes, entre los 20 y 30 años, y son muy raros después de los 50. Se trata de tumores de consistencia bastante firme y muy móvil. Su forma es ovoide o esférica; la superficie puede ser lisa o lobulada. El crecimiento es por empuje y no infiltran tejidos vecinos. No ocasionan signos de retracción ni adhieren a la piel.

Clasificaciones

Los tumores benignos pueden clasificarse en *epiteliales* (fibroadenoma, phyllodes, tumor papilar, adenoma del pezón) y *no epiteliales*.

Tumores benignos no epiteliales

La mama es asiento de diversidad de tumores benignos: son neoformaciones a expensas de «tejidos no propios» de la glándula; son

tumores que pueden encontrarse tanto en la mama como en otras partes del cuerpo. Gran parte de ellos no se distinguen clínicamente entre sí.

Se los conoce bajo el título genérico de *tumores de partes blandas* y comprenden, entre otros, a los lipomas, fibromas, neurofibromas, histiocitomas, angiomas, linfangiomas, etc.

Tienen las características clínicas comunes a todos los tumores benignos, con algunas peculiaridades a la palpación o a la mamografía.

Todos tienen el mismo tratamiento quirúrgico de los tumores benignos: resección en cuña, con margen de tejido sano adyacente, con lo que se obtiene la curación.

TUMORES BENIGNOS NO EPITELIALES

<i>a. Mesodérmicos</i>	<i>Tejido adiposo</i>	Lipoma
		Xantoma
		Citosteatonecrosis
	<i>Tejido conectivo</i>	Fibroma
		Histiocitoma fibroso
		Tumor de cél. granulares (Abrikossoff) (= mioblastoma)
		Neurofibromatosis
	<i>Vasos</i>	Angioma
		Linfangioma
	<i>Nervios</i>	Neurinoma
	<i>Músculo</i>	Leiomioma
		Mioblastoma
	<i>Esqueleto</i>	Condroma
		Osteoma
	<i>Mixto</i>	Mesenquimoma benigno

(adiposo-vascular)

Hamartoma (= fibroadenolipoma)

(«mama dentro de la mama»)

b. Provenientes del tejido epitelial

Quistes dermoides

Adenomas de glándulas sudoríparas

Quiste sebáceo

Tumores benignos epiteliales

(Fibroadenoma, phyllodes, tumor papilar, adenoma del pezón). Durante muchos años se ha descrito como prototipo de los tumores benignos al fibroadenoma, por ejemplificar el comportamiento clínico de este tipo de tumores.

Fibroadenoma

El fibroadenoma de mama (FA) es el tumor semiológico más común en las mujeres jóvenes.

Etiología y patogenia. Constituye —en nuestra serie— el 8,4 % de todas las mastopatías —benignas y malignas—. **GESCHICKTER** ya señaló que la estimulación estrogénica intensa y constante produce la formación de fibroadenomas en animales de experimentación, y una vez constituidos, la inyección de fuertes dosis de estrógenos acelera bruscamente su crecimiento. Desde el punto de vista clínico, confirman la influencia de los estrógenos los siguientes datos:

- el FA aparece en mujeres jóvenes, en un período de gran dependencia hormonal;
- sufre modificaciones de tamaño durante el embarazo (y durante el ciclo menstrual);
- cuando se lo biopsia durante el embarazo se encuentran modificaciones del componente epitelial propios de una glándula mamaria gestante;
- a veces es múltiple o bilateral;

- nunca aparece después de la menopausia;
- se demostró la presencia de receptores estrogénicos en fibroadenomas.

Si bien se lo observa desde la pubertad —cuando comienza el desarrollo mamario— hasta las últimas décadas de la vida, en este período se trata de fibroadenomas de larga data que muchas veces están calcificados.

Patología. Macroscópicamente el FA se presenta como un nódulo de forma esférica u ovoide, a veces multilobulada y bien delimitada. Su tamaño es variable: por lo general mide entre 1 y 5 cm de diámetro, aunque puede alcanzar los 6 u 8 cm (con este tamaño es más probable que se trate de un fibroadenoma gigante o de un tumor phyllodes).

Su consistencia es duro-elástica y a veces dura; menos común es detectarlo de consistencia blanda por su estirpe mixomatosa. La superficie es lisa, los bordes netos y al corte muestra un color blanco grisáceo. La superficie de corte, convexa como en todos los procesos benignos, presenta hendiduras más o menos profundas (pero no tan marcadas como en el tumor phyllodes). Sus límites están definidos por una pseudocápsula de parénquima vecino comprimido.

La microscopía muestra una proliferación de tejido conjuntivo laxo alrededor de glándulas bien conservadas, típicas y sin actividad mitótica. Este cuadro es conocido como *fibroadenoma pericanalicular*: está formado por la proliferación sincrónica de tejido conjuntivo y tubos glandulares. Otra variante es la denominada *fibroadenoma intracanalicular*, donde la proliferación conectiva es más activa, distorsiona y empuja las luces glandulares, que aparecen como espacios estrechos e irregulares. Las variantes peri e intracanalicular no tienen importancia en cuanto a la evolución de la lesión y pueden presentarse conjuntamente en un mismo fibroadenoma.

Otras variantes: algunos tumores referidos como adenomas son variantes inusuales de FA. El llamado adenoma tubular o adenoma puro es una variante de FA pericanalicular con una gran proliferación epitelial tipo adenosis (Rosen), clínicamente indistinguible del FA. Focos de adenoma tubular pueden hallarse dentro de un FA común.

Como otras variantes se pueden mencionar los FA que se descubren en mujeres de edad, los que tienen un estroma conectiva hialinizada y calcificada, así como los llamados FA juveniles, que aparecen por debajo de los 20 años, como nódulos que crecen rápidamente (15 cm o más) hasta provocar asimetría mamaria. Macroscópicamente son indistinguibles de la variedad adulta del FA, y se caracterizan microscópicamente por una celularidad estromal junto con hiperplasia epitelial, aunque sin esa hiper celularidad estromal que caracteriza a los cistosarcomas.

El *fibroadenoma galactóforo o fetal o de Ewing*, que también suele ser de gran tamaño, se desarrolla en niñas, antes de la pubertad, en quienes aún no se ha completado el crecimiento de la glándula y la formación de acinos y alvéolos. También es un tumor característico de la glándula mamaria en el hombre. Es de crecimiento rápido y se presenta como un tumor lobulado, blando, vascular, bien circunscripto, que alcanza dimensiones mucho mayores que los otros FA.

Clínica. La edad promedio de presentación es entre los 25 y 35 años, y en la mayoría se diagnostica antes de los 30.

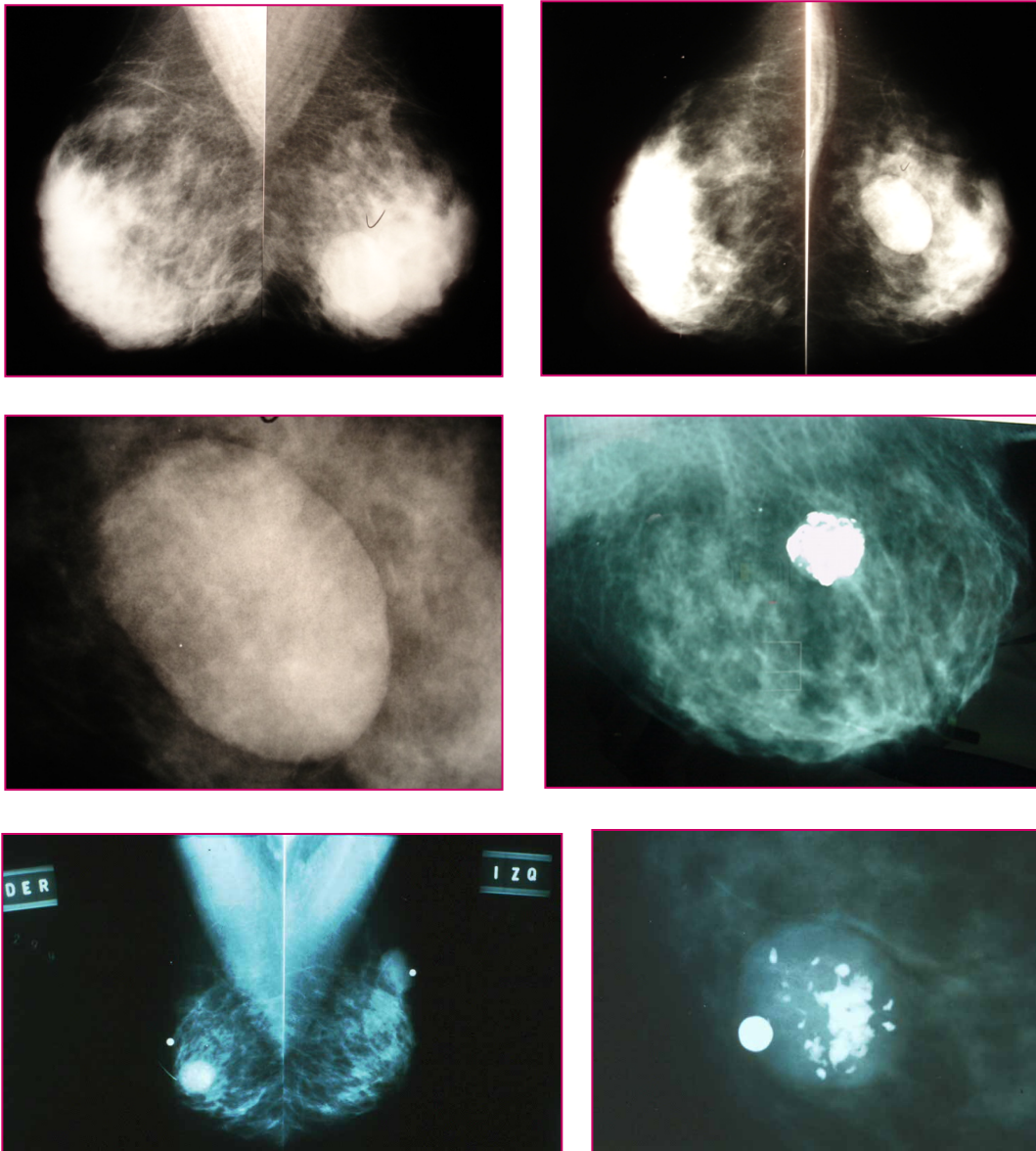
El motivo de consulta más frecuente es el nódulo, aunque cada vez más aumenta la incidencia de FA no palpables diagnosticados por mamografía o por ecografía.

Se trata de un tumor mamario de fácil reconocimiento: duro-elástico, de bordes netos, superficie lisa, libre de los tejidos vecinos y con mucha movilidad, tanta que da la impresión de moverse “dentro de la glándula”, escapando a los dedos que lo palpan. No da adenopatía axilar.

Una de cada cinco pacientes portadoras de esta patología tiene más de un fibroadenoma, en la misma mama o bilateral y sólo al examen clínico. Con el auxilio de la mamografía y más aún de la ecografía, es mayor la posibilidad de diagnosticar fibroadenomas múltiples.

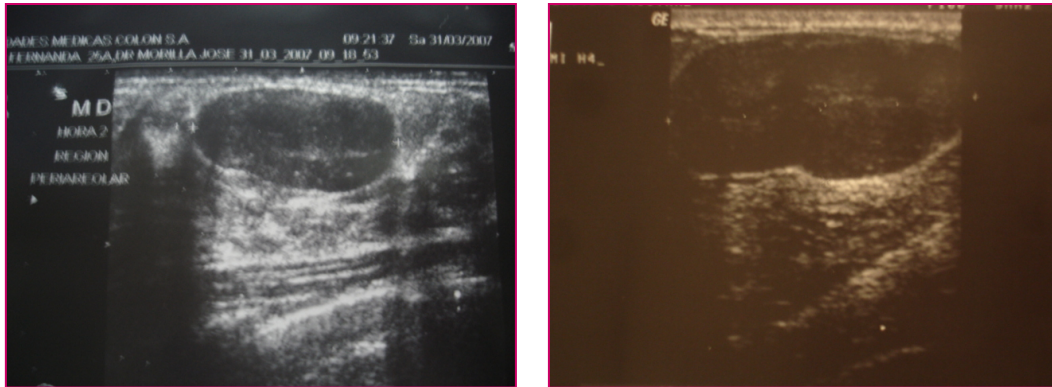
Estudio por imágenes. Dado que este tumor afecta a pacientes jóvenes, en ocasiones no se manifiesta en el estudio mamográfico pues la densidad propia de la glándula oculta al fibroadenoma (muchas veces de igual

densidad). Cuando no es así, se lo ve como una opacidad homogénea de bordes netos, a veces con macrocalcificaciones en su interior. Además, la mamografía puede aportar un sensible aumento de multiplicidad no sospechada clínicamente.



Ecográficamente se dibuja como una imagen de bordes netos, con numerosos ecos regulares en su interior y refuerzo de la pared posterior. Muchas veces de forma ovoide, con diámetro mayor paralelo a la superficie cutánea, signo de elasticidad del nódulo benigno bajo la presión del

transductor (a diferencia del carcinoma, que no se modifica bajo la presión del transductor).



Diagnóstico y diagnóstico diferencial. El diagnóstico no ofrece dificultades en las mujeres jóvenes portadoras de un tumor de las características expuestas tanto clínicas como mamográficas o ecográficas.

Se puede confundir al FA con un bloque de adenosis. Es de advertir una vez más la movilidad del FA dentro de la glándula; las displasias son móviles, pero con la glándula de la cual forman parte. La irregularidad glandular, la frecuente bilateralidad, la localización predominantemente supero externa, los fenómenos dolorosos y su vinculación con los períodos menstruales abogan a favor de la adenosis.

Con el tumor phyllodes, cuando pequeño, sólo los distingue la anatomía patológica. También por la histología habrá que diferenciar del phyllodes al FA gigante juvenil.

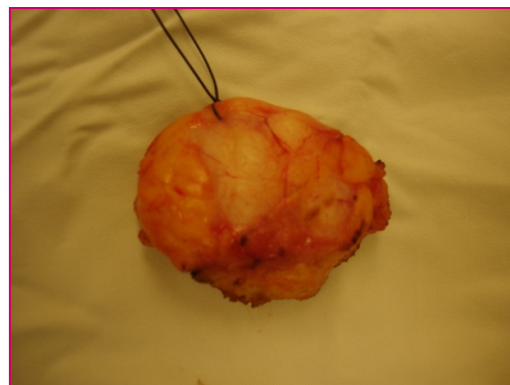
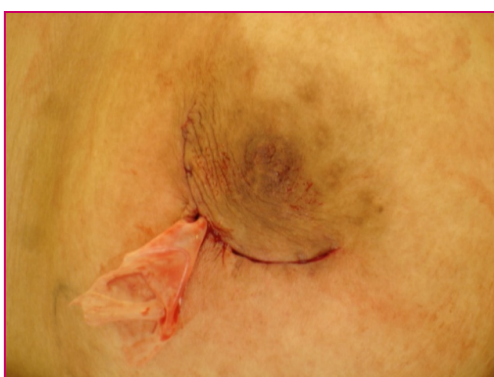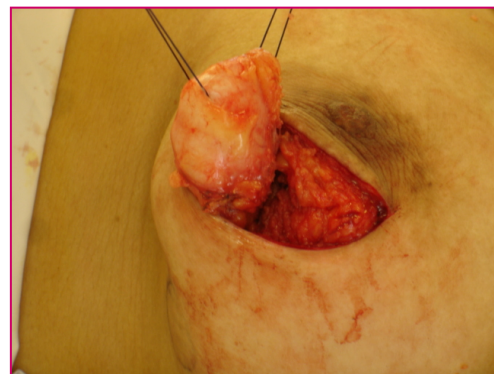
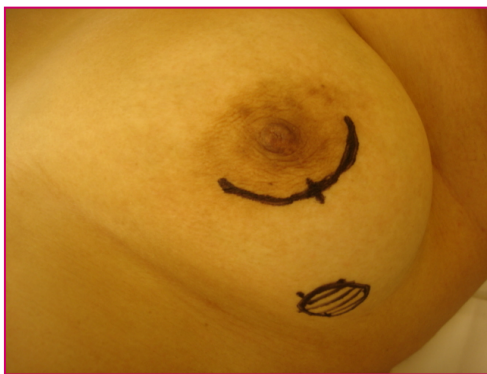Los antecedentes (de displasia cíclica), la edad (generalmente después de los 40 años), la irregularidad e induración glandular vecina, son más de quiste que de FA; el quiste cuando es grande puede ser fluctuante. La mamografía no puede diferenciarlos entre sí; la ecografía y/o la punción definen aquí el diagnóstico.

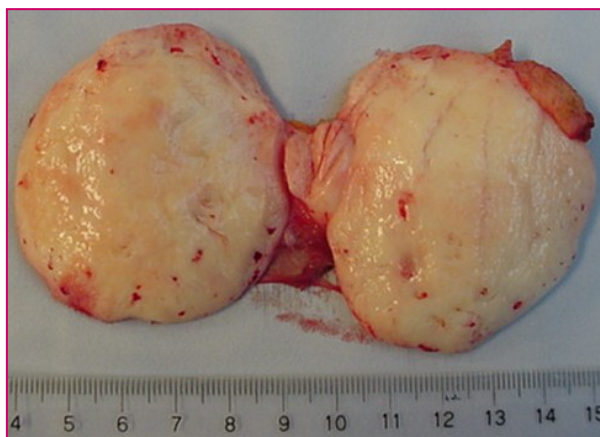
Si aparece después de 40 años, siempre existe la duda de estar frente a un carcinoma de tipo medular o mucoso, con los que puede confundirse.

En las enfermas añosas, al presentarse calcificado, la palpación puede confundirlo con un carcinoma por su extrema dureza, pero la mamografía es terminante al mostrar las macrocalcificaciones.

Fibroadenoma y cáncer. La transformación maligna es posible pero muy rara (1 en 1000 FA según Azzopardi). Teniendo el FA estructura mixta —epitelial y conjuntiva— puede ser asiento tanto de carcinomas como de sarcomas (el mayor número de casos observados fueron carcinomas), pero lo que es más probable es que el carcinoma invada al FA.

Tratamiento. Nuestra conducta clásicamente ha sido la resección quirúrgica de los fibroadenomas con margen del tejido sano adyacente, y no su enucleación (por si se tratara de un phyllodes), con lo cual curan.





Estrategia diagnóstica y criterio terapéutico actual. Para las mujeres hasta los 25 años: seguimiento por ecografía. Entre los 25-35 años: mamografía y ecografía, pudiendo abstenerse de la cirugía si el nódulo se mantiene pequeño y estable, pero en estos casos, respaldados por una punción histológica o citológica. Si creciera o quedaran dudas, especialmente en mujeres mayores de 30 años (y más aún si tuviera antecedentes familiares de cáncer de mama), se indicará la extirpación quirúrgica. También se extirpará si la paciente lo solicita.

Tumor phyllodes

Aunque raro, el tumor phyllodes (T Ph) tiene características que le son muy propias, como que siendo esencialmente benigno tiene la probada posibilidad de transformación maligna; y como que aún tratándose de una patología benigna, a veces tendremos la necesidad de indicar una mastectomía.

Frecuencia. El T Ph representa el 0,5 a 1 % de todos los tumores mamarios, y el 1 a 2 % de los tumores mamarios fibroepiteliales. Hay un phyllodes por cada 23 fibroadenomas (4,4 %).

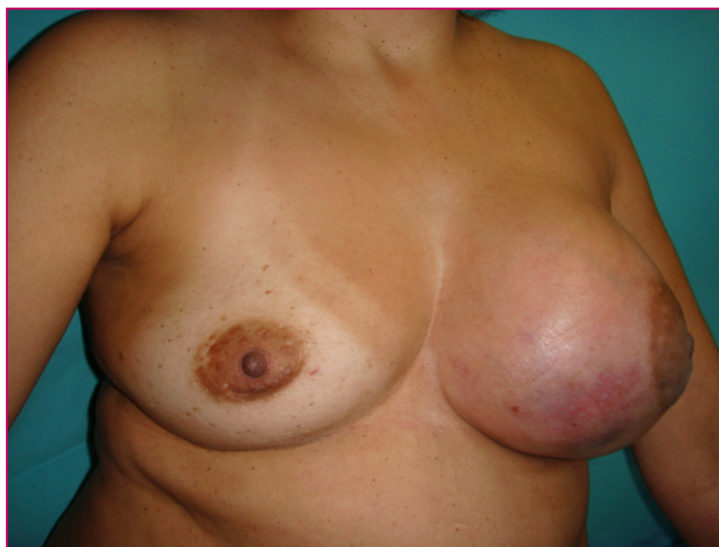Posee abundante sinonimia, más de 60 nombres (encontramos 62); fibroadenoma intracanalicular gigante; fibroadenoma intracanalicular celular (OMS). En la actualidad se tiende a prescindir del calificativo «cystosarcoma» que sugiere malignidad y llamarlo «tumor Phyllodes» (como también lo acepta la OMS). Se trata de un tumor fibroepitelial generalmente benigno, pero que puede transformarse en sarcoma y que predomina en la cuarentena

o quinta década de la vida. El promedio de edad en nuestra serie fue de 41,2 años.

Síntomas. Cuando pequeño, clínicamente es parecido al fibroadenoma, que al principio crece lentamente y que, en determinado momento adquiere crecimiento rápido; este ritmo de crecimiento lo encontramos en el 44 % de nuestras observaciones. **PACK** y **LEE** le dieron el calificativo de gigante, pero todo gigante comienza por ser pequeño.

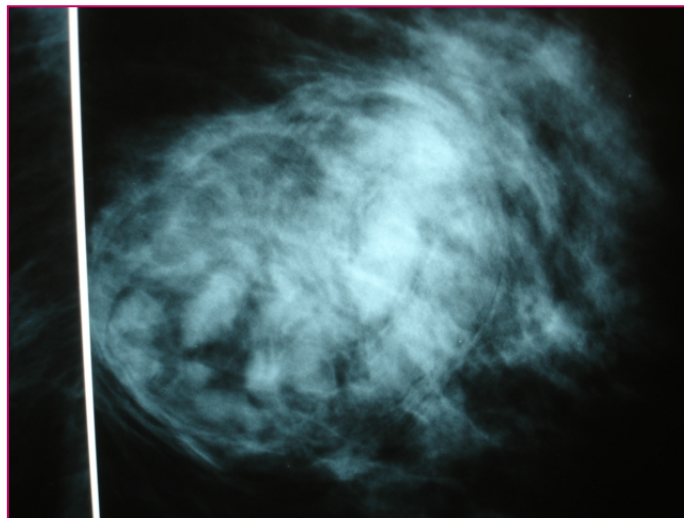
A la palpación presenta lobulaciones y suele mostrar alternancia de zonas duras y blandujas. En el phyllodes no hay retracción cutánea ni del pezón; **NORRIS** y **TAYLOR** relatan un 15 % de observaciones con retracción dérmica, pero nosotros nunca la vimos. Observamos la ulceración de la piel en 4 sobre 53 casos (7,5 %). La úlcera en el phyllodes es por compresión e isquemia, pero no por infiltración como en el cáncer.

En el phyllodes benigno no hay adenopatía axilar, pero puede haberla (si bien es muy raro) en los transformados en sarcoma y ya avanzados (metástasis ganglionar). También puede haberla (adenitis inflamatoria) en los phyllodes ulcerados e infectados. Es característica del phyllodes la usual ausencia de adenopatía axilar sospechosa aún en los tumores de gran tamaño —situación infrecuente si se tratara de un cáncer—.

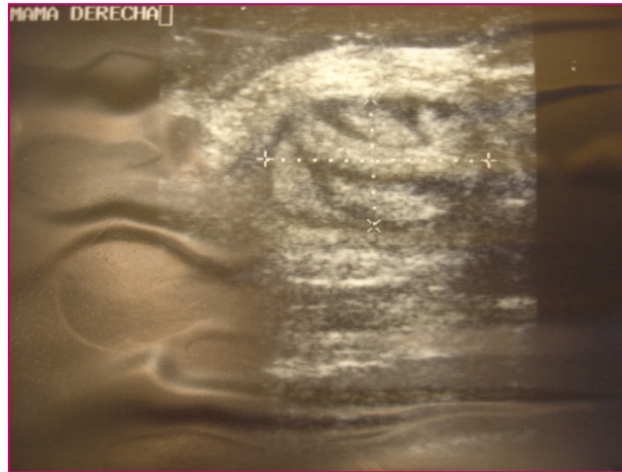


Métodos auxiliares de diagnóstico. Salvadori menciona que estos métodos auxiliares de diagnóstico adquieren importancia secundaria con respecto a la clínica; en su serie de 81 casos, el examen clínico permitió por sí solo formular diagnóstico de tumor phyllodes (luego confirmado histológicamente) en el 50% de los casos, mientras que la mamografía resultó determinante como método de diagnóstico sólo en el 32 % de los casos.

La *mamografía* es útil en los tumores phyllodes de mediano tamaño; no así en los pequeños porque da la misma imagen que el fibroadenoma, o en aquellos de gran tamaño porque no aclara nada. En los de mediano tamaño (10-12 cm de diámetro) la imagen puede presentar escotaduras y lobulaciones; la densidad suele ser no homogénea y mostrar zonas menos densas (debidas a las áreas cavitarias).

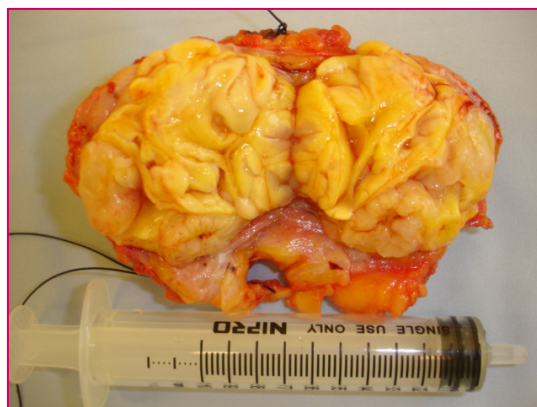

La *ecografía* es categórica para diferenciar entre nódulo sólido (fibroadenoma, phyllodes) y nódulo de contenido líquido (quiste). En el phyllodes puede demostrar una masa sólida con algunas zonas de contenido líquido en su interior.



La *punción biopsia*. A pesar de que algunos T Ph poseen una celularidad estromal homogénea, muchos de ellos son heterogéneos, con algunos focos indistinguibles de fibroadenoma. Esta variabilidad estructural puede provocar serias dificultades en la fiabilidad del diagnóstico por punción, tanto con aguja fina como gruesa (Rosen). Otras veces, la hiperplasia epitelial puede desviar la atención y llevar al diagnóstico erróneo de carcinoma o FA sin observar el elemento estromal. La punción-aspiración con aguja fina *no* es útil en el phyllodes pues no puede demostrar la distorsión invaginante ni la hiperplasia celular de la estroma, características.

La *biopsia quirúrgica* da el diagnóstico definitivo. La biopsia por congelación es factible para un patólogo entrenado (y a él hay que solicitarle muy especialmente que estudie los márgenes), pero para el que no lo está, puede confundir con carcinomas indiferenciados.



El diagnóstico diferencial hay que hacerlo en las muy jóvenes con el fibroadenoma gigante juvenil (sólo la anatomía patológica la diferencia), y con la hipertrofia virginal (aquí es útil la mamografía, que muestra sólo glándula en la hipertrofia y tumor y glándula en el phyllodes). En las jóvenes, con el fibroadenoma: sólo la biopsia puede dar la certeza. En la edad media, con los quistes (utilidad de la ecografía y de la punción) y con algunos cánceres y el sarcoma (es necesaria aquí la anatomía patológica). En las añosas, con el lipoma (claro a los rayos), algunos cánceres y el sarcoma; si bien el phyllodes no es tumor de añosas, se necesita la anatomía patológica para diferenciarlos.

El aspecto al corte muestra que la superficie procide, a la inversa del carcinoma que configura una concavidad. Presenta lobulaciones y está bien limitado aunque no tiene verdadera cápsula (el parénquima adyacente se encuentra comprimido y laminado). Se ve alternancia de zonas induradas, lardáceas, con zonas blandujas (mixoides). La superficie es brillante por el exudado mixoide que la recubre; si se pasa un bisturí de canto, se notará que arrastra este material filante. Con frecuencia hay hendiduras, a veces múltiples, que le confieren aspecto foliáceo (de allí «phyllodes»). Es raro encontrar masas calcificadas, pero es común —en los de mediano tamaño y grandes— la presencia de zonas cavitarias que contienen sangre vieja «achocolatada» o bien una masa encefaloide unida por delicados pedículos a la pared cavitaria y que, a la presión de los bordes, se rompen con facilidad permitiendo la eliminación del contenido a la «manera de parto». No es común encontrar todos estos aspectos en un tumor phyllodes, pero siempre se hallará la suma de varios de ellos.

El diagnóstico histopatológico requiere como premisas (según [A. MOSTO](#)):

1. crecimiento estroma-epitelio con imágenes de «distorsión invaginante»;
2. aumento numérico zonal o difuso de las células del tejido conectivo (celularidad de la estroma). El tumor phyllodes puede aparecer como tal, o bien derivar de un fibroadenoma intracanalicular y no es raro encontrar en el estudio del phyllodes áreas de fibroadenoma típico;
3. células de la estroma con grado variable de atipia (inconstante).

En la malignización del tumor phyllodes interviene únicamente el tejido conectivo y es sobre la base de las figuras histológicas de sus células en desarrollo que se hace, en primer lugar, el diagnóstico de phyllodes, separándolo del fibroadenoma intracanalicular común, y luego, permitirán presumir su grado de agresividad.

NORRIS y **TAYLOR** publican en 1967 (*Cancer*. 1967;20:2090-2099) una serie de 98 tumores phyllodes en los que analizan sus características histológicas, en las cuales se basarán para confeccionar su clasificación de phyllodes en 4 grados de creciente agresividad.

	GRADO I	GRADO IV
<i>Tamaño del tumor</i>	menor de 4 cm	mayor o igual a 4 cm
<i>Márgenes de crecimiento</i>	por empuje	infiltrantes
<i>Nº de mitosis</i>	menos de 3/10 campos de gran aumento	3 o más/10 campos de gran aumento
<i>Atipia celular</i>	+	++0+++

* Ninguna característica por sí sola es capaz de definir entre benigno y maligno

* El Grado I es prácticamente un «fibroadenoma celular»

* El Grado IV —para algunos— es prácticamente un sarcoma

Criterios de malignidad

Criterio histológico: es infiel. **PIETRUZCA** y **BARNES** dicen que «los intentos de clasificar estas lesiones se ven frustrados por el hecho que sólo un pequeño porcentaje de cistosarcomas phyllodes histológicamente malignos, se comportan clínicamente como tales». A menudo las áreas malignas son focales y pueden ser pasadas por alto si no se hacen múltiples cortes.

Hemos observado phyllodes que presentan imágenes histológicas alarmantes de malignidad, sin que evolutivamente lo sean, como lo demuestra su curación luego de la resección; y otros, de grado 1 de Norris y Taylor que más adelante evolucionaron a sarcoma.

ROSEN los clasifica en cistosarcoma benigno; cistosarcoma de bajo grado de malignidad (*borderline*) y de alto grado de malignidad.

Para **LESTER** y **STOUT** el 23 % de los tumores phyllodes presentaba características de malignidad, 23 % limítrofe entre lo benigno y maligno, y 54 % decididamente benignos.

Criterio evolutivo: la simple recidiva, aunque sea iterativa, mientras no demuestre en el último examen histológico transformación maligna en sarcoma, no es válido para calificar al phyllodes como «maligno», pero sí como «agresivo». La variedad de sarcoma es, en este orden: mixosarcoma, fibrosarcoma, liposarcoma u otra (**AZZOPARDI**). Para **MOSTO**, cuando el phyllodes se transforma en sarcoma, lo hace como «lipomixosarcoma», que raramente da metástasis, estableciendo así una diferencia entre el sarcoma originado en un tumor phyllodes y el resto de los sarcomas.

Criterio de la metástasis: para Haagensen es el más seguro. Phyllodes que da metástasis es categóricamente maligno. La metástasis más frecuente es la pulmonar, luego la ósea (y luego corazón). El patrón metastásico más frecuente es el fibrosarcomatoso. Con este criterio se tiene aproximadamente 2 a 6 % de malignidad.

Nosotros seguimos los dos últimos criterios: la transformación en sarcoma y la producción de metástasis, y tenemos 10,25 % de «malignos».

Tratamiento y evolución. Hasta hace unos años no había uniformidad de criterio en cuanto a la magnitud de la extirpación. Los había excesivamente conservadores y otros excesivamente radicales. Actualmente, dentro de lo posible se tiende a ser conservador (salvo que sea maligno).

El objetivo fundamental del tratamiento es la exéresis completa para prevenir la recidiva local. Los factores que predisponen la recidiva local son: resección incompleta, bordes de crecimiento invasivo y nódulos tumorales secundarios periféricos al tumor principal. El tamaño del tumor primario es un factor de importancia en el éxito de la resección local, dado que cuando el tumor es pequeño, es más factible obtener un margen de seguridad más generoso.

La recidiva local es peligrosa, dado la tendencia de muchos T Ph de desarrollar un mayor grado nuclear en las lesiones recurrentes, con respecto a los correspondientes tumores primarios, además del riesgo de la invasión de la pared torácica.

La recidiva local no es un evento necesario como paso previo al desarrollo de metástasis en los T Ph malignos. Sin embargo, los raros casos de T Ph benignos o *borderline* que desarrollaron metástasis, casi siempre tuvieron una recurrencia local con un grado mayor de malignidad, previo a la aparición de metástasis a distancia.

Nosotros nos manejamos con tres operaciones: la resección con amplio margen de seguridad (1 a 2 cm). No se debe hacer «enucleación» pues es proclive a la recidiva. La adenomastectomía subcutánea seguida o no de plástica. Finalmente la mastectomía simple. Las mastectomías radicales no tienen sentido en el tumor phyllodes benigno, y si fuera maligno, que ya ha dado metástasis por vía hemática, sería irracional e inútil.

La edad, el tamaño del tumor, la evolución y la histopatología rigen la elección de las operaciones.

En las jóvenes y de edad media, se elegirán las operaciones de menor envergadura, para evitar deformación (resección o adenomastectomía con plástica); en las mayores puede ser oportuno recurrir a la mastectomía simple.

Respecto del tamaño: en los tumores phyllodes pequeños se hará resección; en los medianamente grandes, que han laminado el parénquima reduciéndolo considerablemente, conviene la adenomastectomía subcutánea con plástica; y en los muy grandes y/o ulcerados se hará de preferencia la mastectomía simple.

Las recidivas iterativas en mujer adulta son buena indicación de mastectomía simple; en las jóvenes se podrá intentar seguir siendo conservador. Salvadori menciona que en su serie siempre se ha registrado una segunda recidiva luego de haber tratado la primera con resección local, por lo que, ante la primera recidiva se considera de elección la mastectomía total; esto no condice con nuestra experiencia ni con la de HAAGENSEN.

Finalmente, si la biopsia confirma tumor phyllodes maligno se hará mastectomía simple.

Según Rosen, la clasificación en benigno, maligno o *borderline* refleja una «estimación del probable curso clínico, determinado por la apariencia histológica del tumor».

	PROBABILIDAD DE MTS (%)	PROBABILIDAD DE RECIDIVA LOCAL (%)
<i>Benigno</i>	0 %	Baja
<i>Borderline</i>	< 5 %	> 25 %
<i>Maligno</i>	25 %	Alta

Tumores papilares

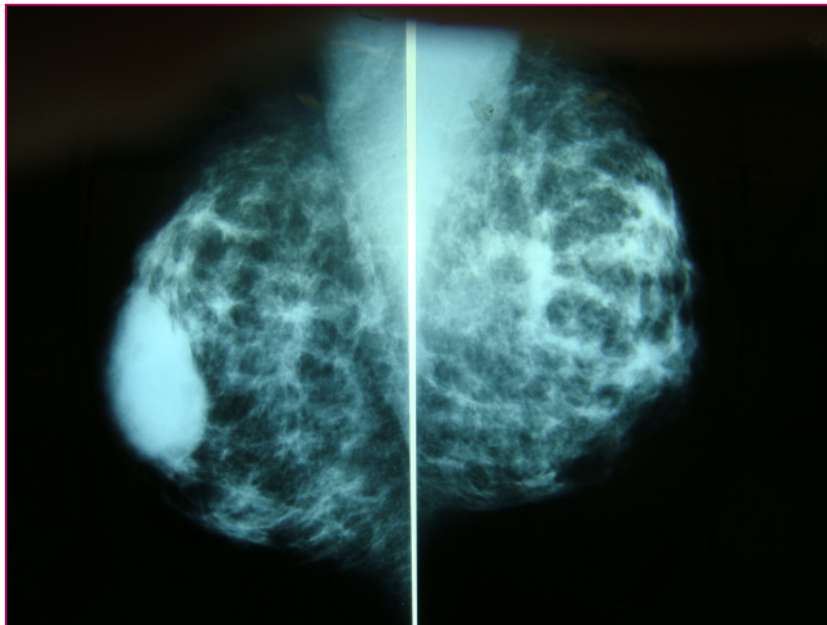
En 1969 **MOSTO** y **BERNARDELLO** describieron los tumores papilares con un criterio unicista, englobando en esa clasificación al conocido *papiloma intracanalicular* junto a las lesiones papilares neoplásicas no invasoras e invasoras. Nos ocuparemos aquí sólo de los tumores papilares tipo I y II (papiloma solitario y papilomas multicéntricos) por corresponder a los benignos, aunque en el 7 % para los primeros y en más del 30 % para los segundos, aparece un carcinoma de mama en la evolución de estas pacientes.

Frecuencia. Es un tumor relativamente frecuente que aparece en la quinta década de la vida. La edad promedio en nuestras enfermas ha sido de 49 años, con un rango entre 21 y 77 años.

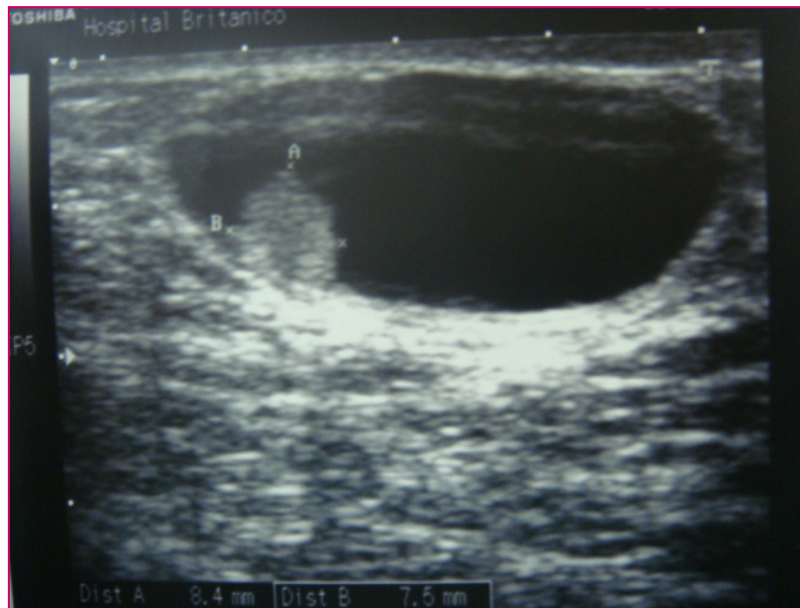
Clínica. El signo clínico más frecuente es el derrame por el pezón, en ocasiones, el único signo que permite sospecharlos. El derrame es sanguinolento o serosanguinolento (pocas veces seroso), y sale por un poro a la presión de determinado sector areolar o paraareolar. Es de tipo C1 (glóbulos rojos y colgajos papilares típicos).

En ocasiones puede palparse un tumor oblongo retroareolar que no es otra cosa que el conducto dilatado, ocupado por contenido hemorrágico. Cuando se presenta como tumor, está ubicado en las cercanías de la aréola, es duro, de superficie lisa, bordes netos y relativa movilidad. La presión del tumor puede dar salida al derrame.

Estudio por imágenes. Cuando el tumor adquiere cierto tamaño, la mamografía lo muestra como una opacidad de bordes netos y densidad homogénea.



La ecografía es generalmente negativa, pero a veces puede demostrar una dilatación quística ductal retroareolar, con ecos irregulares en su interior, que corresponden a la formación papilar y al estancamiento hemorrágico, o bien, directamente la protuberancia papilar.



La galactografía puede mostrar el *stop* producido por el papiloma dentro del conducto. Es un método casi en desuso.

La citología del derrame es de orientación. En general demuestra presencia de abundantes glóbulos rojos (lo que conmina a la biopsia), y, a veces, células ductales típicas, en colgajos o aisladas.

La biopsia da el diagnóstico de certeza. Siempre, en caso de derrame por pezón sin nódulo, la biopsia debe ser diferida, pues con la congelación se puede perder el material, que es muy pequeño y friable.

Diagnóstico. Es sencillo cuando el tumor es paraareolar y su presión da salida a derrame sanguinolento por el pezón. No obstante, algunos carcinomas pueden comportarse de la misma manera y sólo la biopsia lo confirmará.

Patología. Desde el punto de vista macroscópico, estos tumores forman pequeñas lesiones pediculadas en la luz de los ductos principales, en una extensión de 8 a 10 mm, con 2 o 3 mm de espesor, de color pardo claro y superficie lisa y brillante, adheridos pobremente a la pared del conducto, de la cual se desprenden fácilmente.

Los de mayor tamaño forman un tumor esférico, bien encapsulado, de entre 10 y 30 mm de diámetro, con un contenido rojo vinoso friable en su interior.

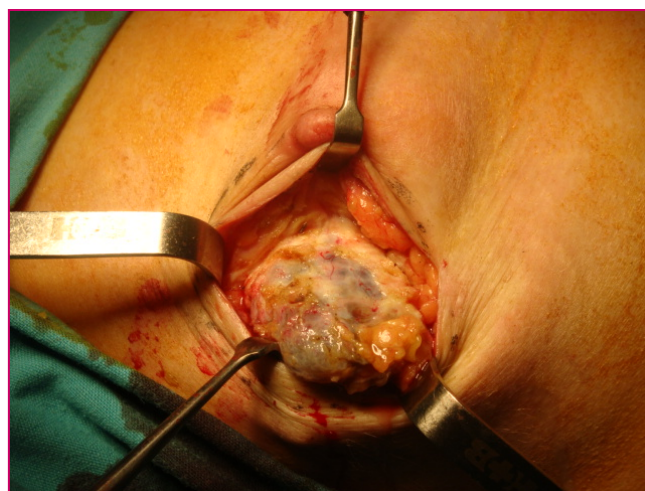Al microscopio se observan crecimientos papilares únicos o múltiples, que sobre un débil eje conjuntivo-vascular muestran células epiteliales sin caracteres atípicos. Cuando el tumor adquiere mayor tamaño, las células de la pared del conducto son reemplazadas por las del crecimiento papilar.

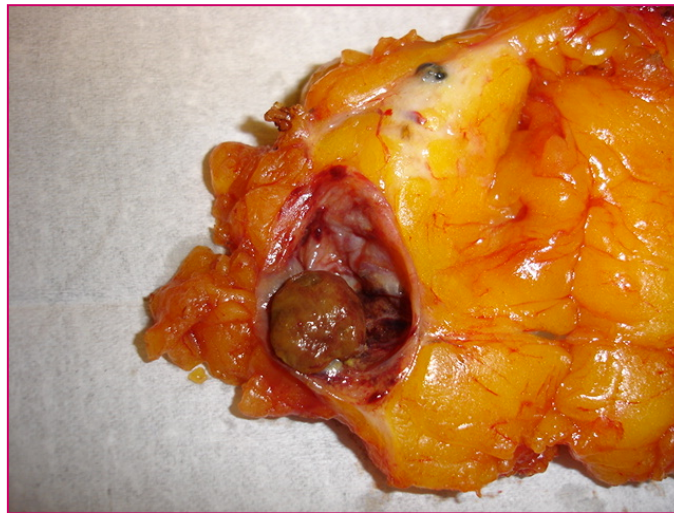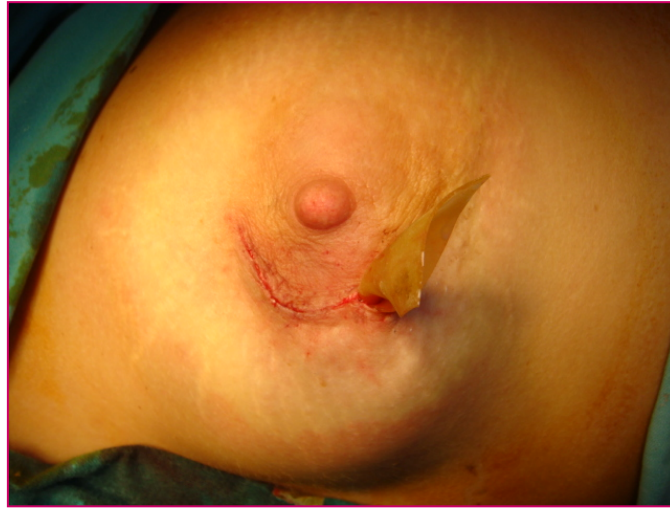Tratamiento. Siempre es quirúrgico: resección-biopsia del sector mamario enfermo donde está localizada la fuente del derrame (pues el tumor puede ser microscópico), o la resección amplia del tumor quístico. En paciente joven: resección limitada al conducto o zona comprometida. En paciente mayor (que ya no amamantará), es preferible la resección de todos los grandes conductos galactóforos (operación de Adair o Urban).

Cuando se confirma multicentricidad, pueden necesitarse resecciones más amplias, de todos los conductos terminales de la mama.

Las complicaciones de la cirugía retroareolar son el esfacelo y/o necrosis de pezón y/o aréola, la depresión o retracción cicatrizal de la aréola, y la infección, que también puede llevar al esfacelo.

Su evolución ya ha sido expresada.





Adenoma del pezón

También enfermedad muy poco común, el adenoma del pezón se pone de manifiesto —entre los 40 y 50 años— como un pequeño nódulo no mayor de 1 cm en el cuerpo del pezón o inmediatamente por debajo de la aréola. El nódulo ubicado en el pezón puede no deformarlo, mostrarlo como aumentado de espesor o bien ulcerar la piel por contacto, lo que obliga al diagnóstico diferencial con el cáncer de Paget. Al microscopio se observa una gran actividad proliferativa epitelial endoluminal, que va desde la hiperplasia moderada hasta la de tipo papilar, o la obliteración total de los ductos por el crecimiento sólido. Cura completamente con su sola resección.

Referencias bibliográficas

- BARRIO AV, CLARK BD, GOLDBERG JI, HOQUE LW, BERNIK SF, FLYNN LW, SUSNIK B, GIRI D, POLO K, PATIL S, VAN ZEE KJ. Clinicopathologic features and long-term outcomes of 293 phyllodes tumors of the breast. *Ann Surg Oncol*. 2007;14(10):2961-2970. doi:10.1245/s10434-007-9439-z
- BARTH RJ JR., WELLS WA, MITCHELL SE, COLE BF. A prospective, multi-institutional study of adjuvant radiotherapy after resection of malignant phyllodes tumors. *Ann Surg Oncol*. 2009;16(8):2288-2294. doi:10.1245/s10434-009-0489-2
- BERNARDELLO ETL, URIBURU JL. Patología benigna de la glándula mamaria. En: *Cirugía de pre-grado*. Coordinador de la obra: Prof. Dr. J. R. Buroni. Buenos Aires: Ed. López; 1996; pp. 447-458..
- BERNIK SF, TROOB S, YING BL, SIMPSON SA, AXELROD DM, SIEGEL B, MONCRIEF RM, MILLS C, AZIZ M. Papillary lesions of the breast diagnosed by core needle biopsy: 71 cases with surgical follow-up. *Am J Surg*. 2009;197(4):473-478. doi:10.1016/j.amjsurg.2008.04.007
- BROOKES MJ, BOURKE AG. Radiological appearances of papillary breast lesions. *Clin Radiol*. 2008;63(11):1265-1273. doi:10.1016/j.crad.2008.02.012
- DUPONT WD, PAGE DL, PARL FF, VNENCAK-JONES CL, PLUMMER JR. WD, RADOS MS, SCHUYLER PA. Long-term risk of breast cancer in women with fibroadenoma. *N Engl J Med*. 1994;331(1):10-15. doi:10.1056/NEJM199407073310103
- KARIM RZ, GEREGA SK, YANG YH, SPILLANE A, CARMALT H, SCOLYER RA, LEE CS. Phyllodes tumours of the breast: a clinicopathological analysis of 65 cases from a single institution. *Breast*. 2009;18(3):165-170. doi:10.1016/j.breast.2009.03.001
- NORRIS H, TAYLOR H. Relationship of histologic features to behavior of cystosarcoma phyllodes: Analysis of ninety-eight cases. *Cancer*. 1967;20(12):2090-2099. doi:10.1002/1097-0142(196712)20:12<2090::aid-cnrcr2820201206>3.0.co;2-l
- PARK YM, KIM EK, LEE JH, RYU JH, HAN SS, CHOI SJ, LEE SJ, YOON HK. Palpable breast masses with probably benign morphology at sonography: can biopsy be deferred? *Acta Radiol*. 2008;49(10):1104-1111. doi:10.1080/02841850802438504
- ROSEN PP. Fibroepithelial Neoplasms. En: Rosen PP. *Rosen's Breast Pathology*. Philadelphia: Lippincott-Raven Publishers; 1997; pp. 143-175.
- SKLAIR-LEVY M, SELLA T, ALWEISS T, CRACIUN I, LIBSON E, MALLY B. Incidence and management of complex fibroadenomas. *Am J Roentgenol*. 2008;190(1):214-218. doi:10.2214/AJR.07.2330
- SMITH GE, BURROWS P. Ultrasound diagnosis of fibroadenoma - is biopsy always necessary? *Clin Radiol*. 2008;63(5):511-515. doi:10.1016/j.crad.2007.10.015

- TSENG HS, CHEN YL, CHEN ST, WU YC, KUO SJ, CHEN LS, WU HK, CHEN DR. The management of papillary lesion of the breast by core needle biopsy. *Eur J Surg Oncol*. 2009;35(1):21-24. doi:10.1016/j.ejso.2008.06.004
- URIBURU JL, BERNARDELLO ETL. Tumores Benignos. Tumor Phyllodes. *Actualizaciones Tocoginecológicas (AGORA), Número Especial Mastología*, 1995; 6 (Tomo 1): pp. 20-24.
- URIBURU JV. Fibroadenoma. En: Uriburu JV y colab.: *La Mama*. Tomo 1, Volumen II, Enfermedades Mamarias Benignas. 3ª ed. Buenos Aires: López Libreros Editores; 1996. pp. 761-783.
- URIBURU JV, BERNARDELLO ET, HORTOBAGYI G, MOSTO A, MC LEAN L, URIBURU JL. Tumor Phyllodes de la mama. En: Uriburu JV y colab.: *La Mama*. Tomo 1, Volumen II, Enfermedades Mamarias Benignas. 3ª ed. Buenos Aires: López Libreros Editores; 1996. pp. 845-892.
- URIBURU JV, URIBURU JL. Tumores benignos de partes blandas en la mama. En: Uriburu JV y colab.: *La Mama*. Tomo 1, Volumen II, Enfermedades Mamarias Benignas. 3ª ed. Buenos Aires: López Libreros Editores; 1996. pp. 893-904.

Tumores malignos de la mama

DR. LUIS ALBERTO BARBERA

**COLABORADORES: DRES. NORMA ALICIA BOVA, FRANCISCO JOSÉ TERRIER,
MARCELO RUBÉN IRIGO Y SERGIO MIGUEL DANIELE**

Introducción

El cáncer de mama es una enfermedad genética que se expresa en una variedad de tumores invasores. La clasificación actual revela 18 variantes histológicas,^[24, 30] de las cuales una sola de ellas, denominada *carcinoma ductal invasor no específico (NOS o NST)* representa el 75 % de los casos. De las 17 variantes restantes denominadas «específico» el *carcinoma lobulillar invasor* ocupa el 10 %.

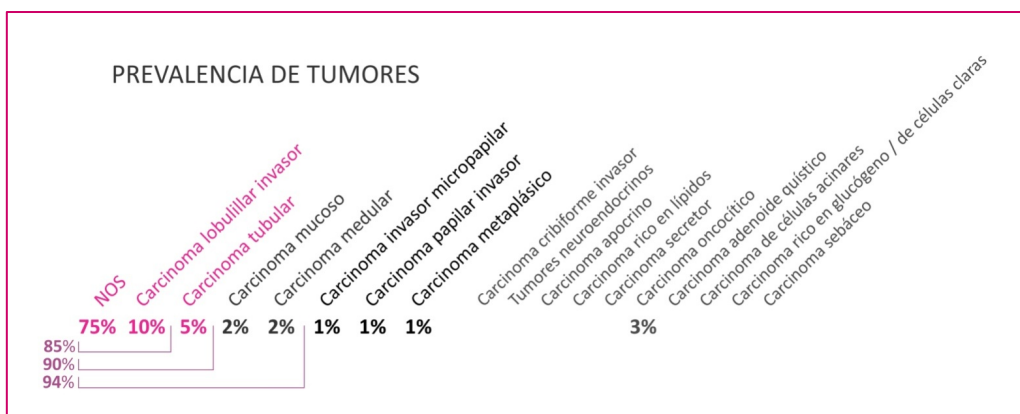


TABLA 1

A pesar de esta compleja clasificación, tumores que se encuentran dentro del mismo subgrupo, varían ampliamente en su evolución. Esta razón hace que se lo defina como una enfermedad heterogénea con distintos comportamientos biológicos, dándonos las posibilidades de plantear conceptos generales que puedan adaptar a todos ellos respecto a su desarrollo, diagnóstico y tratamiento.

El inicio de los cambios genéticos que se producen en la célula no necesariamente la llevará a transformarse en una célula neoplásica. Los cambios son secuenciales y generalmente producen hiperplasias las cuales son reconocidas histológicamente como alteraciones graduales llegando a las hiperplasias atípicas que aun considerada una enfermedad benigna su presencia se interpreta como pro neoplásica.

Cuando estos cambios genéticos secuenciales continúan y la célula no es capaz de corregirlos llega a la etapa de célula neoplásica ya con cambios irreversibles en su ADN. Aun así puede haber factores fundamentalmente inmunológicos que la lleven a la apoptosis.

Si esto no ocurre se crea un microclima que permite que las mismas se desarrollen.

Hay una situación especial que se presenta en un 5 a 10 % de pacientes con cáncer de mama, donde el inicio en la alteración genética no parte de un gen primitivamente normal si no que la alteración se hereda y está presente de entrada en todas las células del organismo y sus portadores tendrán altas chances de desarrollar un cáncer (ver cáncer de mama hereditario).

Para que esta secuencia se produzca se necesita de factores endógenos y exógenos que la epidemiología intenta explicar.

Establecido el cáncer y creciendo por «expansión» dentro de los ductos y/o lobulillos, los van rellorando y ocupando su luz. Esta etapa de la carcinogénesis la realizan sin tener la capacidad de invadir la membrana basal constituyendo diferentes clones, denominándose carcinomas *in situ* o no invasores.^[14] La integridad de la membrana basal impide el contacto de las

células neoplásicas con los vasos linfáticos y sanguíneos de la mama y la imposibilidad de diseminación.

Actualmente, en centros especializados son el 20 % de los carcinomas diagnosticados. En su crecimiento intraluminal se produce necrosis que puede expresarse en la mamografía como microcalcificaciones siendo solo estas las que aportan sospecha de la enfermedad (FIGURA 1).

Pocas veces se reconoce una asimetría mamográfica, producto de su extensión que incluso puede llegar a palparse como aumento de la estructura glandular y otras sospecharse por derrame por pezón.

Como se explica más adelante el diagnóstico se realiza por punción histológica con aguja gruesa o mediante una biopsia quirúrgica previa marcación imagenológica, en este último caso está contraindicada la biopsia por congelación, al no reconocer el patólogo la presencia de un nódulo definido y no poder evaluar sus márgenes. Los carcinomas *in situ* constituyen un capítulo aparte en la mastología existiendo tratados dedicados específicamente al tema.

Continuando con los conceptos biológicos se sabe que el producto de nuevas alteraciones moleculares genera un medio apto para que además de crecer por expansión lo hagan invadiendo la membrana basal denominándose *tumores invasores* (FIGURA 1). A veces estas secuencias son tan rápidas que tanto la expansión como la invasión son simultáneas, reconociéndose inicialmente como lesiones no palpables clínicamente por ser nódulos milimétricos detectados en la mamografía y/o en la ecografía.

Cuando esta invasión es mínima (< 1 mm) se los denomina *carcinomas microinvasores*. Muchas veces en el recorrido de un preparado histológico se aprecian varios sectores con esta característica sin que pierdan la denominación de microinvasor, si ninguno de ellos supera el milímetro, manteniendo el excelente pronóstico ya que su comportamiento es más parecidos a los *in situ*.

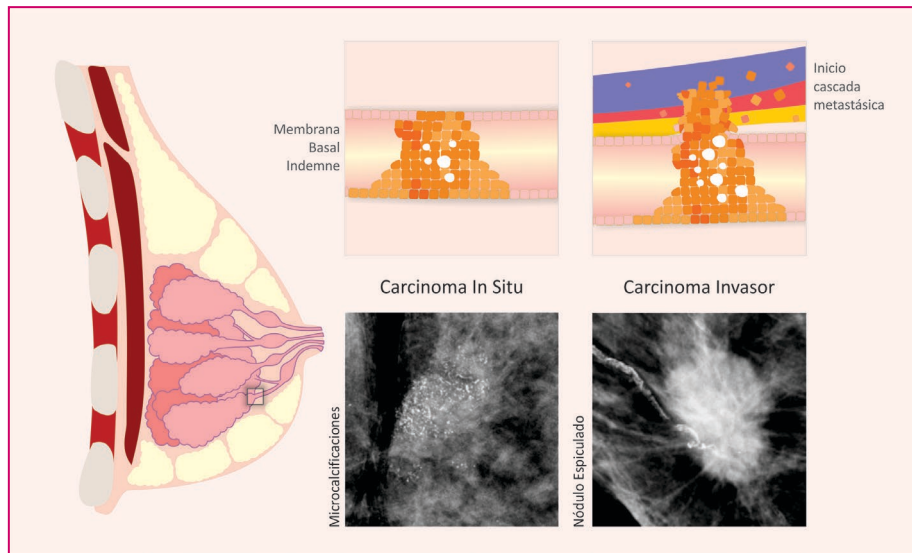


FIGURA 1

A medida que la invasión avanza los clones celulares competirán entre sí en el dominio territorial.

La historia natural los llevará a la posibilidad de generar metástasis y de continuar creciendo localmente pudiendo infiltrar la pared torácica en profundidad o la piel en superficie.

Un breve concepto sobre la anatomofisiología del drenaje linfático de la mama nos introducirá en la biología de las metástasis ganglionares en sus dos regiones de drenaje: axilar (mucho más frecuente) y mamaria interna.

La mama presenta una importante red vascular linfática. Sus capilares más primitivos están constituidos por una sola capa de células endoteliales que se fijan al intersticio por filamentos. Cuando la presión intersticial aumenta los filamentos se tensan y se producen pequeñas fenestraciones en los capilares linfáticos. Así ingresan en los mismos partículas que no superen la amplitud de la fenestración: virus, bacterias, antígenos, etc.

El sentido es unidireccional, los capilares van presentando más capas celulares y válvulas en su interior que no permiten la circulación retrograda.

En este intercambio también pueden ingresar células tumorales uniéndose a otras moléculas, desprendiéndose del tumor por quimiotaxis o cuando el tumor invade la pared linfática.^[5]

La próxima estación en esta circulación son los ganglios regionales.

Con las células tumorales presentes en el ganglio puede ocurrir que sean destruidas o que pasen a la circulación sanguínea donde los linfocitos activados intentarán destruirla. Por lo tanto encontrar células aisladas no es indicador de metástasis. Si las características de uno de los clones encuentran en el ganglio un ambiente favorable comienza a adherirse a las estructuras, estimulan moléculas antiapoptóticas y crean una intrincada relación entre ellas; comienzan a proliferar y son capaces de suprimir la respuesta inmune. Cuando la metástasis ganglionar no supera los 2 mm, se denomina micrometástasis. Luego pueden seguir desarrollándose e invadir todo el ganglio hasta hacerse extracapsulares y extenderse a ganglios vecinos.

Las células tumorales aisladas, las micrometástasis y las metástasis tienen implicancia pronóstica y por tal motivo ahora ingresan al TNM (ver estadificación).

Hay una relación directa entre el tamaño del tumor primario y la enfermedad ganglionar. Existen dos teorías sobre la evolución de las metástasis. Varios investigadores sostienen que las células metastásicas del ganglio pueden luego desarrollarse en cualquier otro órgano. Si esta teoría es válida, la erradicación de los ganglios enfermos con el vaciamiento axilar y la radioterapia permiten establecer un pronóstico, pero además tienen valor terapéutico ya que elimina la posibilidad de que las células que metastizaron los ganglios puedan ir a otros órganos.^[17]

Hay otras investigaciones que demuestran que el tumor posee diferentes clones con selectividad específica para un órgano determinado y así pueden pasar por el ganglio y anidar en otro órgano. Esta identidad fenotípica explicaría por qué hay pacientes con enfermedad metastásica a distancia y ganglios negativos o a la inversa, pacientes que tuvieron ganglios positivos en los que se esperaba un mal pronóstico y no presentaron metástasis a

distancia. Si el modelo de células con características de selectividad para órganos es real, el vaciamiento axilar es poco probable que altere la posibilidad de metástasis a distancia y aumente la supervivencia de los pacientes.^[5] Mientras tanto, ante la presencia de metástasis axilares está indicada la completa erradicación de la región ganglionar.

El fin buscado en esta introducción es provocar la inquietud de estar atentos, dado que en el manejo del cáncer de mama se postularon paradigmas que luego fueron reemplazados en los últimos 40 años.

Epidemiología

Como en casi todos los países desarrollados, el cáncer de mama es la neoplasia más frecuente en la mujer y la primera causa de muerte por cáncer en la población femenina. En los últimos años se ha observado un incremento de la incidencia, que se ha acompañado, al contrario de lo que se esperaba, de una disminución de la mortalidad, debido a los notables progresos en la calidad diagnóstica y terapéutica. La probabilidad de que una mujer adquiera un cáncer de mama al cumplir los 85 años de edad se aproxima a un 13 %, esto es, una de cada 8 mujeres desarrollará un cáncer de mama al llegar a esa edad. Esto supone una importante pérdida de vidas, muchas de ellas en edades relativamente jóvenes, con un considerable costo sanitario, económico y social.^[3]

En la Argentina se estima que se detectan más de 18.000 casos nuevos de cáncer de mama por año; sin embargo, no contábamos con registros de dicha patología que posean poder estadístico adecuado. Desde el 2010 la Sociedad Argentina de Mastología (SAM) creó una base de datos web, el **Registro de Cáncer de Mama (SAM/RCM)**. Actualmente hay más de 10.000 pacientes ingresados, siendo el mayor repositorio de casos clínicos, preservando rigurosamente la confidencialidad gracias a lo cual se pueden obtener datos que reflejan las características de la enfermedad en nuestro país.

Factores de riesgo

Llamamos factor de riesgo a una característica o circunstancia detectable en un individuo o en un grupo, asociada con una probabilidad incrementada de experimentar un daño a la salud.

Los principales factores de riesgo para cáncer de mama son los siguientes:

Edad y sexo: el 77 % de todos los casos ocurren en mujeres mayores de 50 años. En el hombre, representa menos del 1 % de los casos. El 10 % de las mujeres con antecedente de cáncer de mama presentarán un segundo tumor.

Antecedentes familiares: después de la edad es quizá, el factor de mayor relevancia.

Estrógenos endógenos: la menarca precoz, la menopausia tardía y la nuliparidad, se asocian a un aumento del riesgo debido a una exposición más prolongada a los estrógenos endógenos. En contrapartida, la lactancia tiene un efecto protector que estaría relacionado con una disminución del número de ciclos ovulatorios durante la vida reproductiva. En la obesidad posmenopáusica las células adiposas producen estrona y estradiol, y las mujeres obesas posmenopáusicas muestran niveles elevados de estas hormonas en sangre y la exposición prolongada a ellas elevaría el riesgo de cáncer de mama.

Estrógenos exógenos: la terapia hormonal de reemplazo (THR) ha demostrado un ligero aumento del riesgo de desarrollar cáncer de mama en las mujeres que utilizan THR por más de 5 años, y este riesgo es mayor para la terapia combinada (estrógenos + progesterona) que el que ejercen los estrógenos solos. La incidencia acumulada de CM en mujeres de entre 50 y 70 años que nunca utilizaron THR es de 45 casos por 1000 mujeres; la THR por 5 años elevaría el riesgo de CM a 2 casos adicionales por cada 1000 mujeres. Un estudio sobre anticonceptivos orales (*Care Study*) demostró que no existía ningún tipo de riesgo con su uso.

A pesar del interés de los distintos estudios epidemiológicos en identificar factores etiológicos que pueden ser útiles en los programas de prevención

primaria, el 70 a 80 % de todos los cánceres de mama aparecen en mujeres sin factores de riesgo identificables.

Cáncer de mama esporádico, familiar y hereditario

Se considera *CM esporádico* a aquellos casos en los que no hay antecedentes familiares en dos generaciones, incluidos hermanos, hijos, padres, tíos y abuelos, tanto maternos como paternos. Estas familias se consideran de riesgo bajo. Representan aproximadamente el 80 % de los casos de CM.^[8]

En el *CM familiar*, la paciente presenta antecedentes familiares positivos, que incluye uno o más familiares de 1^{er} o 2^{do} grado con CM y probablemente presenten factores genéticos no reconocibles en estudios actuales que hacen que estas familias estén más predispuestas. Aunque no les corresponda la definición de *CM hereditario*, se consideran de riesgo moderado. Constituyen el 20 % de los casos de CM.

Del 5 al 10 % de todos los CM son hereditarios y están asociados a mutaciones en genes que muestran una herencia autosómica dominante y una elevada penetrancia. Estos genes son el BRCA1 y BRCA2, considerados genes de mayor susceptibilidad para cáncer de mama, ovario y/o trompa de Falopio. Estas alteraciones genéticas están expresadas en todas las células, desde el nacimiento y pueden reconocerse mediante un estudio sanguíneo. Se denominan *mutaciones germinales*.

Los BRCA son genes supresores de tumores que intervienen en la reparación del ADN, y cuando sufren una mutación, disminuye o se pierde su función, provocando una acumulación progresiva de errores en el ADN, que al no ser reparados correctamente, predisponen a la transformación neoplásica de las células involucradas. Las alteraciones en estos genes no sólo confieren predisposición para la aparición de CM, sino también cáncer de ovario y trompa, y en menor medida otros cánceres, como cáncer de mama en hombres, páncreas, próstata, melanoma, etc.

El hecho de poseer una mutación en uno de los genes BRCA no significa que esa persona va a desarrollar el cáncer de mama y/u ovario y trompa sino que posee un alto riesgo, hasta un 80 % a lo largo de toda su vida.

Si los estudios no evidencian estas mutaciones y la sospecha clínica de CM hereditario es alta, las medidas preventivas igual deben aplicarse dado que particularmente en nuestra población es altamente probable que existan mutaciones aún no identificadas.^[26]

Los algoritmos para estudiar a estas pacientes muchas veces dependen del síndrome hereditario sospechado por lo que se hace fundamental la derivación para una consulta especializada, muchos centros cuentan con ella y se denomina *Asesoramiento Genético Oncológico*. Desde el 2013 funciona la Red Argentina de Cáncer de Mama Familiar (RACAF) de donde se puede acceder a información sobre el tema en el sitio web del **Instituto Nacional del Cáncer (INC)**.

Vigilancia de alto riesgo: Implica prevención secundaria del cáncer; es decir, establecer una estrategia que nos permita detectarlo en forma precoz, mediante mamografías, ecografías y resonancia magnética nuclear para tener la posibilidad de realizar tratamientos curativos. Se comienza a partir de los 25-35 años.

Estrategias de reducción de riesgo: tienen como principal objetivo la prevención primaria del cáncer, es decir, evitar su aparición y por lo tanto, disminuir el riesgo del individuo. Esto se logra mediante la extirpación quirúrgica del órgano en riesgo, ya sea con mastectomía o salpingooforectomía profiláctica, dado que la incidencia de cáncer de ovario o de la trompa son mucho más frecuentes que en la población general (40 % versus 1,5 %).

La mastectomía bilateral de reducción de riesgo con reconstrucción inmediata es capaz de reducir en un 90-95 % el riesgo de cáncer de mama. Dada la agresividad del tratamiento preventivo, que es irreversible y puede acompañarse de morbilidad es aconsejable una exhaustiva valoración psicológica y en caso de decidirse por la misma, se realizaría entre los 35 y 40

años, y si es posible posterior a la gestación y lactancia. Es una indicación válida en las mujeres con mutaciones genéticas comprobadas o que presenten una historia familiar tan fuerte como para que se sospeche la existencia de una mutación.

La salpingooforectomía bilateral está indicada en aquellos síndromes hereditarios que pueden llevar a CM hormonodependiente, por ejemplo las mutaciones BRCA2 donde solo la supresión ovárica disminuye en un 50 % el riesgo de CM.

Ambos procedimientos pueden llevarse a cabo cuando el riesgo genético es ALTO para cáncer de mama y ovario.

Estas indicaciones siempre deben ser analizadas teniendo en cuenta los trastornos físicos y emocionales que puede llegar a presentar la mujer. Por eso tiene tanto valor el asesoramiento genético y psicológico, ya que muchas pacientes al no conocer correctamente qué significa «el riesgo» creen que puede ser un procedimiento estándar, incluso en caso de CM esporádico.

También existe evidencia sobre estrategias de quimioprevención, como opciones disponibles para estos pacientes.^[7] El efecto del tamoxifeno en portadoras de mutaciones de BRCA2 parece ser similar al efecto en cánceres de mama esporádicos. No ocurre lo mismo en portadoras de mutaciones en BRCA1, ya que la mayoría de estos tumores son receptores hormonales negativos.

Estadificación

Basándonos en los conceptos anteriores, podemos sintetizar la estadificación. Es decir, agrupar a las pacientes de acuerdo a la extensión de la enfermedad, intentando establecer un pronóstico y ayudar a decidir el tratamiento.

El sistema utilizado debe ser reproducible para que permita comparar los resultados entre las instituciones y flexible para permitir incorporar nuevos datos.

Estas características las presenta la clasificación de la Unión Internacional contra el Cáncer a través de su TNM:

T: extensión del tumor primario

N: estado de los ganglios regionales

M: presencia o no de metástasis

Cada uno de estos tres ítems se acompaña de números y algunos de ellos de letras minúsculas a fin de agregar información que ha demostrado ser de valor práctico.

A pesar de esto, carece de datos biológicos que hoy se pueden obtener y constituyen una clasificación que como veremos, acompaña al TNM.

Cuando la enfermedad se presenta como multicéntrica se utiliza la extensión del tumor mayor para categorizar al T.

Cuando los tumores bilaterales son sincrónicos, se clasifican independientemente.

El TNM puede valerse de distintas herramientas, las clínicas, las imagenológicas y las anatomopatológicas.

Respecto al tumor (**T**), se ayuda con el examen físico, la mamografía, la ecografía y en casos excepcionales la Resonancia Magnética (RNM) (TABLA 2).

Los ganglios regionales (**N**) se categorizan con la clínica y puede ayudar la interpretación ecográfica y la TAC para la mamaria interna, no debiendo ser este un estudio de rutina (TABLA 3).

Cuando se trata de un CM temprano, el (**M**) se clasifica solo con la clínica. En estadios más avanzados, se indican las imágenes: ecografía abdominal, tomografía axial computada y centellograma óseo (TABLA 4).

Estos datos son más precisos cuando se corroboran con la histopatología, incluso gracias a ésta se amplían y en todos los casos la letra «p» preside a cada uno del TNM.

Cáncer de mama: Clasificación TNM

TIPO	DESCRIPCIÓN
Tx	No se puede reconocer sus características primarias
Tis	Carcinoma <i>in situ</i>
T0	No se puede establecer su tamaño (lesión no palpable, derrame, Paget <i>in situ</i>)
T1	1 a 20 mm
T2	21 a 50 mm
T3	> 50 mm
T4	De acuerdo al compromiso local (piel y/o parrilla costal)

TABLA 2. CATEGORIZACIÓN DEL T

TIPO	DESCRIPCIÓN
Nx	No se puede reconocer sus características primarias
N0	Ganglios no palpables o no sospechosos
N1	Ganglios palpables y sospechosos
N2	Ganglios adheridos entre sí y/o a planos posteriores
N3	Compromiso de la mamaria interna Ganglios infra y/o supraclaviculares

TABLA 3. CATEGORIZACIÓN DEL N

TIPO	DESCRIPCIÓN
Mx	No se puede evaluar la diseminación a distancia
M0	No hay evidencia de metástasis clínicas ni imagenológicas
M1	Hay evidencia de metástasis. Si por alguno de los métodos (clínicos o imagenológicos) se reconoce el órgano afectado, la letra «M» se acompaña con su nombre, ej.: M1 <i>pulmón</i>

TABLA 4. CATEGORIZACIÓN DEL M

pTMN: Tamaño y grado de invasión

La siguiente compleja clasificación **histológica** es de la Unión Internacional Contra el Cáncer y su principal utilidad es cuando se aplica para cada caso individual

TUMOR PRIMARIO

pTX	no puede ser evaluado
pTO	no evidencia de tumor primario
pTi s	carcinoma ductal in situ
pTi s	carcinoma lobulillar in-situ
pTi s	enfermedad de paget sin carcinoma invasor
pT1	tumor de 2 cm o menos en la dimensión mayor
pT1mic	microinvasión de 0,1 cm o menos
pT1 a	tumor de mas de 0,1 cm pero menor de 0,5cm
pT1 b	tumor mayor de 0,5 cm pero menor de 1cm
pT1 c	tumor de mas de 1cm pero menor de 2cm
pT2	tumor mayor de 2cm pero menor de 5cm
pT3	tumor mayor de 5cm
pT4	tumor de cualquier medida con extensión a la pared torácica y a la piel pero solo.
pT4 a	extensión a la pared torácica no incluyendo al músculo pectoral
pT4 b	edema (incluyendo piel de naranja) o ULCERACIONES de la piel de la mama o nódulos cutáneos satélites en la misma mama
pT4 c	ambos T4 a y T4 b
pT4 d	carcinoma inflamatorio

METÁSTASIS A DISTANCIA (pM)

pMX	no puede ser evaluada
pM1	metástasis a distancia

Especificar sitio, si es conocido.

GANGLIOS LINFÁTICOS

pNX	no puede ser evaluado (previamente removidos o no removidos para estudio patológico)
pNO	no hay histológicamente metástasis en ganglios regionales (no hay mayores de 2mm) no se hizo examen adicional para células aisladas
pNO (i-)	no hay histológicamente metástasis en ganglios regionales, negativos inmunohistoquímicamente (IHC)
pNO (i+)	No hay histológicamente metástasis, positivos inmunohistoquímicamente, ningún acumulo mayor de 2mm
pNO(mol-)	no hay histológicamente metástasis ganglionares, hallazgos moleculares negativos.
pNO(mol+)	no hay histológicamente metástasis ganglionares, hallazgos moleculares positivos.
pN1mi	micrometástasis (mayor de 0,2mm, ninguna mayor de 2mm)
pN1mi (i+)	micrometástasis detectadas solo por hinmunohistoquímica.
pN1a	metástasis en 1 a 3 ganglios linfáticos axilares (1 por lo menos mayor de 2 mm)
pN1b	metástasis en ganglios linfáticos de la mamaria interna con enfermedad microscópica detectada por disección de ganglio centinela pero no clínicamente aparente.
pN1c	metástasis en 1 a 3 ganglios linfáticos axilares y en ganglios de la mamaria interna con enfermedad microscópica detectada por disección de ganglio centinela pero no clínicamente aparente.
pN2a	metástasis en 4 a 9 ganglios axilares (por lo menos un foco mayor de 2mm)
pN2b	metástasis en ganglios linfáticos de la mamaria interna clínicamente aparente en ausencia de metástasis en ganglios linfáticos axilares
pN3a	metástasis en 10 o mas ganglios linfáticos axilares (por lo menos 1 foco mayor de 2 mm) o metástasis en ganglios linfáticos infraclaviculares.
pN3b	metástasis en ganglios linfáticos de la mamaria interna homolaterales clínicamente aparentes en presencia de 1 o más ganglios linfáticos axilares positivos, o en mas de 3 ganglios linfáticos axilares y en ganglios linfáticos de la mamaria interna con enfermedad microscópica detectada por disección de ganglio centinela pero no aparente clínicamente.
pN3c	metástasis en ganglios linfáticos supraclaviculares homolaterales

*Especificar Nº de Ganglios Examinados
Nº de Ganglios comprometidos*

TABLA 5

Clasificación biológica

Si bien la clasificación TNM es primordial, cada vez tiene menor relevancia, dado que sus datos no se relacionan con el comportamiento biológico que muchas veces presenta la enfermedad, haciendo que su valor predictivo sea bajo ya que no define posibilidades terapéuticas.

Cuando a estos datos morfológicos se suman exámenes histoquímicos se mejora el valor pronóstico y se logra definir una posibilidad terapéutica (valor predictivo). Los estudios considerados estándar son la expresión de:

- Receptores hormonales para estrógeno y progesterona: predicen tratamiento hormonal.
- Her 2 neu: su sobreexpresión predice tratamiento con anticuerpos monoclonales específicos.
- Ki 67: se relaciona con la proliferación celular.

Clasificación genética

En la actualidad se intenta clasificar los tumores a través de su perfil genético permitiendo individualizar la agresividad de cada tumor, buscando terapias más selectivas de acuerdo a las alteraciones identificadas y con menor toxicidad.^[9]

Existe una clasificación ya aprobada, que mediante una técnica denominada *Microarray* puede reconocer y comparar con modelos establecidos la expresión de muchos genes y categorizarlos en subtipos de cáncer.^[29] En orden creciente de agresividad se presentan en la **TABLA 6**. Sigue habiendo muchas dificultades para su realización, la muestra en parafina debe ser enviada a otros países (Estados Unidos u Holanda) de acuerdo a las firmas que operan en Argentina y su costo es alto.

Las alteraciones del ADN en el núcleo reconocidas mediante el *Microarray* expresan también sus productos en el citoplasma. Éstos pueden leerse, como antes mencionamos, mediante técnicas de hematoxilina y eosina e

inmunohistoquímicas, existiendo una relación entre ambas que pueden hacer comparables los resultados obtenidos y permitiendo en nuestro medio reemplazar los perfiles genéticos.

Sólo señalamos los que tienen importancia para la práctica por su vínculo entre las clasificaciones.


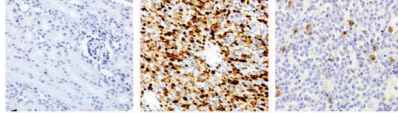
 <p>Expresión Genética (Microarray) Alteraciones Genéticas</p> <p>Luminal A Luminal B Luminal Her 2 * Her 2 + ** Basal</p>	 <p>IHQ Alteraciones Moleculares</p> <p>Grado Histológico (GH) Receptores Hormonales (RH) Her 2 neu Ki 67 P 53</p>
--	---

TABLA 6

* La expresión génica del Her 2 puede estar presente con RH positivos (luminales) o negativos (Her2)

** Her 2 + cuando los RH son negativos

También se puede extender cuando en algunos tumores se habla de la clasificación genética sin que ésta se haya realizado, ya que estos subtipos tienen expresión equivalente con los estudios inmunohistoquímicos señalados. La siguiente tabla explica la relación entre ambos métodos y sus tratamientos.

SUBTIPO MOLECULAR	GH	RH	HER 2	KI 67	PRONÓSTICO	TERAPÉUTICA
Luminal A	1	+++	-	Bajo	↓	Hormonoterapia
Luminal B	2 / 3	++	-	Alto / Bajo		Hormoterapia y/o Qt
Luminal Her	3	++	+	Alto		Qt + Trastuzumab + Ht
Her	3	--	+	Alto		Qt + Trastuzumab
Basal	3	---	---	Alto		Qt / Sin tratamiento específico

TABLA 7

Por ejemplo, un GH 1, RH altamente positivos, Her2 negativo, Ki67 bajo, clasifica a un tumor de buen pronóstico como lo hace la técnica de Microarray cuando señala al tumor como luminal A.

Tanto el Luminal A y el B presentan Receptores Hormonales (RH+) y significa que la hormonoterapia va a formar parte del tratamiento.

Como se puede observar, el Her2 se denomina igual en ambas clasificaciones (Expresión Genética e IHQ), cuando se expresa en las células tumorales implica un mal pronóstico, pero en la actualidad se cuenta con anticuerpos monoclonales antiHer2 que se consideran un agente blanco molecular específico. Por eso la presencia o ausencia de esta sobreexpresión es un dato fundamental por su valor pronóstico y predictivo.

Por último, el subtipo molecular llamado Basal, expresado en la clasificación histoquímica como RH – y Her2 – (Triple Negativo) son los considerados de peor pronóstico, sumado a que en la actualidad no tienen una terapia específica, recurriendo en la actualidad a protocolos estándar de quimioterapia (ver tratamiento sistémico).

Diagnóstico

Las imágenes mamarias se integran al estudio de la patología mamaria ya sea en pacientes sintomáticas para caracterizar la lesión o en pacientes asintomáticas como método de detección.

Los métodos de imágenes que más se utilizan son: la *mamografía* con sus variantes como son la magnificación, la compresión y la incorporación reciente de la *tomosíntesis*, la *ecografía* y el *Doppler* y la *resonancia magnética*.

Mamografía

Es un método que permite detectar el cáncer de mama en pacientes asintomáticas, este ha disminuido la mortalidad por cáncer de mama porque puede detectar el carcinoma *in situ* y los carcinomas infiltrantes cuando tienen pequeño tamaño y hacer que los tratamientos sean más eficaces.

Hay tumores que aún siendo palpables no son diagnosticados por mamografía por eso la inspección y la palpación siguen teniendo vigencia y deben ser realizados también por el especialista en imágenes.

Con una clínica de lesión mamaria y una mamografía negativa, se debe incorporar la ecografía; y si la mamografía y la ecografía son normales, la existencia de un carcinoma de mama es muy poco probable.

Antes de realizar el informe es importante comparar con estudios anteriores. Hoy los servicios de imágenes cuentan con archivos de imágenes previas (sistemas de almacenaje digital) y fundamentalmente con la Historia Clínica Única donde figuran todos los informes previos como asimismo las opiniones de los diversos especialistas del Área de Mastología. Se cuenta con antecedentes familiares y propios, factores de riesgo y tratamientos efectuados. Figuran las intervenciones quirúrgicas, los diagnósticos anatomopatológicos, los tratamientos radiantes y oncológicos y el asesoramiento genético si lo hubo.

El informe debe ser conciso, preciso, describir la imagen y la recomendación acerca de la actitud a seguir.

Todas esas propuestas y la categorización de las imágenes están en el denominado **BI-RADS** (Sistema de Informe y Registro de Datos de Estudios por Imágenes de la Mama) no teniendo la intención de modificar el modo de la atención médica que lleva a cabo el médico tratante.^[2]

Los hallazgos que trataremos serán: nódulos, calcificaciones, distorsiones, asimetrías, lesiones cutáneas, conducto dilatado solitario.

- **Nódulo:** es una lesión que ocupa un espacio y que se debe ver en dos proyecciones diferentes, si sólo aparece en una proyección será una asimetría. Se determinará su forma (redonda, oval, irregular); su margen (circunscripto, oscurecido, microlobulado, espiculado) y su densidad (superior, igual o menor al tejido circundante), o si tiene contenido adiposo. Tendrá mayor probabilidad de ser un carcinoma si la forma es irregular, si el margen es microlobulado o espiculado, y si la densidad es igual o superior al tejido circundante (**FIGURA 2a**). Si tiene contenido adiposo se trata casi siempre de lesiones benignas (lipomas, quistes oleosos y las mixtas como galactoceles, hamartomas) (**FIGURA 2b, c y d**).

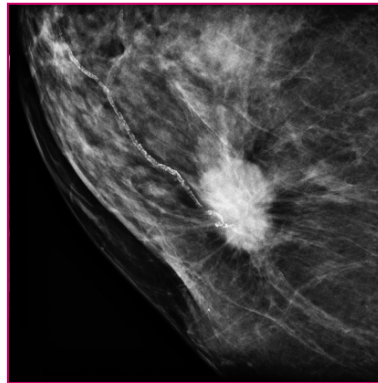
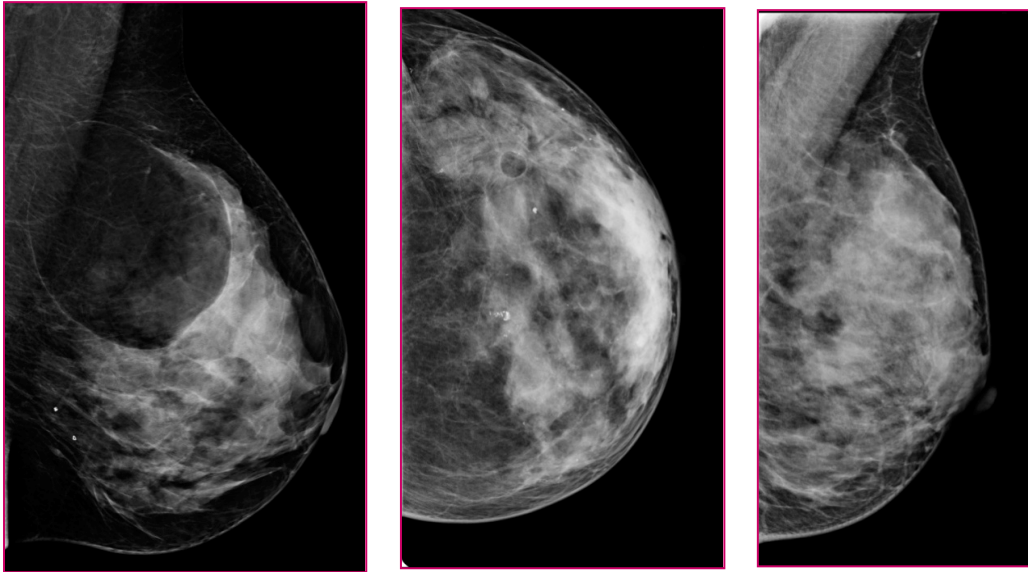


FIGURA 1A. NÓDULO ESPICULADO



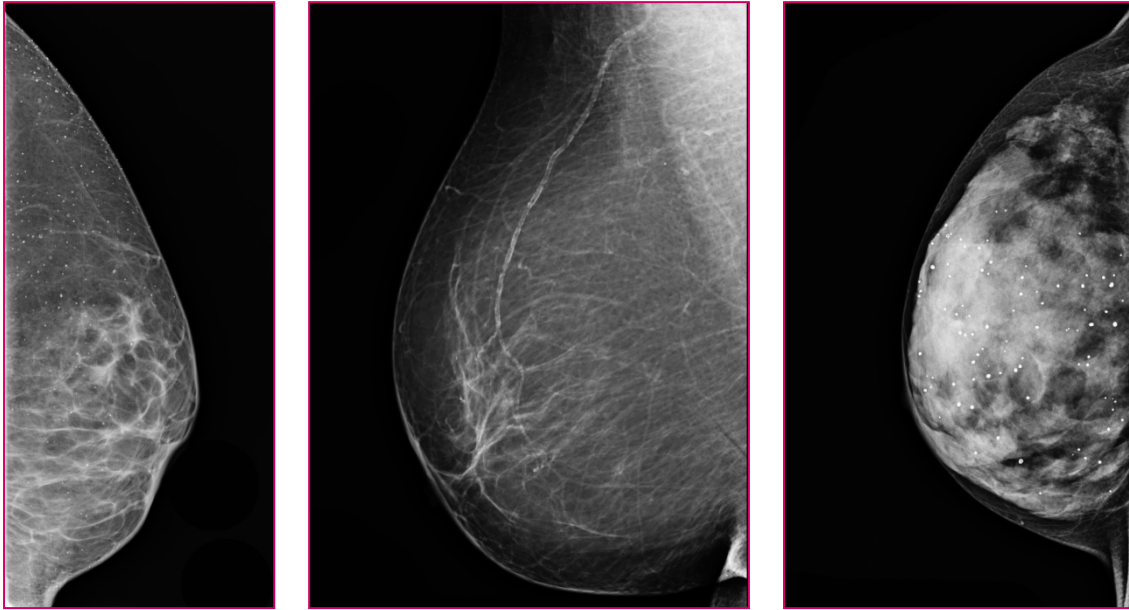
B. LIPOMA

C. QUISTE OLEOSO

D. HAMARTOMA

FIGURA 2

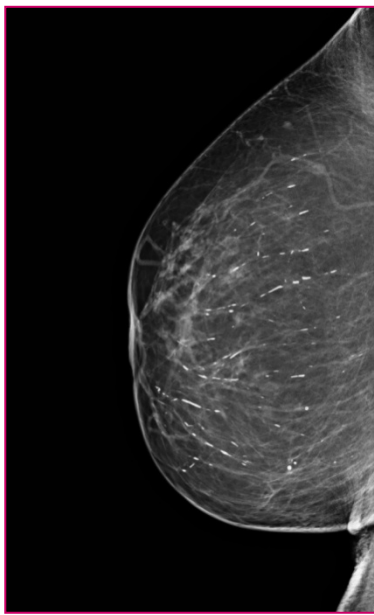
- **Calcificaciones:** son típicamente benignas las siguientes: cutáneas, vasculares, macro calcificaciones, lineales gruesas, anulares, leche cálcica, hilos de sutura (FIGURA 3A, B, C, D y E, en página siguiente).



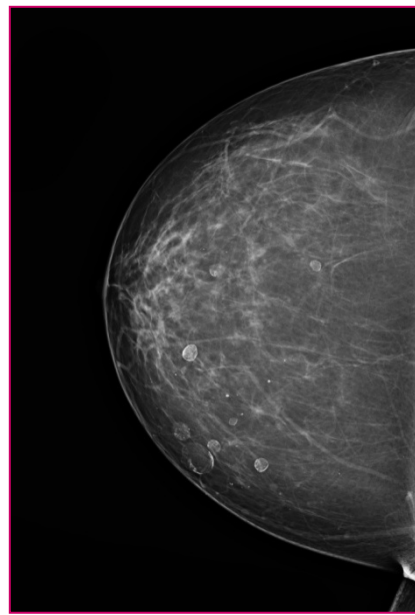
A: CALCIFICACIONES CUTÁNEAS

B: CALCIFICACIONES VASCULARES

C: MICROCALCIFICACIONES



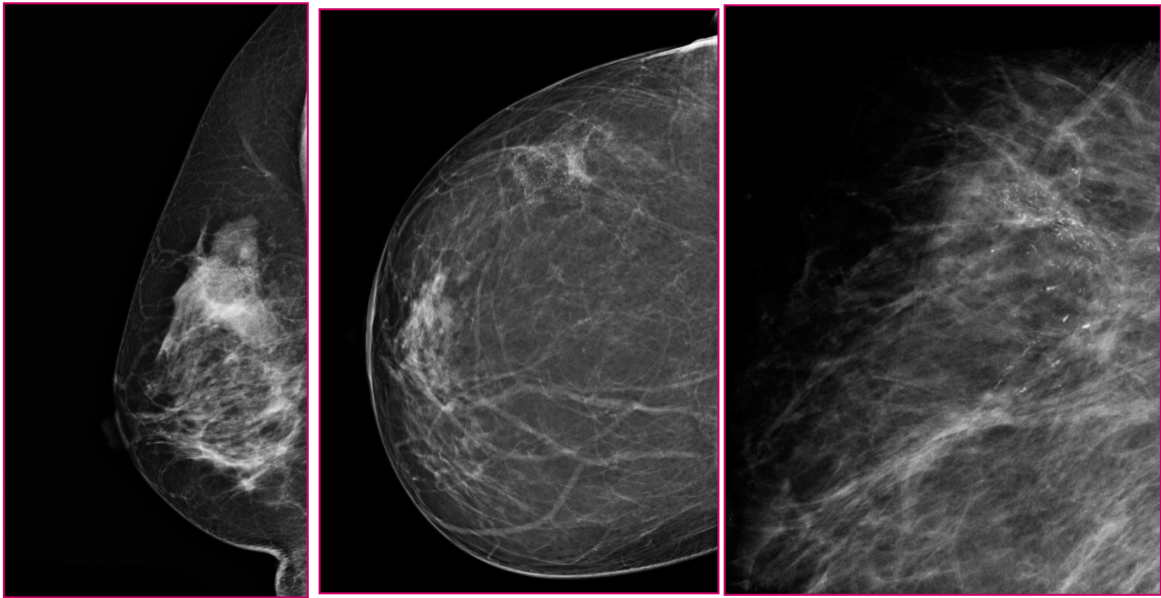
D: CALCIFICACIONES LINEALES GRUESAS



E: CALCIFICACIONES ANULARES

FIGURA 3

Son sospechosas: las amorfas, groseras heterogéneas, finas pleomorfas, lineales finas y lineales finas ramificadas. En cuanto a la distribución si son difusas o regionales, serán benignas; y si son agrupadas, de distribución lineal o segmentaria serán sospechosas (FIGURA 3F).



F: CALCIFICACIONES SOSPECHOSAS

FIGURA 3

- **Distorsión de la arquitectura:** consiste en la presencia de líneas rectas o espículas que se irradian desde un punto de origen compuesto por tejido adiposo. Este hallazgo es compatible con carcinoma o cicatriz radiada por lo que siempre está indicada la biopsia.
- **Asimetrías:** consiste en un sector fibroglandular y que a diferencia de los nódulos sólo aparecen en una proyección y que tienen tejido adiposo intercalado. Podrá ser global si ocupa gran parte de la mama o focal si en forma comparativa con la mama contralateral una cantidad pequeña de tejido denso ocupa un sector de la mama (menos de un cuadrante), puede verse en diferentes proyecciones pero no es un nódulo porque se intercala tejido adiposo. No es infrecuente que luego en ecografía se encuentre en dicho lugar un nódulo. Existen además las asimetrías en

desarrollo es decir son nuevas o de mayor tamaño que en el estudio previo puede representar un carcinoma, se complementa con ecografía y salvo que sea un quiste se debe biopsiar; la ausencia de lesión ecográfica no descarta la biopsia (FIGURA 4).

- **Conducto dilatado solitario:** es una estructura tubular, poco frecuente. Puede estar asociado al carcinoma *in situ* (FIGURA 5). Otros hallazgos asociados son las retracciones (pezón o cutáneas); engrosamiento (cutáneo o trabecular) o adenopatía axilar.

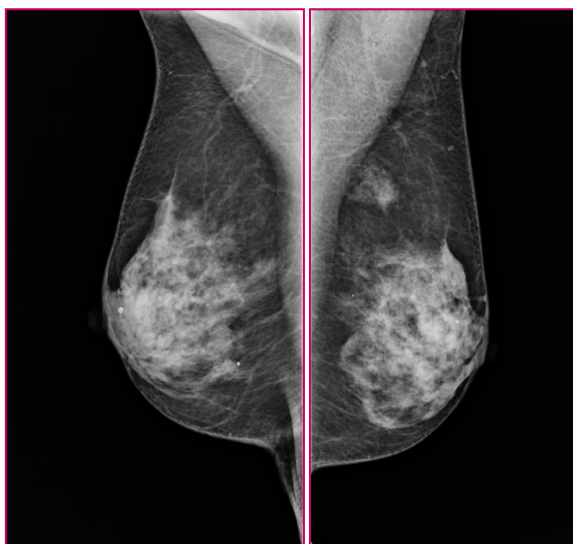


FIGURA 4. ASIMETRÍA

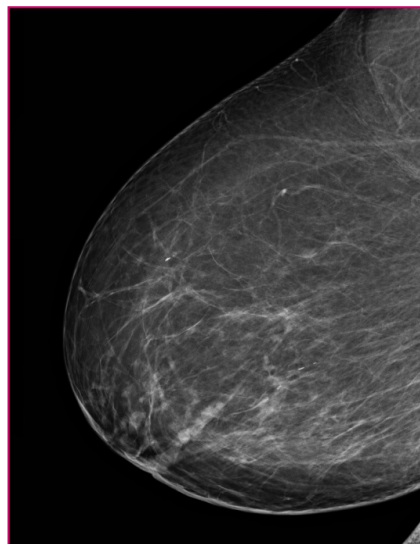


FIGURA 5. CONDUCTO DILATADO SOLITARIO

Ecografía

La ecografía mamaria es un método de imágenes que se utiliza para diagnosticar lesiones palpables, para detectar lesiones infraclínicas visibles o no en mamografía y para guiar el intervencionismo.

Los términos utilizados surgen de comparar la ecogenicidad de una lesión con el aspecto de la grasa subcutánea.

Si tiene menos ecos que la grasa es «hipoecoica» (más oscura), si tiene más ecos es «hiperecoica» (más blanca), si no tiene ecos es «anecoica» (es decir negra) y si tiene la misma ecogenicidad es «isoecoica».

Las imágenes por otra parte generan: 1º o una sombra posterior asociada casi siempre a lesiones malignas (FIGURA 7E), pero algunas lesiones benignas y las calcificaciones pueden dar sombra o 2º pueden dar una mayor ecogenicidad que se llama «refuerzo acústico» que se da en las lesiones líquidas, si bien está asociado a estructuras líquidas puede estar en lesiones sólidas malignas.

Con la ecografía se detectan nódulos, calcificaciones y otros hallazgos:

Nódulos: se verá la *forma* (redonda, oval o irregular). Las primeras se ven en casos de benignidad, pueden presentar algunas lobulaciones, las irregulares inclinarán hacia malignidad.

Se determinará la *orientación* si es paralela a los planos cutáneos es propiedad de lesiones benignas, si es perpendicular es decir el diámetro anteroposterior es mayor que el transversal se deberá pensar en malignidad.

En cuanto al *margen* será circunscripto cuando es abrupta la transición entre la lesión y el tejido que la rodea. O será no circunscripto es decir indefinido, microlobulado o espiculado estos últimos inclinan hacia malignidad.

Se suma a estos conceptos la *ecogenicidad* ya comentada anecoica, hipoecoica, hiperecoica o isoecoica, y los hallazgos acústicos posteriores como ser el refuerzo en los quistes o sombra acústica en los cánceres siempre que cumplan otros requisitos de su margen o de su orientación. Se ven sombras acústicas benignas en las cicatrices, en las mastopatías fibrosas y en las macrocalcificaciones.

En cuanto a las calcificaciones se ven mucho mejor en una mamografía son focos ecogénicos dentro de un nódulo o fuera de un nódulo como las distróficas en cirugías previas.

Existen otros hallazgos como el edema (aumento de la ecogenicidad), el engrosamiento cutáneo que es secundario al carcinoma inflamatorio, a la radioterapia, o a una mastitis.

En cuanto a la vascularización un nódulo es hipovascular o hipervascular para lo cual es preciso comparar con un sector sano de la mama. No hay ningún patrón vascular que sea específico de un diagnóstico.

Tanto la ecografía Doppler y Doppler Color dependen de factores técnicos por lo tanto es importante no tomar la vascularización como la única característica diagnóstica al interpretar una imagen.

La vascularización puede estar ausente (los quistes son las lesiones avasculares más frecuentes aunque se ve en algunos nódulos sólidos), o la vascularización puede ser intranodular con vasos desorganizados y se ve en lesiones malignas.

Hay algunos casos especiales como el quiste complicado que contiene detritus y el quiste complejo (quístico/sólido) que tiene un componente sólido (FIGURA 6).

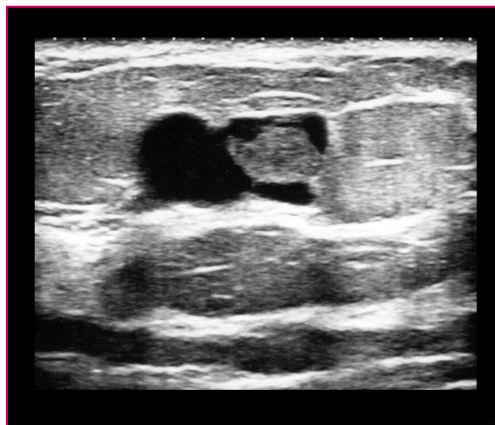

FIGURA 6. QUISTE COMPLEJO

Cuando hay sospecha de un Ca de mama también debe ser examinada la axila, donde se pueden observar ganglios. El engrosamiento cortical o la pérdida del centro ecogénico son características de anormalidad, el

diagnóstico de certeza se consigue mediante una biopsia con aguja guiada con ecografía.

Por último existen las colecciones líquidas postquirúrgicas que en ocasiones presentan tabiques y sectores hiperecoicos. Y la necrosis grasa postraumática que son nódulos ecogénicos. El conocimiento de estas imágenes es muy importante para el diagnóstico diferencial entre una cicatriz posquirúrgica y una recidiva.

Resonancia magnética

Otro método de diagnóstico mamario es la resonancia magnética, se describen en la misma las características morfológicas de los hallazgos y los datos cinéticos.

Al igual que en mamografía y en ecografía hay que comparar con estudios anteriores y establecer si las lesiones son estables, nuevas o se han modificado.

La resonancia magnética se realiza con contraste intravenoso y el tejido fibroglandular puede presentar:

- Realce parenquimatoso de fondo que puede ser mínimo, moderado o marcado y comparando las mamas será simétrico o asimétrico.
- Foco: es un punto de realce menor de 5mm y que no permite una caracterización morfológica.
- Nódulo: son estructuras que ocupan un espacio y a los que se les puede determinar:
 - a. forma y margen (circunscripto o irregular);
 - b. características del realce interno (homogéneo o heterogéneo).
- Realce no nodular: los más importantes en forma lineal, segmentaria o en múltiples regiones.

En cuanto a las curvas cinéticas, que son medidas dinámicas, hay tres tipos de curvas que se basan en la forma y se describen según su fase inicial (rápida, intermedia y lenta) y su fase tardía (persistente, meseta y lavado).

En general las lesiones benignas siguen una curva persistente y las malignas una curva de lavado.

Para conseguir una óptima discriminación se integran las características morfológicas y cinéticas de las lesiones.

Buscando informar uniformemente y poder relacionar los hallazgos con los aportados en la mamografía y ecografía, la RM se incorpora al léxico BI-RADS.

Se resumen las indicaciones clínicas más frecuentes recordando que es fundamental la utilización de gadolinio como medio de contraste. Se hace esta aclaración por la cantidad de prácticas que se solicitan en nuestro medio, sin tener en cuenta el contraste.

- *Evaluación de la quimioterapia neoadyuvante*: dado la fibrosis vascular que produce la Qt si es efectiva se puede evaluar la disminución del área hipercaptante del tumor a las pocas semanas de iniciado el tratamiento, pudiéndose considerar un diagnóstico predictivo.
- *Ganglios axilares metastásicos* y tumor primario desconocido con Mx y eco normales, para descartar un tumor oculto de mama debe ser negativo también para la resonancia.
- *Seguimiento de mujeres jóvenes de alto riesgo*, dada la alta densidad mamográfica que se ve en estas situaciones, la RM aporta una mayor sensibilidad y debe indicarse como rutina en el seguimiento.
- *Sospecha de recidiva*: el diagnóstico diferencial entre cicatriz y recidiva, puede ser difícil con la Mx. La RM ayuda a aclararlo gracias a la presencia o no de hipercaptación en la zona.
- Luego de una biopsia con aguja gruesa positiva donde la evaluación de los márgenes de la lesión es dificultosa (por ej: Ca lobulillar invasor) la RM ayuda a decidir entre la cirugía conservadora y la mastectomía.

BIRADS	RECOMENDACIÓN	PROBABILIDAD DE MALIGNIDAD
CATEGORÍA 0	Requiere otros estudios Comparar con anteriores	
CATEGORÍA 1 Resultado negativo	Control de rutina	0 %
CATEGORÍA 2 Hallazgo benigno	Control de rutina	0 %
CATEGORÍA 3 Hallazgo probablemente benigno	Seguimiento a corto plazo (6 meses)	0 % a 2 %
CATEGORÍA 4 Hallazgo sospechoso	Biopsia (Diagnóstico histológico)	2 % a 95 %
Categoría 4a		2 % a 10 %
Categoría 4b		10 % a 50 %
Categoría 4c		50 % a 95 %
CATEGORÍA 5 Hallazgo seguramente de malignidad	Biopsia (Diagnóstico histológico)	Superior al 95 %
CATEGORÍA 6 Diagnostico maligno confirmado por biopsia	Resección quirúrgica o Tratamiento oncológico	

TABLA 8. CLASIFICACIÓN BIRADS

Algunas observaciones

Categoría 0: Se utiliza principalmente en los estudios de screening porque requieren un estudio mamográfico completo y/o ecografía. No se utiliza para

solicitar RM es responsabilidad del especialista de imágenes consignar una categoría antes que se realice la RM.

Categoría 1: No hay ningún hallazgo. (Normal)

Categoría 2: Hallazgo benigno, incluye los fibroadenomas calcificados, las diversas calcificaciones benignas, las lesiones adiposas (quistes oleosos, lipomas, hamartomas de densidad mixta), ganglios intramamarios, implantes, distorsiones dadas por cirugías previas, cuerpos extraños metálicos (FIGURA 7A, B y C).

Categoría 3: Se la utiliza para determinar la estabilidad del hallazgo. Serían nódulos circunscriptos no calcificados y sólidos en ecografía, la asimetría focal y el grupo de calcificaciones puntiformes. Si en el control en corto plazo aumenta de tamaño o extensión, lo mismo que las asimetrías nuevas (salvo que la ecografía demuestre que es un quiste) podría ir a una biopsia (FIGURA 7D). Si se demuestra estabilidad a largo plazo (2 a 3 años), se recategoriza como hallazgo benigno: Categoría 2.

Categoría 4: El hallazgo tiene características suficientes de sospecha y como es muy amplio el margen de malignidad del 2 al 95 % la recomendación es efectuar procedimientos intervencionistas.

En la **Categoría 4a** entrarían los nódulos parcialmente circunscriptos y sólidos, los quistes complicados y palpables, y los abscesos.

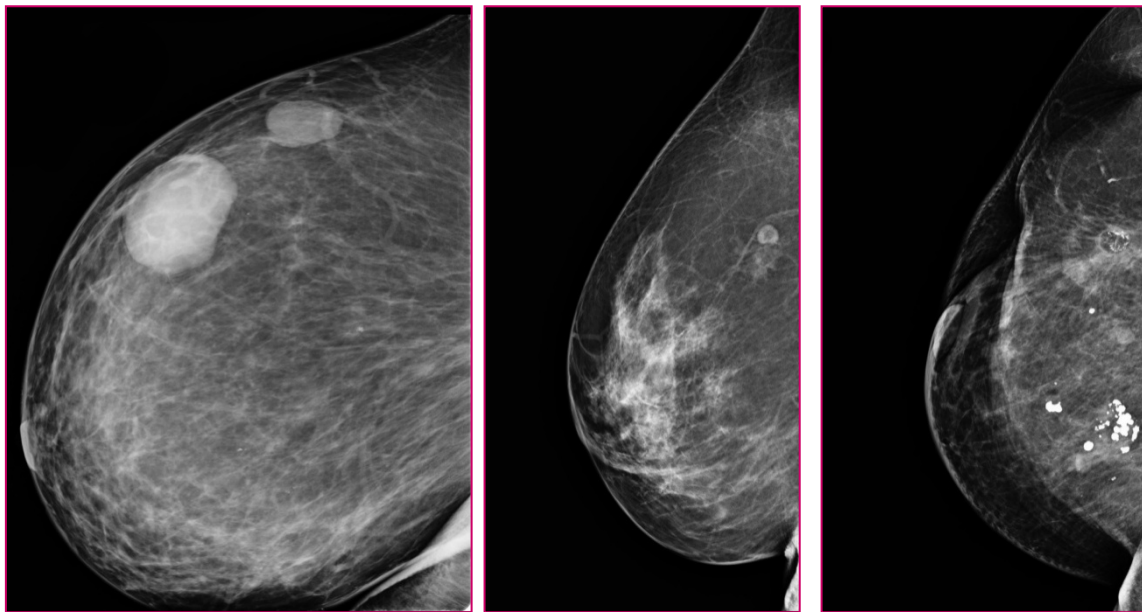
En la **Categoría 4b** encontramos los grupos de calcificaciones amorfas o finas pleomorfas y los nódulos sólidos de margen indefinido.

En la **Categoría 4c** están los nódulos irregulares sólidos, indefinidos y los grupos de calcificaciones lineales finas (FIGURA 7E).

Categoría 5: es muy alta la probabilidad de carcinoma más del 95 %, la indicación es la biopsia percutánea guiada con imágenes para facilitar la toma de decisiones terapéuticas, quirúrgica o administración de quimioterapia neoadyuvante antes de la resección quirúrgica. Si son nódulos espiculados o calcificaciones lineales finas y ramificadas ante un diagnóstico histológico no

maligno se considera «discordante» y se repite la biopsia por lo general quirúrgica.

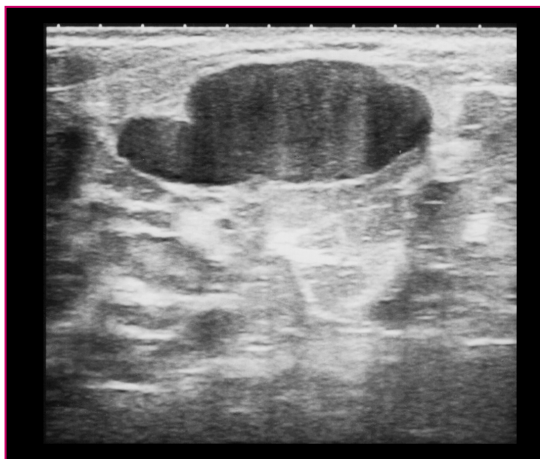Categoría 6: es para los estudios que se realizan luego de obtener un diagnóstico de carcinoma y antes de la resección quirúrgica.



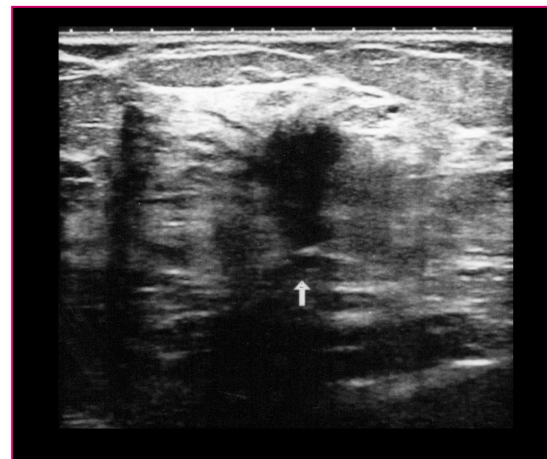
A: NÓDULO BENIGNO CATEGORÍA 2

B: GANGLIO INTRAMAMARIO

C: DISTORSIÓN DADA POR CIRUGÍA PREVIA



D: NÓDULO SÓLIDO CIRCUNSCRIPTO



E: NÓDULO SÓLIDO IRREGULAR. SOMBRA POSTERIOR

FIGURA 7

Intervencionismo mamario

El uso de la mamografía, ecografía y resonancia magnética es muy eficaz en la detección de pequeñas lesiones, a las que se puede llegar a través de punciones guiadas, al diagnóstico de certeza aportado por el estudio histológico.^[4]

Se utilizan agujas finas y gruesas.

Las agujas finas para aspirar el contenido de los quistes y sólo en los casos que estos tengan síntomas significativos. Se prefiere guiar la punción con ecografía aún en quistes palpables. El líquido aspirado no se somete a estudio citológico por ser una enfermedad benigna.

La punción aspiración con aguja fina (PAAF) de nódulos sólidos con fines de diagnóstico citológico está siendo reemplazada por la utilización de agujas gruesas que permiten obtener material para estudio histológico. Pueden ser *core biopsia* usando un mecanismo de resorte pistola con una aguja de 14G, o podrá ser una *mamotomía* con un dispositivo de vacío y uso de agujas entre 8G y 11G. La mayoría de las indicaciones son imágenes clasificadas como Birads 4 y 5. Si la lesión es visible en ecografía se utilizara ésta guía, si no tiene traducción ultrasónica como algunas asimetrías o grupos de calcificaciones la guía será una mamografía utilizando tomosíntesis o stereotaxia digital.

Al finalizar la extracción del tejido se dejará en el sitio de la biopsia un marcador de tejido (clip metálico).

Ante una lesión no palpable con indicación quirúrgica y diagnóstico previo por punción (procedimiento aconsejado en casi todos los casos) siempre debe realizarse la marcación de la lesión con Tc (tecnecio), carbón o arpón guiada con ecografía o mamografía para que el cirujano pueda reconocer el sitio exacto de la lesión. La misma debe ser corroborada al momento de la extirpación por el propio cirujano si es un nódulo o mediante mamografía de la pieza operatoria si son microcalcificaciones o un marcador de tejido que se dejó post mamotomía (ver FIGURA 9).

Tratamiento

La cirugía es un medio esencial y eficaz para controlar el tumor mamario y los ganglios axilares cuando están afectados. Estos últimos a principio del siglo pasado se extirpaban mediante la mastectomía radical independientemente si contenían o no metástasis y se pensaba que su negatividad era indicador de que la cirugía había llegado antes de que las células tumorales metastizarán a los mismos.

El concepto actual es que el estado de los ganglios es un indicador pronóstico y que sólo tiene valor su extirpación si se encuentran afectados. Es por esto que el manejo quirúrgico de la axila se tratará aparte y el enfoque del tumor primario lo basaremos de acuerdo a las posibilidades de conservar o no la mama.^[10] Básicamente estas conductas se llevan a cabo mediante la *mastectomía* que consiste en la extirpación completa de la glándula con parte de la piel que incluye el complejo aréola-pezón y la *cirugía conservadora* que consiste en la extirpación del tumor manteniendo el tejido mamario residual al que posteriormente se somete a un tratamiento radiante con el objetivo de disminuir las posibilidades de recidiva en la propia mama (FIGURA 8).

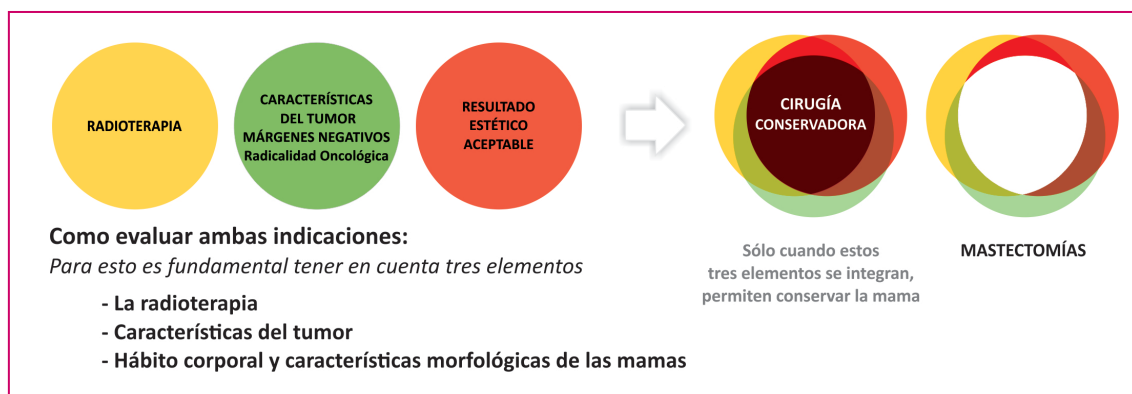


FIGURA 8

Radioterapia

Todas las pacientes con cáncer de mama que fueron sometidas posteriormente a tratamiento radiante experimentaron una tasa más baja de

recidiva local que aquellas que no la recibieron. Por tal motivo la imposibilidad de realizarla descarta el tratamiento conservador. Podemos resumirlos en:

- Falta de centros especializados
- Radioterapia previa en campos que hayan involucrado las mamas (ej.: enfermedad de Hodgkin)
- Embarazo
- Enfermedades del colágeno (lupus y esclerodermia)

El tumor y sus características

Esta condición está dada por la capacidad del cirujano en lograr la resección completa del tumor con márgenes sanos. El primer límite que encontramos es la relación entre el tamaño del tumor y el volumen de la mama. Por esta razón el tamaño del tumor generalmente es menor de 4 cm. Actualmente los tratamientos sistémicos previos a la cirugía están surgiendo como protocolos estándar, porque reducen el tamaño tumoral permitiendo mejorar la operabilidad, rescatando pacientes que irían a una mastectomía.

Maximizar las ventajas de estos tratamientos requiere un enfoque multidisciplinario con interacciones coordinadas entre cirujano, patólogo y radiólogo (FIGURA 9).

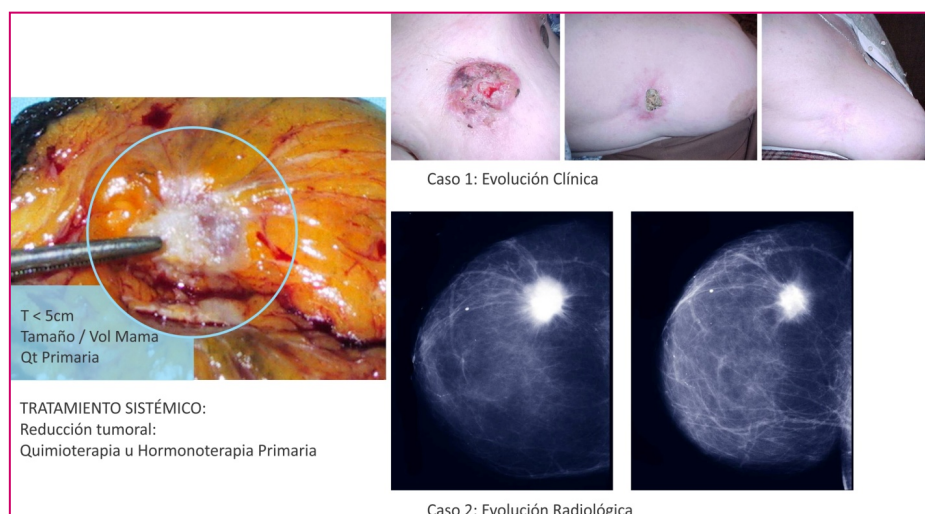

FIGURA 9

Otra condición relacionada con el tumor es descartar mediante imágenes la multicentricidad, si está sospechada por grupos de microcalcificaciones alejadas del tumor (FIGURA 10) o por más de un tumor (FIGURA 11). La confirmación histológica de benignidad debe llevarse a cabo antes de la cirugía conservadora, a través de biopsias por punción, que deben ser guiadas con ecografía o mamografía si las lesiones no son palpables.

En caso de tratarse de carcinomas, únicamente podría llevarse a cabo una cirugía conservadora, cuando ambas lesiones se encuentran en el mismo cuadrante y pueden resecarse en block, con márgenes libres (FIGURA 11A). Si están alejadas o se sospecha más de dos tumores (FIGURA 11B), la indicación es la mastectomía.

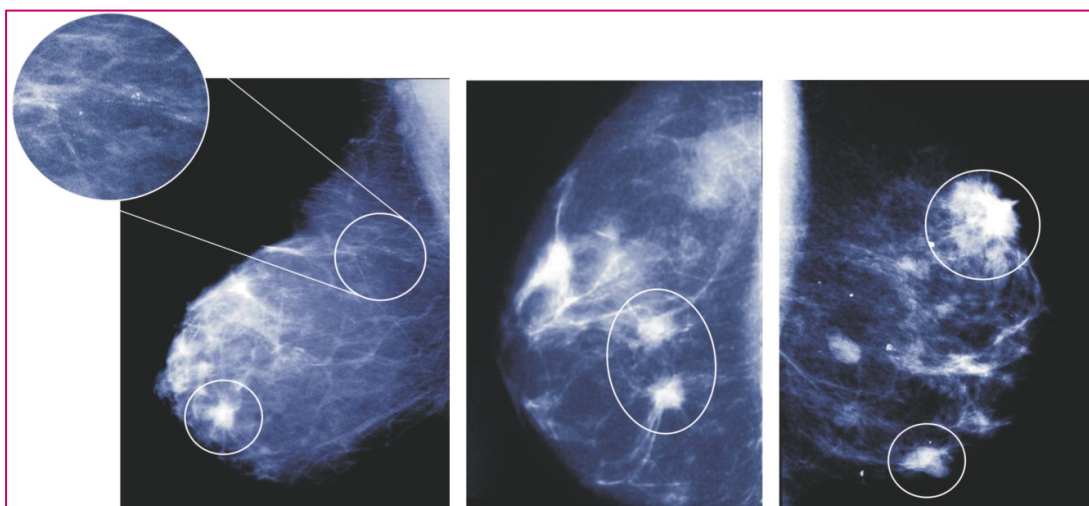


FIGURA 10

FIGURA 11A

FIGURA 11B

La otra condición que está muy ligada a las características del tumor es poder valorar sus márgenes: distancia microscópica más cercana entre el tejido resecado que lo rodea y el mismo tumor ya que es un requisito básico que los márgenes sean negativos. En la práctica un criterio quirúrgico aceptado es resecar 1 cm de margen macroscópicamente sano y en la revisión histológica no debe existir lesión en estos bordes. Para determinar esta condición el patólogo debe entintar la pieza resecada (con tinta china) antes de cortarla (FIGURA 12).

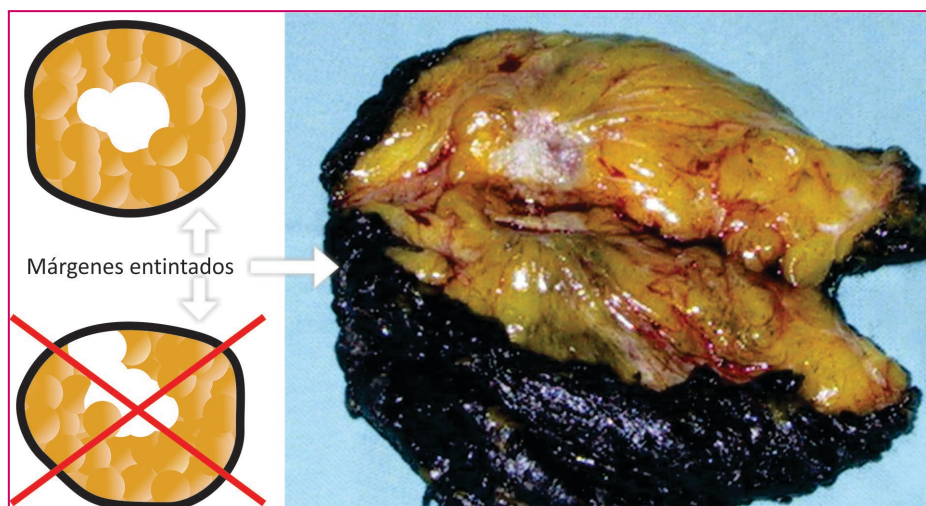


FIGURA 12

La finalidad conceptual es extirpar, a simple vista, completamente el tumor. Este requisito es porque la radioterapia esteriliza focos satélites a la lesión que no se encuentren en los márgenes de la resección ya que el ambiente hipóxico de la cicatriz puede permitir que las células neoplásicas resistan a la radioterapia; por tal motivo cuando el estudio histopatológico reconoce márgenes comprometidos debe procederse a ampliar quirúrgicamente los mismos aunque dicho estudio llegue en forma diferida varios días después de la cirugía y si se sospecha que su afectación puede ser amplia la indicación será la mastectomía.

Hay dos dificultades dependientes de las características histológicas del tumor que atentan con la obtención de márgenes negativos, uno es el carcinoma lobulillar invasor, por la falta de manifestación mamográfica y ecográfica y el otro, es el componente intraductal extensivo que a veces acompañan a los carcinomas invasores, en este caso la sospecha surge con la presencia de microcalcificaciones mamográficas que pueden ubicarse dentro o por fuera de la imagen tumoral. Ambos proponen un desafío al cirujano para no dejar enfermedad microscópica a fin de disminuir el error en la valoración histopatológica (FIGURA 13 y 14).

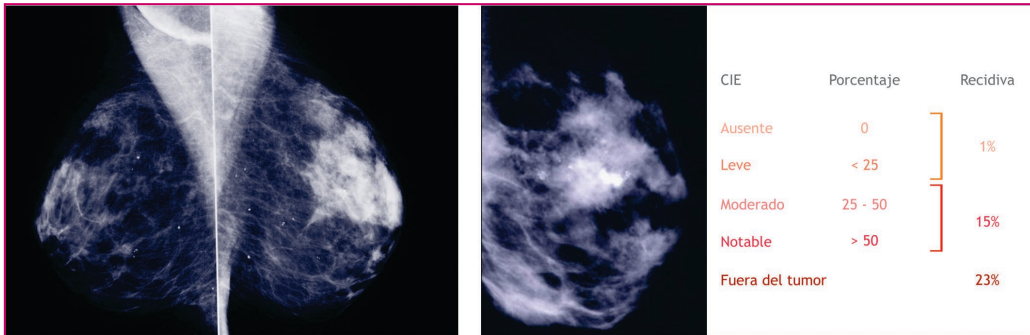


FIGURA 13. CARCINOMA LOBULILLAR INVASOR: DIFICULTAD PARA DETERMINAR SUS MÁRGENES (MAMA IZQ.)

FIGURA 14. COMPONENTE INTRADUCTAL EXTENSIVO PRESENTE EN TUMORES INVASORES EXPRESADO POR MICROCALCIFICACIONES (CIE), DENTRO Y FUERA DEL TUMOR

Entonces, cuando se conoce (biopsia previa con aguja) o sospecha alguna de estas dos características, el cirujano debe esforzarse para lograr márgenes más amplios. En los casos de CIE, dado que se expresa por microcalcificaciones el protocolo de estudio de la pieza operatoria, debe seguir una metodología (FIGURA 15).

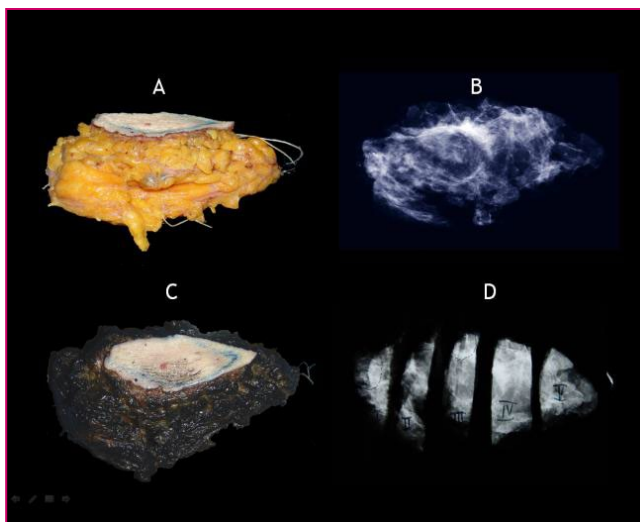


FIGURA 15
 A: ORIENTACIÓN DE PIEZA OPERATORIA PARA NO PERDER SUS MÁRGENES
 B: RX DE LA PIEZA PARA CONFIRMAR LA EXTIRPACIÓN DE TODAS LAS MICROCALCIFICACIONES (COMPARACIÓN CON Mx PREVIA)
 C: ENTINTAR LA PIEZA SI SE CUMPLIÓ CON LOS REQUISITOS A Y B
 D: CORTE SERIADO DE LA PIEZA Y POSTERIOR RX NUMERANDO LOS CORTES Y SEÑALANDO CUÁLES TIENEN MICROCALCIFICACIONES PARA SU CORRECTO ESTUDIO HISTOPATOLÓGICO

Hábito corporal y características morfológicas de las mamas

Hasta aquí el objetivo buscado fue conservar la mama cumpliendo con todos los criterios de radicalidad oncológica. El otro objetivo a tener en cuenta es obtener un buen resultado cosmético. Una de las dificultades es la presencia de gigantomastia (FIGURA 16A y B), mamas muy voluminosas que si bien puede hacer más fácil cumplir con los criterios de radicalidad, dificultan el tratamiento radiante haciendo muy difícil la homogeneidad de la dosis de radioterapia. Por otro lado, si se realiza una resección muy amplia para evitar la dificultad del tratamiento radiante, la asimetría resultante va en contra del resultado cosmético (FIGURA 16C).

Gracias a los recursos que proporciona la cirugía plástica se pueden encontrar soluciones a estos problemas mediante técnicas que combinan la cirugía oncológica y la cirugía de reducción mamaria, denominadas técnicas oncoplásticas (FIGURA 16D).

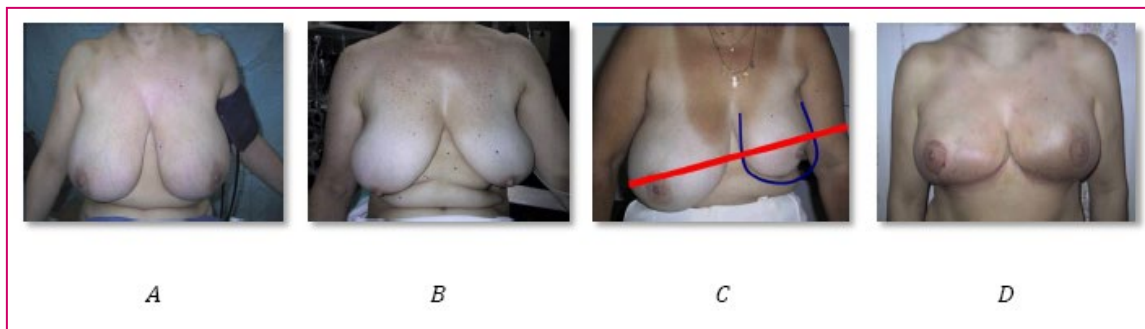
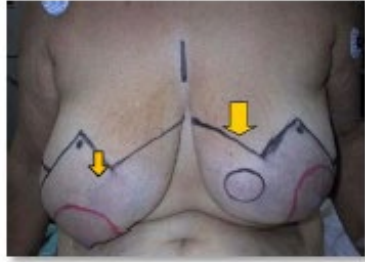
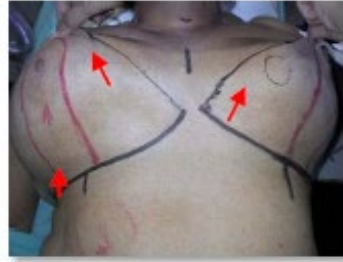

FIGURA 16

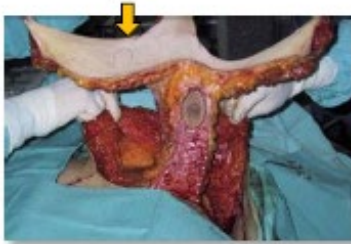La FIGURA 17 muestra con algunos detalles la combinación entre una resección oncológica amplia con técnica de mamoplastía de reducción.



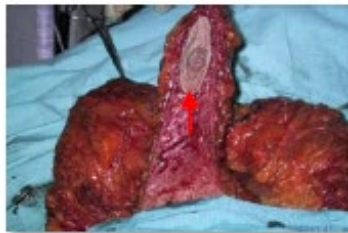Ubicación del tumor



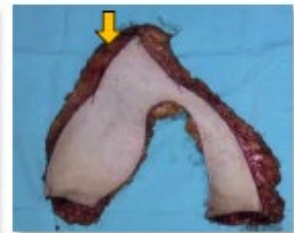
Colgajo irrigación del pedículo inferior



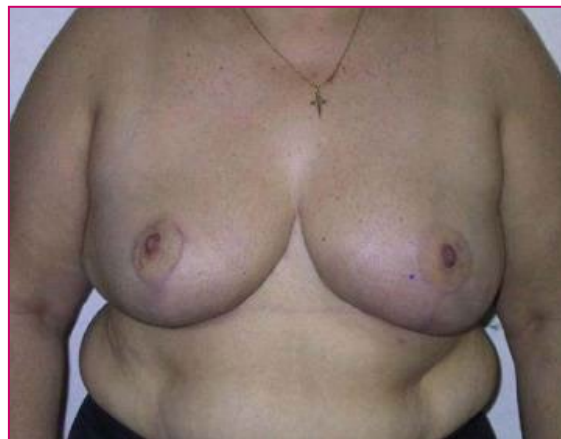Resección amplia incluyendo tumor de mama izquierda



Conservación pedículo inferior desepidermizado conservando irrigación de areola-pezones



Tumor izquierdo ampliamente reseca



PACIENTE EN CONDICIONES DE COMENZAR RADIOTERAPIA SOBRE VOLUMEN MAMARIO IZQUIERDO

FIGURA 17

A la inversa, en mamas muy pequeñas la dificultad está en obtener un resultado cosmético aceptable luego de una resección (FIGURA 18A y B). La utilización de colgajo dermograso reemplaza la falta de tejido glandular (FIGURA 18C y D).

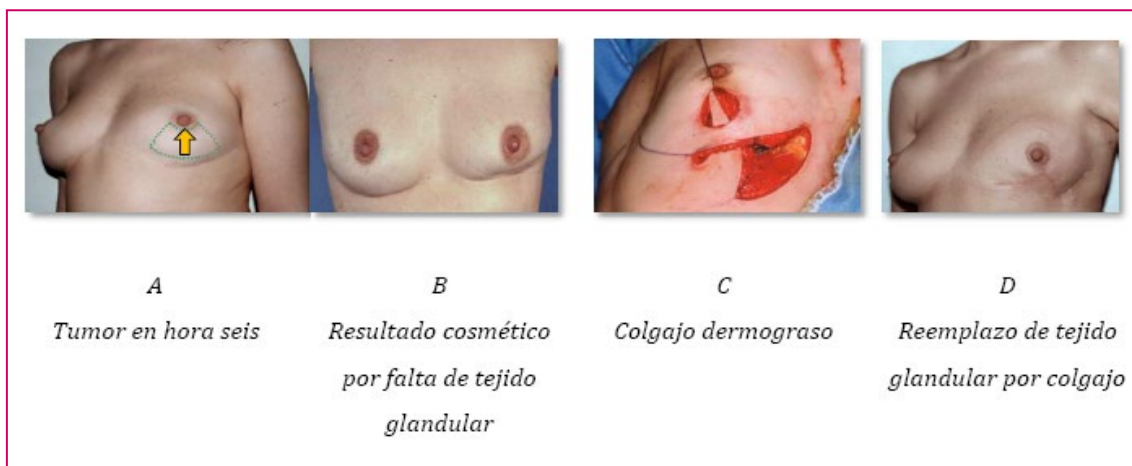


FIGURA 18

Otro inconveniente que atenta contra el resultado cosmético es la localización central de los tumores, por ejemplo, en la enfermedad de Paget o cuando el tumor está cerca del complejo aréola-pezones retrayéndolo (FIGURA 19), en ambos casos es necesaria su extirpación. Antes se pensaba que dejar una mama sin seguramente su razón de existir, terminaba con el sentido de conservación, sin embargo mantener la forma y el volumen mediante distintas técnicas oncoplásticas (FIGURA 20A) demuestran que el resultado casi siempre es mejor al de la mastectomía e incluso con su posterior reconstrucción (FIGURA 20B).

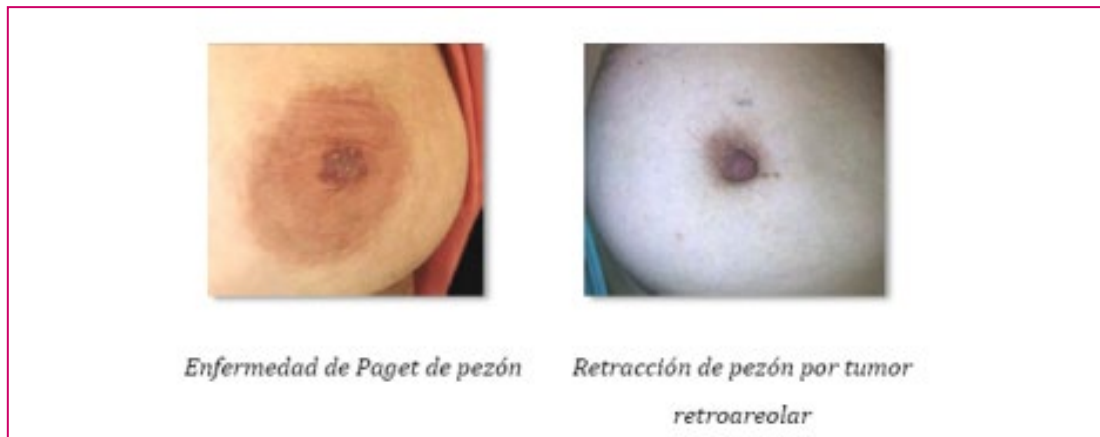

FIGURA 19

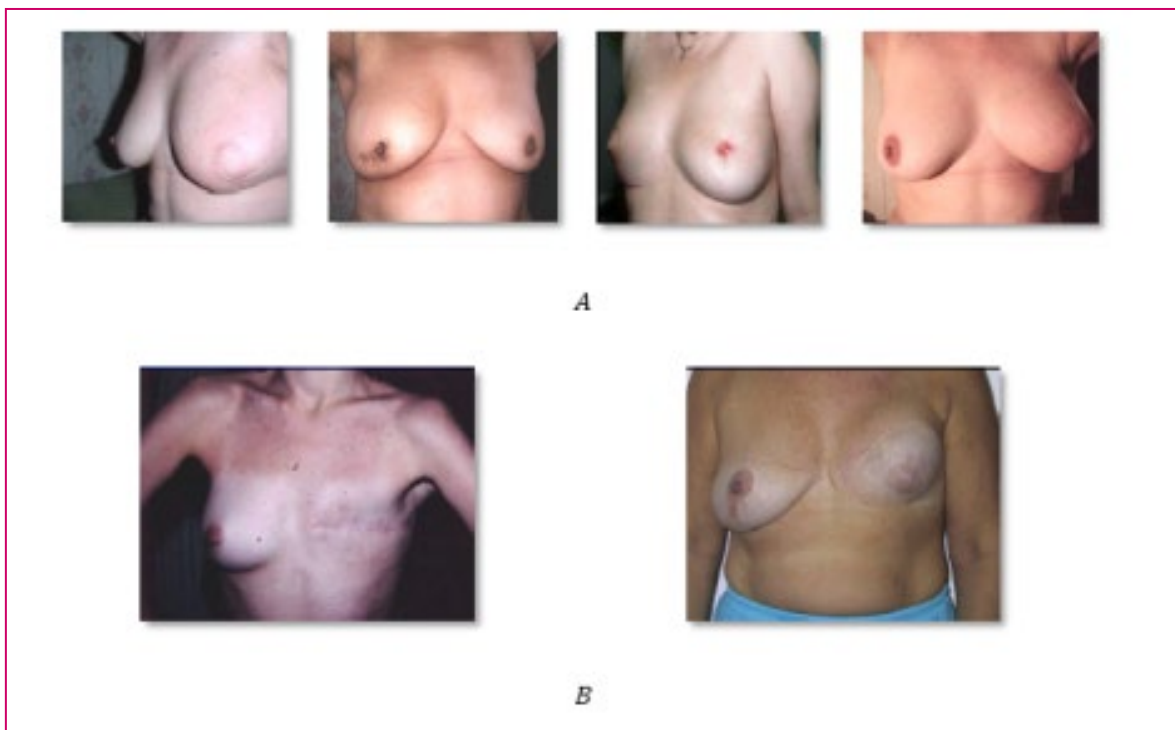


FIGURA 20

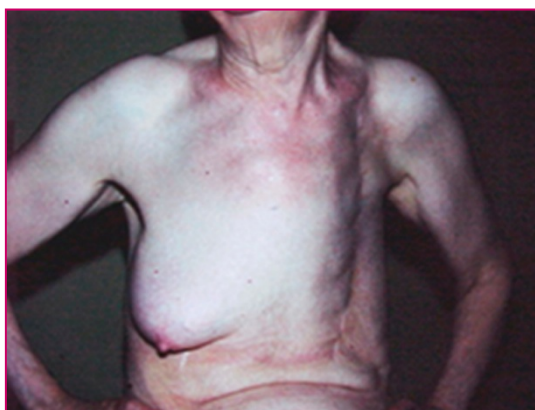Cuando los factores aquí desarrollados limitan la indicación para un tratamiento conservador de la mama, la mastectomía aún tiene vigencia.

Mastectomías

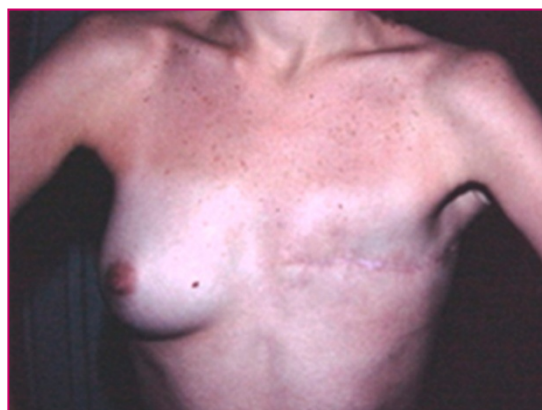Fue históricamente la principal modalidad de tratamiento y como dijimos, sigue siendo una opción. El camino iniciado por HALSTED (1894) con la mutilante mastectomía radical que consistía en la extirpación de gran parte de

la piel, toda la glándula con el tejido celular subcutáneo, ambos pectorales y el vaciamiento axilar completo, fue modificándose sin alterar los resultados oncológicos pero con evidente mejoramiento de los resultados cosméticos y funcionales.

Los pasos trascendentes en este recorrido fueron la posibilidad de conservar ambos pectorales con su irrigación e inervación.



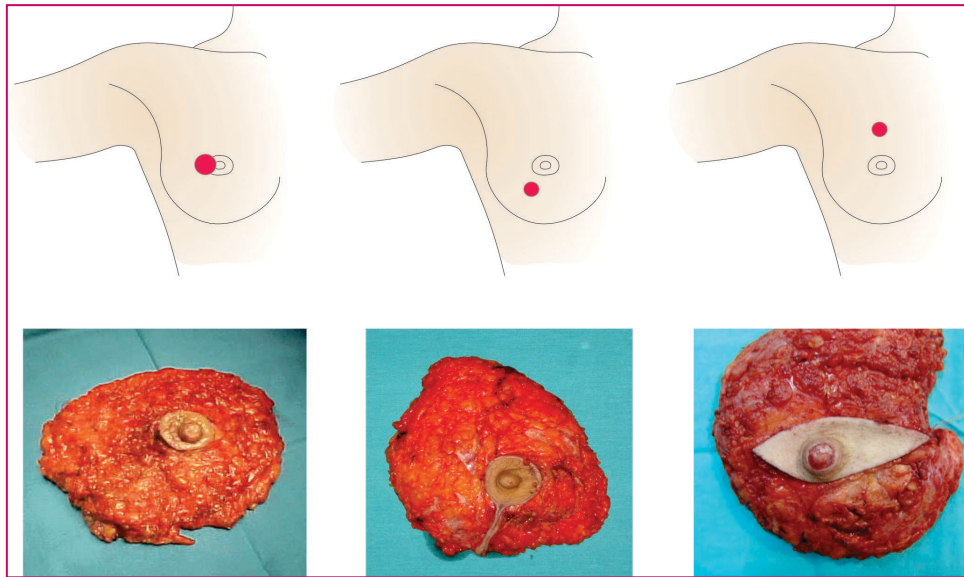
A: MASTECTOMÍA RADICAL



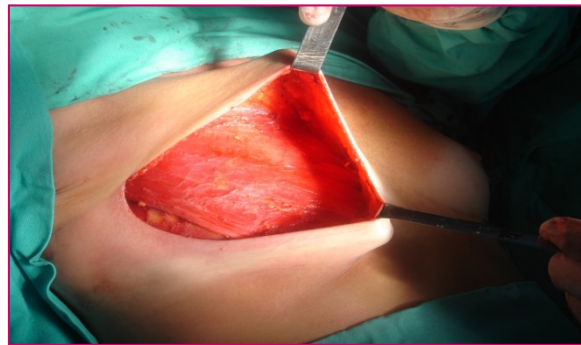B: MASTECTOMÍA CON CONSERVACIÓN DE AMBOS
PECTORALES

FIGURA 21

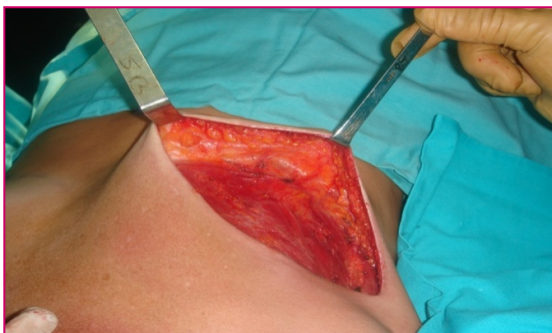El manejo más selectivo de la axila (ver tratamiento quirúrgico de la axila) y últimamente el ahorro de piel al no considerarla parte del órgano mientras no se encuentre comprometida por la invasión del tumor. El ahorro de piel ha evolucionado tanto en estos últimos años que en la mayoría de los casos se hace necesario solo la extirpación del complejo areola pezón sobre todo si se va a realizar una reconstrucción inmediata donde la mayor cantidad de colgajo dérmico respetado juega un rol fundamental (FIGURA 22).



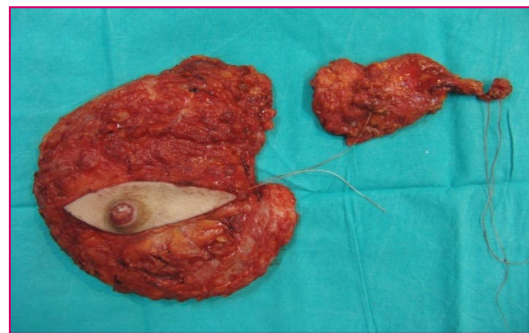
A: AHORRO DE PIEL



B: DISECCIÓN DE COLGAJOS



C: COLGAJOS FINOS Y CONSERVACIÓN DE AMBOS PECTORALES



D: MASTECTOMÍA Y GANGLIOS AXILARES

FIGURA 22

Cuando los tumores son pequeños (< 3 cm) y están alejados como mínimo 1 cm del complejo areola pezón, también podría preservarse dado que los

porcentajes de recidivas están por debajo del 3 %, el problema sigue siendo que al respetar los criterios de radicalidad oncológica los colgajos deben ser finos y la temida necrosis del complejo por falta de irrigación es una complicación frecuente.

Hasta aquí se cumple con el primer objetivo que es la radicalidad oncológica, en estos días es muy importante contar con un segundo objetivo, el cosmético, que en el caso de las mastectomías está dirigido a que la paciente sienta el menor «cambio» posible, esto se logra a través de la reconstrucción mamaria, que puede iniciarse en el mismo momento de la mastectomía (inmediata) o tiempo después de la misma (diferida). (Ver siguiente tema).

Reconstrucción mamaria

Introducción

El objetivo de la reconstrucción mamaria es permitir a la mujer recuperar su contorno corporal primitivo previo a la mastectomía, ayudando a superar el trance psicológico que implica la pérdida de un órgano tan íntimo como es la mama, para la vida personal y social.

La reconstrucción, tanto inmediata como diferida, puede realizarse mediante prótesis mamarias de silicona o con tejidos autólogos, pudiendo en algunas técnicas combinar ambos métodos.

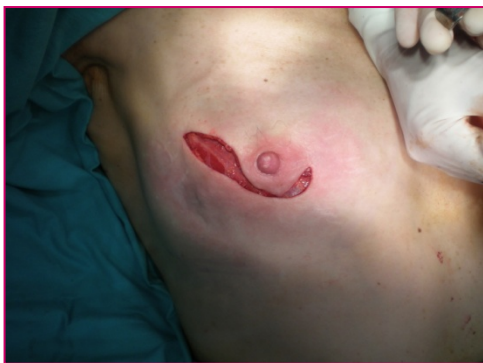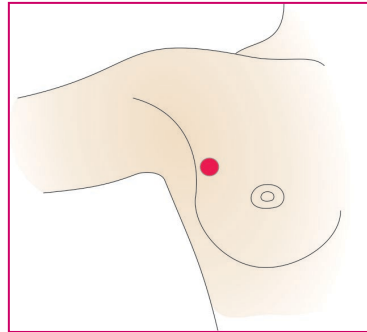
La selección del procedimiento reconstructivo dependerá de factores diversos, tales como el tipo de mastectomía, calidad y cantidad de los tejidos preservados, estado general, tratamiento oncológico, preferencias de la paciente y experiencia del cirujano.

Reconstrucción inmediata con implantes

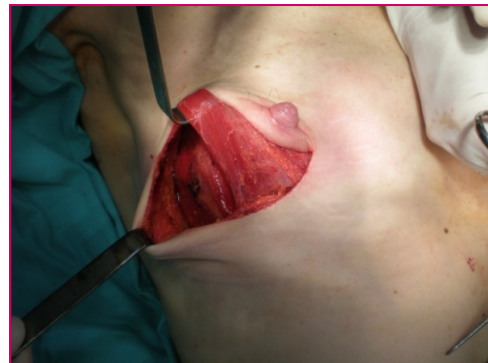En un tiempo

La colocación de una prótesis de silicona debajo de los tejidos disponibles tras la mastectomía es el método más simple de reconstrucción mamaria. Esta

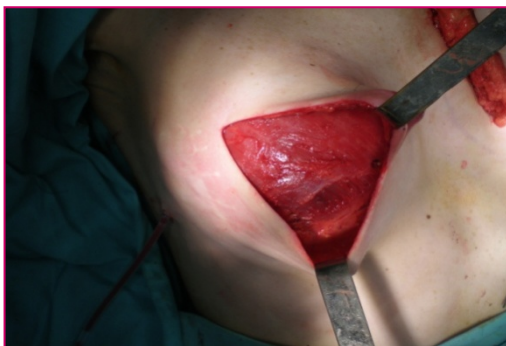técnica está indicada especialmente cuando la calidad y cantidad de los tejidos remanentes permiten obtener una mama de forma y tamaño adecuados.^[21] Está indicada en las mastectomías con ahorro de piel como las de reducción de riesgo o lesiones pequeñas alejadas del complejo areola pezón, donde incluso puede preservársele tal lo muestra la FIGURA 23. Reconstrucción en un tiempo.^[15]



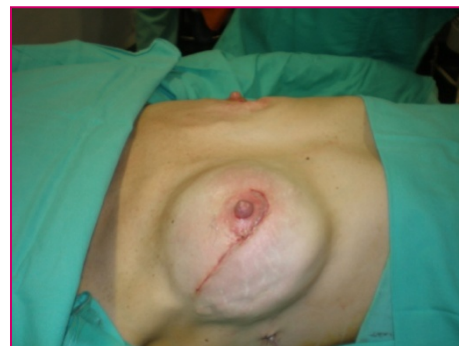A: MASTECTOMÍA CON CONSERVACIÓN DE PIEL Y COMPLEJO AREOLA-PEZÓN, DONDE SE OBSERVA EL IMPORTANTE AHORRO DE PIEL



B: COBERTURA MUSCULAR DEL IMPLANTE



C: COBERTURA MUSCULAR DEL IMPLANTE



D: RECONSTRUCCIÓN EN UN TIEMPO CON PRÓTESIS

FIGURA 23. RECONSTRUCCIÓN INMEDIATA EN UN TIEMPO

En dos tiempos

La mayoría de las veces, la magnitud de la resección de piel no permite la cobertura suficiente para la colocación de un implante de silicona y es necesario, en un primer tiempo, la colocación transitoria de un expansor que se puede implantar estando vacío, permitiendo fácilmente el cierre de los colgajos de la piel. Posteriormente a través de la piel se inyecta suero fisiológico en forma periódica hasta conseguir el volumen necesario para que la piel se expanda (FIGURA 25).

En una segunda intervención, se reemplaza por un implante de silicona definitivo. Tanto los expansores como los implantes definitivos se ubican entre ambos músculos pectorales (FIGURA 24), esta cobertura muscular proporciona una mayor protección si hay dudas en la viabilidad de la piel o si de acuerdo a los resultados se necesitaría administrar radioterapia postoperatoria.^[13]

Esta técnica en dos tiempos, también es la utilizada cuando la paciente fue mastectomizada previamente dejando para un segundo tiempo la reconstrucción diferida (FIGURA 26).^[25]

Las causas más frecuentes de esta situación son:

- a. Deseo de la paciente de no reconstruirse al momento de la mastectomía, pero sí después.
- b. Cuando es altamente probable la indicación de radioterapia postmastectomía.

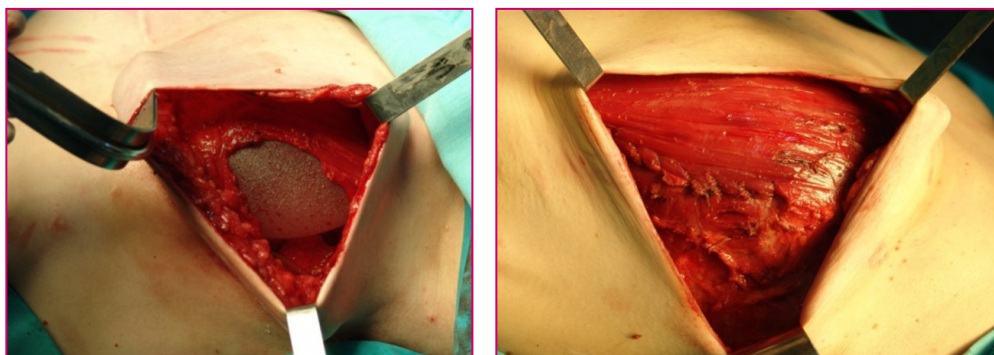
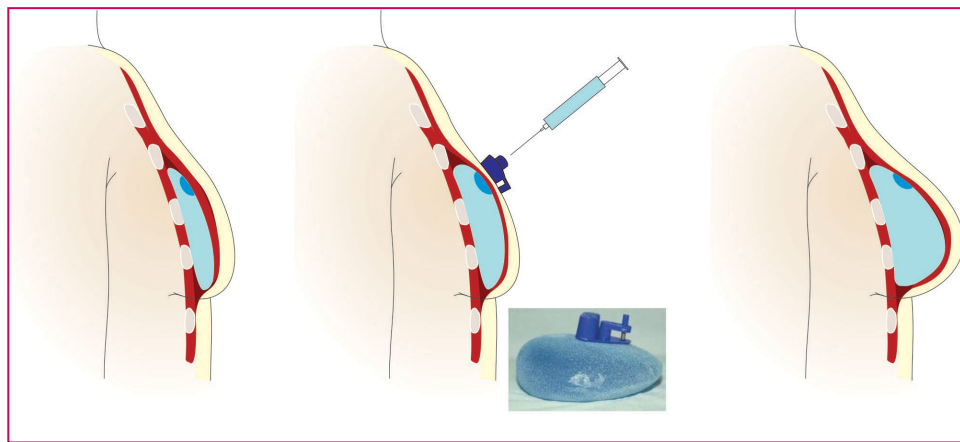


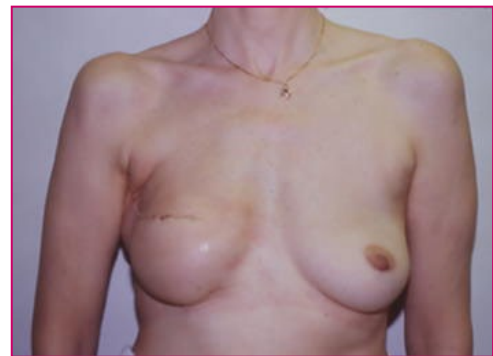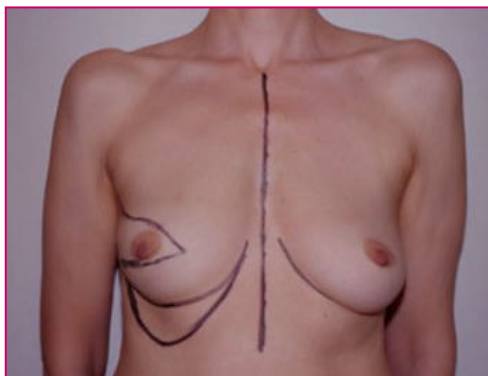
FIGURA 24. COBERTURA MUSCULAR



A: COLOCACIÓN DEL EXPANSOR

B: COLOCACIÓN DEL IMÁN PARA RECONOCER LA VÁLVULA IMANTADA

C: EXPANSIÓN FINALIZADA EN CONDICIONES DE SACAR EL EXPANSOR, TENIENDO EL ESPACIO (BOLSILLO MUSCULAR) PREPARADO PARA EL IMPLANTE DEFINITIVO



D: RECONSTRUCCIÓN INMEDIATA, PRIMER TIEMPO CON EXPANSOR HASTA CONSEGUIR EL VOLUMEN DESEADO

FIGURA 25

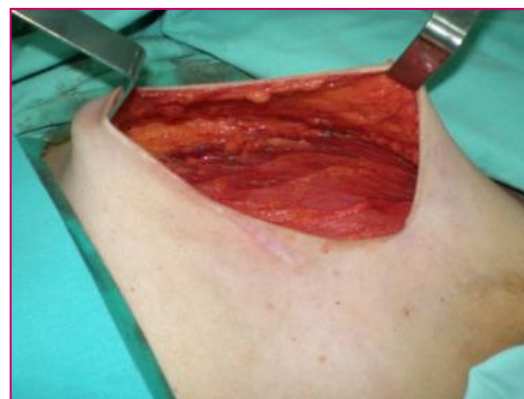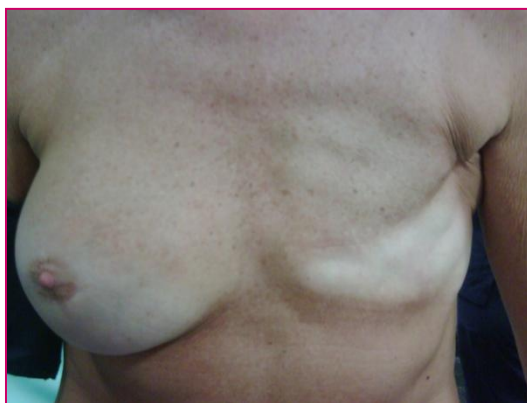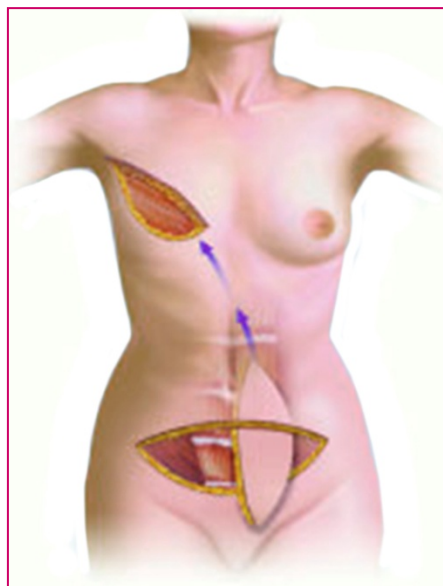


FIGURA 26. RECONSTRUCCIÓN DIFERIDA PREPARANDO LA COLOCACIÓN DEL EXPANSOR.

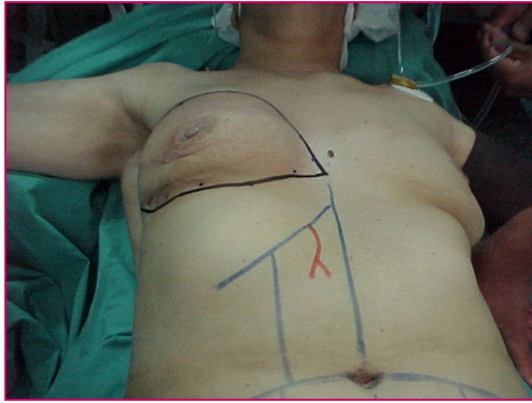
Reconstrucción con tejidos autólogos

Otro tipo de reconstrucción se realiza con tejidos autólogos, estos tratamientos son más complejos, el más utilizado es el denominado **TRAM (Colgajo Miocutáneo del Músculo Recto del Abdomen)**. La técnica consiste en una región donante constituida por un colgajo de piel y tejido celular subcutáneo infra umbilical que mantiene su irrigación a través del músculo recto abdominal que se consigue seccionando su inserción en el pubis (**FIGURA 27A**), la ventaja por el volumen aportado es que no requiere implantes externos y tolera mejor la radioterapia si surge como indicación después de la mastectomía con reconstrucción inmediata (**FIGURA 27B, C, D y E**). No obstante, cuando es sabido de antemano que la paciente recibirá radioterapia, es preferible realizarla en forma diferida (**FIGURA 28**).^[16] El colgajo no estará expuesto a la fibrosis de la radioterapia y el lecho irradiado soportará mejor los tejidos autólogos que los implantes.

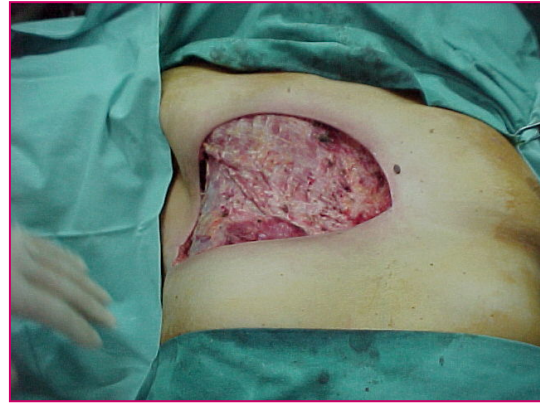Existen otras técnicas para transportar el colgajo abdominal pero exceden al objetivo que tiene este capítulo.



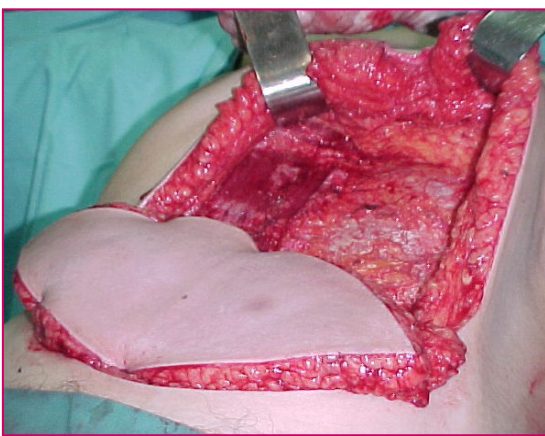
A: TRAM



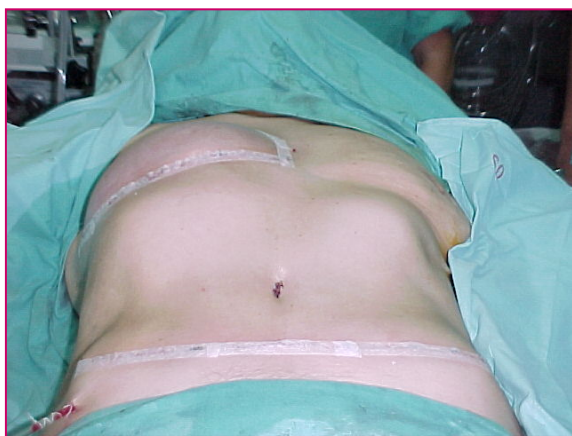
B



C

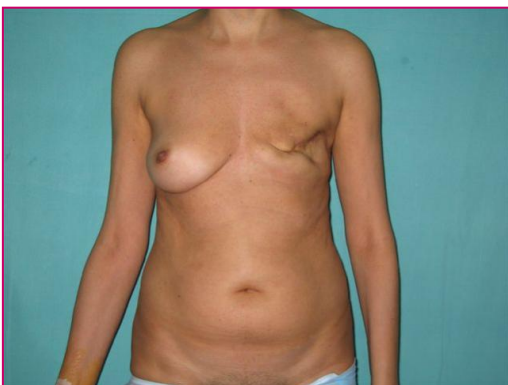

D

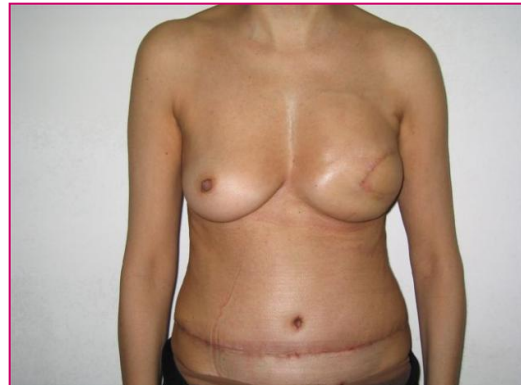

E

FIGURA 27. TRAM RECONSTRUCCIÓN INMEDIATA



A: MASTECTOMIA + RADIOTERAPIA



B: RECONSTRUCCIÓN MAMARIA MEDIANTE COLGAJO TRAM Y
CICATRIZ INFRAUMBILICAL DE LA ZONA DONANTE

FIGURA 28. RECONSTRUCCIÓN DIFERIDA CON COLGAJO TRAM PEDICULADO

El riesgo de esta técnica es la mala irrigación del colgajo con la posibilidad de necrosis parcial (FIGURA 29) o total con el consiguiente fracaso de la intervención. Por tal motivo es muy importante la selección de las pacientes, quienes deben conocer estos riesgos.^[6] Las contraindicaciones relativas incluyen las enfermedades cardiovasculares, diabetes mellitus, obesidad mórbida, cirugías abdominales previas con cicatrices de laparotomía y tabaquismo (patologías que alteran la microvascularización).

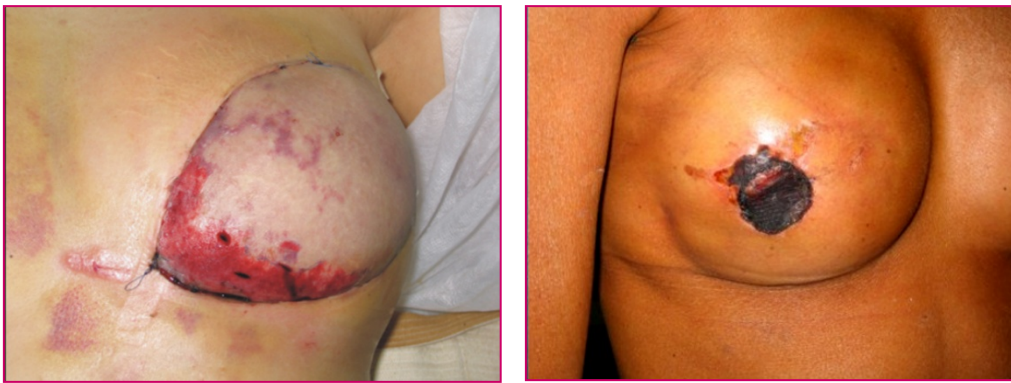
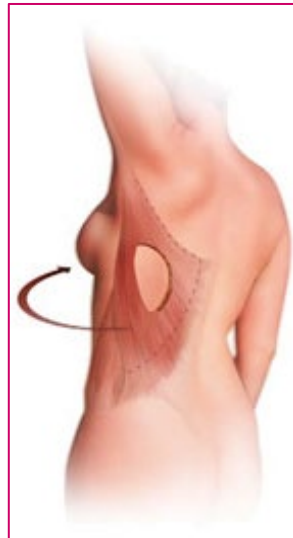
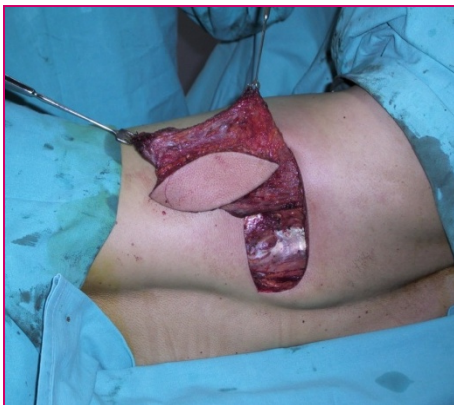
FIGURA 29

Otro colgajo utilizado es el *miocutáneo de dorsal ancho*. Consiste en el traslado de parte de la piel de la espalda conjuntamente con el músculo dorsal ancho que la irriga. Se hace a través de un túnel subcutáneo cubriendo el lecho de la mastectomía, al ser un colgajo más fino que el TRAM, requiere la colocación de un implante (FIGURA 30).

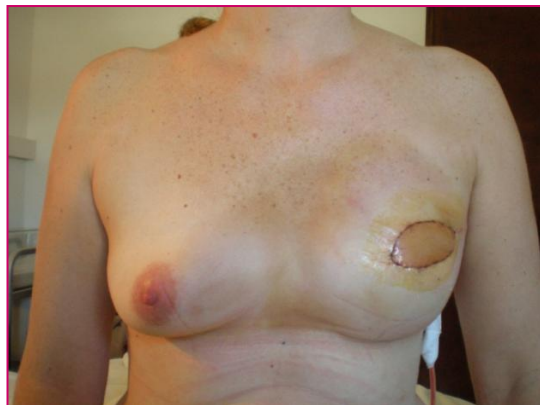El traslado del dorsal no acarrea limitaciones funcionales, deja como secuela una cicatriz en la espalda (zona dadora).



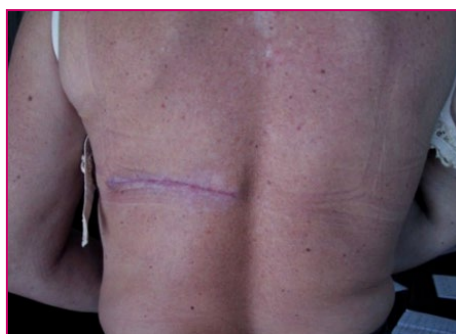A: COLGAJO DORSAL ANCHO



B: ZONA DADORA



C: IMPLANTE PROTÉSICO CUBIERTO POR EL COLGAJO MIOCUTÁNEO



D: CICATRIZ DE LA ZONA DADORA

FIGURA 30

La indicación de reconstrucción mamaria diferida en pacientes mastectomizadas e irradiadas era patrimonio absoluto de los colgajos autólogos, porque la fibrosis dérmica producida por la radioterapia contraindicaba la reconstrucción con implantes, causando la contractura de los mismos e incluso, la complicación más temida, su extrusión (FIGURA 31).^[13]

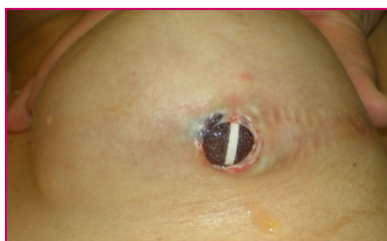

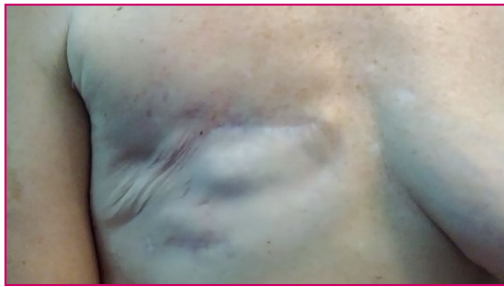FIGURA 31. EXTRUSIÓN DEL IMPLANTE

En los últimos años la *lipotransferencia* se presenta como una herramienta nueva en la reconstrucción mamaria para pacientes mastectomizadas con radioterapia.^[1] Es una técnica que consiste en la implantación de grasa de la misma paciente en el lecho delgado y fibrosado de la mastectomía (FIGURA 32A). De esta manera se trasplantan adipocitos acompañados de células regenerativas que ayudan a aumentar la angiogénesis, con la consiguiente mejora de la supervivencia del injerto y disminución de la atrofia postoperatoria. Esto genera una «matriz viviente» (*living scaffold*), que optimiza las condiciones para la estabilidad de crecimiento de los adipocitos transferidos, estimulando la regeneración local.^[23]

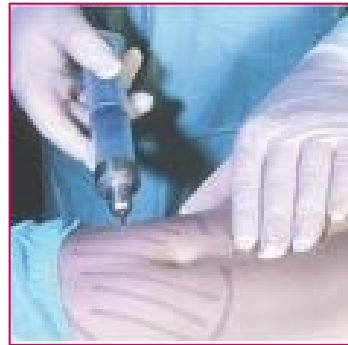La lipotransferencia comienza una vez finalizado el tratamiento oncológico, el primer paso de la reconstrucción es mejorar la piel en la zona con aumento del grosor, elasticidad, hidratación y laxitud.

Se elige una zona donante que generalmente es el abdomen (FIGURA 32B), el auto injerto se obtiene aspirando la grasa a través de punción y aspiración a baja presión y se coloca en un tubo para que se produzca su decantación (FIGURA 32C). Se desecha el aceite y el material graso concentrado que queda se inyecta en el mismo momento en el lecho de la mastectomía bajo anestesia general (FIGURA 32D).

Finalmente durante los dos meses siguientes se realiza drenaje linfático con kinesiología para aumentar la laxitud de los tejidos y prepararlo para la colocación del material expandible (FIGURA 32E-F).



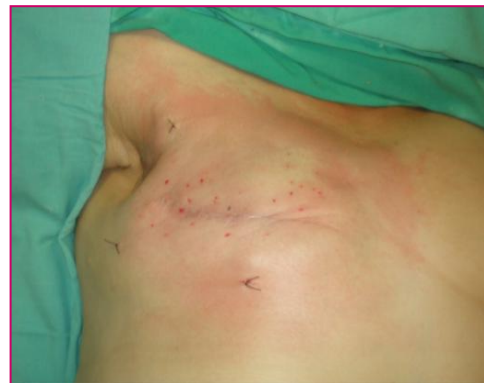A: PIEL DELGADA Y FIBRÓTICA PREVIA A LA LIPOTRANFERENCIA



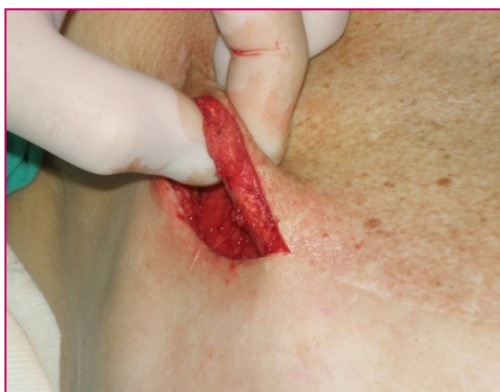B: ASPIRACIÓN DE LA GRASA DEL ABDOMEN



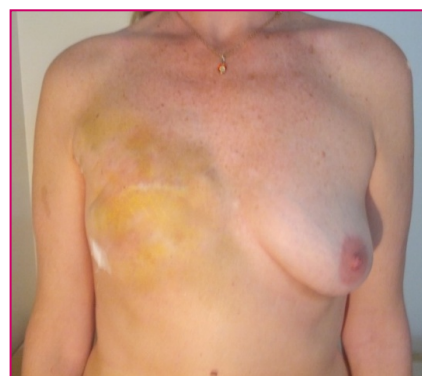C: DECANTACIÓN



D: INYECCIÓN DE LA GRASA EN EL LECHO



E: MEJORAMIENTO DE LA PIEL



F: COLOCACIÓN DEL MATERIAL EXPANDIBLE

FIGURA 32

Luego de la colocación del expansor comienza la insuflación del mismo, en etapas, hasta alcanzar el volumen adecuado. Luego se programa el recambio por prótesis anatómica definitiva con simetrización contralateral (FIGURA 33).

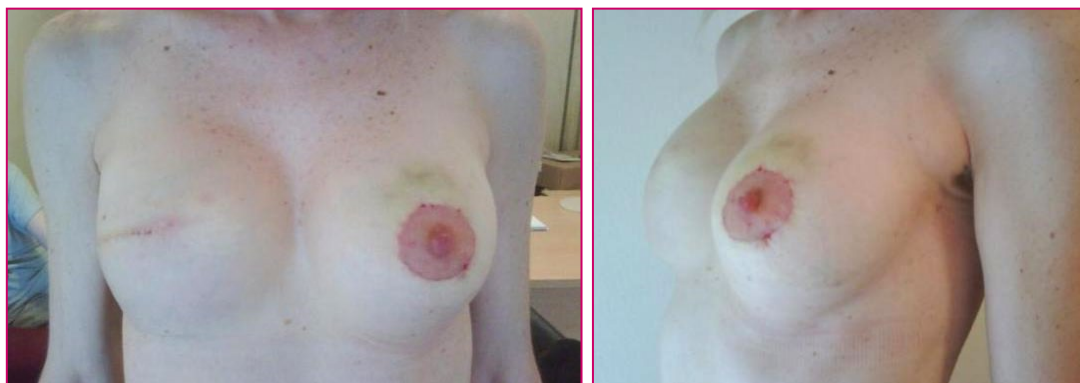

FIGURA 33. RECAMBIO Y SIMETRIZACIÓN CON IMPLANTE CONTRA LATERAL

Si bien como desventaja podríamos decir que son necesarios más pasos quirúrgicos, que otras indicaciones, a la hora de plasmar las distintas alternativas goza de una gran aceptación ya que todos sus pasos son con cirugía ambulatoria, sin alterar ninguna otra parte de la economía.

En todas las reconstrucciones es necesario tener en cuenta la simetrización de la mama contralateral.^[20]

Tratamiento quirúrgico de la axila

La evaluación quirúrgica de los ganglios linfáticos axilares es un componente fundamental del tratamiento del cáncer de mama en prácticamente todos los casos, independientemente del tipo de cirugía seleccionada como tratamiento del tumor primario mamario. Solo en algunos casos de CDIS puede obviarse la cirugía sobre la axila. De esta forma, se logra conocer a través del estudio microscópico el estado de los ganglios axilares, o sea la presencia o ausencia de metástasis ganglionares.

Esta información es parte de la estadificación de toda paciente portadora de un cáncer de mama, constituyendo el factor pronóstico más poderoso para

predecir su evolución, previene la morbilidad originada por la progresión local y es una información necesaria para la decisión de los tratamientos adyuvantes post operatorios, como la quimioterapia y la radioterapia.

Desde fines del siglo XIX y durante todo el siglo XX la operación estándar sobre los ganglios axilares fue el vaciamiento axilar total, niveles I, II y III o por lo menos I y II. Los niveles ganglionares de la axila fueron descritos por Berg, estando comprendidos entre el musculo dorsal y el borde externo del pectoral menor (nivel I), por detrás del pectoral menor (nivel II) y entre el borde interno del pectoral menor y el vértice de la axila constituido por el tendón del músculo subclavio (nivel III) (FIGURA 34).

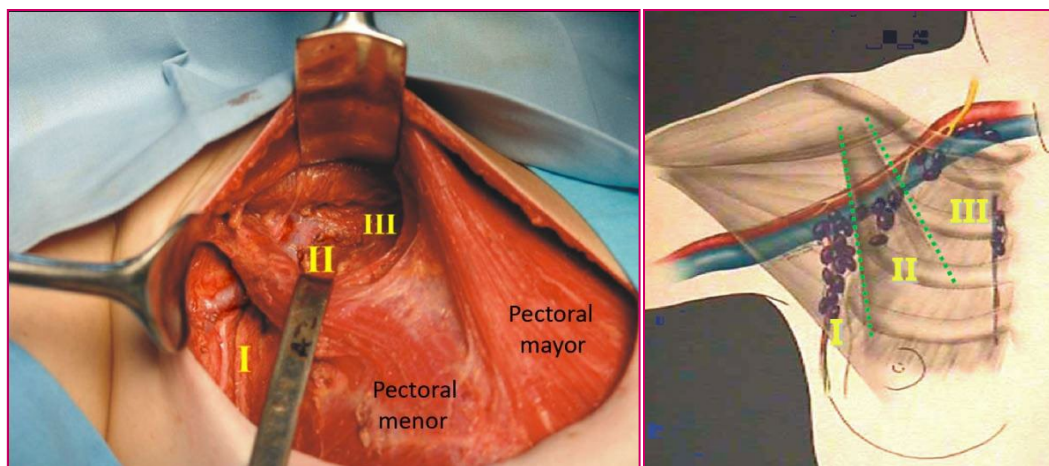


FIGURA 34

El vaciamiento axilar es una cirugía de una importante morbilidad post operatoria tanto inmediata como alejada, produciéndose frecuentemente colecciones líquidas axilares que requieren punciones (seroma), infecciones, parestesias o la más temida complicación, el edema del brazo (linfedema).

Entre los cánceres de mama tempranos (estadios I y II), solo el 30 % de los casos tienen metástasis ganglionares, o sea que el 70 % de las pacientes con ganglios sanos debían pasar por una intervención quirúrgica que podía considerarse excesiva para lograr esta información.

En la década del 90 se desarrolló una nueva técnica quirúrgica que revolucionó el tratamiento del cáncer de mama, el mapeo linfático y biopsia del ganglio centinela.^[27]

Esta técnica se basa en un concepto básico, que enuncia que las células tumorales se diseminan desde el sitio primario hacia los ganglios linfáticos axilares siguiendo canales linfáticos determinados y llegando a un primer ganglio (ganglio centinela) y luego esta progresión continúa a los otros ganglios. Si se puede identificar, extirpar y estudiar microscópicamente ese ganglio centinela y el mismo se encuentra sano, puede deducirse que el resto de los ganglios también lo están y así lograr la misma precisión en la estadificación, a la vez que se evita la morbilidad del vaciamiento. Por el contrario, si ese primer ganglio (ganglio centinela) está comprometido por metástasis, ahí si se indica la necesidad del vaciamiento axilar para reseca los otros posibles ganglios comprometidos.

El compromiso metastásico de la axila^[22] se categoriza en diferentes niveles, los cuales son de valor pronóstico y se tienen en cuenta para la indicación de tratamientos complementarios (quimioterapia y radioterapia). Los focos de hasta 2 mm se denominan micrometástasis. Cuando son mayores a los 2 mm se habla de metástasis y también tiene valor la cantidad de ganglios comprometidos, agrupándose en 1 a 3 ganglios, 4 a 9 ganglios y 10 o más ganglios comprometidos por metástasis.

Tratamiento sistémico del cáncer de mama

El cáncer de mama fue inicialmente considerado como una enfermedad locorregional, justificando la realización de tratamiento quirúrgicos locales y regionales agresivos: mastectomía radical (incluye los dos pectorales, mayor y menor, y los ganglios de la región axilar). Pese a esto las pacientes presentaban recidiva de la enfermedad, con alta frecuencia en territorios alejados. Esto dio origen al concepto oncológico de enfermedad sistémica y la importancia de la enfermedad microscópica (micrometástasis) como causa de la recidiva y muerte por cáncer. Desde la década del 70, numerosos avances

fueron realizados con el objetivo de mejorar los resultados obtenidos con la cirugía. El agregado de radioterapia sobre el territorio mamario en pacientes mastectomizadas mejoró el control y aumentó la supervivencia de pacientes seleccionadas, siendo obligatoria en pacientes candidatas a cirugía conservadora. Actualmente el objetivo es mejorar las técnicas de irradiación y buscar subgrupos con menor beneficio que pudiesen evitar su aplicación y toxicidad.

El *tratamiento sistémico*^[11] puede definirse como la *aplicación de fármacos con propiedades citostáticas sobre las células tumorales y amplia difusión corporal*. Este tratamiento puede realizarse en estadios avanzados (metastásicos) o en pacientes sin evidencias clínicas tumorales por examen físico, bioquímico y radiológico, antes del tratamiento oncológico local radical (neoadyuvancia) o posterior al mismo (adyuvancia). El objetivo de la neoadyuvancia/adyuvancia es tratar la enfermedad micrometastásica y prolongar la supervivencia de los pacientes.^[28]

Actualmente, se considera al cáncer de mama como un conjunto de enfermedades con un origen anatómico común en la glándula mamaria pero con características genéticas, moleculares y clínicas diferentes que determinan evoluciones y pronósticos variables. Distintos factores pronósticos y predictivos son utilizados en la práctica oncológica para definir el riesgo probable de recaída/progresión y para seleccionar el tratamiento adecuado, como ya se mencionó, estos son: tipo histológico, estadio (TNM), presentación clínica (inflamatorio/no inflamatorio), estado menopáusico, grado histológico, Ki 67, invasión vasculolinfática, presencia y grado de receptores hormonales y Her-2. A estas variables se suman características propias del paciente como estado físico-funcional, comorbilidades, antecedentes personales y familiares.

En situaciones específicas, se realizan estudios genéticos sobre el tumor utilizando plataformas de expresión génica (Oncotype, Mammaprint, PAM50) para definir su agresividad y riesgo de recidiva, permitiendo seleccionar el tratamiento apropiado.

La interpretación de estos factores permite definir la conducta oncológica a seguir: observación, cirugía, radioterapia o tratamiento sistémico. Este tratamiento puede incluir fármacos quimioterápicos, hormonoterapia, anticuerpos monoclonales y pequeñas moléculas.

La primera droga que tuvo un impacto significativo sobre el cáncer de mama fue y sigue siendo el tamoxifeno, un modulador de los receptores de estrógeno, que farmacológicamente actúa como un agonista parcial débil produciendo un efecto antagónico global. Está aprobado para el tratamiento de pacientes metastásicos y en adyuvancia de pacientes que expresan receptores hormonales (estrógeno/progesterona) demostrando aumento en sobrevida y disminuyendo un 50 % el riesgo de recidiva tumoral. Posteriormente nuevos tratamientos hormonales como los inhibidores de aromatasa (anastrozol, letrozol, exemestane) mostraron mayor beneficio comparado con tamoxifeno en pacientes postmenopáusicas hormono sensibles tanto en sobrevida libre de enfermedad como en sobrevida global. Otras drogas hormonales utilizadas son los análogos LH-RH (gosereline, triptorelina, leuprolide) que producen una castración farmacológica reversible y los antagonistas de los receptores de estrógeno como fulvestran aprobado en segundas y terceras líneas hormonales.

El tratamiento con drogas citostáticas ha evolucionado con el descubrimiento de drogas con mayor índice terapéutico, siendo las drogas más efectivas para el cáncer de mama las antraciclinas (doxorubicina, epirubicina), los taxanos (paclitaxel, docetaxel), los alquilantes (ciclofosfamida), los antimetabolitos (capecitabine, 5.fluorouracilo, gemcitabine), alcaloides de la vinca (vinorelbine), platinos y otros de nuevo diseño como ixabepilona. Estas drogas suelen combinarse en el tratamiento de la patología en forma concurrente o secuencial según el objetivo planificado (relación riesgo/beneficio).

Indudablemente que el mayor avance en los últimos 15 años fue el diseño de terapias dirigidas contra blancos moleculares,^[12] permitiendo el desarrollo de drogas con alta efectividad y mínima toxicidad. El primer fármaco aprobado

fue trastuzumab, anticuerpo monoclonal humanizado contra el receptor del factor de crecimiento epidérmico tipo 2 (Her 2), sobre expresado en el 20 % de los cánceres de mama e involucrado en funciones de crecimiento, división celular, migración y metástasis; permitiendo aumentar la sobrevida en pacientes metastásicos y disminuir notablemente el riesgo de recidiva en este subtipo tumoral agresivo. Posteriormente, en este grupo de pacientes que sobre expresan Her 2 se autorizó la molécula lapatinib (inhibidora del dominio intracitoplasmático tirosinquinasa de los receptores de los factores de crecimiento tipo 1 y 2), permitiendo prolongar el período libre de progresión en pacientes metastásicos, y en el año 2013 se autorizaron dos drogas con impacto significativo en sobrevida global en estudios fase III tanto en primera línea, pertuzumab^[19] (anticuerpo monoclonal anti-Her 2 en un epitopo distinto al trastuzumab) y en segunda línea, trastuzumab emtansina (droga conjugada entre trastuzumab y un alquilante de la vinca).

La neoangiogénesis tumoral puede inhibirse con el anticuerpo monoclonal bevacizumab, dirigido contra el factor soluble de crecimiento del endotelio vascular. Esta droga está aprobada en pacientes metastásicos asociada a citostáticos dado que prolongó la sobrevida libre de progresión.

En los últimos cinco años, producto del estudio de los mecanismos de resistencia a los tratamientos hormonales, han surgido fármacos que inhiben vías intracelulares de proliferación y crecimiento tumoral, permitiendo potenciar los beneficios de la hormoterapia o «re-sensibilizarlos» a esta terapia. Ejemplo de estas drogas son everolimus, inhibidor de mTOR, y palbociclib, inhibidor de las quinasas de ciclinas 4/6, aprobadas en pacientes postmenopáusicas con receptores hormonales positivos y Her 2 negativo.^[18]

El tratamiento del cáncer de mama ha evolucionado notablemente en los últimos cuarenta años y el enfoque conceptual del cáncer como una entidad circunscripta a un órgano se encuentra en desuso. El descubrimiento de los genes y moléculas involucradas en la carcinogénesis, en el crecimiento y metastatización tumoral permiten nuevas clasificaciones pronosticas y mejorar la selección de los tratamientos oncológicos. Éstos a su vez han

evolucionado desde drogas con escasa especificidad y alta toxicidad hasta moléculas con elevada selectividad sobre blancos celulares definidos, aumentando su eficacia y tolerancia.

Referencias bibliográficas

1. BARBERA L, IRIGO M, TERRIER F, SALDIAS A, *et al.* Lipotransferencia en la Reconstrucción de la Mama Irradiada. Congreso Internacional de la Facultad de Ciencias Médicas. 1º Premio, Universidad Nacional de La Plata, 2013.
2. AMERICAN COLLEGE OF RADIOLOGY. *BI-RADS® - Sistema de informes y registro de datos de imagen de mama*. 5ª edición; 2016.
3. BLAND C. Manejo multidisciplinario de las enfermedades benignas y malignas. En: *Epidemiología del cáncer de mama*. 2007; Tomo I, Cap. III La Mama. 16: pp. 353-366.
4. BOVA N. Diagnóstico Mínimamente Invasivo. Meeting Mama 2011. Universidad Nacional de La Plata, marzo 2011.
5. CADY B. Regional lymph node metastases; a singular manifestation of the process of clinical metastases in cancer: contemporary animal research and clinical reports suggest unifying concepts. *Ann Surg Oncol*. 2007;14(6):1790-1800. doi:10.1007/978-0-387-69219-7_14
6. CROSBY MA. Cómo obtener resultados estéticos y funcionales óptimos en la reconstrucción mamaria utilizando tejido autólogo. En: *Cirugía Oncoplástica de Mama*. Editorial Journal; 2014; cap 27.
7. DIAZ FAES J, RUIBAL A. Consejo genético en cáncer de mama. *Cáncer de Mama*. Avances en diagnóstico, tratamiento e investigación 2007; 2: pp. 34-44.
8. DIAZ FAES J, RUIBAL A. Susceptibilidad hereditaria al cáncer de mama. *Cáncer de Mama*. Avances en diagnóstico, tratamiento e investigación 2007; 1: pp. 19-29.
9. FABRICE A, VICIER C, DELALOGUE S. The Horizon of Precision Medicine in Breast Cancer: Fragmentation, Alliance, or Reunification? ASCO University. Meeting Library. Educational Book; 2014.
10. HARRIS J, LIPPMAN M, MORROW M, OSBORN K. *Diseases of the Breast*. Lippincott Williams; 2004; Section VIII: pp. 717-862.
11. HARRIS J, LIPPMAN M, MORROW M, OSBORN K. *Diseases of the Breast*. Lippincott Williams, 2004; Section IX: pp. 863-948.

12. HARRIS J, LIPPMAN M, MORROW M, OSBORN K. *Diseases of the Breast*. Lippincott Williams, 2004; Section XII: pp. 1161-1204.
13. KRONOWITZ S, ROBB G. Controversias en relación con la reconstrucción mamaria inmediata y la radioterapia. Cap 35. *Cirugía Oncoplástica de Mama*. Editorial Journal; 2014.
14. MARTIN J, O'SULLIVAN MD, MORROW M. Ductal Carcinoma In Situ-Current Management. *Surg Clin N Am*. 2007;87(2):333-351. doi:10.1016/j.suc.2007.01.006
15. MAXWELL G, STORM T et al. Mastectomía con conservación del complejo areola-pezón. Indicaciones y técnica. Cap 17. *Cirugía Oncoplástica de Mama*. Editorial Journal; 2014.
16. MC LEAN I. Colgajo TRAM pediculado para reconstrucción mamaria. Cap 29. *Cirugía Oncoplástica de Mama*. Editorial Journal; 2014.
17. OVERGAARD M, HANSEN P, OVERGAARD J, et al. Postoperative Radiotherapy in high-risk premenopausal women with breast cancer who receive adjuvant chemotherapy. *N Engl J Med*. 1997;337(14):949-955. doi:10.1056/NEJM199710023371401
18. TURNER NC, RO J, ANDRE F, LOI S, VERMA S, IWATA H, HARBECK N, LOIBL S, HUANG BARTLETT C, ZHANG K, GIORGETTI C, RANDOLPH S, KOEHLER M, CRISTOFANILLI M. PALOMA3: A double-blind, phase III trial of fulvestrant with or without palbociclib in pre- and post-menopausal women with hormone receptor-positive, HER2-negative metastatic breast cancer that progressed on prior endocrine therapy. *J Clin Oncol*. 2015;33(18 suppl). doi:10.1200/jco.2015.33.18_suppl.lba502
19. SMYTH LM, IYENGAR NM, CHANDARLAPATY S, SUGARMAN S, COMEN EA, DRULLINSKY P, SKLARIN NT, TRAINA TA, TROSO-SANDOVAL TA, PATIL S, WASSERHEIT-LIEBLICH C, FONTES SANTOS DE TEIVE E, ARGOLO D, BASELGA J, NORTON L, HUDIS CA, DANG CT. Phase II study of weekly paclitaxel with trastuzumab and pertuzumab in patients with HER2-overexpressing metastatic breast cancer (MBC): Updated progression-free survival with overall survival result. *J Clin Oncol*. 2015;33(15 suppl). doi:10.1200/jco.2015.33.15_suppl.607
20. RANCATI A, IRIGO M, et al. Simetrización de la mama contralateral en reconstrucción mamaria. Cap 37. *Cirugía Oncoplástica de Mama*. Editorial Journal; 2014
21. RANCATI A, TESSARI L, et al. Reconstrucción mamaria inmediata con implantes en un tiempo. Cap 26. *Cirugía Oncoplástica de Mama*. Editorial Journal; 2014
22. RIVERS A, HANSEN N. Axillary Management After Sentinel Lymph Node Biopsy in Breast Cancer Patients. *Surg Clin N Am*. 2007;87(2):365-377. doi:10.1016/j.suc.2007.01.014
23. RODRÍGUEZ TM, SALDÍAS A, IRIGO M et al. Effect of TGF- β 1 Stimulation on the Secretome of Human Adipose-Derived Mesenchymal Stromal Cells. *Stem Cells Transl Med*. 2015;4(8):894-898. doi:10.5966/sctm.2015-0012

24. TAVASSOLI FA, DEVILEE P. *World Health Organization Classification of Tumors, Tumors of the Breast and Female Genital Organs*. 2nd edition. Lyon, France: IARC Press; 2003.
25. URIBURU JL, VUOTO HD. Reconstrucción mamaria inmediata y diferida. Indicaciones. Cap 7. *Cirugía Oncoplástica de Mama*. Editorial Journal; 2014.
26. VINIEGRA M, NÚÑEZ LM. Cáncer de mama heredofamiliar. Evaluación de la paciente de alto riesgo. Asesoramiento genético. Indicaciones para la mastectomía de reducción de riesgo. *Cirugía Oncoplástica de Mama*. Editorial Journal; 2014.
27. VERONESI U, PAGANELLI G, GIUSEPPE V *et al*. A randomized comparison of sentinel node biopsy with routine axillary dissection in breast cancer. *N Engl J Med*. 2003;349(6):546-553. doi:10.1056/NEJMoa012782
28. WALJEE JF, NEWMAN LA. Neoadjuvant Systemic Therapy and the Surgical Management of Breast Cancer. *Surg Clin N Am*. 2007;87(2):399-415. doi:10.1016/j.suc.2007.02.004
29. WEIGELT B, HORLINGS HM, KREIKE B, *et al*. Refinement of breast cancer classification by molecular characterization of histological special types. *J Pathol*. 2008;216(2):141-150. doi:10.1002/path.2407
30. YERUSHALMI R, HAYES H, GELMON KA. Breast carcinoma—rare types: review of the literature. *Annals of Oncology*. 2009;20(11):1763–1770. doi:10.1093/annonc/mdp245

Mapeo linfático y biopsia del ganglio centinela en el cáncer de la mama

DR. MANUEL RAÚL MONTESINOS

Introducción

La metástasis ganglionar constituye el factor pronóstico independiente más importante en las pacientes con estadios clínicos iniciales (I y II) de cáncer de mama.

Durante muchos años, el procedimiento necesario para conocer el compromiso ganglionar ha sido el vaciamiento axilar. Esto implicaba la extirpación de la totalidad de los ganglios de la axila.

Si bien en algunos centros señalan como suficiente la resección de los niveles I y II (ganglios ubicados por fuera y por detrás del pectoral menor, respectivamente), la extirpación del nivel III (ganglios ubicados por dentro del pectoral menor o del vértice de la axila) no implica mayor demora de tiempo operatorio ni morbilidad y asegura una estadificación más completa.

Además de su utilidad en la estadificación, el vaciamiento axilar permite mejorar el control regional de la enfermedad cuando se extirpan ganglios con metástasis.

Adicionalmente, se ha considerado que podría mejorar la supervivencia alejada, ya sea por la disminución de la masa de tejido tumoral como por la

influencia en la indicación de tratamiento adyuvante sistémico (quimioterapia) cuando se diagnostica metástasis ganglionar. Sin embargo, en los últimos años el empleo rutinario del vaciamiento axilar ha recibido algunos cuestionamientos.

Los programas de *screening* o detección precoz de cáncer de mama con mamografía, también llamados de prevención secundaria, han permitido el diagnosticar carcinomas de mama de tamaño progresivamente menor.

Como existe una relación directa entre el tamaño tumoral y la probabilidad de metástasis ganglionar, el porcentaje de pacientes con cáncer de mama y ganglios positivos es cada vez menor.

Además, las indicaciones actuales de tratamiento sistémico se basan principalmente en las características intrínsecas del tumor (tamaño, receptores hormonales, expresión de Her 2) y de la mujer (edad, estado menopáusico), y no solo en el estado de los ganglios, por lo que muchas pacientes con ganglios negativos reciben tratamiento sistémico.

El vaciamiento axilar, por otra parte, no es una intervención inocua. Además de la prolongación del tiempo operatorio y de la necesidad del uso del drenaje axilar por varios días, genera secuelas alejadas, como limitaciones en la movilidad, hipoestesia, linfedema del miembro superior y erisipela.

Por tal motivo se propusieron otras opciones para reemplazar dicha técnica. Una fue la combinación de distintos factores pronósticos para construir algoritmos predictivos, aunque ninguno tuvo valores similares al vaciamiento axilar.

La ecografía axilar, cuando es realizada por un profesional con experiencia con un equipo apropiado, permite evaluar alteraciones estructurales en los ganglios y dirigir una biopsia por punción con aguja fina o histológica.

Debido a la necesidad de conocer con la mayor exactitud posible si existe o no metástasis de cáncer de mama en los ganglios axilares y a la vez de disminuir la morbilidad del vaciamiento axilar fue necesario buscar un procedimiento alternativo que permitiera establecer el estado ganglionar y

evitar la morbilidad de un vaciamiento axilar en el número creciente de pacientes sin metástasis ganglionar.

Concepto de ganglio centinela

El primer reporte en la bibliografía científica sobre el término *ganglio centinela* corresponde a un trabajo publicado por GOULD en 1960 sobre carcinoma de parótida. Sin embargo, no tuvo posterior trascendencia.

En 1977, CABANAS, de Paraguay, presentó un trabajo sobre ganglio centinela en cáncer de pene. A pesar de su originalidad y de lo riguroso de su análisis, no tuvo tampoco influencia sobre la comunidad científica.

Recién en 1992, MORTON publicó su primera serie de 223 pacientes con melanoma en quienes investigó el ganglio centinela mediante la inyección de isosulfán blue.

A partir de esa experiencia se difundió el método y se comenzó a aplicar en el tratamiento del cáncer de la mama y en otras neoplasias. El ganglio centinela es el primer ganglio que recibe drenaje del territorio linfático en el cual asienta un tumor. Por lo tanto, tiene las mayores posibilidades de presentar metástasis y permite predecir el estado de los restantes ganglios de la estación. El procedimiento mediante el cual se lo identifica para su resección se denomina *mapeo linfático*.

El objetivo final de la biopsia del ganglio centinela es realizar el vaciamiento solo en aquellas pacientes con ganglio centinela positivo, y evitar el vaciamiento ganglionar a un gran número de enfermas en las que el ganglio centinela es negativo, con la consecuente disminución de morbilidad y costos, y a la vez ofrecer al patólogo un solo ganglio en el cual concentrar el estudio histológico para el diagnóstico de metástasis.

Valores estadísticos

Como cualquier otro procedimiento diagnóstico, la aplicación de la biopsia del ganglio centinela puede ser estimada usando diferentes indicadores: sensibilidad, especificidad, valor predictivo negativo y valor predictivo positivo, a los que se deben agregar otros como la tasa de identificación, la tasa de falsos negativos y la exactitud.

Especificidad: es la proporción de todos los casos con ganglios negativos en los que el ganglio es también negativo. Mide la posibilidad de que en una axila negativa el ganglio sea informado correctamente como negativo. Debido a que son extremadamente raros los falsos positivos del ganglio centinela, casi todos los autores tienen un 100% de especificidad.

Sensibilidad: es la proporción de todos los casos con ganglios positivos en los que el ganglio centinela es también positivo. Mide la posibilidad de que en una axila positiva, el ganglio centinela sea informado correctamente como positivo. En revisiones de series alcanza un 93 a 95%.

Valor predictivo negativo: es la proporción de los casos con ganglio centinela negativo en los que la axila es también negativa. Mide la posibilidad de que un ganglio centinela negativo realmente corresponda a una axila negativa. Está influido por la incidencia de ganglios positivos, y casi siempre se encuentra por encima del 90 %.

Valor predictivo positivo: es la proporción de casos con ganglio centinela positivo en los que la axila es también positiva. Mide la posibilidad de que un ganglio centinela positivo realmente corresponda a una axila positiva. Debido a la rareza de falsos positivos, y al hecho de que un ganglio centinela positivo es considerado como una axila positiva, este índice no resulta de utilidad.

Tasa de identificación: es el porcentaje de todos los casos de biopsia de ganglio centinela en los que pudo identificarse al menos un ganglio centinela. También es llamada tasa de éxito.

Tasa de falsos negativos: es la proporción de los casos con ganglios axilares positivos en los que el ganglio centinela fue negativo. Es uno de los

indicadores más importantes, ya que mide la posibilidad de fallar en identificar una axila positiva a través del ganglio centinela. En revisiones de la literatura se encuentra alrededor del 5 al 7 %. Puede también expresarse como $1.0 - \text{sensibilidad}$.

Exactitud: es la proporción de todos los casos de biopsia de ganglio centinela en los que éste coincidió con los otros ganglios de la axila. Mide la posibilidad de que el ganglio centinela pueda predecir el estado de la axila, ya sea negativa o positiva. En revisiones de la literatura oscila alrededor del 97 %.

INDICADOR	FÓRMULA
<i>Especificidad</i>	$VN / VN + FP$
<i>Sensibilidad</i>	$VP / VP + FN$
<i>Valor predictivo negativo</i>	$VN / VN + FN$
<i>Valor predictivo positivo</i>	$VP / VP + FP$
<i>Tasa de identificación</i>	Casos en los que se encontró el GC / Total de casos
<i>Tasa de falsos negativos</i>	$FN / FN + VP$
<i>Exactitud</i>	$VP + VN / \text{Total de casos}$

TABLA 1. INDICADORES ESTADÍSTICOS APLICABLES A LA BIOPSIA DEL GANGLIO CENTINELA

VN = verdadero negativo; VP = verdadero positivo; FN = falso negativo; FP = falso positivo; GC = ganglio centinela

Los indicadores de mayor valor para el análisis de las series son la tasa de identificación y la tasa de falsos negativos, ya que representan el riesgo de error que tiene el método. La falla en la identificación del ganglio centinela, la inversa de la tasa de identificación, conduce a la realización de un vaciamiento axilar probablemente innecesario, ya que la mayoría de las pacientes con ganglios clínicamente negativos también tienen ganglios patológicamente negativos. Si bien se ha enfatizado en las secuelas del vaciamiento axilar, algunos estudios indican que éstas son razonables y bien

toleradas. Por otra parte, si bien la biopsia del ganglio centinela es un procedimiento menos extenso, también está expuesto a complicaciones locales y secuelas alejadas.

La tasa de falsos negativos indica el riesgo de no identificar una axila positiva, cuyas consecuencias, en caso de no proceder con el vaciamiento contemporáneo, son exponer a la paciente a una recidiva ganglionar alejada, y a una incorrecta estadificación, lo que puede llevar a no indicar un tratamiento adyuvante sistémico útil. Deben ser cuidadosamente buscados en las publicaciones, ya que algunas incorrectamente estiman la tasa de falsos negativos empleando como denominador el total de los casos.

La tasa de falsos negativos exige conocer el estado de los ganglios no-centinela, por lo que solo puede obtenerse de series que hagan rutinariamente vaciamiento axilar.

El estado de los ganglios no-centinela depende, entre otras cosas, de la extensión del vaciamiento, de la pericia con que el patólogo diseque la pieza buscando la mayor cantidad posible de ganglios, el número de cortes que le realicen, las técnicas de inmunohistoquímica que les apliquen, etc. De esto puede surgir que aquellos cirujanos más expertos, con patólogos más dedicados, puedan descubrir mayor número de casos de ganglios no-centinela positivos, y eventualmente tener mayor tasa de falsos negativos.

Ensayos clínicos de validación

Diferentes autores comunicaron series de pacientes con biopsia de ganglio centinela y vaciamiento axilar con tasas de identificación superiores al 90 % y de falso negativo de hasta el 5 %. Ello permitió el diseño de ensayos clínicos aleatorizados.

El primero en ser publicado fue el de **VERONESI**, en 2003, que distribuyó a las pacientes con ganglio centinela negativo en dos grupos: con vaciamiento axilar (n = 257; 32,3 % de ganglios positivos) y sin vaciamiento axilar (n = 259; 35,5 % de ganglios positivos). Luego de un promedio de seguimiento de 46

meses encontró una tasa de falso negativo del 8,8 % en el primer grupo y ausencia de recidiva axilar en el segundo, sin diferencia en la supervivencia alejada.

En 2010 fueron comunicados los resultados del ensayo NSABP (por sus siglas en inglés: *National Surgical Adjuvant Breast Project*) B-32. Se reclutaron 5.611 enfermas y se asignaron a dos grupos: uno con biopsia de ganglio centinela y vaciamiento axilar, independientemente del resultado patológico del ganglio, y otro con biopsia de ganglio centinela y se subdividía en dos subgrupos: si el ganglio era negativo no se realizaba el vaciamiento axilar (al igual que en el estudio de VERONESI), y en caso de ser positivo se llevaba a cabo el vaciamiento axilar. Con un promedio de seguimiento de 96 meses no se encontraron diferencias significativas ni en la supervivencia global ni libre de enfermedad ni en la tasa de recidiva axilar entre ambos grupos.

El ensayo del ACOSOG (por sus siglas en inglés: *American College of Surgeons Oncology Group*) Z0010 reclutó 5.210 pacientes con carcinoma de mama T1-2 N0 a quienes se les efectuó la biopsia del ganglio centinela. Aquellas con ganglio negativo con hematoxilina-eosina no se les completó el vaciamiento axilar, y se estudiaron los ganglios con inmunohistoquímica, aunque sin modificar la conducta ulterior (ciego). Las pacientes con ganglio centinela positivo se incluyeron en el ensayo ACOSOG Z0011 y se las asignaba aleatoriamente a dos grupos: con o sin vaciamiento axilar. Los resultados del ensayo Z0010 mostraron una tasa de recidiva axilar del 0,3 %, un incremento en la positividad del ganglio centinela en relación al tamaño tumoral, y ausencia de diferencia en la supervivencia entre las pacientes con micrometástasis detectadas solo por inmunohistoquímica y las que no la tenían.

Actualmente el mapeo linfático y biopsia del ganglio centinela se han constituido en el tratamiento indicado para las pacientes con estadios iniciales (I y II) de cáncer de mama, con axila negativa, en presencia de equipos entrenados en el procedimiento.

El ensayo ACOSOG Z0011 debió cerrarse antes de lo estimado por falta de reclutamiento. Sin embargo, fue posible incluir 856 pacientes: 420 en el grupo con vaciamiento axilar y 436 en el grupo sin vaciamiento axilar. Con un promedio de seguimiento de 6,3 años no fue posible demostrar diferencias estadísticamente significativas en recidiva local, regional, supervivencia global y libre de enfermedad entre ambos grupos. Si bien en el grupo con vaciamiento axilar existió un 27 % de ganglios no centinela positivos, en el grupo sin vaciamiento axilar solo se registró un 0,9 % de recidiva regional. Ello puede atribuirse a que la población estaba conformada por pacientes de buen pronóstico y a que el 97% recibieron alguna forma de tratamiento sistémico.

Otro ensayo clínico (IBCSG 23-01), proveniente de Europa, con un diseño prospectivo, multicéntrico y aleatorizado, reclutó pacientes con carcinomas de hasta 5 cm de diámetro y con micrometástasis en el ganglio centinela. A 464 pacientes se les efectuó vaciamiento axilar y a 467 no se les realizó ninguna cirugía adicional en la axila. La supervivencia libre de enfermedad a 5 años fue similar en ambos grupos con mayor morbilidad en el primer grupo. Concluyen que no es aconsejable el vaciamiento axilar en pacientes con micrometástasis.

Actualmente las guías de tratamiento del National Cancer Comprehensive Network de los Estados Unidos, así como el Consenso Inter-Sociedades sobre Ganglio Centinela Positivo en Estadios Iniciales de Cáncer de Mama, de Argentina, no indican vaciamiento axilar cuando el ganglio centinela es negativo, tiene micrometástasis, y en casos de tratamiento primario con uno o dos ganglios centinela positivos que cumplan todas las siguientes condiciones: tumores de hasta 5 cm, tratamiento conservador y tratamiento actínico de toda la mama, y tratamiento adyuvante sistémico.

En el caso de no haberse identificado el ganglio centinela o con ganglio positivo y no cumplir con las condiciones antes mencionadas se deberá hacer un vaciamiento axilar.

Tipo de metástasis

La biopsia del ganglio centinela llama la atención sobre el significado del tipo de metástasis ganglionar.

Actualmente, y siguiendo a la 8ª y última versión del *Manual de Estadificación de Cáncer del American Joint Commission on Cancer*, se establecen los siguientes tipos.

- **Macrometástasis:** aquellas mayores de 2 mm.
- **Micrometástasis:** depósitos tumorales en el ganglio mayores de 0,2 mm pero no mayores de 2 mm (N1mic).
- **Células tumorales aisladas:** depósitos tumorales menores de 0,2 mm. Desde el punto de vista terapéutico no se consideran metástasis ganglionares y no requieren completar el vaciamiento axilar ni considerar por sí solo el tratamiento adyuvante sistémico. Según el método de detección de las células tumorales aisladas se las clasificará como N0 (i+), en caso de que la identificación haya sido hecha por hematoxilina eosina o por inmunohistoquímica, y N0 (mol+) en caso de que la identificación haya sido hecha por técnicas moleculares (PCR).

Indicaciones actuales de biopsia del ganglio centinela en el cáncer de la mama

- Carcinoma invasor de hasta 5 cm de diámetro mayor, sin ganglios palpables sospechosos (T1 N0, T2 N0).
- Carcinoma intraductal de alto grado, de 4 cm o más, palpable o que requiera mastectomía, debido a la eventualidad de que en estas situaciones se encuentre focos de microinvasión en el diagnóstico diferido.

Situaciones en las que no está indicada la biopsia del ganglio centinela:

- Ganglios axilares palpables sospechosos

- Alergia a los marcadores
- Embarazo
- Carcinoma inflamatorio

Situaciones en las que la indicación es relativa u opcional:

- Cirugía mamaria previa
- Cirugía axilar previa
- Radioterapia previa

Técnica

Para realizar un mapeo linfático debe emplearse un marcador, que puede ser un colorante vital, un radiofármaco o ambas sustancias.

El colorante más usado es el azul patente al 3 %. Tiene la propiedad de tener mínima difusión a los tejidos vecinos, ser captado rápidamente por los canalículos linfáticos y teñir de un color azul intenso el ganglio en el que se concentra, lo que permite la identificación visual.

Permite realizar el mapeo linfático en forma rápida, segura, con bajo costo, pero requiere experiencia del operador.

Este colorante se elimina por vía urinaria y por la bilis, por lo que tiñe de azul la orina y la materia fecal luego de su administración. Se ha descrito un porcentaje bajo de reacciones alérgicas, y debe ser advertido el anestesista que durante el procedimiento puede alterar la lectura de la saturación de oxígeno. Puede también quedar en la piel durante varios meses.

Otros colorantes usados son el azul de metileno, isosulfán blue y el verde de indocianina.

El radiofármaco es un «biocompuesto» integrado por un radioisótopo y un fármaco. El radioisótopo más empleado es el Tc^{99} por poseer una vida media de 6 horas (a las 30 horas la actividad es casi nula), baja energía (140 keV), lo que produce bajo grado de irradiación al paciente y al equipo médico, y

emisión gamma pura, con mayor penetración y detección con cámara gamma y *gamma probe*.

El Tc⁹⁹ se lo emplea unido a un coloide con un tamaño de partícula de entre 50 y 200 nm que es captado por los linfáticos y queda retenido en los ganglios. El más usado es albúmina coloidal.

Permite realizar la linfocentellografía preoperatoria que ubica el ganglio aún en las localizaciones extra-axilares y la identificación intraoperatoria con el *gamma probe*.

Posee como desventaja su mayor costo, mayor complejidad y la necesidad de manipular material radiactivo. Según la experiencia y los recursos de cada equipo médico puede optarse por uno u otro método. Sin embargo, la combinación de ambas técnicas simultáneamente, el colorante y el radiofármaco, permiten los mayores porcentajes de identificación y menores tasas de falsos negativos.

La forma de inyección puede ser intradérmica, intraparenquimatosa peritumoral, intra tumoral, periareolar. Con todas las formas de inyección se han comunicado buenos resultados, por lo que se interpreta que la mama drena en su totalidad en forma primaria a uno o dos ganglios, que serán identificados como centinela, independientemente de dónde se inyecte.

En general, el éxito del procedimiento está más ligado a la experiencia del equipo actuante que al material y la forma de inyección.

Linfocentellografía preoperatoria

Se realiza unas horas antes de la intervención, se aconseja no más de 12 horas, en un servicio de Medicina Nuclear, mediante la inyección de 1 a 2 ml de radiofármaco, preferentemente intradérmica o periareolar. Permite visualizar el trayecto linfático y la captación en uno o más ganglios centinela, generalmente en la axila homolateral. Se marca la piel suprayacente al ganglio centinela para mejor orientación del cirujano.

Mapeo linfático intraoperatorio

Luego de realizada la anestesia general, antisepsia de piel y colocación de campos quirúrgicos, se inyecta entre 4 y 5 ml de azul patente al 3 % en forma intraparenquimatoso peritumoral.

Se procede a realizar masaje sobre la mama durante 5 minutos para permitir el pasaje del colorante al ganglio.

Luego de cumplido el tiempo, se realiza una incisión de 3 a 5 cm, según el biotipo de la enferma, transversal, un centímetro por debajo de la zona de piel pilosa, en el tercio medio de la axila. El emplazamiento corresponde al medio de una incisión de vaciamiento axilar, ya que permite ampliarla en caso de ser necesaria después.

Se procede a la sección de la grasa subcutánea en el sentido de la herida y en profundidad, sin realizar colgajos cutáneos.

Luego de seccionar la fascia que separa la capa superficial de la capa profunda de tejido celular subcutáneo se presta atención a la identificación de canalículos teñidos de azul. En esta etapa se puede emplear el *gamma probe* para continuar la disección hacia el sitio de captación mayor.

Debe realizarse la disección delicada del canalículo que se haya encontrado hasta el ganglio, que se encuentra generalmente más cercano a la pared torácica.

Una vez identificado el ganglio centinela por su color azul que contrasta con el color amarillo de la grasa vecina, se mide su radiactividad con el gammaprobe (control *in situ*) y se lo extirpa.

Una vez extraído, se le mide nuevamente la radiactividad alejada de la paciente (control *ex vivo*) para evitar el efecto de la radiactividad circundante.

Finalmente, se palpa la axila y se vuelve a medir la radiactividad en la zona para identificar ganglios centinela accesorios o eventuales ganglios comprometidos que no hayan captado los materiales usados.

Terminado el procedimiento, se continúa con la cirugía del tumor mamario.

El ganglio puede ser estudiado en forma intraoperatoria, y en base a dicho resultado, continuar o no con el vaciamiento axilar.

También puede ser estudiado solamente en diferido, y decidir realizar el vaciamiento axilar si fuera positivo, en una segunda oportunidad.

La primera opción presenta la ventaja de solucionar en una sola operación el tratamiento quirúrgico. Sin embargo, existe la posibilidad de falsos negativos en la biopsia intraoperatoria, lo que genera una falsa expectativa favorable en la paciente y el médico. Además, debe programarse en tiempo de quirófano para cualquiera de las alternativas de la biopsia.

La segunda alternativa permite terminar rápidamente el procedimiento, y volver a operar solo aquellos casos con ganglio centinela positivo.

Actualmente, esta segunda opción ha ganado adherentes ante la creciente evidencia de que no todos los casos de ganglio centinela positivo se benefician con un vaciamiento axilar. Por lo tanto, aún con un ganglio centinela positivo, se podría discutir con el oncólogo y el paciente sobre la conducta a seguir. Para una mejor comprensión de la técnica se presentan fotos del mapeo linfático y biopsia del ganglio centinela usando solamente colorante, usando solamente radiofármaco y de la técnica combinada.

Algunos detalles técnicos

Es preferible no realizar la linfocentellografía más de 12 horas antes de la cirugía, ya que más allá de ese tiempo la actividad del radiofármaco puede caer a niveles tan bajos que no permita la detección.

La inyección del colorante en forma intra parenquimatosa peritumoral tiene la ventaja de teñir muy poco la piel, que además puede extirparse con el tumor primario, pero tiene la desventaja de hacer más incómoda la extirpación del tumor mamario, ya que todo el tejido circundante está manchado por el colorante.

Esto es especialmente molesto para las resecciones radioguiadas en las cuales la marcación de un tumor no palpable se haya hecho con un colorante.

Por tal motivo, cuando la biopsia del ganglio centinela debe realizarse junto con la resección radioguiada de un tumor primario no palpable o de microcalcificaciones es conveniente llevar a cabo primero la extirpación del tumor y luego inyectar el colorante en las paredes de la cavidad de la resección y recién entonces proceder a la búsqueda del ganglio centinela.

Se considera como ganglio centinela a aquel que capte el colorante, el radiofármaco o ambos. También al ganglio en el cual termine un canalículo, aunque el ganglio no se perciba teñido. La falta de tinción puede deberse a un reemplazo adiposo o a una metástasis masiva.

En ocasiones existen otros ganglios adheridos o vecinos al centinela («paracentinelas»). Es conveniente extirparlos también, ya que el mayor número de ganglios resecaados disminuye las posibilidades de falsos negativos.

En raras ocasiones no es posible identificar por ninguno de los dos métodos al ganglio centinela. Puede ser debido a trayectos linfáticos aberrantes, pacientes muy obesas, fallas técnicas en el procedimiento: inadecuada inyección de los marcadores (colorantes y/o radiofármaco), mucho tiempo entre la linfocentellografía y la cirugía, lo que produce caída de la radiactividad, inexperiencia del equipo actuante, etc.

En esos casos corresponde realizar el vaciamiento axilar.

Ganglio centinela en pacientes con tratamiento neoadyuvante

El tratamiento neoadyuvante en el cáncer de la mama está siendo cada vez más indicado. Consiste en la administración de terapia sistémica (generalmente con quimioterapia), antes del tratamiento quirúrgico.

Sus principales objetivos son evaluar la respuesta del tumor al tratamiento, a fin de establecer la utilidad del esquema empleado y su pronóstico, y si la reducción del tamaño tumoral fuera suficiente, poder indicar una cirugía conservadora.

Si bien inicialmente fue el tratamiento de elección para las pacientes con carcinoma avanzado (Estadio III), actualmente se ha difundido el empleo del tratamiento neoadyuvante a enfermas con tumores más chicos.

Las pacientes en las que resulta evidente la indicación de tratamiento adyuvante sistémico con quimioterapia, pueden recibirla antes como neoadyuvancia.

La controversia que se suscita en este entorno es sobre la conveniencia de indicar la biopsia del ganglio centinela, y si el momento de su aplicación debe ser antes o después del tratamiento sistémico.

Biopsia del ganglio centinela antes del tratamiento neoadyuvante

En las pacientes candidatas a recibir tratamiento neoadyuvante con axila clínicamente negativa, la biopsia del ganglio centinela permite conocer el estado ganglionar inicial. Debe evaluarse la importancia que esa información pueda aportar sobre el esquema de quimioterapia y sobre la eventual indicación de radioterapia postoperatoria.

La desventaja que presenta esta conducta es que requiere dos procedimientos quirúrgicos: la biopsia del ganglio centinela antes de la neoadyuvancia, y el tratamiento quirúrgico del tumor primario y de la axila después.

Además, debido a que existe respuesta histológica de los ganglios axilares a la quimioterapia, un porcentaje de pacientes que tuvieron ganglio centinela positivo antes del tratamiento tendrán ganglios negativos en el vaciamiento. Persistirá la duda si ello se debe a una respuesta completa o a que el ganglio centinela era el único afectado.

De todas formas, ellas recibirán un vaciamiento axilar innecesario, con su consiguiente morbilidad.

Biopsia del ganglio centinela después del tratamiento neoadyuvante

Esta estrategia tiene la ventaja de que permite conocer el verdadero estado ganglionar antes de la cirugía. Se puede establecer qué pacientes tienen ganglios negativos, ya sea porque lo tuvieron negativo inicialmente como

quienes lo tuvieron negativo por el tratamiento, y así es posible indicar el vaciamiento axilar solo a quienes tienen ganglio centinela positivo. Al disminuir el número de vaciamentos, disminuye por lo tanto su morbilidad.

Además, implica un solo procedimiento quirúrgico y se ha demostrado que en equipos entrenados, la tasa de falso negativo es similar a las de las series de pacientes con estadios iniciales.

Como desventaja se ha señalado que el efecto de la quimioterapia puede alterar las vías linfáticas y la determinación del ganglio centinela, y que la respuesta ganglionar podría no ser homogénea en todos los ganglios.

Sin embargo, recientemente se han comunicado los resultados del protocolo ACOSOG Z1071. A 708 pacientes con estadios II y III (T1-4, N1-2, M0) con metástasis ganglionar axilar confirmada con punción con control ecográfico, se les realizó tratamiento neoadyuvante sistémico y luego fueron tratadas con biopsia de ganglio centinela y vaciamiento axilar. Se encontró ausencia de metástasis ganglionar en el 40 % de las enfermas, con una tasa de identificación del 84 % y una tasa de falso negativo de 12,8 %.

Las condiciones que permitirían evitar el vaciamiento axilar son: emplear dos métodos de localización (colorante y radiofármaco), extirpar tres ganglios y que ninguno tenga metástasis, emplear inmunohistoquímica.

El estudio europeo SENTInel NeoAdjuvant (SENTINA) comunicó resultados similares.

Ante el cúmulo de información todavía algo contradictoria en referencia a la biopsia del ganglio centinela en las pacientes que requieran tratamiento neoadyuvante por cáncer de la mama, y fuera de ensayos clínicos controlados, es conveniente la evaluación interdisciplinaria de cada centro teniendo en cuenta las características individuales de la paciente y del equipo tratante.

FOTOS DE BIOPSIA DEL GANGLIO CENTINELA CON AZUL PATENTE

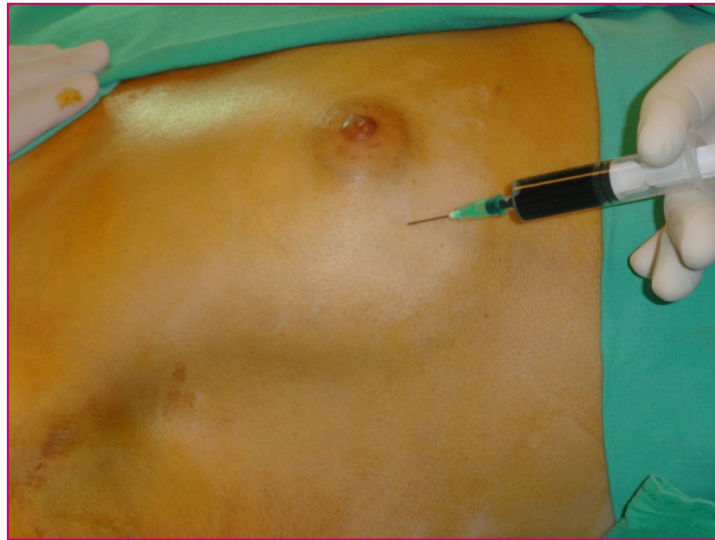

FOTO 1. INYECCIÓN DE 5 CC DE AZUL PATENTE EN FORMA INTRAPARENQUIMATOSA PERITUMORAL

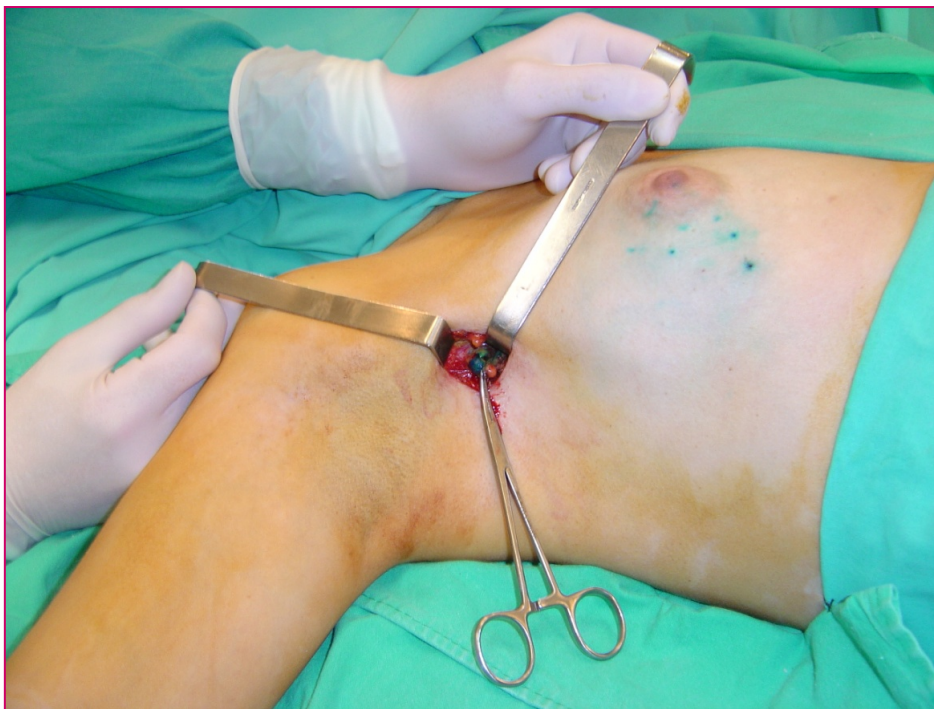

FOTO 2. IDENTIFICACIÓN DEL GANGLIO CENTINELA EN LA AXILA POR SU COLOR AZUL

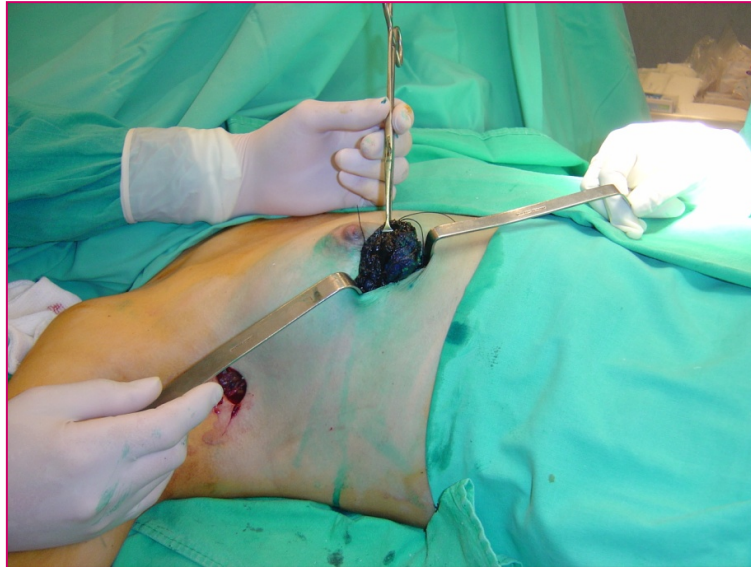


FOTO 3. CUADRANTECTOMÍA DEL TUMOR PRIMARIO. SE PUEDE OBSERVAR LA TINCIÓN CON AZUL DE LOS TEJIDOS MAMARIOS

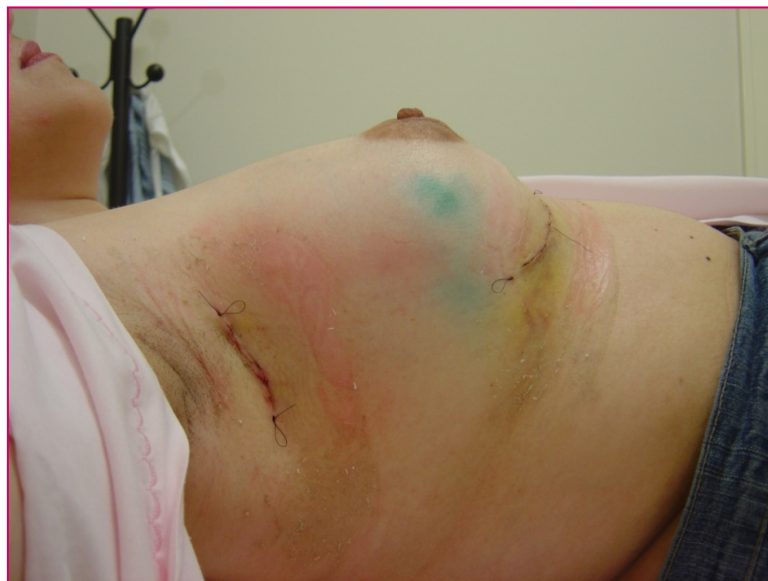

FOTO 4. RESULTADO EN LOS PRIMEROS DÍAS DEL POSTOPERATORIO. SE PUEDE OBSERVAR LOS RESTOS DEL COLORANTE EN LA PIEL DE LA MAMA

BIOPSIA DE GANGLIO CENTINELA CON COLORANTE Y RADIOFÁRMACO (MÉTODO COMBINADO)

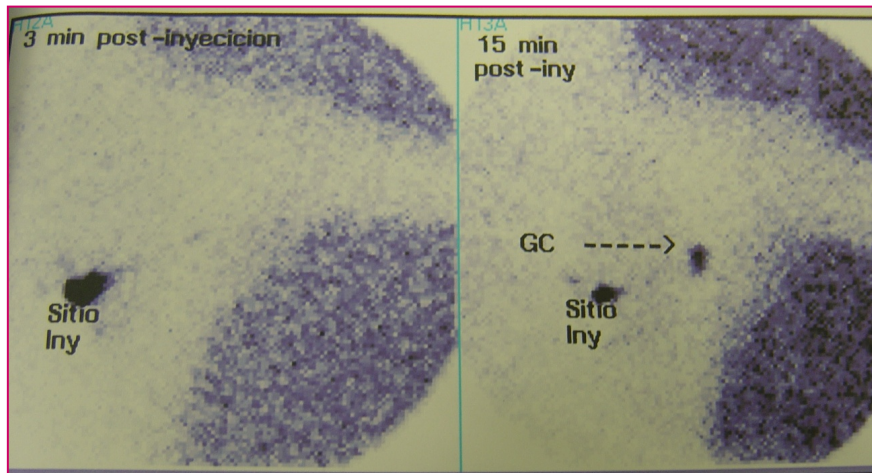


FOTO 1. LINFOCENTELLOGRAFÍA PREOPERATORIA

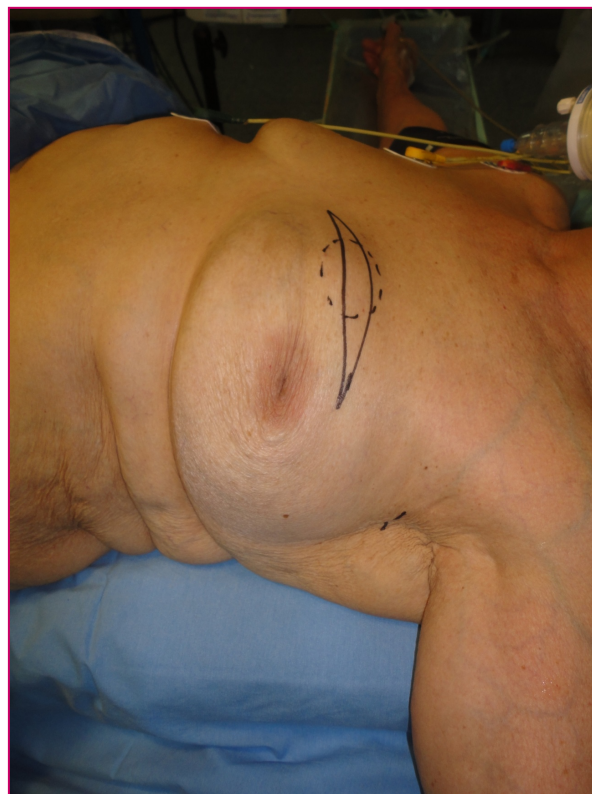

FOTO 2. PROYECCIÓN CUTÁNEA DEL TUMOR PALPABLE, LA INCISIÓN Y EL GANGLIO CENTINELA

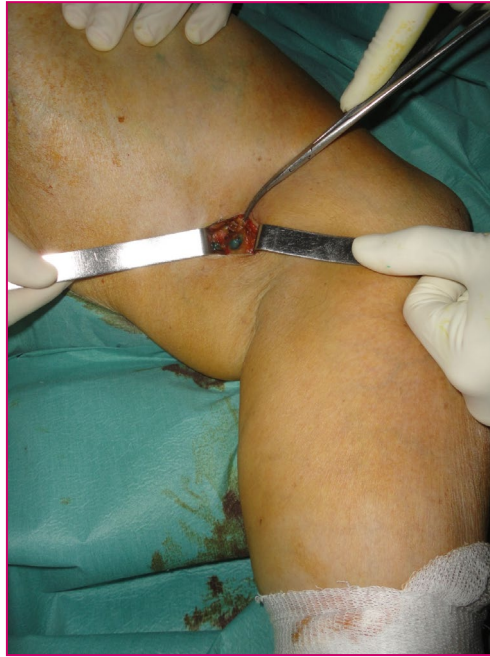

FOTO 3. IDENTIFICACIÓN DEL GANGLIO CENTINELA TEÑIDO DE AZUL

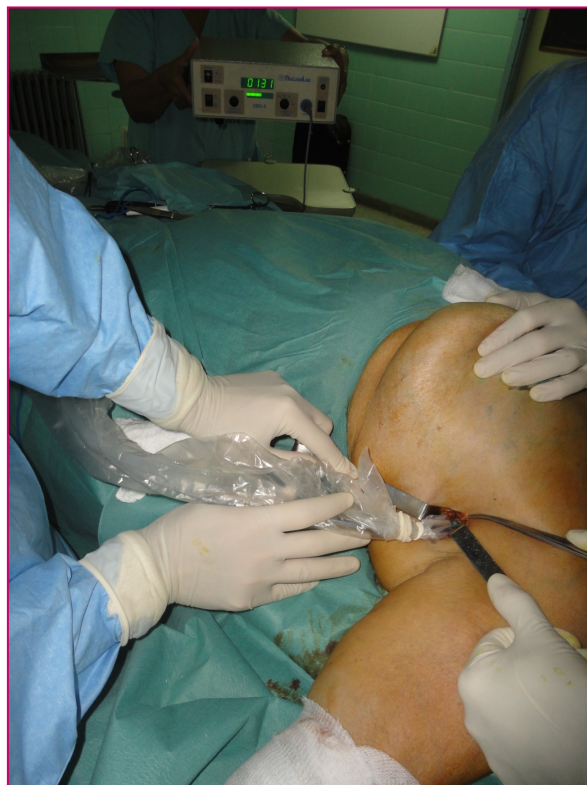

FOTO 4. COMPROBACIÓN *IN SITU* DE LA CAPTACIÓN DEL GANGLIO CENTINELA TEÑIDO DE AZUL

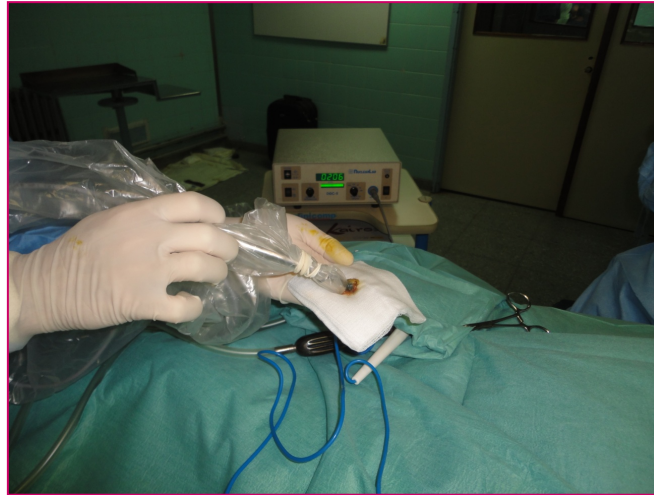

FOTO 5. COMPROBACIÓN *EX VIVO* DE LA CAPTACIÓN DEL GANGLIO CENTINELA ENCONTRADO

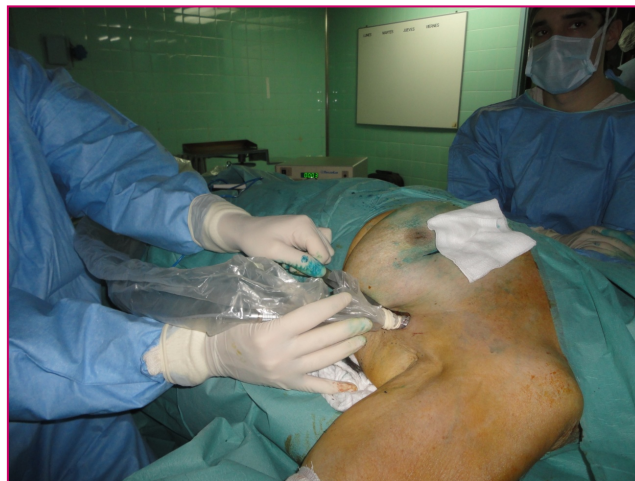

FOTO 6. AUSENCIA DE CAPTACIÓN EN LA AXILA LUEGO DE LA BIOPSIA

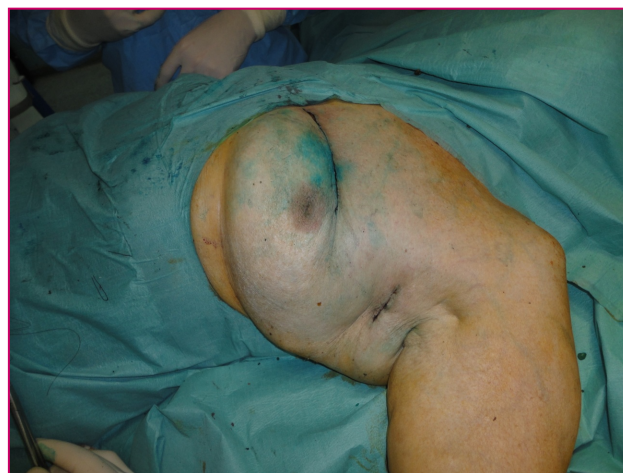

FOTO 7. OPERACIÓN CONCLUIDA, LUEGO DE LA EXTIRPACIÓN DEL TUMOR MAMARIO

FOTOS DE BIOPSIA DEL GANGLIO CENTINELA CON RADIOFÁRMACO DE UN CARCINOMA NO PALPABLE

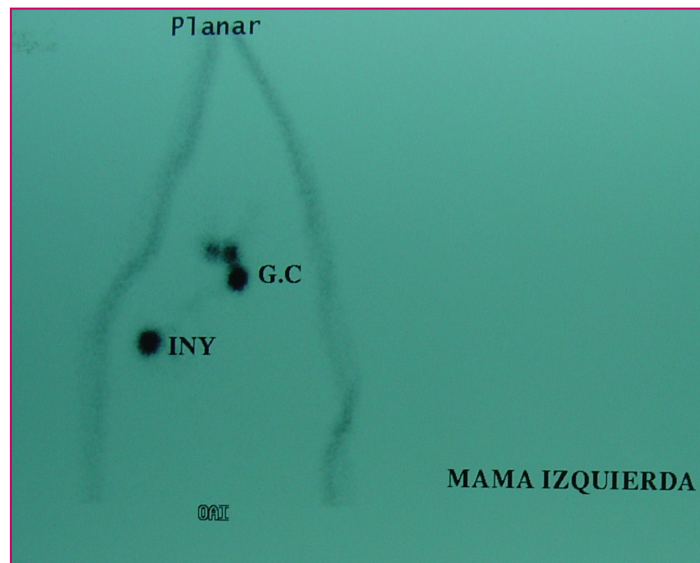


FOTO 1. LINFOCENTELLOGRAFÍA PREOPERATORIA EN LA QUE SE OBSERVA LA ZONA DE INYECCIÓN Y LA CAPTACIÓN DEL GANGLIO CENTINELA

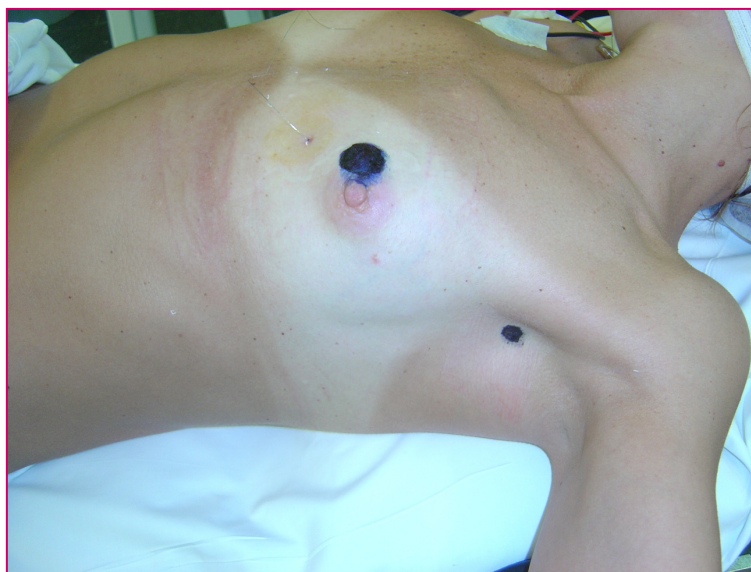

FOTO 2. PROYECCIÓN CUTÁNEA DE LA MARCACIÓN CON ARPÓN DEL TUMOR PRIMARIO Y DEL GANGLIO CENTINELA

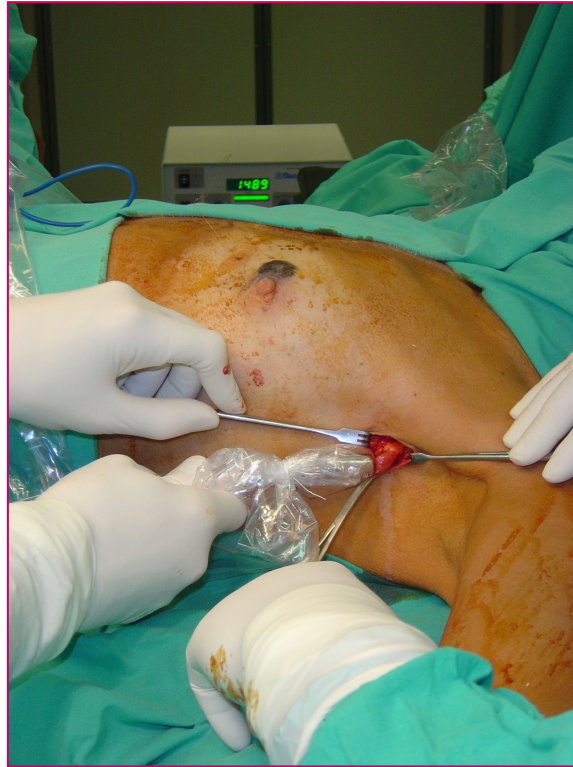

FOTO 3. IDENTIFICACIÓN DEL GANGLIO CENTINELA CON EL GAMMA PROBE. SE VE EL ELEVADO NÚMERO DE CUENTAS POR SEGUNDO EN LA PANTALLA

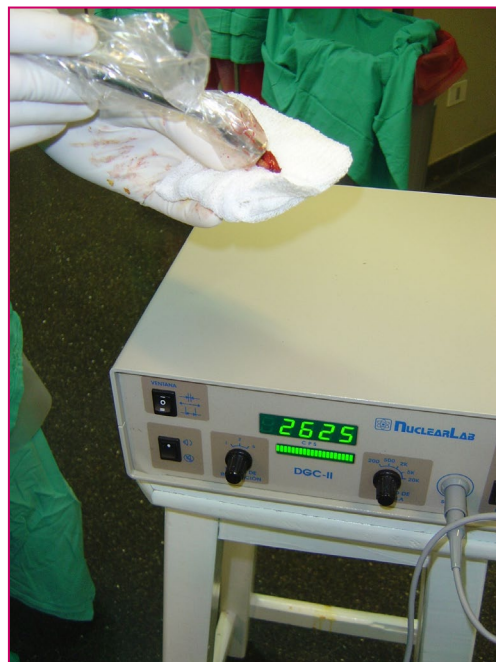

FOTO 4. COMPROBACIÓN EX VIVO DE LA CAPTACIÓN DEL GANGLIO CENTINELA, PARA DESCARTAR LA CAPTACIÓN DEL RESTO DEL CUERPO

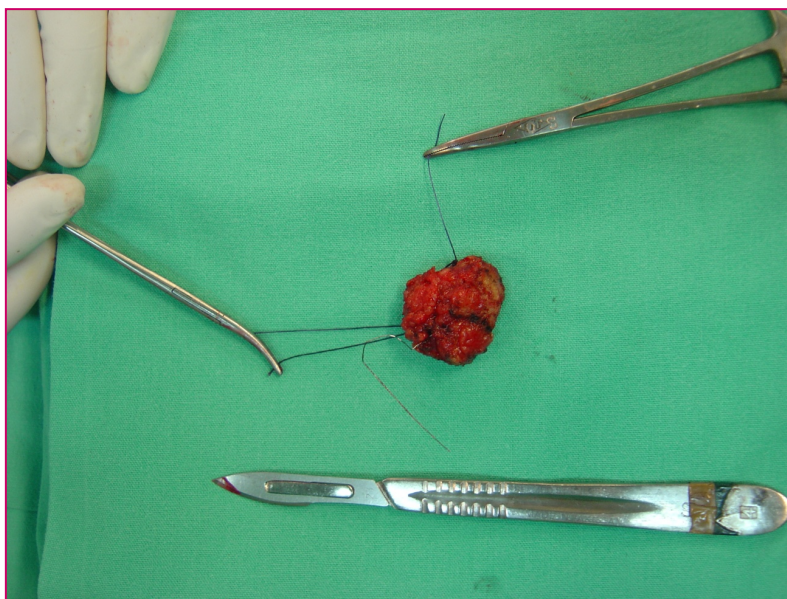


FOTO 5. PIEZA QUIRÚRGICA DE LA RESECCIÓN RADIOGUIADA DEL TUMOR NO PALPABLE. SE PUEDE OBSERVAR EL ARPÓN EN LA PIEZA Y LAS SUTURAS DE ORIENTACIÓN PARA EL CONTROL DE MÁRGENES POR PARTE DEL PATÓLOGO

Referencias bibliográficas

- BOUGHEY JC, SUMAN VJ, MITTENDORF EA, *et al.* Sentinel lymph node surgery after neoadjuvant chemotherapy in patients with node-positive breast cancer: the ACOSOG Z1071 (Alliance) clinical trial. *JAMA*. 2013;310(14):1455-1461. doi:10.1001/jama.2013.278932
- FALCO JE, MEZZADRI NA, MONTESINOS MR. Valor del mapeo linfático en la cirugía oncológica. *Rev Argent Cirug*. 2002;número extraordinario:53-167.
- GALIMBERTI V, COLE BF, ZURRIDA S, *et al.* Axillary dissection versus no axillary dissection in patients with sentinel-node micrometastases (IBCSG 23-01): a phase 3 randomised controlled trial. *Lancet Oncol*. 2013;14(4):297-305. doi:10.1016/S1470-2045(13)70035-4
- GIULIANO AAE, MCCALL L, BEITSCH P, *et al.* Locoregional recurrence after sentinel lymph node dissection with and without axillary dissection in patients with sentinel lymph node metastases. *Ann Surg*. 2010;252(3):426-433. doi:10.1097/SLA.0b013e3181f08f32
- GIULIANO AE, HUNT KK, BALLMAN KV, *et al.* Axillary dissection vs no axillary dissection in women with invasive breast cancer and sentinel node metastasis. A randomized clinical trial. *JAMA*. 2011;305(6):569-575. doi:10.1001/jama.2011.90

- HUNT KK, BALLMAN KV, MCCALL LM, *et al.* Factors associated with local-regional recurrence after a negative sentinel node dissection: results of the ACOSOG Z0010 trial. *Ann Surg.* 2012;256(3):428-436. doi:10.1097/SLA.0b013e3182654494
- KIM T, GIULIANO AE, LYMAN GH. Lymphatic mapping and sentinel lymph node biopsy in early-stage breast carcinoma. *Cancer.* 2006;106(1):4-16. doi:10.1002/cncr.21568
- KUEHN T, BAUERFEIND I, FEHM T, *et al.* Sentinel-lymph-node biopsy in patients with breast cancer before and after chemotherapy (SENTINA): a prospective, multicenter cohort study. *Lancet Oncol.* 2013;14(7):609-618. doi:10.1016/S1470-2045(13)70166-9
- LYMAN GH, SOMERFIELD MR, BOSSERMAN LD, PERKINS CL, WEAVER DL, GIULIANO AE. Sentinel lymph node biopsy for patients with early-stage breast cancer: American Society of Clinical Oncology Clinical Practice Guideline Update. *J Clin Oncol.* 2017;35(5):561-564. doi:10.1200/JCO.2016.71.0947
- PARK KU, CAUDLE A. Management of the axilla in the patient with breast cancer. *Surg Clin N Am.* 2018;98(4):747-760. doi:10.1016/j.suc.2018.04.001
- PROGRAMA NACIONAL DE CONSENSOS INTER-SOCIEDADES CONSENSO SOBRE GANGLIO CENTINELA POSITIVO EN ESTADIOS INICIALES DE CÁNCER DE MAMA. Academia Nacional de Medicina. <<https://www.samas.org.ar/archivos/centinelapos.pdf>>
- SABEL MS. Sentinel lymph node biopsy before or after neoadjuvant chemotherapy: pros and cons. *Surg Oncol Clin North Am.* 2010;19(3):519-538. doi:10.1016/j.soc.2010.03.004
- SHIRZADI A, MAHMOODZADEH H, QORBANI M. Assessment of sentinel lymph node biopsy after neoadjuvant chemotherapy for breast cancer in two subgroups: initially node negative and node positive converted to node negative. A systemic review and meta-analysis. *J Res Med Sci.* 2019;24:1-18. doi:10.4103/jrms.JRMS_127_18
- VERONESI U, PAGANELLI G, VIALE G, *et al.* A randomized comparison of sentinel-node biopsy with routine axillary dissection in breast cancer. *N Engl J Med.* 2003;349(6):546-553. doi:10.1056/NEJMoa012782