

**PARTE V**

**TÓRAX**

# Índice de la Parte V

Anatomía quirúrgica del tórax: toracotomías.....	901
DRES. RAÚL CAVO FRIGERIO Y ADRIÁN RAMÓN VIDAL	
Fisiopatología pulmonar.....	920
DR. SERGIO ALBO	
Hidatidosis pulmonar.....	953
DR. NORBERTO LUCILLI	
Absceso de pulmón.....	970
DR. NORBERTO LUCILLI	
Clínica y tratamiento quirúrgico de las afecciones de la pleura.....	979
DR. JUAN MANUEL CAMPANA	
<i>Addendum: Videotoroscopia en patología pleural.....</i>	<i>1009</i>
DR. MARIO JORGE BRANDA	
Cáncer de pulmón [NUEVO].....	1043
DRES. EDUARDO NICOLÁS SAAD, MAXIMILIANO ARIEL LO TARTARO Y FEDERICO HERNÁN CARDINALE	
Rol de la cirugía torácica videoasistida (CTVA).....	1080
DR. RICARDO HUGO GRINSPAN	
Patología mediastinal.....	1117
DRES. RAÚL CAVO FRIGERIO Y ADRIÁN RAMÓN VIDAL	

Ruptura traumática de diafragma..... 1139

DR. JORGE RAÚL DEFELITTO

Hernias diafragmáticas..... 1145

DRES. ENRIQUE ANTONIO SÍVORI, FERNANDO GABRIEL WRIGHT, PEDRO IGNACIO PICCO Y VIRGINIA CANO BUSNELLI

Cirugía videotoracoscópica..... 1160

DR. GONZALO DEMARCHI

Complicaciones de la cirugía torácica ..... 1196

DR. RUBÉN ALBINO VALIENTE



# Anatomía quirúrgica del tórax: toracotomías

DRES. RAÚL CAVO FRIGERIO Y ADRIÁN RAMÓN VIDAL

## Generalidades

El tórax es la porción superior del tronco. Tiene la forma de un cono truncado, con su base menor en la parte superior y su base inferior de mayor diámetro. Pueden distinguirse una cubierta músculo-esquelética externa, la pared torácica, que envuelve a una gran cavidad interna que se divide en tres cavidades celómicas: dos laterales, las cavidades pleuropulmonares y una central, el mediastino (FIGURA 1).

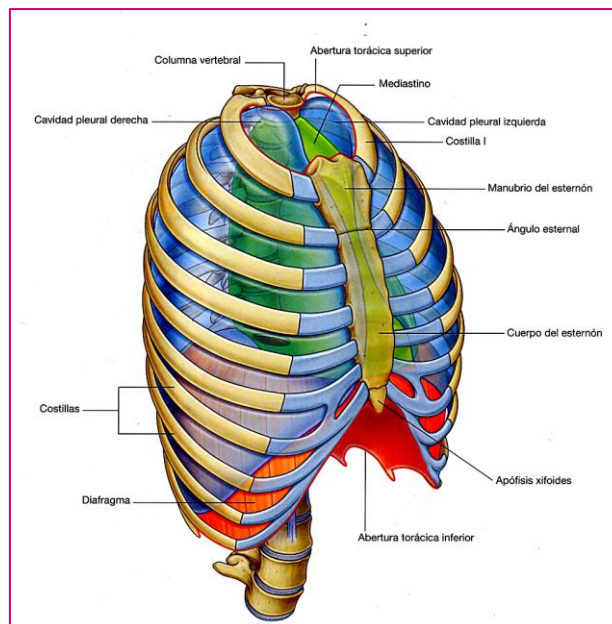


FIGURA 1. TÓRAX. PARED Y COMPARTIMENTOS<sup>[1]</sup>

Un sector de la pared torácica asimismo ofrece protección a algunas vísceras abdominales: gran porción del hígado está debajo de la cúpula diafragmática derecha, el estómago y el bazo se posicionan bajo el hemidiafragma izquierdo y los polos renales se ubican inferiormente a dicho músculo y ventralmente a los arcos costales más bajos; esta característica es interesante de recordar frente a un traumatismo torácico inferior ya que pueden comprometerse dichos órganos. El estrecho torácico superior es la puerta de entrada al tórax desde el cuello, limitado por el primer cuerpo vertebral posteriormente, el borde medial de la primera costilla lateralmente y el margen superior del hueso esternal anteriormente (FIGURA 2). En sentido caudal, la salida del tórax hacia la cavidad abdominal se produce a través del músculo diafragma insertado en la apertura inferior del tórax; los márgenes del mismo se demarcan por el margen inferior de la duodécima vértebra dorsal posteriormente, la duodécima y el extremo anterior de la undécima costilla lateralmente y el apéndice xifoides anteriormente. Estos límites marginales determinan que la cavidad torácica es más alta y más profunda en el sector posterior (FIGURA 3).

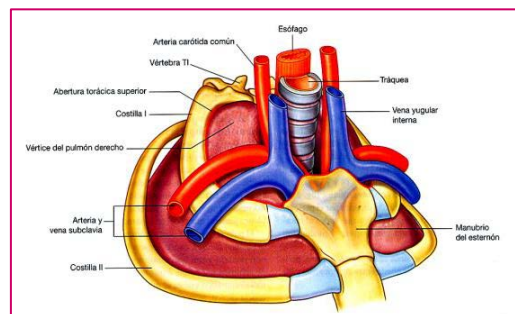


FIGURA 2. APERTURA TORÁCICA SUPERIOR<sup>[1]</sup>

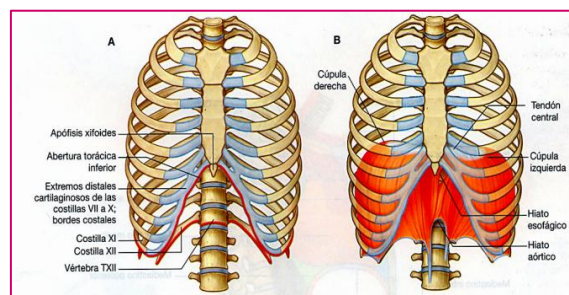


FIGURA 3. A: APERTURA TORÁCICA INFERIOR. B: DIAFRAGMA<sup>[1]</sup>

Para facilitar su descripción, la superficie torácica se divide arbitrariamente mediante líneas que corren paralelas al eje del cuerpo. La línea medioesternal es aquella que transcurre a manera de bisectriz verticalmente por esternón. Las líneas paraesternales son paralelas a la precedente y se dirigen por el borde lateral del hueso esternal. La línea medioclavicular discurre sagitalmente, una a cada lado, por el punto medio de la clavícula ubicándose, por regla, hacia dentro del pezón mamario en la mujer. Las líneas axilares anterior, posterior y media se ubican en la cara lateral del tórax proyectando en forma vertical los pliegues anterior y posterior de la axila y su parte media respectivamente. Estas líneas determinan regiones sobre las que se proyectan los distintos órganos intratorácicos unificando el lenguaje en la práctica diaria.

La pared del tórax presenta una cubierta cutánea con algunas características de interés:

- Las líneas de Langer Dupuytren discurren perpendicularmente a su eje mayor lo cual es menester recordar al momento de planear algunas incisiones quirúrgicas cosméticas.
- La distribución de los dermatomas reflejan la distribución segmentaria de los nervios espinales torácicos, la excepción se produce para el 1º dermatoma torácico que se ubica en el miembro superior y no en el tronco, el 2º se ubica en sectores; la disposición de los restantes dermatomas puede observarse en la **FIGURA 4**.

Dos fascias de tejido celular se ubican por debajo, una *superficial* formada por tejido graso laxo que permite el desplazamiento de la piel y que contiene a la glándula mamaria, y otra *profunda* más delgada y de consistencia fibrosa. Las glándulas mamarias en la mujer son caracteres sexuales secundarios y están representadas por las mamilas en el varón. La superficie de implantación en la mujer adulta se extiende por delante de la fascia profunda de tejido celular verticalmente desde la 2ª hasta la 6ª costilla y desde el borde esternal hasta la línea axilar media, extendiéndose desde el cuadrante superoexterno hacia el vértice axilar (prolongación axilar de Spencer); esta

situación debe considerarse al momento de realizar una toracotomía para evitar su lesión (FIGURA 5).

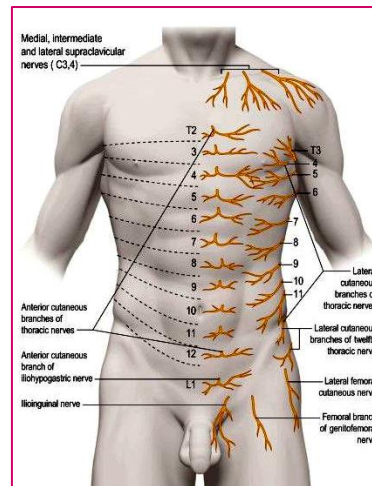


FIGURA 4. DISTRIBUCIÓN DE DERMATOMAS<sup>[1]</sup>

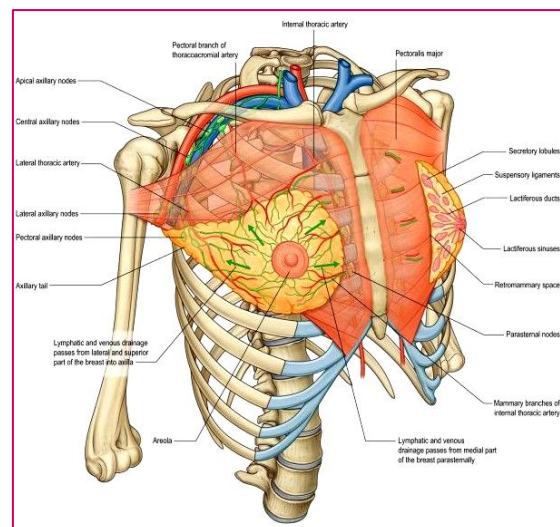


FIGURA 5. DETALLES DE GLÁNDULA MAMARIA<sup>[1]</sup>

## Estructura ósea

El esqueleto óseo está formado por las costillas, el esternón y las vértebras dorsales. La escápula, con su musculatura anexa no forma parte de la pared torácica, pero cubre una buena parte de la región posterior del mismo y



deben ser tenidos en cuenta al planificar un abordaje quirúrgico de dicho sector.

### *Esternón*

Debido a su forma ha sido comparado con una espada por los antiguos anatomistas; presenta tres segmentos que se designan, de arriba hacia abajo, el manubrio, el cuerpo y el apéndice xifoideas (FIGURA 6).

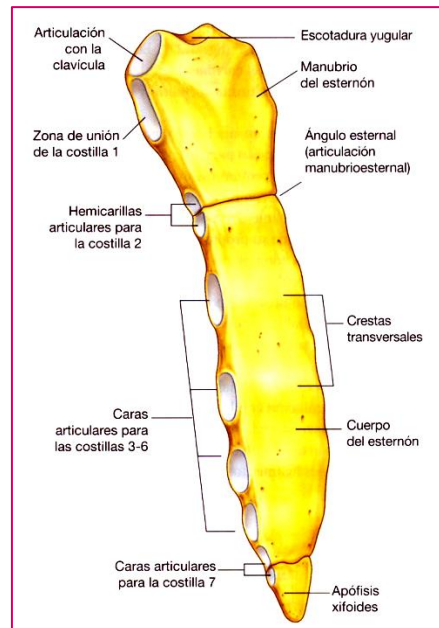
*Manubrio*: de forma cuboidea con seis caras típicas; la superior presenta tres foseas, dos laterales destinadas a alojar la carillas articulares que intervienen en la unión con las clavículas y una central denominada la escotadura yugular. Sus caras laterales contienen la carilla articular destinada a la primer cartílago costal y la hemicarilla superior para la segunda costal que permitirá interacción con las respectivas costillas.

*Cuerpo*: su altura corresponde a los dos tercios del total de la longitud de dicho hueso. Sus caras laterales contiene las carillas articulares destinadas a los cartílagos costales a 2ª (hemicarilla articular inferior) a 7ª.

*Apéndice xifoideas*: es la parte más pequeña del esternón, de forma variable: amplio, plano, puntiforme, bífido, perforado. Puede ser resecado en el transcurso de una laparotomía mediana supraumbilical con el objetivo de ampliar la exposición de dicho abordaje quirúrgico.

Es interesante remarcar que el esternón presenta una gran irrigación proveniente de una red de vasos principalmente alimentados por ambas arterias mamarias internas; el empleo simultáneo de ambas arterias durante la cirugía de revascularización miocárdica aumenta la posibilidad de necrosis del hueso.

El borde superior esternal se proyecta a la altura del borde inferior del cuerpo de la segunda vértebra dorsal; la distancia entre ellos es de 5 cm y corresponde al diámetro antero posterior de la abertura torácica superior.

FIGURA 6. ESTERNÓN<sup>[1]</sup>

La unión del manubrio con el cuerpo determina una prominencia anterior que suele ser palpable y visible, el ángulo esternal o de Louis, constituyendo un excelente hito anatómico superficial ya que permite palpar el segundo cartílago costal; se ubica en el mismo plano que el cuerpo de la 5ª vértebra dorsal. La unión del cuerpo y el xifoides se halla en el plano de la 9ª o 10ª vértebra dorsal.

### Costillas<sup>[4]</sup>

Las costillas son doce arcos óseos alargados que se articulan con el raquis torácico y se extienden en sentido ventral hasta la región torácica anterior. Su número puede incrementarse por la presencia de costillas cervicales o lumbares. Los siete primeros arcos costales se conectan con el esternón por intermedio de sus respectivos cartílagos costales, designándose los *costillas verdaderas*. Las cinco restantes se las conoce como *falsas costillas*, pues no se unen al esternón a través de un cartílago costal propio: los cartílagos de las costillas 8ª, 9ª y 10ª se fusionan entre sí formando un arco costal de unirse a dicho hueso, mientras que la 11ª y 12ª no lo alcanzan; las partes blandas del tronco son conocidas como *costillas flotantes*.

Una costilla presenta típicamente los siguientes rasgos morfológicos:

*Extremidad posterior o cabeza costal:* presenta dos superficies articulares separadas por una cresta. La cara articular superior más pequeña se corresponde con la faceta articular inferior del cuerpo vertebral supradistante, mientras que la carilla articular inferior hace lo propio con la cara costal superior de su propia vértebra.

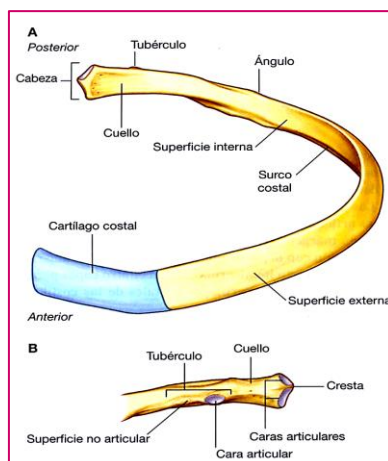
*Cuello:* es una zona plana y corta y se continúa hacia delante con el tubérculo costal.

*Tubérculo costal:* este engrosamiento localizado óseo presenta una faceta articular orientada hacia abajo y atrás por la cual la costilla apoya sobre la apófisis transversa de su vértebra. A partir de este sector el arco costal cambia de dirección orientándose hacia abajo y adelante para continuarse con la diáfisis costal. Este cambio de dirección determina el ángulo costal posterior. Como se observa, cada costilla tiene una doble articulación con las vértebras; esta situación debe recordarse en el momento de la resección costal ya que deben seccionarse los ligamentos de ambos sectores para realizar su exéresis.

*Cuerpo:* suele ser delgado y aplanado; se distingue una cara interna y otra externa, un borde superior romo y otro inferior agudo presentando en su margen inferior un surco por el que transcurre el paquete vasculonervioso intercostal.

*Extremidad anterior:* de forma irregular se continúa con los cartílagos costales.

Existen diferencias entre las costillas, mención especial merece el primer arco costal por su importancia quirúrgica. Es la más corta y ancha. Presenta una cara superior y otra inferior y dos bordes laterales. La cara superior tiene un relieve (tubérculo de Lisfranc) para la inserción del escaleno anterior. Detrás del tubérculo existe un surco por donde pasa la arteria y por delante la vena subclavia.

FIGURA 7. COSTILLA TÍPICA<sup>[1]</sup>

### Cartílagos costales

Los cartílagos costales son de variedad hialina. De forma irregularmente cuadrangular aumentan de tamaño desde el 1º al 7º y decrecen progresivamente en sentido caudal, siendo cortos y puntiformes el 11º y 12º. De consistencia suficientemente blanda para ser seccionados con bisturí, aunque en las personas mayores se osifican perdiendo elasticidad y tornándose rígidos. Cabe recordar que su desarrollo patológico son los determinantes principales en la génesis del *pectum carinatum* y *excavatum*.

### Vértebras torácicas (FIGURA 8)

Las doce vértebras torácicas, a pesar de presentar todas las partes típicas de las vértebras de otras regiones, se caracterizan por su articulación con las costillas. Aunque todas las vértebras tienen elementos costales, estos elementos son menores y están incorporados a las apófisis transversas en otras regiones diferentes del tórax, pero en este sector las costillas son huesos separados y se unen con los cuerpos vertebrales y las apófisis transversas a través de articulaciones sinoviales. Se describen dos facetas parciales (fositas costales superior e inferior) a cada lado del cuerpo vertebral para su articulación con la cabeza de su propia costilla y la inmediata inferior. Cada apófisis transversa tiene una carilla articular para su articulación con el tubérculo de su propia costilla (FIGURA 9).<sup>[1]</sup>

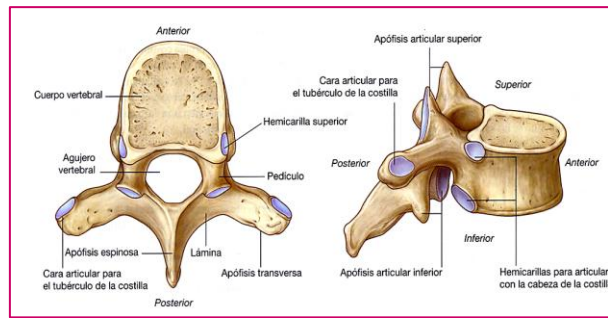


FIGURA 8. VÉRTEBRA DORSAL [1]

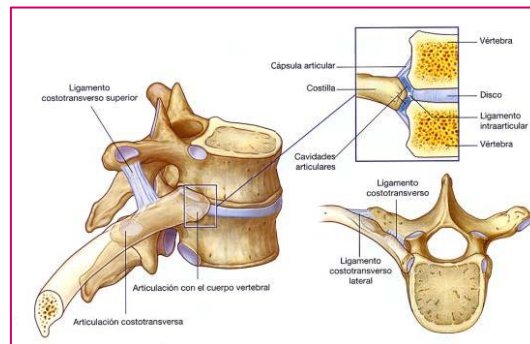


FIGURA 9. ARTICULACIÓN COSTOVERTEBRAL [1]

## Músculos

Este firme andamiaje óseo está cubierto por una importante estructura muscular. El aparato muscular puede dividirse en un grupo posterior y un grupo anterolateral. A la vez, este último, según su relación con el plano costal los músculos pueden subdividirse en superficiales, ubicados por encima del mencionado plano, intercostales y profundos, alojados por detrás de dicho hueso. [2]

### *Pared antero lateral* (FIGURA 10 y 11)

El pectoral mayor se inserta por dentro en los dos tercios del borde anterior de la clavícula, en la cara anterior del esternón, en los seis primeros cartílagos costales y en el borde superior de la aponeurosis del recto mayor del abdomen. De esta larga línea de inserción las fibras convergen para fijarse en el lado anterior de la corredera bicipital. El borde inferior forma el pliegue axilar anterior.

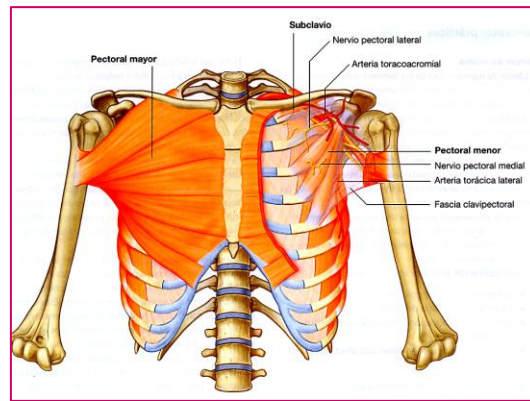


FIGURA 10. MÚSCULOS DE LA REGIÓN ANTEROLATERAL<sup>[1]</sup>

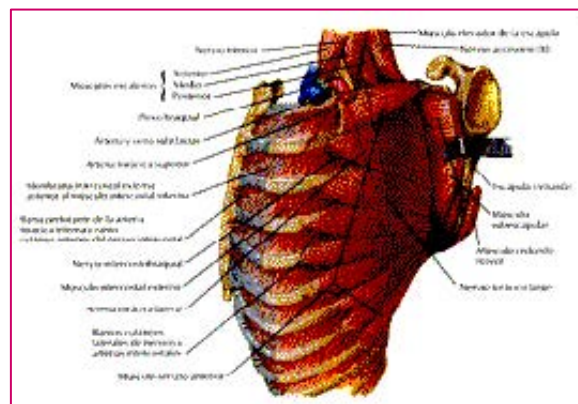


FIGURA 11. MÚSCULO SERRATO MAYOR<sup>[4]</sup>

El *pectoral menor* se encuentra enteramente cubierto por el pectoral mayor; se inserta en el borde anterior de la apófisis coracoides del omóplato y en la cara externa de la 3ª, 4ª y 5ª costilla. Contribuye a formar parte del borde anterior de la axila. La contracción de ambos pectorales con el cinturón escapular fijo eleva las costillas, y sirven además como músculos inspiratorios.

El *subclavio* se encuentra por debajo del músculo precedente. Toma inserción en la cara inferior de la clavícula y luego se dirige hacia abajo y adentro para insertarse en la cara superior de la primera costilla.

El *serrato mayor* se inserta por detrás en el borde espinal del omóplato y de ahí se dirige hacia adelante fijándose en abanico sobre la cara anterior de las diez primeras costillas; constituye la pared lateral del tórax. Actúa como músculo inspiratorio cuando los músculos romboides fijan el omóplato.

*Grupo posterior* (FIGURA 12)

El *dorsal ancho* es un músculo aplanado que cubre toda la parte inferior del dorso. Se inserta en las apófisis espinosas de las últimas seis vértebras dorsales y en las cinco lumbares, en la cresta sacra, en el tercio posterior de la cresta ilíaca y en las cuatro últimas costillas. Por su otro extremo se inserta como un grueso fascículo en la corredera bicipital del húmero. Cubre la pared posterior del tórax, donde es el más superficial, oculta la parte inferior del romboides, la aponeurosis del serrato y los músculos espinales. El *trapezio* cubre la nuca y la parte superior del dorso del tórax. Se inserta en las vértebras dorsales y 7ª cervical, para dirigirse luego hacia arriba y adelante e insertarse en la clavícula, el acromion y el omóplato. El *romboides* está situado entre la columna vertebral y el omóplato y cubre al serrato mayor y al menor.

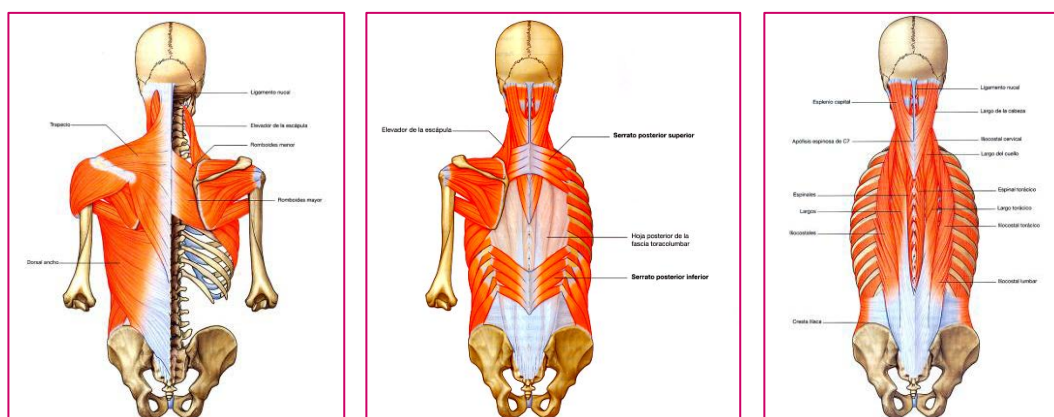


FIGURA 12. MUSCULATURA DE LA REGIÓN POSTERIOR DEL TÓRAX<sup>[1]</sup>

*Grupo de los músculos intercostales*

Las fibras del *intercostal externo* se dirigen oblicuamente hacia abajo desde atrás hacia adelante fijándose en el canal costal de la costilla superior y en el borde superior de la costilla inferior. El *intercostal interno* está formado por fibras oblicuas que se dirigen de adelante hacia atrás y hacia abajo. El intercostal interno tiene fibras en la misma dirección que el intercostal medio, al que se une en la mayor parte de su recorrido.

La dirección de las fibras de los intercostales tiene implicancia directa en las toracotomías que requieren resección de la pared torácica o en las toracoplastias, ya que marcan el sentido en que deben legrarse las costillas: el borde superior se legra de atrás hacia adelante y el borde inferior de adelante hacia atrás; de esta manera se respeta la integridad de los músculos intercostales y del paquete vasculonervioso.

Los espacios intercostales son de gran importancia en la fisiología y la anatomía quirúrgica torácica al constituir la vía de acceso más rápida en las intervenciones quirúrgicas. Tienen un ancho promedio de 2 cm en el adulto, algo mayor en el tercio anterior. Su amplitud aumenta desde el 1º al 6º espacio y luego decrece caudalmente.

El paquete neurovascular discurre por dentro del plano muscular, en relación con el borde inferior de cada costilla, disponiéndose de arriba abajo la vena, la arteria y el nervio. Durante el abordaje quirúrgico, toracocentesis, etc., debe accederse sobre el borde superior de la costilla, a fin de evitar la lesión de esas estructuras neurovasculares;<sup>[3]</sup> da cuenta su importancia el siguiente ejemplo: la laceración de una arteria intercostal puede provocar un flujo hemorrágico de 60 ml/minuto provocando un estado de shock hipovolémico en pocos minutos (FIGURA 13).

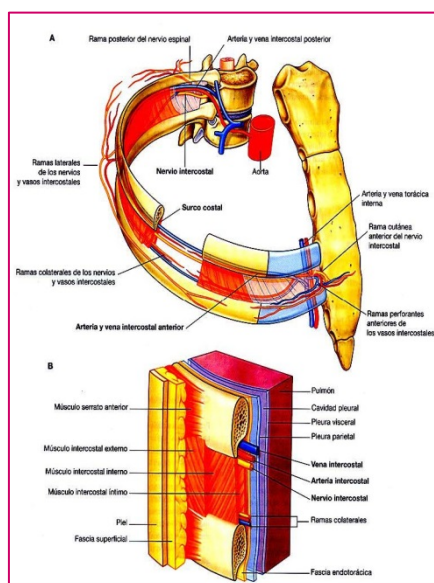


FIGURA 13. A: DETALLES DE UN ESPACIO INTERCOSTAL. B: GRUPO MUSCULARES INTERCOSTALES<sup>[1]</sup>



### Grupo profundo

Por dentro del intercostal interno, en la pared anterior del tórax, se encuentra el *músculo triangular del esternón*. Se trata de un músculo sumamente fino. Su aponeurosis se extiende diagonalmente hacia arriba, desde el cuerpo del esternón y la apófisis xifoides a los cartílagos costales tercero a sexto. Sus fibras inferiores se continúan con el transversario de la pared abdominal.<sup>[3]</sup>

### Diafragma

Es un tabique músculo-tendinoso que separa las cavidades torácica y abdominal. Presenta una porción carnosa periférica formada por fibras musculares que se insertan en los márgenes del orificio inferior del tórax convergiendo hacia una zona central tendinosa (FIGURA 14).

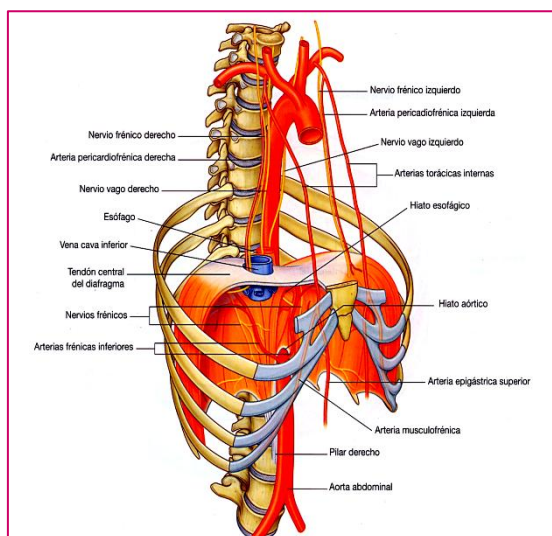


FIGURA 14. MÚSCULO DIAFRAGMA<sup>[1]</sup>

Se inserta en los cuerpos vertebrales de L1 y L2 (pilares derechos e izquierdo), el arco del psoas, la cara interna de las seis últimas arcos costales y el ligamento cimbrado (arco aponeurótico que se extiende desde el extremo anterior de la duodécima costilla y la apófisis transversa de la primera vértebra lumbar cruzando la cara anterior del músculo cuadrado lumbar) y la cara posterior del sector inferior del cuerpo esternal y apéndice xifoides.

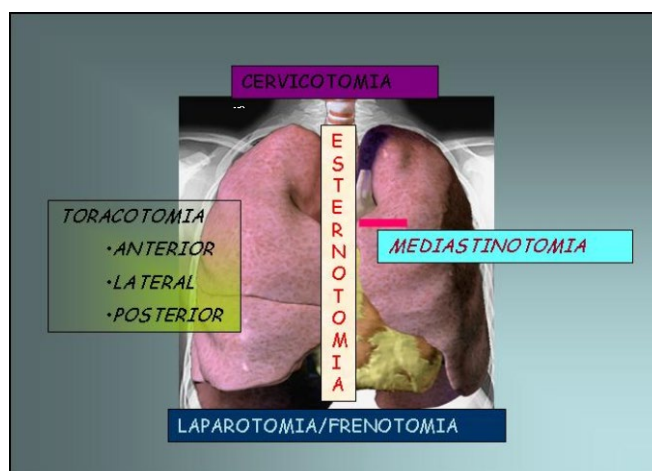
El músculo diafragma es atravesado en su porción tendinosa por la vena cava inferior. La aorta pasa por detrás y a la izquierda del esófago. Otros hiatos normales en el diafragma son el retroesternal de Morgagni y el posterior de Bochdaleck.

La irrigación arterial está dada por las arterias frénicas, las seis últimas intercostales y los vasos mamarios internos. Estos vasos discurren sobre la superficie del diafragma y sólo sus últimas ramas penetran en el músculo no estando comprometida la circulación arterial durante su contracción de manera similar a lo que sucede con la circulación coronaria. Las venas siguen a las arterias. Los nervios frénicos derecho e izquierdo son los responsables de la inervación; mientras que el derecho alcanza el diafragma lateralmente a la vena cava inferior, el izquierdo lo hace lateralmente al borde izquierdo del corazón. El nervio se divide en varias ramas, generalmente cuatro; son ramas musculares y algunas destinadas a la pleura y el peritoneo. Desde el punto de vista quirúrgico debe tenerse en cuenta la disposición anatómica de los nervios frénicos para evitar su lesión y la parálisis diafragmática subsiguiente. Como norma general, la mejor forma de frenotomía es la sección arqueada en la periferia del diafragma.<sup>[3]</sup>

## Abordajes quirúrgicos del tórax

*El tórax puede ser abordado desde el cuello, desde el abdomen o atravesando alguna de sus caras: anterior, lateral o posterior.* De regla general es abordado por una incisión que involucra a la vez dos de sus caras, ej.: toracotomía posterolateral o anterolateral. Se define como toracotomía a la incisión quirúrgica de la pared torácica con propósito diagnóstico y/o terapéutico. Según su extensión, la toracotomía puede ser mínima (1 cm), mediana o amplia. El macizo escapular es un obstáculo para el abordaje quirúrgico del tórax. El empleo de incisiones laterales, sobre todo altas, impide su ampliación hacia el sector posterior; a la vez un abordaje posterior que contornea la escápula hace difícil su prolongación hacia una incisión lateral preferentemente alta. Con excepción de las estereotomías, los

abordajes cervicales torácicos y las laparofrenotomías, las vías de acceso al tórax interesan el plano costal-intercostal y pueden atravesarlo realizando 1) una diéresis de los tejidos blandos (músculos, fascias y pleura parietal) que ocupan el espacio intercostal o 2) resecaando una costilla y penetrando a través de su lecho perióístico, tal cual sucede cuando existe un proceso infeccioso crónico que produce una retracción y fibrosis de la pared torácica impidiendo una separación costal adecuada.



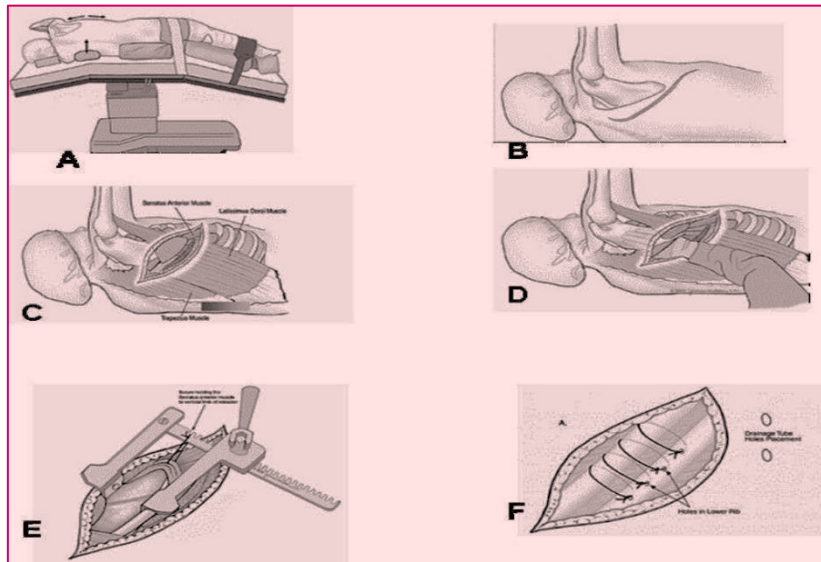
Además, los abordajes torácicos pueden combinarse con otras incisiones de las regiones vecinas si fuese necesario lograr una buena exposición del campo quirúrgico, ej.: toracofrenolaparatomías utilizadas en abordaje de aneurismas complicados de la aorta torácica y abdominal, cervicotoracotomías empleadas en la resección de tumores del opérculo torácico.<sup>[7]</sup> Basta decir que son abordajes empleados de excepción frente a situaciones poco frecuentes en la práctica actual.

En la práctica diaria las toracotomías amplias más utilizadas son: la toracotomía posterolateral, la toracotomía lateral sin sección muscular y la estereotomía mediana vertical descrita por MILTON.

#### *Toracotomía posterolateral* (FIGURA 15)

Permite realizar la mayoría de los procedimientos quirúrgicos torácicos, motivo por el cual se la denomina toracotomía universal. Ofrece una excelente

exposición del campo operatorio, sin embargo provoca una gran agresión a la pared torácica causando dolor e insuficiencia respiratoria postoperatoria debido a la sección de varios planos musculares.

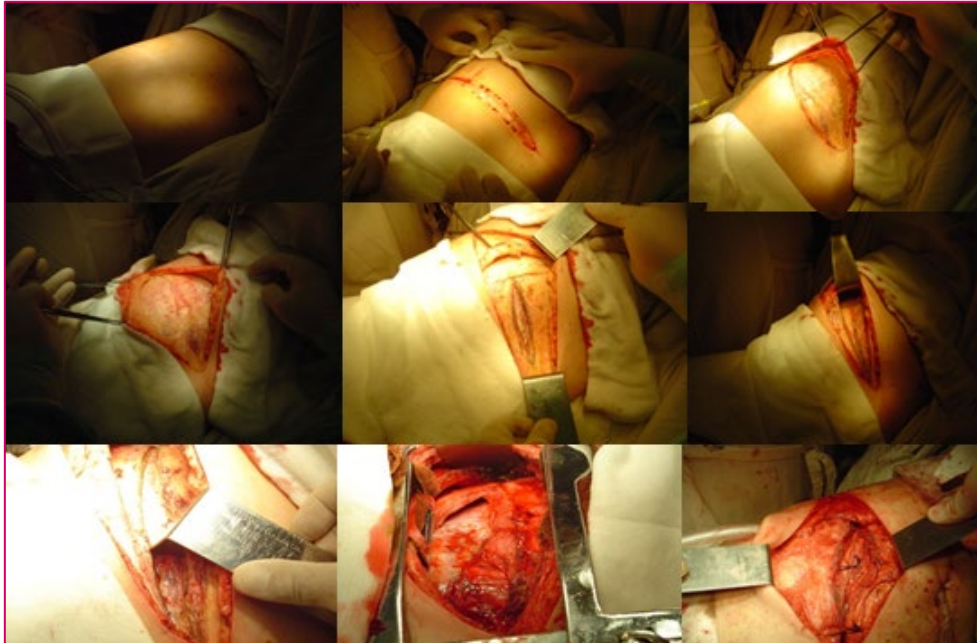


**FIGURA 15.** TÉCNICA QUIRÚRGICA TORACOTOMÍA POSTEROLATERAL. A: POSICIÓN: DECÚBITO CONTRALATERAL AL HEMOTÓRAX A EXPLORAR. B: INCISIÓN CUTÁNEA COMIENZA EQUIDISTANTE ENTRE BORDE INTERNO DE LA ESCÁPULA Y EL RAQUIS BAJANDO EN FORMA CURVA Y PASA A 4 CM POR DEBAJO DE LA PUNTA DE LA ESCÁPULA PARA INCURVARSE HACIA DELANTE SIGUIENDO LA DIRECCIÓN DEL 5º ESPACIO INTERCOSTAL. C: DIÉRESIS DE PLANOS MUSCULAR (TRAPECIO, DORSAL ANCHO, ROMBOIDES MAYOR Y SERRATO MAYOR PARCIALMENTE). D: APERTURA DE PLANO MUSCULAR INTERCOSTAL PREVIA IDENTIFICACIÓN DEL 5º ESPACIO MEDIANTE PALPACIÓN DE ARCOS COSTALES. E: COLOCACIÓN DE SEPARADOR INTERCOSTAL. F: CIERRE DEL PLANO INTERCOSTAL CON PUNTOS PERICOSTALES DE SUTURA REABSORBIBLE, LUEGO SE CIERRAN PLANOS MUSCULARES, TEJIDO CELULAR Y PIEL<sup>[5]</sup>

### *Toracotomía lateral sin sección muscular* (FIGURA 16)

Esta toracotomía involucra la cara lateral del tórax, a veces con una pequeña extensión anterior, frecuentemente a nivel del 5º o 6º espacio intercostal. Tiene ciertas ventajas con respecto al abordaje anterior: no hay sección muscular, sólo se divulsiona el músculo serrato mayor en sentido de sus fibras, confección y cierre más rápido, provoca menor dolor y menos complicaciones hemorrágicas. Ofrece una buena exposición del campo quirúrgico y puede utilizarse para la mayoría de las operaciones torácicas con

excepción de las pleuroneumectomías, toracoplastias y tumores pulmonares gigantes o de Pancoast Tobias.



**FIGURA 16** (FOTOS PERSONALES). TÉCNICA QUIRÚRGICA: TORACOTOMÍA LATERAL SIN SECCIÓN MUSCULAR. A: DECÚBITO LATERAL CONTRALATERAL AL HEMOTÓRAX A EXPLORAR. B: INCISIÓN CUTÁNEA A DOS TRAVESES DE DEDO INFERIOR A LA PUNTA DE LA ESCÁPULA. C: DIÉRESIS DE TEJIDO CELULAR Y CONFECCIÓN DE COLGAJOS CELULAR SUPERIOR E INFERIOR. D: EXPOSICIÓN DE MÚSCULO DORSAL ANCHO DISECCIÓN DE SU CARA COSTAL Y EXPOSICIÓN POSTERIOR DEL SERRATO MAYOR. E: EXPOSICIÓN DEL PLANO COSTAL-INTERCOSTAL. F: DIÉRESIS DEL PLANO MUSCULAR INTERCOSTAL. G: APERTURA DE PLEURA PARIETAL. H: COLOCACIÓN DE SEPARADOR INTERCOSTAL DE FINOCCHIETO. I: CIERRE DEL PLANO INTERCOSTAL CON PUNTOS SEPARADOS CON MATERIAL REABSORBIBLE

### *Cirugía torácica videoasistida<sup>[8]</sup>*

La cirugía torácica video asistida (CTVA o VATS, por sus siglas en inglés: *Video Assisted Toracic Surgery*) ha revolucionado la especialidad permitiendo minimizar las consecuencias indeseables secundarias a la agresión parietal producidas por las toracotomías. Su auge se sitúa a partir de la década del 90, obedeciendo su desarrollo al gran progreso tecnológico: el perfeccionamiento de la tecnología digital, las cámaras de video y el instrumental endoscópico, principalmente las endograpadoras que permiten la sección y sutura del

parénquima pulmonar a la distancia. Sin embargo, la cirugía toracoscópica tiene sus antecedentes a principios del siglo XX en los trabajos de Hans Yacobeus, internista italiano que empleaba la pleuroscopia para realizar neumonolisis en aquellos pacientes en que la colapsoterapia resultaba inefectiva para el tratamiento de las cavernas tuberculosas debido a la existencia de bridas pleuropulmonares.

Técnicamente, el procedimiento consiste en practicar dos o tres toracotomías mínimas para introducir dentro de la cavidad pleural la cámara de video asociada a una fuente de luz e instrumentos especialmente diseñados para llevar a cabo distintos procedimientos quirúrgicos. Actualmente las indicaciones tienen fines diagnósticos y/o terapéuticos. Sin embargo dicho procedimiento no puede emplearse en todos los casos, requiriendo para su realización dos condiciones fundamentales:

- Tolerancia de la ventilación unipulmonar; pues se requiere el colapso del parénquima pulmonar de la cavidad pleural a ser intervenida para permitir crear un «espacio de trabajo», es su correspondencia torácica al neumoperitoneo generado mediante la insuflación de CO<sub>2</sub> en la cirugía laparoscópica.
- Ausencia de una firme sínfisis pleural o posibilidad de realizar neumonolisis.

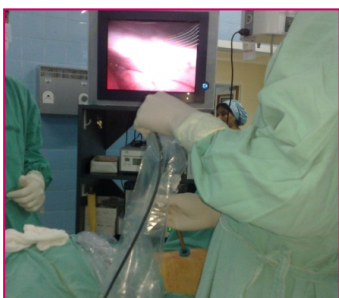

FOTO A

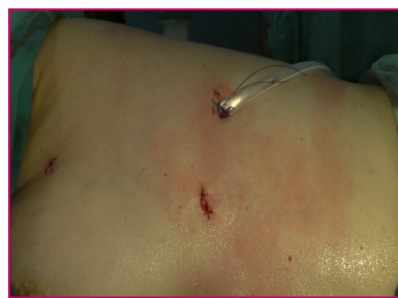

FOTO B

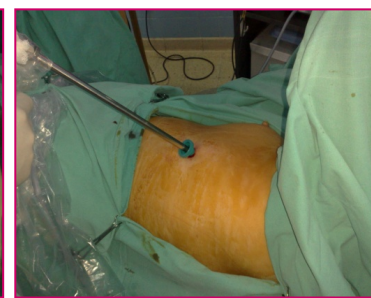

FOTO C

FOTOS. PRÁCTICA PERSONAL. A: CAMPO QUIRÚRGICO Y COLOCACIÓN DE ENDOCÁMARA. B: VISIÓN ENDOPLEURAL A TRAVÉS DEL MONITOR. C: PROCEDIMIENTO FINALIZADO OBSERVÁNDOSE LOS TRES PUERTOS DE ABORDAJE Y POR UNO EMERGIENDO EL TUBO DE AVENAMIENTO PLEURAL

## Referencias bibliográficas

1. GRAY. Anatomía de tórax. En: *Anatomía para estudiantes*. 19ª edición en español de *Anatomy for students*. Madrid: Elsevier; 2005.
2. ROUVIERE D. Anatomía descriptiva, topográfica y funcional del tronco. Tomo II. En: *Tratado de Anatomía humana*. 11ª edición. Barcelona: Masson S.A.; 2005.
3. ORTEGA MORALES FJ. Anatomía del sistema respiratorio. En: *Manual de Neumonología y Cirugía Torácica*. SEPAR; 2005; pp. 13-17.
4. NETTER. Atlas de Anatomía humana. En: *Colección Ciba de Ilustraciones Médicas*. Tomo VII Sistema Respiratorio, 177. Barcelona: Masson S.A.; 2000.
5. DESLAURIERS J, REZA JM. Posterolateral Thoracotomy. *Operative Techniques in Thoracic and Cardiovascular Surgery*. 2003;8(2):51-57.
6. FORCE S, COOPER JD. Horizontal Muscle-Sparing Incision. *Operative Techniques in Thoracic and Cardiovascular Surgery*. 2003;8(2):68-70.
7. DARTEVELLE P, MUSSOT S. Anterior Cervicothoracic Approach to the Superior Sulcus for Radical Resection of Lung Tumor Invading the Thoracic Inlet. *Operative Techniques in Thoracic and Cardiovascular Surgery*. 2003;8(2):86-93.
8. MACKINLAY T. Relator oficial de la Sociedad Argentina de Cirugía Torácica durante el 48º Congreso Argentino de Cirugía. Tema: Videotoracoscopia. Buenos Aires, noviembre de 2004.

# Fisiopatología pulmonar

**DR. SERGIO ALBO**

La normalidad de las funciones respiratorias y circulatorias exige una serie de condiciones mínimas, como:

- Integridad anatómica de la caja torácica
- Permeabilidad de las vías aéreas
- Movilidad normal de los hemidiafragmas
- Ubicación central del mediastino
- Cavidades pleurales libres de elementos extraños y con variaciones fisiológicas de sus presiones
- Grandes venas permeables (sin obstáculo al retorno venoso)

Imaginemos al aparato respiratorio como una gran jeringa con dos globitos en su interior a los que les ingresa aire al jalar del émbolo; el émbolo es el diafragma, la pared de la jeringa es la pared torácica y el pico de la jeringa es la vía aérea, los globitos son los pulmones; además la jeringa tiene un tabique que la divide en dos compartimentos: las cavidades pleurales, siendo el tabique el mediastino (**FIGURA 1**).



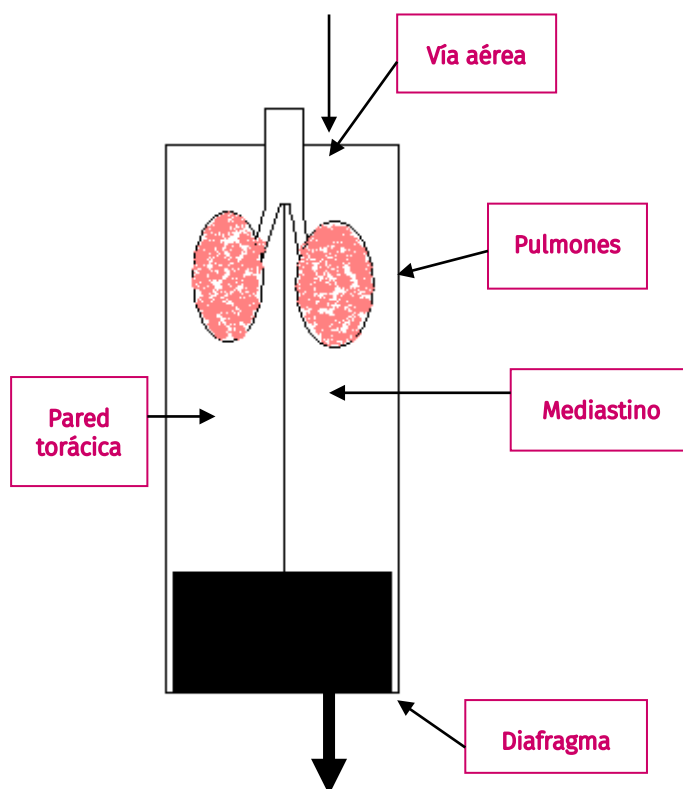


FIGURA 1. LA «JERINGA» RESPIRATORIA

En ocasiones puede verse alterado por causas diversas, de origen traumático o no, que originan un conjunto de signos y síntomas agrupados por BRACCO en *Síndromes de tórax agudo quirúrgico*; éstos son:

- Síndrome de compresión endotorácica
- Síndrome de depresión endotorácica
- Síndrome hemorrágico
- Síndrome de respiración paradójica
- Síndrome de infección aguda y grave
- Síndromes funcionales

## Síndrome de compresión endotorácica

Se manifiesta cuando el espacio pleural está ocupado por aire, líquido o ambos a la vez o por vísceras abdominales desplazadas al tórax; también cuando el mediastino, incluyendo el pericardio, están ocupados por aire o líquido.

Cuando el espacio pleural se halla ocupado y la presión supera la atmosférica se instala la hipertensión endotorácica cuya consecuencia es una insuficiencia respiratoria de tipo restrictivo.

Si la compresión se hace más intensa puede agregarse desviación mediastinal que causa síndromes funcionales (prevaleciendo los cardiovasculares por disminución del retorno venoso) (FIGURA 2).

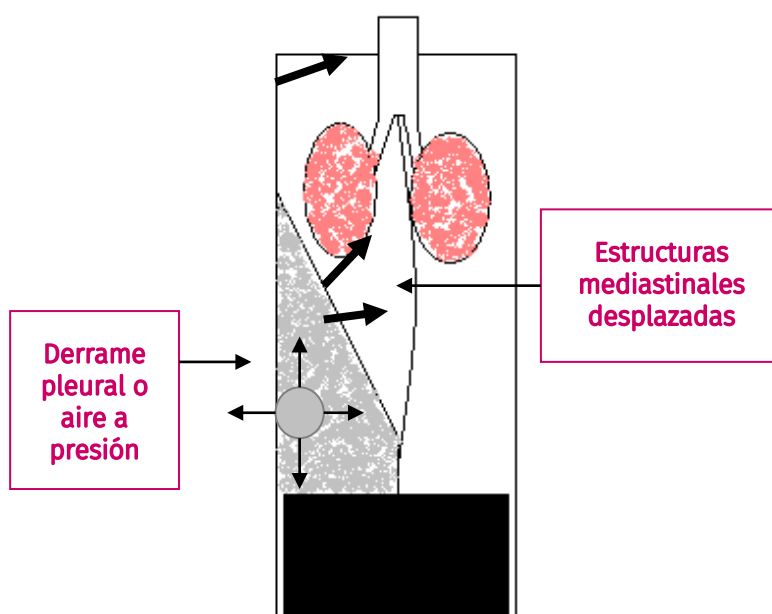


FIGURA 2. SÍNDROME DE COMPRESIÓN ENDOTORÁCICA

Existen dos síndromes que merecen consideración aparte:

- **Neumotórax abierto:** es causado por lesiones parietales que permiten una libre comunicación entre la cavidad pleural y el exterior. El pulmón se colapsa y el aire entra y sale libremente de la cavidad pleural

generando un signo semiológico llamado *traumatopnea*, ruido característico. En la inspiración el mediastino se desplaza hacia el lado sano y en la espiración es a la inversa (bamboleo mediastinal) produciendo trastornos en el retorno venoso. Además el aire tenderá a pasar más por la brecha parietal pues no tiene la oposición al flujo que tiene el diámetro de la vía aérea. Si la brecha parietal es mayor que el diámetro glótico no ingresará aire por la vía aérea pudiendo llegarse a la asfixia. El tratamiento será cerrar la brecha hasta poder darle la resolución quirúrgica definitiva (FIGURA 3).

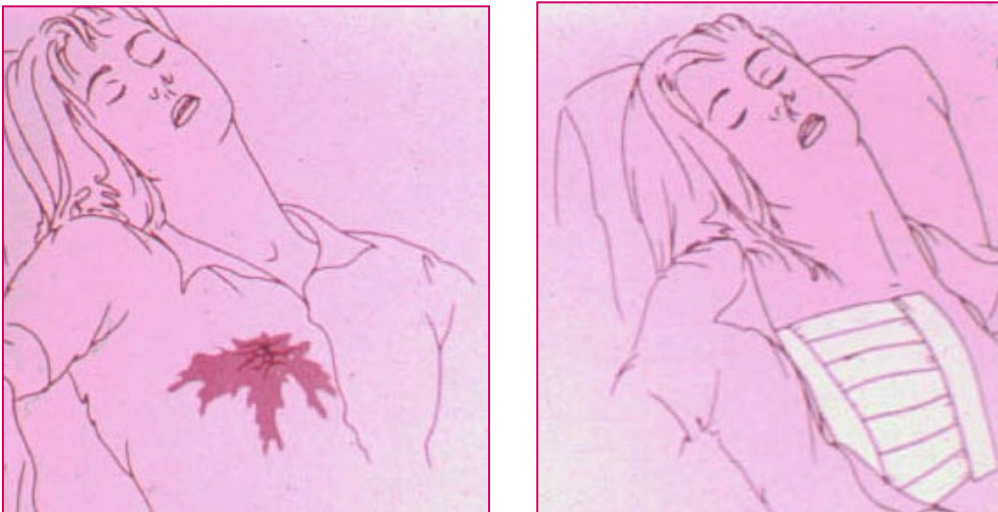

FIGURA 3. NEUMOTÓRAX ABIERTO

- *Neumotórax hipertensivo*: se produce por un mecanismo valvular en el lugar que se comunican la cavidad pleural y el exterior es decir en la superficie visceral del pulmón; en la inspiración el aire entra en la cavidad pleural quedando atrapado y no pudiendo ser espirado; al hacerse progresivo, desplaza el mediastino dificultando el retorno venoso. El tratamiento consistirá en descomprimir la cavidad evacuando el aire mediante punción torácica con catéter tipo *abocath* seguido de avenamiento pleural (FIGURA 4).

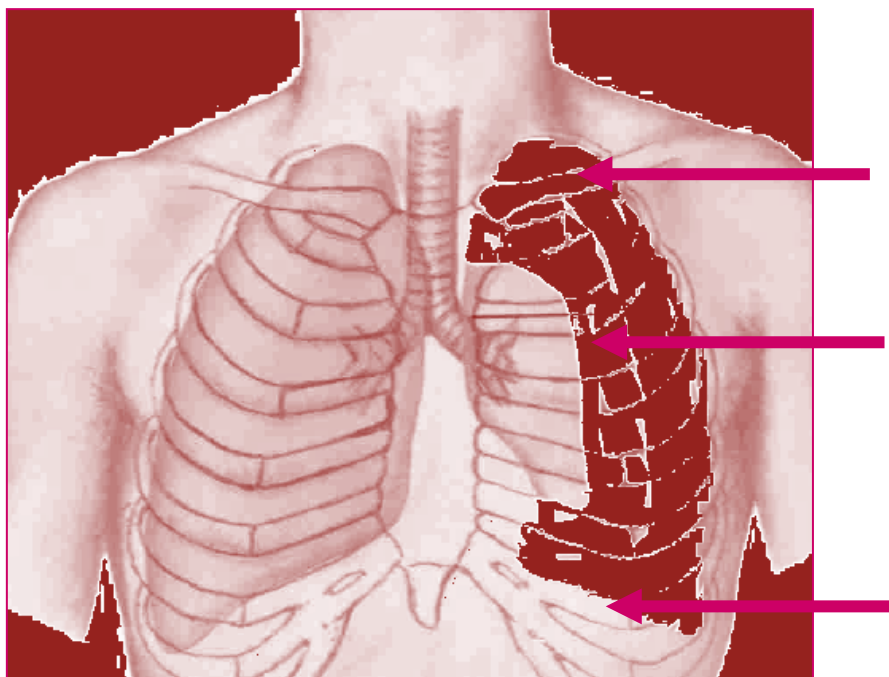


FIGURA 4. NEUMOTÓRAX HIPERTENSIVO

### Síndrome de depresión endotorácica

Se presenta cuando hay obstrucción parcial o total de la vía aérea. La obstrucción parcial produce acumulación de secreciones y posteriormente infección. La obstrucción total origina atelectasia total del territorio afectado, apareciendo hipoxemia y con alteración de la vía aérea; el parénquima pulmonar distal puede infectarse o, no ocurriendo esto último, con más frecuencia en roturas de bronquio fuente por trauma que no fueron reparadas de inicio; el territorio pulmonar atelectásico tiene chance de recuperación aún años después de sufrido el trauma.

En los traumatismos de tórax, la causa más frecuente es la acumulación de sangre y/o secreciones en las vías aéreas, debiendo sospecharse la broncoaspiración del contenido gástrico (síndrome de Mendelson) para su tratamiento urgente debido a la alta mortalidad del síndrome.

El tratamiento será desobstruir con broncoaspiración, eventual traqueostomía para facilitar el manejo de secreciones, sobre todo si el paciente requiere asistencia ventilatoria mecánica (FIGURA 5).

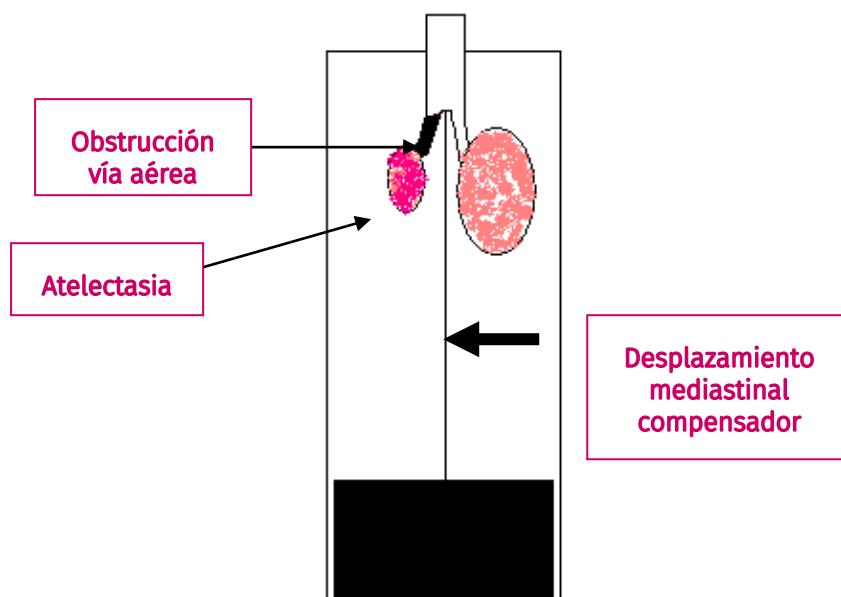


FIGURA 5. SÍNDROME DE DEPRESIÓN ENDOTORÁCICA

## Síndrome hemorrágico

Puede ser:

- **Externo:** manifestado por hemorragia a través de una herida o desgarro parietal o por hemoptisis. Si la hemoptisis pone en peligro la vida se denomina amenazante aunque no sea masiva, pero seguramente su tratamiento podría connotar algún gesto quirúrgico o de embolización vascular.
- **Interno:** hemotórax (acumulación de sangre en la cavidad pleural); hemopericardio (acumulación de sangre en la cavidad pericárdica); hemomediastino (acumulación de sangre en el mediastino); hematoma pulmonar.

Ambos tipos de hemorragia, interna y externa, pueden producir hipovolemia, anemia y llegar al cuadro de shock. Simultáneamente la acumulación de sangre en la cavidad pleural va a producir un síndrome de compresión endotorácica (FIGURA 6).

En los hemotórax la sangre puede provenir de vasos parietales o pulmonares. Estos últimos, salvo en lesiones de grandes vasos hiliares, dan hemorragias menos significativas por hallarse a presión de pequeño circuito (25-31 mmHg). El tratamiento es evacuación para aliviar la hipertensión endotorácica, con monitoreo de la persistencia o no de la hemorragia que determinará la necesidad de cirugía mayor.

Es muy raro que el hemopericardio produzca por sí solo hipovolemia, ésta se da por hemorragia de lesiones asociadas, pero sí da el cuadro de taponamiento cardíaco caracterizado por una triada semiológica de hipotensión arterial, hipertensión venosa y ruidos cardíacos alejados; los síntomas se dan pues la cavidad pericárdica es poco extensible y poca cantidad de sangre va a comprimir al corazón provocando los síntomas descritos, y si la situación no se corrige rápido sobreviene el paro circulatorio.

*Tratamiento:* evacuar, inicialmente por punción pericárdica, dependiendo la conducta posterior del agente causal.

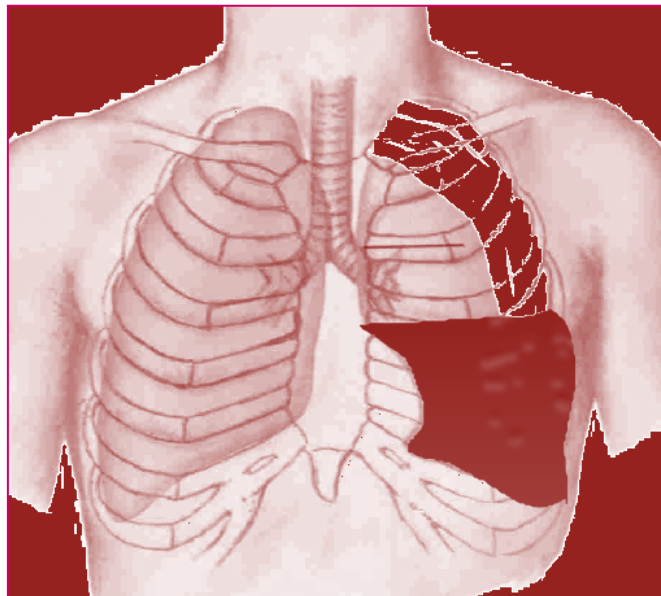


FIGURA 6. HEMOTÓRAX MASIVO (MÁS DE 1500 ML)

## Síndrome de respiración paradójica (tórax móvil)

La respiración paradójica se debe a la aparición de una zona de la pared que se independiza del resto de la misma, debido a la existencia de fracturas costales múltiples con más de un foco de fractura en la misma costilla. Esta zona de la pared torácica que queda independiente recibe el nombre de «volet». Y se dice que tiene un movimiento paradójico porque durante el ciclo respiratorio se retrae en inspiración y se desplaza hacia afuera en espiración al contrario del resto de la pared (FIGURA 7 y 8).

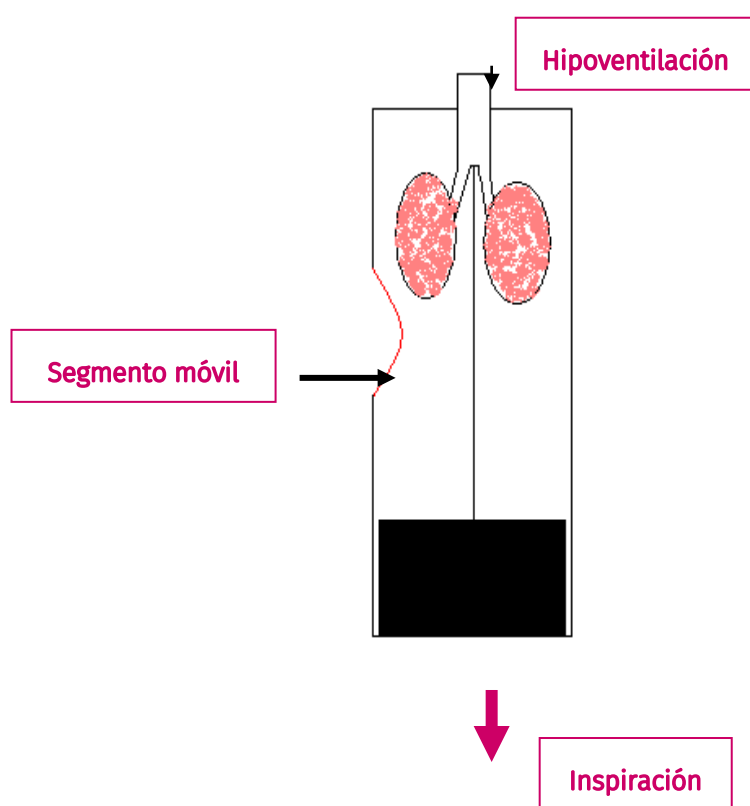


FIGURA 7. TÓRAX MÓVIL EN INSPIRACIÓN

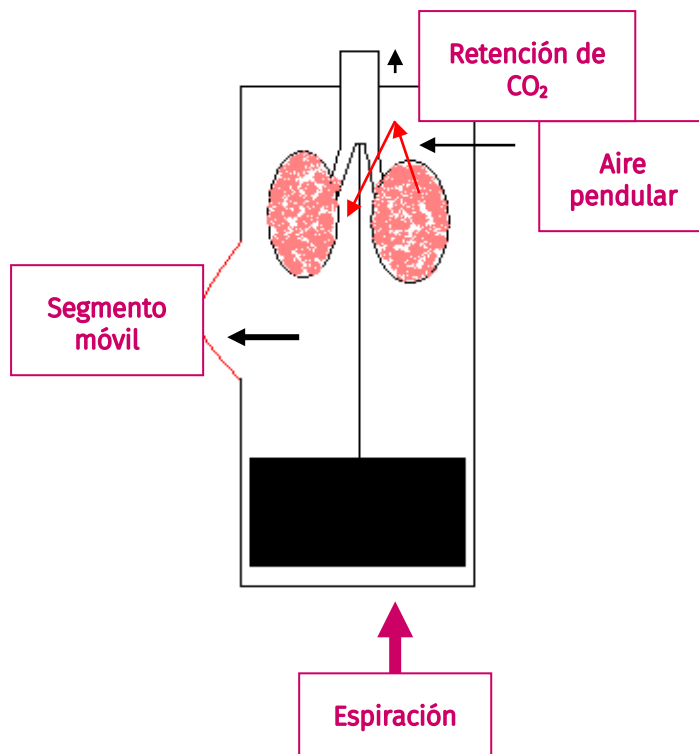


FIGURA 8. TÓRAX MÓVIL EN ESPIRACIÓN

Esto hace que en la zona del pulmón en contacto con el volet entre menor cantidad de aire (hypoventilación), lo que lleva a una hipoxemia con o sin hipercapnia. Agregado a esto se produce un efecto shunt (alteración ventilación/perfusión). Antiguamente se decía que el aire del pulmón contralateral al del volet se desplazaba al pulmón comprometido y eso originaba hipercapnia e hipoxia, sabiéndose hoy que pese a que el movimiento pendular del aire puede ocurrir, la verdadera causa de la hipoxia y la hipercapnia es la contusión pulmonar subyacente al volet, y la hypoventilación por falla en la rigidez de la pared.

Además el movimiento paradójico puede originar un movimiento pendular del mediastino dando dificultad del retorno venoso. Según su ubicación los volets pueden ser:

- *unilateral*: lateral, anterolateral, posterior;



- *bilateral*: esternocondrocostal (por fracturas de arcos anteriores de las costillas de ambos lados, acompañado frecuentemente de fractura esternal) siendo este típico del impacto contra el volante (FIGURA 9).

*Tratamiento*: dependerá de la magnitud del volet y de su ubicación; los volets pequeños suelen fijarse solos a los pocos días aunque muchas veces en depresión de la pared; si son mayores pueden requerir osteosíntesis costal como único gesto o asociarse al terminar una intervención por otra indicación (hemotórax que no cesa de sangrar, por ejemplo); la fijación del volet puede ser interna con asistencia ventilatoria mecánica, que podrá necesitarse en contusiones pulmonares graves.

El diagnóstico se hace por inspección observando la depresión de la pared torácica en la inspiración y la expansión en la espiración.

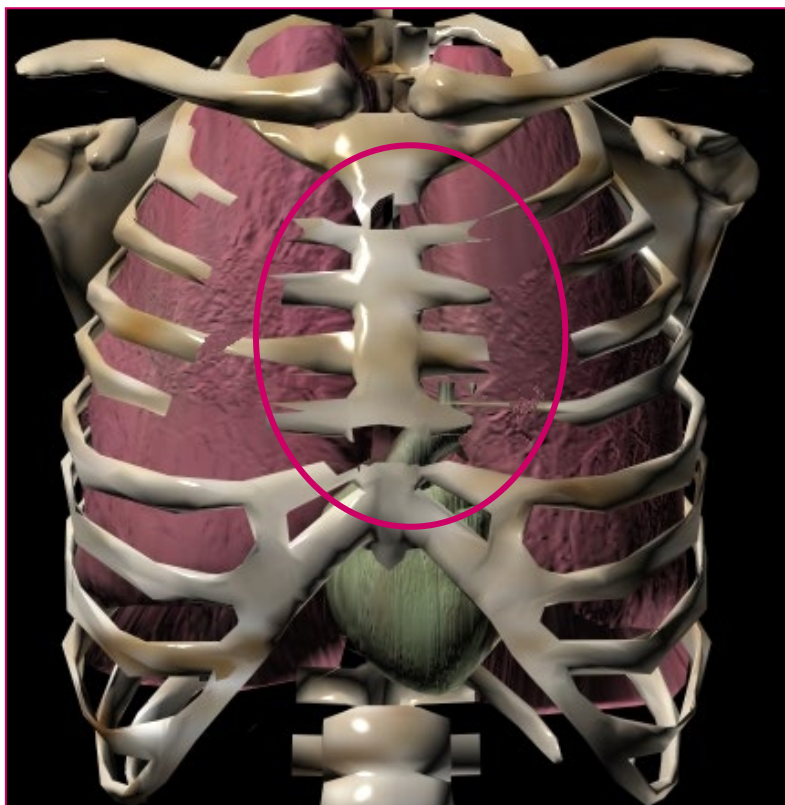


FIGURA 9. VOLET ANTERIOR BILATERAL CON FRACTURAS COSTALES MÚLTIPLES EN AMBOS HEMITÓRAX Y ESTERNALES

## Síndrome de infección aguda y grave

Puede aparecer de entrada, como en el caso de ruptura esofágica que lleva a mediastinitis. O tardíamente por mal manejo o como complicaciones por ejemplo:

- Hemotórax infectado: empiema
- Lesiones bronquiales: bronquiectasias
- Hematomas pulmonares: abscesos pulmonares, broncoaspiraciones, etc.

*Tratamiento:* drenaje y antibioticoterapia como medidas iniciales y dependiendo de la evolución requerir cirugía mayor como decorticación pulmonar, resección esofágica o pulmonar.

## Síndromes funcionales

Suelen ser secundarios a los ya descritos, especialmente al de compresión endotorácica y su principal mecanismo es el desplazamiento mediastínico que actúa fundamentalmente dificultando el retorno venoso.

Las causas más frecuentes son:

- Hemotórax masivos que desplazan el mediastino; se considera masivo al hemotórax cuando su volumen al ser drenado supera los 1500 ml
- Hernias diafragmáticas con pasaje importante del contenido abdominal al tórax, el mecanismo es similar al anterior (FIGURA 10)
- Neumotórax hipertensivo por lo dicho más arriba
- Neumotórax abiertos, por el bamboleo mediastinal (FIGURA 11, 12, 13 y 14)

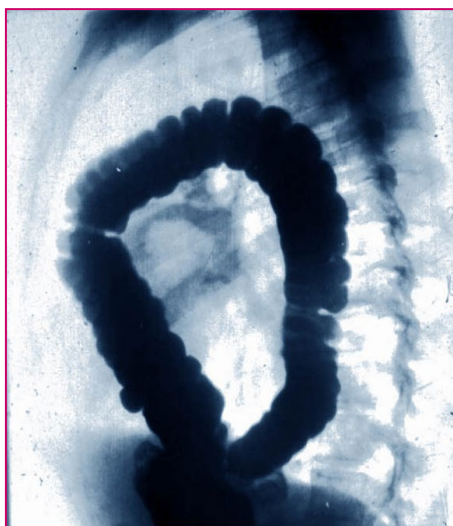

FIGURA 10. HERNIACIÓN DEL COLÓN A TRAVÉS DE UNA HERIDA DIAFRAGMÁTICA TRAUMÁTICA

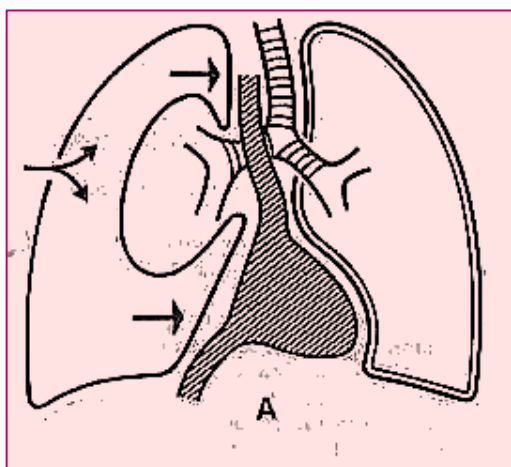


FIGURA 11. NEUMOTÓRAX ABIERTO EN INSPIRACIÓN

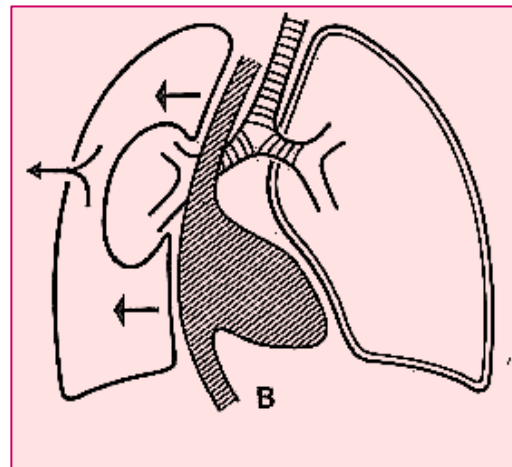


FIGURA 12. NEUMOTÓRAX ABIERTO EN ESPIRACIÓN

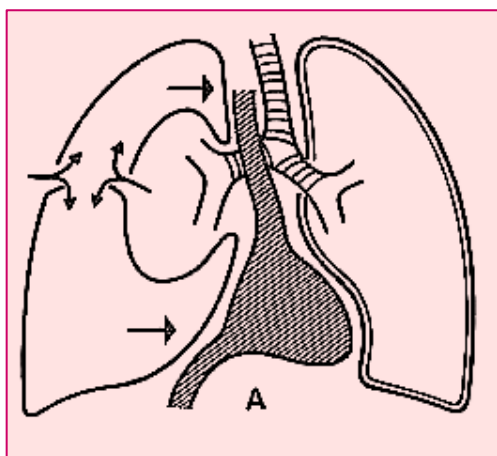


FIGURA 13. CON LESIÓN PULMONAR ASOCIADA

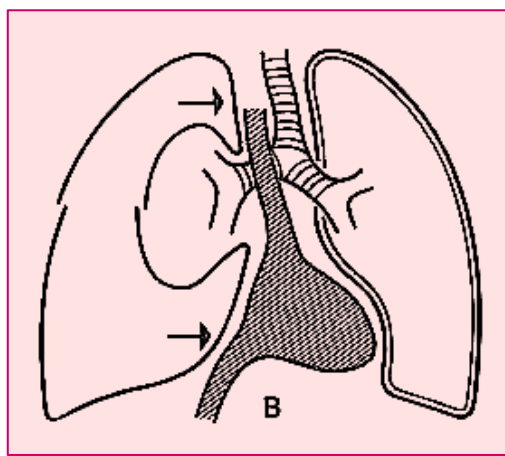


FIGURA 14. NEUMOTÓRAX ABIERTO HIPERTENSIVO

## Cuadro clínico y lesiones orgánicas específicas

### A nivel parietal

**Enfisema subcutáneo:** puede o no estar asociado a neumotórax, cuando es muy importante o progresivo conviene descartar: ruptura traqueobronquial, ruptura esofágica o neumotórax hipertensivo. Su origen puede ser por lesión pulmonar con sinequia pleural vecina a través de la que llega el aire al tejido subcutáneo, o a través de fugas en el mediastino las que suelen ser monstruosas pudiendo generar síndromes hipertensivos, que muchas veces se asocian a roturas de vía aérea o esófago (FIGURA 15). La sensación táctil que provoca la palpación del enfisema semeja la de palpar nieve o burbujas pequeñas bajo una bolsa.

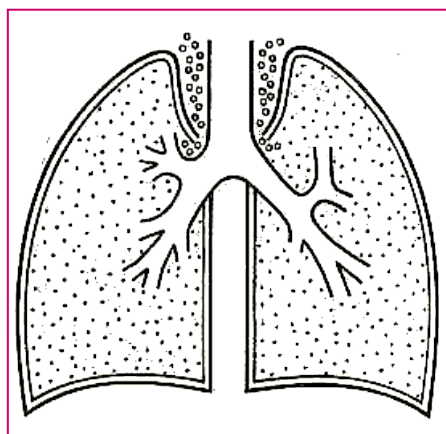


FIGURA 15. ENFISEMA MEDIASTINAL CON HIPERTENSIÓN ENDOTORÁCICA

**Asfixia traumática** (o *fascie equimótica de Morestein*): se observa en contusiones importantes o aplastamientos. La hipertensión endotorácica brusca hace retroceder la sangre de la aurícula derecha en el territorio de la vena cava superior. Se produce así estasis y ruptura capilares en territorio de la cabeza y cuello, y parte superior del tórax. No tiene expresión pronóstica pero habla de la violencia del traumatismo.

**Desgarros y hematomas parietales:** revisten importancia cuando ocasionan síndrome hemorrágico externo o neumotórax abierto, por lo que ante

cualquier herida parietal se debe buscar la traumatopnea y hacer un rápido tratamiento.

*Fracturas costales*: son más frecuentes en los traumatismos cerrados. Existen dos mecanismos:

- por *impacto directo*: la costilla se fractura en el lugar del impacto, los fragmentos óseos se dirigen al interior de la cavidad pleural por lo que pueden lesionar el pulmón generando neumotórax o hemotórax.
- por *mecanismo indirecto*: la costilla se fractura en el punto medio equidistante de los puntos de aplicación de la compresión, los fragmentos óseos en general se desplazan hacia fuera de la cavidad pleural, de todos modos el neumotórax se puede ver producido por hiperpresión pulmonar por mecanismo de glotis cerrada; esto es factible de ver en aplastamientos o trauma por desaceleración por el uso de cinturones de seguridad o airbags. La manifestación clínica es el dolor y el diagnóstico se hace por palpación y radiología simple en la que debe investigarse otras lesiones más importantes. Pueden ser:
  - *únicas*: la más importante es la de la primera costilla, por la posibilidad de lesión de los vasos subclavios o del plexo braquial, en estos casos puede ser necesario reseca la primera costilla. La lesión de primera costilla en general implica un trauma severo debiendo descartar lesiones potencialmente mortales como ser trauma aórtico o hernia diafragmática, etc.; en el resto se hará medicación analgésica, para permitir una buena movilidad torácica, e incluso tos efectiva pudiendo en algunos casos requerir bloqueo anestésico de nervios intercostales;
  - *múltiples*: pueden dar tórax móvil. La osteosíntesis quirúrgica o fijación interna con asistencia respiratoria mecánica (ARM) dependerá de la necesidad de cirugía por otras causas (osteosíntesis de salida), la superficie del volet o la magnitud lesiva de la contusión pulmonar subyacente.

Los *objetos empalados en tórax* sólo deben extraerse después de realizada la toracotomía; en el sitio del accidente se debe inmovilizar el objeto y jamás intentar retirarlo pues su remoción puede reiniciar una hemorragia que el propio objeto detuvo o generar lesiones nuevas ya que no se ve la porción interna del objeto, sólo la punta del iceberg (FIGURA 16).

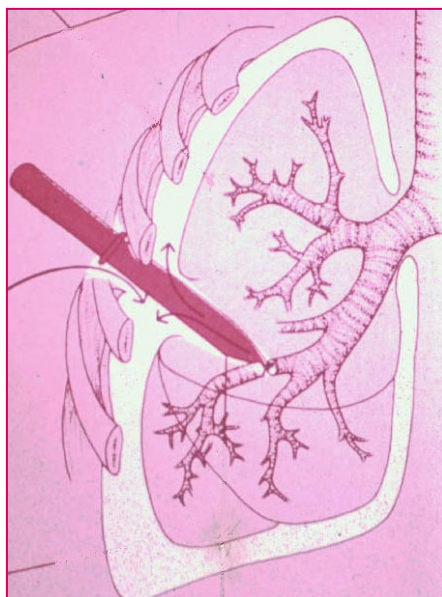


FIGURA 16. OBJETO EMPALADO CON LESIÓN BRONQUIAL, EL OBJETO IMPIDE LA PROGRESIÓN DEL NEUMOTÓRAX

### *Lesiones pleurales*

*Hemotórax*: puede ser uni o bilateral, solo o asociado a neumotórax. Se manifiesta por los síndromes compresivos y hemorrágicos ya descritos. En realidad se describe como lesiones en que raramente su etiología es pleural, la inmensa mayoría de las veces el hemotórax tiene causa pulmonar o de vasos intercostales.

Antiguamente se dividía en grados en base a la altura alcanzada por el nivel líquido en una radiografía de tórax de pie, y se indicaba la conducta.

**G I**: hasta el arco anterior de la 4ª costilla. Drenaje por toracotomía mínima por 5º espacio intercostal en línea axilar media.

**G II**: entre los arcos anteriores de la 4ª y 2ª costilla. Drenaje o toracotomía.

**G III:** por encima del arco anterior de la 2ª costilla. Toracotomía amplia.

Esto es poco práctico y totalmente inexacto dado que los grados radiológicos no expresan más que el momento en que se obtuvieron las placas, además poner al paciente de pie puede generar situaciones peligrosas como la hipotensión ortostática o agravar lesiones pelvianas traumáticas no detectadas; por lo tanto el diagnóstico de hemotórax se sospechará siempre que veamos un paciente con trauma puro torácico o asociado a otras lesiones (politraumatizado), en quien se detecte ausencia de murmullo vesicular normal en la región dorsal baja del tórax con matidez percutoria en la misma área, debiendo realizarse drenaje pleural rápidamente, y considerar la gravedad de acuerdo al volumen evacuado de sangre (más de 1500 ml se considera hemotórax masivo y es indicación de toracotomía) de entrada o controlando las cantidades que se monitorean horariamente si de entrada no fuera masivo.

**Neumotórax:** puede ser:

- **abierto:** se ve generalmente en traumatismos penetrantes, y su expresión clínica es la traumatopnea. Se debe evaluar que la brecha no sea muy grande y ocluirla con apósito pegado en tres lados del mismo;
- **cerrado:** en los traumatismos contusos pudiendo deberse a lesión por fragmentos costales o por mecanismo de glotis cerrada. En todos los casos se realizará el drenaje pleural con sello de agua.

**Quilotórax:** es poco frecuente e indica lesión del conducto torácico. El tratamiento es el drenaje de tórax e hiperalimentación, con nula ingesta de grasas por boca. Si persiste el quilotórax durante cuatro semanas se puede intentar generar la sinequia del espacio pleura (pleurodesis) o la ligadura del conducto torácico.

**Lesiones pulmonares**

**Heridas penetrantes**

- **Arma blanca:** producen lesiones de bordes netos fáciles de reparar. El tratamiento puede ser el simple drenaje pleural o la sutura de pulmón.

Se deben sospechar lesiones más graves que las pulmonares, asociadas a ellas si existe inestabilidad hemodinámica o la herida se ubica en un área limitada por las dos clavículas por arriba, una línea que pasa por los dos rebordes costales, por abajo y las líneas medioclaviculares a ambos lados (zona de peligro).

- **Arma de fuego:** producen lesiones variables de acuerdo con el tipo de proyectil (bala, perdigones, etc.) y la distancia del disparo. La gravedad de las lesiones producidas en general es mayor que las de arma blanca por la energía de los proyectiles, si el paciente está estable se debe intentar buscar radiológicamente el proyectil para descartar lesiones transfixiantes (pasaron por el mediastino) o embolización si penetraron alguna cavidad del sistema cardiovascular.
- **Heridas contusas:** pueden producir:
  - **hematomas:** es la acumulación de sangre en el intersticio pulmonar, producen generalmente imágenes redondeadas en la radiografía y evolucionan a la reabsorción en varias semanas, raramente se abscesan;
  - **contusión pulmonar:** muchas veces grave, con hipoxia refractaria, necesidad de asistencia ventilatoria prolongada y asociada muchas veces a otras lesiones con alta morbimortalidad. Su tratamiento en general es en terapia intensiva;
  - **desgarros:** son producidos por fragmentos costales, en general basta el drenaje pleural y eventualmente la sutura pulmonar si persiste la fuga aérea;
  - **estallido pulmonar:** resección pulmonar de acuerdo a la lesión.

### *Lesiones traqueobronquiales*

En los traumas cerrados se ven sobre todo en compresiones bruscas frecuentemente con mecanismo de desaceleración. El 80 % se localiza en la tráquea o bronquios fuentes.



En las heridas penetrantes, la localización puede ser cualquier punto del árbol bronquial.

Clínicamente se puede observar:

- Enfisema mediastínico
- Enfisema subcutáneo
- Neumotórax (que puede ser hipertensivo)
- Hemoptisis
- Disfonía (por compresión del recurrente)
- Disnea, cianosis, estridor

El enfisema mediastínico de la lesión traqueobronquial suele ser el más grosero y con rápida extensión a los párpados y bolsas escrotales.

Ante la sospecha, previo drenaje pleural uni o bilateral se debe solicitar broncoscopía, intentar la canulación de la vía aérea sin ella puede producir más daño e imposibilidad de nuevos intentos.

En lesiones pequeñas se hará traqueostomía, o eventual sutura por cervicotomía o toracotomía.

En lesiones tardías en que se produce estenosis y atelectasia se realiza resección en manguito del segmento afectado. Si hay infección pulmonar debe procederse al tratamiento antimicrobiano correcto antes de decidirse por resecciones pulmonares asociadas.

### *Lesiones cardio-pericárdicas y grandes vasos (aorta y sus ramas, VCS)*

Ver capítulo aparte.

### *Lesiones de esófago*

Ver capítulo aparte.

### *Lesiones del conducto torácico*

Son muy raros. Se manifiestan entre el segundo y el décimo día después del traumatismo. La naturaleza quilosa del líquido se demuestra con tinción con Sudan III.

*Lesiones diafragmáticas* (ver primera parte)

Las lesiones diafragmáticas se acompañan generalmente de migración de vísceras abdominales al tórax constituyendo una hernia diafragmática. La migración visceral puede ocurrir en el momento del traumatismo o tiempo después.

Pueden ser causadas por traumatismos penetrantes o contusos (estallido, desinserción). En el 95 % de los casos son izquierdas y en el 5 % derechas.

Se las clasifica en:

- **Inmediatas:** su diagnóstico puede ser preoperatorio o ser un hallazgo en la operación por otro motivo, debería sospecharse siempre para suturarlas ya que el diafragma no tiende a la cicatrización espontánea. Las vísceras herniadas producen:
  - Síndrome de compresión endotorácica
  - Síndromes funcionales por desplazamiento mediastínico
  - Síndromes digestivos por obstrucción o tironeamiento de vísceras
- **Tardías:** pueden diagnosticarse desde meses o años después del traumatismo. Y pueden tener manifestaciones vagas como dispepsia, síndromes cardíacos (arritmias) o manifestarse por la complicación vascular de las vísceras herniadas.

Clínicamente se puede sospechar por presencia de ruidos hidroaéreos en el tórax, en paciente con historia de traumatismo, no necesariamente toracoabdominal.

**Rx tórax de pie:** tríada clásica en el lado izquierdo:

- imagen hidroaérea en la base del tórax
- ausencia de cámara gástrica
- desplazamiento mediastínico a la derecha

**Estudios contrastados:** permitirán determinar qué vísceras ocupan el hemitórax.

## Diagnóstico

### Examen clínico

**Interrogatorio:** al enfermo cuando es posible y sino a los acompañantes. Se debe obtener la mayor cantidad de datos posibles relacionados con la modalidad del traumatismo y antecedentes patológicos del traumatizado. Para no olvidar los datos a obtener se puede recordar la sigla AMPLE:

**A:** antecedentes

**M:** medicación

**P:** patologías conocidas

**L:** última («last») ingesta

**E:** ecotóxicos (drogas o alcohol)

### Examen físico

Debe hacerse siempre con el enfermo desnudo en un ambiente cálido para prevenir la hipotermia. Establecer rápidamente siguiendo un orden: ABCDE:

**A:** vía aérea

**B:** ventilación

**C:** circulación

**D:** déficit neurológico

**E:** exposición

Se debe seguir ese orden sin salteo de etapas pues así es la importancia de cada una; de nada vale intentar aliviar un taponamiento cardíaco (punto C) si la vía aérea no se encuentra permeable, ya que no ingresa el «combustible» del organismo y la muerte es segura. Diagnosticar y tratar cada parte en ese orden y el éxito es más probable.

El manejo de la vía aérea se debe realizar siempre con control de la columna cervical, hasta descartar lesión de ésta. La vía aérea se puede asegurar sobre todo en pacientes con deterioro de la conciencia, mediante

intubación traqueal habiendo pasado por cánulas faríngeas o simple máscara de oxígeno.

En el punto de ventilación se diagnosticarán y tratarán las lesiones que se han analizado más arriba, poniendo énfasis en el neumotórax hipertensivo abierto o no, el hemotórax y el tórax paradojal.

En el punto de circulación se diagnosticarán y tratarán las hemorragias visibles, inicialmente con compresión de las heridas, se pondrán las vías de infusión de líquidos, eventuales drogas y se aprovechará para tomar muestras de sangre y se aliviará el taponamiento cardíaco si hubiera.

En el punto de déficit neurológico se evaluará el estado de conciencia después de corregido lo previo que podría haber sido causa del déficit por hipoxia y/o hipovolemia.

El punto de exposición se refiere a detectar otras lesiones posibles.

### *Laboratorio*

Se realizarán las tomas en el momento en que se coloquen las vías venosas, las habituales son grupo y factor rh, hematocrito, glucemia, muestras para tóxicos, y, si es mujer en edad fértil, test de embarazo. Luego de estas muestras básicas se verá la necesidad de otras como medio interno, etc.

### *Examen radiológico*

*Radiografía simple de tórax:* en lo posible se la debe obtener con el paciente sentado o de pie. Si esto no es posible se tomará con el paciente acostado incluso en la tabla larga de transporte. Se buscará: hemotórax, neumotórax, ensanchamiento mediastinal, enfisema mediastínico y subcutáneo, fracturas costales y esternales, desviaciones bronquiales, etc.

*Radiología contrastada:* angiografías: para evidenciar posibles lesiones de grandes vasos en ensanchamientos mediastínicos; contrastadas de tubo digestivo: para demostrar lesiones esofágicas (perforación) o hernias diafragmáticas traumáticas.

**Broncoscopía:** cuando se sospecha lesión traqueobronquial o ante la presunción de broncoaspiración, si hay hemoptisis amenazante o atelectasia.

**Punción pleural:** para confirmar hemotórax, quilotórax o empiemas. También la punción pleural se realiza como medida terapéutica inicial en el neumotórax hipertensivo para alivio de la hipertensión endotorácica seguido de drenaje pleural. Esta punción se realiza en el 2º espacio intercostal, en la línea medioclavicular con un catéter tipo Abbocath Nº 14 (FIGURA 17).

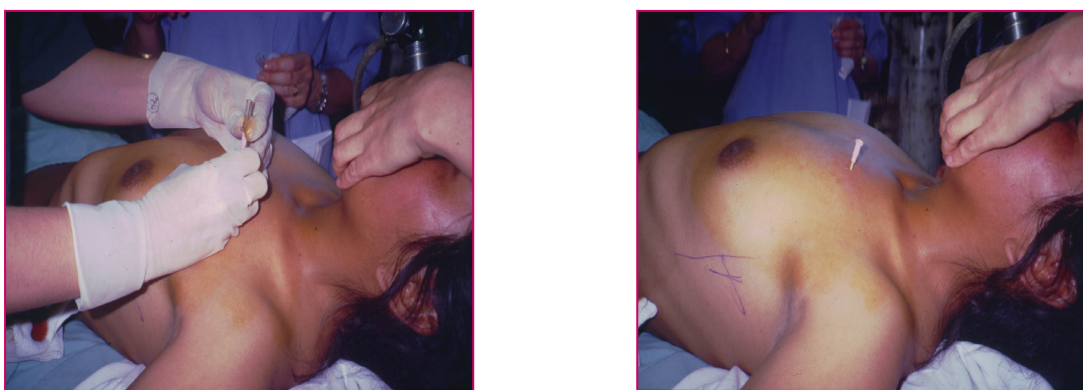

FIGURA 17. PUNCIÓN EN NEUMOTÓRAX HIPERTENSIVO

**Pericardiocentesis:** para confirmar hemopericardio. No se debe perder tiempo en realizar una pericardiocentesis ante heridas en área de peligro cardíaco con paro circulatorio donde está indicada la toracotomía inmediata en sala de urgencias.

**ECG y ecocardiograma:** en sospecha de lesiones cardíacas sobre todo en trauma cerrado. El monitoreo electrocardiográfico es parte del punto de circulación mencionado antes como parte del ABCDE.

**TAC:** pese a no contar con ella en todos los centros es útil para ver detalles de estructura de los diferentes órganos, permite ver neumotórax no detectados en la radiología simple, y es muchas veces categórica para diagnosticar lesiones diafragmáticas; de todos modos se debe recordar siempre que solamente se realizará si el paciente se logró compensar y es de buena praxis que el médico acompañe al paciente al estudio.

### *Tratamiento*

En general se realiza la toracotomía en las indicaciones precisas ya explicadas y cuando se presenten hemorragias importantes o recidivantes, hemoptisis severa o lesiones asociadas cervicotorácicas o toracoabdominales.

En estos casos se preferirá el abordaje por separado de las cavidades. Excepcionalmente y por necesidad debido a lesiones de difícil acceso, se puede justificar la toracofrenolaparotomía.

## **Tratamiento**

### *Manejo inicial del traumatizado torácico*

Debe considerarse su atención en tres situaciones distintas:

- en el lugar del accidente
- durante el transporte
- en el hospital

En el lugar del accidente:

- Asegurar vía aérea permeable (desobstruirla)
- Control de la hemorragia externa (compresión)
- Inmovilización de las fracturas óseas
- Suprimir la traumatopnea (cerrando la brecha torácica)
- Suprimir la respiración paradójica por compresión de la zona móvil o decúbito sobre la lesión

Durante el traslado:

Agregar una vía de perfusión para reponer volemia, la vía venosa puede obviarse si el centro al que se traslada el paciente está a 10 minutos de distancia. Tratar de mantener la vía aérea permeable y una buena ventilación, colocando suplemento de O<sub>2</sub>. Estar atento a la aparición del neumotórax hipertensivo para tratarlo con punción únicamente si se tienen férulas

neumáticas para inmovilización de fracturas y reacondicionamiento inicial de la volemia. Si el paciente presenta paro circulatorio se puede realizar la cardioversión.

Al llegar al centro hospitalario: al ingresar al hospital pueden presentarse dos situaciones:

- Pacientes compensados
- Pacientes descompensados que generalmente son politraumatizados, con compromiso visceral múltiple. El manejo de estos traumatizados graves se puede esquematizar en fases que en la práctica se cumplen casi simultáneamente siguiendo siempre el orden mencionado del ABCDE.

*Vía aérea:* eliminación de cuerpos extraños orofaríngeos.

- Cánulas faríngeas oral o nasal
- Intubación oro o nasotraqueal
- Cricotiroidotomía por punción o quirúrgica
- Traqueostomía

*Ventilación:* evaluar lesiones torácicas, identificando el tórax móvil, la ubicación central de la tráquea (desviación traqueal puede expresar lo que ocurre en el mediastino, sobre todo la hipertensión endotorácica), heridas perforantes y su ubicación, presencia de traumatopnea, presencia de murmullo vesicular anterior y posterior, percusión anterior y posterior, etc.

*Circulación:* control de las hemorragias externas con gasas compresivas, se colocarán dos vías venosas de grueso calibre y periféricas para infundir bolo de suero para reanimación de 2 litros por considerar hipovolémico a todo traumatizado. En el momento de colocar las vías se toman muestras de sangre, se colocará monitor cardíaco, se medirá la tensión arterial, se verán las características del pulso, los ruidos cardíacos; en el cuello previamente observado se buscará ingurgitación yugular que podría estar expresando un taponamiento cardíaco.

*Déficit neurológico*: este puede deberse a mala perfusión o hipoxia, por lo que es una vez más destacable la importancia de seguir el orden ABCDE, antes de atribuir el déficit neurológico a causas craneales y no haber corregido lo previo.

*Exposición*: tratar de descubrir otras lesiones menos peligrosas para la vida pero en las que se podría actuar en forma diferida, como lesiones de miembros, heridas en cuero cabelludo, etc.

### *Consideraciones terapéuticas urgentes*

- punciones seguidas de drenaje en neumotórax hipertensivo;
- punciones en taponamiento cardíaco;
- toracotomía en paro cardíaco, sobre todo heridas penetrantes en área cardíaca; se utiliza la toracotomía anterior izquierda buscando la fuente de hemorragia e iniciando el masaje cardíaco.

Una vez estabilizado el enfermo nos hacemos las siguiente preguntas:

- ¿Puede ser tratado aquí o necesita de mayor complejidad?
- De seguir aquí, ¿necesito de otra medida urgente?
- ¿Qué estudios complementarios necesito para lograr el diagnóstico correcto de las lesiones y elegir su tratamiento definitivo?

### *Táctica terapéutica general*

Elección del tratamiento definitivo, luego de las medidas terapéuticas iniciales.

### *Magnitud del hemotórax*

Luego del drenaje pleural se decidirá una conducta más agresiva de acuerdo a si es masivo o no (1500 ml). De no ser masivo se controlará el débito horario siendo indicación de operar si persiste saliendo 150 ml por hora durante 4 o 5 horas, o si se pierde 500 ml en 2 horas.

### *Modalidad del traumatismo*

Tienen indicación de toracotomía:



- Las heridas penetrantes en el área cardíaca (por dentro de ambas líneas hemiclaviculares)
- Heridas en la parte baja del tórax (por la posibilidad de lesiones abdominales o diafragmáticas)
- proyectiles que pasan de un hemitórax a otro por la posibilidad de lesiones mediastínicas (transfixiantes)
- proyectiles que quedan en las zonas hiliares por la posibilidad de decúbito sobre estos vasos y posterior embolización (FIGURA 18)

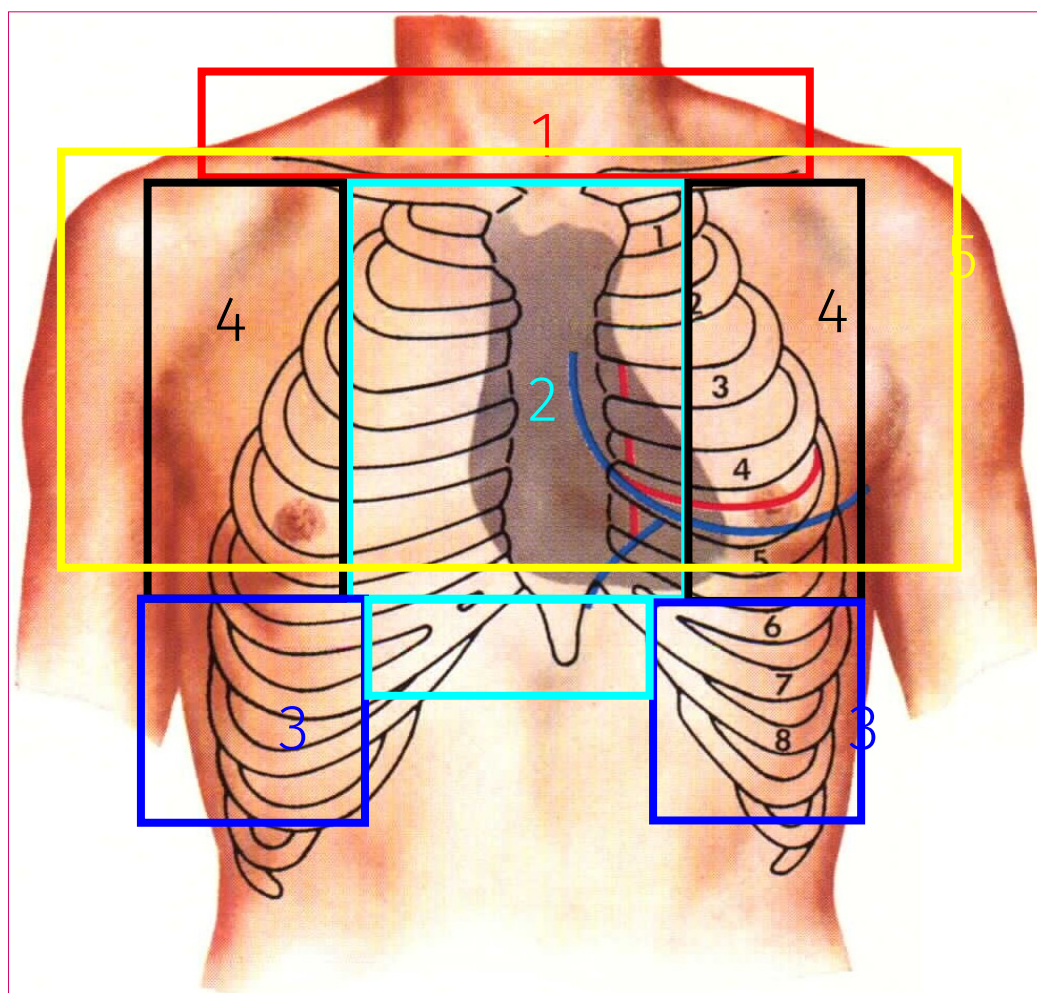


FIGURA 18. ZONAS ANATÓMICAS DEL TÓRAX: 1) CERVICOTORÁCICA; 2) ÁREA CARDÍACA; 3) ABDOMINOTORÁCICA; 4) LATERAL; 5) TRANSFIXIANTE (LAS ÁREAS 2 Y 5 TIENEN INDICACIÓN DE TORACOTOMÍA INMEDIATA)

### *Lesiones orgánicas específicas*

Tienen indicación de toracotomía:

- Hemopericardio
- Algunos casos de respiración paradójica
- Lesión de aorta o sus ramas
- Hernia diafragmática
- Lesiones traqueobronquiales
- Grandes defectos de la pared torácica
- Empalamiento
- Hemoptisis severa
- Necesidad de masaje cardíaco más lesión fractura cervical
- Lesiones esofágicas

### *Evolutividad del cuadro inicial*

Realizar toracotomía ante persistencia de hemorragia o fuga aérea persistente por los drenajes.

### *Táctica y técnica en lesiones orgánicas específicas*

#### *Lesiones parietales*

- *Fracturas costales simples*: seguir evolución clínica y radiológica. Lo fundamental es la analgesia para evitar el círculo vicioso de atelectasia y neumonía debido al dolor (deprime más el dolor que una dosis controlada de morfina), puede ser medicamentosa y de no ser suficiente se realiza el bloqueo anestésico de los nervios intercostales; siempre se tendrá en cuenta la ubicación del paquete intercostal en el espacio infiltrando en el borde inferior de la costilla superior, aspirando previamente para evitar la inyección intravascular (FIGURA 19).

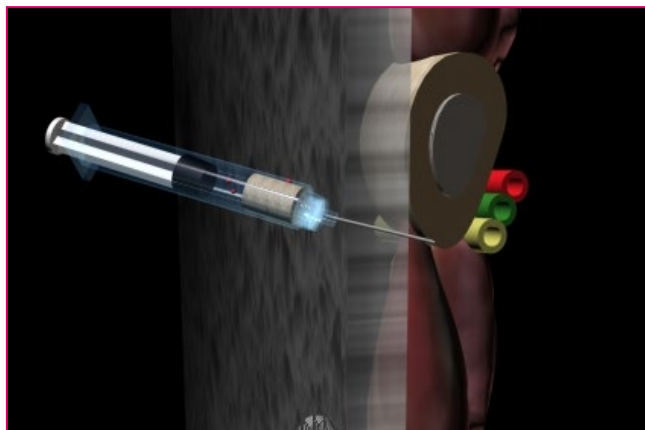


FIGURA 19. BLOQUEO ANESTÉSICO INTERCOSTAL

- **Fracturas costales múltiples con tórax móvil:** procedimientos menores, fisioterapia respiratoria y analgesia. Existen varios métodos para mantener inmóvil al volet:
  - **tracción esquelética:** es un procedimiento de necesidad;
  - **osteosíntesis quirúrgica:** de elección y sobre todo si se interviene por lesiones intratorácicas, realizando la osteosíntesis al final;
  - **fijación neumática interna** por asistencia respiratoria mecánica (ARM): suprime el movimiento paradójico, ya que la presión positiva inspiratoria del respirador volumétrico hace que tanto el segmento móvil como el resto de la pared torácica se expandan en forma pareja. Este proceder es de elección cuando tenemos un enfermo politraumatizado grave con insuficiencia respiratoria y lesiones asociadas (traumatismo de cráneo, etc.) que no puedan en ese momento tolerar una anestesia general.
- **Fractura de la primera costilla:** cuando se localiza en la parte media está indicada extracción para evitar lesiones vasculares. Es conveniente el abordaje por toracotomía y no por vía axilar ni cervical.
- **Otras:** neumotórax abierto: se debe cerrar la brecha y colocar un drenaje en otro lugar del tórax, evaluando luego si necesita ser operado.

Empalamiento: los objetos empalados en el tórax deben extraerse solamente, una vez efectuada la toracotomía.

### *Lesiones pleurales*

Los neumotórax traumáticos siempre deben ser drenados (distinto de los espontáneos), ya sean éstos por traumatismos abiertos o cerrados. Su evolución posterior nos dará la conducta a seguir (ver neumotórax espontáneo).

### *Lesiones pulmonares*

Las heridas lineales (por ejemplo de arma blanca) se suturan con material reabsorbible. La resección pulmonar se realiza cuando hay desgarros pulmonares extensos, irreconstruibles, o estallidos pulmonares o lesiones que involucren vasos importantes y con el sólo objeto de lograr la hemostasia, o lesiones bronquiales irreparables.

*Contusión pulmonar*: comúnmente está presente en los traumatizados graves pudiendo evolucionar en los casos graves al pulmón húmedo o pulmón de shock, cuyo tratamiento se describe en ese capítulo (restricción líquida, corticoides, diuréticos y ARM con PEEP). Es habitual encontrarla asociada a tórax móvil.

### *Lesiones traqueobronquiales*

- *Lesiones traqueales*: si son pequeñas ( $\frac{1}{3}$  de circunferencia) se puede intentar tratamiento conservador por traqueostomía. Cuando son mayores deben operarse. Si son descubiertas en agudo se operan por toracotomía derecha o cervicotomía y generalmente se logra la sutura directa. Si son de diagnóstico tardío con estenosis traqueal habría que abordar por cervicoesternotomía con resección de la estenosis y sutura terminoterminal.
- *Lesiones bronquiales*: las que requieren tratamiento son las lesiones de los bronquios fuentes y cuando se diagnostican precozmente se pueden suturar con cierta facilidad; cuando se diagnostica tardíamente: si hay estenosis con infección pulmonar o si hay estenosis total con atelectasia

se hará resección en manguito conservando el parénquima distal según el estado pulmonar.

### *Lesiones cardiopericárdicas y grandes vasos*

(Ver capítulo correspondiente)

Sólo insistiremos en el diagnóstico de taponamiento cardíaco: hipotensión arterial (pulso de baja amplitud), hipertensión venosa (ingurgitación yugular), ruidos cardíacos alejados (FIGURA 20).

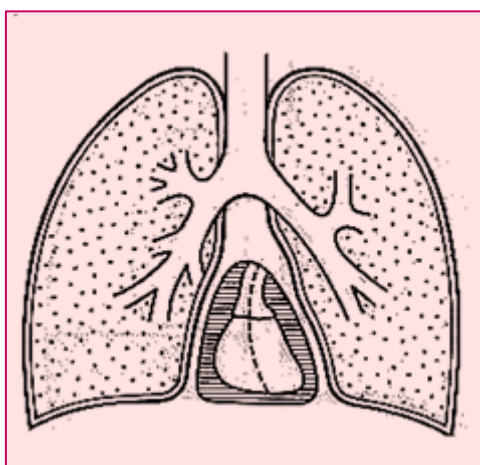


FIGURA 20. TAPONAMIENTO CARDÍACO POR ACUMULACIÓN RÁPIDA DE SANGRE EN CAVIDAD PERICÁRDICA

### *Lesiones de esófago*

(Ver capítulo correspondiente).

### *Lesiones del conducto torácico*

El tratamiento inicial es conservador, mediante avenamiento pleural e hiperalimentación. Si en cuatro semanas no se ha suprimido el débito quiloso debe intentarse la ligadura quirúrgica del mismo tratando de identificar la altura de la lesión para decidir la vía de abordaje (cervical, torácica, toracoscópica).

### *Lesiones diafragmáticas*

En el período inmediato la vía de abordaje puede ser tanto abdominal como torácica y estará determinado por las lesiones asociadas. Se reducen las

vísceras herniadas y luego se cierra la brecha diafragmática con puntos separados de material irreabsorbible.

En período tardío la vía de elección es torácica (7º espacio intercostal) en estos casos hay que tener preparada una malla protésica para el cierre pues no siempre se pueden afrontar los bordes. Si hay complicaciones y hay que realizar resecciones intestinales se reducen las vísceras al abdomen y se agrega una laparotomía para completar la intervención. Esto evitará contaminar la cavidad pleural y posterior desarrollo de empiema.

## **Traumatismos combinados**

Son los asociados con traumatismos de zonas vecinas: toracoabdominales y cervicotorácicos.

### *Traumatismos cervicotorácicos*

Son generalmente producidos por heridas penetrantes de arma de fuego. El compromiso más serio es vascular (carótidas, subclavias), nervioso (plexo braquial) de la vía aérea y del esófago. Las lesiones serán tratadas por vías combinadas o separadas según los casos.

### *Traumatismos toracoabdominales*

Son los que producen lesiones torácicas y abdominales al mismo tiempo. Pueden ser toracoabdominales propiamente dichos o combinados, según el diafragma esté o no lesionado.

Clínicamente, se suman al cuadro torácico agudo los síndromes traumáticos abdominales, fundamentalmente hemorrágico, por lesión de víscera maciza y/o perforativo por lesión de víscera hueca.

En las heridas penetrantes somos partidarios de la exploración quirúrgica sistemática. Por ello, los procedimientos diagnósticos nos interesan particularmente para los traumatismos cerrados. Los esenciales son: examen clínico, la radiología simple, TAC y ecografía.

*Táctica terapéutica:* se puede hacer un abordaje por separado o simultáneo de ambas cavidades.

#### *Abordaje simultáneo de ambas cavidades*

*Toracofrenotomías:* consiste en la realización de una toracotomía baja en 6º o 7º espacio intercostal, más la apertura del diafragma. Con esta vía se puede explorar satisfactoriamente en el hemiabdomen superior pero se debe estar preparado para cambiar de táctica si la situación lo requiere.

Indicación:

- heridas penetrantes en la parte baja del tórax con componente lesional endocavitario en la radiografía de tórax;
- heridas de bala bajas con perforación diafragmática;
- trauma cerrado de la base del tórax con indicación quirúrgica con ecografía o lavado peritoneal diagnóstico positivo;
- herida de bala que entra en el tórax con indicación quirúrgica y que en el rastreo radiológico del proyectil se encuentra en el abdomen;
- cuando en una toracotomía se encuentra herida de diafragma no sospechada.

*Toracofrenolaparotomías:* necesidad de cohibir hemorragias graves de abdomen y tórax, o lesiones de difícil abordaje por una sola cavidad como por ejemplo lesiones hepáticas o lesiones de venas suprahepáticas o vena cava inferior retrohepática.

#### *Abordaje por separado de ambas cavidades*

- heridas penetrantes independientes;
- confirmación preoperatoria de lesión de víscera hueca con el objeto de no contaminar la cavidad torácica.

Se explorará primero la cavidad con mayor probabilidad de hemorragia grave.

## Referencias bibliográficas

AMERICAN COLLEGE OF SURGEONS. Curso ATLS.

CLÍNICAS QUIRÚRGICAS DE NORTEAMÉRICA. *Traumatismos Torácicos*. Ed. Interamericana.

DELLATORRE, GÓMEZ, GRECO, GRINSPAN. *Cirugía Torácica, Manual de Procedimientos*. Buenos Aires: Ed. El Ateneo.

DELLATORRE Y GRINSPAN. *Cirugía Torácica, Manejo clínico quirúrgico*. Buenos Aires: Ed. El Ateneo.

EDMUNDS JR., NORWOOD, LOW. *Atlas de Cirugía Cardiotorácica*, Ed. El Manual Moderno.

*Encyclopedie Médico Chirurgicale, Tórax et Mediastin*.

GOMEZ Y NEIRA. *Atención inicial del politraumatizado*. Comisión de Trauma, Asociación Argentina de Cirugía.

GOMEZ Y NEIRA. *Traumatismo de Tórax*. Buenos Aires: Ed. El Ateneo.

LEBRIGAND H. *Tratado de Técnica Quirúrgica*, tomo 3, Aparato respiratorio, mediastino, pared torácica. Ed. Toray Masson.

NYHUS Y CONDON. *Manual de Terapéutica Quirúrgica*. Barcelona: Ed. Salvat.

REILLY Y NEIRA. Relato Oficial del 50º Congreso Argentino de Cirugía Torácica, 2006; Traumatismos de Tórax.

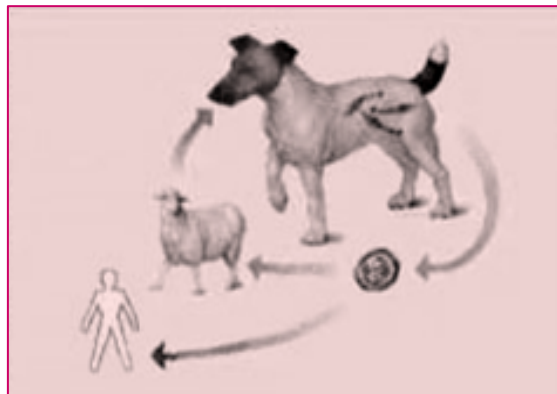

# Hidatidosis pulmonar

**DR. NORBERTO LUCILLI**

## Definición y concepto

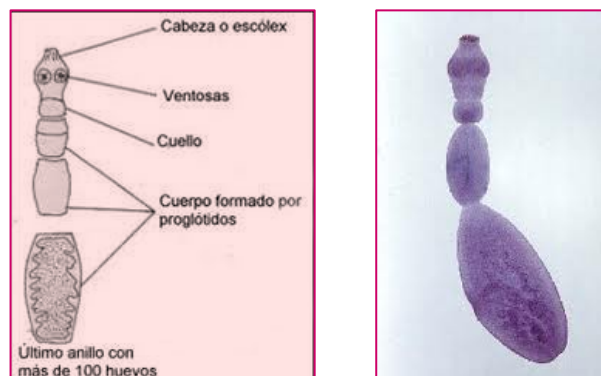
La hidatidosis es una enfermedad parasitaria, agrupada dentro de las *helminthiasis* (es decir, que viven en el intestino de algún vertebrado) producida por el embrión hexacanto de la *Taenia equinococcus* o *Echinococcus granulosus*. Este parásito desarrolla su ciclo reproductivo en el perro (huésped definitivo, donde crece la tenia adulta) y en los bovinos, ovinos, caprinos, porcinos y humanos (huéspedes intermediarios, en estado larval que forma los quistes).



CICLO DEL *EQUINOCOCCUS GRANULOSUS*

La tenia es un verme de 4 a 6 cm de largo que habita en el intestino del perro, consta de una cabeza provista de cuatro ventosas con ganchos que la fijan a la pared entérica y una cadena constituida por tres anillos, el último de los cuales está cargado de huevos que se van desprendiendo, incorporándose

a las heces del canino contaminando el suelo en donde caen. Estos huevos contienen el embrión hexacanto que continúa su ciclo en alguno de los huéspedes intermediarios antes mencionados (a los que llegan a través de verduras u otros alimentos contaminados con deyecciones de perros, leche o agua sin hervir o convivencia inadecuada con perros domésticos en condiciones de precaria higiene) en los que desarrollan los quistes hidatídicos; el ciclo se cierra con la ingesta por parte de los caninos de vísceras infestadas de animales de los diversos ganados antes enunciados con la generación de una nueva tenia y reinicio del ciclo.



La larva forma el quiste causante de la enfermedad denominada *equinocosis o hidatidosis*. Esta larva está constituida por una membrana blanco-nacarada en la que se distinguen dos capas: una cuticular externa y una interna germinativa o prolígera que posee múltiples y pequeñas vesículas que se desprenden y sobrenadan libremente en el líquido cristalino, cristal de roca, derivando de ahí el nombre de *hidátide* (vesícula de agua).

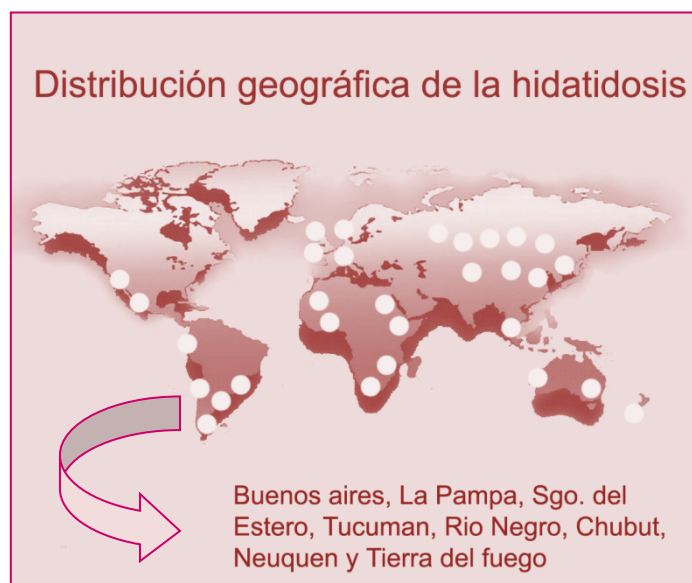Estas vesículas, visibles a simple vista, poseen cada una entre 15 y 20 escólices (deben ser buscados microscópicamente en los líquidos obtenidos por punciones o secreciones bronquiales para el diagnóstico); cada escólex representa una cabeza de tenia capaz de desarrollar un parásito adulto cuando llega al intestino del perro, pero además puede generar otra vesícula hidatídica en el huésped intermediario, ejemplo: al romperse un quiste hidatídico (QH) pulmonar puede generar hidatidosis pleural.

## Incidencia y epidemiología

Conocida y tratada eficientemente en nuestro país desde fines del siglo XIX, se trata de una enfermedad del ambiente rural, en la que es necesaria la tríada: *hombre – perro – ganado*. Nuestro país presenta zonas ganaderas endémicas propicias para el auge de la hidatidosis como:

- la Patagonia, incluyendo el sur de Cuyo;
- el noroeste de Córdoba, involucrando sus límites con La Rioja y Catamarca;
- la Mesopotamia, extendiéndose regionalmente también a Uruguay y el sur de Brasil.

También está presente en otros países como Chile, Perú, Bolivia, Francia (fueron pioneros los trabajos de FÉLIX DÉVÉ, hidatidólogo francés, en la década del 40 del siglo pasado) y otros bañados por el mar Mediterráneo.



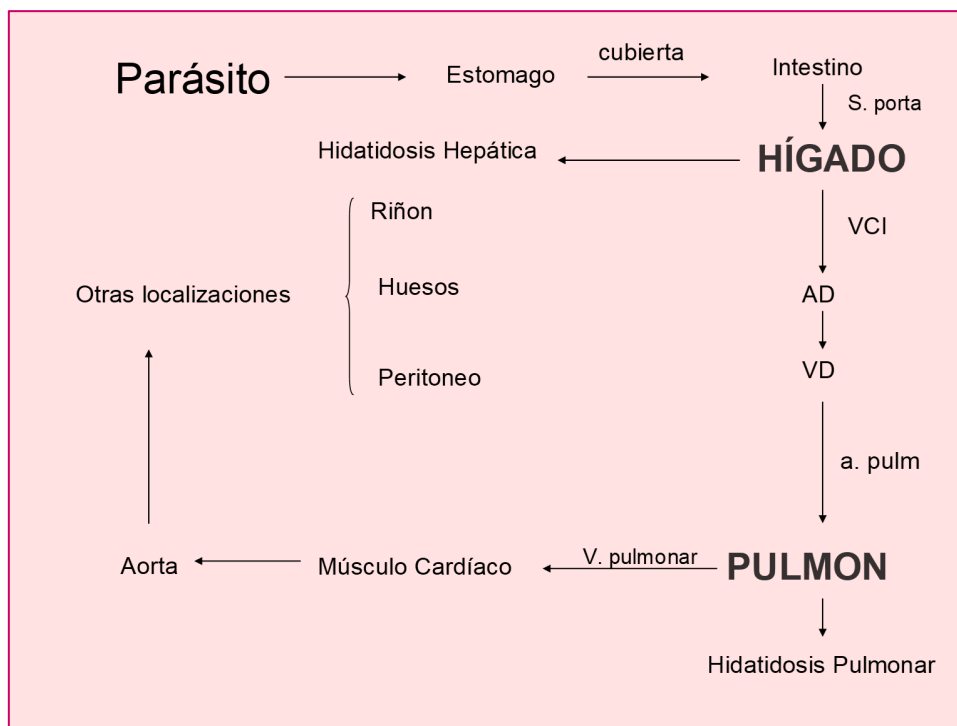
La hidatidosis pulmonar (HP) predomina en adolescentes y adultos jóvenes afectando a ambos sexos por igual, tampoco existen diferencias entre el pulmón derecho o el izquierdo con una ligera predilección por los campos pulmonares medios e inferiores.

Localización	n	%
Lóbulo superior derecho	21	20.8
Lóbulo medio derecho	16	15.8
Lóbulo inferior derecho	23	22.8
Lóbulo superior izquierdo	20	19.8
Lóbulo inferior izquierdo	21	20.8
<b>TOTAL</b>	<b>101</b>	<b>100.0</b>

DISTRIBUCIÓN DEL QH PULMONAR EN UNA SERIE DE 101 CASOS

### Fisiopatología y anatomía patológica

La HP puede ser primitiva (comprende la mayoría de los casos) o secundaria. En la forma primaria el embrión llega al pulmón por la vía sanguínea, luego de ser absorbido por vía digestiva, alcanza la circulación portal, sortea el filtro hepático, gana las cavidades derechas cardíacas y a través de las arterias pulmonares llega al pulmón, quien constituye el segundo filtro (luego del hígado) para la circulación y localización del embrión hexacanto; en los raros casos que sorteando el hígado y el pulmón llega al ventrículo izquierdo para así alcanzar la circulación general, puede establecerse en cualquier localización del cuerpo humano.

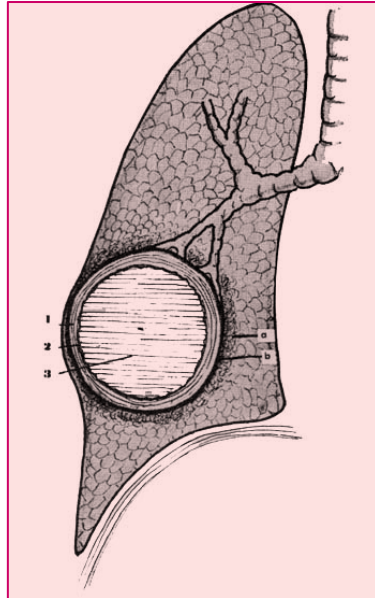


Una vez enclavado en el parénquima pulmonar, el embrión al hidratarse se transforma en una pequeña vesícula que luego de un mes mide aproximadamente un tercio de milímetro, si bien es conocido el axioma que «el quiste hidatídico crece 1 cm por año», la bibliografía médica infantil lo desvirtúa dado que existen publicaciones de quistes de 12-15 cm en niños cursando la primera década de la vida. Seguramente la particular relación entre cada huésped-parásito marcará la velocidad de crecimiento.

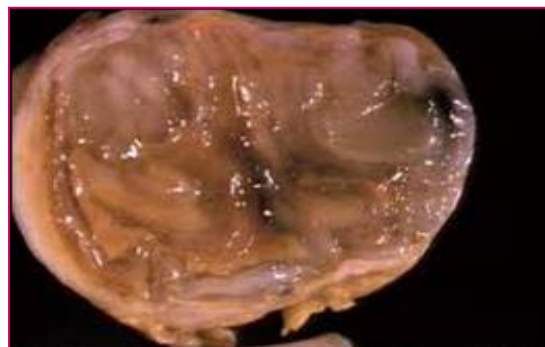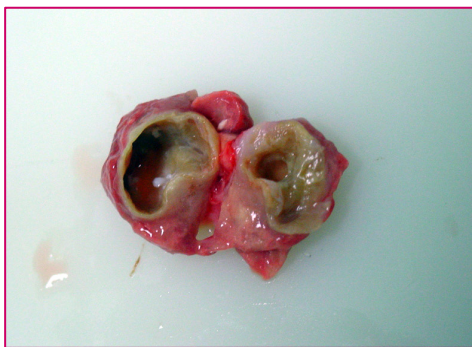La forma secundaria es poco frecuente y producto de una siembra local por rotura traumática o quirúrgica de un QH pulmonar conocida como hidátidopleura, esta situación es mucho más frecuente en el peritoneo que en el tórax.

Anatomopatológicamente la lesión pulmonar está constituida por la vesícula hidatídica propiamente dicha con su pared (cuticular y germinativa, como ya lo hemos expresado) y su contenido o líquido hidatídico, y además por la adventicia dependiente de reacciones tisulares del huésped, tales como parénquima colapsado, congestivo, fibrosado y/o hialinizado de importancia

quirúrgica dado que algunas operaciones la consideran como plano de clivaje para la exéresis.



DIBUJO DE UN QH PULMONAR CON SUS CAPAS: 1: CUTICULAR. 2: GERMINATIVA. 3: LÍQUIDO HIDATÍDICO.  
A Y B: ADVENTICIA CON TEJIDO IRRECUPERABLE Y RECUPERABLE RESPECTIVAMENTE, PLANO QUIRÚRGICO  
DE CLIVAJE



QUISTES HIDATÍDICOS PULMONARES, PIEZAS QUIRÚRGICAS

## Cuadro clínico y evolución

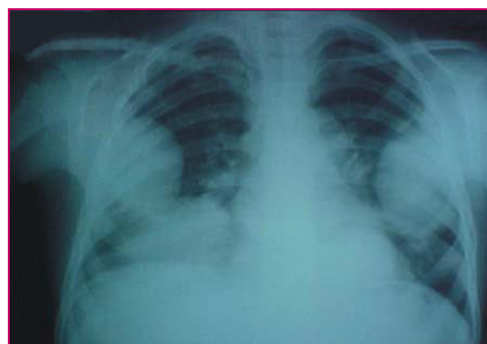Las manifestaciones clínicas son sumamente variables y dependen del estadio evolutivo del quiste, en un comienzo cuando el QH es simple o hialino sólo comprime y desplaza al parénquima pulmonar circundante, en estas

circunstancias es asintomático, 35 % de los diagnósticos son por hallazgos radiológicos en pacientes oligosintomáticos; en la mayoría de los casos la HP se manifiesta cuando el quiste se complica y aparecen la vómita o hidatidoptisis por comunicación bronquial (el paciente relata haber arrojado «líquido salado» y trozos de membrana como «clara de huevo») el dolor torácico, la tos, la fiebre por infección o la hemoptisis por compresión de los vasos intraparenquimatosos, como las manifestaciones clínicas relevantes.

El QH pulmonar puede romperse a consecuencia de un traumatismo, por tos o espontáneamente hacia el árbol bronquial o hacia el espacio interpleural ocasionando en esta última eventualidad síntomas generales de tipo anafiláctico. Es excepcional el implante secundario en pleura porque los quistes hidatídicos pulmonares rara vez poseen vesículas hijas.

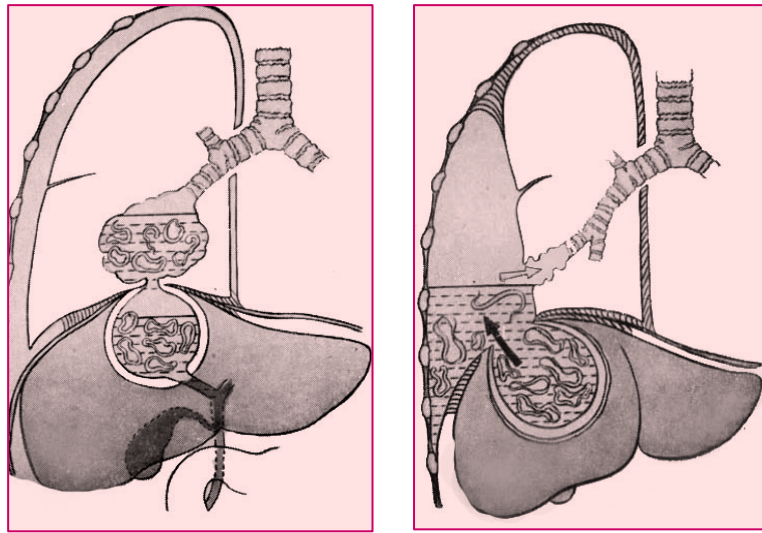
## Diagnóstico

La procedencia geográfica del paciente desde una zona endémica, los signos y síntomas de alergia o hipersensibilidad junto con la semiología respiratoria, los métodos auxiliares de diagnóstico por imágenes y el laboratorio son los pilares para confirmar la sospecha clínica de hidatidosis pulmonar.



QH PULMONARES BILATERALES

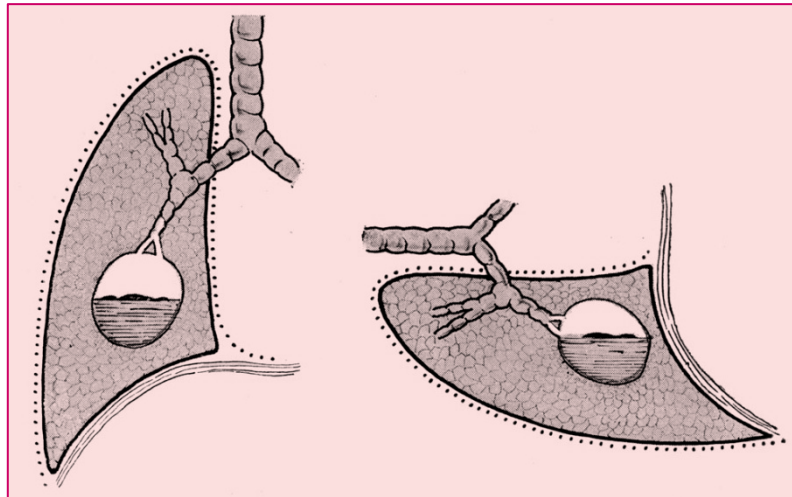
De todos los signos clínicos como la tos, el dolor torácico, la disnea o la hemoptisis el de mayor valor es la hidatidoptisis o vómica hidatídica, que suele ser brusca, masiva y dramática. Cuando se eliminan vesículas hijas habrá que pensar en un origen extrapulmonar ya que los quistes pulmonares son casi siempre univesiculares, además rara vez se calcifican. El examen de esputo es de valor sólo si permite el hallazgo de escólices o membranas. La tinción con bilis certifica la propagación de un QH hepático evolucionado hacia el tórax y abierto en un bronquio, dicho episodio es inefable e inolvidable para el paciente por lo desagradable.



QH HEPÁTICOS A EVOLUCIÓN TORÁCICA, ABIERTOS A BRONQUIO Y PLEURA

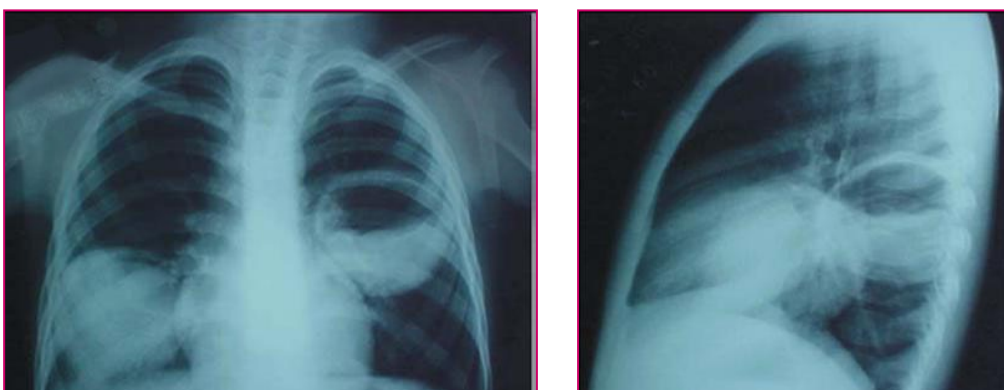
Clásicamente el simple par radiológico de tórax convencional de frente y perfil ha sido suficiente para el diagnóstico, hoy complementado y mejorado por la tomografía computada de alta resolución y la resonancia nuclear magnética, ésta última muchas veces innecesaria. La imagen del QH no complicado suele ser la de una lesión «en moneda», es decir una opacidad homogénea, de límites netos, circular u ovoide (TAIANA insistía en que en las Rx de pie la opacidad adquiriría forma piriforme por acción de la gravedad en su contenido líquido).



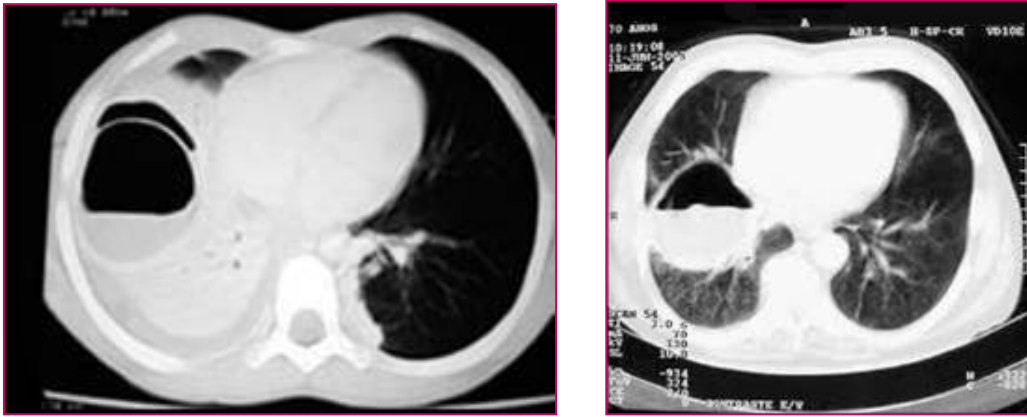


SIGNO DEL CAMALOTE EN DISTINTOS DECÚBITOS

IVANISSEVICH describió el «signo de la muesca» en el borde definido del QH pulmonar producto del contacto con el tejido rígido de un bronquio; con la complicación del quiste, la evacuación parcial del mismo y la entrada de aire se mencionan varios signos radiológicos como el «perineumoquiste vesicular» (cuando ingresa una pequeña cantidad de aire entre la adventicia y la cuticular), signos del «doble arco» o del «camalote» de acuerdo a la cantidad de aire ingresado, de la interfase aire-líquido y de las membranas sobrenadantes.



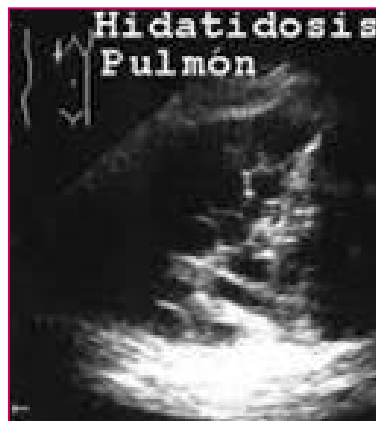
RX FRENTE Y PERFIL QUE MUESTRAN SIGNO DEL «MENISCO» EN PULMÓN DERECHO Y DEL «DOBLE ARCO» EN EL IZQUIERDO



TAC QUE MUESTRA QH EN PULMÓN DERECHO

La ultrasonografía pleuropulmonar es de relativa utilidad ya que el parénquima pulmonar circundante ventilado obstaculiza la precisión en las imágenes y no aporta ni mejora otros métodos como Rx o TAC.

La broncoscopia no aporta datos relevantes y la punción transparietotorácica está contraindicada por riesgos de ruptura y/o diseminación pleural.



ECOGRAFÍA PLEUROPULMONAR

Los exámenes básicos de laboratorio no muestran cambios relevantes, es de esperar una discreta eosinofilia propia de cualquier parasitosis, las reacciones de fijación de complemento de Imaz-Lorentz-Ghedini o la

intradermorreacción de Casoni no son seguras ni constantes y dejaron de tener vigencia en la actualidad.

Las pruebas más comúnmente usadas son:

**ELISA** (*Enzyme Linked Immunosorbent Assay*): es uno de los mejores métodos prácticos por su sensibilidad. En población sin síntomas posee una sensibilidad elevada (63 %) considerándose como línea de corte (patológico) un título igual o mayor a 8. La tasa de falsos positivos es inferior al 3 %. Todo caso con título de 8 o mayor será considerado como un posible portador de hidatidosis (85 % de posibilidad). Títulos entre 5 y 8 presentan probabilidad de hidatidosis en el 56 % de los casos. Los pacientes sintomáticos con títulos iguales o mayores de 5 tienen un indudable valor diagnóstico.

**Western Blot**: este método describe la separación de extractos antigénicos. Las bases para la inmunodetección son similares que la técnica ELISA.

**ARCO 5-DD5 test** (doble difusión): está basada en la detección de anticuerpos en el suero del paciente contra el antígeno 5 del líquido hidatídico. En aquellos pacientes operados puede observarse un aumento inicial, especialmente si se ha derramado líquido hidatídico. Se cree que luego de 24 meses de haber concluido el tratamiento, tanto farmacológico como quirúrgico, las bandas desaparecen, a pesar de eso, la reserva de anticuerpos puede persistir mucho más tiempo y por consiguiente dando pruebas positivas.

**HAI** (Hemoaglutinación indirecta): tiene alta sensibilidad permitiendo además el seguimiento y estudio de múltiples sueros. Requiere pequeñas cantidad de antígeno y presenta escasas reacciones cruzadas con otros parásitos.

**IEF** (Inmunoelectroforesis): ha sido considerado el test de referencia por su especialidad. Su lectura está basada contra el antígeno 5 del líquido hidatídico total. Ha demostrado positividad en sueros de pacientes portadores de equinococcosis alveolar y de cisticercosis. Dentro de las desventajas, es que se requiere cierta experiencia para la correcta identificación del arco 5 y además se necesita cantidad de antígeno suficiente.

**IFI** (Inmunofluorescencia indirecta): tiene buena sensibilidad y especificidad. Los antígenos que se utilizan son preparados de escólices.

**AC** (Antígeno circulante): la identificación de antígenos circulantes específicos, es un avance reciente que beneficia la detección del quiste hidatídico, no influenciado por su ubicación y que tendría capacidad para evaluar el seguimiento de paciente en tratamiento.

## Tratamiento

El tratamiento de la HP es preponderantemente quirúrgico. Existen además alternativas médicas complementarias tales como la terapéutica biológica de **B. CALCAGNO**, hoy perimida y reemplazada por drogas, que a través de vacunas elaboradas con distintos componentes del parásito, mediante inmunización activa conduciría a la muerte del mismo, útil para la posterior e ineludible cirugía.

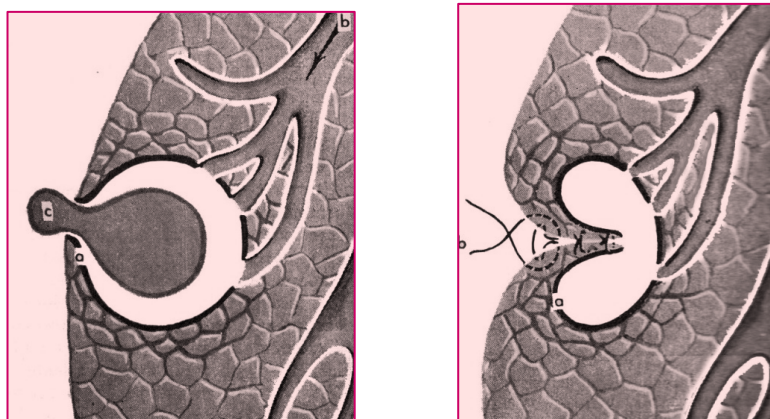
El tratamiento farmacológico de demostrada efectividad es con parasiticidas, antihelmínticos como el mebendazol y el albendazol, éste en dosis para adultos de 800 mg/día, en ciclos de 28 días con intervalos de 14 de descanso entre los mismos; tales ciclos pueden repetirse a lo largo de meses si es necesario. En pacientes cuyo peso es menor a 60 kg la dosis es de 15 mg/kg/día con idéntica periodicidad en la administración.

Su indicación es como coadyuvante antes (a fin de desvitalizar al parásito ante la eventualidad de posibles siembras quirúrgicas) y/o después de la cirugía o en los excepcionales casos en que ésta no es posible.

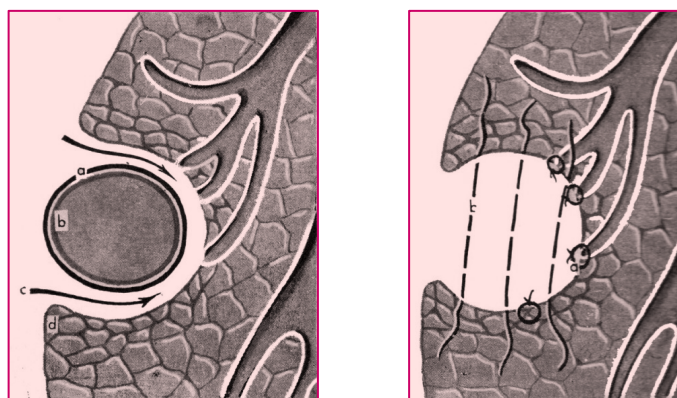
El objetivo de la operación es la exéresis del parásito sin contaminación de los tejidos adyacentes, reparando las lesiones ocasionadas en el huésped y preservando a ultranza el parénquima pulmonar sano. Precedidas por la intubación selectiva con tubo de doble luz para la anestesia general que preserva el parénquima pulmonar sano ante una eventual rotura y diseminación por la vía aérea, todas las maniobras quirúrgicas estarán precedidas por el aislamiento del campo quirúrgico con gasas embebidas con

soluciones hipertónicas, la eventual punción y evacuación para esterilizar el quiste a fin de evitar la diseminación y contaminación pleural intraoperatoria.

Es rica la historia de las distintas técnicas quirúrgicas por los aportes de la escuela rioplatense descriptas para la remoción sólo del parásito o del quiste en su totalidad. **ALEJANDRO POSADAS**, en los quistes pequeños, periféricos y emergentes, no complicados ni con apertura bronquial sólo realizaba «el parto» de la hidátide con simple cierre de la brecha adventicial; **VÍCTOR ARMAND UGÓN**, pionero de la cirugía torácica uruguaya, agregaba a lo anterior la invaginación de la cavidad residual pulmonar; la operación de Velarde Pérez Fontana extirpa la hidátide y la adventicia en su totalidad para luego cerrar los orificios bronquiales y cierra la cavidad constituida por tejido pulmonar sano sólo colapsado; el procedimiento de Allende Langer es muy similar al anterior sólo que punciona y aspira la hidátide como maniobra inicial.

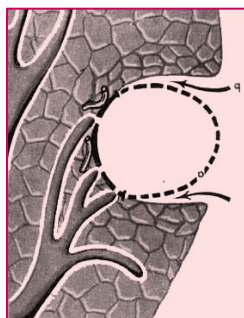


PROCEDIMIENTO DE VÍCTOR ARMAND UGÓN



TÉCNICA DE RICARDO VELARDE PÉREZ FONTANA

Probablemente, el procedimiento descrito por **SEBASTIÁN MABIT** para los quistes hidatídicos hepáticos en 1896 y preconizado por el grupo de **MARIO BREA** para el pulmón en que se evacúa el líquido del quiste mediante punción, luego se instilan soluciones salinas hipertónicas (cloruro de sodio al 40 %) para la esterilización y posterior evacuación de la larva, se reseca la mayor parte de la adventicia hasta la zona profunda del quiste en donde la proximidad de grandes vasos y bronquios hacen riesgosa e innecesaria su extirpación total dejando sólo un casquete, se cierran los orificios bronquiales detectados para finalmente efectuar una sutura continua o *surjet* marginal a fin de «aplanar» la cavidad a la vez de obtener una satisfactoria hemostasia y aerostasia. La sencillez y seguridad de esta técnica, avalada por su bajo índice de morbilidad, recidivas o secuelas, la recomiendan como probablemente la mejor alternativa entre los distintos procedimientos resectivos y a la vez conservadores.



PROCEDIMIENTO DE MABIT (PARA EL PULMÓN, DEJANDO UN SECTOR PROFUNDO DE ADVENTICIA)

En la HP bilateral se interviene primero el lado más afectado y con mayor potencial de complicaciones, dejando para un segundo tiempo el lado contralateral.

En cuanto al abordaje de los quistes hidatídicos de hígado a evolución torácica, siempre deben ser resueltos por toracotomía, ampliación de la brecha diafragmática y tratamiento del quiste hepático desde el tórax.

La videotoracoscopía tiene aún limitada indicación en el tratamiento de los quistes hidatídicos pulmonares debido al alto riesgo de ruptura y

diseminación pleural, se han publicado casos aislados en localizaciones mediastinales, del pericardio y del diafragma, es esperable que con el avance incesante de la biotecnología e instrumental quirúrgico pronto se pueda ofrecer al paciente las ventajas cosméticas y la pronta reinserción social y laboral de la cirugía mínimamente invasiva.

## **Impacto socioeconómico de la hidatidosis**

La hidatidosis es una enfermedad de «miseria, suciedad e ignorancia» como la llamaba **IVANISSEVICH**. No se ha logrado aún un método fácil, factible y rápido de comunicación con las comunidades en riesgo.

Se deberían implementar verdaderas campañas sanitarias, informando, sensibilizando y motivando a la población de las zonas endémicas; tras la decisión política de las autoridades de turno, equipos multidisciplinarios de salud constituidos por médicos, veterinarios, bioquímicos y agentes sanitarios deben coordinar y desarrollar esta tarea.

Consideramos la escuela y la universidad como el ámbito natural y central de esta enseñanza, el tratamiento de los perros infectados, faenar sólo en instituciones autorizadas, la adopción y riguroso control de medidas preventivas adecuadas posibilitarán la erradicación de este evitable flagelo.

Ningún programa de prevención tendrá éxito si no se cuenta con una legislación que permita la penalización de quienes no cumplen con las reglas establecidas.

Anhelamos, para un futuro no muy lejano, que la hidatidosis sólo sea un capítulo histórico en los tratados quirúrgicos de la medicina.



## Referencias bibliográficas

- ALDERMAN H, KONDE-LULE J, SEBULIBA I, BUNDY D, HALL A. Effect on weight gain of routinely giving albendazole to preschool children during child health days in Uganda: cluster randomised controlled trial. *BMJ*. 2006;333(7559):122. doi:10.1136/bmj.38877.393530.7C
- ARRIBALZAGA E, RUBIO M. Hidatidosis cardiopericárdica: evolución alejada infrecuente. *Rev Chilena de Cirugía*. 2008;60(1):55-58.
- AYAS E. *Afecciones aparentemente primitivas del tórax originadas en el abdomen. Complicaciones endotorácicas de la hidatidosis hepática*. Buenos Aires: Ed. Eudeba; 1978.
- BORETTI J, LOVESIO C. *Cirugía*. Buenos Aires: Ed. El Ateneo; 1989.
- CAMPANA JM, POCHAT C. Hidatidosis torácica. Relato Oficial del XLIV Congreso Argentino de Cirugía Torácica. Buenos Aires, 2000.
- FERRAINA P, ORIA, A. *Cirugía de Michans*. Buenos Aires: Ed. El Ateneo; 2002.
- JERRY M, BENZARTI M, GARROUCHE A, KLABI N, HAYOUNI A. Hydatid disease of the lungs. *Am Rev Respir Dis*. 1992;146(1):185-189. doi:10.1164/ajrccm/146.1.185
- MANI TR, RAJENDRAN R, MUNIRATHINAM A, SUNISH IP, MC ABDULLAH S, AUGUSTIN DJ, SATYANARAYANA K. Efficacy of co-administration of albendazole and diethylcarbamazine against geohelminthiasis: a study from South India. *Trop Med Int Health*. 2002;7(6):541-548. doi:10.1046/j.1365-3156.2002.00894.x
- MERCAPIDE CH, PEREYRA RA, GIMÉNEZ RD, MICHELINA FE, PÉREZ CD. Hidatidosis pleuropulmonar. Criterios quirúrgicos. *Rev Argent Cirug*. 1992;63:161-166.
- SCHERI H, FICCARDI J, PASCUAL L, GUIASOLA A, NAVARRO R, GONZÁLEZ D, CUEVAS C. Videocirugía en hidatidosis. *Rev Cir Infantil*. 2001;11:3.



SCHIEPPATI E. Equinococosis hidatídica pulmonar. *Cir Panamericana*. 1973;3:445-472.

SCHIEPPATI E, UGO A. Hidatidosis pulmonar. *Bol Trab Soc Argent Ciruj*. 1963;23:718.

XAUTHAKIS M, EFTHIMIADES G, PAPADAKIS N, PRIMIKIRI G, CHASSAPAKIS A, ROUSSAKI B, VERANIS N, AKRIVAKIS A, ALIGIZAKIS H. Hydatid Disease of the Chest. Report of 91 patients surgically treated. *Thorax*. 1972;27:517. doi:10.1136/thx.27.5.517

# Absceso de pulmón

DR. NORBERTO LUCILLI

## Definición y concepto

Como regla general, *absceso en cualquier sitio de la anatomía es una colección de pus en una cavidad neoformada, es decir sin preexistencia de ella; a diferencia del empiema, que se denomina así cuando dicha colección asienta en una cavidad anatómicamente preformada* (ejemplo: pleural, vesicular, pericárdica). En lo que respecta al pulmón, el absceso pertenece al capítulo de las supuraciones y necesariamente requiere de infección primaria circunscripta, necrosis de licuefacción del parénquima y posterior cavitación.

La secuencia cronológica es:

Paciente sano



Neumonitis/neumonía



Neumonía necrotizante



Absceso de pulmón

## Clasificación, etiopatogenia y patología

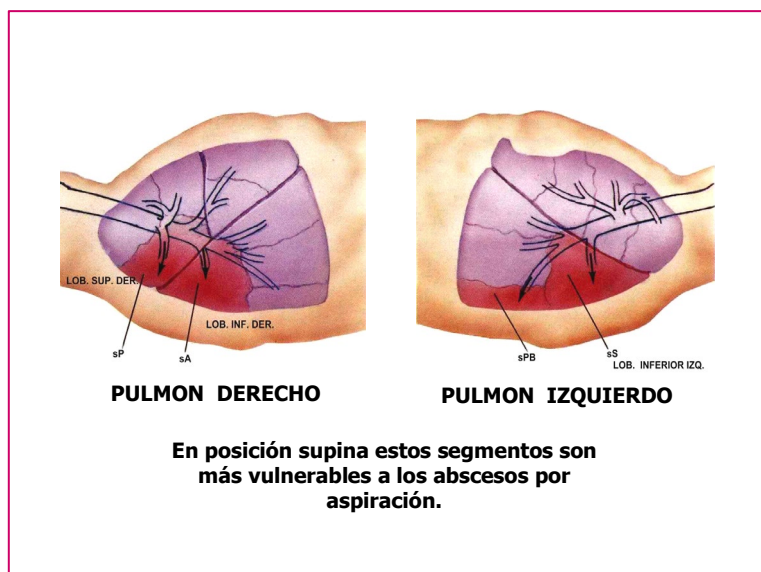
Desde un punto de vista práctico es útil clasificar al absceso pulmonar (AP) como primario (a partir de una neumonía piógena inespecífica, en un parénquima sin alteraciones previas) y secundario (a enfermedades previas tales como cáncer, tuberculosis, micosis, hidatidosis, quistes broncogénicos, etc.).

La etiopatogenia puede agruparse en:

- Primario en neumonía por aerobios o anaerobios
- Secundario a micosis (aspergilosis) o parasitosis (hidatidosis)
- Secundario a broncoaspiración
- Secundario a obstrucción bronquial (neoplasias o cuerpos extraños)
- Secundario a sepsis (embolias vasculares e infartos pulmonares)
- Secundario a heridas o trauma que ocasionen hematomas pulmonares
- Secundario a infecciones extrapulmonares adyacentes (mediastino, hígado, etc.)

En los AP primarios es conveniente identificar si la enfermedad se adquirió en la comunidad o en el ambiente hospitalario, pues el agente causal difiere en su incidencia, en la elección para su antibióticoterapia y en su pronóstico.

Las bacterias más frecuentemente responsables de los AP primarios adquiridos en la comunidad son estafilococos (formador de neumatoceles), estreptococos y anaerobios residentes habituales de la boca, aunque en la mayoría de los casos la lesión es polimicrobiana, es decir causada por más de un germen. La neumonía causada por enteropatógenos gram negativos es común luego de aspiraciones broncopulmonares por trastornos de la conciencia (alcoholismo, anestesia, coma), siendo en estos casos el segmento apical del lóbulo inferior derecho, conocido también como segmento de Fowler o «lóbulo» (por segmentación pulmonar no es un lóbulo) de Nelson, por simple declive en el decúbito dorsal como el sitio más afectado. Es fácil comprender que el estado de inmunodepresión predispone al AP.



Anatomopatológicamente distinguimos dos tipos de abscesos pulmonares:

### *Absceso simple*

En este tipo de absceso se distinguen tres períodos o etapas:

**1<sup>er</sup> período:** se caracteriza por una congestión neumónica. El aspecto macroscópico del absceso dependerá de su causa.

**2<sup>do</sup> período:** existe necrosis del parénquima, licuefacción y sequestro.

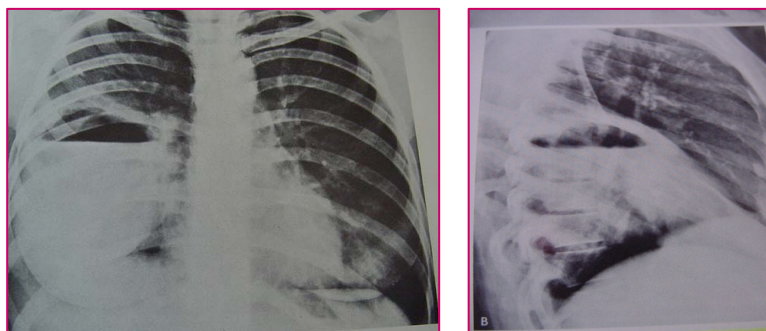
**3<sup>er</sup> período:** se caracteriza por la evacuación y la formación de cavidades.

Una vez formada la cavidad hay que distinguir tres características:

- **Contenido:** es un pus amarillo-verdoso, cremoso, con restos del parénquima necrosado.
- **Pared:** existe tendencia a la limitación del proceso. En los abscesos benignos de corta duración se forma una membrana piógena muy delgada que tapiza la cavidad. En los casos de evolución prolongada la membrana es gruesa y a veces llega a esclerosarse.
- **Zona pericavitaria:** está constituida por un halo de hepatización que también puede llegar a fibrosarse. La zona pleural vecina al absceso se encuentra adherida y engrosada, puede llegar a perforarse y dar lugar a un neumotórax o a un pionesumotórax.

### *Absceso gangrenoso o pútrido*

Este tipo de absceso presenta cavidades irregulares, de tamaño variable. La pared es gruesa. En el interior existe un líquido viscoso, amarillo grisáceo de olor nauseabundo. La zona pericavitaria puede constituir bloques neumónicos y alveolitis de vecindad.



RX FRENTE Y PERFIL QUE MUESTRAN ABSCESO DE PULMÓN DERECHO

### **Manifestaciones clínicas**

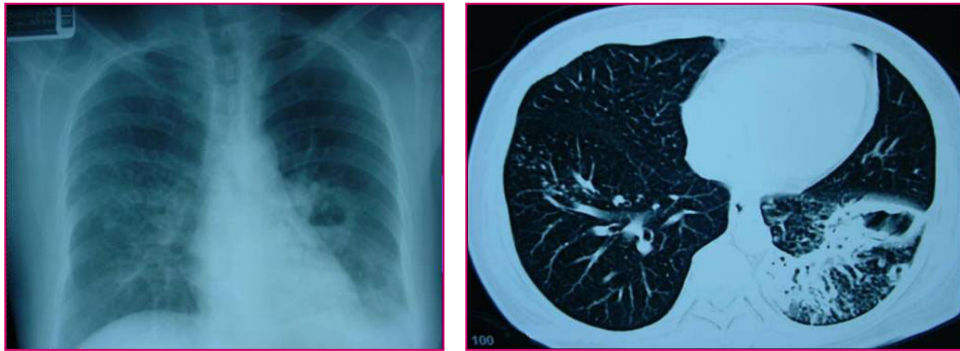
Inicialmente los signos y los síntomas son los de una neumonía, con fiebre, dolor torácico, tos, disnea, expectoración purulenta abundante y un síndrome de impregnación inespecífico; la hemóptisis es infrecuente pero posible debido al carácter necrosante y erosivo de esta entidad. Es sugestivo de AP o bronquiectasias el drenaje postural (la broncorrea se incrementa con determinados decúbitos) y en AP crónicos o mal drenados puede observarse la osteoartropatía hipertrofiante néumica o síndrome de Bamberger-Marie, caracterizada semiológicamente por los dedos en palillo de tambor.

Ante un síndrome febril por foco pulmonar con esputo fétido y abundante el diagnóstico diferencial del AP es con las bronquiectasias, con el quiste broncogénico infectado y con el cáncer pulmonar abscedado. La ruptura de los abscesos a la pleura ocurre en menos de un tercio de los casos lo que ocasiona un empiema o un pnoneumotórax.

Los AP secundarios representan un epifenómeno dentro del contexto sintomático de las respectivas enfermedades de base.

## Diagnóstico

Los exámenes de laboratorio mostrarán eritrosedimentación acelerada, leucocitosis y tal vez una discreta anemia, se debe investigar la bacteriología directa y cultivo del esputo seriado, pero el diagnóstico se obtendrá mediante las imágenes del par radiológico de tórax (frente y perfil) y la tomografía computada. La imagen típica es la cavitada, que muestra un nivel hidroaéreo por pérdida de sustancia conectada con el árbol bronquial, la superficie interna de la cavidad debe ser regular y lisa porque ante la presencia de mamelones (signo del peñón) debemos sospechar el cáncer abscedado.

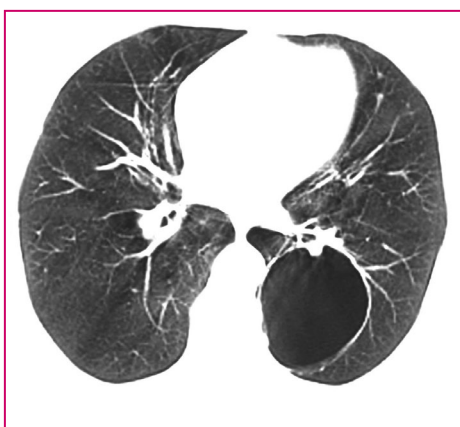

Rx Y TAC QUE MUESTRAN ABSCESO DE PULMÓN IZQUIERDO

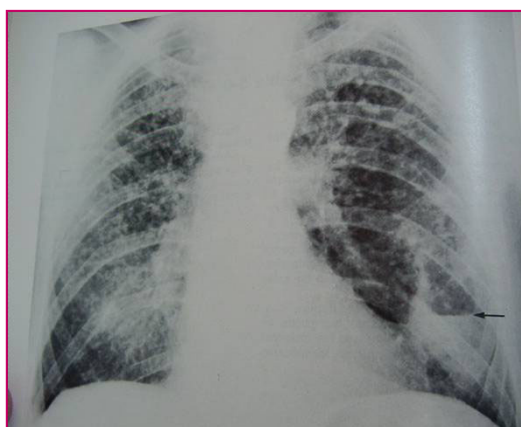La fibrobroncoscopía es útil para recorrer el árbol bronquial, reconocer tumores, estenosis cicatrizales o cuerpos extraños. Además las broncoaspiraciones y los lavados bronquiales constituyen un excelente complemento terapéutico.

Diagnóstico diferencial

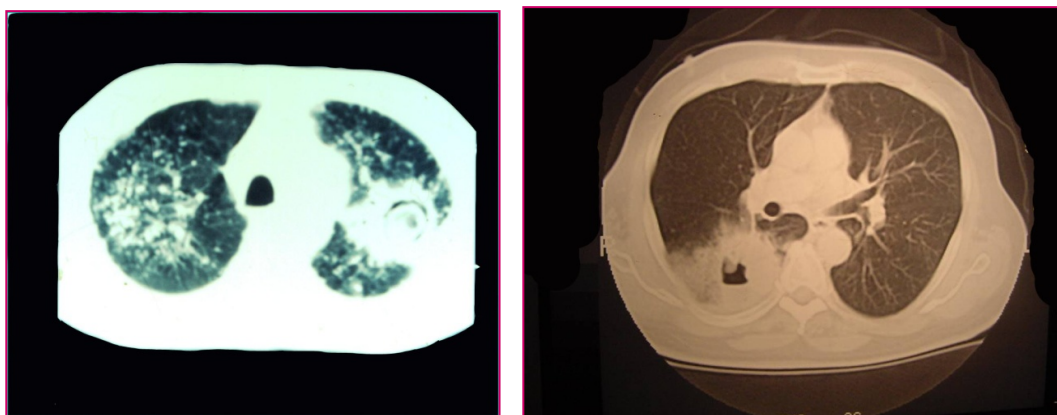
<b>ABSCESO</b>	Cavidades con contenido purulento. Se forman por la evolución de una neumonía previa o por la aspiración de material infectado en pacientes alcohólicos o en coma.
<b>CAVERNA</b>	Cavidades de origen tuberculoso que se forman por la evacuación del contenido caseificado hacia un bronquio (vómica) y la organización de una pared fibrosa.
<b>NEUMATOCELE</b>	Cavidades de paredes finas. Generalmente en niños debido a una neumonía por estafilococo.
<b>BULLA</b>	Áreas delimitadas de enfisema mayores o iguales a 1 cm con una pared menor de 1 mm de espesor. Consecuencia de un proceso degenerativo.
<b>QUISTE</b>	Lesiones de contenido aéreo con paredes finas bien definidas (< 3 mm) pueden ser congénitos (broncogénicos) o parasitarios (hidatidosis, amebiasis).



QUISTE DE PULMÓN



ABSCESO PULMONAR EN TBC



CARCINOMAS CAVITADOS EN PULMÓN IZQUIERDO Y DERECHO EN DISTINTOS PACIENTES



SIGNO DEL PEÑÓN EN TOMOGRAFÍA LINEAL DE TÓRAX

## Tratamiento

El tratamiento médico resuelve más del 90 % de los AP oportunamente diagnosticados, la antibióticoterapia empírica al comienzo y luego adecuada a la bacteriología y cultivo del esputo durante un mínimo de tres semanas, sumado a la kinesioterapia respiratoria, los drenajes posturales, la correcta hidratación del paciente, el soporte nutricional, control e higiene de focos bucodentales, la fluidificación de las secreciones mediante nebulizaciones, eventuales broncoscopias para broncoaspiraciones y lavados bronquiales de acuerdo a la magnitud de la broncorrea, relegaron la cirugía a tratar sólo las complicaciones o los infrecuentes casos de cronicidad por falta de respuesta terapéutica.



El tratamiento quirúrgico contribuye mediante drenajes percutáneos transparietotorácicos guiados por imágenes a modo de neumonostomías para completar o mejorar una evacuación incompleta del absceso o excepcionalmente abordajes para resecciones pulmonares económicas (se debe respetar a ultranza el parénquima pulmonar sano) ante la cronicidad, el grosor parietal que perpetúa la cavidad (todo AP tiene un halo periférico de neumonitis) o para tratar en los de origen secundario su enfermedad dominante. Destacamos que cualquier procedimiento invasivo realizado con sedación o anestesia debe cuidar los decúbitos y la eventual intubación orotraqueal se hará mediante intubación selectiva con tubo de doble lumen para evitar aspiraciones del pulmón sano contralateral.

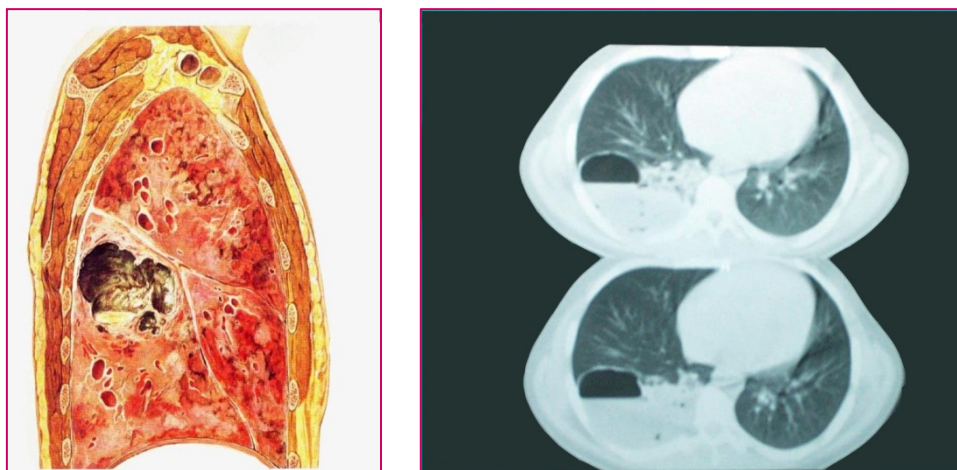
El tratamiento médico precoz y los antibacterianos disminuyeron drásticamente la indicación de cirugía en esta supuración pulmonar; es de esperar que la desnutrición y la indigencia social no refloten en el futuro esta enfermedad, hoy controlada.

## Complicaciones y mortalidad

La complicación más frecuente es la apertura del absceso a la cavidad pleural constituyendo un pnoneumotórax que requerirá el adecuado drenaje pleural.

La inaceptable mortalidad de 45 % de los casos previa a la era antibiótica, es hoy menor al 2 % en los adecuadamente tratados, menor al 8 % en los que necesitaron resecciones quirúrgicas y alrededor del 22 % en los inmunodeprimidos.

A modo de corolario queremos citar una celebérrima frase de OSCAR A. VACCAREZZA (pionero en la fundación de la Sociedad Argentina de Cirugía Torácica): «Foco neumónico paravertebral y aliento fétido en un ebrio consuetudinario que acostumbra dormir la mona, sugiere absceso pútrido broncogénico en el segmento de Nelson y supone focos sépticos orofauciales».



### Agradecimiento

Al Dr. MARIO BRANDA por cedernos gentilmente algunas de las ilustraciones.

### Referencias bibliográficas

- BORETTI J, LOVESIO C. *Cirugía*. Buenos Aires: Ed. El Ateneo; 1989.
- FERRAINA P, ORIA A. *Cirugía de Michans*. Buenos Aires: Ed. El Ateneo; 2002.
- HAGAN JL, HARDY JD. Lung abscess revisited: a survey of 184 cases. *Ann Surg*. 1983;197(6):755-762. doi:10.1097/0000658-198306000-00015
- KARCIC AA, KARCIC E. Lung abscess. *J Emerg Med*. 2001;20(2):165-166.
- MASCIARELLI P, NEGRI M, KANTOR B, BONNOR A, MONZÓN D, DI BIASIO A, GIDEKEL L, CELENTANO A, CERA D. Hospital de Emergencias «Dr. Clemente Álvarez» de Rosario. Serie de casos de abscesos de pulmón. Sección Publicaciones Originales de la *Publicación Científica Digital Clínica-UNR*.
- SABISTON D, SPENCER F. *Gibbon-Cirugía Torácica*. Barcelona: Salvat; 1980.
- SCHWARTZ S, SHIRES G, SPENCER F. *Principios de Cirugía*. Ed. Interamericana, 1989.

# Clínica y tratamiento quirúrgico de las afecciones de la pleura

**DR. JUAN MANUEL CAMPANA**

## La pleura

### *Fundamentos para el diagnóstico y tratamiento de su patología*

Una estructura membranosa, derivada del tejido mesenquimático, con células mesoteliales montadas sobre una lámina fibroelástica ricamente poblada de elementos vasculonerviosos y linfáticos, se encarga de cubrir, por una parte, el lado interior de la pared torácica, el mediastino y el diafragma. En las dos zonas citadas en primer término, la ya citada lámina fibroelástica permite la separación, con pocas dificultades, de la membrana mesotelial que da título a este capítulo.

Por otra parte, merced a una serie de repliegues, también envuelve al pulmón en su totalidad. Por una sencilla razón de topografía se las designa como *pleura parietal* a la primera y *visceral* a la última que, a diferencia de la anterior, continúa su trayecto junto a los tabiques situados entre los lobulillos del pulmón, aportando en su recorrido la inervación e irrigación de los mismos. Esta pleura visceral ofrece dificultades para su separación en la región del diafragma y del pericardio por no encontrarse allí las condiciones de soporte laxo como el citado en el párrafo anterior.

Pese a las enseñanzas de los sabios anatomistas, los cirujanos no hemos corregido este modismo que daría la impresión de señalar a dos hojas diferentes y no a una sola. Con el agregado de que en ambos hemitórax, y en

forma absolutamente independiente para los dos, su recorrido forma una *cavidad* habitualmente calificada como *virtual* ya que se hallan en íntimo contacto conteniendo, entre ambas, 2 a 3 ml de líquido para su mejor lubricación y deslizamiento. Para una mejor comprensión de esto solemos citar su parecido con las dos láminas adosadas mediante unas pocas gotas de líquido en los parabrisas inastillables de los vehículos modernos.

Esta cavidad virtual tiene una característica fundamental: su presión negativa en el sentido de ser subatmosférica. Esto quiere decir, por debajo de los valores de la presión atmosférica.

Veamos la variación de la misma de acuerdo al momento de cada movimiento respiratorio: durante la inspiración la mencionada presión desciende a valores de -8 a -10 cm de agua favoreciendo al gradiente que hará ingresar aire en el pulmón. Durante la espiración alcanzará los -2 a -4 cm de agua para favorecer la exhalación del aire contenido en la vía aérea. Como podrá comprobarse, esta circunstancia de negatividad desempeña un papel relevante en la mecánica respiratoria, y su ya mencionada condición de negatividad está producida, fundamentalmente, por la oposición de fuerzas de la elasticidad del tejido pleural y retractilidad del pulmonar versus la pared costal con su ya probada rigidez.

## **El derrame pleural (pleuresía)**

Cuando al examen clínico los fondos de saco costofrénicos o pericardiofrénicos se hallen ocupados, la matidez acompañe a tal hallazgo y la radiología lo certifique, estaremos frente a un derrame pleural cuya etiología deberemos dilucidar.

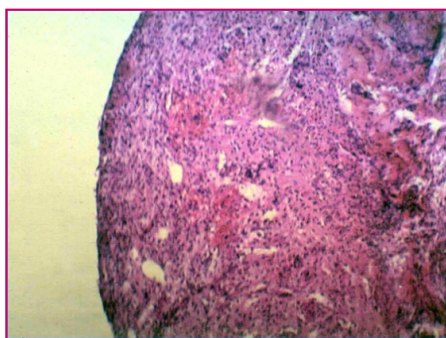
Es, ante todo, de carácter imperativo precisar la ubicación topográfica de tal derrame para lo cual será de gran provecho la telerradiografía del tórax en posición frontal y, luego de examinarla, del perfil correspondiente al lado de la lesión. Todo otro examen radiológico, en este momento, no aportará mayores datos que los que inicialmente se necesitan. La tomografía axial

computarizada del tórax, hará ver al examinador, por lo general, un contenido líquido en los planos inferiores de cada corte determinado por la posición del paciente en la mesa del aparato y debido a condiciones inherentes a la presión endopleural.

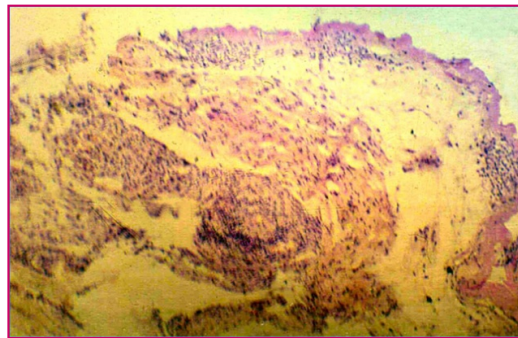
Dichas radiografías deben ser exhaustivamente analizadas, buscando no solamente en ambas cavidades pleurales el origen del derrame, sino también en el parénquima pulmonar la existencia de lesiones de aparición reciente o crónica que puedan tener relación con aquel. No está de más repetir que no solamente la pleura del paciente está enferma sino que debe ser examinada en el contexto de la totalidad del mismo.

Dos son, fundamentalmente, los mecanismos por los que puede haber líquido que se ponga de manifiesto en la cavidad serosa que nos ocupa: si la tensión hidrostática aumenta y/o disminuye la osmótica, el líquido será un *trasudado*, tal como se puede ver en la insuficiencia cardíaca. Si, en cambio, se está ante la presencia de una permeabilidad capilar por encima de lo normal, o se encuentren factores correspondientes a una obstrucción de los vasos linfáticos, se tratará de un *exudado*. Estas últimas circunstancias explican el tenor más elevado de proteínas que tiene el exudado.

La interpretación de los exámenes de laboratorio que comprobarán el tipo de líquido obtenido mediante la punción u otro método de extracción, se tratarán en el capítulo de empiema.



MICROSCOPIA DE PLEURITIS AGUDA



MICROSCOPIA DE PLEURITIS CRÓNICA, FASE DE ORGANIZACIÓN

## Empiema pleural

El tema empiema pleural es diariamente examinado durante cada una de las consultas médicas relacionadas con los pacientes que son derivados a las áreas de cirugía torácica y/o neumonológica, comparando, al mismo tiempo, los resultados obtenidos mediante el uso de distintos métodos de diagnóstico, pero también, haciendo el examen exhaustivo de los hallazgos clínicos, semiológicos y de los métodos auxiliares con relación a los distintos estadios en los que se encuentra la enfermedad.

La compulsa arroja resultados sumamente disímiles, poniendo de manifiesto un accionar que, en general, es casi siempre vacilante en la terapéutica, permitiendo el desarrollo de una entidad nosológica en cuyos momentos iniciales podrían haber tenido éxito un par de medidas simples y, sin embargo, se permitió su avance hacia un estado de gravedad que puede comprometer la vida del enfermo.

El futuro de un empiema pleural debe resolverse en las primeras horas o durante las primeras maniobras realizadas. Un buen diagnóstico, basado fundamentalmente en una semiología correctamente llevada a cabo, anamnesis incluida. Una actitud del médico que, sin ser agresiva, tenga el carácter de activa, observando frecuentemente los cambios y adecuando la conducta terapéutica, será la mejor manera de administrar los recursos médicos y de cambiar un futuro ominoso por una esperanza de resolución rápida y con pocas o ninguna secuela.

Esperar que los antibióticos resuelvan *per se* la situación, constituye uno de los errores más frecuentemente cometidos en el tratamiento de esta enfermedad.

Esta preocupación se observa desde el año 1918 durante el que una gravísima pandemia obligó a la US Army Empiema Commission a expedirse sobre el tratamiento inicial para esta enfermedad, recomendando el drenaje pleural; la rápida esterilización y obliteración de la cavidad pleural y el mantenimiento de la nutrición del paciente.<sup>[8, 9]</sup>

Más de cincuenta años después, en 1972, LIGHT, MAC GREGOR, LUCHSINGER *et al.* publicaron un importantísimo trabajo sobre trasudados y exudados<sup>[10]</sup> remarcando el significado de los diferentes elementos analizados en el líquido pleural.

### *Sobre su nomenclatura*

En griego la palabra *puon* significa «pus». De ella derivan *empiema*, *piogenia* y *piorrea*. Esto puede leerse en el *Diccionario crítico, etimológico, castellano e hispánico* de Corominas y Pascual.<sup>[6]</sup>

### *Requisitos para la definición de empiema pleural*

El empiema pleural, originalmente definido como la existencia de pus en la cavidad serosa de la pleura, designa hoy a la presencia de líquidos en los que sean demostrables, mediante estudios bacteriológicos, la existencia de microorganismos capaces de producirlo.

En los adultos el empiema sigue a la infección pulmonar en un 70 % de los casos aproximadamente. En cambio en los niños el mencionado porcentaje asciende al 90 %, encontrándose al *Staphylococcus aureus* entre sus determinantes más frecuentes.

Los continuos estudios y el avance de los métodos bacteriológicos, fundamentalmente después de los trabajos de Light, Mac Gregor, Luchsinger *et al.*<sup>[9, 10]</sup> agregaron otros parámetros para hacer aun más preciso el diagnóstico:

- la existencia de pus desde el punto de vista de la macroscopia;
- que los gérmenes fueran demostrados y debidamente identificados;
- un tenor de glucosa en el líquido menor a 40 mg/100 ml y un pH del mencionado líquido de 7,20 o aún inferior.

### *Fundamentos fisiopatológicos*

*El líquido empiematoso es un exudado.* Esto quiere decir que tiene un alto tenor proteico (mayor de 3 g/%) situación que confiere positividad a la Reacción de Rivalta practicada sobre el mismo, determinada por un

importante aumento de la permeabilidad capilar que, a su vez, se origina en la secuencia de fenómenos debidos a la inflamación.

	EXUDADO	TRASUDADO
Densidad	> 1016	< 1016
Contenido de albúmina (g/l)	> 30	< 30
LDH (U/l)	> 200	< 200
LHD pleural/LHD plasmática	> 0,6	< 0,6
Nº de leucocitos/ml	> 1000	< 1000
Nº eritrocitos/ml	> 10.000	< 10.000
Colesterina (contenido en mg/dl)	> 60	< 60
Bilirrubina (plasma)/Bilirrubina (suero)	> 0,6	< 0,6
Color	ámbar	amarillo claro

DIFERENCIACIÓN ENTRE EXUDADO Y TRASUDADO<sup>[1]</sup>

El líquido de punción, enviado al laboratorio, deberá tener una LHD superior a las 1.000 UI/l; glucosa inferior a la mitad de la glucemia; lactacidemia superior a los 45 mg/ml y un conteo de leucocitos por encima de los 30.000 por milímetro cúbico. Se debe recordar aquel viejo aforismo que dice: «Siempre la clínica es soberana».

La fibrina, parte importante de este líquido, tiene tendencia a depositarse sobre la superficie de la pleura, provocando su engrosamiento y dificultando la reabsorción de los distintos elementos que no pueden acceder a su drenaje linfático. En circunstancias extremas (largo tiempo de evolución, tratamientos incorrectos, drenajes deficientemente llevados a cabo o mal conducidos, gran intensidad de ataque de la infección, etc.) el depósito de fibrina, ayudado por los vasos de neoformación llega a tener la consistencia de una cáscara (*peel*)



que atrapa al pulmón, produce diversas loculaciones en la cavidad serosa e, inclusive, llega a perturbar los movimientos del tórax.

La contaminación de la serosa puede hacerse en forma directa, desde el exterior. En estos casos los gérmenes son introducidos en la cavidad pleural y los mejores ejemplos se hallan en los traumatismos torácicos (por arma blanca o proyectil de arma de fuego); los *iatrogénicos* (punciones transparietales, endoscopías digestivas altas o broncoscopías con biopsias perbronquiales, postoperatorios) y las que acompañan a las rupturas del esófago.

La contaminación por contigüidad es una de las más corrientes y su nombre señala la procedencia desde el parénquima pulmonar en la mayoría de los casos, aunque también puede proceder desde el mediastino, la pared torácica o el diafragma.

Los exudados pleurales, producto del empiema, pueden estar provocados por variados agentes etiológicos: entre los piógenos se encuentran, principalmente, el *Streptococcus pyogenes*, el *Staphylococcus aureus*, la *Escherichia coli*, *Klebsiella proteus* y *Pseudomonas aeruginosa*. Además de los gérmenes anaerobios (que deben ser sospechados cuando el pus tiene olor muy fétido) como el *Peptostreptococcus*, *Clostridium* y bacteroides.

Los hongos también pueden participar del proceso, tal como ocurre, por ejemplo en el caso de histoplasma, coccidiomyces, el actinomyces y la nocardia, sin descontar los parásitos entre los que la ameba es uno de los más frecuentes.

La denominación de cada una de las formas clínicas dependerá, no solamente de la forma de presentación de la enfermedad, sino también de los hallazgos semiológicos y de la aplicación de los diferentes métodos auxiliares de diagnóstico. Si el empiema complica al postoperatorio de alguna intervención quirúrgica, se tratará de un *empiema postoperatorio*. Si se tratara de uno que aparece en la evolución de una tuberculosis se tratará de un *empiema tuberculoso*.

Consideramos como *empiema pleural inespecífico* a todo aquél, que *ab initio* está producido por los denominados «gérmenes comunes», vale decir grampositivos o gramnegativos, sin intervención de *Mycobacterium*, hongos o parásitos.

### *Fases anatomopatológicas del empiema pleural y su relación con la evolución clínica*

En el transcurso de la evolución de esta enfermedad, acerca de la que, repetimos, puede tomar caracteres de inusitada gravedad si no se administran a tiempo y en forma las diferentes maniobras tendientes a su control, pueden observarse diferentes fases en su evolución. Cada una de ellas estará representada por elementos de gran valor semiológico que habrán de ser correctamente valorados.

Se inicia por una *fase exudativa* en la que predomina la congestión, el edema y la formación de líquido. Éste, en sus comienzos, ofrece el aspecto y la composición químico-física de serofibrinoso, siendo, además, pobre desde el punto de vista de su contenido celular. Debe recordarse que, si el pH del líquido fuese superior a 7,20 difícilmente se desarrolle un derrame purulento y algunos autores (LIGHT y col.) sostienen que, en estos casos, no habría necesidad de colocar un tubo para avenamiento.

Esto debe ser tenido muy en cuenta al revisar la documentación clínica del paciente, porque a partir de este momento no habrá que precipitarse ni tampoco retardar la toma de decisiones.

El segundo período corresponde a la *fase fibrinopurulenta* caracterizada, fundamentalmente, por la producción de líquido en forma abundante, que tiene características macroscópicas de pus y se acompaña de gran número de polimorfonucleares y de un volumen importante de fibrina. La tendencia a la tabicación de la cavidad serosa presentada por la fibrina y por consiguiente a la fijación del pulmón restringiendo su expansibilidad, estarían fijando el límite entre el concepto del empiema agudo, transcurrido desde su iniciación hasta la loculación de la cavidad, y el empiema crónico en el que los procesos

mencionados llegan al tabicamiento de dicha cavidad y al emparedamiento del pulmón, dando, así, lugar a la formación del *peel*.

La *fase de organización* presenta una intensa actividad fibroblástica, que, junto con vasos de neoformación, producen una membrana de caracteres fibrosos. Ésta, con el tiempo, encarcelará al pulmón, tabicará la cavidad serosa y producirá mecanismos en la pared torácica que restringirá su movilidad por la capacidad de la neomembrana para retraerse.

Si bien es muy difícil calcular la duración de los procesos biológicos, en este caso particular se considera que la fase exudativa y la primera mitad de la fibrinopurulenta constituyen la etapa aguda del empiema. Mientras que desde la segunda mitad de la fibrinopurulenta y la organizativa nos muestran la etapa crónica.

En general se adopta el criterio de pensar que es agudo hasta, aproximadamente, las cuatro a cinco semanas y crónico cuando se prolongan más allá de ese período.

El empiema crónico nutre su evolución no solamente de su manejo imperfecto por parte del personal abocado a su tratamiento. También lo hace de las características de las diferentes afecciones que han contribuido a su desarrollo: infecciones de carácter crónico (tal el caso de la tuberculosis) localizadas, ya sea en la pleura o broncopulmonares (abscesos crónicos, quistes hidatídicos complicados) o bien a la presencia de fístulas que, proviniendo de los bronquios, ponen a la luz de éstos en comunicación con el espacio pleural. Éstas comienzan su formación durante la fase terminal del período agudo y su carácter más importante es el mantenimiento de un pneumotórax de prolongada duración en el que se alternan el mantenimiento de la supuración por el pasaje de aire desde el árbol bronquial o, viceversa, el agravamiento de los síntomas por la posibilidad de entrada al circuito respiratorio del material contaminado en la cavidad pleural.

El empiema postoperatorio, tal como su nombre lo indica, se refiere a aquel que sobreviene en el período posterior a una intervención quirúrgica sobre el

tórax. Debe remarcar en este punto que las mencionadas intervenciones pueden llevarse a cabo con o sin resección del parénquima pulmonar. Ajustando más el concepto señalamos que, en el caso de haber sido resecado parénquima pulmonar, dicha operación puede haber dejado la cavidad pleural totalmente despoblada (tal el caso de una neumonectomía) o haberse practicado una resección parcial (lobectomía, bilobectomía, segmentectomía, resección atípica «en cuña»), con persistencia de pulmón remanente.

En ambos casos el criterio terapéutico y los principios de conducción del mismo serán diferentes. Ellos serán abordados en el lugar correspondiente al tratamiento de esta enfermedad.

## Sintomatología

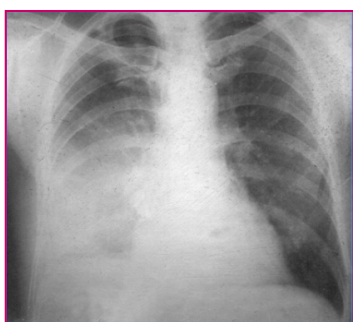
Todos los síntomas clásicos de los estados infecciosos pueden hallarse en estos pacientes, que, por lo general, consultan por tos (de carácter irritativo) y, casi siempre, se quejan de algunos «dolorimientos» dorsales en las inmediaciones de las bases hemitorácicas. La tos está explicada por la irritación de la pleura y los «dolorimientos» por la acción de los tejidos inflamados sobre los nervios intercostales subyacentes. Tienen hipertermia o fiebre con toda su constelación de inapetencia y astenia. Muchas veces el aliento de estos pacientes es fétido, lo que hace suponer que se está ante la presencia de una fístula o, por lo menos, en la etapa inmediatamente inicial de la misma.

Una anamnesis breve pero prolija puede extraer datos de mucho valor: tareas que ha realizado y exposición, durante las mismas, a gases, polvo, elementos presuntivamente contaminantes, o contactos con enfermos. Se tendrá especial cuidado en tratar de determinar cuáles fueron los cuidados médicos y sanitarios que el enfermo recibió, tratando de recabar información sobre las diferentes determinaciones con medios auxiliares de diagnóstico que le fueron efectuadas.

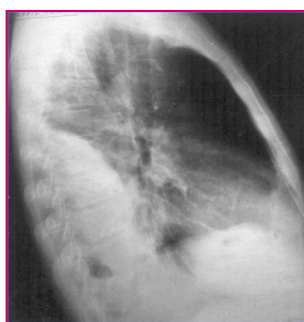
El examen semiológico será lo más detallado posible. En el campo del tórax habrá especial cuidado en la inspección; palpación de las vibraciones vocales; percusión buscando delimitar los campos mates, sonoros y timpánicos y, sobre todo una prolija auscultación, cerrará este capítulo escuchando la presencia de ruidos agregados como *roncus*, sibilancias y estertores de burbuja gruesa, fijos o cambiantes.

A menos que el paciente tenga, en el momento de su consulta, radiografías de muy reciente data, es imperdonable no efectuarle una telerradiografía del tórax en posición frontal, examinarla y, de acuerdo a la patología que ella demuestre, pedirle el perfil correspondiente al lado de la lesión.

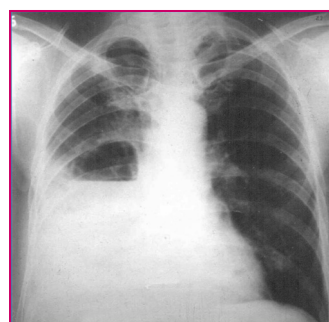
Éste es un procedimiento rápido, barato, que no provoca molestias al paciente y que puede ser llevado a cabo en cualquier parte de nuestro muy extenso país. No hacerlo y prescribir antibióticos, sin completar el esquema diagnóstico, es uno de los errores garrafales más comúnmente observados.



RX FRENTE Y PERFIL DERECHO



EMPIEMA



PIONEUMOTÓRAX-COMPL. DEL EMPIEMA

La tomografía axial computarizada (TAC) del tórax se solicitará para comprobar la existencia y topografía de las loculaciones del espacio pleural así como también la magnitud del engrosamiento pleural. Pero para hacer el diagnóstico radiológico del empiema bastará con la radiografía simple del tórax.

La ecografía, procedimiento en constante desarrollo y perfeccionamiento, es hoy ampliamente usada. Tiene el inconveniente de ser un método

operador-dependiente, pero puede, en algunos casos, aclarar algunos aspectos poco claros de las determinaciones radiológicas.

*¿Qué puede verse en la radiografía simple?*

- *Un infiltrado parenquimatoso pulmonar acompañado de una ocupación muy pequeña del seno costo diafragmático correspondiente.* En este caso podrá efectuarse, con sumo cuidado (como siempre) una punción sobre el señalado seno tratando de obtener líquido para tipificar los gérmenes. Se comenzará con el tratamiento antibiótico hasta la llegada del antibiograma y, si el pH del líquido obtenido es superior a 7,30 no habrá necesidad de colocar un tubo para avenamiento.
- *Una curva de Damoiseau perfectamente delineada con o sin infiltrado pulmonar.* La punción se impone. Se evacuará totalmente el contenido y, al igual que en el caso anterior, se remitirá al laboratorio para su examen físico-químico y bacteriológico. Pero en este caso no se omitirá colocar un tubo para drenaje.

El tubo, cuyo material será de látex siliconado, de 7 a 8 mm de calibre interior («luz»), por 12 a 13 mm de calibre total (incluyendo su «pared»), esterilizado por radiación *gamma* y cubierto por un doble envoltorio (el interior esterilizado mediante el mismo procedimiento) será observado por el propio cirujano varias veces al día. En cada observación se buscará conocer su capacidad para el correcto drenaje, la cantidad en cada unidad de tiempo que ha drenado; el color, aspecto y densidad del material avenado. Se constatará que se encuentre desobstruido, que no cause «tirones» al enfermo que no solamente son causa de dolor y de molestias sino también una señal de peligro de una extracción involuntaria frente a un movimiento descontrolado. Todo ello indica que el largo del tubo debe ser, por lo menos, de 1,20 m y que conviene que esté conectado a una bomba de aspiración pleural continua.



TUBOS PARA AVENAMIENTO PLEURAL

No aconsejamos los tubos de polivinilo o sus derivados por las siguientes razones:

- tienen «memoria»: vale decir que siempre buscarán la posición que detentaban antes de ser introducidos en la cavidad pleural. Por ejemplo: se «caerán» abandonando el tubo, en su porción superior, la cúpula pleural para bajar hacia el diafragma;
- traumatizan al nervio intercostal del espacio en el que se hallan colocados, causando un dolor muy molesto y mortificante para el paciente.

La conjunción del tubo, el frasco de Bülow, el motor de aspiración pleural, el paciente asistido y el médico que lo asiste, constituyen el escenario en el que se desenvuelve un silencioso trabajo denominado «el manejo del espacio pleural», cuya observancia diferencia plenamente al cirujano de estirpe neumonológica, de aquel que no lo es. Nunca será conveniente que el cirujano que asista a uno de estos enfermos olvide que, antes que cirujano es médico y que, en consecuencia, deberá aplicar todo su conocimiento clínico quirúrgico en beneficio del mismo.

- Un hemitórax totalmente velado, en casos extremos con desplazamiento del mediastino hacia el lado contra lateral, sin imágenes aéreas en su interior. Se colocará un tubo para drenaje, obteniéndose material desde esta última posibilidad para su análisis en el laboratorio, lavándose la cavidad con una solución de hipoclorito de sodio en solución fisiológica (una vez comprobada fehacientemente la inexistencia de fístula bronquial) y continuando con los mencionados lavajes hasta la desaparición del exudado.
- En un examen radiológico se ha constatado la ya mencionada curva de Damoiseau, o, también, el hemitórax totalmente velado. Ahora, en una última radiografía, puede comprobarse un nivel horizontal. ¿Qué ha ocurrido? Que ha entrado aire. En consecuencia el pnotórax se ha transformado en un pnoneumotórax. Si el aire no ha entrado desde el exterior, su procedencia ha sido el pulmón. En consecuencia debemos pensar que una fístula amenaza la vida de nuestro enfermo. Urgentemente debe ser drenado este hemitórax para evitar que una aspiración termine con la vida del paciente teniendo en cuenta la capacidad de aspiración del hemitórax sano versus el enfermo. En este caso habrá que sentarlo o, por lo menos, colocarlo en posición contraria a la posibilidad de aspiración y drenarlo con carácter de extrema urgencia para impedir su muerte por aspiración brusca, hacia la vía aérea contra lateral, del contenido de la cavidad pleural.

Hace muchos años, cuando el uso del tubo endotraqueal de doble luz para intubación selectiva no se había difundido, se tenían en cuenta las recomendaciones de RICHARD H. OVERHOLT y LÁZARO LANGER sobre el transporte de estos enfermos y su posición en la mesa de operaciones (posición *face down* o «posición de Overholt»).



## Manejo del espacio pleural

Pasaremos revista a las diferentes situaciones que pueden producirse en el manejo del espacio pleural en el caso de los enfermos portadores de empiema.

En aquellos casos en los que el derrame sea escaso y afecte a uno de los senos (costofrénicos o cardiofrénicos), con poca repercusión general, se podrá efectuar una punción pleural con examen del líquido en el laboratorio. Si, tal como se ha dicho anteriormente, dicho líquido no ofrece elementos de riesgo, podrá optarse por instituir el tratamiento antibiótico que el protocolo indique a la espera del antibiograma y la sensibilidad a los diferentes antibióticos.

Si el derrame es importante, lo conveniente es drenar el hemitórax por el lugar más declive, y seguir con los pasos indicados más arriba. Pero, si en algún momento la situación se complica en cuanto a su manejo (el tubo disminuye la cantidad y/o calidad de su evacuación sin que se observe un descenso del nivel del líquido en la radiografía) convendrá, inicialmente, efectuar un lavado con solución fisiológica primero y si no hay signos de fístula, completarlos con lavajes de hipoclorito de sodio diluido en solución fisiológica. Si esto no resuelve la situación se deberá tomar una conducta más activa a través de una «decorticación temprana»,<sup>[3, 5, 7]</sup> que consiste en una toracotomía de unos 10 cm a través de la que se destruirán manualmente los diferentes tabiques fibrinosos que pudieran haberse formado; se lavará muy bien la cavidad pleural; se extirparán los colgajos serofibrinosos que pudieran haberse formado (lo que evitará la gestación de un futuro *peel*) y se terminará la intervención colocando dos tubos para avenamiento.

Esta intervención ahorrará días de postoperatorio al paciente y un sinnúmero de complicaciones. Sin embargo, el mayor valor de ella, será el de evitar la decorticación clásica, operación altamente gravosa para el enfermo (por lo prolongado y difícil de su evolución postoperatoria), para el cirujano (debido a lo extenuante de su realización y a la carga de tensión que impone después) y para el hospital (por el costo, la atención del personal, y el riesgo que conlleva).

Si se tratara de un empiema postoperatorio deberá tenerse en cuenta si el paciente tiene parénquima pleural remanente o no.

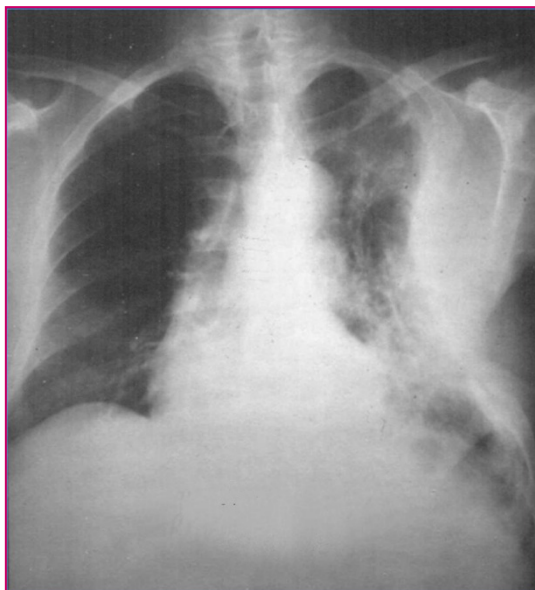
En aquellos casos en los que se haya practicado una neumonectomía el riesgo es muy grande. Se acepta que las fístulas bronquiales tempranas son, en general, debidas a defectos de técnica, mientras que las alejadas pueden ser producto de la evolución de la enfermedad.

Esto significa que habrá que estar sumamente atento a la evolución del «relleno» de la cavidad. Un cierto desasosiego, la escalada de la temperatura con todo su cortejo febril y, sobre todo la deformidad de la burbuja aérea situada en la cúpula pleural ponen en la pista y hasta dan la seguridad de que se ha producido una fístula. Ella se instala, por lo general, alrededor del onceavo día del postoperatorio de la neumonectomía y constituye una de las complicaciones más graves en este tipo de cirugía.

Si los signos y síntomas que hemos descrito anteriormente aparecen como primera manifestación, entonces el drenaje de extremada urgencia será de rigor, evitando la inundación del árbol respiratorio contra lateral, drenaje que será seguido por una broncoscopia que certifique la situación.

Si, en cambio, el desmejoramiento del paciente ha sido progresivo, la punción pleural se impone en busca de un probable empiema. Si se confirma el mismo y el tubo de drenaje se hubiera quitado a las 24 o 48 horas (como se acostumbra a hacer) su reinstalación se impone buscando atestiguar el empiema y/o la fístula bronquial.

El tratamiento posterior concierne a la experiencia que cada cirujano y el centro en el que actúa hayan tomado como más efectiva. Nosotros creemos que la obliteración de la cavidad mediante la toracoplastia es el método más efectivo.



TORACOPLASTIA

Existen, también, otros tipos de tratamientos tales como la «ventana» que es una toracostomía que pone la cavidad pleural en comunicación con el exterior, a través de una incisión parietal de 7 a 8 cm, con puntos que llevan el borde de la piel a la pleura. Como se podrá entender la evolución de este último procedimiento es, por lo general, muy prolongada.

Cuando el empiema complica a una resección en la que se haya dejado parénquima pulmonar remanente (lobectomía, bilobectomía, segmentectomía) se está autorizado a proceder con mayor tranquilidad. En general, cuando, en estos casos, se detecta una fístula con empiema (lo que se aprecia por el burbujeo en el frasco y el color intensamente purulento del material evacuado por el tubo para avenamiento), se deberá investigar la sensibilidad a los antibióticos nuevamente, a veces aumentar la presión negativa de aspiración (cuando el pulmón se haya «despegado» de la pared) o, de lo contrario, atenuarla (para evitar que la intensa aspiración mantenga el débito de la fístula). Pasado este período se deberá solucionar el problema ocasionado por la mencionada fístula.

## Curación del empiema pleural

Deberá ser seguida su evolución estudiando la clínica del paciente, su radiología y bacteriología, así como también la manometría de los tubos para avenamiento que tenía colocados.

Clínicamente, el enfermo evidenciará un progresivo mejoramiento de su estado general. Habrá desaparecido la inapetencia y, sobre todo, la anorexia, aparte de haberse corregido todos los síntomas y signos respiratorios que presentaba.

Los tubos, manométricamente, no evidenciarán la salida de líquido (antes se habrá examinado su estado de desobstrucción) y la columna interior de ellos no ofrecerá oscilación de su menisco (lo que significa, indirectamente, una aposición de la pleura visceral con la parietal).

El líquido contenido en los frascos de Bülow será reiteradamente negativo al examen bacteriológico.

Radiológicamente, se observa la inexistencia de derrame y el pulmón bien expandido, aunque en los primeros días puedan verse aun lesiones o secuelas del proceso que ha sufrido con signos de estar en franca desaparición.

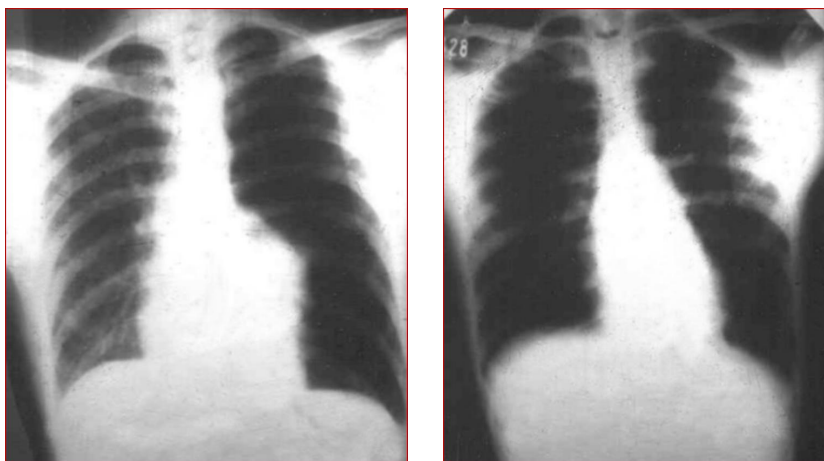
Retirados los tubos y efectuados los controles radiológicos y clínicos correspondientes, el paciente deberá ser examinado periódicamente hasta su alta definitiva.

## Neumotórax

Cuando la cavidad pleural se encuentre ocupada por aire, estaremos en presencia de un neumotórax. **BABINI** sostiene que el término correcto sería «neumopleura». A la más común de las formas de presentación de esta entidad se la denomina clásicamente *neumotórax espontáneo benigno*. Se trata de aquel que ocurre en gente joven y que, casi siempre, está determinado por la ruptura de una pequeña vesícula aérea subpleural comúnmente denominada «bleb». Pero esta nomenclatura no debe ser usada

(LAMY). En efecto: el neumotórax no es espontáneo porque obedece a una causa y, a veces, puede no ser benigno, porque llega a provocar una serie de complicaciones que pueden poner en peligro la vida del paciente.

Mucho más acertado es llamarlo *neumotórax simple*, denominación que le diera Laennec en su descripción. Si bien esta manifestación, al momento de las primeras observaciones, ocurría como complicación de la tuberculosis pulmonar, actualmente obedece, tal como se ha dicho, a pequeñas vesículas que se rompen y, desde su posición subpleural, dejan escapar el aire. Tan pequeñas suelen ser, que no se muestran al examen radiológico y, cuando se drena la cavidad pleural, permiten que el pulmón se expanda sin inconvenientes.



NEUMOTÓRAX SIMPLE, ANTES Y DESPUÉS DE SU AVENAMIENTO

Pero, a veces, un fenómeno valvular hace que el aire progrese fácilmente hacia la cavidad serosa y que no pueda retornar hacia su fuente de origen. Ello condicionará un progresivo (y rápido) aumento de la presión dentro de la mencionada cavidad hasta que dicho neumotórax pueda hacerse *hipertensivo* produciendo un desplazamiento mediastinal hacia el lado contra lateral con el subsiguiente aplanamiento del hemidiafragma.

En los casos de *neumotórax simple* el paciente experimenta dolor en forma de «puntada» de costado y, a veces, disnea súbita. El sonido timpánico, más la

ausencia del murmullo vesicular, son los signos mayormente captados durante el examen semiológico.

El neumotórax hipertensivo deberá ser drenado con extrema urgencia, mientras que el neumotórax simple debe ser avenado sin la urgencia del anterior pero con presteza. Para el primero se utilizará lo que se tenga a mano más rápidamente. En cambio, el último será siempre avenado según las artes de la cirugía. Un tubo, de los ya citados anteriormente, será colocado bajo anestesia local en el 3<sup>er</sup> espacio intercostal, línea medio axilar, a la manera recomendada por **ÁNGEL N. BRACCO**. Habitualmente, la pérdida de aire se agota en forma rápida pero siempre habrá que asegurarse la inexistencia de una fístula parenquimatosa persistente que complique, o impida, la re-expansión pulmonar.

El manejo del espacio pleural será de fundamental importancia tratando de llevar el pulmón a la pared lo más rápidamente posible y deberá recordarse, aunque sea iterativo, que un correcto avenamiento está conformado por los tubos, el frasco de Bülow y la bomba de aspiración continua. A partir de este momento el paciente deberá ser estudiado para encontrar la causa del neumotórax. Entonces sí se hará de gran importancia la tomografía axial computarizada del tórax, de alta resolución, que permitirá comprobar el estado «bulloso» del parénquima, o la presencia de cavidades, cualquiera sea su tamaño, y, sobre todo, su topografía.

Si hubiera fallas en el sentido de la inexpansión pulmonar habrá que asegurarse la permeabilidad de la vía aérea llevando a cabo una broncoscopia y descartar la fístula que, si existiera, deberá cerrarse si no se obtuviera el cese de su pérdida mediante procedimientos ligados a la aspiración pleural o a la supresión transitoria o alternada de la misma.

Pero algunas veces (aproximadamente el 30 %) el paciente vuelve a la consulta por tener un *neumotórax recidivante*, vale decir un nuevo episodio del mismo lado.

Proponemos, para estos casos, la toracotomía pequeña, sobre la cara lateral del hemitórax, y la investigación del lugar desde el que se produce el

escape de aire. Generalmente está representado por un complejo de vesículas de enfisema, muchas de las que se han detectado ya en el estudio previo a la re-intervención, que, además de una broncoscopia y de todas las determinaciones pre quirúrgicas, comprenderá, tal como se ha dicho, una tomografía axial computarizada del tórax de alta resolución. La intervención finalizará, previa abrasión de la pleura parietal (mediante una gasa embebida en antiséptico), con el consiguiente drenaje. En muy contadas oportunidades llevamos a cabo la operación de Gäensler (pleurectomía parietal parcial en busca de sinequia). La videotoracoscopia ofrece una escasa respuesta adherencial por parte de la pleura.

Además del neumotórax simple, ya tratado, se nos ofrece una variedad de *neumotórax secundarios* a otro tipo de patologías preexistentes como el hidatídico, el de los enfisematosos crónicos, el neumotórax que complica a la tuberculosis, o el que se observa en ciertas evoluciones del cáncer del pulmón, el traumático, etc., que serán tratados en los capítulos correspondientes a las enfermedades que le dan origen.

En algunos casos muy precisos, de pacientes que padezcan un neumotórax simple y cuyas tareas los expongan a cambios importantes de la presión barométrica, se considerará la posibilidad de practicarles la toracotomía con abrasión pleural, durante la que se resolverá el origen del neumotórax, en el caso supuesto de que tengan imposibilidad para cambiar el tipo de su actividad (tal es el caso de los buzos y, en menor grado, de los aviadores).

## **Tumores primitivos de la pleura**

El origen embriológico de la pleura es mesenquimático. No solamente para el plano endotelial de la serosa propiamente dicha sino también de la lámina conjuntiva sobre la que ella asienta. Por eso, repetimos, por derivar toda ella del mesotelio, los tumores primitivos de la pleura reciben el nombre de *mesoteliomas*.

Por supuesto que toda serosa puede presentar el desarrollo de mesoteliomas, pero es en la pleura donde más frecuentemente asientan, seguida, en un porcentaje muchísimo menor, por el peritoneo y el pericardio.

Desde el punto de vista morfológico los *mesoteliomas* pueden ser *localizados* o *difusos*. Si, en cambio, se los agrupa por su comportamiento y tipo de actividad mitótica, se considerarán *benignos* o *malignos* según sean las condiciones de los mismos.

Es interesante y, sobre todo, útil en el momento de la anamnesis, conocer algunos datos que puedan explicar el aumento del número de observaciones. La primera de ellas corresponde a su relación con el asbesto o amianto (palabra esta última que significa «indestructible»), relación que tuvo una curva de marcado ascenso en cuanto a la aplicación industrial de esta sustancia, especialmente en la industria metalúrgica y, sobre todo, naviera, pero, además, de una muy variada gama de elementos con los que hemos convivido diariamente (tuberías, frenos de disco, etc.). A partir de las primeras observaciones documentadas de estos tumores (especialmente los malignos) cada país desarrolló su política sanitaria y, en muchos de ellos, el uso del citado material fue prohibido.

El asbesto constituye una polifacética gama de silicatos, entre los que se encuentran los de calcio, hierro, aluminio, magnesio y níquel, que se agrupan formando fibrillas paralelas sumamente delgadas. Éstas pueblan las ropas y los cabellos de quienes las usan en su trabajo los que, de este modo, las introducen en los lugares que habitan, contaminando, a consecuencia de ello, a sus moradores. Su acción puede tardar entre 20 y 40 años hasta aparecer las manifestaciones clínicas de la enfermedad.

La edad en la que se presentan, preferentemente, es el lapso entre los 50 y 55 años, con mayor frecuencia en las mujeres, para los benignos y en los hombres, para los malignos.

BRACCO y POLAK<sup>[2]</sup> propusieron una clasificación de los mesoteliomas, de acuerdo a su estirpe histológica, según fueran derivados del sector mesotelial, del reticuloendotelial o del conectivovascular, y, además, de acuerdo a su



carácter de benignos o malignos para cada una de las especies. Pero también la OMS los clasificó, casi treinta años más tarde. En ésta última, que fue ampliamente aceptada, se los agrupa del siguiente modo: a) epitelioides (con sus dos variedades: túbulopapilar y sólido); b) sarcomatoides; c) combinados.

Habitualmente los pacientes consultan, por primera vez, debido al dolor de tipo pleural, permanente, que no calma con posición alguna y que, además se acompaña de una tos irritativa que acentúa las algias ya mencionadas. Éste es el momento de efectuarles una radiografía del tórax, en la que, casi siempre, se puede apreciar un derrame pleural que adopta el trazado de una curva de Damoiseau, o bien ser de una extensión difusa, tipo de presentación que es la más corriente. A menudo suelen padecer fiebre y permiten confundir al cuadro con la iniciación de un empiema.

Otras veces presentan una imagen radiológica de engrosamiento pleural que, en algunos lugares de la periferia agrupa a distintas formaciones vegetantes o nodulares o, incluso, columnares que pueden sugerir la forma de las «arcadas» que tienen las galerías.

Una vez punzado el derrame, y comprobado que tiene características de un exudado hemorrágico se pondrán en juego todas las acciones tendientes a averiguar su estirpe histológica. En tal sentido, la presencia y labor de un patólogo experimentado es fundamental. Él deberá recurrir a todos los medios para obtener una correcta diferenciación del tumor usando, si fuera necesario, los métodos inmunohistoquímicos de diagnóstico, habida cuenta de la dificultad que esta afección presenta para su diagnóstico anátomo-patológico y las posibilidades que brinda de ser confundida con un adenocarcinoma pulmonar.

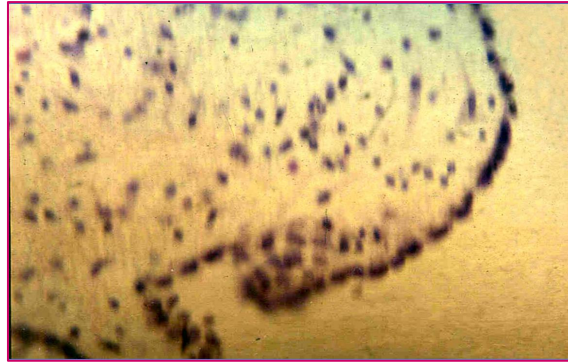


IMAGEN MICROSCÓPICA DE UNA PLEURA NORMAL

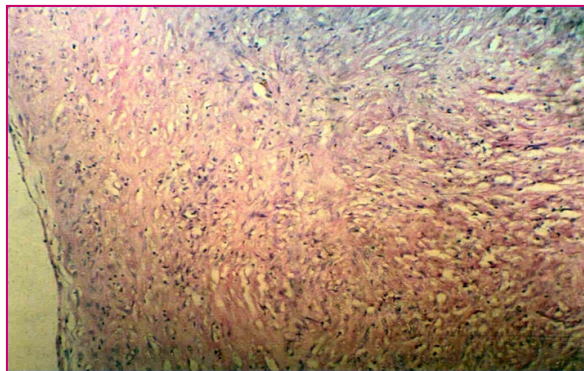


IMAGEN MICROSCÓPICA DE UN MESOTELIOMA PLEURAL

Los exámenes complementarios muestran, casi siempre, una eritrosedimentación fuertemente acelerada que acompaña a la anemia, producto, a su vez, de la enfermedad y del sangrado si éste ha ocurrido. Algunos valores, sin embargo, podrían volcar las sospechas hacia la malignidad de la patología, por ejemplo el aumento de la concentración de asbestos por encima de un cuerpo por cada ml de contenido bronquial. Si la hialuronidasa estuviera elevada por encima de los 100 mg/litro en el derrame, será un factor que favorecerá la sospecha de malignidad.

Tal como se dijo en el capítulo de empiema, el médico debe desplegar toda su capacidad de razonamiento para no dejar pasar una enfermedad tan grave y tratar de obtener para el paciente las posibilidades que un tratamiento quirúrgico le ofrece en las etapas tempranas de su evolución. De tal manera,

no solamente pondrá en marcha todo el examen radiológico (incluyendo la tomografía axial computarizada del tórax de alta resolución) sino las medidas tendientes a identificar al tumor en el caso de que no haya podido ser llevado a cabo a partir de las muestras de líquido pleural. A tal fin contará con la punción biopsia de la pleura (con aguja de Abrams o de Cope), la biopsia mediante procedimientos videotoracoscópicos, o la biopsia pleural «a cielo abierto» y la tomografía por emisión de positrones (PET).

Esta etapa es de mucha importancia. Permite acumular datos que, de acuerdo a la Clasificación T, N, M logrará estadificar al paciente en alguno de los cuatro estadios<sup>[13, 14]</sup> de acuerdo a la gravedad de su estado. Naturalmente, de ello dependerá su tratamiento y, sobre todo, su pronóstico. Mencionaremos aquí la estadificación propuesta por el International Mesothelioma Interest Group (IMIG).<sup>[12, 13]</sup>

### **T: TUMOR PRIMARIO**

**T1a:** Tumor limitado a la pleura parietal

**T1b:** Ídem + compromiso de la pleura visceral

**T2:** Compromiso de ambas pleuras + uno de los siguientes:

- Diafragma
- Cisuras
- Parénquima pulmonar

**T3:** Tumor localmente avanzado pero potencialmente reseccable

Compromete ambas pleuras + uno de los siguientes:

- Fascia endotorácica
- Grasa mediastinal
- Foco único completamente reseccable en partes blandas de la pared torácica
- Cara externa del pericardio

**T4:** Tumor localmente avanzado y técnicamente irresecable, comprometiendo órganos mediastínicos, pared torácica, cara interna del pericardio, órganos abdominales

**N: COMPROMISO GANGLIONAR**

**Nx:** Ganglios no evaluados

**N0:** Sin compromiso ganglionar

**N1:** Compromiso de ganglios broncopulmonares o hiliares broncopulmonares o hiliares homolaterales

**N2:** Compromiso de ganglios subcarinales o mediastinales homolaterales, incluida la cadena mamaria interna

**N3:** Compromiso supraclavicular y/u homolateral

**M: METÁSTASIS**

**Mx:** Metástasis no evaluadas

**M0:** Sin metástasis

**M1:** Metástasis a distancia

De la situación conformada por los requerimientos a los datos anteriores, se desprenderá la estadificación correspondiente.

**ESTADIFICACIÓN**

**Estadio I:** Ia: T1a N0 M0

Ib: T1b N0 M0

**Estadio II:** T2 N0 M0

**Estadio III:** Cualquier T3 M0

Cualquier N1 M0

Cualquier N2 M0

**Estadio IV:** Cualquier T4

Cualquier N3

Cualquier M1

Como podrá verse la demora en la consulta, o en el diagnóstico serán cómplices de un engañoso estado clínico y no harán más que favorecer la llegada a los estadios III y IV en los que hay muy poco o nada por hacer, respectivamente, por lo menos en lo concerniente al pronóstico *quod vitam*.

Si bien los mesoteliomas malignos se anuncian radiológicamente con el aspecto ya descrito, los mesoteliomas benignos, generalmente localizados, tienen una expresión radiográfica más simple y su contorno bien definido permite, inicialmente, sospechar su benignidad. Pero no debe dejárselos evolucionar sino, todo lo contrario, extirparlos.

Para los mesoteliomas malignos se ha propuesto una variada posibilidad de intervenciones quirúrgicas. El tiempo y las muchas discusiones mantenidas entre diferentes centros, han determinado cuál de ellas realizar de acuerdo al tiempo de evolución y el estadio que curse la enfermedad.

La intervención que se realizará con criterio curativo,<sup>[4, 11]</sup> en los dos primeros estadios, será la extirpación de la pleura parietal y visceral, conjuntamente con el pulmón en su totalidad, el pericardio y el hemidiafragma correspondiente.<sup>[11]</sup> Aparte de ésta, y ya con criterio paliativo se tendrán en cuenta la pleuroneumonectomía y la decorticación, así como la más simple de todas que es el avenamiento pleural. Estas intervenciones paliativas, como su nombre lo expresa, buscan eliminar síntomas que hacen bastante difícil y dolorosa la vida de estos pacientes, sobre todo cuando el exudado hemorrágico los agrede en forma permanente y pertinaz.

El mesotelioma maligno difuso es una enfermedad de elevada mortalidad (la sobrevida promedio en las estadísticas con gran número de enfermos es menor a un año) que ha requerido, con el paso del tiempo, una amplia gama de tratamientos complementarios para aliviar a los pacientes. Así vemos los tratamientos oncológicos mediante la quimioterapia (en forma sistémica o intracavitaria), la radioterapia (fundamentalmente usada para evitar la reaparición a corto plazo del derrame pleural hemorrágico) y la inmunoterapia con interferon.

Desde la publicación en el año 2011, se han producido variaciones en la estadificación y el tratamiento de esta grave enfermedad. De modo que no sería posible estar al día en tales temas sin la tirada periódica de fascículos complementarios que actualizaran los diferentes cambios en la metodología de su diagnóstico y tratamiento. Los citados cambios, incluyen, además, nuevas concepciones en la aplicación de los procedimientos quimioterápicos y radioterapéuticos al efecto de lograr una mejor sobrevida en calidad y tiempo.

Por esa razón, y en tiempos de comunicaciones veloces, hemos juzgado oportuno referirnos al National Comprehensive Cancer Network (NCCN) que ha proporcionado la posibilidad de consulta a la **[NCCN Clinical Practice Guidelines in Oncology \(NCCN Guidelines\)](#)**. En ellas, NCCN Version 1.2013, mediante el uso de Internet, podrán informarse los lectores, con prontitud, de los cambios habidos.

Invitamos también a buscar la siguiente referencia bibliográfica:

MIRARABSHAHII P, PILLAI K, CHUA TC, *et al.* Diffuse malignant peritoneal mesothelioma – an update on treatment. *Cancer Treat.* 2012;38:605-612. doi:10.1016/j.ctrv.2011.10.006

## **¿Cirugía convencional o videotoracoscópica?**

A fin de evitar inútiles repeticiones trataremos en este lugar, en forma conjunta y resumida, el planteo que diariamente nos hacemos acerca de la vía a emplear para el tratamiento quirúrgico de las enfermedades de la pleura. En esta decisión inciden múltiples factores, entre ellos los relativos a la formación y experiencia del cirujano. Pero, además, deben agregarse las circunstancias absolutamente disímiles que la práctica quirúrgica presenta en el país. Ante todo, deberemos resaltar que el cirujano debe estar formado fundamentalmente como clínico quirúrgico y conocer a fondo las diferentes técnicas que le permitirán abordar cada una de las patologías.

De manera alguna se inclinará por la elección de una u otra debido a su predilección.

Hay otros factores muy importantes que inciden en esta decisión: 1) el estado del enfermo y la condición de sus defensas frente al potencial acto quirúrgico; 2) la relación entre la capacidad para la exploración de uno de los métodos y la cantidad de dudas acerca del diagnóstico o del estado de la cavidad pleural; 3) la capacidad del hospital o centro asistencial para hacer frente a este tratamiento; 4) el balance de las ventajas y desventajas que cada uno de los procedimientos brinde; 5) la capacidad del cirujano para hacer frente a una eventual complicación o convertir el método toracoscópico en una cirugía de técnica convencional (damos por sobreentendido que, al abordar la cirugía videotoracoscopia conoce a fondo los lineamientos de la cirugía torácica convencional).

Creemos que, en presencia de un paciente grave, el presunto carácter de «método mínimamente invasivo» cae frente a la prolongación del tiempo quirúrgico y, por consiguiente, a la del tiempo empleado en la anestesia.

## Referencias bibliográficas

1. BISCHOFF HG, FRIEDEL G. Pleuritis carcinomatosa und maligner Pleuraerguss. In: Drings P, Dienemann H, Wannemacher M. *Management des Lungen-karzinoms*. Berlin-Heidelberg: Ed. Springer; 2003; pp. 380-387.
2. BRACCO AN. Mesoteliomas malignos de la pleura. *Rev Asoc Med Argent*. 1964;78:74.
3. CAMPANA JM. Discusión al trabajo de los Dres. Esteva y Cervio sobre indicación de la decorticación temprana en el empiema pleural. *Rev Argent Cirug*. 1988;55:246.
4. CAMPANA JM. Mesotelioma pleural maligno: experiencia de un hospital en Iberoamérica. Conferencia. XV Congreso Sudamericano de Cirugía Torácica, V Congreso Uruguayo de Cirugía Torácica, XI Encuentro Iberoamericano de Neumología y Cirugía de Tórax. Montevideo, Auditorium del Radison Victoria Plaza Hotel, 5 al 8 de diciembre de 2007.
5. CAMPANA JM, CARIOLA CR, ARGANARAZ MA, SARDO C. Empiema pleural. Reflexiones sobre la decorticación temprana. *Actas del LII Congreso Argentino de Cirugía*. 1991;15/2.
6. COROMINAS J, PASCUAL JA. *Diccionario crítico, etimológico, castellano e hispánico*. Madrid: Gredos; 1981.

7. ESTEVA H, CERVIO R. Indicación de la decorticación temprana en el empiema pleural. *Rev Argent Cirug.* 1988;55:246.
8. GRAM EA, BELL RD. Open Pneumotorax: its relation to the Treatment of acute Empyema. *Am J Sci.* 1918;156:839. doi:10.1097/00000441-191812000-00007
9. LIGHT RW. Pleural Effusions. *Med Clin N A.* 1977;61:1339.
10. LIGHT RW, MAC GREGOR MI, LUCHSINGER PC, et al. The diagnostic separation of transudates and exudates. *Ann Intern Med.* 1972;77(4):507-513. doi:10.7326/0003-4819-77-4-507
11. MERKLE NM, VOGT-MOYKOPF I, BAUMEISTER RGH, BUBB CF. Erkrankungen der Brustwand und der Pleura. In: Heberer G, Schildberg FW, Sunder-Plassmann, Vogt-Moykopf I. (Herausgeber). *Lunge und Mediastinum. Anatomie, Diagnostik, Indikationen, Techniken, Ergebnisse.* Berlin-Heidelberg-New York: Ed. Springer Verlag; 1991; pp. 484-541.
12. RODRÍGUEZ SV, MARANGONI A, AVALOS S, JARCHUM S. Relator: Campana, Juan Manuel. Mesoteliomas malignos de la pleura. Diagnóstico, tratamiento y evolución en una serie de 43 casos. *Rev Argent Cirug.* 2000;79(1-2):51-58.
13. RUSCH VW. Pleurectomy/decorticacion in the Setting of multimodality treatment for diffuse malignant pleural mesothelioma. *Sein Thorac Cardiovasc Surg.* 1997;9:367-372.
14. RUSCH VW. Diffuse maligne mesothelioma. In: Shields ThW, Locicero III J, Reed CE, Feines RH. *General Thoracic Surgery.* New York: Ed. Wolters Kluwer, Lippincot Williams & Wilkins; 2009; pp. 847-859.



# Addendum: Videotoracoscopia en patología pleural

**DR. MARIO JORGE BRANDA**

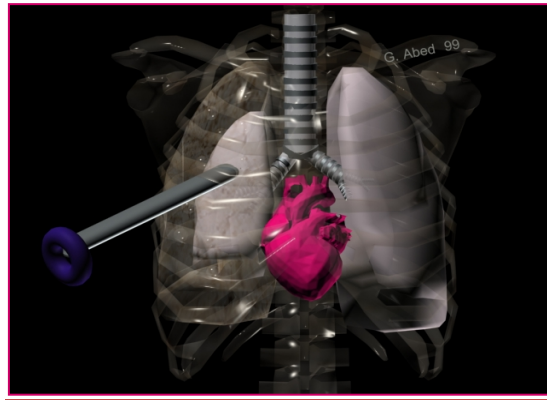
Aporte al capítulo de tratamiento de patologías pleurales, escrito por el Dr. **JUAN MANUEL CAMPANA**, a su pedido, indicando la utilización de los procedimientos videotoracoscópicos, en la resolución de estas patologías.

## Tratamiento por videotoracoscopia<sup>[7]</sup>

### *Generalidades*

*La videotoracoscopia (VATS) es una técnica quirúrgica que surge a principios de la década del 90, y consiste en el abordaje mini-invasivo del tórax para el tratamiento en determinadas patologías pleuropulmonares*, que antes de la su aparición se resolvían con abordajes quirúrgicos convencionales como la toracotomía. Con su desarrollo, sienta las bases para las indicaciones de su utilización.

Una indicación precisa de su utilización es su uso en patología pleural, y ese es el objetivo del presente *addendum*: precisar qué patologías pueden resolverse con esta técnica.



VIDEOTORACOSCOPIA

Tomado de ABED G

### *Indicaciones en cavidad pleural*

- Neumotórax simple
- Biopsias pleurales
- Diagnóstico y tratamiento de los derrames pleurales benignos (empiema)
- Diagnóstico y tratamiento de los derrames pleurales malignos (incluyendo el mesotelioma maligno)
- *Toilette* pleural, decorticación, pleurodesis, pleurectomía

### *Requerimientos*

- Hospital especializado
- Equipo quirúrgico/anestésico
- Cirujano entrenado en VATS, en cirugía convencional y de urgencia
- Juicio crítico del equipo actuante

### *Beneficios*

Este aporte tecnológico trajo aparejados dos tipos de beneficios:

- *directos*: por evitar la toracotomía y sus secuelas, e
- *indirectos*: por aportar a la cirugía abierta un instrumental tecnológicamente más avanzado que brinda mejores resultados

La VATS está indicada para abordar tres patologías, solucionables satisfactoriamente con este procedimiento. Ellas son: empiema pleural (EP) (etapa exudativa y fibrinopurulenta); neumotórax simple (2º episodio); diagnóstico y tratamiento del derrame pleural neoplásico (DPN) (incluido mesotelioma).

## Empiema pleural

Desarrollaremos algunos conceptos generales sobre etapas evolutivas, epidemiología, patogénesis y procedimientos diagnósticos (ecografía y TAC), para luego enfocarnos en el tratamiento y sus respectivas indicaciones de acuerdo a la progresión de la enfermedad; se finalizará con las indicaciones precisas de cuándo utilizar VATS y un algoritmo o secuencia diagnóstica para resolver el empiema de la mejor forma posible.

El derrame paraneumónico, asociado a una neumonía bacteriana o a un absceso pulmonar (AP), es probablemente la causa más frecuente de exudado. Un 40 % de las neumonías causan un derrame paraneumónico.<sup>[7]</sup>

### *Epidemiología*

Las supuraciones pleuropulmonares (SPP) ocasionan un derrame paraneumónico entre un 36 a un 57 % de los casos, pero menos de un 5 % de ellos evolucionan a un empiema (EP) franco.

Las causas más frecuentes son las siguientes:

- Derrame paraneumónico (40 a 60 %)
- Postoracotomía (20 %)
- Postraumáticos (4 a 10 %)
- Idiopáticos (9 %)
- Otros (5 a 10 %)

Con menor frecuencia puede originarse por infección y diseminación de estructuras torácicas adyacentes como rotura del esófago, infecciones cervicales profundas, TBC, infecciones de la pared torácica, raquídeas o extensión de procesos transdiafragmáticos como un absceso subfrénico.<sup>[8]</sup>

### Patogénesis<sup>[6]</sup>

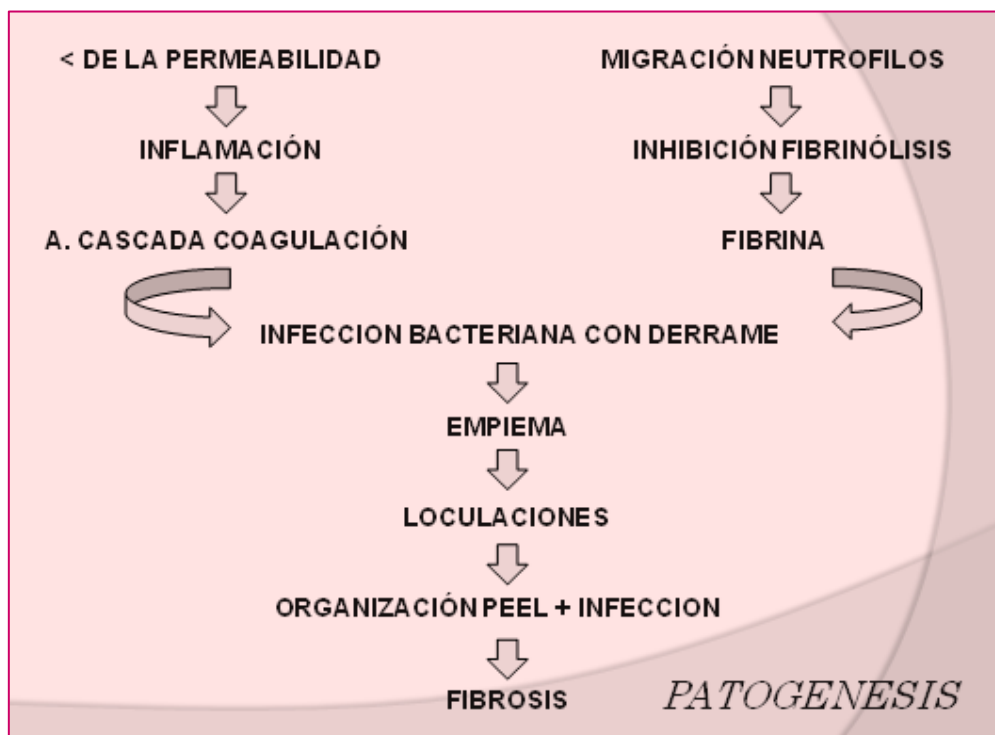


FIGURA 1. PATOGÉNESIS DEL EMPIEMA PLEURAL<sup>[6]</sup>

### Clasificación

La evolutividad de un derrame simple tratado con antibióticos (ATB) resolverá fácilmente el cuadro. Pero un derrame complicado, al que no se le efectúe un drenaje pleural, corre el peligro de evolucionar a las distintas etapas clasificadas por la American Thoracic Society (ATS), de la siguiente manera:<sup>[4]</sup>

- Etapa exudativa
- Etapa fibrinopurulenta

- Etapa de organización

Estas etapas no están definidas con precisión, sino que más bien representan un espectro continuo (evolución natural de la enfermedad).

ETAPA	LEUCOCITOS	LDH	PH	GLUCOSA	BACTERIAS	PLEURA	LÍQUIDO
<i>Exudativa</i>	< 1000	< 500	> 7,3	50 mg	No	delgada	seroso
<i>F. purulenta</i>	> 5000	> 1000	<7,1	< 40	Sí	delgada	purulento
<i>Organización</i>	variable	variable	<7,1	< 40	variable	gruesa	turbio

TABLA 1. CLASIFICACIÓN DE LOS EXUDADOS PLEURALES DE ACUERDO CON LA AMERICAN THORACIC SOCIETY<sup>[4]</sup>

### Diagnóstico

#### Tomografía axial computada (TAC)

El empiema (EP) tiene imagen lenticular biconvexa, se adosa a la parrilla costal y tiene pared delgada, ocupa el hemitórax y comprime al parénquima pulmonar, desplazando los hilios. El signo más específico es el de la separación de las hojas pleurales o *split sign* (pleuras separadas).

En resumen, la TAC es útil para diferenciar:<sup>[8]</sup>

- Líquido pleural de infiltrado pulmonar o engrosamiento pleural
- Valorar patología subyacente: neumonía de la comunidad, neumonía hospitalaria, neumonía necrotizante o absceso pulmonar (AP)
- Evaluar loculaciones
- Caracterizar pleuras
- Guiar y adaptar terapéutica
- Por último, la TAC también es útil para evaluar en la historia natural de la enfermedad empiemática su último periodo de fibrosis u organización

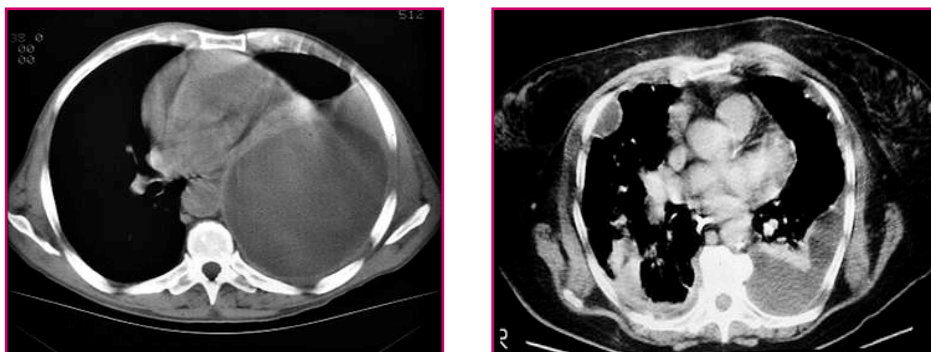


FOTO 1. CORTES TOMOGRÁFICOS DE PACIENTES CON EMPIEMAS EN ETAPAS 1 Y 2<sup>[6]</sup>

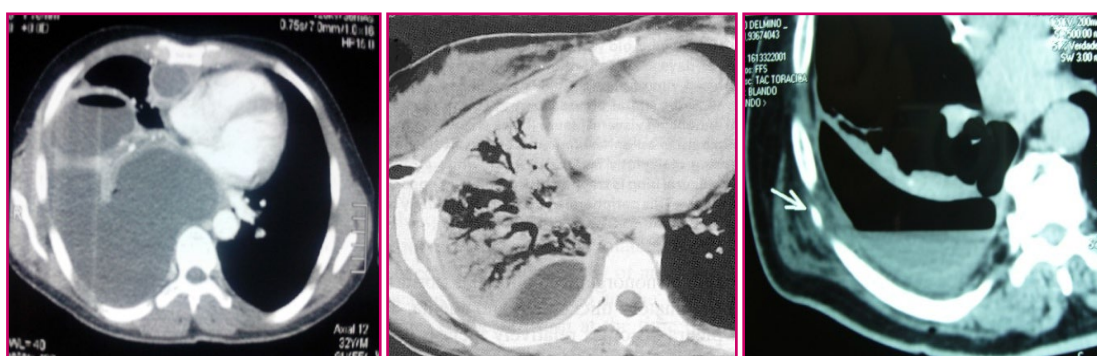


FOTO 2. TAC. A: EMPIEMA LOCULADO. B: EMPIEMA Y BRONCOGRAMA AÉREO POR NEUMONÍA NECROTIZANTE. C: EMPIEMA, PAQUIPLEURA Y NIVEL HIDROAÉREO<sup>[6]</sup>

### Ecografía

Este procedimiento es fácil de realizar, portátil, es sencillo aun en la cabecera del paciente, puede repetirse indefinidamente, y hoy debe considerársele como un elemento imprescindible en el manejo del cirujano, ya que no solo evaluará la magnitud del derrame, sino que será el operador de la maniobra invasiva. La pleura es una estructura superficial muy accesible al estudio ultrasonográfico. Se identifica fácilmente como una línea blanca, brillante e hiperecoica.

La mayor parte de las colecciones líquidas libres o encapsuladas producen una imagen hipoeoica limitada por una imagen hiperecoica que representa a la pleura visceral. Se puede discernir si la imagen es líquida o sólida, si hay bandas o septos que indican presencia de exudados ricos en proteínas y es el instrumento ideal para guiar la toracocentesis o un eventual drenaje pleural.<sup>[5]</sup>

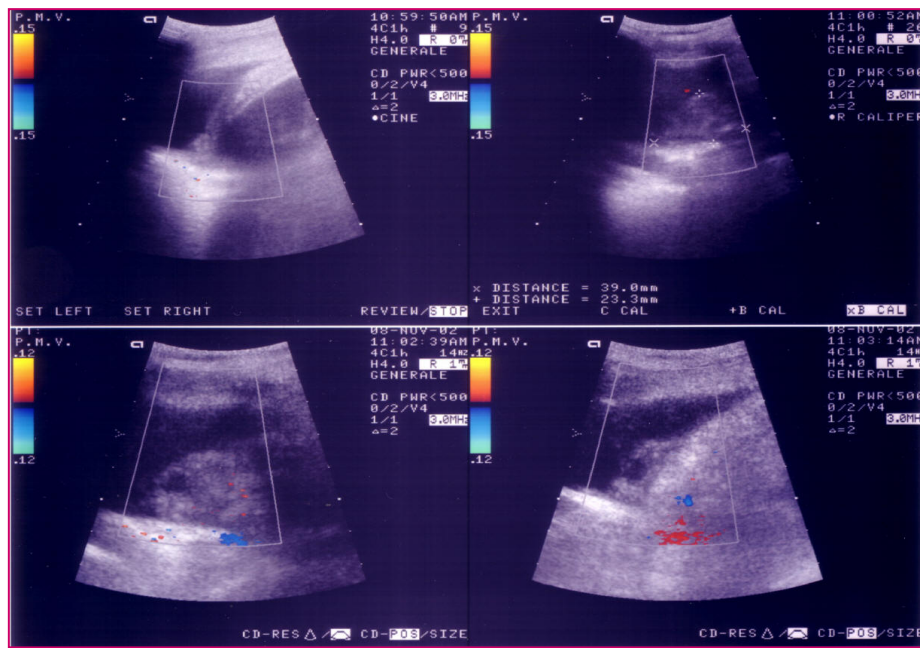


FOTO 3. IMÁGENES ECOGRÁFICAS PROPIAS DEL EMPIEMA PLEURAL<sup>[6]</sup>

### Tratamiento

#### ■ Quirúrgicos

- Toracocentesis
- Drenaje pleural convencional o drenaje percutáneo (DPC) guiado por imágenes
- *Toilette* pleural por cirugía videotoroscópica (VATS)
- Decorticación por toracotomía convencional

#### ■ Complementarios

Antibioticoterapia, utilización de agentes fibrinolíticos intrapleurales, asistencia quinésica respiratoria (AKR), broncoaspiraciones, tratamiento de la desnutrición. Estas se adaptarán según el momento evolutivo de la enfermedad.<sup>[6]</sup>

Debe señalarse que la maniobra primigenia es la toracentesis, y el aspecto fundamental del tratamiento del empiema es el drenaje pleural, en posición de declive y por gravedad.

TIPO	DIAGNÓSTICO	TRATAMIENTO
Derrame simple	pH > 7.3	
Paraneumónico simple	LDH < 500 Glucosa > 60 mg%	toracocentesis ATB
Paraneumónico complicado	pH < 7.1 LDH >1000 Glucosa < 40 mg% Cultivo positivo	drenaje pleural ATB
Empiema pleural	pH < 7.1 LDH > 1000 Glucosa < 40 mg% Cultivo positivo Loculaciones	ATB drenaje pleural fibrinolíticos VATS
Empiema complejo	Pus multiloculado	ATB drenaje pleural fibrinolíticos VATS toracotomía
Empiema crónico	Pulmón atrapado	decorticación ostomia toracoplastia

TABLA 2. CLASIFICACIÓN Y TRATAMIENTO DE DERRAME PARANEUMÓNICO Y EMPIEMA PLEURAL

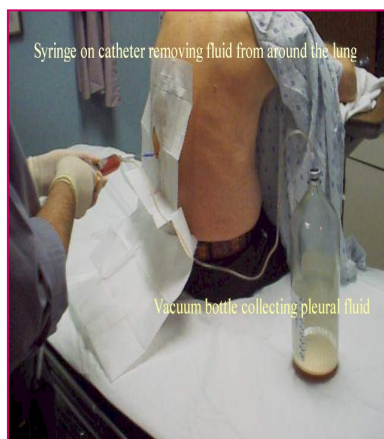

FOTO 4. TORACOCENTESIS



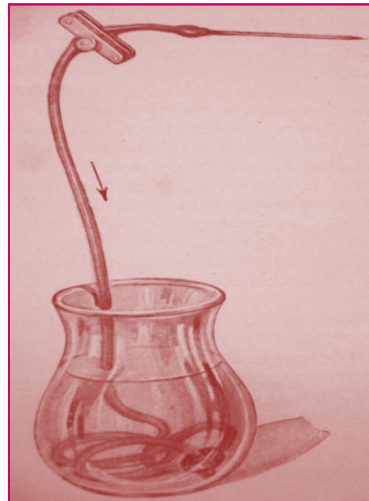

FIGURA 2. DRENAJE ORIGINAL DE BÜLAU

*Esquema de Molnar de la niebla y del diamante<sup>[11, 12]</sup>*

Resulta útil consignar aquí los esquemas de T. MOLNAR, sobre las etapas y su conexión en el tratamiento del empiema, y el mejor método de elección. La teórica escala del tiempo no es necesariamente idéntica a la duración de la enfermedad de cada paciente. La representación gráfica no intenta ser considerada como un esquema absoluto y exclusivo.

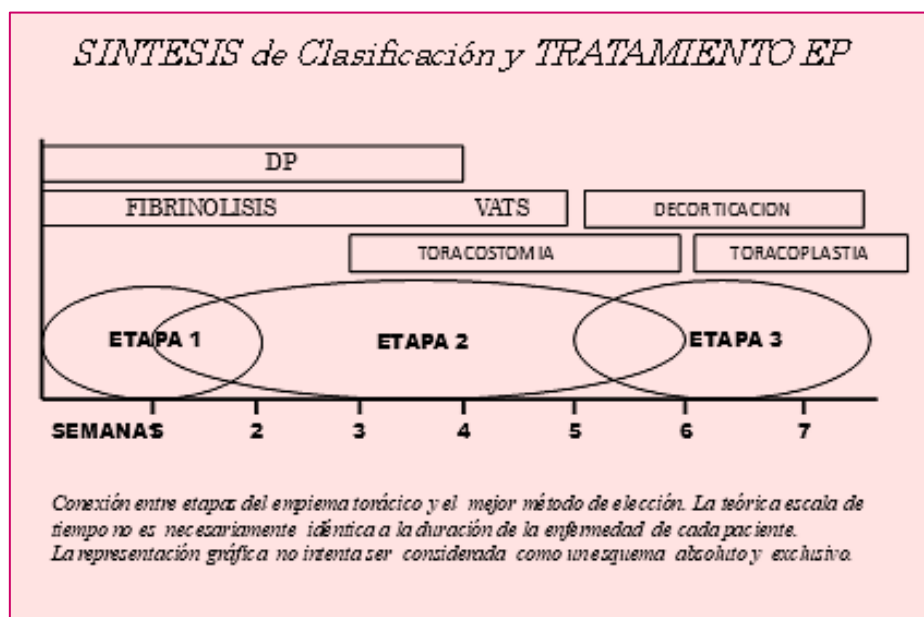


FIGURA 3. ETAPAS EVOLUTIVAS DEL EMPIEMA Y SU TRATAMIENTO<sup>[11, 12]</sup>

El segundo esquema resulta muy interesante, pues nos describe las probables soluciones desde la toracocentesis y las eventualidades terapéuticas de acuerdo a cómo se procedió desde el inicio de la enfermedad.<sup>[12]</sup>

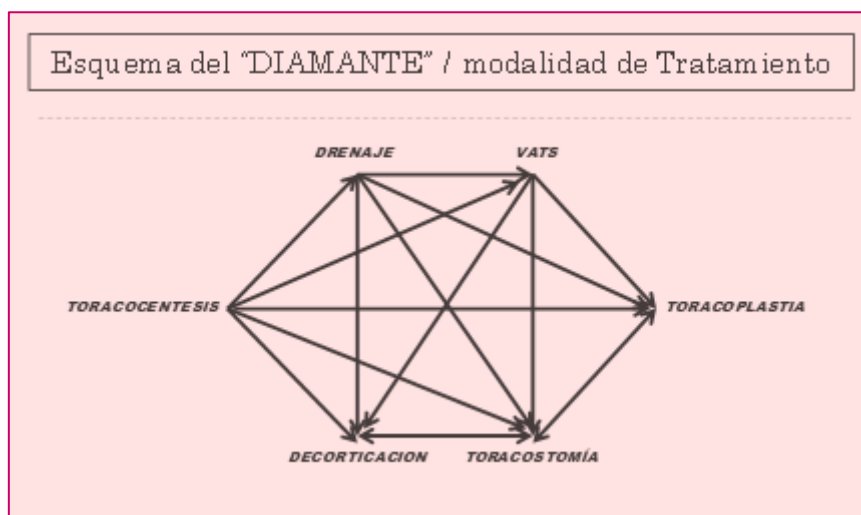


FIGURA 4. ALTERNATIVAS TERAPÉUTICAS DEL EMPIEMA DESDE LA CENTESIS HASTA LA TERAPÉUTICA DEFINITIVA

### *Drenaje pleural*

Indicaciones del drenaje pleural:

- Derrame complejo
- Píotórax
- Sepsis en evolución
- Empiema bilateral simultáneo
- Compromiso parenquimatoso

*Contraindicaciones generales* (anestesia, cardiológicas, etc.), por las cuales no tolera procedimientos quirúrgicos mayores. El éxito del procedimiento depende de la etapa evolutiva de la enfermedad. En la etapa exudativa o fibrinopurulenta temprana con líquido mayormente libre o escasas loculaciones.<sup>[10]</sup>

Para LIGHT,<sup>[10]</sup> analizando distintas series, en el derrame paraneumónico el drenaje pleural es un procedimiento definitivo en un 77 % de los casos, con una duración que osciló entre 3,3 a 7,1 días, una estadía hospitalaria de 5,3 a 12,3 días y una mortalidad del 3 %. Utilizando fibrinolíticos el éxito fue de 94 %, permaneciendo el DP alrededor de 7 días.

Si no hay mejoría clínica, ni radiológica, ni tampoco obliteración de la cavidad pleural, y el débito purulento no disminuye hay que:

- reevaluar las sensibilidades bacterianas y adecuar el ATB;
- tomografiar al paciente y evaluar otros lóculos no resueltos.

Y decidir una táctica más agresiva, como una mal llamada decorticación temprana o precoz preconizada por Ángel N. Bracco y otros autores,<sup>[1, 2, 9]</sup> que hoy puede abordarse por un procedimiento mini-invasivo como una videotoracoscopia.

#### *Decorticación temprana de Bracco*

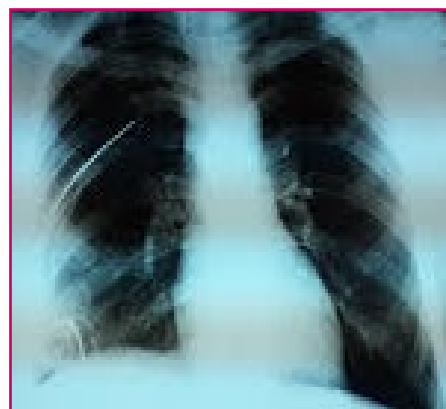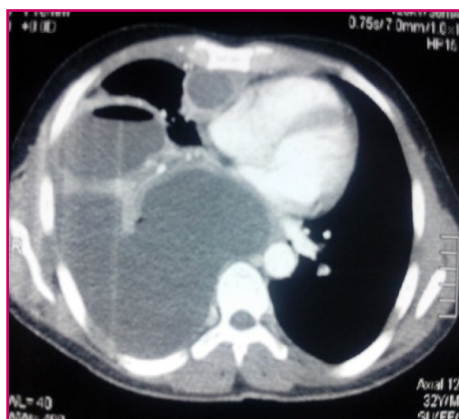Propuesta para pleuresías paraneumónicas, cuando el pus es muy denso y cuesta retirarlo con una aguja, con lo que se evita que se forme la corteza o *peel* pleural. Justifica esta conducta:

- Control inmediato del cuadro toxi-infeccioso
- Previene tabicamiento
- Menor tiempo de permanencia del drenaje pleural
- Menor tiempo de estadía hospitalaria
- Pus espeso
- Ausencia de supuración pleuropulmonar
- Pulmón re-expansible y vía aérea expedita
- Buen estado general (nutricional, orgánico)
- Sin contraindicaciones (funcionales, anestesia, etc.)

La utilización de este procedimiento en la etapa fibrinopurulenta realmente no es una decorticación típica sino una *toilette* pleural, en la cual se desbrida y rompen lóculos y se extrae un material gelatinoso en organización fácilmente removible permitiendo además liberar toda la cavidad pleural unificándola, visualizando la afectación de las hojas pleurales, lavando los detritus infectados, colocando adecuadamente los drenajes pleurales, simplificando la evolución tórpida de esta patología, disminuyendo la estadía hospitalaria y evitando las probables complicaciones o cirugías iterativas con operaciones de necesidad, por no haber resuelto el empiema en los estadios iniciales.

### *Drenaje percutáneo ecoguiado (DPC)*

La colocación de drenajes guiados por ecografía o por TAC ha permitido colocar uno o más drenajes, en forma relativamente fácil, cualesquiera que sean el tamaño y localización del lóculo empiemático. Esta es la gran ventaja del procedimiento guiado versus el abordaje a ciegas. Este drenaje puede lavarse, removerse, cambiarse; pero lo ideal es no extenderse en el tiempo y si el cuadro supurativo no se resuelve en un lapso perentorio, estudiar de nuevo al paciente adecuando antibiótico, o más aun identificar mediante TAC lóculos no resueltos, parcialmente evacuados o nuevos desarrollados en el transcurso de la supuración, para adoptar una conducta más activa desde el punto de vista quirúrgico, como VATS o una decorticación clásica.



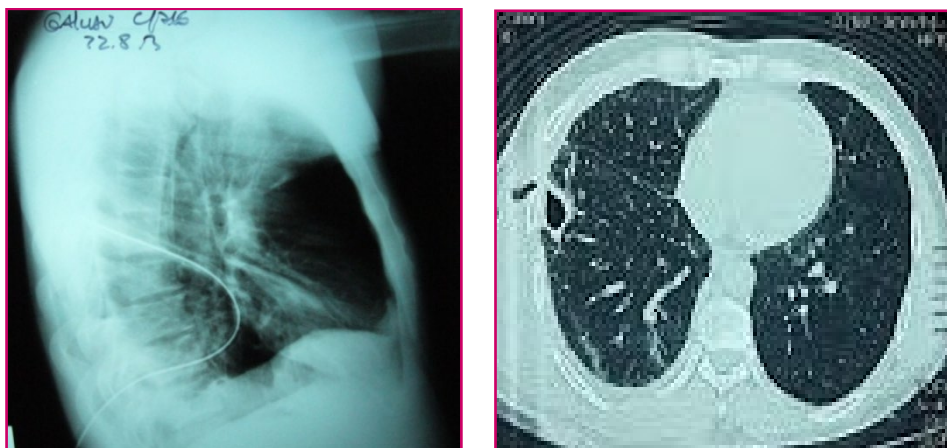


FOTO 5. TRATAMIENTO DEL EMPIEMA LOCULADO MEDIANTE LA COLOCACIÓN DE MÚLTIPLES DRENAJES SUCESIVOS. CURACIÓN CON SECUELAS<sup>[6]</sup>

### *Tratamiento quirúrgico del empiema propiamente dicho*

La mayoría de los pacientes con empiema pleural, en etapa fibrinopurulenta, requerirán un procedimiento quirúrgico, a fin de remover el líquido pleural, homogeneizar los lóculos, tratando de evitar la evolución a la fibrosis, prolongar su enfermedad, su estadía hospitalaria y que dicho cuadro potencialmente solucionable por procedimientos menores, pudiera llevar a realizar cirugías de envergadura, atento a no actuar con diligencia en los estadios iniciales de esta supuración.<sup>[6]</sup>

El objetivo es conocer la operabilidad del paciente, la capacidad del pulmón de reexpandirse, obliterar el espacio pleural infectado y acortar la duración de la enfermedad.

### *VATS: generalidades<sup>[7]</sup>*

Resulta obvio señalar las condiciones necesarias para efectuar un procedimiento quirúrgico, que minimice los riesgos operatorios, mejorando en lo posible el estado general del paciente en el preoperatorio inmediato.

Se utilizarán tubos endotraqueales de doble luz, tanto para cirugía videotoracoscópica como para cielo abierto, por dos indicaciones básicas:

- evitar la contaminación contralateral del pulmón normal, por bronco aspiración de la supuración;

- mejorar la maniobrabilidad quirúrgica al colapsar, parcial o totalmente el pulmón asiento de la supuración.

Analgesia preoperatoria, infiltrando los espacios intercostales, previo a la toracotomía, o los correspondientes puertos de trabajo si se efectúa un procedimiento toracoscópico; algunos utilizan analgesia epidural, en el intra y el postoperatorio inmediato. Todo lo señalado no inhibe la prosecución del tratamiento quínésico, la antibioticoterapia, la profilaxis de una eventual trombosis venosa profunda, con la antiagregación correspondiente, etc.

Los factores relacionados con el éxito del procedimiento son la indicación de toracoscopia temprana, la evacuación de todo el material infectado y la liberación de todas las bridas y loculaciones de la cavidad pleural. Esta técnica quirúrgica es útil fundamentalmente en las primeras etapas del proceso, en derrames paraneumónicos complejos o empiema tempranos; podríamos decir que la etapa ideal para indicar el procedimiento es la etapa fibrinopurulenta.<sup>[1, 3, 7]</sup>

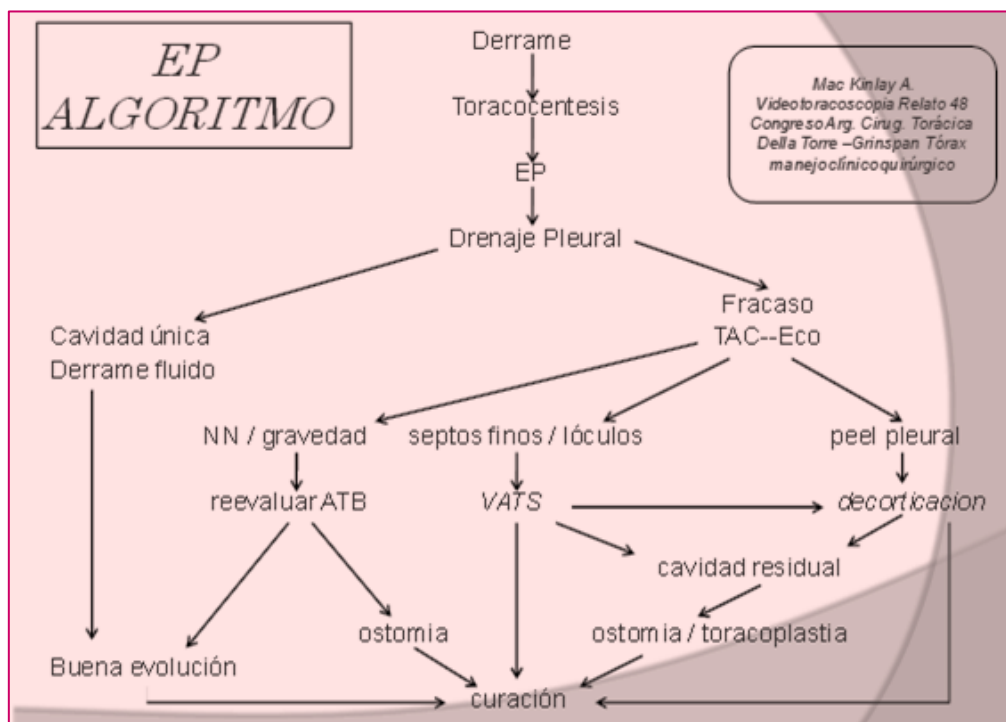
Para lograr éxito con este proceder, debemos seleccionar bien al paciente, conocer la evolutividad del proceso, si tuvo otros procedimientos invasivos por dicha supuración, tiempo de instalación del cuadro clínico, resistencia al tratamiento médico ATB o mala evolución a pesar de estar bien instituido, demorar la indicación quirúrgica y con ello pasar a otra etapa evolutiva de la supuración, que hará necesario pasar a otro abordaje. Si se lo utiliza en la etapa correcta, lograremos la destrucción de los lóculos, eliminar el líquido formando prácticamente una «gelatina», difícil de evacuar por un drenaje pleural, destruir los tractos iniciales de fibrina que intenta colapsar el pulmón, teniendo como meta la unificación de la cavidad pleural, obliterarla y favorecer la re-expansión pulmonar, dejando habitualmente uno o dos drenajes pleurales, que se colocan según técnica, manteniéndolos hasta que agoten su débito o este sea seroso y no debiten más de 100 cm<sup>3</sup>/día.

Hay que señalar, que ante la mínima duda de no poder resolver el caso, por este abordaje, deberá hacerse una toracotomía convencional, resolviendo por esta vía lo señalado en el párrafo anterior, porque inadvertidamente se está

pasando a la tercera etapa o de organización.<sup>[6]</sup> Evidentemente es mejor el tratamiento agresivo temprano versus tratamientos conservadores, como toracocentesis o drenaje pleural simple con o sin fibrinolíticos, en cuanto a días versus semanas de internación respectivamente y mayor número de secuelas, incapacidades y mortalidad con los tratamientos conservadores.<sup>[13]</sup>

El consenso del American College of Chest Physician (ACCP) publicó sus conclusiones sobre derrames paraneumónicos tratados con cirugía, VATS y fibrinolíticos, y si bien constituían enfoques aceptables de tratamiento, habría que demostrar el valor de cada uno de ellos con estudios aleatorizados.<sup>[3]</sup>

### ALGORITMO TERAPÉUTICO DEL EMPIEMA PLEURAL<sup>[6]</sup>



### Referencias bibliográficas

1. ACASTELLO E. Supuraciones pleuropulmonares. Jornadas Hospital «Ricardo Gutiérrez». Buenos Aires, 2013.

2. ANGELILLO MACKINLAY T, CHIMONDEGUY D, LYONS G. Cirugía videotorascópica: Experiencia Inicial. *Rev. Argent Cirug.* 1992;63:21-26.
3. ANGELILLO MACKINLAY T. Videotorascopia. 48º Relato Oficial de la Sociedad Argentina de Cirugía Torácica. LXXV Congreso Argentino de Cirugía. Buenos Aires, 2004.
4. ATS SUBCOMMITTEES ON SURGERY. Management of nontuberculous empyema. *Am Rev Respir Dis.* 1962;935-936.
5. BECKH S, BÖLCSKEI PL, LESSNAU KD. Real-Time Chest Ultrasonography: A Comprehensive Review for the Pulmonologist. *Chest.* 2002;122(5):1759-1773. doi:10.1378/chest.122.5.1759
6. BRANDA MJ. 58º Relato Oficial de la Sociedad Argentina de Cirugía Torácica. LXXXV Congreso Argentino de Cirugía. Buenos Aires, 2014.
7. CARDOSO JM, CRIALES J, MONCADA R. *Tórax, Pulmón y Mediastino. Radiología e Imagen Diagnóstica y Terapéutica.* Lippincott, Williams & Wilkins; 1999.
8. DE HOYOS A, SUNDARESAN S. Thoracic empiema. *Surg Clin N Am.* 2002;82(3):643-671. doi:10.1016/s0039-6109(02)00022-1
9. ESTEVA H, PARRILLA GA, NÚÑEZ TG, CERVIO RC, PORTAS T. El cambiante perfil del empiema pleural en el hospital universitario. *Rev Argent Cirug.* 2005;88(1/2):41-47.
10. LIGHT RW. Parapneumonic Effusions and Empyema. In: Light RW. *Pleural Diseases.* Philadelphia: Lippincott, Williams and Wilkins; 2007.
11. MOLNAR TF, BENKÖ I. *Management of primary empiema thoracis. 4<sup>th</sup> European Conference on General Thoracic Surgery.* Córdoba, España, 1996. Abstract book 059.
12. MOLNAR TF. Current surgical treatment of thoracic empyema in adults. *Eur J Cardiothorac Surg.* 2007;32(3):422-430. doi:10.1016/j.ejcts.2007.05.028
13. RICE TW. Fibrothorax and decorticacion the lung. In: Shiled's General Thoracic Surgery. 5<sup>th</sup> Edition. Philadelphia: Lippincott, Williams and Wilkins; 2000; pp. 729-737.



## Derrame pleural neoplásico (DPN)

### Generalidades

El derrame pleural neoplásico (DNP) es una complicación frecuente en pacientes oncológicos con enfermedad avanzada comprometiendo su calidad de vida por disnea progresiva, tos y dolor torácico, y en la serie del Hospital Cetrángolo se observó además descenso de peso.<sup>[1, 2, 7]</sup>

El examen físico-químico del líquido pleural puede utilizarse como predictor del DPN, ya que un pH por debajo de 7,2 y una glucosa menor a 60mg son indicadores de diagnóstico sencillo, mal pronóstico, sobrevida corta y pleurodesis ineficaz.<sup>[2]</sup>

La videotoracosopia tiene un doble propósito:

- el diagnóstico y
- el tratamiento del derrame pleural neoplásico.

Es decir biopsia pleural, congelación y confirmación de la enfermedad y finalmente sellamiento o pleurodesis con silicato de magnesio (talco).

Resulta obvio señalar que las biopsias pleurales con aguja de Cope, o Abrams, demandan un tiempo de espera para procesar las muestras y su eventual repetición impacta negativamente en la pobre calidad de sobrevida de estos pacientes y conduce en la mayoría de los casos al atrapamiento pulmonar.<sup>[2]</sup>

### Síntesis clínica del derrame pleural neoplásico (DPN)<sup>[2, 4, 6]</sup>

- 30 % de los pacientes con cáncer desarrolla un DPN
- De un 30 a un 60 % de los derrames son DPN
- Mal pronóstico
- Síntoma de enfermedad avanzada
- Pobre sobrevida, a pesar de la pleurodesis (1 a 26 meses)
- Mortalidad 29-50 % en el primer mes, 84 % al sexto mes
- Rentabilidad diagnóstica de videotoracosopía en DPN 95 al 97 %

*Síntesis diagnóstica*<sup>[2]</sup>

- Clínica e imágenes (Rx, ecografía, TAC)
- Toracocentesis (citología y cultivo)
- Punción biopsia con aguja (PBA) a ciegas o guiada por imágenes
- Biopsia quirúrgica y drenaje pleural
- Toracoscopia (VATS)
- Toracotomía

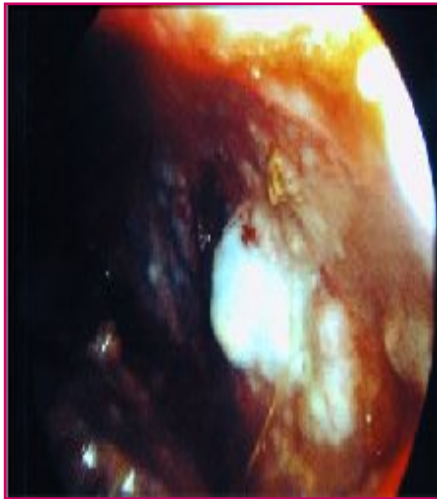


FOTO 1. METÁSTASIS PLEURAL

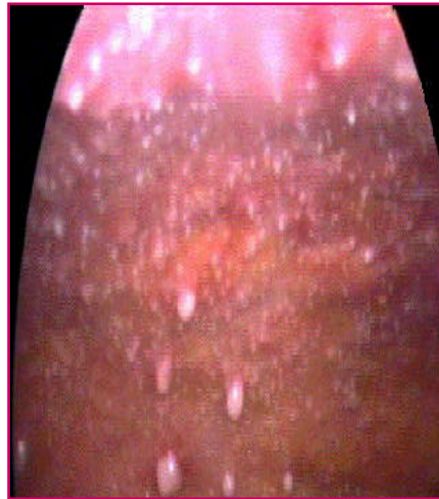

FOTO 2. TBC PLEURAL

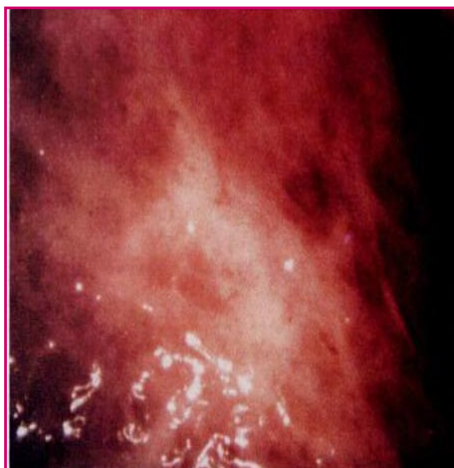

FOTO 3. MESOTELIOMA (INICIO)

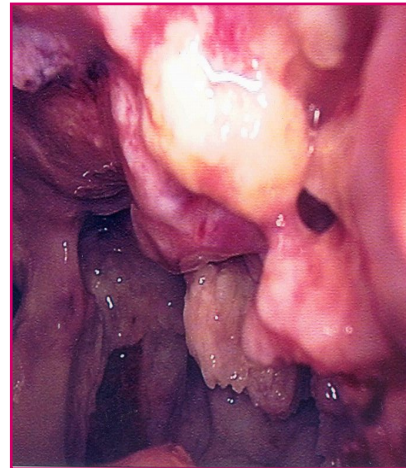


FOTO 4. MESOTELIOMA (AVANZADO)

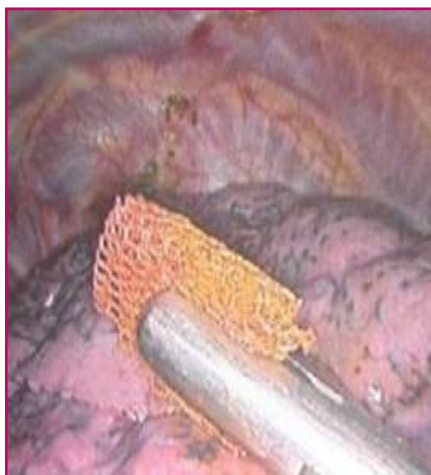

FOTO 5. PULMÓN SANO

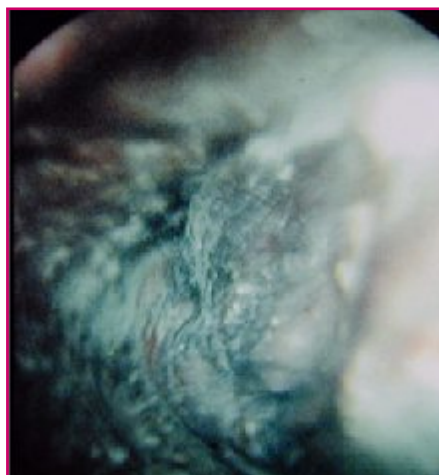


FOTO 6. PLEURODESIS CON TALCO

Las condiciones *sine qua non* para efectuar el sellamiento pleural intraoperatoria con talco son dos:<sup>[2,7]</sup>

- diagnóstico preoperatorio o confirmación intraoperatoria de enfermedad pleural neoplásica;
- ausencia de atrapamiento pulmonar.

Técnicamente se puede realizar este procedimiento con anestesia general y colapso pulmonar unilateral o en casos avanzados y/o mal estado general del paciente con anestesia local y neuroleptoanalgesia<sup>[1]</sup>. La estrategia consiste en practicar VATS temprana a todo paciente con antecedente o sospecha de cáncer y DPN. Es decir, realizar en un solo acto:<sup>[1,2]</sup>

- Evacuación completa del derrame pleural
- Diagnóstico de certeza por biopsia dirigida
- Exploración de toda la cavidad pleural
- Sellamiento de la cavidad pleural

#### *Objetivos del sellamiento*<sup>[2,7]</sup>

- Fusión pleural
- Mejorar calidad de vida
- Aliviar la disnea

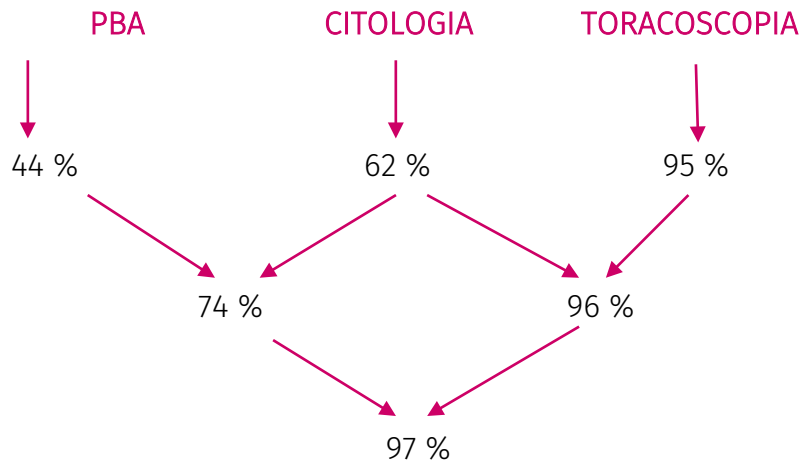
- Evitar la recurrencia del derrame
- Paliación sintomática y duradera
- Restauración anatómo-fisiológica

Debe señalarse que la pobre sobrevida de estos pacientes, aun con pleurodesis, demanda a efectuar un diagnóstico lo más pronto posible, a fin no de mejorar la sobrevida sino su calidad. La sobrevida de los distintos pacientes con DPN variará según la etiología del cáncer primario, que provocó el derrame; sintetizando a grandes rasgos, pobre sobrevida para los portadores de cáncer de pulmón, y mejor sobrevida en pacientes con antecedente de cáncer de mama y linfomas.<sup>[2]</sup> Las mayores sobrevidas superan escasamente los 12 meses y disminuyen drásticamente según el momento evolutivo del DPN y estado general del paciente en 6 o 3 meses.

El sellamiento de la cavidad pleural con talco tiene alto índice de efectividad en el control del DPN, baja morbilidad (del procedimiento en sí) y pobre sobrevida del paciente (depende del cáncer primario), siempre que se respete la condición señalada de buena re-expansión pulmonar intraoperatoria.<sup>[1]</sup> El rédito diagnóstico de la videotoracoscopia en enfermedad maligna es cercano al 100 % en la mayoría de las publicaciones.

La serie cooperativa realizada en Europa por Golstraw-Sahn y otros determinó para VATS una sensibilidad del 91 % y una especificidad del 100 %.<sup>[4, 6, 8]</sup>

LODDENKEMPER (*Eur Respir J.* 1998;11:213-221)<sup>[5]</sup>



**TABLA 1.** ALGORITMO DIAGNÓSTICO CLÁSICO DE LODDENKEMPER[4], CON PORCENTAJES DE CADA PROCEDIMIENTO Y SU CORRESPONDIENTE COMBINACIÓN, A FIN DE AUMENTAR EL RÉDITO DE CADA UNO DE ELLOS

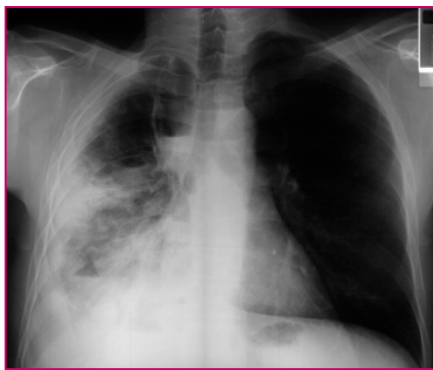


FOTO 7. RX DE DPN

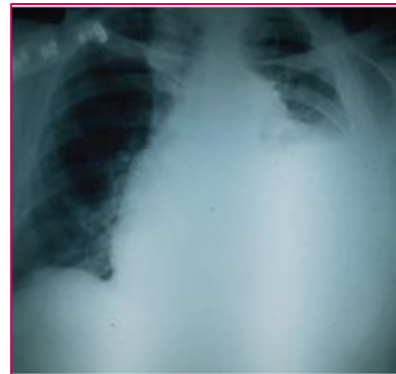

FOTO 8. RX DERRAME PERICÁRDICO

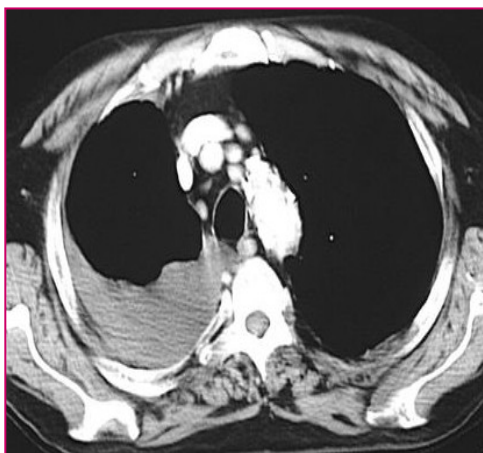


FOTO 9. DPN POR TAC

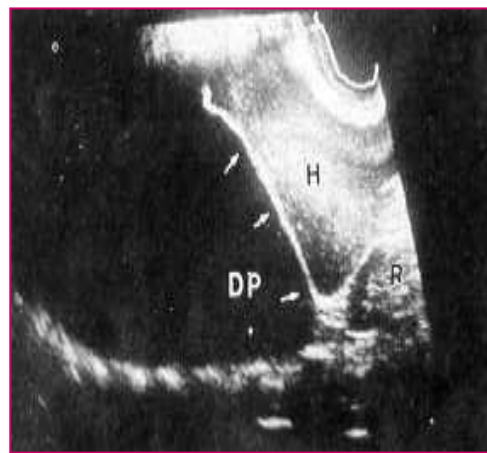


FOTO 10. DPN POR ECOGRAFÍA

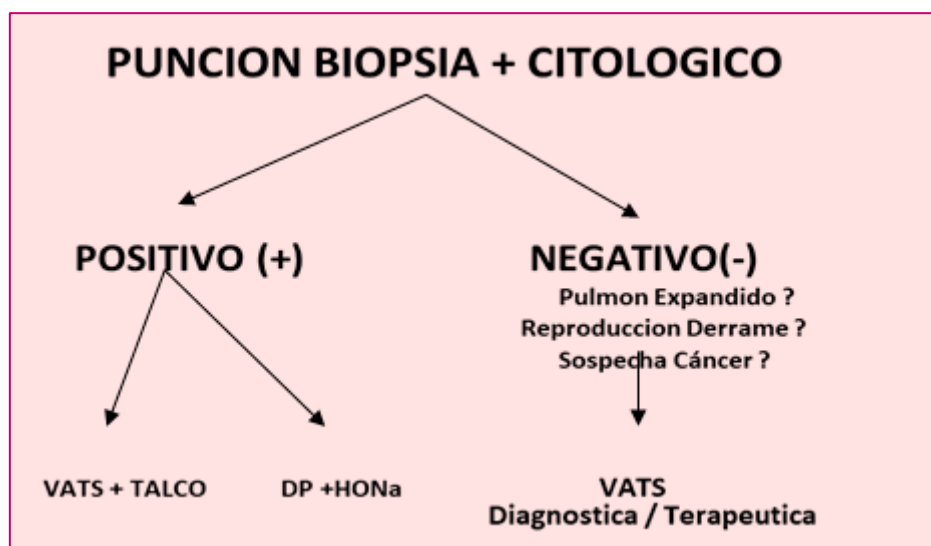


TABLA 2. ALGORITMO DESARROLLADO EN HOSPITAL «DR. A. A. CETRÁNGOLO», PARA DPN<sup>[2]</sup>

Es válido efectuar VATS de primera intención, cuando se conocen o establecen las siguientes condiciones:<sup>[2]</sup>

- Tumor primario conocido
- Buen estado general
- Rx pulmón re-expandido (postpunción)
- Líquido de punción hemático
- Derrame pericárdico concomitante (para efectuar simultáneamente una ventana pleuropericárdica)

#### *Clasificación de agentes para lograr la sinfisis<sup>[9]</sup>*

- Isótopos radiactivos
- Inmunomodulador
- Antimaláricos
- Biológicos (tissucol)
- ATB (tetraciclina)
- Antineoplásicos (bleomicina)
- Otros (HONa) y talco (silicato de magnesio hidratado)

Rentabilidad diagnóstica de los procedimientos utilizados en el Hospital Cetrángolo (dos series de 60 y de 122 casos respectivamente) en comparación con el clásico estudio de Loddenkemper.<sup>[2, 4]</sup>

	60 CASOS	122 CASOS	LODDENKEMPER
PBA (+)	26 (43 %)	54 (44 %)	44 %
Citología (+)	14 (23,3 %)	36 (29 %)	62 %
Combinacion		60 (49,2 %)	74 %
VATS (+)	12 (92,3 %)	28 (96,4 %)	95 %
Otros	11	23 (18,8 %)	6 (3 %)
<b>Total</b>	<b>52</b>	<b>118</b>	<b>208</b>

TABLA 4. COMPARACIÓN DE LAS SERIES DEL HTAL. CETRÁNGOLO Y LODDENKEMPER<sup>[2, 5]</sup>

### *Estadísticas del Hospital del Tórax «Dr. A. A. Cetrángolo»<sup>[2]</sup>*

De los 122 casos con confirmación histológica de DPN, se incluyeron 103 pacientes en el presente estudio retrospectivo.

Distribuidos por sexo, 71 hombres (69 %) y 32 mujeres (31 %). Su histología más frecuente: cáncer de pulmón, 64 casos (62 %); mesotelioma, 25 (24 %) y cáncer de mama, 9 (9 %). El diagnóstico se efectuó por biopsias quirúrgicas 40 %, VATS 30 %, PBA Abrams 15 %, toracotomía 11 %, otros 4 %.

Fueron sellados 71 pacientes, utilizando talco o hidróxido de sodio (HONa), incluidos 20 mesoteliomas, no pudiéndose sellar el resto de los pacientes por enfermedad avanzada y/o falta de re-expansión pulmonar.

## **Mesotelioma**

### *Generalidades*

El mesotelioma es un tumor poco frecuente, de difícil diagnóstico, y con una clara tendencia a su incremento, no habiéndose llegado aún a un pico

máximo de manifestación. Predomina entre la cuarta y la octava década y con una franca relación de los pacientes en contacto con asbesto. La sospecha clínica junto al interrogatorio exhaustivo son piezas fundamentales en el estudio de esta enfermedad. Tanto la radiología como la tomografía y la resonancia magnética presentan características evidentes que hacen sospechar el mesotelioma. La forma más común de manifestarse es a través de un derrame pleural neoplásico (DPN).<sup>[3]</sup>

#### *Clasificación anatomopatológica del mesotelioma difuso<sup>[3]</sup>*

- Epitelial (50 al 70 %)
- Sarcomatoso (15 al 20 %)
- Mixto (15 al 30 %)

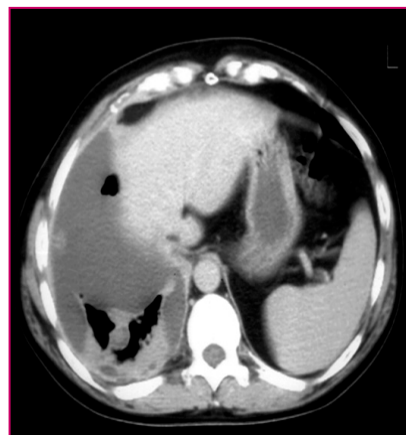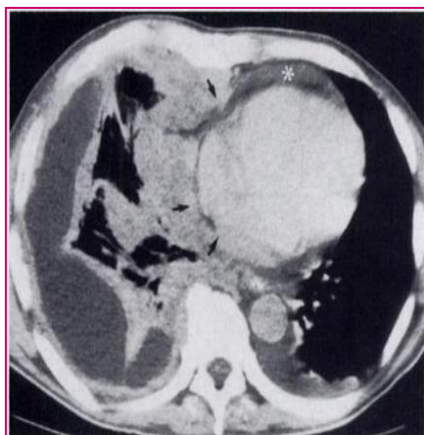


FOTO 7 Y 8. MESOTELIOMA: DPN Y ENGROSAMIENTO DE AMBAS PLEURAS (PARIETAL Y MEDIASTINAL)

#### *Diagnóstico*

- Toracocentesis y citología líquido
- Punción biopsia pleural con aguja (Abrams)
- VATS
- Toracotomía mínima



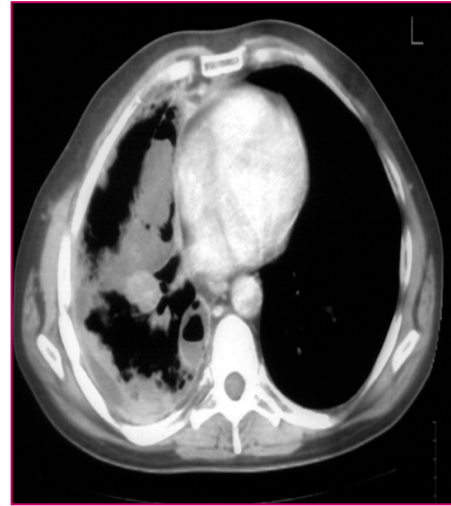
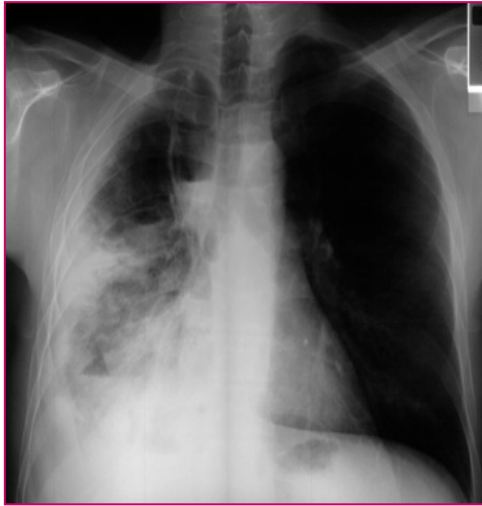
Foto 9 y 10. MESOTELIOMA: DPN Y ENGROSAMIENTO PLEURAL

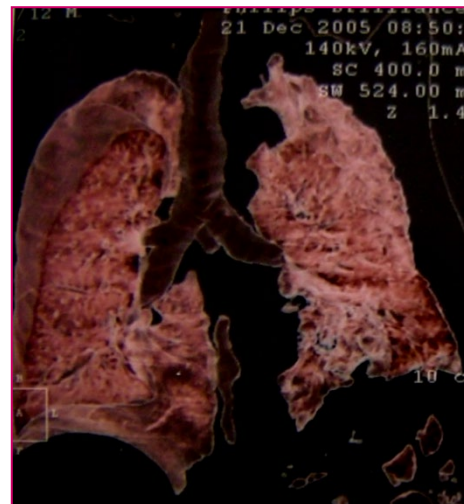
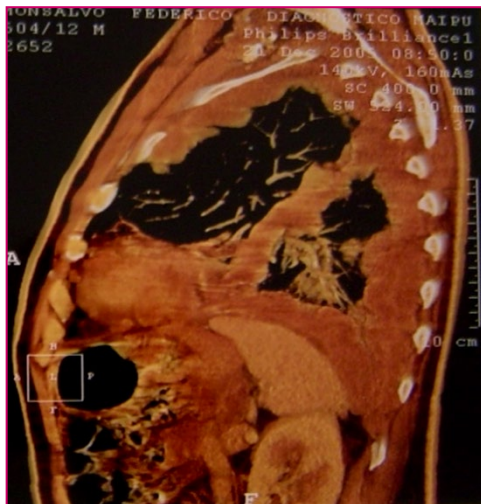


Foto 11 y 12. VISIÓN SAGITAL DE TAC Y RECONSTRUCCIÓN 3D DE MESOTELIOMA

### Tratamiento

No existe una terapéutica eficaz para el tratamiento del mesotelioma y en la actualidad su terapéutica puede sintetizarse en varios ítems que son los siguientes:

- Terapia multimodal
- Cirugía: a) pleuroneumonectomía y b) decorticación parietal o completa (parieto-visceral)
- Radioterapia

- Quimioterapia
- VATS diagnóstica y pleurodesis con silicato de magnesio hidratado (talco)

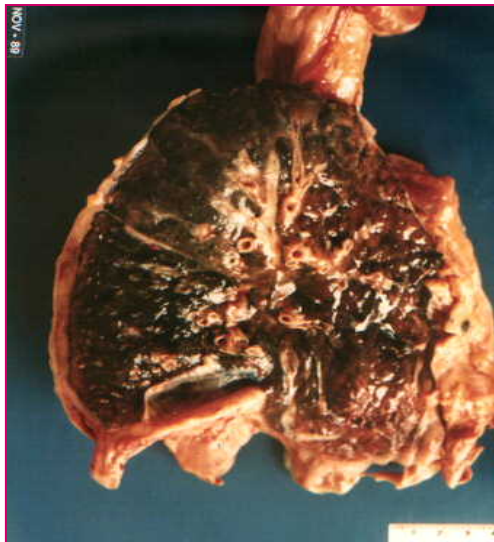

FOTO 11. PIEZA DE PLEURONEUMONECTOMÍA

Aún hoy se discute y hay controversia con respecto a cuál sería el mejor tratamiento para la variedad epiteloide, ya que las sobrevidas postcirugías de magnitud vs. tratamientos conservadores con sellamiento pleural por VATS y tratamiento posterior con quimioterapia, inclinarían la balanza hacia esta última alternativa.

Sintetizando:

- Supervivencia promedio entre 9 a 12 meses
- Supervivencia tratados alrededor de 18 meses

Supervivencia en variedad epiteloide con cirugía resectiva total (pleuroneumonectomía), más radioterapia, más quimioterapia (tratamiento multimodal) en series seleccionadas: 44 % a 2 años y 49 % a 5 años.<sup>[3]</sup>

Aún así la pleuroneumonectomía no prolongó la sobrevida y las complicaciones postoperatorias en series seleccionadas están en el rango del 60 %.<sup>[3]</sup>

Lo habitual es el tratamiento paliativo, diagnóstico por VATS, sellamiento con talco y tratamiento complementario en variedad epiteloide con quimioterapia (cisplatino/premetexed), con relativa buena respuesta versus cirugía resectiva.

En un estudio del Hospital Cetrángolo sobre 28 pacientes con esta patología, se determinó que su histología fue: epiteloide, 22 casos (78 %); sarcomatosos, 4 casos (15 %) y bifásicos, 2 casos (7 %).<sup>[2]</sup>

Los procedimientos diagnósticos utilizados fueron varios, como punción con aguja de Trucut, toracotomía mínima, etc.; lo destacable del estudio es que cuando se efectuó VATS, en casi la mitad de los casos tuvieron un rédito de positividad diagnóstica del 100 % y pudieron efectuar simultáneamente el diagnóstico y su correspondiente tratamiento (sellado pleural). Ningún paciente portador de esta serie fue quirúrgico. Concluyendo: la videotoracoscopia parece ser el procedimiento quirúrgico de elección para su diagnóstico.

## Referencias bibliográficas

1. ANGELILLO MACKINLAY T. Videotoracoscopia. 48º Relato Oficial de la Sociedad Argentina de Cirugía Torácica. LXXV Congreso Argentino de Cirugía. Buenos Aires, 2004.
2. BRANDA MJ. XXIII Congreso de Médicos Residentes, mayo de 2010 (estudio del DPN en el Hospital «Dr. A. A. Cetrángolo», desde 2006 al 2009).
3. FICARRA AH. 52º Relato Oficial de la Sociedad Argentina de Cirugía Torácica. LXXIX Congreso Argentino de Cirugía. Buenos Aires, 2008.
4. ANTONY VB, LODDENKEMPER R, ASTOUL P, BOUTIN C, GOLDSTRAW P, HOTT J, RODRIGUEZ PANADERO F, SAHN SA. Management of malignant pleural effusions. *Eur Respir J*. 2001;18(2):402-419. doi:10.1183/09031936.01.00225601
5. LODDENKEMPER R. Thoracoscopy – State of art. *Eur Respir J*. 1998;11:213-221. doi:10.1183/09031936.98.11010213
6. RODRÍGUEZ PANADERO F, ANTONY VB. Pleurodesis: state of the art. *Euro Respir J*. 1997;10:1648-1654.

7. SAAD E. 46º Relato Oficial de la Sociedad Argentina de Cirugía Torácica. LXXII Congreso Argentino de Cirugía. Buenos Aires, 2002.
8. SAHN SA. Pleural diseases related to metastatic malignancies. *Eur Respir J.* 1997,10(8):1907-1913. doi:10.1183/09031936.97.10081907
9. URTASUN JM, MORAGON. Trat. DPN. *Tumor.* 1995;8(2).

## Neumotórax

### Generalidades

*El neumotórax puede ser primario o secundario.* Se define como primario cuando resulta de la rotura de una bulla o bleb periférica. El neumotórax secundario se produce como consecuencia de la rotura de una lesión que forma parte de una enfermedad parenquimatosa difusa.

«El neumotórax espontáneo y benigno no debe ser llamado así; porque no es espontáneo —tiene una causa etiológica— y puede, por otra parte, ser mortal» (Dr. **ROBERTO LAMY**, padre). Este neumotórax debe ser llamado «neumotórax simple, tal como lo hiciera Laennec».

El neumotórax simple primario ocurre en personas jóvenes, que en general toleran funcionalmente bien el episodio, y puede asociarse a hemorragia por rotura de una brida vascularizada por irrigación sistémica.<sup>[2,3]</sup>

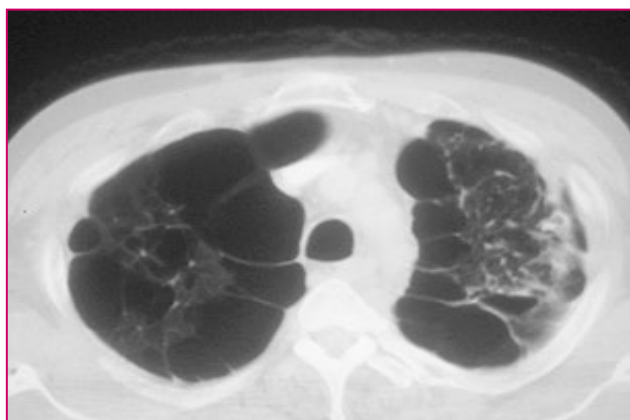


FOTO1. RX NEUMOTÓRAX Y BULLAS

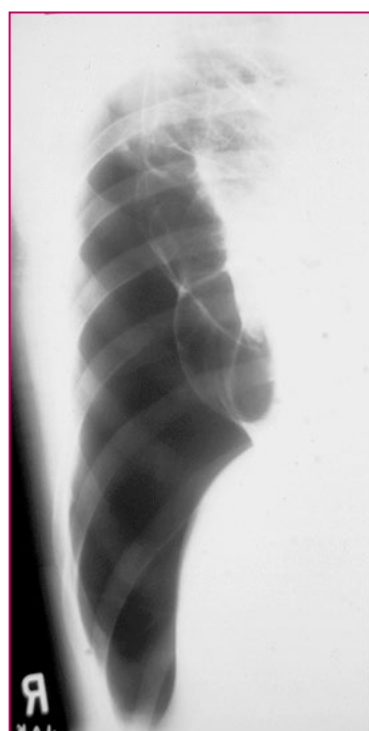

FOTO 2. BULLAS POR TAC

### *Indicaciones de VATS en neumotórax*

Se entiende por bullectomía la exéresis quirúrgica de una bulla pulmonar, (debe ser llamada «vesícula», según **ÁNGEL N. BRACCO**) cuya rotura origina un episodio de neumotórax. Las bullas que no se rompen no tienen indicación quirúrgica.<sup>[8]</sup>

Se trata de una técnica que ofrece alta efectividad, baja morbilidad y escasas conversiones. En todos los casos de resección de bullas se utilizan endosuturas, y endoloop o clips para completar una sección parenquimatosa. Se debe completar este procedimiento con la abrasión pleural (irritación), utilizando para ello gasa o mallas, para efectuar la maniobra citada.

- 1<sup>er</sup> episodio por factores laborales (buzos, pilotos)
- 2<sup>do</sup> episodio post-falla de drenaje pleural (25 a 30 % casos)<sup>[1, 5, 10, 13]</sup>

### *La técnica operatoria*

Infiltración de los puertos de trabajo con anestesia local, colocación de trócares: habitualmente tres, uno para la videocámara, otro para prensión del complejo bulloso y un tercero habitualmente abierto para la colocación de la endosutura; este último ubicado peri-areolar en el hombre y retro o submamario en la mujer.

La bulla debe researse junto con un pequeño margen de tejido normal para evitar aerorragia por la línea de sutura. Bajo control endoscópico se coloca un tubo de drenaje que se extrae por el portal caudal y se conecta a un frasco bitubulado con trampa de agua.<sup>[2, 3]</sup>

En casos de no hallarse complejo bulloso efectuar igualmente resección del vértice pulmonar (apicectomía) y efectuar una rigurosa pleurodesis con malla o gasa.

El área de trabajo se ubica habitualmente en un cuadrilátero con las referencias siguientes:

1. Línea axilar anterior
2. Línea axilar posterior

3. 4º espacio intercostal
4. 8º espacio intercostal

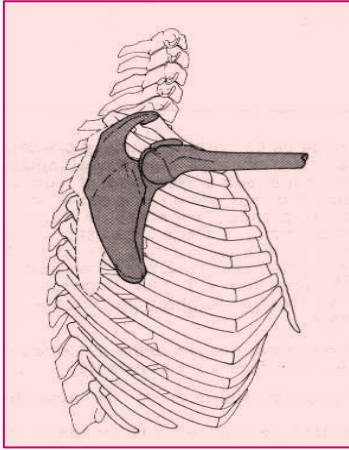


FIGURA 1. TÓRAX OSEO

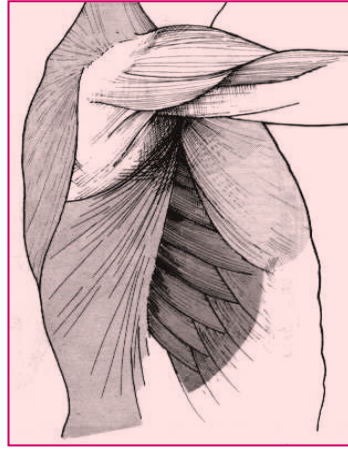

FIGURA 2. GRUPOS MUSCULARES

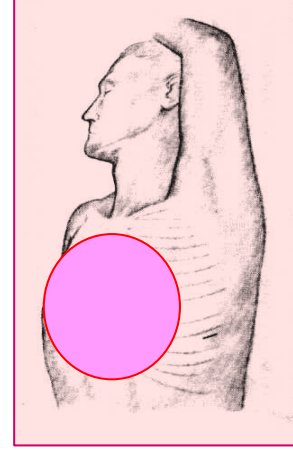


FIGURA 3. ÁREA DE TRABAJO

### Localización de bullas

- Vértices lóbulos superiores
- Segmento Nelson (superior de lóbulos inferiores) (B/6 de los endoscopistas)
- Aristas de los lóbulos
- Vertiente mediastinal
- En un 20 % no hay bullas, reseca el vértice igual
- En todos los casos, efectuar pleurodesis con malla
- No utilizar pleurodesis con talco (jóvenes)
- Ni pleurectomía

### VATS vs. toracotomía axilar

A igualdad de resultados, la cirugía mini-invasiva (VATS) ofrece innegables ventajas adicionales referentes a una menor estadía hospitalaria, reinserción laboral acortada y mejor cosmética. Bajo nivel de recurrencias luego de VATS. Importancia de una buena abrasi3n mecánica con malla o gasa (el

procedimiento al ser menos invasivo que una toracotomía, provoca menos adherencias).

Hoy por hoy, la bullectomía videotoracoscópica logra curaciones similares a las obtenidas utilizando toracotomías mínimas axilares, y las recidivas son similares utilizando una u otra técnica quirúrgica.

Sintetizando: la resección por videotoracoscopia es el tratamiento de elección para el manejo del neumotórax espontáneo recidivado. Es un procedimiento efectivo, seguro, menos doloroso, más anatómico, cosmético y con rápida recuperación posoperatoria.

Otros autores señalan que no habría diferencia entre la VATS vs. toracotomía axilar mínima (4-5 cm) en cuanto al:<sup>[7, 11]</sup>

- Dolor
- Función respiratoria
- Estadía
- Complicaciones
- Analgésicos y recidivas
- Vuelta a la actividad laboral

#### *Consideraciones finales*<sup>[6]</sup>

- Recidiva post-VATS menor al 2-6 %
- Está indicada re-VATS o toracotomía (causas)
  - a. falta resección ápice
  - b. falta o mala abrasión pleural

#### *Casos excepcionales*<sup>[6]</sup>

Neumotórax bilateral sucesivo o simultáneo (2 % casos)

Drenar ambos hemitórax y luego asegurar un hemitórax por VATS<sup>[1, 2, 6, 8, 9]</sup>



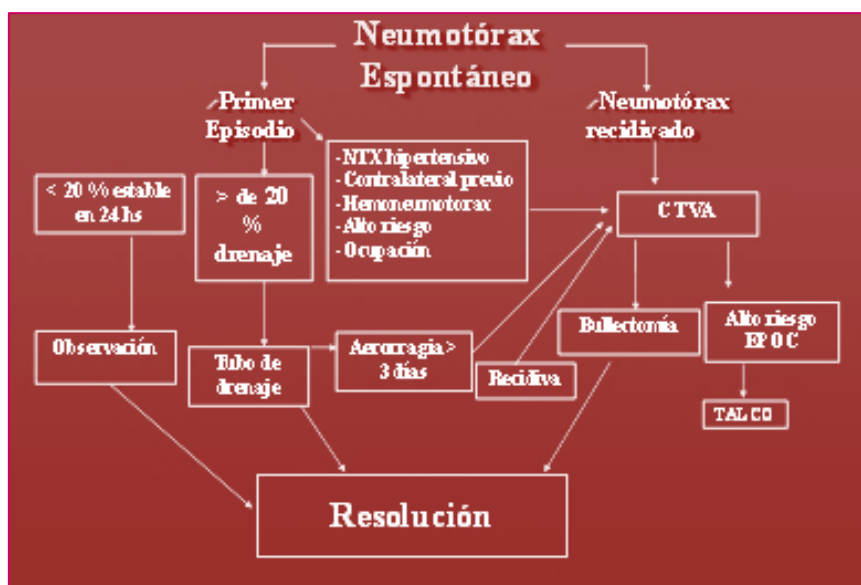


FIGURA 4. ALGORITMO TERAPÉUTICO DEL NEUMOTÓRAX ESPONTÁNEO

Tomado del relato del Dr. Mackinlay<sup>[3]</sup>

## Referencias bibliográficas

1. ABDALA OA, LEVY RR, BIBILONI RH, *et al.* Ventajas de la cirugía torácica video asistida en el tratamiento del neumotórax espontáneo. *Medicina*. 2001;61(2):157-60.
2. ANGELILLO MACKINLAY TA. Enfoque terapéutico del neumotórax espontáneo. 28º Congreso de Medicina Respiratoria. 9 al 12 de diciembre de 2000, Sheraton Hotel, Mar del Plata, Argentina.
3. ANGELILLO MACKINLAY TA. Videotoracoscopia. 48º Relato Oficial de la Sociedad Argentina de Cirugía Torácica. LXXV Congreso Argentino de Cirugía. Buenos Aires, 2004.
4. BAUMANN MH, STRANGE C, HEFFNER JE, AACP PNEUMOTHORAX CONSENSUS GROUP. Management of spontaneous pneumothorax: an American College of Chest Physicians Delphi consensus statement. *Chest*. 2001;119(2):590-602. doi:10.1378/chest.119.2.590
5. CHOU S, CHENG Y-J, KAO EL. Is video-assisted thoracic surgery indicated in the first episode primary spontaneous pneumothorax? *Thoracic Surgery*. 2003;2(4):552-554. doi:10.1016/S1569-9293(03)00143-9
6. DELLA BIANCA-NAZAR. 49º Relato Oficial de la Sociedad Argentina de Cirugía Torácica. LXXVI Congreso Argentino de Cirugía. Buenos Aires, 2005.

7. FREIXINET JL, CANALÍS E, JULIÁ G, RODRIGUEZ P, SANTANA N, RODRIGUEZ DE CASTRO F. Axillary thoracotomy versus videothoracoscopy for the treatment of primary spontaneous pneumothorax. *Thoracic Surg.* 2004;78(2);417-420. doi:10.1016/j.athoracsur.2003.11.038
8. GÓMEZ M, GRISPAN R, DELLA TORRE H, ABRANSON H, BRANDA M, YUNK O. Neumotórax Espontaneo. *Rev Argent Cirug.* 1988;55:185-197.
9. GRISPAN R, DELLA TORRE H, GÓMEZ M, FIORE C. Neumotórax Recidivado. *Rev Argent Cirug.* 1983;44(3-4):185-197.
10. HATZ R, KAPS MF, MEIMARAKIS G, LOEHE F, MÜLLER C, FÜRST H. Long-term results after video-assisted thoracoscopic surgery for first-time and recurrent spontaneous pneumothorax. *Surgery.* 2000;70(1);253-257. doi:10.1016/s0003-4975(00)01411-9
11. KIM KH, KIM HK, HAN JY, KIM JT, WON YS, CHOI SS. Transaxillary minithoracotomy versus video-assisted thoracic surgery for spontaneous pneumothorax. *Thorax Surg.* 1996;61(5);1510-1512. doi:10.1016/0003-4975(96)00113-0
12. NOPPEN M, ALEXANDER P, DRIESEN P, SLABBYNCK H, VERSTRAETEN A. Manual aspiration versus chest tube drainage in first episodes of primary spontaneous pneumothorax: a multicenter, prospective, randomized pilot study. *Am J Respir Crit Care Med.* 2002;165(9):1240-1244. doi:10.1164/rccm.200111-078OC
13. TORRESINI G, VACCARILI M, DIVISI D, CRISCI R. Is video-assisted thoracic surgery justified at first spontaneous pneumothorax? *Eur J Cardiothorac Surg.* 2001;20(1):42-5. doi:10.1016/s1010-7940(01)00679-0

# Cáncer de pulmón

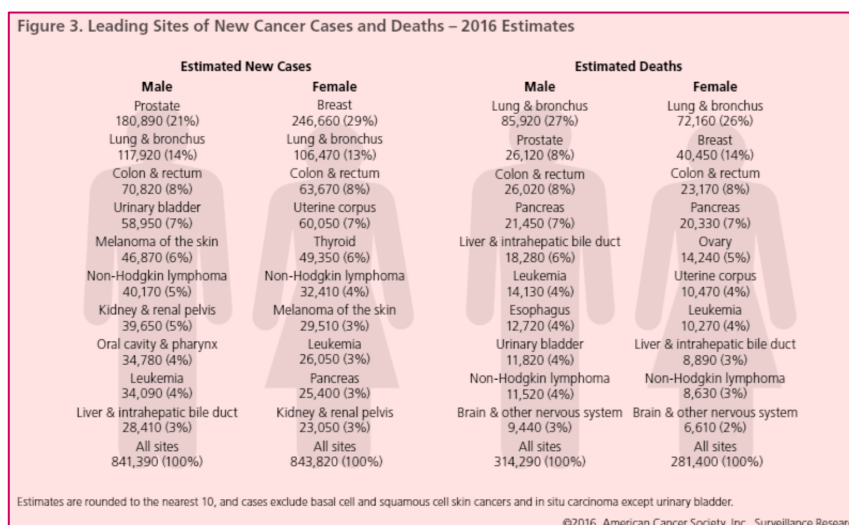
**DRES. EDUARDO NICOLÁS SAAD, MAXIMILIANO ARIEL LO**

**TARTARO Y FEDERICO HERNÁN CARDINALE**

## Introducción

El cáncer es la segunda causa más común de muerte en Estados Unidos, sólo superada por las enfermedades cardiovasculares.

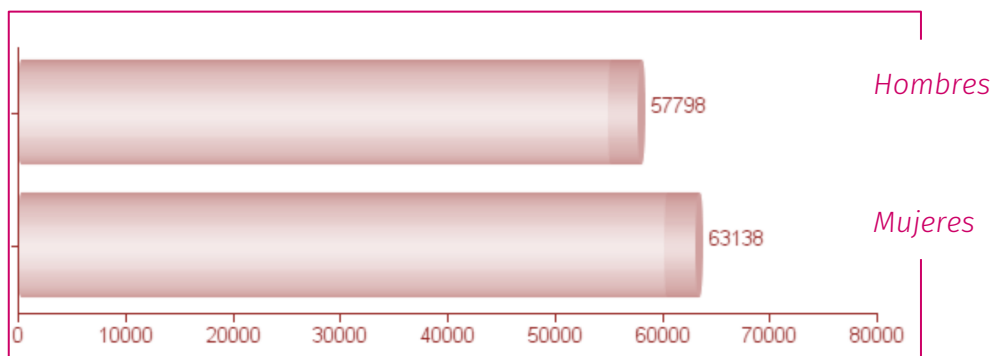
La tasa de muerte por cáncer total aumentó durante la mayor parte del siglo XX debido a la epidemia de tabaquismo, alcanzando un máximo en 1991 con 215 muertes por cáncer por cada 100.000 personas. Sin embargo, desde 1991 hasta 2012, la tasa se redujo un 23 % debido a la reducción del consumo de tabaco, a las intensas campañas antitabaco y a otras medidas, como las mejoras en la detección y tratamiento temprano.



NUEVOS CASOS ESTIMADOS Y MUERTES POR CÁNCER EN AMBOS SEXOS EN ESTADOS UNIDOS PARA EL 2016

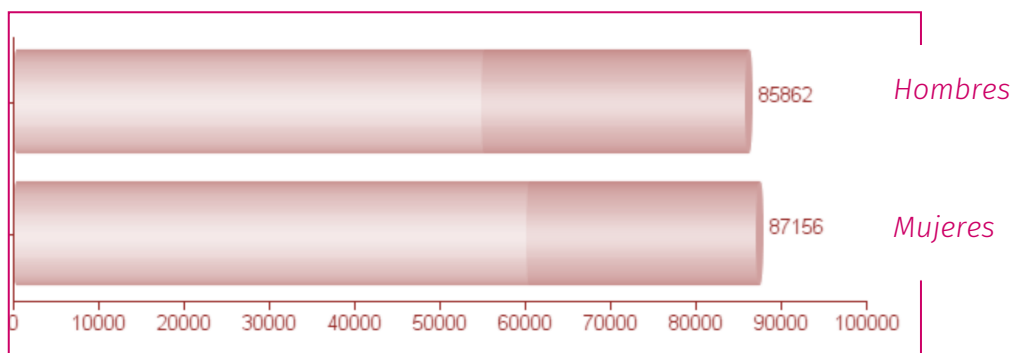
Argentina se ubica en el séptimo lugar en cuanto a la incidencia de cáncer en América, considerando ambos sexos y todos los tumores, a excepción del melanoma. Según las publicaciones del Instituto Nacional del Cáncer del Ministerio de Salud, Argentina tiene una incidencia de cáncer para ambos sexos de 216,7 cada 100.000 habitantes con una mortalidad de 115,1 cada 100.000 habitantes (Globocan, IARC, 2012). Esta incidencia no tiene en cuenta el cáncer de piel no melanoma.

De esta manera, se espera que para el 2015 la incidencia aumente un 5 % con respecto a la estimada en el 2012 (5,2 % mayor en los hombres y 4,9 % en las mujeres). Para el 2035 se calcula un incremento de 50,2 % en relación al 2012 (56,2 % en los hombres y 44,8 % en las mujeres).



*Incidencia en 2012*      *Efecto demográfico*

NÚMERO DE CASOS NUEVOS DE CÁNCER ESPERADOS PARA AMBOS SEXOS EN EL AÑO 2015



*Incidencia en 2035*      *Efecto demográfico*

NÚMERO DE CASOS NUEVOS DE CÁNCER ESPERADOS PARA AMBOS SEXOS EN EL AÑO 2035

La predicción de la mortalidad por cáncer en base a las tasas estimadas en 2012 calcula un aumento del número de defunciones del 5,3 % para ambos sexos en 2015 y del 55,7 % en 2035 (60,5 % en hombres 50,4 % en mujeres).

## Epidemiología

Antes de comenzar con el estudio del cáncer de pulmón conviene hacer la aclaración de que el término *cáncer de pulmón*, *cáncer broncopulmonar* o *carcinoma broncogénico* se emplea para identificar cualquier tumor maligno de estirpe epitelial originado en el epitelio de revestimiento o glandular del árbol bronquial, quedando de este modo excluidos los tumores benignos, los mesenquimáticos, los pleurales, los metastásicos y otros que puedan comprometer los tejidos del tórax originados de regiones vecinas.

El cáncer de pulmón es la primera causa de muerte por cáncer en el mundo para ambos sexos, habiendo superado la mortalidad por cáncer de mama en la mujer desde el año 1985.

Debido a que el 85 % de los cánceres pulmonares corresponden al tipo carcinoma no de células pequeñas de pulmón (CNCP) o no microcítico dedicaremos el presente capítulo a este tipo de cáncer, dejando los otros tipos menos frecuentes, como carcinoma de células pequeñas de pulmón (CCP) o microcítico, tumores del vértice de pulmón y nódulo pulmonar solitario, ya que merecen un capítulo aparte.

La Encuesta Nacional de Factores de Riesgo para Enfermedades no Transmisibles (ENFR) considera cada cuatro años desde 2005 los principales factores de exposición para el desarrollo del cáncer en general:

- Bajo consumo de frutas y hortalizas
- Inactividad física
- Alto índice de masa corporal
- Consumo de tabaco
- Ingesta excesiva de alcohol

A pesar de estos principales factores vamos a realizar una descripción más detallada con respecto al comportamiento del cáncer de pulmón en particular.

### *Edad*

El cáncer generalmente se desarrolla en personas de edad avanzada. El 86 % de todos los cánceres en Estados Unidos se diagnostican en personas mayores de 50 años de edad. Menos del 15 % de los casos ocurren en pacientes menores de 30 años de edad. La edad promedio de las personas a las que se les detecta cáncer del pulmón es 60 años.

### *Género*

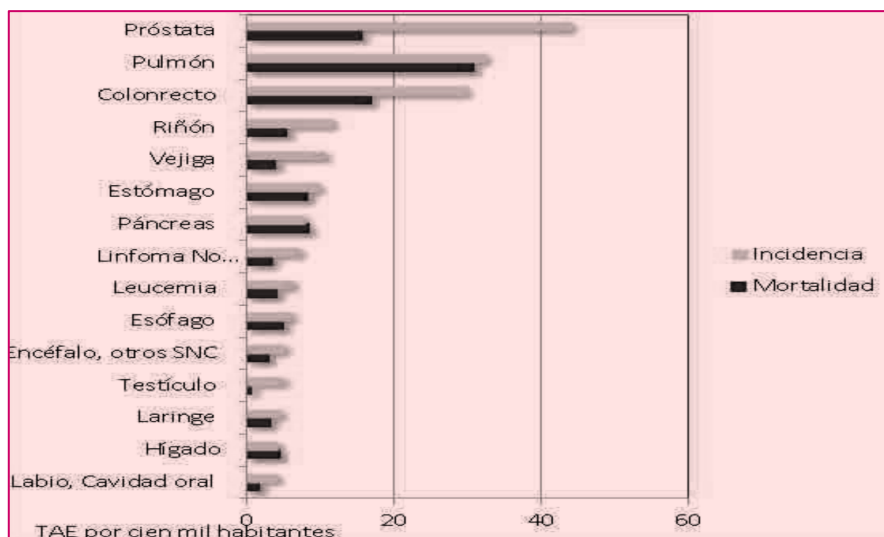
El cáncer de pulmón es la neoplasia más frecuente en el varón, con tasas de 70 casos por cada 100.000 habitantes en países de gran incidencia a 20 por cada 100.000 en países como Suiza y otros países que reportan las incidencias más bajas.

La tasa entre mujeres es aproximadamente la mitad de la de los hombres, con tasas cercanas a 30 por cada 100.000 mujeres en los países con más casos y 20 cada 100.000 mujeres en países que reportan las incidencias más bajas.

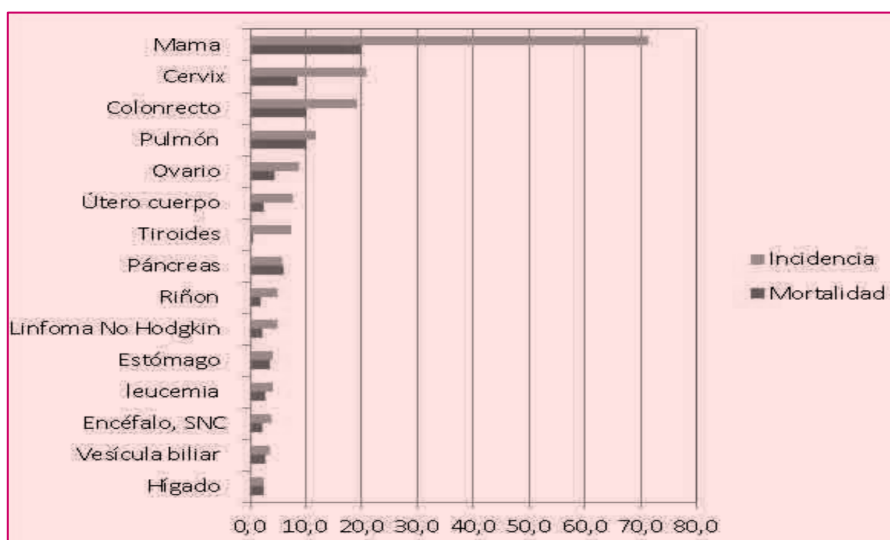
En la mujer sigue teniendo una menor incidencia, pero la muerte por cáncer de pulmón ya se ha situado en primer lugar en muchos países y en segundo lugar en otros.

Aunque la tasa de mortalidad entre los hombres de países occidentales está disminuyendo, la tasa de mortalidad de mujeres por cáncer de pulmón está aumentando, debido al incremento en el número de nuevos fumadores en este grupo.

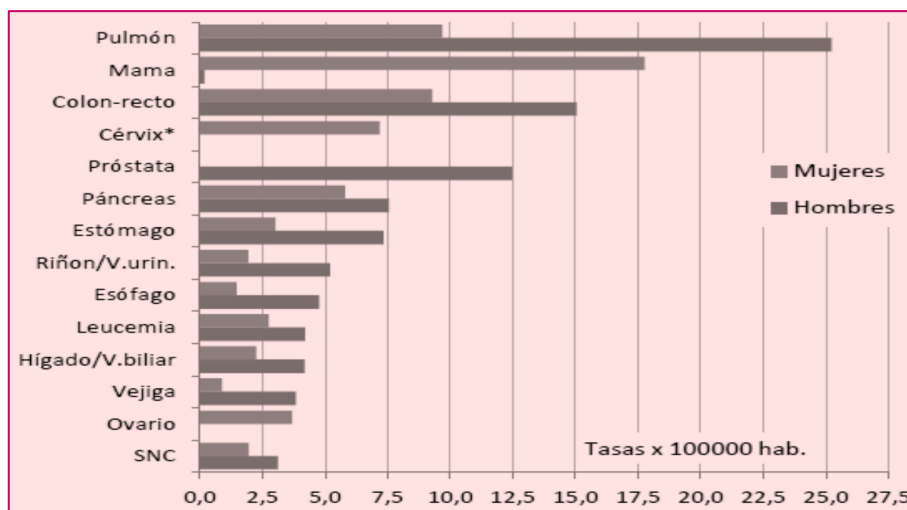
En nuestro país, al analizar las tasas oficiales se identifican algunos problemas de calidad en los reportes; para nombrar solo uno de ellos, las muertes por cáncer de origen desconocido son muy superiores a las cifras habituales reportadas en el resto del mundo; como es sabido en la práctica diaria es muy habitual la escasa importancia que se le da a la confección del certificado de defunción, principal fuente de información para llenar los registros públicos.



ESTIMACIONES DE INCIDENCIA Y MORTALIDAD PARA PRINCIPALES SITIOS TUMORALES EN HOMBRES, ARGENTINA, 2012. TASAS AJUSTADAS POR EDAD POR CIENTO MIL HABITANTES SEGÚN POBLACIÓN ESTÁNDAR INTERNACIONAL



ESTIMACIONES DE INCIDENCIA Y MORTALIDAD POR PRINCIPALES SITIOS TUMORALES EN MUJERES, ARGENTINA, 2012. TASAS AJUSTADAS POR EDAD POR CIENTO MIL HABITANTES SEGÚN POBLACIÓN ESTÁNDAR INTERNACIONAL



MORTALIDAD POR CÁNCER EN HOMBRES Y MUJERES SEGÚN PRINCIPALES LOCALIZACIONES TUMORALES, ARGENTINA, 2014. TASAS ESTANDARIZADAS POR EDAD SEGÚN POBLACIÓN MUNDIAL ESTÁNDAR

### Tabaco

La relación con el tabaquismo es tal que la incidencia de muerte por cáncer de pulmón guarda relación directa y proporcional con la cantidad de cigarrillos consumidos y el tiempo de consumo. El tabaquismo ejercería su poder carcinogénico a través de sustancias químicas que se ligan y producen la mutación del ADN. Investigadores identificaron 22.910 sustituciones somáticas, incluyendo 134 exones de codificación.

Si se considera que el paciente no fumador tiene una probabilidad de padecer el cáncer de pulmón igual a 1, el fumador tiene 30 o 40 veces más con respecto al no fumador.

### Exposiciones ocupacionales

Es conocida la relación del asbesto como un factor de riesgo para el cáncer de pulmón. Las personas que trabajan con asbesto tienen un riesgo mayor de padecer cáncer de pulmón y, si además fuman, el riesgo aumenta considerablemente. Aunque el asbesto se ha utilizado durante muchos años, los gobiernos occidentales casi han eliminado su uso en el trabajo y en los productos para el hogar.



En la Argentina está ampliamente difundido y su uso se encuentra escasamente fiscalizado. Otros compuestos como el radón (gas radiactivo incoloro, inodoro e insípido) que se produce por la desintegración natural del uranio, el arsénico, el azufre, el cloruro de vinilo, materiales radiactivos, cromatos de níquel, productos de carbón, gas mostaza, éteres de clorometilo, gasolina y derivados del diésel, hierro, berilio, etc. se asocian también a un elevado riesgo de cáncer de pulmón (riesgo cinco veces mayor).

### *Dieta*

El aumento del consumo de frutas y verduras podría reducir la carga mundial de morbilidad por cáncer de esófago, estómago, pulmón y colorrectal en un 20 %, 19 %, 12 % y 2 %, respectivamente. Se creería que ciertas vitaminas, sobre todo las A y C, son protectoras de la mucosa bronquial, por su capacidad de inactivar los radicales libres de los carcinógenos, o por su capacidad de regular de forma precisa ciertas funciones celulares, a través de distintos mecanismos.

### *Contaminación ambiental*

La contaminación ambiental puede aumentar ligeramente el riesgo de cáncer de pulmón. Este riesgo es mayor en los fumadores.

### *Historia familiar*

Las personas cuyo padre, madre, hermano o hermana han tenido cáncer de pulmón, pueden tener un riesgo ligeramente más alto, especialmente si son fumadores.

### *Historia personal*

Las personas que han tenido cáncer de pulmón tienen un mayor riesgo de padecer un segundo tumor.

## Clasificación

TUMORES MALIGNOS EPITELIALES		TUMORES MESENQUIMATICOS	
<i>Carcinoma de células escamosas</i>	8070/3	Hemangioendotelioma epiteliode	9133/1
- papilar	8052/3	Angiosarcoma	9120/3
- células claras	8084/3	Blastoma pleuropulmonar	8973/3
- células pequeñas	8073/3	Condroma	9220/0
- basaloide	8083/3	Miofibroblástico peribronquial	8827/1
<i>Carcinoma de células pequeñas</i>	8041/3	Linfangiomas pulmonar difusa	
- carcinoma de células pequeñas combinado	8045/3	Tumor miofibroblástico inflamatorio	8825/1
<i>Adenocarcinoma</i>	8140/3	Linfangioleiomiomatosis	9174/1
- subtipo mixto	8255/3	Sarcoma sinovial	9040/3
- acinar	8550/3	Monofásico	9041/3
- papilar	8260/3	Bifásico	9043/3
- carcinoma bronquioloalveolar	8250/3	Sarcoma de la arteria pulmonar	8800/3
No mucinoso	8252/3	Sarcoma de la vena pulmonar	8800/3
Mucinoso	8253/3	<b>TUMORES EPITELIALES BENIGNOS</b>	
Mixto o indeterminado	8254/3	<i>Papilomas</i>	
- sólido con producción de mucina	8230/3	- células escamosas	8052/0
Fetal	8233/3	Exofítico	8052/0

Mucinoso (coloide)	8480/3	Invertido	8053/0
Cistoadenocarcinoma mucinoso	8470/3	- glandular	8260/0
En anillo de sello	8490/3	- mixto papilar y escamoso	8560/0
Células claras	8310/3	<i>Adenomas</i>	
<i>Carcinoma de células grandes</i>	8012/3	- alveolar	8251/0
- neuroendocrino de células grandes	8013/3	- papilar	8260/0
Combinado	8013/3	- adenomas tipo glándula salival	
- basaloide	8123/3	Glándula mucosa	8140/0
- linfopitelioma-like	8082/3	Pleomórfico	8940/0
- células claras	8310/3	Otros	
- con fenotipo rabdoide	8014/3	<i>Cistoadenoma mucinoso</i>	8470/0
<i>Carcinoma adenoescamoso</i>	8560/3	<b>TUMORES LINFOPROLIFERATIVOS</b>	
<i>Carcinoma sarcomatoide</i>	8033/3	Linfoma tipo MALT de células B de la zona marginal	9699/3
- pleomorfico	8022/3	Linfoma de células grandes B difuso	9680/3
- células ahusadas	8032/3	Granulomatosis linfomatoide	9766/1
- células gigantes	8031/3	Histiocitosis de células de Langerhans	9751/1
- carcinosarcoma	8980/3	<b>TUMORES MISCELÁNEOS</b>	
- blastoma pulmonar	8972/3	Hamartoma	8832/0

<i>Tumor carcinoide</i>	8240/3	Hemangioma esclerosante	8005/0
- típico	8240/3	Tumor de células claras	
- atípico	8249/3	Tumores de células germinales	
<i>Tumores de glándulas salivales</i>		Teratoma maduro	9080/0
- mucoepidermoide	8430/3	Teratoma inmaduro	9080/3
- adenoquístico	8200/3	Otros	
- epitelial-mioepitelial	8562/3	Timoma intrapulmonar	8580/1
<i>Lesiones preinvasivas</i>		Melanoma	8720/3
- carcinoma escamoso <i>in situ</i>	8070/2	<b>TUMORES METASTÁSICOS</b>	
- hiperplasia adenomatosa atípica			
- hiperplasia difusa de células neuroendocrinas pulmonares idiopática			

Sigue en vigencia la clasificación histológica de los tumores pulmonares según la OMS desde el año 2004. Según esta clasificación, el cáncer de pulmón (CP) agrupa a todos los tumores primitivos epiteliales malignos de pulmón excluyendo tumores pleomórficos, sarcomatoides, carcinoides y los derivados de glándula salivar.

Es la neoplasia más frecuente y con mayor mortalidad en ambos sexos en los países desarrollados. Su pronóstico global es malo con una supervivencia total a los 5 años del 15 %.

El carcinoma no de células pequeñas de pulmón (CNCP) supone el 80-85 % de todos los CP. Incluye fundamentalmente los siguientes tipos histológicos: *epidermoide, adenocarcinoma y de células grandes.*

De ellos el más frecuente, habitualmente periférico y que puede no estar asociado al consumo de tabaco es el *adenocarcinoma*, mientras que el segundo en frecuencia mucho más vinculado al consumo de tabaco, de localización central y endobronquial es el *carcinoma epidermoide*.

A su presentación sólo el 25 % son estadios localizados, y un 35 % son estadios localmente avanzados (estadio III).

Aproximadamente el 80 % de los pacientes con CNCP presentan enfermedad metastásica en alguna de sus fases evolutivas: 30-40 % al diagnóstico, 50 % por recidiva de los estadios I-II y 80 % por progresión o recaída de los estadios III, y su supervivencia es muy pobre.

El carcinoma de células pequeñas de pulmón (CCP) constituye aproximadamente el 15-20 % de las neoplasias pulmonares. En estos, aproximadamente el 60-70 % de los pacientes tienen enfermedad diseminada en el momento del diagnóstico.

Los mayores cambios de los últimos años se han producido fundamentalmente en relación con el adenocarcinoma, variante histológica que creció proporcionalmente en frecuencia sobre los otros tipos de tumores constituyendo hoy el carcinoma pulmonar más frecuente (tanto en hombres como en mujeres y en fumadores como no fumadores).

Algunos estudios de lesiones pequeñas de adenocarcinoma que buscaban un método de detección precoz con TAC de alta resolución (NOGUCHI y col.) mostraron diferencias significativas en el correlato con diferentes tipos de adenocarcinoma y su pronóstico; asimismo, los avances tecnológicos en estudios de biología molecular mostraron diferencias significativas entre diferentes tipos de adenocarcinomas.

Recientemente ha sido publicada una propuesta de nueva clasificación de adenocarcinoma realizada por un equipo multidisciplinario de expertos patólogos, neumonólogos, oncólogos, radiólogos, cirujanos y biólogos moleculares quienes se basaron en niveles de evidencia de los estudios de los últimos años de NOGUCHI y col. El equipo estuvo integrado por representantes de la Asociación Internacional para el Estudio del Cáncer de Pulmón (IASLC), la

Sociedad Americana de Patología Torácica (ATS) y la Sociedad Europea de Enfermedades Respiratorias (ERS).

## IASLC/ATS/ERS International Multidisciplinary Classification of Lung Adenocarcinoma

### ■ Lesiones preinvasivas:

Hiperplasia adenomatosa atípica

Adenocarcinoma *in situ* (anteriormente carcinoma bronquioloalveolar)

- No mucinoso
- Mucinoso
- Mixto (mucinoso y no mucinoso)

### ■ Adenocarcinoma minimamente invasivo (tumor de crecimiento lepidico predominante con $\leq 5$ mm invasión)

- No mucinoso
- Mucinoso
- Mixto (mucinoso y no mucinoso)

### ■ Adenocarcinoma invasor

- Predominantemente de crecimiento «lepidico»
- Predominantemente acinar
- Predominantemente papilar
- Predominantemente micropapilar
- Predominantemente sólido

### ■ Variantes

- Adenocarcinoma mucinoso con patrón de crecimiento «lepidico» (anteriormente BAC mucinoso)
- Cistoadenocarcinoma mucinoso

- Coloide
- Fetal (bajo y alto grado)
- Entérico

### *Características moleculares*

La identificación de las mutaciones en estos tumores llevó a la creación de terapias moleculares dirigidas a mejorar la supervivencia de los pacientes con adenocarcinoma con enfermedad metastásica. Los sectores donde se hallaron mutaciones fueron el factor de crecimiento epidérmico (EGFR), proteínas cinasas activadas por mitógenos (MAPK), fosfatidil-inositol-3-cinasa (PI3K).

Otras mutaciones de posible importancia terapéutica son: oncogen KRAS, receptor de cinasa del linfoma anaplásico (ALK), receptor del factor de crecimiento epidérmico humano 2 (HER2), V raf oncogen viral del sarcoma murino homólogo B1 (BRAF) y otros.

## **Síntomas**

El cáncer de pulmón en fase inicial no produce síntomas. Cuando progresa, los síntomas más frecuentes son:

*Tos:* está presente en el 50 a 70 % de los pacientes con cáncer de pulmón, en el momento de la presentación y ocurre más frecuentemente en pacientes con carcinoma epidermoide y microcítico (células pequeñas), debido a la tendencia a comprometer la vía aérea central. La aparición de un episodio de tos pertinaz en un fumador o ex fumador debería ser un signo de alarma, y hacer pensar en la probabilidad de un cáncer de pulmón. La broncorrea o una tos productiva de alto volumen y secreción mucosa abundante puede ser el primer síntoma de un carcinoma pulmonar, habitualmente en un estadio avanzado.

*Disnea:* es un síntoma relativamente frecuente, presente en alrededor del 25 % de los casos. La disnea puede corresponder a múltiples causas: compromiso intra o extraluminal de la vía aérea, neumonitis o atelectasia

post-obstructivas, linfangitis carcinomatosa, embolia tumoral, neumotórax, derrame pleural o pericárdico, este último con o sin taponamiento. Puede estar simplemente asociado a enfermedad obstructiva crónica, que tiene un factor causante común, y una prevalencia mayor a la esperada para igual consumo de tabaco. Lo cierto es que en un tabaquista la aparición o exacerbación de la disnea debe ser estudiada extensamente.

*Dolor torácico:* el dolor torácico se presenta en aproximadamente el 20 % de los pacientes, y puede ser variable en su forma de presentación. Es más común en poblaciones jóvenes, del mismo lado del pulmón comprometido, sordo, persistente, puede presentarse por compromiso mediastínico, pleural o de la pared torácica y no necesariamente implica irresecabilidad.

*Hemoptisis:* en un paciente con hemoptisis la probabilidad de cáncer de pulmón, es entre el 3 y el 34 %, en distintas series, dependiendo de la edad de la población analizada y la historia de tabaquismo.

*Síndromes paraneoplásicos:* los podemos dividir en:

- *Sistémicos:* anorexia, pérdida de peso, caquexia, fiebre, hipotensión ortostática, dermatomiositis, lupus eritematoso sistémico.
- *Cutáneos:* acroqueratosis, dermatitis exfoliante, acantosis nigrans, pénfigo vulgaris.
- *Renal:* glomerulopatías, alteraciones túbulo-intersticiales.
- *Endocrinológicas/metabólicas:* síndrome de Cushing, secreción inadecuada de hormona antidiurética, hipercalcemia, hiperglucemia.
- *Hematológicas:* anemia, policitemia, estados de hipercoagulabilidad, púrpura trombocitopénica, reacción leucoeritroblástica.
- *Neurológicos:* neuropatía periférica, mielopatía necrotizante, encefalopatía cerebral.

*Disfonía*

*Infecciones pulmonares frecuentes*

*Astenia*



*Adinamia*

*Hiporexia*

*Pérdida de peso sin causa aparente*

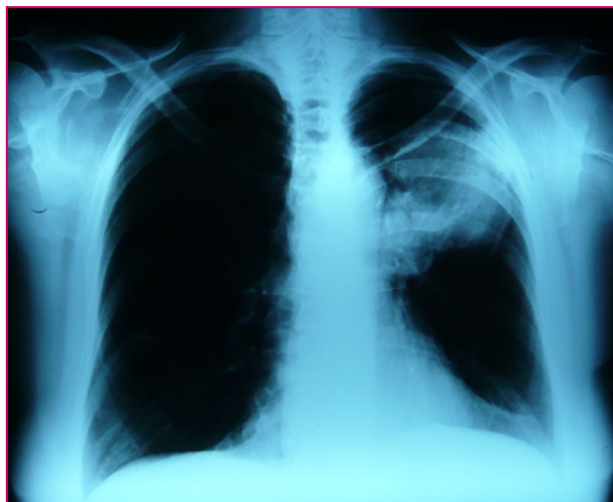## **Diagnóstico**

### *Procedimientos de diagnóstico y estadificación no invasivos*

La anamnesis y la exploración física detalladas pueden aportar datos de gran valor sobre el grado de extensión de la enfermedad, que permitirían una simplificación sustancial de las pruebas a realizar posteriormente: así, la disfonía, el síndrome compresivo de la vena cava superior, el síndrome de Claude Bernard Horner o el dolor torácico a menudo reflejan la invasión de estructuras anatómicas adyacentes al pulmón que suelen contraindicar un tratamiento quirúrgico. Igualmente, los síntomas neurológicos o el dolor óseo intenso y persistente deben hacer sospechar la existencia de metástasis a distancia, que tendrían implicaciones pronósticas y terapéuticas relevantes.

### *Radiografía simple*

La radiografía de tórax es habitualmente la primera prueba que permite sospechar con alta probabilidad la existencia de un cáncer pulmonar. Además de su valor diagnóstico, la detección de derrame pleural, de destrucción de vértebras o costillas, de invasión mediastínica, etc., puede ser decisiva para establecer el grado de extensión y simplificar notablemente el proceso de estadificación.



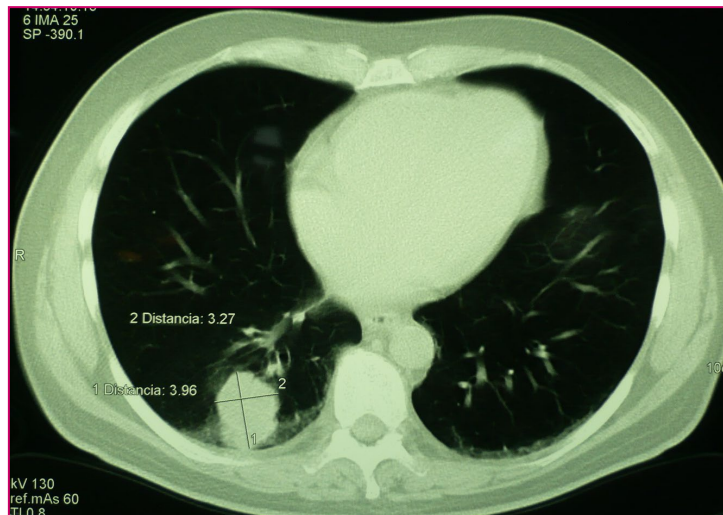
RX TÓRAX (FRENTE) QUE MUESTRA IMAGEN RADIO-OPACA EN HILIO PULMONAR IZQUIERDO

### *Tomografía computarizada (TC) de tórax*

Después de la radiografía de tórax, la TC suele ser la siguiente prueba de imagen que proporciona información relevante en el proceso de diagnóstico y estadificación.

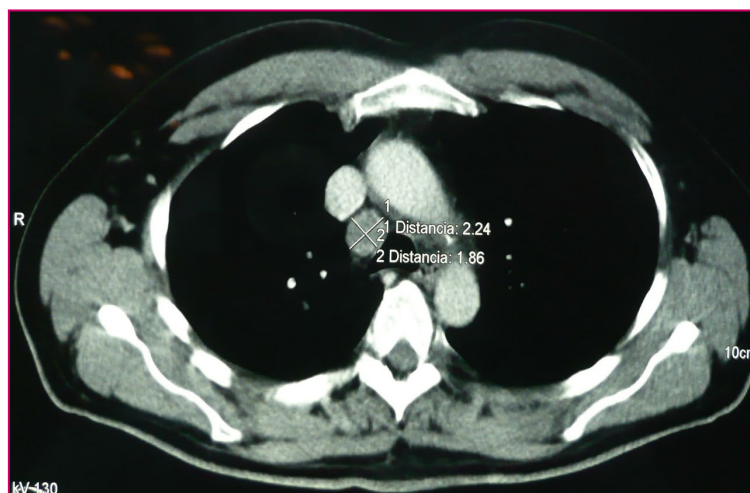
En relación con el tumor primario (T), la TC sigue siendo el mejor método para el estudio anatómico global del tórax. Permite obtener una información detallada sobre el tamaño, la localización, las relaciones anatómicas con estructuras vecinas y puede detectar nódulos de muy pequeño tamaño, habitualmente no detectables mediante radiografía de tórax.

Con respecto a la invasión de la pared torácica, se han referido cifras de sensibilidad (S) del 83 % y de especificidad (E) del 80 %, pero el único signo verdaderamente fiable de invasión es la destrucción ósea. En cuanto a la invasión del mediastino por el tumor, algunos criterios permitirían predecir la resecabilidad, como una distancia de contacto entre la masa y el mediastino  $\leq$  3 cm, la visualización de un plano graso entre ambas estructuras o un ángulo de contacto entre la masa y la aorta menor de  $90^\circ$ . Por el contrario, los signos radiológicos sugerentes de invasión de estructuras mediastínicas que implicarían irresecabilidad son poco fiables, y no es aceptable rechazar la cirugía sobre la base de tales hallazgos.



TC CON IMAGEN DE DENSIDAD DE PARTES BLANDAS EN LÓBULO INFERIOR DEL PULMÓN DERECHO

En cuanto a la afectación ganglionar se acepta el tamaño de 1 cm en el diámetro más corto como el límite superior de la normalidad, aunque este criterio no es útil para discernir entre adenomegalias malignas o benignas. Alrededor del 40 % de los ganglios mediastínicos sugestivos de malignidad según la TC son benignos, y el 20 % de los aparentemente benignos finalmente no lo son. Incluso entre pacientes con estadio clínico 1A, el 5-15 % mostrarán afectación ganglionar en el examen quirúrgico-patológico. Estas limitaciones en el rendimiento diagnóstico obligan a confirmar los hallazgos de la TC mediante otras pruebas más fiables.



TC QUE MUESTRA ADENOMEGALIA MEDIASTÍNICA EN ESPACIO RETRO-CAVO PRE-TRAQUEAL

En búsqueda de metástasis a distancia una evaluación clínica cuidadosa continúa siendo el mejor método para la predicción de metástasis. Síntomas inespecíficos, como pérdida de peso, astenia, dolores osteomusculares u otros más específicos, como cambios sutiles del humor o leve pérdida de fuerza en un miembro, así como alteraciones bioquímicas o hematológicas no explicadas por otro motivo (hipercalcemia, hipoalbuminemia, elevación de LDH, anemia, etc.), se asocian con la presencia de metástasis.

Las pruebas de imagen para diagnóstico estarán dirigidas por la localización de los síntomas o signos presentes. Así, el dolor óseo justifica la realización de un centellograma óseo, que tiene una sensibilidad del 87 % y una especificidad del 67 % para detectar metástasis óseas. Dada la frecuente existencia de lesiones degenerativas o postraumáticas, no es raro encontrar imágenes dudosas, en cuyo caso la tomografía por emisión de positrones puede ser de utilidad, ya que tiene una elevada exactitud, con sensibilidad, especificidad, valor predictivo positivo y negativo superior al 90 %.

La tomografía por emisión de positrones es más resolutiva que la TC para discernir lesiones hepáticas o suprarrenales, especialmente cuando son grandes, en cuyo caso la exactitud se aproxima al 100 %. En lesiones con diámetro < 15 mm el rendimiento es mucho menor. Además de su mayor eficacia diagnóstica en las localizaciones habituales, la tomografía por emisión de positrones puede detectar metástasis u otros tumores primarios en lugares insospechados, como el tracto gastrointestinal, la vejiga, los tejidos blandos, etc. Las metástasis hepáticas aisladas no son frecuentes en el carcinoma no de células pequeñas de pulmón (CNCP), pero sí en el carcinoma de células pequeñas de pulmón (CCP). Las suprarrenales son frecuente lugar de metástasis, aunque su diferenciación con adenomas benignos a menudo exige la obtención de muestra citohistológica. Por ello, se suelen realizar en una misma exploración la TC de tórax y abdomen.

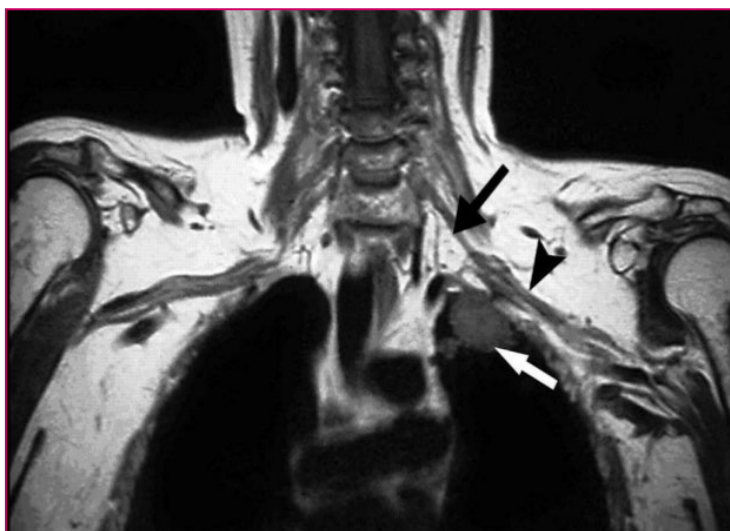
En cuanto al diagnóstico de metástasis cerebrales, se debe realizar una TC o resonancia magnética (RM) de encéfalo ante cualquier síntoma o signo neurológico sospechoso, así como en pacientes con estadio III asintomáticos

en los que se considere la posibilidad de tratamiento agresivo (cirugía o radioterapia torácica). En estadios más tempranos la indicación es más discutible, aunque dada la mayor incidencia en las estirpes no escamosas (incluso del 20 %), parece aconsejable su realización.

### *Resonancia magnética nuclear (RMN)*

Se recomienda su uso sólo en algunas circunstancias especiales, como en los tumores del sulcus superior o vértice de pulmón por su superioridad sobre la TC para evaluar la invasión del plexo braquial, los vasos subclavios o cuerpos vertebrales, de modo que la exactitud diagnóstica para evaluar la extensión del tumor puede llegar hasta el 94 %, frente al 63 % de la TC.

La angiorresonancia magnética permite evaluar con gran exactitud la posible afectación vascular de los vasos subclavios y/o braquiocefálicos.



RMN QUE MUESTRA UNA IMAGEN HIPOINTENSA EN LA REGIÓN DEL VÉRTICE DE PULMÓN IZQUIERDO

### *Tomografía de emisión de positrones (PET y PET/TC)*

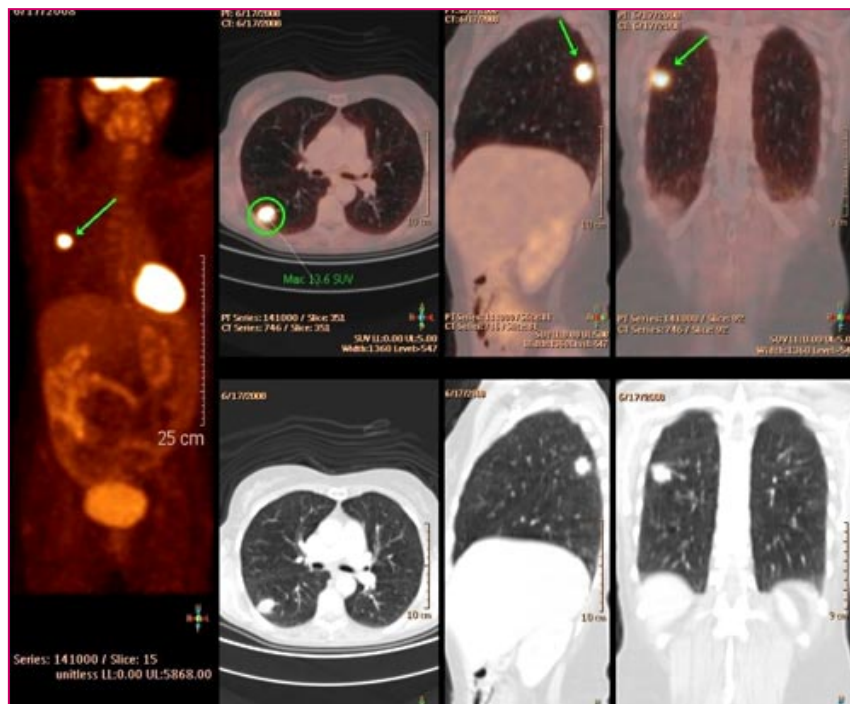
La PET, modalidad diagnóstica basada en la mayor actividad metabólica de las células neoplásicas, aporta información de interés sobre la biología tumoral, pero su capacidad de resolución espacial es menor que la de la TC.

En cuanto al umbral de normalidad para el denominado valor de captación estándar (SUV), cada centro deberá establecer su propio punto de corte.

El desarrollo de la PET/TC (tomografía de emisión de positrones fusionada con tomografía computada), que integra en una única exploración las imágenes de ambos procedimientos, mejora la eficacia diagnóstica.

Para la evaluación del mediastino, dicha eficacia es superior a la de la TC, aunque varía según la estirpe: así, para el adenocarcinoma, el valor predictivo positivo de la PET/TC es del 50 %, y el valor predictivo negativo del 77,8 %, mientras que para el carcinoma escamoso dichas cifras son del 23,1 y del 96,3 %, respectivamente. Sin embargo, la captación elevada de glucosa en procesos benignos, como granulomas, infecciones, etc. ocasiona una tasa de resultados falsos positivos del 20-25 %, por lo que se aconseja la confirmación de tales hallazgos mediante la obtención de muestra citohistológica antes de rechazar la opción quirúrgica en un paciente potencialmente candidato. Por el contrario, ante un resultado negativo de la PET en la evaluación mediastínica, se considera aceptable proceder a la intervención sin pruebas invasivas previas, con las excepciones siguientes: a) tumores de localización central, habitualmente en contacto con el mediastino; b) tumores de baja actividad metabólica; c) aparente afectación N1, o d) cuando se han detectado en la TC ganglios con cuyo menor diámetro es  $> 15$  mm; en esta última situación, un meta-análisis reveló una probabilidad post-test de afectación tumoral del 21 %.

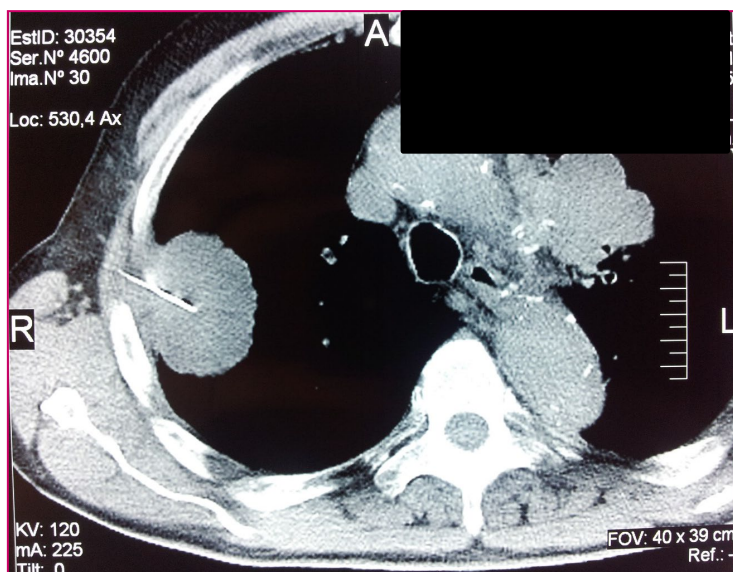
Los resultados de la PET/TC, dada su elevada sensibilidad para detectar metástasis a distancia, pueden ser relevantes para modificar el plan terapéutico, especialmente para evitar toracotomías fútiles. Por otro lado, en pacientes candidatos a radioterapia, la PET/TC permite una mejor delimitación de la zona a irradiar. Por ello se recomienda su uso en pacientes con estadio clínico 1A-III A, provisionalmente subsidiarios de tratamiento radical, si bien su utilidad en el estadio IA es menos evidente.



PET-TC QUE MUESTRA UNA LESIÓN HIPERCAPTANTE EN LÓBULO SUPERIOR DEL PULMÓN DERECHO

### *Procedimientos de estadificación invasivos no quirúrgicos*

La biopsia por aspiración con aguja fina guiada por TC es ampliamente utilizada en cáncer de pulmón para obtener el diagnóstico histológico que confirme enfermedad neoplásica y estirpe. Es un método de diagnóstico sencillo, rápido y con mínimas complicaciones en manos expertas; tiene alta sensibilidad, especificidad y diagnóstica; las complicaciones más frecuentes son el neumotórax, el dolor torácico y la hemoptisis, estas se presentan solo en el 5 % de los casos.



La exploración endoscópica, tanto digestiva como respiratoria (fibrobroncoscopía), permite obtener muestra citohistológica de los ganglios mediastínicos a partir de la punción aspirativa con aguja fina (PAAF).

La fibrobroncoscopía es un método mini-invasivo que permite la exploración endoscópica del árbol bronquial. Puede visualizar lesiones endobronquiales o compresiones extrínsecas y tomar muestras ya sea por biopsia endobronquial, transbronquial o por cepillado y lavado bronquial, presentando mayor rédito diagnóstico en lesiones centrales o con sospecha de lesiones mediastinales.

La punción transbronquial puede realizarse de dos formas: a ciegas (TBNA, *transbronchial needle aspiration*) o bien ecodirigida en tiempo real (EBUS, *endobronchial ultrasonography*). Con la punción transbronquial se pueden alcanzar las estaciones mediastínicas altas (2, 3p y 4), la subcarínica (7) y las intrapulmonares hiliares (10) y las lobares (11).

La PAAF transesofágica (EUS-PAAF) se realiza con control ultrasonográfico en tiempo real y permite alcanzar las estaciones paratraqueal inferior izquierda (4L), con frecuencia la subaórtica (5) y todas las mediastínicas bajas (7, 8 y 9). En algunas ocasiones, si la adenopatía se localiza relativamente posterior, es posible acceder también a la 4R, la 2R y la 2L. La EBUS y EUS-PAAF de lesiones mediastínicas son procedimientos seguros que pueden practicarse



en régimen ambulatorio. No se han descrito complicaciones importantes en la punción de adenopatías mediastínicas.

### *Punción transbronquial a ciegas (TBNA)*

En una revisión sistemática de 17 estudios se establece que la TBNA posee una sensibilidad del 78 %, una especificidad del 100 % y una tasa de falsos negativos del 28 %. La eficacia diagnóstica sólo se aproxima a la punción orientada por ecografía en la estación subcarinal; en el resto, su rendimiento es inferior (58 % vs. 84 %).

### *Ultrasonografía endoscópica respiratoria (EBUS)*

En un metaanálisis centrado en la estadificación del cáncer de pulmón por EBUS se revisaron un total de 11 estudios, que incluían 1299 pacientes. La sensibilidad global fue del 93 % y la especificidad global del 100 %, con una prevalencia media de 53,2 %. El análisis por subgrupos destaca que la selección de pacientes con ganglios anormales por TC o PET, así como la disponibilidad de diagnóstico citopatológico inmediato, son factores independientes que incrementan la sensibilidad global hasta valores de 94 y del 97 %, respectivamente. En ausencia de diagnóstico citohistológico inmediato, el rendimiento diagnóstico está en función del número de punciones aspirativas que se realizan por ganglio. La sensibilidad es del 69,8 %, del 83,7 % y del 95,3 % para la primera, la segunda y la tercera punción, mientras que el valor predictivo negativo es del 86,5 %, del 92,2 % y del 97,6 %, respectivamente.

La alta precisión diagnóstica de la EBUS para la estadificación ganglionar mediastínica puede mantenerse incluso en ganglios de diámetro < 1 cm. En un estudio de 100 pacientes con ganglios normales por TC (diámetro menor entre 5 y 10 mm; media, 8,1 mm) se obtuvo una sensibilidad del 92,3 % y una especificidad del 100 %, con un valor predictivo negativo del 96,3 %. En todos se realizó control quirúrgico, mediante toracotomía (85 %) o MED (15 %). Incluso, en un segundo estudio con 100 pacientes con cáncer de pulmón y PET con un mediastino morfometabólicamente normal, la EBUS-PAAF tuvo una

sensibilidad del 89 %, una especificidad del 100 % y un valor predictivo negativo del 98,9 % en la detección de metástasis ganglionares.

### *Ultrasonografía endoscópica digestiva (EUS)*

En un meta-análisis que agrupa 18 estudios se concluye que la sensibilidad global de la técnica es del 83 % y la especificidad global, del 97 %. Cuando la exploración se realiza en pacientes con TC patológico, la sensibilidad aumenta al 90 %, con una especificidad del 97 %. Es posible punzar ganglios en pacientes con mediastino normal por TC (diámetro < 1 cm), con una sensibilidad entre 50 % y 61 % y una especificidad entre 98 y 100 %.

### *Exploración ultrasonográfica mediastínica global*

La combinación de EUS-PAAF y EBUS-PAAF permite un acceso complementario a todas las estaciones ganglionares mediastínicas, excepto el grupo 6. La sensibilidad de esta combinación es del 93 %, con un valor predictivo negativo del 97 %.

Aunque no existe un consenso sobre cuál debe ser el estándar de una exploración ecoendoscópica, sería recomendable:

1. explorar y punzar todos los ganglios sospechosos en la PET-TC, descartando de forma secuencial N3, N2 y N1;
2. explorar las estaciones ganglionares N3 en todos los casos con intención curativa radical y punzar los ganglios  $\geq 5$  mm de diámetro. Estudios recientes indican que deberíamos considerar negativo el resultado de la ecoendoscopia cuando no se evidencie malignidad después de 3 punciones con presencia de linfocitos en el examen citológico peroperatorio. Asimismo, si la muestra está contaminada, es necrótica, insuficiente o hemática, debería considerarse como indeterminada, y la negatividad para células malignas habría de confirmarse mediante técnicas quirúrgicas.

*Procedimientos de diagnóstico y estadificación invasivos quirúrgicos**Mediastinoscopia (MED), mediastinotomía (MEDTM), mediastinoscopia cervical extendida (MEDCE) y videotoracoscopía*

Las dos guías de práctica clínica más recientes sobre estadificación clínica del cáncer de pulmón coinciden en recomendar, con un grado de recomendación 1B, la confirmación citohistológica de las alteraciones radiológicas o metabólicas que sugieran afectación ganglionar mediastínica. Ambas guías, elaboradas antes de publicaciones recientes sobre el rendimiento de la EBUS y la EUS, también recomiendan una técnica quirúrgica mínimamente invasiva si esta confirmación se ha realizado con una técnica endoscópica y el resultado del estudio citohistológico de la muestra ha sido negativo para malignidad o no concluyente.

La técnica quirúrgica más utilizada en estos casos es la mediastinoscopia (MED). Permite explorar las estaciones ganglionares paratraqueales derechas e izquierdas, superiores e inferiores, y la estación subcarínica. El requerimiento mínimo aceptable para la MED es la biopsia de, al menos, un ganglio de las estaciones paratraqueales inferiores, derechas e izquierdas, y de la subcarínica. Si el tumor es izquierdo, se precisa ampliar la exploración a las estaciones ganglionares subaórtica y paraaórtica, sobre todo si el tumor es hiliar o del lóbulo superior. Tanto la MEDTM paraesternal izquierda como la MEDCE dan acceso a estas dos estaciones ganglionares. Realizadas en combinación de forma sistemática en pacientes candidatos a la resección pulmonar, la MED y la MEDTM paraesternal izquierda o la MEDCE alcanzan los siguientes resultados: sensibilidad 86 %; especificidad 100 %; exactitud diagnóstica, 94 %; valor predictivo positivo 100 %, y valor predictivo negativo 90 %. Cuando estas exploraciones son negativas, la posibilidad de encontrar ganglios metastatizados en las estaciones ganglionares mediastínicas inferiores es muy baja (1,2 % de los casos), por lo que su exploración sistemática con toracoscopia o punción transesofágica guiada por ultrasonidos, cuando las técnicas de imagen son normales, no estaría

indicada. La tasa de complicaciones de estas exploraciones se sitúa alrededor del 3 %, y la de mortalidad, sobre el 0,1 %.

La adaptación de una cámara de vídeo al mediastinoscopio ha hecho evolucionar la técnica de una forma insospechada. Se han descrito dos formas de linfadenectomía mediastínica por video-MED que son equivalentes a la disección ganglionar mediastínica realizada por toracotomía. Se trata de la linfadenectomía mediastínica asistida por vídeo (VAMLA, del inglés *video-assisted mediastinoscopic lymphadenectomy*) y de la linfadenectomía mediastínica transcervical extendida (TEMLA, del inglés *transcervical extended mediastinal lymphadenectomy*).

La toracoscopía, con o sin asistencia de video, permite una exploración completa de la cavidad pleural y del mediastino ipsilateral, si no hay adherencias pleurales que lo impidan. En condiciones ideales, permite el acceso a las estaciones ganglionares paratraqueales inferiores e hiliares, subcarinales, paraesofágicas y del ligamento pulmonar inferior en ambos lados, así como a las estaciones subaórticas y paraaórticas en el lado izquierdo.

Comparada con la MED, tiene el inconveniente de que es una exploración unilateral, por lo que no puede descartar afectación N3, salvo que se exploren ambos hemitórax.

La videotoracoscopía es principalmente útil en el estudio de los derrames pleurales acompañantes, para confirmar o descartar la afectación pleural, y en el diagnóstico de nódulos pulmonares si su localización periférica permite biopsiarlos o extirparlos mediante resección pulmonar atípica. Su utilización antes de la toracotomía, asociada a pericardioscopia, puede identificar causas de irresecabilidad y evitar toracotomías exploradoras en el 10 % de los pacientes.

Todas estas técnicas también son útiles para la reestadificación, indicada en la valoración preoperatoria de segundos tumores primarios, en tumores recidivados y, con mayor frecuencia en el momento actual, en la valoración de

la respuesta tumoral después de tratamiento de inducción en casos de cáncer de pulmón localmente avanzados.

*Rendimiento diagnóstico de diversas pruebas en la estadificación del cáncer de pulmón*

	S %	E %	VPN %	VPP %	EXACTITUD %	PREVALENCIA %
<i>2.a Evaluación inicial del mediastino. Pruebas de imagen</i>						
TC <sup>[10, 18]</sup>	47-54	84-88	47-96	30-95	63-83	28
PET <sup>[10, 18]</sup>	50-89	77-90	50-100	43-100	69-89	29
PET/TC <sup>[11, 13, 21]</sup>	47-89	60-100	85-99	37,5-100	62-93	52
<i>2.b Evaluación inicial del mediastino. Pruebas invasivas</i>						
TBNA a ciegas <sup>[21]</sup>	78	99	–	–	–	75
EBUS FNA lineal <sup>[13, 24, 25, 27]</sup>	79-95	99-100	86-99	100	97-98	53,2
EUS <sup>[29]</sup>	78-87	96-98	73-83	97-99	–	61
Mediastinoscopía <sup>[35]</sup>	86	100	90	100	94	36
Mediastinoscopía cervical extendida para el CP izquierdo <sup>[36, 39]</sup>	62-83	100	89-97	100	91-98	–
VAMLA <sup>[41, 42]</sup>	100	100	100	100	100	–
TEMLA <sup>[41]</sup>	96	100	97	100	98	–
<i>2.c Evaluación de metástasis extratorácicas</i>						
TC <sup>[12]</sup>	18	98	89	71	88	–
PET <sup>[12]</sup>	50-79	75-100	89	75	89	–
PET/TC <sup>[12]</sup>	92	98	98	89	97	–

EUS <sup>[31]</sup>	85-93	100	-	-	97-99	-
<i>2.d Reestadificación<sup>a</sup> del mediastino. Rendimiento de diversas pruebas</i>						
TC <sup>[46]</sup>	59	62	53	66	60	-
PET <sup>[46]</sup>	71	69	64	75	70	-
PET/TC <sup>[46]</sup>	77	92	75	93	83	-
EBUS/FNA <sup>[51]</sup>	75-77	100	18-22	100	-	76-79
Mediastinoscopia (sin mediastinoscopia previa) <sup>[44]</sup>	81	100	-	-	91	
Re-mediastinoscopia (con mediastinoscopia previa) <sup>[45, 48]</sup>	29-71	100	52-79	100	60-88	
Toracoscopia asistida por video <sup>[50]</sup>	75	100	76	100	-	
TEMLA <sup>[49]</sup>	95	100	97	100	98	

TC: tomografía computarizada; PET: tomografía de emisión de positrones; TBNA: punción-aspiración transbronquial con aguja; EBUS FNA: ultrasonografía endobronquial y aspiración con aguja fina; EUS: ultrasonografía esofágica; VAMLA: linfadenectomía mediastínica asistida por vídeo; TEMLA: linfadenectomía mediastínica transcervical extendida.

a: Tras terapia de inducción.

## Estadificación

La determinación del estadio de la enfermedad es de vital importancia para poder indicar el mejor tratamiento disponible para cada paciente teniendo como objetivo curar, en los casos de ser posible, o de lo contrario controlar o paliar la enfermedad.

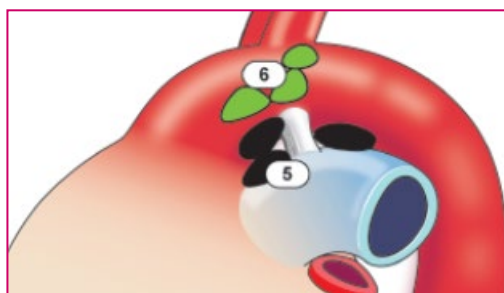
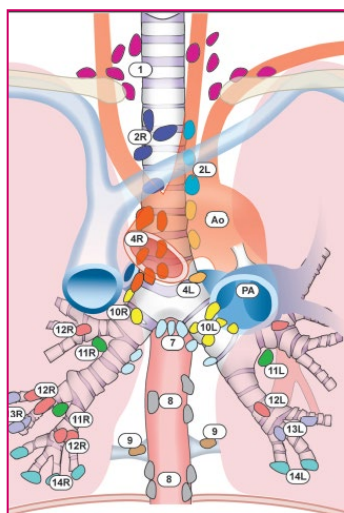
Para la estadificación del cáncer de pulmón se utiliza el sistema TNM (*tumor-nodes-metastases*), cuya última edición es la 7ª, que data del año 2009 (IASLC).

Para poder realizar una correcta estadificación se requiere evaluar una variedad de parámetros que permitan estudiar:

- Características, tamaño, localización y relaciones del tumor (T)
- Presencia o ausencia de adenopatías mediastinales (N)
- Presencia o ausencia de metástasis (M)

TNM (7ª EDICIÓN)	
<b>Tx</b>	Tumor primario que no puede ser evaluado, o se demuestra en citología de esputo o lavado bronquial con imágenes y endoscopia negativa
<b>T0</b>	Sin evidencia de tumor primario
<b>T1</b>	Tumor $\leq$ 3 cm en su diámetro mayor, rodeado por tejido pulmonar o pleura visceral, sin invasión al bronquio principal por fibrobroncoscopia
<b>T1a</b>	Tumor $\leq$ 2 cm en su diámetro mayor
<b>T1b</b>	Tumor $>$ 2 cm pero $\leq$ 3 cm en su diámetro mayor
<b>T2</b>	Tumor $>$ 3 cm pero $\leq$ 7 cm en su diámetro mayor o tumor con cualquiera de las siguientes características: afecta al bronquio principal, se encuentra a 2 cm o más de la carina, invade pleura visceral, se asocia a atelectasia o neumonitis obstructiva hasta el hilio
<b>T2a</b>	Tumor $>$ 3 cm pero $\leq$ 5 cm en su diámetro mayor
<b>T2b</b>	Tumor $>$ 5 cm pero $\leq$ 7 cm en su diámetro mayor
<b>T3</b>	Tumor $>$ 7 cm o de cualquier tamaño que invade directamente una de las siguientes estructuras: pared torácica (incluye los tumores del sulcus superior), diafragma, nervio frénico, pleura mediastínica, pericardio parietal; o tumor que se encuentre a menos de 2 cm de la carina pero sin invadirla; o asociado a atelectasia o neumonitis obstructiva de todo el pulmón; o nódulos en el mismo lóbulo
<b>T4</b>	Tumor de cualquier tamaño que invade cualquiera de las siguientes estructuras: mediastino, corazón, grandes vasos, tráquea, nervio recurrente, esófago, cuerpo vertebral, carina; o nódulo en un lóbulo diferente homolateral

TNM (7ª EDICIÓN)	
<b>Nx</b>	Ganglios linfáticos regionales no pueden ser evaluados
<b>N0</b>	Sin ganglios linfáticos regionales comprometidos
<b>N1</b>	Metástasis ganglionares peribronquiales y/o hiliares homolaterales
<b>N2</b>	Metástasis ganglionares mediastínicas homolaterales y/o subcarinales
<b>N3</b>	Metástasis ganglionares mediastínicas y/o hiliares contralaterales, escalénicas ipsilaterales y contralaterales o supraclaviculares
TNM (7ª EDICIÓN)	
<b>Mx</b>	Las metástasis a distancia no pueden ser evaluadas
<b>M0</b>	Ausencia de metástasis a distancia
<b>M1</b>	Existencia de metástasis a distancia
<b>M1 a</b>	Existencia de nódulo en un lóbulo del pulmón contralateral; tumor con nódulos pleurales; derrame pleural o pericárdico maligno
<b>M1 b</b>	Metástasis a distancia (extratorácica)



*Tomografía computada con contraste ev. de tórax y abdomen*

Tiene alta sensibilidad y especificidad para la evaluación del tumor, su localización, relaciones con el hilio con la pared, tamaño, derrame pleural.



Puede identificar adenomegalias a nivel mediastinal. Los cortes abdominales pueden evaluar la presencia de metástasis hepáticas o suprarrenales.

### *PET TC*

Este estudio combina las imágenes tomográficas de alta resolución con la captación anormal de FDG (fluorodesoxiglucosa) del PET en los tejidos neoplásicos. Ha adquirido gran importancia para la evaluación mediastinal de diseminación ganglionar (N). Puede visualizar además metástasis hepáticas, suprarrenales y óseas.

### *Resonancia nuclear magnética*

Su mayor utilidad es dada en la identificación de metástasis cerebrales y para la evaluación del compromiso óseo y vascular en los tumores de vértice de pulmón (superior sulcus tumor).

### *Centellograma óseo*

Útil para la exploración de ósea en busca de secundarismo.

Así como para lograr el diagnóstico histológico de la estirpe tumoral es imprescindible obtener una biopsia, ya sea por punción transtorácica o por fibrobroncoscopía, para confirmar el compromiso ganglionar mediastinal o a distancia se requiere, en algunas ocasiones, una biopsia que certifique el compromiso de dichas estructuras (ver apartado de diagnóstico).

Estas biopsias pueden obtenerse por: (ver apartado de diagnóstico)

- Mediastinoscopía
- Mediastinotomía
- EBUS (Ecografía endobronquial)
- Biopsia hepática, suprarrenal o cerebral guiada por imágenes

De esta forma podremos ubicar a los pacientes en cuatro estadios diferentes que presentan distinto compromiso por la enfermedad, distinto enfoque terapéutico, distinto pronóstico y sobrevida.

ESTADÍO 0	Tis	N0	M0
ESTADÍO IA	T1a	N0	M0
	T1b	N0	M0
ESTADÍO IB	T2a	N0	M0
ESTADÍO IIA	T2b	N0	M0
	T1a	N1	M0
	T1b	N1	M0
	T2a	N1	M0
ESTADÍO IIB	T2b	N1	M0
	T3	N0	M0

ESTADÍO IIIA	T1a	N2	M0
	T1b	N2	M0
	T2a	N2	M0
	T2b	N2	M0
	T3	N1	M0
	T3	N2	M0
	T4	N0	M0
	T4	N1	M0
ESTADÍO IIIB	T1a	N3	M0
	T1b	N3	M0
	T2a	N3	M0
	T2b	N3	M0
	T3	N3	M0
	T4	N2	M0
	T4	N3	M0
	ESTADÍO IV	Cualquier T	Cualquier N
Cualquier T		Cualquier N	M1b

## Tratamiento

Para el cáncer de pulmón encontramos distintas modalidades terapéuticas:

- Cirugía
- Quimioterapia
- Radioterapia

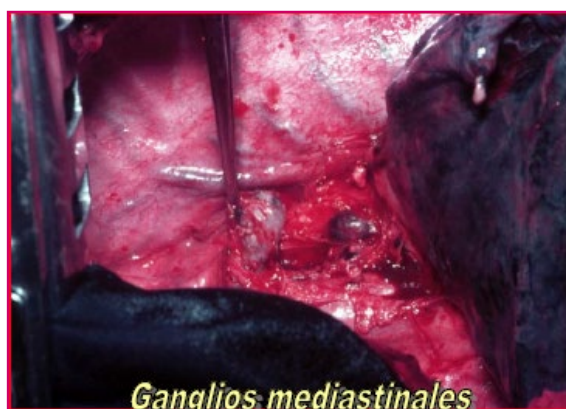La quimioterapia y la radioterapia pueden usarse como terapia de inducción (neoadyuvancia) para intentar luego cirugía, como terapia definitiva o como terapia adyuvante postoperatoria dependiendo del estadio tumoral del paciente.

### Estadios I y II

En los estadios iniciales de la enfermedad el tratamiento de elección es la cirugía y sólo para pacientes con contraindicación quirúrgica se indica radioterapia.

*El gold standard en el tratamiento quirúrgico es la lobectomía pulmonar asociada a un muestreo o vaciamiento ganglionar mediastinal homolateral.*

La lobectomía consiste en extirpar en forma completa el lóbulo afectado. Puede realizarse por toracotomía o por videotoracoscopia.



En algunas ocasiones, si el compromiso parenquimatoso lo requiere y el paciente presenta una capacidad cardioventilatoria adecuada, pueden realizarse resecciones mayores (bilobectomía o neumonectomía).

En otras ocasiones, cuando las comorbilidades del paciente o la capacidad ventilatoria no permitan realizar una lobectomía, pueden realizarse resecciones menores como la segmentectomía típica.

Otras indicaciones para realizar segmentectomía en lugar de lobectomía pueden ser:

- Pacientes con tumores periféricos menores de 2 cm
- Baja agresividad biológica
- Capacidad ventilatoria inadecuada

- Comorbilidades que impidan realizar una lobectomía

### *Evaluación prequirúrgica*

Todo paciente candidato a tratamiento quirúrgico debe realizar los estudios necesarios para poder determinar la magnitud de la resección a realizar. Dentro de la variedad de estudios disponibles encontramos:

- Espirometría (determinación del VEF1)
- Test de difusión de CO (monóxido de carbono)
- Cálculo de función ventilatoria postoperatoria
- Test de caminata
- Centellograma de ventilación perfusión
- Evaluación de Performance Status/Índice Karnofsky/ECOG

De esta forma se podrá evaluar si el paciente puede ser sometido a una lobectomía standard, a resecciones menores (segmentectomía) o resecciones mayores (bilobectomía o neumonectomía).

### *Estadio IIIA*

El estadio IIIA es el más heterogéneo de los estadios y el más complejo para decidir la mejor conducta.

Dentro de las distintas opciones terapéuticas se encuentran:

- Cirugía con adyuvancia postoperatoria
- Terapia de inducción (neoadyuvancia) seguida por cirugía
- Tratamiento oncológico sin cirugía

Estas opciones deberán manejarse en equipos multidisciplinares que puedan evaluar a cada paciente en particular para ofrecerles el mejor tratamiento disponible.

En términos generales aquellos pacientes con estadio IIIA con N2+ prequirúrgico se benefician con neoadyuvancia seguido de cirugía (lobectomía con vaciamiento mediastinal) en caso de buena respuesta al tratamiento oncológico.

Aquellos pacientes con tumores resecables desde el punto de vista quirúrgico con N2- pueden ser candidatos a cirugía seguida de adyuvancia postoperatoria.

Dentro del estadio IIIa encontramos los tumores del sulcus superior (tumor del vértice pulmonar o de Pancoast) que se presentan en menos del 5 % de los pacientes y que pueden invadir plexo braquial, ganglio estrellado, vasos subclavios y vértebras, requiriendo para su tratamiento radioterapia sola o seguida de cirugía en caso de buena respuesta.

### *Estadio IIIB y IV*

Los pacientes en estadios IIIB y IV tienen indicación de tratamiento oncológico (quimioterapia/radioterapia) y no son candidatos a tratamiento quirúrgico con intención curativa.

## **Seguimiento**

Todos los pacientes diagnosticados y tratados por cáncer de pulmón requieren seguimiento tanto clínico como imagenológico (tomografía computada) y endoscópico (fibrobroncoscopia).

## **Pronóstico y sobrevida**

El cáncer de pulmón es la primera causa de muerte por cáncer tanto en hombres como mujeres con una sobrevida al año y al quinto año de 44 % y 17 %.

La sobrevida estimada a 5 años por estadio es:

**Estadio Ia** 50 %

**Estadio Ib** 43 %

**Estadio IIa** 36 %

**Estadio IIb** 25 %

Estadio IIIa 19 %

Estadio IIIb 7 %

Estadio IV 2 %

Solo el 16 % de estos tumores se diagnostican en estadios localizados (estadios I y II) con una sobrevida a 5 años del 55 %.

## Conclusiones

- El cáncer de pulmón es la causa más frecuente de muerte por cáncer en ambos sexos en el mundo.
- Es el segundo tumor en frecuencia en el hombre (luego del de próstata) y el segundo en frecuencia en la mujer (luego del cáncer de mama).
- Tiene una asociación directa con el hábito tabáquico y con otro tipo de carcinogénicos ambientales y laborales.
- Por sus características biológicas, de crecimiento y localización suelen presentar síntomas tardíos que no permiten diagnósticos tempranos.
- Los diagnósticos tardíos asociados a la agresividad biológica y a la falta de métodos de screening hacen que la sobrevida a largo plazo sea pobre.
- Es importante lograr un rápido diagnóstico histológico y una correcta estadificación según el TNM.
- El 85 % de estos tumores corresponden a carcinomas no células pequeñas (CNCP).
- La mayor parte de estos tumores corresponden a adenocarcinoma, carcinoma epidermoide y carcinoma de células grandes.
- El *gold standard* en tratamiento curativo es la lobectomía asociada a un muestreo o vaciamiento ganglionar mediastínico ya sea por toracotomía o videotoracoscopia.
- Los estadios I y II tienen indicación quirúrgica curativa y pueden requerir adyuvancia postoperatoria (quimiorradioterapia).

- Los estadios IIIA son los más complejos y requieren manejo multidisciplinario pudiendo ser tratados con terapia de inducción y cirugía, cirugía y adyuvancia o sólo tratamiento quimiorradioterápico.
- Los estadios IIIB y IV requieren tratamiento de quimioterapia y/o radioterapia, pero no tienen indicación quirúrgica.
- El futuro del tratamiento estaría orientado a las terapias moleculares dirigidas a ciertas estirpes con mutaciones específicas que podrían mejorar los resultados a largo plazo.

## Referencias bibliográficas

- AMERICAN CANCER SOCIETY. *Cancer Facts & Figures 2016*. Atlanta: American Cancer Society; 2016.
- CHIMONDEGUY D. Cáncer de Pulmón. Relato Oficial. Sociedad de Cirugía Torácica, 81º Congreso Argentino de Cirugía, Buenos Aires; 2010.
- CONSENSO NACIONAL INTER-SOCIEDADES SOBRE CARCINOMA DE PULMÓN NO CÉLULAS PEQUEÑAS (CPNCP). Programa Nacional de Consensos Inter Sociedades. Programa Argentino de Consensos de Enfermedades Oncológicas; 2012.
- GILARDONI D, et al. Pautas en Oncología. Diagnóstico, Tratamiento y Seguimiento del Cáncer. Hospital Roffo; pp. 85-100.
- MINISTERIO DE SALUD DE LA NACIÓN. Sala de Situación del Cáncer en la República Argentina; 2016.
- NATIONAL CANCER INSTITUTE. PDQ® Non-Small Cell Lung Cancer Treatment. Bethesda, MD: National Cancer Institute. Date last modified 22/01/2016. <<http://www.cancer.gov/types/lung/hp/non-small-cell-lung-treatment-pdq>>
- NOGUCHI M. Stepwise progression of pulmonary adenocarcinoma—clinical and molecular implications. *Cancer Metastasis Rev.* 2010;29(1):15-21. doi:10.1007/s10555-010-9210-y
- SANCHEZ DE COS J, HERNÁNDEZ HERNÁNDEZ J, JIMÉNEZ LÓPEZ MF, PADRONES SÁNCHEZ S, ROSELL GRATACÓS A, RAMI PORTA R, SOCIEDAD ESPAÑOLA NEUMOLOGÍA Y CIRUGÍA TORÁCICA. Normativa SEPAR sobre estadificación del cáncer de pulmón. *Arch Bronconeumol.* 2011;47(9):454-465. doi:10.1016/j.arbres.2011.06.013

# Rol de la cirugía torácica videoasistida (CTVA)

## Nódulo pulmonar solitario (NPS) y Nódulo pulmonar solitario indeterminado (NPSI)

**DR. RICARDO HUGO GRINSPAN**

### Introducción

Desde hace algo más de veinte años que este tema del NPSI me tiene preocupado, y no porque no sepa qué hacer desde el punto de vista táctico/terapéutico, sino porque me resulta muy difícil transmitir los múltiples cambios que a mi juicio fueron modificando lo que hace más de sesenta años se llamó *nódulo pulmonar* y que se arraigó en el vocabulario médico y nadie se encargó de modificar.

*El tema «Nódulo pulmonar» puede estimarse de inicio como complejo y controvertido, tanto en su etapa diagnóstica como terapéutica, hasta tanto tomemos la decisión de aceptar definirlo con propiedad.* El arraigo de la definición histórica hizo difícil que entendiéramos que el advenimiento de la CTVA nos cambió la idea de a qué se debe considerar NPSI.

Si a lo anterior le sumamos la estadificación del cáncer mediante la clasificación TNM y sus modificaciones, los cambios en los avances tecnológicos de imágenes (que veremos en procedimientos diagnósticos complementarios) y nos planteamos controversias, quizá podamos comenzar a entender qué significa hoy el término NPSI.



Un breve comentario de los hitos mencionados.

## Definición histórica

El *nódulo pulmonar*, llamado así en 1948 por EFFLER y denominado en el mismo año como *lesión en moneda* por OBRIEN, fue definido por ellos como una imagen de hasta 6 cm de diámetro rodeada de pulmón sano, sin linfadenopatías, no cavitada, redondeada y de límites precisos.

DAVIS, en 1956, y luego diversos autores, tratando de imponerle un rótulo de benignidad o malignidad, impusieron algunas características: presencia o ausencia de calcificaciones y/o cavitación, forma ovoide o lobulados.

Estableciendo algunas controversias llegaremos a la definición actual.

## Controversias

- Nódulo o nódulos: ¿singular o plural? Este es el primero y más importante de los datos a definir. ¿Incluimos los únicos o múltiples? Si son múltiples, ¿de qué características?
- T1 N0 M0: en cáncer esto significa de menos de 3 cm. ¿Debemos incluirlo?
- Si tenemos un nódulo de menos de 3 cm con diagnóstico de cáncer no ingresa en la definición que daremos de nódulo.
- T2 N0 M0: También en cáncer esta variedad puede ser mayor o menor de 3 cm; el menor de 3 cm, ¿lo incluimos?
- Patología benigna o maligna: con certificación diagnóstica. ¿Excluimos ambos?
- La patología intersticial difusa, aunque tenga una zona de conglomerado nodular dominante, no entra en la categoría de nódulo, sino bajo la denominación de patología intersticial en donde la CTVA tiene indicaciones precisas e identidad propia.

- Metástasis única/múltiple: ingresa en la controversia de singular o plural, diagnóstico certificado o no. Sean únicas o múltiples, si tienen diagnóstico por lo tanto no son indeterminados.

Estos pocos ejemplos, que pueden parecer controvertidos, a los que podemos sumar muchos otros, nos enseñan que si definimos con propiedad y exactitud el tema que nos ocupa desaparecen casi todos.

No pretendemos desterrar definitivamente el termino NPS sino ponerlo en su justo lugar. Existen cientos de ejemplos de terminología médica tan arraigada en el lenguaje médico hablado y escrito que se hace difícil cambiarlo.

El tema es que el nódulo es una imagen y se sigue haciendo referencia al termino *nódulo* y si después es un cáncer, ¿qué hacemos? ¿cómo lo llamamos? Por eso es nuestra propuesta.

Seguir con el arrastre de llamar a toda imagen NPS se hace confuso.

Un solo ejemplo demuestra lo dicho. Si en una radiografía hay una imagen anormal y los estudios no invasivos lo rotulan como *cáncer* esa imagen que de inicio se llamó NPS ahora tiene nombre y apellido, es un cáncer y si es menor de 3 cm es un T1 N0 M0 y por ende no es un NPS, es cáncer.

El advenimiento de la CTVA, cuando se utiliza como procedimiento diagnóstico y eventualmente terapéutico en un nódulo pulmonar, hace que lo denominemos *nódulo pulmonar solitario indeterminado*; reiteramos: cuando utilizamos la CTVA como abordaje entre los recursos diagnósticos de un nódulo.

Con esta mínima introducción dejamos claramente expuesto que si una patología determinada, que por su tamaño pueda ser considerada un *nódulo pulmonar solitario*, en tanto y en cuanto tenga diagnóstico se excluye de llamarlo NPSI, como es el caso del cáncer, las metástasis u otras patologías a las que se llegó a un diagnóstico sin incluir entre los métodos a la CTVA.

## Definición actual con el advenimiento de la CTVA

La definición clásica de *nódulo pulmonar* cambia con el nacimiento de la CTVA y se adapta a esta modalidad diagnóstico-terapéutica solo para protocolizar que nódulo, es ideal para ser operado por CTVA.

Definimos al *nódulo pulmonar solitario indeterminado (NPSI)*, para que ingrese a protocolo de CTVA, a *toda opacidad menor de 3 cm, sin diagnóstico luego de estudios convencionales y de localización preferencial en el tercio externo del parénquima*, sin extensión endobronquial. Por lo tanto el NPSI es un diagnóstico de imagen. Un dato de menor trascendencia, pero igualmente útil, es que el nódulo se encuentre rodeado de parénquima normal, sin linfadenopatía, atelectasia, neumonitis periférica, ni calcificación y que puede o no ser cavitada (ver en anexo casos demostrativos).

Queda claro que, por definición, el NPSI no tiene diagnóstico, por lo tanto no tiene etiología. Hay quienes hablan de masas cuando rebasan los 3 cm y las consideran con una fuerte presunción de malignidad. Mostramos sintéticamente la definición en el cuadro siguiente.

### *Cirugía torácica videoasistida en nódulo pulmonar solitario indeterminado*

Definición actual que adecua a considerarla diagnóstica/terapéutica por CTVA

- Opacidad menor de 3 cm
- Sin diagnóstico por estudios convencionales
- Rodeado de parénquima normal
- Ausencia de extensión endobronquial
- Localización: 1/3 externo del parénquima
- Sin linfadenopatías
- Sin atelectasia ni neumonitis periférica
- Sin calcificaciones
- Cavitada o no

## Epidemiología

Indagar este aspecto en el interrogatorio es fundamental buscando, entre otras, grupo etario, antecedentes laborales, hábitos, historia de fumador, ambientales, exposición a cancerígenos, residencia o viajes a medios rurales o grandes urbes, áreas endémicas de micosis, tuberculosis, hidatidosis, historia de enfermedad maligna previa y enfermedad pulmonar previa.

Los NPSI se encuentran en 1 a 2 de cada 1.000 radiografías del tórax sin tener en cuenta grupos etarios.

## Manifestaciones clínicas

Sucede en general que el NPSI no tiene síntomas ni signos, no tiene clínica propia y se descubre por exámenes radiográficos practicados de rutina o por alguna causa clínica no relacionada, una radiografía de rutina por catastro, por un pre-operatorio por control, etc. (ver en anexo casos ilustrativos).

Recién entonces toma valor la clínica con una historia clínica y un examen físico completos, sin esperar que este último aporte datos significativos, con un interrogatorio dirigido y sobre todo dirigido a la epidemiología, indagando los factores ya comentados.

En pacientes menores de 35 años con un NPSI, calcificado y sin otros factores de riesgo (historia de fumador o enfermedad maligna previa), la probabilidad de malignidad es baja (menos de 5%). La probabilidad de malignidad aumenta con la edad: en hombres mayores de 50 años, los nódulos no calcificados resultan ser malignos en un alto porcentaje.

La clínica intenta una primera y gran orientación para decidir su táctica y para eso podemos hacernos unas primeras y simples preguntas divisorias:

*¿Es un nódulo benigno o maligno?*

*¿Debe ser observado o investigado?*

*¿Debe ser resecado quirúrgicamente?*

Un estudio radiológico simple de dos años antes con imagen similar habla con cierta seguridad de benignidad.

La TAC de tórax tiene muchas ventajas sobre la radiografía simple de tórax. Estas ventajas incluyen mejor resolución de los nódulos y la detección de lesiones pequeñas como de 3 o 4 mm no visibles en radiografías simples. Las imágenes tomográficas también nos permiten una mejor caracterización de los rasgos morfológicos de diversas lesiones.

## Exámenes y estudios diagnósticos complementarios

En diagnóstico debemos dividir los procedimientos en no invasivos, habitualmente referidos a imágenes, y los procedimientos invasivos tanto mini-invasivos como más agresivos, pero antes dejar en claro que el único diagnóstico que certifica la etiología 100 %, es la biopsia o biopsia-extirpación del nódulo con el estudio histopatológico.

### *Procedimientos no invasivos*

La *radiografía simple* requiere una extensa evaluación para establecer un diagnóstico correcto. Evaluar las características morfológicas (tamaño, márgenes, contorno y características internas, calcificación, la presencia de broncograma aéreo en el interior del NPS, la cavitación con paredes delgadas y regulares podría guardar relación con un absceso de pulmón o una lesión benigna, mientras que las cavitaciones de paredes gruesas pueden insinuar una lesión maligna).

El tiempo de duplicación (TD) del nódulo es un dato en la diferenciación de lesiones benignas y malignas.

Las lesiones benignas presentarían una velocidad de crecimiento muy rápida (TD menor de 7 días) o muy lenta (TD mayor de 465 días). Tiempos de duplicación intermedios serían indicativos de malignidad.

Mencionamos que los nódulos que permanecen invariables por un período de 2 años o más generalmente son benignos, pero a pesar de estos criterios podría indicarse un seguimiento.

## TAC

Todo lo descrito en características morfológicas en las radiografías simples se aplican a la TAC con una visión más anatómica y detecta nódulos más pequeños, a punto tal que se comienza a hablar de nodulillos, imágenes milimétricas que no tendrían importancia patológica.

La TAC agrega a lo morfológico cuantificar el realce con contraste. Nódulos con un realce o atenuación menor de 15 unidades Hounsfield (UH), después de administrado el medio de contraste es fuertemente indicativo de benignidad, mientras que valores mayores indican una alta probabilidad de malignidad. La demostración de densidad grasa dentro de un nódulo pulmonar solitario es indicativo de procesos benignos y es virtualmente diagnóstico de hamartoma.

Estos estudios tienen limitaciones en la evaluación de nódulos menores de 8 mm, lesiones cavitadas o nódulos con necrosis en su interior. Además, se habla de que son operador-dependiente y con variaciones según la aparatología.

La calcificación difusa, central, laminar, condroide (*popcorn*) es indicativa de benignidad; mientras que la calcificación excéntrica es indeterminada y puede encontrarse tanto en procesos benignos como malignos, pero es más característica de esta última entidad. En algunas ocasiones, las neoplasias pulmonares malignas se implantan sobre una lesión preexistente con contenido cálcico, y éste puede quedar incorporado y suele ocupar una localización excéntrica en el tumor.

La visualización de la vascularización del nódulo mediante la TAC helicoidal con contraste es útil para diferenciar los NPS malignos de los benignos. Los malignos tienden a captar con mucha rapidez el contraste y a su vez también lo eliminan de forma rápida. La TAC multidetector da información aún más precisa de la hemodinamia del nódulo y tanto la captación de contraste como su eliminación es mucho más rápida que con la TAC helicoidal.

### *PET*

Es una técnica de imagen que utiliza sustratos metabólicos como aminoácidos o glucosa marcados con radioisótopos. El radioisótopo más frecuentemente utilizado es el análogo de la d-glucosa, fluorodeoxyglucose (FDG). El incremento del metabolismo de la glucosa en los tumores da como resultado un incremento en la recaptura y acumulación del FDG, permitiendo la diferenciación entre un nódulo maligno de uno benigno. Hoy día es la PET-CT.

### *Resonancia magnética*

Puede ser de utilidad en nódulos centrales para determinar contacto o invasión de elementos vasculares o nerviosos pero al momento actual no agrega más información que los otros procedimientos de imágenes.

Las reconstrucciones tridimensionales con sustracción de tejidos o estructuras nos maravillan con sus imágenes anatómicas tipo anatomía de Testut y avizoran panoramas imposibles de predecir porque nos llegan informes con hasta presunciones de la etiología de los nódulos.

### *Procedimientos invasivos*

#### *Punción aspiración con aguja fina (PAAF)*

Método diagnóstico certero de benignidad en menos del 10 %. Arroja un 10 % de falsos benignos que luego resultan malignos. Si se obtiene un resultado positivo para cáncer, no siempre indica estirpe histológica. Esta insuficiente evidencia de benignidad o de malignidad hace que la biopsia-aspiración tenga un papel discutible. La realizamos en casos particulares y seleccionados; sin embargo, es un procedimiento que tiene más adeptos que detractores, sobre todo estimulada por los laboratorios de imágenes. Da más rédito y menos complicaciones en nódulos cercanos a los 3 cm y periféricos.

Una definición que clasifica a los nódulos y es de alguna utilidad para decidir tipo de procedimiento quirúrgico invasivo expresa:

Se define al *nódulo «periférico»*, como aquel que está ubicado en el tercio externo del parénquima y esta definición de «localización» no pareciera ser del todo apropiada.

Clasificarlo como *nódulo profundo o «central»* pareciera más apropiado el decir que se considera «central» a todo nódulo cercano o junto a la unidad broncovascular subsegmentaria o segmentaria y/o al nódulo que se ubica a más de uno o dos cm de la pleura visceral.

Por contraposición, el que no cumple estos requisitos es considerado periférico y sería de utilidad para decidir qué procedimiento utilizar.

(Ver en anexo casos ilustrativos)

### *Cirugía convencional*

Otorga, por las complicaciones propias de la incisión, y por la perturbación de la dinámica respiratoria, una morbilidad de 5 a 14 %. Es obvio que permite la biopsia y según el informe por congelación realizar la cirugía que corresponda según la patología.

### *Videotoracoscopia (VT) o cirugía torácica video asistida (CTVA)*

(Ver en anexo casos ilustrativos)

El advenimiento de la VT, procedimiento mini-invasivo con una morbilidad por debajo del 3 %, es el *gold standard*, método de elección para el NPSI de menos de 3 cm y periférico. Si el nódulo resulta benigno, la extirpación segmentaria lo cura y/o colabora con el tratamiento médico que esté indicado según la patología.

Lo anteriormente expuesto es la pauta para que los nódulos definidos como aptos para la CTVA, sean operados por este procedimiento, considerado como el de elección.

La resección segmentaria que se realiza por CTVA sin diagnóstico previo determina el camino a seguir cuando el patólogo informa por congelación el diagnóstico.

Si fuera un carcinoma primitivo, entra en el protocolo para cáncer en el cual la CTVA tiene un rol aceptado en pacientes funcionalmente límites. En



otras situaciones, las conductas están divididas. Hay grupos, cada vez en mayor número, que realizan la cirugía oncológica por videotoracoscopia en T1 N0 M0; otros deciden convertir y realizar la cirugía por la vía convencional de la toracotomía. Compartimos este último criterio.

Si el o los nódulos resultan ser metastásicos, la CTVA fue diagnóstica y/o terapéutica dependiendo de la cantidad, uni o bilateralidad, tamaño, tiempo libre de enfermedad desde la operación del primario, tiempo de duplicación tumoral, histología y todos los datos que clásicamente valoramos.

Para otros nódulos más pequeños y profundos, si bien no es lo ideal, pueden ser operados por el mismo procedimiento, para lo que se idearon métodos de identificación, que se realizan antes de la intervención, para asegurar su ubicación intraoperatoria.

Hemos aplicado estos métodos para realizar la experiencia en casos sencillos. Planeamos las cirugías previamente, proyectando en la pared la ubicación del nódulo. Se presentaron algunos casos en los que la ubicación del nódulo era un tanto difícil, lo que prolongó el tiempo operatorio; pero siempre se pudo realizar la cirugía planeada.

De los métodos de identificación utilizados en el preoperatorio, el más común fue con la aguja con cola de chanco. Consiste en la ubicación del nódulo por tomografía axial computada, introducción transparietal de la aguja descripta, retiro del mandril, dejándola anclada por su extremo distal al nódulo. Agregando mínima cantidad de azul de metileno, con jeringa milimetrada para insulina, se tiñe la superficie pleural en la proximidad del nódulo. Esto sirve como una referencia más en la CTVA, procedimiento no difundido y que fue utilizado por unos pocos (ver en anexo casos ilustrativos).

Durante la realización de la CTVA ha sido exitoso nuestro proceder sin métodos de localización previos valiéndonos, para ello, de una prolija inspección o semiología pulmonar, que junto a maniobras de colapso y decolapso, nos permitió identificar los nódulos.

Los nódulos que tienen exteriorización en la pleura visceral son de localización sencilla. En los más profundos, la palpación del parénquima con una varilla palpadora detecta el resalto en el que se encuentra el nódulo.

Si de esta manera no es localizado, se realiza lo que denominamos la maniobra digital. Se retira un trócar, y por el orificio que éste deja, se introduce el dedo índice con lo que se logra una palpación directa. Esta maniobra puede hacerse doble, es decir retirando dos trócares y realizando el mismo procedimiento bimanual/bidigital (ver en anexo casos ilustrativos).

Existe un «prolongador digital», ideado por **YOHITO TAKENO**, que consiste en un dedal para el dedo índice al que le sigue una varilla palpadora y que lo presenta Takeno para la palpación pulmonar.

Localizado el nódulo por alguna de las maniobras comentadas, existen varias opciones tácticas para poder anclarlo y realizar la resección. Podemos sujetarlo con un punto, colocarle un *endoloop* que lo tome desde la base o tomarlo con una pinza tipo Duval, logrando que el nódulo quede prehensado entre las dos ramas (ver en anexo casos ilustrativos).

Si es periférico los elementos grapadores endoscópicos de corte y sutura son los ideales para realizar la resección.

Si por algún motivo realizamos una minitoracotomía utilitaria podemos utilizar grapadoras mecánicas convencionales.

No somos proclives a utilizar los lazos preanudados, aunque en casos de nódulos pequeños y exteriorizados en pleura visceral, pueda ser útil y de menor costo. Los clips generalmente no se utilizan, salvo que se encuentre algún pedículo fino.

No tenemos experiencia en *Cavitron Ultrasonic Surgical Aspirator* (CUSA), *Argoon Beam Coagulator* (ABC) y tampoco con láser.

El CUSA fue poco difundido, incluso en la cirugía convencional. Respecto al ABC realiza adecuada aero y hemostasia; sin embargo, autores que utilizaron el láser y el ABC, se inclinan por el primero. Hemos observado cirugías con uso de láser y consideramos, por lo visto y leído, que es el elemento útil que

permite, con cierta seguridad, resecciones parenquimatosas que por su ubicación hacen difícil el uso de endosuturas endoscópicas. En realidad, se complementan los distintos elementos e instrumentos mencionados, sobre todo en nódulos de ubicación no ideal para elementos grapadores de corte u sutura.

El Harmonic Scalpell y otros elementos de corte y coagulación más actuales, podrían reemplazar o competir con el láser.

La *broncofibroscopía* con lavado, cepillado y biopsia tiene un bajo rendimiento en el NPSI y más aun en el periférico. La mencionamos porque, antes de llevarlo a cirugía, es un método de rutina, para establecer el estado de la mucosa del árbol bronquial.

### *Diagnóstico diferencial*

Deslindar un proceso maligno de uno benigno es de capital importancia, por lo que cabe la pregunta que nos hicimos en clínica: el nódulo es o no un cáncer. Sin embargo, dentro de los malignos debemos diferenciar primarios de metástasis y dentro de los diagnósticos de benignidad es importante determinar a qué patología corresponde ya que de las variedades posibles existen opciones terapéuticas diferentes (ver en próxima página [TABLA 1](#)).

CAUSAS DE NÓDULO PULMONAR SOLITARIO INDETERMINADO	
Patologías benignas	Patologías malignas
<p><i>Alteraciones congénitas</i></p> <p>Quistes broncogénos</p> <p>Secuestro pulmonar</p> <p>Malformaciones arteriovenosas</p>	<p><i>Tumores primarios</i></p> <p>Carcinomas broncogénicos</p> <p>Linfoma</p> <p>Sarcomas</p> <p>Tumor carcinoide</p>
<p><i>Patologías infecciosas</i></p> <p>Neumonía</p> <p>Neumonitis</p> <p>Absceso</p> <p>Tuberculosis</p> <p>Granulomas</p> <p>Hidatidosis</p> <p>Brucelosis</p> <p>Nocardiosis</p> <p>Fiebre Q</p> <p>Émbolos sépticos</p>	<p><i>Tumores secundarios</i></p> <p>Tracto gastrointestinal</p> <p>Mama</p> <p>Riñón</p> <p>Ovario</p> <p>Cabeza y cuello</p> <p>Tiroides</p> <p>Melanoma</p> <p>Sarcomas</p>
<p><i>Patologías por depósito</i></p> <p>Amiloidosis</p> <p>Sarcoidosis</p>	
<p><i>Tumores benignos</i></p> <p>Lipomas</p> <p>Fibromas</p> <p>Hamartomas</p> <p>Adenomas</p> <p>Hemangiopericitoma</p>	
<p><i>Patologías autoinmunes</i></p> <p>Granulomatosis de Wegener</p> <p>Nódulo reumatoideo</p>	

TABLA 1. CAUSAS DE NODULO PULMONAR SOLITARIO INDETERMINADO. DIAGNÓSTICO DIFERENCIAL

## Tratamiento y seguimiento

Repetimos conceptos vertidos sobre los procedimientos quirúrgicos ya que son diagnósticos y en ocasiones terapéuticos. Los exponemos en forma sintética.

En pacientes con NPSI, si no se define el diagnóstico con los estudios previos para decidir conducta, lo llevamos a cirugía.

Si el nódulo es periférico, y más aún si tiene exteriorización en pleura visceral, practicamos CTVA y de acuerdo con el diagnóstico de la biopsia por congelación se define la conducta. Si el nódulo resulta benigno, la extirpación segmentaria por VT lo cura y/o colabora con el tratamiento médico que esté indicado según la patología.

Si corresponde a una metástasis única, la extirpación segmentaria es correcta.

Si fuera un carcinoma primitivo, entra en el protocolo para cáncer.

Proponemos la ampliación a toracotomía, o sea la conversión de la CTVA salvo en funcionales límites, pero existen grupos torácicos con protocolos por CTVA para cáncer en estadio I (T1 N0 M0).

Las resecciones segmentarias por CTVA se realizan con grapadoras endoscópicas de corte y sutura.

Si el nódulo no es periférico o no lo podemos abordar por CTVA hacemos toracotomía limitada para su extirpación y también dependiendo del resultado de la biopsia por congelación definimos la conducta.

## Algoritmo

Surge de todo lo expuesto una pregunta clave que nos hicimos en diagnóstico: el nódulo *¿es o no un cáncer?*

Insistimos en llegar por medios diagnósticos incruentos (imágenes) antes de ir a procedimientos quirúrgicos. Ir a imágenes de mayor definición (TAC helicoidal-*multislice*). Llegamos a la necesidad de cirugía: convencional o

CTVA. En este último caso se debe ser conciente y meditar si la CTVA está indicada. Para ello debemos pensar si existe un procedimiento convencional menor, o un procedimiento más fácil y seguro. Además, plantearnos si mantiene la eficacia terapéutica y no compromete el resultado alejado y según necesidad saber convertir a convencional. Como en toda CTVA, reflexionar que no por el avance tecnológico y lo mini-invasivo, olvidemos lo clásico.

## Síntesis

El NPSI es en un alto porcentaje clínicamente asintomático.

El NPSI es una patología diagnosticada en estudios complementarios por imágenes (hallazgo) y por lo tanto es un diagnóstico de imagen.

Es importante inducir en interrogatorio de la historia clínica datos epidemiológicos: edad, hábitos, zonas endémicas de ciertas patologías, etc.

La primera diferenciación a realizar es si se trata de una patología benigna o maligna.

Definir qué estudios incruentos (TAC convencional, TAC helicoidal, PET) realizar para ir definiendo la terapéutica.

Evaluar estudios más invasivos como PAAF, etc.

Decidir realizar diagnóstico o terapéutica por cirugía convencional o por CTVA.

## Conclusiones

La CTVA es el procedimiento de elección frente al nódulo ya definido, por el diagnóstico certero y la mínima agresión del procedimiento con el consiguiente beneficio de una rápida recuperación. Creemos que el extremar las medidas diagnósticas preoperatorias y que en nuestro grupo los pacientes con cáncer tienen neoplasias avanzadas, hicieron que no hallemos durante la

CTVA cánceres primarios. Esto marca la diferencia con otros autores con alto índice de conversión (30-35 %) para los grupos que no utilizan protocolos por CTVA para cáncer en estadio precoz.

Surge de todo lo expuesto una pregunta clave: el nódulo ¿es o no un cáncer? Insistimos en llegar por medios diagnósticos antes de ir a procedimientos quirúrgicos. Se debe ser consciente y meditar si la CTVA está indicada. Para ello debemos pensar si existe un procedimiento convencional mejor, o un procedimiento más fácil y seguro, si se dejan márgenes libres de enfermedad y si la extensión de la resección es suficiente. Además, plantearnos si mantiene la eficacia terapéutica y no compromete el resultado alejado y, como en toda CTVA, reflexionar que no por novedoso, olvidemos lo convencional.

### ¿Cumplimos los objetivos al escribir este tema?

*Definir un nódulo pulmonar solitario indeterminado. Rol de la CTVA.*

*Diferenciarlo del nódulo pulmonar solitario.*

*Identificar las principales características del NPSI.*

*Valorar e interpretar exámenes diagnósticos.*

*Determinar la conducta a seguir.*

*Lugar que ocupa la CTVA.*

### Referencias bibliográficas

*Encyclopedie Medico-Chirurgicale. Techniques Chirurgicales. COU, Mediastin, Trachee, Poumons, Plevre. Paris: Editions Techiques; 1982.*

GIBBON JH, SABINSTON DC, SPENCER FC. *Cirugía Torácica*. 2ª edición. Barcelona: Salvat; 1980.

GRINSPAN RH. Nódulo del Pulmón. Algoritmo de Diagnóstico y Tratamiento. Sexto ciclo, Módulo 4 del Programa de Actualización en Cirugía. Unidad didáctica 3. Asociación Argentina de Cirugía. Buenos Aires: Editorial Médica Panamericana; 2002.

GRINSPAN RH, EREMEEFF A. Nódulo Pulmonar Solitario Indeterminado. En: Giménez M. *Cirugía. Fundamentos para la Práctica Clínico-Quirúrgica*. 1ª Edición. Buenos Aires: Editorial Médica Panamericana; 2014; cap. 10, p. 123.

JACOBSON FL. Nódulo Pulmonar Solitario. Abordajes prácticos a problemas específicos. En: Sugarbaker D, Bueno R, Krasna M, Mentzer S, Zellos I. *Cirugía del Tórax*. Buenos Aires: Editorial Médica Panamericana; 2011, p. 28. Parte 1: Atención y manejo de los pacientes de Cirugía Torácica. Punto 3: Estudios por la imagen del tórax: papel de la TAC, PET, y la RM, p. 19.

LYONS G, ANGELILLO D, NOGUERA M, ANGELILLO MACKINLAY T. Experiencia sobre 100 casos consecutivos de Nódulo Pulmonar Indeterminado resecados mediante cirugía torácica videoasistida. *Rev Argent Cirug*. 2000;79(3-4):92-101.

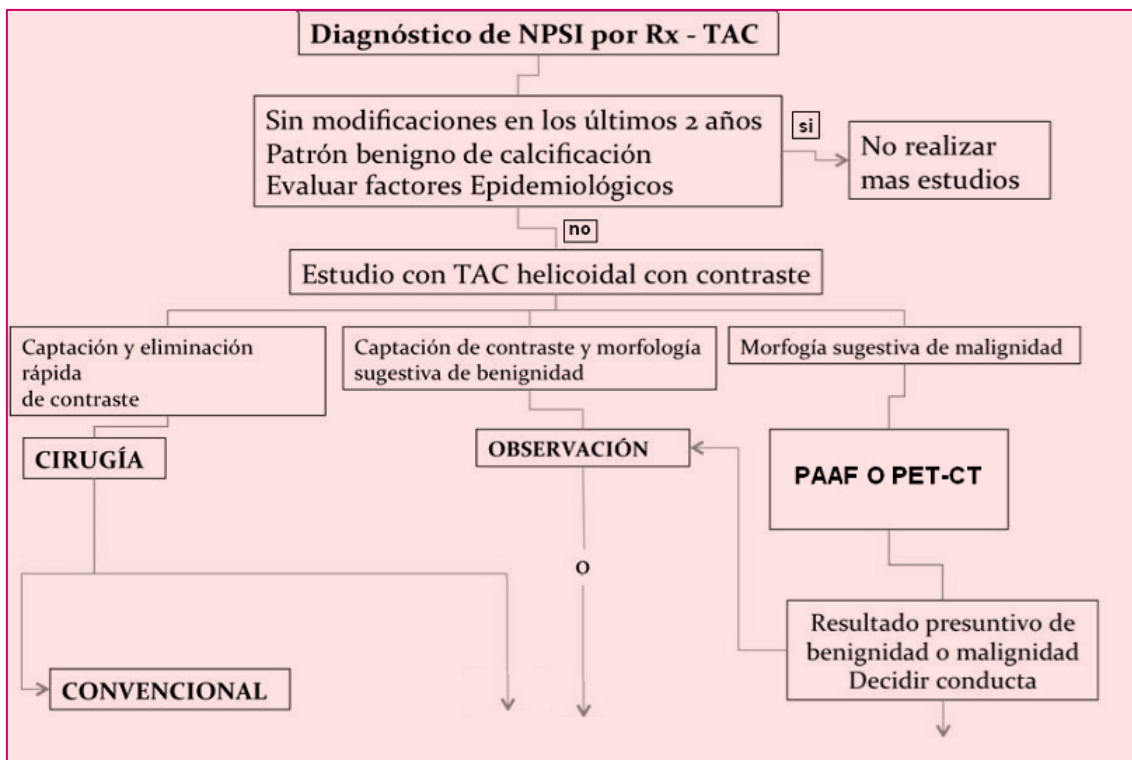


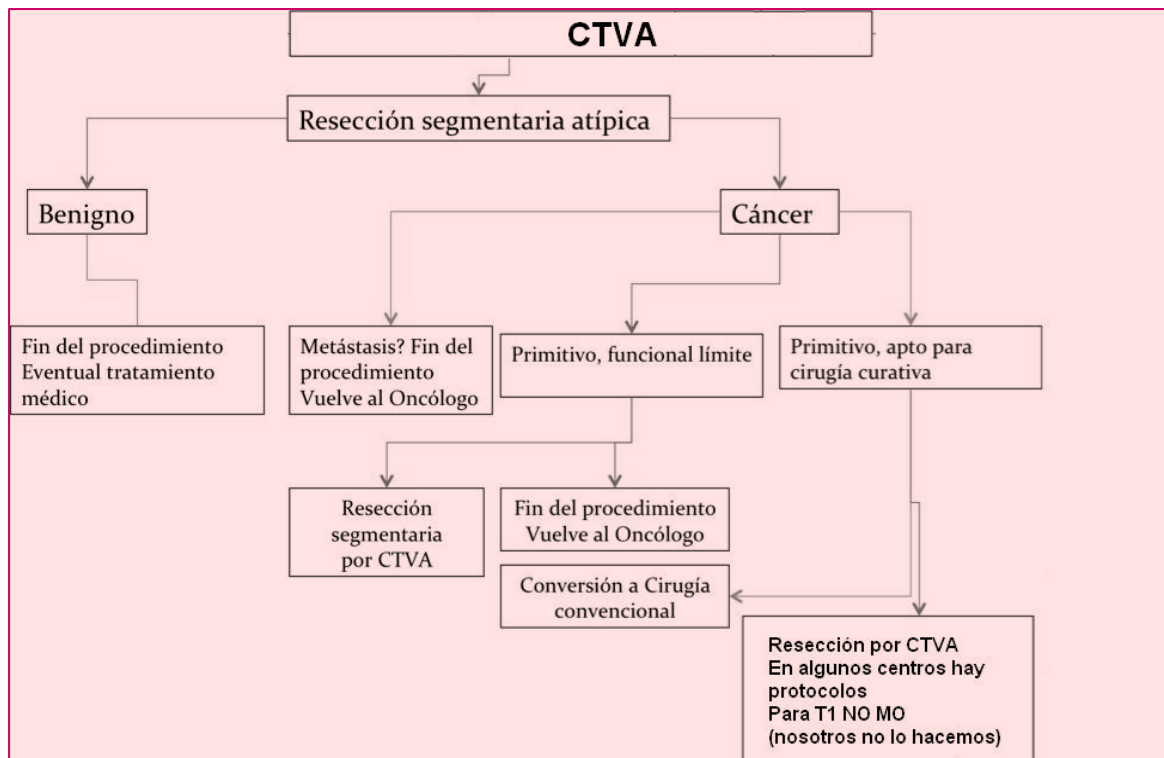
## Cuadro de algoritmo y Anexo de casos ilustrativos

### Nódulo Pulmonar Solitario Indeterminado

#### Algoritmo diagnóstico-terapéutico

#### Cirugía Torácica Video Asistida (CTVA)





## Anexo: casos ilustrativos

Los ejemplos son demostrativos de lo que expusimos en el escrito. Algunos no fueron NPSI pero intentan demostrar la controversia con el NPSI y que cada lector trate de entender nuestra visión.

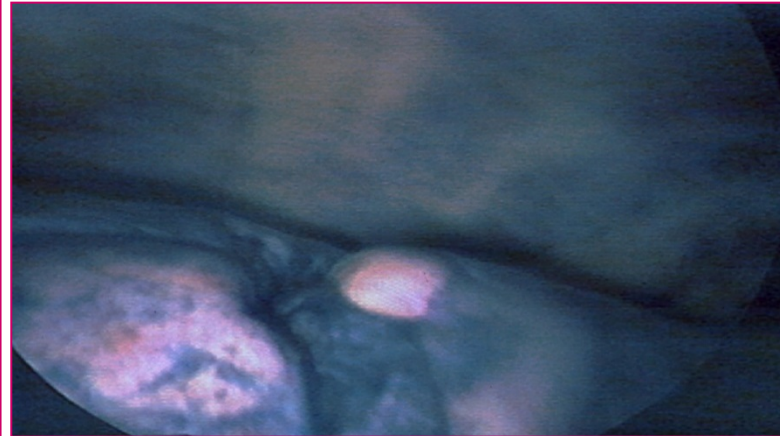
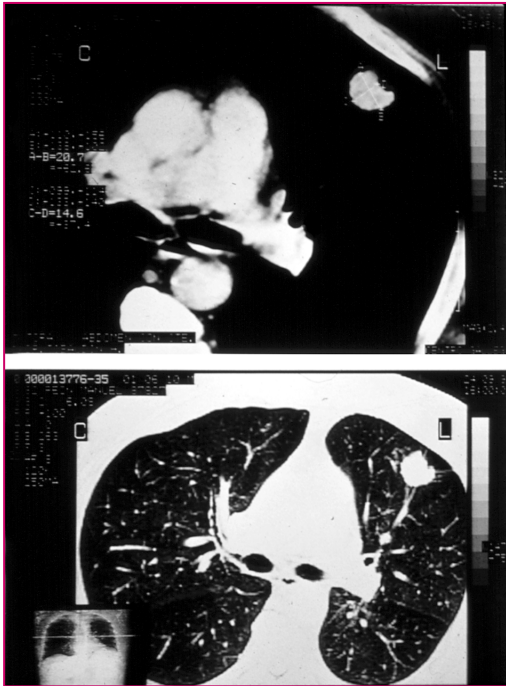
Los ejemplos están subdivididos en:

- Procedimientos para ubicar nódulos pequeños por CTVA
- Nódulos sin diagnóstico (indeterminados), donde la CTVA es diagnóstica/terapéutica o ayuda a la terapéutica
- (Cáncer-Metástasis-Tuberculosis-Leiomiosomatosis)
- Nódulos y otras patologías
- Otras

## Casos ilustrativos

**NPSI**

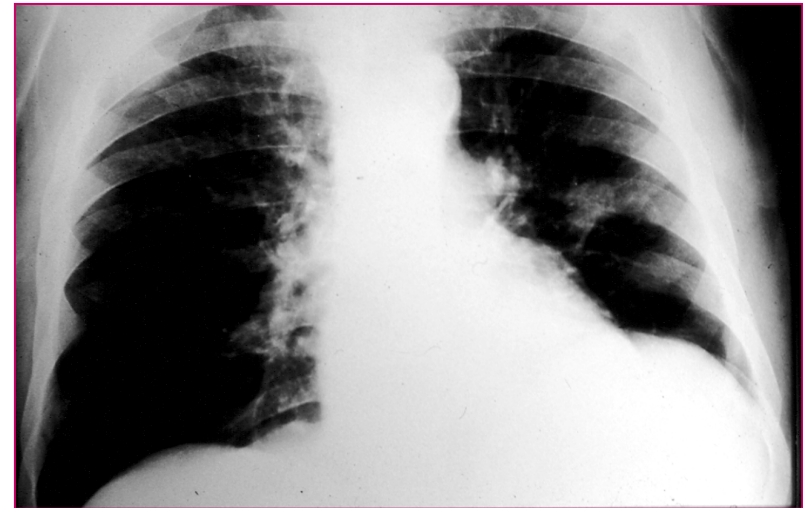
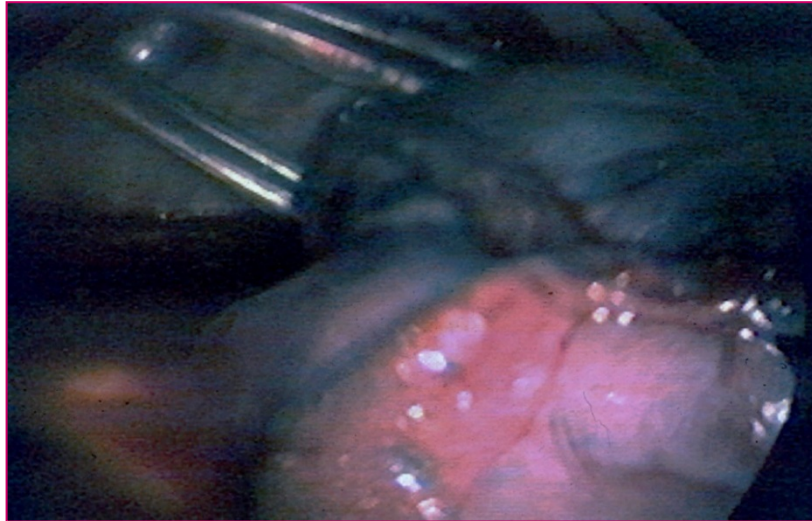
**CÁNCER**



Este es un NPS en un paciente de 81 años que presentaba funcional límite para cirugía convencional y si bien no tenía diagnóstico de cáncer primario y por lo tanto era Indeterminado, tenía clínicamente y por los factores epidemiológicos una fuerte presunción de cáncer. Estos son los únicos casos en los que hacemos resección segmentaria por CTVA por necesidad. Vemos la imagen endoscópica con la lesión umbilicada.

**NPSI**

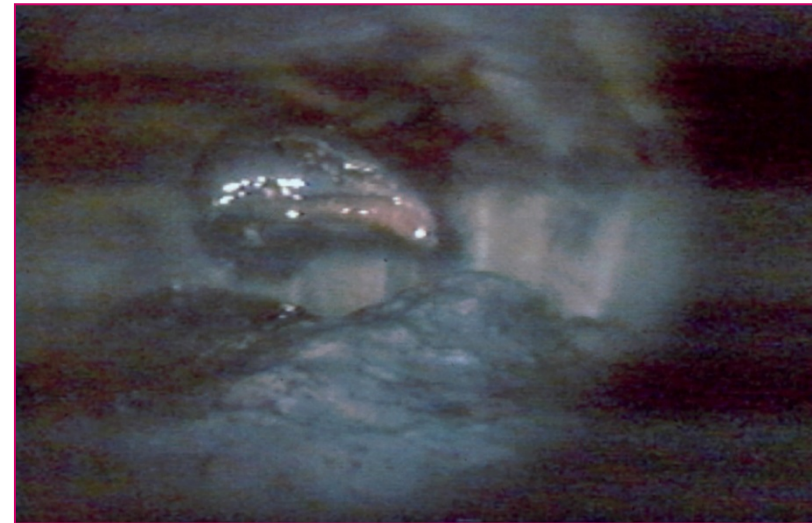
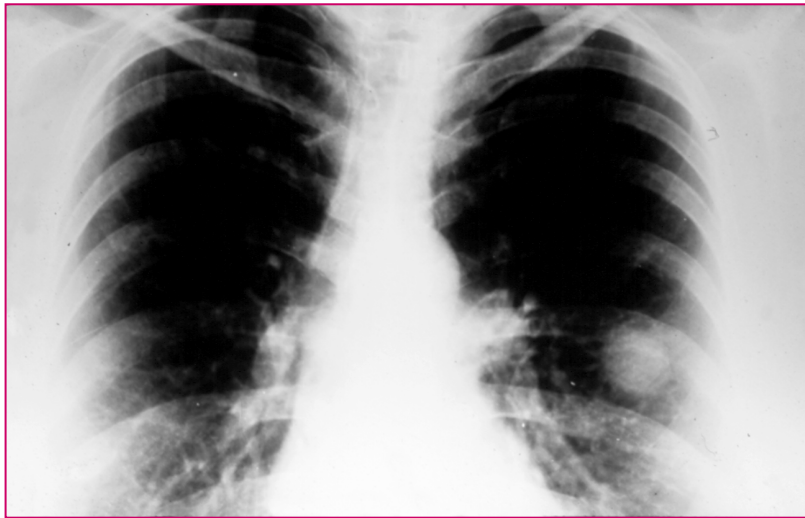
**CÁNCER**



La resección y la Rx post-operatoria.

**NPSI**

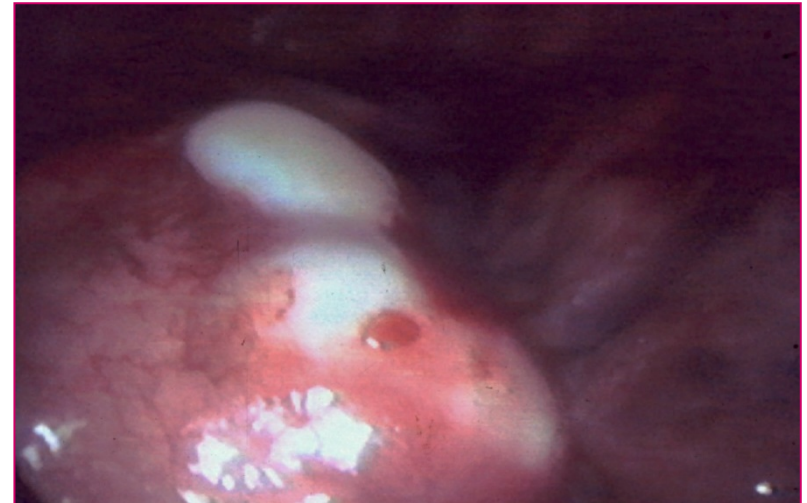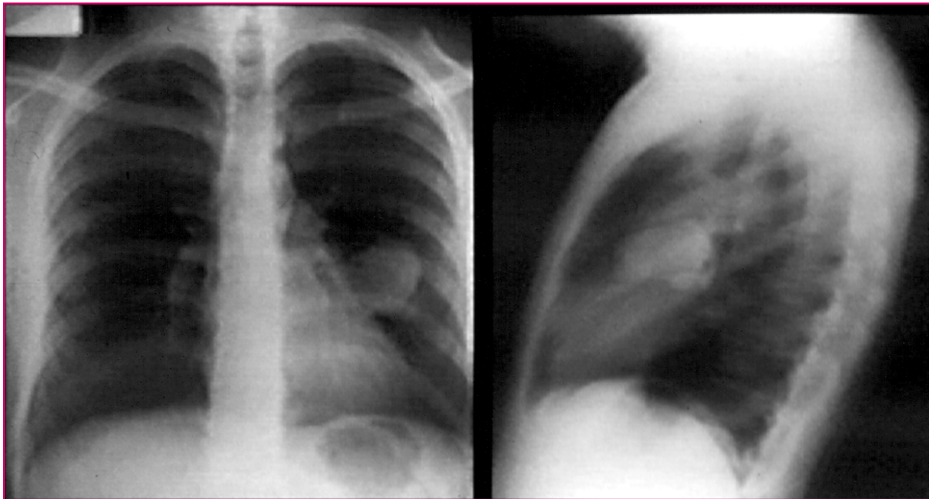
## **METÁSTASIS ÚNICA**



Esta paciente presentaba un NPS en pulmón izquierdo, diagnosticado por chequeo durante cursos de quimioterapia por tumor ginecológico. Vemos la pieza en visión endoscópica, saliendo por el sitio de un trocar. Esto resultó un corioncarcinoma. No hacemos metastasectomías, sólo extirpamos casos como el que vemos que son únicos, con firme sospecha pero sin diagnóstico y hacemos esto con un criterio diagnóstico-terapéutico y a requerimiento del oncólogo como rescate oncológico.

**NPSI**

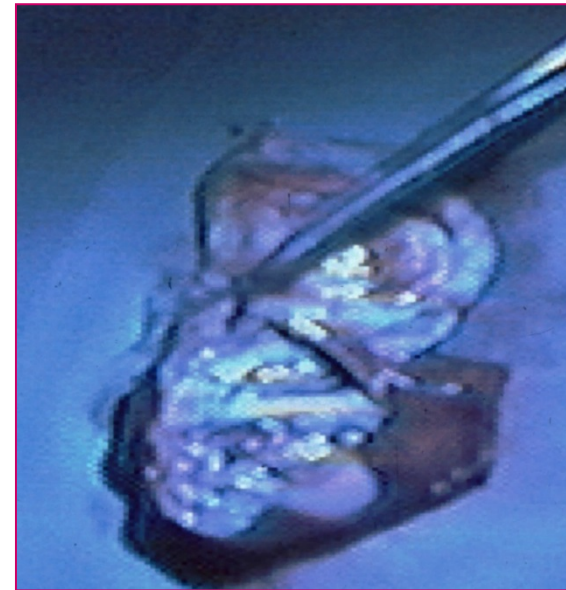
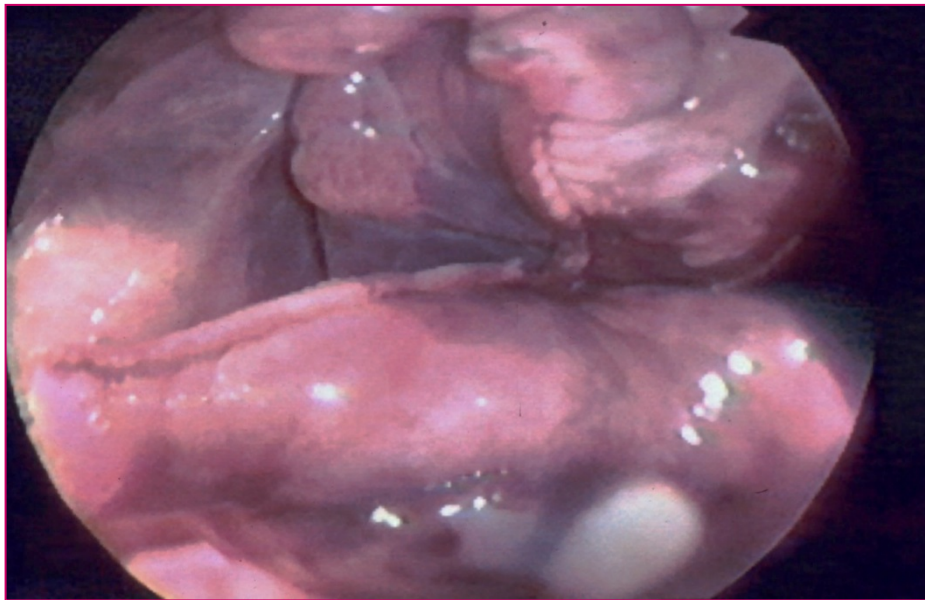
**TUBERCULOSIS**



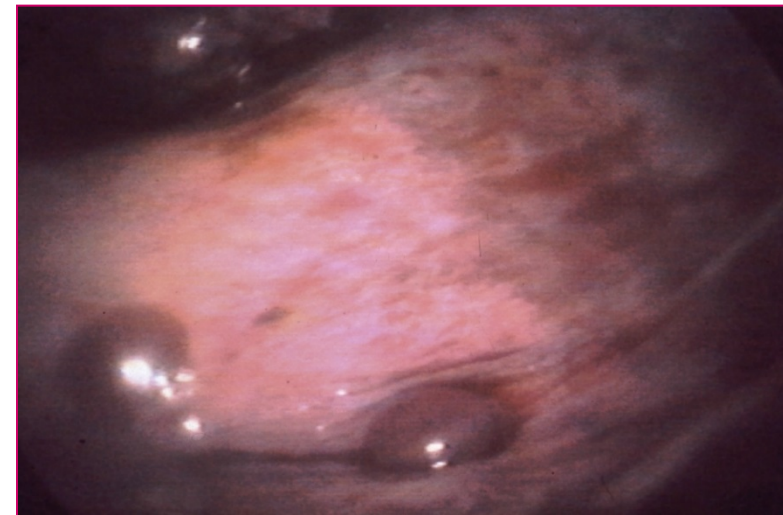
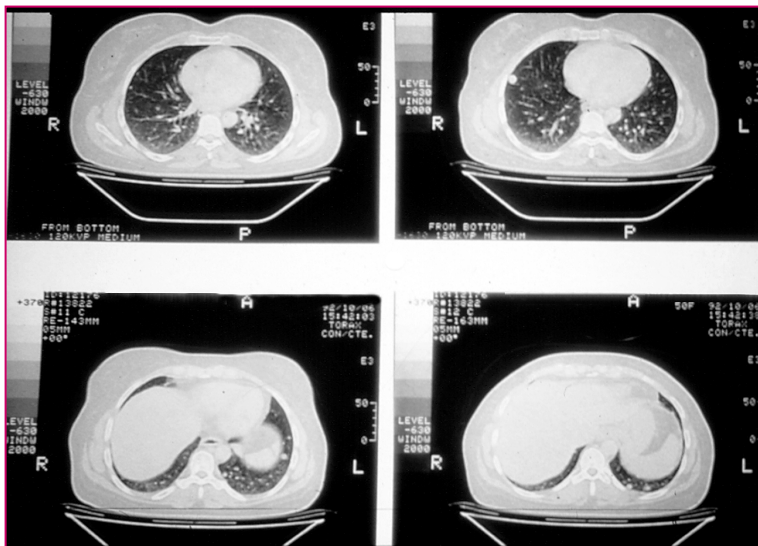
Este es un nódulo encontrado en el preoperatorio de una paciente que iba a ser operada por un cáncer de ovario. Vemos el nódulo que pareciera doble y realizamos esta cirugía con un criterio diagnóstico bajo la sospecha de metástasis.

**NPSI**

**TUBERCULOSIS**



Vemos la imagen de la resección que aún requiere otra sutura y finalmente la pieza reseca que resultó quística con *caseum* con diagnóstico final de tuberculosis. Se demuestra así la utilidad del procedimiento.

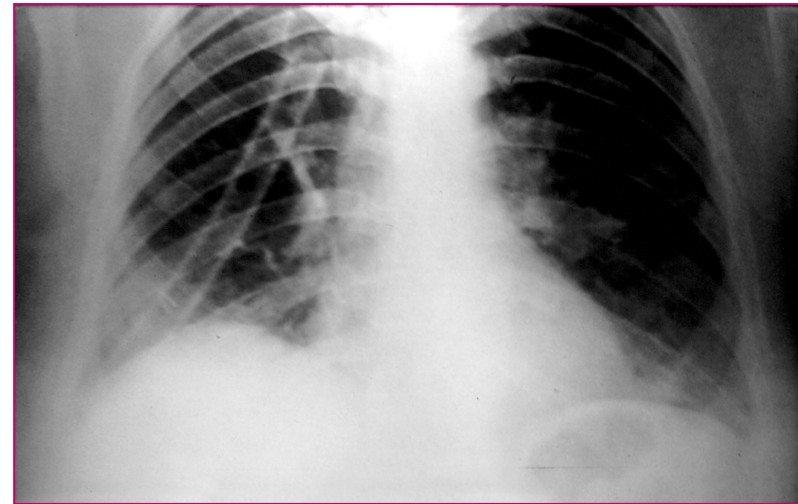
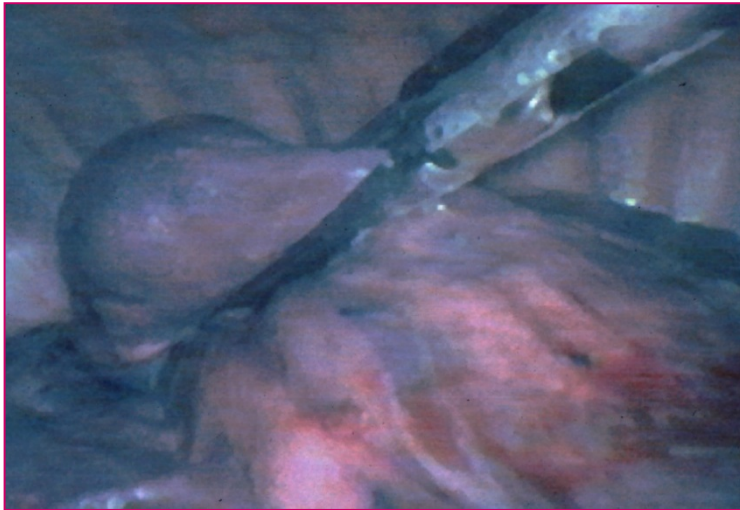
**NPSI****LEIOMIOMATOSIS**

Esta paciente presentaba un nódulo aparentemente único a la derecha en la radiografía simple, pero la TAC mostró imágenes múltiples y bilaterales. Veinte días antes, fue operada de un tumor tímico y fuimos consultados para decidir el criterio a seguir. Sospechamos metástasis aunque excepcionales de T. del timo y decidimos cirugía diagnóstica del nódulo dominante a la derecha. Vemos la superficie del parénquima, múltiples imágenes color borra vino algunas en el interior de la cisura que coincidían con el nódulo dominante.



**NPSI**

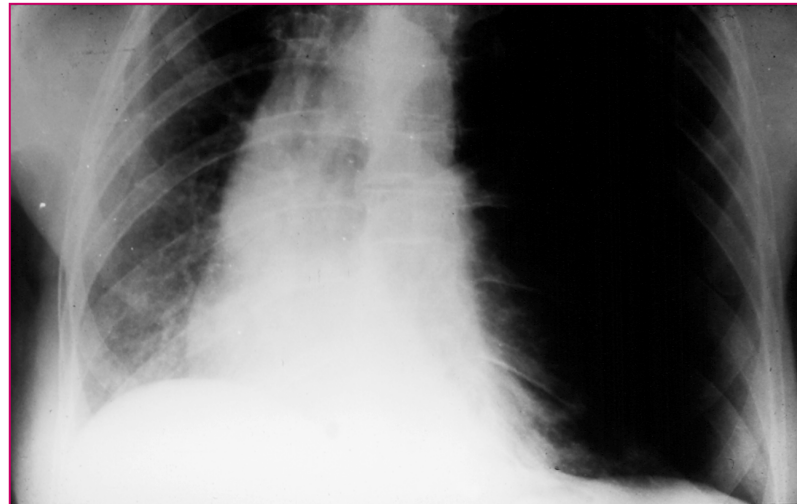## **LEIOMIOMATOSIS**



Ahora vemos el nódulo dominante que fue extirpado junto con algunas de las otras lesiones. La radiografía post-operatoria inmediata y el resultado A. P. arrojó leiomiomatosis múltiple. Nuevamente vemos el valor de la VT, aunque en ese caso no era NPS.

**NPSI**


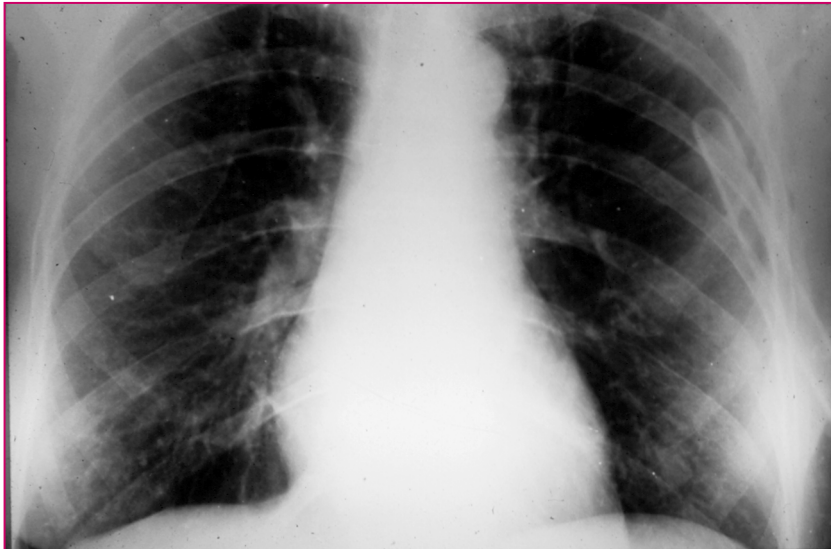
## **TUBERCULOMA**



Este otro paciente mostró en la TAC un nódulo simple a izquierda. Se realizó punción transparietal que ocasionó un neumotórax hipertensivo. La PAAF no dió diagnóstico y originó la complicación, uno de los motivos por la que no la indicamos a larga mano. Es nuestra postura aunque la gran mayor parte de los grupos son proclives a indicarla.

**NPSI**

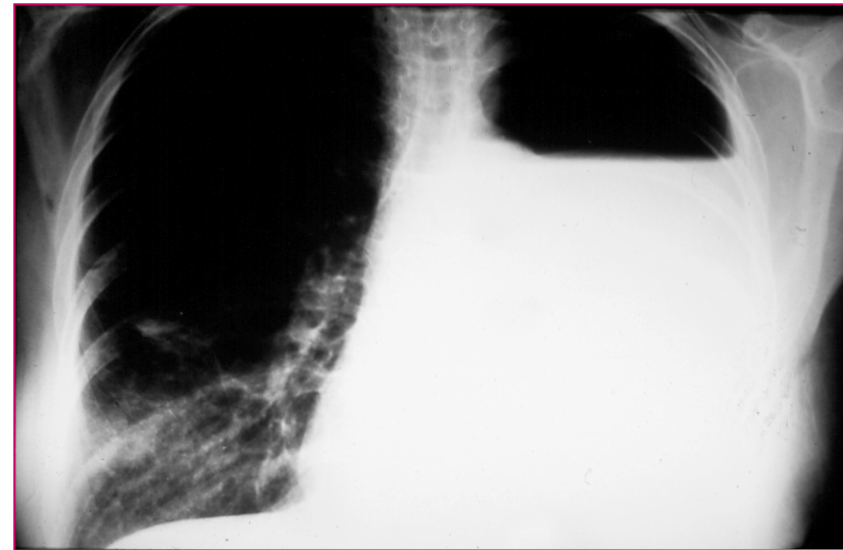
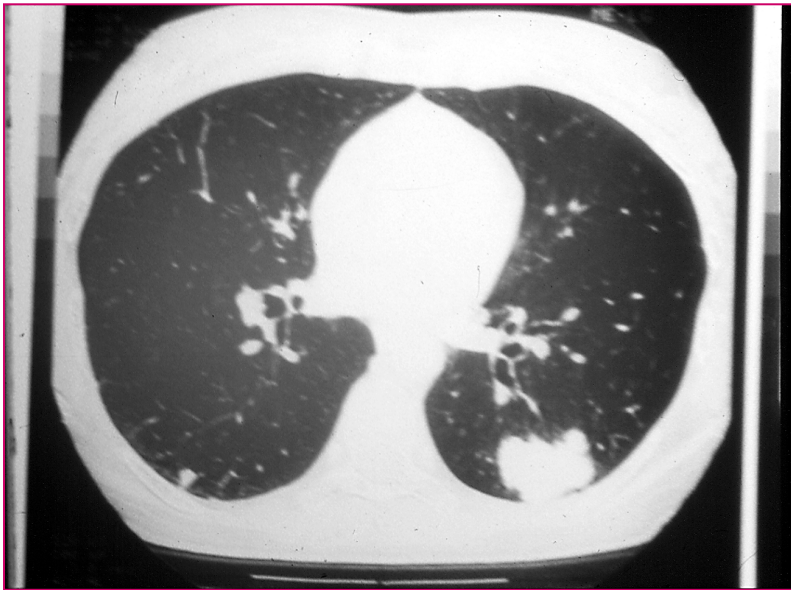
**TUBERCULOMA**



Se solucionó con avenamiento pleural y realizamos CTVA viendo el nódulo sujetado con un clamp.  
El resultado fue TBK.

**NPSI**

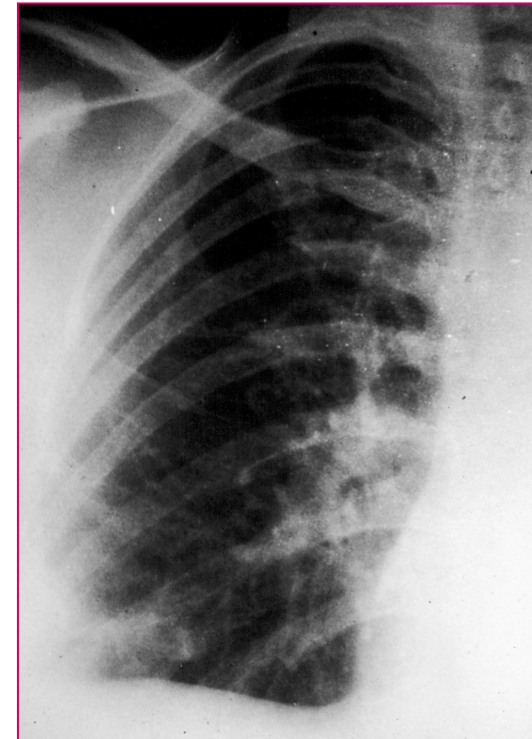
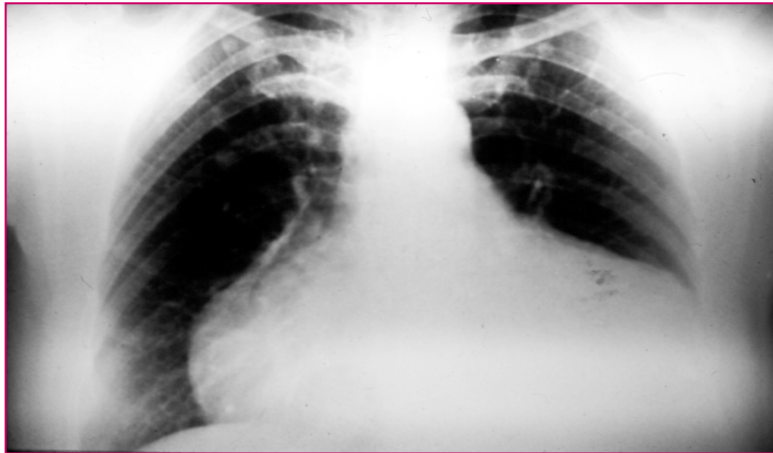
## **NÓDULOS Y OTRAS PATOLOGÍAS**



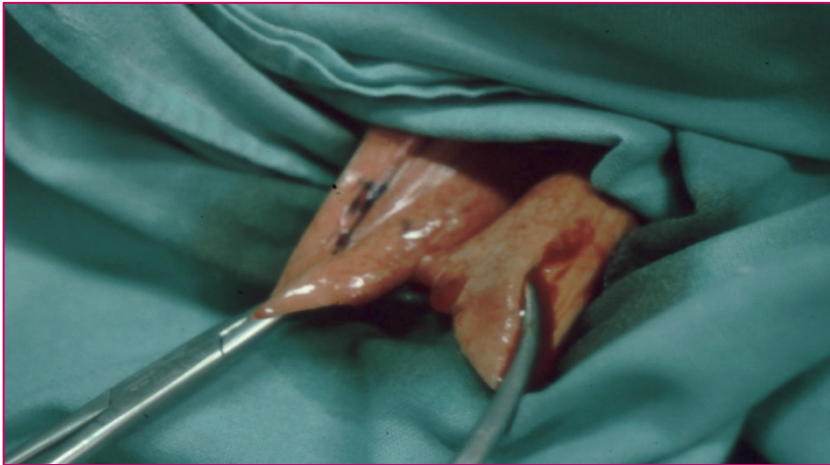
Nódulos y otras patologías. Esta TAC muestra un cáncer a izquierda y un nódulo a derecha. CTVA a derecha mostró fibrosis. Hicimos en el mismo acto cirugía convencional a izquierda. Neumonectomía por invasión de ganglios en la cisura y en mediastino.

## NÓDULOS Y OTRAS PATOLOGÍAS

**NPSI**

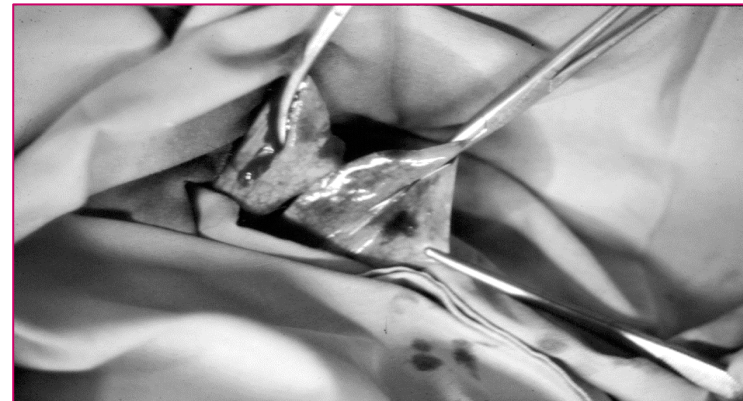


Nódulos y otras patologías. Otro caso con derrame pericárdico y nódulo en el vértice que no se ve bien en esta radiografía simple. Hicimos ventana pericardio-pleural con biopsia de pericardio y extirpamos el nódulo pulmonar. Rx post-operatoria inmediata: pericardio normal y extirpación del nódulo, que resultó un hemangiopericitoma.



**NPSI**

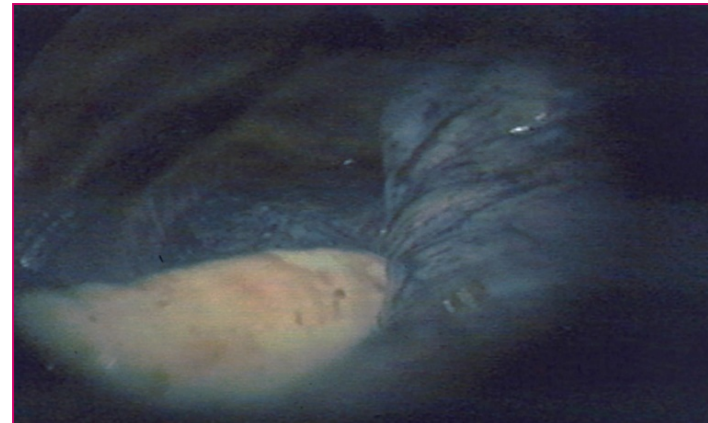
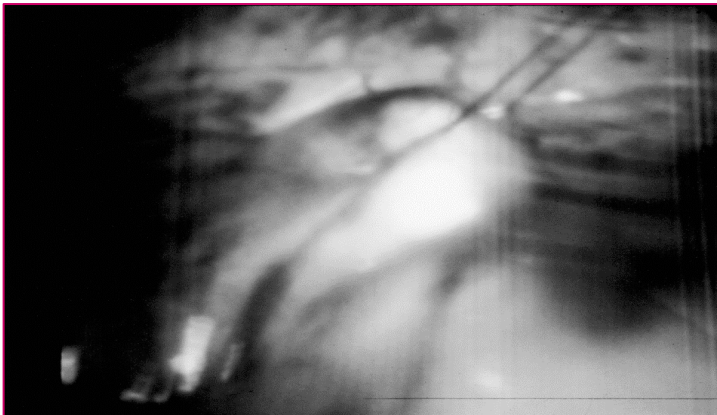
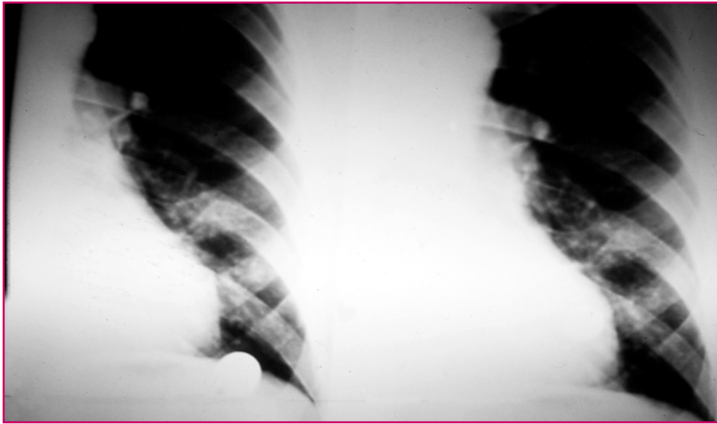
**PROCEDIMIENTOS  
PARA UBICAR  
NÓDULOS  
PEQUEÑOS**



Punción con colorante para ubicación de un nódulo. Las imágenes son en la experimentación animal que hicimos para ver la dispersión del colorante y la cantidad exacta milimétrica a aplicar cuando lo trasladamos al humano. Aconsejamos jeringa de insulina y no inyectar más de 1 a 2 mm. Observen cómo el colorante tiñe tanto una cara como la opuesta por la rápida dispersión del colorante y esto puede confundir respecto a la ubicación del nódulo.

## PROCEDIMIENTOS PARA UBICAR NÓDULOS PEQUEÑOS

NPSI



Mostramos como programamos pre-operatoriamente la proyección del nódulo a la pared para facilitar la ubicación durante la CTVA.

Lo hacemos con una Rx simple y con un objeto metálico en proyección antero posterior y lateral. Esto tan simple fue de mucha utilidad.

Usamos al inicio de nuestra experiencia marcación con alambre cola de chanco, en nódulos milimétricos como mostramos en esta imagen y expusimos en el escrito. Hoy en día es excepcional que lo hagamos.

Visión videotoracoscópica de la toma y tracción de un nódulo arponado con un punto tractor. Esta es otra de las tácticas para visualizar el nódulo y aplicar los elementos de la sutura y corte en lugar apropiado.

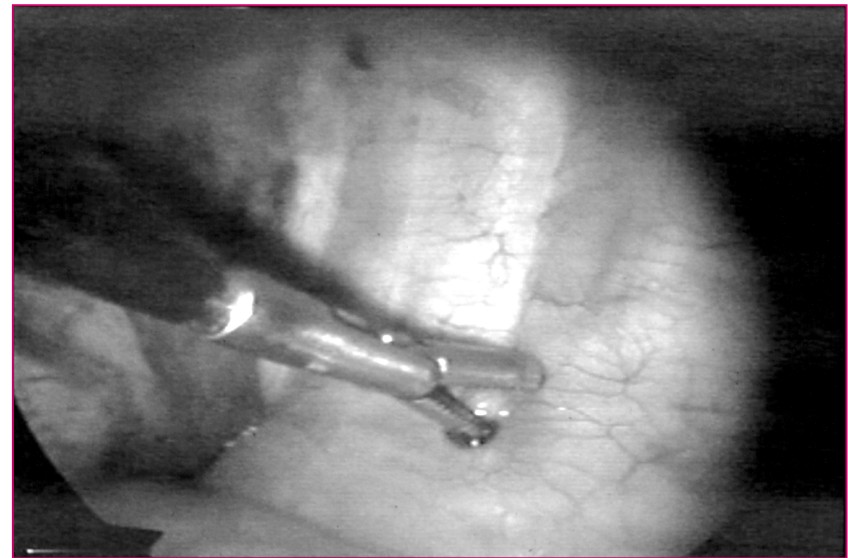
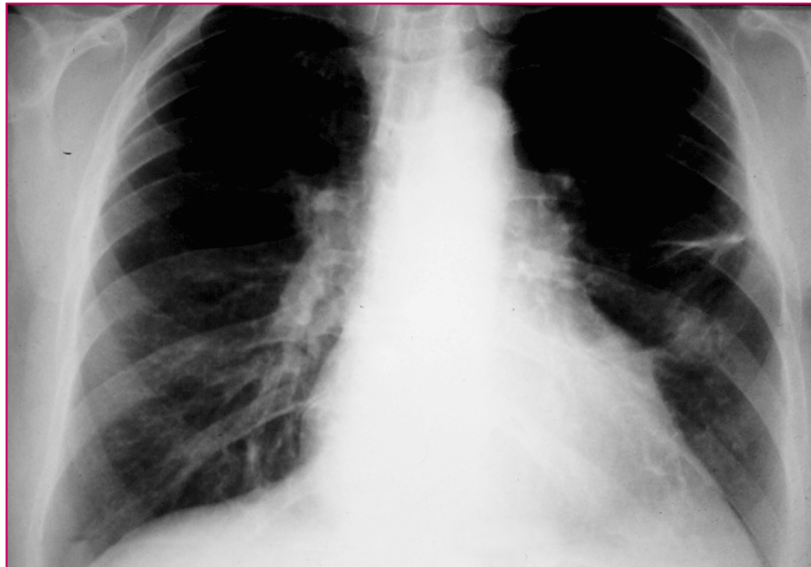
Si durante la VT encontramos dificultad en ubicar el nódulo, hacemos la palpación con un dedo siguiendo la proyección pre-operatoria.

En este caso resultó MTSS, aparentemente única de un cáncer de mama.



**NPSI**

**METÁSTASIS**

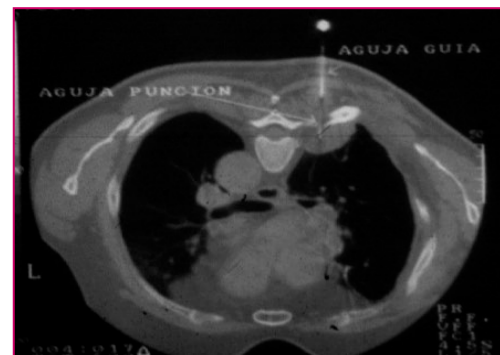
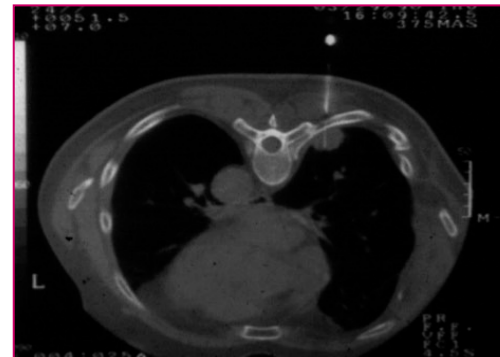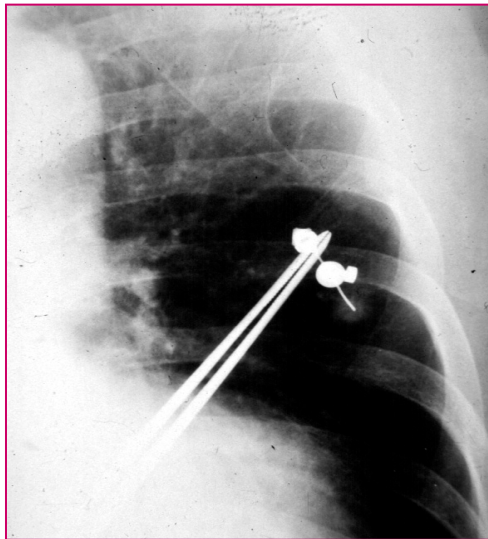


La misma paciente en la que por CTVA se hizo diagnóstico de metástasis de cancer de mama por un nódulo único a la izquierda y que presentó esta Rx en el post-operatorio a los pocos días de la VT. Un año más tarde concurre con derrame pleural. Nueva VT como re-exploración un año más tarde, mostró nódulos en pleura parietal como el que vemos, en el PL visceral y en pericardio, obviamente MTTSS de su cáncer de mama.

**PROCEDIMIENTOS DIAGNÓSTICOS**

**NPSI**

**PUNCIÓN ASPIRACIÓN CON AGUJA FINA (PAAF)**



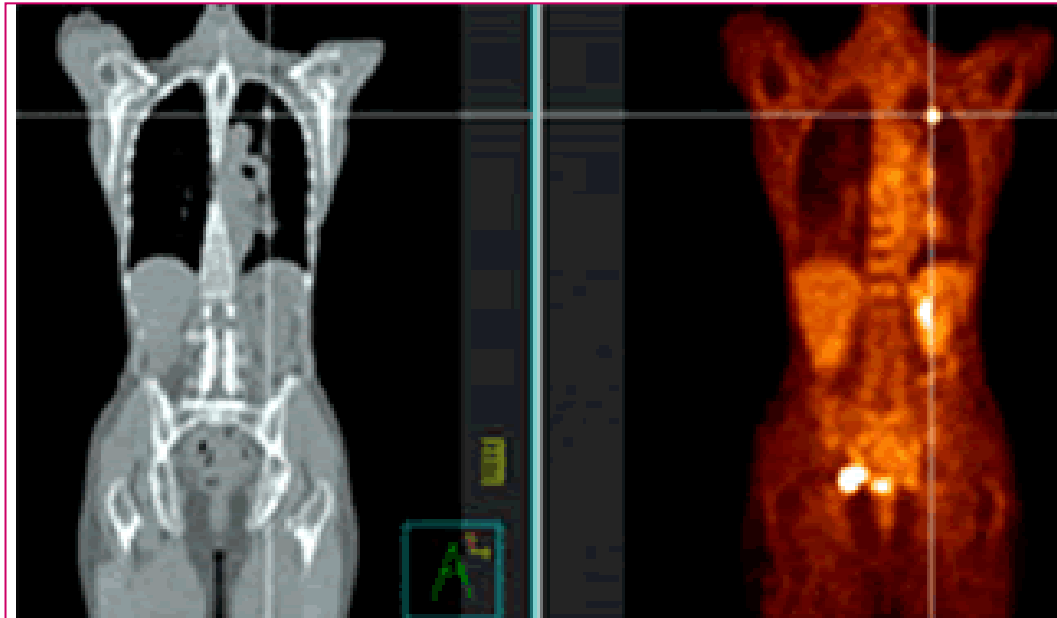
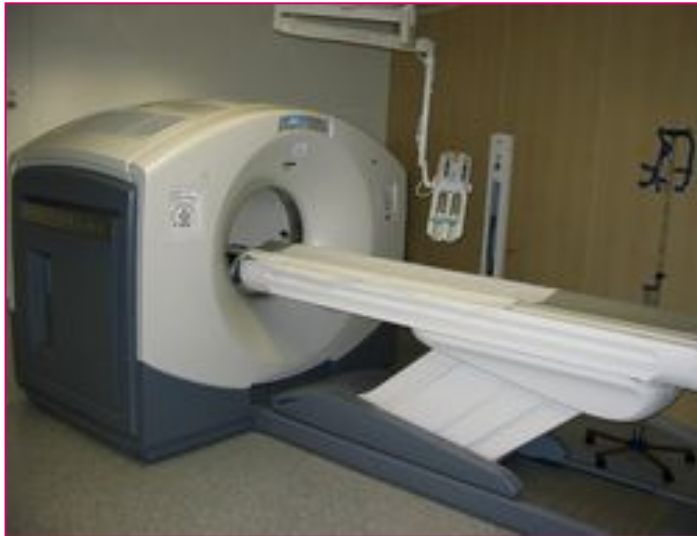Rx simple: históricamente la PAAF se hacía con radioscopia (radiología convencional). TAC-PAAF: su contacto con la pared lo hace ideal y evita complicaciones.

## PROCEDIMIENTOS DIAGNÓSTICOS

NPSI

# PET

El incremento del radioisótopo marcado (*fluorodeoxyglucose* FDG) permite la diferenciación entre un nódulo maligno de uno benigno



### *PET*

Es una técnica de imagen que utiliza, entre otros, glucosa marcada con radioisótopos. El incremento del metabolismo de la glucosa en los tumores da como resultado un incremento en la recaptura y acumulación del FDG, (fluorodeoxiglucosa) permitiendo la diferenciación entre un nódulo maligno de uno benigno aunque hay falsos positivos en procesos inflamatorios, sarcoidosis, enfermedades autoinmunes (Churbi-Strauss, Wegener).

En la imagen TAC-PET aislada y PET-CT que le da valor agregado.

# Patología mediastinal

**DRES. RAÚL CAVO FRIGERIO Y ADRIÁN RAMÓN VIDAL**

## Generalidades

El mediastino es el compartimento central de la cavidad torácica situada entre ambas cavidades pleurales, delimitada hacia delante por la cara posterior del esternón y los cartílagos costales; hacia atrás por el plano de la columna vertebral desde D1 hasta L1; lateralmente, por las pleuras mediastínicas derecha e izquierda; por debajo, por el tabique diafragmático (músculo diafragma) que lo separa del abdomen, atravesado por varios orificios; y hacia arriba por el opérculo torácico limitado por el esternón, el cuerpo de la vértebra D1 y la primera costilla (**FIGURA 1**).

Tiene forma de una pirámide truncada de vértice superior y base inferior oblicua hacia abajo y hacia atrás, lo cual conforma la región toraco-abdominal. Si bien existen variaciones en cuanto a su conformación por edades y sexos, podría decirse que representa una quinta parte del espacio de la jaula torácica y que en el adulto mide aproximadamente 15 a 20 cm de altura media desde su abertura superior al centro frénico, un ancho de 4 a 5 cm en su porción superior y de 12 a 15 cm caudalmente y un diámetro antero posterior de 12 a 16 cm.

En su interior se encuentran básicamente la tráquea y los bronquios principales, el esófago, el corazón y su pedículo vascular, grandes vasos, nervios y ganglios linfáticos; estos órganos se encuentran rodeados de una discreta cantidad de tejido celuloadiposo laxo que se continúa con el cervical y el retroperitoneal, lo que hace posible la propagación de enfermedades por

contigüidad. Además, durante la etapa embrionaria, es el trayecto obligado, en su desplazamiento caudal, de los esbozos de los futuros sistemas digestivo y génito-urinario pudiendo quedar retenidos en él grupos celulares pluripotenciales capaces de originar neoplasias características.

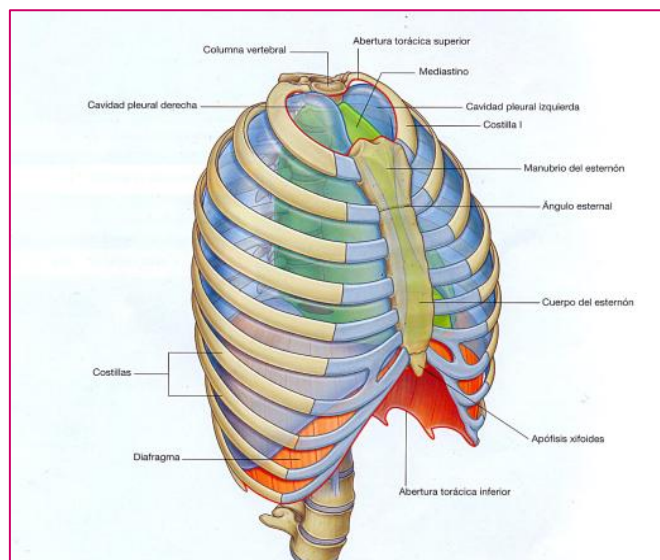


FIGURA 1. COMPARTIMENTOS DE LA CAVIDAD TORÁCICA Y SUS LÍMITES<sup>[1]</sup>

Tanto anatomistas, radiólogos y cirujanos han subdividido el mediastino en varias regiones teniendo en cuenta distintos criterios. El objetivo común ha sido simplificar el número de diagnósticos diferenciales ante la presencia de una lesión en un sector mediastinal determinado, debido a que se trata de un espacio anatómico muy rico en elementos con complejas interrelaciones entre ellos. Estas clasificaciones son teóricas, ya que no existen fundamentos anatómicos ni embriológicos que separen dichos compartimentos, pero tienen un gran valor desde la perspectiva clínica y quirúrgica. A continuación se mencionan las clasificaciones más difundidas en la literatura.

## División Topográfica del Mediastino

- Clasificación de Gray <sup>2</sup>(Anatómica)
- Clasificación de Bouchet-Cuilleret <sup>3</sup> (Anatómica)
- Clasificación de Fraser <sup>4</sup> (Radiológica)
- Clasificación de Felson <sup>5</sup> (Radiológica)
- Clasificación de Shields <sup>6</sup> (Quirúrgica)
- Clasificación Martínez <sup>7</sup> (Quirúrgica)

Debido a la gran difusión en los ámbitos clínicos y quirúrgicos nacionales, expondremos en detalle las descripciones hechas por los doctores Felson y Martínez:

### *Clasificación de Felson*

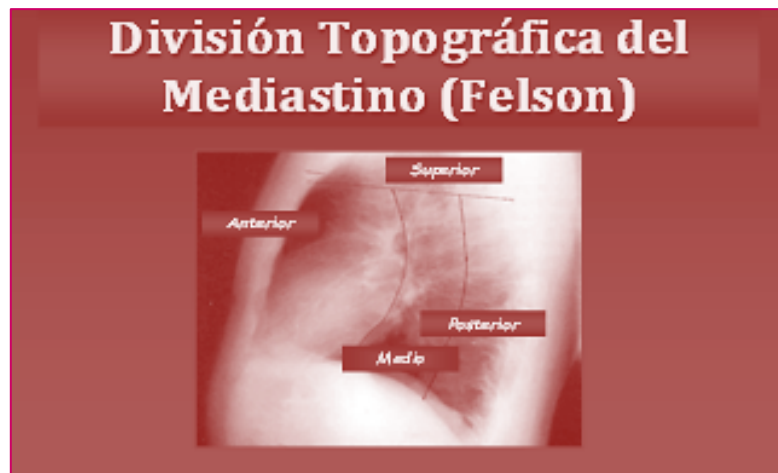Basado en los hallazgos de una radiografía lateral de tórax resulta dividido en:

*Mediastino superior:* su límite inferior está establecido por una línea imaginaria que se extiende desde la unión manubrio-esternal hasta el cuarto disco intervertebral de la columna torácica.

*Mediastino anterior:* se corresponde con el espacio entre la pared torácica anterior y una línea imaginaria trazada desde el cuello, por delante de la tráquea y por detrás del corazón hasta el diafragma.

*Mediastino medio:* espacio que se extiende desde la línea descrita con anterioridad para definir el mediastino anterior hasta otra línea, que une cada vértebra dorsal a un centímetro posterior a su borde anterior.

*Mediastino posterior:* situado entre la línea descrita a un centímetro del borde anterior de las vértebras dorsales hasta la pared torácica posterior.



#### *Clasificación de Martínez*

Utiliza un sistema de cuatro líneas, dos verticales y dos horizontales:

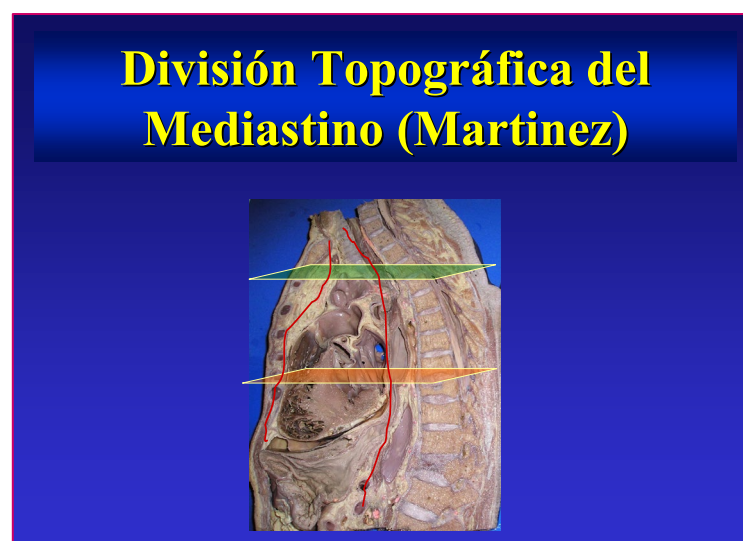Una *línea anterior*, la cual pasa por delante de corazón y grandes vasos.

Una *línea posterior*, que recubre la cara posterior del esófago.

La *línea horizontal superior* pasa por el borde superior del cayado aórtico.

La *línea horizontal inferior* pasa por el borde inferior de la vena pulmonar.

Con esto quedan constituidos nueve compartimentos, tres anteriores o previscerales, tres medios o viscerales, y tres retroviscerales o posteriores; cada uno de ellos se subdivide a su vez en superior, medio y posterior.





## Síndromes mediastinales

Es el conjunto de síntomas y signos clínicos e iconográficos con que se manifiestan la afectación de los órganos o sistemas contenidos en el mediastino o su disfunción.

Los procesos tumorales expansivos, blastomatosos o no, se constituyen en el centro etiológico predominante de los síndromes mediastinales quirúrgicos. Cada componente anátomo-funcional lesionado o comprimido originará un síntoma o un signo, pudiéndose hallar solo o con otros simultáneamente.

Se describen a continuación los más frecuentes:

- *Compresión de tráquea*: disnea inspiratoria, cornaje, tiraje, tos, voz ronca afónica.
- *Bronquio*: atelectasia.
- *Vago*: tos, disnea, disfagia, bradicardia.
- *Compresión de esófago*: disfagia.
- *Compresión de vena cava superior*: cefalea, edema palpebral. Dará circulación colateral intercostal ácigos-cava inferior, edema en esclavina, cianosis cérvico-facial. Ingurgitación yugular que no late.
- *Compresión de la vena cava inferior* en su desembocadura auricular (pericarditis constrictiva, síndrome de Pick). Ascitis, hepatoesplenomegalia.
- *Compresión del nervio frénico*: parálisis frénica con elevación diafragmática del lado afectado. Hipo.
- *Compresión del nervio recurrente izquierdo*: disfonía, parálisis de la cuerda vocal homolateral. Voz bitonal.
- *Compresión del simpático*: síndrome de Pourfour du Petit: midriasis, exoftalmia, aumento de la apertura palpebral; síndrome de Claude Bernard Horner: miosis, enoftalmia, ptosis.
- *Compresión del conducto torácico*: quiloascitis y quilotórax.

- *Compresión de la arteria pulmonar* o sus ramas: soplo, aumento del arco medio y ventrículo derecho.

## **Etiopatogenia**

Los procesos patológicos que afectan al mediastino pueden ser considerados teniendo en cuenta diversos criterios: su naturaleza, repercusión anatómica, las manifestaciones clínicas, etc. De forma genérica, los clasificaremos en tres grupos: inflamatorios (agudos y crónicos), tumorales (quistes y tumores) y misceláneas.

## **Mediastinitis<sup>[6, 8]</sup>**

El compromiso inflamatorio que asienta en la celda mediastinal es conocido como mediastinitis. Pueden distinguirse una forma aguda y otra de evolución crónica.

### *Mediastinitis aguda*

Es un proceso infeccioso agudo grave que compromete el tejido celular del mediastino.

*Etiología:* sus causas obedecen a procesos de origen torácico o extratorácico. El origen torácico es el más frecuente y son desencadenados por perforaciones esofágicas o del árbol traqueobronquial y secundarios a intervenciones quirúrgicas cardíacas en la mayoría de los casos. Dentro del segundo grupo, las infecciones orofaríngeas que se extienden desde el cuello hacia el mediastino, mediastinitis necrotizante descendente, representa la causa habitual.

A continuación se exponen una lista de posibles agentes etiológicos:

- Contaminación externa
  - Heridas penetrantes torácicas

- Postoperatorio cirugía cardíaca: mediastinitis post-esternotomía media

■ Contaminación interna

*Cervical*

- Foco infeccioso cervical
- Flemón del suelo de la boca
- Absceso retrofaríngeo

*Esofágica*

- Perforación esofágica
  - Traumatismo cerrado (muy raro)
  - Instrumental por esofagoscopia
  - Espontánea: síndrome de Boerhave
  - Ingesta de cuerpo extraño
  - Ingesta de cáusticos
  - Cáncer de esófago
- Postoperatorio cirugía esofágica
  - Dehiscencia de sutura digestiva

*Traqueobronquial*

- Rotura traqueobronquial
  - Traumatismo cerrado
  - Instrumental: traqueobroncoscopia
- Postoperatorio de cirugía pulmonar: fallo de sutura bronquial

*Pleuropulmonar*

- Absceso pulmonar
- Empiema
- Osteomielitis vertebral

## Pancreatitis aguda

*Presentación clínica:* la sintomatología suele ser variada y puede presentarse bien como cuadro de afectación general o bien local.

*Síndromes generales:* suelen ser de comienzo súbito y los más frecuentes son:

- Síndrome séptico con escalofríos y fiebre alta
- Síndrome tóxico con importante afectación del estado general
- Shock de tipo hipovolémico o séptico que cursará con taquicardia, hipotensión, oliguria y taquipnea

*Síndrome local:* los síntomas más comunes son: dolor torácico retroesternal/pleural.

Signos de compresión mediastínica: disfagia, obstrucción de vías aéreas altas.

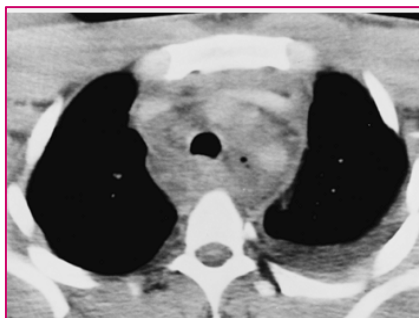
Enfisema subcutáneo en la base del cuello.

Signo de Hamman, pnoneumotórax izquierdo.

### *Exámenes complementarios*

*Laboratorio:* suele manifestarse una leucocitosis variable; el líquido pleural revela signos de empiema con descenso de pH, glucemia y aumento de LDH y leucocitos.

*Diagnóstico por imágenes:* a partir de la radiografía simple de tórax o mejor la TAC torácica, se pueden obtener las siguientes imágenes: ensanchamiento mediastínico, neumomediastino, derrame pleural, neumotórax.



TAC TORÁCICA. MEDIASTINITIS SECUNDARIA A UN ABSCESO RETROFARÍNGEO. LAS PARTES BLANDAS MEDIASTINALES POSEEN DENSIDAD DE AGUA DEBIDO AL EDEMA Y SE VEN PEQUEÑAS BURBUJAS DE AIRE EN SU INTERIOR

**Tratamiento.** La identificación del foco infeccioso desencadenante del cuadro es esencial en el tratamiento. El uso de antibioticoterapia en forma empírica de amplio espectro al comienzo, hasta la tipificación del o de los gérmenes, junto con las medidas de apoyo nutricional y general conforman la base del tratamiento médico.

La cirugía es esencial y comienza con el drenaje del foco o del mediastino en las mediastinitis generalizadas, ya sea por un absceso cervical o torácico y posteriormente con la corrección de la enfermedad causal. Si el origen del cuadro es una infección dentaria y del piso de la boca se impone la evacuación de las colecciones periodontales, laterofaríngeas y extracción de las piezas dentarias enfermas, a veces es necesaria la traqueotomía para sortear la obstrucción aérea resultante de la celulitis cervical. En cambio, si el origen de la infección fuese una perforación de una víscera mediastinal (vía aérea o esófago) se practicará una toracotomía amplia (homolateral al hemitórax con derrame pleural de mayor cuantía o al sitio de herida penetrante) y se llevará a cabo la *toilette* pleural/decorticación, apertura de la pleura mediastinal y desbridamiento de compartimenta en busca de colecciones sumado al reparo correspondiente del órgano involucrado. En cambio si el cuadro resultara en el postoperatorio de una intervención cardíaca es obligada la apertura de todos los planos de la esternotomía y remoción de coágulos, secuestros óseos infectados y lavado abundante difiriendo el cierre para un segundo tiempo.

El pronóstico depende de la agresividad del germen, de la causa que originó la mediastinitis y de una actitud terapéutica precoz.<sup>[8]</sup>

### *Mediastinitis crónica o fibrosante*

La mediastinitis esclerosante o fibrosante es una enfermedad poco frecuente caracterizada por la aparición de un tejido fibroso denso reemplazando al laxo tejido celular mediastinal, generalmente en la mitad superior del mediastino o alrededor de la tráquea y los hilios pulmonares, cuyos síntomas se deben fundamentalmente a la compresión de estructuras mediastínicas.

**Etiología:** actualmente se acepta que se produce debido a una reacción de hipersensibilidad retardada a hongos o micobacterias, caracterizada por una respuesta inflamatoria excesiva del huésped en el mediastino, secundaria a una reacción antígeno-anticuerpo producida por la liberación de detritus antigénicos desde granulomas necróticos situados en los ganglios linfáticos hiliares o mediastínicos. El factor precipitante más frecuente es la infección por *Histoplasma capsulatum*, aunque otros factores descritos son la tuberculosis, radiación mediastínica o infección por *Aspergillus*, *Wuchereria bancrofti* o *Blastomyces*. Asimismo se ha descrito una forma de mediastinitis fibrosante idiopática.

**Presentación clínica:** los signos y síntomas de esta entidad dependen de las estructuras mediastínicas que estén involucradas. Clínicamente suele manifestarse como un síndrome de vena cava superior, aunque los síntomas pueden ser muy diversos: tos y disnea de esfuerzo, hemoptisis, dolor torácico, infecciones recurrentes del tracto respiratorio, disfagia, litoptisis y odinofagia. Ocasionalmente se han comunicado casos de hematemesis por várices esofágicas, disfonía por afectación del nervio laríngeo recurrente, cor pulmonale o molestias cervicales. Debido al compromiso del árbol traqueobronquial la compresión de las vías aéreas puede dar lugar a neumonía postobstructiva, atelectasia o broncolitiasis debida a erosión bronquial por nódulos linfáticos calcificados. El estrechamiento traqueo-bronquial es una presentación más frecuente que el síndrome de vena cava

superior. En corazón y grandes vasos puede aparecer obstrucción arterial y/o venosa pulmonar, síndrome de vena cava superior y pericarditis constrictiva.

*Diagnóstico:* el tiempo promedio entre el comienzo de los síntomas hasta el diagnóstico es de 2 a 5 años. Los estudios de imagen son generalmente realizados para confirmar el diagnóstico de un proceso infiltrativo en el mediastino y excluir la existencia de un proceso maligno. La manifestación radiológica habitual es un ensanchamiento mediastínico paratraqueal derecho, pero puede presentarse con estenosis traqueobronquiales de la vena cava superior, de la(s) arteria(s) pulmonar(es) o del esófago, y más raramente como infarto pulmonar o un cor pulmonale. La tomografía axial computada puede revelar un proceso mediastínico infiltrativo con o sin discreta masa. Frecuentemente demuestra calcificaciones en dicho proceso, que no son evidentes con radiografía de tórax y que sugieren enfermedad no maligna. La angiografía se utiliza para demostrar sangre alrededor de vasos obstruidos y que ayuda al desarrollo de oclusión vascular. El hallazgo de un área de estrechamiento traqueobronquial habla en favor del diagnóstico de fibrosis mediastínica en contra del de linfoma. La RMN revela una masa de señal de intensidad heterogénea. Define mejor que la TAC la extensión de la enfermedad, particularmente si los vasos se encuentran involucrados, pero es menos útil que ella para demostrar calcificaciones intralesionales.

El diagnóstico diferencial de una masa mediastínica no calcificada incluye linfoma y carcinoma, especialmente si el estrechamiento traqueo-bronquial está ausente. La mediastinoscopia es el procedimiento de elección. El diagnóstico diferencial debe realizarse principalmente con linfoma (Hodgkin y no hodgkiniano), pero también con entidades menos frecuentes, como la fibromatosis, el tumor fibroso localizado del mediastino, el pseudotumor inflamatorio, el timoma esclerótico, el mesotelioma maligno dermoplásico y el carcinoma metastásico.

*Tratamiento:* no es efectivo el tratamiento médico para la mediastinitis fibrosante. Los corticosteroides no parecen ser beneficiosos; una posible excepción es la mediastinitis fibrosante autoinmune, que parece responder

más favorablemente a la terapia esteroidea. Se ha ensayado el tratamiento con ketoconazol en casos secundarios a histoplasmosis y con corticoides o tamoxifeno en casos idiopáticos, con respuestas positivas aisladas. La terapéutica invasiva suele ser paliativa y tiene como objetivo corregir los síndromes compresivos (cava superior, tráquea, esófago), generalmente mediante la colocación de endoprótesis. En las fibrosis localizadas puede estar indicada la exéresis quirúrgica.

## Tumores y quistes primarios de mediastino

Los tumores y quistes de mediastino comprenden un conjunto de enfermedades que por su localización, tienen una sintomatología, radiología y terapéutica común en muchos casos, que es la exéresis quirúrgica. En la actualidad se consideran tumores primarios del mediastino a aquellas lesiones expansivas y a veces infiltrantes que se desarrollan, en principio, en el espacio intervisceral, independientemente de cuál sea su naturaleza. Es decir que los procesos tumorales originados en tráquea, esófago, corazón, grandes vasos, con una expresión clínica particular no se consideran propiamente mediastínicos.<sup>[9]</sup>

Según su naturaleza, los tumores mediastinales tienen cierta predisposición a desarrollarse en alguno de los compartimientos mediastínicos; consecuentemente es habitual clasificarlos según su extirpe histológica y el sector mediastinal que más frecuentemente ocupan. Para llevar a cabo tal diferenciación tomamos la clasificación propuesta por el Dr. MARTÍNEZ durante el Relato Oficial al XXXI Congreso Argentino de Cirugía, mencionada previamente, que divide al mediastino en nueve sectores.

A continuación se expone una tabla donde se mencionan los distintos tipos de tumores mediastinales atendiendo al órgano en que se originan.<sup>[9, 11]</sup>



Tumores del mediastino				
	Benignos	Malignos		
Tumores del tìmo	Tìmo no invasivo	Tìmo invasivo Carcinoma tìmico Tumores neuroendocrinos Tumores linfoides		
	Teratoma quìstico tìmico	Tumores germinales tìmicos		
	Tìmolipoma	Tìmosarcoma		
	Hiperplasia tìmica			
Tumores de células germinales	Teratoma benigno	Teratoma maligno o teratocarcinoma  Seminoma Tumores no seminomatosos Tumor del seno endodérmico Carcinoma embrionario Coriocarcinoma Tumores mixtos germinales		
Tumores linfáticos	Linfadenitis granulomatosa Sarcoidosis	Linfomas Hodgkin No Hodgkin Linfoblásticos Células grandes		
	Hiperplasia folicular linfoide Tumor de Castleman			
Tumores endocrinos	Tiroides	Bocio. Hiperplasia Carcinoma		
	Paratiroides	Adenoma Carcinoma		
Tumores neurogénicos	Nervios periféricos	Neurilemoma o schwannoma Schwannoma maligno Neurosarcoma		
		Neurofibroma Neurofibrosarcoma		
	Ganglios simpáticos	Ganglioneuroma Ganglioneuroblastoma Neuroblastoma		
	Sistema paraganglionar	Feocromocitoma Paraganglioma Quemodectoma	Feocromocitoma maligno Paraganglioma maligno Quemodectoma maligno	
Tumores mesenquimales	Tejido adiposo	Lipoma Liposarcoma		
	Tejido vascular	Hemangioma Hemangioendotelioma Hemangiopericitoma Leiomioma	Angiosarcoma Hemangioendotelioma maligno Hemangiopericitoma maligno Leiomiosarcoma	
		Vasos linfáticos	Linfangioma o higroma quìstico Linfangioendotelioma Linfangiopericitoma	Linfangiosarcoma
		Tejido fibroso	Fibroma	Fibrosarcoma Histiocitoma fibroso maligno
		Tejido muscular	Rabdomioma	Rabdomiosarcoma
	Tejido mesenquimal pluripotencial	Mesenquimoma	Mesenquimoma maligno	
	Otros tumores	Xantoma	Sarcomas	

Según su naturaleza, los tumores tienen cierta predisposición a desarrollarse preferentemente en alguno de los compartimientos mediastínicos. Así, los tumores tiroideos y paratiroideos, los tìmicos y los germinales tienden a ocupar el mediastino anterior; los linfáticos el mediastino medio, y los neurogénicos el mediastino posterior. Los tumores mesenquimales, en cambio, crecen en cualquiera de ellos.<sup>[1]</sup>

En cuanto a los quistes propiamente dichos, se trata de lesiones benignas en relación comúnmente con el pericardio, la pleura, los bronquios o el esófago. Los quistes pleuropericárdicos asientan en el mediastino anterior, los broncogénicos se localizan más bien en el mediastino medio, y los paraesofágicos se sitúan en el mediastino posterior. Existen, por otro lado, procesos quísticos que afectan al timo, y quistes celómicos que pueden aparecer en cualquier lugar del mediastino.<sup>[10]</sup>

Distribución por compartimientos de los procesos patológicos mediastínicos				
	Anterior	Medio	Posterior	Todos
Tumores	Timo Células germinales Linfomas Tiroides Paratiroides	Linfomas Procesos granulomatosos Neurogénicos	Neurogénicos	Mesenquimales
Quistes	Timo Pericárdicos Teratomas quísticos Linfangiomas	Broncogénicos Entéricos	Entéricos Neuroentéricos Conducto torácico	Inespecíficos Hidatídicos
Otros procesos				Mediastinitis agudas Mediastinitis fibrosantes Neumomediastino Hemomediastino

En todas las series los tumores del mediastino anterior son los más frecuentes, oscilando entre 50-60 %, le siguen los medios con 15-25 % y los posteriores con 25-35 %. También la proporción de los tumores malignos varía para cada compartimiento; todas las series muestran uniformemente que el mediastino anterior tiene un mayor porcentaje de tumores malignos (del 50 al 70 % de los casos), siguiendo en orden el medio y el posterior.

### Presentación clínica

Dada la diversidad de estructuras que se encuentran en el mediastino, y que pueden resultar afectadas como consecuencia del crecimiento de la

lesión, las manifestaciones clínicas pueden ser muy variables; en el inicio, por lo común, escasas e inespecíficas.

Los quistes y el 70 a 80 % de los tumores benignos cursan de modo asintomático, por lo que su descubrimiento suele ser casual, al realizar un estudio radiológico. Por el contrario, las lesiones malignas presentan sintomatología en más del 80 % de los casos. Los síntomas más frecuentes son dolor, tos y disnea. En fases avanzadas aparece afectación del estado general, con astenia y adelgazamiento. Además, en su crecimiento, las lesiones pueden comprimir o infiltrar las estructuras adyacentes, dando lugar a *síndromes mediastinales específicos*: vasculares, traqueobronquiales, digestivos, neurológicos, etc. El compromiso del mediastino anterosuperior se destaca por la compresión de la vena cava superior, con edema de cara y cuello, y la compresión traqueal, con dificultad respiratoria. En el compromiso del mediastino anteroinferior predomina la afectación cardíaca y de la vena cava inferior. El síndrome del mediastino medio se caracteriza por sintomatología respiratoria, con tos y disnea debidas a compresión traqueobronquial. Cuando se afecta el mediastino posterior suelen observarse disfagia, dolores osteomusculares y diversas manifestaciones simpáticas.

Algunos tumores pueden secretar ciertas sustancias que ocasionan los llamados *síndromes paraneoplásicos*. Las lesiones tímicas son las que más frecuentemente los desarrollan, sobresaliendo por su importancia clínica la miastenia.

Síndromes paraneoplásicos más frecuentes	
Neuromusculares	Miastenia gravis Síndrome de Lambert-Eaton
Hematológicos	Hipoplasia o aplasia de células rojas Pancitopenia Linfomas Mielomas
Inmunológicos	Hipogammaglobulinemia
Autoinmunes	Lupus eritematoso sistémico Artritis reumatoide Polimiositis Miocarditis Síndrome de Sjögren
Endocrinos	Tiroiditis Hiperparatiroidismo
Otros	Osteoartropatía hipertrófica Colitis ulcerosa Pénfigo Síndrome nefrótico

## Exámenes complementarios

### Laboratorio

Aunque tiene poca importancia diagnóstica, es frecuente encontrar elevada la velocidad de sedimentación globular en los procesos malignos. En los timomas puede aparecer aplasia de la serie roja e hipogammaglobulinemia, y en algunos seminomas elevación de la LDH sérica. Los marcadores tumorales permiten la detección precoz de tumores malignos y el control evolutivo de la respuesta al tratamiento. La alfa-fetoproteína (AFP) se eleva en el 80 a 90 % de los tumores germinales malignos no seminomatosos, pero puede ser normal en los seminomas puros, los coriocarcinomas y los teratomas benignos. La gonadotropina coriónica humana (HCG) aumenta en los tumores de origen trofoblástico.<sup>[14]</sup> La subunidad beta está elevada en el 100 % de los coriocarcinomas, el 50 % de los carcinomas embrionarios y el 15 % de los seminomas. El antígeno carcinoembrionario (CEA) está en relación con la presencia de células de origen glandular. No es un buen marcador para los tumores germinales, pues sus niveles en sangre no se relacionan con la evolución del proceso. La fosfatasa alcalina placentaria (PLAP) es un marcador útil en pacientes con tumores germinales, aunque ha perdido especificidad al

comprobarse cifras elevadas en fumadores y en pacientes con otros tumores. Los ácidos vanilmandélico y homovanílico se elevan en algunos tumores neurogénicos. La ACTH puede estar elevada en algunos timomas y carcinoides tímicos, y en los carcinomas medulares del tiroides. La calcitonina es una hormona que se eleva en el 96 % de los carcinomas medulares tiroideos.

### *Técnicas de imágenes*

*Radiología torácica:* la radiografía de tórax continúa siendo la exploración inicial. En ocasiones sólo muestra un mediastino ensanchado o de contornos irregulares. La mayor parte de las veces, sin embargo, determina el tamaño y la localización del proceso, facilitando una primera aproximación diagnóstica. También permite valorar la existencia de lesiones acompañantes, como derrames pleurales, neumonías o implantes metastásicos.

*Tomografía torácica:* permite valorar las distintas estructuras del mediastino. La inyección intravenosa de contraste aporta una correcta definición de los vasos. Está indicada en el estudio del ensanchamiento mediastínico, en la evaluación de los tumores que allí se localizan, y en la búsqueda de tumores ocultos. Identifica la lesión, su tamaño y asiento, a la par que determina la posible infiltración de otras estructuras. Además, permite comprobar matemáticamente la densidad del proceso patológico y diferenciar su consistencia (sólida, grasa o líquida).

Las exploraciones angiográficas con contraste (arteriografías y flebografías), si bien continúan manteniendo su vigencia en casos concretos, han sido desplazadas progresivamente por otros métodos como la resonancia magnética y angioTAC.

La resonancia magnética está indicada en los pacientes alérgicos a contrastes yodados. Diferencia con facilidad las estructuras vasculares de las lesiones sólidas, detecta la afectación parietal y de las estructuras óseas, sobre todo en los tumores neurogénicos que infiltran el canal medular. Ha mostrado asimismo su utilidad en la detección de recidivadas tumorales tras tratamiento oncológico.

El estudio ecográfico de las masas mediastínicas se puede realizar con distintos abordajes: supraesternal, paraesternal o subxifoideo, y últimamente, endotraqueal y endoesofágico. Resulta útil para diferenciar procesos quísticos y sólidos. Permite dirigir la punción para toma de biopsia en tiempo real con visión mantenida de la aguja.

El estudio endoscópico esofágico y bronquial permite descartar la afección de dichos órganos.

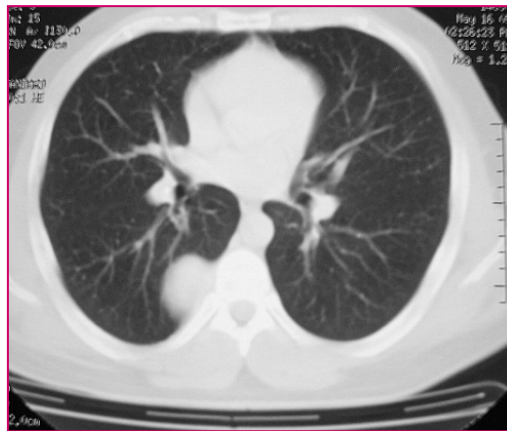


FIGURA 1. TAC: TUMOR DE MEDIASTINO POSTERIOR

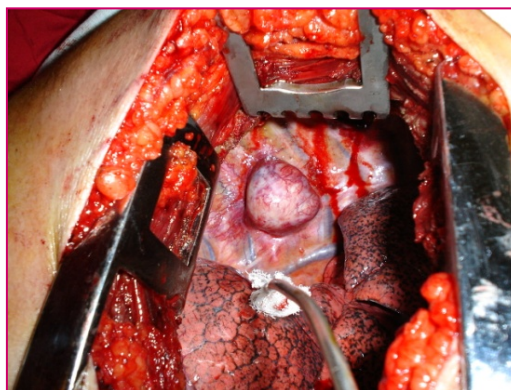
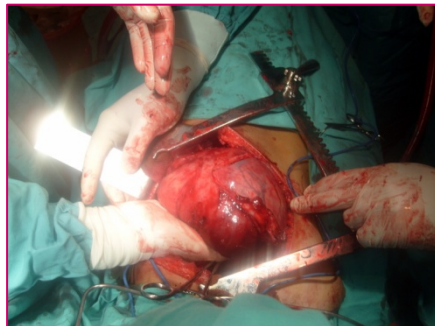
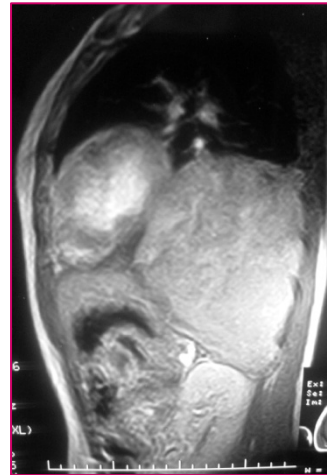
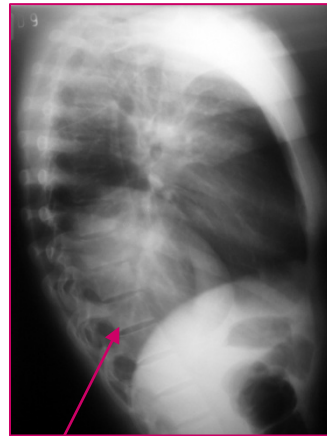
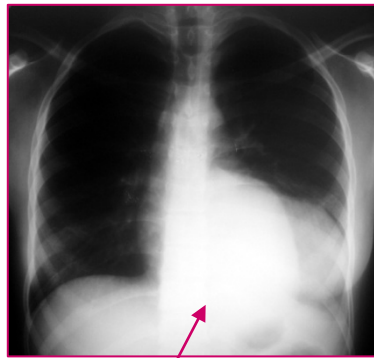


FIGURA 2. RESECCIÓN POR TORACOTOMÍA

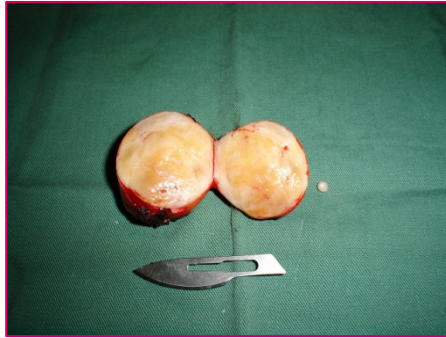

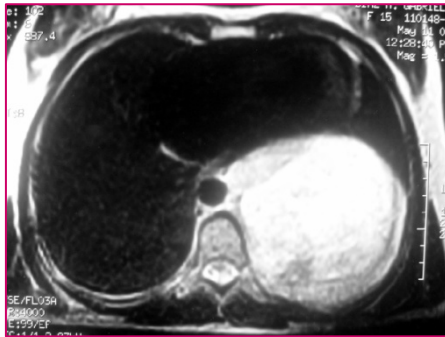FIGURA 3. PIEZA QUIRÚRGICA. HISTOPATOLOGÍA: NEUROFIBROMA



RADIOLOGÍA (Rx, TAC Y RMN EVIDENCIANDO TUMOR DE MEDIASTINO POSTERIOR)

FOTO DE RESECCIÓN QUIRÚRGICA

*Estudio citohistológico:* la biopsia por punción transparietal puede ser practicada por radiología convencional, ecografía o TC. Actualmente se practica también la punción aspiradora con aguja fina guiada por ecografía endotraqueal (EBUS) o endoesofágica.

La biopsia de Daniels permite la biopsia de la grasa preescalénica y de las adenopatías supraclaviculares. La precisión diagnóstica es del 64 %.

La mediastinoscopía explora el mediastino pre y latero-traqueal. Es de gran utilidad para la toma de biopsia de las adenopatías y los procesos linfáticos del mediastino medio. Para el estudio de los procesos del mediastino anterior se realiza la mediastinoscopia prevascular o retroesternal, pasando el mediastinoscopio por delante de los vasos. El abordaje entraña mayor riesgo, ya que puede lesionarse el tronco venoso innominado. El rendimiento diagnóstico de la mediastinoscopía oscila entre el 85,7 % y el 94,8 %.

La mediastinotomía anterior (biopsia de Chamberlain) facilita una extensa y correcta evaluación del mediastino anterior y la identificación de adenopatías, timo, etc. En las lesiones tumorales permite comprobar sus características y la toma de amplias muestras de biopsia.

La videotoracosopia permite una amplia exploración del mediastino, y una adecuada toma de muestras para estudio citohistológico.

En casos excepcionales, para lograr el diagnóstico es preciso recurrir a incisiones de toracotomía o esternotomía. En estas circunstancias el diagnóstico puede ir seguido, si es oportuno, de la exéresis de la lesión.

### *Tratamiento*

Para la mayoría de los procesos tumorales y quísticos, el tratamiento de elección es la exéresis quirúrgica. A veces, sin embargo, estas lesiones pueden ser la manifestación inicial de un proceso generalizado, como ocurre en los linfomas, o la expresión de un tumor de origen genital, cuyo tratamiento debe basarse en la radioquimioterapia. La vía de abordaje debe permitir buen acceso y un adecuado manejo de la lesión; puede utilizarse la videotoracosopia (CTVA) para las lesiones quísticas o procesos benignos



menores a 6 cm, sin embargo los tumores mayores pueden requerir de una toracotomía, esternotomía o abordajes combinados.

## **Estrategia diagnóstica y terapéutica frente a un tumor/quiste primario mediastinal<sup>[8, 9, 10]</sup>**

Ante una masa mediastínica nunca está justificada una actitud expectante. Se debe lograr el diagnóstico en el menor tiempo posible, para así aplicar la terapéutica más adecuada, ya que muchas de las lesiones son curables con el tratamiento oportuno. La sintomatología clínica y la imagen radiológica deben orientar sobre las siguientes exploraciones que se han de realizar.

Frente a tumoraciones sólidas y quísticas, bien delimitadas, sin signos de invasión, con alta posibilidad de benignidad, sobre todo si son asintomáticas en pacientes de bajo riesgo, existe una clara indicación de resección quirúrgica primaria con criterio diagnóstico y curativo, evitando la ruptura de la cápsula tumoral y transformar una lesión intracapsular en extracapsular.

Deberá realizarse una biopsia incisional de todas las tumoraciones sólidas sin diagnóstico cierto que presentan síntomas y/o signos de invasión loco-regional, y que se muestren irresecables. Si existe derrame pleural, parálisis frénica o recurrential, síndrome de vena cava, etc. o elevación de marcadores biológicos, la biopsia se impone.

## **Referencias bibliográficas**

1. GRAY. Anatomía de tórax. En: *Anatomía para estudiantes*. 1ª edición en español de *Anatomy for students*. Madrid: Elsevier; 2005.
2. GRAY. *Gray's Anatomy: The Anatomical Basis of Medicine and Surgery*, 38th ed. New York: Churchill Livingstone; 1995.
3. BOUCHET A, CUILLERET J. *Anatomía descriptiva, topográfica y funcional*. Tórax. Buenos Aires: Ed. Panamericana; 1971; p. 120.

4. FRASER RS, MULLER NL, COLMAN N, PARE PD. *Diagnosis and diseases of the chest*. 5th ed. Philadelphia: Saunders; 1999; pp. 196-234.
5. FELSON B. The mediastinum. *Semin Roentgenol*. 1969;4:41-58.
6. SHIELDS TW. The mediastinum, its compartments and the mediastinal lymph nodes. In: *General Thoracic Surgery*, 5th ed. Philadelphia: Lippincott Williams & Wilkins; 2000.
7. MARTÍNEZ JL. Tumores del mediastino. Relato Oficial del XXXI Congreso Argentino de Cirugía. Buenos Aires, 1960;1:1-192.
8. SABISTON & SPENCER. *Surgery of the chest*. 8<sup>th</sup> ed. Saunders/Elsevier, 2009.
9. GÓMEZ HF. Patología mediastínica. En *Manual de medicina respiratoria*. 2ª Ed. SEPAR.
10. RÍOS ZA, TORRES LANZAS J, ROCA CALVO MJ, et al. Non-neoplastic mediastinal cysts. *Eur J Cardiothorac Surg*. 2002;22:712-716. doi: [10.1016/s1010-7940\(02\)00484-0](https://doi.org/10.1016/s1010-7940(02)00484-0)
11. CARUSO E. Tumores de mediastino. Relato Oficial del XL Congreso Argentino de Cirugía Torácica, 1996.

# Ruptura traumática de diafragma

**DR. JORGE RAÚL DEFELITTO**

Es la *lesión traumática que rompe el diafragma* y algunos autores, cuando el contenido abdominal pasa al tórax, la denominan *eventración traumática del diafragma*.

Se produce con mayor frecuencia en los traumatismos cerrados y en el lado izquierdo (probablemente por la protección que le brinda el hígado en el lado derecho y la gravedad hace que no lleguen con vida a su tratamiento).

La primera descripción data del siglo XVI y la primera reparación exitosa la realizó **RIOLFI** en 1886.

La clasificación de Harrington de 1948 describe tres causas:

## I Trauma directo (herida)

- a. Arma blanca
- b. Arma de fuego
- c. Fractura costal

## II Trauma indirecto (estallido)

- a. Golpe
- b. Caída
- c. Compresión

### III Por otras causas

- a. Necrosis inflamatoria (absceso subfrénico, colecciones intra o perihepáticas)
- b. Necrosis por tubo de avenamiento
- c. Posquirúrgicas

## Diagnóstico

En pacientes con politraumatismos donde no hay síntomas específicos, aunque la sospecha es más firme en los traumas penetrantes, el diagnóstico tardío en meses o años es posible. Probablemente en traumas graves la ventilación mecánica con presión positiva al retardar la herniación por la brecha, sea una de sus causas.

La eventración del contenido abdominal en el tórax puede provocar una insuficiencia respiratoria grave o una estrangulación de alguna víscera hueca.

La clínica es orientadora si se auscultan borborigmos en el tórax y la Rx de tórax demuestra gas intestinal por encima de un diafragma elevado. Puede crear confusión la presencia de hemo-neumotórax.

En la duda, y sobre todo en diagnóstico alejado del trauma, se puede colocar sonda nasogástrica y contraste o un colon por enema. Cuando se presenta en politraumatismos, se diagnostica en la laparotomía, que siempre debe explorar el diafragma en estos casos, para evitar que la lesión pase desapercibida.

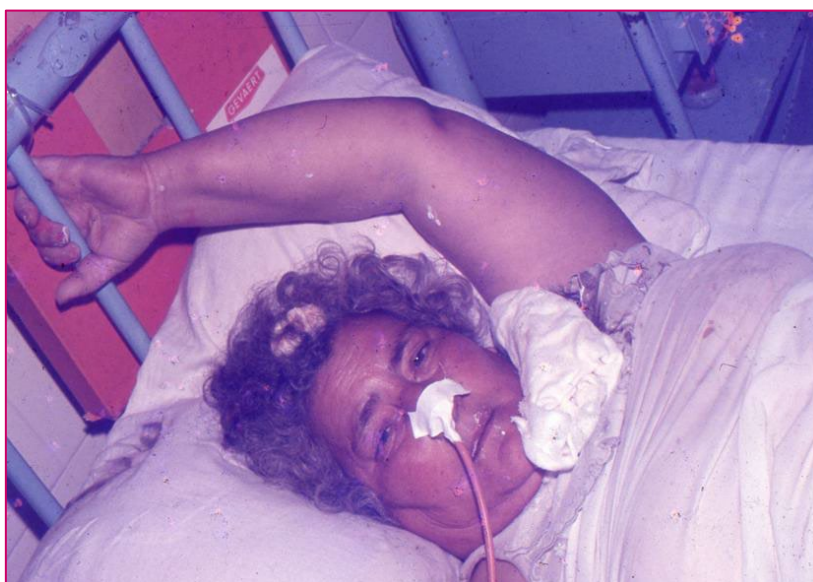De las imágenes, la de mayor utilidad es la resonancia magnética (RMI) que demuestra si el diafragma está intacto.

## Tratamiento

El abordaje puede ser abdominal o torácico, prefiriéndose este último en el lado derecho y en las operaciones tardías. La vía torácica facilita la disección y liberación de adherencias.

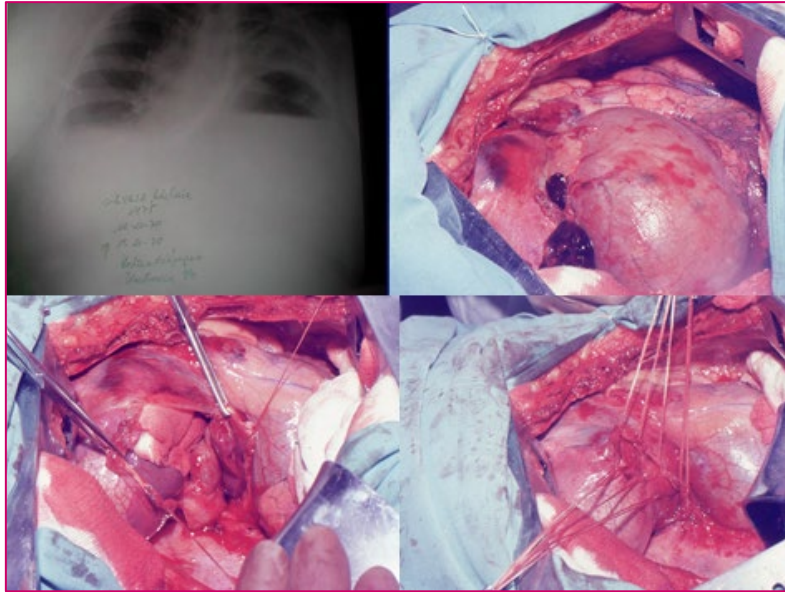
Una vez reintroducido el contenido eventrado a la cavidad abdominal, la brecha puede cerrarse con sutura simple o imbricada con material irreabsorbible o con el empleo de una malla protésica y drenaje de la cavidad pleural.

En general el resultado es bueno, dependiendo la morbi-mortalidad de la gravedad de las lesiones asociadas.

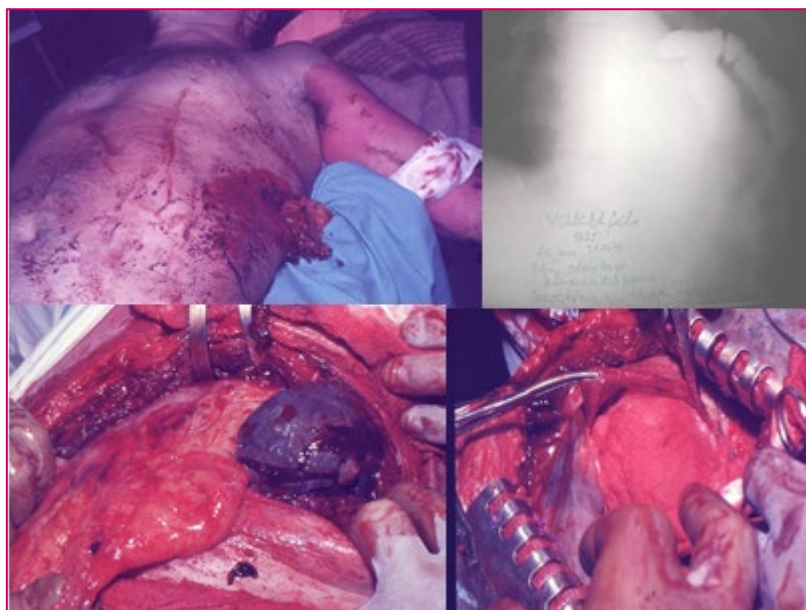


RUPTURA DE DIAFRAGMA IZQUIERDO. LA PACIENTE FIJA EL BRAZO PARA FACILITAR LA RESPIRACIÓN.

CONTRASTE POR LA SNG CONFIRMA EL DIAGNÓSTICO DE EVENTRACIÓN GÁSTRICA EN EL TÓRAX



RX MUESTRA ESTÓMAGO EN TÓRAX. ABORDAJE TORÁCICO. CIERRE IMBRICADO DE DIAFRAGMA



HERIDA PENETRANTE POR ARMA BLANCA. RX CON CONTRASTE. ÉVENTRACIÓN CON RUPTURA ESPLÉNICA

## Ruptura de diafragma

95% izquierdo

### Inmediato

- Trauma Reg. Toracoabdominal
- Neumotórax
- Sind. Hemorrágico
- Sind. Perforativo
- Atascamiento raros
- Estrangulación

↓  
• Espacio pleural ocupado (aire, líquido, vísceras)

### Sind. compresión endotorácica

- ↓ Insuf. Resp. restrictiva
- ↓ Sind. funcional por desplazamiento mediastino
- ↓ Transt. retorno venoso

### Sind. hipertensión endotorácica

### Asintomático

- Borborigmos en tórax
- Dispepsia
- Subobst. intestinal
- Arritmias

### Tríada de Bowditch 1883

- 1) Ausencia murmullo vesicular base tórax
- 2) Timpanismo
- 3) Desplazamiento matidez cardíaca

### Rx tórax

Imagen hidroaérea tórax  
Ausencia cámara gástrica  
Desplazamiento mediastino  
SNG o bario: identifica estómago

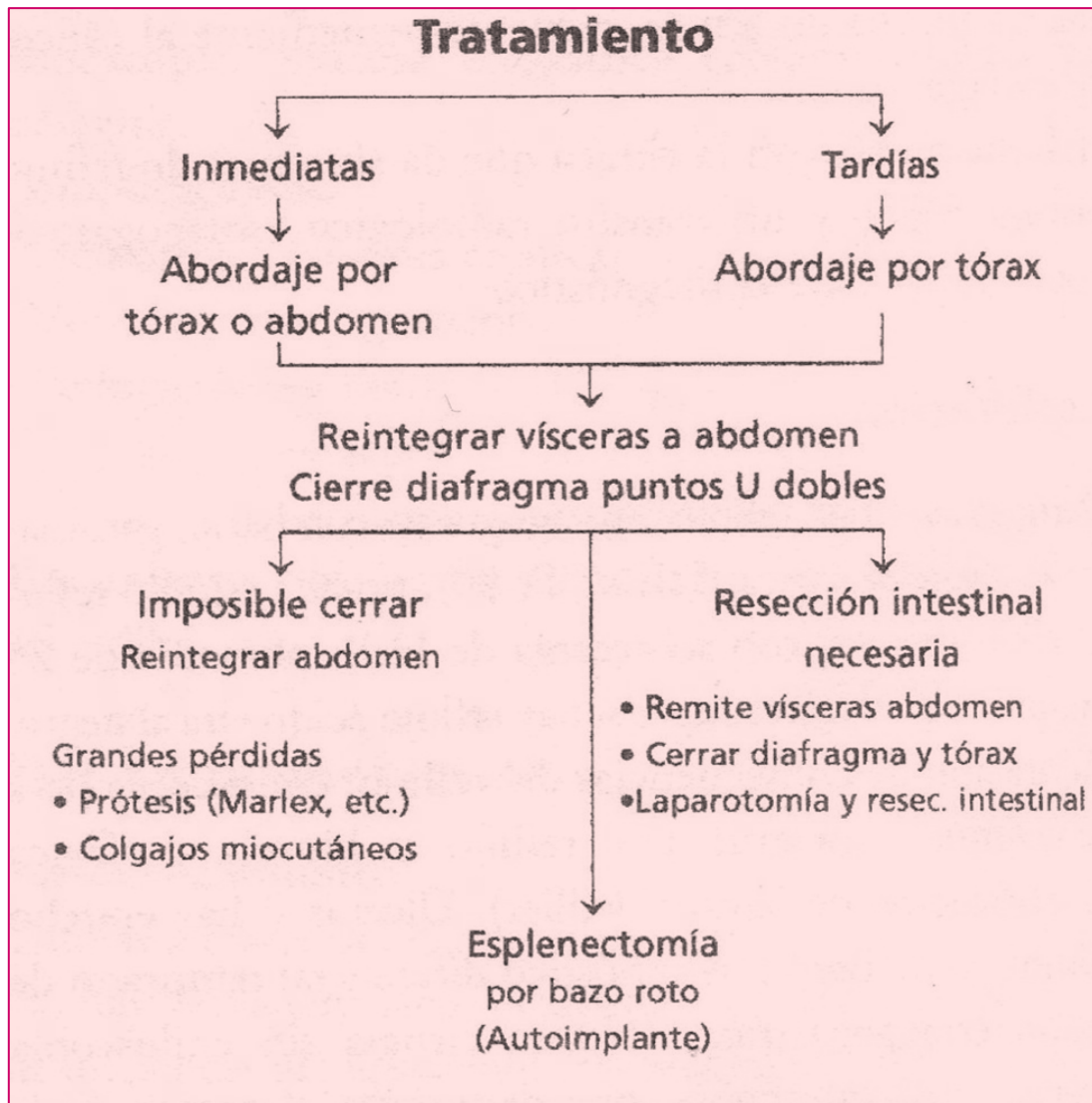
### Tardío (años)

- Por trast. cardioresp.
- Por Rx tórax chequeo
- Por complicaciones

- ↓
- Obstrucción
  - Estrangulación
  - Hemorragia digestiva (rara)

### ECO-TAC

- No**
- Punción pleural
  - Tóraco laparotomía
  - Olvidar revisar diafragma en todo trauma abdominal



## Referencias bibliográficas

ESPINOZA GONZALEZ R, AGUILERA MH. Ruptura diafragmática traumática, 2003.

GUTH A, PACTER HL, KIM U. Pitfalls in the diagnosis of blunt diaphragmatic injury. *Am J Surg.* 1995;170(1):5-9. doi:10.1016/s0002-9610(99)80242-6

SPARKS H, FALCONE R. The ruptured diaphragm revisited. *Panam J Trauma,* 1992;3:76-85.



# Hernias diafragmáticas

**DRES. ENRIQUE ANTONIO SÍVORI, FERNANDO GABRIEL  
WRIGHT, PEDRO IGNACIO PICCO Y VIRGINIA CANO  
BUSNELLI**

## **Definición**

*Las hernias diafragmáticas son hernias que se originan en fallas del desarrollo de las estructuras embrionarias involucradas en la formación del diafragma, permitiendo así el desplazamiento de los órganos abdominales al tórax.*

Las hernias de Bochdalek (posterolateral) son las más frecuentes (90 a 95 %). Las de Morgagni-Larrey (anterior) representan del 5 al 10 %. Generalmente los pacientes con hernias congénitas presentan síntomas en la edad pediátrica con importante compromiso pulmonar y en ocasiones asociadas a otras malformaciones. Solo el 5 al 10 % se manifiestan en la edad adulta.

## **Anatomía y embriología/etiopatogenia**

El diafragma se constituye a partir de cuatro estructuras: el septo trasverso desde el mesoderma forma el tendón central entre el pericardio y peritoneo. El mesoesófago dorsal colabora con la formación de los pilares, los músculos de pared contribuyen con la porción periférica y por último las membranas pleuroperitoneales que se funden con las estructuras previas la región posterolateral. La falla en el cierre de estas últimas produce agenesia total o

parcial del diafragma y se relaciona con las hernias de Bochdalek. Esto explica que la mayoría de estas hernias carezcan de saco.

La arteria mamaria interna transformándose en epigástrica superior penetra el diafragma lateral al esternón a través de orificios retroesternales: Larrey a la izquierda y Morgagni a la derecha resultando este orificio un área de debilidad por donde ocurren las hernias de Morgagni-Larrey. La mayoría de estas hernias presentan saco.

## Hernias de Morgagni

Aparece entre las inserciones esternales y condrales del diafragma. Representan una minoría entre las hernias diafragmáticas del adulto, aproximadamente el 3 %. Ligeramente más frecuente en las mujeres (60 %) la edad promedio es de 53 años. 91 % son derechas, 5 % izquierdas y 4 % bilaterales.

*Manifestaciones clínicas:* alrededor del 30 % son asintomáticas al diagnóstico. La mayoría suele presentarse con síntomas pulmonares, como disnea o tos. Otros síntomas son dolor abdominal, obstrucción (vómitos), disfagia, sangrado. Cualquier víscera intraperitoneal puede herniarse, sin embargo, el colon trasverso y el epiplón mayor son las más frecuentes. Le siguen estómago, intestino delgado e hígado.

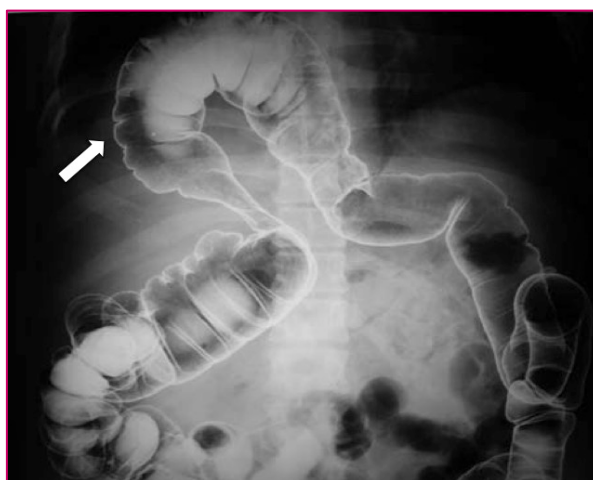*Factores predisponentes:* embarazo, obesidad, bronquíticos crónicos, constipados, etc.

*Estudios complementarios:* la mayoría de los pacientes tienen una radiografía de tórax evidenciando el seno cardiofrénico derecho alterado (patrón intestinal de gas en el tórax o nivel hidroaéreo). En su proyección de perfil se evidencia la relación anterior con el esternón. Sin embargo la tomografía computada de tórax y abdomen es el estudio de elección tanto para confirmar el diagnóstico como para descartar otras causas que justifiquen la sintomatología del paciente. Las imágenes más típicas son las del colon o el intestino delgado contrastado en el tórax o el epiplón mayor

manifestándose como una masa sólida con pequeñas densidades curvilíneas (vasos). Los estudios contrastados pueden revelar el grado de compromiso mecánico de las vísceras involucradas. Otros recursos diagnósticos son la resonancia y el ecocardiograma para diferenciarlos de patología pericárdica.

**Diagnósticos diferenciales:** lipoma/liposarcoma, linfoma, teratoma, timoma, quiste pericárdico, cáncer, empiema, quiste hidatídico, eventración diafragmática, secuestro pulmonar.

**Tratamiento:** dada la baja prevalencia de esta patología y la imposibilidad de evitar posibles complicaciones relacionadas con las vísceras deslizadas a través del defecto diafragmático, una vez realizado el diagnóstico, la cirugía es la única opción terapéutica. La cirugía consiste en la reducción del contenido herniado al abdomen y la reparación del defecto diafragmático. Dependiendo del tamaño del defecto, y de la posibilidad de afrontar sus bordes sin tensión, se optará entre un cierre primario con suturas irreabsorbibles o el uso de materiales protésicos (mallas). Las opciones de abordajes son: abdominal tanto laparoscópico como convencional o abordaje torácico. Debido a la excelente visualización anatómica, a la mejor manipulación de los órganos intra-abdominales y a la rápida recuperación postoperatoria se recomienda el abordaje laparoscópico.



**FIGURA 1.** HERNIA DE MORGAGNI. COLON POR ENEMA QUE EVIDENCIA UNA PORCIÓN DEL COLON TRASVERSO HERNIADO AL TÓRAX (FLECHA BLANCA)

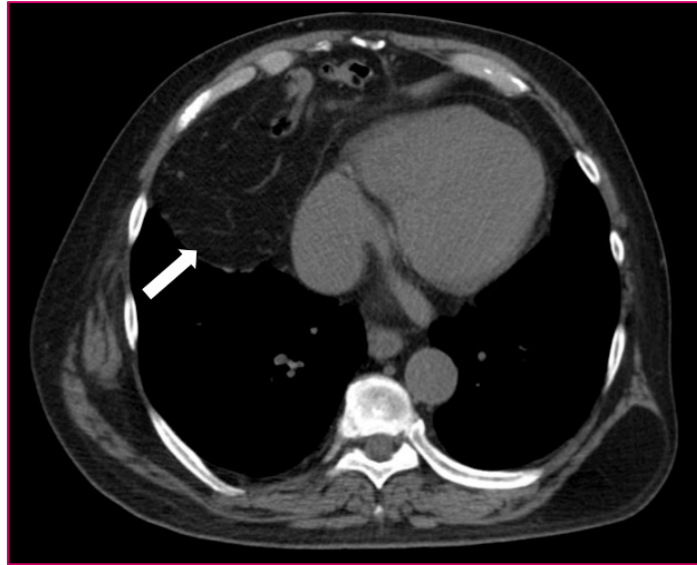


FIGURA 2. HERNIA DE MORGAGNI. TOMOGRAFÍA COMPUTADA, CORTE AXIAL QUE EVIDENCIA COLON Y EPIPLÓN INTRATORÁCICOS (FLECHA BLANCA)

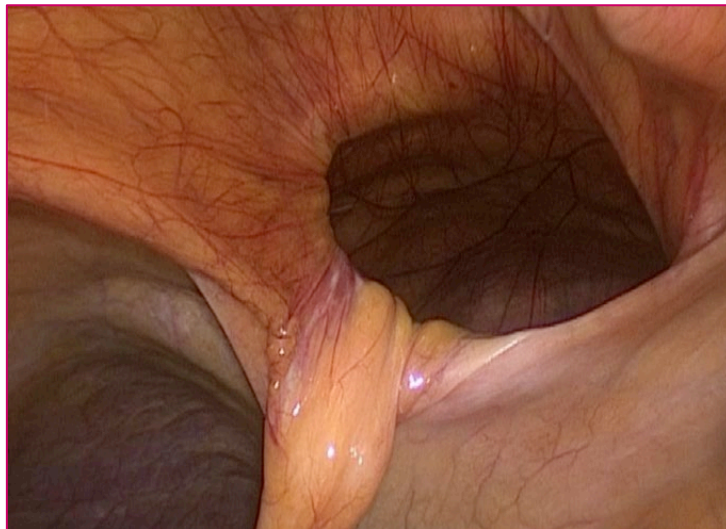


FIGURA 3. HERNIA DE MORGAGNI. DEFECTO DIAFRAGMÁTICO VISTO POR LAPAROSCOPIA

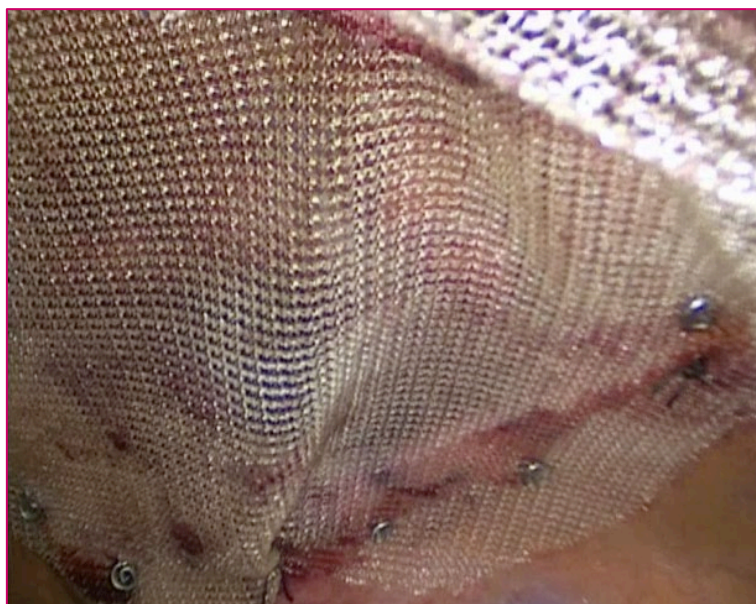

FIGURA 4. HERNIA DE MORGAGNI. DEFECTO DIAFRAGMÁTICO (FIG. 3) CUBIERTO POR MALLA DE POLIPROPILENO VISTO POR LAPAROSCOPIA

## Hernias de Bochdalek

Se produce en la región posterolateral del diafragma producto de la falla del cierre del hiato pleuroperitoneal. Representan la mayoría de las hernias congénitas del adulto. Su tamaño varía en un rango entre 1 cm hasta casi la totalidad del hemidiafragma. Debido a que el diafragma izquierdo se cierra más tarde que el derecho y a la presencia del hígado de este mismo lado (que actuaría como barrera), el 90 % de estas hernias son izquierdas. Ligeramente más frecuente en los hombres, la edad promedio es menor que las hernias de Morgagni.

*Manifestaciones clínicas:* a diferencia de las hernias de Morgagni, casi la totalidad de los pacientes con hernia de Bochdalek manifiestan alguna sintomatología. Más aún, existe un gran grupo de pacientes que se presentan con cuadros agudos requiriendo tratamiento de urgencia. La falla respiratoria aguda producida por el desplazamiento y compresión pulmonar y mediastinal son capaces de provocar la muerte en el neonato, haciendo de esta patología patrimonio de los cirujanos pediatras. Sin embargo un porcentaje llega a la edad adulta. En estos casos las manifestaciones pulmonares son menores y el

principal síntoma es el dolor abdominal. Le siguen los cuadros obstructivos (nauseas, vómitos, distensión) y dolor torácico. Las vísceras del hipocondrio izquierdo son las más frecuentemente involucradas: colon trasverso (58 %), estómago (54 %), epiplón mayor (50 %), bazo (42 %), intestino delgado (42 %) y otros. Debido a la etiopatogenia de estas hernias, el 90 % carecen de saco a diferencia de las hernias anteriores.

*Estudios complementarios:* al igual que las hernias de Morgagni, una inusualmente elevada cámara gástrica o ángulo esplénico del colon (nivel hidroaéreo) en una radiografía de tórax ayudan al diagnóstico. La tomografía computada de tórax y abdomen es el recurso diagnóstico de elección. Las imágenes típicas son el estómago, bazo, colon en localización intratorácica. Actualmente con técnicas de reconstrucción con cortes sagitales y axiales se puede estimar las características del defecto diafragmático, lo que resulta particularmente útil en el planeamiento preoperatorio.

*Diagnósticos diferenciales:* similares a las hernias anteriores, rupturas traumáticas, eventraciones diafragmáticas, quistes y tumores del diafragma.

*Tratamiento:* al igual que las hernias de Morgagni, es siempre quirúrgico. Sin embargo al ser más frecuentes y presentar un índice más alto de complicaciones mecánicas, es posible que requieran tratamiento inmediato. Tanto el abordaje abdominal como torácico, convencional o mini-invasivo, son posibles y éste dependerá de la experiencia y posibilidades del grupo quirúrgico y centro asistencial. Consistirá en reducir el contenido herniario y cerrar el defecto diafragmático con suturas irreabsorbibles. Por el tamaño del defecto es frecuente la necesidad de la colocación de mallas tanto para reforzar el cierre primario como para lograr un cierre del defecto adecuado. Por lo general se usan mallas irreabsorbibles ya que al alejarse del hiato (y del esófago) el riesgo de complicaciones es mínimo y los beneficios mayores.

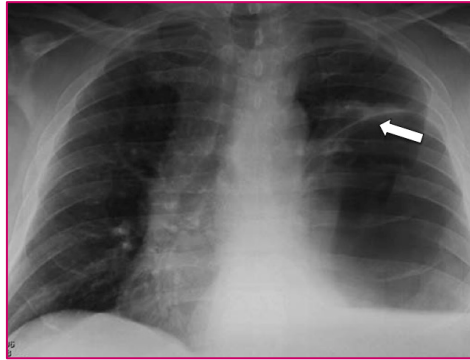


FIGURA 5. HERNIA DE BOCHDALEK: RADIOGRAFÍA DE TÓRAX, GRAN NIVEL HIDROAÉREO EN HEMITÓRAX IZQUIERDO (FLECHA BLANCA)

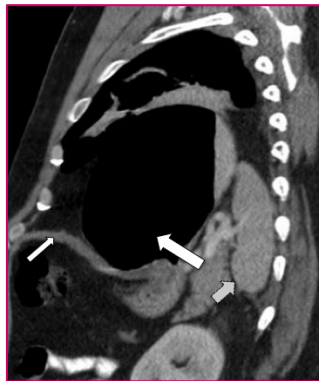

FIGURA 6. HERNIA DE BOCHDALEK. TOMOGRAFÍA COMPUTADA CORTE SAGITAL. FLECHA FINA: DIAFRAGMA, FLECHA GRUESA: ESTÓMAGO, FLECHA GRIS: BAZO

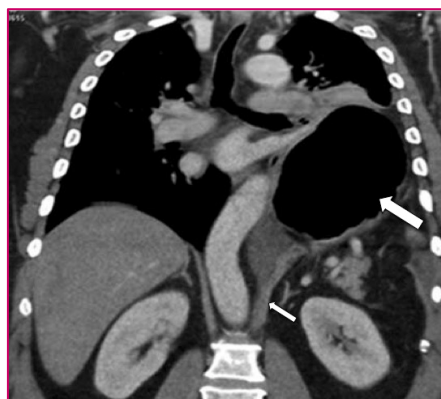

FIGURA 7. HERNIA DE BOCHDALEK. TOMOGRAFÍA COMPUTADA CORTE CORONAL. FLECHA FINA: DIAFRAGMA, FLECHA GRUESA: ESTÓMAGO

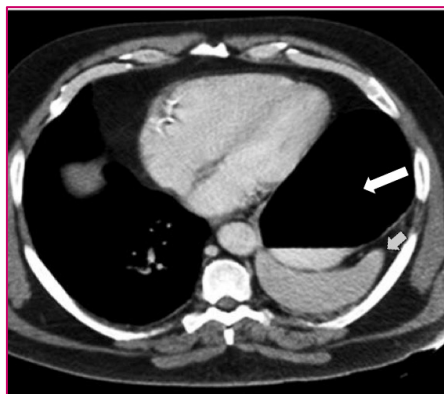


FIGURA 8. HERNIA DE BOCHDALEK. TOMOGRAFÍA COMPUTADA CORTE AXIAL. FLECHA GRUESA: ESTÓMAGO, FLECHA GRIS: BAZO

## Hernias hiatales

A diferencia de las hernias anteriores, éstas son adquiridas y producen el pasaje de las vísceras abdominales (casi exclusivamente el estómago) a través del hiato esofágico hacia el tórax. La clasificación anatómica las divide en cuatro: por deslizamiento (tipo I), paraesofágica (tipo II), mixta (tipo III), complejas (tipo IV).

### *Hernias hiatales por deslizamiento (tipo I)*

Representan la mayoría de las hernias hiatales (85 %). Se caracterizan por la debilidad y elongación de las estructuras ligamentosas freno-esofágicas que son importantes para mantener la localización intra-abdominal normal de la unión gastroesofágica.

Desde un punto de vista anatómico el esófago inferior es un segmento de 3 a 4 cm de longitud que prácticamente corresponde al esfínter esofágico inferior (EEI). Pero desde el punto de vista funcional, el esófago constituye una unidad con la crura diafragmática y el fondo gástrico, que favorece el ingreso del bolo alimenticio al estómago, protege al esófago del reflujo del contenido duodeno-gástrico, y permite la eliminación de aire como mecanismo fisiológico de descompresión gástrica.

La alteración de la geometría de la unión esófagogástrica que genera la presencia de una hernia hiatal, actúa adversamente sobre el funcionamiento



del EEI. Se ha observado que la presión intragástrica necesaria para «vencer» la resistencia del esfínter es mucho menor en presencia de una hernia hiatal que cuando está conservado el ángulo de His.

La hernia hiatal no debe ser considerada como un fenómeno aislado, sino como parte de la evolución de la enfermedad por reflujo que termina provocando la disrupción de la unión esófago-gástrica. Esa alteración de la geometría no sólo abarca al EEI y al fondo gástrico, sino que también altera la anatomía y por ende la función de la crura diafragmática. La incidencia de hernia hiatal aumenta a medida que progresa la gravedad de la ERGE. 40 % si hay síntomas de reflujo sin esofagitis, 65 % si hay esofagitis endoscópica, y 85 % en la estenosis por reflujo y el Barrett.

*Manifestaciones clínicas:* como se expuso anteriormente, la hernia es la consecuencia de la enfermedad por reflujo gastroesofágico (ERGE), por ende sus principales síntomas son pirosis y regurgitación. Como manifestaciones extra esofágicas (atípicas) hallamos: laringitis, asma, alteraciones dentarias, tos, neumonía por aspiración. Más raras son las manifestaciones propias de la hernia: dolor retro esternal, disfagia (5 %).

#### *Estudios complementarios*

*Radiológicos: seriada esofágica.* Permite el diagnóstico del tipo de hernia hiatal, su tamaño y la presencia o no de reflujo radiológico. Sin embargo la presencia de este no es sinónimo de reflujo gastroesofágico patológico. Pero su aparición con maniobras simples hasta el tercio superior del esófago sería indicativo de un esfínter esofágico inferior incompetente. Además, permite detectar alteraciones peristálticas esofágicas.

*Video endoscopia digestiva alta (VEDA):* permite conocer las alteraciones en la mucosa producto del reflujo gastroesofágico como así la toma de biopsia: esofagitis, metaplasia (esófago de Barrett), estenosis pépticas o incluso cáncer. También permite valorar la válvula *flap* (Von Gubaroff - visión endoscópica retrograda de la unión gastroesofágica).

*Funcionales: manometría esofágica.* Permite el análisis del esfínter esofágico inferior (barrera mecánica) y la medición de su presión de reposo,

relajación, longitud total y abdominal y % de relajaciones transitorias. También evalúa la capacidad motora del cuerpo esofágico: propagación, amplitud, velocidad y duración de las ondas peristálticas (que pueden estar comprometidos o no).

**pHmetría/Impedanciometría:** la pHmetría es el *gold standard* para el diagnóstico del reflujo gastroesofágico ácido patológico. Consiste en la colocación de electrodos por medio de una sonda esofágica. Es un estudio dinámico de 24 horas (o más). Permite valorar el reflujo ácido, número de episodios de reflujo y duración de los mismos. La Impedanciometría al igual que la pHmetría se realiza con una sonda esofágica y en conjunto con esta última. No solo analiza el reflujo ácido sino además permite valorar el no ácido, composición (sólido, líquido o gaseoso), el tiempo, dirección y altura alcanzada por los mismos.

Es importante señalar que todos estos estudios son complementarios entre sí y suman para el diagnóstico y seguimiento de los pacientes.

**Tratamiento:** debe estar dirigido al tratamiento del reflujo y sus complicaciones y no sólo al tratamiento de la hernia (recordar que el diagnóstico de hernia aisladamente no es indicación de tratamiento). Los principios de la cirugía antirreflujo son reducir el estómago deslizado a través del hiato diafragmático al abdomen, lograr una adecuada longitud de esófago intraabdominal (3 cm), cerrar el hiato esofágico a su tamaño fisiológico (hiatoplastia), y realizar con el fondo gástrico una válvula o mecanismo de alta presión alrededor del esófago abdominal, para compensar la incompetencia del esfínter esofágico inferior (funduplicatura). La técnica de Nissen laparoscópica es el procedimiento de elección más utilizado.

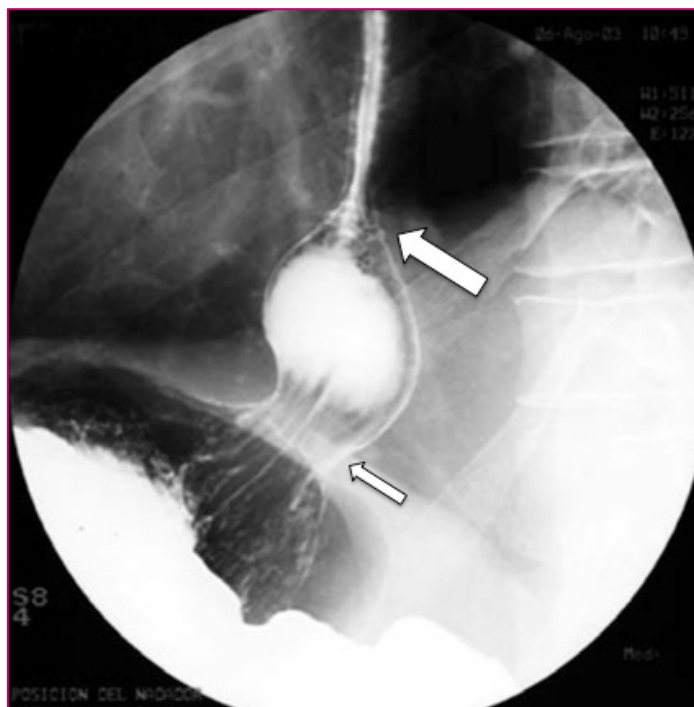


FIGURA 9. HERNIA TIPO I. FLECHA GRUESA: UNIÓN GASTROESOFÁGICA (GE); FLECHA FINA: HIATO

### *Hernias hiatales paraesofágicas (tipo II)*

En su forma pura son poco comunes (menos del 5 %), se caracterizan por el pasaje total o parcial del estómago en forma paralela a través del hiato esofágico conservando el ligamento frenoesofágico posterior que mantiene la unión gastroesofágica en su posición abdominal normal. Un saco herniario tapizado por peritoneo de tamaño variable y colocado por delante de la unión gastroesofágica (está en posición relativamente normal), es característico de las hernias tipo II. El fondo gástrico tiende a herniarse dentro del saco herniario localizado en la posición anterior y asume una relación invertida hacia la porción distal del estómago.

*Manifestaciones clínicas:* el trastorno anatómico producido no sólo afecta la función de transporte (síntomas mecánicos: náuseas, vómitos, disfagia, regurgitaciones, plenitud postprandial) sino que debido a la posición fija del cardias y píloro, existe tanto el riesgo de volvulación gástrica como de infarto o perforación por el compromiso vascular haciendo de esta hernia una situación de emergencia. También pueden coexistir síntomas de reflujo tanto

típico como atípico pero estos son de menor frecuencia que en las hernias por deslizamiento. Otro síntoma frecuente es la anemia. A diferencia de las hernias por deslizamiento la proporción de pacientes asintomáticos es mucho menor.

*Estudios complementarios:* la seriada esófagogástrica es de gran importancia debido a las grandes alteraciones anatómicas. Permite evaluar la anatomía gástrica y la ubicación de la unión gastroesofágica clasificando así la hernia en tipo II o III. También puede informar o dar algún indicio sobre la motilidad esofágica y su grado de afectación. La manometría suele ser patológica en la mayoría de los casos debido a las alteraciones anatómicas. La evaluación del esfínter esofágico inferior es dificultosa. La endoscopia permite evaluar el compromiso mucoso. Los casos agudos pueden requerir de otros estudios por imágenes como la tomografía de tórax y abdomen para evaluar de forma rápida la anatomía y el compromiso parietal y vascular del estómago volvulado.

*Tratamiento:* en los pacientes asintomáticos u oligosintomáticos con alto riesgo quirúrgico se recomienda control clínico periódico. Sin embargo, en los pacientes sintomáticos la cirugía electiva es el mejor y único tratamiento. Aun así en pacientes con sospecha de complicación aguda, es importante la descompresión gástrica (tanto por sonda o por endoscopía) y de no poder descartar el compromiso vascular del estómago, ni poder realizar una adecuada descompresión gástrica, la cirugía de emergencia es la única alternativa válida.

La técnica consiste en reducir el contenido herniario al abdomen, realizar el cierre del hiato esofágico a su tamaño fisiológico y como habitualmente este tipo de hernias presentan grandes defectos anatómicos, requieren la colocación de mallas para reforzar el cierre hiatal (se recomienda la utilización de mallas reabsorbibles por el riesgo de penetración esofágica de las mallas irreabsorbibles). Debe realizarse siempre la resección del saco peritoneal para disminuir el índice de recidivas y facilitar la construcción de la válvula antirreflujo (valvuloplastia tipo Nissen o Toupet). El abordaje

abdominal laparoscópico es el más frecuentemente utilizado para la resolución de este tipo de hernias debido a que permite una excelente visualización de las estructuras anatómicas involucradas en este tipo de hernias y a la más rápida recuperación postoperatoria.

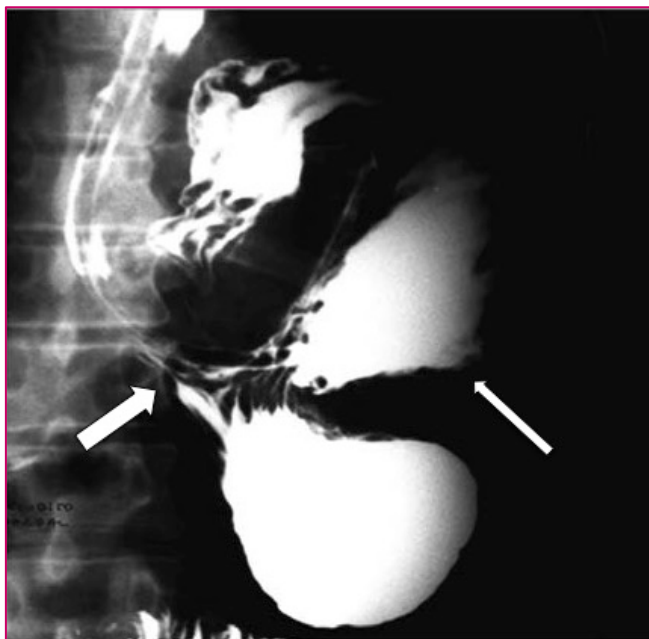


FIGURA 10. HERNIA TIPO II. FLECHA GRUESA: UNIÓN GE; FLECHA FINA: ESTÓMAGO

### *Hernias hiatales mixtas (tipo III)*

Es la conjunción de hernias por deslizamiento y paraesofágicas. En este caso y al igual que las tipo II se caracterizan por el pasaje total o parcial del estómago a través del hiato esofágico pero a diferencia de estas últimas la unión gastroesofágica también está involucrada. Aunque los pacientes se quejan de síntomas típicos de reflujo, parece claro que los síntomas más importantes y las consecuencias potencialmente adversas están relacionadas con los efectos mecánicos de la hernia paraesofágica. Su estudio, diagnóstico y tratamiento, no difiere de lo descrito previamente para las hernias tipo II.

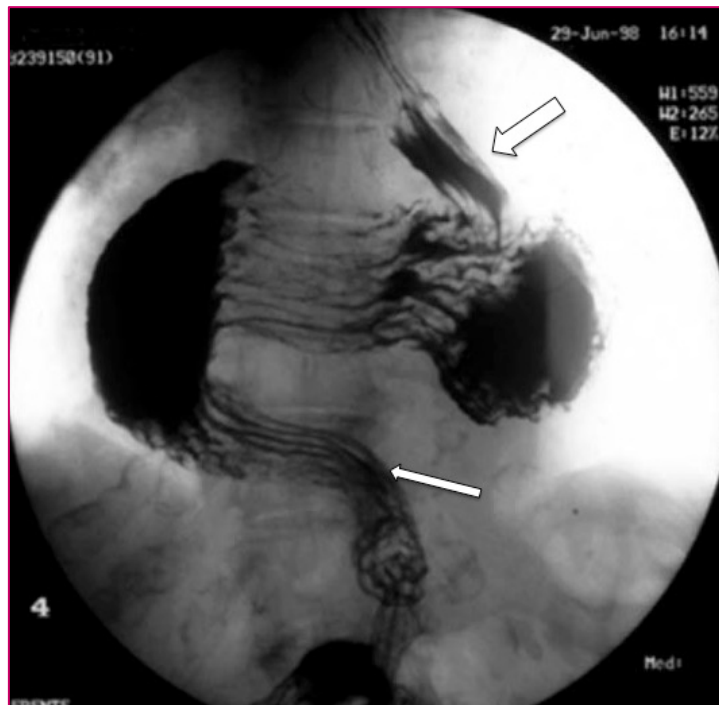


FIGURA 11. HERNIA TIPO III. FLECHA GRUESA: UNIÓN GE. FLECHA FINA: HIATO

### *Hernias hiatales paraesofágicas complejas (tipo IV)*

Se define por el pasaje de otros órganos abdominales al tórax más allá del estómago como el colón, epiplón, bazo, intestino delgado o inclusive el hígado.

## Referencias bibliográficas

- HORTON JD, HOFMANN LJ, HETZ SP. Presentation and management of Morgagni hernias in adults: a review of 298 cases. *Surg Endosc.* 2008;22(6):1413-1420. doi:10.1007/s00464-008-9754-x
- MINNECI PC, DEANS, KJ, KIM P, MATHISEN DJ. Foramen of Morgagni Hernia: Changes in Diagnosis and Treatment. *Ann Thorac Surg.* 2004;77:1956-1959. doi:10.1016/j.athoracsur.2003.12.028
- PALANIVELU C, RANGARAJAN M, RAJAPANDIAN S, AMAR V, PARTHASARATHI R. Laparoscopic repair of adult diaphragmatic hernias and eventration with primary sutured closure and

prosthetic reinforcement: a retrospective study. *Surg Endosc.* 2009;23(5):978-985.  
[doi:10.1007/s00464-008-0294-1](https://doi.org/10.1007/s00464-008-0294-1)

SWAIN JM, KLAUS A, ACHEM SR, HINDER RA. Congenital Diaphragmatic Hernia in Adults. *Semin Laparosc Surg.* 2001;8(4):246-255.

THOMAN DS, HUI T, PHILLIPS EH. Laparoscopic diaphragmatic hernia repair. *Surg Endosc.* 2002;16(9):1345-1349. [doi:10.1007/s00464-001-8162-2](https://doi.org/10.1007/s00464-001-8162-2)

# Cirugía videotoroscópica

**DR. GONZALO DEMARCHI**

## Introducción

Como era previsible e inevitable *el acceso a la cavidad abdominal por vía mini-invasiva* mostró el camino para efectuar diversos procedimientos quirúrgicos en la cavidad torácica. De esta manera se hizo realidad una antigua aspiración de los cirujanos, *la visualización intratorácica precisa y amplificada a través de elementos ópticos y la posibilidad de realizar maniobras diagnósticas y terapéuticas por esa vía*. Su logro fundamental es que permite resolver mini-traumáticamente situaciones que antes debían ser abordadas únicamente mediante la toracotomía en sus distintas variantes. Así nace primero la *toracoscopia* y luego la actual *cirugía torácica videoasistida* (CTVA o VATS, por sus siglas en inglés: *Video Assisted Thoracic Surgery*) de indudable valor tanto en la patología pleuropulmonar como en la mediastinal.

## Historia

La visión endoscópica de la pleura es un antiguo procedimiento cuya primera utilidad estuvo ligada a la lisis de adhesiones pleurales con el objeto de colapsar el pulmón afectado por la tuberculosis. El primero en idear un procedimiento racional con el fin de visualizar la cavidad pleural fue **KELLING** a principios del siglo XIX, utilizando un cistoscopio en perros. **HANS CHRISTIAN JACOBÆUS**, un internista de la ciudad de Estocolmo, Suecia, fue el padre de la toracoscopia convencional. Comenzó su experiencia en humanos, también con un cistoscopio, en 1910. Su primera experiencia endotorácica la realizó en dos



pacientes con pleuresía exudativa, maniobra que denominó «*Thorakoskopie*». Publicó la primera biopsia en 1925 con instrumental diseñado por él. Posteriormente otros autores incorporaron el método, destacándose **ANTON SATTLER** en Viena, quien, a partir de 1937, efectuó un número importante de pleuroscopias en pacientes con neumotórax y falta de reexpansión pulmonar temprana, además de numerosas biopsias pleurales. Las experiencias de **FABRI** y **PARMEGGIANI** en 1942 no sólo demostraron la factibilidad de la técnica sino que sentaron las bases de la toracoscopia en la era prequimioterápica.



HANS CHRISTIAN JACOBÆUS

En nuestro medio **BREA**, **TAIANA** y **CANÓNICO** publicaron su experiencia en 1939. Luego, el advenimiento de las drogas antituberculosas (1945) hizo que el método cayera en desuso, hecho acentuado por la aparición de la anestesia general con intubación traqueal, que facilitó el abordaje quirúrgico directo de la patología intratorácica. Sin embargo, la toracoscopia continuó utilizándose en el estudio de los derrames pleurales de etiología no aclarada mediante procedimientos convencionales, como la citología del líquido pleural y/o punción biopsia pleural con agujas especiales. A partir de fines de la década del 60 comenzaron a intensificarse los trabajos que mencionaban los beneficios relativos de este procedimiento. En 1976, **DESLAURIERS** y col. propusieron una combinación de mediastinoscopia y pleuroscopia (mediastinopleuroscopia) a través de una misma incisión cervical sobre el hueco supraclavicular. **BRANDT** publicó su *Atlas of Diagnostic Thoracoscopy*,

material de consulta a principios de la década del 80. **VANDERSCHUEREN**, en 1981, realizó pleurodesis con talco a través del toracoscopio.

A fines de la década del 80 se produce un hecho verdaderamente trascendente: la realización de la primera colecistectomía laparoscópica en Francia. Había nacido la «endovideocirugía», y la antigua toracoscopia, adaptada a la nueva tecnología, vuelve a nacer con fuerza inusitada revolucionando la cirugía torácica. Las publicaciones iniciales en el mundo datan de 1991. Concomitantemente, el avance tecnológico que posibilitó el perfeccionamiento y la aplicación de la videotoracoscopia fue el desarrollo de la endosutura mecánica. Sumado esto a la fibra óptica y la tecnología digital se extendió el abanico de posibilidades diagnósticas y terapéuticas que hoy nos ofrece la videotoracoscopia.

## **Definición**

Se entiende como videotoracoscopia al abordaje mini-invasivo del tórax mediante el implemento de una óptica conectada a una fuente de luz que se interpone entre el cirujano y la patología para su visualización. La forma de complementar la visión con el instrumental a utilizar y el eventual abordaje manual permiten clasificar o diferenciar dos tipos de procedimientos: la videotoracoscopia pura y la cirugía torácica videoasistida. Algunos autores optan por el tamaño de la incisión como punto de corte para hablar de uno u otro procedimiento, estableciendo el límite de los 5 cm para la videotoracoscopia pura y los 10 cm para la frontera entre la cirugía videoasistida y la abierta. Personalmente me inclino por considerar videoasistido todo aquel procedimiento que debe complementarse por un separador costal, que permita la introducción de la mano en la cavidad torácica y/o el ingreso directo de la luz de quirófano; estas tres circunstancias son las que realmente diferenciarían el procedimiento puramente videotoracoscópico independientemente del tamaño de la incisión. Los procedimientos videotoracoscópicos puros fueron más allá en la apuesta en

los últimos años con la opción del abordaje uniportal que reduce la agresión quirúrgica a su mínima expresión.

Sea cual fuere el caso, estas opciones de abordaje mini-invasivo deben cumplir con el precepto de la igualdad de resultados logrados con la cirugía abierta.

## Ventajas

Las ventajas principales son:

- Exploración visual e instrumental amplificada
- Menor alteración anatómica
- Menos dolor postoperatorio
- Menor estadía hospitalaria
- Más rápida re inserción laboral
- Mejor cosmética

## Indicaciones

La mayoría están plenamente aceptadas por las escuelas de cirugía torácica de la Argentina y del mundo; otras, en cambio, se encuentran en pleno proceso de discusión y revisión. Señalaremos las indicaciones tomando dos puntos de vista para lograr un orden pedagógico. Primero un criterio anatómico-topográfico y luego desarrollaremos las indicaciones más aceptadas y comúnmente realizadas en la práctica cotidiana.

*Según distribución anatómico-topográfica:*

### *Pulmón*

- Biopsia (infiltrados)
- Neumonectomía y lobectomía pulmonar
- Resección de nódulos y/o masas (segmentectomías)

- Neumotórax espontáneo primario y recidivado (resección de bullas/ampollas subpleurales)
- Tratamiento enfisema bulloso

### *Pleura*

- Evaluación diagnóstica
- Estudio y tratamiento de derrames (pleurodesis)
- Tratamiento hemotórax organizado
- Tratamiento empiema pleural
- Pleurectomía
- Resección tumores localizados

### *Mediastino*

- Estadificación cáncer pulmonar
- Estadificación cáncer esofágico
- Biopsia y resección masas y quistes
- Ligadura conducto torácico (quilotórax)
- Resección tumores esofágicos benignos
- Simpaticotomía (hiperhidrosis y otros trastornos vasculares)
- Esplancnicectomía (tratamiento de dolor por afectación de plexo celiaco neoplásico o inflamatorio)
- Tratamiento de la *miastenia gravis* (tímectomía)
- Implantación marcapasos y/o desfibriladores
- Revascularización coronaria
- Cirugía cardíaca congénita: ductus arterioso
- Cardioscopia
- Ventana pericárdica
- Pericardiectomía

## Pared

- Tratamiento *pectum excavatum*

### Según aceptación y frecuencia en la práctica diaria

#### 1. Ampliamente aceptadas y de uso frecuente:

- Empiema residual paraneumónico (fase 1 y 2)
- Derrame pleural neoplásico
- Nódulo pulmonar indeterminado
- Bullectomía en neumotórax espontáneo
- Biopsia pulmonar en patología difusa
- Hiperhidrosis palmar y/o axilar
- Hemotórax
- Tumores del mediastino de aspecto benigno
- Quistes mediastinales y pulmonares
- Pericarditis con derrame en pacientes compensados

#### 2. Aceptadas con condicionamientos:

- Estadificación del cáncer de pulmón
- Estadificación del cáncer de esófago
- Cáncer de esófago
- Lobectomía y neumonectomía videoasistidas: patología benigna o tumores < de 3 cm, periféricos
- Empiemas crónicos (fase 3)
- Ventana pleuropericárdica
- Metástasis pulmonares
- Timectomía (no timoma)
- Cirugía de reducción volumétrica pulmonar
- Tumores pleurales localizados

- Mesoteliomas difusos (biopsia)

### 3. Cuestionadas:

- Cáncer de pulmón mayor a estadio 1A
- Tumores malignos de mediastino
- Tumores malignos de pleura o pared torácica

La intención de este capítulo es señalar la utilidad y limitaciones de este método diagnóstico-terapéutico mini-invasivo, y no el desarrollo de las patologías mencionadas en las listas precedentes.

## Consideraciones anestésicas

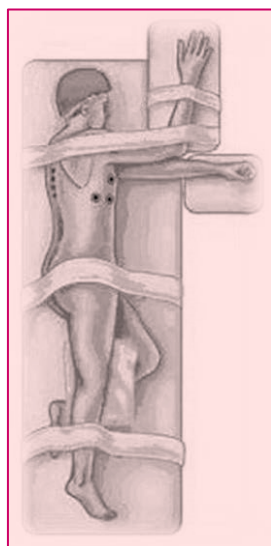
La realización del procedimiento obliga a mantener el colapso pulmonar del hemitórax operado, mientras se mantiene la ventilación del otro pulmón. Si bien es factible realizar determinados procedimientos videotoracoscópicos (se detallará más adelante) sin la intubación selectiva, ventilando ambos pulmones a bajo volumen, no es el escenario ideal para este método y se reserva para casos en que el paciente no tolere el colapso pulmonar selectivo. Esta particular situación provoca diferentes modificaciones fisiopatológicas que deben ser estrechamente vigiladas para afirmar la seguridad del paciente. El estímulo nociceptivo provocado por la colocación de los trocares en los espacios intercostales, y su movilización durante la intervención, genera una irritación de los nervios del paquete vículo-nervioso intercostal, cuyas características son la de producir, en ocasiones, un dolor de gran intensidad, pero de menor duración que el de la toracotomía amplia. La integridad de la pared torácica respetada por los procedimientos toracoscópicos se manifiesta en una pronta y adecuada recuperación de la mecánica respiratoria.

## Empiema pleural

La clasificación de la American Thoracic Society (ATS) describe tres grandes estadios en la evaluación del empiema:

**Fase 1: Exudativa****Fase 2: Fibrino-purulenta****Fase 3: Organizativa (*peel*)**

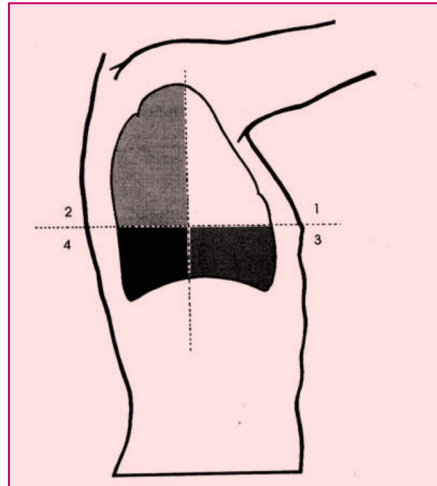
El tratamiento más efectivo del empiema en el estadio 2 o fibrinopurulento ha sido siempre el drenaje temprano, tanto sea por medio de un tubo intercostal o a través de una toracotomía limitada con debridamiento (procedimiento de Bracco). El retraso en drenar estas efusiones pleurales ha llevado invariablemente a la organización del mismo por invasión fibroblástica con la consiguiente formación de un *peel*, corteza o coraza con atrapamiento pulmonar que requiere luego decorticación pulmonar por toracotomía amplia. El advenimiento de la cirugía videoasistida ha ofrecido una alternativa menos traumática para la fase 2 por medio de un debridamiento cerrado, decorticación temprana o debridamiento videotoroscópico que se practica a través de tres o cuatro mini-incisiones de 1 a 2 cm.



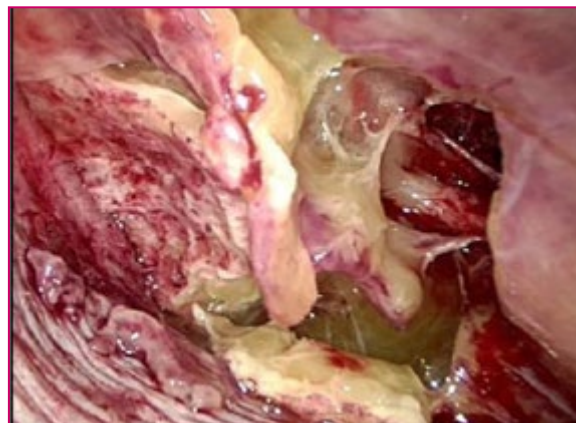
POSICIÓN DECÚBITO LATERAL PARA ABORDAJE DE EMPIEMA

Visto el tórax de perfil dividimos el área torácica en 4 zonas mediante una línea vertical céfalo-caudal que pasa por la axila y otra horizontal ventro-dorsal que pasa por la mamila; de esta división imaginaria resultan cuatro

zonas: 1) ventro-cefálica, 2) dorso-cefálica, 3) ventro-caudal, 4) dorso-caudal. La dificultad para liberar el pulmón de la pared torácica sigue habitualmente este orden progresivo en razón de la deposición gravitacional de este tipo de colecciones de alto peso específico.



DIVISIÓN DEL TÓRAX SEGÚN ÁREAS DE DIFICULTAD DE ABORDAJE POR CTVA PARA EMPIEMA

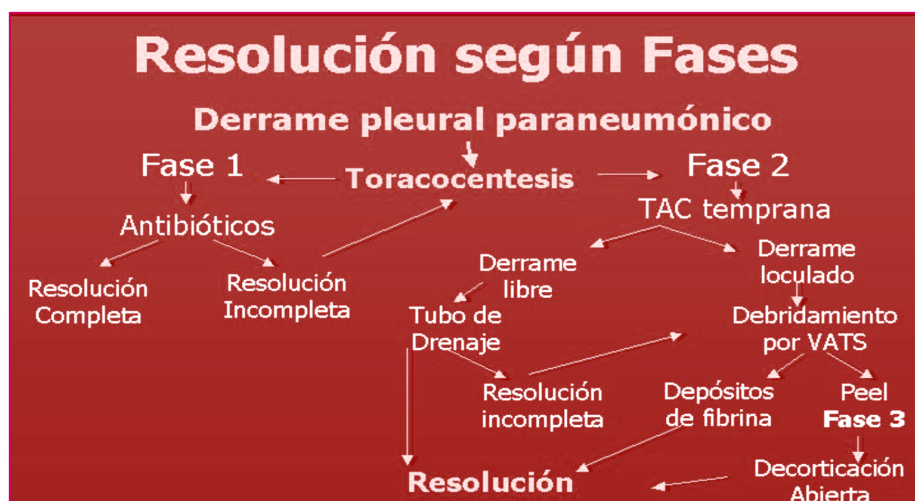

EMPIEMA FASE 2, VISIÓN POR CTVA

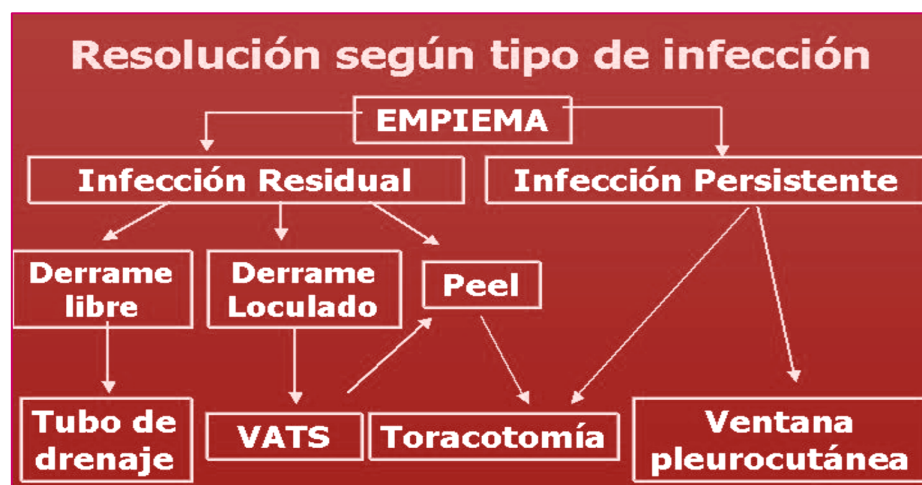
Antes de colocar la videocámara se aspira el contenido de la cavidad enviándolo a cultivo. La visualización permite su aspiración completa, lisis de tabiques y lavado. Se realiza biopsia pleural amplia con tijera (con posibilidad de conexión monopolar), con gancho electrocoagulador (*hook*) o pinza de biopsia pleural toracoscópica. La empiemectomía se efectúa con el mismo



instrumental, agregándole pinzas de prehensión con y sin cremallera. Tal como se efectúa en la cirugía convencional, se irriga y aspira constantemente, mediante una cánula especial, para favorecer la movilización del peel. Luego de la toilette pleural se dejan uno o dos tubos bajo agua, de acuerdo a la magnitud y características del empiema tratado.



ALGORITMO TERAPÉUTICO DEL EMPIEMA SEGÚN FASES (AMERICAN THORACIC SOCIETY)



ALGORITMO TERAPÉUTICO DEL EMPIEMA SEGÚN TIPO DE INFECCIÓN (AMERICAN THORACIC SOCIETY)

## Consenso del American College of Chest Physicians (ACCP)

- Compruebe (directa o indirectamente) la infección del derrame pleural por toracocentesis.
- Evalúe si la colección está libre o loculada (TAC o ecografía).
- Determine si el origen de la infección ha sido controlado (infección residual) o si está activo (infección persistente).
- Drene mediante tubo bajo agua las colecciones libres.
- Explore y evalúe por videotoracoscopia todo tipo de infecciones residuales infectadas alojadas en la cavidad pleural, espacios cisurales y espacio subpulmonar.
- Convierta el procedimiento mini-invasivo en toracotomía si se encuentra organización fibrosa o por cualquier otra causa que así lo aconseje.

## Derrame pleural neoplásico

El derrame pleural neoplásico (DPN) es una complicación frecuente en pacientes oncológicos con enfermedad avanzada comprometiendo su calidad de vida por disnea progresiva, tos y dolor torácico. Además, la permanencia del derrame en la cavidad pleural lleva a su organización fibrosa y al atrapamiento pulmonar definitivo que sólo puede ser solucionado mediante decorticación pulmonar por toracotomía amplia. El modo de prevenir esta complicación es la evacuación permanente de la cavidad pleural y/o la abolición temprana del espacio pleural mediante una eficaz pleurodesis. Por lo tanto, los objetivos ante la sospecha de un derrame pleural neoplásico son:

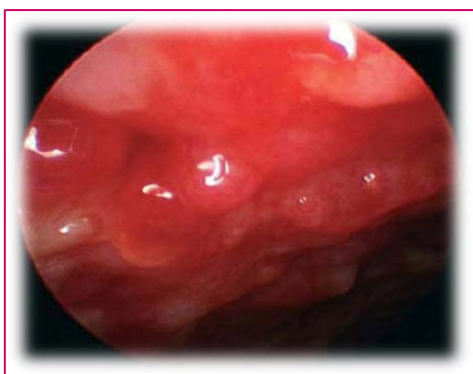- Confirmación histológica de malignidad
- Evacuación completa del derrame
- Sellamiento pleural para evitar la inexorable recidiva

La toracocentesis evacuadora puede brindar alivio transitorio al momento del ingreso del paciente, pero suele tener bajo rédito el examen citológico del

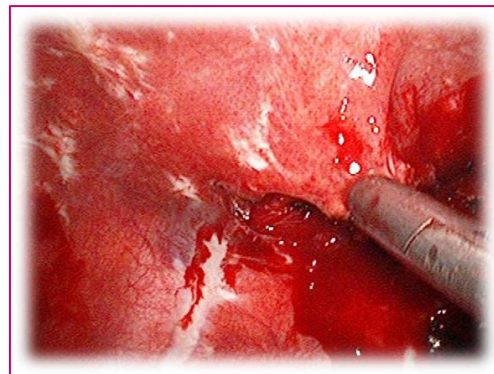
líquido para confirmar malignidad. Además, las punciones reiteradas dejan sinequias que luego dificultan el colapso pulmonar necesario para la videotoracoscopia. Las biopsias pleurales con agujas de Cope, Abrahms o similares se realizan a ciegas y el tiempo de espera para procesar las muestras retrasa el tratamiento.

Por lo tanto, la mejor opción tanto diagnóstica como terapéutica es la videotoracoscopia con:

- Evacuación del derrame, tomando muestras para citología, cultivo y examen físico-químico.
- Toma de biopsias múltiples bajo visión directa con congelación intraoperatoria, no solo de pleura parietal sino también de la pleura visceral, pericárdica, diafragmática e incluso de lesiones extrapleurales como adenopatías mediastínicas.
- Sellamiento o pleurodesis intraoperatoria con talco libre de asbesto, o postoperatoria con hidróxido de sodio al 0,5-1 %.



PLEURA PARIETAL CON MÚLTIPLES SIEMBRAS METASTÁSICAS



BIOPSIA PLEURAL POR CTVA

En ocasiones no es necesario el colapso total del pulmón, por lo que es posible la intervención con anestesia local, sin colocación de tubo de doble luz. De optar por este método, luego de colocar el primer portal y de evacuar el líquido enviándolo a estudio citológico, se abre lentamente el trocar permitiendo la entrada de aire atmosférico. El colapso producido de esta

forma generalmente es suficiente para observar toda la cavidad y colocar por otro portal una pinza de biopsia pleural para obtener material. El anestesista, que mantiene sedado al enfermo puede intubarlo de inmediato, de ser necesario. Se pueden realizar maniobras que favorezcan la pleurodesis como la electrocoagulación de la pleura parietal apical y/o instilar sustancias como el talco. Mediante visión directa se colocan uno o dos tubos de drenaje.

### *Utilización del talco en el derrame pleural neoplásico*

El talco es un silicato de magnesio natural, purificado y pulverizado. Es un polvo microcristalino muy fino blanco, inodoro, insípido, untuoso al tacto.

Las partículas deben ser de un tamaño inferior a 50 micrones.

Debe responder a los ensayos de identificación y pureza de la farmacopea argentina. A su vez debe estar libre de carbonatos, hierro y asbesto.

La primera pleurodesis con talco fue realizada en 1935 por **BETHUNE**, inicialmente en animales y luego en humanos. En la actualidad constituye una interesante alternativa cuando se analiza la costo-efectividad. Inicialmente realizada con talco seco hoy se prefiere el talco líquido (*talc slurry*), según lo postulado por **WEBER** y col. 5 gr parece ser una cantidad suficiente y se asocia a menos efectos colaterales. En algunos centros se le agrega yodo, pero no se ha demostrado una mayor efectividad. El talco utilizado actualmente es libre de asbesto y no se relaciona con cáncer pulmonar o mesotelioma. Sin embargo, como todos los procedimientos, no está exento de complicaciones entre las que se cuentan distress e insuficiencia respiratoria, que son probablemente las más graves, ya que pueden requerir ventilación mecánica y eventualmente acarrear mortalidad. El mecanismo por el cual se produce no está claro pero se cree que juegan un rol las impurezas del talco y la respuesta inflamatoria sistémica. Lo que sí se ha establecido es que a mayor dosis, mayor distress respiratorio. Otras complicaciones descritas son fiebre, presente en más de la mitad de los casos, dolor torácico, empiema e infección del sitio de inserción del tubo pleural. Aun considerando todo lo anterior, la pleurodesis con talco es uno de los procedimientos más seguros, fáciles de

realizar por un médico entrenado y más efectivo de los actualmente en uso, alcanzando tasas de más del 95 % de éxito.

Por lo expuesto creemos que la mejor estrategia ante un derrame pleural que se presume neoplásico es la CTVA con toma de biopsias y si éstas confirman el diagnóstico, sellamiento pleural para evitar la recidiva.

## **Nódulo pulmonar indeterminado**

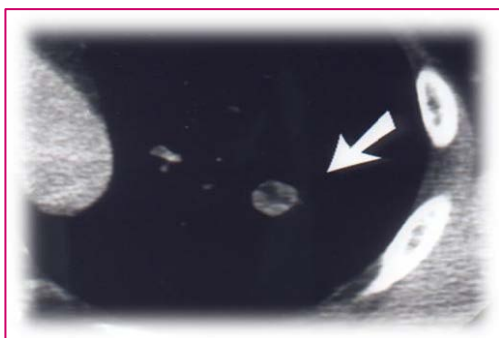
Entendemos por nódulo pulmonar indeterminado (NPI) a una opacidad radiológica en la playa pulmonar de hasta 3 cm de diámetro, de bordes netos, rodeado de parénquima sano o ventilado.

Aparece entre el 0,09 y el 0,2 % de las Rx de tórax. Una gran variedad de entidades de diversa índole pueden ser causales del NPI, pero el hallazgo de este tipo de lesión sin duda debe impulsarnos a descartar a la brevedad las neoplasias malignas para encarar el tratamiento correspondiente y mejorar la sobrevida y calidad de vida del paciente. En forma práctica se pueden dividir en:

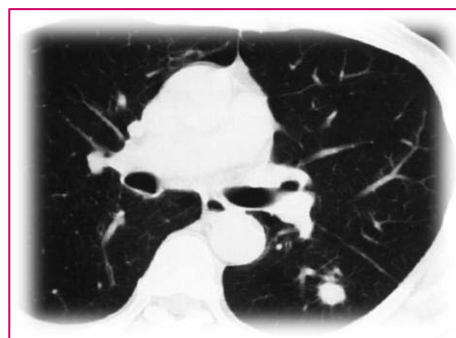
- Benigno específico
- Benigno inespecífico
- Maligno primitivo
- Maligno secundario

La incidencia de malignidad en el NPI varía entre el 30 y el 70 %, y está relacionada con factores de riesgo, que son:

- Edad avanzada del paciente
- Tabaquismo
- Antecedentes de cáncer previo
- Caracterización radiológica del nódulo (tamaño, bordes, contenido, comportamiento con el contraste)



HAMARTOMA



ADENOCARCINOMA

Las causas más frecuentes en conjunto resultan ser los granulomas, los carcinomas y los hamartomas. Los métodos iniciales de estudio del NPI comprenden la punción aspirativa bajo guía tomográfica y/o con mucho menor rédito la fibrobroncoscopia y la citología del esputo. El resultado puede ser informado como benigno, maligno o inespecífico. Salvo que el diagnóstico y el aspecto de la lesión sean muy concluyentes de benignidad, se debe plantear la biopsia quirúrgica. La punción, por no analizar la totalidad del nódulo, puede tener falsos negativos. Por otro lado, el resultado de células atípicas en la muestra, y más aun con un antecedente oncológico, obliga a diferenciar si estamos ante una lesión primaria o metastásica ya que la conducta oncológica será muy distinta en uno u otro caso.

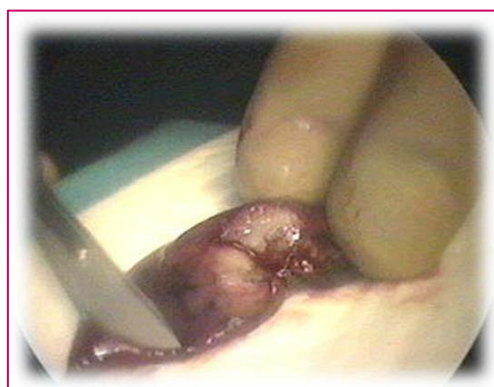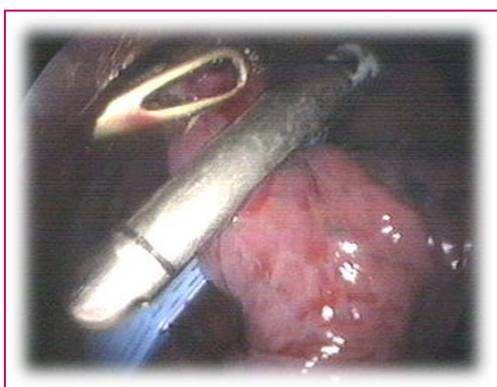
Es en esta situación que la CTVA se presenta como una invaluable opción diagnóstica y en ocasiones también terapéutica. Claro que tiene sus limitaciones. No todos los nódulos son identificables o de fácil acceso por esta vía. Cuando se presume que el nódulo no tiene expresión en superficie (al no contar con el tacto que nos facilita la cirugía abierta), es muy pequeño o presenta un patrón radiológico en vidrio esmerilado (riesgo de adenocarcinoma) se puede recurrir a métodos de localización pre o intraoperatoria:

- Arponaje
- Tinción con azul de metileno guiada por TC
- Ecografía intraoperatoria

### ■ Palpación indirecta con el instrumental

Una alternativa extra, cuando todo lo anterior fracasa o la ubicación del nódulo no es del todo favorable, es realizar el procedimiento videoasistido, es decir, complementar con una pequeña incisión que permita la palpación digital monitoreada por la videocámara. Si el nódulo resulta claramente desfavorable (ubicación central en contacto o muy próximo a estructuras del hilio pulmonar) se debe abordar por toracotomía.

Para los favorables (periféricos, superficiales, bordes lobares) la conducta apropiada sería la CTVA con resección en cuña (*wedge*) del nódulo mediante endosutura mecánica y congelación intraoperatoria. Si el resultado es benigno, se da por finalizado el procedimiento. Si es maligno y con características de tumor primario, en paciente con funcional respiratorio y condición general favorable, se procede a la toracotomía y lobectomía pulmonar correspondiente. Si se trata de una metástasis, se examina minuciosamente la cavidad para descartar otra lesión no detectada previamente y luego se concluye el acto operatorio para continuar el tratamiento oncológico correspondiente. Esto último también es válido si el primario resulta ser de estirpe linfoproliferativa o un carcinoma de células pequeñas.



RESECCIÓN DEL NÓDULO MEDIANTE ENDOSUTURA LINEAL    VISTA DE LA PIEZA PREVIO A LA CONGELACIÓN

## Bullectomía en neumotórax espontáneo (primario)

Siguiendo las pautas de las Guías Clínicas de la Sociedad Argentina de Cirugía Torácica (SACT), la CTVA está indicada en el primer episodio de un neumotórax simple o primario (mal llamado espontáneo) únicamente por motivos sociales o laborales (tripulantes de avión, buzos o personas que viven aisladas o en zonas desérticas). Se fundamenta su empleo en el escaso riesgo de la anestesia general y que es menos costoso ya que se disminuye el tiempo de internación. En el resto de la población el avenamiento pleural con tubo de 24 a 32 Fr es la conducta más aceptada. Es posible ampliar su uso en el primer episodio en los casos de neumotórax hipertensivo, contralateral previo, hemonemotórax, o de aerorragia persistente luego de 3-5 días de avenamiento pleural aspirativo.

Habitualmente se llama recidiva a los episodios subsiguientes de neumotórax homolateral. El desarrollo tecnológico de los últimos 15 años hizo que la agresión parietal se minimizara con el tratamiento por videotoracosopia para las recidivas. Si la cirugía videotoroscópica se retrasa más allá del segundo episodio la probabilidad de dificultades técnicas durante su realización y la necesidad de toracotomía estarán aumentadas. Si el paciente presenta severa insuficiencia respiratoria se podrá colocar un avenamiento pleural antes del procedimiento pero esto no es necesario en la mayoría de los casos. Por consiguiente se indica la CTVA en neumotórax primario recidivado y en neumotórax secundario (ej., paciente EPOC) con el objeto de realizar la correspondiente bullectomía con o sin pleurodesis (pleurectomía parietal, abrasió n pleural o insuflación de talco).

Se entiende por bullectomía la exéresis quirúrgica de una bulla pulmonar (neumotórax secundario) y por extensión de una ampolla o *bleb* (cuya rotura origina un episodio de neumotórax primario).

- **Bulla**: espacio de enfisema pulmonar mayor de 1 cm de diámetro medido en estado de distensión.



- **Blebs o ampollas:** pequeñas colecciones de aire subpleural menores de 1 cm. Son formas localizadas de enfisema intersticial o paraseptal. No poseen revestimiento epitelial.

La resección de estas lesiones persigue tres finalidades:

- Eliminar el foco de aerorragia.
- Restablecer la presión negativa dentro de la cavidad pleural y la reexpansión total del pulmón.
- Prevenir la contaminación séptica del espacio pleural.

#### *Clasificación de hallazgos videotoracoscópicos*

**Tipo I:** normal

**Tipo II:** complejo cicatrizal apical, *bleb* o bulla < 2 cm única con o sin adherencias

**Tipo III:** múltiples adherencias

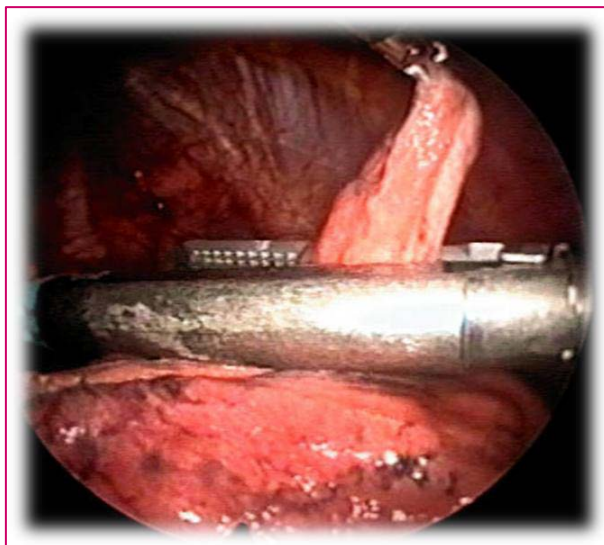
**Tipo IV:** *blebs* o bullas < 2 cm múltiples, bulla > 2 cm, distrofia bullosa, con o sin adherencias.

#### *Clasificación del neumotórax según el aspecto macroscópico de las bullas en la toracoscopia*

**Neumotórax Tipo I:** con bullas solitarias y pequeñas

**Neumotórax Tipo II:** con bullas múltiples y grandes

**Neumotórax Tipo III:** con un conglomerado de bullas difusas y diminutas



RESECCIÓN DE BULLA APICAL

*Técnicas para el tratamiento de las lesiones pulmonares:*

*Resección:* preferida por la mayoría de los autores, se realiza con endoengrapadoras que seccionan el parénquima a la vez que dejan colocadas dos hileras triples de agrafes de titanio. Se utilizan entre dos y cinco disparos para cada paciente. Su desventaja es el costo económico de las suturas.

*Ligadura:* las ligaduras prefabricadas tienen la ventaja de su menor costo con respecto a las suturas mecánicas pero no parecen ser tan seguras, pues tienen mayor porcentaje de recidivas y pueden deslizarse al insuflar el pulmón para comprobar la aerostasia.

*Sutura:* con instrumental especial a través de trocares. Se informaron resultados similares a los de la sutura automática con ventajas en cuanto al costo y la desventaja de aumentar el tiempo quirúrgico.

*Electrocoagulación:* se ha propuesto usarla sola o asociada a la resección, si quedaran pequeñas bullas residuales.

Entre el 10 y el 25 % de los casos no se visualizan las bullas o *blebs*. En estos casos algunos autores proponen realizar solamente pleurodesis y otros, la mayoría, resecciones del vértice, basándose en que en la mayoría de los pacientes se hallan lesiones en el estudio histopatológico. Si no se encuentran

bullas es probable que en el posoperatorio se produzcan pérdidas aéreas aun cuando se reseque el vértice pulmonar y se haga pleurectomía. Se comprobó que la tasa de recidivas era de 23 % cuando no se encontraban bullas y de 1,8 % cuando se las veía y resecaba.

Para evitar las recidivas se busca lograr la adherencia de la pleura visceral a la fascia endotorácica o a la pleura parietal. En el primer caso se logra mediante una pleurectomía parietal del vértice pudiendo extraerse la totalidad de la pleura en las primeras costillas, o tiras o islotes (pleurectomía en piel de leopardo). En el segundo caso se puede hacer mediante abrasión, electrocoagulación, pulverización de talco o instilación de diversas sustancias irritantes.

Resumiendo:

- La bullectomía videotoroscópica resulta efectiva (96,2 %) en la resolución de neumotórax recidivados o en los primeros episodios asociados a factores de riesgo.
- Es un procedimiento seguro que no requiere en general conversión a toracotomía.
- La pleurodesis agrega seguridad al procedimiento y se induce mediante abrasión con gasa en el primer episodio y mediante insuflación con talco en los subsiguientes.
- Las recidivas alejadas de las bullectomías no parecen ser eventos operador-dependiente sino nuevas expresiones de la patología de base.

## Hiperhidrosis primaria

Esta entidad se caracteriza por secreción excesiva de sudor en la superficie cutánea, por encima de lo requerido para el control de la regulación térmica, en ausencia de una enfermedad sistémica que la genere. Limitante del desarrollo normal de la vida de jóvenes de ambos sexos, con predominio por el femenino, ha sido intentado su tratamiento con una serie diversa de métodos como antitranspirantes, cloruro de aluminio, drogas anticolinérgicas,

toxina botulínica, iontoforesis, etc. El advenimiento de la CTVA ha cambiado notablemente los resultados con una mínima agresión quirúrgica. Su utilidad está aceptada en los casos de hiperhidrosis severa palmar y/o axilar. Quedan excluidos de esta modalidad terapéutica los casos leves, los de hiperhidrosis plantar y aquellos pacientes con un riesgo quirúrgico elevado por otra causa.

Las técnicas propuestas son:

*Sección* (simpaticotomía):

↑ Simple y rápido

*Resección* (simpaticectomía):

↓ Más demandante

↓ Consume más tiempo

↓ Permite la confirmación histológica

Ningún trabajo prospectivo ha demostrado ventajas de la resección versus la sección nerviosa. El procedimiento se realiza en forma bilateral y presenta las siguientes variantes:

■ Posición:

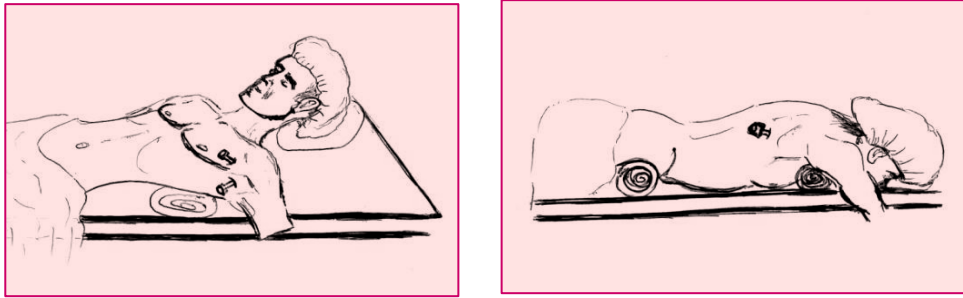
- Decúbito dorsal
- Prona
- Semisentada

■ Tubo endotraqueal simple o doble luz

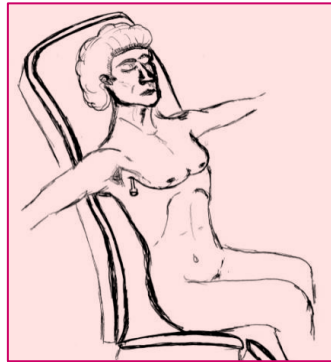
■ Dos trócares o monotrocar con canal de trabajo

■ Trócares de 5 y 10 mm o acuscópicos (3 y 5 mm)

■ Con o sin drenaje pleural al finalizar el procedimiento

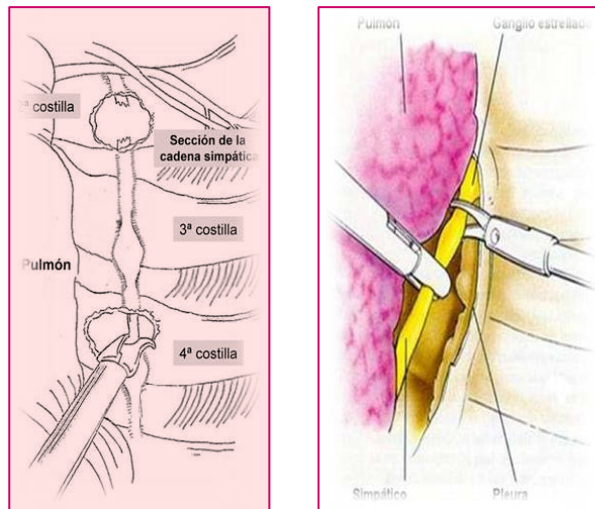


VARIANTES DE POSICIÓN. DECÚBITO DORSAL Y POSICIÓN PRONA

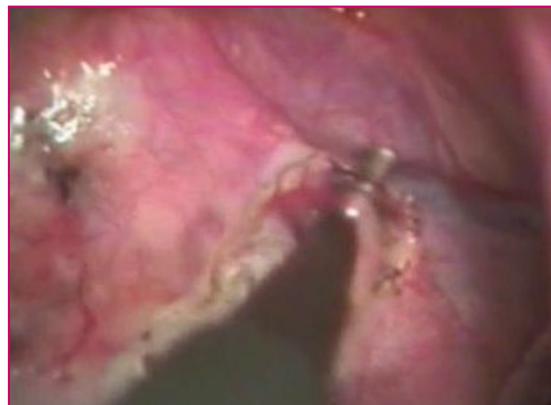

POSICIÓN SEMISENTADA

Se secciona la cadena simpática con electrocauterio a nivel de las raíces torácicas 2ª a 4ª y 3ª a 5ª según se trate de hiperhidrosis palmar o axilar respectivamente, sobre el cuerpo costal correspondiente sin incluir el espacio intercostal, extendiendo la cauterización 2 a 3 cm distal al extremo vertebral de la costilla para incluir el nervio Kuntz y otras ramas accesorias (en el caso de hiperhidrosis combinadas, sección T2-5). La clave es la identificación clara de la segunda costilla para evitar lesiones del ganglio estrellado y el consiguiente síndrome de Claude Bernard-Horner. Un porcentaje no menor de pacientes presenta hiperhidrosis compensadora, pero suele ser de leve a moderada y la gran mayoría de los pacientes manifiestan un grado de satisfacción alto con el procedimiento.



SECCIÓN DE LA CADENA SIMPÁTICA EVITANDO LESIONAR EL GANGLIO ESTRELLADO



SIMPATICOTOMÍA POR CTVA

## Hemotórax

El hemotórax plantea siempre la necesidad de actuar en forma temprana. Su evacuación debe ser rápida y completa para prevenir la generación de empiemas. Desde ya que los hemotórax masivos, con descompensación hemodinámica deben ser abordados por toracotomías amplias que aseguren el control de la hemostasia. La CTVA, como cualquier procedimiento endoscópico mini-invasivo, requiere de estabilidad hemodinámica. En el otro extremo del espectro, los casos leves con hemotórax libre se pueden manejar adecuadamente con punción evacuadora o drenaje bajo agua con tubo pleural. Otra limitante es la incapacidad de lograr el colapso pulmonar ya sea

por dificultad técnica o por intolerancia del paciente a la ventilación unipulmonar. Las indicaciones consensuadas de CTVA en casos de hemotórax son las siguientes:

- Hemotórax loculado o coagulado
- Hemopericardio en pacientes estables hemodinámicamente
- Evaluación de pérdidas aéreas persistentes y su corrección
- Sospecha de injuria diafragmática
- Fracaso de avenamiento pleural
- Sangrado leve a moderado sin repercusión hemodinámica
- Extracción de cuerpos extraños

La cirugía torácica videoasistida persigue tres objetivos:

1. El control de la fuente de hemorragia.
2. La evacuación de la cavidad pleural.
3. La reexpansión pulmonar.

## Lesiones del mediastino

La CTVA en el mediastino puede ser diagnóstica o terapéutica. Es de gran utilidad en los sitios que se encuentran fuera del alcance del mediastinoscopio. Es de utilidad en todos los compartimientos mediastinales para el tratamiento de lesiones benignas sólidas de pequeño a moderado tamaño o quísticas (no hidatídicas) de cualquier tamaño. Toda lesión maligna o benigna sólida de gran tamaño (mayor a 5 cm) debe ser abordada por toracotomía, especialmente si en las imágenes se observan signos de invasión local. Los tumores neurogénicos, timomas y quistes benignos representan el 60 % de las lesiones resecadas quirúrgicamente. Los tumores neurogénicos, quistes entéricos y tumores germinales son los más comunes en niños y adolescentes mientras que en la población adulta, el 50 % corresponde a

lesiones de origen tímico, seguidos de tumores neurogénicos, quistes, linfoma y tumores germinales.

*Utilidad de la CTVA según compartimiento mediastinal:*

### Mediastino anterior

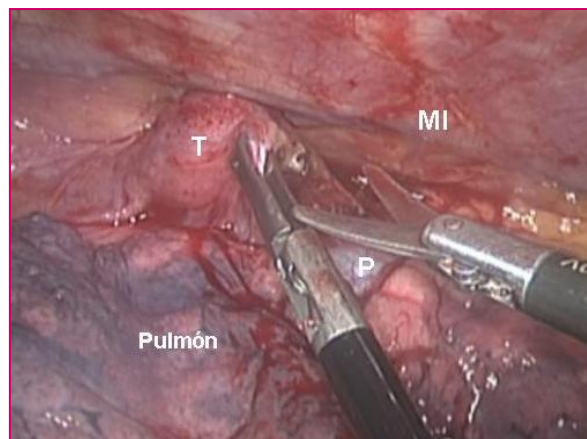
*Miastenia gravis/Timoma*

*Ventajas:*

- Igual tiempo operatorio con la misma radicalidad
- Menor dolor postoperatorio
- Menor pérdida sanguínea
- Menor estadía hospitalaria (VATS vs. esternotomía parcial)
- Mejores resultados cosméticos
- Menor agresión a la pared torácica con mejor función pulmonar y más rápida extubación en miastenias severas
- Mínima morbilidad, sin mortalidad perioperatoria referida

*Desventajas:*

- Apertura pleural
- Insuficiente visualización del campo contralateral



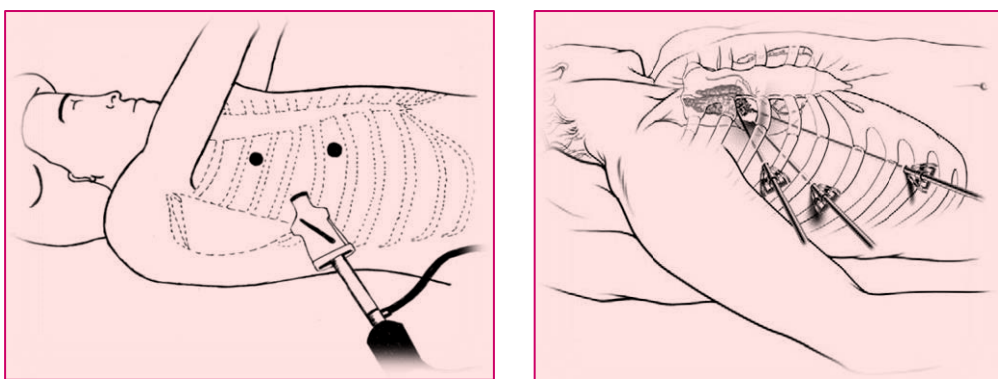
RESECCIÓN DE TIMOMA (T) POR CTVA



### Vaciamiento mediastinal anterior

#### Abordaje derecho:

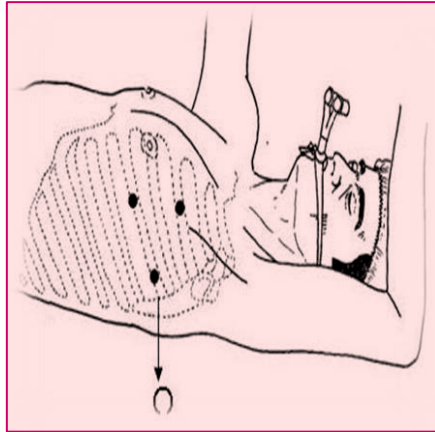
- Mayor espacio para maniobrar el instrumental
- Dos claros reparos anatómicos: vena cava superior y tronco venoso braquiocefálico izquierdo
- A la izquierda, el arco aórtico y el corazón dificultan los movimientos
- Vía preferencial en el 70 % de los centros quirúrgicos



ABORDAJE DERECHO. POSICIONAMIENTO Y ALCANCE DE LOS TRÓCARES

#### Abordaje izquierdo:

- Mayor control del TVBI
- Disminuye la posibilidad de lesión de la VCS
- Facilita la identificación de tejido graso y restos tímicos en la ventana aorto-pulmonar, debajo del TVBI y el ángulo cardiofrénico izquierdo



ABORDAJE IZQUIERDO. POSICIONAMIENTO DE LOS TRÓCARES

*Abordaje infraesternal:*

- Visualización y vaciamiento completo del espacio mediastinal anterior
- Se asocia frecuentemente con accesos intercostales derechos, izquierdos o ambos
- No requiere selectividad pulmonar
- Pacientes con baja reserva pulmonar
- Preferentemente en tumores por debajo del TVBI



ABORDAJE INFRAESTERNAL. POSICIONAMIENTO DE LOS TRÓCARES

### *Patología tumoral*

Los tumores del mediastino anterior constituyen el 56 % de los tumores del mediastino:

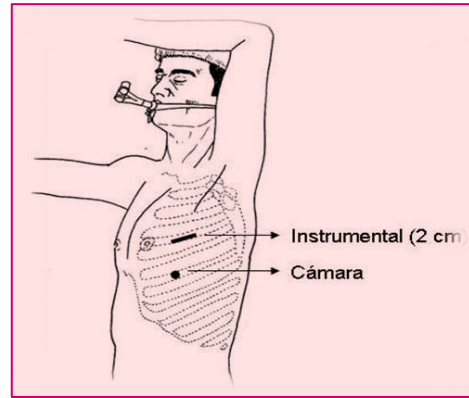
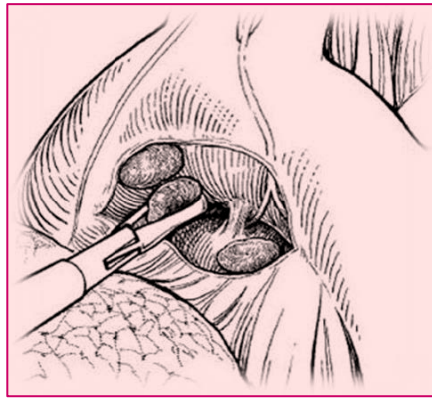
- Timomas (35 % miasténicos)
- Linfomas
- Germinales
- Tiroideos
- Paratiroideos
- Paragangliomas
- Hemangiomas
- Lipoma

### **Mediastino medio**

#### *Biopsia de adenopatías mediastinales:*

Opción para biopsiar adenopatías de complejo acceso por otros métodos o por carecer de ellos por dificultades técnicas o instrumentales, de gran valor en la estadificación del cáncer de pulmón:

- Ventana aorto pulmonar (grupo 5)
- Paraaórticos (grupo 6)
- Paraesofágicos subcarinales (grupo 8)
- Ligamento pulmonar (grupo 9)



FAVORABLE ACCESO POR CTVA DE GRUPOS GANGLIONARES 5 Y 6

POSICIONAMIENTO DE LOS TRÓCARES

### *Patología quística*

#### *Entéricos:*

Broncogénicos (los más frecuentes)

Esofágicos

#### *Mesoteliales:*

Pleurales

Pericárdicos

#### *Tímicos*

#### *Misceláneas:*

Quistes del conducto torácico

Meningoceles

### *Patología neoplásica*

Procedimientos diagnósticos:

Linfoma

Cáncer de pulmón

Procedimientos terapéuticos:

Teratoma

Feocromocitoma

Bocio ectópico

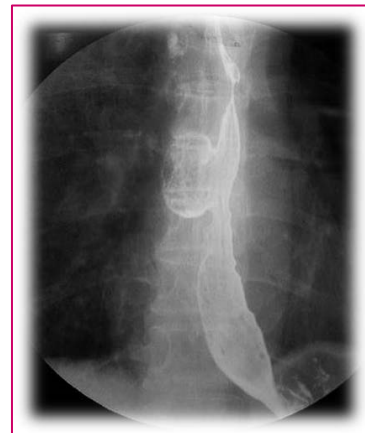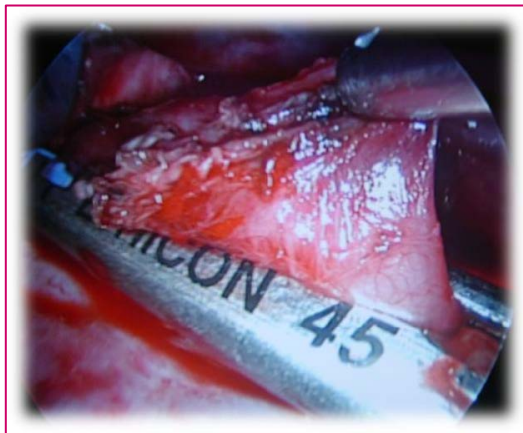
*Patología esofágica benigna*

Leiomiomas (la mayoría)

Divertículos

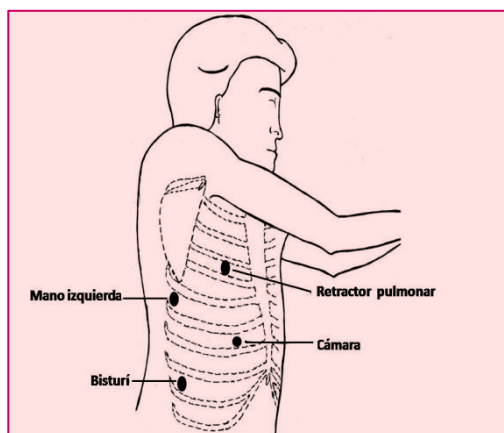
GIST

Tumores neurogénicos (raros)

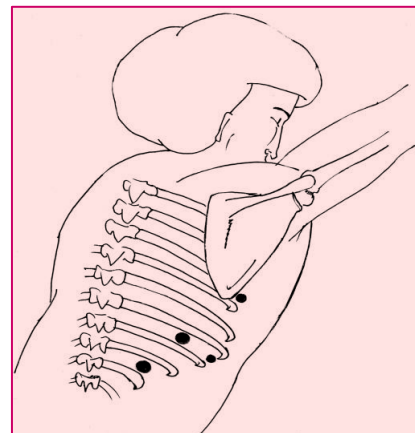


RESECCIÓN POR CTVA DE DIVERTÍCULO DE ESÓFAGO

*Alternativas para abordar el esófago*



POSICIÓN DERECHA



POSICIÓN PRONA

La posición prona ofrecería como ventajas: menor tiempo operatorio, sin intubación selectiva y menor número de complicaciones respiratorias. De todas maneras resulta incómoda la visualización en esta posición.

### *Derrame pericárdico*

#### *Ventajas CTVA:*

- Tratamiento de la patología pleural o pulmonar coexistente
- Mejor visualización del campo quirúrgico
- Permite una resección más amplia de la membrana pericárdica y la toma eventual de biopsias dirigidas
- Permite explorar todo el mediastino
- Menor porcentaje de recidivas

#### *Desventajas CTVA:*

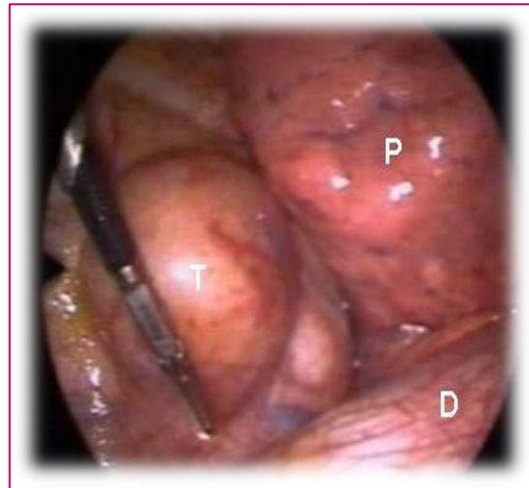
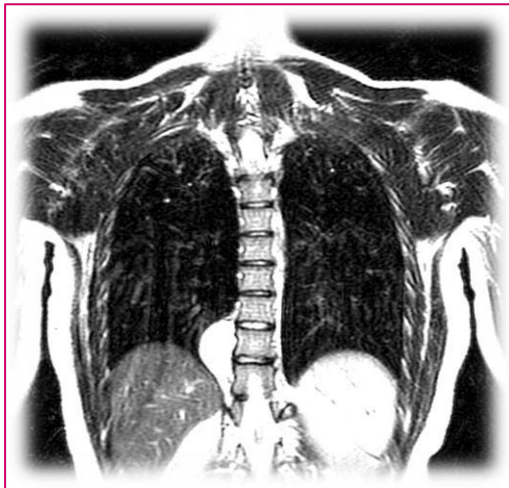- Necesidad de colapso pulmonar satisfactorio
- Decúbito lateral en presencia de un derrame pericárdico

### **Mediastino posterior**

#### *Tumores neurogénicos*

- Representan el 15 al 20 % de todos los tumores mediastinales del adulto y hasta el 50 % de los hallados en la infancia.
- Si la evaluación del tumor por TC y RNM no evidencia invasión local y si se descarta la relación con el canal neural, la CTVA constituye el abordaje inicial electivo para este tipo de tumores.
- Contraindicación absoluta: sospecha o confirmación histológica de malignidad.
- Contraindicaciones relativas:
  - Tamaño tumoral: ¿8 cm?
  - Localización costo-diafragmática

- Presencia de la arteria radicular muy cerca del tumor
- Imposibilidad de colapso pulmonar unilateral
- Pleurodesis
- Tumores muy altos



SCHWANNOMA PARAVERTEBRAL

### Lobectomía pulmonar videotoracoscópica

La realización de lobectomías pulmonares regladas por CTVA se ha utilizado desde principios de la década de 1990. Sin embargo, no hay estudios prospectivos y randomizados grandes que demuestren de manera estadísticamente significativa que sus resultados son mejores que la lobectomía por toracotomía abierta. A pesar de ello, varias series pequeñas (MCKENNA, SUGIURA, OHBUCHI, KIRBY y NOMORI) parecen indicar que la tendencia es que su uso se acepte en los próximos años. El desafío terapéutico consiste en demostrar que:

La lobectomía pueda practicarse en forma videotoracoscópica pura sin comprometer su seguridad quirúrgica y/u oncológica con una completa estatificación ganglionar del mediastino.

La lobectomía videotorascópica ofrezca ventajas sobre la convencional que justifiquen mayor gasto en instrumental y la adquisición reglada de una técnica de más difícil ejecución.

### *Indicaciones y contraindicaciones de la lobectomía videoasistida*

#### *Indicaciones:*

- Carcinoma de pulmón estadio I
- Algunos casos de enfermedades benignas (bronquiectasias o bullas gigantes). Expresamente en pacientes ancianos o de alto riesgo.

#### *Contraindicaciones:*

(Además de las que rigen para cualquier lobectomía por cáncer según su estadificación)

- Invasión parietal o mediastinal
- Tumor visible endoscópicamente
- Tumor mayor a 5 cm de diámetro
- Tumor central
- Neoadyuvancia

Existen dos categorías de lobectomías videotorascópicas:

(de acuerdo a la terminología planteada al inicio)

1. Procedimientos videotorascópicos puros o videoendoscópicos.
2. Lobectomía videoasistida o técnica semiabierta.

Dentro de los procedimientos puros se incluyen tanto a los que disecan los elementos del pedículo lobar (venas/arterias/bronquios) individualmente como a aquellos que lo hacen en masa (lobectomías de agrapamiento simultáneo). Los procedimientos puros, utilizando solo trócares para la videocámara, sin trocares en las incisiones del instrumental y sin la retracción costal, constituyen la clave de la baja agresividad de la operación al no alterar la anatomía de la caja torácica y al no traumatizar el nervio intercostal. La consecuencia es menos dolor, más rápida recuperación postoperatoria y por ende más corta estadía hospitalaria. A esto se agrega un mejor resultado



cosmético. Por otro lado, quienes defienden la técnica semiabierta preconizan mayor seguridad, mejor sensación táctil, más rápida conversión de ser necesaria, más completa linfadenectomía y mejor manejo de cisuras incompletas.

Concluyendo, en los últimos años se han acumulado evidencias que demuestran la superioridad de la lobectomía videotoracoscópica sobre la convencional toracotómica:

- Menor morbilidad 14,2 % vs. 50 % en una serie randomizada.
- Menor dolor medido por escala visual analógica y dosis totales de opiáceos.
- Mejor recuperación funcional respiratoria medida con el test de la caminata de 6 minutos.
- Mejor recuperación funcional muscular del hombro durante el primer año del postoperatorio luego del cual se igualan los resultados.
- Costos. Según un estudio realizado en Japón, la lobectomía videotoracoscópica resulta menos costosa que la convencional en la suma total de anestesia, laboratorio, UTI y días totales de internación.

En síntesis, concluimos diciendo que la lobectomía videotoracoscópica pura que practican MCKENNA, WALKER, YIM y otros constituye la mejor opción para el tratamiento del cáncer de pulmón estadio 1 y otras patologías benignas. Si se demostrase que el costo del instrumental descartable en la Argentina compensara otros gastos derivados de una mayor agresividad quirúrgica (internaciones prolongadas, UTI, etc.), este debería ser también el procedimiento de elección en nuestro medio.

## Conclusiones

La cirugía torácica videoasistida es una técnica para ser realizada por cirujanos entrenados en cirugía torácica convencional, que distinga con claridad los límites del procedimiento, con el adecuado equilibrio científico y

ético para transformar una intervención toracoscópica propiamente dicha en cirugía torácica videoasistida o en toracotomía convencional; no es prudente competir consigo mismo y mucho menos ser partícipe de «desafíos videoendoquirúrgicos» propios de cirujanos inmaduros.

Existen límites que condicionan la toracoscopia determinados por:

1. *El paciente*

2. *La patología*

3. *La tecnología*

4. *La relación costo-beneficio*

En verdad son excepcionales los enfermos que no admiten toracoscopia, sólo nos reservamos esta exclusión para aquellos insuficientes respiratorios severos que no tolerarían la restricción provocada por el colapso pulmonar imprescindible para el movimiento interpleural de la videocámara y para los portadores de sínfisis pleural completa de cualquier etiología. Son innegables las ventajas enumeradas por HURTADO HOYO y col. de la CTVA:

- Minimiza la agresión quirúrgica de la pared torácica con superior valor estético.
- Amplifica la visión de los elementos anatómicos.
- Presenta escaso o nulo dolor postoperatorio con mínima repercusión funcional respiratoria.
- Facilita los recaudos de bioseguridad al reducir considerablemente el contacto con la sangre y otros humores del paciente.
- Mejora la ecuación costo-beneficio de la cirugía torácica al permitir retirar antes los tubos de drenaje, disminuir el dolor postoperatorio, favorecer la deambulacion precoz, utilizar menor consumo de analgésicos, kinesioterapia y posibilidades de alta con menor tiempo de internación.

## Bibliografía sugerida

- AKASHI A, HAZAMA K, MIYOSHI S, *et al.* VATS Study Group of Affiliated Hospitals: An analysis of video assisted Thoracoscopic resection for mediastinal masses in 150 cases. *Surg Endosc.* 2001;15(10):1167-1170. doi:10.1007/s00464-001-0035-1
- ANGELILLO MACKINLAY T. Videotoracoscopia. Relato oficial de la Sociedad Argentina de Cirugía Torácica. 48º Congreso Argentino de Cirugía Torácica. 2004.
- BREGA MASSONE P, LEQUAGLIE C, MAGNANI B, *et al.* The Real Impact and Usefulness of VideoAssisted Thoracoscopic Surgery in the Diagnosis and Therapy of Clinical Lymphadenopathies of the Mediastinum. *Annals of Surgical Oncology.* 2003;10(10):1197-1202. doi:10.1245/aso.2003.03.538
- CARUSO E, BEVERAGGI E. Simpaticectomía dorsal por videotoracoscopia miniinvasiva en el tratamiento de la hiperhidrosis primaria. *Rev Argent Cirug.* 2002;82:88.
- CHENG Y, KAO E, CHOU S. Videothoracoscopic Resection of Stage II Thymoma: Prospective Comparison of the Results Between Thoracoscopy and Open Methods. *Chest.* 2005;128(4):3010-3012. doi:10.1378/chest.128.4.3010
- DE HOYOS A, LITTLE V, LUKETICH J. Minimally invasive esophagectomy. *Surg Clin North Am.* 2005;85(3):631-647. doi:10.1016/j.suc.2005.01.003
- LAMY R. Procedimientos Miniinvasivos en el Mediastino. Relato oficial de la Sociedad Argentina de Cirugía Torácica. 53º Congreso Argentino de Cirugía Torácica. 2009.

# Complicaciones de la cirugía torácica

**DR. RUBÉN ALBINO VALIENTE**

Los grandes avances tecnológicos en la medicina pueden hacer pensar a la generalidad de los pacientes que las nuevas tecnologías deben reducir el número de complicaciones y, por lo tanto, arribar a resultados favorables indefectiblemente. *La realidad de la medicina y de la cirugía en particular nos muestra que siguen existiendo las complicaciones como algo inherente a la naturaleza de las patologías y de las técnicas que se utilizan para su tratamiento.* El cirujano debe valorar el riesgo de los tratamientos a emplear, y a su vez, sabiendo que una alta calidad medica no garantiza una menor incidencia de complicaciones significativas, debe proveer un mejor manejo de estas para conseguir la menor morbilidad para los pacientes.

En general podemos atribuir el riesgo quirúrgico para un procedimiento a tres factores: los antecedentes del paciente (HTA, DBT, enfermedad cardiovascular, etc.), características de la patología a tratar, y los propios de la técnica quirúrgica a emplear.

El significado de *complicación* podemos entenderlo como la *conurrencia o encuentro de causas o situaciones diversas que dificultan el trabajo intraquirúrgico y/o el postoperatorio.*

Para diagnosticar y tratar correctamente una complicación, debemos primero reconocerla, evitando el primer y más frecuente error que es la negación de la complicación.

La aparición de complicaciones tiene, desde luego, impacto en la morbimortalidad, en la estadía hospitalaria y en los costos de salud.

En cirugía torácica, la mortalidad está claramente asociada a la incidencia de fístulas broncopleurales, a la asistencia respiratoria mecánica prolongada y a las neumopatías en el postoperatorio. Estas son las tres situaciones más frecuentes que inciden sobre la mortalidad.

Las complicaciones pueden ocurrir por:

- Errores u omisiones en la evaluación prequirúrgica.
- Accidentes intraoperatorios por dificultad o error técnico.

En el postoperatorio, aún con un manejo adecuado del seguimiento luego de la operación, o por falta de reconocimiento de la aparición de una complicación.

Es necesario recalcar que aún en presencia de un manejo óptimo de la evaluación prequirúrgica, del procedimiento quirúrgico y del control del postoperatorio, las complicaciones existen. Es tarea del equipo quirúrgico reducir esta incidencia al mínimo.

En este capítulo resumiremos las complicaciones de la cirugía torácica. A fines didácticos podemos agruparlas en:

- Complicaciones en la cirugía torácica en general
- Complicaciones en la videotoracoscopia

Podemos clasificar a las complicaciones según el sitio en donde se originan: en la pared torácica, en la cavidad pleural, en el parénquima pulmonar y en el mediastino; pero debemos recordar que pueden estar íntimamente relacionadas independientemente de la vía de abordaje utilizada (toracotomías, esternotomías, etc.) (TABLA 1).

SITIO DE LA COMPLICACION	TIPO Y EFECTO
<i>Via aérea</i>	Obstruictiva: atelectasia Dehiscencias: fístulas Hemorragias: hemoptisis
<i>Parenquimatosas</i>	Fístula alveolo-pleural: aerorragia Atelectasia Neumopatía infecciosa Torsión lobar Infarto hemorrágico
<i>Parietales</i>	Seroma Absceso o infección de la herida Dehiscencias de toracotomía o esternotomía
<i>Pleurales</i>	Falta de re-expansión pulmonar – Cámara residual Derrame pleural no hemorrágico Hemotórax Oblito
<i>De impacto cardiovascular</i>	Síndrome postneumonectomía Hernia cardíaca
<i>Mediastinales</i>	Infección: mediastinitis

TABLA 1. CLASIFICACIÓN DE LAS COMPLICACIONES SEGÚN EL SITIO DE ORIGEN

Podemos también dividir las complicaciones en complicaciones más frecuentes y menos frecuentes:

### *Complicaciones más frecuentes*

- Atelectasias
- Falla en la reexpansión pulmonar
- Hemorragias
- Empiemas
- Fístula aérea

- Dolor postoperatorio alejado

### *Complicaciones menos frecuentes*

- Dehiscencia de la toracotomía
- Mediastinitis
- Torsión pulmonar
- Hernia cardíaca
- Síndrome post-neumonectomía
- Quilotórax
- Lesiones nerviosas
- Broncoaspiración contralateral

### *Complicaciones más frecuentes*

#### *Atelectasia*

Es el colapso de un sector del parénquima pulmonar; con mucha menor frecuencia, de todo un pulmón. También podemos definirla como la aneumatosis de un área del pulmón. Se debe a la obstrucción de las vías aéreas (bronquios o bronquiolos) por un tapón mucoso, o por compresión externa (atelectasia pasiva). Por ejemplo, el colapso pulmonar que acompaña a un derrame pleural. Esto se acompaña de una reabsorción del aire atrapado en la vía aérea distal a la obstrucción, lo que resulta en pérdida de volumen pulmonar.

Es la complicación más frecuente en cirugía torácica. Resulta de microatelectasias que ocurren en el intraoperatorio, resultado de las maniobras quirúrgicas en el pulmón operado, o por defectos de ventilación en el pulmón contralateral durante la intubación selectiva necesaria en cirugía torácica.

También el dolor postoperatorio, que impide una adecuada movilización y ventilación pulmonar, puede contribuir a la aparición de una atelectasia en el

postoperatorio. La torsión pulmonar postoperatoria, rara, produce también atelectasia.

Debe sospecharse cuando en el postoperatorio hay caída de la saturación de O<sub>2</sub>, arritmia cardíaca por hipoxia, hipoventilación a la auscultación. El hallazgo de una opacidad radiológica de forma segmentaria o lobular, con desplazamiento homolateral de las estructuras del mediastino, sugiere fuertemente la presencia de atelectasia.

Las atelectasias pueden ser segmentarias, lobares o pulmonares completas, dependiendo de a qué altura del árbol bronquial ocurre la obstrucción (FIGURA 1 y 2).

Su tratamiento apunta a resolver la obstrucción para restaurar la ventilación en el segmento afectado:

- Aspiración bronquial intra y postoperatoria
- Asistencia kinésica postoperatoria
- Humidificación de la vía aérea con nebulizaciones
- Hidratación del paciente
- Tratamiento del dolor postoperatorio
- Movilización precoz del paciente

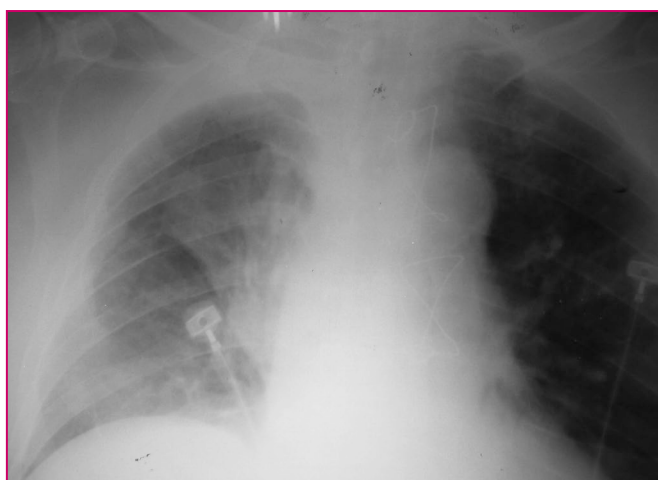

FIGURA 1. ATELECTASIA DEL LÓBULO MEDIO POST-ESTERNOTOMÍA



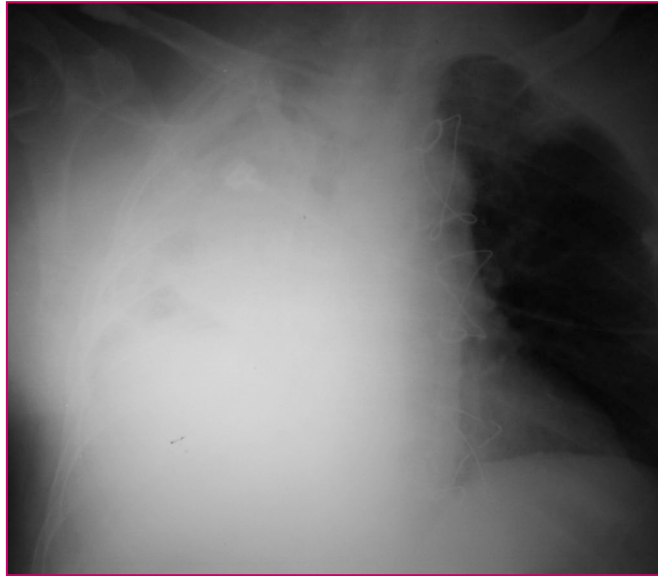


FIGURA 2. ATELECTASIA PULMONAR DERECHA COMPLETA

### *Falla en la re-expansión pulmonar*

En el transcurso de un abordaje quirúrgico al tórax que requiere colapso pulmonar, ya sea por la sola apertura de la pleura o por maniobras directas sobre el pulmón, al final del procedimiento es necesario restaurar la presión negativa fisiológica del espacio pleural para que el pulmón reexpanda su volumen y ocupe nuevamente toda la cavidad pleural. Para ello se utilizan los drenajes torácicos herméticos conectados a frascos que utilizan un nivel de agua como válvula unidireccional, permitiendo que el aire y los fluidos salgan de la cavidad pleural y no retornen con cada movimiento respiratorio.

Gran parte del éxito de un procedimiento quirúrgico en el tórax depende de lograr el adosamiento de la pleura visceral y la parietal.

La re-expansión pulmonar depende básicamente de tres factores:

- Drenaje aspirativo
- Vía aérea permeable
- Relación continente (cavidad pleural)/contenido (parénquima pulmonar)

En este proceso pueden ocurrir fallas en la reexpansión del pulmón por diversas causas (FIGURA 3).

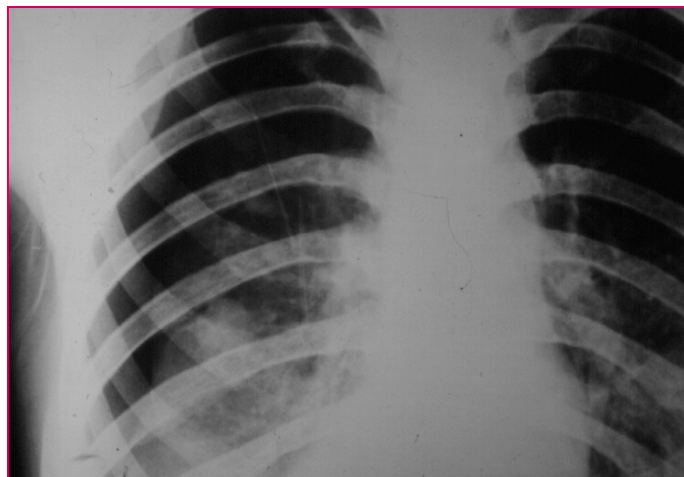


FIGURA 3. FALLA EN LA RE-EXPANSIÓN PULMONAR

*Drenaje aspirativo:* es parte del manejo postoperatorio el control de los drenajes torácicos, que deben ser siempre permeables, herméticos y aspirativos.

*Vía aérea permeable:* ante una falta de reexpansión pulmonar debemos también verificar la permeabilidad de la vía aérea, para asegurar que el segmento pulmonar afectado reciba ventilación. Para ello utilizamos las mismas medidas descritas en el manejo de la atelectasia, incluyendo eventualmente el uso de la *fibrobroncoscopía* a fin de aspirar secreciones y diagnosticar o descartar otras causas de obstrucción de la vía aérea en ese nivel.

*Relación continente/contenido:* se refiere a que luego de una resección el pulmón residual debe reexpandirse hasta ocupar el volumen total de la cavidad pleural. Para favorecer la reexpansión pulmonar se pueden considerar en el intraoperatorio diferentes elementos:

- Tener en cuenta la calidad del parénquima pulmonar residual.
- Insuflar el parénquima pulmonar activamente al final del procedimiento.

- Seccionar todas las adherencias que puedan impedir la adecuada movilización del pulmón.
- Decorticar si lo hubiera el *peel* pleural que, a modo de coraza, impide la reexpansión pulmonar.
- Seccionar el ligamento pulmonar para dar mayor movilidad al parénquima restante.
- Control de las suturas pulmonares evitando la aerorragia (aerostasia).

Todas estas maniobras tienen como objetivo adecuar la relación continente/contenido aumentando el volumen del parénquima pulmonar residual. Cuando esto no es posible, debemos entonces reducir el volumen de la cavidad pleural para adecuarla a la del parénquima pulmonar residual. Para ello, se pueden realizar diferentes maniobras quirúrgicas:

*Tienda pleural*, que es la disección y liberación de la pleura parietal a modo de tienda, para disminuir el espacio muerto generado por la falta de reexpansión pulmonar.

*Neumoperitoneo transdiafragmático*, para elevar el diafragma (FIGURA 4).

*Toracoplastias tipo «jaula de pájaro»*, disecando los músculos intercostales para que «cubran» el parénquima residual (FIGURA 5).

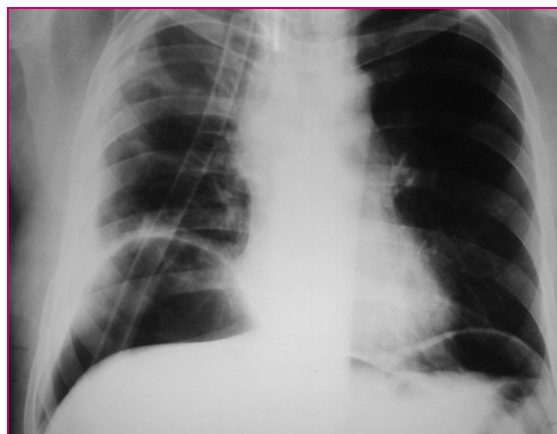


FIGURA 4. USO DEL NEUMOPERITONEO PARA ELEVAR EL DIAFRAGMA Y RESOLVER UNA FALLA DE RE-  
EXPANSIÓN

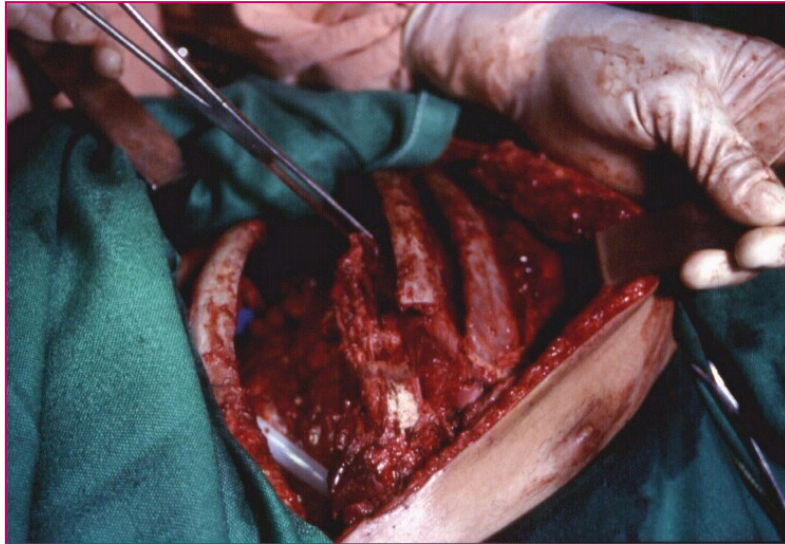


FIGURA 5. CONFECCIÓN DE «JAUOLA DE PÁJARO»: SE DISECAN LOS MÚSCULOS INTERCOSTALES PARA QUE CUBRAN EL DEFECTO DE RE-EXPANSIÓN

Cuando la falta de adecuación continente/contenido ocurre en el postoperatorio, puede recurrirse también al neumoperitoneo y más tardíamente a las llamadas *ventanas pleurocutáneas* (FIGURA 6 y 7).

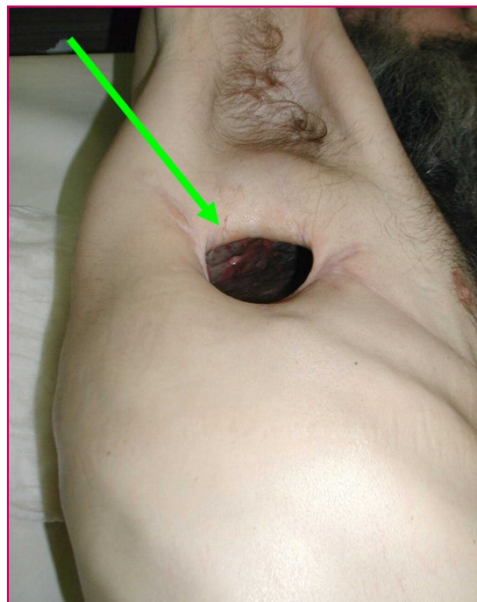


FIGURA 6. VENTANA PLEURO CUTÁNEA CONSTITUIDA

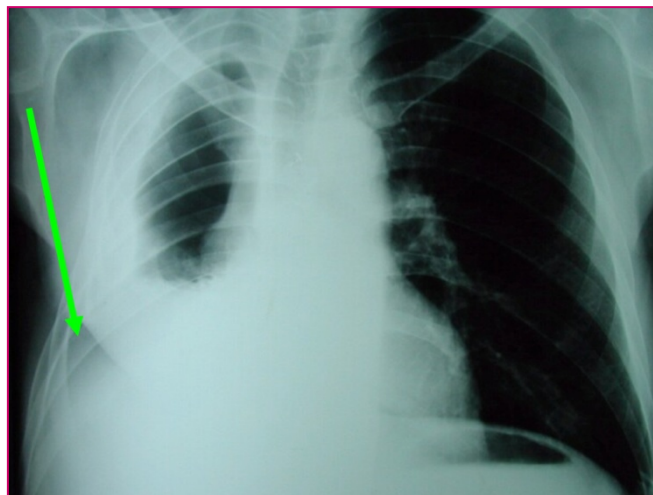


FIGURA 7. VENTANA PLEUROCUTÁNEA

### Hemorragias

Como en la cirugía general, también en la cirugía torácica las hemorragias son complicaciones frecuentes.

Pueden ser *intraoperatorias* o *postoperatorias*.

**Hemorragias intraoperatorias:** ocurren como consecuencia de los gestos quirúrgicos. Más frecuentemente durante:

- la lisis de adherencias pleurales; son en napa, se tratan mediante coagulación, ligaduras o compresión; muchas veces requieren un repaso minucioso;
- en el área de los grandes vasos, durante la disección de adenopatías mediastinales; requieren control vascular proximal, con ligaduras reforzadas y eventualmente suturas mecánicas;
- en el parénquima pulmonar durante las resecciones pulmonares, tanto en las cisuras como en las maniobras sobre los pedículos vasculares. También pueden manifestarse como hematomas intrapulmonares;
- en la pared torácica durante el curso de una toracotomía o esternotomía, por ejemplo la lesión de la arteria mamaria interna, que corre lateral al borde externo del esternón o de las arterias intercostales que corren por el borde inferior de los arcos costales.

*Hemorragias postoperatorias*: es considerada normal la salida por los drenajes de un débito de 200-300 ml/24 h de material serosanguinolento. Debe sospecharse una hemorragia ante la presencia de:

- Más de 500 cc de sangre por los drenajes en la primera hora del postoperatorio.
- Sangre pura en el drenaje (se puede efectuar un hematocrito de dicho material).
- Salida brusca de sangre posterior a la desobstrucción de un drenaje bloqueado.
- Presencia de descompensación hemodinámica.
- Radiología de tórax con derrame pleural o imagen de hematoma intrapulmonar.
- Salida de sangre por los orificios de drenaje (por fuera de los tubos).

El tratamiento es el manejo hemodinámico y la reintervención oportuna del paciente.

### *Empiema postoperatorio*

El empiema es todo un capítulo dentro de la cirugía torácica y reconoce muchas causas. Aquí solo nos referiremos a los empiemas postoperatorios.

El empiema es la acumulación de material purulento en la cavidad pleural, en este caso luego de una cirugía torácica. Es poco frecuente, pero tiene una alta morbimortalidad, convirtiéndose entonces en una complicación temible.

Hay factores predisponentes:

- Presencia de un pulmón infectado previamente.
- Presencia de un muñón bronquial largo y/o devascularizado luego de una resección pulmonar.
- Presencia de tumor en el margen del muñón bronquial luego de una resección pulmonar por cáncer de pulmón.
- Las linfadenectomías radicales.

- La radioterapia preoperatorio.
- Mal estado nutricional.
- La asistencia respiratoria mecánica prolongada en el postoperatorio.

Los signos clínicos son los de una infección severa, con fiebre, astenia, pérdida del apetito, etc.

Su diagnóstico se basa en la sospecha clínica, en la observación de la salida de material purulento por los drenajes y en las imágenes (radiología simple y TAC). Eventualmente la fibrobroncoscopia puede ser útil.

Debemos separar los *empiemas post-neumonectomías* de los *empiemas post-lobectomías* o *pos-resecciones menores*.

*Empiemas post-neumonectomía*: son los que ocurren luego de una neumonectomía, o sea luego de la resección completa de un pulmón. Queda aquí toda la cavidad pleural vacía, y es susceptible a las infecciones.

Puede ocurrir con o sin dehiscencia del muñón bronquial, y puede ser temprano o tardío. Son situaciones complejas.

Su tratamiento es mediante drenaje pleural o toracostomía; posteriormente, si es necesario, toracoplastias con mioplastias para colapsar la cavidad pleural y bloquear con colgajos musculares la fístula bronquial si la hubiera (FIGURA 8 y 9).

*Empiemas post-lobectomías o post-resecciones menores*: son menos frecuentes que los empiemas que ocurren luego de una neumonectomía, y se asocian a la presencia de una cámara pleural postoperatoria persistente por falta de reexpansión. Dicha cámara se sobreinfecta y ocurre el empiema.

Se tratan con drenaje torácico por punción o con tubo torácico; pueden requerir de una retoracotomía y decorticación pleuropulmonar y eventualmente de una toracoplastia si no tienen buena evolución.

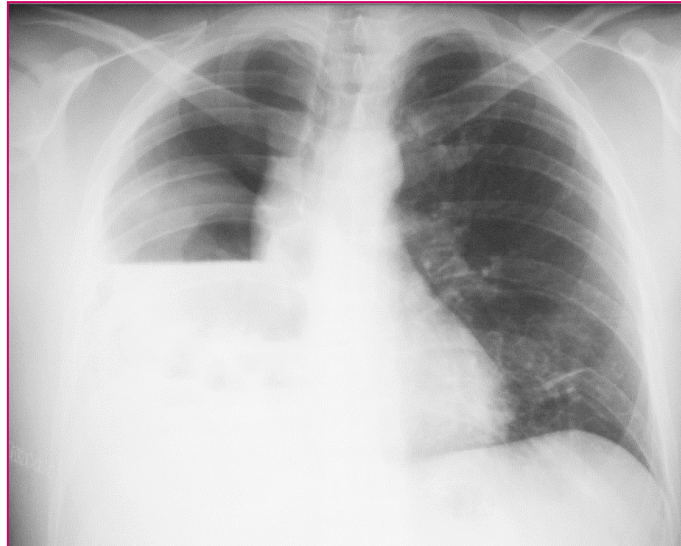


FIGURA 8. EMPIEMA POSTNEUMONECTOMÍA DERECHA, OBSÉRVESE EL NIVEL HIDROAÉREO Y EL LEVE DESPLAZAMIENTO DEL MEDIASTINO HACIA LA DERECHA

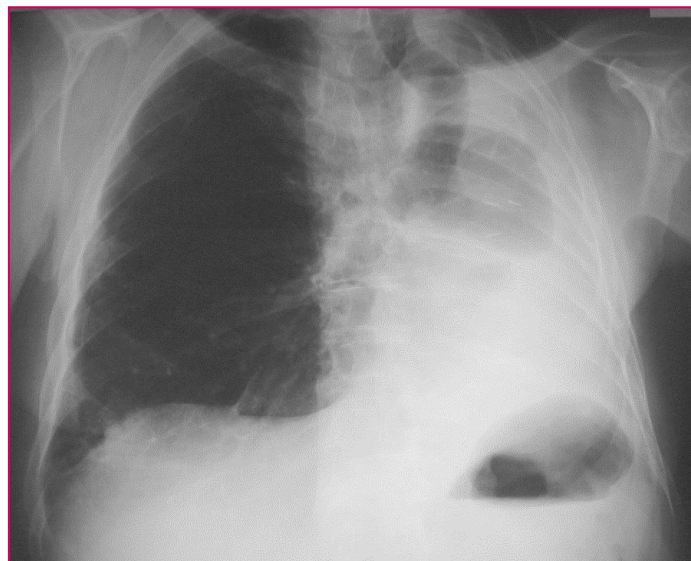


FIGURA 9. EMPIEMA POSTNEUMONECTOMÍA IZQUIERDA, AQUÍ PUEDE OBSERVARSE UNA MUY MARCADA DESVIACIÓN DE LA VÍA AÉREA HACIA LA IZQUIERDA, ACOMPAÑADA DE ASCENSO DEL HEMIDIAFRAGMA IZQUIERDO

### *Fístula aérea*

Es la pérdida de aire desde los bronquios y/o parénquima pulmonar hacia la cavidad pleural y los drenajes torácicos, que se manifiesta como un



burbujeo excesivo en el frasco de drenaje, con menor o mayor compromiso de la mecánica ventilatoria.

Podemos considerar dos situaciones distintas: *pérdida aérea prolongada* y *dehiscencia del muñón bronquial*.

***Pérdida aérea prolongada***: es la salida de aire por los drenajes durante más de siete días luego de cirugías con sección y suturas del parénquima pulmonar.

Tiene factores predisponentes:

- EPOC y enfisema pulmonar
- Falta de adecuación continente/contenido
- Lisis de adherencias pleuro-pulmonares
- Decorticación del *peel* pleural

El tratamiento es básicamente la ***aspiración continua*** de los drenajes torácicos y asegurar la ***permeabilidad de la vía aérea***. Además debe considerarse lo siguiente:

- Con pulmón expandido: drenaje prolongado y eventual uso de válvulas tipo Heimlich.
- Con fallo de la re-expansión: drenaje prolongado, eventual neumoperitoneo como hemos visto en el tratamiento de las fallas de re-expansión.
- Dehiscencia del muñón bronquial: es poco frecuente luego de una lobectomía pulmonar; si ocurre luego de una neumonectomía, es una situación grave.

Sus factores predisponentes son:

- Muñón bronquial largo y desvitalizado
- Persistencia de tumor a nivel de la sutura bronquial
- Infecciones en la vecindad de la sutura
- Errores técnicos

- Asistencia respiratoria mecánica
- Quimio y radioterapia previa

Las suturas manuales tienen mayor incidencia de dehiscencias que las efectuadas con sutura mecánica

Podemos clasificarlas en:

*Tempranas*: aparecen antes de los siete días de postoperatorio.

*Tardías*: luego del séptimo día de postoperatorio.

El diagnóstico se basa en:

- Presencia de aerorragia en los drenajes
- Tos y expectoración sero-sanguinolenta
- Signos generales de infección
- Neumomediastino y/o enfisema subcutáneo
- Fibrobroncoscopia y fistulografía
- Estudios de imágenes (FIGURA 10 y 11)

El tratamiento consiste en:

- Prevención: utilización de colgajos de tejido pleural, muscular o graso.
- No utilizar aspiración bronquial contralateral.
- Intubación bronquial selectiva para bloquear dicho muñón.
- Drenajes pleurales.
- Nueva sutura en dehiscencias tempranas con colgajos de tejidos (FIGURA 12 y 13).
- Toracostomía.
- Tratamiento endoscópico: taponaje con materiales adhesivos, uso de *stents*.

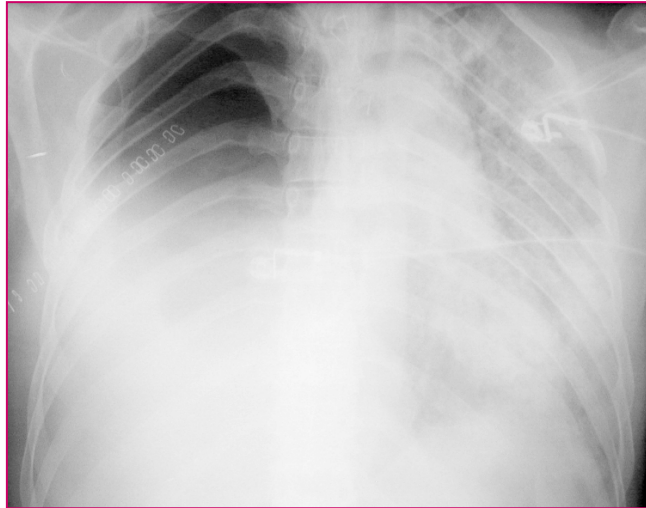


FIGURA 10. FALLO DE RE-EXPANSIÓN EN EL CAMPO PULMONAR SUPERIOR DERECHO CAUSADO POR UNA FÍSTULA BRONCOPELURAL DERECHA

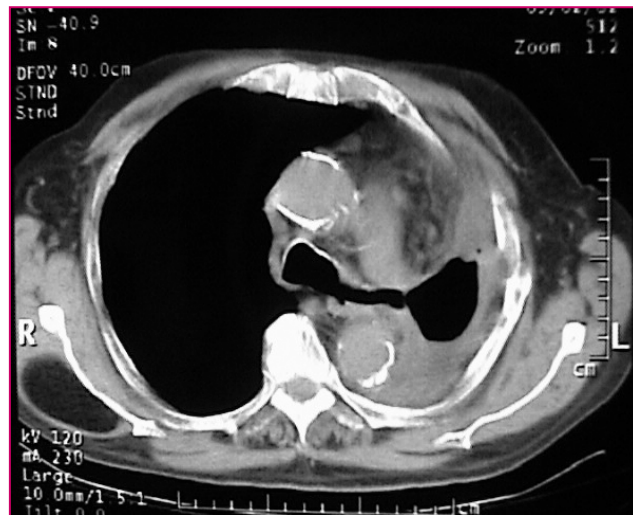

FIGURA 11. TOMOGRAFÍA AXIAL COMPUTADA DE TÓRAX EN LA QUE SE OBSERVA LUEGO DE UNA NEUMONECTOMÍA IZQUIERDA LA DEHISCENCIA DEL MUÑÓN BRONQUIAL IZQUIERDO Y SU APERTURA HACIA LA CAVIDAD PLEURAL

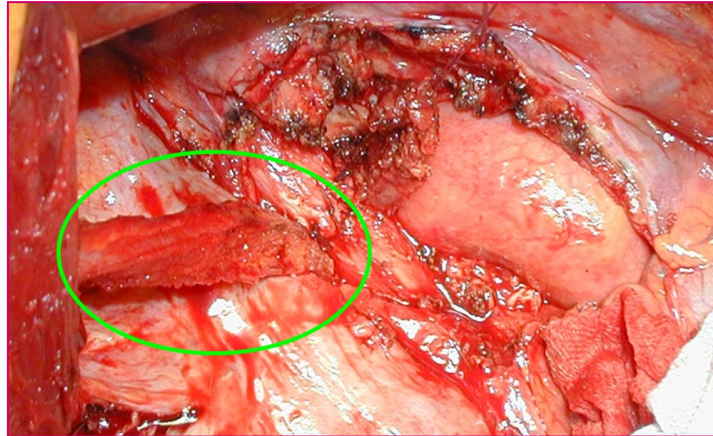


FIGURA 12. USO DE UN FLAP DE MÚSCULO INTERCOSTAL PARA REFORZAR EL CIERRE DE UNA FÍSTULA BRONCOPLEURAL

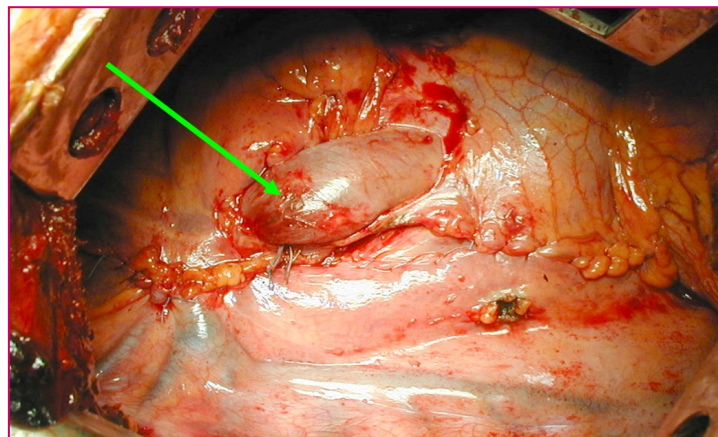


FIGURA 13. USO DE UN FLAP PLEURAL PARA CUBRIR EL CIERRE DE UNA FÍSTULA BRONCOPLEURAL

### *Dolor postoperatorio alejado*

Es la presencia de dolor crónico en el postoperatorio alejado de una toracotomía o esternotomía, pudiendo prolongarse aun meses después de la cirugía. Puede no ser considerada una complicación pero su incidencia justifica incluirla en este capítulo.

Es muy frecuente y es una de las razones del desarrollo de la videotoracoscopia y de la cirugía mini-invasiva en el tórax que tienden a disminuir esta complicación.

El dolor en general está asociado al recorrido de los nervios intercostales, sobre todo si hubo fracturas costales durante la cirugía o si los nervios intercostales quedan comprimidos durante el cierre de la toracotomía.

Su manejo puede requerir desde analgésicos comunes y opioides hasta infiltraciones de los nervios intercostales.

### *Complicaciones menos frecuentes*

#### *Dehiscencia de la toracotomía*

Es la apertura parcial o total de una toracotomía. Su causa es la infección de la herida quirúrgica o defectos técnicos en su cierre. Es extremadamente rara; ocurre con más frecuencia en los pacientes en asistencia respiratoria mecánica que cursan un empiema. Tiene una alta mortalidad y requiere un nuevo cierre y cuidados especiales de la herida.

Otras complicaciones más frecuentes y mucho menos graves son los seromas y los hematomas de la toracotomía; su prevención requiere una hemostasia y cierre prolijo de la herida quirúrgica. Su tratamiento es el drenaje de la colección; los seromas requieren a veces drenajes repetidos para su resolución.

#### *Mediastinitis*

Es la inflamación aguda o crónica de las estructuras del mediastino. Los postoperatorios de esternotomías son la causa más frecuente de mediastinitis aguda. Su incidencia es baja pero tiene una alta morbimortalidad.

El cuadro clínico se acompaña de dolor torácico y/o cervical, signos generales de infección, disfagia, disnea, insuficiencia respiratoria, enfisema subcutáneo cervical y torácico alto, sepsis rápidamente evolutiva al shock séptico y fallo multiorgánico.

En la radiología torácica, TAC y resonancia nuclear magnética se puede hallar ensanchamiento del mediastino, neumomediastino, alteración de los tejidos blandos mediastinales; frecuentemente se acompañan de derrame pleural y neumotórax.

Deben descartarse dehiscencia de suturas esofágicas y fístulas del árbol bronquial.

El tratamiento son las medidas de sostén general, antibioticoterapia y el drenaje y lavado quirúrgico del mediastino con desbridamiento esternal y nuevo cierre. Si se asocia a derrame pleural, lavado y drenaje de la pleura. Si existe la dehiscencia de una sutura esofágica, debe realizarse una derivación esofágica con una esofagostomía cervical y una gastrostomía.

Las dehiscencias del esternón pueden requerir múltiples reintervenciones.

### *Torsión pulmonar*

Es la rotación del parénquima remanente sobre su eje broncovascular, luego de una resección pulmonar, con el consiguiente estrangulamiento de bronquios y pedículo vascular y desarrollo de infarto del lóbulo afectado con posterior necrosis.

El lóbulo medio luego de una lobectomía derecha es el que más frecuentemente se torsiona.

Tiene una presentación clínica grave, con disfunción respiratoria progresiva, dolor torácico atípico, hipoventilación pulmonar, hemoptisis, broncorrea y fiebre.

Su diagnóstico es difícil en el postoperatorio temprano y debe tenerse un alto índice de sospecha clínica ya que la reintervención precoz mejora los resultados

La TAC con contraste endovenoso permite el diagnóstico preciso.

La fibrobroncoscopía puede ser útil.

El tratamiento es la reintervención de urgencia, destorsión del lóbulo afectado, lobectomía o eventualmente neumonectomía si la reserva funcional pulmonar lo permite.

### *Hernia cardíaca*

En las cirugías como una neumonectomía o lobectomía en las que se realiza una apertura del pericardio mayor a 5 cm, existe la posibilidad de

herniación cardíaca, sobre todo si es del lado derecho. En el lado izquierdo puede dejarse el pericardio abierto extensamente con escaso riesgo de herniación. En cambio, a la derecha debe siempre suturarse la apertura pericárdica, ya que el riesgo de que ocurra una hernia cardíaca es alto, con su consecuente acodamiento de los grandes vasos venosos (especialmente de la vena cava superior) y puede resultar en un paro cardíaco.

La presentación más frecuente es en el postoperatorio de una neumonectomía intrapericárdica derecha.

Clínicamente hay hipotensión, taquicardia y cianosis en las primeras 24 horas del postoperatorio que evolucionan al paro cardíaco si no es tratada con urgencia.

Durante el intraoperatorio puede ser prevenida dejando aperturas amplias del pericardio a la izquierda. Si el procedimiento es derecho, debe cerrarse la apertura o efectuar una plastia con otros tejidos.

La hernia cardíaca debe ser reconocida y tratada inmediatamente. En la reintervención se reinstaura el corazón en su cavidad pericárdica y se trata el defecto pericárdico ampliándolo si es a la izquierda, o suturándolo con o sin plastia con tejidos si es a la derecha.

### *Síndrome postneumonectomía*

Se trata de una obstrucción bronquial producida por un excesivo desplazamiento de las estructuras mediastinales hacia el lado operado luego de una neumonectomía derecha (más frecuente) o izquierda debida a la reducción del volumen intratorácico del lado intervenido.

Es una complicación alejada, produce disnea progresiva por desplazamiento de la tráquea y compresión de la vena cava superior, infección respiratoria recurrente y ocasionalmente disfagia. En la práctica clínica se trata en general de pacientes jóvenes con neumonectomía de larga data.

El tratamiento debe ser precoz para prevenir cambios irreversibles en la vía aérea. Puede ser quirúrgico, con liberación de adherencias para restaurar el

mediastino a su posición normal, incluyendo la fijación del pericardio a la cara posterior del esternón y eventual relleno de la cavidad pleural con prótesis. Otra opción es el uso de *stents* endobronquiales autoexpandibles para mantener su permeabilidad.

### Quilotórax

El quilotórax como complicación postoperatoria puede verse en dos situaciones:

- Lesión inadvertida del conducto torácico (FIGURA 14) por un traumatismo torácico penetrante que requiere toracotomía.
- Iatrogénica: por lesión del conducto torácico o alguna de sus ramas principales durante una intervención quirúrgica.

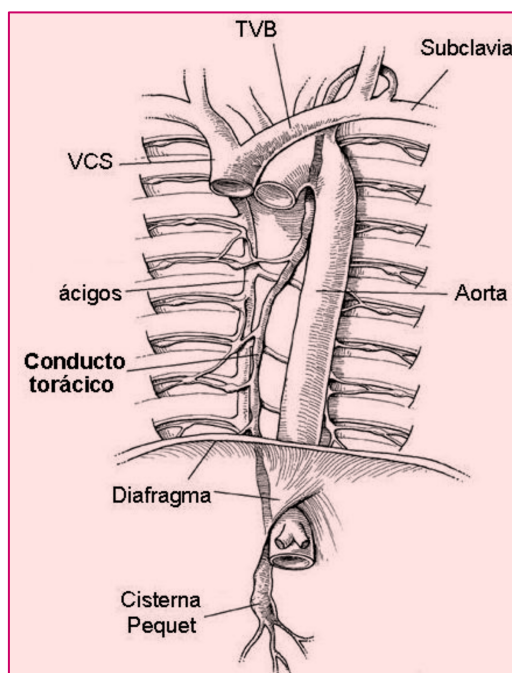


FIGURA 14. RECORRIDO DEL CONDUCTO TORÁCICO (RODGERS & BRADLEY, 2007)

Clínicamente se presenta como un derrame pleural progresivo sin compromiso hemodinámico y con deterioro nutricional del paciente en el postoperatorio, o por la salida a través del drenaje torácico de líquido quiloso, que es de aspecto blanco lechoso e inodoro.



Tratamiento: pueden resolverse espontáneamente, por lo tanto es prudente esperar de 7 a 10 días antes de tomar una conducta.

Se toman medidas para disminuir la producción de quilo (sin ingesta oral, alimentación parenteral total y tratamiento con somatostatina). Si estas medidas no son suficientes, se impone la reintervención con ligadura del conducto torácico en el lugar de su lesión.

### *Lesiones nerviosas*

*Lesión del nervio frénico:* el diafragma, principal músculo de la respiración, esta inervado por los nervios frénicos, uno a cada lado. Transcurren desde el cuello al diafragma, descendiendo por las caras laterales del mediastino. Puede ser lesionado a cualquier nivel, produciendo parálisis diafragmática según la gravedad de la lesión. Esta parálisis puede ser desde asintomática hasta producir insuficiencia respiratoria, acumulación de secreciones, atelectasias, etc. Su prevención es la adecuada manipulación del nervio en el intraoperatorio.

*Lesiones del plexo braquial:* ocurren por lesión directa durante su disección en el acto quirúrgico. Su prevención también es aquí su adecuada identificación y manipulación intraoperatoria. Si es identificada durante la operación, es necesaria la sutura primaria de los nervios. También puede ocurrir por elongación excesiva del plexo durante la posición en decúbito lateral del paciente durante el curso de una toracotomía. En el postoperatorio se manifiesta como déficit neurológico del miembro afectado; puede ser tratada, según su gravedad, con fisioterapia y/o cirugía de reparación.

### *Broncoaspiración contralateral*

Es una complicación que ocurre en el intraoperatorio. Es el pasaje de secreciones, sangre y/o material purulento por vía bronquial desde el pulmón que está siendo operado hacia el árbol bronquial contralateral, provocando atelectasias, consolidaciones, infecciones y abscesos tardíos si no es identificada y tratada en forma inmediata. Para que ello suceda debe haber un defecto técnico en la colocación del tubo de doble luz en la vía aérea, con

pérdida de la independencia de ambos pulmones durante la cirugía, lo que permite el pasaje de materiales de un bronquio al otro.

Su prevención es la correcta colocación del tubo de doble luz, de uso común en cirugía torácica, y el aspirado de posibles secreciones en el intraoperatorio.

## Complicaciones en la videotoracoscopia

En cirugía torácica los procedimientos efectuados por videotoracoscopia también están expuestos a las mismas complicaciones generales que los efectuados en forma convencional. Aquí mencionaremos las complicaciones en videotoracoscopia que pueden forzar a convertir el procedimiento en convencional.

Pueden dividirse en:

### *Relacionados con la anestesia:*

- Incorrecta ventilación por mal posicionamiento de tubo doble luz.

### *Relacionados con el instrumental:*

- Uso de trócares de gran tamaño (dolor postoperatorio).
- Mala visión por deficiente sistema óptico y/o iluminación.
- Mal funcionamiento de endograpadoras o rotura de instrumental.

### *Relacionados con el procedimiento propiamente dicho:*

- Dislaceración de adherencias pleuropulmonares vascularizadas.
- Compresión o lesión instrumental de grandes vasos.
- Lesión de parénquima pulmonar u otro órgano por trocar u otro instrumento.
- Inserción subdiafragmática de trocar.

## Conclusiones

El manejo de las complicaciones en cirugía torácica, tanto como en el resto de las especialidades quirúrgicas, requiere por parte del equipo tratante profundos conocimientos sobre la prevención de dichas complicaciones, prudencia y paciencia en su manejo, y desde luego una sólida formación en la especialidad.

Una conocida recomendación en cirugía es también válida aquí: no emprender procedimientos quirúrgicos cuyas complicaciones habituales no se estén en condiciones de resolver.

El Consentimiento Informado prequirúrgico debe considerar siempre la posibilidad de complicaciones.

El cuidado de la relación médico-paciente y sus familiares durante el curso de una complicación también es un factor importante en el manejo de los tiempos y en la toma de las decisiones destinadas a resolver dicha complicación.

## Referencias bibliográficas

- BRANDA M. Relato Oficial de la Sociedad Argentina de Cirugía Torácica: Supuraciones Pleuropulmonares Agudas y Crónicas – Bronquiectasias – Empiema Pleural. Sociedad Argentina de Cirugía Torácica, 2014; Empiema Pleural: pp. 38-47.
- BRETT E, NGUYEN V, BLANK R, YOUNT K, LAU C. Pain Management Following Thoracic Surgery. *Thorac Surg Clin.* 2015;25:393-409. doi:10.1016/j.thorsurg.2015.07.005
- ESTEVA H, ARRIBALZAGA E, NEWTON A. Prevención y Manejo de las Complicaciones de la Cirugía Torácica. Buenos Aires: Editorial de la Universidad Católica Argentina; 2008; caps. II, VII, XI.
- JIMÉNEZ M, MARTÍNEZ DE ZÚÑIGA C, coords. *Manual SEPAR de Procedimientos: Perioperatorio en Cirugía Torácica II.* Sociedad Española de Neumología y Cirugía Torácica (SEPAR); 2005; caps 1.1, 3.
- LAMY R. Relato Oficial de la Sociedad Argentina de Cirugía Torácica: Procedimientos Mini Invasivos en el Mediastino. Sociedad Argentina de Cirugía Torácica; 2009; pp. 198-202.

RODGERS B. *The Thoracic Duct and the Management of Chylothorax. Mastery of Cardiothoracic Surgery*, 2<sup>nd</sup> Edition. Lippincott Williams & Wilkins; 2007.

SEELY A, IVANOVIC J, THREADER J, *et al.* Systematic Clasification Of Morbidity and Mortality After Thoracic Surgery. *Ann Thorac Surg.* 2010;90(3):936-942.  
[doi:10.1016/j.athoracsur.2010.05.014](https://doi.org/10.1016/j.athoracsur.2010.05.014)

SUGARBAKER D, BUENO R, KRASNA M, MENTZER S, ZELLOS. *Cirugía del Tórax*. Editorial Panamericana 2009; pp. 59, 79, 178, 776, 778, 779, 912.