UNIVERSIDAD NACIONAL DE LA PLATA

FACULTAD DE CIENCIAS MEDICAS

- COARTACION DE AORTA -

(Estenosis del istmo aórtico)

PADRINO DE TESIS:

Dr. Egidio S. Mazzei

Tesis de Doctorado

de:

Jorge Ramón Martínez

- Año 1949 -

MINISTERIO DE EDUCACION

UNIVERSIDAD NACIONAL DE LA PLATA

AUTORIDADES

RECTOR:

Prof. Dr. Julio M. Laffitte

VICERRECTOR:

Prof. Ing. Héctor Ceppi

SECRETARIO GENERAL:

Dr.José Armando Seco Villalba

- - - -

CONSEJO UNIVERSITARIO

Prof. Dr. Juan F. Muñoz Drake
" " Eugenio Mordeglia
" " Roberto Crespi Gherzi
" Ing. Martín Solari
" Dr. Julio H. Lyonnet
" " Hernán D. González
" Ing.César Ferri
" " José M. Castiglione
" Dr. Guido Pacella
" " Osvaldo A. Eckell
" Ing.Héctor Ceppi
" " Arturo M. Guzmán
" Dr. Roberto H. Marfany
" Arturo Cámbours Ocampo
" Dr. Emilio J. Mac Donagh
Cap. de Fragata (R) Guillermo O. Wallbrecher

- - - -

FACULTAD DE CIENCIAS MEDICAS

AUTORIDADES

DECANO:

Prof. Dr. Julio H. Lyonnet

VICEDECANO:

Prof. Dr. Hernán D. González

SECRETARIO:

Dr. Héctor J. Basso

PROSECRETARIO:

Sr. Rafael G. Rosa

CONSEJO DIRECTIVO

Prof. Dr. Hernán D. González

Prof. Dr. Diego M. Argüello

Prof.Dr. Inocencio F. Canestri

Prof. Dr. Roberto Gandolfo Herrera

Prof. Dr. Luis Irigoyen

Prof. Dr. Rómulo R, Lambre

Prof. Dr. Víctor A. E. Bach

Prof. Dr. José F. Morano Brandi

Prof. Dr. Enrique A. Votta

Prof. Dr. Herminio L. Zatti

- - - -

UNIVERSIDAD NACIONAL DE LA PLATA

FACULTAD DE CIENCIAS MEDICAS

PROFESORES HONORARIOS

Dr. Ameghino Arturo

" Rophille Francisco

" Greco Nicolás V.

" Soto Mario L.

PROFESORES TITULARES

Dr. Argüello Diego M.- Cl. Oftalmológica

" Baldassarre Enrique C.- F.F. y T. Terapéut.

" Bianchi Andrés E.- Anatomía y F.Patológicas

" Caeiro José A.- Patología Quirúrgica

" Canestri Inocencio F.- Medicina Operatoria

" Carratalá Rogelio F.- Toxicología

" Carreño Carlos V.- Higiene y M. Social

" Cervini Pascual R.- Cl. Pediátrica y Pueric.

" Corazzi Eduardo S.- Patología Médica I.

" Christmann Federico E.- Cl.Quirúrgica IIa.

" D'Ovidio Francisco R.- P. y Cl.de la Tuberc.

" Errecart Pedro L.- Cl. Otorrinolaringológica

" Floriani Carlos.- Parasitología

" Gandolfo Herrera Roberto.- Cl. Ginecológica

Dr. Gascón Alberto.- Fisiología

" Girardi Valentín C.- Ortopedia y Traumatolog.

" González Hernán D.- Cl. de Enf. Infec. y P.T.

" Irigoyen Luis.- Embriología e H. Normal

" Lambre Rómulo R.- Anatomía Descriptiva

" Loudet Osvaldo.- Cl. Psiquiátrica

" Lyonnet Julio H.- Anatomía Topográfica

" Maciel Crespo Fidel A.- Semiología y Cl.Proped.

" Manso Soto Alberto E.- Mícrobiología

" Martínez Diego J.J.- Patología Médica IIa.

" Mazzei Egidio S.- Cl. Médica IIa.

" Montenegro Antonio.- Cl. Genitourológica

" Monteverde Victorio.- Cl. Obstétrica

" Obiglio Julio R.A .- Medicina Legal

" Othaz Ernesto L.- Cl. Dermatosifilográfica

" Rivas Carlos I.- Cl. Quirúrgica Cat. Ia.

" Rossi Rodolfo .- Cl. Médica Ia.

" Stoppani Andrés O.M.- Química Biológica

" Sepich Marcelino J.- Cl. Neurológica

" Usalenghi José P.- Radiología y Fisioterapia

- - - -

UNIVERSIDAD NACIONAL DE LA PLATA

FACULTAD DE CIENCIAS MEDICAS

PROFESORES ADJUNTOS

Dr. Aguilar Giraldes Delio J.- Cl. Pediátrica y Pueric.

" Acevedo Benigno S.- Química Biológica

" Andrieu Luciano M.- Clínica Médica

" Bach Victor Eduardo E.- Cl. Quirúrgica Ia.

" Baglietto Luis A.- Medicina Operatoria

" Baila Mario Raúl.- Cl. Médica

" Bellingi José.- Patología y Cl. de la Tuberc.

" Bigatti Alberto.- Cl. Dermatosifilográfica

" Briasco Flavio J.- Cl. Pediátrica y Pueric.

" Calzatta Raúl V.- Semiología y Cl.Proped.

" Carri Enrique L.- Parasitología

" Cartelli Natalio.- Cl. Genitourológica

" Castedo César .- Cl. Neurológica

" Castillo Odena Isidro.- Ortopedia y Traumatología.

" Ciafardo Roberto.- Cl. Psiquiátrica

" Conti Alcídes L.- Cl. Dermatosifilográfica

" Correa Bustos Horacio.- Cl. Oftalmológica

" Curcio Francisco I.- Cl. Neurológica

Dr. Chescotta Néstor A.- Anatomía Descriptiva

" Dal Lago Héctor .- Ortopedia y Traumatología

" De Lena Rogelio E.A.- Higiene y M. Social

" Dragonetti Arturo R.- Higiene y M. Social

" Dussaut Alejandro.- Medicina Operatoria

" Echave Dionisio.- Física Biológica

" Fernández Audicio Julio César.- Cl.Ginecológica

" Fuertes Federico .- Cl. de E.Infec. y P.T.

" Garibotto Román C.- Patología Médica

" García Olivera Miguel Angel.- Medicina Legal

" Giglio Irma C. de.- Clínica Oftalmológica

" Girotto Rodolfo.- Clínica Genitourológica

" Gotusso Guillermo O.- Cl. Neurológica

" Guixa Héctor Lucio.- Cl. Ginecológica

" Ingrata Ricardo N.- Cl. Obstétrica

" Lascano Eduardo Florencio.- Anatomía y F. Patológ.

" Logascio Juan.- Patología Médica

" Loza Julio César.- Higiene y M. Social

" Lozano Federico S.- Clínica Médica

" Mainetti José María.- Cl. Quirúrgica Ia.

" Manguel Mauricio.- Clínica Médica

" Marini Luis C.- Microbiología

" Martínez Joaquín D.A.- Semiolog.y Cl.Proped.

Dr. Matusevich José .- Cl. Otorrinolaringológica

" Meilij Elías.- Patología y Cl.de la Tuberc.

" Michelini Raúl T.- Cl. Quirúrgica Cat. IIa.

" Morano Brandi José F.- Cl. Pediátrica y Pueric.

" Moreda Julio M.- Radiología y Fisioterapia

" Nacif Victorio.- Radiología y Fisioterapia

" Naveiro Rodolfo.- Patología Quirúrgica

" Negrete Daniel Hugo.- Pat. y Cl.de la Tuberc.

" Pereira Roberto F.- Cl. Oftalmológica

" Prieto Elías Herberto.- Embriología e H. Normal

" Prini Abel.- Cl. Otorrinolaringológica

" Penín Raúl P.- Cl. Quirúrgica

" Polizza Amleto.- Medicina Operatoria

" Ruera Juan.- Patología Médica

" Sánchez Héctor J.- Patología Quirúrgica

" Taylor Gorostiaga Diego J.J.- Cl. Obstétrica

" Torres Manuel María del C.- Cl. Obstétrica

" Trinca Saúl E.- Cl. Quirúrgica Cat. IIa.

" Tropeano Antonio.- Microbiología

" Tolosa Emilio.- Cl. Otorrinolaringológica

" Vanni Edmundo O. U. F.- Semiología y Cl. Prop.

" Vázquez Pedro C.- Patología Médica

" Votta Enrique A.- Patología Quirúrgica

" Tau Ramón.- Semiología y Cl. Propedéutica

" Zabludovich Salomón.- Clínica Médica

" Zatti Herminio L. M.- Clínica Enf. Infec. y P.T.

- A la memoria de mi padre -

- A mi madre

y hermano -

El hecho de poseer la observación inédita de un caso de coartación de aorta, afección de mero interés académico hasta hace pocos años y que merced al adelanto experimentado por la cirujía cardiovascular tiene actualmente un real interés científico, nos ha movido a escribir éste modesto trabajo de tésis, cumpliendo así con el último requisito obligatorio para la obtención del preciado título de Doctor en Medicina.

Deseamos expresar aquí nuestro agradecimiento al Dr. Egidio S. Mazzei, profesor titular de la cátedra IIa. de Clínica Médica, quien nos ha hecho el honor de apadrinar nuestra tésis, así como tambien al Dr. S.S. Pennington, Jefe del Departamento de Rayos X del Hospital Británico de Bs. As, quien nos ha brindado ampliamente toda su experiencia y sus conocimientos clínico radiológicos.-

- - - -

C O A R T A C I O N D E A O R T A

DEFINICION

Se conoce con el nombre de coartación de aorta a una obliteración o estenosis del cayado aórtico, situada generalmente en un punto distal a la salida de la subclavia izquierda y coincidente o adyacente al sitio de abocamiento del conducto arteriovenoso, precisión topográfica que le ha valido ser designada, más adecuadamente quizá, como "estenosis del istmo aórtico".-

HISTORIA:

Los hallazgos anatómicos, clínicos y radiológicos que han permitido descubrir, estudiar y diagnosticar la afección que nos ocupa, han guardado la siguiente correlación cronológica:

1760.- Morgagni es el primero que reconoce ésta afección, describiendo dos casos.

1827.- Meckel, hace mención de la anastomosis de los vasos intercostales y de la erosión costal.

1835.- Legrand hace un diagnóstico clínico de "obstrucción de aorta torácica", basándose en la asociación de una evidente circulación arterial colateral, con una reducción del pulso femoral.

1848.- Oppolzer realiza por primera vez un diagnóstico clínico de estenosis aórtica con persistencia del conducto arteriovenoso.

1870.- Schëde describe las modificaciones de los pulsos radial y femoral en pacientes con coartación de aorta.

1892.- Potain demuestra la hipertensión de la mitad superior del cuerpo en ésta afección.

1903.- Bonnet reúne los 162 casos publicados hasta entonces.

1928.- Maude Abbott publica una serie de 200 casos compilados desde 1760 hasta ésa fecha, los cuales fueron, en su mayoría, hallazgo de autopsia. Los grandes adelantos técnicos de ésta época permiten hacer cada vez más frecuente el diagnóstico en vida.

1929.- Rösler, Railsback y Dock son los primeros que llaman la atención sobre la importancia diagnóstica del hallazgo radiológico de las erosiones costales que describiera Meckel.

Indiscutiblemente, la mayor contribución al estudio de ésta afección fué el perfeccionamiento de la cirugía cardiovascular en manos de Gross y sus asociados, en Norte América, y Grafoord y Nylin, en Suecia.

1938.- Gross y su equipo logran el primer éxito en un animal de experimentación.

1944.- Grafoord y Nylin efectúan la primera resección de la porción aórtica estenosada, seguida de una sutura término-terminal de la aorta, en un ser humano, con éxito.

En nuestro país tenemos que:

1905.- Santas, Manuel A. publica el primer caso en la literatura argentina, en su tesis

de doctorado, era un enfermo que, en vida, fué diagnosticado de padecer un aneurisma aórtico, haciéndose el diagnóstico exacto en la autopsia.

1934.- Puyo Villafañe y Braun Menendez publican la primer observación con diagnóstico clínico exacto.

1938.- Cossio y González Sabathie publican siete casos de coartación de aorta.

1947.- Pennington publica un caso en el cual, por primera vez en la Argentina, se usa la angiocardiografía como método de diagnóstico para ésta afección.

1948.- Kreutzer y Albanese publican el primer caso tratado quirúrgicamente con éxito, en nuestro país.

Universidad de Buenos Aires - Facultad de Ciencias Médicas

EMBRIOLOGIA

Sabemos que, normalmente, del extremo cefálico del corazón nace un tronco corto, llamado bulbo arterial, que pronto se divide en dos ramas, las que se separan una de la otra y al dirigirse hacia atrás de la faringe describen dos arcos de concavidad dorsal, llamados arcos aórticos.

Cada uno de ellos se continúa con un vaso situado delante de las protovertebras (la aorta primitiva) que al principio es doble, y qué, hacia el fin de la cuarta semana (embrión de 5 mm), se transforma en un tronco único la aorta descendente, que luego de dar colaterales termina en la arteria sacra media.

Por detrás del primer arco aórtico se forman otros, que son anastomosis transversales establecidas entre las porciones ventral y dorsal del arco descripto pèr la aorta y que rodean a la faringe. Así se forman seis pares de arcos aórticos, que corresponden a los seis primeros arcos viscerales, los que son estructuras transitorias, desapareciendo unos por completo, y transformándose otros, en la aorta y sus ramas.

Los pares primero y segundo desaparecen, y el tercero, llamado arco carótideo común, vá a

transformarse, en parte, en las carótidas internas. El cuarto persiste, difiriendo su evolución según el lado. El izquierdo vá a formar el cayado aórtico; el derecho desaparece parcialmente, y la parte que persiste forma el tronco arterial braquiocefálico y parte de la subclavia derecha.

El llamado quinto par de arcos aórticos, discutido como tal, es inconstante, incompleto y transitorio, desapareciendo sin dejar rastros, después del estadío de 7 mm.

El sexto par, llamado de los arcos pulmonares, aparece cuando un brote de cada aorta dorsal cruza como un puente hacia las arterias pulmonares primitivas, que ya estaban creciendo en sentido caudal, desde el arco aórtico hacia los brotes pulmonares.

En el lado derecho, el arco pulmonar desaparece, y en el lado izquierdo perdura, formando un canal importante hasta el nacimiento (conducto arterioso de Botal) que se cerrará recién hacia el tercer mes de vida extrauterina.

Mientras los arcos se están transformando, el saco aórtico y el bulbo primitivo se han ido separando para formar los troncos aórticos y pulmonar. La división se hace en forma tal, que

el tronco aórtico se continúa con los arcos tercero y cuarto, mientras el tronco pulmonar se abre en el sexto arco izquierdo.

Las relaciones finales y definitivas entre aorta, corazón y derivados de los arcos aórticos son consecuencia de desplazamientos caudales y reajustes posteriores.

En los casos de coartación de aorta, el desarrollo embriológico sufre alteraciones, que se han explicado de distinta manera. Así surgen las distintas teorías que se analizarán en el capitulo de etiopatogenia.-

Evans, en base a sus estudios anatomopatológicos, considera que el desarrollo embriológico anormal puede generar seis tipos distintos de estenosis aórtica: (Fig. 1 ,).

Tipo 1)- Estenosis congénita del cayado aórtico, con conducto arterial persistente, e hipoplasia de la aorta proximal.

Tipo 2)- Estenosis congénita del cayado con conducto ocluído y dilatación de la aorta proximal.

Tipo 3)- Atresia congénita de la porción distal del cayado, distal al sitio de inserción del conducto, ocluído en éste caso.

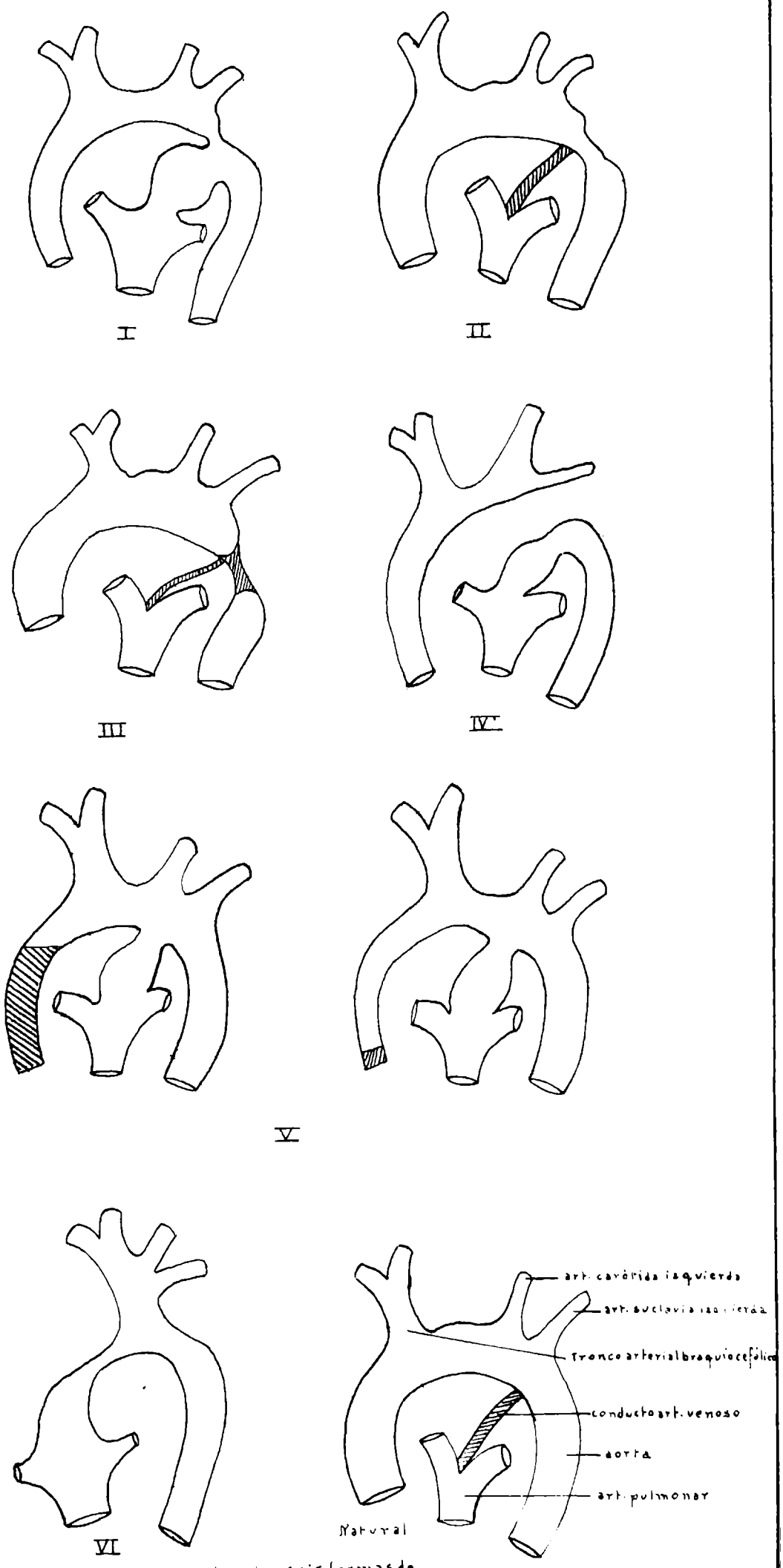

Figura 4 - Diagrama que muestra las seis formas de Coartación de aorta (Evans)

Tipo 4)- Interrupción del cayado en su porción distal, con hipoplasia de la porción proximal, pero con conducto permeable.

Tipo 5) Atresia congénita de la porción inicial del cayado, con conducto arterial persistente.

Tipo 6) Ausencia congénita de la aorta ascendente, con conducto arterial permeable.

Como bien dice el autor, los últimos tres tipos son incompatibles con la vida.

Analizando estos distintos tipos se observa que, en la práctica, sólo aparecen dos tipos de coartación: uno, el conducto arteriovenoso permeable, y otro, en el que éste está ocluído. Este detalle tiene gran valor clínico, ya que cuando persiste permeable el conducto, no se forma circulación colateral, dado que el cortocircuíto que se forma por su intermedio resulta suficiente para suplir las necesidades circulatorias del resto del organismo.-

Facultad de C. Médicas

ETIOPATOGENIA:

La etiología es desconocida, y sólo se sabe que no es una afección hereditaria , no adoptando el carácter familiar.

Para explicar la patogenia de éste proceso se han emitido varias teorías, que se enumerarán a continuación.

a)- Teoría skodaica de Craigie: éste, en 1841 desarrolló una teoría que fué apoyada por Skoda (y que desde entonces es llamada "teoría Skodaica") por la cual el proceso obliterante del conducto arteriovenoso se extendería a la aorta, envolviéndola, y originando, simultáneamente, la estenosis aórtica.

Brünner, en 1898, había sugerido que el tejido del conducto se prolongaba dentro de la aorta, en su desembocadura, hecho que no había tenido confirmación anatómica.

Pezzi y Agostini, en 1937, han observado la penetración del tejido muscular del conducto en la pared aórtica, continuándose con la capa músculo-elástica de la misma.

Brown hace notar que el sitio estrechado, a veces, está algo alejado del lugar de inser-

ción del conducto, y qué el orificio aórtico de éste puede permanecer permeable, mientras que el pulmonar se oblitera, y, no obstante, la estenosis aórtica es total. Agréguese a ello que la pulmonar nunca se estrecha en el proceso de involución del conducto. Con éstas consideraciones, Brown demuestra que no es imprescindible la inclusión de tejido del conducto en aorta, para que se produzca la coartación.

B)- Rokitansky, en 1856, considera que la aorta se estrecha porque hay una detención del desarrollo del istmo aórtico y luego, al obliterarse el conducto, éste ejerce una tracción sobre la aorta, tracción a la que ésta resiste normalmente, mas no cuando la hipoplasia del istmo la ha adelgazado y debilitado en éste punto. La tracción sería suficiente para explicar la estenosis, según él.

c)- Abbott (1928), encuentra injustificada la separación en dos tipos de coartación, pués ella encontró casos de transición. Por otro lado demuestra la asociacion de malformaciones congénitas en los dos tipos, con la sola diferencia de que ésta asociación es más nociva en el llama-

do tipo infantil. Ambas circunstancias, tipos de transición y asociación de malformaciones congénitas, le permiten afirmar que ambos tipos responden a un transtorno del desarrollo. En cuanto a la tracción del conducto al obliterarse, dice que puede contribuir a la coartación, pero sólo le asigna el valor de factor coadyuvante.

d)-Arkin, en 1936, considera que si el cuarto arco aórtico izquierdo se estenosa durante la vida fetal, se produce la coartación de la aorta, o un cayado a la derecha.

e)-Brown, 1948, que apoya la teoría de un transtorno del desarrollo, recuerda que por la embriología sabemos que el cuarto arco aórtico izquierdo origina el istmo aórtico; que el quinto desaparece, y el sexto, que forma el conducto arteriovenoso, desaparece parcialmente. El sitio de la estenosis corresponde, según él, al lugar donde se encuentran los tres arcos antes citados. Parece ser posible que el retraso de la involución de los arcos cuarto y sexto, conjuntamente con el arrastre ejercido sobre éstos tejidos embrionarios por la obliteración del conductor, pueda ser la causa del proceso estenosante.

FRECUENCIA, EDAD, SEXO, RAZA.

Según la mayoría de los autores, tanto nacionales como extranjeros, la incidencia de ésta afección es del uno por mil de las cardiopatías.

En cuanto a la edad, la mayor parte de los casos descriptos pertenecen a sujetos jóvenes, de menos de 30 años, aunque existen observaciones que sobrepasan ésa cifra largamente, como entre muchos otros, un caso que refiere Maude Abbott, que tenía 92 años.

Respecto al sexo conviene anotar que existe un franco predominio del masculino, en la proporción de cuatro a uno.

En cuanto a la raza, no hay predominio por ninguna.

ANATOMIA PATOLOGICA:

La estenosis congénita de la aorta ha sido dividida, desde Bonnet (1903), en dos tipos fundamentales, con respecto a su disposición anatómica: el infantil y el adulto.

a) Tipo Intantil: En el tipo infantil la estrechez es difusa y generalmente coexiste con otras malformaciones cardiovasculares.

Entre las malformaciones aórticas más frecuentes se citan: válvula aórtica bicúspide; estenosis sub-aórtica; estenosis valvular aórtica; aneurisma congénito del Seno de la Valsalva; etc.

Entre las muchas anomalías vasculares figuran: origen de ambas carótidas en un tronco común; tronco braquicefálico y carótida izquierda en un tronco común; origen anómalo de la subclavia derecha , por debajo de la izquierda y corriendo por detrás del esófago y tráquea; persistencia del conducto arteriovenoso; etc.

Entre las malformaciones cardíacas están los defectos del tabique interauricular; los defectos del tabique interventricular, etc.

Lógicamente, éstas malformaciones asociadas aportan al cuadro de la coartación de aorta su sintomatología particular, y debido a las nuevas condiciones hemodinámicas, influyen,

además, en el pronóstico del enfermo.

b) Tipo Adulto: En el tipo adulto, por el contrario, la estenosis es circunscripta, no acompañándose de otras malformaciones congénitas importantes.

Al iniciar el estudio anátomo-patológico de ésta afección, debemos consignar que él será efectuado siguiendo el siguiente orden:

a)-Estudio anátomopatológico, macro y microscópico, de la lesión en sí; y

b)-Estudio de las lesiones supra e infraestenóticas, consecutivas a la estenosis.

a)- Referente al estrechamiento en sí, es dable apreciar distintas formas.

En el tipo infantil la estrechez es difusa, ocupando un segmento de aorta que mide hasta 5 y 6 cms. de longitud, y que se extiende desde el nacimiento de la subclavia del conducto arteriovenoso.

En el tipo adulto, por el contrario, la estenosis es de tipo anular, y por lo general se trata de un estrechamiento brusco y lineal, pareciendo una estrechez artificial, del tipo de una ligadura, representada en su interior por una especie de diafragma en forma de un simple espesamiento de la endoarteria, duro y calloso, o bien las pa-

redes aparecen fusionadas. Otras veces se observa la presencia de un septum transversal, obliterando la luz arterial, con una perforación central o marginal pequeña, de forma oval o en media luna, y cuyo calibre oscila entre 1 y 15 mm.. En éste tipo de coartación, la estenosis asienta en la desembocadura del conducto arteriovenoso o en sus cercanías, el que se encuentra obliterado, transformado en un cordón fibroso.

Edwards y colaboradores afirman qué, en los casos estudiados por ellos, la alteración se localizaba en la túnica media, que se encontraba engrosada, y qué, en los pacientes de poca edad, era la única lesión visible, mientras qué, cuando el paciente había pasado la pubertad, a ésa lesión de la media se agregaba una proliferación de la íntima, producida por el choque de la onda sanguínea contra la zona estenosada. Hacen notar, además, que éstas alteraciones se localizan en las paredes de la aorta, con excepción de la que es asiento de la inserción del conducto arteriovenoso.

b)- En la zona aórtica supraestenótica se observa que existe una dilatación que se manifies

ta tambien en los grandes vasos que emergen del cayado. En esta zona se suelen observar depósitos ateromatosos o cretáceos, que son placas de ateroma adquiridas y que aparecen obedeciendo a la ley general de patología que indica que el proceso degenerativo de la ateromatosis se produce en el lugar donde el choque de la onda sanguínea es más considerable.

En el corazón se advierte, en los casos de estenosis pronunciada, una hipertrofia del ventrículo izquierdo, debida al lógico aumento del trabajo. La aurícula izquierda puede tambien encontrarse dilatada por insuficiencia de la mitral, observándose, en ése caso, gran rémora circulatoria en el territorio de las venas pulmonares.

Las arterias tronculares de los casos llamados "tipo adulto" están agrandadas en su diámetro, flexuosas, encontrándose frecuentemente, en el polígono de Willis, pequeñas dilataciones aneurismáticas. La dilatación de los vasos tronculares supraestricturales es debido al establecimiento de vías supletorias para llevar la sangre necesaria a los territorios distantes a la estenosis, es decir, tórax inferior, abdomen y

miembros inferiores.

Esta red supletoria tiene una importancia extra ordinaria y su desarrollo va en relación directa al grado de estenosis aórtica, y al tiempo de evolución.

Para su más fácil comprensión adjuntamos un esquema de Edwards (Fig. 2) donde se vé que la circulación colateral está a cargo de distintos grupos o redes arteriales, que pueden dividirse en:

a) red mamaria interna;

b) red escapular; y

c) red espinal anterior.

a) La vía mamaria interna; Esta arteria, por sus anastomosis con las intercostales y lumbares lleva la sangre a la aorta infraestrictural, y por intermedio de su anastomosis con la arteria epigástrica, que es rama de la ilíaca externa, lleva la sangre a los miembros inferiores.

b) La vía escapular: Esta vía es, para los autores del esquema, la más importante, dado que era la más desarrollada en la mayoría de los casos observados por ellos. La sangre va por el tronco braquicéfálico derecho (o por la subclavia izquierda), pasa por el tronco tirocervical,

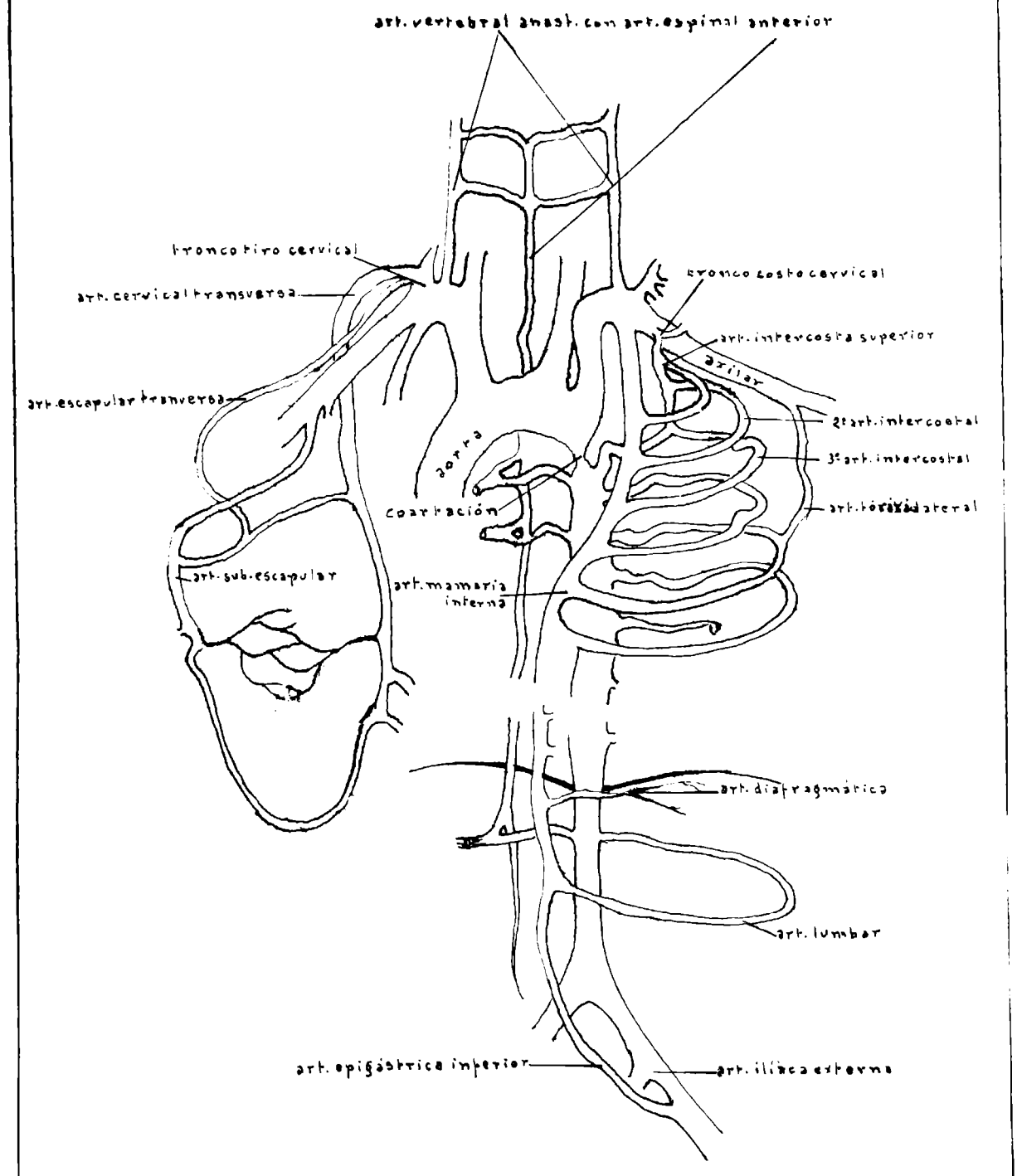

figura 2 _ Circulación arterial colateral en la coartación de aorta según Edwards

la cervical transversa, la escapular posterior y la arteria subescapular, para, por intermedio de las arterias intercostales, desembocar en la aorta infraestenótica.

c) La vía espinal anterior: Es, a veces, una importante vía supletoria. La dilatación de ésta arteria puede dar lugar a transtornos, como en un caso descripto de mielitis transversa, producida por una notable dilatación de las ramas colaterales de la espinal anterior. La sangre, usando ésta vía vá de la subclavia, por las vertebrales a la espinal, la que por sus anastomosis con las intercostales y lumbares lleva la sangre a la aorta infraestenótica.

De ésta manera vemos como la irrigación de la mitad inferior del cuerpo se hace por vía superficial; por la anastomosis mamaria-interna-epigástrica, y también por la misma aorta infraestenótica, ya que las arterias intercostales y lumbares invierten la dirección del tránsito sanguíneo y llevan la sangre a la aorta, que la distribuye como debe hacerlo normalmente.

Es importante consignar, además, que las dos primeras intercostales no son ramas de la

aorta, sino del tronco costo cervical, eferente de la subclavia. Por ello no intervienen activamente en el restablecimiento de la circulación, salvo en el caso de que presente anastomosis con la tercera intercostal. Aquel hecho explicaría por qué las erosiones costales que luego se describirán en el párrafo de radiología, se observan desde la segunda costilla hacia abajo.

Las arterias intercostales se encuentran dilatadas y tortuosas, describiendo numerosas flexuosidades, estando, además, dotadas de gran pulsatilidad, lo que produce como consecuencia la erosión o desgaste gradual de las costillas. Esta erosión, desgaste, o atrofia por presión, se produce justamente en la parte posterior del arco costal, en la mitad inferior de su cara pleural, produciendo unas erosiones en sacabocado, comparables a las lesiones óseas producidas por aneurismas arteriales.

Después de ésta revista de la anatomía patológica, debemos consignar que sea cual fuere el tipo de coartación, el transtorno dinámico principal es la interrupción de la circulación sanguínea por la estrictura aórtica, situada al-

go más distalmente que el lugar de nacimiento de los troncos arteriales que irrigan la cabeza, miembros superiores y parte superior del tórax. Como resultado de ello, la circulación del resto del cuerpo está en déficit respecto a la primera y debe realizarse por vías supletorias, que variarán con la ubicación de la estenosis y la persistencia o no del conducto arteriovenoso. Si éste es impermeable, la irrigación de la mitad inferior del cuerpo se hace a expensas de una circulación arterial colateral que ya fué analizada. Si el conducto persiste permeable, la circulación arterial colateral no es tan marcada y puede faltar, pués la irrigación de los miembros inferiores se hace con la sangre que el ventrículo derecho envía a la pulmonar y qué, tomando por el conducto arteriovenoso, desemboca en la aorta por debajo de la estenosis.

Las grandes arterias son débiles congénitamente y, además, algunas arterias intercostales, cerebrales, etc. pueden presentar dilataciones aneurismáticas que son zonas débiles y origen de hemorragias, que llegan a ser mor-

tales. Además, como toda otra malformación congénita del corazón y los grandes vasos, es un sitio ideal para la implantación de una endoarteritis bacteriana.

SINTOMATOLOGIA:

Las manifestaciones clínicas dependen, fundamentalmente, de:

1°)- La localización topográfica;

2°)- Grado de estenosis;

3°)- Del tiempo de evolución de la lesión;

4°)- Su asociación con otras malformaciones.

La coartación de aorta puede ser asintomática y reconocerse en la autopsia, o bien, presentar diversas manifestaciones subjetivas y objetivas, que analizaremos.

SINTOMAS:

Son inconstantes. Los pacientes presentan cefaleas, somnolencia, zumbidos de oído, latidos arteriales, todo ello dependiente de la hipertensión de la extremidad cefálica. La astenia, los calambres musculares, la claudicación intermitente y la criestesia de las extremidades inferiores se explican por el déficit circulatorio de la mitad inferior del cuerpo. Muchas veces se observa el síntoma de Evans, que consiste en que los enfermos, al pasar rápidamente de la posición acostada a la de pié, notan una debilidad transitoria y una disminución de la sensibilidad en las ex-

tremidades inferiores. Este hecho se explicaría por la diferencia de la tensión en las dos mitades del cuerpo.

SIGNOS:

El signo mas marcado y más constante de la afección que nos ocupa, es la acentuada diferencia tensional existente entre los miembros superiores e inferiores, observándose, contrariamente a lo normal, una hipertensión manifiesta en la tensión braquial, acompañada de una hipotensión en las extremidades inferiores. Es así que vemos cifras alrededor de 200 mm. de mercurio en aquella, mientras que en ésta sólo se alcanzan 100 mm.

Este hallazgo anormal se exagera al obligar a efectuar al paciente un ejercicio moderado, después del cual constataremos un aumento notable de su presión braquial.

En algunos casos en que la estenosis asienta por encima de la emergencia de la subclavia izquierda, se observa hipertensión en el brazo derecho solamente. Por ello debe tomarse el valor tensional en los cuatro miembros, para evitar errores.

El estudio oscilométrico confirma los datos del baumanómetro. En efecto, con condiciones

normales, con el sujeto en posición horizontal, las oscilaciones del miembro inferior dan una amplitud mayor a las del miembro superior, constatándose lo inverso en los casos de coartación.

Esta diferencia de tensión, traducida por la disminución de la intensidad pulsátil de las arterias de la mitad inferior del cuerpo, hace que, a veces, sea imposible palpar los latidos arteriales en los miembros inferiores, Esta disminución del pulso y hasta su ausencia, se observa en los grandes troncos. Vemos así que mientras en la tibial posterior y en la pedia el pulso puede tener una tensión normal, en la femoral está muy disminuída y hasta ausente. Este dato es interesante, pués es exactamente lo inverso de lo que ocurre en las arteriopatías oclusivas.La explicación sería que la onda sanguínea llegaría menos bruscamente, por el trayecto más largo que recorre, a la vez que estaría modificada por la elasticidad de las vías anatómóticas.

CIRCULACION COLATERAL

Es de gran importancia el hallazgo de la circulación colateral, dado que tiene un valor diagnóstico casi absoluto.

La inspección y palpación superficial demuestran la existencia de cordones flexuosos, duros y pulsátiles, a nivel del omóplato, de las regiones escápulo-vertebrales, en la base del cuello y especialmente cuando se palpa debajo del borde inferior del músculo infraescapular, o a lo largo de los espacios intercostales. Es interesante consignar el cese de latidos arteriales en el segmento proximal a la aorta tóraco-abdominal, cuando se comprimen los vasos agrandados, es decir, que con éste procedimiento se comprueba el tránsito inverso de la sangre, que normalmente es de la aorta a la perifería.

La circulación colateral es dato importante cuando se puede comprobar clínicamente, siendo más frecuente en los adultos, debido a que tiene más tiempo para desarrollarse.

Para reconocerla, muchas veces debemos recurrir a la maniobra de Campbell y Suzman, que consiste en que el paciente incline su cuerpo, en la posición de pié, hacia adelante, dejando pender los brazos en dirección vertical, mientras se examina el dorso con buena luz. Entonces se observa a lo largo del borde interno

del omóplato y especialmente a la altura de su ángulo, los cordones arteriales dilatados y flexuosos.

A veces, la circulación colateral arterial no es visible ni palpable, debido a que los vasos anastomáticos siguen vías profundas, o la vía espinal anterior.

El recorrido anómalo que debe hacer la sangre, explica un hecho clínico observado: el retraso de la onda pulsátil en la femoral, respecto a la arteria radial.

Raisback y Dock encuentran que el pulso femoral late 0.025 de segundo después que el radial, mientras que para Blungart el pulso femoral precede al radial en 0.01 a 0.02 de segundo normalmente. En la coartación de aorta el pulso femoral aparece con 0.05 a 0.15 segundos de retraso.

SIGNOS CARDIACOS:

Se puede observar el choque de punta intenso y extenso, localizado algo por fuera y debajo del sitio normal, cuando la hipertrofia del ventrículo izquierdo es grande y la contracción enérgica.

A la palpación existe un frémito sistólico, irradiado difusamente y que se palpa en la

base del cuello y en los vasos que forman la circulación colateral.

A la percusión, se nota el corazón agrandado por la hipertrofia del ventrículo izquierdo, constatándose, a veces, hipofonesis del mango del esternón, debido a la dilatación aórtica supraestrictural.

A la auscultación se constata la presencia de un soplo sistólico, en distintos focos precordiales y dorsales. De preferencia se le oye a la izquierda del esternón, entre la clavícula y la tercera costilla, y, muy especialmente, en el dorso, en la región escápulovertebral izquierda, por dentro de la tercera apófisis espinosa. El soplo es sistólico, rudo e intenso. Muchas veces ocupa la segunda mitad del sístole, precediendo al segundo ruído. Se propaga excéntricamente y a lo largo de los vasos anastomóticos. Un soplo meso y tele distólico, a máxima intensidad dorsal, por dentro de la columna vertebral y que se propaga a lo largo de ésta, tiene muchas posibilidades de pertenercer a una coartación de aorta. Este soplo se conoce como "signo de Laubry y Pezzi" que lo atribuyen a la propia estenosis ístmica.

Además pueden auscultarse otros soplos agregados y debidos a cardiopatías asociadas.

El electrocardiograma es muchas veces normal, mientras que otras revela una desviación a la izquierda, traducción de la sobrecarga del ventrículo izquierdo.

El estudio del fondo de ojo nos dá signos inconstantes. En algunos casos es normal, y en otros existe una estrechez de la arteriolas retinianas. No han sido descriptos casos con severas retínopatías hipertensivas.

La función renal ha sido estudiada, encontrándosela generalmente normal. En nuestro país, el Dr. F.R. Vivone ha efectuado las investigaciones pertinentes en pacientes con coartación de aorta, hallando en todos los casos un funcionamiento renal normal, hecho que está corroborado por los resultados encontrados en la "Mayo Clinic".-

Friedman ha encontrado la filtración glomerular normal y el flujo sanguíneo disminuído, explicando ésa diferencia como debida a un espasmo de la arteria eferente, que aumenta la presión intracapilar. Para él, ésta isquemia renal explicaría la hipertensión arterial encontrada en ésta

afección. No obstante, se tiende a admitir que la hipertensión no sería de orígen nefrógeno, sino consecutiva a causas puramente mecánicas, originadas por la estenosis en sí.

RADIOLOGIA:

Al exámen radiológico simple se pueden observar una serie de signos que permiten, casi siempre, hacer el diagnóstico de coartación de aorta. Las posibilidades de diagnóstico radiológico han aumentado al enriquecerse la radiología con dos técnicas, que son excelentes auxiliares para demostrar ésta afección, tales como la arteriografía retrógrada y la angiocardiografía.

En la radiografía simple podemos observar lo que constituye "el sindrome radiológico de Fray" patognomónico de la coartación de aorta.

Este sindrome está integrado por:

a)- Ausencia del cayado aórtico;

b)- Dilatación de las porciones ascendentes y transversal del arco aórtico;

c)- Erosiones costales; y

d)- Dilatación del ventrículo izquierdo.

De todos éstos signos, el más constante e importante, y al que se le atribuyó valor diag-

nóstico por sí sólo, es la erosión costal, que fué descripta por primera vez por Röesler, en 1928. Este signo radiológico se vé en la parte posterior de los arcos costales segundo a noveno, y, sobre todo, del segundo al quinto. En la radiografía se vé el borde costal inferior, que normalmente es nítido, regular y doble, apareciendo como un dibujo muy festoneado, con erosiones en sacabocado. Nosotros sabemos por la anatomía patológica, que ésas erosiones, debidas a la gran pulsatilidad de las arterias intercostales, no se encuentran en el borde inferior, sino en la mitad inferior de su cara pleural.

La erosión costal es hallazgo sugestivo que conduce a investigar los otros signos de coartación de aorta.

Por otro lado, éste signo radiológico puede no estar presente, debido a que la sangre no sigue la vía intercostal, o bien, por ser poco pronunciado, pasa desapercibido, constatándose en la revisión de las radiografías, luego de sentado el diagnóstico por otros medios.

Al buscarse éste signo debe considerarse

que, para que se presente, tienen que coexistir varios factores: estenosis grande; circulación colateral marcada, y, sobre todo, buscarlo en sujetos adultos, ya que el factor tiempo es fundamental en su aparición.

Al comenzar el capítulo de radiología mencionamos dos técnicas importantes para el diagnóstico de ésta afección: la aortografía retrógrada y la angiocardiografía.

La aortografía retrograda, en manos de sus autores, Castellanos, Pereira y Cazanas, ha puesto de manifiesto, no sólo el sitio preciso de la estenosis, sino que demuestra, a la vez, el grado de circulación colateral, la dilatación aórtica proximal y la hipoplasia de la aorta distal. Los autores inyectan la sustancia iodada radio-opaca directamente en la aorta, por medio de una sonda que pasan por la arteria radial, la axilar, la subclavia y llega a la aorta. Una vez llegada la sonda a ésta inyectan rápidamente la sustancia iodada y sacan una radiografía instantáneamente.

El procedimiento angiocardiográfico, consiste en la inyección rápida, por las venas del pliegue del codo, de la sustancia opaca (Nitasom,

Nosylan) y seguido de una serie de seis radiografías sucesivas, estando el paciente en posición oblícua posterior derecha, respecto a la placa. El análisis de la serie nos muestra el llene sucesivo de las cavidades cardíacas derechas; de la arteria pulmonar y sus ramas; de las cavidades izquierdas, y de la aorta.

Este procedimiento es más sencillo que la aortografía retrógrada, es innocuo, teniendo sobre ésta la ventaja de poner de manifiesto los cortocircuítos intracardíacos, ilustrándonos sobre las distintas cavidades cardíacas. Además, es un método exento de peligros, pudiéndose repetir para control, sin inconvenientes.

Según S,S. Pennington, jefe del Departamento de Rayos X del Hospital Británico, y quién fué el primero en emplear éste procedimiento para el diagnóstico de ésta cardiopatía en nuestro país, su valor reside, no tanto en el terreno diagnóstico, sino por las indicaciones quirúrgicas que de él emanan. Para él, en ésta afección, mediante la angiocardiografía debe buscarse:

A) DIAGNOSTICO EXACTO.

B) SENTAR DI RECTIVAS QUIRURGICAS, a saber:

1) Localización exacta del sitio de la estenosis.

2) El caracter de la estenosis (anular / difuso / hipoplásico)

3) El grado de estenosis (parcial / total)

4) Posible asociación con otras malformaciones.

5) Distancia estenosis-subclavia izquierda, que nos dará la cantidad de "tela quirúrgica" para la anastomosis.

6) Calibre del tronco braquicefálico derecho.

7) Circulación colateral complementaria.

A) Diagnóstico exacto.

Según Pennington la angiocardiografía permite hacer el diagnóstico exacto de la lesión, porque la mayor parte de las veces se logra visualizar perfectamente el lado izquierdo del corazón y la aorta con su estenosis, a la vez que se visualizan los grandes troncos arteriales eferentes, o sea, el tronco arterial braquiocefálico derecho; la carótida primitiva izquierda, y la subclavia del mismo lado.

Se aprecia perfectamente el grado de dilatación ventricular izquierda y cuando sucede, la

insuficiencia mitral y la dilatación auricular, y, a veces, hasta verdaderas várices de las venas pulmonares, todo lo que traduce el grado de presión retrógrada.

Este cuadro se completa con la dilatación de los troncos arteriales eferentes, que está condicionada por el grado de la estenosis. A mayor estenosis, mayor dilatación y presión retrógrada, salvo que intervenga alguna malformación agregada y parcialmente compensadora, qomo un conducto arteriovenoso persistente. En este caso, la angiocardiografía tiene un valor muy grande, ya que permite distinguir el caso simple del complicado. Esto tiene como corolario lógico el hecho de ilustrar al cirujano sobre la posibilidad de efectuar o no un tratamiento quirúrgico.

B) Sentar directivas quirúrgicas:

Al seguir analizando las ideas de Pennington, vemos que el campo verdaderamente importante y práctico de la angiocardiografía es el de sentar directivas quirúrgicas, pués dá al cirujano elementos de positivo valor para poder planear con bases firmes su intervención.

a) Localización exacta de la estenosis:

Punto importantísimo, ya que el sitio o altura de la estenosis es la clave de la intervención quirúrgica en cuanto a su tipo; así, si la estenosis es alta, por ejemplo entre el tronco arterial braquicefálico derecho y la carótida primitiva izquierda, no será posible efectuar la anastomosis término-terminal por falta de "tela quirúrgica" e imposibilidad de movilizar los cabos aórticos suficientemente. La angiocardiografía nos mostrará si la estenosis está después de la emergencia de la carótida primitiva, donde las cosas son distintas, pues permite la movilización de la aorta de su lecho, y habrá "tela" para la anastomosis. En estas condiciones pueden suceder tres casos, a saber:

a) La carótida primitiva izquierda y la subclavia nacen de un mismo tronco común, de una verdadera arteria braquicefálica izquierda;

b) La subclavia izquierda nace directamente de la aorta, como es lo normal, pero por encima de la estenosis,

c) La subclavia izquierda nace directamente de la aorta, pero por debajo de la estenosis.

En cada uno de éstos casos la tércnica qui-

49

rúrgica variará, pero mediante la angiocardiografía el cirujano estará advertido de esas variedades con anterioridad al acto quirúrgico.

b) Carácter de la estenosis;

Sabemos que se presentan tres casos

a) el tipo adulto, de estenosis anular;

b) el tipo infantil, de estenosis difusa, cilindriforme; y

c) el tipo hipoplásico.

La angiocardiografía demuestra esto en forma ideal, a la vez que indica el método operatorio a seguir: término-terminal de aorta para el tipo adulto, o la anastomosis de la subclavia izquierda con la porción distal de aorta, ya sea en forma termino terminal o termino-lateral, para los otros dos tipos.

c) Grado de estenosis:

El grado de coartación o estenosis aórtica se traduce en la sintomatología mayor o menos que presenta el enfermo. El angiocardiograma nos revela claramente si la estenosis es total o parcial. En el primer caso se observará la imagen de la red colateral muy bien visualizada.

d) Posible asociación con otras malformaciones:

El método informa sobre la existencia de co

municaciones intercavitarias anormales, o persistencia de l conducto arteriovenoso, que contraindicarán la operación. En éste sentido, es muy superior a la aortografía retrógrada.

e) Cantidad de "tela quirúrgica":

En el caso simple, la distancia que media entre la estenosis y la carótida primitiva izquierda, esté o no la subclavia izquierda, nos dará la cantidad de "tela" de que dispondrá el cirujano para efectuar la anastomosis.

Si hay suficiente cantidad, se puede efectuar una anastomosis término-terminal; si no la hay, habrá que hacer una término-lateral.

f) El calibre del tronco braquicefálico derecho:

Este es un punto que debe ser tenido en cuenta por el cirujano, por lo siguiente: es obvio que cuando existe un tronco braquicefálico derecho dilatado, está yendo una cantidad de sangre mayor que lo normal al territorio cefálico, que,a la vez que producirá hipertensión craneana, puede provocar la ruptura de pequeños aneurismas congénitos del polígono de Willis, produciendo muertes por hemorragia meníngea o cerebral.En el caso de que se opere en un enfermo con el

tronco braquicefálico derecho muy dilatado, y se le haga una término-terminal, el volumen sanguíneo disminuye considerablemente en el territorio cefálico y puede llevar al enfermo a la muerte por anoxémia cerebral postoperatoria, hecho que ha sido perfectamente comprobado en varias oportunidades, una de ellas, precisamente, la que origina éste trabajo. La dilatación de éste tronco arterial se puede comprobar nítidamente mediante la angiocardiografía, y pondrá sobre aviso al cirujano, quién podrá arbitrar los medios necesarios para evitar tan ingrata consecuencia.

g) Circulación colateral complementaria:

Mediante la angiocardiografía se visualiza perfectamente la circulación arterial complementaria y el grado de desarrollo de la misma, pudiendo determinarse la red colateral predominante.

Para finalizar con éste capítulo de radiología, debemos mencionar que Grafoord y colaboradores dan importancia en el exámen radioscópico al ensanchamiento de la arteria subclavia izquierda y a la discrepancia entre el amplio latido de la subclavia izquierda y la parte subyacente de la aorta, manifestándose el primero por el borde

izquierdo del mediastino superior en forma de S, por la muesca o impresión de la subclavia izquierda sobre el esófago, y el segundo por la modificación de la impresión aórtica sobre el esófago.

EVOLUCION. COMPLICACIONES. PRONOSTICO.

La evolución y el pronóstico son variables, dependiendo del grado de la estenosis.

La generalidad de los autores refiere lo bien tolerada que es ésta enfermedad en la mayoría de los casos, ya que permite a sus portadores desarrollar una actividad física ordinaria, en el ambiente donde actúan.

La causa de la muerte (refiriéndonos a las relacionadas directamente con la malformación aórtica) es, en la mayoría de los casos, la insuficiencia cardíaca; luego, la muerte súbita por rotura expontánea de la aorta, o por rotura expontánea de un aneurisma congénito, que muchas veces se localiza en el polígono arterial de Willis y dá una hemorragia cerebral o meníngea, etc.

Una complicación frecuente e importante, sin lugar a dudas, es la misma que acecha a todas las cardiopatías congénitas: la endocarditis bacteriana. El lugar donde ésta se instala es en las proximidades del sitio estenosado, produciendo una endoarteritis bacteriana, o sinó, asienta en otra malformación cardíaca congénita agregada. Hoy podemos evitar en parte ésa complicación sombría ha

ciendo un tratamiento profiláctico a base de penicilina: se aconseja saturar el organismo afecto de una cardiopatía congénita con penicilina, antes, durante y después de cualquier intervención quirúrgica, por mínima que ella sea: amigdalectomía, extracción dentaria, etc.

En cuanto al pronóstico de la afección, tenemos que, para Abbott:

Casos estudiados: 200

Fallecidos de insuf. cardíaca: 60

Muerte súbita: 55 (38 por rotura aneurismática)

Hemorragia cerebral: 26

Endocarditis bacteriana: 14

Para Gross, que reúne los resultados de las autopsias de los hospitales de Boston, la evolución y pronóstico de los pacientes afectos de coartación de aorta, puede clasificarse en cuatro grupos:

A)-La cuarta parte, el 26 %, vivieron muchos años sin inconvenientes y aptos para los esfuerzos;

B)-El 22% de los casos murieron de endocarditis bacteriana, casi siempre provocada por el estreptococo viridans;

C)- El 23% muerieron repentinamente, por rotura expontánea de la aorta, generalmente precedida

de hipertensión;

D)- El 28 % restante murieron por la hipertensión y la mayoría de ellos, por insuficiencia cardíaca.

La edad promedio fué de 30 años.

Biblioteca Nacional de la

DIAGNOSTICO

Se hace, generalmente, al presentar un sujeto jóven, una hipertensión braquicefálica, con ausencia total o parcial de latidos femorales; completado por la presencia de erosiones costales en la radiografía.

El diagnóstico es confirmado mediante el recurso de una angiocardiografía.

TRATAMIENTO:

Esta afección no tenía, hasta hace poco tiempo, tratamiento. Pero el adelanto de la cirugía cardiovascular hizo cambiar el antiguo interés académico de la coartación de aorta por un real interés médico-quirúrgico, ya que actualmente es una enfermedad accesible a la cirugía.

Las primeras tentativas quirúrgicas fueron realizadas en los E.U. de Norte América, y en Escandinavia, por Gross y Hufnagel, respectivamente, quienes, experimentando en perros, efectuaban la resección de trozos de aorta seguida de anastomosis término-terminal de la misma. Gross y su equipo lograban el primer éxito en un perro, en 1938.

Grafoord, en Suecia, en conocimiento de esos trabajos exitosos, y apoyándose en su gran experiencia en cirugía del conducto arterioveno-so considera la posibilidad de modificar quirúrgicamente la coartación, y en 1944 realiza las dos primeras operaciones, en pacientes de 12 y 27 años, conjuntamente con Nylin. Ambos enfermos, normalizaron completamente su presión arterial, con curación completa de su anomalía.

Gross, en 1945, intervino en América a dos

Universidad Nacional de

pacientes. En el primero la anastomosis se realizó satisfactoriamente, pero al retirar el clamp aórtico muy bruscamente, se produjo la muerte por síncope cardíaco. En el segundo caso, que terminó felizmente, tardó diez minutos en retirar el clamp aórtico, no teniendo, entonces, consecuencias.

En el preoperatorio es indispensable conocer las reservas cardíacas y respiratorias del enfermo, así como el estado de sus paredes arteriales. El exámen general comprenderá: 1) electrocardiograma, tomado antes y después de un esfuerzo, y luego de efectuar respiraciones de una mezcla de oxígeno y anhidrido carbónico, durante diez minutos; 2) la oscilagrafía de las extremidades; 3) las pruebas de función renal; 4) análisis completo de sangre; 5) la radiografía simple; 6) la radiografía con relleno asofágico, y 7) la angiocardiografía.

Es interesante volver a consignar la importancia del angiocardiograma que nos dará, a más del diagnóstico preciso, una serie de directivas quirúrgicas que ya fueron analizadas en el capítulo de radiología.

Es importante, tambien, inundar el organis-

mo con penicilina, en el preoperatorio inmediato, indicación que se mantendrá hasta los primeros días del postoperatorio. Según Gross, la anestesia debe administrarse por vía intratraqueal. El ciclopropane es peligroso durante el transcurso de la operación, pero es necesario en ciertos momentos de la misma, cuando el cirujano desea que los movimientos respiratorios sean lo menos profundos posible. La anestesia etérea será la preferida para el resto de la operación.

Es de suma importancia efectuar una transfusión gota a gota durante el acto operatorio, no tanto por la pérdida sanguínea en sí (que puede ser importante, debido a la gran vascularización de las paredes), como para ponerse a cubierto del colapso vascular periférico y central. Abbott, en el vigésimo octavo Congreso de la Asociación Norteamericana de Cirugía torácica, aconseja la inyección de sangre intra-arterial para evitar la hipotensión después de retirar los clamps aórticos. Se deben transfundir, por lo menos, 2000 cc. de sangre.

La vía de abordaje se consigue a través de una incisión que parte de la porción inferior de

la escápula y alcanza a la tetilla del mismo lado. La entrada se logra a través del cuarto espacio, con el corte de las fibras de los músculos intercostales cuarto y quinto y luego de abrir ambas pleuras se llega al mediastino. Esta vía transpleural permite una amplia visión de la región y la mivilización del tronco arterial de su lecho.

Las arterias se salvan con pinzas aplicadas temporariamente, dentro de lo posible. Como regla general debe conservarse el riego sanguíneo colateral al máximo, mientras no sea un obstáculo técnico para la resección aórtica.

Se aplicarán pinzas atraumáticas por encima y por abajo de la estenosis, y de inmediato se secciona la aorta. El ayudante debe afrontar los cabos y el cirujano suturar cabo a cabo, sin tensión, con seda, y pasando los puntos en todo el espesor del vaso, de manera que los bordes queden vuelta hacia afuera, yuxtaponiendo las dos íntimas y evitando que la seda entre en contacto con la corriente sanguínea (Crafoord sutura las tres túnicas arteriales por separado). Luego se retiran los clamps aórticos, sosteniendo Gross que debe tardarse en ello alrededor de 10 minutos,

dada la muerte por síncope cardíaco ya referida. Grafoord, sin embargo, los retira sin especificar tiempo.

El descripto es el procedimiento idéal para el tratamiento de la coartación y se le conoce con el nombre de "operación de Grafoord-Gross" o de anastomosis término-terminal.

En los casos en que hay imposibilidad técnica para resecar la aorta y anastomosar la misma cabo a cabo, ya sea por la longitud de la estenosis o por su localización, se adopta la técnica de Blalock-Park, que consiste en seccionar la estenosis distalmente, previa ligadura proximal, y luego se secciona la subclavia izquierda, lo más alto posible, y mediante rotación del cabo proximal de ésta se anastomosa a la aorta distal, es decir, se hace una anastomosis de la subclavia izquierda con la aorta descendente. Esta técnica tiene dos variantes: a) término-terminal de subclavia izquierda con aorta, y b) término-lateral de subclavia izquierda con aorta. En ésta operación, al mismo tiempo que se efectúa la anatomosis se debe hacer un bloqueo del simpático cervical para favorecer la irrigación del brazo izquierdo cuya subclavia ha sido seccionada.

Gross, en el Vigésimo Octavo Congreso de la Asociación Americana de Cirugía Torácica, comunicó que en los casos en que la estenosis es extendida longitudinalmente, él prefiere usar ingertos arteriales. Basado en sus experiencias con animales, aplicó injertos en dos casos de coartación, uno de los cuales era de 5 centímetros, y ambos con éxito.

El mismo Gross, en su trabajo de la America Clínica, dá su experiencia sobre 60 casos intervenidos por él, y en edades limitadas entre 5 y 30 años. El resumen de su experiencia es el siguiente:

Método Operatorio	Nº de casos	Resultado
Blalock-Park	2	Sin mejoría.
Grafoord-Gross	52	Siete murieron de causas diversas. De los restantes, en 42 tuvo resultados óptimos.

En 6 casos hubo imposibilidad de resecar el segmento estenosado.

Los resultados post-operatorios son brillantes, ya que se consigue disminuir considerablemente la presión de la extremidad cefálica con el

consiguiente alivio de la sintomatología subjetiva.

Hace notar el autor que las condiciones operatorias son mas trabajosas en los sujetos de sexo masculino que han pasado la segunda década de la vida, por la fibrosis del lecho aórtico, que dificulta la liberación del vaso, Además la perdida de la elasticidad impide una buena anastomosis de los extremos seccionados. La edad del paciente, cuanto más avanzada es, más dificulta la operación, por los ateromas de la pared. El límite de la operabilidad, según él, está hacia los 30 años.

Excluye de la operación a los enfermos con lesiones valvulares importantes; a los con gran hipertrofia cardíaca y los casos de coartación con conducto permeable. Excluye a los niños pequeños de la operación, por que:

a) los riesgos son mayores, por no haber tenido tiempo de desarrollar una buena circulación colateral;

b) La aorta no tiene suficiente tamaño para que el cirujano trabaje con comodidad;

c) es posible que la anastomosis conseguida sea satisfactoria para un niño pequeño, pero insu

Universidad Nacional de S.L.P.

ficiente para un adulto, aún suponiendo que la luz arterial aumente ligeramente con el crecimiento.

Por otro lado, no hay ninguna urgencia en operar a éstos pacientes.

El tratamiento quirúrgico es riesgoso y de magnitud considerable, pero debe ser aconsejado a los pacientes con gran hipertensión braquicefálica, pués ya dijimos que el promedio de vida es de 30 años, y sabemos, además, que se obtienen muy buenos resultados post-operatorios.

CONCLUSIONES:

Actualmente, en el problema médico-quirúrgico de la coartación de aorta, tenemos:

1°) La coartación de aorta es una afección congénita pasible de tratamiento: el quirúrgico;

2°) La angiocardiografía ocupa un lugar de privilegio, no sólo para el diagnóstico preciso, sino para sentar directivas quirúrgicas;

3°) El procedimiento quirúrgico de elección, por sus excelentes resultados post-operatorios, es el de Grafoord y Gross, o sea, la sutura término-terminal de los dos cabos aórticos.

A.E.de S.ª argentina, de 32 años de edad, casada ocupándose de los quehaceres domésticos.

Antecedentes hereditarios: Padres sanos. Son 6 hermanos, habiendo fallecido 2 en la segunda infancia ignorando la causa. Los restantes son sanos.

Antecedentes personales: Sarampion a los 5 años. Niega toda otra enfermedad. Menarca a los 15 años. Desde entonces menstruaciones normales, con ritmo 5/29. Casada a los 22 años con hombre sano. De su matrimonio ha tenido 2 hijos, de los cuales uno falleció a los dos meses de edad, de bronconeumonía, siendo el otro sano.

Alimentación mixta, a predominio carneo. Catarsis diaria. Diuresis normal.

Enfermedad actual: Desde hace aproximadamente un año comienza a sentir palpitaciones, mareos, chuchos de frío, tuforadas de calor, todo ello sin horario alguno. Desde hace unos dos meses, aparece disnea de esfuerzo, ya que la enferma afirma que en la actualidad se cansa y agita al efectuar trabajos que antes realizaba sin sentir molestia alguna. Por todo ello consulta médico quien le recomienda resposo, regimen sin sal y sedantes nerviosos.

Al mismo tiempo le indica la conveniencia de sacarse un electrocardiograma y una telerradiografía Como la sintomatología persiste, se dirige a nosotros, en el Servicio Médico de la Flota Mercante del Estado.

Estado actual: Enferma afebril, de 1,59 mts. de estatura y 56,600 Kgrs. de peso. Enferma en buen estado de nutrición; bien conformada. Intelecto normal. Piel blanca, cabello castaño.

Cabeza y cuello: nada de particular.

Torax: Simétrico, bien desarrollado.

Aparato respiratorio: Nada de particular.

Aparato circulatorio: Corazón: No se vé ni se palpa la punta. Auscultación: Soplo sistólico intenso en todos los focos cardíacos. En focos mitral y aórtico se ausculta el segundo ruído acentuado. El soplo sistólico se ausculta a máxima intensidad en la base y se propaga al cuello y a la espalda, en el espacio interescapulo-vertebral izquierdo, a la altura de la 3a. vértebra dorsal.

Pulso: El pulso radial es regular, igual, tenso, con una frecuencia de 70 pulsaciones por minuto. El pulso femoral es apenas palpable.

Tensión arterial: Brazo izquierdo: Mx. 235
Mn. 110

Brazo derecho: Mx.210
Mn. 100

Muslo izquierdo: Mx.: 120
Mn.: 90

Muslo derecho : Mx.: 130
Mn.: 90

Abdomen: nada de particular.

Sistemas osteo-articular y nervioso: Normales.

Como medios complementarios de diagnóstico, se solicita electrocardiograma y radiografía de tórax,

El electrocardiograma es normal.

La radiografía de tórax, que acompañamos, venía con el siguiente informe del radiólogo, Dr. S.S. Pennington.:

"Corazón ligeramente aumentado de tamaño a expensas del ventrículo izquierdo. Botón aórtico sub-normal. No existe prominencia de la aorta ascendente, sobre el borde cardiovascular derecho. Erosiones costales que empiezan a nivel de la 5a. costilla y se extienden hasta la 10a. en el lado derecho y a la izquierda van desde la 7a. a la 10a. costilla.

Diagnóstico radiológico: coartación de aorta"

El hallazgo de signos físicos tales como, hipertensión de los miembros superiores respecto

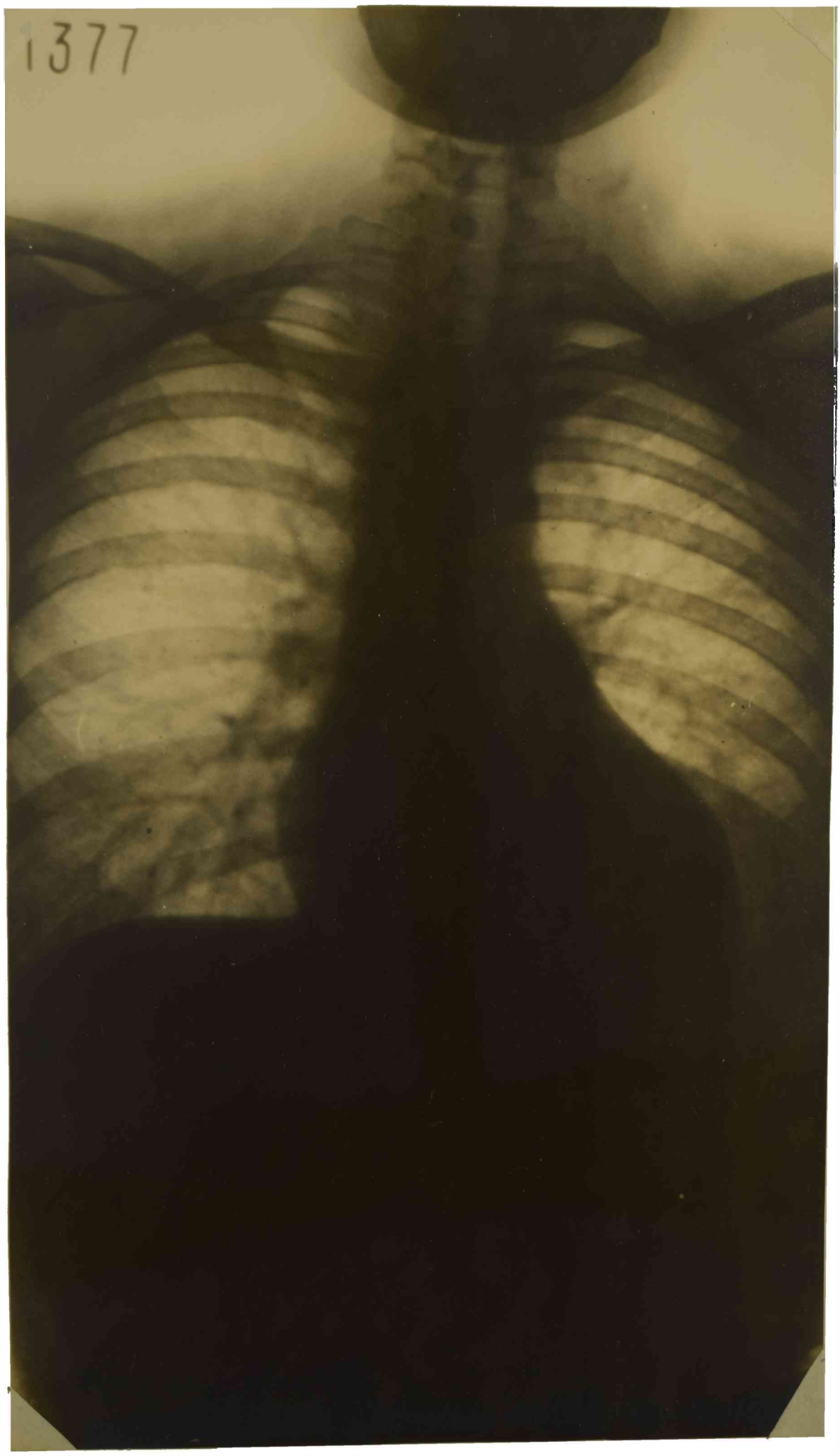
1377

a los miembros inferiores; soplo sistólico irradiado al dorso, unidos a los signos radiológicos, nos permiten hacer el diagnóstico clínico de coartación de aorta.

Posteriormente, el Dr. Pennington efectúa un estudio angiocardiográfico de la paciente, del cual acompañamos la placa N° 4, respecto a la cual el radiólogo informa:

"La placa demuestra las cavidades derechas no opacificadas. La substancia opaca ha pasado por pulmon y se encuentra opacificando las cavidades izquierdas, demostrando una aurícula izquierda grande, con venas pulmonares dilatadas y aberrantes. El ventrículo izquierdo se encuentra dilatado. La aorta ascendente tiene un calibre tres veces mayor que el resto de la porción torácica. El tronco braquicefálico derecho es practicamente de igual calibre que la aorta ascendente. Se visualiza la carótida primitiva izquierda y luego el sitio de la estenosis. La porción restante de la aorta torácica no se visualiza con nitidez. Sin embargo se halla ligeramente opacificada y tortuosa".

En virtud del aumento de la sintomatología

subjetiva y dado que se ha comprobado angiocardiograficamente una coartación del tipo adulto, se propone a la enferma el tratamiento quirúrgico, que es aceptado.

Previamente a él, se realiza, por el Dr. Vivone el estudio de la función renal, que dá los siguientes datos:

Filtración glomerular: 99

Flujo plasmático renal: 626

Flujo sanguíneo renal: 1009

Fracción de filtración: 15,8

Estas cifras patentizan la suficiencia del funcionalismo renal.

Tambien se efectúa un estudio del fondo de ojo, en el que se observa una acentuada angioespasmosis retiniana, no habiendo signos oftalmoscópicos de angioesclerosis ni de retinosis.

El análisis de orina:dá: Densidad : 1026

Reacción alcalina.

No hay sedimento ni glucosa.

En sangre: Wassermann : negativa

Urea: 0,30 o/oo

Glucosa: 1 gr. o/oo

Recuento: Eritrocitos: 5.300.000

Leucocitos: 7.800

Fórmula leucocitaria: normal.

La enferma es intervenida por el Dr. M. Brea, ayudado por los Dres. Dos Santos y Halliburton, el 29 de noviembre de 1947. Se efectúa la operación según técnica de Crafoord-Gross, o sea resección de la zona estenosada y anastomosis término-terminal de los cabos aórticos.

La zona aórtica extraída demuestra una estenosis casi total, que apenas deja pasar un alfiler por su luz, lo que explica el mal llene de la aorta distal a la estenosis en el angiocardiograma, que, no obstante, se llena por vía retrógrada.

La enferma fallece a los dos días de operada, por anoxemia cerebral post-operatoria, debida a la brusca disminución del volúmen sanguíneo en el territorio cerebral.

Caso Nº 2.-

El 2º caso que presentamos ha sido publicado por el Dr. Pennington, y los adjuntamos a fin de demostrar la importancia del angiocardiograma para el diagnóstico de ésta afección.

O.C.- Sexo femenino, edad actual: 13 años

Antecedentes: Desde los 5 años de edad, tiene episodios caracterizados por vómitos biliosos, cefaleas y astenia consecutiva. Se repiten con frecuencia. A los 6 años se le diagnostica una lesión cardíaca, sin precisar el diagnóstico.

Nunca tuvo reumatismo, no hubo nunca signos de insuficiencia cardíaca congestiva.

Estado actual: Desarrollo escaso, nanismo armonioso (tipo hipofisiario) con intelecto normal. En altura corresponde a una chica de 6 años. Estatura: 1 m. 24. Peso: 24 kgs.

Examen circulatorio: No existe cianosis, edemas ni dedos en palillo de tambor.

Soplo holosistólico + + +, en chorro de vapor, con propaganión a claviculas y ambos lados del cuello

Segunde tono normal.

Pulso: 70 p.m. Amplio en brazo derecho. Pequeño en brazo izquierdo.

Presión arterial: Brazo derecho: 90-95. Ind. Oscil.: 2. Brazo izquierdo: dificultad en tomarlo I.O: medio.

Prueba del nitrito de amilo: 25".

Prueba del Dacholine: 8".

Cap. vital: 1.800.

E.C.G.: ligera desviación a la derecha. T. 3 invertida.

No existen trastornos de conducción.

Examen radiológico: Muestra un corazón cuyo tamaño es algo mayor que lo normal para la edad; el borde cardiovascular izquierdo está ligeramente perfilado en la radiografía, pero se observa normal al fluoroscopio.

Existe un cayado aórtico normal a la izquierda y una aorta ascendente que no se dibuja sobre el borde cardiovascular derecho; sin embargo, llama la atención la prominencia de la vena cava superior.

La arteria pulmonar no aparenta estar dilatada ni se observan latidos extraordinarios de la misma; los hilios arteriopulmonares son normales en cuanto a su posición, grado de dilatación y amplitud pulsátil.

El examen atento de los arcos costales no pone de manifiesto erosión costal alguna, como es dable ver en los casos de coarctación con una intensa circulación complementaria.

Por el examen clínico efectuado, se piensa,

sin embargo, en la posibilidad de que se tratara de una coarctación de aorta, razón por la cual se pidió el examen angiocardiográfico correspondiente.

Examen angiocardiográfico.- En la placa Nº 4, de la serie, que adjuntamos, se vé que aparecen opacificadas, las cavidades izquierdas, es decir, la aurícula y el ventrículo con la aorta ascendente y su continuación el cayado y la aorta descendente .

Llama inmediatamente la atención la desproporción existente entre el calibre de la porción ascendente y el de la porción descendente: analizando con más prolijidad se observa que toda la aorta ascendente está dilatada, incluso la carótida primitiva derecha, hasta un punto entre la carótida izquierda y la subclavia del mismo lado, donde existe una estrechez marcada, después de la cual la aorta recupera su calibre normal. Aparece a la vez la subclavia izquierda opacificada solamente en una distancia de más o menos un centímetro a partir de la aorta, es posible que se trate de una malformación de este vaso, pero en rigor de verdad, no se halla perfectamente visualizada

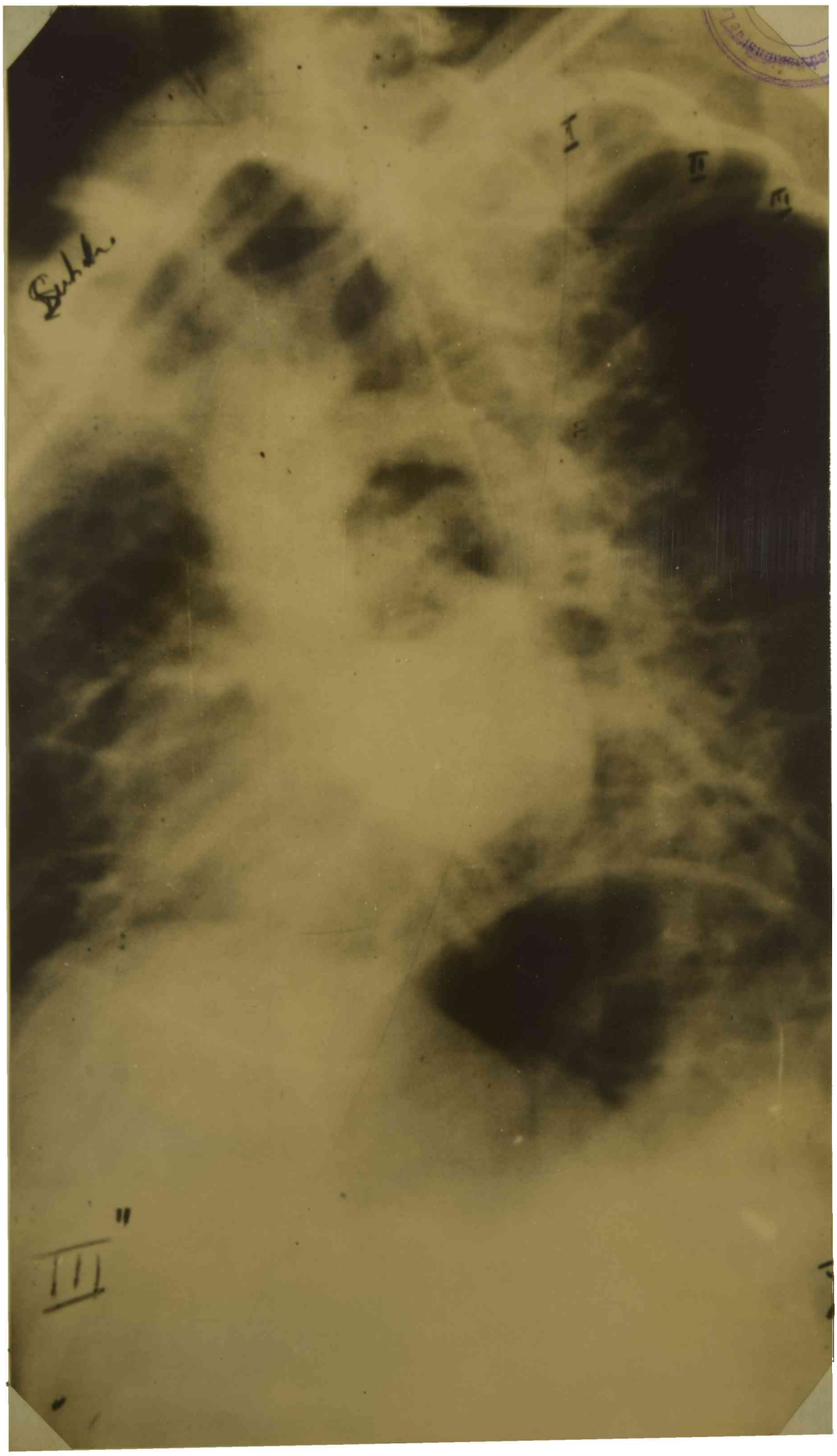
I
II
III

como para tomarlo como un hecho.

Hay un hecho que debe tomarse muy en cuenta en estos casos, en que existe la posibilidad de la existencia de un ductus arterial persistente; no se ha podido demostrar en el curso de esta angiocardiografía la existencia de tal malformación.

Por último, no se observó en este caso la dilatación, mucho menos la opacificación de los vasos mamarios internos, como es dable ver en algunos casos de coartatación, lo que complementa la falta de erosiones costales de la radiografía simple.

La prominencia de la vena cava superior es debido a que este vaso ha sido rechazado hacia la derecha y adelante por la aorta ascendente dilatada y la carótida primitiva derecha.

La localización alta de este caso de coarctación aórtica explica en forma fehaciente la dificultad que se tuvo al tratar de medir la presión arterial en el brazo izquierdo de esta enfermita, como también el hecho de que se palpaba un pulso muy pequeño en amplitud.

Se demostró así de que en realidad se trataba de una coarctación de aorta, alta, sin mal-

formaciones cardiovasculares concomitantes, como ser persistencia del conducto arterial, y los defectos de tabique interauricular e intraventricular, respectivamente.

Se trata de un caso con sintomatología clínica evidente, pero sin los signos radiológicos comunes atribuibles a esta lesión, es decir, ausencia del cayado aórtico, dilatación del ventrículo izquierdo, ni erosiones costales, pero que se pudo demostrar perfectamente mediante el recurso de la angiocardiografía. (Sussman ha descripto un caso similar).

Desde el punto de vista de la terpéutica quirúrgica, ésta queda desechada por su localización alta y la posibilidad de una anormalidad de la subclavia izquierda.

- - - - - -

BIBLIOGRAFIA

1- Abbott, M.E.- "Coarctation of the Aorta of the adult type. II. A statistical study and historical retrospect of 200 recorded cases, with autopsy, of stenosis or obliteration arch in subjects above the age of two years" Am.Heart.Journal.1928.T. 3.-

2- Abbott, M.E.- "Atlas of congenital cardiac diseases "The Amer.Heart Ass. 1936.

3- Abbott, M.E.- "The diagnosis and treatment of cardiovasculas diseases" T. 1. 1940.-

4 -Aguirre,J.A.- y Jörg, M.E.- "Tratado de radiología clínica" Tomo 1.-

5- Arey, Leslie B.- "Anatomía del desarrollo"

6- Assman, H.- "Diagnóstico roentgenologico"

7- Baila, M.R.- "Coartación de aorta" Trabajo de adscripción a la Cátedra de Clínica Médica. Univ.Nac.de La Plata. 1941.

8- Barié,E.- "Du retrécissement congénitale de l'aorte descendente" Rev.de Med. 6 año 1889.-

9- Bauer, D.de F. e Iverson , L.- "Coarctation of aorta" Am.Heart. J. 30. Año 1945.-

10-Bezançon, F. y otros .- "Tratado de patología médica" Tomo IV.-

11- Blackford, L.M.- "Coarctación of aorta" Arch. Int. Med. 41, año 1928.-

12- Blalock A. y Parlk, E.A.- "Surgical Treatment of experimental coarctation (atresia) of aorta" Amm. Surg. 119, año 1944.

13- Blumgart, H.L.; Lawrence, J.S. y Ernstene,A.C- "The dynamics of the circulation in coarctation (stenosis of isthmus) of the aorta of the adult type in relation to essential hipertension" Arch.Int.Med. 47, año 1931 .-

14- Bonnet,L.M.- "Sur la lesion dite stenose congenitale de l´aorta dans la region de l´istme" Rev. de Med. 23 año 1903.-

15- Brown, J.W. "Enfermedades cardíacas congénitas"

16- Campell, M. y Suzman, S.- "Coarctation of aorta "Brit.Heart.J. 9 año 1947.-

17- Cossio, P. y González Sabathié, L.- "Coartación de aorta" Jornadas Médicas del Uruguay, 1938.-

18- Crafoord y Nylin- "Surgical treatment of coar

tation of aorta" J. Thoracic Surgery, St.Louis, 14 de oct. 1945.

19- Dambrossi, R.G. y otros. "Patología Médica" Tomo III.-

20- Dassen, R. "Diagnóstico diferencial y tratamiento de las enfermedades internas".-

21- De Las Heras, J.- "Estenosis istmica de la aorta" Rev.Clínica Española. Tomo XXXIII, Núm. 1 -15/IV/49.

22- Diaz Nielsen, J,R.- "El Diagnóstico de las cardiopatías, congénitas en la infancia. Estudio resumido de sus cuadros clínicos y su diagnóstico diferencial "Prensa Médica Ana. 31, año 1944.-

23- Di Cio, A. y Lista, G.A.- "La estrechez del istmo aórtico" El Día Médico, 11 de abril de 1949.-

24-Gilchrist, A.R.- "Surgical aspects of congenital heart disease" Brit, Med. J.I.: april 6th.1946.

25- Grishman, H. y otros.- "Angiocardiographic analysis of cardiac configura-

tion in Rheumatic Heart Disease" Am. J.Roentgen. 51: jan 1944.-

26- Gross, R,E.- "Surgery of the ductus Arteriosus" Annals of Surg. Cx, 1939.-

27- Gross, R.E.- "Tecnical considerations in surgycal therapy for coarctation of the aorta" Surgery, Vol.20, N° 1 1946.-

28.- Gross, R.E.- "Tratamiento quirúrgica de la coarctación de aorta" America Clinica, vol.XIV, N° 5, mayo de 1949.-

29- Gross,R.E., y Hufnagel.- "Complete Surgical division of the patent ductus arteriosus" Surg, Gyn. y Obst. 1944, col. 178.-

30- Inhoff, J.D. y Demarco, J.- "Coarctación de aorta" Rev. Med. de Rosario. Tomo XXXI, año 1942.-

31- Kreutzer, R. y Albanese, A.R.- "Coarctación de la aorta. Operación de Grafoord-Gross. Comentario sobre el primer caso operado con éxito y sobrevida en nuestro país. "Día

Méd. 20,de 1948.-

32- Joselevich, M.- "Corartación de aorta" Publicaciones Médicas, año VII. N°5.

33- Lewis, T.- "Material relating to coarctation of the aorta of the adult type" Heart, 1933.-

34- Lombardi, Q.- "Doble lesión congénita: enfermedad de Roger y estrechez del istmo aórtico "La Semana Médica, 2, año 1936.

35- Maggi, A.R.- "Coartación de aorta" Tesis del doctorado. Fac. de Med. de La Universidad Nac. de La Plata.

36- Master, A.M.- "The electrocardiogram and X-Ray configuration of the heart "Lea y Febriger, Philadelphia,1942.-

37-Moia, B. y Otero E.- "El tratamiento quirúrgico de la coartación de aorta" Rev. Ana. de Cardiología 13/946

38- Montesano, J.D.- "Coartación de la aorta" Tesis del doctorado, Fac. de Med. Univ. Nac. de Bs.As.

39- New Heart Association- "Nomenclature and criteria for diagnosis" New York 1943

40- Noguera Off. y Marra, J.A.- "Coartación de

aorta" Radiología, tomo V, año 1942.-

41.- Pennington, S.S.- "Coartación de aorta" Radiología, Tomo X, año 1947 núm 1.

42- Perlman, L.- "Coartation of the aorta "Clin. and Röentgenologycal analysis of 13 casos "Am. Heart. J. 28 de Julio de 1928.-

43- Perez de los Reyes, R.; Castellanos A. y Castellanos R.- "Angyocardiographia and its value" Am.Heart.J. 25 de marzo de 1945.-

44- Puyo Villafañe, A. y Braun Menendez, E.- "Consideraciones sobre un caso de estrechez del istmo de la aorta" Rev.A.M.A., Nº 48, año 1936.

45- Ribbert-Stemberg- "Tratado de Patologia General y Anatomía Patológica".

46- Robb y Steimberg, M.F.- "Visualization of the herat pulmonary circulation and great vessels in man" Am.J.Roentgen. 41, Jan. 1939.-

47- Santas M.A.- "Estudio semiológico de las anomalías congénitas del corazón" Tesis del profesorado. A. Echeparborda. Bs.As. 1906.-

48- Santas, M.A.- "Estrechez congénita del istmo de la aorta" Rev. de la Assoc. Medica Ana. 14 - 1906.-

49- Santas, A.A.- "El vigésimo octavo Congreso de la Asociación Norteamericana de Cirujía Toracica" El Día Médico, 2 de Mayo de 1949.-

50- Scharer, R.F.; Pietrafesa, E.- "Estenosis istmica de la aorta" El Día Médico, año 1945, pág. 122.-

51- Scherf,D. y Boyd, L.J.- "Diagnóstico y tratamiento de las enfermedades dal corazón y de los vasos"

52- Schinz, H.R. y otros.- "Roentgendiagnostico"

53- Staff Meetings of the Mayo Clinic- "Symposium on coarctation of the aorta"Vol. 23, N° 15, Jul. 1948.-

54- Steimberg, M.F.; Grisholm, A. y Sussman,M.L.- "Angiocardiography in congenital heart disease: Patent Ductus Arteriosus" Am J.Roentgen, 50, sept. 1943.-

55- Sussman,M.E. y otros.- "Rapid film changer for use in contrast angiocardiographic" Radiology,38,Feb. 1944.-

56- Sussman, M.E. y otros.- "Atylical coarctation of the aorta, whith absense of the radial pulse" Am.Heart.J. Vol. 27. Febrero de 1947.-

57- Taylor , H.K. y Shulman, I.- "Cardioangiography, 39. Sept.de 1942.-

58- Taylor, H.K. y Mc Govern, T.- "Evaluation of angiocardiography" J.Am. Med. Assoc. Abril 1943.-

59- Vallance, Owen J.- "Coarctation of the aorta" London Hospital Gazette. Vol. XLII, Nº 4.-

60-Vivone, F.R.-"Filtración glomerular y flujo sanguíneo renal en la coartación de la aorta." Rev. de la Asoc. Médica Arg., Tomo LXIII, Nros. 654 y 653 15 y 30 de Mayo de 1949.-

61- Weber,H.- "Angiocardiography" Am.J.Med.Sciences, 205. Mayo 1943, Extr. en Year Book of Radiology, 1943.-

62- White, P.D.- "Heart Disease" The Macmillan Co.N.York 1944.-

- - - - -

Aprobado

Dos (82) Fojas

FACULTAD DE CIENCIAS MEDICAS

PRO-SECRETARIO

RAFAEL G. ROSA
PROSECRETARIO

28-9-49