



UNIVERSIDAD NACIONAL DE LA PLATA  
FACULTAD DE CIENCIAS MÉDICAS

# **ESPOROTRICOSIS**

## **REVISIÓN BIBLIOGRÁFICA**

**Carrera de Especialización en Dermatología  
Departamento de Postgrado  
Directora: Prof. Dra. Flora Stoichevich  
Alumna: Risi Yanina  
2014**

# ESPOROTRICOSIS

---

ÍNDICE.....	2
INTRODUCCIÓN.....	3
HISTORIA.....	4
EPIDEMIOLOGÍA.....	5
AGENTE ETIOLÓGICO.....	7
CARACTERÍSTICAS GENERALES DEL S. SCHENCKII.....	8
FISIOPATOGENIA.....	9
CLASIFICACIÓN. MANIFESTACIONES CLÍNICAS.....	12
DIAGNÓSTICO.....	18
TRATAMIENTO.....	22
CASO CLÍNICO.....	27
CONCLUSIÓN.....	33
BIBLIOGRAFÍA.....	34

### INTRODUCCIÓN

Las enfermedades micóticas profundas abarcan dos grupos distintos de trastornos: las micosis subcutáneas y las micosis sistémicas.<sup>1,2</sup>

Las micosis subcutáneas o micosis de implantación, son infecciones causadas por hongos que se han introducido directamente en la dermis o en el tejido celular subcutáneo a través de una herida o pinchazo. Dentro de ellas las más comunes son la esporotricosis, el micetoma y la cromoblastomicosis.<sup>1,2</sup>

La **esporotricosis**, es una micosis subcutánea granulomatosa, subaguda o crónica, producida por el complejo dimórfico *Sporothrix schenckii*, el cual se encuentra ampliamente distribuido en la naturaleza.<sup>3,4</sup>

De gran variabilidad clínica, se limita por lo general a la piel y al tejido celular subcutáneo, aunque ocasionalmente se produce su diseminación dando lugar a formas sistémicas.<sup>2,5</sup>

Es considerada una enfermedad ocupacional<sup>6</sup>, y en algunos casos una verdadera zoonosis<sup>7</sup>; enfermedad cosmopolita, probablemente sea la micosis con manifestaciones dermatológicas más frecuente en todo el mundo.<sup>3,7</sup>

En la presente revisión se comentan los aspectos más importantes referentes a esta micosis, teniendo en cuenta los hallazgos científicos publicados en la literatura de los últimos años.

### HISTORIA

El *Sporothrix schenckii* fue aislado por primera vez en el año 1898, por un estudiante de medicina, **Benjamin Schenck**, en el hospital Johns Hopkins, de Baltimore. El aislamiento se realizó a partir de lesiones en brazo y mano derecha de un paciente de sexo masculino de 36 años de edad. Este aislamiento fue luego estudiado por el micólogo **Erwin Smith**, quien concluyó que el hongo pertenecía al género *Sporotrichum*.<sup>8</sup>

El segundo caso fue descrito en 1900 por **Hektoen y Percase** también en Estados Unidos. Fueron ellos quien le dieron al agente la actual denominación *Sporothrix schenckii*.<sup>2,8</sup>

Posteriormente, en el año 1903, aparecen descripciones en Francia, pertenecientes a **Beuermann y Ramond** del Hospital Saint Louis.<sup>2,9</sup>

El primer caso en animales data del año 1907, el cual fue notificado por **Lutz y Splendore en Brasil**.<sup>8</sup> Son ellos además quien describen por primera vez el cuerpo asteroide y la posibilidad de aislar levaduras del hongo in vitro.<sup>2,9</sup>

En 1961 **Howard** describe la transición dimórfica del hongo.<sup>9</sup>

Finalmente en el año 1962 **Carmichael** reconoce la diferencia dentro del género *Sporotrichum*, el cual incluía hongos no dimórficos ni patógenos para el ser humano y los separa de los casos de los casos de esporotricosis.<sup>8</sup>

### EPIDEMIOLOGÍA

La esporotricosis tiene una **distribución geográfica** universal, aunque predomina en áreas de clima templado a cálido<sup>10</sup>, con lluvias abundantes en verano, temperatura media anual que no rebasa los 39 °C e invierno frío, con heladas y granizadas ocasionales.<sup>11</sup>

Las zonas endémicas reconocidas son Latinoamérica, Japón, India y Sur de África.<sup>5</sup> En Latinoamérica la mayoría de los casos se reportan en Brasil, Perú, México, Colombia, Guatemala y Estados Unidos.<sup>12</sup> En nuestro país la frecuencia es mediana y se halló tanto en las provincias del norte como del centro.<sup>13</sup>

La **distribución según sexo** dependerá de quienes realicen las actividades relacionadas con mayor riesgo de infección, como la agricultura, por lo que en países como Colombia predomina en hombres mientras que en Japón es más frecuente en las mujeres.<sup>5</sup>

En cuanto a la **distribución según edad** predomina en adultos entre los 20 y los 40 años. Los niños también representan un grupo significativo, quienes probablemente adquieran la infección durante los juegos al aire libre.<sup>5,11</sup>

En general, la esporotricosis tiene mayor prevalencia en las comunidades rurales con nivel socioeconómico bajo.<sup>11</sup>

Usualmente se presenta como casos aislados o en pequeños grupos, como familias o compañeros de trabajo. Las epidemias son raras y cuando ocurren están relacionadas con una única fuente de infección.<sup>9</sup>

## ESPOROTRICOSIS

---

La esporotricosis es considerada como una **enfermedad ocupacional**: que afecta personas en contacto con materia orgánica y medio agrícola, como granjeros, horticultores, cultivadores de rosas, trabajadores de viveros, obreros de la industria de la madera y veterinarios.<sup>5, 6, 10, 12</sup>. Se han informado brotes de la infección relacionados con la exposición ocupacional en trabajadores forestales y de jardinería en EE.UU y la mayor epidemia descrita ocurrió en Sudáfrica entre los años 1941 y 1944, en 3000 trabajadores de una mina que fueron infectados durante sus actividades de trabajo<sup>14</sup>.

Recientemente ha comenzado a ser considerada como una verdadera **zoonosis**, siendo el gato es el vector más frecuentemente referido. En el 2005, el Centro de Referencia de Enfermedades Infecciosas “Evandro Chagas” en Río de Janeiro, informó 759 casos de esporotricosis, en el período comprendido entre 1998-2004, de las cuales el 83% fueron producto del contacto con gatos infectados.<sup>15, 16, 17</sup>

Por otra parte en el sur de Brasil, Uruguay y algunas provincias de nuestro país se ha encontrado una relación estrecha de la esporotricosis con la caza deportiva del armadillo, lo cual sería producto de la presencia del *S. schenckii* en la vegetación lindante.<sup>18</sup>

## ESPOROTRICOSIS

### AGENTE ETIOLÓGICO

El *S. schenckii* es un complejo que incluye cinco especies: *S. schenckii sensu stricto*, *S. albicans*, *S. brasiliensis*, *S. globosa* y *S. mexicana*.<sup>19, 20, 21</sup> *S. mexicana* y *S. albicans* no han demostrado hasta el momento ser causales de enfermedad humana.<sup>11</sup>

Algunas de estas especies como *S. Schenckii* y *S. globosa* tienen distribución trans-oceánica, mientras que las especies *S. brasiliensis* y *S. mexicana* se encuentran exclusivamente en Brasil y México respectivamente.<sup>4, 21</sup>

Se trata de agentes dimórficos que se encuentran en los tejidos como levadura y en los medios de cultivo o en el medio ambiente como moho.<sup>19</sup> Estas especies pueden diferenciarse de acuerdo a la clave morfo-fisiológica de Marimon y colaboradores por su habilidad para crecer a distintas temperaturas, asimilación de sucrosa y rafinosa, color, textura y morfología microscópica originada por la forma y disposición de los conidios *in vitro*. Ver Cuadro 1.<sup>4,8</sup>

Especie	Presencia de conidios sésiles pigmentados	Colonias en PDA a 30°C exceden los 50 mm en 21 días	Crecimiento a 37°C	Test de asimilación	
				Sucrosa	Rafinosa
<i>S. pallida</i>	No	Sí	Sí	+	-
<i>S. brasiliensis</i>	Sí	No	Sí	-	-
<i>S. globosa</i>	Sí	No	No	+	-
<i>S. mexicana</i>	Sí	Sí	Sí	+	+
<i>S. schenckii</i>	Sí	No	Sí	+	+

Marimon, et al<sup>8</sup>. PDA: agar papa dextrosa.

**Cuadro 1.** DIFERENCIACIÓN DE ESPECIES DE *S. SCHENCKII* SEGÚN CLAVE MORFO-FISIOLÓGICA.<sup>4,8</sup>

### CARACTERÍSTICAS GENERALES DEL *S. SCHENCKII*

**Factores de virulencia:** se puede definir como una característica del microorganismo que permite o aumenta su crecimiento dentro del hospedador.<sup>8</sup>

Entre los **factores de virulencia** del *S. schenckii* se encuentran: la termotolerancia, los antígenos celulares, la producción de melanina y de peróxido de ergosterol y la presencia de moléculas de adhesión.

- **Termotolerancia:** la habilidad del hongo para lograr multiplicarse a temperaturas elevadas, 37 ° C, es probablemente un factor de virulencia para la infección en mamíferos. Existen cepas termointolerantes, las cuales son incapaces de producir compromiso linfático o visceral, dando lugar únicamente a formas fijas de la enfermedad.<sup>8,23</sup>
- **Antígenos fúngicos:** son dos, uno proveniente de la fase micelial y otro de la fase levaduriforme y se encuentran en la pared celular del hongo. Básicamente la composición química de ambos es la misma, un **glucopéptido** y una **fracción peptídica**. Se ha propuesto que la fracción **polisacárida** sea la responsable de la antigenicidad del hongo, desencadenando una respuesta inmunitaria principalmente de tipo celular e interviniendo en los fenómenos de adhesión a las células del huésped.<sup>8,20</sup>
- **Producción de melanina:** se lleva a cabo en la pared celular, le conferiría al hongo la posibilidad de retener y neutralizar radicales libres.<sup>20,23</sup>
- **Moléculas de adhesión:** se encuentran en la superficie del hongo, son similares a la integrina y permitirían la



## ESPOROTRICOSIS

---

adherencia a moléculas de la matriz extracelular del huésped como la fibronectina, la laminina y el colágeno de tipo II.<sup>8</sup>

- **Peróxido de ergosterol:** actuaría como un mecanismo de protección para evadir las especies reactivas del oxígeno durante la fagocitosis.<sup>8</sup>

### FISIOPATOGENIA

La virulencia del *S. schenckii* sería uno de los factores que juegan un rol en el desarrollo de la esporotricosis mientras que la respuesta inmunitaria sería el otro factor que determina su evolución.

#### **Puerta de entrada:**

La principal vía de ingreso del agente es la cutánea, en forma directa a través de traumas o excoriaciones con material contaminado como vegetales en descomposición, musgo, suelo o en forma indirecta por mordedura o rasguño de animales vectores, que acarrean los conidios del *Sporothrix* en dientes y uñas.<sup>12,22</sup> También han sido documentado casos de esporotricosis relacionados con picaduras de insectos.<sup>6</sup> Con menor frecuencia, la puerta de entrada es la vía aérea por inhalación de conidias, que da origen a la forma pulmonar.<sup>13</sup>

**Elemento Infectante:** es la conidia de la fase filamentosa.<sup>13</sup>

**Respuesta inmunitaria:** una vez en el tejido, las conidias se transforman en elementos levaduriformes, desencadenando una respuesta inmunitaria innata y adaptativa:

### **Respuesta Inmunitaria Innata**

En ella se produce la activación del sistema de complemento, especialmente la vía alternativa. La activación del complemento permitiría la fagocitosis del hongo mediante el depósito de la fracción C3b sobre la pared celular, si bien el complejo de ataque de membrana también contribuiría a la lisis del hongo. Por otra parte, estudios recientes han resaltado la importancia de los receptores de Tipo Toll 4, que al reconocer la célula fúngica, conducen a un estallido oxidativo.<sup>8,24</sup>

### **Respuesta Celular**

Se basa en la activación de los macrófagos por los linfocitos CD4, los cuales liberan Interferón gamma. Se cree que la respuesta Th1 sería el factor clave en el control de la infección fúngica y de su actividad dependerían las diferentes variantes clínicas de la enfermedad.<sup>8</sup>

La citoquina TNF alfa induce al macrófago para la producción de Óxido Nítrico, un producto con una elevada actividad citotóxica frente al *S. schenckii*. Esto resultaría favorable, en términos de la eliminación del hongo aproximadamente dos meses de producida la infección. No obstante en etapas tempranas los niveles elevados de TNF alfa y óxido nítrico se vincularan con depresión de la actividad de las células T, mediante la IL 10, favoreciendo la reproducción del hongo y la infección del huésped.<sup>8,24</sup>

### **Respuesta Humoral**

La respuesta humoral está presente en los pacientes con esporotricosis. Se ha podido demostrar la producción de IgG, IgM e IgA frente a distintos antígenos de la fase micelial del *S. schenckii*. Sin embargo debido a que las diferentes formas clínicas de la esporotricosis producen similar cantidad de éstos anticuerpos, se cree que la respuesta inmune humoral no jugaría un rol clave en la patogénesis de la esporotricosis.<sup>8,25</sup>

## ESPOROTRICOSIS

### CLASIFICACIÓN Y MANIFESTACIONES CLÍNICAS

La esporotricosis es una enfermedad polimorfa <sup>25</sup>, cuyas manifestaciones dependerán del mecanismo de inoculación, tamaño del inóculo, estado inmunológico del huésped, tolerancia térmica y la patogenicidad de la cepa entre otros factores <sup>8,15</sup>

La mayor parte de las clasificaciones incluyen las **Formas Cutáneas**: cutánea linfática, cutánea fija, cutánea diseminada y cutánea superficial y **las Formas Extracutáneas**: pulmonar, visceral, osteoarticular, entre otras <sup>20</sup> (ver Cuadro 2) Existen además formas especiales de presentación poco frecuentes, las cuales se observan en zonas con gran número de casos.<sup>7</sup>

FORMAS CLÍNICAS DE LA ESPOROTRICOSIS	
<b>CUTÁNEAS: 90% casos</b>	<b>CUTANEA LINFÁTICA*</b> <b>CUTÁNEA FIJA**</b> <b>CUTÁNEA SUPERFICIAL</b> <b>CUTÁNEA DISEMINADA</b>
<b>EXTRACUTÁNEAS (rara)</b>	PULMONAR-OCULAR OSTEOARTICULAR MENÍNGEA SISTÉMICA DISEMINADA
<b>FORMAS ESPECIALES(rara)</b>	REGRESIÓN ESPONTÁNEA REACCIONES DE HIPERSENSIBILIDAD

**Cuadro 2.** Formas Clínicas De Esporotricosis

\*Presentación habitual en nuestro medio.<sup>10</sup>

\*\*Presentación habitual en ciertas regiones endémicas como Japón. <sup>3</sup>

## ESPOROTRICOSIS

Recientemente se ha desarrollado una clasificación basada en la respuesta del paciente, al antígeno preparado de la fase micelial del hongo o esporotriquina M. La esporotriquina, al igual que otras pruebas intradérmicas no es diagnóstica, sino que sólo mide el grado de hipersensibilidad del organismo frente al hongo, que a su vez coincide con la presencia o ausencia de las formas parasitarias o levaduriformes en los tejidos. Así los pacientes hiperérgicos tienen excelente respuestas a los tratamientos, posibilidad de regresión espontánea y un buen pronóstico. Por el contrario los hipo o anérgicos tienen peor pronóstico, nunca regresan de manera espontánea y tienen mala respuesta a los tratamientos.<sup>20</sup> (Ver Cuadro 3)

GRUPOS	FORMAS CLÍNICAS
<b>HIPERÉRGICOS: 95%</b> Esporotricina +. Nula o poca presencia de levaduras y cuerpos asteroides	CUTÁNEA LINFÁTICA CUTÁNEA FIJA
<b>HIPOÉRGICOS O ANÉRGICOS: 5%</b> Esporotricina -. Presencia de levaduras y cuerpos asteroides en los tejidos	CUTÁNEA DISEMINADA CUTÁNEA SUPERFICIAL PULMONAR Y SISTÉMICA OSTEOARTICULAR

**Cuadro 3.** Clasificación de esporotricosis en base al comportamiento inmunológico<sup>20</sup>.

### **Formas Cutáneas:**

**Forma cutánea linfangítica:** es la forma más frecuente en nuestro medio, representa el 75 % al 90% de los casos.<sup>10, 12, 19,26</sup>

## ESPOROTRICOSIS

---

Se localiza particularmente en extremidades superiores (53%), inferiores (18%) y a nivel facial (21%)<sup>3</sup>. Esta última localización, inusual en el adulto <sup>27</sup>, es particularmente frecuente en los niños, representando el 40 % de los casos registrados. <sup>3</sup>

Luego de una o dos semanas, en el sitio de inoculación se forma el **chancro esporotricósico**, el cual está constituido por una lesión nodular ulcerada, por lo general asintomática que suele asentar en manos o dedos. Esta lesión inicial es seguida en cuestión de semanas por nódulos o gomas eritematovioláceos no dolorosos, que siguen en forma lineal y escalonada el trayecto de los vasos linfáticos hacia el ganglio regional principal. Los gomas pueden ulcerarse. <sup>3, 12, 20</sup>

El diagnóstico diferencial se plantea con entidades cuyos agentes infecciosos pueden originar un síndrome cutáneo linfangítico nodular: micobacterias atípicas, *Nocardia brasiliensis*, *Leishmania brasiliensis* y enfermedad por arañazo de gato, entre otros.<sup>10</sup>

**Forma Cutánea fija:** se produce por reinfección en pacientes que han desarrollado inmunidad frente al *S. schenckii*. En zonas endémicas la exposición continua a pequeñas cantidades de conidia pueden en forma gradual conferir inmunidad.<sup>4</sup> Se caracteriza por una sola placa infiltrada, verrugosa o vegetante, confinada al lugar de la inoculación, que puede ulcerarse y cubrirse de costras melicéricas, rodeada de una halo eritematovioláceo.<sup>29</sup> En caso de inoculaciones múltiples, puede haber lesiones simultáneas, siendo necesario diferenciarla de la variedad cutáneo diseminada. <sup>10</sup> El diagnóstico diferencial de esta forma de

## ESPOROTRICOSIS

---

esporotricosis debe hacerse con leishmaniasis, cromomicosis, tuberculosis verrugosa, nevo verrugoso y micetomas.<sup>5,11</sup>

**Forma cutánea superficial:** es una variante de la forma cutánea fija. Se caracteriza por placas eritemato-escamosas violáceas y pruriginosas que se manifiestan generalmente en la cara. A pesar de lo superficial de las lesiones la mayoría de los casos son anérgicos o hipoérgicos.<sup>4,20</sup>

**Forma Cutáneo Diseminada:** afecta a diferentes regiones del tegumento en forma de abscesos, úlceras o fístulas,<sup>30</sup> sin compromiso de órganos extracutáneos. Es poco frecuente y está vinculada con estados de inmunosupresión. Las causas de inmunosupresión asociada con más frecuencia son las que afectan la inmunidad celular como el VIH / SIDA, diabetes, neoplasias hematológicas y estados de inmunosupresión parcial como el alcoholismo, el embarazo, la desnutrición y la corticoterapia<sup>7,31</sup>.

### **Formas extracutáneas:**

**Osteoarticular:** puede ser producida por diseminación hemática en huéspedes inmunocomprometidos<sup>13</sup> o por contigüidad a partir de una lesión cutánea.<sup>31</sup> Produce una artritis destructiva y osteolítica, sinovitis o periostitis, principalmente en los huesecillos del carpo, metacarpo y tibia, radio-cúbito, fémur y costillas. Ocasiona dolor, tumefacción articular y limitación progresiva de la movilidad articular. En pocos casos ocasiona síntomas generales. La punción permite obtener un exudado serosanguinolento, rico en proteínas y leucocitos, que puede ser aprovechado para ser inoculado en los medios de cultivo apropiados.<sup>11,32</sup>

## ESPOROTRICOSIS

---

**Pulmonar:** es causada por la inhalación de las esporas y sigue un curso semejante al de la tuberculosis; es decir en zonas altamente endémicas, ingresa al organismo por vía respiratoria, produciendo la primoinfección, permaneciendo asintomáticos el 98% de los pacientes, mientras que en el 2% restante, se producen formas pulmonares progresivas, particularmente en individuos con inmunodeficiencias. Produce neumonitis lobar, pleuritis y lesiones cavitadas de pared delgada.<sup>11, 13, 20</sup>

**Ocular:** es de baja frecuencia, compromete principalmente párpados, conjuntiva y aparato lacrimal con lesiones ulcerosas y gomosas; el compromiso intraorbitario aparece en el contexto de diseminación hematógena. Puede presentarse acompañado de lesiones cutáneas lo cual facilitaría el diagnóstico.<sup>11,33</sup>

**Meníngea:** puede presentarse como una meningitis crónica aislada, o aparecer en el contexto de una forma sistémica diseminada. En el LCR se halla linforraquia, niveles elevados de proteínas y glucosa disminuida.<sup>23</sup>

### **Sistémica Diseminada o Generalizada**

Se comporta como una infección oportunista en huéspedes inmunocomprometidos, con afectación de órganos internos en el contexto de una fungemia.<sup>3</sup> Las manifestaciones clínicas son fiebre, malestar general, anorexia, pérdida de peso, dolor y deformidad articular, puede haber compromiso pulmonar concomitante. Los diagnósticos diferenciales de esta forma clínica son tuberculosis, micobacteriosis atípicas, lepra, leishmaniasis, coccidioidomicosis, blastomicosis, nocardiosis y sífilis.<sup>7</sup>



### **Formas especiales de presentación:**

**Regresión Espontánea, Eritema Nodoso y Eritema Multiforme:** se han reportado en lugares con gran número de casos. Las reacciones de hipersensibilidad se vincularon principalmente con transmisión a partir de animales enfermos, los cuales suelen tener gran cantidad de levaduras en sus lesiones. Probablemente sea la exposición de manera continua a antígenos fúngicos, con constante e intensa estimulación del sistema inmunológico lo que conduzca al desarrollo de hipersensibilidad .<sup>9, 45</sup>

### **DIAGNÓSTICO:**

El diagnóstico se basará en la clínica, la epidemiología y datos de laboratorio. El método estándar para el diagnóstico laboratorial es el cultivo micológico.<sup>4</sup> Otras técnicas complementarias son la histopatología, el exámen directo, la intradermoreacción, pruebas serológicas y amplificación de ADN mediante PCR.

### **Diagnóstico por Laboratorio**

- 1- Materiales y toma de muestra: los materiales que pueden recibirse en el laboratorio son pus o escamas de lesiones cutáneas. Antes de tomar la muestra, se limpia la piel con una torunda impregnada con alcohol al 70%, para quitar las bacterias contaminantes de la superficie cutánea. Las escamas se toman con bisturí, y se recuperan en una caja de Petri o portaobjetos limpios, que se coloca debajo del área afectada; en el segundo caso, se recubren con otro portaobjetos. Las lesiones exudativas se toman con hisopo estéril y humedecido, colocándolo dentro de un tubo de ensayo. Es importante destacar que el material purulento que surge a la digitopresión temprana debe ser descartado, luego de lo cual se procederá a un lavado con solución fisiológica y subsecuentemente se pasará a comprimir nuevamente las lesiones para obtener pus mezclado con exudado serosanguinolento, el cual proviene de los granulomas más profundos.<sup>11</sup>
- 2- Transporte de las muestras: las muestras deben ser transportadas y procesadas rápidamente en el laboratorio.<sup>11</sup>

### **Exámen en fresco:**

Rara vez se logra visualizar, al teñir con Gram o PAS, las levaduras alargadas con forma de habano intracelulares, las

## ESPOROTRICOSIS

---

cuales son encontradas principalmente en las etapas más tempranas de la infección. Con más frecuencia están presentes, los cuerpos asteroides, imágenes esféricas de 3 a 6 milímetros, con una sustancia glicoprotéica eosinofílica radiada. Los mismos son interpretados como resultado de la relación entre el huésped y el hongo, con producción de un complejo antígeno anticuerpo. Si bien no son exclusivos de la esporotricosis, su presencia junto con clínica compatible permite tener un alto índice de sospecha. <sup>8, 10, 11</sup>

### **Cultivo:**

El diagnóstico de certeza se basa en mostrar el agente mediante el cultivo. Todo el complejo *Sporothrix* está compuesto por hongos dimórficos <sup>20</sup>:

- En medios Sabouraud- dextrosa- agar a 25 a 28° C dan colonias filamentosas de color blanco o cremoso que a los pocos días toman color marrón claro o negro y en las que microscópicamente se observa micelios delgados, hialinos, septados y ramificados o en haces. En el caso del *S. schenckii* las conidias se disponen en flor de durazno (simpodiales) agrupadas sobre un talluelo o conidióforo en ángulo recto o bien pueden ser ovoides y sésiles solitarias conformando radulosporas. <sup>7, 20</sup>.
- En medios ricos de agar gelosa sangre y chocolate a 37° C dan colonias cremosas, húmedas y blanquecinas de aspecto bacteriano. Microscópicamente se ven las levaduras o blastoconidias, ovals o globosas con brotes múltiples. <sup>11, 20</sup>

### **Estudio Histopatológico:**

En la mayoría de los pacientes el hongo no es detectado en los tejidos cutáneos, aun cuando se utilizan tinciones especiales como PAS, Gridley o metenamina de plata.<sup>26</sup> Debe sospecharse Esporotricosis en presencia de hiperplasia pseudoepiteliomatosa y reacción granulomatosa epitelioides – piogénica.<sup>26, 34</sup> Cuando la biopsia se toma de un nódulo o goma, el infiltrado se dispone de una manera clásica: una **zona periférica o sifiloide**, constituida por plasmocitos, linfocitos, fibroblastos y acentuada neoformación vascular; una **zona media o tuberculoide**, formada por células epitelioides y algunas células gigantes multinucleadas de tipo Langhans y de cuerpo extraño y finalmente una **zona central o supurativa crónica** en donde se hallan microabscesos de polimorfonucleares. Es en esta zona central del granuloma donde pueden encontrarse los cuerpos asteroides.<sup>35</sup>

**Prueba con esporotriquina:** consiste en una intradermoreacción, que se considera positiva si a las 48 horas aparece una induración mayor o igual a 5 milímetros de diámetro.<sup>19</sup> La negatividad excluye el diagnóstico,<sup>30</sup> excepto en los pacientes inmunodeprimidos en donde la falta de reacción es la regla.<sup>7</sup> En áreas endémicas tiene escaso valor diagnóstico, ya que se torna positiva en infecciones sintomáticas y asintomáticas persistiendo positiva por años<sup>10</sup>

**Amplificación del ADN mediante PCR en tejido de biopsia:** método diagnóstico desarrollado recientemente para esporotricosis, permite arribar a un diagnóstico rápido en el plazo de seis horas. Resulta particularmente útil en ocasiones donde sólo se puede tomar una pequeña muestra para analizar. En un trabajo realizado en el año 2012 por Liu y

## ESPOROTRICOSIS

---

colaboradores en 30 pacientes con diagnóstico presuntivo de esporotricosis: 23 mostraron cultivo positivo para *S. schenckii* mientras que 22 resultaron positivos mediante PCR, es decir se halló una tasa de coincidencia entre ambos métodos del 95.6%. Por el contrario otro estudio experimental realizado por Mendoza y col. sobre ratones inoculados con *S. schenckii* mostraron inferior valor diagnóstico de la PCR en comparación con el estudio micológico por cultivo, por lo tanto futuros estudios serán necesarios para evaluar la real eficacia de esta técnica.<sup>47,48</sup>

### **Pruebas Serológicas:**

LA- SPOROTHRIX ANTIBODY SYSTEM IMMY®: se trata de una prueba de aglutinación cualitativa de partículas de látex, la cual permite la determinación de anticuerpos IgM en el suero del paciente. Facilita el diagnóstico de la esporotricosis en los casos en que resulta difícil observar los cuerpos asteroides, o cuando se presenta una forma diseminada de la enfermedad. Su sensibilidad es cercana al 100% y su especificidad del 54%. Esta prueba presenta falsos positivos en pacientes sanos y reacciones cruzadas con otras micosis profundas.<sup>36</sup>

ELISA: se basa en la detección de anticuerpos IgG en el suero del paciente; también ha sido utilizada exitosamente en líquido cefalorraquídeo y sinovial. Al igual que la aglutinación de partículas de Látex permite arribar a un diagnóstico rápido en formas atípicas, diseminadas o en lesiones que no pudieron ser confirmadas por otros métodos. Presenta una sensibilidad cercana al 90%.<sup>9,11</sup>

### TRATAMIENTO

Las opciones terapéuticas incluyen: medidas locales como termoterapia, Yoduro de Potasio, Azoles, Polienos (Anfotericina B) y Alilaminas. La terapia fotodinámica es un tratamiento recientemente descrito.

1. **Yoduro de Potasio por vía oral:** su primer empleo exitoso data del año 1912; desde entonces y hasta hace pocos años fue considerado el tratamiento de elección <sup>37</sup>, incluso en la actualidad continúa siendo el tratamiento de primera línea en los países en vías de desarrollo debido a que es un tratamiento eficaz y de bajo costo. Requiere de un sistema inmunológico íntegro ya que actuaría estimulando la función de los macrófagos, por lo que no sería efectivo en el paciente inmunodeprimido. El tratamiento se inicia con 5 gotas 3 veces al día y se incrementa según tolerancia hasta 40-50 gotas 3 veces por día. Dentro de sus efectos adversos se pueden mencionar el sabor metálico, erupciones acneiformes, náuseas, vómitos, agrandamiento de glándulas salivales hipotiroidismo y exantemas.<sup>19, 38, 39</sup> Está contraindicado en situaciones fisiológicas particulares como el embarazo, lactancia, nefropatías, cardiopatías, bronquitis aguda o tuberculosis aguda, y pacientes con enfermedad tiroidea.<sup>19,38</sup>

### 2. Azoles:

**Itraconazol:** se ha convertido en la droga de elección para el tratamiento de las formas linfocutáneas y cutáneas fijas. Se administra en forma continua en dosis de 200 miligramos por día hasta 2 a 4 semanas

## ESPOROTRICOSIS

---

posteriores a la resolución completa de las lesiones (AII)<sup>37</sup>. En el año 2008 se comunicó por primera vez la utilización de Itraconazol en pulsos utilizando dosis de 200 miligramos dos veces al día durante una semana al mes, con descanso de tres semanas. Esta modalidad demostró tener una eficacia similar al régimen continuo con la ventaja de reducir el costo total del tratamiento.<sup>40</sup> El itraconazol es utilizado también en pacientes con infección por el virus de la inmunodeficiencia humana luego del tratamiento inicial con anfotericina B, en forma supresiva para evitar posibles recurrencias.<sup>3,7</sup>

**Fluconazol:** es menos efectivo que el itraconazol, por lo que es considerado un tratamiento de segunda elección. Se utiliza sólo cuando el paciente no puede tolerar otros tratamientos, en dosis de 400 miligramos por día durante un período de 6 meses (BIII)<sup>41</sup>

### 3. Alilaminas:

**Terbinafina:** se dispone de menor experiencia en relación al itraconazol. Los ensayos clínicos y reportes de casos que investigaron su uso para el tratamiento de esporotricosis, con dosis de 125 mg a 1 g/día, sugirieron que ésta droga es segura y efectiva en el tratamiento de esporotricosis cutánea. Se indica como alternativa del itraconazol en pacientes polimedicados, en dosis de 500 mg dos veces por día (AII)<sup>41,42</sup>.

### 4. Polienos:

**Anfotericina B:** es de elección en las formas extracutáneas y diseminadas,<sup>43</sup> si bien es efectiva, no

## ESPOROTRICOSIS

---

estaría recomendado en formas cutáneas limitadas debido a su toxicidad y dificultades de administración.<sup>37</sup> Se prescribe en dosis de 0,7 a 1 mg/kg/día.<sup>7</sup>

- 5. Termoterapia local:** el primer estudio experimental acerca de éste tratamiento data del año 1962, en el cual se demuestra el efecto de la diferencia de temperatura en la posibilidad de diseminación del *S. schenckii* en animales. Es un tratamiento eficaz e inocuo, cuyas principales indicaciones serían situaciones fisiológicas particulares como el embarazo y la lactancia y la intolerancia a otras medicaciones. El calor local es aconsejado asimismo como tratamiento complementario de los yoduros o el itraconazol con el fin de acortar el lapso requerido para la curación. Como efectos adversos se puede mencionar la hiperpigmentación, irritación, las cicatrices atróficas o queloideanas y quemaduras superficiales al utilizar radiación infrarroja.<sup>44</sup>
- 6. Terapia Fotodinámica:** se basa en la combinación de una luz visible y una sustancia fotosensible, que genera especies reactivas de oxígeno. Debido a que algunas sustancias fotosensibilizantes se unen rápida y selectivamente a las células microbianas la terapia fotodinámica ha sido propuesta como una alternativa para el tratamiento de las infecciones localizadas. En el caso de la esporotricosis un reciente estudio ha demostrado por primera vez la utilidad de la terapia fotodinámica como tratamiento adyuvante en las formas cutáneas, lo cual permitiría la reducción en los tiempos del tratamiento y costo de las drogas.<sup>46</sup>



## ESPOROTRICOSIS

---

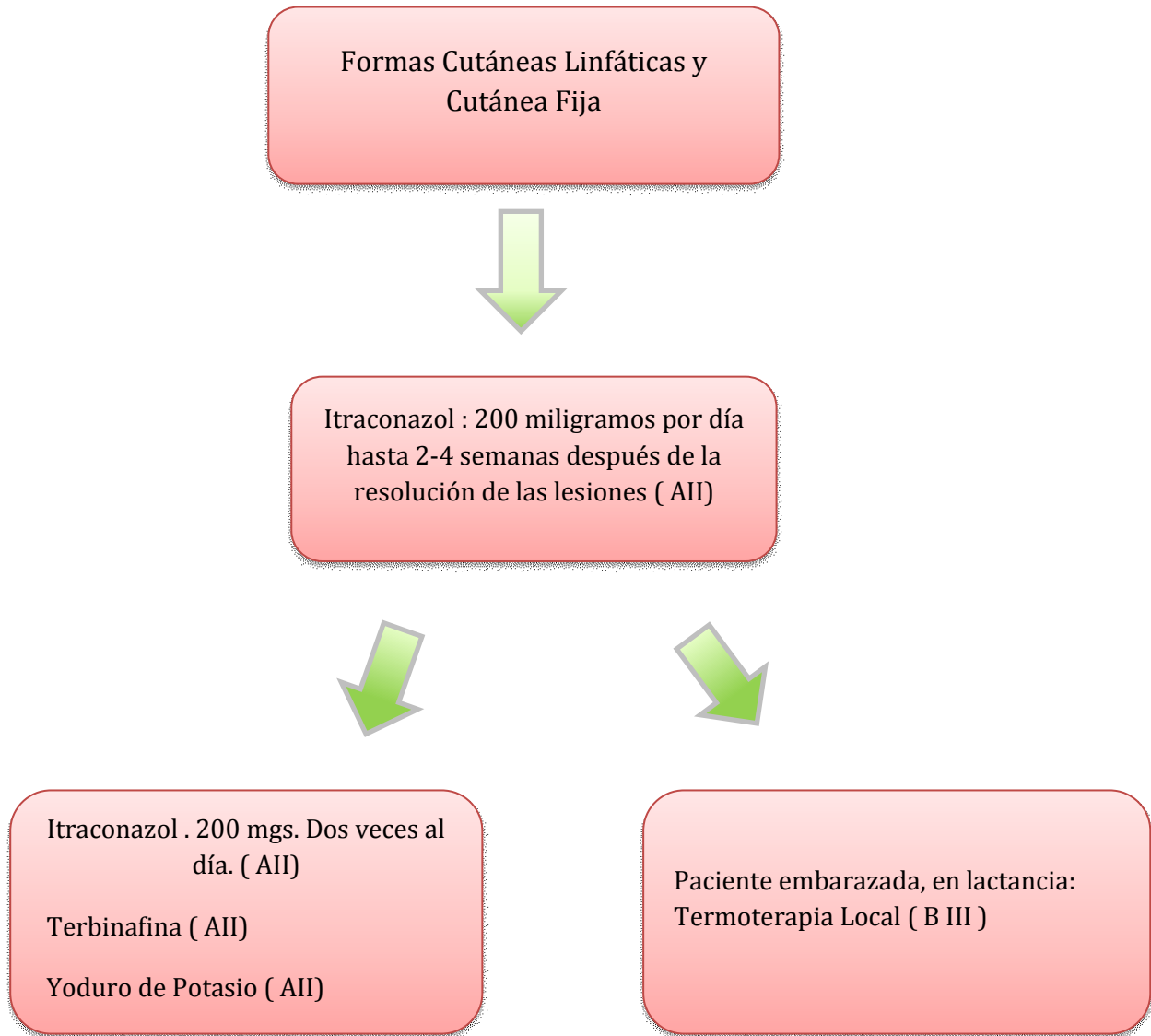
FUERZA DE LA RECOMENDACIÓN	
CATEGORÍA	DEFINICIÓN
<b>A</b>	Buena evidencia para recomendar su uso.
<b>B</b>	Moderada evidencia para recomendar su uso.
<b>C</b>	Pobre evidencia para recomendar su uso.
CALIDAD DE LA EVIDENCIA	
CATEGORÍA	DEFINICIÓN
<b>I</b>	Evidencia de más de un estudio randomizado y controlado
<b>II</b>	Evidencia de más de un estudio clínico bien diseñado, sin randomizar; o estudios de cohorte, casos y controles, preferiblemente multicéntricos o realizados en diferentes períodos.
<b>III</b>	Opiniones de autoridades basadas en la experiencia clínica, estudios descriptivos o comunicaciones de comités de expertos.

**Cuadro 4.** Fuerza de la recomendación y calidad de la evidencia <sup>41</sup>.

## ESPOROTRICOSIS

---

### Tratamiento de la Esporotricosis Formas Linfocutánea y Cutánea Fija.

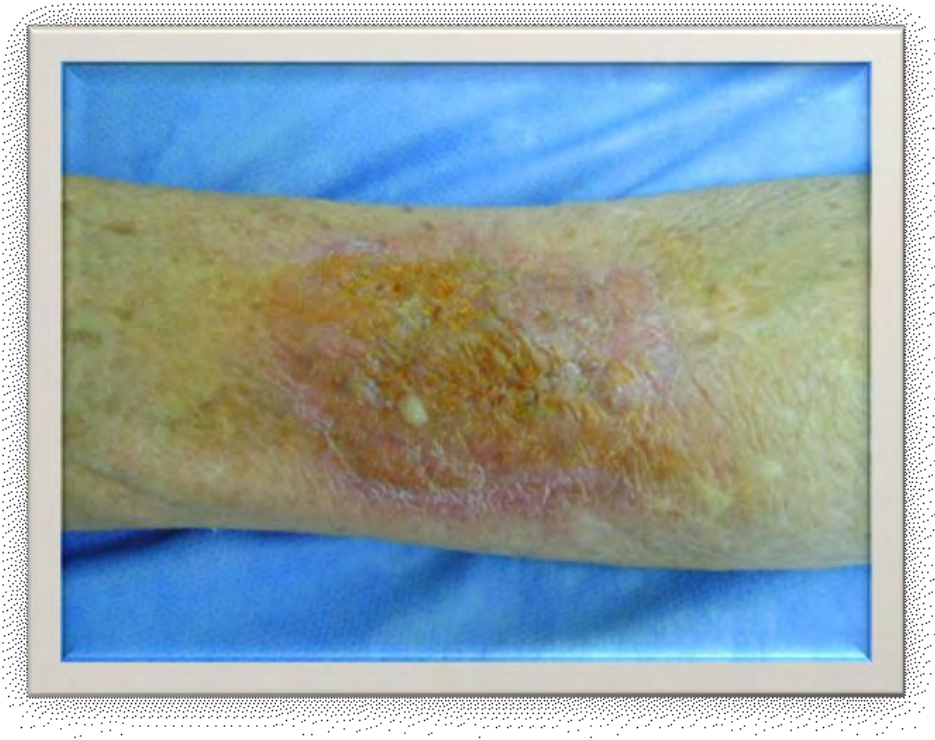

### CASO CLÍNICO

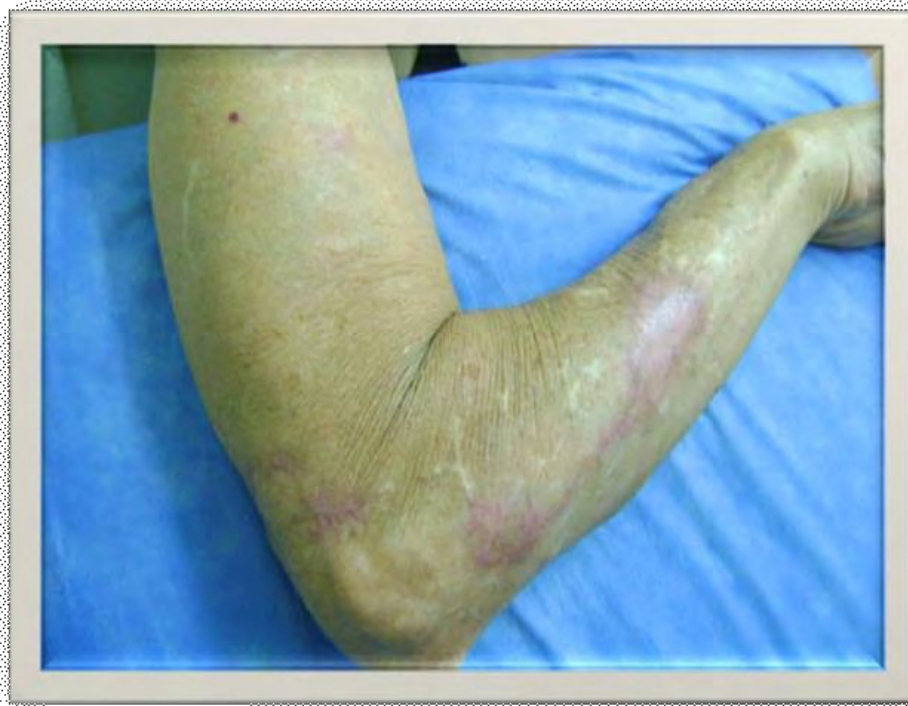- Paciente de 76 años sexo femenino, oriunda del partido de Merlo, provincia de Buenos Aires. Refiere vivir en zona rural donde está en contacto con animales y realiza tareas de jardinería
- Consulta por presentar lesiones en antebrazos
- Antecedentes Personales: Cirugía por Aneurisma de aorta en el año 2006.
- Antecedentes de Enfermedad Actual: Comienza 5 meses previos a la consulta con lesiones en mano derecha que fueron aumentando de tamaño y cantidad, distribuyéndose en ambos miembros superiores.
- Al examen físico presenta: en antebrazo izquierdo, a nivel dorsal, placa eritematosa, infiltrada, de forma oval, de 6 cm. en su eje mayor, con centro ulcerado y secreción purulenta en superficie (Figura 1) En antebrazo derecho a nivel dorsal dos placas eritematosas de bordes definidos unidas por trayecto lineal eritematoso; se observan similares trayectos eritematosos en tercio inferior de brazo ipsilateral. (Figura 2)

# ESPOROTRICOSIS

---



**Figura 1.**



**Figura 2.**

## ESPOROTRICOSIS

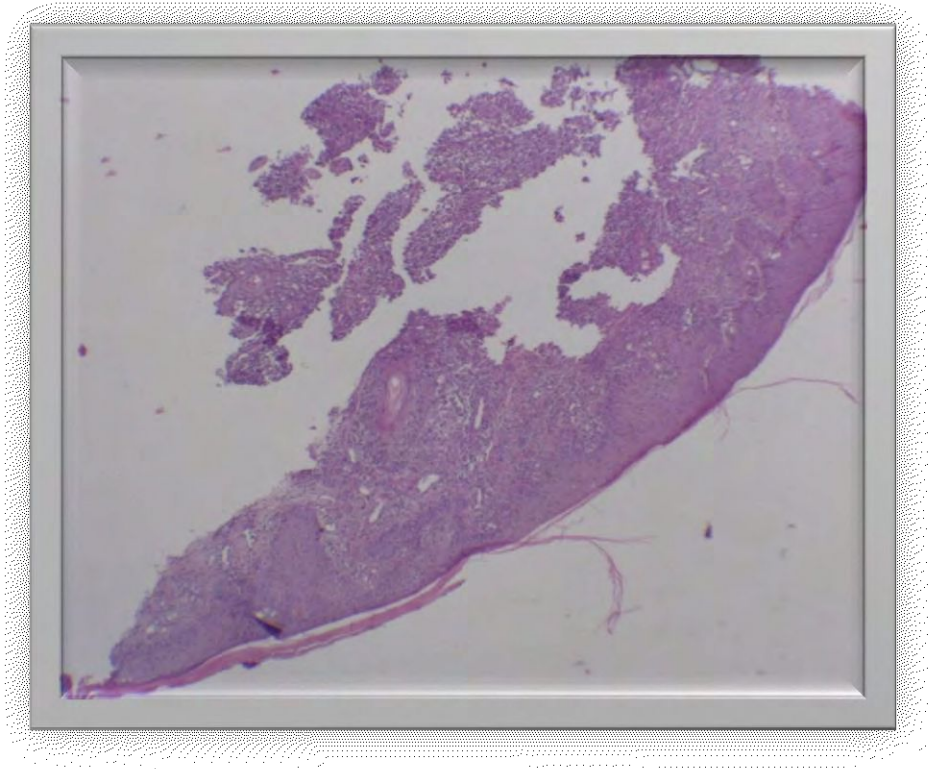
---

### Diagnósticos presuntivos:

- Esporotricosis linfangítica nodular.
- Tuberculosis cutánea
- Micobacterias Atípicas

### Conducta:

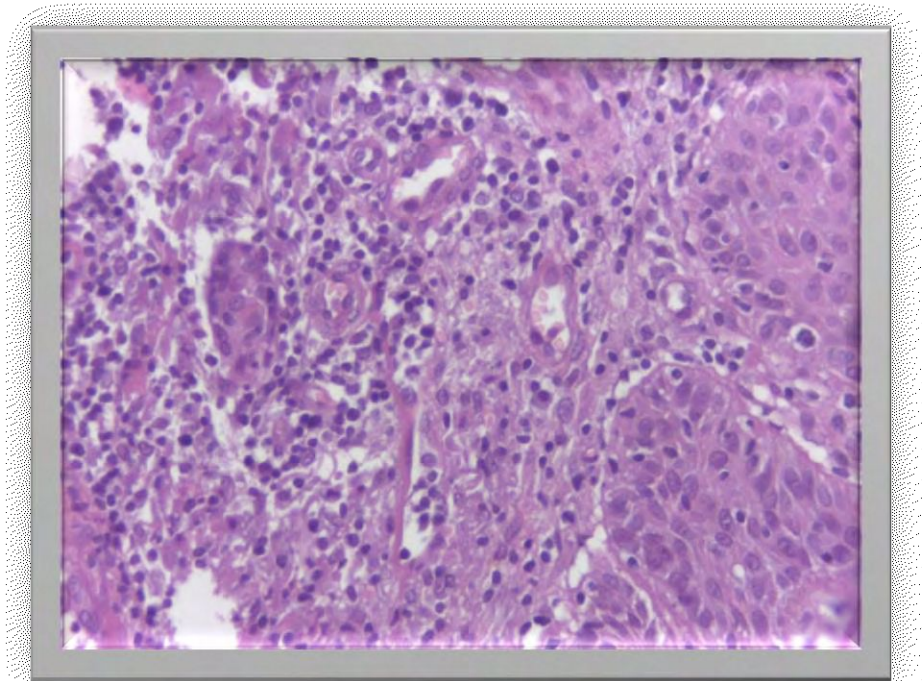
1. Radiografía de Tórax: sin particularidades.
2. Laboratorio de rutina: sin particularidades.
3. PPD negativa.
4. Biopsia de Piel: Fig. 3,4 y 5.



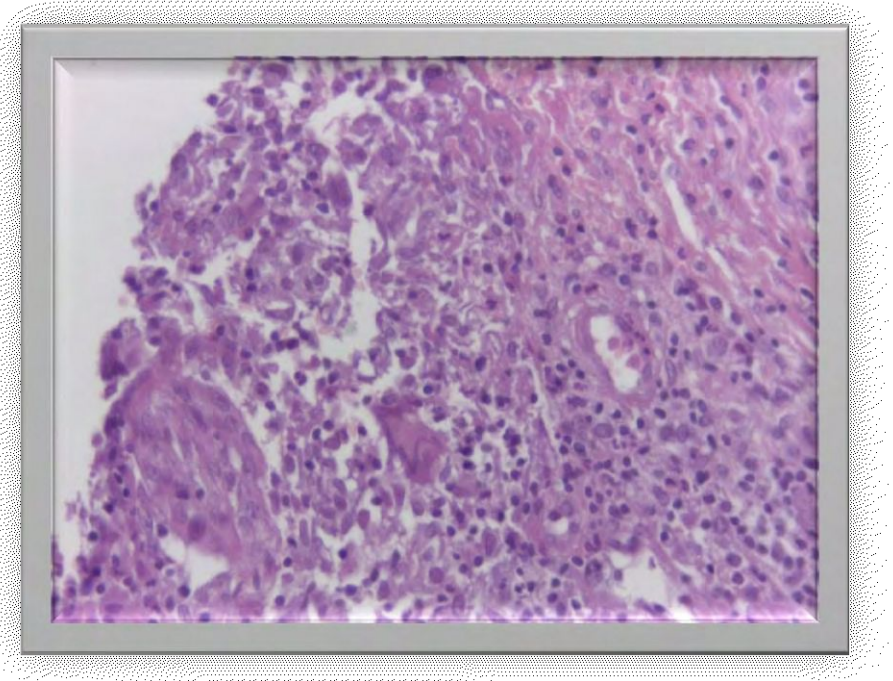
**Figura 3.** Aumento 4X. Presencia de Hiperplasia Epidérmica Pseudoepiteliomatosa e infiltrado inflamatorio crónico inespecífico a nivel de la dermis.

## ESPOROTRICOSIS

---



**Figura 4.** Aumento de 40 X. Infiltrado Inflamatorio Mononuclear con presencia de polimorfonucleares aislados.




**Figura 5.** Aumento de 40 X. Granuloma de células epitelioides en cuyo centro se observa una célula gigante multinucleada

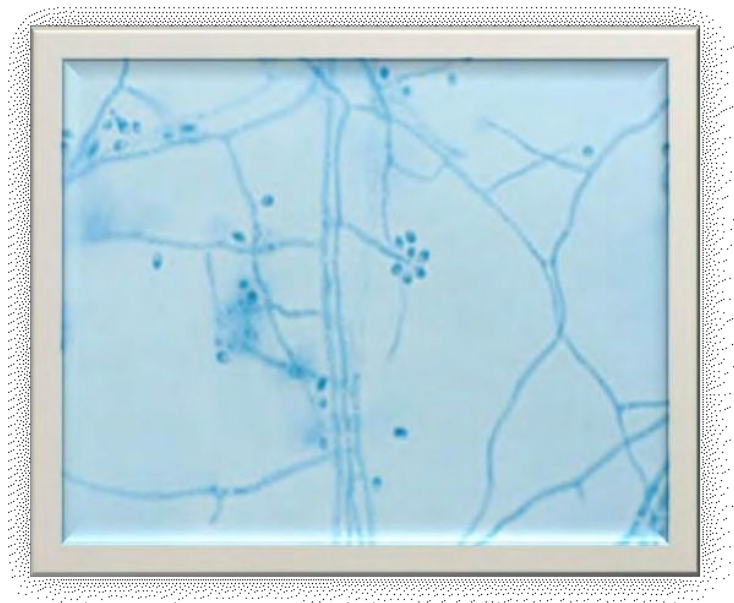
## ESPOROTRICOSIS

---

5-Bacteriología: se solicitó exámen directo y cultivo para gérmenes comunes, BAAR y hongos. (Fig. 5 y 6)



**Figura 6.** Cultivo en medio agar dextrosa Sabouraud: se desarrollaron colonias membranosas, de color blanquecino a beige que tornó a marrón



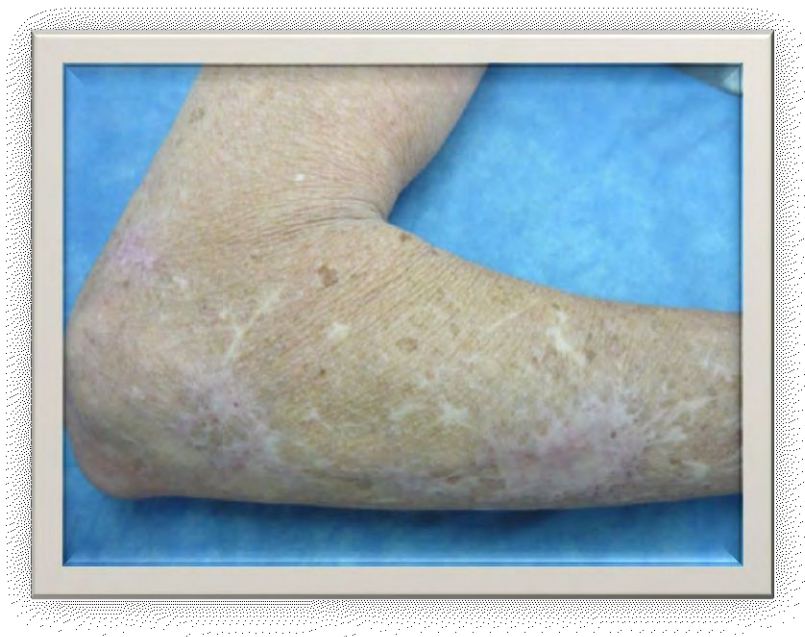**Figura 7.** A la microscopía se observaron hifas delgadas, ramificadas y hialinas, que se reproducían mediante microconidios a partir de un conidióforo, disponiéndose alrededor de éste como flor de margarita.

## ESPOROTRICOSIS

---

De ésta manera con el cuadro clínico y el antecedente epidemiológico se realizaron los diagnósticos presuntivos. La histopatología, fue orientativa, pero no permitió la confirmación del diagnóstico. Finalmente el cultivo nos permitió arribar al diagnóstico de certeza de ESPOROTRICOSIS VARIANTE LINFANGÍTICA NODULAR. Se decidió comenzar tratamiento con Itraconazol, en dosis de 200 miligramos por día.

La paciente evolucionó favorablemente, por lo que se continuó el tratamiento hasta la resolución completa de las lesiones



**Figura 8.** Se observa la presencia de lesiones cicatrizales hipopigmentadas.



### **CONCLUSIÓN**

La esporotricosis es una micosis ampliamente distribuida, de presentación polimorfa, la cual puede ocasionar dificultades diagnósticas cuando se presenta de manera inusual. El estado inmunológico del huésped juega un rol determinante en su evolución, que es generalmente benigna y limitada; el diagnóstico se basa en la clínica y la epidemiología y se confirma mediante el cultivo. Rara vez remite de manera espontánea y requiere terapéutica con antimicóticos sistémicos.

## ESPOROTRICOSIS

---

### BIBLIOGRAFÍA:

1. Hay RJ. Enfermedades micóticas profundas. En: Wolff K, Goldsmith LA, Katz SI, Gilchrist BA, Paller AS, Leffell DJ. Dermatología En Medicina General. Buenos Aires: Médica Panamericana, 2010. v. 3. P 1831-1844
2. Sánchez-Saldaña L, Galarza Manyari C, Matos-Sánchez R. Infecciones micóticas subcutáneas. Dermatología Peruana 2009;19(4):362-387
3. Arenas R. Esporotricosis. Una micosis cosmopolita. Más Dermatol 2010; 10 22-25.
4. Ramírez-Soto M, Lizárraga-Trujillo J. Esporotricosis granulomatosa: presentación de dos casos inusuales. Rev. Chilena Infectol 2013;30(5): 548-553
5. Camargo LJ, Jaramillo V, Morantes L, Serna P, Vázquez EM, Esporotricosis: una enfermedad ocupacional poco conocida. Rev. CES Salud Pública 2012; 3(2):273-279.
6. Rojas Cabrera E, Pardo Ramirez P, Ramírez Viscarra C, Torrico Torrico F. Esporotricosis Linfangítica-Caso clínico. Gaceta Médica Boliviana 2010; 33 (2): 55-58.
7. Rodríguez García H y col. Esporotricosis cutánea diseminada: comunicación de un caso. Dermatología Rev Mex 2008 52 (5):228-30.
8. Bastos de Lima Barros M, de Almeida Paes R, Oliveira Schubach O. Sporothrix schenckii and Sporotrichosis. Clinical Microbiology Reviews 2011, 24(4):633
9. Lopes-Bezerra LM, Schubach A, Costa RO. Sporothrix schenckii and Sporotrichosis. An Acad Bras Cienc 2006; 78(2): 293-308.
10. Starck F, Saponaro AE, Marini MA, Casas JG, Vigovich F, e Agorio I. Esporotricosis cutánea Fija. Arch. Argent. Dermatol 2011; 61:8-11.
11. Carrada BT. Esporotricosis: Avances recientes en el diagnóstico de laboratorio, histopatología y la epidemiología en México. Rev Latinoamer Patol Clin 2012 59 (3):147-171
12. Martínez Rodríguez C y col. Esporotricosis cutánea linfangítica por mordedura de murciélago vampiro (Desmodus rotundus). Dermatol Rev Mex 2013;57:468-47
13. Negroni R. Micosis Profundas. En: Woscoff A, Kaminsky A, Marini MA, Allevato MA. Dermatología en Medicina Interna. Buenos Aires: Alfaomega Grupo Editor Argentino, 2009. P. 249-278
14. Ramírez-Soto M, Lizárraga-Trujillo J, Ticona-Sánchez E, Carrión-León O, Borda-López S. Perfil clínico-epidemiológico de esporotricosis en una clínica de referencia en Abancay, Perú: 2004-2011. Rev. Peru. Epidemiol 2012;16 (2)
15. Barba Borrego JA, Mayorga J, Tarango-Martínez VM. Esporotricosis linfangítica bilateral y simultánea. Rev. Iberoam Micol. 2009;26(4):247-249

## ESPOROTRICOSIS

---

16. Bove-Sevilla PM, Mayorga-Rodríguez J, Hernández-Hernández O. Esporotricosis transmitida por gato doméstico. Reporte de un caso. *Med Cutan Iber Lat Am* 2008; 36 (1):33-35.
17. Rees RK, Swartzberg JE. Feline-transmitted Sporotrichosis: A case study from California. *Dermatology Online Journal* 17 (6): 2
18. Hartz Alves S., Schubert Boettcher C., Carvalho de Oliveira D., Tronco- Alves GR., Aparecida Sgaria M., Thadeu P., Therezinha Oliveira L., Morais Santurio J. *Sporothrix schenckii* associated with armadillo hunting in Southern Brazil: epidemiological and antifungal susceptibility profiles. *Rev Soc Bras Med Trop* 2010; 43 (5): 523-525
19. Venadero AF, Orellana Arauco AR, Castellón Alcaraz SJ, Bonifaz A, Padilla Desgarenes MC. Esporotricosis linfagítica. A propósito de diferentes alternativas de tratamiento. *Dermatología Rev Mex* 2010; 54 (3):145-149
20. Saúl A., Bonifaz A. Clasificación de la esporotricosis. Una propuesta con base en el comportamiento inmunológico. *Dermatología Rev Mex* 2011;55(4):200-208
21. Cruz R., Vieille P. y Oschilewski D. Aislamiento ambiental de *Sporothrix globosa* en relación a un caso de esporotricosis linfo-cutánea. *Rev Chilena Infectol* 2012; 29 (4): 401-405
22. Bhutia, P., Gurung, S., Yegneswaran, P., Pradhan, J., Pradhan, U., Peggy, T., Pradhan, P., & Bhutia, C. A case series and review of sporotrichosis in Sikkim. *The Journal Of Infection In Developing Countries* 2011; 5(08), 603-608.
23. Kauffman CA. *Sporotrichosis*. *Clinical Infectious Disease* 1999;29: 231-237
24. Torres- Mendoza BM, Vázquez Valls E.; González Mendoza A. Efecto del yoduro de potasio sobre la respuesta inmune en la esporotricosis. *Rev. Iberoam Micol* 1997; 14: 98-100
25. Ramírez Soto MC, Loayza- Calderón M. Esporotricosis polimórfica, un problema de salud pública que debemos valorar.
26. Di Martino Ortiz B., González Burgos L., Flores de Lacarruba L. Esporotricosis cutáneo- linfagítica. Reporte de un caso pediátrico. *Pediatr (Asunción)* 2013; 40 (1):45-49.
27. Takata T. Facial verrucous sporotrichosis in adult during treatment for rosacea. *Internatinal Journal of Dermatology* 2014; 53: 124-125.
28. De los Ríos S., Carrizo DH., Saadi ME., Cartagena NE., Romano S. Esporotricosis Linfagítica. *Dermatol. Argent.*, 2013, 19(5): 350-353
29. Lizardo Castro GA., Zúniga Muñoz P. Esporotricosis Linfocutánea En Niños: A Propósito De Un Caso. *Rev Med Hondur*, 2011; 79 (2): 81-84
30. Michelena MA, Garritano MV, Chiavassa AM Rafti P., Ottino A., Mestroni S. Esporotricosis cutánea micetomatoide: A propósito de un caso. *Arch. Argent. Dermatol* 2009 59:211-215.

## ESPOROTRICOSIS

---

31. Chang S., Hersh AM., Naughton G., Mullins K., Fung MA., Sharon VR. Disseminated cutaneous sporotrichosis. *Dermatology Online Journal* 2013;19(11)
32. de Carvalho Aguinaga F., Moritz Trope B., Fernandes NC., Engel DC., Ramos-e-Silva M. Sporotrichosis with Bone Involvement: An Alert to an Occupational Disease. *Case Rep Dermatol* 2014; 6:114–118.
33. Freitas DF, Lima IA, Curi CL, Jordão L, Zancopé-Oliveira RM, do Valle AC, Galhardo MC, Curi AL. Acute dacryocystitis: another clinical manifestation of sporotrichosis. *Mem Inst Oswaldo Cruz, Rio de Janeiro* 2014; 109(2): 262-264.
34. López JG., Rebolledo M. Esporotricosis linfocutánea en paciente pediátrico. *Rev Asoc Colomb Dermatol.* 2009; 17:180-82
35. Padilla MC., Orozco La Roche JE. Cuerpos asteroides en el examen directo de un paciente con esporotricosis linfangítica. *Rev Cent Dermatol Pascua* 2000; 9(2): 105-108
36. Reyes H., Mata S., Magaldi S., Hartung C., Colella M., Pérez C., Calatroni MI Utilidad del método LA-Sporothrix Antibody System en el diagnóstico de la esporotricosis cutánea. *Rev. Soc. Ven. Microbiol* 2003; 23 (2)
37. Kauffman CA.; Hajjeh R., Chapman SW. Practice Guidelines for the management of patients with Sporotrichosis. *Clinical Infectious Disease* 2000; 30: 684- 687.
38. Siliang Xue, Rui Gu, Taixiang Wu, Mingming Zhang, Xiaoshan Wang. Yoduro de potasio oral para el tratamiento de la esporotricosis (Revision Cochrane traducida). *Biblioteca Cochrane Plus* 2009; 4.
39. Coskun B., Saral Y., Akpolat N., Atseven A., Cicek D. Sporotrichosis successfully treated with Terbinafine and potassium iodide: Case Report and Review of the literature. *Mycopathologia* 2004; 158: 53-56.
40. Song Y., Zhong S-X, Yao L. Y Col. Eficacia y Seguridad de Itraconazol en pulsos vs régimen continuo en esporotricosis cutánea *J. Eur. Acad. Dermatol. Venereol* 2011; 25:302-305.
41. Kauffman CA; Bustamante B., Chapman SW., Pappas PG. Clinical Practice Guidelines for the management of Sporotrichosis: 2007 Update by the Infectious Diseases Society of America. *Clinical Infectious Disease* 2007; 45:1255-1265
42. Francesconi G., Valle AC, Passos S., Reis R., Galhardo MC. Un tratamiento efectivo y seguro de la esporotricosis cutánea. *J. Eur. Acad. Dermatol. Venereol* 2009; 23: 1273–1276.
43. Espinoza-Hernández CJ, et al. Esporotricosis diseminada con afección cutánea y testicular. *Actas Dermosifiliogr.* 2013.
44. Conti Díaz, IA. La termoterapia local como tratamiento de la esporotricosis cutánea. *Rev Med Urug* 2011; 27: 50-55.

## ESPOROTRICOSIS

---

45. Orzechowski Xavier M., Riffel Bittencourt L., Moss da Silva C., Stone Vieira R., Cataud Pacheco Pereira HC. Atypical presentation of sporotrichosis: report of three cases. *Rev Soc Bras Med Trop* 2013; 46 (1):116-118
46. Gilaberte Y, Aspiroz C, Alexandre MC, Andres-Ciriano E, Fortuño B, Charlez L, Revillo MJ, Hamblin MR, Rezusta A. Cutaneous sporotrichosis treated with photodynamic therapy: an in vitro and in vivo study. *Photomed Laser Surg*. 2014; 32(1):54-7.
47. Liu X., Zhang Z., Hou B., Wang D., Sun T., Li F., Wang H. Rapid identification of *Sporothrix schenckii* in biopsy tissue by PCR. *Journal of the European Academy of Dermatology and Venereology* 2013; 27:1491-1497.
48. Mendoza M., Brito A, Schaper DA, Spooner VA, Alvarado P, Castro A y Fernández A. Evaluación de la técnica PCR anidada para el diagnóstico de la esporotricosis experimental. *Rev Iberoam Micol*. 2012;29(3):120-125

# ESPOROTRICOSIS

---