

Notas científicas

DIAGNOSTICO HISTOLOGICO DE LA RABIA

POR

C. F. MAGGIO

Médico Veterinario

Este diagnóstico se funda en la presencia de ciertas lesiones de los vasos capilares, células nerviosas ó en la presencia en el protoplasma de éstas, de corpúsculos especiales llamados corpúsculos de Negri.

Lesiones vasculares.—En 1875 Kolesnikoff observa una carioquinesis abarcando la mayor parte de los elementos endoteliales, una proliferación del tejido conjuntivo de la túnica externa, con infiltración de leucocitos y acumulación de estos elementos entre la túnica media y externa.

En un principio estas lesiones hállanse representadas por puntos miliares y más tarde se difunden.

En 1892 Babes demuestra que generalmente los capilares sufren una obliteración por una substancia reticular, al mismo tiempo que comienza una degeneración hialina de las diversas capas. Estas lesiones se hallan constantemente en la substancia gris, en los núcleos motores del bulbo y de la médula. La enorme extravasación de leucocitos que invaden los tejidos circunvecinos atestiguan las alteraciones vasculares.

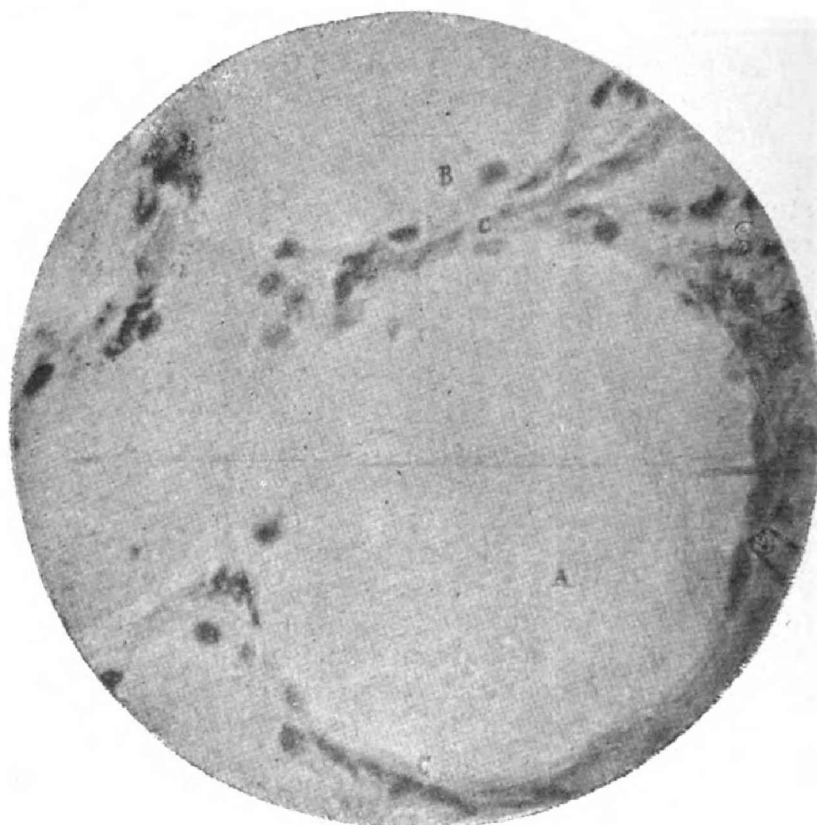Lesiones de las células.—Los trabajos de Babes evidencian alteraciones de las células nerviosas del sistema central consistentes en una degeneración uniforme y frecuentemente vacuolar del protoplasma, con reducción, degeneración ó rechazo del núcleo hacia la periferia. A más de estas alteraciones aparecen alrededor de las células, leucocitos que invaden el protoplasma celular y que algunas veces éste es reemplazado por elementos linfoides.

En 1900 Nelis y Van Gehchten demuestran que las lesiones indicadas por Babes se encuentran también en los

gánglios cerebro espinales y simpáticos. Microfotografías 1, 2, 3, 4, 5.

2° Los animales, habiendo muerto en el curso de la rabia, no presentan siempre alteraciones ganglionares.

3° Las lesiones de neurofagia no son patognomónicas porque se encuentran en los perros viejos (Pugnat) en la



MICROFOTOGRAFÍA I

Obj. Zeiss apocrom., 1.5 apert., 1.30 ocul. proyec., dis. focal 1.70
Método de Nissi

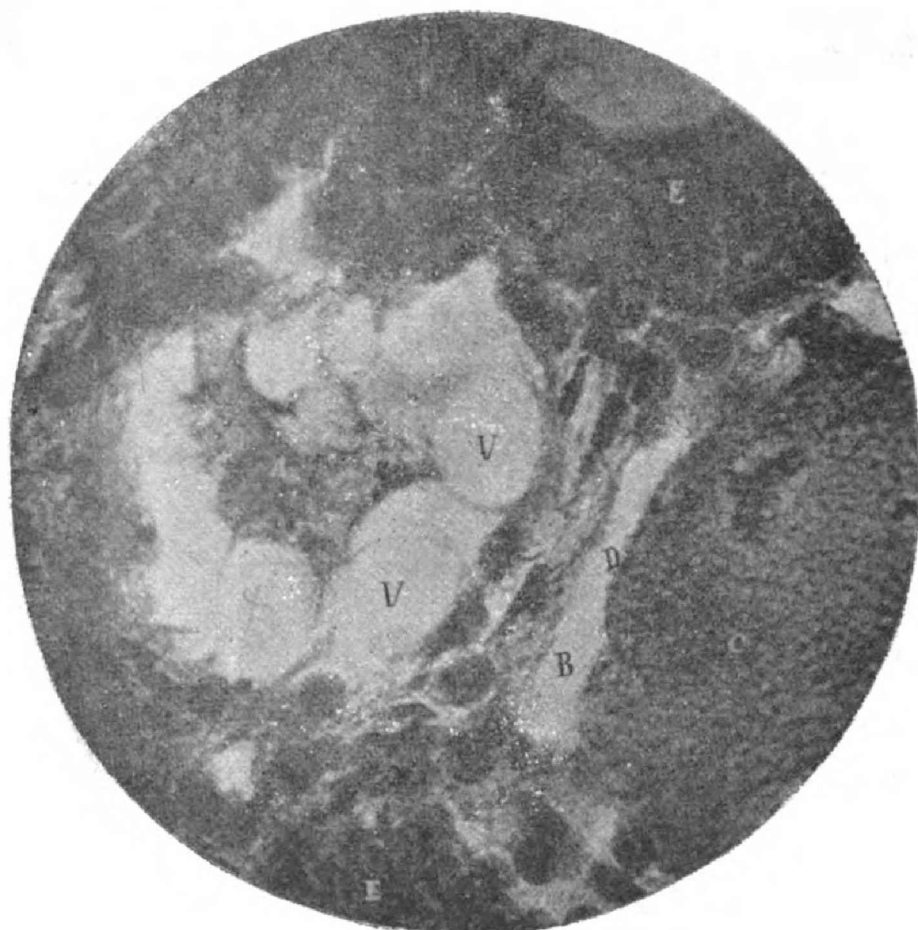
GÁNGLIO DE PERRO RÁBICO

- A. Sitio ocupado por una célula degenerada.
- B. Vacuolas periféricas.
- C. Cápsula conjuntiva.

meningitis cerebro espinal del caballo (Carthy y Ravenel) y en algunas intoxicaciones.

En razón de su valor práctico las investigaciones de Nelis y Van Gehuchten fueron controladas por Hehaut, Cuillé y Vallé, Franca, Rabieaux, de lo que deducen:

1° Los animales muertos de rabia presentan siempre lesiones ganglionares más ó menos acentuadas.



MICROFOTOGRAFÍA H

Obj. Zeiss apocrom., 1.5 apert., 130 ocul. proyec., dis. focal 0.70
Método Nissl

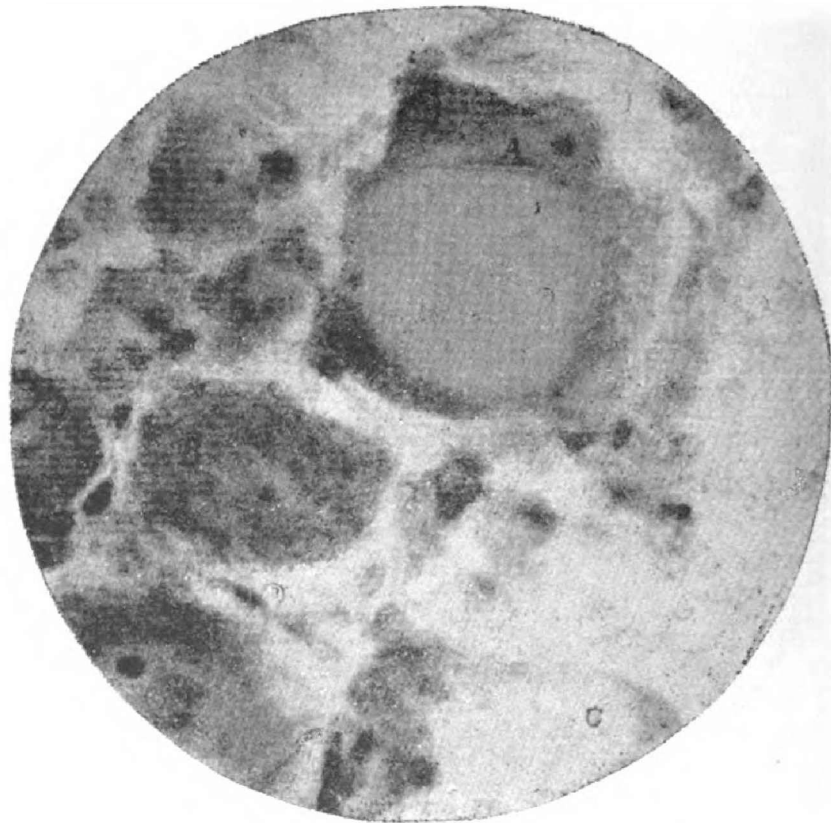
GÁNGLIO RAQUÍDEO DE PERRO RÁBICO

- A. Resto protoplasmático de una célula vacuolada.
- B. Espacio pericelular.
- C. Protoplasma granuloso de una célula en vías de destrucción.
- E. Tejido conjuntivo.
- N. Núcleo degenerado.
- V. Vacuolas.

Corpúsculos contenidos en el protoplasma celular.—
En el año 1903 el doctor Negri hizo una importante comunicación á la Sociedad Médico Quirúrgica de Pavia, sobre

la presencia constante en el interior de las células nerviosas de los animales muertos de rabia, de uno ó muchos elementos que á su juicio los clasifica entre los protozoos.

Las dimensiones de estos varían de 1 á 23 micras, de forma ovalar, redonda y aún triangular, según el tamaño y



MICROFOTOGRAFÍA III

Obj. Zeiss apocrom., 1.50 apert., 1.30 ocul. proyec., dis. focal 0.70
Método de Nissl

GÁNGLIO DE PERRO RÁBICO

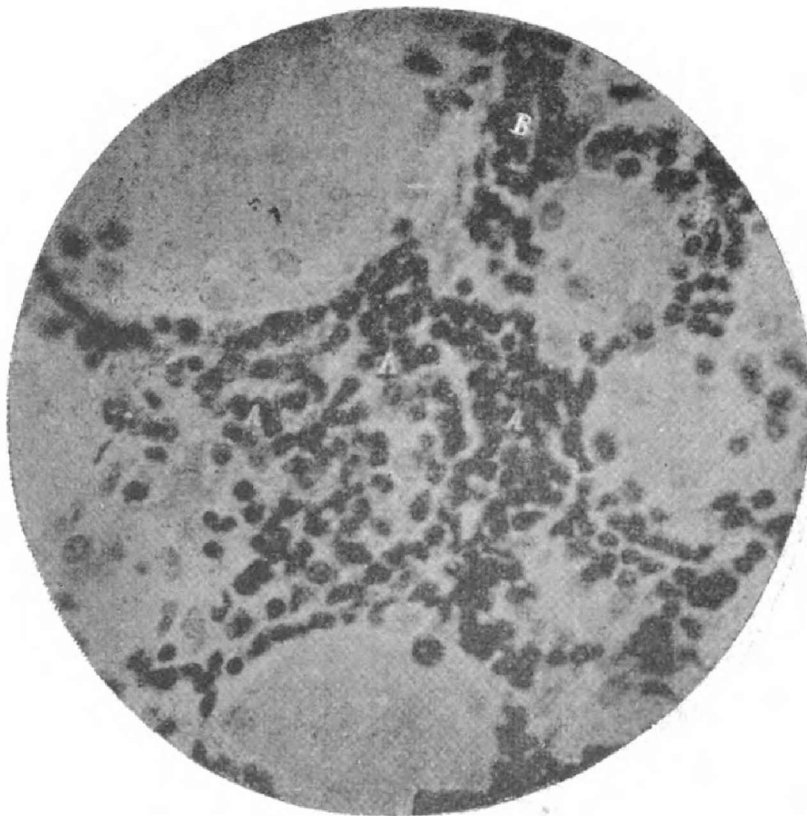
- A, Célula con núcleo periférico y degeneración del protoplasma.
- B, Célula en el comienzo de la degeneración.
- C, Vacuola.

la situación que ocupan en la célula, son más pequeños en el conejo que en el perro y ellos disminuyen de número y de tamaño á medida que se hace más corto el periodo de incubación de la rabia, é inversamente.

Negri los ha encontrado en los cuernos de Ammon, en la corteza cerebral y cerebelosa, en el puente de Varoglio

como en la médula y ganglios raquídeos; jamás los ha encontrado en las glándulas salivares ni en la saliva.

Dámato, habiendo inoculado bajo la dura madre sustancia virulenta en conejos, no pudo observar durante el período de incubación de la enfermedad, modificación alguna



MICROFOTOGRAFÍA IV

Obj. Zeiss apocrom. immers., 1.50 apert., 1.30 ocul. proyec., dist. focal 0.65
Método de Nissl

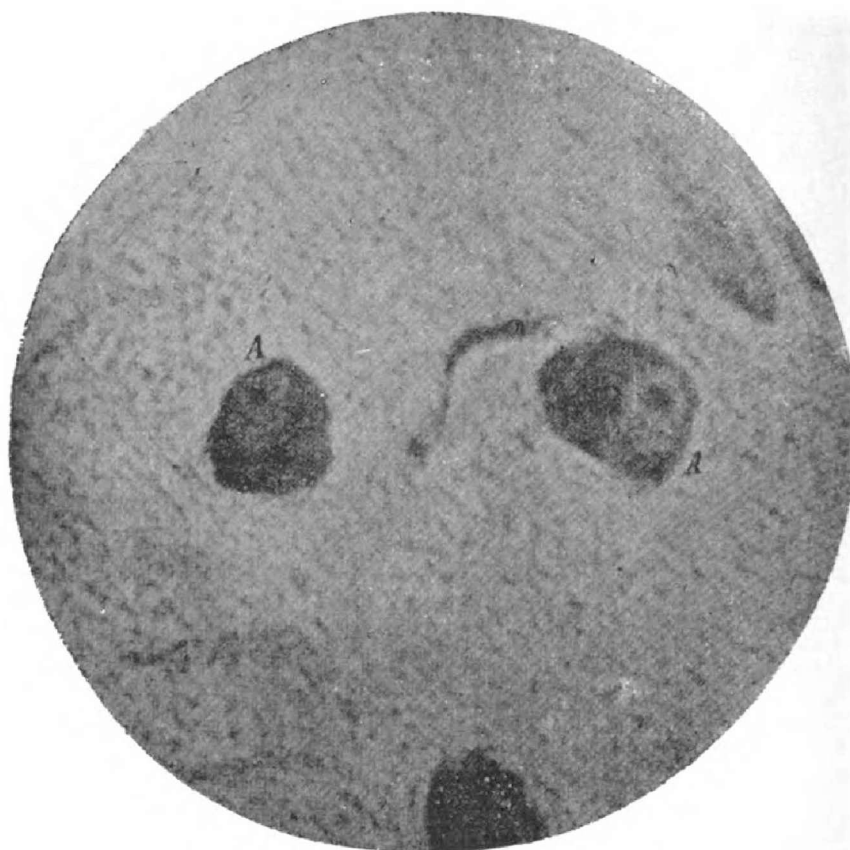
GANGLIO DE PERRO RÁBICO

- A, Leucocitos que han ocupado un espacio celular.
- B, Leucocitos invadiendo una célula.

de los corpúsculos de Negri. Estos permanecieron en el lugar de inoculación sin propagarse á las partes vecinas.

La localización de estos corpúsculos es variable según el punto de inoculación. En los perros muertos de rabia furiosa, habiendo sido estos inoculados en el cráneo ó en la cámara anterior del ojo, los corpúsculos se encuentran espe-

cialmente en el encéfalo, mientras que en la rabia paralítica
sobrevvenida por inoculación en el ciático, estos elementos
se encuentran de preferencia en los ganglios raquideos,
pudiendo en este caso faltar en el encéfalo.



MICROFOTOGRAFIA V

Obj. Zeiss apocrom., 1.5 aper., 1.30 ocul. proyec., dist. focal 0.70
Método de Nissl

CÉLULAS DEL BULBO DE CONEJO RÁBICO

A. Células con núcleo periférico.

Según este autor los corpúsculos de Negri están formados
de una masa homogénea, hialina, presentando en su interior
pequeñas granulaciones refringentes.

Resistencia de estos corpúsculos.—El profesor Buta-
relli los ha sometido á la desecación, calor, putrefacción,

del agua, de la glicerina y ha constatado que mientras dura la virulencia del tejido, los corpúsculos no se alteran.

Los corpúsculos de Negri tienen afinidades colorantes especiales para la fuchsina y eosina ácida.

Método de coloración de Mann.—Se toman pequeños pedazos de cuerno de Ammon, se fijan por el sublimado en solución saturada, después de fijados se lavan ligeramente con agua; por medio del alcohol iodado se quita el exceso de bicloruro.

Se hace inclusión, los cortes son tratados por tolueno, alcohol absoluto, hidratados y coloreados durante 10 horas en la mezcla siguiente:

Solución acuosa de azul de metileno al 1 %	14 partes
» » » eosina. al 1 %	17 »
Agua destilada	40 »

Los cortes se lavan rápidamente con agua, luego con alcohol absoluto, enseguida se sumergen en alcohol absoluto alcalinizado con soda cáustica: los que aparecen rojos son lavados otra vez con alcohol absoluto y pasados al agua acidulada por algunas gotas de ácido acético; estos se vuelven azules, se deshidratan y montan con bálsamo; el exámen se hace con objetivo de inmersión.

Por este procedimiento los corpúsculos de Negri se perciben como glóbulos rojos fuertemente coloreados en eosina, mientras que las demás partes quedan en azul.

Por el método de Van Gieson (mezcla de solución saturada de ácido picrico y de fuchsina ácida) los corpúsculos aparecen en rojo intenso sobre un fondo de amarillo.

También se pueden observar por el método de Volpino, siendo este más fácil y rápido que los anteriores.

Se hacen cortes de cuernos de Ammon de 3 á 4 milímetros de espesor, se colocan en tubos de ensayo con 4 ó 5 cc de solución de ácido ósmico al 10 %; después de 5, 6 horas,—estos pedazos ennegrecidos por la acción del ácido, se lavan durante una hora en agua, enseguida se colocan en alcohol absoluto y después de 3 á 4 horas se hacen los cortes á mano, se colocan estos en un porta con una gota de glicerina, se cubren y se examinan.

En esta preparación las células son de color de café claro, el núcleo más pálido y los corpúsculos se hallan distantes del núcleo semeándose á nucleolos.

Por el método Volpino es posible en 24 horas diagnosticar con exactitud la rabia, en más de la mitad de los casos.

El diagnóstico de la rabia, por la presencia de los corpúsculos de Negri en las células nerviosas, dá resultados positivos en la mayoría de los casos.

Por estas razones el Instituto Antirábico de Turín, no emplea el diagnóstico biológico sino en los casos en que la presencia de los corpúsculos de Negri ha quedado negativa en un buen número de preparaciones.

FACULTAD NACIONAL DE AGRONOMÍA Y VETERINARIA

MOVIMIENTO MENSUAL DEL HOSPITAL DE CLÍNICAS

Director: Dr. H. RIVAS

Ayudante: JUAN C. SAMPIETRO

Mes de Junio de 1906.

ANIMALES	PRESENTADOS AL CONSULTORIO	INGRESADOS AL HOSPITAL	EXISTENCIA ANTERIOR	DADOS DE ALTA POR			EXISTENCIA ACTUAL	OBSERVACIONES
				SANOS	MEJORA- DOS	MUER- TOS		
Equinos	78	29	39	18	—	1	46	4 son de la Facultad
Bovinos	4	1	5	2	—	—	4	Idem.
Caprinos	—	—	—	—	—	—	—	
Caninos	25	8	9	3	—	2	10	
Suinos	—	—	—	—	—	—	—	
Felinos	2	2	2	—	—	—	4	
Aves	—	—	3	—	—	2	1	