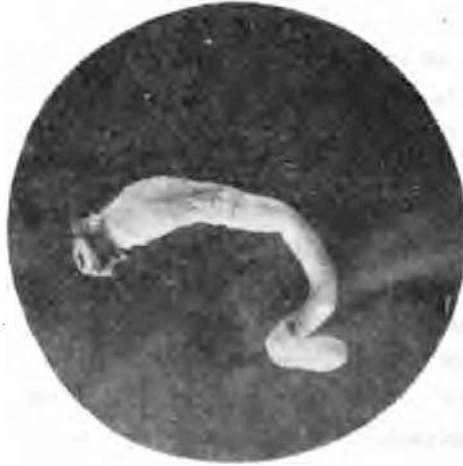

## CASOS CLÍNICOS

### ATRESIA CONGÉNITA DEL RECTO

Son sumamente raras las deformaciones congénitas del ano y recto en los animales y esencialmente—por nuestro sistema de crianza—la oportunidad para observarlas; lo que me induce á publicar el único caso que se ha presentado hasta la fecha en el hospital de clínicas.



El verano ppdo. remitió el señor Intendente de esta Facultad, un potrillo zaino, mestizo árabe, de tres días de edad, atacado de violentos cólicos.

Recibido por el ayudante de clínicas, en ese entonces señor Livingston, indicó se administrara con urgencia un enema con agua jabonosa, líquido que al ser inyectado retrocedía con violencia.

En la imposibilidad de hacer táxis rectal, se explora con la sonda uretral equina notándose á los treinta centímetros de profundidad un obstáculo infranqueable, de consistencia elásticas, suave y de paredes lisas.

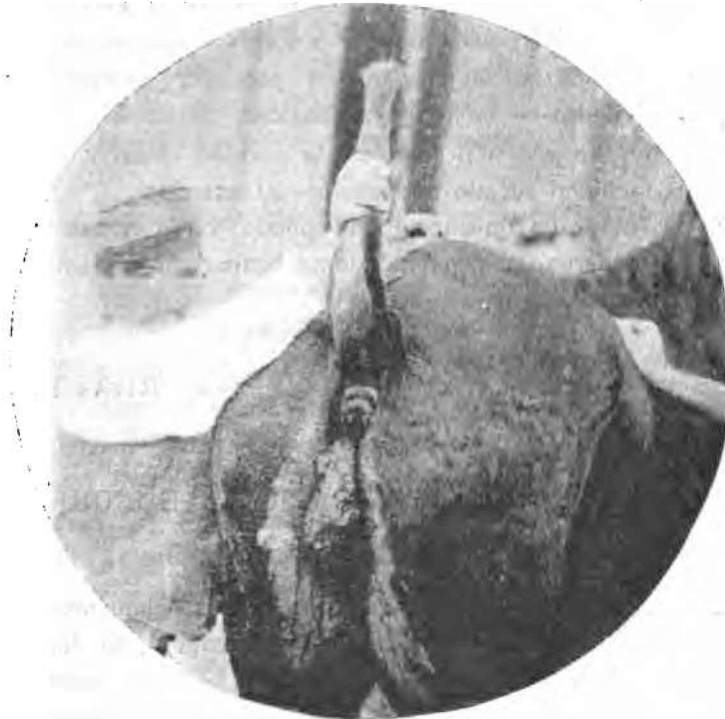
La sonda no acarrea, así como igualmente el enema anterior, partícula alguna de meconium y ni la cola ni el perineo indican que lo haya expulsado en otro momento.

Se hizo el diagnóstico de imperforación del recto y fatalmente pocas horas más tarde pudo ser comprobado al efectuar la autopsia.

En el fotograbado adjunto se observa claramente la atresia del intestino recto á que hago referencia.

#### PÓLIPO RECTAL

El día 18 de Agosto es presentado á la visita clínica un caballo del señor Rizzo, de 8 años de edad, presentando un



tumor pediculado que descende colgante desde el ano por el perineo en una extensión de 18 centímetros, cuyo diámetro mayor es de 9 centímetros. La superficie con pequeñas

úlceras en la parte engrosada del tumor, se presenta del color rojizo en el pedículo y grisácea en el extremo inferior. Ofrece todo el tumor una consistencia resistente. Por un pequeño corte efectuado en el pedículo se observa que es intensamente vascularizado.

Con la exploración rectal puede continuarse el pedículo hasta una profundidad de 20 centímetros á donde nótase una estenosis manifiesta que impide el avance de la mano haciendo imposible conocer el origen exacto del pedículo.

El estado general del individuo es satisfactorio, lo que induce á creer que todas sus funciones son normales, teniendo en cuenta que la tal lesión data de diez á doce meses.

El propietario observa que con frecuencia desaparece el tumor por penetración en el recto y reaparece al poco tiempo; hecho que fué constatado por nosotros á los pocos días de estar el enfermo en preparación para ser operado por el procedimiento de la ligadura elástica.

El tumor de por sí penetró en la cavidad rectal y pudo ser con facilidad sacado nuevamente al exterior.

En la fotografía que acompaña puede verse el tumor á que hago referencia, prometiéndome ocupar próximamente de su constitución histológica.

La Plata, Noviembre 3 de 1901.

RIVAS H.

---

## EL DOCTORADO VETERINARIO EN HUNGRÍA

---

Las conquistas de la ciencia veterinaria, esencialmente en el terreno de las investigaciones experimentales, la hacen cada día digna de la más alta consideración en el concepto social y científico, alcanzado por las profesiones liberales.

La Escuela Veterinaria de Hungría por decreto real del corriente año, ha sido autorizada para otorgar á los Veterinarios diplomados el grado de «Doctor en Medicina Veteri-