

HERNIA DIAFRAGMATICA DEL HÍGADO

POR EL

DR. EDUARDO BLOMBERG

Médico Veterinario de la Universidad Nacional de La Plata
Ayudante del Instituto Bacteriológico de la Provincia

En el hígado de un ternero, sacrificado en el frigorífico «La Blanca», fué encontrado por el doctor C. Bazterrica un tumor localizado en la cara anterior del órgano. Su forma,

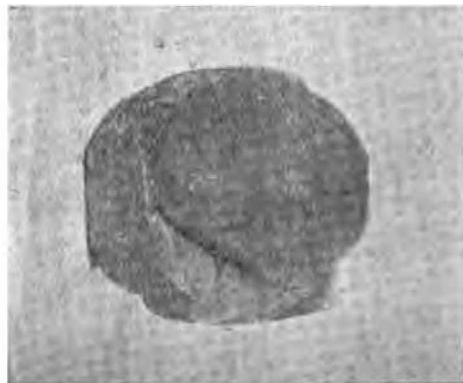

Figura 1.

su aspecto, su modo de adherir al hígado, en una palabra, todos sus caracteres macroscópicos, junto con el hecho de que nunca se le había presentado al doctor Bazterrica caso semejante debían, como era natural, llamar su atención y despertar en él la curiosidad y el interés de conocer el diagnóstico histo-patológico correspondiente. Fué por este motivo y por acceder al mismo tiempo al deseo que el doctor F. Ma-

lenchini le había manifestado de ir formando gradualmente un museo de Anatomía-patológica en la Facultad de Veterinaria de La Plata, que el doctor Bazterrica remitió la pieza anatómica á su ex-profesor, considerándola, al menos por su rareza, digna de formar parte de una colección científica.

El doctor Malenchini me aconsejó su estudio, y yo, al exponer los resultados de mis investigaciones, le agradezco públicamente no tan solo esta prueba de confianza, sino también por las aclaraciones y explicaciones que me ha suministrado y que me han servido para llevar más fácilmente á cabo este pequeño trabajo.

He aquí la descripción de la pieza anatómica, que harán aun más clara las figuras anexas:

Se trata de un trozo de hígado, cuya cara anterior presenta una protuberancia, que por sus caracteres exteriores merece efectivamente ser considerada como tumor. Es una protuberancia de forma ovoidal, del tamaño aproximado de un huevo de gallina, bastante aplanada, que vista de arriba y de lado, se destaca muy poco, con la parte inferior de sus bordes laterales, de la superficie del hígado, siendo necesario levantar los bordes con cierta energía para descubrir su modo de adhesión al órgano. La adhesión se produce mediante un pedúnculo corto y grueso, que vá gradualmente ensanchándose tanto del lado del tumor como del lado del hígado.

La superficie del tumor, lisa, uniforme, de color blanco grisáceo, autoriza á suponer que está revestido por una cápsula de tejido conjuntivo de regular espesor y suficientemente opaca para no permitir la transparencia del tejido subyacente. Esta cápsula va aumentando de espesor al nivel del pedúnculo, para continuarse luego, directa é insensiblemente, con la envoltura fibrosa de la cara anterior del hígado.

El diagnóstico anatomo-patológico que, según mi opinión, se imponía hasta este momento, es decir, antes de examinar el interior de la pieza, era el de un tumor pedunculado del hígado, revestido por una cápsula fibrosa ó fibroso en totalidad, desarrollado en la superficie del órgano, sin que fuera aun posible emitir un juicio seguro sobre su naturaleza.

Pero tal diagnóstico tuvo que ser modificado radicalmente por el aspecto que presentaban los cortes verticales, practicados de manera que pasaran por el tumor, su pedúnculo y el hígado.

En efecto, examinando estos cortes pude constatar: 1° que el tumor estaba constituido en todas sus partes por un tejido muy parecido, sino igual, al del hígado normal, salvo en una pequeña zona donde el tejido del tumor presentaba el color y el aspecto variegado de la nuez moscada, como suele observarse cuando el hígado está sujeto por largo tiempo á una estasis intensa de las venas centrales de los lóbulos; 2° que el mismo tejido al menos aparentemente, propio del hígado, constituía la parte central del pedúnculo siendo su parte periférica formada por un tejido grisáceo, fasciculado, que presentaba todos los caracteres macroscópicos de un tejido fibroso.

La continuación directa del tejido hepático desde el órgano hasta la protuberancia, que en último análisis podía considerarse como un apéndice del hígado mismo, llevaba á la exclusión del diagnóstico de tumor, y daba lugar á que se admitiera una de las dos hipótesis siguientes: que la protuberancia representaba una irregularidad de conformación del hígado, un lóbulo anormal, ó que se trataba de una alteración verdadera, adquirida durante la vida intra ó extra-uterina del animal.

Pero el aumento de espesor de la cápsula que reviste la protuberancia, aumento sobre todo considerable al nivel del pedúnculo, habla en contra de la primera hipótesis, puesto que, aun si es cierto, que cuando existen lóbulos accesorios del hígado, la cápsula de éstos suele ser más espesa y el conjuntivo en su interior más abundante, debido á una circulación imperfecta ó á frotos con órganos vecinos, á que su misma posición los expone, este aumento del conjuntivo es incomparablemente menor del que observamos en el caso actual. El pedúnculo especialmente está rodeado por un verdadero anillo fibroso, reconocible externamente y sobre las superficies de corte. En este punto el hígado parece haber sufrido las mismas alteraciones que sufre el hígado de las mujeres que se ajustan excesivamente el corsé, alteraciones debidas á la compresión casi continua á que está sometido el órgano (hígado surcado) y que llegan desde una línea blanca transversal, correspondiente á la línea de compresión y formada por un espesamiento de la cápsula, hasta la división completa del lóbulo derecho en dos zonas, una superior, otra inferior más pequeña, que adquiere movilidad y queda

como colgante, siendo el surco que las divide casi totalmente formado por conjuntivo fibroso.

El aspecto, que ofrece el hígado en el pedículo, es tal, en resúmen, que hace pensar inmediatamente en algo que, en forma de anillo, haya ejercido una compresión regularmente fuerte y prolongada sobre el tejido hepático subyacente, irritando en primer lugar y de un modo crónico. la cápsula que reviste el tejido mismo y determinando por consiguiente una hiperplasia del conjuntivo, que es su principal elemento.

¿Cuál habrá sido la causa que ha determinado la separación de la cara anterior del hígado de un fragmento, en forma de botón alargado, conservando con él sus relaciones mediante un pedúnculo?

¿Porque mecanismo habrá ido produciéndose una irritación crónica del pedúnculo, capaz de dar una hiperplasia tan considerable de la cápsula, sin perjuicio de las alteraciones que habrá podido determinar también en el hígado, y que solo mediante el exámen microscópico nos será dado reconocer?

Cual es, en una palabra, el diagnóstico anatomo-patológico de la alteración que estamos estudiando?

Basándome sobre todos los datos anteriormente expuestos, uno solo me parece ser el diagnóstico que resuelve la cuestión, explicando perfectamente los hechos observados y este diagnóstico es el de «Hernia diafragmática del hígado».

A pesar de que aun falte la prueba más concluyente, es decir, la constatación de si el hígado hacía ó no hernia através de una apertura del diafragma, pues tampoco en el momento mismo de la inspección, se hubiera podido comprobar este hecho, dada la rapidez propia de todas las maniobras en las tareas de un frigorífico, y á pesar también de ser esta la primera vez que se me presenta semejante alteración, no hesito en admitir y sostener el diagnóstico arriba indicado.

Por lo demás, á ser tan afirmativo en clasificar la alteración, me autoriza también el recuerdo de lo que *Cadeac*, en su tratado de Patología Interna, al hablar de las lesiones del hígado, menciona, á propósito de la hernia diafragmática de este órgano. Cadeac, en efecto, después de haber indicado el mecanismo que, según él, puede dar lugar á tal clase de hernia, mecanismo que está fundado sobre el hecho de que el centro frénico y la zona muscular se sueldan después de algún tiempo de haberse formado, permitiendo al hígado ó á

una ansa intestinal, pasar entre ellas hasta asomar del lado opuesto del diafragma, cita los casos de *Goddi*, *Guinard* y *Hedouin*, que describieron hernias diafragmáticas del hígado en el caballo, con proeminencia de una parte del órgano, según parece en la cavidad pericárdica, y afirma que *Kitt* ha observado á menudo hernias de esta clase en los ovinos y en los bovinos.

Kitt en su tratado de Anatomía Patológica de los animales domésticos (edición 1905), habla efectivamente de esta ano-




Figura 2.

malía del hígado, manifestando haberla observado frecuentemente no sólo en los bovinos y ovinos, como dice *Cadeac*, sino también en el cerdo y en el perro. Pueden, según *Kitt*, formarse fisuras en el diafragma, congenitamente ó en periodos sucesivos y el hígado, no solamente atravesarlas, sino también seguir desarrollándose en el interior de la cavidad torácica, formando protuberancias en el interior de esta cavidad y que están constituidas esencialmente por tejido hepático. Llama á este proceso « Hiperplasia herniana del hígado », y con agregar á esta denominación las dos palabras « ex vacuo », parece admitir que la presión negativa endopléurica la favorezca, actuando como una bomba aspirante sobre el tejido hepático en el punto correspondiente á la abertura del diafragma. La descripción anatómica que *Kitt* da de la hernia hepática, es la siguiente: Aque la parte del hígado, que ha salido de la cara anterior del órgano para formar hernia en la cavidad torácica, está rodeada por los bordes de la abertura del

diafragma, como un botón por su ojal, sin que existan entre las dos adherencias recíprocas; sus dimensiones oscilan entre las de una nuez y las de un huevo de gallina ó un puño. La estructura lobular del hígado es en ella muy manifiesta, debido al aumento del conjuntivo intersticial, considerable principalmente al nivel de su base, que presenta la forma de un pedúnculo.

Como se ve claramente, la descripción que Kitt da de la hiperplasia herniana del hígado puede adaptarse en un todo al caso actual, cuando se haga caso omiso de la abertura diafragmática, cuya existencia no nos ha sido posible constatar.

¿Bastará la falta de este dato para hacer dudar del diagnóstico? Repito que no, y me permito agregar que es justamente la oscuridad, que no hemos podido disipar al rededor de este puntó, la que añade interés al caso, obligando á discutir su mecanismo de producción, y á llegar al diagnóstico definitivo casi únicamente por exclusión.

La pieza enviada por el Dr. Bazterrica estaba conservada en formol; separé de ella los fragmentos destinados al estudio histológico, y, una vez pasados por la serie de alcoholes, los incluí en parafina. Algunos de los fragmentos interesaban la protuberancia con su cápsula, otros el pedúnculo con sus bordes laterales, otros finalmente abarcaban las mitades correspondientes de la parte inferior del tumor, el pedúnculo y de la parte superior del hígado.

El exámen histológico de los cortes pertenecientes á los fragmentos indicados, reveló los hechos siguientes:

Cortes del pedúnculo. — La parte central está formada por tejido hepático limitado lateralmente por dos bandas de tejido fibroso. En el tejido hepático es fácilmente reconocible la estructura lobular del hígado, siendo los lóbulos en su mayoría perfectamente normales, sobre todo en la zona del pedúnculo más vecina á la cara anterior del hígado. En la zona del pedúnculo mismo, correspondiente á la protuberancia, los lóbulos, situados centralmente, son algunos nor-

males, mientras otros revelan una estásis de la vena central, reconocible fácilmente no solo por la dilatación de la vena misma, sino también por la inyección de los capilares intra-lobulares, que separan mayormente las columnas de las células hepáticas, haciéndolas más visibles y manifiestas. Las células de estas columnas no parecen haber sufrido considerablemente por la compresión de los capilares ni por la irre-

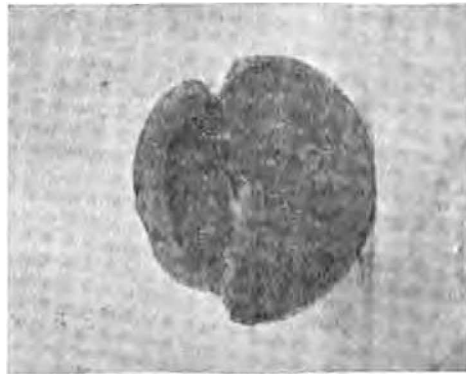


Figura 3.

gularidad de la circulación, pues no ofrecen alteraciones de volumen ni fenómenos degenerativos del protoplasma ó del nucleo.

Los lóbulos situados en la parte periférica del pedúnculo, han perdido, en cambio, su aspecto normal. Las células hepáticas de las columnas que están en contacto ó próximas á la cápsula fibrosa, son todas alteradas más ó menos profundamente, presentando fenómenos regresivos, que van desde la degeneración turbia hasta la necrosis y destrucción celular casi completa. Entre las columnas de las células así alteradas, se ven penetrar manojos de conjuntivo, que salen de la cápsula, y que en varios puntos es posible seguir hasta los espacios portales más periféricos. Estos y algunos también de los centrales, pero en menor proporción, resultan más extensos por aumento del conjuntivo, que parece distribuido uniformemente alrededor de los vasos sanguíneos y de los canaliculos biliares interlobulares. Solamente en pocos puntos y circunscritos, de la zona más alterada del tejido hepático y del conjuntivo más interno de la cápsula, se nota

la presencia de algunos cordones celulares llenos, semejantes á los que se observan en los espacios portales de los hígados cirróticos, y que pueden interpretarse como tentativas de neoformación de canaliculos biliares y de tejido hepático. Las alteraciones, que predominan en el tejido hepático del pedúnculo, y que se localizan principalmente en su parte periférica, son casi exclusivamente de orden regresivo, reconociendo como causa la compresión ejercida por la cápsula fibrosa, ya sea directamente sobre los elementos celulares, ya sea sobre los vasos sanguíneos y particularmente sobre algunas ramas de las venas sub-lobulares y hepáticas.

El conjuntivo que forma la cápsula, es denso, compacto, sobre en elementos celulares y en vasos sanguíneos, con manojos espesos, distribuidos la mayor parte paralelos al pedúnculo. En la parte central este tejido cambia un poco de aspecto, tomando el tipo del conjuntivo más joven, con manojos más escasos y más finos, mayor número de células y de vasos.

CORTES DE LA PROTUBERANCIA CON LA CÁPSULA CORRESPONDIENTE.—En la parte central la estructura lobular del hígado es aún más claramente marcada que en el hígado normal, porque debido al aumento del conjuntivo interlobular, los espacios portales y las fisuras circunscriben más netamente los lóbulos. En algunos de estos, esparcidos irregularmente se observa la estásis de la vena central y de los capilares intralobulares. En aquella zona de la parte central, que al describir los caracteres macroscópicos de la protuberancia, dije presentaba el aspecto del hígado nuez moscada, existe en casi todos los lóbulos estásis de la misma vena, acompañada por fenómenos más graves que los observados en los demás lóbulos de la protuberancia y del pedúnculo. En efecto, las células hepáticas de la zona nuez moscada, demuestran casi todas aumento de grasa en su interior (degeneración adiposa) y no son raros los lóbulos de esta zona en los que de la pared de la vena central salen tabiques conjuntivos, que invaden el lóbulo y se unen al conjuntivo interlobular.

En muchos espacios portales, que como ya dije, son más extensos que en el hígado normal, se nota la presencia de cordones celulares, de aspecto epitelial, que por todos sus caracteres me parecen proceder directamente de los canaliculos biliares preexistentes y representar una tentativa de neoformación de tejido hepático. Se observan también, pero

muy raros y circunscritos, focos de infiltración leucocitaria, localizados principalmente en los espacios portales de la zona atacada por la estásis sanguínea.

Pero la parte de la protuberancia histológicamente más importante es la periférica. Cuando el tejido hepático, que la constituye, llega á proximidad de la cápsula, pierde su estructura lobular característica. Se reconocen siempre perfectamente las células hepáticas reunidas formando hileras ó columnas, pero estas son variables é irregulares por longitud, dirección y distribución. Si en algunos puntos manifiestan cierta tendencia á reunirse por uno de sus extremos cerca de una vena, irradiándose luego desde este punto central y anastomosándose repetidamente entre sí, formando en una palabra, un bosquejo rudimentario del lóbulo hepático, en otros puntos, en cambio, se distribuyen sin orden, interrumpidas y separadas á poco trecho por manojos, generalmente finos, de conjuntivo rico en células y vasos sanguíneos. Las células hepáticas no presentan signo alguno de alteración.

Externamente á esta zona, otra se presenta aun más interesante, en la cual puede decirse, que la estructura lobular del hígado ha desaparecido completamente, para dejarse sustituir por un tejido de granulación, caracterizado por la abundancia de los elementos celulares y de los vasos sanguíneos de reciente formación. En este tejido se notan distribuidos irregularmente y en algunos puntos reunidos en gran cantidad, grupos de núcleos formando nidos ó cordones celulares, siendo estos últimos generalmente cortos. El aspecto vesiculoso de estos núcleos, su modo de agruparse y de tomar el color básico usado, la imposibilidad de reconocer los límites celulares, me habían hecho creer más de una vez que pertenecían á células gigantes, si á poca distancia no hubiese constatado con toda evidencia, otros núcleos perfectamente iguales, colocados de manera de formar cordones celulares más ó menos largos.

En muchos puntos el aspecto de esta zona sub-capsular de la protuberancia recuerda al de los espacios portales de los hígados cirróticos, cuando existen en estos numerosos cordones celulares. Pero debo manifestar desde ya, que en ninguna de las preparaciones de cirrosis, que he tenido la oportunidad de examinar, he visto un número tan grande de cordones epiteliales, como en el caso actual: además agre-

garé que si en la cirrosis por el número y por las condiciones de estos cilindros celulares reina todavía discusión si ellos pueden representar una neoformación de canalículos y al mismo tiempo una tentativa de regeneración del hígado, ó restos de columnas hepáticas, vueltas á su estado embrionario por la imposibilidad de ejercer su función propia, esta duda es de excluirse de un modo absoluto en el caso que estoy describiendo.

En efecto, por el aspecto y por el número de los cordones ya se puede afirmar que no se trata de fenómenos regresivos, como los de las cirrosis y como los que hemos observado en la zona sub-capsular del pedúnculo y que eran debidos á compresión de la cápsula, sino de fenómenos propios de una hiperplasia hepática, de una regeneración verdadera del hígado. Pero tengo otros datos que, por si fuera necesario, apoyan mi afirmación. En varios puntos de los cilindros epiteliales, las células parecen haber sufrido una diferenciación ulterior y haberse transformado en elementos, que por sus caracteres morfológicos se acercan notablemente al tipo de las células hepáticas, hallándose esta transformación comprobada por el hecho de que en el límite externo de la zona anteriormente descrita, en la cual las columnas de las células hepáticas perdían su orientación característica, existen hileras de células que parecen representar un tipo intermedio á las epiteliales primitivas de los cordones y á las hepáticas perfectas.

Además estos cordones epiteliales, se forman contemporaneamente á vasos sanguíneos nuevos, en un conjuntivo del tipo embrionario, es decir, aproximadamente en las mismas condiciones, en que se forman durante el desarrollo embrionario del órgano, cuando una parte de ellas está destinada á transformarse en columnas de células hepáticas, otra parte á quedar como canalículos interlobulares.

Por último la zona subyacente, representa el territorio donde las columnas de células hepáticas nuevas ya perfeccionadas, mezcladas con las de células neoformadas aún imperfectas, están orientándose para dar al hígado su estructura lobular.

Todo esto nos hace suponer que la parte proeminente del hígado ha crecido desde el momento en que se produjo la hernia, y que, si la vida del animal se hubiera prolongado, habría seguido aumentando de volúmen.

La cápsula verdadera, solamente en puntos muy limitados presenta un leve aumento de espesor: de manera que su falta, de transparencia, notada al principio, es debida, más al tejido de granulación y de neoformación hepática situado debajo de ella, que á su espesamiento fibroso.

CORTES QUE INTERESAN LA MITAD DE LA PARTE INFERIOR DE LA PROTUBERANCIA, DEL PEDÚNCULO Y DE LA CARA ANTERIOR DEL HÍGADO.—Su exámen histológico revela los hechos siguientes:

En la zona central de la parte inferior de la protuberancia y de la mitad superior del pedúnculo, estásis de la vena central y de los capilares intralobulares; en algunos lóbulos, aumento del conjuntivo en los espacios portales; en la cara anterior del hígado la estásis desaparece completamente.

En la zona periférica de la parte inferior de la protuberancia, el mismo aspecto observado en su parte superior; este aspecto va gradualmente desapareciendo á medida que se pasa al pedúnculo, donde se notan las alteraciones ya descritas al hablar de este punto.

En la zona periférica de la cara anterior del hígado se ve la cápsula del pedúnculo ir disminuyendo progresivamente de espesor, hasta adquirir en la superficie del órgano sus caracteres normales.

Me sentiré satisfecho si, con haber llevado á cabo el estudio histológico de la alteración descrita, por cierto muy deficiente en las publicaciones que han llegado á mi conocimiento, he contribuído á aumentar el interés del trabajo. Pero repito que, aun sin los resultados de la investigación histológica, el caso siempre habría merecido ser, por lo menos, señalado con motivo de su rareza. No entiendo con esto contradecir al sabio alemán que afirma haber visto á menudo estas hernias diafragmáticas del hígado; pero teniendo en consideración las pocas citaciones de Cadeac y las informaciones que he recibido de veterinarios de larga práctica y experiencia profesional, hago observar que si la hernia diafragmática del hígado puede ser muy común en Alemania, en otros países, entre ellos el nuestro, constituye, en cambio, una verdadera rareza.