

OBSERVACIONES DE PARASITOLOGÍA  
E INSPECCIÓN DE CARNES

POR EL

DR. EMILIO D. CORTELEZZI

Profesor suplente de Parasitología e Inspección de carnes, Jefe del Servicio  
Sanitario del Frigorífico La Plata

EL «GONGYLONEMA SCUTATUM»

UN PARASITO OBSERVADO POR PRIMERA VEZ EN LA REPUBLICA ARGENTINA

En la mucosa esofágica de un bovino sacrificado en el Frigorífico La Plata el día 24 de Abril de 1915, hemos observado el *Gongylonema scutatum*, especie parasitaria que no se había registrado aún en la República Argentina. La pieza patológica se halla depositada en el Museo de la Facultad de Agronomía y Veterinaria de La Plata.

HISTORIA

Este parásito ha sido objeto de interesantes estudios en el Viejo Mundo y en Norte América. Muller, de Viena, lo describió en el año 1869 con el nombre de *Spiroptera scutata oesophagea bovis*, habiéndolo observado en la mucosa de la porción torácica del esófago de cinco bovinos de origen polaco y húngaro. R. Leuckart, en 1872 a

1876, lo constató repetidas veces en los bueyes del norte de Alemania, designándolo con el nombre de *Filaria sen Spiroptera scutata*. Wardell Stiles publicó en 1892 en el *Journal of Comp. Méd. and. Vete. Archives*, 12. pág. 65, una nota preliminar sobre sus observaciones en los bovinos de los Estados Unidos y llamó al parásito *Myzomimus scutatus*, denominación que conservaron sus compatriotas Smith, Curtice y Hassall en sus publicaciones sobre el tema.

G. M. Giles, médico veterinario inglés destacado en la India, lo constató alojado en la redecilla y librilla de un zebú y en el rúmen de un ovino, publicando sus notas en la *Scientific Memoirs by Medical Officers of the Army of India*, part 7, 1892, y considerando al parásito como una especie nueva, lo denominó *Spiroptera verrucosa*. Neumann hizo una interesante publicación sobre este nematode en la *Revue Veterinaire*, 1895, pág. 191, y en fin Fayet, veterinario francés destacado en Argelia, lo encuentra en el 77 por 100 de los bovinos examinados y llama la atención sobre su frecuencia en los ovinos y caprinos, publicando sus observaciones en la *Revue Veterinaire* 1895, pág. 204.

#### ESTUDIO ZOOLOGICO

El género *Gongylonema* (de γογγύλιος, redondo y νήμα, hilo) que fué creado por Molin en 1857, pertenece a la familia de los *Filaridae* y es congénere por lo tanto de las *Filarias*, *Thelazias*, *Oncocercas*, *Spiropteras*, *Dispharagus*, *Tropisurus* y *Simondsia*. Su principal carácter genérico es el de tener inmediatamente por detrás de la boca, dos depresiones semilunares semejantes a ventosas y en la porción anterior de su cuerpo, presentar diferenciaciones de la cutícula en forma de escudos.

Las especies interesantes serían el *Gongylonema scutum*, Muller, que vive en el buey, zebú, carnero, cabra, y caballo; el *G. pulchrum*, Molin, del cerdo y del jabalí y el *G. ingluvicola*, Ransom, que se ha observado en Washington alojado en el buche de una gallina.

*Gongylonema scutatum*. — Muller, 1869

Verme de cuerpo filiforme, afilado en sus dos extremidades, de coloración blanca o amarillenta (francamente roja en nuestra observación debido a que su aparato digestivo estaba lleno de sangre); cutícula finamente estriada transversalmente; su extremidad anterior y en una extensión de 1 a 3 milímetros, munida de escudos de forma redondeada u ovalar y dispuestos en hileras con simetría más o menos perfecta. Como protegiendo al poro excretor, que se halla en la cara ventral, se observa una placa grande que es el resultado de la fusión de las cuatro hileras de escudos que ahí convergen. Boca pequeña, de forma oblonga, desprovista de labios pero munida de seis papilas, de las cuales dos grandes laterales y cuatro más pequeñas submedianas. Ano casi terminal.

El macho mide de 32 a 52 milímetros de largo y tiene su extremidad caudal un tanto deprimida; posee dos alas laterales asimétricas; se observan seis pares de papilas preanales y cuatro a seis pares postanales; dos espículas desiguales, siendo la derecha mucho más corta que la izquierda que alcanza a medir hasta 16 milímetros.

La hembra, que tiene una longitud que varía entre 80 y 145 milímetros, se caracteriza por poseer extremidad caudal cónica y la vulva a 4 o 5 milímetros de la punta de la cola.

Huevos de forma elíptica; de una longitud de 56 a 60 micrones por una anchura de 32 a 36; ovovivíparos y el embrión provisto en su extremidad oral de un aparato perforador.

PATOLOGIA

Este parásito se observa en la túnica mucosa del esófago y según Fayet, casi exclusivamente en su porción torácica, rara vez se ve en la faringe y nunca en la boca, lengua y estómago.

Observando con atención la túnica mucosa de un esófago infestado, fácil es ver al parásito, que resalta por su coloración y que se halla replegado en zig-zag de curvas más o menos regulares, pudiendo compararse por su forma y dimensiones con una hebra de lana de merino. Es por esto que el verme ocupa en la capa epitelial una longitud de 1 a 5 centímetros solamente, cuando en realidad si se le extrae y distiende mide 3 a 14 centímetros. *Figura 1.*

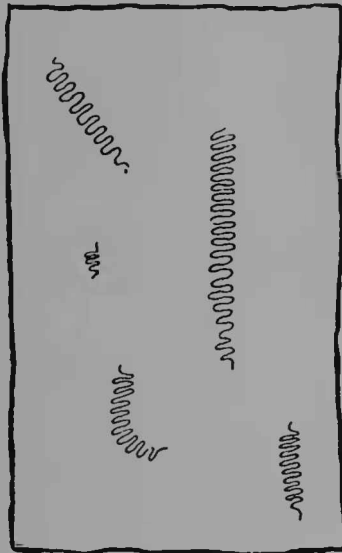


Figura 1.

Trozo de mucosa esofágica con *Gongylonemas*—Tamaño natural, esquemático.

A veces, en lugar de alojarse en tuneles con esa forma característica, se apelonan sobre sí mismos y la lesión toma el aspecto de un pequeño nódulo. Ambas disposiciones se observan en el esófago que nosotros hemos recogido.

El número de parásitos encontrados en un mismo huésped varía de 1 a 42 según los datos de Fayet, quien sostiene también que los animales viejos, a causa de permanecer

durante mayor tiempo en las praderas pantanosas de Argelia, los albergan en mayor número que los jóvenes.

Dentro de las galerías que el *Gongylonema* se abre en el espesor de la mucosa esofágica, el parásito se mueve y produce pequeños focos de inflamación; a veces las abandona para buscar otro lugar más conveniente, y el viejo túnel, del que quedan rastros por un tiempo más o menos largo, cicatriza luego.

Para buscar el parásito, es de recomendar a los técnicos que prestan servicio en los mataderos y frigoríficos, que desprendan y separen primeramente las tunicas mucosa y muscular del esófago y luego la primera bien limpia, se dará vuelta en dedo de guante, pues el verme se halla en el espesor del epitelio de la luz del conducto.

### CALCIFICACION PRE-ESTERNAL

Ostertag, en su *Tratado de Inspección de Carnes*, llama calcificación *pre-esternal* a una lesión, sin duda alguna de origen traumático, que asienta en la almohadilla grasosa colocada por debajo del esternón en los bovinos y ovinos gordos. Teniendo en cuenta su ubicación relativa, correspondería en rigor, la denominación de *infra esternal*, pero como el Inspector de Carnes constata esta alteración estando las reses divididas por la sierra siguiendo el plano sagital del cuerpo y colgadas por sus miembros posteriores, los puntos de referencia para las relaciones de los distintos elementos anatómicos cambian de orientación y de ahí que para él todo lo que sea *infra* en el animal en pie, se vuelva *pre* en las reses a inspeccionar.

Esta curiosa lesión se presenta como un tumor irregular, de consistencia firme, coloración blanco-sucio, contenido parcialmente calcificado y de tamaño variable entre una nuez a un huevo de avestruz; un foco único es por lo general lo que se observa, pero no es raro ver alrededor

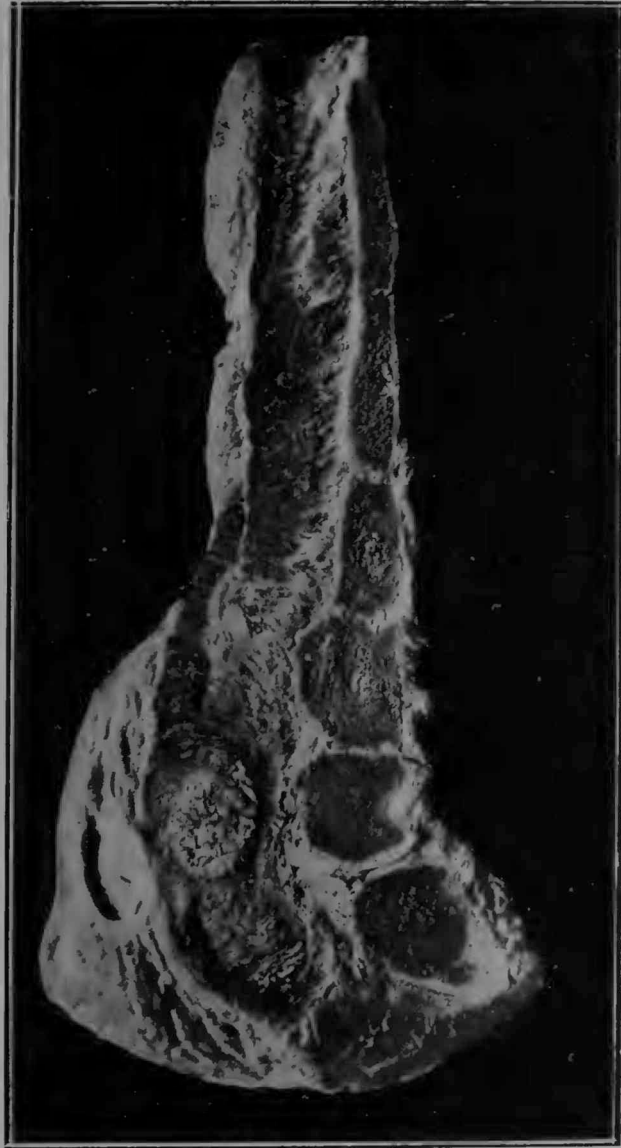


Figura 2

del tumor principal otros más pequeños, como satélites, de idéntica constitución y aspecto. *Figura 2.*

Estas formaciones, que a veces se extienden hacia el esternón y deforman o penetran en una esternebra, están rodeadas por una aureola espesa de tejido conectivo resistente; seccionadas por el instrumento cortante, chillan, debido a las concreciones de carbonato y fosfato de calcio que contienen en cantidad variable, pero siempre abundante, y que han impresionado a Ostertag para su designación como entidad patológica.

Muchos textos clásicos de inspección de carnes que hemos consultado, no mencionan esta tumuración que a pesar de poseer escaso interés científico, es de suma utilidad conocer y saber distinguir, sobre todo por el Inspector de Carnes, pues su confusión con una lesión tuberculosa es fácil y por lo tanto este error de diagnóstico podría traer un comiso equivocado, ya que el temperamento a observar en ambos casos es absolutamente distinto.

Si bien es cierto que para el diagnóstico diferencial con la tuberculosis se poseen medios seguros y prácticos de diferenciación (investigación de lesiones bacilares en los ganglios linfáticos correspondientes, u otros órganos), cuando la calcificación pre esternal existe en concomitancia con lesiones de aquella, el caso sufre cierta complicación, pero esta no deja de ser momentánea pues las investigaciones de laboratorio (observación microscópica, cultivos, inoculaciones) nos sacarán de toda duda.

No debe ser agena a la etiología de esta lesión traumática, la manera en que se echan los animales y los continuos frotos y presiones que sufre la región sub-esternal en el decúbito abdominal o genupectoral pudiendo clasificarse por su modo de producción, como una especie de *callo profesional*.

Tenemos recogidas una veintena de observaciones en más de un millón de bovinos sacrificados en el frigorífico La Plata Cold Storage; hemos observado lesiones grandes y pequeñas; únicas y múltiples; con deformación del esternón y sin ella. El caso que reproducimos muestra clara-

mente la lesión y por delante de ella una especie de cavidad, vestigios de una bolsa de contenido hidrópico y que se interponía entre el foco de calcificación y la superficie cutánea infraesternal.

En un ovino pesado y gordo, hemos observado también esta lesión; era uno de los lanares que el Frigorífico compró en el concurso de animales gordos de 1913.

### PAPILOMAS DEL ESOFAGO

Los papilomas, tumores benignos constituídos por una hipertrofia y noviformación de papilas, se desarrollan con frecuencia en la mucosa del esófago de los bovinos. Puede

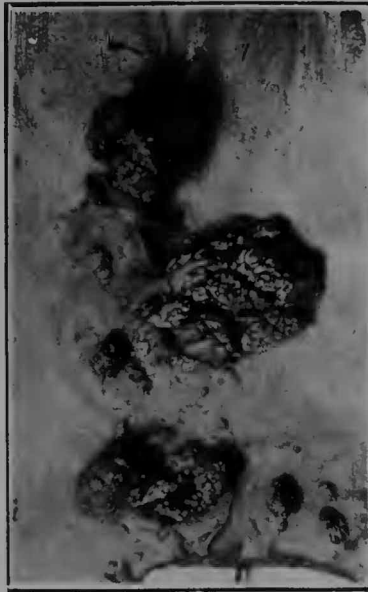


Figura 3.

sostenerse que el 4 por mil de los novillos sacrificados en los mataderos y frigoríficos, llevan estas verrugas en ese conducto alimenticio.



Generalmente en un mismo esófago se cuentan varios, ya agrupados en una pequeña zona de la mucosa (como en nuestra figura), ya escalonados en todo el trayecto del órgano.

Su tamaño, que marcha de acuerdo con su grado de evolución, varía entre el de una simple prominencia vellosa, al de un huevo de gallina; en este último caso ya es un tumor que puede diagnosticarse clínicamente por la palpación (cuando asienta en la porción cervical) o por signos funcionales como la disfagia, que nunca falta. *Figura 3.*

Su coloración es por lo general gris amarillenta, pero no es raro observarlos de color rojizo o marrón; algunos son sésiles y otros poseen un pedículo más o menos largo. Su forma es sumamente variable: se ven papilomas filiformes, verrugosos, mamilares, coraliformes y por fin algunos que imitan a una frutilla o a un coliflor. Su superficie exterior, casi siempre brillante, nunca la hemos notado ulcerada.

### TUMOR DE LA ESCAPULA

La pieza patológica cuya fotografía reproducimos, pertenecía a un bovino que se sacrificó, para destinarlo al consumo público, en el Frigorífico La Plata; ella se halla depositada en el Museo de la Facultad. *Figura 4.*

Llamó la atención al inspeccionar la res una tumuración de la región de la cruz; se hizo un corte de los tejidos superficiales blandos hasta llegar al tumor y se observó que éste era duro y resistente y que formaba cuerpo con la escápula. Desarticulada y extraída ésta, se le despojó de todas las partes blandas y pudo constatar que la neoplasia tuvo por punto de partida el ángulo cervical del cartilago de prolongamiento del omóplato.

Seccionado con la sierra, mostrose formado por tejido cartilaginoso y óseo; el primero distribuido en la periferia del tumor, formando como una cápsula que envía prolon-

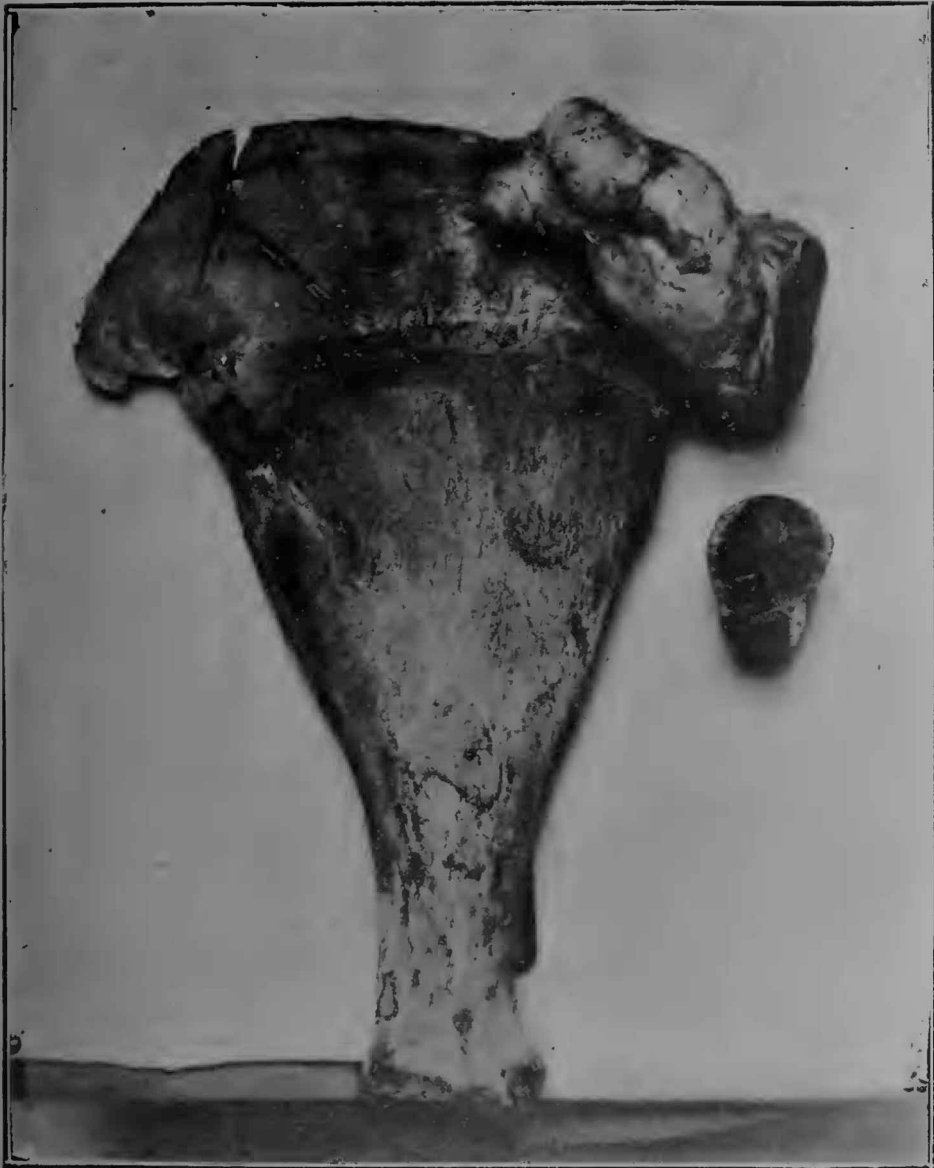

Figura 4.

gamientos hacia la masa y circunscribe celdas llenas de substancia ósea. En nuestra fotografía alcánzase a distinguir, en la superficie de sección del trozo separado, este revestimiento cartilaginoso con sus ramificaciones,

Es la primera vez que vemos una econdrosis osificante de semejante tamaño y asiento, por lo cual y no dudando sobre su interés, publicamos esta observación.

Mayo de 1915.

---