

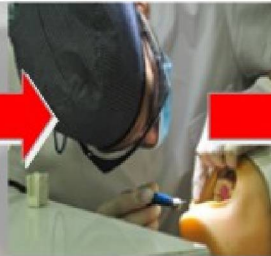ANÁLISIS PEDAGÓGICO DE LOS RECURSOS VISUALES UTILIZADOS EN HISTOLOGÍA CON SUS CORRELATOS EN ASIGNATURAS CLÍNICAS

REDUCCION DE LA DISOCIACIÓN TEORÍA- PRACTICA EN LA CLÍNICA- EVALUACION PARA LA RECUPERACIÓN DE TEORIA EN CLÍNICA

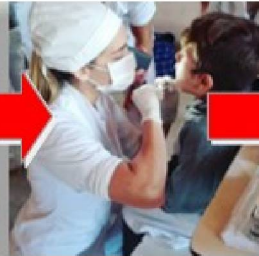IMAGEN HISTOLÓGICA
EN CLASE TEÓRICA



PRÁCTICAS EN FANTOMAS
APLICANDO TEORÍA



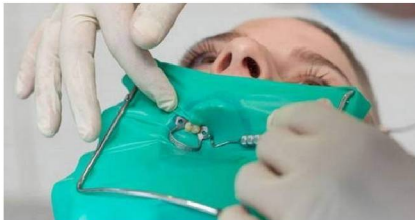PRÁCTICAS EN
PACIENTES
APLICANDO TEORÍA



PRÁCTICAS EN PACIENTES
APLICANDO Y RECUPERANDO TEORÍA

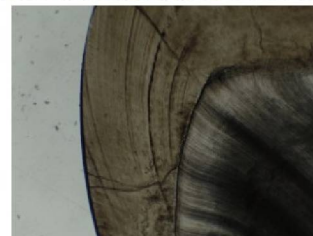


TRATAMIENTO CLÍNICO PROFESIONAL BASADO
EN EL CONTENIDO DE LA IMAGEN HISTOLOGICA



EVALUACIÓN PARA RECUPERACION DE TEORIA AL TRAZAR
PLAN DE TRATAMIENTO

20- ESTA ES UNA IMAGEN HISTOLÓGICA DE UN PREPARADO POR DESGASTE DE UNA PIEZA
DENTAL LONGITUDINAL AL MICROSCOPIO ÓPTICO 40X. ¿QUÉ ESTRUCTURAS IDENTIFICAS?



- CEMENTO Y DENTINA
- DENTINA Y PULPA
- ESMALTE Y DENTINA

ATENCIÓN ODONTOLÓGICA PROFESIONAL DE MAYOR CALIDAD
ADAPTADA A LA DIVERSIDAD BIOLÓGICA DE LOS PACIENTES