

2023 Marzo, 13(1): 1-4

## ¿QUÉ HACEMOS CON EL QUISTE PILONIDAL ?

Sergio F. SCHLAIN, Rocio PÉREZ DOMINGUEZ, Hernán A. SANTILLI, Claudio J. LÓPEZ

### Introducción

La enfermedad pilonidal, es una infección aguda o crónica que suele afectar la región sacrococcígea. Se trata de una afección frecuente y que aparece descrita por primera vez por Mayo en 1833. Su curso es benigno (0.1% se malignizan a carcinoma escamoso) y sorprende cuando se comparan estos datos con la magnitud de la morbilidad y el riesgo de recidivas. Existen diversas modalidades de tratamiento para la enfermedad pilonidal, y se describen operaciones no resectivas, como el destecho, operación de Buie o marsupialización, hasta la resección total de la misma y la reparación del defecto con un colgajo. Toda esa gama de cirugías se han ido utilizando y modificando en post de objetivos comunes como son acortar el tiempo de cicatrización con una vuelta a las actividades más rápida y lograr un menor índice de recidivas.

El objetivo de la presente publicación es mostrar la utilización del cierre mediante colgajo de Dufourmentel como alternativa válida para el tratamiento de la enfermedad pilonidal sea esta complicada o no. Para ello se presentan 7 casos operados entre el 1/8/2019 y 1/6/2022 donde se utilizó la técnica de resección y cierre primario mediante colgajo. Los autores declaran no tener conflictos de interés.

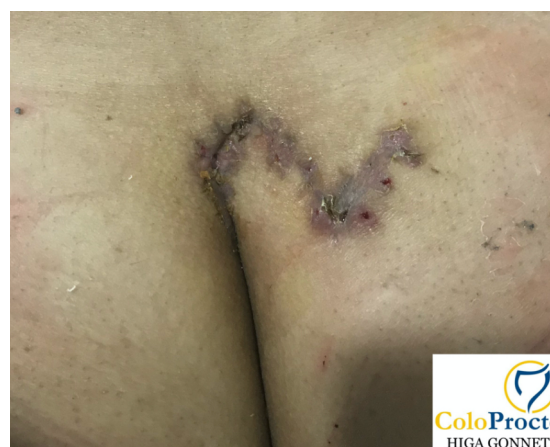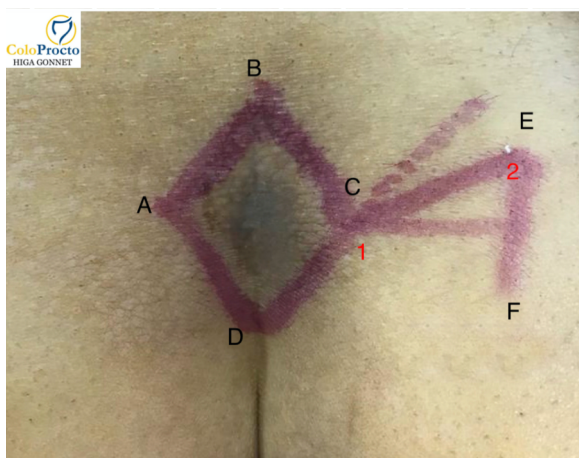
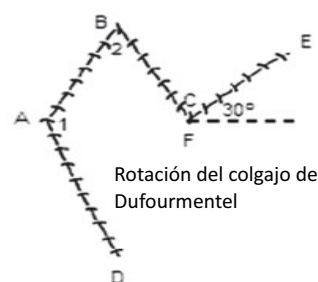
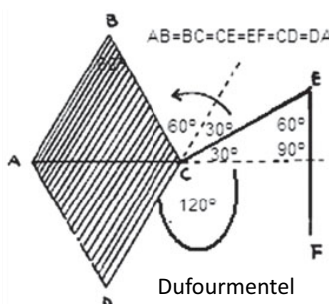
### Descripción Técnica

La técnica comienza con la demarcación del rombo de resección y de los flaps. Sigue a esto el tiempo de resección romboidal del quiste junto con todas las lesiones visibles. La resección debe profundizarse hasta la aponeurosis presacra.

Los flaps se demarcan trazando una bisectriz que divide el ángulo formado por la prolongación de una línea imaginaria que divide el rombo del defecto en 2 triángulos equiláteros (AC) y la prolongación de uno de los lados del rombo (DC). El lado externo del colgajo se diseña trazando una perpendicular a línea imaginaria AC. La transposición del colgajo se realiza uniendo el punto 1C con A, y el punto 2E con B.

La fijación de los flaps se realiza con puntos separados de una sutura reabsorbible (poliglactina 910, 1) a la aponeurosis sacra y col tejido celular subyacente. La hemostasia se realizó exhaustivamente con electrocauterio monopolar. Los puntos de piel se realizan con nylon 3-0. En ningún caso se utilizó drenaje postoperatorio. Se administró cefalosporinas en la inducción anestésica y solo se mantuvo la indicación en el caso supurado por 5 días vía oral. En todos los casos se realizó la operación bajo anestesia regional y se indicó la ambulancia postoperatoria inmediata.

El colgajo de Dufourmentel surge como una alternativa al clásico colgajo de Limberg. Permite confeccionar una base de colgajo más amplia y disminuye la tensión del punto "B", principales críticas al Limberg Flap, mejorando así la vascularización y vitalidad del colgajo con cierre primario sin tensión.



2023 Marzo, 13(1): 2-4

## Resultados

### Caso 1:

Paciente Femenina de 43 años, kinesióloga, que consulta por quiste dermoide sacrococcígeo de 4 años de evolución. Antecedentes de enfermedad actual: múltiples tratamientos con antibioticoterapia y 3 drenajes quirúrgicos en los últimos 3 años. Refiere haber consultado por guardia 5 días antes por complicación infecciosa del quiste, en la cual le realizan nuevo drenaje y antibióticos. Se realizó resección y cierre primario mediante colgajo. Alta a las 8 hs de la cirugía. Se retiran puntos al 12 PO. La paciente retoma su actividad laboral al 5 PO. Hacia el día 21 PO presenta pequeño granuloma que se trata con topicación con nitrato de plata (Clasificación de Clavien-Dindo 1). En el control de 30 días presenta cierre completo.

### Caso 2:

Paciente Masculino, de 25 años de edad que consulta por quiste dermoide en fase supurativa de 20 días de evolución que responde parcialmente al tratamiento médico antibiótico con ciprofloxacina. Antecedentes de episodios reiterados e intermitente desde hace aproximadamente 8 años. Profesión: técnico mecánico. Se realiza resección y cierre primario con colgajo. Alta al 1 PO. Retoma actividades laborales al 7 PO. Se retiran puntos al 10 PO. En control de 30 días no presenta alteraciones (Clavien-Dindo 0).

### Caso 3:

Paciente Masculino de 25 años de edad que consulta por quiste dermoide supurado de 5-6 años de evolución. Se indican ciprofloxacina cada 12 hs (500 mg) los 10 días previos a la cirugía. Paciente desarrolla su actividad laboral realizando esfuerzos físicos. Al momento de la cirugía se constata tamaño de quiste de aproximadamente 10x7 cm. Se realiza resección romboidal y cierre primario mediante colgajo. Buena evolución postoperatoria. Alta al 2 PO. Se retiran puntos a 12 días PO. Se reincorpora a su actividad laboral a los 15 PO. Control de 30 días sin complicaciones (Clavien-Dindo 0)

### Caso 4:

Paciente masculino de 34 años que consulta por quiste dermoide supurativo con antecedentes de 2 procedimientos previos (1 drenaje y 1 marsupialización). Realiza actividad empleado de comercios. Se realiza resección y cierre mediante colgajo de Dufourmentel. Se otorga alta sanatorial a las 6 hs de PO. Se completa retiro de puntos al día 14. Se reincorpora a su actividad laboral habitual a los 10 días de PO. Control de 30 días sin complicaciones (Clavien-Dindo 0).

### Caso 5:

Paciente masculino de 30 años derivado del interior (Saladillo) de profesión Ingeniero Agrónomo. Presenta 2 lesiones quísticas a los lados de la línea media y trayecto fistuloso que desemboca en la línea media a 4 cm de las 2 lesiones antes descritas. Como antecedentes quiste dermoide sacrococcígeo de con drenajes espontáneos desde hace 5 años de evolución, último episodio 2 meses antes de la consulta. Se realiza resección y cierre primario mediante colgajo. Se otorga alta a las 6 hs de PO. El paciente retorna a su ciudad de origen en auto particular a las 12 hs del PO y retoma la actividad laboral a los 10 días PO. Control de 30 días sin complicaciones Clavien-Dindo 0).

### Caso 6:

Paciente masculino de 30 años derivado desde otro sanatorio por cirujano plástico por lesión quística sobre pliegue interglúteo compatible con quiste pilonidal y tratado con ciprofloxacina cada 12 hs al momento de la consulta (antecedente de cirugía previa resectiva sin cierre). Profesión policía. Se realiza resección y cierre primario mediante colgajo de Dufourmentel. Se otorga alta a las 6 hs PO. Vuelta a las actividades laborales a los 12 días. Se completo el retiro de puntos a los 15 días. Control de 30 días sin complicaciones (Clavien-Dindo 0).

### Caso 7:

Paciente masculino de 42 años que consulta por quiste pilonidal con antecedentes de 3 drenajes por procesos supurativos. Actividad laboral en Astilleros Río Santiago, boxeador. Se realiza resección y cierre primario mediante colgajo. Se otorga alta sanatorial a las 6 hs PO. Vuelta a la actividad laboral a los 14 días PO y a la actividad deportiva a los 21 días. Se retiraron puntos a los 12 días. Control de 30 días sin complicaciones (Clavien-Dindo 1, Hematoma).

Se presentan 7 casos de una serie propia retrospectiva con seguimiento inicial de 30 días. Todos los pacientes fueron operados por un cirujano experto.

A todos los pacientes se les indicó tratamiento definitivo de la vellosidad a partir de los 20 días postoperatorios.

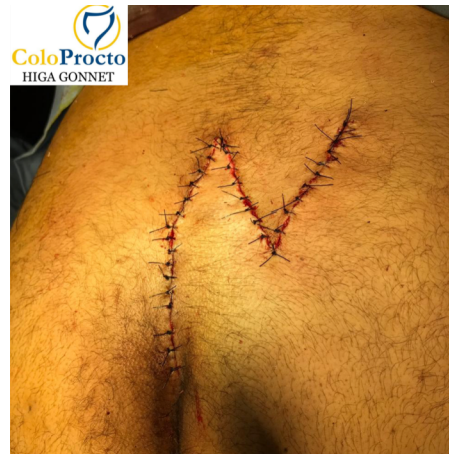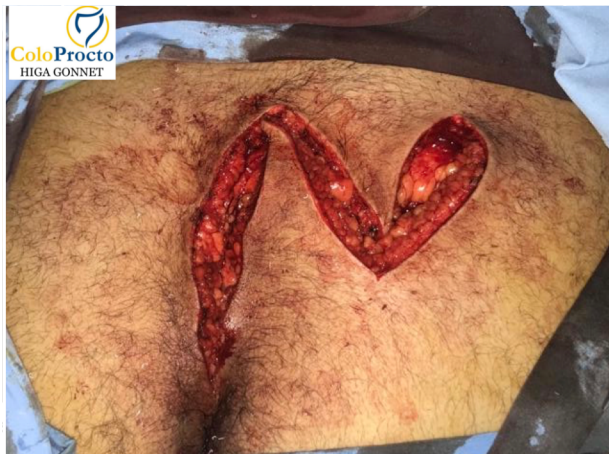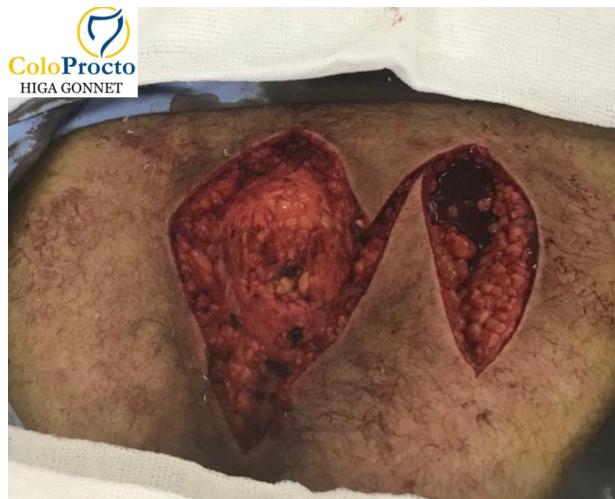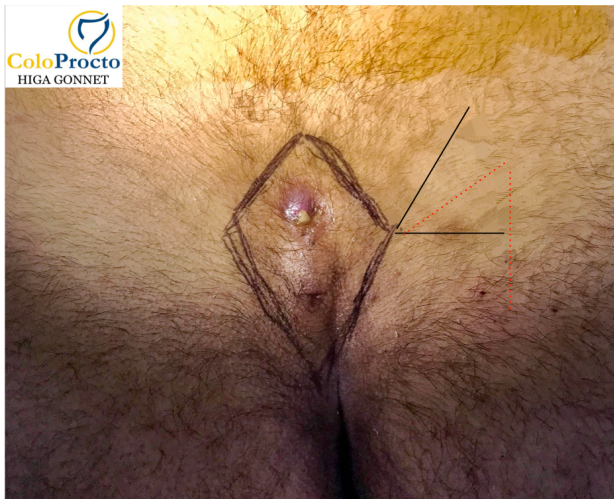
2023 Marzo, 13(1): 3-4

Todos los pacientes fueron operados con anestesia regional y se otorgo alta sanatorial tras el procedimiento alrededor de las 12 hs (media 14,85).

Los pacientes tuvieron una vuelta a la actividad laboral en una media de 10,42 días. Se retiraron los puntos residuales a los 12,71 días.

Solo 2 pacientes presentaron complicaciones consideradas menores, el paciente 1 presento un granuloma de herida (grado 1 de C-D) que resolvió con topicaciones de nitrato de plata. El paciente 7 presentó un hematoma de la herida (grado 1 de C-D) que resolvió sin mas que analgésicos y crioterapia local.

Si bien el tiempo de seguimiento fue corto (30 días) en ese lapso no se encontraron residivas.



Paciente	Tiempo al alta (hs)	Retorno act laboral (dias)	Retiro de puntos (dias)	Complicaciones	Recurrencia
1	8	5	12	1	0
2	24	7	10	0	0
3	48	15	12	0	0
4	6	10	14	0	0
5	6	10	14	0	0
6	6	12	15	0	0
7	6	14	12	1	0
<b>media</b>	14,8571428571429	10,4285714285714	12,7142857142857		0

2023 Marzo, 13(1): 4-4

### Discusion

La enfermedad pilonidal es una entidad frecuente que por razones desconocidas ha aumentado su incidencia en forma continua durante los últimos 50 años, particularmente en hombres jóvenes europeos y norteamericanos. En una cohorte militar alemana, por ejemplo, el número de pacientes afectados aumentó de 29/10000 en 2000 a 48 /100000 en 2012, y el número total de cirugías, en Alemania, en pacientes con enfermedad pilonidal superó el número de intervenciones relacionadas a hernias inguinales en el rango etareo de 20 a 40 años <sup>(1)</sup>.

La descripción de técnicas, procedimientos y variaciones de los mismos es innumerable teniendo en un extremo la apertura solamente hasta, en el otro extremo, la utilización del láser. Todos estos procedimientos en busca de objetivos comunes a la terapéutica como son lograr un procedimiento rápido, sencillo, de bajo costo, que nos permita una corta estadía hospitalaria con rápido retorno a la actividad habitual, bajo índice de complicaciones y una tasa de recurrencias lo mas baja posible. En esta búsqueda de “el procedimiento ideal o de gold standard” es que la literatura genera datos encontrados. Quizá esto se deba a la heterogeneidad que se presenta en los seguimientos, en relación a esto Stauffer en 2018 publica un metaanálisis donde muestra que a 12 meses las tasas mas bajas de recurrencias las aportan los flaps de Limberg y Dufourmentel (0.3%)<sup>(2)</sup>. Estos números se mantienen como los mas bajos también a los 24 meses (1.6%). El problema que se le atribuye al clásico colgajo de Limberg es la cicatrización relativamente pobre de la herida, particularmente en el polo inferior del colgajo, cerca del canal anal, donde se puede observar una grave maceración y dehiscencia de la herida por la rotación del colgajo y la tensión de la sutura <sup>(3)</sup>. Por esto se han buscado alternativas al mismo manteniendo el mismo concepto y es así que surge la modificación de Dufourmentel. Tiene la ventaja de una base mas amplia con un área de rotación más pequeña. El cirujano que realiza la operación de la enfermedad pilonidal, busca como resultado exitoso lograr: 1) la extracción de todos los senos y fístulas; 2) cubrir el defecto con tejido sano, bien vascularizado y sin tensión; y 3) prevención de recurrencia. Todo esto lo puede lograr con el colgajo de Dufourmentel <sup>(4)</sup>. Las únicas desventajas de este método son los resultados cosméticos, que pueden no ser muy atractivos. Pero teniendo en cuenta la ubicación de la enfermedad, la curación de heridas por intención primaria y un retorno temprano a la actividad completa, los factores cosméticos no son el tema más importante, y las ventajas deberían superar un resultado cosmético desfavorable <sup>(5)</sup>.

### Conclusiones:

El colgajo de Dufourmentel representa una alternativa viable frente a quistes sacrococcigeos grandes, por dentro o fuera de la línea media. Por su fácil confección y sus buenos resultados debiera estar dentro de las opciones del cirujano general para el tratamiento de la enfermedad pilonidal ya que ofrece la posibilidad de realizar la resección completa del complejo quiste-fístula con cierre primario sin tensión.

### Bibliografía:

4. Luedi MM, Kauf P, Evers T, Sievert H, Doll D. Impact of spinal versus general anesthesia on postoperative pain and long term recurrence after surgery for pilonidal disease. *Journal of clinical anesthesia*. 2016;33:236–242. doi: 10.1016/j.jclinane.2016.03.061.
5. Stauffer, V.K., Luedi, M.M., Kauf, P. et al. Common surgical procedures in pilonidal sinus disease: A meta-analysis, merged data analysis, and comprehensive study on recurrence. *Sci Rep* 8, 3058 (2018). <https://doi.org/10.1038/s41598-018-20143-4>
6. Kaya, B., Eris, C., Atalay, S. et al. Modified Limberg transposition flap in the treatment of ilonidal sinus disease. *Tech Coloproctol* 16, 55–59 (2012). <https://doi.org/10.1007/s10151-011-0799-9>
7. Sebastian M, Sroczyński M, Rudnicki J. The Dufourmentel modification of the limberg flap: Does it fit all? *Adv Clin Exp Med*. 2017 Jan-Feb;26(1):63-67. doi: 10.17219/acem/44483.
8. El-Khadrawy O, Hashish M, Ismail K, Shalaby H. Outcome of the rhomboid flap for recurrent pilonidal disease. *World J Surg*. 2009; 33:1064–1068.
9. Agha RA, et al., The SCARE Statement: Consensus-based surgical case report guidelines, *International Journal of Surgery* (2016), <http://dx.doi.org/10.1016/j.ijsu.2016.08.014>