

# Tumor odontogénico queratoquístico.

Revisión bibliográfica y presentación de un caso.

[Keratocystic odontogenic tumour. Literature review and report of a case.]

## **Autores:**

Dr. Ressia, Ernesto Ariel [1]  
Dr. Agüero, Mauricio Gerardo [2]  
Dr. Roca, Juan [3]

## **Fecha de recepción:**

01/10/2015

## **Fecha de aprobación:**

02/11/2015

[1] *Magíster en Cirugía y Traumatología Buco Maxilofacial.*

*Especialista en Cirugía y Traumatología Buco Maxilofacial.*

*Cirujano Buco Maxilofacial del Hospital General de Agudos Mixtos U 22.*

*Servicio Penitenciario Bonaerense.*

*Docente de la Asignatura Cirugía "A"*

*Facultad Odontología Univ. Nac. La Plata.*

*Ex docente de la Asignatura Anatomía*

*Facultad Odontología Univ. Nac. La Plata.*

*Dictante del Curso de Cirugía Dentomaxilar en la Práctica Diaria. SOLP - UCALP.*

[2] *Especialista en Clínica Quirúrgica.*

*Especialista en Cirugía de Cabeza y Cuello.*

*Cirujano de Cabeza y Cuello del Hospital General de Agudos Mixtos U 22.*

*Servicio Penitenciario Bonaerense.*

*Cirujano de Cabeza y Cuello del Hospital Mi pueblo, de la localidad de Florencio Varela.*

*Cirujano de Cabeza y Cuello del Hospital Español de la ciudad de La Plata.*

[3] *Docente de la Asignatura Cirugía "A".*

*Facultad Odontología Univ. Nac. La Plata*

*Docente del Curso de Cirugía Dentomaxilar en la Práctica Diaria. SOLP - UCALP.*

## **Dirección de Contacto:**

E-mail: arielressia@hotmail.com

## **RESUMEN**

La Organización Mundial la Salud (OMS) a través del Centro Internacional de Referencia de los Tumores Odontogénicos en su última clasificación 2005, ha decidido incluir al Quiste Odontogénico Queratoquístico Paraqueratinizado dentro del grupo de los Tumores Odontogénicos, como Tumor Odontogénico Queratoquístico y ha permanecido el Quiste Odontogénico Queratoquístico Ortoqueratinizado, como una entidad separada dentro de los Quistes Odontogénicos ya existente, es decir uno pasa a ser una neoplasia benigna y otro una entidad quística.

Los autores presentamos un caso clínico quirúrgico de un Tumor Odontogénico Queratoquístico.

## **SUMMARY**

The World Health Organization (WHO), through the International Reference Center of Odontogenic Tumors, has decided to include in their last classification of 2005 the Keratocystic Odontogenic Parakeratinized Cyst within the group of odontogenic Tumors, such as the Cystic Odontogenic Tumor. The Odontogenic Keratinizing Orthokeratinized Keratocyst has remained as a separate entity within the existing odontogenic cyst, i. e one would be a benign cystic neoplasm, and the other a cystic entity.

The authors present a clinical surgical case of an Odontogenic Keratocyst.

**PALABRAS CLAVE**

Tumor odontogénico queratoquístico; Tumor de los maxilares; Quiste Odontogénico Queratoquístico Paraqueratinizado; Quiste de los maxilares.

**KEY WORDS**

Odontogenic Tumor; Tumor of the jaws; Odontogenic Keratocyst Parakeratinized Cyst; Maxillary cyst.

**INTRODUCCIÓN**

Los tumores odontogénicos derivan de elementos epiteliales, mesenquimáticos o de ambos, que participan en la formación de las piezas dentarias. De allí su localización en maxilar superior y mandíbula. Los tumores en cuestión, se han clasificado según diferentes puntos de vista (embriológicos, histopatológicos, conductuales, clínicos, terapéuticos) (3).

La Organización Mundial de la Salud (OMS) a través del Centro Internacional de Referencia de los Tumores Odontogénicos, elaboró en 1972 su clasificación. Esa misma fue modificada posteriormente en 1992 y 1994, siendo la última en Mayo de 2005. (2, 4, 5, 18) (Tabla 1) donde gracias a muchas investigaciones clínicas, histopatológicas y moleculares se ha decidido incluir al Quiste Odontogénico Queratoquístico Paraqueratinizado (QQOP) dentro del grupo de los tumores odontogénicos como Tumor Odontogénico Queratoquístico (4, 5, 6, 7, 8).

**TUMOR ODONTOGÉNICO QUERATOQUÍSTICO (TOQ)**

El Tumor Odontogénico Queratoquístico (TOQ), se lo define como un tumor intraóseo benigno uní o multiquistico, de origen odontogénico, caracterizado por la presencia de un epitelio escamoso estratificado paraqueratinizado, que tiene un potencial agresivo y un comportamiento infiltrativo, reflejándose así la naturaleza neoplásica de la lesión (6, 7, 8). El Tumor Odontogénico Queratoquístico (TOQ) se origina en restos de la lámina dental localizados en la mandíbula o en el maxilar superior, sin embargo hay evidencia que sugiere que también puede derivar del órgano dentario por degeneración del retículo estrellado, antes que se inicie la aposición del esmalte (1, 6). Se estima que los TOQ representan de un 10 a un 12 % de los quistes de desarrollo. Es una lesión que afecta con mayor frecuencia el sexo masculino en una proporción de 2:1 (17, 18, 28).

Se presentan entre la segunda y tercera década de la vida, pudiendo tener un segundo pico de aparición hacia la quinta década (3, 10, 18).

Se cree que este patrón se debe a que una parte de las lesiones permanecen sin diagnosticar, permitiendo así un crecimiento durante varios años más (4, 9). Aproximadamente el 65 - 85 % de los casos afectan la mandíbula. Con mayor frecuencia ubicada a nivel del ángulo mandibular (50 - 75 %) de donde progresa hacia la rama y el cuerpo (6, 17).

**ASPECTO CLÍNICO**

Clínicamente suelen ser asintomáticos hasta el momento en que debido al aumento de tamaño, compromete una tabla ósea (lingual en la mandíbula y vestibular en el maxilar superior). Puede alcanzar grandes dimensiones ya que crece más a través de los espacios medulares que transversalmente (9, 15, 21).

En los casos que la lesión provoca señales y síntomas, los más comunes son dolor, aumento de volumen de los tejidos blandos adyacentes y expansión ósea con consecuente asimetría facial (7, 15). Es una lesión asintomática, de larga evolución, crecimiento lento y expansivo, no destructivo, la piel y mucosa presentan características normales, crepita a la palpación. No presenta manifestaciones clínicas patognomónicas, en muchos casos su diagnóstico es el resultado de un hallazgo radiográfico. Suele presentarse sola, la lesión puede formar parte de un conjunto de anomalías conocido bajo el nombre de Síndrome de Gorlin - Goltz, o Síndrome de nevos de células basales, en el que junto a los queratoquistes se presentan diversas anomalías: cutáneas (carcinomas baso celulares, quiste y tumores benignos, foseas palmares), óseas y dentales (costilla bífida, prognatismo moderado, anomalías vertebrales), oftálmica (hipertelorismo, estrabismo), neurológicas (retardo mental leve, calcificación de la hoz del cerebro, hidrocefalo congénito, meduloblastomas en mayor proporción a lo normal),

sexuales (hipogonadismo en el sexo masculino y quistes ováricos) (22, 23, 24, 25, 26, 29).

El reconocimiento de sus características microscópicas es muy importante debido a su alta tasa de recurrencia o recidiva (30 - 35 %). La recurrencia de 60 % se documentó para pacientes con Síndrome Nevoide de Células Basales (20, 26, 29).

El cambio de clasificación del Quiste Odontogénico Queratoquístico Paraqueratinizado a Tumor Odontogénico Queratoquístico, se apoya principalmente en estudios realizados, mediante el uso de marcadores moleculares en patología buco maxilofacial, para la identificación del potencial proliferativo (PCNA, Ki-67) y de transformación (p53) del epitelio de revestimiento de estas lesiones a fin de contribuir al diagnóstico, entender el comportamiento clínico, dar el pronóstico y orientar el tratamiento de estas lesiones de origen odontogénico (31, 35, 36, 37).

**ASPECTO RADIOGRÁFICO**

El Dr. Stoelinga define los tipos característicos radiográficos de la lesión en: (32)

- 1. Unilocular:** Lesión que se aprecia con una pared bien definida y margen radio opaco.
- 2. Escalopeado:** Lesión radiolúcida con margen festoneado.
- 3. Multilocular:** Lesión en la que se observan dos o más lóbulos.
- 4. Tabicado:** La separación del hueso se observa como división de trabéculas (32).

Radiográficamente muestra un aspecto cavitario oval o redondeado (15). Esta lesión se presenta como una imagen radiolúcida, bien circunscrita con bordes radiopacos delgados. Es posible observar multilocularidad, en especial en lesiones grandes, sin embargo, la mayoría de las lesiones son uniloculares y más del 40 % es adyacente a la corona de un diente sin erupcionar (1, 13,

TABLA 1. CLASIFICACIÓN HISTOLÓGICA DE TUMORES ODONTOGÉNICOS - OMS 2005

<b>EPITELIO ODONTOGÉNICO CON ESTROMA FIBROSO SIN ECTOMESENQUIMA ODONTOGÉNICO</b>	<ul style="list-style-type: none"> <li>• Ameloblastoma sólido / tipo Multiquistico</li> <li>• Ameloblastoma extraóseo / tipo Periférico</li> <li>• Ameloblastoma tipo Demosplástico</li> <li>• Ameloblastoma tipo Uniquistico</li> <li>• Tumor Odontogénico Escamosos</li> <li>• Tumor Odontogénico Epitelial Adenomatoides</li> <li>• Tumor Odontogénico Queratoquistico</li> </ul>
<b>EPITELIO ODONTOGÉNICO CON ECTOMESENQUIMA ODONTOGÉNICO, CON O SIN FORMACIÓN DE TEJIDOS DUROS</b>	<ul style="list-style-type: none"> <li>• Fibroma ameloblástico</li> <li>• Fibrodentinoma ameloblástico</li> <li>• Fibroodontoma ameloblástico</li> <li>• Odontoma               <ul style="list-style-type: none"> <li>- Odontoma tipo complejo</li> <li>- Odontoma tipo compuesto</li> </ul> </li> <li>• Odontoameloblastoma</li> <li>• Tumor quístico odontogénico calcificante</li> <li>• Tumor dentinogénico de células fantasmas</li> </ul>
<b>MESENQUIMA Y/O ECTOMESENQUIMA ODONTOGÉNICO CON O SIN EPITELIO ODONTOGÉNICO</b>	<ul style="list-style-type: none"> <li>• Fibroma odontogénico</li> <li>• Mixoma/Fibromixoma odontogénico</li> <li>• Cementoblastoma</li> </ul>

11, 14). La lesión puede aparecer como una imagen radiolúcida unilocular o multilocular, a menudo con un borde esclerótico delgado que presenta hueso activo. Este borde se puede alisar o festonear, pero por lo general está agudamente marcado (15). La lesión puede llegar a ser tan agresiva, que puede producir resorción de la cortical ósea y desplazamiento dentario (es rara la reabsorción radicular). Por otro lado, las lesiones pueden imitar radiográficamente a quistes dentígeros, lesiones multiloculares similares a ameloblastomas, quistes residuales, quistes periodontales laterales y hasta quistes radiculares (15, 16). La lesión a veces se encuentra asociada a dientes no erupcionados y/o odontomas confundiendo con quistes dentígeros (16, 19). Incluso, hay que considerar que el Tumor Odontogénico Queratoquistico de localización apical debe ser incluido en el diagnóstico diferencial de lesiones refractarias al tratamiento endodóntico (7, 8, 13).

La lesión a veces se encuentra asociada a dientes no erupcionados y/o odontomas confundiendo con quistes dentígeros (13, 33).

## ASPECTO HISTOLÓGICO

El epitelio es muy característico, está compuesto de una superficie de paraqueratina (85-90%), la cual está habitualmente arrugada, rizada o corrugada. Tiene uniformidad de grosor por lo regular entre 6 y 10 células de profundidad sin formación de invaginaciones dermoepiteliales. Estos y los quistes pequeños, “hijas” o satélites, representan las terminaciones de epitelio de revestimiento de la cavidad quística principal. Entre un 7 y 26 % de los quistes primordiales presentan islotes aislados de epitelio o quistes satélites en su tejido conectivo. Este hallazgo es más usual encontrarlo en pacientes varones y en caso de Síndrome Nevo Baso Celular (1, 7, 11). El epitelio de esta lesión puede presentar displasia epitelial la cual se caracteriza por alteraciones citológicas celulares en el epitelio, tales como: pleomorfismo e hiper cromatismo nuclear, pérdida de la relación núcleo-citoplasma, además de la presencia de mitosis atípicas (34). Esta lesión puede clasificarse en leve, moderada y severa, dependiendo hasta qué altura del epitelio se extiendan

estos cambios celulares. Si sólo está afectada la capa basal, se considera leve, si llega hasta la capa espinosa, moderada, y severa si los cambios se observan abarcando la capa granulosa. Hay ocasiones donde la presencia de inflamación marcada puede causar alteraciones citológicas en las células, sin embargo, en ausencia de cambios inflamatorios la displasia se considera real (34).

Si estas lesiones displásicas no se tratan a tiempo el resultado final podría ser la formación de un carcinoma de células escamosas, lesión considerada como la neoplasia maligna más común en la cabeza y el cuello de los adultos, la cual dependiendo de su diferenciación, en la mayoría de los casos lleva al paciente a la muerte (12).

El Dr. Hjortin en 1966 describe las características histológicas del TOQ, como una lesión que consta de un epitelio delgado y uniforme escamoso paraqueratinizado, una capa en empalizada de células basales y una capa de paraqueratina en su superficie luminal (32).

El Dr. Crowley, clasifica en tres categorías histológicas: 1- Paraqueratinizado. 2- Ortoqueratinizado. 3- Combinados (32).

Voorsmit y Stoelinga propusieron que los TOQ recurrentes se pueden desarrollar de tres maneras:

1. Epitelio de la lesión tumoral dejado durante su remoción quirúrgica.
2. Queratoquistes que se desarrollan de los vástagos epiteliales de la capa basal del epitelio bucal.
3. Quistes satélites del revestimiento de la lesión tumoral.

## DIAGNÓSTICO DIFERENCIAL

Quiste Dentígero, Ameloblastoma, Tumor Odontogénico Adenomatoido, Fibroma Ameloblástico, Quiste Óseo Traumático, Granuloma Central de Células gigantes, Quiste Periodontal Lateral (1, 3).

## TRATAMIENTO

El Tratamiento debe de ser agresivo debido a la naturaleza de la patología y la alta recidiva (27).

Según Sándor y Weinberg, las opciones del tratamiento pueden comenzar:

1. Aspiración del material, para observar las características del contenido (pus, sangre, queratina, etc.), y descartar malformaciones vasculares.
2. Toma de biopsia incisional si la lesión es grande.
3. Descompresión (38).
4. Enucleación y/o Resección si se trata de grandes tumores o ha habido más de 4 recurrencia pues puede estar asociado a Carcinoma de Células Escamosas.
5. Fijación química con Solución Carnoy.
6. Reconstrucción con injertos, materiales para osteosíntesis, etc.

La solución Carnoy fue introducida por Cutter y Zolliger en 1933 como una modalidad de tratamiento para quistes y fistulas, comprende: 6 ml de alcohol absoluto, 3 ml de Cloroformo, 1 ml de Ácido Acético Glacial y 1 g de Cloruro Férrico. Esta solución tiene la propiedad de penetración moderada en el hueso con fijación local rápida en la línea de células y excelente hemostasia. También reduce el potencial de recurrencia por la destrucción de células de la pared remanente y células hijas (1, 17).

## CASO CLÍNICO

Paciente de género femenino, de 65 años de edad, lúcida, activa, ubicada en tiempo y espacio, normotensa, afebril, hemodinámicamente estable, concurre a la consulta odontológica derivada por presentar dolor e hinchazón a nivel del mentón. Al examen clínico extraoral, se observó tumoración a nivel del mentón, de consistencia pétreo e hiperálgica a la digitopresión. (Fig. 1)

Al examen intra oral, presentaba una prótesis completa en el maxilar superior y en la mandíbula se apreciaban las piezas dentarias que iban desde el primer premolar inferior derecho hasta el primer premolar inferior izquierdo, todas con cierto grado de movilidad y sin signos de vitalidad pulpar; la mucosa bucal a nivel del mentón presentaba signos de hiperemia, borramiento del fondo de surco antero inferior y crepitación de la tabla ósea externa. (Fig. 2)

Al examen de los estudios por imágenes Rx Ortopantomografía y T.A.C. Cone Beam, se observó una imagen radiolúcida unilocular que involucraban los ápices de las piezas dentarias inferiores antes mencionadas incluida la basal mandibular. (Fig. 3, 4 y 5)

A la palpación bimanual no se apreciaron adenopatías locoregionales. Bajo anestesia local y mediante el uso de una jeringa tipo Luer con aguja 25/8, se realizó la punción de la tumoración con la finalidad de ver las características del contenido y así poder descomprimirlo disminuyendo la sintomatología dolorosa que la paciente refería. (Fig. 6 y 7)

Aspirado el contenido sanguinolento y otro de aspecto amarillento junto a la biopsia

por incisión se remitió al Servicio de Anatomía Patológica para su estudio. Para finalizar, se instaló un dispositivo de goma flexible intra cavitario suturado a la mucosa bucal, el cual evito que la lesión siga aumentando de tamaño y poder realizarse lavajes con digluconato de clorhexidine al 0,12% con una jeringa tipo Luer y aguja 25/8. (Fig. 8)

Obtenido el diagnóstico anatomopatológico (Fig. 9), se solicitaron los estudios quirúrgicos correspondientes y bajo anestesia general se realizó el tratamiento quirúrgico.

A través de un abordaje intra oral mandibular bilateral se realizó el despegamiento del colgajo mucoperióstico, disección y protección de los paquetes vasculonerviosos mentonianos, exodoncia de todas las piezas dentarias antero inferiores y previa osteotomía periférica se extirpó la pared ósea externa junto a la membrana quística. (Fig. 10 y 11). Seguidamente se realizó el fresado del tejido óseo remanente y se llevó a cabo el tratamiento químico con Solución de Carnoy durante 3 minutos en la louge quirúrgica (Fig. 12 y 13).

Con la finalidad de reforzar la basal mandibular residual y evitar una fractura post quirúrgica, se colocó una placa para reconstrucción sistema 2.4 bilateral fijada con tornillos, control de la hemostasia y sutura con vicryl 3.0. (Fig. 15). Biopsia final (Fig. 16), Controles rx y clínicos post quirúrgicos (Fig. 17 y 18). La paciente continuará bajo control clínico y por imágenes por el término de cinco años.

## CONCLUSIÓN

La denominación de Tumor Odontogénico Quístico Queratinizante, podría llevar a la práctica la realización de tratamientos poco conservadores como la resección mandibular, y descartar la realización de tratamientos más conservadores como sucede con el Quiste Odontogénico Queratoquístico, por lo que se recomienda que cada caso debe ser evaluado de manera individual, tomando en cuenta factores como el tamaño de la lesión, historia de recurrencia, la edad, colaboración y estado sistémico del paciente, para seleccionar entre todas la mejor alternativa de tratamiento y favorecer así el pronóstico del paciente. ■

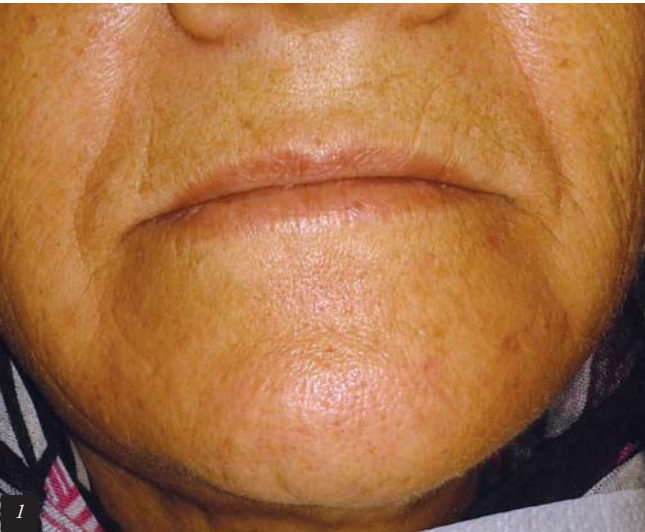

Fig. 1: Imagen clínica pre quirúrgica.

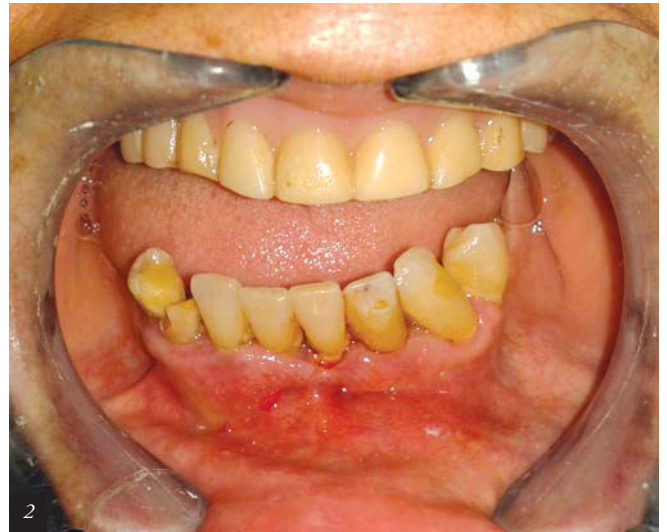

Fig. 2: Imagen clínica pre quirúrgica.

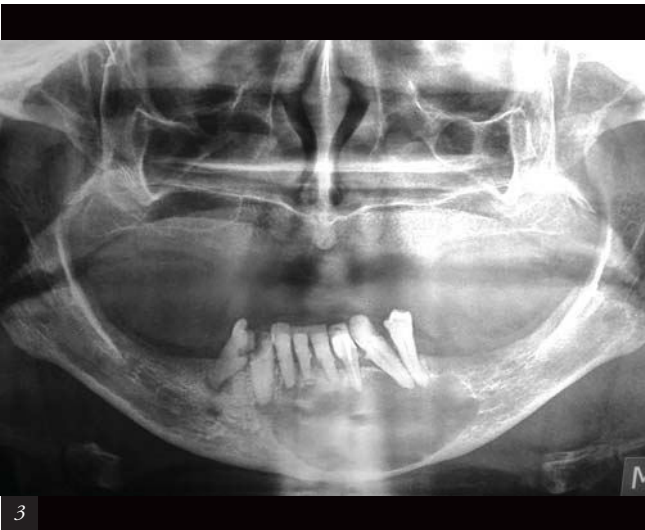


Fig. 3: Estudio por imagen Rx Ortopantomografía pre quirúrgica.

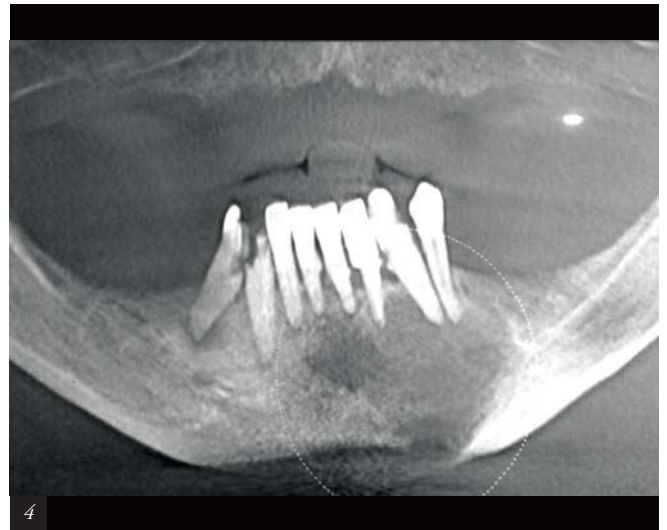


Fig. 4: Estudio por imagen Rx Ortopantomografía pre quirúrgica.

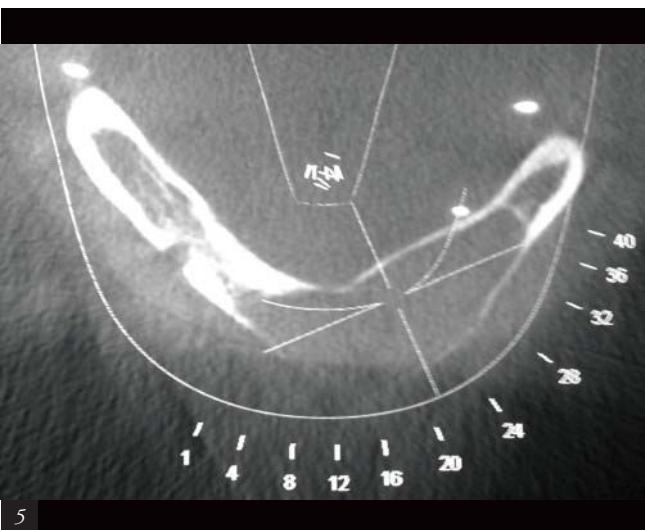


Fig. 5: Estudio por imagen T.A.C. Cone Beam pre quirúrgica.

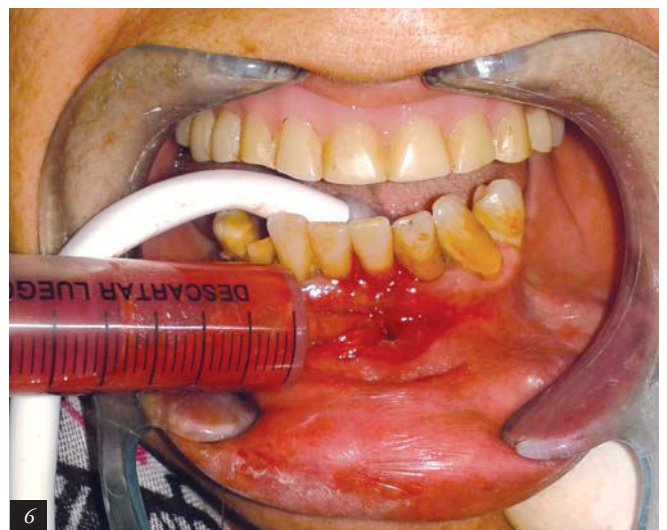


Fig. 6: Aspiración del contenido.

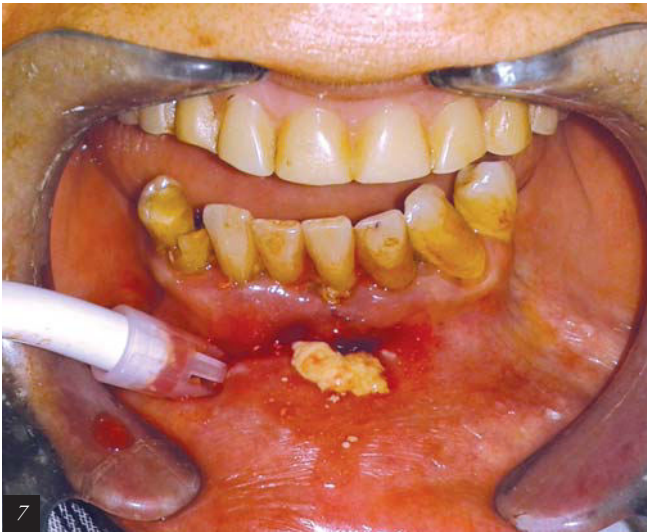

Fig. 7: Aspiración del contenido.

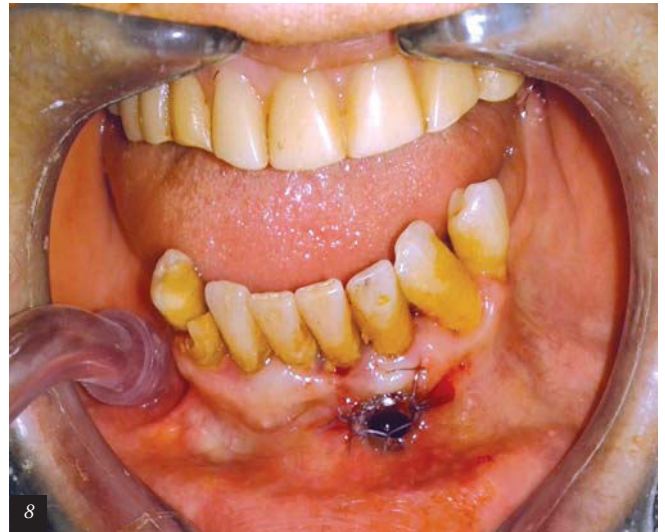


Fig. 8: Instalación del dispositivo de goma para drenaje.

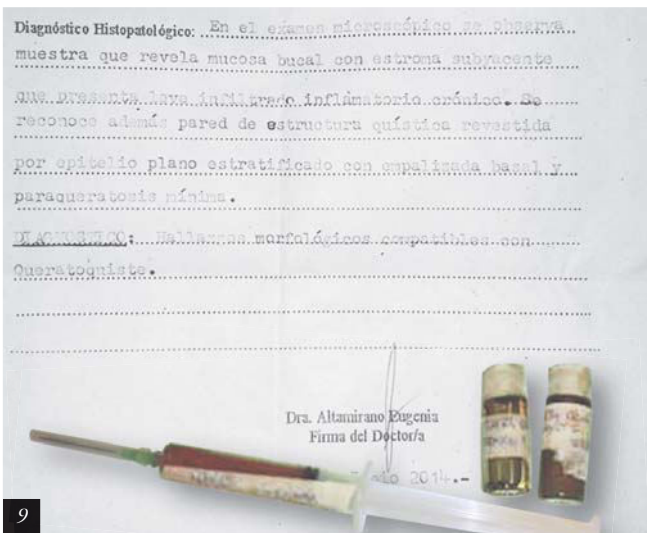


Fig. 9: Resultado de la biopsia pre quirúrgica.

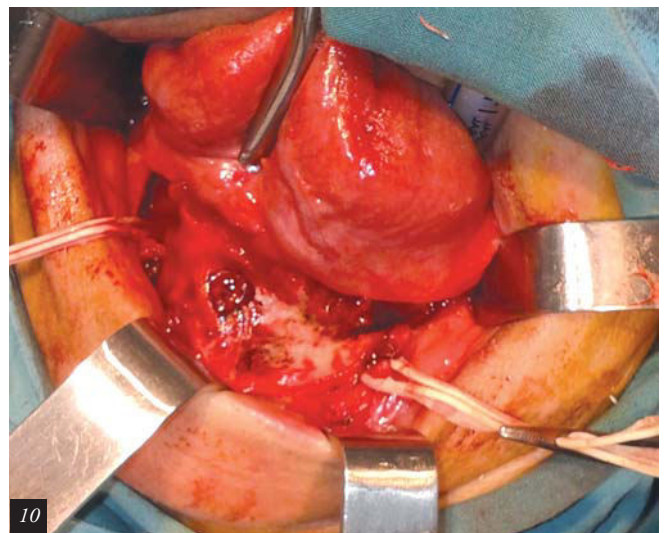


Fig. 10: Imagen intra quirúrgica.

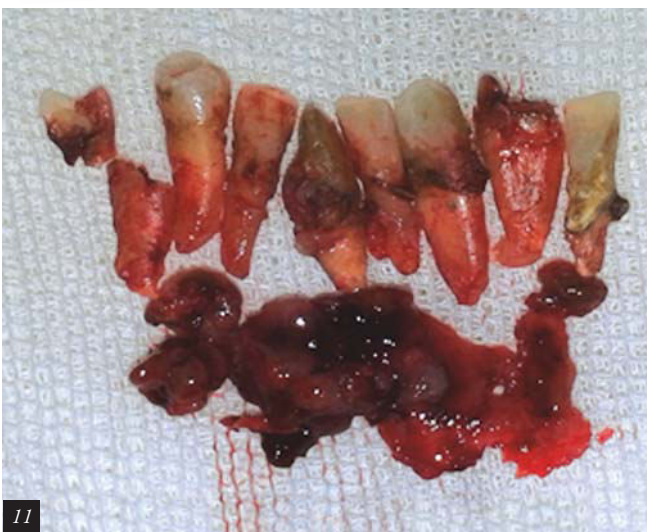

Fig. 11: Pieza quirúrgica.

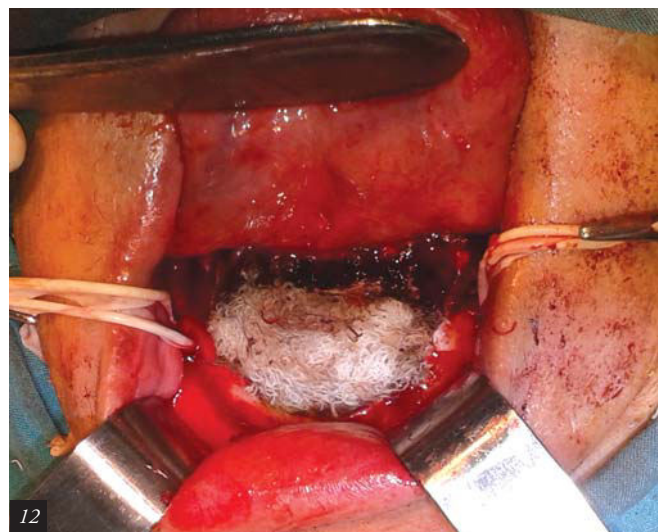


Fig. 12: Topicación con Solución De Carnoy.

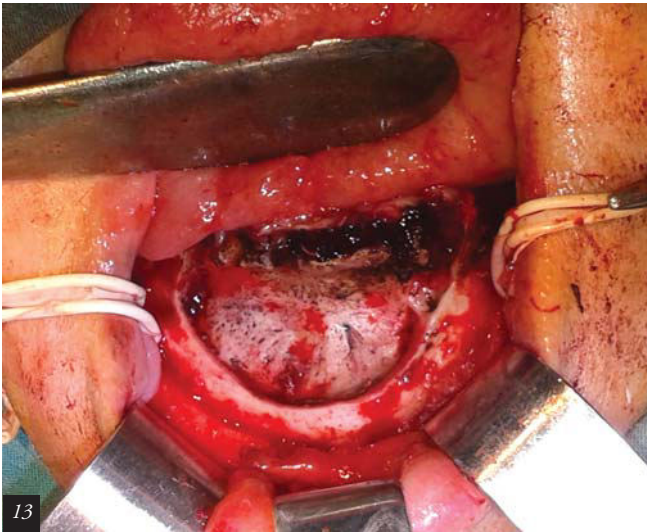


Fig. 13: Topicación con Solución De Carnoy.

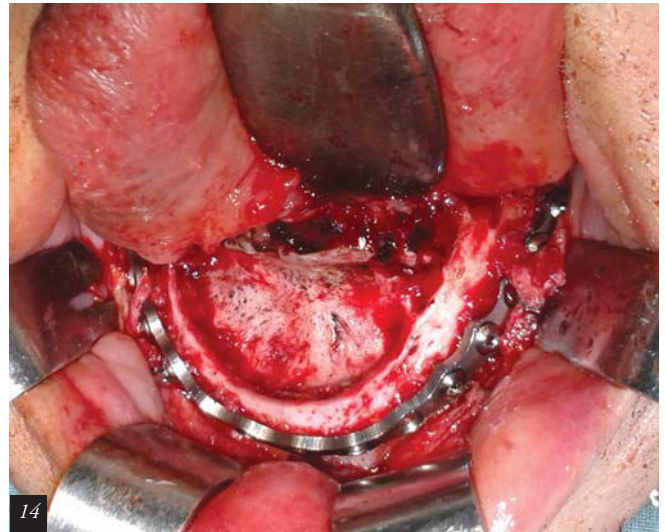


Fig. 14: Placa para reconstrucción sistema 2.4.

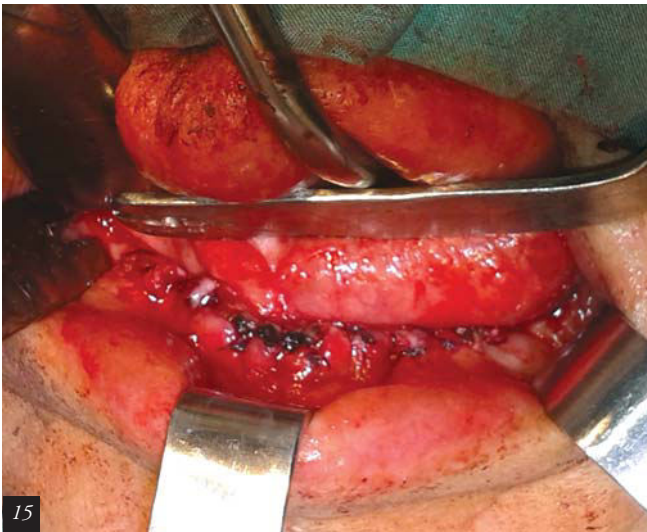


Fig. 15: Sutura.

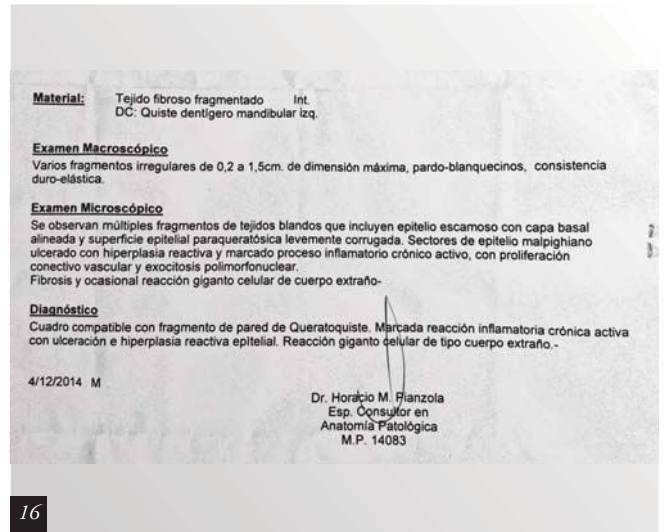


Fig. 16: Biopsia post quirúrgica.

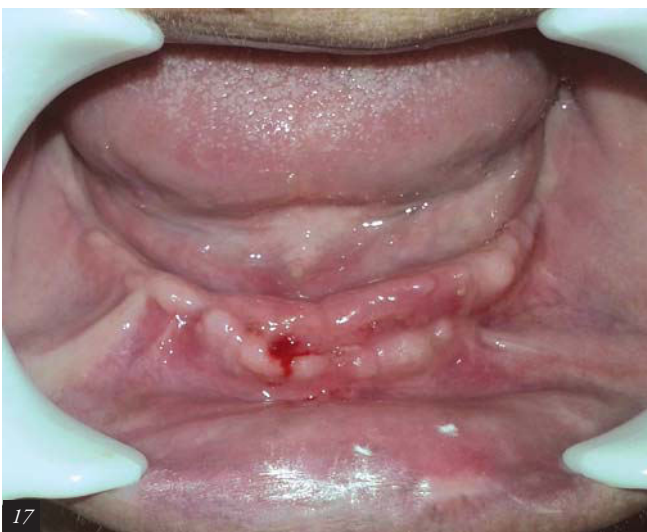

Fig. 17: Control clínico post quirúrgico.

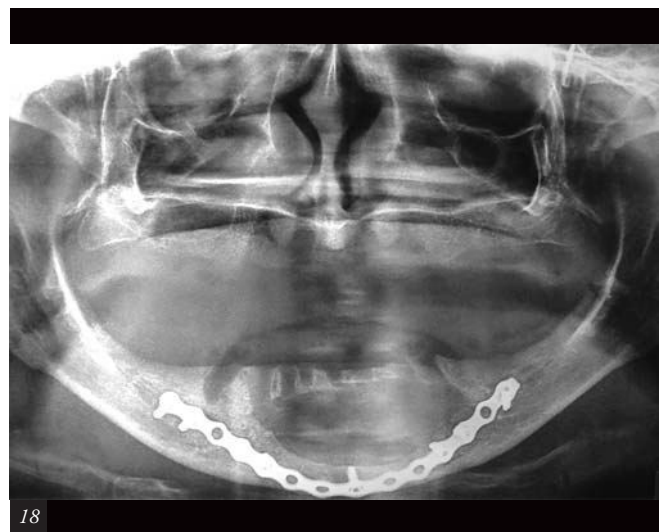


Fig. 18: Control por imágenes post quirúrgico.

## Bibliografía

- Sosa S, Rafael. Queratoquiste Odontogenic. Revisión de la literatura. Reporte de dos casos clínicos. *Acta Odontológica Venezolana*, 2002; 40(3):276-81.
- Philipsen HP, Reichart Pa, Slootweg RJ, Strater LJ: Odontogenic Tumors. *WHO classification of Tumors pathology and genetics of head and neck Tumors*. Lyon: FARC Press. 2005:6: 296-318.
- Bencini C, Micinquevich S, Bencini A: Quistes y Tumores Odontogénicos; en *Tratado de Cirugía Oral Maxilofacial*. ap. 4. P. 33-55. 2º ed. Madrid: Editorial Aran. 2009.
- Barnes L, Eveson JW, Reichart P, Sidransky D, editors. Pathology and genetics of head and neck tumours. Lyon: IARC Press; 2005. *WHO classification of tumours series*.
- Bencini C, Bencini A, Rolandelli G, Cordeau M, Strada V, Erzi S. Quistes y Tumores Odontogénicos. Revisión de 150 casos. *Rev. Soc. Odontol. La Plata*, 2012; XIV (44): 19-24.
- Pérez E. Quiste Odontogénico Ortoqueratinizado: Una nueva entidad derivada del queratoquiste odontogénico. Revisión de la literatura. *Acta Odontol. Venez*, 2006; 44(3):419-423.
- Madras J, Keratocyst Odontogenic Tumor: Re-classification of the Odontogenic Keratocyst to tumour. *J Can Dent Assoc*. 2008 Mar;74(2):165-165h.
- Barnes L, Eveson JW, Reichart P, Sidransky D, editors. Pathology and genetics of head and neck tumours. 28 Lyon: IARC Press; 2005. WH.
- Zhang L, Sun ZJ, Zhao YF, Bian Z, Fan MW, Chen Z. Inhibition of SHH signaling pathway: molecular treatment strategy of odontogenic keratocyst. *Med Hypotheses*, 2006; 67 (5): 1242-4. Epub 2006. June 27.
- Agaram NP, Collins BM, Barnes L, Lomago D, Aldeeb D, Swalsky P. and others. Molecular analysis to demonstrate that odontogenic keratocyst are neoplastic. *Arch Pathol Lab. Med* 2004; 128(3): 313-7.
- Quezada M, Delgado W, Calderón V. Características radiográficas de los queratoquistes Odontogénicos paraqueratinizados del maxilar inferior. *Rev. estomatol. Hered*, 2005; 15(2): 112-118.
- Pérez L, Pérez C, Yoris O. Queratoquiste odontogénico con displasia moderada en su epitelio. Reporte de un caso. *Ciencia Odontológica*, 2004; 1(2): 148-155.
- Gonzales J. Queratoquiste Odontogénico que sobrepasa la línea media. Reporte de un caso. *Acta Odontol. Venez.*, 2000; 38 (2): 45-8.
- Gudino J, Seijas A, Ghanem A. Queratoquiste Odontogénico: Presentación de un caso clínico. *Acta Odontol. Venez.*, 2003; 41 (1): 39-42.
- Sapp JP, Eversole LR, Wysocki GP. *Patología Oral y Maxilofacial Contemporánea*. Madrid: Harcourt S.A., 2005. p. 38.
- Coen H, Waintrub R, Sirimarco F, Golco G. ¿Quiste dentígero o queratoquiste? *Rev. Circ. Argent. Odontol.*, 2009; LXVI (206): 18-21.
- Barnes L, Evenson J, Reichart P, Sidransky D. World Health Organization Classification of Tumors. Lyon: IARC Press, 2003.
- Barnes L, Eveson JW, Reichart P, Sidransky D, editors. Pathology and genetics of head and neck tumours. In: *WHO classification of tumours series*. Lyon: IARC Press; 2005.
- Rodríguez JH, Zosi M, Rodríguez MM, Carbaljal E, Lazo G, Lazo S. Estudio radiológico y tratamiento quirúrgico de un queratoquiste. Caso clínico. *Rev. Circ. Argent. Odontol*, 2005; LXIII (195): 16-20.
- Gutiérrez Pérez J, Infante Cosio P, Torres Lugares D. *Atlas de Tumores Odontogénicos*. Universidad de Sevilla, 2006. p.200.
- Marx R, Stern D. *Contemporary Oral and Maxillofacial Surgery*. Chicago Illinois, Editorial Mosby, 2003. p.590-604.
- Chuchurru j, Ceccotti E, Sforza R; Síndrome del nevo Basocelular. Presentación de dos casos y revisión de la literatura. *Rev. Asoc. Odontol. Argent.*, 2003; 92(5):405-8.
- Ries Centeno C, Moreno F, Menda M; Síndrome de Gorlin Goltz, Síndrome de Carcinoma Basocelular Nevoide. Su impacto en el área maxilofacial y cutánea. *Rev. Asoc. Odontol. Argent.*, 2006; 94(5): 443-8.
- Solari E, Zyromski C; Síndrome de Gorlin - Goltz. Presentación de dos casos clínicos. *Rev. Asoc. Odontol. Argent.*, 2007; 95(1):21-6.
- Domínguez FV, Keszler A. Comparative study of Keratocysts, associated and non associated with nevoid basal cell carcinoma syndrome. *J Oral Pathol*, 1998; 17(1):39-42.
- Gorlin RJ. Nevoid basal cell carcinoma syndrome. *Medicine (Baltimore)*, 1987; 66(2): 98-113.
- Meiselman F. Surgical management of the odontogenic keratocyst: conservative approach. *J Oral Maxillofacial Surg*, 1994; 52(9):960-3.
- Morgan TA, Burton CC, Qian FA. Retrospective review of treatment of the odontogenic keratocyst. *J. Oral Maxillofac. Surg*, 2005; 63(5):635-9.
- Sapp JP, Eversole LR, Wysocki GP. *Patología Oral y Maxilofacial Contemporánea*. Madrid: Harcourt S.A., 2005. p.38.
- Myoung H, Hong SD, Lee JI, Lim CY, Choung PH, Lee JH, Choi JY, Seo BM, Kim MJ. Odontogenic Keratocyst: Review of 256 cases for recurrence and clinicopathologic parameters. *Oral Surg Med Pathol Oral. Radiol Endod*, 2001; 91(3): 328-333.
- Neville B, Damm D, Allen J, *Oral & Maxillofacial Pathology*. 2da. Edición. Saunders Company. Philadelphia. 2002.
- Arellano Flores AM González Montelongo M. Tumor Odontogénico Queratoquístico y sus tratamientos. Reporte de un caso. Revisión de la bibliografía. *Rev. ADM*, 2008;65(1): 44-48.
- Galvao H, Gordon Nuñez M, Freitas T, Freitas R, Souza Queratoquiste odontogénico: presentación de un caso en maxila. *Acta odontol. Venez.*, 2005; 43(3):30 1-3.
- Vilcapoma Gerra HJ, Moncada Ameghino PJ, Del Águila del Castillo Q. Tumor Odontogénico con cresta iliaca. *Odontol. Sanmarquina* 2011; 14(1):30-33.
- Guzmán A. Marcadores de pronóstico en el tratamiento quirúrgico de los quistes Odontogénicos. *Trabajo especial de grado para obtener el título de especialista en cirugía bucal*. Diciembre, 2004.
- Kaplan I, Hirshberg A. Correlation between epithelial cell proliferation and inflammation in odontogenic keratocyst. *Oral Oncol*. 2004; 40(10): 985-91.
- Figuroa Rosas A, Helen Rivera E, Correnti M. Queratoquiste Odontogénico, ¿Verdadera neoplasia de histogénesis odontogénica o lesión quística? *Academia Biomédica Digital*, 2006; Vol. N° 28.
- Guberman C, Ochotorena A, Calogero S. Tratamiento Quirúrgico de los Quistes Maxilares. Técnica Descompresiva. *Rev. Asoc. Odontol. Argent.*, 2012; L(1): 11-15.