CAPÍTULO 3
Entamoeba histolytica/E. dispar/E. moshkovskii/E. bangladeshi

Andrea Servián, M. Lorena Zonta y Graciela T. Navone

Clasificación

Phylum: Sarcomastigophora
Subphylum: Sarcodina
Superclase: Rhizopoda
Clase: Lobosea
Orden: Amoebida
Familia: Entamoebidae

Las especies *Entamoeba histolytica*, *E. dispar*, *E. moshkovskii* y *E. bangladeshi* forman parte de un complejo, dado que no presentan diferencias morfo-métricas a nivel de quistes y trofozoítos, estadios característicos de sus ciclos de vida. Sin embargo, estas especies difieren en su capacidad invasora de la mucosa intestinal y de sitios extraintestinales, y por ende en su patogenia. *Entamoeba histolytica* es la única especie que tiene capacidad invasora y las restantes especies son consideradas no patógenas.

Morfología

Los **trofozoítos** de este complejo se caracterizan por tener un tamaño usual de 15 a 20 µm, con un rango de variación de 10 a 60 µm. Las formas no invasivas típicamente son más pequeñas (15-20 µm), mientras que las formas invasivas son más grandes (> 20 µm). Los trofozoítos presentan un único núcleo con un cariosoma pequeño, compacto, usualmente de localización central, aunque también puede observarse excéntrico. La membrana nuclear es fina y la cromatina periférica está formada por pequeños gránulos, de tamaño y distribución uniformes. El citoplasma es finamente granular, pudiendo contener bacterias o desechos. Una particularidad de las vacuolas citoplasmáticas de *E. histolytica* es que pueden contener glóbulos rojos, dada su actividad

fagocítica. Los trofozoítos carecen de mitocondria, pero presentan un organelo subcelular denominado mitosoma[4] (Fig. 1).

Los **quistes** de estas especies son esféricos con tamaño usual de 12 a 15 µm, con un rango de variación de 10 a 20 µm. Los quistes maduros presentan 4 núcleos, mientras que los inmaduros pueden tener de 1 a 3. En los núcleos, la cromatina periférica es fina, uniforme y se distribuye regularmente sobre la membrana nuclear. En el citoplasma encontramos cuerpos (o barras) cromatoides alargados con puntas romas y redondeadas. El glucógeno puede estar difuso o ausente en los quistes maduros, mientras que en los inmaduros puede presentar apariencia de conglomerado (Fig. 2).

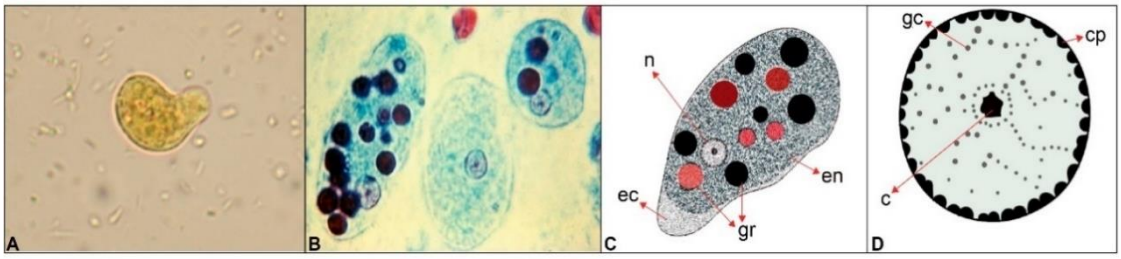

***Figura 1**. Complejo Entamoeba. **(A)** Imagen de trofozoíto de una ameba del complejo teñido con solución de lugol (Objetivo 100 X). **(B)** Imagen de trofozoítos de E. histolytica con glóbulos rojos ingeridos teñidos con tricrómica. Gentileza de DPDx, Centers for Disease Control and Prevention (https://www.cdc.gov/dpdx). **(C)** Esquema de trofozoíto de E. histolytica con glóbulos rojos ingeridos. Los glóbulos rojos tienen el aspecto de inclusiones oscuras. **(D)** Detalle del núcleo. Abreviaturas: c, cariosoma; cp, cromatina periférica; ec, ectoplasma; en, endoplasma; gc, gránulos cromatoidales; gr, glóbulos rojos; n, núcleo.*

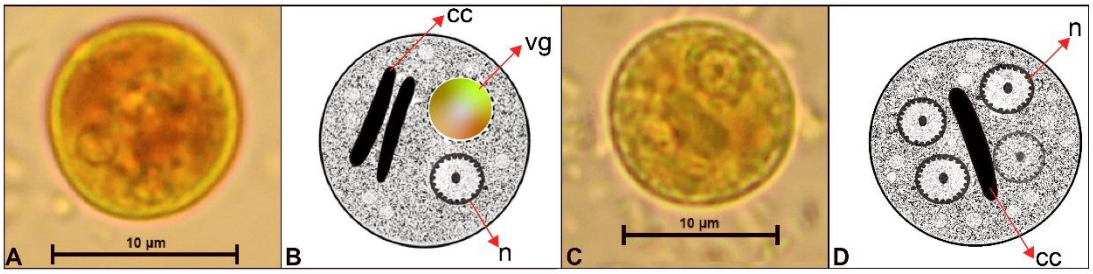

***Figura 2**. Complejo Entamoeba. **(A)** Imagen de quiste de una ameba del complejo teñido con solución de lugol (Objetivo 100 X). **(B)** Esquema de quiste inmaduro. **(C)** Imagen de quiste uninucleado del complejo teñido con solución de lugol (Objetivo 100 X). **(D)** Esquema de quiste maduro. **(A)** y **(C)** Gentileza de DPDx, Centers for Disease Control and Prevention (https://www.cdc.gov/dpdx). Abreviaturas: cc, cuerpo cromatoidal; n, núcleo; vg, vacuola de glucógeno.*

[4] El mitosoma es un organelo citoplasmático presente en algunos organismos eucariotas, generalmente anaerobios o microaerofílicos, que carecen de mitocondrias, como *Glardia lamblia* y *Trichomonas vaginalis*.

Ciclo biológico

La infección del hospedador (hombre y otros primates) se inicia con la ingestión de los quistes maduros por transmisión directa (vía fecal-oral) o indirecta (a través del agua, alimentos y utensilios contaminados con materia fecal o por hábitos de higiene inadecuados). En el intestino delgado, se produce el desenquistamiento, liberándose los trofozoítos que llegan al intestino grueso. Allí, los trofozoítos se reproducen por fisión binaria hasta que se produce el enquistamiento. Luego, los quistes salen junto a las heces, reiniciándose el ciclo biológico. Los trofozoítos de *E. histolytica* pueden invadir la mucosa intestinal, produciendo infección intestinal, o los vasos sanguíneos, alcanzando sitios extraintestinales como el hígado, el cerebro y los pulmones (infecciones extraintestinales). Los trofozoítos también pueden ser eliminados con la materia fecal, en general diarreica, pero no resisten las condiciones ambientales por fuera del hospedador, si fueran ingeridos tampoco sobrevivirían al entorno gastrointestinal.

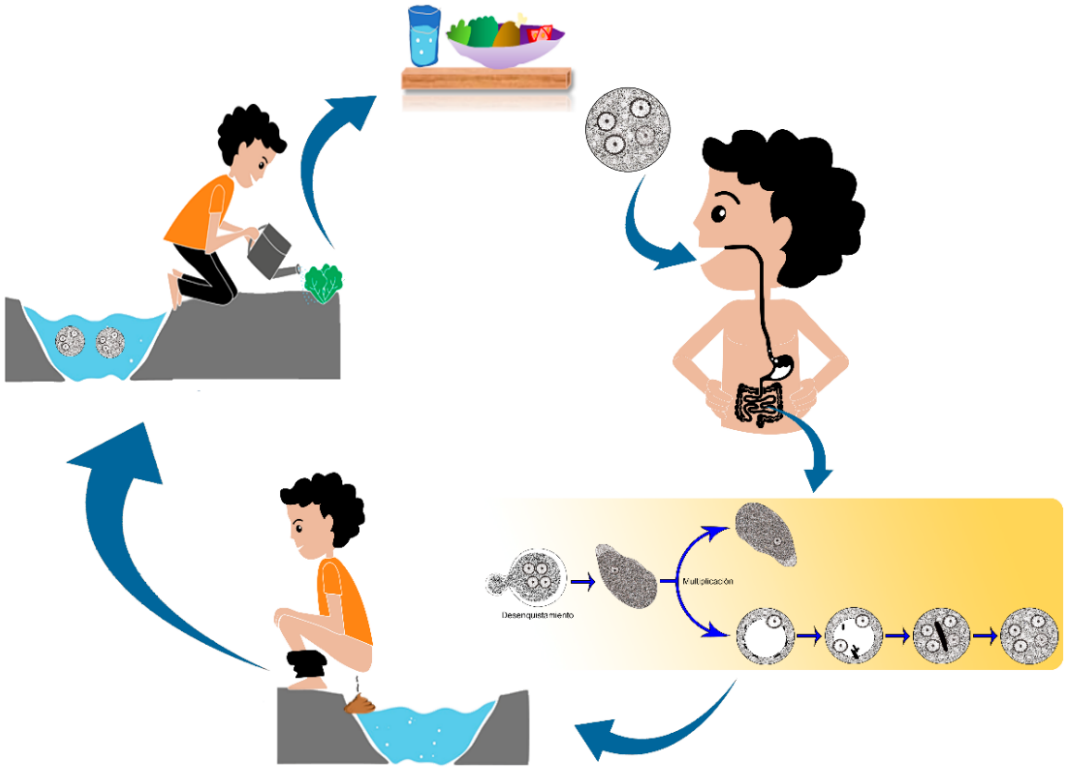

***Figura 3**. Ciclo de vida del complejo Entamoeba.*

Patogenicidad, sintomatología y tratamiento

Entamoeba histolytica es la única especie dentro del grupo de estas amebas que tiene la capacidad de invadir el tejido del hospedador. Los mecanismos de su patogenicidad incluyen adherencia, citólisis extracelular y fagocitosis. La infección con esta ameba (amebiasis) se asocia

tanto con infecciones intestinales como extraintestinales, y de acuerdo con ello también varía su presentación clínica. La mayoría de las infecciones (90%) se restringen al lumen del intestino (amebiasis luminal) y son asintomáticas. Sin embargo, si la colonización asintomática por *E. histolytica* no es tratada puede conducir a la infección intestinal o extraintestinal. La amebiasis intestinal ocurre cuando los trofozoítos penetran en la mucosa intestinal por destrucción de las células epiteliales. La capacidad citolítica de *E. histolytica* viene dada por los ameboporos (péptidos capaces de formar poros en la bicapa lipídica) y las proteasas de cisteína. No son claras las razones por las cuales se produce la invasión del epitelio intestinal, seguramente están involucrados tanto factores del parásito como del hospedador.

Los síntomas de la amebiasis intestinal incluyen disentería severa y complicaciones asociadas, como diarrea, dolor y calambres de estómago. Las infecciones crónicas severas pueden conducir a complicaciones más graves como la peritonitis, perforaciones y formación de amebomas. El ameboma es una complicación pseudotumoral y granulomatosa, que puede confundirse con un tumor maligno del colon. Suele manifestarse asociado a síntomas de obstrucción intestinal parcial o total; pueden existir o estar ausentes los síntomas intestinales de la amebiasis, ser asintomático o simular otras patologías intraabdominales.

La amebiasis extraintestinal ocurre cuando los trofozoítos invaden el portal sanguíneo y se diseminan sistémicamente. Los abscesos hepáticos constituyen la manifestación más común. También se pueden observar abscesos pleuropulmonares, cerebrales y lesiones necróticas en el epitelio perianal y genital. Los abscesos amebianos en el hígado son causados por la diseminación hematógena de los trofozoítos invasivos del colon, que llegan al hígado a través de la vena porta. Los síntomas asociados son dolor o molestias sobre el hígado, además de fiebre intermitente, sudoración, escalofríos, náuseas, vómitos, debilidad y pérdida de peso. Los abscesos amebianos en el cerebro son raros. Otros sitios ectópicos involucran infección del tracto urinario (riñón, uréteres, vejiga urinaria, uretra), genitales (pene, clítoris, fístulas rectovaginales, región perianal) y piel. La amebiasis cutánea se produce cuando el parásito se propaga por contigüidad a la región perianal y genital. Se caracteriza clínicamente por úlceras destructivas, dolorosas, de evolución rápida, que pueden producir mutilación de las zonas afectadas (Ríos et al., 2012).

Las infecciones no invasivas pueden ser tratadas con un agente luminal como paromomicina, un antibiótico que actúa directamente sobre los quistes de amebas en la luz intestinal. Para la amebiasis invasiva y extraintestinal, las drogas a base de nitroimidazoles (e.g. metronidazol) constituyen la terapia principal, pero solo son efectivas contra el estadio de trofozoíto. Si se desarrolla colitis amebiana fulminante, el tratamiento debe incorporar antibióticos de amplio espectro debido al riesgo de translocación bacteriana (Hugelshofer et al., 2012). Es importante el tratamiento de los infectados asintomáticos que actúan como reservorio, dado que reducen la transmisión en la población susceptible de enfermedad.

El tratamiento de los abscesos hepáticos requiere también de drenaje. La cirugía se limita a individuos con complicaciones de la amebiasis invasiva.

Las otras especies del complejo *Entamoeba*, *E. dispar*, *E. moshkovskii* y *E. bangladeshi*, no están asociadas a enfermedad, pero las investigaciones sobre su potencial patogénico están en

curso. De hecho, se ha reportado la existencia de trastornos gastrointestinales en individuos infectados con *E. dispar*. Al respecto, se sabe que *E. dispar* puede ocasionar lesiones intestinales de intensidad variable en ensayos in vitro, provocando incluso la destrucción del epitelio intestinal (Espinosa-Castellano et al., 1998; Oliveira et al., 2015). De la misma manera, existen estudios que sugieren que *E. moshkovskii* es un potencial patógeno causante de diarrea y otros desórdenes gastrointestinales (Haque et al., 1998; Parija & Khairnar, 2005; Fotedar et al., 2008). Sin embargo, en la mayor parte de estas investigaciones subyace el hecho de no conocer con exactitud la existencia de otros procesos infecciosos que coexisten con los hallazgos de estas amebas intestinales (Sard et al., 2011). De modo que, en general, las infecciones con *E. dispar*, *E. moshkovskii* y *E. bangladeshi* no requieren tratamiento, pero su presencia puede actuar como un indicador de exposición a agua o alimentos contaminados con materia fecal.

Epidemiología

Las especies del complejo *Entamoeba* tienen una distribución cosmopolita, pero las infecciones son más frecuentes en países en vías de desarrollo debido a las condiciones socio-económicas en las que viven. Por este motivo, la prevención basada en hábitos de higiene y saneamiento ambiental adecuados, resulta en una manera eficaz para disminuir las prevalencias en estas poblaciones.

Actualmente, se estima que el 12% de la población mundial está infectada por amebas de este complejo, siendo las infecciones por *E. dispar* las más frecuentes (Oliveira et al., 2015). Por su parte, las infecciones por *E. histolytica* representan alrededor del 1%. Globalmente, se estima que ocurren aproximadamente 50 millones de casos anuales de amebiasis invasiva ocasionada por *E. histolytica*, resultando en 100.000 muertes anuales. Además, las migraciones y viajes crecientes desde las áreas endémicas favorecen la presencia de estos parásitos en países desarrollados, como por ejemplo Estados Unidos. Las regiones con alta tasa de infección incluyen a la India, África, y Centro- y Sur- América. Por su parte, *E. moshkovskii* es endémica en América del Norte y el Sur de África. Esta especie se ha hallado en muestras de heces humanas en América del Norte, Italia, Sudáfrica, Bangladesh, India, Tailandia, Australia, Turquía e Irán, con prevalencias de hasta el 20% en población infantil, e incluso en infecciones mixtas con las otras especies del complejo (Sard et al., 2011). Mientras que *E. bangladeshi* se encuentra restringida al sudeste de Asia y el Sur de África (Royer et al., 2012; Nowak et al., 2015; Ngobeni et al., 2017).

En Argentina, existen reportes de prevalencia de *E. histolytica/dispar*, pero en la mayoría de ellos no se emplean técnicas que permitan diferenciar ambas especies. La prevalencia del complejo *Entamoeba* oscila entre 0,3%-28% (Beltramino et al., 2009; Zonta et al., 2011). Nuestros estudios moleculares reportan, por un lado, una prevalencia de 1,2% (6/517) (de *E. dispar* y de 0,2% (1/517) de *E. histolytica* para una población del Gran La Plata (Buenos Aires), por el otro, de 3,0% (13/431) de *E. dispar* para una población de Aristóbulo del Valle y alrededores (Misiones). No hay registros al momento de *E. moshkovskii* y *E. bangladeshi* en el país (Servián et al., 2022).

Diagnóstico y observación

El diagnóstico en búsqueda de trofozoítos y quistes incluye:

- examen directo en preparaciones húmedas.
- examen a través de técnicas de enriquecimiento (e.g. concentración por sedimentación: formol-acetato de etilo; y por flotación: Willis con solución saturada de cloruro de sodio/ Sheather con solución sobresaturada de sacarosa).
- preparaciones temporarias con solución de iodo (Lugol).
- preparaciones permanentes con tinción tricrómica o hematoxilina férrica.
- cultivo y análisis isoenzimático[5].

La observación de trofozoítos es más probable en el examen directo de preparaciones de heces frescas con solución salina. El agregado de unas gotas de solución de Lugol permite distinguir estructuras que contribuyen al diagnóstico de las amebas, ya que confiere un color amarillento al citoplasma que contrasta con un color más oscuro del núcleo.

Dentro de las preparaciones permanentes, la tinción tricrómica es la más recomendada. Con esta tinción, los trofozoítos adquieren una coloración citoplasmática de verde a violácea, mientras que las estructuras nucleares, cuerpos cromatoides, glóbulos rojos y demás elementos aparecen teñidos de color rojo violáceo oscuro.

Si bien el examen del núcleo ayuda al diagnóstico, los quistes y trofozoítos de las amebas de este complejo se pueden confundir con los de varias amebas de otras especies, como ser *E. coli*, *E. hartmanni* y *E. polecki* en preparados al microscopio óptico dado que la estructura nuclear puede ser bastante variable. Respecto de *E. coli*, la mayor confusión se puede dar con los quistes inmaduros mononucleados. Mientras que, si están binucleados, la distinción es posible. En los quistes binucleados de las amebas del complejo los núcleos están ubicados en forma próxima o bien en distintos planos, pero en los de *E. coli* los núcleos se disponen aprisionados contra la superficie externa por una gran vacuola que ocupa casi toda la superficie. En el caso de los tetranucleados, los núcleos de *E. coli* suelen ser más grandes y de formas ovaladas o elongadas que en el complejo morfológico de amebas. La presencia de cuerpos cromatoides puede contribuir a la diferenciación, pero los extremos son astillados en *E. coli* y redondeados en *E. histolytica*. Respecto de *E. hartmanni*, los quistes son iguales a los del complejo de amebas en todas sus características, pero son de menor tamaño (5-10 µm frente a 10-60 µm). El trofozoíto de este parásito tiene el mismo rango de tamaño que su quiste (5-10 µm). En el caso de *E. polecki*, los quistes maduros (8-18 µm) tienen un núcleo único con cuerpos cromatoides en racimo. Este protozoo usualmente parasita cerdos y primates no humanos, y en raras ocasiones puede infectar humanos.

[5] Estos estudios utilizan el perfil electroforético de al menos cuatro grupos enzimáticos, específicos de cada población denominados zimodemos.

De la misma manera, las células epiteliales y macrófagos se pueden confundir con trofozoítos amebianos, y los leucocitos polimorfonucleares pueden ser confundidos con formas quísticas.

Además, el cultivo y análisis isoenzimático contribuye a la caracterización de las especies *E. histolytica* y *E. dispar*. Sin embargo, es un método laborioso y de alto costo, por lo que no es empleado en laboratorios para realizar el diagnóstico de rutina.

El uso de herramientas moleculares contribuye a resolver la diagnosis de estas amebas. Existen una serie de pruebas de diagnóstico molecular que incluyen la PCR convencional, PCR anidada, PCR en tiempo real, PCR múltiple y ensayo de amplificación isotérmica mediada por bucle (LAMP). La diferenciación entre las cuatro especies que componen el complejo *Entamoeba* se basa en la diversidad genética que presenta el gen de la subunidad menor del ARN ribosomal y otros genes codificantes.

Referencias

Bahrami, F., Haghighi, A., Zamini, G., & Khademerfan, M. (2019). Differential detection of *Entamoeba histolytica*, *Entamoeba dispar* and *Entamoeba moshkovskii* in faecal samples using nested multiplex PCR in west of Iran. *Epidemiology & Infection*, *147*.

Beltramino, J. C., Sosa, H., Gamba, N., Busquets, N., Navarro, L., Virgolini, S., & Ricardo, O. (2009). Overdiagnosis of amebiasis in children with dysentery. *Archivos Argentinos de Pediatria*, *107*(6), 510-514.

Center for Disease Control and Prevention (CDC). Recuperado de https://www.cdc.gov/dpdx/amebiasis/index.html

Costamagna, S., Torno Cafasso, O., García, S. H., Visciarelli, E., Osorio, J., & Santamaria, B. (1999). Enteroparasitos en niños residentes en zona rural del partido de Carmen de Patagones. Provincia de Buenos Aires. Argentina. *Parasitología al día*, *23*(1-2), 48-52.

Espinosa-Cantellano, M., González-Robles, A., Chávez B., Castañón, G., Argüello, C., Lázaro-Haller, & Martínez-Palomo, A. (1998). *Entamoeba dispar*: ultrastructure, surface properties, and cytopathic effect. *Journal of Eukaryotic Microbiology*, *45*, 265-72.

Foo, P. C., Chan, Y. Y., Mohamed, M., Wong, W. K., Najian, A. N., & Lim, B. H. (2017). Development of a thermostabilised triplex LAMP assay with dry-reagent four target lateral flow dipstick for detection of *Entamoeba histolytica* and non-pathogenic *Entamoeba* spp. *Analytica Chimica Acta*, *966*, 71-80.

Fotedar, R., Stark, D., Marriott, D., Ellis, J., & Harkness, J. (2008). *Entamoeba moshkovskii* infections in Sydney, Australia. *European Journal of Clinical Microbiology & Infectious Diseases*, *27*(2), 133-137.

Haque, R., Ali, I. K. M., Clark, C. G., & Petri, W. A. Jr. (1998) A case report of *Entamoeba moshkovskii* infection in a Bangladeshi child. *Parasitology International, 47*, 201-202.

Hugelshofer, S., Petermann, D., Orasch, C., & Liaudet, L. (2012). Toxic megacolon due to fulminant amebic colitis in a non-endemic area. *Journal of Medical Cases*, *4*(2), 63-65.

Jetter, A., Walderich, B., Britten, D., Mete, O., Goral, V., Burchard, G. D., & Ackers, J. (1997). An epidemiological study of *Entamoeba histolytica* and *E. dispar* infection in eastern Turkey using a colorimetric polymerase chain reaction. *Archives of Medical Research*, *28*, 319-21.

Ngobeni, R., Samie, A., Moonah, S., Watanabe, K., Petri Jr, W. A., & Gilchrist, C. (2017). *Entamoeba* species in South Africa: correlations with the host microbiome, parasite burdens, and first description of *Entamoeba bangladeshi* outside of Asia. *The Journal of Infectious Diseases*, *216*(12), 1592-1600.

Nowak, P., Mastalska, K., & Loster, J. (2015). *Entamoeba histolytica*-pathogenic protozoan of the large intestine in humans. *Journal of Clinical Microbiology and Biochemical Technology*, *1*(1), 010-017.

Oliveira, F. M. S., Neumann, E., Gomes, M. A., & Caliari, M. V. (2015). *Entamoeba dispar*: could it be pathogenic. *Tropical Parasitology*, *5*(1), 9.

Parija, S.C., & Khairnar, K. (2005). *Entamoeba moshkovskii* and *Entamoeba dispar*-associated infections in Pondicherry, India. *Journal of Health, Population and Nutrition*, *23*, 292-295.

Ríos, J., Mercadillo, P., Yuil, E., & Ríos, M. (2012). Amebiasis cutánea: Conceptos actuales. Cutaneous amebiasis: Current concepts. *Revista de Medicina del Hospital General de México*, *75*(2), 114-122.

Royer, T. L., Gilchrist, C., Kabir, M., Arju, T., Ralston, K. S., Haque, R., & Petri Jr, W. A. (2012). *Entamoeba bangladeshi* nov. sp., Bangladesh. *Emerging Infectious Diseases*, *18*(9), 1543.

Sard, B. G., Navarro, R. T., & Sanchis, J. G. E. (2011). Amebas intestinales no patógenas: una visión clinicoanalítica. *Enfermedades Infecciosas y Microbiología Clínica*, *29*, 20-28.

Servián, A., Helman, E., Iglesias, M. D. R., Panti-May, J. A., Zonta, M. L., & Navone, G. T. (2022). Prevalence of Human Intestinal Entamoeba spp. in the Americas: A Systematic Review and Meta-Analysis, 1990–2022. *Pathogens*, 11(11), 1365.

Vohra, H., Bhatti, H. S., Ganguly, N. K., & Mahajan, R. C. (1989). Virulence of pathogenic and non-pathogenic zymodemes of *Entamoeba histolytica* (Indian strains) in guinea-pigs. *Transactions of the Royal Society of Tropical Medicine and Hygiene*, *83*(5), 648-650.

World Health Organization. (2019). Bench aids for the diagnosis of intestinal parasites. Second edition. Recuperado de https://www.who.int/intestinal_worms/resources/9789241515344/en/.

Zonta, M. L., Garraza, M., Castro, L. E., Navone, G. T., & Oyhenart, E. E. (2011). Pobreza, estado nutricional y enteropasitosis infantil: un estudio transversal en Aristóbulo del Valle, Misiones, Argentina. *Nutrición Clínica y Dietética Hospitalaria*, *31*.