TRATAMIENTO DE PIEZA DENTARIA AVULSIONADA. REPORTE DE CASO CLÍNICO

Autores: De Guida, Mariángeles.
Asesor Científico: Peralta, Yanina Samantha; Tudor, Cristina Inés

Universidad Nacional de La Plata, Facultad de Odontología, Asignatura Endodoncia B Profesora titular Dra. Georgina Santángelo.

Categoría: Casos Clínicos

Resumen

Las avulsiones dentarias, ocasionadas por traumatismos en deportes, agresiones físicas, accidentes de tránsito, etc; son consultas recurrentes en el consultorio odontológico. Para conseguir la reinserción y fijación del diente en su alvéolo se requiere la vitalidad del ligamento periodontal sea conservada. El factor tiempo, la cuidadosa manipulación y preservado del diente avulsionado son claves para el tratamiento.(1)

Introducción

Paciente masculino de 23 años de edad con fractura radicular del tercio apical y avulsión de PD 21 por traumatismo, reposicionó su propia pieza dentaria, guiado por un profesional telefónicamente, casi inmediatamente al traumatismo, también se le indicó completar con antibióticos. A las 24 horas concurrió al consultorio odontológico donde se le reposicionó nuevamente la pieza dentaria, le realizó un acceso coronario, obturación del conducto con pasta alcalina y ferulización de canino a canino. Fue derivado a la Asignatura Endodoncia B de la FOLP, donde la pasta alcalina fue removida con la lima XP Endo Finisher (FKG), para luego continuar con la preparación de la fracción avulsionada, obturación con cemento sellador BioRoot (Septodont), junto con un cono de gutapercha 80 y conos 20 accesorios (Meta Biomed) y posterior obturación coronal con resina compuesta.

Descripción del Caso

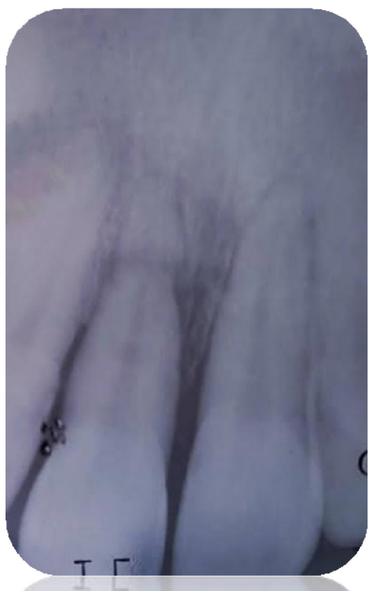

Rx preoperatoria

Eliminación de la pasta alcalina con XP Endo Finisher (FKG)

Secado del conducto con cono de papel

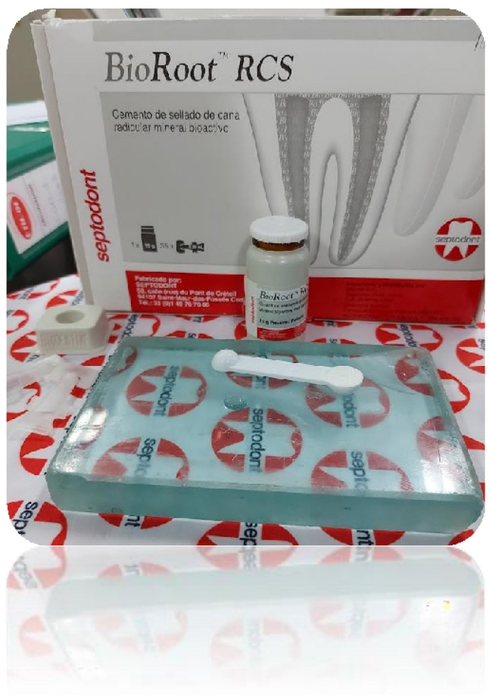

Cemento sellador

RX conometrìa

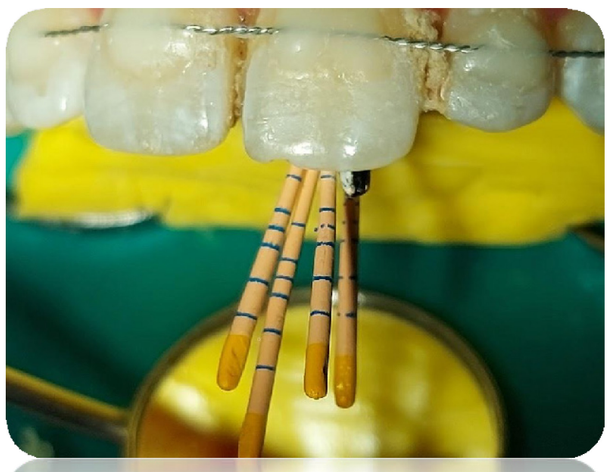

Colocación de conos accesorios



Rx post operatoria

Conclusiones

La importancia para el mantenimiento de un diente avulsionado esta íntimamente ligado con el tiempo y manejo del diente fuera de boca. La obturación con pasta alcalina y ferulización de corta duración para estabilizar el diente, posterior obturación definitiva nos permiten tener un mejor pronóstico de la situación. En este caso se suma una fractura radicular en el tercio radicular que se deberá controlar a distancia al igual que la permanencia de la pieza dentaria.

Referencias

1. Ruiz de Gopegui-Fernandez, Jesus. Incisivo central permanente avulsionado. Conducto y caso clínico. RCOe Versión impresa issn 1138-123x vol.8 jul/agosto 2003
2. BMJ Case Rep.2021 Aug 17;14(8):e241872..doi: 10.1136/bcr-2021-241872.
3. Andreasen, FM. , Andreasen JO. Lesiones traumáticas de los dientes. Editorial Labor. 2° ed. 1980
4. Andreasen FM. , Andreasen JO. Texto y Atlas a color de lesiones traumáticas de las estructuras dentales. Editorial Amolca. 4° ed. tomo 2 . 2010
5. Cochrane Database Syst Rev2019 Feb 5;2(2):CD006542.doi: 10.1002/14651858.CD006542.pub3.

Facultad de Odontología
Hospital Odontológico Universitario
UNIVERSIDAD NACIONAL DE LA PLATA

Presentado en las Quintas Jornadas de Actualización en Prácticas Odontológicas Integradas SEPOI 2022. La Plata, 3 de Noviembre de 2022

VIVÍ LA FACU! FOLP - UNLP Bienestar Estudiantil