

# LA TERAPIA PERIODONTAL DE SOPORTE COMO CLAVE DEL ÉXITO

Autores: FANTINI, Mónica; PICCINELLI, Antonela; REFAY, Vanesa.  
Asesor Científico: CARIDE, Facundo.

Universidad Nacional de La Plata, Facultad de Odontología, Asignatura Periodoncia A.

Categoría: Casos Clínicos

## Resumen

Se presenta un caso clínico de enfermedad periodontal Estadio IV Grado C en el que, luego de realizar la correspondiente terapia básica periodontal, se realizó, en la fase restaurativa, una férula en el sector antero superior (P.D. 1.3 a 2.3), utilizando malla metálica y resinas compuestas, a fin de lograr la estabilidad de las piezas dentarias 11, 13 y 22, las cuales presentaban movilidad de grado 2 a la inspección clínica. La P.D. 12, que se encontraba ausente, fue íntegramente realizada a mano alzada con resinas. Además, se realizó prótesis de cromo cobalto inferior para devolver las piezas faltantes.

La paciente concurrió anualmente a las sesiones periodontales de soporte, las cuales se vieron suspendidas por la situación epidemiológica acaecida durante el año 2020 debido a la pandemia por el virus SARS-COV 2, para luego ser retomadas durante el año 2021, donde recibió sesiones de terapia de soporte en las que se lograron mantener los parámetros clínicos de salud periodontal. Se la re-cita durante el año 2022 para realizar terapia periodontal de soporte –TPS-.

## Introducción

La terapia periodontal de soporte –TPS- (o mantenimiento) es parte fundamental del plan de tratamiento de nuestros pacientes. El éxito o fracaso asociado es rotundo: existe amplia bibliografía respaldando el aumento del riesgo de pérdida tanto de inserción como de piezas dentarias en pacientes con inadecuada o nula TPS<sup>1</sup>.

El objetivo en esta etapa se centra en mantener el grado de salud alcanzado, y complementar, en ocasiones, con procedimientos quirúrgicos y restaurativos.

Consideramos que los pacientes tratados periodontalmente con éxito, alcanzan un estado de estabilidad periodontal caracterizado por el control de factores de riesgo locales y sistémicos, esto incluye: un índice de placa menor al 20%, persistencia de sitios de sangrado al sondaje menor al 10%, profundidad al sondaje menor a 4 mm y niveles de inserción estables (no progresivos).

A pesar de haber logrado un tratamiento exitoso y de haber alcanzado parámetros de estabilidad, el paciente periodontal aun presenta un riesgo incrementado de sufrir una progresión recurrente de periodontitis.

## Descripción del Caso

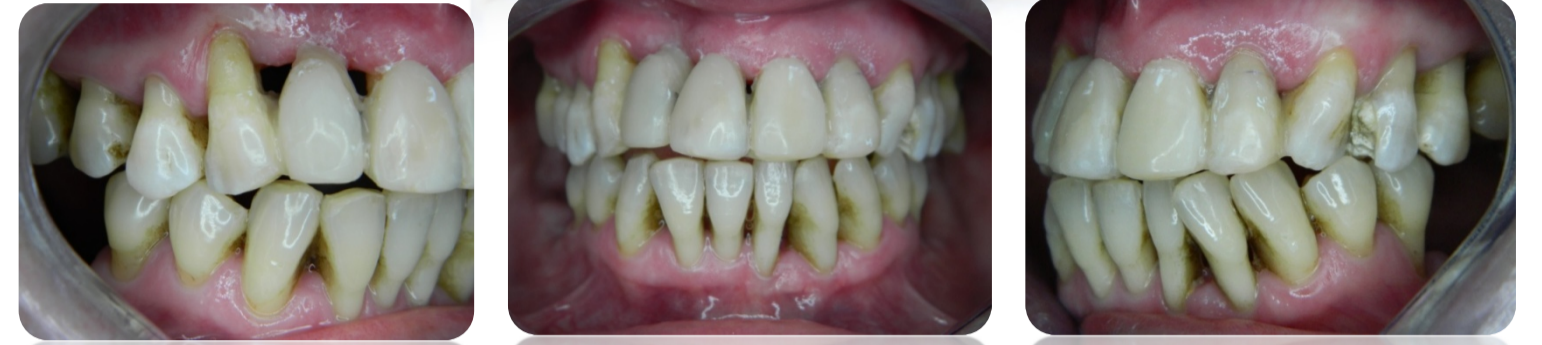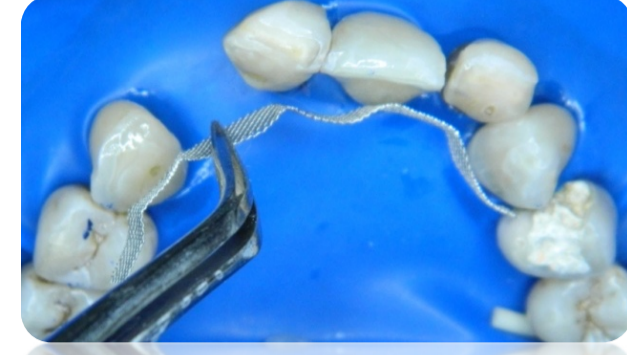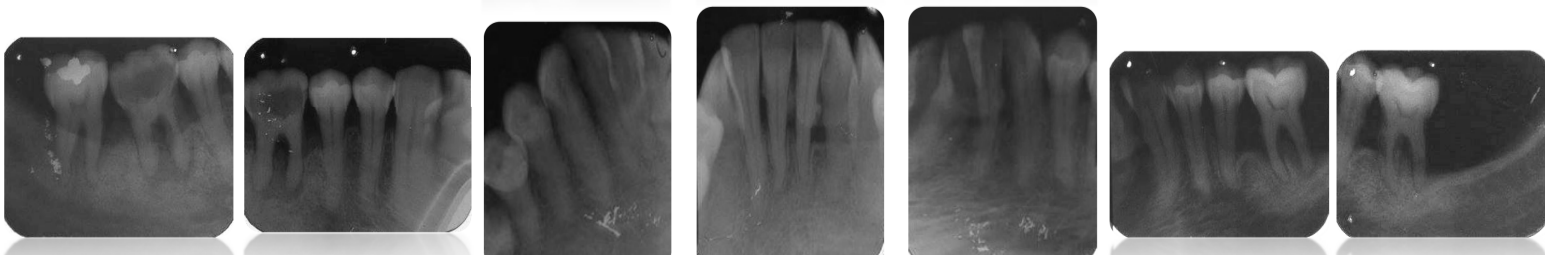
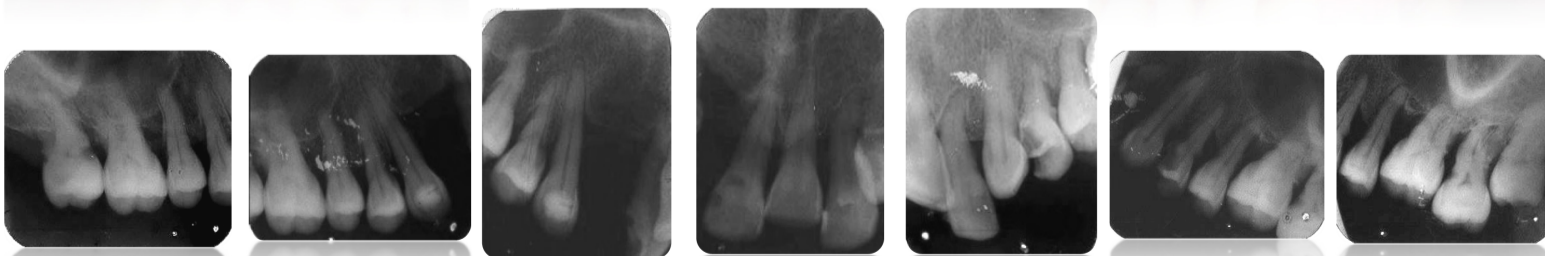
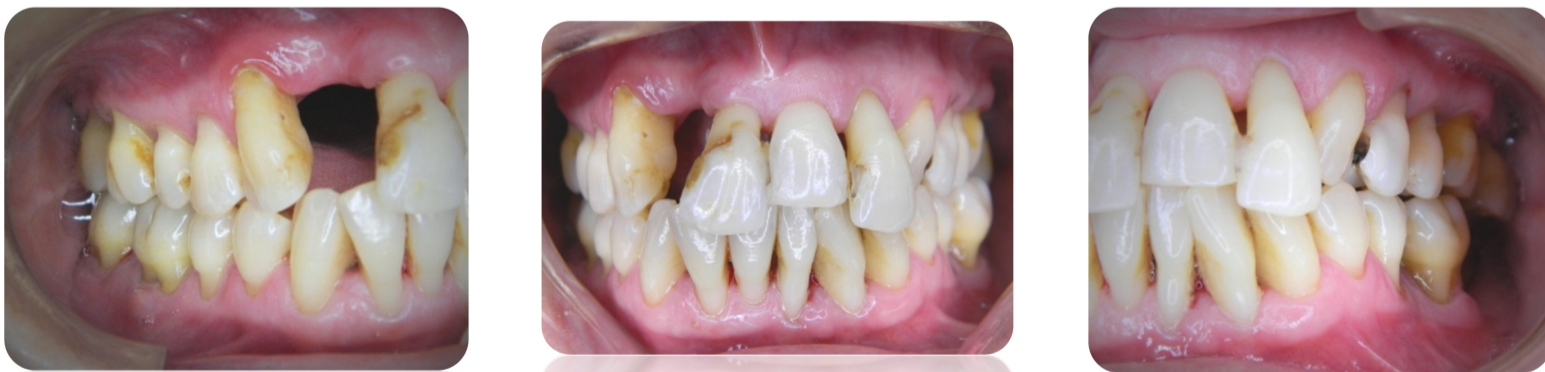Paciente de sexo femenino, de 52 años de edad, que concurre a la cátedra de Periodoncia A FOLP-UNLP para la realización de tratamiento periodontal por derivación de su odontólogo general. Durante la inspección clínica, se observa: ausencia de la pieza dentaria –PD- 1.2; P.D. 1.1 extruida, con compromiso funcional y estético; cálculo supra y sub gingival; índice de placa del 62%, apiñamiento, contactos deficientes, trauma oclusal, frémito y planos quebrados.

Se confecciona la historia clínica –HC- odontológica y periodontal. Se realiza radiografía –RX- seriada periapical como estudio complementario. La paciente fue diagnosticada con enfermedad periodontal Estadio IV Grado C.

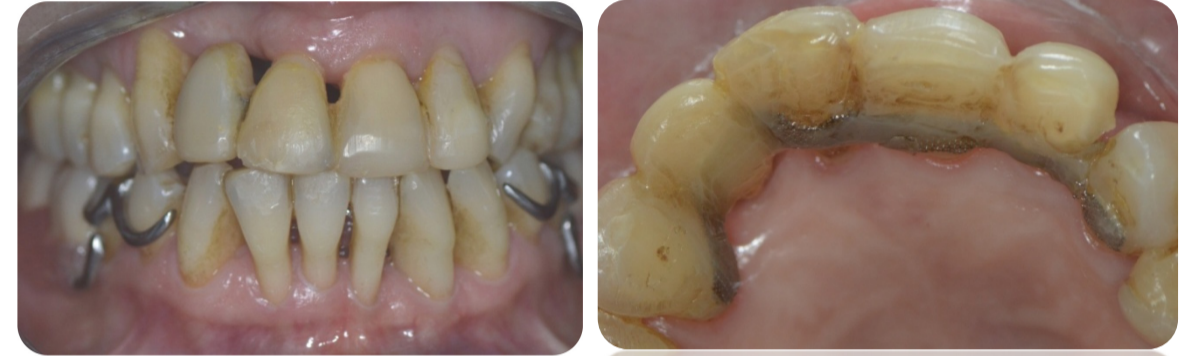Se inicia el tratamiento realizando terapia básica periodontal con antibioticoterapia sistémica –con amoxicilina (500mg) y metronidazol (250mg)-, comenzando 48 hs. previas a la primera sesión de raspaje y alisado, y continuando durante cinco días. Logrado el control de la infección, se procede a realizar la Ferulización del sector anterosuperior con malla para ortodoncia y resinas compuestas. La PD 1.2 fue realizada íntegramente con dicho material siendo incluida en el entramado de la malla.

A continuación, se realizó prótesis de cromo cobalto para rehabilitar el maxilar inferior y reponer las piezas dentarias posteriores ausentes.

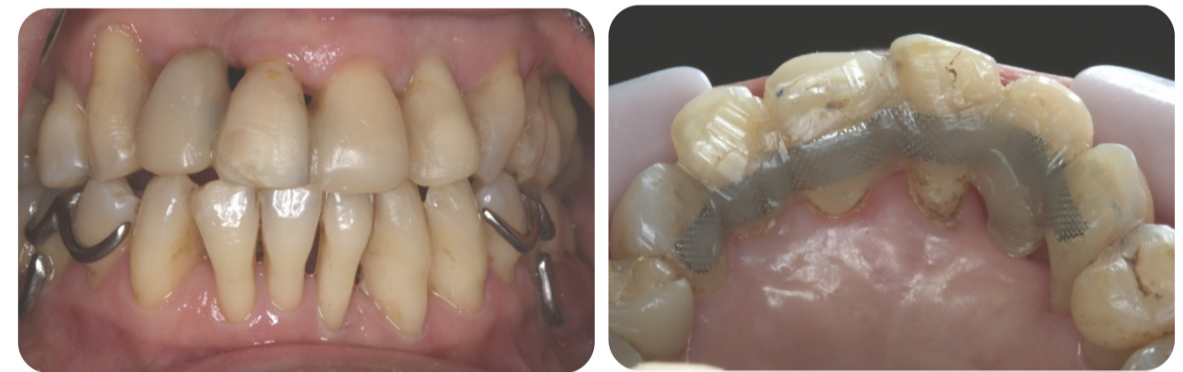La paciente se encuentra en fase de mantenimiento desde el año 2015 hasta la actualidad, exceptuando el ciclo 2020, cuando se vio impedida de concurrir a la TPS a causa del contexto epidemiológico reinante. Continúa presentando parámetros compatibles con salud periodontal a la fecha.



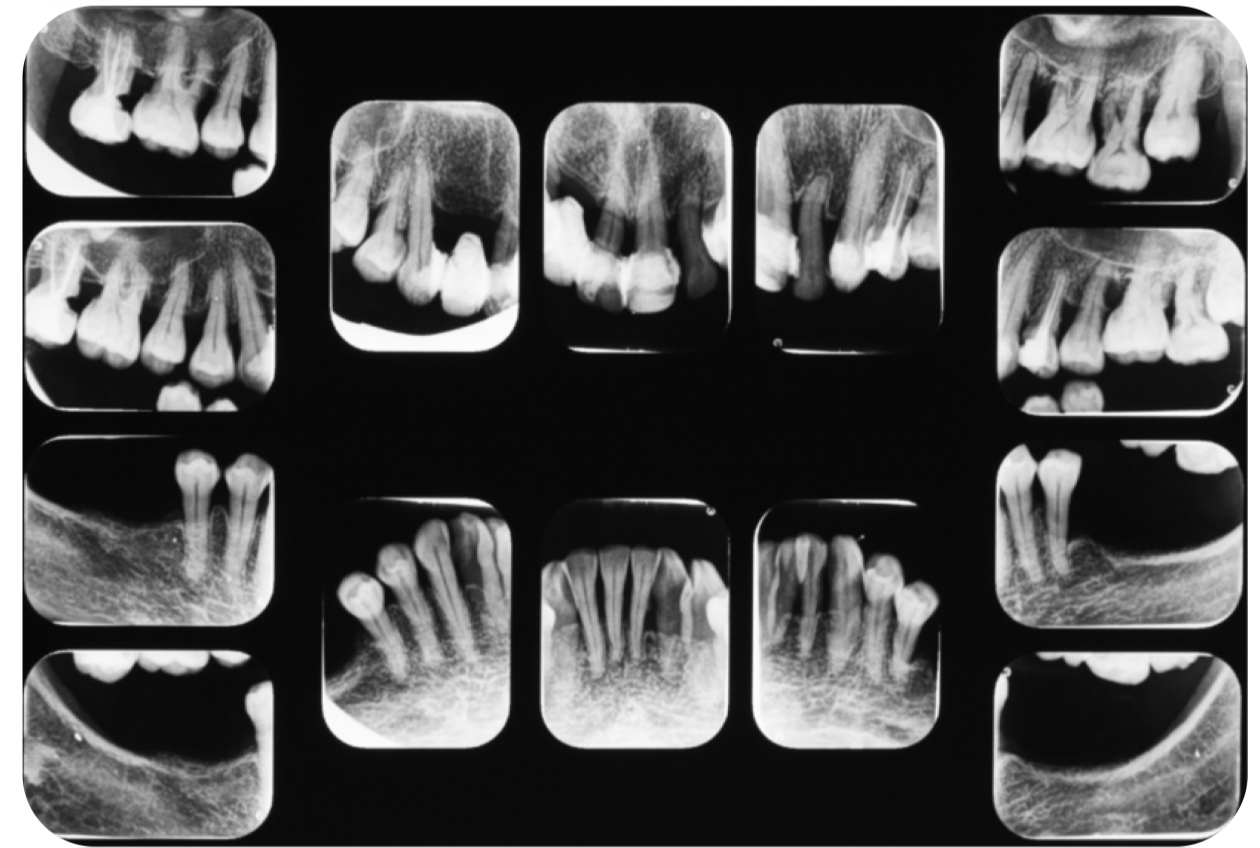
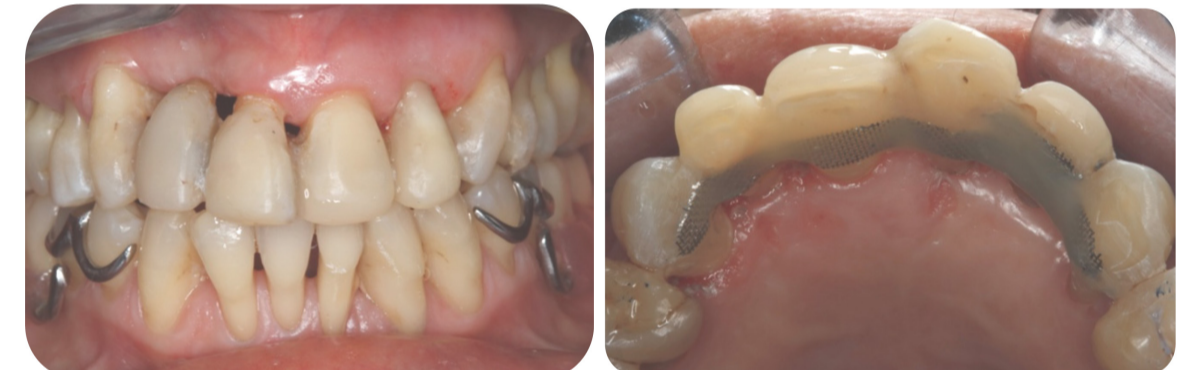Evaluación a los 12 meses:



Evaluación a los 4 años:



Evaluación a los 7 años:



## Conclusiones

La terapia periodontal de soporte –TPS- (o mantenimiento) es una pieza fundamental del tratamiento periodontal, a fin de poder mantener los parámetros de salud alcanzados y conservar dicho objetivo del tratamiento a largo plazo.

El mantenimiento como parte de nuestro plan de tratamiento, sumado a la motivación de la paciente, nos ha brindado en el presente caso un éxito clínico a lo largo de los últimos siete años.

## Referencias

- 1.- NEWMAN- TAKEI-KLOKKEVOLD-CARRANZA (2014). "Periodontología Clínica". Cap. 66. Onceava edición. Editorial Amolca. China.
- 2.- ROMANELLI, Hugo. "Periodoncia y Operatoria Dental" en BARRANCOS MOONEY(1999) Operatoria Dental. Cap. 11. Tercera Edición. Editorial Panamericana. Buenos Aires, Argentina.
- 3.- ROSSI, G. H. – CUNIBERTI DE ROSSI, N. E. (2004) "Atlas de Odontología Restauradora y Periodoncia". Cap. 4. Editorial Panamericana. Buenos Aires, Argentina.