CAPÍTULO 13
Estudio citológico del sistema musculoesquelético

Natalia Caggiano, María Alejandra Quiroga, Adriana Massone y Mariana Machuca

El signo clínico cardinal asociado con la enfermedad del sistema musculoesquelético es la claudicación. Otros signos incluyen rigidez, ataxia, debilidad, dolor, fiebre y deformación de extremidades y articulaciones. Dependiendo del tipo de trastorno, pueden verse afectados también otros sistemas de la economía animal, observándose una variada signología (Barger, 2016).

La citología puede ser una ayuda valiosa en el diagnóstico de un animal con sospecha de un trastorno musculoesquelético. Pueden tomarse muestras de líquido sinovial, realizar aspirados con aguja fina de masas de tejidos blandos que involucran lesiones musculares o bien proliferativas/líticas del hueso. La citología rara vez es la prueba diagnóstica que permite definir completamente el problema, pero puede ayudar a guiar la selección de los pasos diagnósticos posteriores. Ciertos tipos de enfermedad ósea, muscular y articular, si bien generan cambios, éstos no siempre pueden detectarse mediante el estudio citológico. Asimismo, muchas veces la exfoliación es deficiente o la muestra se contamina con sangre periférica. Es vital la información obtenida en la reseña, anamnesis, examen físico, estudio radiológico, hemograma completo y bioquímica sanguínea. Cabe recordar que muchas lesiones requerirán histopatología para arribar al diagnóstico definitivo (Barger 2016, Fielder 2020, Lawrence 2021, Schnelle 2017).

Hueso

El tejido óseo sano no se exfolia bien, contiene pocas células y una matriz extracelular abundante. Sin embargo, las enfermedades óseas inflamatorias, las neoplásicas, la osteopatía hipertrófica y el quiste óseo aneurismático suelen acompañarse de lisis ósea, por lo que exfolian gran cantidad de células (Barger 2016, Fielder 2020, Lawrence 2021).

Técnica para la toma de muestras

Si la zona afectada presenta marcada lisis cortical o proliferación ósea perióstica, se puede tomar la muestra por aspiración con aguja fina o utilizar una aguja para aspiración de médula ósea. Esta técnica resulta útil, rápida y poco invasiva; además, requiere poca o ninguna anestesia y se asocia con un menor riesgo de hemorragia, infección, implantación de tumor en el trayecto de la biopsia y fracturas. Estas serían las ventajas de esta técnica en comparación con la biopsia quirúrgica abierta o métodos con aguja gruesa. Asimismo, no se requiere de tiempo adicional para el proceso de descalcificación necesario para la histopatología ósea. La toma de muestras se realiza en lesiones líticas o proliferativas observadas en radiografías, en masas palpables o bien de anomalías observadas en el examen físico. Las masas muy mineralizadas se pueden aspirar mediante la palpación cuidadosa y la exploración de la superficie de la lesión. En aquellas lesiones en las que el hueso cortical permanece intacto, la obtención de material puede realizarse utilizando un trocar o aguja de Jamshidi calibre 11 o 13 para obtener una muestra de biopsia central de 0,3 cm de diámetro (Figura 13.1). Se deben tomar no menos de 3 muestras de la lesión y 3 del tejido que la rodea. Se pueden realizar improntas sobre portaobjetos de muestras obtenidas para estudio histopatológico antes de someterlas a fijación. El muestreo en la periferia de una lesión puede brindar una gran cantidad de osteoblastos reactivos, lo que debe tenerse en cuenta en la posterior interpretación de los hallazgos. La hemodilución es un problema común que se presenta en todas las preparaciones citológicas (Barger 2016, Fielder 2020, Lawrence 2021, Schnelle 2017, Thompson 2017).

Figura 13.1. A) *Aguja de Jamshidi.* **B)** *Biopsias obtenidas mediante el uso de dicha aguja.*

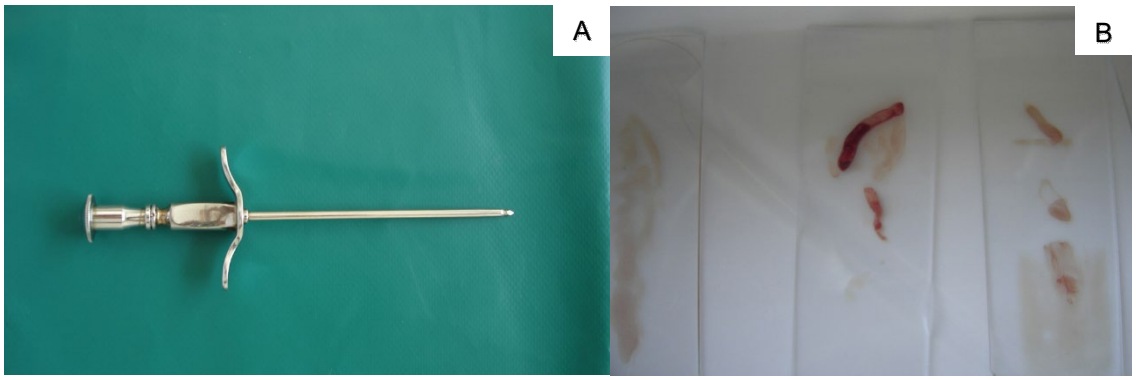

Hallazgos citológicos

Citología normal

Suele ser de muy baja celularidad, 1 a 2 células por portaobjetos o menos, y a menudo con presencia de gran cantidad de glóbulos rojos. Generalmente, solo las células mesenquimáticas fusiformes del periostio se exfolian. Cuando la remodelación ósea ocurre como consecuencia de trauma, inflamación o neoplasia, se pueden observar osteoblastos reactivos. Los mismos son

redondos u ovoides, con apariencia plasmacitoide, es decir, citoplasma moderadamente basófilo, con cantidades variables de gránulos finos azurófilos y ocasionalmente un aparato de Golgi prominente. El núcleo es redondo, excéntrico, con patrón de cromatina punteado de fino a grueso y ocasionalmente nucléolo prominente. Pueden confundirse los osteoblastos reactivos con los neoplásicos, ya que a menudo los primeros muestran anisocitosis y anisocariosis leves a moderadas y pueden estar presentes en agregados. Puede haber una pequeña cantidad de matriz extracelular rosada, en estrecha asociación con las células. Los osteoclastos pueden estar presentes en lesiones con lisis o remodelación ósea y aparecen como células grandes, multinucleadas, con bordes redondeados o irregulares, proyecciones citoplasmáticas variables y abundante citoplasma azul claro con punteado rosado oscuro. Los núcleos son ovoides, uniformes, con cromatina reticular y nucléolo único pequeño, dispuestos al azar en la célula, en cantidad variable de 6 a 10 (Barger 2016, Fielder 2020, Lawrence 2021, Schnelle 2017).

Enfermedades inflamatorias

Las lesiones inflamatorias del esqueleto, osteítis/osteomielitis, son causas importantes de enfermedad en animales domésticos, y la citología es una valiosa herramienta diagnóstica. Pueden ser causadas por bacterias u hongos. Suelen asociarse con lesiones líticas y/o proliferativas en las radiografías. Generalmente consisten en inflamación supurativa a piogranulomatosa, con una cantidad variable de neutrófilos, macrófagos y células gigantes multinucleadas. Dependiendo de la causa, podemos observar: predominio de neutrófilos en osteomielitis bacterianas e inflamación granulomatosa en osteomielitis fúngicas. Si se acompañan de proliferación ósea, pueden contener osteoblastos reactivos, osteoclastos y otras células mesenquimáticas (Barger 2016, Burton 2018, Fielder 2020, Lawrence 2021, Schnelle, 2017).

La **osteomielitis bacteriana** puede ocurrir secundaria a traumatismos, heridas por mordeduras, infecciones posquirúrgicas o cuerpos extraños y, menos frecuentemente, por diseminación hematógena de los agentes. Generalmente se produce una respuesta inflamatoria neutrofílica o supurativa. La identificación de bacterias intracelulares confirma la infección bacteriana, pero se recomienda el cultivo aeróbico y anaeróbico, sumado a pruebas de susceptibilidad. Las infecciones debidas a una sola especie son más comunes que las mixtas. Algunas causas específicas de osteomielitis bacteriana incluyen *Actinomyces* spp. y *Nocardia* spp., y se observan como estructuras ramificadas y filamentosas. Las infecciones bacterianas aerobias estafilocócicas, estreptocócicas y gramnegativas son comunes y pueden identificarse en la citología. En los gatos, la osteomielitis ocasionalmente puede ser causada por *Bartonella* spp. y *Mycobacterium* spp. (Barger 2016, Fielder, 2020, Lawrence 2021, Schnelle 2017).

La **osteomielitis fúngica** consiste en un proceso inflamatorio piogranulomatoso a supurativo, compuesto por neutrófilos, macrófagos activados y células gigantes multinucleadas. Los organismos no siempre se observan en el aspirado, por lo que debe realizarse más de uno y examinar todos los portaobjetos, y su ausencia no excluye la infección. Las tinciones fúngicas aplicables a preparaciones citológicas incluyen Grocott y ácido periódico-Schiff (PAS). Los organismos fúngi-

cos que pueden identificarse incluyen *Coccidioides immitis, Blastomyces dermatitidis, Cryptococcus neoformans* e *Histoplasma capsulatum* y, menos frecuentemente, *Candida* spp., *Aspergillus* spp., *Geomyces* spp. y *Sporothrix* spp.. Los organismos *Coccidioides* son esferas grandes (de 10 a 100 µm) azules o transparentes con protoplasma finamente granular. *Blastomyces* es un organismo levaduriforme redondo, con una pared de doble contorno y yema de base ancha. *Cryptococcus* es un organismo redondo con un brote de base estrecha y grueso, con una cápsula mucoide que no se tiñe con tinción de Wright. Los organismos de *Histoplasma* son pequeños (2 a 4 µm), redondos, con una cápsula delgada y núcleos rosados en forma de media luna, excéntricos y pueden observarse intracitoplasmáticos en los macrófagos. Los hongos *Aspergillus* spp. y *Geomyces* spp. pueden verse como hifas fúngicas teñidas o sin teñir (Barger 2016, Fielder 2020, Lawrence 2021).

La **osteomielitis protozoárica** es relativamente poco común. En la infección por *Leishmania* spp se ve afectado principalmente el esqueleto apendicular, con lesiones destructivas con remodelación ósea, inflamación piogranulomatosa a granulomatosa con la presencia de amastigotes intracelulares dentro de los macrófagos. Raramente, organismos protozoarios, como *Hepatozoon* spp., involucran el esqueleto, pero se han descrito inflamación neutrofílica y gamontes dentro de los neutrófilos intracelulares en aspirados de lesiones óseas proliferativas (Barger 2016, Fielder 2020; Lawrence 2021).

Enfermedades neoplásicas

La evaluación citológica permite confirmar el diagnóstico radiográfico presuntivo de las neoplasias óseas, antes de la toma de decisiones quirúrgicas agresivas.

Las neoplasias óseas son relativamente frecuentes en los animales domésticos y el estudio citológico resulta útil para establecer el diagnóstico de algunas de ellas. No obstante, el estudio histopatológico es necesario no solo para la formulación del diagnóstico definitivo, sino también para la evaluación de otros aspectos anatomopatológicos que permitan predecir el comportamiento biológico de la neoplasia. Al igual que los estudios histopatológicos, la evaluación de la citología debe estar acompañada de un correcto examen clínico y radiológico.

Tumores óseos primarios

El **osteosarcoma**, proliferación maligna de osteoblastos, es el tumor óseo primario más común en perros y gatos, aunque en estos últimos los tumores óseos primarios son raros en general. Afecta el esqueleto apendicular, comprometiendo particularmente la región metafisaria de los huesos largos. En el perro las localizaciones más frecuentes son distal de radio, proximal de húmero y distal de fémur. Los aspirados de los osteosarcomas son altamente celulares, aún más que los aspirados de otras neoplasias de origen mesenquimático. Las células se pueden presentar aisladas o en grupos, pueden ser redondas o fusiformes. El citoplasma es azulado variable, a veces con un aparato de Golgi prominente, y puede contener cantidades variables de vacuolas pequeñas, claras y/o gránulos rosados finos. Estos últimos no son específicos de los osteosarcomas, pudiendo hallarse también en condrosarcomas y, menos frecuentemente, en fibrosarcomas. Los núcleos son redondos u ovales, grandes, con cromatina finamente granular, a menudo

excéntricos y hasta pueden sobresalir de un extremo de la célula. Los nucléolos son prominentes, múltiples, azulados y la hipercromasia es común. La relación N:C es variable. Presentan características de anaplasia, tales como anisocitosis, cariomegalia, anisocariosis, anisonucleoliosis, nucléolos evidentes y células bi o multinucleadas (Figura 13.2). Las figuras mitóticas atípicas pueden ser muy comunes (Figura 13.3 A). Algunos osteoblastos malignos pueden aparecer como células gigantes multinucleadas (Figura 13. B). La presencia de material osteoide color rosa brillante y algo fibrilar, rodeando a las células tumorales, brinda una evidencia importante de que la neoplasia es de origen óseo, si bien este hallazgo no se encuentra en todos los aspirados (Figura 13.4). Entre las células neoplásicas se pueden encontrar células inflamatorias, osteoblastos normales y osteoclastos, los cuales se diferencian de las células multinucleadas tumorales por sus núcleos uniformemente pequeños, sin características de malignidad (Barger 2016, Burton 2018, Fielder 2020, Lawrence 2021, Schnelle 2017, Thompson 2017).

Figura 13.2. *Osteosarcoma.*

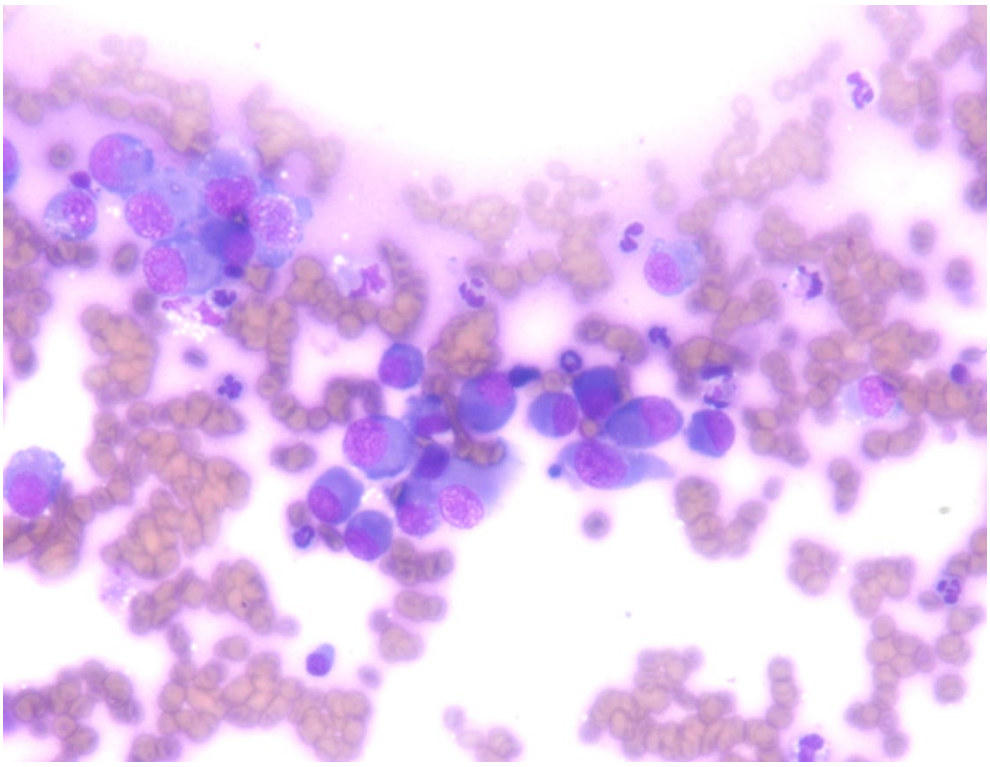

Osteoblastos con anisocitosis, cariomegalia y anisocariosis. Tinción 15, Biopur®. Obj. 60X.

Figura 13.3. *Osteosarcoma.*

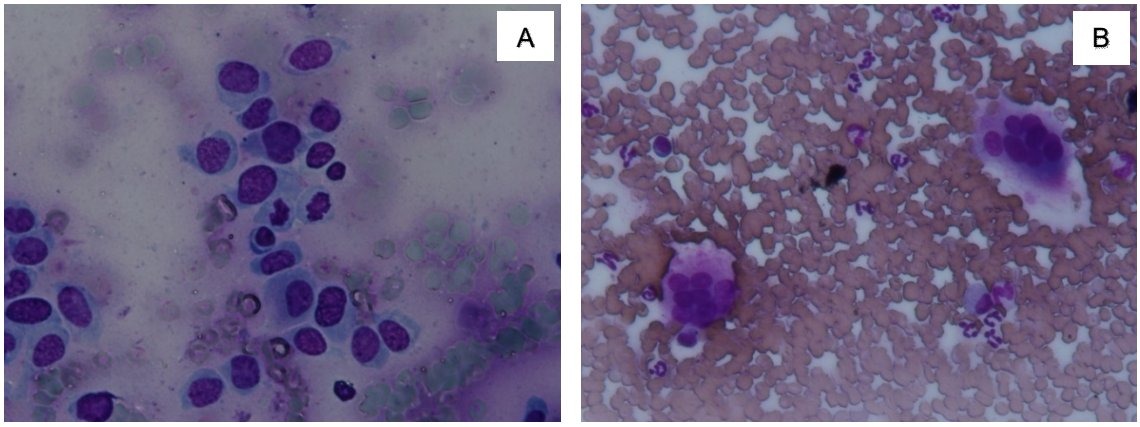

A) *Figuras mitóticas atípicas.* ***B)*** *Células gigantes multinucleadas con material osteoide intracitoplasmático. Tinción 15, Biopur®. Obj. 60X.*

Figura 13.4. *Osteosarcoma.*

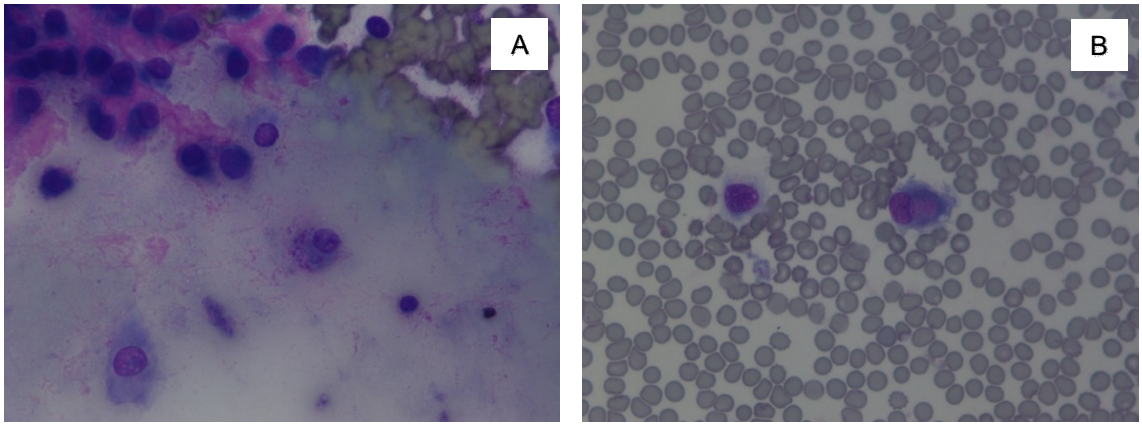

A) *Material granulado rosado intenso entre las células.* ***B)*** *Material osteoide en el citoplasma de la célula. Tinción 15, Biopur®. Obj. 60X.*

El uso de tinción citoquímica de células neoplásicas para la actividad de fosfatasa alcalina (ALP) ha mejorado en gran medida la precisión de la citología en el diagnóstico de osteosarcoma. La tinción de portaobjetos adicionales para ALP con sal de cloruro de tetrazolio nitroazul de toluidina/5-bromo-4-cloro-3-indolilfosfato (NBT/BCIP) aumenta la sensibilidad y especificidad de diferenciar el osteosarcoma de otros tumores óseos mesenquimáticos. Los osteoblastos reactivos y los neoplásicos se tiñen positivamente (tinción marrón oscuro-negra del citoplasma), por lo que es necesario identificar previamente los criterios de malignidad. Se recomienda la contratinción de portaobjetos con tinción de Romanowsky para examinar, si hay reacción positiva, las células y criterios de malignidad; y si son negativos, para confirmar la presencia de células neoplásicas (Barger 2016, Burton 2018, Fielder 2020, Lawrence 2021, Schnelle 2017, Thompson 2017).

El **condrosarcoma**, proliferación maligna de condroblastos, es la segunda neoplasia ósea en frecuencia. En los caninos se presenta principalmente en costillas, cornetes nasales y pelvis, mientras que en los felinos se observa en escápula, vértebras y costillas. Como

regla general, los tumores del cartílago tienden a ser pobres en células y ricos en matriz, mientras que los osteosarcomas tienden a ser ricos en células y pobres en matriz en las preparaciones citológicas (Figura 13.5). Por ende, un hallazgo orientativo en los estudios citológicos de los condrosarcomas es la presencia de gran cantidad de un material granular rosa brillante entre las células, en el que las mismas se alojan formando lagunas (Figura 13.6). Este material corresponde a la matriz intercelular del cartílago denominada condroide. A pesar de que su observación orienta hacia el origen condroide de la neoplasia, no se encuentra en todos los aspirados. Las células tumorales son similares a las de los osteosarcomas; pueden ser redondas o fusiformes, con núcleo grande, hipercromático, central, de cromatina finamente punteada y múltiples nucléolos azulados. El citoplasma es azul oscuro, a menudo contiene varias vacuolas pequeñas y claras y, ocasionalmente, gránulos rosados finos (Figura 13.6 B, C y D). La anisocariosis es prominente y también pueden hallarse células bi o multinucleadas. Las figuras mitóticas son raras (Burton 2018, Fielder 2020, Lawrence 2021, Schnelle 2017, Thompson 2017).

Figura 13.5. *Condrosarcoma.*

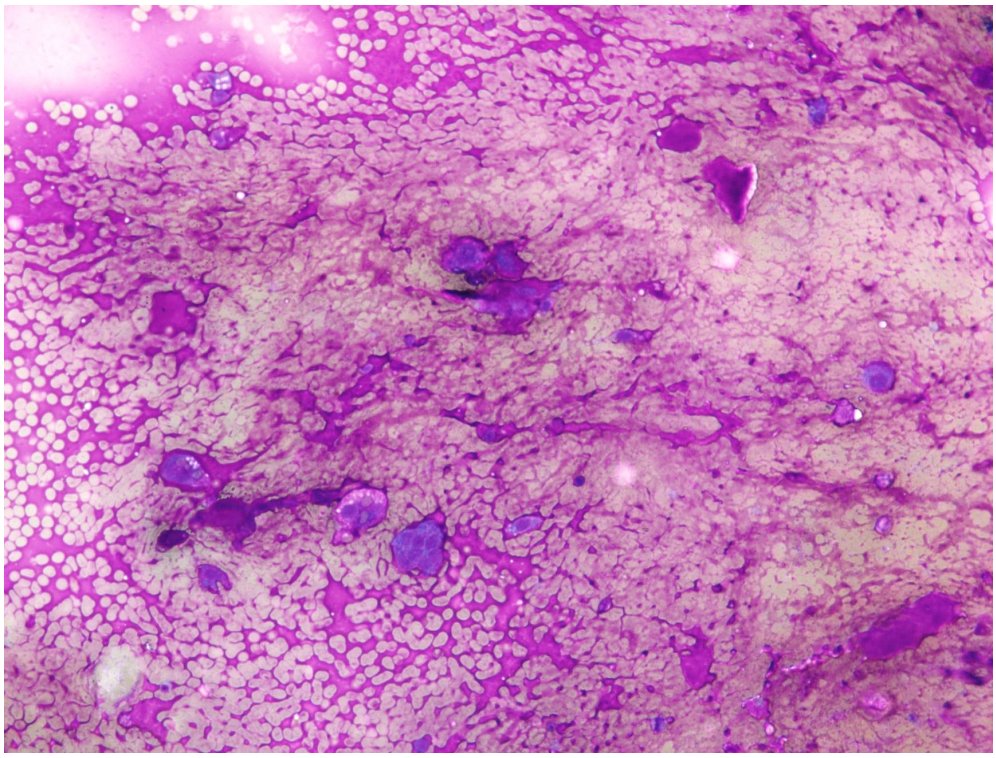

Escasas células y abundante material rosado intenso de fondo (matriz condroide). Tinción 15, Biopur®. Obj. 20X.

Figura 13.6. *Condrosarcoma.*

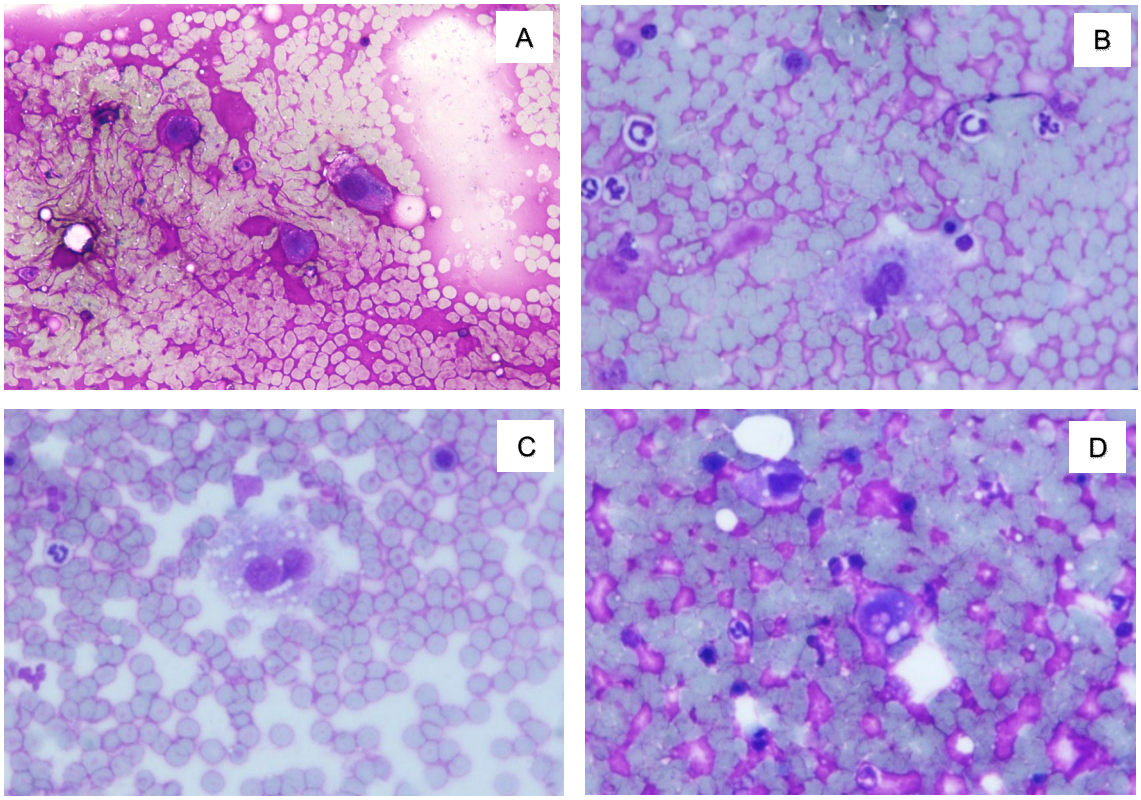

A) *Presencia de material rosa brillante, granular (matriz condroide) de fondo formando lagunas en las que se alojan las células.* ***B)*** *Célula binucleada con citoplasma conteniendo gránulos rosados finos.* ***C)*** *Célula binucleada con vacuolas citoplasmáticas.* ***D)*** *Célula con vacuolas intranucleares, rodeada de material rosado intenso. Tinción 15, Biopur®. Obj. 40X.*

En ocasiones no es posible diferenciar un condrosarcoma de un osteosarcoma en las preparaciones citológicas; sin embargo, la caracterización de la lesión como neoplásica ya ofrece una importante información clínica. La tinción con ALP usando el sustrato NBT/BCIP puede ser valiosa para distinguir los dos tumores en las preparaciones citológicas. Si las células tumorales no se tiñen, se puede excluir el osteosarcoma, pero no se puede excluir la posibilidad de condrosarcoma si las células se tiñen positivamente, ya que algunos condrosarcomas pueden ser positivos (Fielder 2020, Lawrence 2021, Schnelle 2017, Thompson 2017).

En el caso de tumores benignos (osteomas y condromas) la histopatología suele ser necesaria para diferenciarlos de otras proliferaciones mesenquimáticas (Schnelle, 2017).

El **fibrosarcoma** con mayor frecuencia afecta el cráneo y los huesos apendiculares. Puede ser difícil de identificar de manera concluyente en la citología. Los extendidos pueden contener pequeña a moderada cantidad de células fusiformes, de citoplasma pequeño a moderado, color azul pálido. Los núcleos son redondos a ovoides, con cromatina finamente granular y múltiples nucléolos prominentes. La anisocitosis y la anisocariosis son moderadas a marcadas. Las células pueden estar asociadas con una pequeña cantidad de matriz extracelular rosada (áreas focales de colágeno denso) que se parece mucho a la matriz osteoide, pudiéndose observar también este material dentro del citoplasma (Figura 13.7). Se debe tener cuidado para diferenciarlo de la

fibroplasia reactiva, y se requiere histopatología para diferenciar la variante fibroblástica del osteosarcoma y el osteocondrosarcoma multilobular (Barger 2016, Burton 2018, Schnelle 2017, Thompson 2017).

Figura 13.7. *Fibrosarcoma.*

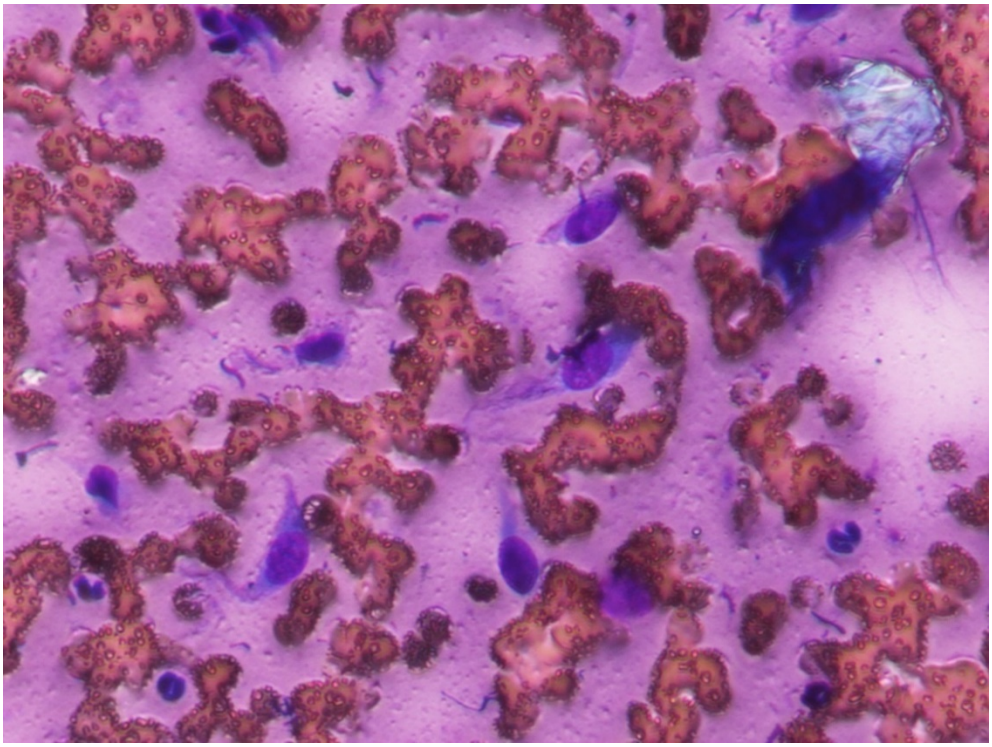

Células fusiformes con núcleo ovoide y múltiples nucléolos prominentes. Escasa cantidad de matriz extracelular rosada. Tinción 15, Biopur®. Obj. 60X.

La inmunorreactividad a la osteocalcina puede ser útil para distinguir entre colágeno denso y osteoide, pero la tinción con ALP de preparaciones citológicas es más sencilla y económica (Thompson, 2017).

Los **hemangiosarcomas** producen una lesión altamente destructiva, a menudo acompañada de fracturas. Los hemangiosarcomas de huesos largos se extienden a lo largo de la cavidad medular destruyendo el hueso cortical, pero generalmente no se extienden al tejido blando, tal como lo hace la mayoría de los sarcomas óseos primarios. Los extendidos a menudo son hemodiluídos, con frecuencia contienen solo unas pocas células nucleadas, y éstas pueden no representar la población neoplásica. Las células tumorales se pueden encontrar aisladas o en grupos densamente celulares; son ovoides a fusiformes; tienen un citoplasma pequeño a moderado azul y algunas contienen cantidades escasas a moderadas de vacuolas intracitoplasmáticas pequeñas. En preparaciones más celulares, los grupos de células tumorales pueden estar asociados con una escasa cantidad de matriz extracelular eosinofílica. Los núcleos son ovoides a ocasionalmente ameboides, de cromatina finamente granular, con nucléolos basófilos prominentes. Las figuras mitóticas atípicas y la hipercromasia de los núcleos son comunes. La anisocitosis/anisocariosis es marcada, y la relación N:C, en general, es alta. Pueden mostrar eritrofagia, y se puede

identificar material granular pardo (hemosiderina) en el citoplasma de algunas células. La tinción de preparaciones citológicas con ALP es útil para excluir el osteosarcoma, pero un diagnóstico definitivo de hemangiosarcoma generalmente requerirá un examen histológico (Burton 2018, Lawrence, 2021, Schnelle 2017, Thompson 2017).

Tumores óseos metastásicos

Pueden presentarse clínicamente como tumores óseos. Los carcinomas exhiben este comportamiento con mayor frecuencia, siendo los más comunes los carcinomas de próstata, pulmón y mama. Se ve afectado con mayor frecuencia el esqueleto axial (particularmente las vértebras) y los huesos apendiculares proximales (particularmente el húmero). A menudo se afectan varios huesos. En los gatos, la metástasis de adenocarcinoma pulmonar y carcinoma de células escamosas a los dedos es de particular interés. Las características citológicas de las células neoplásicas metastásicas son similares a las de los tumores de tejidos blandos de los que se originaron, a menudo con marcados criterios de malignidad. La identificación de neoplasias metastásicas puede ser difícil porque los osteoblastos y osteoclastos reactivos a menudo acompañan a la población de células neoplásicas epiteliales agrupadas, las que parecen más pobremente diferenciadas. Las tinciones complementarias son muy útiles para el diagnóstico (Barger 2016, Burton 2018, Fielder 2020, Lawrence 2021, Schnelle 2017).

Músculo esquelético

Existen pocas enfermedades inflamatorias y neoplásicas clínicamente importantes del músculo esquelético en comparación con las de los huesos, y la enfermedad degenerativa del músculo esquelético no se diagnostica mediante la citología (Fielder 2020).

Técnica para la toma de muestras

Las muestras citológicas de lesiones del músculo esquelético pueden recogerse mediante métodos similares a los utilizados para las masas dérmicas y subcutáneas. La aspiración con aguja fina y la impronta de tejido tomado para biopsia son los métodos comúnmente utilizados (Barger 2016, Fielder 2020).

Hallazgos citológicos

Citología normal

El músculo esquelético normal exfolia poca cantidad de células y generalmente las aspiraciones o improntas solo contienen sangre. El citoplasma de los miocitos toma una coloración profundamente azulada y pueden apreciarse las estriaciones celulares. Los núcleos son periféricos,

pequeños, redondos a ovalados, con un patrón de cromatina condensada, uniformes en tamaño y forma y con un único nucléolo (Barger 2016, Benson 2021, Fielder 2020, Schnelle 2017).

Miositis

La citología es de uso limitado en el diagnóstico de la miositis. Un diagnóstico citológico presuntivo puede ser posible en muestras que contienen un infiltrado moderado de células inflamatorias en estrecha asociación con fragmentos de músculo esquelético. El diagnóstico generalmente requiere la consideración de los antecedentes, la reseña, los resultados bioquímicos sanguíneos (aumento de las enzimas creatina quinasa y aspartato transaminasa) y las pruebas electromiográficas, inmunológicas y serológicas. La evaluación histopatológica es necesaria para el diagnóstico definitivo ((Barger 2016, Benson 2021, Fielder 2020, Schnelle 2017).

Enfermedades neoplásicas

Los **tumores primarios** del músculo esquelético (rabdomiomas y rabdomiosarcomas) son poco frecuentes. En caninos los rabdomiosarcomas se pueden localizar en músculo escapular y tríceps braquial (Barger 2016, Benson 2021, Fielder 2020).

Desde el punto de vista citológico estos tumores pueden ser similares a otros tumores mesenquimáticos: los aspirados pueden estar hemodiluídos, contener baja celularidad y no ser diagnósticos. Los rabdomiomas a menudo exfolian pocas células; sin embargo, los rabdomiosarcomas pueden ser lo suficientemente celulares como para diagnosticarse como un sarcoma. Consisten en células individuales redondas a poligonales con una baja relación N:C y gran cantidad de citoplasma granular rosado a azulado. Los núcleos son redondos, centrales, de cromatina granular gruesa con nucléolos únicos pequeños. Las células pueden presentar un área paranuclear más clara, un citoplasma vacuolado con invaginaciones intracitoplasmáticas o estrías sutiles citoplasmáticas, pero a menudo están ausentes o son difíciles de encontrar. Ocasionalmente, se observan células multinucleadas, con los núcleos dispuestos en hilera, lo que se denomina célula en forma de “correa”, aunque no son específicas de esta neoplasia. Una segunda población de células más pequeñas, con una alta relación N:C y citoplasma difuso también se ve típicamente en aspirados de rabdomiomas y rabdomiosarcomas. Se cree que representan rabdomioblastos indiferenciados. En algunos rabdomiomas puede haber una población secundaria de células de reserva. Para arribar al diagnóstico de rabdomiosarcoma debemos observar criterios de malignidad como aumento del pleomorfismo, marcada anisocitosis y anisocariosis, presencia de células multinucleadas, múltiples nucléolos de tamaño variable y figuras mitóticas atípicas. Los métodos inmunocitoquímicos se han utilizado junto con la evaluación citológica para el diagnóstico de rabdomiosarcoma. Para un diagnóstico definitivo de rabdomiosarcoma o rabdomioma suelen ser necesarias la histopatología con tinciones especiales y estudios de inmunohistoquímica. En general, el músculo es vimentina negativa o débilmente reactiva, citoqueratina negativa, desmina positiva, actina positiva, y mioglobina positiva (Barger 2016, Benson 2021, Burton 2018, Fielder 2020, Schnelle 2017, Thompson 2017).

Aunque es poco frecuente en comparación con otros órganos, pueden ocurrir **metástasis** de carcinomas en el músculo esquelético. Las neoplasias que se originan en los tejidos adyacentes,

como lipomas, sarcomas de tejidos blandos, mastocitomas y enfermedades histiocíticas, son los que más comúnmente se presentan, en la clínica, como tumores del músculo esquelético. Estos tumores se originan en el tejido subcutáneo, pudiendo infiltrarse en el músculo subyacente (Benson 2021, Fielder 2020).

Articulaciones y líquido sinovial

Las articulaciones tienen una cápsula externa de tejido fibroso que se une a los huesos y estabiliza la articulación e internamente una membrana sinovial que recubre la superficie, excepto el cartílago articular. Dentro de la articulación se encuentra el líquido sinovial, compuesto de ácido hialurónico, lubricina, proteinasas y colagenasa, que nutre al cartílago articular y lubrica las superficies articulares (Barger 2016, Sherry 2014, Wood 2021).

Evaluación de líquido sinovial

El análisis del líquido sinovial forma parte de la base de datos mínima requerida en la evaluación de la enfermedad articular. Sus hallazgos deben interpretarse junto con datos de la historia clínica, hallazgos clínicos y de pruebas de diagnóstico complementarias (p. ej., cultivo, serología, título de anticuerpos antinucleares, título del factor reumatoide e imágenes). Las indicaciones para el análisis pueden incluir articulaciones con derrame y, ocasionalmente, aquellas sin derrame evidente que presentan rigidez, debilidad, pirexia, claudicación, masas, dolor o deformidad o aquellas con anomalías clínicas o citológicas previas. La artrocentesis está contraindicada en casos de celulitis o dermatitis suprayacentes, bacteriemia o coagulopatía (Barger 2016, Fernandes 2020, Sherry 2014).

Técnica para la toma de muestras

En artropatías solitarias, la artrocentesis debe realizarse en la articulación afectada, en tanto que en procesos poliartríticos debe realizarse en varias articulaciones, incluyendo aquellas que parecen menos afectadas. La recolección de líquido articular requiere: agujas hipodérmicas de 1,5 pulgadas y 22 G para perros grandes y de 1 pulgada y 25 G para perros pequeños y gatos, pudiendo necesitarse agujas más largas para codo, hombro o cadera; jeringas estériles de 3 a 6 ml; portaobjetos; tubos con ácido etilendiaminotetraacético (EDTA); tubos con heparina y tubos estériles. El paciente debe estar sujeto con inmovilización física, sedación o anestesia. Se lo posiciona en decúbito lateral con la articulación a evaluar en la parte superior, se identifica el espacio articular y se prepara asépticamente la piel. La aguja debe avanzar lentamente a través de la cápsula hacia la cavidad articular, evitando dañar el cartílago; se realiza aspiración, la que se suspende al retirar la aguja para reducir la contaminación sanguínea. El objetivo de la artrocentesis es recoger algo de líquido sinovial y no drenar el espacio articular (Barger 2016, Fernandes 2020, Martínez de Merlo 2008, Schnelle 2017, Sherry 2014, Wood 2021).

El líquido sinovial debe recogerse en un tubo con EDTA para el análisis citológico, en tubo de vidrio para pruebas serológicas y en jeringa y/o tubo estériles para cultivo bacteriano, si es necesario. La preparación de uno o más extendidos directos en el momento de la recolección permite una mejor evaluación de la morfología celular y ayuda a distinguir los hallazgos reales de los artefactos *in vitro*. Es conveniente realizar preparaciones concentradas, mediante citocentrifugación (1000 a 1500 rpm durante 5 minutos) en muestras hipocelulares (Barger 2016, Fernandes 2020, Schnelle 2017).

Examen citológico

El líquido sinovial normal tiene baja celularidad, compuesta predominantemente por células mononucleares (macrófagos, células de revestimiento sinovial y linfocitos), escasos neutrófilos no degenerados y muy pocos glóbulos rojos. Los macrófagos pueden, o no, tener citoplasma vacuolado. Las células del revestimiento sinovial pueden ser redondeadas a fusiformes, con citoplasma azul moderado a abundante, núcleos redondeados u ovoides y cromatina punteada. Se debe registrar la proporción de células mononucleares que tienen restos fagocitados, otras células y microorganismos. En procesos inflamatorios se pueden encontrar mayor porcentaje de neutrófilos no degenerados, neutrófilos degenerados o eosinófilos. La morfología celular debe interpretarse con precaución en las muestras que no son frescas, ya que puede verse alterada la morfología celular (vacuolación artificial de macrófagos, picnosis y cariorrexis de células nucleadas). Se puede hacer una evaluación subjetiva de la celularidad, considerando que, en el cuerpo de un frotis normal, hay aproximadamente 2 células/campo con un aumento de 400x (obj. 40X). La celularidad de los frotis directos se clasifica como normal, ligera, moderada o marcadamente aumentada, no siendo esto aplicable en muestras concentradas. Debido a la alta viscosidad del líquido sinovial normal, las células tienden a disponerse en filas, siendo no apreciable esta característica en preparaciones hipocelulares. Dado que esto oculta gran parte de los detalles citológicos, las células nucleadas deben evaluarse en las zonas más delgadas del frotis, para una determinación más precisa del tamaño celular, las características citológicas y nucleares y la presencia de inclusiones o agentes infecciosos. El aumento de los glóbulos rojos puede deberse a una hemorragia asociada a la toma de muestra, trauma o inflamación que afecta la cápsula articular. A menudo, las células se ubican en un fondo proteico granular rosado característico (consecuencia de la presencia de ácido hialurónico) y, por lo tanto, su cantidad y densidad permite una estimación del grado de viscosidad del líquido (Barger 2016, Fernandes 2020, Martínez de Merlo 2008, Schnelle 2017, Sherry, 2014, Wood 2021).

Clasificación de la enfermedad articular

El objetivo del análisis del líquido sinovial es distinguir la enfermedad articular inflamatoria de la enfermedad articular degenerativa. La hemartrosis y la neoplasia pueden distinguirse con menos frecuencia. Una mayor diferenciación de los procesos de la enfermedad requiere la correlación con el examen físico, los datos de laboratorio y los estudios de imágenes. El análisis del

líquido sinovial solo rara vez diferencia o identifica la causa específica de entre los múltiples factores etiológicos involucrados en las enfermedades articulares (Barger 2016, Sherry 2014).

Enfermedad inflamatoria

La artritis infecciosa y no infecciosa a menudo se caracteriza por una mayor cantidad de células nucleadas; en general, un aumento en la cantidad de neutrófilos y aumentos variables en la cantidad de células mononucleares, que pueden estar vacuoladas o tener restos fagocitados (Figura 13.8, Figura 13.9 y Figura 13.10). A menudo puede observarse hemorragia leve. Cuanto mayor es la reacción inflamatoria, el líquido se torna más turbio, menos viscoso y cambia su color. La concentración de proteína total aumenta y la muestra puede coagularse fácilmente. Dado que en las enfermedades infecciosas y no infecciosas puede observarse una apariencia citológica similar, la selección de pruebas de diagnóstico posteriores basadas en la presunción clínica contribuye a la diferenciación entre ambas. Si la afección es poliarticular, se recomienda obtener muestras de varias articulaciones, aun de algunas clínicamente no afectadas (Barger 2016, Fernandes 2020, Martínez de Merlo 2008, Schnelle 2017, Sherry 2014, Wood 2021).

Figura 13.8. *Artritis.*

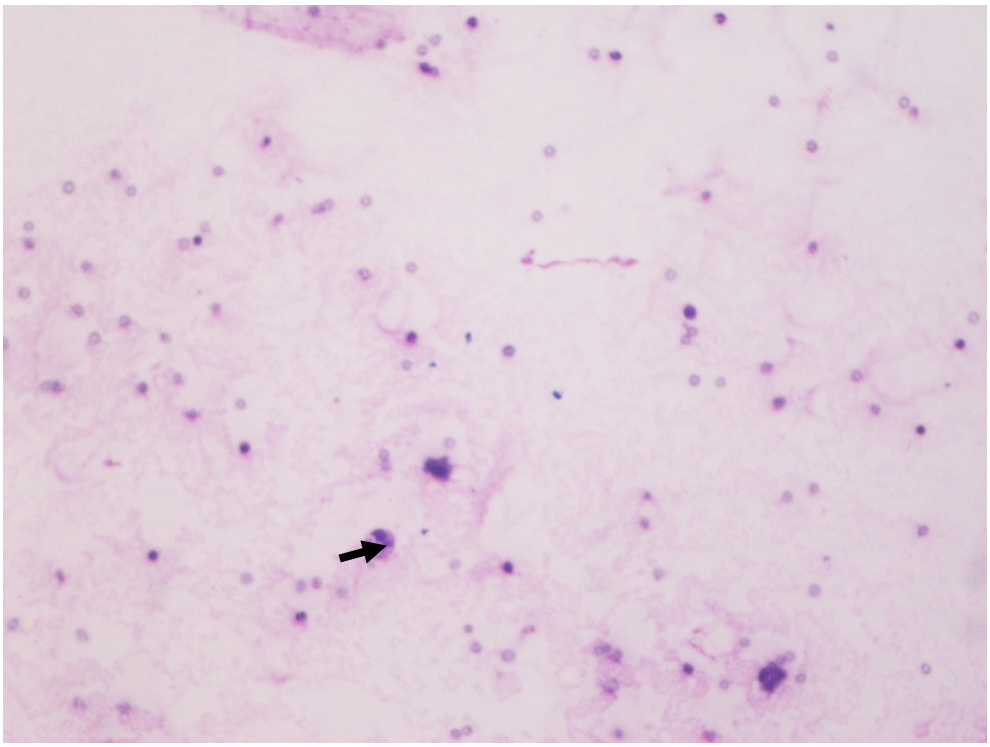

Celularidad aumentada compuesta por neutrófilos y células mononucleares vacuoladas (flecha negra) y material proteico granular rosado de fondo. Color Fast Kit, Biopack®, Obj. 20X.

Figura 13.9. *Artritis.*

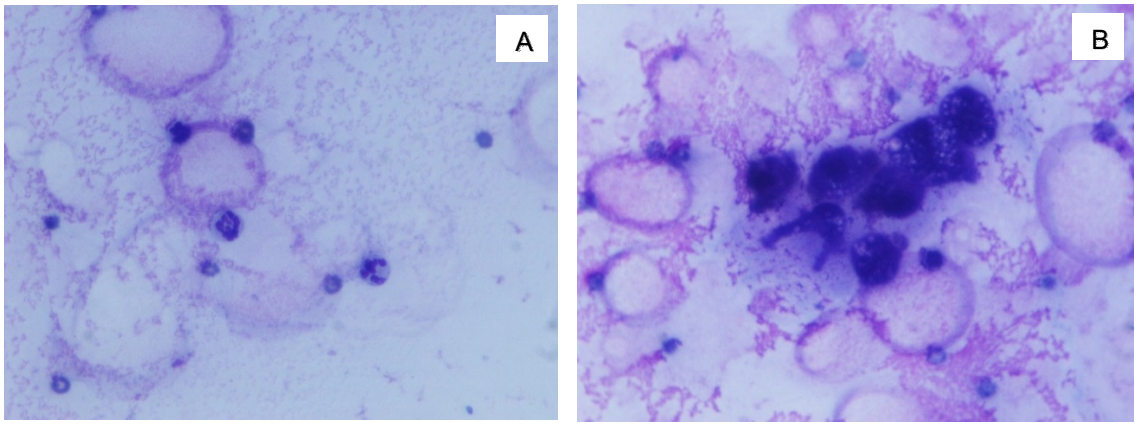

*Neutrófilos no degenerados **(A),** células mononucleares vacuoladas **(B)** material proteico granular rosado como sustancia de fondo. Color Fast Kit, Biopack®, Obj. 60X.*

Figura 13.10. *Artritis.*

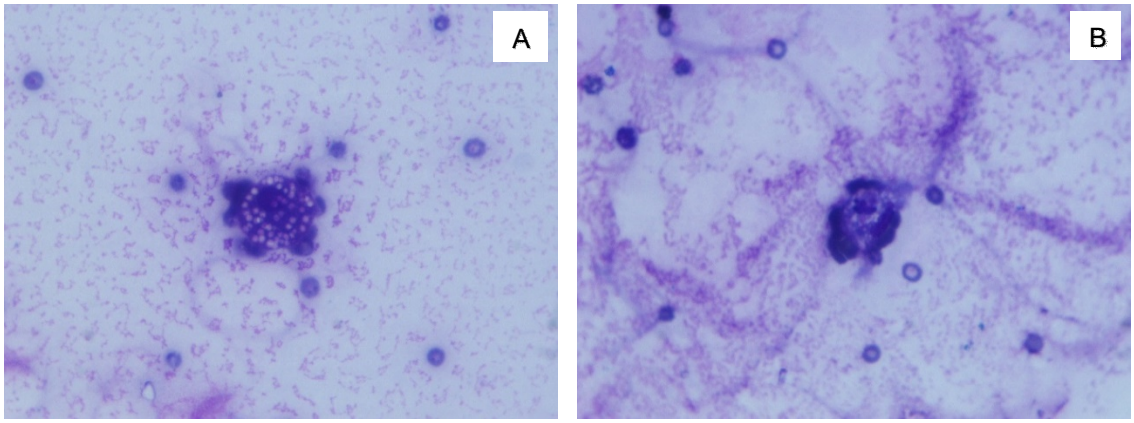

*Célula mononuclear vacuolada **(A),** célula mononuclear con restos fagocitados en su citoplasma **(B)** y material proteico granular rosado como sustancia de fondo. Color Fast Kit, Biopack®, Obj. 60X.*

Artritis infecciosa: es una artropatía inflamatoria, en la que el agente infeccioso causante puede cultivarse o aislarse de la membrana sinovial o del líquido articular. Aunque son poco comunes en perros y gatos, las bacterias son la causa aislada con mayor frecuencia, con muchos menos casos atribuidos a rickettsias, espiroquetas, *Mycoplasma* spp., hongos, virus y protozoos. La presentación clínica y el historial son útiles, ya que la mayoría de las artritis infecciosas de un animal adulto son monoarticulares, de inicio agudo y, a menudo, el resultado de una herida penetrante o quirúrgica. Cuando se producen artritis infecciosas poliarticulares, es probable que se deban a una diseminación hematógena de microorganismos que provienen de una onfaloflebitis en neonatos o una endocarditis bacteriana en animales adultos. A diferencia de la poliartritis inmunomediada, la artritis bacteriana, por lo general, solo afecta a una articulación. Las excepciones son los casos de enfermedad de Lyme (infección por *Borrelia burgdorferi*), infección por *Ehrlichia* spp. o poliartritis en un cuadro septicémico (Barger, 2016, Fernandes 2020, Schnelle 2017, Sherry 2014, Wood 2021).

En la artritis bacteriana se observa un predominio de neutrófilos, a menudo superior al 75%, generalmente no degenerados, con bacterias libres o fagocitadas. Por tal motivo, se recomienda

realizar el cultivo del líquido sinovial. Las artritis fúngicas son poco frecuentes, suelen ser secuelas de osteomielitis o infección diseminada y ocasionalmente, pueden observarse elementos fúngicos en el líquido sinovial (Barger 2016, Fernandes 2020, Schnelle 2017, Sherry 2014).

Artritis no infecciosa: implica un proceso inmunomediado en el cual múltiples articulaciones están involucradas concomitantemente o consecutivamente; sin embargo, en ocasiones, solo se ve afectada una articulación; siendo las articulaciones distales más pequeñas las más comúnmente afectadas. Citológicamente, se observa un aumento en la cantidad de neutrófilos no degenerados y, raramente, un aumento de linfocitos y células plasmáticas. El diagnóstico de la artritis inmunomediada depende de demostrar inflamación y descartar infección mediante cultivo, serología, PCR y/o terapia empírica. En algunos casos de enfermedad inmunomediada se podrán encontrar ragocitos (neutrófilos que contienen pequeñas inclusiones citoplasmáticas redondeadas, de tamaño variable, color rosa a púrpura, de forma irregular) o células de lupus eritematoso (LE) (neutrófilos que contienen inclusiones citoplasmáticas rosadas, grandes, redondeadas, homogéneas con un borde liso). Se cree que el material intracitoplasmático representa material nuclear fagocitado en el caso de las células de LE o complejos inmunes fagocitados o material nuclear en los ragocitos. Sin embargo, estas inclusiones se identifican con poca frecuencia y se debe tener cuidado de no confundirlas con bacterias intracelulares o restos celulares fagocitados. Estos son hallazgos poco frecuentes y no se debe confiar en ellos para diagnosticar una enfermedad inmunomediada (Barger 2016, Burton 2018, Fernandes 2020, Schnelle 2017, Sherry 2014, Wood 2021).

Enfermedad degenerativa

Las anormalidades citológicas pueden ser detectadas antes de que los cambios radiográficos sean evidentes. Las mismas no son tan notorias como las observadas en la enfermedad inflamatoria, y consisten en un ligero aumento en la cantidad de células mononucleares (macrófagos y células sinoviales), más del 10% de ellas moderada a marcadamente vacuoladas o fagocíticas. Un traumatismo posterior puede ocasionar inflamación leve transitoria y hemorragia sobreagregadas (más neutrófilos, glóbulos rojos y eritrofagocitosis). Si el daño del cartílago articular es grave, osteoclastos, osteoblastos y condrocitos pueden desprenderse y observarse en el líquido articular (Barger 2016, Martínez de Merlo 2008, Sherry 2014).

Hemartrosis

La hemartrosis es una hemorragia dentro de un espacio sinovial, secundaria a un traumatismo, defectos de coagulación o neoplasia. La verdadera hemorragia debe distinguirse de la contaminación sanguínea en el momento de la recolección de la muestra: la observación de líquido sinovial color rojo uniforme es compatible con la hemartrosis, en oposición a una mancha roja que puede aparecer con la contaminación con sangre periférica. Si ha ocurrido una hemorragia anterior, el líquido sinovial puede aparecer amarillento u homogéneamente rojo y turbio. Citológicamente, se pueden observar eritrofagocitosis (macrófagos conteniendo eritrocitos fago-

citados) y/o macrófagos cargados de productos de descomposición de la hemoglobina: hemosiderina (material granular pardo) o cristales de hematoidina (material cristalino naranja, romboide, refráctil). Se debe tener cuidado al interpretar la eritrofagia ya que ésta puede ocurrir *in vitro* si la muestra no se evalúa rápidamente. Ocasionalmente, se observarán plaquetas en muestras con contaminación severa de sangre periférica. La hemorragia asociada con artropatías degenerativas e inflamatorias suele ser leve en comparación con la hemartrosis verdadera y, citológicamente, la eritrofagocitosis aparece junto con los cambios característicos de la causa subyacente (Barger 2016, Fernandes 2020, Schnelle 2017, Sherry 2014, Wood 2021).

Tumores articulares

En gatos y perros pueden originarse, poco frecuentemente, neoplasias dentro de las articulaciones, o pueden invadirlas desde tejidos adyacentes o pueden ser asiento de metástasis. El diagnóstico se realiza a través de la histopatología. Los cambios en el líquido sinovial están poco descritos, pero posiblemente podrían presentar características de una artropatía degenerativa o inflamatoria, con presencia de células neoplásicas poco frecuentes (Fernandes 2020, Martínez de Merlo 2008).

Los tumores sinoviales encontrados en perros en orden decreciente son: sarcomas histiocíticos, sarcomas de células sinoviales, mixomas sinoviales, fibrosarcomas, condrosarcomas, sarcomas mixtos y sarcomas indiferenciados. Los sarcomas histiocíticos y de células sinoviales también han sido descritos en gatos. La tinción inmunohistoquímica es necesaria para distinguir entre los tipos histológicos de tumores sinoviales, ya que el pronóstico varía entre ellos. Se sugiere un panel de anticuerpos que incluya citoqueratina para el sarcoma de células sinoviales y CD18 para el sarcoma histiocítico. Los sarcomas de múltiples tipos pueden tener características similares: células fusiformes o estrelladas, proyecciones citoplasmáticas tenues, cantidades variables de citoplasma moderadamente azulado, pleomorfismo nuclear y nucléolos prominentes. Las células pueden mostrar variaciones leves a marcadas en el tamaño celular, nuclear y nucleolar, así como aumentos en la relación N:C (Barger 2016, Schnelle 2017, Sherry 2014).

El sarcoma histiocítico periarticular se asocia con frecuencia a determinadas razas caninas (Rottweiler, Boyero de Berna y Retriever), existiendo una relación entre una lesión traumática previa y el posterior desarrollo tumoral. Citológicamente se observan células redondas con núcleo lobulado, citoplasma abundante azulado con vacuolización y características anaplásicas como pleomorfismo celular, multinucleación, anisocariosis, cariomegalia, cromatina en hebras gruesas, nucléolos prominentes y alto índice mitótico (Barger 2016, Burton 2018, Schnelle 2017).

El sarcoma de células sinoviales es de presentación común en articulaciones más grandes (en particular, la rodilla) en perros de razas grandes. Las características citológicas de malignidad pueden observarse, siendo difícil de diferenciarlos de otros sarcomas. La caracterización definitiva puede requerir la evaluación histológica, siendo a veces necesario recurrir a tinciones especiales o, en algunos casos, a la inmunohistoquímica (Burton 2018, Schnelle 2017, Sherry 2014).

Otras neoplasias ocasionalmente encontradas en la articulación son el linfoma y la metástasis de carcinoma bronquial, mamario o de células de transición de la glándula prostática (Barger 2016, Fernandes 2020).

Referencias

Barger, A. (2016). Musculoskeletal System. En RE Raskin y DJ Meyer (Eds), *Canine and Feline Cytology. A color atlas and interpretation guide.* (353–368). Third edition. St. Louis, USA: Elsevier.

Benson, C. J. (2021). Muscle. En LC Sharkey, MJ Radin y D Seelig (Eds), *Veterinary Cytology* (243-248). First edition. Hoboken, USA: John Wiley & Sons, Inc.

Burton, A. (2018). Musculoskeletal. En A Burton (Ed), *Clinical Atlas of Small Animal Cytology* (169-188). First edition. Massachusetts, USA: John Wiley & Sons, Inc.

Fernandes, P. (2020). Synovial fluid analysis. En AC Valenciano y RL Cowell (Eds), *Cowell And Tyler's Diagnostic cytology and hematology of the dog and cat* (186-204). Fifth edition. St. Louis, USA: Elsevier.

Fielder, S. (2020). The musculoskeletal system. En AC Valenciano y RL Cowell (Eds), *Cowell And Tyler's Diagnostic cytology and hematology of the dog and cat* (205-209). Fifth edition. St. Louis, USA: Elsevier.

Lawrence, J. y Milne, E. (2021). Bone and periarticular structures. En LC Sharkey, MJ Radin y D Seelig (Eds), *Veterinary Cytology* (249-257). First edition. Hoboken, USA: John Wiley & Sons, Inc.

Martínez de Merlo, EM. (2008). Estudio citológico de líquidos orgánicos. En EM Martínez de Merlo (Ed), *Atlas de citología clínica del perro y del gato* (296–306). Primera edición. Zaragoza, España: Servet editorial - Grupo Asís Biomedia.

Schnelle, A. (2017). Musculoskeletal cytology. En AM Barger y AL MacNeill (Eds), *Small animal cytologic diagnosis* (682-712). First edition. Boca Raton, USA: Taylor & Francis Group.

Sherry, K. (2014). Cytology of synovial fluid. En J Dunn (Ed), *Diagnostic cytology of the dog and cat* (111-125). First edition. Boca Raton, USA: John Wiley & Sons, Ltd.

Thompson, KG y Dittmer KE (2017). Tumors of bone. En DJ Meuten (Ed), *Tumors in Domestic Animals* (356-424). Fifth edition. Ames, USA: John Wiley & Sons, Inc.

Wood, RD y Gibson T (2021). Synovial Fluid Analysis of the Dog and Cat. En LC Sharkey, MJ Radin y D Seelig (Eds), *Veterinary Cytology* (727-735). First edition. Hoboken, USA: John Wiley & Sons, Inc.