

# PRÓTESIS TOTAL INMEDIATA PARTIENDO DE UNA PRÓTESIS PARCIAL PREVIA. CLÍNICA Y LABORATORIO

Del Castillo, Eugenia; Sepulveda, Melisa, Verderosa, María Pía

Universidad Nacional de La Plata, Facultad de Odontología, Protésis A

Categoría: Casos Clínicos

## Resumen

Siendo el objetivo principal solucionar la situación clínica de una paciente sin dejar de lado la estética y comodidad surge el implemento de esta técnica abarcando ambas necesidades.

Con las exodoncias realizadas se eliminan las dolencias e incomodidades de la paciente, eliminando focos infecciosos.

La confección de una prótesis inmediata partiendo de la modificación de una PPR ya instalada para transformarla en una completa para cubrir los requerimientos obvios, brinda un ahorro en tiempo y costo.

Con impresiones preliminares, se diseña la prótesis final, se confecciona con acrílico y dientes de stock para finalmente instalarla.

Una vez obtenido el modelo desdentado, cubierto con separador para yeso líquido, se adapta la prótesis de la paciente.

Se impresiona con silicona masa por condensación debido a la fidelidad de impresión de la misma y en este caso la liberación de subproductos no es un problema debido a la inmediatez de confección de la futura prótesis completa.

Retirada la impresión del modelo, sobre el negativo se colocan los dientes de stock en lugar de las piezas faltantes.

Se rellena la arcada con acrílico auto curado rosa, posteriormente se adapta nuevamente al modelo para que el acrílico copie los rebordes alveolares completando así también el paladar.

Una vez fraguado el material, se realizan los recortes pertinentes, se desgastan las asperezas y se realiza el pulido final.

Se procede a la prueba de la prótesis completa, junto al chequeo de la oclusión con papel de articular.

Instalada la prótesis dando una solución inmediata se recita al paciente para posteriores controles tanto de las exodoncias como posibles ajustes de la prótesis.

## Introducción

Acude a la consulta odontológica paciente parcialmente desdentada con prótesis parcial removible en cromo.

Se procede realizar las extracciones de las piezas dentarias ya que las mismas presentan movilidad y molestias siendo posibles focos infecciosos a corto plazo.

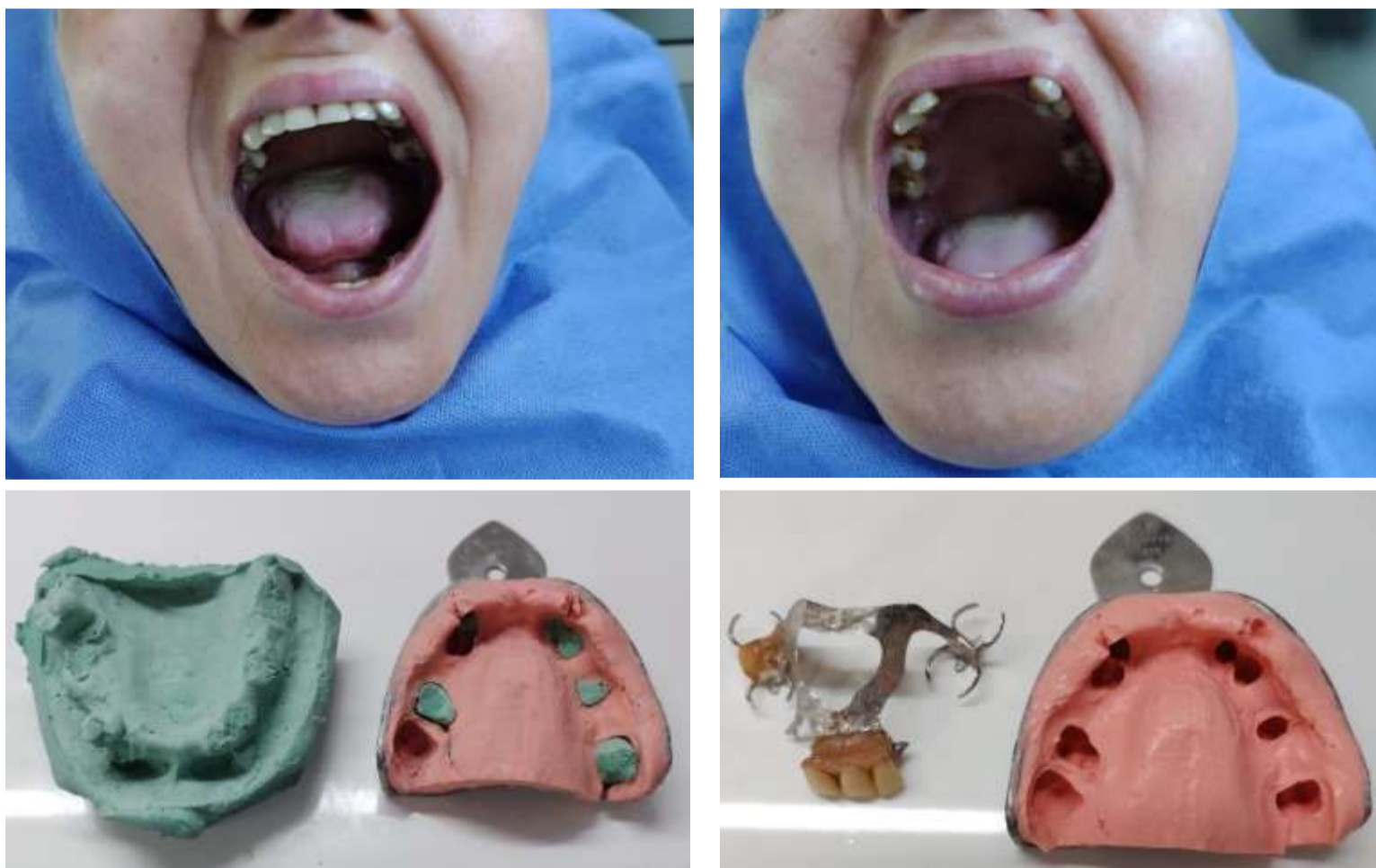A partir de la PPR antes mencionada se procede a confeccionar una prótesis completa en acrílico con dientes de stock, para otorgarle a la paciente estética y confort en el periodo de recuperación post exodoncias.

## Descripción del Caso

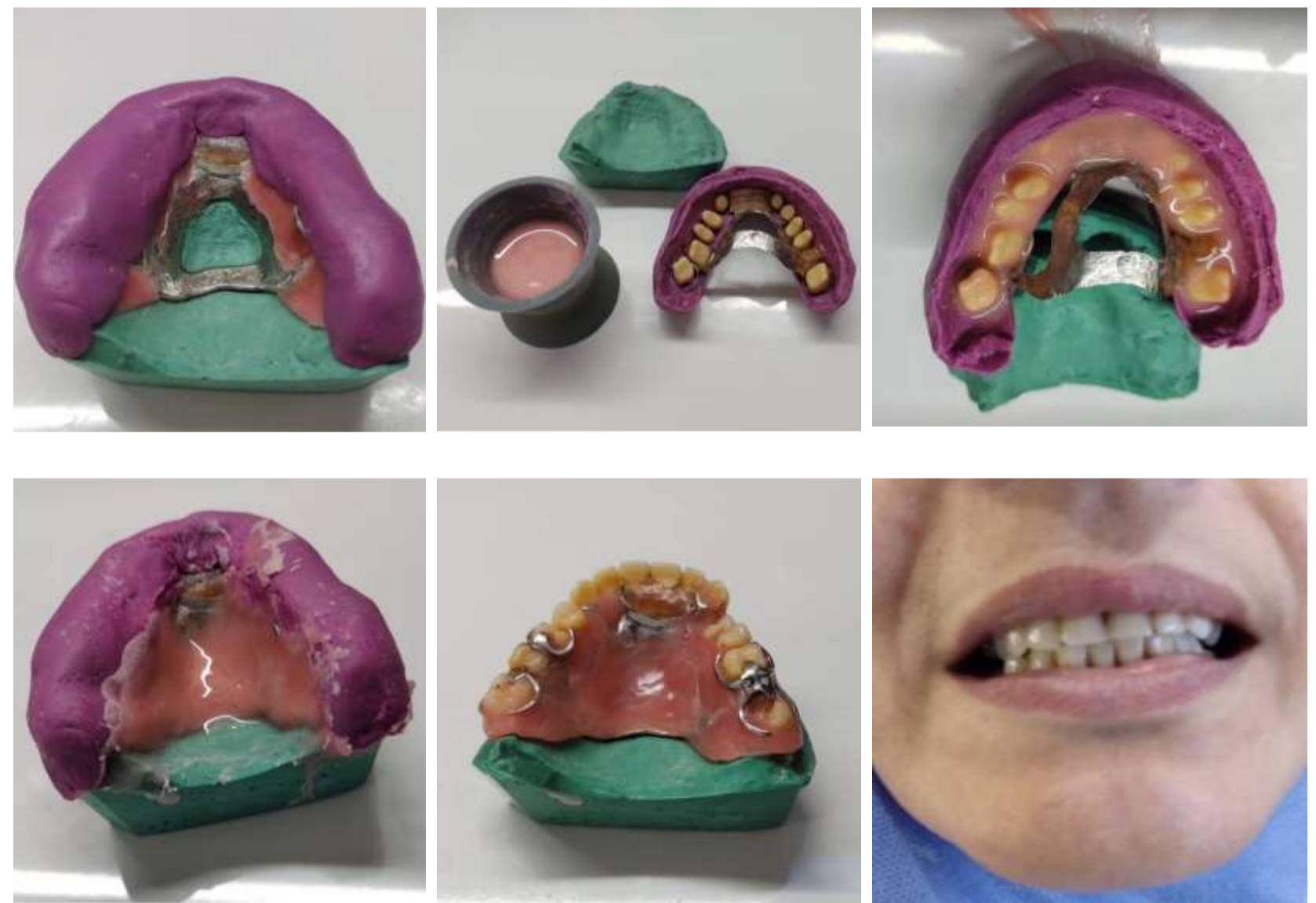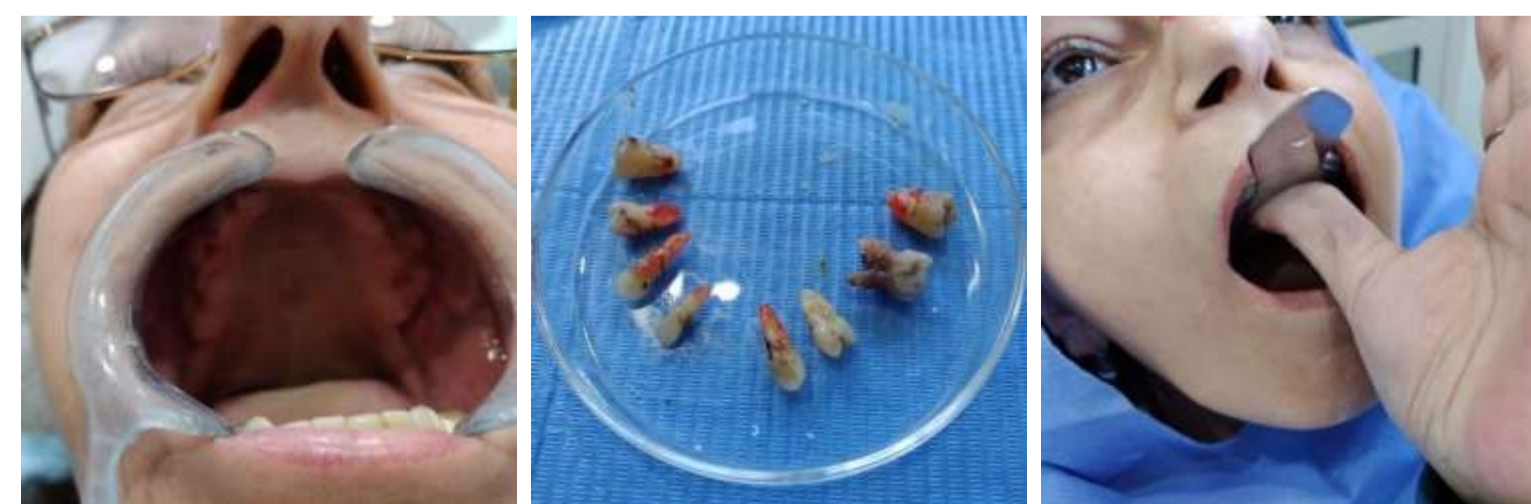
Paciente femenina de 49 años de edad, parcialmente desdentada, portadora de PPR superior, motivo de consulta dolor y movilidad en las piezas dentarias siendo exagerado en los pilares.

Dientes pilares: 12- 16- 17 - 23 - 26 - 27

Se realiza toma de impresión de arrastre con alginato, y confección de modelo en yeso piedra.



Se continua con las extracciones de todas las piezas (17- 16 - 13 - 12 - 23 - 24 - 26 - 27), toma de impresión con alginato de la boca edéntula y confección de modelo en yeso piedra.



## Conclusiones

Si bien las prótesis inmediatas son controversiales debido a los ajustes que deben realizarse en su adaptación luego de ser instaladas, por las modificaciones de los rebordes alveolares posterior a la cirugía con la desinflamación y cicatrización que conlleva.

Considerando lo traumático que es para un paciente ingresar a la consulta parcialmente desdentado y retirarse sin ninguna pieza.

Esta técnica da como resultado final la conformidad del paciente en cuanto a su estética y una resolución inmediata del problema.

## Referencias