

Duplicación de miembro anterior en *Iguana iguana* (Linnaeus, 1758): registro de caso

Fabio Germán Cupul-Magaña¹, Rafael García de Quevedo-Machain¹, Jorge Alfredo Tovar-Ramos², Jesús Aarón Curiel-Beltrán³

¹Departamento de Ciencias Biológicas, Centro Universitario de la Costa, Universidad de Guadalajara, Av. Universidad de Guadalajara No. 203, Delegación Ixtapa, C.P. 48280, Puerto Vallarta, Jalisco, México.

²Preparatoria Colegio Niños Héroe, Puerto Vallarta, Jalisco, México.

³Departamento de Ciencias Médicas, Centro Universitario de la Costa, Universidad de Guadalajara, Puerto Vallarta, Jalisco, México.

La presencia de miembros ectópicos supernumerarios o polimelia (Meteyer, 2000) es una patología rara de la cual se desconoce su etiología y asociación con otras malformaciones congénitas (García-Espinosa *et al.*, 2002). La polimelia en reptiles y anfibios es un fenómeno que ha sido documentado en ranas, sapos, ajolotes y cocodrilos; se cree que es causado por temperaturas extremas durante la incubación, parásitos, contaminantes ambientales, endogamia, depredación selectiva, altos niveles de radiación ultravioleta, entre otros (Huchzermeyer, 2003; Barragán-Ramírez y Navarrete-Heredia, 2011; Velo-Antón *et al.*, 2011; Rothschild *et al.*, 2012). La polimelia se incluye en la categoría de anormalidad esquelética y dentro de la subcategoría de malformación esquelética (U.S. Fish and Wildlife Service, 2013). En animales salvajes, la presencia de anomalías, anormalidades o asimetrías puede servir como un indicador de inestabilidades en su desarrollo, las cuales se correlacionan negativamente con su habilidad para sobrevivir y reproducirse en un ambiente determinado (Velo-Antón *et al.*, 2011). Es por esto que el incremento en la detección de malformaciones en anfibios y reptiles ha generado un interés científico con la finalidad de conocer sus etiologías (Gibbons *et al.*, 2000; Casper, 2004; Barragán-Ramírez y Navarrete-Heredia, 2011). No se conocen casos de duplicación de extremidades anteriores en reptiles, pero sí están bien documentados para los anfibios. En ranas se han observado múltiples extremidades que se forman durante la metamorfosis, las cuales se pueden mantener debajo de la piel o, emerger como copias casi idénticas al miembro original o en forma de una masa o racimo (Meteyer, 2000). Por su parte, en su lista anotada sobre la bibliografía osteopatológica herpetológica, Rothschild *et al.* (2012) citan referencias desde me-

diados de los años 1800 hasta el 2011 que mencionan la ocurrencia de miembros supernumerarios en ranas y salamandras.

Esta nota registra el caso de polimelia en una hembra juvenil de *Iguana iguana* (Squamata: Iguanidae) o iguana verde de entre cinco y seis meses de edad (camada del 2012), con talla (punta del hocico a punta de la cola) de 43 cm y peso de 60 g. El ejemplar fue capturado por el tercer autor durante la última semana de septiembre del 2012 sobre la rama de un árbol de guamuchillo, *Pithecellobium lanceolatum* (Willd.) Benth., en las inmediaciones de la zona centro de la mancha urbana de Puerto Vallarta, Jalisco, México y depositado para su resguardo en la Unidad para la Conservación, Manejo y Aprovechamiento Sustentable de la Vida Silvestre (UMA) "Reptilario Cipactli" (registro INE/CITES/DGVS-CR-IN-0610-JAL./00; Centro Universitario de la Costa de la Universidad de Guadalajara). La especie se localiza geográficamente desde el norte de México, Centro y Sudamérica y en islas del Pacífico y el Caribe (Alvarado-Díaz y Suazo-Ortuño, 1996). En la región, se encuentra ampliamente distribuida tanto en espacios naturales como urbanizados.

La exploración física del espécimen revela condiciones normales de la cabeza, cola, dorso, abdomen y extremidades posteriores. En las extremidades anteriores, la pata derecha es normal. La pata izquierda muestra una masa muscular ligeramente menos desarrollada y presenta un duplicado o miembro extra que tiene definido el brazo, antebrazo y los cinco dedos con uñas (Fig. 1). El apéndice extra emerge del cuerpo por delante de la articulación del hombro de la pata normal, lo que se llamaría polimelia heterotópica porque hay un miembro supernumerario en alguna región




Figura 1. Ejemplar juvenil de iguana verde con miembro duplicado asociado a la pata anterior izquierda. Los números romanos indican la posición de cada dedo. Barra de escala 1 cm.

del cuerpo (Espinosa y Ortiz-Espinosa, 2009), y se proyecta hacia la cabeza con inflexión del brazo y antebrazo a nivel del codo en ángulo de aproximadamente 45° con dirección ventral (Fig. 1). El duplicado está rígido, sin posibilidad de realizar movimientos de inflexión, flexión o rotación a nivel del codo y el hombro, razón por la que está incapacitado para participar en el desplazamiento de la iguana al no poder flexionarse para apoyarse sobre el suelo. Sin embargo, sí tiene flexibilidad a nivel de la muñeca y los dedos; además, el duplicado simula una imagen especular de la pata izquierda. Se observa que el miembro duplicado interfiere en el movimiento de la pata normal y, entonces, en su locomoción. Lo anterior puede marcar una desventaja al momento de eludir a un potencial depredador. Así mismo, en la extremidad duplicada se aprecian escamas obscuras, posiblemente como resultado de procesos de abrasión al frotarla contra las ramas u otros objetos. La revisión de la radiografía tomada al miembro duplicado de la iguana permitió observar la presencia del húmero, radio, ulna y huesos de la mano (Fig. 2). El desarrollo de estos huesos no fue completo ya que, por ejemplo, la longitud del húmero fue de 21.72 mm y de la ulna de 18.37 mm, en comparación con los 25.08 mm y 21.70 mm para el húmero y la ulna de la extremidad izquierda normal. Además, tanto la cabeza del húmero del miembro normal como del duplicado ocupan la misma fosa glenoidea, y están fusionadas en cierto grado. En la pata duplicada, la posición del húmero, el radio y la ulna se encuentra en posición opuesta a la normal (Fig. 2), por lo que se observa como una imagen especular de la pata izquierda.

La ocupación de la misma cavidad glenoidea por ambos húmeros y su fusión parcial a nivel de sus cabezas, es lo que posiblemente genere en parte la rigidez del miembro duplicado y la disminución en la capacidad motriz de la pata izquierda normal. Las malformaciones de los miembros son las anomalías congénitas más frecuentes en humanos y animales (Espinosa y Ortiz-Espinosa, 2009).

Al parecer este caso de polimelia especular es raro, ya que no se encontraron ejemplos similares en la literatura y, como en todos los tipos de polimelia, el mecanismo preciso que regula el desarrollo de apéndices supernumerarios no está claramente entendido. Lo que sí se sabe es que el desarrollo normal de un primordio del miembro (esbozo del miembro o apéndice) se compone de células mesenquimáticas recubiertas en una funda ectodérmica, que además contiene regiones específicas que modelan el esbozo a lo largo de los ejes anterior-posterior (AP), dorsal-ventral (DV) y proximal-distal (PD). La ZPA (zona de actividad polarizadora) organiza el eje AP, la AER (cresta ectodérmica apical) promueve el crecimiento del esbozo del miembro, manteniendo las células mesenquimatosas subyacentes en la PZ (zona de progreso) en un estado indiferenciado (Otero-Gragera, 2013). Se ha observado que cuando un bloque de tejido de la ZPA se injerta en la zona anterior de un primordio de la extremidad, el injerto induce una duplicación (de miembro) de imagen especular; así, una manera de explicar este patrón de duplicaciones es asumir que el tejido de la ZPA injertado y endógeno libera un morfógeno (AR, ácido retinoico) que induce la expresión del FGF4

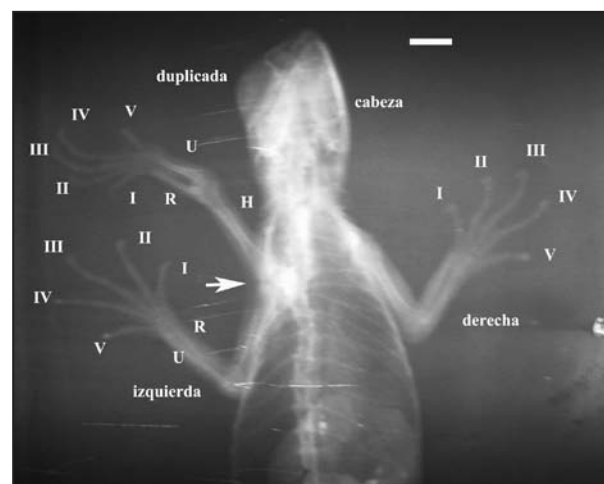


Figura 2. Radiografía en vista dorsal que muestra la pata derecha, izquierda y duplicada. Los números romanos indican la posición para cada dedo. La flecha indica la zona de la fosa glenoidea. H = húmero, R = radio y U = ulna. Barra de escala 1 cm.

(factor 4 de crecimiento fibroblástico) por la AER. Tanto el AR como el FGF4 activan la expresión del gene SHH (sonic hedgehog) en el mesénquima y establecen un nuevo ZPA que conduce al desarrollo de extremidades supernumerarias (Eichele, 1989; Mahapatra *et al.*, 2001). Al menos en anfibios, este proceso puede ser desencadenado por múltiples causas estresantes, como contaminación química ambiental, incremento de la radiación ultravioleta, e infecciones por parásitos (Blaustein y Johnson, 2003), que se mencionaron anteriormente.

En casos de terneros que presentan extremidades supernumerarias, se recomienda extirparlas quirúrgicamente porque pueden interferir en la marcha normal del animal durante su vida adulta (Montes *et al.*, 2012). Este mismo tipo de procedimiento veterinario de amputación del apéndice extra, puede ser una opción para mejorar el desarrollo normal de la iguana.

Literatura citada

- Alvarado-Díaz, J. & Suazo-Ortuño, I. 1996. Las iguanas de México: Historia natural y conservación. Universidad Michoacana de San Nicolás de Hidalgo. Morelia. México.
- Barragán-Ramírez, J.L. & Navarrete-Heredia, J.L. 2011. Primer registro de un caso de malformaciones en *Lithobates neovolcanicus* (Hillis & Frost 1985) (Anura: Ranidae). *Acta Zoológica Mexicana (n. s.)* 27: 837-841.
- Blaustein, A.R. & Johnson, P.T.J. 2003. The complexity of deformed amphibians. *Frontiers in Ecology and the Environment* 1: 87-94.
- Casper, G. 2004. Amphibian and reptile monitoring in the Great Lakes Network National Parks: Review and recommendations. Disponible en: <<http://science.nature.nps.gov/im/units/GLKN/GLKN%20Amphibian%20and%20Reptile%20Monitoring%20Review.pdf>>. Último acceso: 14 de enero de 2013.
- Eichele, G. 1989. Retinoic acid induces a pattern of digits in anterior half wing buds that lack the zone of polarizing activity. *Development* 107: 863-867.
- Espinosa, R. & Ortiz-Espinosa, C. 2009. Polimelia en el ganado bovino. Reproducción Animal, S.A. de C.V. Departamento Técnico:1-2. Disponible en: <http://www.reproduccionanimal.com.mx/AIG_GC%20Polimelia.pdf>. Último acceso: 14 de enero de 2013.
- García-Espinosa, I.; García-Cruz, R.; Huerta-Mendoza, H.; Cabrera-Hernández, R.; Merelo-Villafán, I. & López-Alfonso, A. 2002. Polimelia: Reporte de un caso y revisión de la literatura. *Acta Ortopédica Mexicana* 16: 272-275.
- Gibbons, J.W.; Scott, D.E.; Ryan, T.; Buhlmann, K.; Tuberville, T.; Greene, J.; Mills, T.; Leiden, Y.; Poppy, S.; Winne, C. & Metts, B. 2000. The global decline of reptiles, déjà vu amphibians. *BioScience* 50: 653-666.
- Huchzermeyer, F.W. 2003. Crocodiles: Biology, husbandry and diseases. CABI Publishing. Wallingford.
- Mahapatra, P.K.; Mohanty-Hejmadi, P. & Dutta, S.K. 2001. Polymelia in the tadpoles of *Bufo melanostictus* (Anura: Bufonidae). *Current Science* 80: 1447-1451.
- Meteyer, C.U. 2000. Field guide to malformations of frogs and toads with radiographic interpretations. Biological Science Report USGS/BRD/BSR-2000-0005.
- Montes, V.D.; Espitia, P.A. & Prieto, M.E. 2012. Descripción de polimelia en un ternero Brahman comercial reporte de un caso. *Revista Colombiana de Ciencia Animal* 4: 259-265.
- Otero-Grageda, D. 2013. Desarrollo de miembros como modelo de crecimiento, establecimiento de modelos de tejido y diferenciación celular. Disponible en: <http://www.cmrbeu/centre-investigacio/desarrollo_miembros.html>. Último acceso: 20 de febrero de 2013.
- Rothschild, B.M.; Schultze, H.P. & Pellegrini, R. 2012. Herpetological osteopathology: Annotated bibliography of amphibians and reptiles. Springer. New York.
- U.S. Fish and Wildlife Service. 2013. Abnormal amphibian monitoring: Abnormality classification SOP. Disponible en: <<http://www.fws.gov/contaminants/Amphibian/AbnormalSOPs.html>>. Último acceso: 14 de enero de 2013.
- Velo-Antón, G.; Becker, C.G. & Cordero-Rivera, A. 2011. Turtle carapace anomalies: The roles of genetic diversity and environment. *PLoS ONE* 6: e18714. doi:10.1371/journal.pone.0018714.

Recibida: 17 Enero 2013

Revisada: 22 Febrero 2013

Aceptada: 10 Mayo 2013

Editor Asociado: M. F. Vera Candiotti

© 2014 por los autores, licencia otorgada a la Asociación Herpetológica Argentina. Este artículo es de acceso abierto y distribuido bajo los términos y condiciones de una licencia Atribución-No Comercial 2.5 Argentina de Creative Commons. Para ver una copia de esta licencia, visite <http://creativecommons.org/licenses/by-nc/2.5/ar/>

