

LA INERVACIÓN DEL MIEMBRO TORÁCICO EN FELINOS

Silva LB, Sánchez HL

Instituto de Anatomía. Facultad de Ciencias. Veterinarias.
Universidad Nacional de La Plata. Argentina.

Resumen: *La inervación de las regiones del miembro torácico de los gatos no se ha descrito bien a pesar de su importancia para la cirugía reparadora y por ser probablemente el desorden de nervios periféricos más importante en gatos. En los felinos, los miembros torácicos facilitan el salto y representan uno de los principales medios para la captura de las presas. Los principales músculos y nervios que participan en estas actividades se encuentran en la región del antebrazo y la mano. El objetivo del presente estudio fue proporcionar una descripción detallada de la inervación de las regiones del miembro torácico del jaguar (*Panthera onca*) y el puma (*Puma concolor*), en comparación con la del gato doméstico (*Felis catus*), contribuyendo así con el conocimiento anatómico para su aplicación en la cirugía y la patología de los miembros torácicos en grandes y pequeños felinos. Se describen el recorrido de los nervios y sus patrones de distribución en el miembro torácico de tres especies de felinos. Los resultados hallados indican que las variaciones observadas son mínimas y los conceptos anatómicos obtenidos del estudio del gato doméstico, pueden aplicarse ampliamente a los felinos silvestres.*

Palabras claves: felinos, miembro torácico, inervación, anatomía.

FORELIMB INNERVATION IN CATS

Abstract: *The innervation of the regions of the forelimb of cats has not been described well despite its importance for reconstructive surgery and being probably the peripheral nerve disorder more important in cats. In cats, the thoracic facilitate the leap and represent one of the main means for capturing prey. The main muscles and nerves involved in these activities are in the forearm and hand. The aim of this study was to provide a detailed description of the innervation of the forelimb regions of the jaguar (*Panthera onca*) and puma (*Puma concolor*), compared with the domestic cat (*Felis catus*), thus contributing to the anatomical knowledge for use in surgery and pathology of the thoracic limbs in big and small cats. It describes the path of the nerves and their distribution patterns in the forelimb of three cat species. The results obtained indicate that the observed variations are minimal and anatomic concepts obtained from the study of domestic cat, can be widely applied to wild cats.*

Key words: feline, forelimb, innervation, anatomy

Fecha de recepción: 25/04/13

Fecha de aprobación: 06/09/13

Dirección para correspondencia: Sánchez L, Instituto de Anatomía. Facultad de Ciencias Veterinarias. Universidad Nacional de La Plata. CC 296, (B1900AVW) La Plata. Argentina.

E-mail: lilianasanchez@fcv.unlp.edu.ar

INTRODUCCIÓN

En los mamíferos terrestres por su posición cuadrúpeda, la localización del centro de gravedad y la distribución del peso corporal como consecuencia de los principios de la construcción estática, son diferentes en los dos pares de miembros. Al estar de pie en estación y cuando están en movimiento, los miembros torácicos soportan más peso corporal que los miembros pelvianos. Varios trabajos sobre los miembros de los carnívoros sostienen que son capaces de utilizar sus miembros torácicos con gran habilidad y destreza. Dentro de los movimientos que pueden realizar son: la excavación, la escalada, agarrar presas u otros objetos (10). Por otro lado, los gatos a diferencia de otros carnívoros utilizan para cazar, jugar o golpear a sus adversarios los miembros torácicos ya que poseen movimientos más amplios y garras retráctiles. Los componentes anatómicos (articulaciones, músculos y nervios) encargados de realizar estos movimientos se encuentran principalmente en la región del antebrazo y la mano (2, 15).

La inervación de las regiones del miembro torácico tiene su importancia para la cirugía reparadora y por ser probablemente, el desorden de nervios periféricos más importante en gatos (1, 4, 18). Los nervios que se distribuyen en estas regiones derivan del plexo braquial, formado por las ramas ventrales del sexto, séptimo y octavo nervios cervicales y el primer nervio torácico (2, 12, 21).

Las lesiones del plexo braquial son muy comunes en los gatos, sobre todo en felinos que se hayan bajo condiciones de cautiverio, como el jaguar y el puma (17, 14, 28). En los gatos, el origen del plexo braquial puede presentar algunas variaciones anatómicas. Sin embargo, es constante la composición de los nervios espinales específicos que continúan su trayecto en el miembro torácico, ellos son: supraescapular, subescapular, axilar, musculocutáneo, radial, cubital y mediano (5, 22). El conocimiento de la distribución anatómica tanto de las áreas motoras como sensitivas de estos nervios es esencial para entender los signos clínicos de enfermedades nerviosas en las que participan.

La exploración de la integridad de los nervios del miembro torácico es muy importante en el diagnóstico de las lesiones. Los patrones de pérdida sensorial cutánea y trastornos motores deben ser observados y registrados con exactitud, para iniciar un tratamiento inmediato ya sea quirúrgico o conservador (19).

Aunque hay una gran diferencia en el tamaño corporal y patrones de comportamiento entre los felinos salvajes y domésticos, comparten muchos aspectos biológicos y morfológicos (24). Por lo tanto, el objetivo del presente estudio fue proporcionar una descripción detallada de la

inervación de las regiones del miembro torácico de felinos autóctonos como el jaguar y el puma, en comparación con la descrita para el gato doméstico.

MATERIALES Y MÉTODOS

Se utilizaron los miembros torácicos de tres pumas, dos jaguares y seis gatos domésticos adultos. Los felinos silvestres fueron donados por el Zoológico de la Municipalidad de La Plata. Los gatos domésticos se obtuvieron del Servicio de Necropsia de la Facultad de Ciencias Veterinarias de la UNLP. Los pumas y los jaguares fueron fijados con una solución de formol al 10 % mientras que, los gatos domésticos fueron disecados en fresco y luego conservados en formol al 10 %. En todos los ejemplares se disecaron los nervios de los miembros torácicos para comparar el recorrido y distribución de los mismos en cada una de las especies. Los nervios disecados por planos fueron fotografiados con una cámara digital Sony Cyber-Shot DSC-P10, las cuales fueron procesadas en una PC Pentium IV. Para el tratamiento y procesamiento de las imágenes se utilizó el programa Adobe Photoshop 9.0.

NERVIOS DEL PLEXO BRAQUIAL

El plexo braquial es una red de intercomunicaciones de fibras (20) que provienen de las ramas ventrales de los últimos nervios espinales cervicales y de los primeros nervios espinales torácicos. Está situado en posición craneal con respecto a la primera costilla, profundamente a la región de la espalda, entre el músculo largo de cuello y el músculo escaleno. Sus raíces pasan entre las porciones dorsal y ventral del músculo escaleno para llegar al espacio axilar (10) (Fig. 1A y B).

En felinos la constitución del plexo braquial es muy homogénea y se compone principalmente de las ramas ventrales derivadas de C6, C7, C8 y T1 nervios espinales (1, 7). Los nervios del plexo braquial se distribuyen en el miembro torácico para proporcionar la inervación sensitiva y motora.

NERVIO MUSCULOCUTÁNEO

Las fibras que forman el nervio musculocutáneo derivan de las ramas ventrales del sexto y séptimo nervios cervicales. Se dirige por la región medial del brazo, entre el bíceps braquial y la arteria braquial, e inerva al músculo coracobraquial y bíceps braquial a través de su ramo muscular proximal (Tabla 1), ramo que acompaña a la arteria humeral circunfleja craneal. Luego desciende a lo largo de la parte caudal del músculo bíceps braquial y en el tercio distal del brazo emite el ramo muscular distal para inervar al músculo bíceps braquial y braquial (Tabla 1) (12, 26).

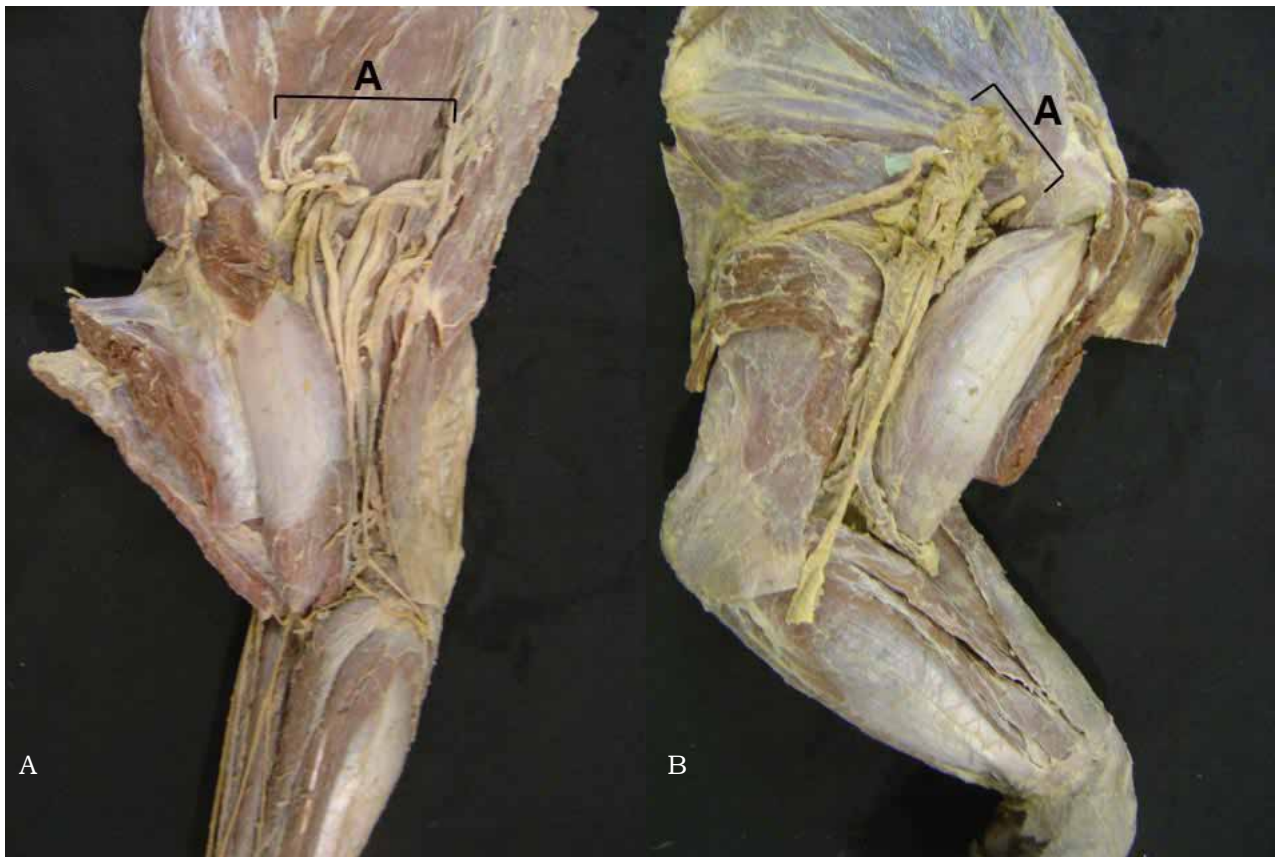


Figura 1. A) Ubicación del plexo braquial en el Puma (Vista medial del espacio axilar), B) Ubicación del plexo braquial en el Jaguar (Vista medial del espacio axilar).

En los carnívoros, al llegar a la región del codo, el nervio musculocutáneo emite un ramo comunicante con el nervio mediano, esta unión no es considerada homóloga al ansa axilar descripta para los ungulados (21, 26).

En la región del antebrazo se separa del nervio mediano y se continúa como nervio antebraquial cutáneo medial, para dividirse en los felinos en un ramo medial y uno intermedio. El ramo medial desciende para distribuirse en la fascia y piel de la región medial del antebrazo y carpo (Tabla 1), autores como Schaller (26) describen a este ramo extendiéndose hasta la región del metacarpo. En el jaguar se observó que el ramo medial del nervio musculocutáneo continúa distalmente para inervar el primer dedo y unirse al ramo medial del nervio radial (Fig. 3C). El nervio cutáneo intermedio es un ramo delgado que se distribuye solamente en el territorio cutáneo medial del antebrazo (Tabla 1).

NERVIO AXILAR

El nervio axilar se origina de las raíces ventrales de los nervios cervicales sexto y séptimo. Se dirige lateralmente entre los músculos subescapular y redondo mayor, junto con la arteria humeral circunfleja caudal, a lo largo de la superficie de flexión de la articulación del hombro (10, 16). Luego emerge entre las cabezas larga y

lateral del tríceps braquial, donde se divide en varios ramos motores para los músculos redondo mayor, redondo menor y deltoides. En los felinos, según Reighard *et al* (22) también inerva al músculo cleidobraquial, la fascia y la piel de la región del hombro. De acuerdo a lo descrito por Crouch (13) y Ghoshal (12) su rama sensitiva (nervio antebraquial cutáneo craneal) se extiende hasta la región dorsal del carpo donde se une al ramo medial del nervio radial. En el puma y jaguar no se encontraron diferencias con el gato doméstico (Tabla 1).

NERVIO RADIAL

El nervio radial es el nervio más desarrollado del plexo braquial y en consecuencia posee el territorio de ramificación de mayor tamaño (16). Las fibras que forman este nervio derivan de las ramas ventrales de los nervios séptimo y octavo nervio cervical y primer nervio torácico. Según Hudson *et al* (15), recibe con frecuencia la contribución del sexto nervio cervical. Al principio, corre a lo largo de la superficie medial del músculo redondo mayor, penetra en la cabeza medial del músculo tríceps braquial, junto con la arteria radial colateral, y se hace superficial en lateral del brazo. Durante su curso en la región del brazo, emite varias ramos motoras para todas las cabezas del músculo tríceps braquial (incluida

Tabla 1. Distribución de la inervación motora y sensitiva del miembro torácico en el gato doméstico.

Nervio	Inervación motora	Inervación sensitiva
Musculocutáneo	Coracobraquial, biceps braquial y braquial	La piel medial del antebrazo, carpo y metacarpo.
Axilar	Teres mayor, subescapular, deltoides, teres minor	Piel de la región craneal del antebrazo.
Radial	Triceps braquial, ancóneo, tensor de la fascia antebraquial, extensor radial del carpo, extensor digital común, extensor digital lateral, extensor cubital del carpo, braquioradial, supinador, extensor digital del primer dedo, extensor digital del segundo dedo.	Piel de la región lateral del antebrazo y región dorsal de la mano.
Mediano	Flexor radial del carpo, flexor digital superficial, flexor digital profundo, pronador redondo, pronador cuadrado, interflexores.	Piel de región palmar de la mano
Cubital (ulnar)	Flexor cubital del carpo, abductor del quinto dedo, flexor digital del quinto dedo, adductor digital del quinto dedo, abductor digital breve del primer dedo, flexor digital breve del primer dedo, adductor digital del segundo dedo, interóseos y lumbricales.	Piel de la región caudal del antebrazo y las regiones dorsal y palmar de la mano

(Ghoshal NG, 1972; Evans HE, 1993; Schaller 1996; Sánchez et al. 2013)

la cabeza accesoria), tensor de la fascia antebraquial, supinador y ancóneo (Tabla 1). En la región del codo se divide en una rama superficial y en una rama profunda (Fig. 2A y B). La rama profunda del nervio radial desciende por el antebrazo entre la parte distal del músculo braquial y las cabezas de origen del extensor radial del carpo y el extensor digital común. Luego discurre entre los músculos supinador y extensor digital lateral a los cuales inerva. Continúa descendiendo y profundiza entre el músculo abductor largo del primer dedo y el extensor cubital del carpo (Fig. 2C). La rama superficial del nervio radial discurre entre la cabeza lateral del tríceps braquial y braquial, donde emite el nervio antebraquial cutáneo lateral. En los felinos a la altura de la región del codo este último nervio suele dividirse en dos ramos y descender por la región del antebrazo donde da ramas sensitivas a la fascia y la piel (12,13). La rama superficial del nervio radial se continúa a lo largo del músculo braquiorradial y se divide en ramos medial y lateral. Ambos acompañan a cada lado a la vena cefálica, y llegan hasta la región dorsal del carpo, donde se dividen en nervios digitales dorsales comunes. Según Reighard et al (22), puede haber un ramo comunicante entre los ramos medial y lateral a nivel del carpo. El ramo medial es delgado, emite el nervio digital dorsal común para el primer dedo y el nervio dorsal abaxial (21,26). El ramo lateral es más grueso y se divide en los nervios digitales dorsales comunes para el segundo y tercer dedo

(Fig. 3A y B). En nuestras disecciones observamos que en el jaguar, el ramo medial da lugar al nervio digital dorsal común para el segundo dedo y recibe un ramo comunicante del nervio musculocutáneo para inervar juntos el primer dedo. Mientras que, el ramo lateral sólo proporciona el nervio digital dorsal común para el tercer dedo (Fig. 3C). La distribución de la rama superficial (medial y lateral) del nervio radial en el puma es similar a la del gato doméstico (Fig. 3B). Con respecto a la distribución de la rama profunda del nervio radial no se encontraron diferencias entre las tres especies de felinos (Fig. 3^a, B y C).

NERVIO MEDIANO

El nervio mediano tiene su origen en las ramas ventrales del séptimo y octavo nervio cervical y primer nervio torácico. Estas fibras surgen como dos raíces distintas, dispuestas a ambos lados de la arteria axilar. La raíz lateral se forma principalmente por la rama ventral del séptimo nervio cervical, mientras que la raíz medial está formada por las ramas del octavo nervio cervical y primer nervio torácico. Estas dos raíces se unen, por lo general dentro de la mitad proximal del brazo, lateral a la arteria braquial.

Según describen Ghoshal (12) y Hudson (15), en el gato doméstico el nervio mediano pasa a través del agujero supracondilar del húmero, acompañado sólo por la arteria braquial. La vena satélite sigue la misma dirección pero fuera del agujero. En nuestras disecciones observamos que

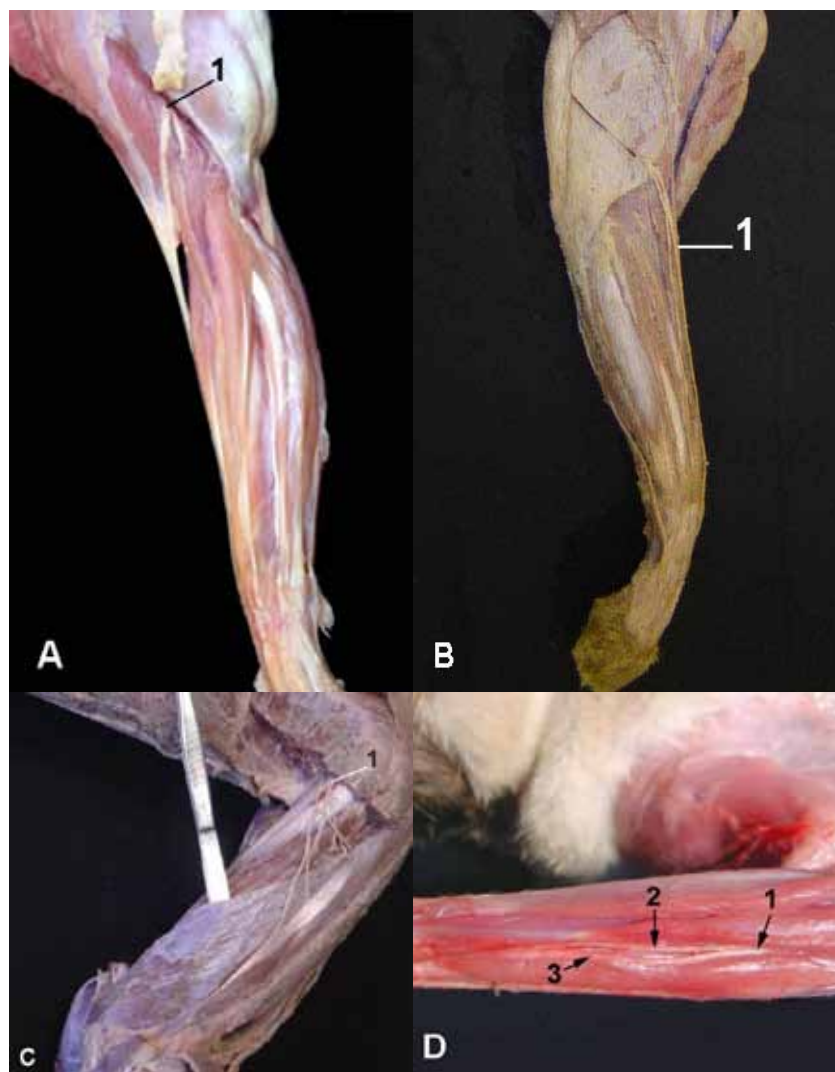


Figura 2. A-1-División del Nervio Radial en el Gato Doméstico en Rama Superficial y Rama Profundo (vista lateral del codo y antebrazo). B- 1-División del Nervio Radial en el Puma en Rama Superficial y Rama Profunda (vista lateral del codo y antebrazo). C-1-Rama profunda del nervio radial descendiendo entre el músculo abductor largo del primer dedo (a) y el extensor cubital del carpo (b) D- 1-División del nervio cubital a nivel de la región del antebrazo en el gato doméstico 2- Rama Dorsal 3- Rama Palmar (vista caudal).

en el puma y jaguar, el nervio mediano pasa por el agujero supracondilar del húmero, junto con la arteria y la vena braquial. Al llegar a la región del codo, se une a través de un ramo comunicante con el nervio musculocutáneo, esta unión no es considerada homóloga al ansa axilar descrita para los ungulados (21,26).

En el tercio proximal del antebrazo emite el nervio interóseo que inerva el periostio del radio y el cúbito. De acuerdo con Ghoshal (12), en nuestras disecciones observamos que en los felinos este nervio puede surgir junto con el ramo muscular destinado a los músculos pronador cuadrado y flexor digital superficial. Luego continúa su recorrido donde emite el nervio profundo del antebrazo que se distribuye en los músculos de la región caudal (Tabla 1).

El nervio mediano continúa a través del canal de carpo, por debajo del retináculo flexor, y en la cara palmar del carpo se divide en un ramo medial y otro lateral. El ramo medial es relativamente delgado y da lugar al nervio digital palmar propio para el primer dedo (abaxial) y el primer nervio digital palmar común. Este último desciende por el espacio intermetacarpiano correspondiente, para dividirse en los nervios digitales palmares propios del primer (axial) y segundo dedo. El ramo lateral es más grande, se divide en nervios digitales palmares comunes para el segundo y el tercer dedo (Fig. 3A). En el gato doméstico, distintos autores Ghoshal (12) y Nickel (20) describen un ramo comunicante con el nervio cubital destinado al cuarto dedo. Sin embargo, en nuestras disecciones observamos

que en el puma y jaguar el nervio mediano no emite un ramo comunicante con el nervio cubital, por lo que en estas especies no se asocia con la inervación del cuarto dedo (Fig. 3C y D).

Por último, cada nervio digital palmar común, después de descender por el espacio intermetacarpiano correspondiente, y cerca de la articulación metacarpofalángica se divide en dos nervios digitales palmares propios (axial y abaxial) para el segundo y tercer dedo (Fig. 3A).

NERVIO CUBITAL (ULNAR)

El nervio cubital tiene su origen en las ramas ventrales del octavo nervio cervical y el primer nervio torácico. Según Ghoshal (12) en el gato el nervio antebraquial cutáneo caudal, al que Reimers (23) designa como nervio antebraquial cutáneo medio como en el hombre, posee fibras que derivan por completo de la rama ventral del primer nervio torácico y lleva un curso independiente del nervio cubital. Cerca de la mitad del brazo, se separa del nervio mediano después de emerger entre los músculos pectoral descendente y tensor de la fascia antebraquial, para ramificarse en la fascia y piel del extremo distal del brazo, la cara caudolateral del antebrazo hasta el carpo.

Por otro lado, el nervio cubital discurre medial a la arteria braquial y caudal al nervio mediano. Cerca de la mitad del brazo, este nervio abandona sus relaciones y se dirige hacia la superficie extensora de la articulación del codo. Durante su curso pasa sobre el epicóndilo medial del húmero, bajo la cabeza medial del tríceps braquial y después de cursar entre las dos cabezas del flexor cubital del carpo penetra en la región del antebrazo. Proporciona ramas a la cabeza accesoria del tríceps braquial, flexor cubital del carpo y las cabezas humeral y cubital del flexor digital profundo (Tabla 1), incluyendo la parte caudal de la cápsula de la articulación del codo. En el tercio proximal del antebrazo, el nervio cubital, se divide en un ramo dorsal y uno

palmar (Fig. 2D). El ramo dorsal se dirige sobre la superficie dorsal del carpo donde emite el nervio digital dorsal común (abaxial) para el quinto dedo y el nervio digital dorsal común para el cuarto dedo (6). Este último descende por el espacio intermetacarpiano correspondiente y cerca de la articulación metacarpofalángica se divide en nervios digitales dorsales propios para el cuarto y quinto dedo (13) (Fig. 3A).

El ramo palmar continúa distalmente acompañando al tendón del músculo flexor digital profundo a través del canal carpo, por debajo del retináculo flexor, y sobre la superficie palmar del carpo se divide en ramos superficial y profundo.

El ramo palmar superficial como lo describen Reighard *et al* (22), da un ramo a la almohadilla carpiana y en la superficie palmar del carpo se divide en nervio digital palmar común (abaxial) para el quinto dedo y nervio digital palmar común para el cuarto dedo. Este último descende por el respectivo espacio intermetacarpiano donde recibe un ramo comunicante del nervio mediano y cerca de la articulación metacarpofalángica se divide en nervios digitales palmares propios para el cuarto y quinto dedo. En los felinos salvajes observamos que el ramo superficial inerva ambas caras (axial y abaxial) del quinto dedo, así como el cuarto dedo (Fig. 3C y D).

El ramo palmar profundo se dirige hacia la cara medial del carpo y antes de llegar a la superficie palmar de la almohadilla se divide en los nervios metacarpianos palmares. Según lo describe Ghoshal (12) estos nervios no contribuyen en la inervación de la superficie palmar de la almohadilla, como en el perro, pero inervan los músculos profundos de la mano (Tabla 1).

DISCUSIÓN

El puma (*Puma concolor*) y el jaguar (*Panthera onca*) son felinos autóctonos de los que se conoce su ecología, reproducción y algunos aspectos de su nutrición. Sin embargo, los aspectos

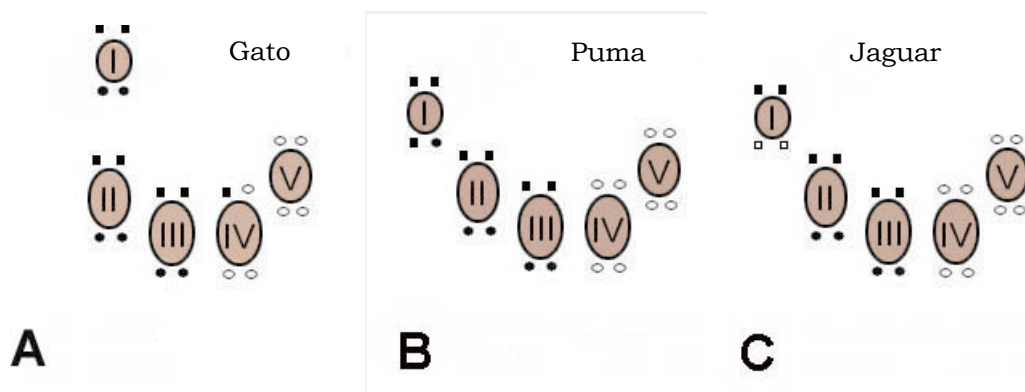


Figura 3. Representación esquemática de la región de la mano derecha, vista palmar, que muestra la distribución de los nervios para cada dedo. A- Gato doméstico B- Puma C. Jaguar. Nervio radial (●) Nervio cubital (○) Nervio mediano (■) Nervio musculocutáneo (□)

relacionados con su anatomía son muy generales. Es probable que por ser animales protegidos, que sólo pueden ser obtenidos y preservados para estudios bajo condiciones especiales, se prefiera homologar su anatomía con la del gato doméstico (2). Las mayores dificultades se presentan en la obtención de cadáveres para su estudio y toma de muestras, por esta razón el número de ejemplares estudiados fue escaso y los resultados obtenidos pueden considerarse como un informe preliminar de la neurología del miembro torácico en estas especies.

El presente trabajo se realizó con el objetivo de revisar y actualizar algunos conceptos anatómicos básicos sobre la distribución de la inervación sensitiva y motora del miembro torácico del gato doméstico. Por otro lado, se realizó el primer reporte morfológico sobre la neuroanatomía de las regiones del miembro torácico del puma y jaguar, basada en la disección de los músculos y la descripción del recorrido de los nervios (25).

En general, las regiones estudiadas mostraron una homología considerable entre los felinos domésticos y salvajes. Las áreas de inervación cutánea de los nervios axilar, radial, musculocutáneo y cubital se superponen en el antebrazo como lo describen Ghoshal (12) y Lorenzo Fernández (18) en el gato doméstico.

Las principales diferencias observadas entre las tres especies de felinos estudiados se encontraron en la distribución de la rama superficial del nervio radial a nivel de la mano y su distribución para cada uno de los dedos. En el puma, a diferencia del jaguar, la distribución de la rama medial del nervio radial es similar a la de los gatos domésticos (9, 21).

El nervio antebraquial cutáneo medial del nervio musculocutáneo en el jaguar, mostró algunas diferencias en su distribución en comparación con las otras especies de felinos. Autores como Ghoshal (12) y Reighard (22) describen que este nervio termina en el carpo en los gatos domésticos. Mientras que, Schaller (26) describe que se prolonga hasta la región metacarpiana. En nuestras disecciones observamos que en los gatos domésticos y en el puma el nervio antebraquial cutáneo medial termina en la región distal del carpo y en el jaguar se extiende hasta el primer dedo.

En los felinos salvajes se observó que el nervio mediano pasa por el agujero supracondilar del húmero acompañado de la arteria y la vena braquial, mientras que en los gatos domésticos (6, 7, 27) describen que la vena braquial se separa de la arteria braquial y del nervio mediano antes de atravesar dicho agujero.

Los resultados observados indican que las variaciones en el curso de los nervios del miembro torácico en el puma y el jaguar son mínimos en comparación con los gatos domésticos (1, 3, 12, 16, 25). Por esta razón, la mayoría de las técnicas

quirúrgicas y la exploración clínica para abordar los nervios del plexo braquial usadas en los gatos domésticos (28), pueden ser aplicadas en estos felinos salvajes.

El conocimiento de la anatomía, junto con futuros estudios histológicos y bioquímicos sobre el puma y el jaguar pueden aportar datos a los estudios etológicos y contribuir a la preservación de estas especies.

BIBLIOGRAFIA

1. Aubert L, Carozzo C, Devillaire AC, Crevier-Denoix N, Moissonnier P. Macro-and microanatomical characterization of the cat brachial plexus. *Cells Tissues Organs*. 2004; 176 (4): 205-210.
2. Concha I, Adaro L, Borroni C, Altamirano C. Consideraciones Anatómicas sobre la Musculatura Intrínseca del Miembro Torácico del Puma (*Puma concolor*). *Int. J. Morphol.* 2004; 22 (2): 121-125.
3. Corrêa Guimarães G, Fernández Machado MR, Quagliatto Santos AL, Miglino MA, Cattelan JW. Origem, ramificação e distribuição do nervo radial no braço do gato doméstico (*Felis catus domesticus*, Linnaeus 1758). *Braz. J. Vet. Res. Anim. Sci.* 2007; 44 (4): 261-267.
4. Dewey CW. Disorders of the peripheral nervous system. In: Dewey, C.W. (Ed.), *A Practical Guide to Canine and Feline Neurology*. Iowa State Press, Iowa, USA. 2003.
5. Done SH, Evans SA, Goody PC, Strickland NC. Atlas en Color de Anatomía Veterinaria: el perro y el gato. Editorial Elsevier, España. 2010.
6. Dyce KM, Sack WO, Wensing CJG, Molenaar GJ. El sistema nervioso. En: Dyce, K.M.; Sack, W.O.; Wensing, C.J.G. and Molenaar, G.J. (eds): *Anatomía Veterinaria*, Segunda edición. Editorial McGraw- Hill Interamericana, México. 1999. cap 8., 339-341.
7. Dyce KM, Sack WO, Wensing CJG. Miembro tóraco de los carnívoros. En: Boyd Filós, A.R. and Rendón López, K. (eds): *Anatomía Veterinaria*. Tercera edición.. El Manual Moderno S. A. de C. V, México. 2007 cap 16, 509-512.
8. Evans HE. The Spinal Nerves. En: Kitchell R.L. and Evans H.E. (eds): *Miller's Anatomy of the Dog*. Tercera edición. Elsevier, Philadelphia, 1993.
9. Ewer RF. The Carnivores. Cornell University Press, Ithaca, 1973.
10. Getty R, Sisson S, Grossman JD. Neurología de los carnívoros. En: Dellman H. D. and McClure R.C. (eds). *Anatomía de los Animales Domésticos*. Quinta edición. Salvat, México, 1982.
11. Ghoshal NG, Getty R. A comparative morphological study of the somatic innervation of the antebrachium and manus of the domestic animals (*Bos taurus*, *Ovis aries*, *Capra hircus*, *Sus scrofa domestic*, *Equus caballus*) *J. Sci.* 1968; 42 (4): 283-296.
12. Ghoshal NG. The brachial plexus (plexus brachialis) of the cat (*Felis domesticus*). *Zbl. Vet. Med. C.* 1972; 1: 6-13.

13. Crouch JE. Tex-Atlas of Cat Anatomy. Lea & Febiger, Philadelphia, 1969.
14. Holtzer CA, Marani E, Lakke EA, Thomeer RT. Repair of ventral root avulsions of the brachial plexus: a review. *Journal of the Peripheral Nervous System* 2002; 7: 233-242.
15. Hudson LC, Hamilton W.P. Atlas of Feline Anatomy for Veterinarians, 1st ed. W. B. Saunders Company, Philadelphia, 1993.
16. König HE, Liebich HG. Órganos, Sistema Circulatorio y Sistema Nervioso. En: Anatomía de los animales domésticos. Ed. Médica Panamericana, Madrid, 2004.
17. Kornegay JN. Neurología de felinos. Temas Actuales en Medicina Veterinaria. Monoparesis (monoplejía) y mononeuropatía craneal: enfermedades de las raíces nerviosas y de nervios craneales y periféricos. *Probl Vet Med.* 1991; 3: 333-338.
18. Lorenzo Fernandez V, Bernardini M. Neurología del Perro y el Gato. Intermédica, Buenos Aires, 2007.
19. Nakamura M, Tomizawa N, Tohyama K, Hara S. Morphological variations in brachial plexus of beagle dogs: evaluation of utility as sources of allogeneic nerve grafts. *J Vet Med Sci.* 2004; 66 (7): 767-772.
20. Nickel R, Schummer A, Seiferle E. Lehrbuch der Anatomie der Haustiere. Band IV: Nervensystem. Sinnesorgane. Endokrine Drüsen. 3ra ed. Paul Parey, Berlín, 1992.
21. Nomina Anatomica Veterinaria (NAV) W.A.V.A., Hannover, Columbia, Ghent, Sapporo, 2005.
22. Reighard J, Jennings HS. Anatomy of the cat. Holt, Rinehart and Winston, New York, 1966.
23. Reimers H. Der Plexus brachialis der Haussaugetiere. Eine vergleichend-anatomische. Studie. *Z. gesamte Anatom. und Entwidgeschichte.* 1925; 76: 653-753.
24. Saggese MD. Felinos Autóctonos. 1999. <http://www.aamefe.org/felaut.htm>
25. Sánchez HL, Silva LB, Rafasquino ME, Mateo AG, Zuccolilli GO, Portiansky EL, Alonso CR. Anatomical study of the forearm and hand nerves of the domestic cat (*Felis catus*), puma (*Puma concolor*) and jaguar (*Panthera onca*). *Anat. Histol. Embriol.* 2013; 42 (2): 99-104.
26. Schaller O. Nomenclatura Anatómica Veterinaria Ilustrada. Acribia, Zaragoza, 1996.
27. Shively MJ. Anatomía Veterinaria Básica Comparativa y Clínica. El Manual Moderno S. A. de C. V, México, 1993.
28. Van Soens I, Struys M, Polis I, Bhatti S, Van Meerven S, Martlé V, Mollet H, Tshamala M, Vanhaesebrouck A, Van Ham, L. Magnetic stimulation of the radial nerve in dogs and cats with brachial plexus trauma: A report of 53 cases. *The Veterinary Journal.* 2009; 182: 108-113.