

***ESTUDIO DE LA EFICACIA DE
CICLOSPORINA A Y RAPAMICINA EN
UN MODELO EXPERIMENTAL DE
QUERATITIS ESTROMAL HERPÉTICA
EN RATÓN.***

Resumen del trabajo

La queratitis estromal herpética (QEH) es una patología que se presenta en felinos, humanos y ratones. Esta enfermedad muestra dos fases diferenciadas, una etapa temprana o viral y una tardía o inmunoinflamatoria. La QEH, al no ser tratada de manera adecuada conduce a ceguera corneal. El presente trabajo tiene como objetivo general evaluar y comparar la eficacia terapéutica de la ciclosporina A (Cs- A) y la rapamicina en las diferentes fases de la QEH. Para cumplir este objetivo, se utilizó un modelo de QEH en ratones a través de la inoculación corneal directa de *Herpesvirus humano 1* (HSV-1) cepa KOS. La eficacia de los tratamientos se evaluó en la fase viral y en la fase inmunoinflamatoria a través de los cambios observados en el comportamiento viral, en las concentraciones de mediadores TNF- α , NF-KB, JNK y ERK relacionados con la respuesta inflamatoria local y los signos clínicos e histopatológicos más relevantes asociados a la enfermedad. La inmunosupresión en la primera fase provocó un aumento en la carga viral y se asoció a un incremento en los mediadores proinflamatorios. No se observaron cambios en el aspecto clínico e histopatológico de los animales comparados con el grupo control enfermo. Los resultados en la segunda fase demostraron que tanto la rapamicina como la Cs-A produjeron cambios favorables en la transparencia y disminución de la neovascularización de la córnea tanto en el aspecto clínico como en el histopatológico. Los resultados obtenidos en este trabajo permitirán continuar con diferentes ensayos destinados a establecer estrategias terapéuticas efectivas para la QEH.

PALABRAS CLAVE: QUERATITIS; RAPAMICINA; CICLOSPORINA; INMUNOSUPRESION; NEOVASCULARIZACIÓN; HERPESVIRUS.

STUDY OF THE EFFECTIVENESS OF CYCLOSPORINE AND RAPAMYCIN IN EXPERIMENTAL MODEL IN MOUSE OF THE HERPETIC STROMAL KERATITIS

Summary

Herpetic stromal keratitis (HSK) is a pathological condition that occurs in cats, humans and mice. This disease shows two distinct phases, an early stage or late viral and one or immunoinflammatory. The HSK, if not treated properly leads to corneal blindness. This thesis has the overall objective to evaluate and compare the therapeutic efficacy of cyclosporine and rapamycin, applied at different stages of the HSK . To meet this objective HSK model was used in mice through direct corneal inoculation of herpes simplex virus type 1 strain KOS . The efficacy of treatments was evaluated on the viral and immunoinflammatory phase by the changes observed in the viral behavior at concentrations of mediators and/or related substances local inflammatory responses, including: TNF- α , NF- KB , JNK and ERK and the most relevant clinical and histopathological signs associated with the disease. Immunosuppression in first phase caused an increase in viral load was associated with an increase in proinflammatory mediators. No change was observed in the clinical and histopathological when compared to the control group sick. The results showed that the second stage both the rapamycin and cyclosporine produced beneficial changes in transparency and a decrease in the corneal neovascularization in both the clinical and histopathologic appearance. The results obtained allow to continue with different assays that will allow the design of an effective therapeutic alternative for the HSK.

KEYWORDS: KERATITIS; RAPAMYCIN; CYCLOSPORINE; IMMUNOSUPPRESSION; NEOVASCULARIZATION; HERPESVIRUS.

INTRODUCCIÓN

1. CÓRNEA

1.1 Características anatómicas relevantes

El globo ocular está formado por una capa externa o fibrosa, una media o vascular y una interna o nerviosa. La estructura ocular involucrada en el desarrollo de esta tesis es la córnea, que junto a la esclerótica constituyen la capa externa o fibrosa. La córnea es una estructura esférica altamente diferenciada que forma el límite rostral del segmento anterior y se une a la esclerótica en el ángulo corneoescleral (Maggs, 2009). **(Figura 1 y 2)**

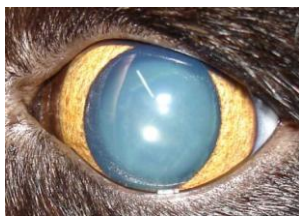

Figura 1



Figura 2

Figura 1. Imagen del globo ocular de un felino adulto vista de frente donde se puede observar la transparencia característica de una córnea sana lo que permite ver el iris en leve midriasis.

Figura 2. Imagen del globo ocular de un felino adulto; vista lateral; donde se observa la curvatura de la córnea y el limbo corneoescleral.

1.2 Características histológicas

La córnea está formada por diferentes estratos. El más externo consta de un epitelio estratificado no queratinizado compuesto por 5 o 6 capas celulares unido a la membrana basal por medio de hemidesmosomas. La membrana de Bowman separa dicho epitelio del estroma. El estroma constituye aproximadamente el 90 % del espesor de la córnea, está formado por glucosaminoglicanos unidos covalentemente a un núcleo proteico y una gran cantidad de fibras de colágeno dispuestas de forma paralela a la superficie de la córnea. Entre las fibras de colágeno hallamos los queratocitos, que son fibroblastos muy aplanados con largas prolongaciones. La membrana de Descemet delgada, elástica y firme separa el estroma del endotelio corneal. El endotelio es la estructura más interna de la córnea, consiste en una simple capa de células hexagonales que contactan con el humor acuoso.

(Figura 3)

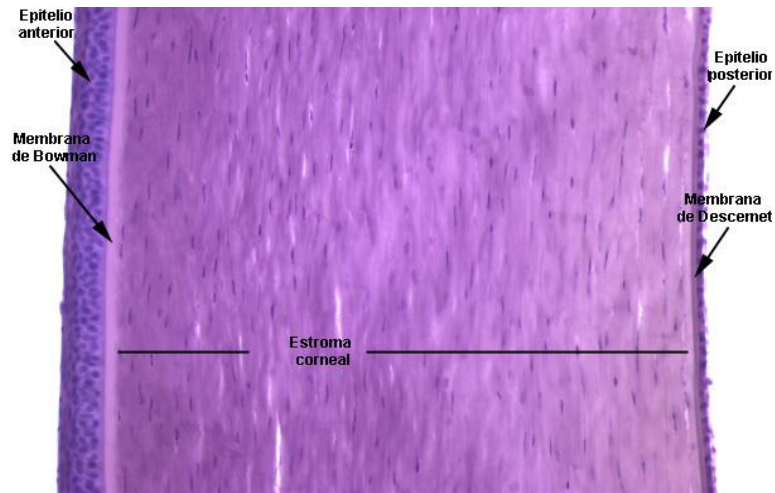


Figura 3

Figura 3. Imagen de la estructura histológica de la córnea (100X) donde están indicadas todas las estructuras que la forman, tinción hematoxilina-eosina.

1.3 Transparencia

La córnea es un tejido transparente, esta característica anatómica relevante para la función visual se debe a varios factores (Whitley y Gilger, 1999):

- Ausencia de vasos: el tejido corneal se nutre por difusión desde el plexo vascular perilimbar, la película lagrimal y el humor acuoso.
- Baja concentración de agua: tanto el epitelio como el endotelio controlan el ingreso de agua y nutrientes al estroma como así también la salida de agua y desechos metabólicos, este intercambio es continuo y dinámico por lo cual debe mantenerse permanentemente activo.
- Colágeno estromal: las fibras están colocadas especialmente paralelas a la superficie para aportar firmeza al tejido y evitar el desvío del haz de luz.
- Película lagrimal: estructura fundamental para la fisiología de la superficie ocular; constituida por tres estructuras bien diferenciadas la capa lipídica, acuosa y mucinosa, su producción es continua.
- Ausencia de pigmentos: La presencia de pigmentos en la córnea es el resultado de diversas enfermedades de la superficie ocular. Este hallazgo patológico impediría o alteraría el pasaje del haz de luz.

2. HISTORIA DE LAS INFECCIONES OCULARES POR HERPESVIRUS

Las primeras descripciones de enfermedades herpéticas se observaron muy antiguamente en escrituras de Hipócrates (Wildy,1973). Posteriormente, datos menos empíricos se citaron en 1830 cuando MacKenzie describe una enfermedad corneal y la denominó "Catarrhorheumatic ophthalmia". En el año 1871, Horner narra una enfermedad corneal de origen herpética, la cual es denominada queratitis dendrítica en el año 1885 por el Dr. Grut (Thygeson, 1976). Las primeras inoculaciones en córnea de conejos, para lograr reproducir la enfermedad, las realizó el Dr. Grüter utilizando material de lesiones corneales humanas.

3. CARACTERÍSTICAS GENERALES DE LA FAMILIA HERPESVIRIDAE

3.1 Características

La familia *Herpesviridae* comprende un grupo de virus caracterizados por: a) poseer enzimas específicas para la síntesis y metabolismo del ADN; b) replicarse en el núcleo; c) producir lisis de las células huésped y d) ser capaces de inducir infecciones latentes (Kaye y Choudhary, 2006).

3.2 Estructura

El virión posee un diámetro promedio de 186 nm., envoltura externa proveniente de la membrana celular del hospedador, una capa media denominada tegumento y la cápside, en cuyo interior se encuentra el genoma. En la bicapa lipídica de la envoltura se incluyen 12 diferentes glicoproteínas virales, que facilitan la entrada del virus a las células. El tegumento es rico en proteínas con funciones claves para las etapas tempranas de la infección viral. La nucleocápside presenta forma icosaédrica, está compuesta por 162 capsómeros y encapsula al genoma ADN lineal doble cadena (Roizman y col, 2007). **(Figura 4)**

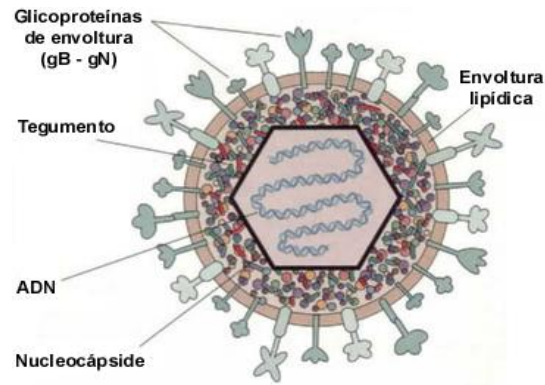


Figura 4. Estructura del HSV-1. (Tomado de Toma y col., 2008.)

3.3 Taxonomía

De acuerdo con el Comité Internacional de taxonomía de virus en la actualidad se sabe que el HSV-1 y *Herpesvirus felino* (FHV); que afectan el segmento anterior del ojo; pertenecen a la misma subfamilia denominada *alfaherpesvirinae* aunque pertenecen a diferente género. El HSV-1 pertenece al género simplex virus y FVH al género *Varicellovirus* (Rosalind y col., 2007, Gaskell y col., 2007).

4. DEFENSAS DE LA SUPERFICIE OCULAR FRENTE A LA INFECCIÓN POR HERPESVIRUS

Inmediatamente que el HSV-1 o FVH alcanza la superficie ocular, queda inicialmente suspendido en la película lacrimal y se enfrenta tanto al continuo lavado de la superficie por las lágrimas como a un número de sustancias principalmente proteicas, con actividad antiviral, tales como lisozima, inmunoglobulina A, complemento, lactato dehidrogenasa, amilasa y peroxidasa, entre otras. Los IFNs, particularmente alfa y beta, también se encuentran en la secreción lacrimal durante la infección viral. Si bien esta primera línea de defensa es efectiva, no constituye una barrera impenetrable (Carr y col., 2001). El estrato más externo de la córnea está compuesto por células epiteliales terminales, sin capacidad de división, que son constantemente eliminadas por las lágrimas y reemplazadas por células de capas inferiores. El epitelio intacto es una efectiva barrera física a la infección por microorganismos. Por otro lado, debido a su alto grado de diferenciación y a su incapacidad de división, estas células son pobres hospedadores para la multiplicación viral, ya que el HSV replica en

células metabólicamente activas (Klyce y Beuerman, 1998; Schang y col., 1998.;Schang y col., 2002a y b).

Aún en presencia de este amplio espectro de defensas físicas, mecánicas y bioquímicas que limitarían la infección viral, los HSV-1 o FHV pueden establecer una infección en la capa epitelial de la córnea, siempre y cuando el virus logre atravesar la barrera de las células más superficiales e infectar las células subyacentes las que se encuentran metabólicamente activas (Carr y col., 2001; Deshpande, 2002).

5. INFECCIÓN DE LA CÓRNEA POR HERPESVIRUS

5.1 Queratitis

La inflamación del tejido corneal se denomina queratitis y dependiendo de su ubicación en la córnea, se denomina queratitis superficial o profunda. Existe una gran diversidad de agentes que pueden causar diferentes tipos de queratitis, dentro de ellos encontramos el herpesvirus (HSV-1 o FHV) (Rowe y col., 2013).

5.2 Queratitis dendrítica

La queratitis herpética es una enfermedad de diagnóstico frecuente en oftalmología a nivel mundial, tanto en humanos como en felinos. Existen diferentes tipos de queratitis herpéticas. La queratitis que presenta mayor frecuencia diagnóstica es la denominada dendrítica que se caracteriza por una infección aguda, en la que se produce daño y destrucción epitelial. Durante esta infección inicial, el virus ingresa en la terminal nerviosa del epitelio de la córnea y es transportado vía retrógrada hacia el ganglio trigémino donde el virus logra replicar y lisis las células infectadas o bien entrará en latencia indefinidamente (Enquist y col., 1998; Wagner y Bloom, 1997; Shimeld y col., 2001). Las lesiones ulcerosas en la córnea que adoptan forma de dendrita son causadas por la replicación viral activa durante la infección aguda y es consecuencia del efecto citopático directo causado por el virus en el epitelio corneal (Wickham y Carr, 2004). Puede presentarse asociada a lesiones cutáneas cercanas al ojo y conjuntivitis. **(Figura 5 y 6)**

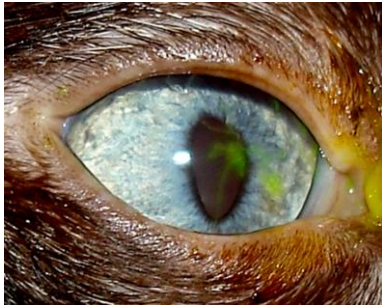


Figura 5

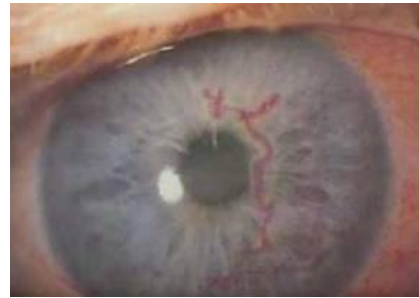

Figura 6

Figura 5. Fotografía de la córnea felina la cual presenta tinción positiva de fluoresceína lo que permite realizar el diagnóstico de queratitis dendrítica.

Figura 6. Fotografía de ojo humano donde se observa la forma dendrítica de la queratitis herpética al teñir la córnea con Rosa de bengala.

5.3 Queratitis estromal herpética

La QEH si bien es la presentación menos frecuente; tanto en humanos como en felinos; es la más severa y considerada una de las principales causas de ceguera corneal en humanos y felinos (Maggs, 2005; Pepose, 1996; Liesegang, 2001; Whitley y Roizman, 2001; Nasisse, 1990).

La QEH produce un síndrome inmunoinflamatorio crónico caracterizado por la aparición de un denso infiltrado inflamatorio y necrosis en el estroma de la córnea, con o sin daño epitelial visible (Carr y col., 2001; Claoue y col., 1988; Streilein y col., 1997; Wickham y Carr, 2004). A pesar de que el HSV-1 o FHV son virus citolítico, usualmente no se encuentra en los tejidos durante el desarrollo de la enfermedad clínica. Las lesiones observadas se deben a una reacción inmunoinflamatoria inducida por el virus (Babu y col., 1996; Deshpange y col., 2002; Pavan-Langston, 1997; Streilein y col., 1997).

(Figura 7 a y b)

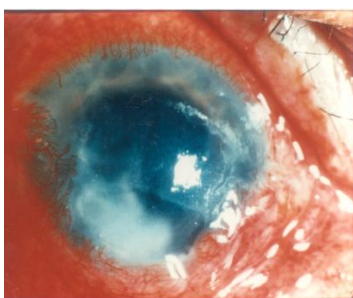

Figura 7 a

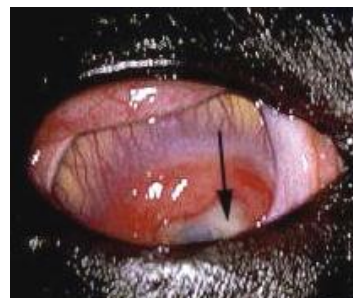

Figura 7 b

Figura 7. Nótese la pérdida de transparencia corneal caracterizada por neovascularización, edema corneal asociado a un proceso severo de conjuntivitis. Estos pacientes presentan ceguera de origen corneal. Estadio final de la QEH en la figura (a) ojo humano y figura (b) ojo felino.

6. FISIOPATOLÓGIA DE LA QUERATITIS ESTROMAL HERPÉTICA

6.1 Fase viral o pre clínica

La respuesta fisiopatológica que caracteriza a la QEH comienza con la infección viral del tejido corneal. Dentro de las 18 hs. pi se inicia la invasión leucocitaria hacia el estroma subyacente al epitelio infectado. Esta respuesta perdura por 5 días. La llegada del infiltrado celular alcanza su máxima expresión a las 48 hs. pi, y declina entre el día 3 y 6 pi. Este periodo se relaciona con la detección de partículas virales infectivas en el ojo (Tumpey y col., 1996; Kaufman y col, 1998; Babu y col., 1996;).

Esta primera etapa o fase, se denomina “viral o preclínica” debido a que se relaciona con la detección y replicación del virus (Stumpf y col., 2002; Tumpey y col., 1996). Si bien la reacción inflamatoria aparece una vez que se ha limitado la infección viral, es necesaria la replicación viral en el estroma corneal para inducir la QEH. Este proceso es necesario para disparar los sucesos tempranos de las células inflamatorias (Biswas y Rouse, 2005; Deshpande y col., 2001).

En esta fase viral, los polimorfonucleares (PMN) y las células epiteliales son los tipos celulares predominantes, que contribuyen a la progresión del proceso inflamatorio al secretar citoquinas proinflamatorias tales como TNF- α , IL-1 β , IL-6, IL-8 e IL-12 (Daheshia y col., 1998; Tang y col., 1997; Thomas y col., 1997). La presencia de otros mediadores inflamatorios ha sido también reportada, entre ellos el factor de crecimiento vascular endotelial (VEGF) y la enzima metaloproteinasa degradadora de matriz (MMP-9) que están implicados en el desarrollo de neovascularización; proceso que favorece el progreso de la enfermedad invadiendo el tejido corneal (Scapini y col., 1999; Lee y col., 2002; Zheng y col., 2001). Asimismo, otros tipos celulares han sido identificados en el estroma, como macrófagos (Bauer y col., 2000), células dendríticas (Jager y col., 1991; Jager y col., 1992) y NK (Tamesis y col., 1994; Bouley y col., 1996; Lausch, 1996). Los macrófagos y las NK colaborarían

en el *clearance* viral, a través de la producción de citoquinas, quimioquinas y factores angiogénicos (Bauer y col., 2000; Tamesis y col., 1994; Knickelbein y col., 2014 y Bouley y col., 1996). Las células dendríticas de Langerhans provienen de la conjuntiva y su rol principal es transportar los antígenos virales al tejido linfoide donde se inicia la respuesta inmune adaptativa.

Con respecto a las citoquinas se conoce que la infección de la córnea por HSV-1 provoca la expresión de múltiples proteínas asociadas con la respuesta inflamatoria (Thomas y col., 1998). Así, la activación y la traslocación del NF-KB al núcleo de las células epiteliales (inducido por vía de señalización mediado por receptores tipo TLR) induce la transcripción de genes de citoquinas pro-inflamatorias tales como IL-1, IL-6, IL-8 y TNF- α . Las citoquinas inducidas en etapas tempranas están involucradas en la expresión de otras moléculas claves para el desarrollo de la enfermedad (Carr y Tomanek, 2006). Este fenómeno se conoce como “efecto dominó” (Lausch y col., 1996; Fenton y col., 2002 y Lund y col., 2003).

6.2 Fase inmunoinflamatoria o clínica

Como se mencionó previamente, la fase viral o preclínica es sucedida por la fase o etapa inmunoinflamatoria o clínica. Durante esta segunda fase, el estroma es infiltrado por linfocitos T. Este proceso comienza una semana post-infección y alcanza su pico a las 2-3 semanas (Deshpande y col., 2002). Asociado a este proceso se hace evidente en esta etapa la presencia de neovasos (angiogenesis) que presenta su inicio en la etapa temprana con la liberación de factores miembros de la familia de factor de crecimiento endotelial vascular, factor de crecimiento de fibroblastos básico y varias citoquinas (Giménez y col., 2013).

Esta es la etapa más crítica del proceso, ya que la reacción inmunoinflamatoria estromal y los neovasos serían los responsables de la pérdida de transparencia corneal permanente (Babu y col., 1996).

En conclusión, la QEH es una inmunopatología multifactorial de origen viral, cuya manifestación clínica no es originada por la multiplicación viral en sí, sino como consecuencia de la respuesta inflamatoria y angiogenesis disparada por la replicación viral, y que se evidencia cuando el virus no está presente en el ojo.

7. MODELO EXPERIMENTAL PARA EL ESTUDIO DE ENFERMEDADES CORNEALES DE ORIGEN HERPÉTICO

En los inicios del estudio del HVS-1 y su implicancia en la enfermedad corneal se utilizaban conejos como animales de laboratorio. Este modelo fue particularmente importante para estudiar la enfermedad desde el punto de vista clínico, fisiopatológico, histopatológico y farmacológico. La evolución científica en el estudio de las diferentes características de los animales de laboratorio permitió a los investigadores utilizar ratones debido a la existencia de animales genéticamente definidos. El modelo experimental con ratones permite evaluar la respuesta frente al virus y así poder estudiar los diferentes cambios inmunoinflamatorios de la QEH. Este modelo hace posible el estudio de la reacción primaria viral y la segunda fase inmunoinflamatoria. Esta característica motivó la utilización de cepas de ratones susceptibles al desarrollo de la QEH como son las cepas Balb/C, A/J o NIH (Stulting y col., 1985; Shimeld y col., 1989).

8. UTILIZACIÓN DE DIFERENTES DROGAS EN LA QUERATITIS ESTROMAL HERPÉTICA

8.1 Antivirales

EL primer antiviral que se utilizó para la queratitis herpética fue la idoxuridina en la década del 50 (Kaufman, 1962); a partir del año 1962 otros investigadores demostraron que la idoxuridina mostraba los mismos resultados que el placebo, lo que puso en duda su uso en esta enfermedad (Burns, 1963; Jepson, 1964). Posteriormente, con similares resultados se utilizó el ungüento oftálmico basado en vidarabina o trifluridina. En la década del 80 se comienza a usar en forma tópica el Aciclovir al 3% con buenos resultados. En la actualidad el aciclovir y sus derivados (ganciclovir, fanciclovir) se utilizan ampliamente como la primera línea de agentes antivirales para el tratamiento de HSV-1 infecciones (Sauerbrei y col., 2010; Duan y col., 2009).

8.2 Uso de antiinflamatorios

Para controlar la inflamación ocular se dispone principalmente de dos tipos de fármacos: antiinflamatorios esteroideos tales como prednisolona, dexametasona y antiinflamatorios no

esteroideos como el furbiprofeno entre otros. Los primeros poseen una elevada potencia antiinflamatoria, así como numerosos efectos secundarios que los contraindican en determinadas afecciones; los antiinflamatorios no esteroideos son menos potentes que los corticoides pero presentan efectos secundarios menos severos (Vajpayee, 1996).

Cuando el proceso inflamatorio ocular es consecuencia de infecciones, como la QEH, se presenta una paradoja clínico-terapéutica: Si bien los corticoides disminuyen los signos corneales de la inflamación (causantes de la ceguera), también inducen inmunosupresión con la consecuente reactivación del agente infeccioso. Aún en las condiciones más favorables para el tratamiento, los corticoides solo deberían utilizarse por períodos cortos y con un control exhaustivo, ya que pueden inducir aumento de la presión ocular, formación de cataratas y desarrollo de nuevas infecciones oportunistas (Wilhelmus y col., 1994). En la actualidad, esta indicación es rara vez posible, debido a que la terapia con corticoides en esta enfermedad requiere un período de retirada prolongado y no se ha hallado aún el reemplazo de la terapia esteroidea (Rhen y Cidlowski, 2005).

El tratamiento de QEH con inmunosupresores, en especial con Cs-A en forma tópica presenta controversias dado el número reducido de estudios experimentales, los cuales en su mayoría son estudios piloto. Por lo tanto, hay una gran variación en los resultados terapéuticos reportados. Más aún, no hay consenso en la dosis efectiva, ni en el esquema de administración para el tratamiento de la QEH (Rao, 2006; Heiligenhaus y Steuhl, 1999; Gunduz y Osdemir, 1997). Diferentes autores citan a la Cs-A con efecto antiviral no incluyendo el HVS-1 (Madan y col., 2014; Rabie y col., 2013).

La Rapamicina (Sirolimus) demostró capacidad antiangiogénica corneal; proceso importante en la fisiopatología de la QEH; aplicada vía intraperitoneal e intraocular en trabajos experimentales sobre trasplante o quemadura con álcali de córnea (Shi y col., 2006).

El desarrollo de drogas inmunosupresoras de uso tópico que atenúen o inhiban el proceso inmunoinflamatorio que ocurre en estadios tempranos, sin provocar efectos deletéreos, sería una estrategia farmacológica sumamente atractiva en el tratamiento de la QEH.

Habiendo hecho referencia a la problemática de mantener la córnea transparente frente a una enfermedad inmunoinflamatoria de origen viral, la cual es una potencial causa de ceguera, en este

trabajo se evaluó la eficacia de diferentes inmunosupresores para minimizar o evitar la pérdida de la transparencia corneal causada por la QEH.

HIPÓTESIS Y OBJETIVOS

HIPÓTESIS

En la literatura científica se reporta la QEH es una de las principales causas de ceguera corneal. Esto se debe a procesos inmunoinflamatorios causados por la infección herpética del tejido corneal, debido a que esta afección comienza como una enfermedad infecciosa para luego transformarse en una enfermedad inmunomediada.

Hipótesis de trabajo:

- La ciclosporina A y la rapamicina no presentan efecto irritativo para la superficie ocular.
- La ciclosporina A y la rapamicina no exacerban la replicación viral.
- La ciclosporina A y la rapamicina alteran el perfil temporal de diferentes mediadores pro-inflamatorios.
- Ambas drogas modifican o inhiben el infiltrado celular tanto en la fase viral como en la inmunoinflamatoria siendo efectivas desde el punto de vista clínico.
- La rapamicina tiene un mayor efecto inhibitorio sobre la neovascularización corneal que la ciclosporina A.
- El momento más adecuado de tratamiento con ciclosporina A y rapamicina es durante la fase inmunoinflamatoria

Objetivo general

- Evaluar y comparar la eficacia terapéutica de diferentes agentes inmunosupresores, aplicados en las diferentes fases de la Queratitis Estromal Herpética producida por HVS-1.

Objetivos particulares

Evaluar si el tratamiento con inmunosupresores.

- Modula la replicación viral.
- Causa una disminución en la producción de mediadores proinflamatorios.
- Ocasiona una disminución y/o variación en el infiltrado celular corneal en la fase viral.
- Modifica el curso clínico de la enfermedad.
- Produce cambios histopatológicos e inmunohistoquímicos de la córnea.
- Inhibe la angiogénesis corneal.

MATERIALES Y MÉTODOS

1. ANIMALES DE EXPERIMENTACIÓN

Se utilizaron ratones machos BALB/c de 6 a 8 semanas. Los animales empleados para el estudio fueron tratados según las normas éticas para el cuidado de animales del Instituto Nacional de Salud de los Estados Unidos de Norteamérica (Guide for the Care and Use of Laboratory Animal 8° Ed., 2011) y CICUAL de la Facultad de Medicina, UBA.

- Los animales fueron obtenidos del bioterio de la Facultad de Ciencias Veterinarias de la UNLP.
- Mantenimiento: Todos los ratones utilizados fueron incorporados al bioterio del laboratorio de investigaciones oculares de la UBA 4 días antes de comenzar los trabajos experimentales para realizar el periodo de cuarentena. Luego ingresaron a la sala de experimentación solo los animales sanos. Desde el ingreso a cuarentena hasta finalizado cada experimento los animales se alimentaron con alimento balanceado standart para rata/ratón y agua ad-libitum. Se reguló el fotoperiodo en 12 hs. luz y 12 hs. oscuridad asociado a una temperatura ambiente controlada entre los 20 y 23 °C.
- Identificación: Los ratones empleados en cada experimento una vez divididos en grupos son identificados con una marca en la cola con tinta indeleble para su numeración del 1 al 10. Se colocaron 10 animales por jaula como máximo. **(Figura 8 a y b)**



Figura 8 a

Figura 8 b

Figura 8 a. Animales numerados; con tintura indeleble; desde la base de la cola del 1 al 5.

Figura 8 b. Animales numerados desde la punta de la cola del 6 al 9. El animal 10 no lleva marca.

2. VIRUS

- Se utilizó una suspensión de HSV-1 cepa KOS, fraccionado en tubos eppendorf de 100 µl con una concentración de 10^7 UFP/ml. Este material fue provisto por la Dra. Laura Alche del Laboratorio de Virología, Facultad de Ciencias Exactas, Universidad de Buenos Aires.

3. FÁRMACOS

- Dexametasona: Sedesterol[®], Laboratorio Poen, Argentina; solución oftálmica 0,1%
- Aciclovir: Lisovyr[®], Laboratorio Elea, Argentina; solución oftalmológica 3%
- Cs- A: Sandimmun[®], Laboratorio Novartis, San Diego, Mexico; solución oftálmica 0,5 %
- Rapamicina: Rapamune[®], Laboratorio Wyeth, Ontario, Canada; solución oftálmica 0,05%
- Vehículo: Aceite de maíz estéril.

4. EVALUACIÓN DEL EFECTO IRRITATIVO DE LAS DROGAS EMPLEADAS SOBRE LA SUPERFICIE OCULAR

Se trabajó con 3 grupos de 5 ratones cada uno, a los que se les administró en forma tópica en el ojo derecho un volumen de 5 µl de; grupo 1) aceite de maíz estéril, grupo 2) Cs-A 0,5 % en excipiente de aceite de maíz estéril y grupo 3) rapamicina 0,05% con igual excipiente, tres veces por día, durante siete días consecutivos. Para determinar si los compuestos ejercían algún tipo de efecto tóxico local, se realizó la observación periódica de los ojos tratados, mediante el agregado de fluoresceína, bajo una lámpara de hendidura, durante 7 días desde el comienzo de los productos. Se registró el tipo de lesión observada; conjuntivitis, queratitis y blefaritis.

5. TÉCNICA PARA LA INFECCIÓN CORNEAL EXPERIMENTAL

- Maniobra quirúrgica: los ratones fueron anestesiados con una asociación de Xilacina 5-10 mg/kg (Xilacina 20, Richmond Vet Pharma, Bs.As, Argentina) y ketamina 80 mg/ kg (Ketanol 50, Richmond Vet Pharma, Bs.As, Argentina) vía intraperitoneal.
- Para la observación clínica, se utilizó un microscopio quirúrgico (Carl Zeiss, Oberkochen, Alemania) asociado a un equipo fotográfico Nikon modelo D3100.
- La córnea derecha se laceró en forma lineal (queratectomía en gradilla) con una aguja 30 G siguiendo un patrón entrelazado llegando al estroma corneal. **(Figura 9 a, b y c)**

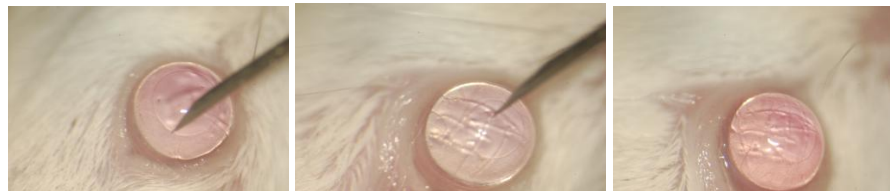


Figura 9 a

Figura 9 b

Figura 9 c

Figura 9. Técnica de queratectomía en gradilla con aguja 30 G. 9a: inicio de la queratectomía en gradilla; 9b: líneas corneales que demuestran la laceración del epitelio y del estroma corneal y 9c: finalización de la laceración corneal.

- Maniobra de infección: inmediatamente producida la queratectomía se instilaron 5 µl de una suspensión de virus herpes conteniendo 10^7 UFP/ml. utilizando micropipeta (Gilson Inc., Middleton, Wisconsin). Posteriormente se realizó un suave cierre de los párpados para la mejor distribución sobre toda la superficie corneal.

En el grupo control no infectado se instilaron 5 µl de solución fisiológica bufferada estéril.

- Evaluación del modelo: se consideró un modelo óptimo cuando el 85 % de los ratones del grupo control enfermo evidenció la presencia de signos clínicos de la enfermedad al día 14 pi.

6. TÉCNICA QUIRÚRGICA PARA LA OBTENCIÓN DEL GLOBO OCULAR Y LA CÓRNEA

- Eutanasia: se realizó la eutanasia por dislocación cervical como lo indican las guía internacionales para el uso y cuidado de los animales de laboratorio para animales menores de 25 gramos.
- Obtención del globo ocular: se realizó presión sobre el párpado inferior y superior para producir el desplazamiento del globo ocular hacia adelante y finalmente se seccionó el nervio óptico colocando la tijera por detrás del globo ocular. **(Figura 10)**

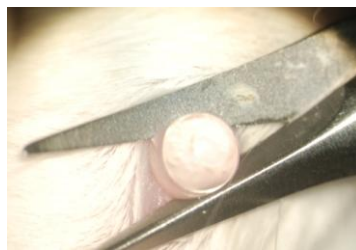

Figura 10

Figura 10. Sección del nervio óptico para producir la enucleación.

- Obtención de la córnea: una vez obtenido el bloque anatómico, se extrajo el globo ocular y se lo colocó lateralmente sobre una placa de poliestireno expandido, posteriormente se lo fijó con una aguja 27 G que atravesó la cámara vítrea. Para lograr esta maniobra, la aguja se colocó a 1 mm. del ángulo corneoescleral y se introdujo hasta cruzar la totalidad del globo. Una vez fijado el ojo, se lo colocó debajo del microscopio quirúrgico y con magnificación de 40 X se ubicó el ángulo corneoescleral, con una aguja 30 G se realizó la punción de la cámara anterior a 0,1 mm. aproximadamente del borde corneoescleral, en córnea clara. Posteriormente, en ese orificio se colocó una pinza colibrí y por medio de una tijera de córnea se realizó el corte en 360° de la córnea. **(Figura 11a, b, c, d, e y f)**

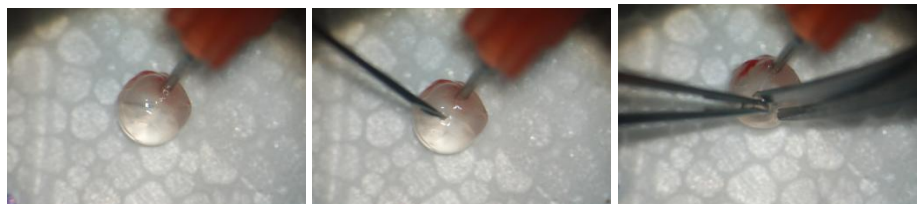


Figura 11a

11b

11c




Figura 11. Maniobra para la obtención de la córnea (40X); 11a: ojo fijado con aguja 27 G colocada en la cámara vítrea; 11b: inciso-punción con aguja 30 G en el limbo; 11c: colocación de la pinza de córnea en el orificio lo que permite introducir la punta de la tijera ; 11d: incisión corneal por el limbo; 11e: tracción con la pinza para continuar incidiendo y se prolapso la lente y 11f: extracción únicamente del tejido corneal quedando el resto de los tejidos oculares fijos por la aguja.

7. ESCALA EMPLEADA PARA EVALUAR EL DESARROLLO DE LA ENFERMEDAD

Basados en el estudio del desarrollo de la QEH en el ratón se realizaron 2 escalas, la clínica y la histopatológica para evaluar el desarrollo de la enfermedad en los animales.

7.1 Escala clínica (anexo N°1)

7.1.1 Neovascularización corneal

Escala	Características
0	Normal (Figura 12a)
1	Hiperemia en región de limbo esclerocorneal (Figura 12b)
2	Ingreso de vasos 1/3 en la córnea (Figura 12c)
3	Ingreso de vasos 1/2 en la córnea (Figura 12d)
4	Ingreso de vasos hasta el centro de la córnea (Figura 12e)

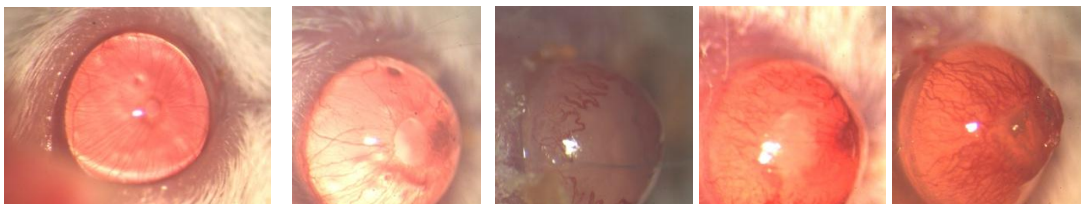


Figura12a **12b** **12c** **12d** **12e**

Figura 12. Desarrollo de la angiogénesis corneal posterior a la infección viral

7.1.2 Opacidad corneal

Escala	Características
0	Normal (Figura 13a)
1	Reducción de la transparencia (Figura 13b)
2	Córnea translúcida (Figura 13c)
3	Córnea opaca (Figura 13d)

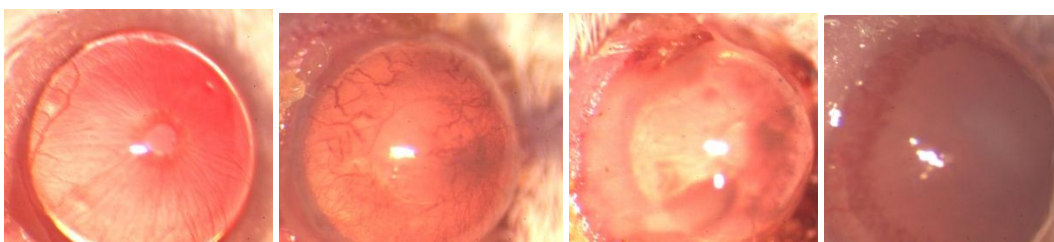


Figura 13a **13b** **13c** **13d**

Figura 13. Transparencia corneal (nótese como se va perdiendo la transparencia corneal a medida que evoluciona la QEh).

7.1.3 Blefaritis

Escala	Características
0	Normal (Figura 14a)
1	Engrosamiento parcial (borde) (Figura 14b)
2	Engrosamiento general (borde y cuerpo) con alopecia difusa (Figura 14c)
3	Engrosamiento general (borde y cuerpo) con alopecia general (Figura 14d)

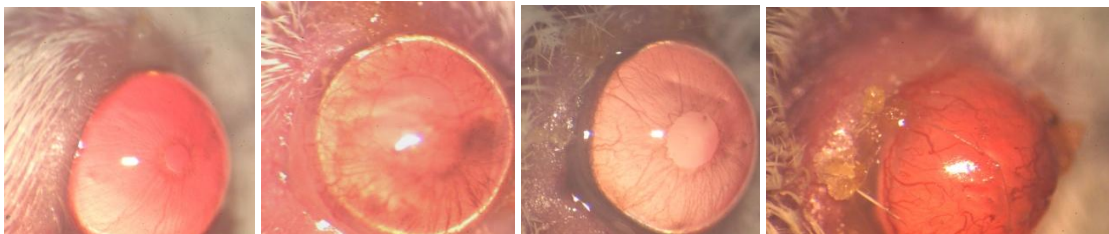


Figura 14a

14b

14c

14d

Figura 14. Desarrollo de la inflamación palpebral asociado al proceso de QEH.

7.1.4 Necrosis corneal

Aspecto clínico del ojo con necrosis estromal corneal, se observa la pérdida de la anatomía en la región central de la córnea; vista de lateral. (**Figura 15a y b**)

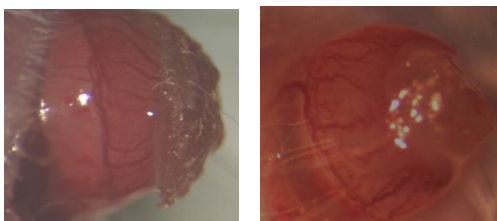


Figura 15a

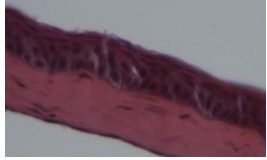


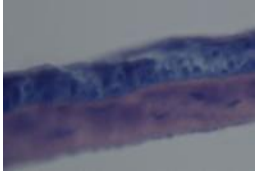
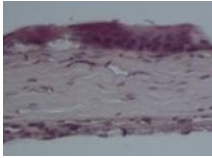
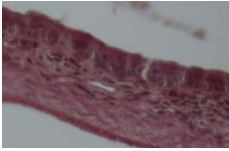
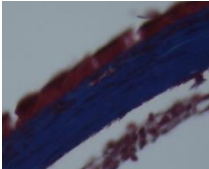

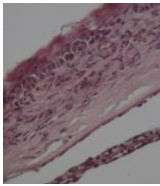
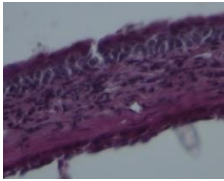
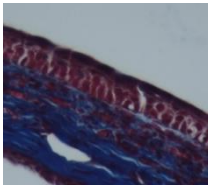
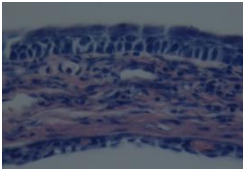
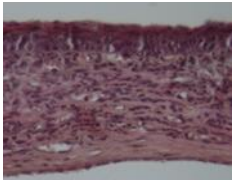
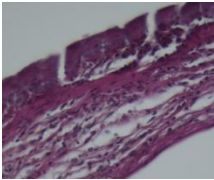
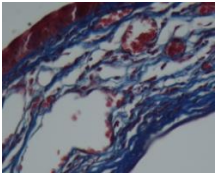

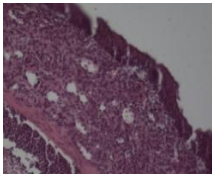
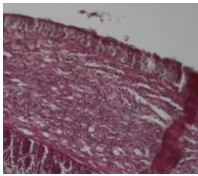
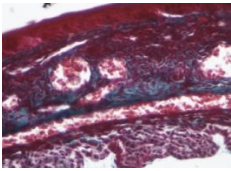
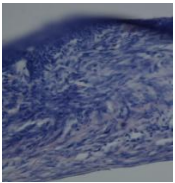
15b

Figura 15. Necrosis corneal presente en el estadio final de la QEH. (a) vista lateral y (b) vista frontal. (Nótese la pérdida de estructura de la córnea).

7.2 Escala Histopatológica de la córnea (anexo N°2)

Escala	Características
0	Sano (Figura 16a)
1	Leve infiltrado, ocupa el 1/3 anterior. Se altera solo el colágeno del estroma superficial (Figura 16b)
2	Moderado infiltrado inflamatorio aparecen vasos y el estroma se comienza a desorganizar en profundidad (Figura 16c)
3	Severo absceso, compromiso tanto epitelial y del estroma en todo su espesor con pérdida del epitelio (Figura 16d)
4	Idem 3 asociado a engrosamiento del estroma y sinequias anteriores (Figura 16e)

Figura 16

Escola	Hematoxilina-eosina	PAS	Tricrómico	Giemsa
0 Figura 16a				
1 Figura 16b				
2 Figura 16c				
3 Figura 16d				
4 Figura 16e				

8. DISEÑO DEL MODELO EXPERIMENTAL EN RATONES

El modelo experimental consta de 2 experiencias que corresponden a las fases de la enfermedad:

- 1) Fase Viral: esta fase incluye 2 ensayos: a) la detección de ADN viral y la determinación de los parámetros proinflamatorios :TNF-a, NFk-B, JNk y ERK y b) La evaluación clínica e histopatológica de la enfermedad.
- 2) Fase Inmunoinflamatoria: consta de un ensayo para la evaluación clínica e histopatológica de la enfermedad.

8.1 FASE VIRAL

8.1.1 Formación de grupos y metodología para evaluar la carga viral, NF- κ B, JNK, ERK y TNF- α . (anexo n°3)

Se realizó la queratectomía del ojo derecho a 52 animales de los cuales se infectaron 43 quedando así 9 para conformar el grupo control sano.

Pasadas 24 hs. pi se realizó la separación de animales al azar en los siguientes grupos para el inicio del tratamiento cada 8 hs. con cada droga.

Grupo control sano (GCS) (n=9)

Grupo control enfermo (GCE) (n=19)

Grupo aciclovir (ACICLO) (n=6)

Grupo rapamicina (RAPA) (n=6)

Grupo ciclosporina (CICLO) (n=6)

Grupo dexametasona (DEXA) (n=6)

En el siguiente cuadro se detalla el tiempo (días 1, 3 y 6 pi) en que se obtuvieron las muestras y los diferentes estudios que se realizaron con ellas:

Muestras

Días	1 pi			3 pi			6 pi		
	PCR	TNF- α	IHQ	PCR	TNF- α	IHQ	PCR	TNF- α	IHQ
GCE	✓	✓	▪	✓	✓	▪	✓	✓	▪
GCS	✓	✓	▪	✓	✓	▪	✓	✓	▪
ACICLO	○	○	○	✓	✓	▪	✓	✓	▪
RAPA	○	○	○	✓	✓	▪	✓	✓	▪
CICLO	○	○	○	✓	✓	▪	✓	✓	▪
DEXA	○	○	○	✓	✓	▪	✓	✓	▪

- ✓ Se obtuvieron 2 córneas al azar por grupo, se las seccionó al medio y se colocaron 2 mitades juntas en un tubo Eppendorf a - 80°C, quedando 2 tubos con 2 medias córneas uno para realizar PCR y otro para evaluar TNF- α .
- Se obtuvo 1 globo ocular al azar por grupo y se colocó en un frasco con formol para su posterior procesamiento para IHQ.
- No se obtuvo muestra en esos grupos.

Con los 10 ratones restantes del GCE se observó las características clínicas al día 14 pi para verificar el modelo experimental.

8.1.1.1 Análisis por la reacción en cadena de la polimerasa en forma Nested derivación múltiplex

La técnica se estandarizó para determinar HVS-1, mediante la utilización de los respectivos cebadores iniciadores.

Las córneas obtenidas de cada grupo, se colocaron en tubos cónicos de 1,5 ml con medio isotónico. Posteriormente, estas muestras se procesaron mecánicamente en morteros de vidrio, especiales para disgregar tejidos. A la suspensión se la procesó para la extracción de ácidos nucleicos mediante utilización de columnas utilizando Quiagen (Cat 69504) siguiendo la metodología que indica el fabricante.

Secuencia de cebadores (solución madre de 200 μ moles) que se utilizó en la PCR (1° amplificación)

HSV 1 (+): 5'CGCATCATCTACGGGGACACGGA 3'

HSV 1 (-): 5'ATGACGCCGATGTACTTTTTCTT 3'

Se realizó una dilución 1/10 de cada iniciador para obtener la concentración de uso de 20 μ moles. A cada tubo que contenía los reactivos de la amplificación (H₂O 31,35 μ l; Buffer 10X 5 μ l; Cl₂Mg 25mM 4 μ l; dNTPs 25mM 0,4 μ l; HSV (+) 2 μ l; HSV (-) 2 μ l; Taq 0,25 μ l; Volumen final 45 μ l) se le agregó 5 μ l del extracto obtenido de la muestra y se realizó la amplificación del ADN colocando cada tubo en un termociclador Marca Biometra, modelo TRIO-Thermoblock. El producto obtenido de esta amplificación fue de 194 Pb.

Secuencia de cebadores (solución madre de 200 μ moles) a utilizar en la PCR (2° amplificación)

HSV 2 (+): 5'GTGTTGTGCCGCGGTCTCAC 3'

HSV 2 (-): 5'GGTGAACGTCTTTTCGAACTC 3'

Se realizó una dilución 1/10 de cada iniciador para obtener la concentración de uso que fue de 20 μ moles. A cada tubo que contendrá los reactivos de la 2° amplificación (H₂O 34,7 μ l; Buffer 10X 5 μ l; Cl₂Mg 25mM 5,15 μ l; dNTPs 25mM 0,4 μ l; HSV (+) 2 μ l; HSV (-) 2 μ l; Taq 0,25 μ l; Volumen final 49,5 μ l), se le agregó 1 μ l del producto de la primera amplificación y se realizó la amplificación del ADN colocando cada tubo en el termociclador.

8.1.1.2 Técnica de Inmunohistoquímica para determinar los parámetros proinflamatorios NF-kB, JNK y ERK.

Los cortes de globos oculares fueron desparafinados y tratados con histosafe (Histosafe; Linaris, Bettingen, Alemania) para una mejor afinidad de los anticuerpos utilizados, los cortes fueron divididos en 3 grupos (NF-kB, JNK y ERK) y cada uno de ellos se incubó en cámara húmeda a 4° C durante 12 hs. con 3 anticuerpos diferentes: anti-NF-KB, anti-JNK y anti-ERK (Santa Cruz Biotechnology, Santa Cruz, CA), elaborados todos en conejos. Al día siguiente se efectuaron 3 lavados con PBS y se incubaron los cortes con un segundo anticuerpo biotinilado contra Ig G de conejo producido en cabras (Lab. Vector, ABC Kit Vectaspain universal, Burlingame, USA) luego se trató con un complejo de estreptoavidina-peroxidasa por 1 hora a temperatura ambiente. Posteriormente, se reveló la reacción con diaminobencidina y contratinción con hematoxilina. Las córneas fueron observadas al microscopio (Nikon, Eclipse E 600).

La inmunomarcación fue evaluada utilizando la siguiente escala; basada en la intensidad de la marcación: Negativa (-), Escasa (X), moderada (XX) e intensa (XXX).

8.1.1.3 Técnica de ELISA para la determinación de TNF- α

Las córneas extraída de cada grupo fueron descongeladas, colocadas en buffer de lisis (Tritón X100 0,5%, EDTA 1mM, NaCl 150mM, el cual se llevó a volumen final con Tris-HCl 50 mM pH=8), al momento de usar se le adiciona inhibidor de proteasas (P8340, Sigma Saint Louis, USA) y se trituraron con mortero sobre hielo. Los homogenatos obtenidos se centrifugaron a 10.000 rpm a 4°C. por 10 min y en los sobrenadantes obtenidos se cuantificó la concentración total de proteínas con el kit Proteínas Totales AA (Wiener lab., Rosario, Argentina) siguiendo las especificaciones técnicas del fabricante. Tomando el volumen correspondiente a 1000 μ g de proteínas totales obtenido en cada sobrenadante se procedió a medir la liberación de TNF- α utilizando un kit de ELISA (555268, BD Biosciencias, New Jersey, USA) siguiendo las especificaciones técnicas del fabricante.

8.1.1.4 Formación de grupos y metodología para la evaluación clínica oftalmológica e histopatológica (anexo N°3)

Se realizó queratectomía en 78 animales de los cuales se infectaron 65, los 13 restantes forman parte del grupo control sano.

Pasadas 24 hs. pi los ratones infectados fueron divididos al azar en los siguientes grupos para el comienzo del protocolo de tratamiento con las diferentes drogas cada 8 ± 2 hs hasta el día 7 pi. Luego los animales se mantuvieron sin tratamiento hasta el día 14 pi.

Los ensayos clínicos e histopatológicos se realizaron los días 7 y 14 pi.

Grupo control sano GCS (n=13), grupo control enfermo GCE (n=13), grupo aciclovir ACICLO (n=13), grupo rapamicina RAPA (n=13), grupo Cs-A CICLO (n=13) y grupo dexametasona DEXA (n=13)

Muestras

Días	7 pi		14 pi	
	Clínica	Histología	Clínica	Histología
CGS	▪	✓	•	➤
CGE	▪	✓	•	➤
ACICLO	▪	✓	•	➤
RAPA	▪	✓	•	➤
CICLO	▪	✓	•	➤
DEXA	▪	✓	•	➤

- Se realizó el examen oftalmológico en los 13 animales de cada grupo.
- ✓ Se realizó la eutanasia de 3 animales por grupo al azar e inmediatamente se extrajeron los globos oculares y se colocaron en formol en frascos individuales rotulados para su posterior procesamiento para examen histopatológico.
- Se realizó el examen oftalmológico en los 10 animales restantes de cada grupo.
- Se realizó la eutanasia del resto de los integrantes de cada grupo (10 animales), se obtuvieron los globos oculares y se colocaron en formol en frascos individuales rotulados para su posterior procesamiento.

8.1.1.4.1 Evaluación clínica oftalmológica

El examen oftalmológico se realizó los días 7 (n=13) y 14 (n=10) pi. Para tal fin se utilizó un microscopio quirúrgico con una magnificación de 25X y posterior obtención de imagen fotográfica. Para esta maniobra no fue necesario realizar la anestesia de los ratones. Finalizada esta maniobra se repitió la marca con tinta en la cola de cada animal. Los parámetros que se evaluaron fueron: blefaritis, opacidad corneal, neovascularización corneal y presencia de necrosis y los datos fueron volcados en una tabla clínica (anexo N°1).

8.1.1.4.2 Evaluación Histológica

Los globos oculares fueron fijados en formol al 10 % y luego incluidos en parafina. Se efectuaron cortes de 4 μ m, que fueron coloreados con hematoxilina, PAS, giemsa y tricrómico de Masson para evaluar los cambios histológicos como infiltrado inflamatorio, estructura del colágeno estromal y neovascularización.

Las alteraciones se clasificaron de 0 a 4 según su severidad basados en la escala realizada para tal fin. Los valores obtenidos fueron volcados en una tabla (anexo N°2).

9. FASE INMUNOINFLAMATORIA

9.1 Formación de grupos y metodología para la evaluación clínica el aspecto clínica e histopatológica (anexos N° 3 y 4)

Se realizó la queratectomía e infección en 80 ratones, se los colocó en caja de a 10 animales hasta el día 7 pi. Se realizó la selección de animales enfermos para incluirlos en esta etapa del protocolo. Una vez seleccionados los animales enfermos que por lo menos presentaron grado 3 de blefaritis o grado 1 de opacidad corneal, se procedió a separar al azar a los ratones enfermos (n=64) en diferentes grupos y a marcarles la cola. Este grado de enfermedad se utilizó basado en la fisiopatología y evaluación clínica de la QEH en murinos (Banerjee y col., 2002). Una vez que los animales enfermos estuvieron divididos en grupos, se iniciaron los tratamientos con las diferentes drogas cada 8 ± 2 hs hasta el día 14 pi.

Grupo control enfermo GCE (n= 16)

Grupo dexametasona DEXA (n=16)

Grupo rapamicina RAPA(n=16)

Grupo Cs-A CICLO (n=16)

9.1.1 Evaluación clínica oftalmológica

El examen clínico, bajo las mismas condiciones que fueron utilizadas para la fase viral, se realizó el día 7 a 16 animales, el día 10 a 13 animales y el día 14 pi a 10 animales.

9.1.2 Evaluación Histológica

Se seleccionaron 3 ratones de cada grupo al azar los días 7 y 10 pi y al día 14 pi los 10 animales restantes. Se realizó la eutanasia y enucleación inmediata. Los globos oculares fueron tratados de igual manera que en la fase viral.

Muestras

Días	7 pi		10 pi		14 pi	
	Clínica	Histología	Clínica	Histología	Clínica	Histología
GCE	•	○	❖	▪	✓	➤
DEXA	•	○	❖	▪	✓	➤
RAPA	•	○	❖	▪	✓	➤
CICLO	•	○	❖	▪	✓	➤

- Se realizó el examen oftalmológico de 16 ratones por grupo lo que demostró que la totalidad de la muestra presentaba un grado de desarrollo de enfermedad.
- Se realizó de cada grupo la eutanasia de 3 animales y posteriormente la enucleación ocular para el examen histopatológico.
- ❖ Se realizó el examen oftalmológico de 13 ratones por grupo.
- Se realizó en cada grupo la eutanasia de 3 animales al azar y posteriormente la enucleación ocular para el examen histopatológico.
- ✓ Se realizó el examen oftalmológico de 10 ratones por grupo.
- Se realizó el examen oftalmológico de 10 ratones por grupo siendo el grupo control enfermo evaluado como desarrollo del modelo.

10. ANÁLISIS ESTADÍSTICO

Para los valores de TNF- α se utilizó ANOVA seguido por el test de comparación múltiple Dunnett ($\alpha=0,05$), el valor obtenido para cada grupo es el resultado de 3 mediciones independientes (TODOS vs GCE).

El resultado de la escala clínica (blefaritis, opacidad corneal y vascularización corneal) y cambios corneales histopatológicos fueron comparados primero con el test de Kruskal- Wallis ($\alpha=0.05$) y luego con el test de Mann-whitney modificado con Bonferroni ($\alpha =0.008$) para la fase viral y ($\alpha =0.0125$) para la fase inmunoinflamatoria . Para el análisis estadístico se utilizó el software de SPSS 17.0 (Copyright © 2007 Sun Microsystems, Inc., 4150 Network Circle, Santa Clara, California 95054, USA).

ANEXO N°1 tabla utilizada para colocar el valor de la escala cuando se realizó el examen clínico oftalmológico

GRUPO:	DÍA PI:	FECHA:		
N° DE RATÓN	BLEFARITIS	OPACIDAD	NEOVASOS	NECROSIS
1				
2				
3				
4				
5				
6				
7				
8				
9				
10				

ANEXO N° 2 tabla utilizada para colocar el valor de la escala cuando se realizó el examen microscópico de los cortes histológicos.

GRUPO:	DÍA PI:	FECHA:		
N° DE RATÓN	EPITELIO	ESTROMA	ENDOTELIO	PUNTAJE
1				
2				
3				
4				
5				
6				
7				
8				
9				
10				

ANEXO N°3 Esquema de aplicación de los diferentes tratamientos en la fase viral o preclínica

Grupo subdividido, de acuerdo al tratamiento aplicado, en los siguientes subgrupos:

- Subgrupo control sin virus:
 - 24 hs. posteriores colocación de solución libre de virus, se instilarán en el ojo infectado 7 µl de excipiente (aceite de maíz). Repetición del tratamiento cada 8 ± 2 hs, por un período de 6 días.
- Subgrupo control con virus:
 - 24 hs. pi viral, se instilarán en el ojo infectado 7 µl de excipiente (aceite de maíz). Repetición del tratamiento cada 8 ± 2 hs, por un período de 6 días.
- Subgrupo aciclovir:
 - 24 hs. pi viral, se instilarán en el ojo infectado 7 µl de una solución de aciclovir conteniendo 30 mg/ml. Repetición del tratamiento cada 8 ± 2 hs, por un período de 6 días.
- Subgrupo dexametasona:
 - 24 hs. pi viral, se instilarán en el ojo infectado 7 µl de una solución 0.1 % de dexametasona. Repetición del tratamiento cada 8 ± 2 hs, por un período de 6 días.
- Subgrupo Cs-A:
 - 24 hs. pi viral, se instilarán en el ojo infectado 7 µl de una solución 0.5 % de Cs-A. Repetición del tratamiento cada 8 ± 2 hs, por un período de 6 días.
- Subgrupo rapamicina:
 - 24 hs. pi viral, se instilarán en el ojo infectado 7 µl de una solución 0.05 % de rapamicina. Repetición del tratamiento cada 8 ± 2 hs, por un período de 6 días.

ANEXO N°4 Esquema de aplicación de los diferentes tratamientos en la fase inmunoinflamatoria o clínica

Se incluyeron en este grupo los ratones que al ser evaluados oftalmológicamente al día 7 pi, presenten, como mínimo 3 (tres) cruces de blefaritis y/o 1 (una) de edema corneal en el ojo infectado (Ver evaluación clínica). Estos animales se consideraron enfermos.

Una vez identificados, serán divididos al azar en los siguientes subgrupos: (n= 16)

- Subgrupo control sin virus:
 - Siete días post-inoculación de solución libre de virus, se instilarán en el ojo infectado 7 µl de excipiente (aceite de maíz). Repetición del tratamiento cada 8 ± 2 hs, por un período de 7 días.
- Subgrupo control con virus:
 - Siete días post-inoculación viral, se instilarán en el ojo infectado 7 µl de excipiente (aceite de maíz). Repetición del tratamiento cada 8 ± 2 hs, por un período de 7 días.
- Subgrupo Dexametasona:
 - Siete días post-inoculación viral, se instilarán en el ojo infectado 7 µl de dexametasona 0,1 %. Repetición del tratamiento cada 8 ± 2 hs, por un período de 7 días.
- Subgrupo Cs-A:
 - Siete días post-inoculación viral, se instilarán en el ojo infectado 7 µl de Cs-A 0,5 %. Repetición del tratamiento cada 8 ± 2 hs, por un período de 7 días.
- Subgrupo rapamicina:
 - Siete días post-inoculación viral, se instilarán en el ojo infectado 7 µl de rapamicina 0.05 %. Repetición del tratamiento cada 8 ± 2 hs, por un período de 7 días.

RESULTADOS

1. RESULTADOS DE LA COLOCACIÓN SOBRE LA SUPERFICIE OCULAR DE LAS DIFERENTES DROGAS EMPLEADAS

No se observó alteración en la conjuntiva, córnea y párpados de los ratones tratados con los diferentes inmunosupresores y el excipiente.

En base a los resultados obtenidos, se decidió utilizar los inmunosupresores para realizar los experimentos sobre el modelo de QEH en la fase viral y posteriormente en la fase inmunoinflamatoria.

2. RESULTADOS DE LA INFECCIÓN CON HVS-1 PARA EL DESARROLLO DEL MODELO EXPERIMENTAL DE QUERATITIS ESTROMAL HERPÉTICA

El desarrollo de QEH en ratones BALB/c infectados con 5µl de una solución de 10⁷ UPF/ml de HVS-1 demostró ser efectivo para los objetivos propuestos. La dosis infectante logró desarrollar la enfermedad (morbilidad) en el 100% de los animales en el GCE en los diferentes ensayos, sin registrarse animales con alteraciones neurológicas.

3. RESULTADOS DE LA FASE VIRAL

3.1 Nested-PCR

Efecto de los diferentes inmunosupresores sobre la actividad viral.

Las córneas obtenidas en los diferentes periodos de tiempos se colocaron a - 80 C°, luego fueron homogeneizadas formando un pool de tejido para cada grupo. Posteriormente, se realizaron las NESTED-PCR de los homogenatos para el día 1 (valor basal) (Figura 17a), día 3 (Figura 17b) y día 6 pi (Figura 17c). Las muestras del GCE resultaron positivas para la muestra basal, al día 3 y al día 6 pi; notándose una disminución en intensidad en la banda del gel en la muestra del día 6 pi. El grupo ACICLO demostró ser negativo en el día 3 y 6 pi. Las muestras de todos los inmunosupresores (DEXA, RAPA y CICLO) dieron resultados positivos tanto para el día 3 como para el día 6 pi con similar intensidad.

En la Figura 17a se evidencia en los animales infectados (GCE) la presencia viral en sus córneas, por el contrario, no se observó la presencia viral en los animales no infectados (GCS).

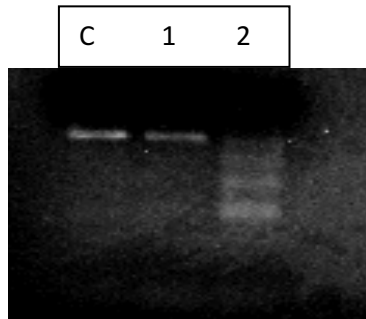


Figura 17 a

Figura 17 a: técnica de NESTED-PCR correspondiente al día 1 pi: C control positivo (120 pb), 1 Grupo GCE muestra basal y 2 GCS.

En la Figura 17b y 17c se evidencia que a los 3 y 6 días pi los grupos animales infectados y tratados con aceite de maíz esteril (GCE), Cs-A (CICLO), rapamicina (RAPA) y dexametasona (DEXA) muestran presencia viral en sus córneas. Por el contrario, en las córneas de los animales infectados y tratados con aciclovir (ACV) no se observó presencia viral.

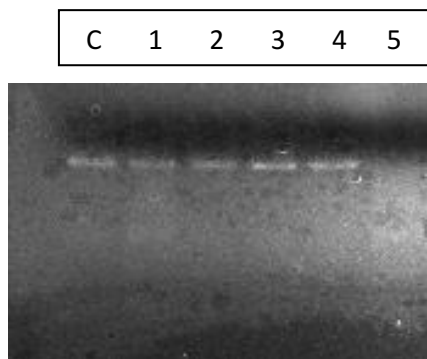


Figura 17 b

Figura 17 b: técnica de NESTED-PCR correspondiente al día 3 pi: M C control positivo (120 pb), 1 Grupo GCE, 2 Grupo CICLO, 3 Grupo RAPA, 4 Grupo DEXA y 5 Grupo ACICLO. Muestra 1 a 4 positivas; muestra 5 negativa.

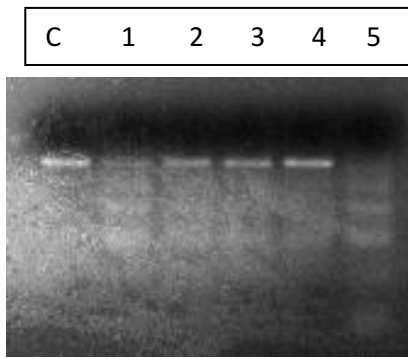


Figura 17 c

Figura 17 c: técnica de NESTED-PCR correspondiente al día 6 pi: C control positivo (120 pb), 1 Grupo GCE, 2 Grupo CICLO, 3 Grupo RAPA, 4 Grupo DEXA y 5 Grupo ACICLO. Muestras 2, 3 y 4 positivas; 1 positiva menos intensa; 5 negativa.

3.2 Evaluación de TNF- α

La replicación viral en las células epiteliales de la córnea provoca la liberación de citoquinas pro-inflamatorias y otras moléculas, por parte de las propias células infectadas o por células vecinas. Trabajos previos demuestran que el TNF- α es un factor fundamental para el desarrollo de la QEH (Tumpey y Col., 1998; Stumpf y Co., 2002; Daheshia y Col., 1998). La ausencia de diferentes citoquinas proinflamatorias entre ellos el TNF- α impide o minimiza el desarrollo de la queratitis estromal (Tumpey y Col., 1998).

El gráfico representa en forma cuantitativa las diferentes concentraciones de TNF- α obtenidas a partir del homogenato de córneas de cada grupo en tres tiempos diferentes en la etapa viral de la enfermedad. La muestra tomada a las 24 hs. pi es la muestra basal control antes de comenzar el tratamiento. La muestra a los 3 días pi indica un aumento de TNF- α en todos los grupos infectados con cambios significativos ($p < 0,001$) entre los diferentes grupos de inmunosupresores con respecto al GCE. Al día 6 pi se observa un ascenso de los valores de TNF- α en las muestra del GCE, DEXA, RAPA y CICLO pero solo RAPA y DEXA presentan diferencias significativas ($p < 0,001$) con el GCE. La muestra correspondiente al grupo ACICLO es la única que decae a valores menores que el día 3 pi con diferencias significativas ($p < 0,001$) contra el GCE al día 6 pi. **(Figura 18 a y b)**

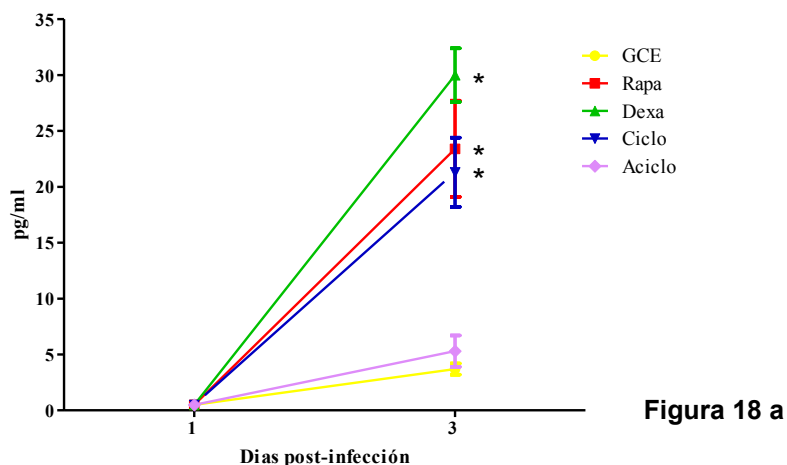


Figura 18 a

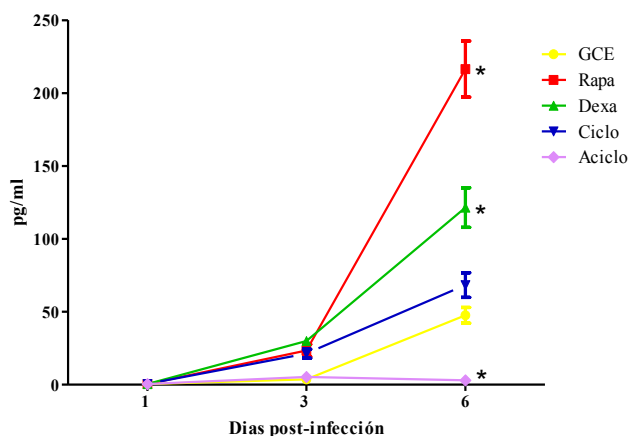


Figura 18 b

Figura 18. Eficacia de los diferentes inmunosupresores sobre la secreción de TNF- α a partir de homogenatos de córneas infectadas con HSV-1. Figura 18 a: demuestra los valores obtenidos al día 1 y 3 pi. Con una escala de menor valor para poder observar mejor los grupos. Figura 18 b demuestra los valores de los tres días de muestreo 1, 3 y 6 pi. Los valores de la escala esta colocados para poder observar con mayor detalle los valores del día 6 pi. La producción de citoquina se determino por medio de ELISAs del sobrenadante obtenido del homeogenato de córneas por grupo. Los resultados son el promedio de tres mediciones independientes \pm el desvío estándar. (*), diferencias significativas ($p < 0,05$) con respecto al grupo GCE.

3.3 Evaluación de NF-κB

El NF-κB es un mensajero en el proceso de amplificación de la respuesta inflamatoria a una amplia variedad de estímulos, incluidas las infecciones virales (Ghosh y Col., 1998; Patel y Col., 1998). Diferentes trabajos demostraron que la infección con HSV-1 produce la activación del NF-κB, induciendo una translocación nuclear persistente del factor de transcripción, en un proceso que depende de las proteínas virales. El NF-κB está involucrado en la expresión de genes virales de HSV-1 y también en el bloqueo de la muerte por apoptosis de las células infectadas (Goodkin y Col., 2003).

Nuestros resultados demostraron cambios detectados por la técnica de inmunohistoquímica solo al día 6 pi observándose un valor de 2 cruces (XX) para el GCE y de 3 cruces (XXX) para los grupos inmunosuprimidos (DEXA, RAPA y CICLO), el grupo antiviral no demostró positiva la tinción (-).

(Figura 19 a, b y c)

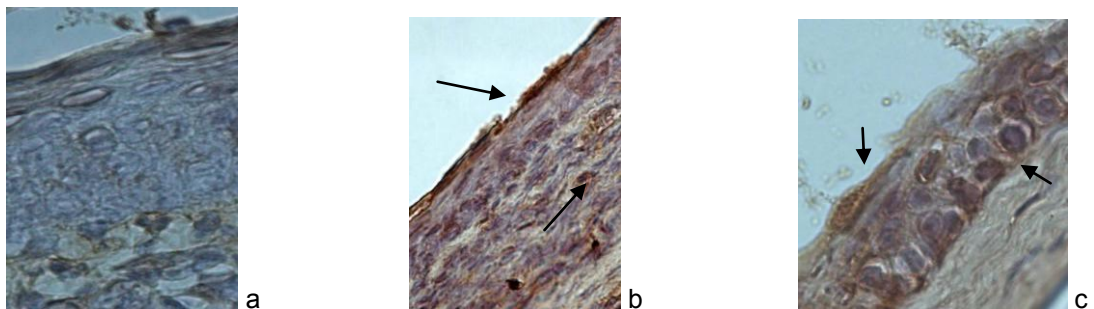


Figura 19. Efecto de los diferentes inmunosupresores sobre el NF-κB en las corneas infectadas con HSV-1 a los 6 días post-tratamiento (100 X). (a) Grupo ACICLO no se observa inmunomarcaje. (b) corresponde al grupo GCE se observa inmunomarcación (XX). (c) imagen representativa de los grupos inmunosuprimidos (XXX)

3.4 Expresión JNK y ERK

La proteína JNK está implicada en diferentes procesos entre los que se encuentra el proceso inflamatorio. Las JNKs modifican mediante fosforilación la actividad de numerosas proteínas que residen en la mitocondria o en el núcleo, con lo que regula diversas e importantes funciones celulares. Entre los diferentes estímulos que pueden activar a las JNKs cabe destacar: señales inflamatorias. La

infección con HSV-1 en la córnea es una señal para activar la proteína quinasa activada por mitógenos (MAPK) vías de señalización intracelulares en el epitelio de la córnea (Sloan y Jerone, 2007). Las cascadas MAPK son vías de señalización bien conservadas que incluyen tres subtipos: c-Jun quinasas N-terminal (JNK), extracelulares señal-quinases reguladas (ERK) y p38 MAPK. Estas vías de señalización regulan la expresión de citoquinas, MMP (-9, -1, -3, y -13) y la diferenciación epitelial (por ejemplo, involucrina), proteínas que están involucrados en la patogénesis de la queratitis (Adhikary y Col., 2008).

En nuestro trabajo solo pudimos registrar inmunomarcación al día 6 pi, en el grupo GCE como en los grupos inmunosuprimidos tanto para JNK como para ERK con similares características para todos los grupos. (Figura 20 a, b y c y 21 a, b y c)

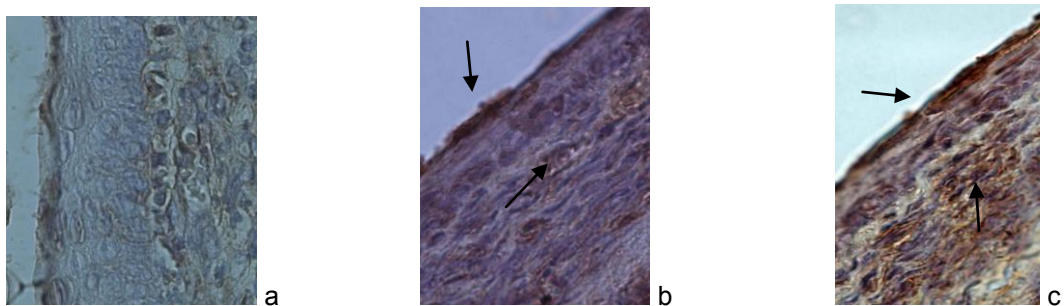


Figura 20. (100 X) Efecto de los diferentes inmunosupresores sobre el JNK de las células de la córnea infectadas con HSV-1 a los 6 días post-tratamiento. (a) Grupo ACICLO no se observa inmunomarcaje. (b) corresponde al grupo GCE se observa inmunomarcación (XX). (c) imagen representativa de los grupos inmunosuprimidos (XXX)

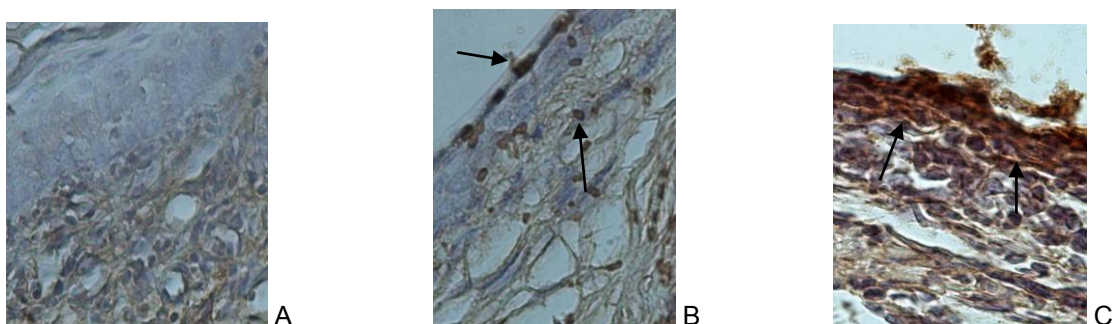


Figura 21. (100 X) Efecto de los diferentes inmunosupresores sobre el ERK de las células de la córnea infectadas con HSV-1 a las 6 días post-tratamiento. (a) Grupo ACICLO no se observa

inmunomarcaje. (b) corresponde al grupo GCE se observa inmunomarcación (X). (c) imagen representativa de los grupos inmunosuprimidos (XX)

3.5 Evaluación clínico oftalmológica

Para evaluar la respuesta inflamatoria de la córnea y conjuntiva tratadas con los diferentes inmunosupresores en la fase viral se infectaron las córneas con el HSV-1 y se realizó la terapia desde el día 1 pi hasta el día 6 pi. En el día 7 pi, el 100 % de los ratones del grupo GCE que habían recibido sólo aceite de maíz exhibieron signos de blefaritis y queratitis, los cuales progresaron hasta el día 14 pi, en el que la morbilidad de enfermedad se mantuvo en el 100 %. El valor promedio de opacidad corneal fue $2,7 \pm 0,15$, de neovascularización $3,5 \pm 0,22$ y de blefaritis $2,10 \pm 0,18$ al día 14 pi y el 90 % de los animales presentó necrosis corneal.

El tratamiento con ACICLO a partir del día 1 pi redujo significativamente el porcentaje de animales enfermos durante todo el período de observación, ya que en el día 7 pi sólo 2 ratones se encontraron enfermos, y la incidencia de la QEH no superó el 20 % hacia el final del período de observación con diferencias significativas ($p < 0,001$) al comparar con el grupo GCE para los signos de opacidad corneal, neovascularización y blefaritis ($p = 0,007$). Ninguno de los animales enfermos (2) evolucionó hasta el punto de presentar necrosis corneal.

El tratamiento con dexametasona no ejerció ningún efecto curativo sobre los ratones. El porcentaje de animales enfermos fue similar al observado en los ratones del grupo GCE con una morbilidad del 100%. No se observó una exacerbación de los signos de la enfermedad al día 7 y 14 pi. Este grupo presentó 9 ratones con necrosis al día 14pi.

El grupo RAPA demostró cambios significativos ($p < 0,001$) más graves en el aspecto clínico al día 7 pi en el proceso inflamatorio de los párpados (blefaritis) con respecto al grupo GCE. Al día 14 pi la morbilidad del grupo fue de un 100% y los animales se comportaron de manera similar al grupo GCE. La cantidad de animales con necrosis fue de 8.

El grupo CICLO desarrolló la enfermedad con similares valores en las diferentes escalas y en los diferentes tiempos que el grupo GCE, este grupo presentó 6 animales con necrosis a los 14 pi.

(Figura 22 a y b escala clínica al día 7 y al día 14 pi, figura 23 necrosis corneal y figura 24 aspecto de los ojos al día 14 pi.)

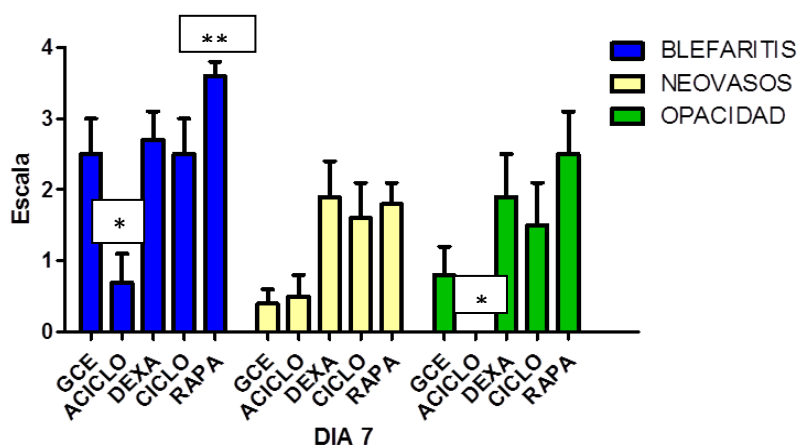


Figura 22 a. Gráfico que demuestra el aspecto clínico de las 3 variables observadas en la fase viral al día 7 pi . El grupo RAPA presentó cambios significativos ** ($p < 0,001$) cuando se evaluó la variable blefaritis. Demostrando diferencia significativa el grupo ACICLO * ($p < 0,001$) para las variables blefaritis y opacidad. Se observó que los grupos tratados con inmunosupresores (DEXA, RAPA Y CICLO) evolucionaron sin presentar cambios significativos con el grupo GCE para la variable neovascularización y opacidad.

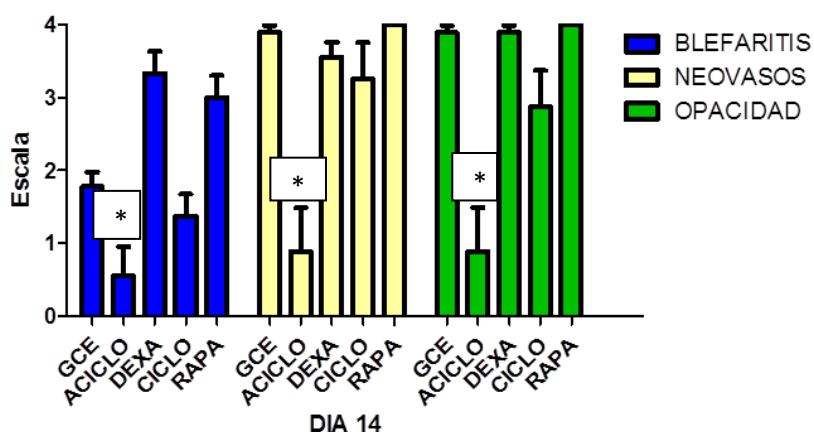


Figura 22 b. Gráfico que demuestra el aspecto clínico en la fase viral al día 14 pi, de las 3 variables observadas, donde se observa que los grupos tratados con inmunosupresores (DEXA, RAPA Y CICLO) evolucionaron en forma similar al grupo GCE. Demostrando solo diferencia significativa el

grupo ACICLO * ($p < 0,001$) para las variables neovascularización y opacidad y ($p=0,004$) para blefaritis.

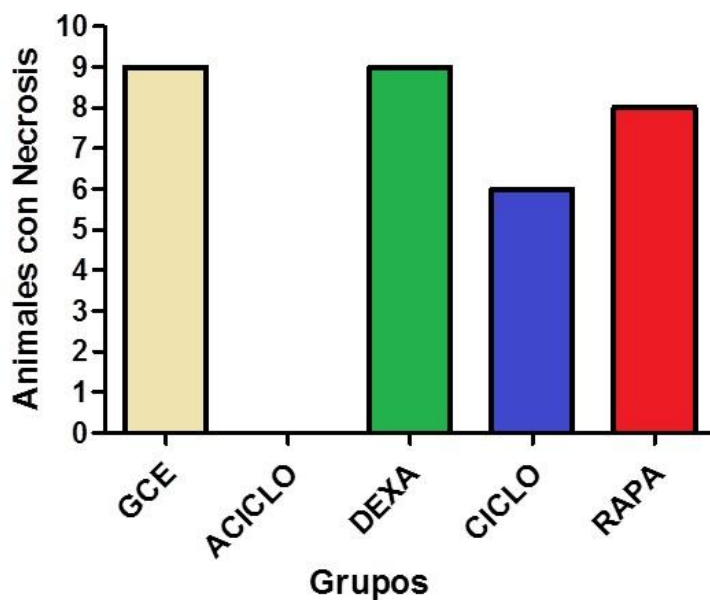


Figura 23. El gráfico demuestra la cantidad de animales que desencadenan necrosis corneal al día 14 pi de la fase viral. El grupo ACICLO no presentó ningún animal con necrosis ($p=0,001$).

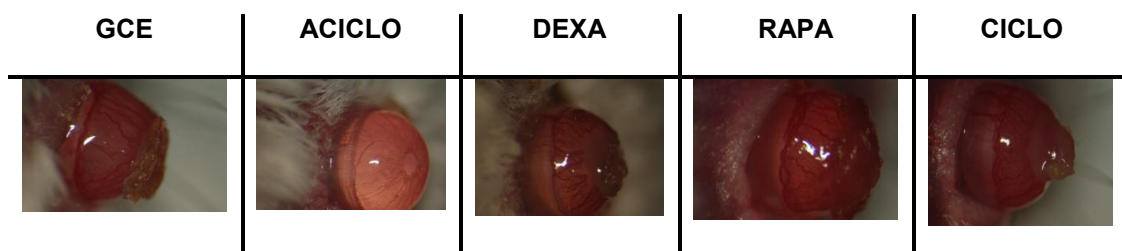

Figura 24. Imágenes representativas de los diferentes grupos al día 14 pi de la fase viral. Nótese la pérdida de estructura de la córnea en los grupos GCE, DEXA, RAPA y CICLO, imágenes correspondientes al aspecto clínico del día 14 pi. El grupo ACICLO mantuvo la transparencia corneal en todos sus animales y ninguno llegó a perder la estructura de la córnea.

3.6 Evaluación histopatológica

Los grupos tratados con dexametasona, Cs-A y rapamicina en comparación con el grupo GCE no modificaron de manera significativa el aspecto histopatológico de las córneas inducido por la inoculación viral tanto en el día 7 como en el día 14 pi. Si se observaron cambios significativos * ($p < 0,001$) para el grupo ACICLO y el GCS. (Figura 25 a y b)

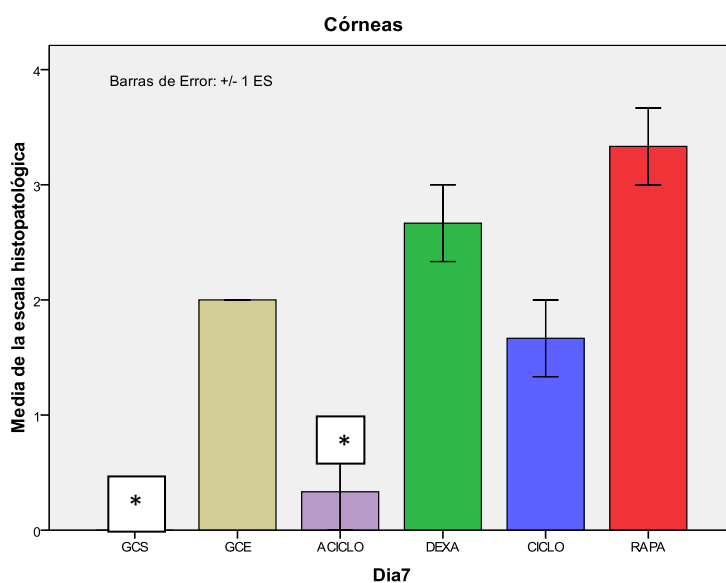


Figura 25 a

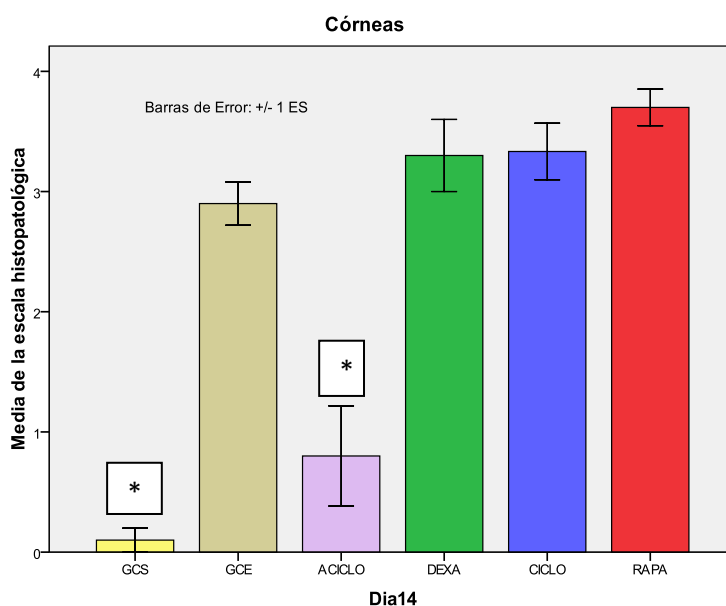


Figura 25 b

Figura 25. (a) resultados de la escala histopatológica al día 7, corresponde a 3 animales por grupo. Se demuestran los valores de la media \pm error standart. Se observan cambios significativos * ($p < 0,001$) de los grupos ACICLO y grupo GCS al compararlos que el grupo GCE. (b) Resultados del día 14 pi, corresponden a 10 animales por grupo. Se demuestran los valores de la media \pm error standart. Se observan cambios significativos * ($p < 0,001$) de los grupos ACICLO y GCS al compararlos que el grupo GCE.

4 RESULTADOS DE LA FASE INMUNOINFLAMATORIA

4.1 Evaluación clínica oftalmológica

Para este ensayo se utilizaron los animales que al día 6 pi a través del examen oftalmológico se consideraron enfermos. Los grupos se armaron al azar para comenzar con el tratamiento hasta el día 14 pi.

Los resultados no mostraron diferencias significativas para el día 7 pi cuando se evaluó el parámetro de neovascularización, siendo el valor para el grupo de RAPA $1,88 \pm 0,2$, para el grupo CICLO de $1,94 \pm 0,17$, para el grupo de DEXA de $1,81 \pm 0,24$ y $1,69 \pm 0,19$ para grupo GCE. El día 10 pi, las córneas del grupo RAPA ($1,54 \pm 0,36$) difería significativamente ($p = 0,008$) de las del grupo GCE ($2,92 \pm 0,23$). En contraste, no se observaron diferencias cuando se comparó al grupo CICLO ($1,96 \pm 0,36$) y el grupo de DEXA ($1,85 \pm 0,27$) con GCE. En día 14 pi, se obtuvieron diferencias significativas entre RAPA ($2,10 \pm 0,43$; $p = 0,001$), CICLO ($2,10 \pm 0,43$, $p = 0,001$) y DEXA grupos ($2,2 \pm 0,49$, $p = 0,001$) en comparación con el grupo GCE ($3,9 \pm 0,1$). **(Figura 26)**

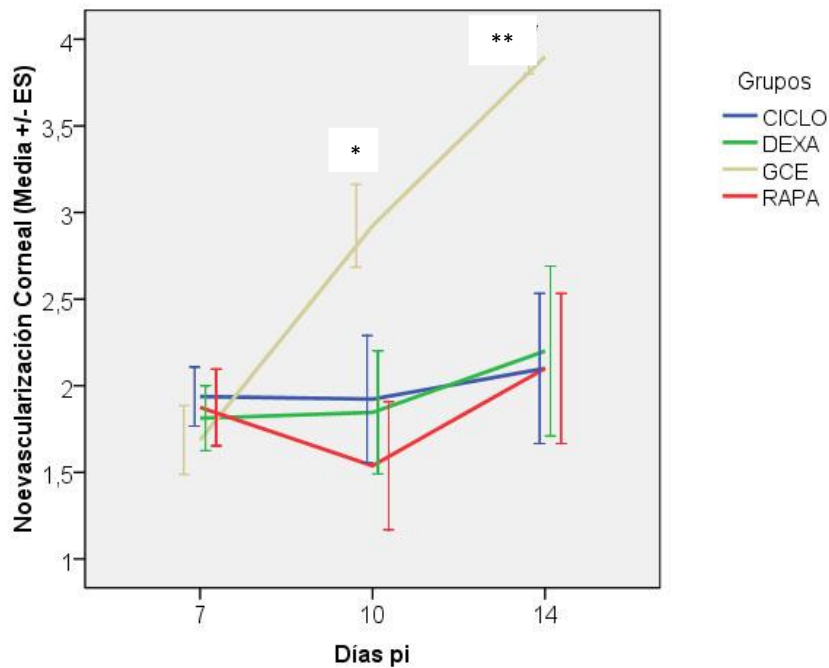


Figura 26. Resultados obtenidos para la variables neovascularización al día 7, 10 y 14 pi. Obsérvese el desarrollo lineal ascendente del grupo GCE el cual presento cambios significativos al día 10 pi contra el grupo RAPA* (p = 0,008). Al día 14 pi presento cambios significativos compararlo con todos los grupos inmunosuprimido RAPA** (p = 0,001), DEXA** (p = 0,001) y CICLO** (p = 0,001). Luego de 6 días de tratamiento.

La **Figura 27** muestra la media y el error estándar de la puntuación de opacidad en día 7 pi: $1,44 \pm 0,24$ para el grupo GCE, $1,50 \pm 0,22$ en el grupo RAPA, $1,81 \pm 0,18$ en el grupo CICLO, y $1,56 \pm 0,12$ para el grupo de DEXA, siendo las diferencias no significativas. En el día 10 pi, los valores fueron $2,38 \pm 0,14$ para el grupo GCE, $1,38 \pm 0,36$ para RAPA, $1,54 \pm 0,35$ para CICLO y $1,69 \pm 0,32$ para DEXA, mientras que en el día 14 pi, los valores fueron de $2,60 \pm 0,16$, $1,80 \pm 0,36$, $1,90 \pm 0,45$ y $1,70 \pm 0,42$, respectivamente.

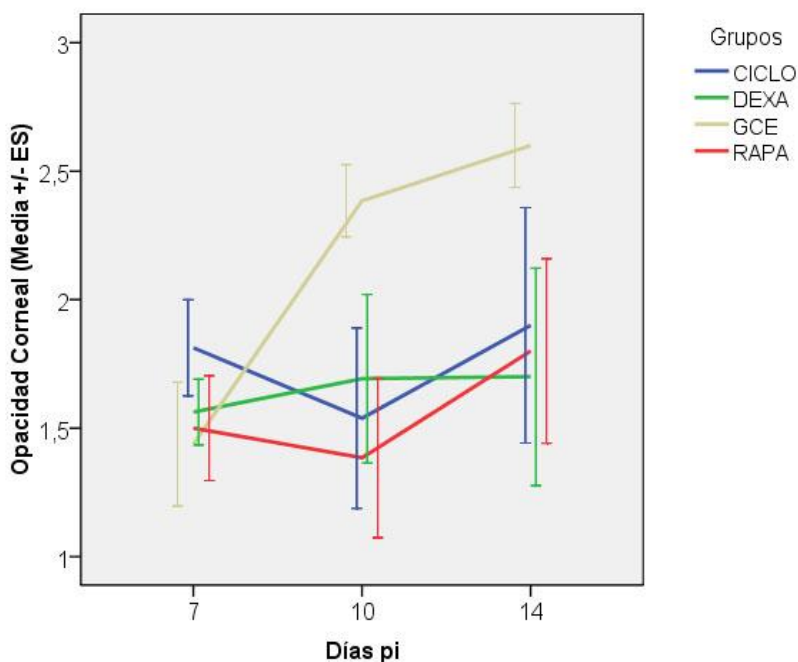


Figura 27. Resultados obtenidos para la variables opacidad al día 7, 10 y 14 pi, obsérvese el desarrollo lineal ascendente del grupo GCE. A pesar del aumento en la escala para opacidad del GCE no se observaron diferencias significativas tanto para el día 10 como para el día 14 pi al compararlo con todos los grupos inmunosuprimidos (DEXA, RAPA y CICLO). Luego de 6 días de tratamiento.

En el día 14 pi, se observaron diferencias significativas para el parámetro de necrosis estromal entre el grupo DEXA ($p < 0,001$), RAPA ($p < 0,001$) y CICLO ($p < 0,001$) en comparación con el grupo GCE, ya que ningún animal de los grupos presentó necrosis mientras que en el grupo GCE todos los animales la presentaron. **(Figura 28)**

Figura 28

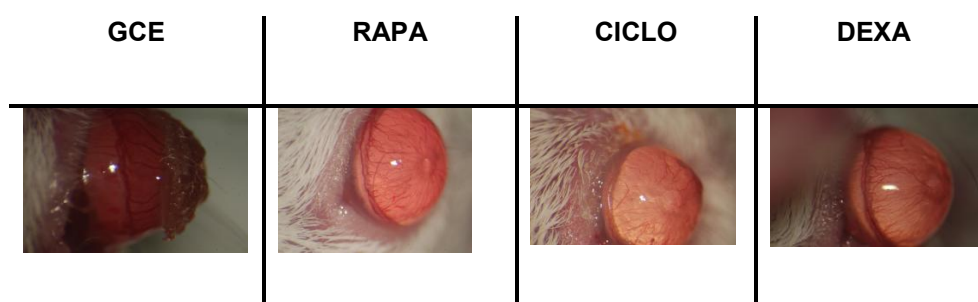


Figura 28: Imagen representativa de cada grupo en la fase inmunoinflamatoria al día 14 pi. Nótese el aspecto clínico de los animales que fueron tratados 7 días después de la infección viral por un periodo de 6 días. Se observa como el grupo DEXA, RAPA y CICLO disminuye en forma marcada la neovascularización pero mantienen un grado de opacidad. El grupo GCE presenta necrosis corneal.

4.2 Evaluación histopatológica

El análisis histopatológico en los días 7 (n=3) y 10 (n=3) pi no mostró significativa diferencias entre los grupos. Sin embargo, se encontraron diferencias significativas entre el grupo RAPA ($p = 0,005$) y el DEXA ($p = 0,002$) en comparación con el grupo GCE en el día 14 (n=10) pi. (**Figura 29 a, b y c**)

Figura 29 a

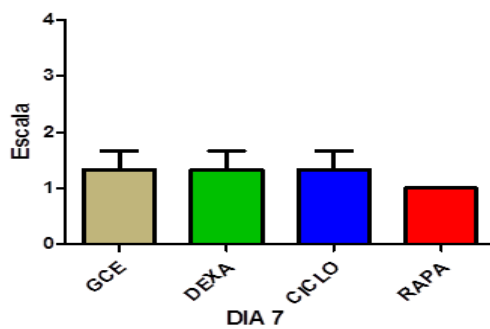


Figura 29 b

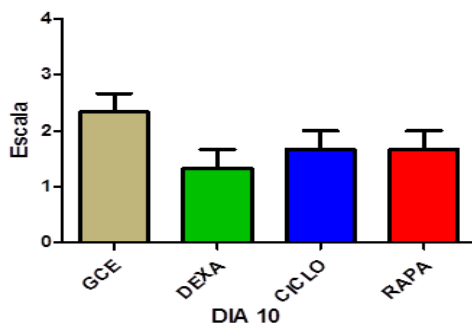


Figura 29 c

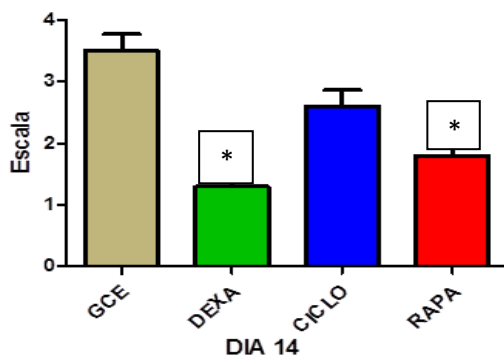


Figura 29. Resultados de la evaluación histopatológica al día 7, 10 y 14 pi. Se observa cambios significativos * para el grupo RAPA ($p = 0,005$) y DEXA ($p = 0,002$) al compararlo contra el grupo GCE. Los animales fueron tratados 7 días después de la infección viral por un periodo de 6 días.

DISCUSIÓN

Numerosas infecciones virales derivan en afecciones inmunológicas de relevancia clínica (Davis y col., 2007; French, 2007; Fujinami y col., 2006; King y col., 2007; Posnett, 2008; Randone y col., 2008). El tratamiento de estas enfermedades suele realizarse a través de la administración al paciente de inmunosupresores; los que se utilizan con mayor frecuencia o en primera instancia son los corticosteroides. En el caso del tratamiento de la QEH, (Guess y col. 2007) discuten la necesidad de administrar además de un antiviral como el aciclovir un corticoide asociado, para disminuir la reacción inflamatoria que provocará la opacidad corneal. Sin embargo, se ha demostrado en trabajos científicos los efectos adversos que causan los corticoides sobre diferentes tejidos oculares a causa de su uso crónico (Wilhelmus y col., 1994; Rhen y Cidlowski, 2005). Este problema se acentúa debido a la escasa aparición de drogas inmunosupresoras de uso tópico a nivel oftalmológico, existiendo una gran controversia con las existentes.

Por todo esto, nuestro interés en evaluar la eficacia de la Cs-A; droga ya existente de uso tópico pero con controversia por un lado en su concentración que varía de 0,05% a 2% y por otro la frecuencia de colocación. la rapamicina la otra droga a evaluar ya existente como uso sistémico, pero no ha sido probada la administración tópica en enfermedades oculares. Estos antecedentes bibliográficos nos centraron en el desarrollo de experimentos que pudieran justificar científicamente el uso de Cs-A y rapamicina en el tratamiento de enfermedades inmunoinflamatorias en general y de la QEH en particular.

Para corroborar las hipótesis planteadas utilizamos el modelo experimental de QEH en ratones BALB/c que nos permitió evaluar en su primera fase el aspecto viral e inflamatorio temprano y en la segunda fase el aspecto inmunoinflamatorio de la enfermedad. Este modelo utilizado por nosotros permite que el virus realice por lo menos un ciclo de replicación completo antes de comenzar con el tratamiento, lo que hace que se asemeje a la enfermedad clínica tanto en animales como en humanos y donde la consulta al médico se realiza, en general, con la aparición de los primeros signos oculares.

En nuestra experiencia, el grupo GCE para ambas fases demostró el correcto funcionamiento del modelo experimental y el desarrollo de la enfermedad en toda su evolución, lo cual permitió la comparación estadística entre los diferentes grupos contra el grupo GCE.

En contraposición a lo reportado por otros autores (Firpi y col., 2006; Vahlne y col.,1992), que sugieren un efecto antiviral de la Cs-A en nuestra experiencia pudimos demostrar que durante la fase viral del trabajo en ninguna de las muestras obtenidas en los diferentes días pi la Cs-A aplicada en forma tópica presentó actividad antiviral, igualmente ocurrió con la rapamicina. El único fármaco que demostró capacidad antiviral fue el aciclovir. Observándose para los tres grupos de inmunosupresores (DEXA, CICLO y RAPA) un mantenimiento en la densidad de las bandas de las NESTED-PCR al compararla con el GCE en el 6 pi. Esto datos sugieren que sucedió una mayor replicación viral o que el virus permaneció mayor tiempo en el tejido corneal en los grupos inmunosuprimidos. Estos resultados obtenidos son similares a los demostrados en conejos por diferentes trabajos de Meyers-Elliott RH (Meyers-Elliott y col., 1987 a y b). Consideramos que esto podría deberse por parte de la rapamicina y la Cs-A a una disminución en lo que se conoce como el *clearance viral* que ocurre entre el día 1 y 3 pi, lo que permitiría que el virus se mantenga más tiempo en el tejido corneal e infecte más células epiteliales y aumente su número de partículas infecciosas. Este mecanismo se debería por parte de la rapamicina a una alteración en la migración de neutrófilos debida al bloqueo de los receptores citoplasmáticos de la rapamicina (mammalian target of rapamycin; mTOR) (Gomez-Cambronero; 2003). Cs-A produciría este proceso por una disminución en la producción de IFN, dicho proceso ocurre debido a que esta droga se une con alta afinidad a una familia de proteínas citoplasmáticas presentes en la mayoría de las células, conocida como ciclofilinas. El complejo droga-receptor consistente en la molécula de Cs-A y la ciclofilina, se une específica y competitivamente a la calcineurina (una fosfatasa dependiente de calcio y calmodulina) y la inhibe. Este proceso impide la translocación de un factor de transcripción, el NF-AT, lo que conduce a una reducción en la transcripción de genes de citoquinas muy importantes en las etapas tempranas de la respuesta inmune entre las que se encuentra el IFN, importante agente en la actividad antiviral (Tang y Hendricks; 1996).

Como fue descrito por Biswas - Rouse (Biswas y Rouse, 2005) y Deshpande y col. (Deshpande y col., 2001), la replicación de HSV-1 en la córnea es necesaria y, en parte, responsable del desencadenamiento de la respuesta inflamatoria y angiogénica que origina la lesión en la QEH. Por tal motivo este efecto de los inmunosupresores que permitiría al virus lograr una mayor estadía, con una carga viral mantenida en el tiempo (6 días) logró desarrollar el cuadro clínico en los grupos

inmunosuprimidos. Este proceso se sustenta con los resultados de la córnea al día 6 pi que demuestra aumento de factores que desencadenan la respuesta inflamatoria como son el NF- κ B, ERK y JNK, los cuales regulan la expresión de diversos genes tales como los implicados en el crecimiento celular, la inflamación, y reacción inmune (Baba, 2004). Estos genes incluyen citoquinas tales como TNF - α , entre otros.

Es bien sabido que la síntesis elevada de mediadores proinflamatorios como el TNF- α y IL - 1β es fundamental en la respuesta inmune del huésped, esta es excesiva durante la recurrencia de la QEH. Por lo tanto, el NF- κ B podría ser un intermedio importante en el desarrollo de la QEH.

La Cs-A y la rapamicina aplicados en forma tópica en la fase viral demostraron no poder inhibir o disminuir la secreción de TNF- α , ya que los valores encontrados presentaron un aumento a medida que pasaban los días pi. Sin embargo, la Cs-A fue la única droga que no demostró cambios significativos con el GCE al día 6 pi.

Consideramos que este comportamiento del TNF- α se debería a la persistencia de la infección viral, la cual conlleva a una mayor cantidad de células corneales infectadas y un aumento en la producción de TNF- α por parte de los queratocitos y células diferentes inflamatorias (Fukada y col., 2014)

La Cs-A y la rapamicina aplicadas en la fase viral y suspendidas al comienzo de la fase inmune de la QEH no lograron inhibir el desarrollo de la enfermedad y ambos grupos se comportaron con una similar evolución que los grupos DEXA y GCE. Los animales presentaron cambios en el tejido corneal que fueron incompatibles con la función de la visión y se caracterizaron por severa angiogenesis y opacidad que abarcaba la totalidad del tejido corneal, lo que desencadenó una necrosis corneal. Sin embargo, la Cs-A presentó un menor número de animales con necrosis corneal. En el grupo tratado con aciclovir solo 2 animales enfermaron y ninguno de estos evolucionó al estadio de necrosis.

La transparencia de la córnea, que es esencial para la visión, se mantiene por mecanismos dinámicos en todas las especies. Se ve afectada por el desarrollo de procesos inflamatorios y el crecimiento de vasos sanguíneos durante el desarrollo de diversas enfermedades tales como QEH.

Se sabe que la infección con HVS- 1 cepa KOS en la córnea de los ratones BALB/C desencadena una serie de cambios inmunoinflamatorios; sin presencia de virus; caracterizados por una

angiogénesis marcada y la infiltración de células inflamatorias en el estroma de la córnea siendo evidente clínicamente en el día 7 pi y progresa hasta alcanzar un máximo en el día 14 pi (Biswas y Rouse, 2005).

En nuestro trabajo se encontraron diferencias significativas en la presencia de neovascularización en los animales tratados con rapamicina en el día 10 pi (día 3 post-tratamiento), mientras que en animales tratados con dexametasona y Cs-A estas diferencias se lograron al día 14 pi. Este comienzo temprano en la actividad antiangiogénica de la rapamicina podría explicarse por los resultados de Kwon y col. (Kwon y col, 2005), que demostró inhibición del crecimiento celular en cultivos de células endoteliales tratadas con rapamicina. Además, estudios *in vivo* también mostraron una disminución significativa en los niveles del factor de crecimiento vascular endotelial, siendo este último un potente mitógeno que juega un papel crucial en la angiogénesis tanto fisiológica como en condiciones patológicas (Shi y col., 2006; Olsen y col., 1994). En esta última experiencia, los autores aplicaron la rapamicina en forma sistémica. Sin embargo, en nuestra experiencia la aplicación tópica de la rapamicina minimizaría sus efectos sistémicos y colaterales.

La Cs-A inhibió significativamente la angiogénesis en el día 14 pi (día 7 post-tratamiento). Cs-A como se explicó anteriormente, inhibe la calcineurina y por lo tanto impide la translocación del factor de transcripción, el NF-AT. Este factor fue demostrado que es fisiológicamente estimulado en las células endoteliales por el VEGF (Blei y col., 1993; Murata y col., 2006). Además, la Cs-A bloquea la expresión de la Cox-2 sintetizados a partir células endoteliales estimuladas por VEGF por un mecanismo dependiente de calcio (Kwon y Kim, 2006).

Para la variable opacidad corneal, los grupos CICLO y RAPA no presentaron diferencias significativas con el grupo GCE al día 10 y 14 pi. Sin embargo, de la observación del grafico podríamos inferir que de continuar la experiencia por mayor tiempo, la tendencia indicaría una mayor brecha con posibles diferencias significativas, considerando que solo fueron 7 días de tratamiento.

Los resultados del estudio histopatológico demostraron una disminución significativa en el infiltrado inflamatorio cuando se comparan los grupos de DEXA y RAPA con el grupo GCE. El grupo CICLO presenta una disminución celular, pero no pudo revelar diferencias significativas con el grupo GCE.

Los hallazgos histopatológicos observados en los animales tratados con rapamicina podrían ser el resultado de su efecto inhibitor sobre la proliferación celular estimulada por citoquinas (especialmente IL-2) y maduración de las células. La rapamicina atraviesa la membrana celular y se une a la inmunofilina citoplasmática. El complejo así formado, es decir, de mTOR, inhibe la progresión del ciclo celular de G1 a S mediante el bloqueo de fase y la inhibición de muchas de las vías de transducción de señales en las células T, y fuera de las células del sistema inmune (fibroblastos, células endoteliales, hepatocitos, células de osteosarcoma y células musculares lisas de la pared vascular (Underwood y col., 1999). Por otro lado se sabe que la llegada de células inflamatoria en un proceso de queratitis puede ser por dos caminos, uno por migración desde el limbo corneo-escleral y otro por los neovasos que se forman en el proceso inflamatorio, Como se describió anteriormente la rapamicina presenta un gran poder antiangiogénico (Kwon y col., 2005) como así inhibe la migración celular (Gomez-Cambronero; 2003). Estos dos mecanismos sumados al antiproliferativo antes descritos permitirían presentar estos cambios significativos en la histopatología.

La Cs-A no presento cambios significativos al compararla con el grupo GCE pero obtuvo valores más bajos. Estos cambios consideramos nosotros que se deben por un lado a su capacidad antiangiogénica que se describió con anterioridad y por inhibir la calcineurina que impide la translocación de un factor de transcripción, el NF-AT, lo que se demostró con una reducción en la producción de IL-2.

Los resultados obtenidos con la aplicación tópica de la rapamicina y Cs-A son similares a los de diferentes experimentos en los que estos dos compuestos se administran por vía sistémica para obtener un efecto antiangiogénico de la córnea y efecto inmunomodulador (Quesada y Redondo, 2003). Sin embargo, la aplicación sistémica de estos fármacos tiene efectos secundarios tales como la hipertensión y la dislipidemia entre otras (Trotter y col., 2001; Sivendra y col., 2014).

Por todo lo expuesto, consideramos que el uso exclusivo de la Cs-A y la rapamicina a nivel tópico no estaría indicado en procesos infecciosos mientras exista la presencia del agente. Experiencias futuras podrían incluir el uso de estas drogas combinadas con antivirales.

La Cs-A y la rapamicina podrían ser de elección para ser utilizadas en enfermedades no infecciosas que produzcan inflamación y angiogénesis corneal.

Estos resultados alentadores nos motivan a seguir profundizando la investigación sobre el uso tópico de la rapamicina y Cs-A en enfermedades no infecciosas de la superficie ocular, como una nueva alternativa terapéutica y evaluar si presentan efectos colaterales a nivel sistémico y ocular.

CONCLUSIONES

- 1- El modelo utilizado desarrollar la enfermedad en ambas fases y nos permitió realizar y evaluar las diferentes variables de los experimentos.
- 2- La aplicación tópica de Cs-A y rapamicina no causó irritabilidad de la superficie ocular.
- 3- La aplicación tópica de rapamicina podría ser una nueva vía de administración para enfermedades que alteren la superficie ocular.
- 4- La terapia exclusiva con Cs-A o rapamicina; en la fase viral de la QEH; no estaría indicada debido a que:
 - 3.1- Permitiría que el virus se mantenga más tiempo en el epitelio corneal.
 - 3.2- No detienen el desarrollo del proceso inflamatorio.
 - 3.3- No inhiben el desarrollo de necrosis corneal (ceguera).
- 4- La aplicación tópica de Cs-A o rapamicina en la fase inmunoinflamatoria de la QEH, estaría indicada:
 - 4.1- Por su efecto antiangiogénicos. Los cuales fueron similares en ambas drogas, aunque con el uso de la rapamicina se presentaron más tempranamente.
 - 4.2- Por mantener parcialmente la transparencia corneal.
 - 4.3- Porque ningún animal tratado llegó al estadio de necrosis corneal.
- 4- La Cs-A y la rapamicina serían drogas útiles para enfermedades inflamatorias de origen no infeccioso de la superficie ocular.
- 5- La utilización de la vía tópica minimizaría los efectos colaterales sistémicos de la Cs-A y la rapamicina.
- 6- La aplicación por la vía tópica de la Cs-A y la rapamicina no tendría los efectos colaterales que presentan los corticoides a nivel ocular.

BIBLIOGRAFÍA

- Adhikary G, Sun Y, Pearlman E. C-Jun NH2 terminal kinase (JNK) is an essential mediator of Toll-like receptor 2-induced corneal inflammation. *Journal of leukocyte biology*. 2008; 83(4):991-7.
- Baba M. Inhibitors of HIV-1 gene expression and transcription. *Current topics in medicinal chemistry*. 2004; 4(9):871-82.
- Babu JS, Thomas J, Kanangat S, Morrison LA, Knipe DM, Rouse BT. Viral replication is required for induction of ocular immunopathology by herpes simplex virus. *Journal of virology*. 1996; 70(1):101-7.
- Banerjee K, Deshpande S, Zheng M, Kumaraguru U, Schoenberger SP, Rouse BT. Herpetic stromal keratitis in the absence of viral antigen recognition. *Cellular immunology*. 2002; 219(2):108-18.
- Bauer D, Mrzyk S, van Rooijen N, Steuhl KP, Heiligenhaus A. Macrophage-depletion influences the course of murine HSV-1 keratitis. *Current eye research*. 2000; 20(1):45-53.
- Biswas PS, Rouse BT. Early events in HSV keratitis--setting the stage for a blinding disease. *Microbes and infection / Institut Pasteur*. 2005; 7(4):799-810.
- Blei F, Wilson EL, Mignatti P, Rifkin DB. Mechanism of action of angiostatic steroids: suppression of plasminogen activator activity via stimulation of plasminogen activator inhibitor synthesis. *Journal of cellular physiology*. 1993; 155(3):568-78.
- Bouley D, Kanangat S, Rouse B. The role of the innate immune system in the reconstituted SCID mouse model of herpetic stromal keratitis. *Clinical immunology and immunopathology*. 1996; 80(1):23-30.
- Burns RP. A double blind study of idu in human herpes simplex keratitis. *Archives of ophthalmology*. 1963; 70:381-4.
- Carr D, Harle P, Gebhardt B. The immune response to ocular herpes simplex virus type 1 infection. *Experimental biology and medicine (Maywood, NJ)*. 2001; 226(5):353-66.
- Carr D, Tomanek L. Herpes simplex virus and the chemokines that mediate the inflammation. *Current topics in microbiology and immunology*. 2006; 303:47-65.
- Claoue C, Menage M, Easty D. Severe herpetic keratitis. I: Prevalence of visual impairment in a clinic population. *The British journal of ophthalmology*. 1988; 72(7):530-3.
- Daheshia M, Kanangat S, Rouse BT. Production of key molecules by ocular neutrophils early after herpetic infection of the cornea. *Experimental eye research*. 1998; 67(6):619-24.

- Davis G, Krawczynski K, Szabo G. Hepatitis C virus infection--pathobiology and implications for new therapeutic options. *Digestive diseases and sciences*. 2007; 52(4):857-75.
- Deshpande S, Zheng M, Lee S, Banerjee K, Gangappa S, Kumaraguru U, et al. Bystander activation involving T lymphocytes in herpetic stromal keratitis. *Journal of immunology (Baltimore, Md : 1950)*. 2001; 167(5):2902-10.
- Deshpande S, Zheng M, Lee S, Rouse B. Mechanisms of pathogenesis in herpetic immunoinflammatory ocular lesions. *Veterinary microbiology*. 2002; 86(1-2):17-26.
- Duan R, de Vries R, van Dun J, van Loenen F, Osterhaus A, Remeijer L, Verjans G. Acyclovir Susceptibility and Genetic Characteristics of Sequential Herpes Simplex Virus Type 1 Corneal Isolates from Patients with Recurrent Herpetic Keratitis. *The Journal of Infectious Diseases* 2009;200:1402–14
- Enquist L, Husak P, Banfield B, Smith G. Infection and spread of alpha herpesviruses in the nervous system. *Advances in virus research*. 1998; 51:237-347.
- Fenton R, Molesworth-Kenyon S, Oakes J, Lausch R. Linkage of IL-6 with neutrophil chemoattractant expression in virus-induced ocular inflammation. *Investigative ophthalmology & visual science*. 2002; 43(3):737-43.
- Firpi R, Zhu H, Morelli G, Abdelmalek MF, Soldevila-Pico C, Machicao VI, et al. Cyclosporine suppresses hepatitis C virus in vitro and increases the chance of a sustained virological response after liver transplantation. *Liver transplantation : official publication of the American Association for the Study of Liver Diseases and the International Liver Transplantation Society*. 2006; 12(1):51-7.
- French M. Disorders of immune reconstitution in patients with HIV infection responding to antiretroviral therapy. *Current HIV/AIDS reports*. 2007; 4(1):16-21.
- Fujinami R, von Herrath M, Christen U, Whitton J. Molecular mimicry, bystander activation, or viral persistence: infections and autoimmune disease. *Clinical microbiology reviews*. 2006; 19(1):80-94.
- Fukuda K, Ishida W, Tanaka H, Harada Y, Fukushima A. Inhibition by rebamipide of cytokine-induced or lipopolysaccharide-induced chemokine synthesis in human corneal fibroblasts. *Br J Ophthalmol*. 2014 Aug 19. pii: bjophthalmol-2014-305425. doi: 10.1136/bjophthalmol-2014-305425.
- Gaskell R, Dawson S, Radford A, Thiry E. Feline herpesvirus. *Veterinary research*. 2007; 38(2):337-54.

- Ghosh S, May M, Kopp E. NF-kappa B and Rel proteins: evolutionarily conserved mediators of immune responses. *Annual review of immunology*. 1998; 16:225-60.
- Gimenez F, Suryawanshi A, Rouse B. Pathogenesis of herpes stromal keratitis--a focus on corneal neovascularization. *Progress in retinal and eye research*. 2013; 33:1-9.
- Gomez-Cambronero J. Rapamycin inhibits GM-CSF-induced neutrophil migration. Published by Elsevier B.V. on behalf of the Federation of European Biochemical Societies. (*FEBS Letters* 550 (2003) 94-100)
- Goodkin ML, Ting AT, Blaho JA. NF-kappaB is required for apoptosis prevention during herpes simplex virus type 1 infection. *Journal of virology*. 2003; 77(13):7261-80.
- Guess S, Stone DU, Chodosh J. Evidence-based treatment of herpes simplex virus keratitis: a systematic review. *The ocular surface*. 2007; 5(3):240-50.
- Gunduz K, Ozdemir O. Topical cyclosporin as an adjunct to topical acyclovir treatment in herpetic stromal keratitis. *Ophthalmic research*. 1997; 29(6):405-8.
- Heiligenhaus A, Steuhl KP. Treatment of HSV-1 stromal keratitis with topical cyclosporin A: a pilot study. *Graefes archive for clinical and experimental ophthalmology*. 1999; 237(5):435-8.
- Jager M, Atherton S, Bradley D, Streilein JW. Herpetic stromal keratitis in mice: less reversibility in the presence of Langerhans cells in the central cornea. *Current eye research*. 1991; 10 Suppl: 69-73.
- Jager M, Bradley D, Atherton S, Streilein JW. Presence of Langerhans cells in the central cornea linked to the development of ocular herpes in mice. *Experimental eye research*. 1992; 54(6):835-41.
- Jepson C. Treatment of herpes simplex of the corneas with idoxuridine. A double-blind study. *American journal of ophthalmology*. 1964; 57:213-7.
- Kaufman HE, Rayfield & M. A., Gebhardt, B. M. Herpes simplex viral infections. . In: En Kaufman H, Barron, B. A. & McDonald, M. B., editor. *The cornea* Boston: Butterworth-Heinemann; 1998. p. 247-78.
- Kaufman H. Clinical cure of herpes simplex keratitis by 5-iodo-2-deoxyuridine. *Proceedings of the Society for Experimental Biology and Medicine Society for Experimental Biology and Medicine (New York, NY)*. 1962; 109:251-2. .

- Kaye S. and, Choudhary A. Herpes simplex keratitis. *Progress in Retinal and Eye Research* 25 (2006) 355–380.
- King N, Getts D, Getts M, Rana S, Shrestha B, Kesson AM. Immunopathology of flavivirus infections. *Immunology and cell biology*. 2007; 85(1):33-42.
- Klyce SD, Beuermann R. W. Structure and function of the cornea. In: Kaufman HE, Barron, B. A. & McDonald, M. B., editor. *The cornea*. Boston, USA: Butterworth-Heinemann; 1998. p. 3-50.
- Knickelbein J, Buela K, Hendricks R. Antigen-Presenting Cells Are Stratified Within Normal Human Corneas and Are Rapidly Mobilized During Ex Vivo Viral Infection. *IOVS*, 2014; 55 (2): 1118-1123.
- Kwon Y, Kim J. Inhibition of corneal neovascularization by rapamycin. *Experimental & molecular medicine*. 2006; 38(2):173-9.
- Kwon Y, Hong H, Kim J, Shin J, Son Y. Inhibitory effect of Rapamicin on corneal Neovascularization *In Vitro* and *In Vivo*. *IOVS*,(2005) 49 (2): 454-460.
- Lausch R, Chen S, Tumpey T, Su Y, Oakes J. Early cytokine synthesis in the excised mouse cornea. *Journal of interferon & cytokine research: the official journal of the International Society for Interferon and Cytokine Research*. 1996; 16(1):35-40.
- Lee S, Zheng M, Kim B, Rouse BT. Role of matrix metalloproteinase-9 in angiogenesis caused by ocular infection with herpes simplex virus. *The Journal of clinical investigation*. 2002; 110(8):1105-11.
- Liesegang T. Herpes simplex virus epidemiology and ocular importance. *Cornea*. 2001; 20(1):1-13.
- Lund J, Sato A, Akira S, Medzhitov R, Iwasaki A. Toll-like receptor 9-mediated recognition of Herpes simplex virus-2 by plasmacytoid dendritic cells. *The Journal of experimental medicine*. 2003; 198(3):513-20.
- Madan V, Paul D, Lohmann V, Bartenschlager R. Inhibition of HCV replication by cyclophilin antagonists is linked to replication fitness and occurs by inhibition of membranous web formation. *Gastroenterology*. 2014; 146(5):1361-7.
- Maggs D. Córnea y sclera. En Slatter, *Fundamentos de Oftalmología Veterinaria*. 4° ed. Elsevier .Barcelona (España) 2009, p. 179-206.

- Maggs D. Update on pathogenesis, diagnosis, and treatment of feline herpesvirus type 1. *Clinical techniques in small animal practice*. 2005; 20(2):94-101.
- Meyers-Elliott R, Chitjian P, Billups C. (a) Effects of cyclosporine A on clinical and immunological parameters in herpes simplex keratitis. *Investigative ophthalmology & visual science*. 1987; 28(7):1170-80.
- Meyers-Elliott R, Chitjian P, Billups C. (b) Effect of cyclosporine A on the corneal inflammatory response in herpes simplex virus keratitis. *Experimental eye research*. 1987; 45(2):281-303.
- Murata M, Shimizu S, Horiuchi S, Taira M. Inhibitory effect of triamcinolone acetonide on corneal neovascularization. *Graefe's archive for clinical and experimental ophthalmology*. 2006; 244(2):205-9.
- Nasisse MP. Feline herpesvirus ocular disease. *The Veterinary clinics of North America Small animal practice*. 1990; 20(3):667-80.
- Olsen T, Benegas N, Joplin A, Evangelista T, Mindrup E, Holland E. Rapamycin inhibits corneal allograft rejection and neovascularization. *Archives of ophthalmology*. 1994; 112(11):1471-5.
- Patel A, Hanson J, McLean TI, Olgiate J, Hilton M, Miller WE, et al. Herpes simplex type 1 induction of persistent NF-kappa B nuclear translocation increases the efficiency of virus replication. *Virology*. 1998; 247(2):212-22.
- Pavan-Langston D. Ocular viral infections: Herpes simplex virus, Epstein-Barr virus, Adenovirus and Poxviruses. . In: Galasso, editor. *Antiviral Agents and Human Viral Diseases, USA*: Lippincott-Raven; 1997.
- Pepose J. Herpes simplex virus disease: Anterior Segment of the eye. In: Pepose GH, KR Wilhelmus editor. *In ocular Infection and Immunity*: Mosby. St. Louis; 1996. p. 905-32.
- Posnett DN. Herpesviruses and autoimmunity. *Current opinion in investigational drugs* (London, England: 2000). 2008; 9(5):505-14.
- Quesada A, Redondo J. [CA⁺⁺/ calcineurin/NFAT signaling in endothelial activation and angiogenesis: effects od cyclosporin A]. *Nefrologia: publicacion oficial de la Sociedad Española Nefrologia*. 2003; 23 Suppl 3:44-8. . La ruta de senalizacion CA⁺⁺/calcineurina/NFAT en activacion endotelial y angiogenesis: efectos de la ciclosporina A.

- Rabie R, Mumtaz K, Renner EL. Efficacy of antiviral therapy for hepatitis C after liver transplantation with cyclosporine and tacrolimus: a systematic review and meta-analysis. *Liver transplantation: official publication of the American Association for the Study of Liver Diseases and the International Liver Transplantation Society*. 2013; 19(1):36-48.
- Randone S, Guiducci S, Cerinic M. Systemic sclerosis and infections. *Autoimmunity reviews*. 2008; 8(1):36-40.
- Rao S. Treatment of herpes simplex virus stromal keratitis unresponsive to topical prednisolone 1% with topical cyclosporine 0.05%. *American journal of ophthalmology*. 2006; 141(4):771-2.
- Rhen T, Cidlowski J. Antiinflammatory action of glucocorticoids--new mechanisms for old drugs. *The New England journal of medicine*. 2005; 353(16):1711-23.
- Roizman B, Knipe, D. M. & Whitley, R. J. Herpes simplex viruses. In: Knipe DM, Howley, P. M., editor. *Fields Virology*: Lippincott Williams &Wilkins; 2007. p. 2503-602.
- Rowe A, Leger A, Jeon S, Dhaliwal D, Knickelbein J, Hendricks R. Herpes Keratitis. *Progress in Retinal and Eye Research*, 2013; 32:88-101.
- Sauerbrei A, Deinhardt S, Zell R, Wutzler P. Phenotypic and genotypic characterization of acyclovir-resistant clinical isolates of herpes simplex virus. *Antiviral research*. 2010; 86(3):246-52.
- Scapini P, Calzetti F, Cassatella MA. On the detection of neutrophil-derived vascular endothelial growth factor (VEGF). *Journal of immunological methods*. 1999; 232(1-2):121-9.
- Schang L, Bantly A, Knockaert M, Shaheen F, Meijer L, Malim M, et al. (a) Pharmacological cyclin-dependent kinase inhibitors inhibit replication of wild-type and drug-resistant strains of herpes simplex virus and human immunodeficiency virus type 1 by targeting cellular, not viral, proteins. *Journal of virology*. 2002; 76(15):7874-82.
- Schang L, Bantly A, Schaffer PA. (b) Explant-induced reactivation of herpes simplex virus occurs in neurons expressing nuclear cdk2 and cdk4. *Journal of virology*. 2002; 76(15):7724-35.
- Schang L, Phillips J, Schaffer P. Requirement for cellular cyclin-dependent kinases in herpes simplex virus replication and transcription. *Journal of virology*. 1998; 72(7):5626-37.

- Shi W, Gao H, Xie L, Wang S. Sustained intraocular rapamycin delivery effectively prevents high-risk corneal allograft rejection and neovascularization in rabbits. *Investigative ophthalmology & visual science*. 2006; 47(8):3339-44.
- Shimeld C, Efstathiou S, Hill T. Tracking the spread of a /acZ-tagged herpes simplex virus type 1 between the eye and the nervous system of the mouse: comparison of primary and recurrent infection. *Journal of virology*. 2001; 75(11):5252-62.
- Shimeld C, Hill T, Blyth B, Easty D. An improved model of recurrent herpetic eye disease in mice. *Current eye research*. 1989; 8(11):1193-205.
- Sivendran S, Agarwal N, Gartrell B, Ying J, Boucher KM, Choueiri TK, Sonpavde G, Oh WK, Galsky MD. Metabolic complications with the use of mTOR inhibitors for cancer therapy. *Cancer Treat Rev*. 2014 Feb;40(1):190-6.
- Sloan D, Jerome K. Herpes simplex virus remodels T-cell receptor signaling, resulting in p38-dependent selective synthesis of interleukin-10. *Journal of virology*. 2007; 81(22):12504-14.
- Streilein J, Dana M, Ksander B. Immunity causing blindness: five different paths to herpes stromal keratitis. *Immunology today*. 1997; 18(9):443-9.
- Stulting RD, Kindle JC, Nahmias AJ. Patterns of herpes simplex keratitis in inbred mice. *Investigative ophthalmology & visual science*. 1985; 26(10):1360-7.
- Stumpf TH, Case R, Shimeld C, Easty DL, Hill TJ. Primary herpes simplex virus type 1 infection of the eye triggers similar immune responses in the cornea and the skin of the eyelids. *The Journal of general virology*. 2002; 83(Pt 7):1579-90.
- Tamesis RR, Messmer EM, Rice BA, Dutt JE, Foster CS. The role of natural killer cells in the development of herpes simplex virus type 1 induced stromal keratitis in mice. *Eye (London, England)*. 1994; 8 (3):298-306.
- Tang Q, Hendricks RL. Interferon gamma regulates platelet endothelial cell adhesion molecule 1 expression and neutrophil infiltration into herpes simplex virus-infected mouse corneas. *J Exp Med*. 1996;184: 1435–1447.
- Tang Q, Chen W, Hendricks RL. Proinflammatory functions of IL-2 in herpes simplex virus corneal infection. *J Immunol*. 1997;158: 1275–1283.

- Thomas J, Gangappa S, Kanangat S, Rouse BT. On the essential involvement of neutrophils in the immunopathologic disease: herpetic stromal keratitis. *Journal of immunology* (Baltimore, Md: 1950). 1997; 158(3):1383-91.
- Thomas J, Kanangat S, Rouse BT. Herpes simplex virus replication-induced expression of chemokines and proinflammatory cytokines in the eye: implications in herpetic stromal keratitis. *Journal of interferon & cytokine research: the official journal of the International Society for Interferon and Cytokine Research*. 1998; 18(9):681-90.
- Thygeson P. Historical observations on herpetic keratitis. *Survey of ophthalmology*. 1976; 21(2):82-90.
- Trotter JF, Wachs ME, Trouillot TE, Bak T, Kugelmas M, Kam I, Everson G. Dyslipidemia during sirolimus therapy in liver transplant recipients occurs with concomitant cyclosporine but not tacrolimus. *Liver Transpl*. 2001 May; 7(5):401-8.
- Tumpey TM, Chen SH, Oakes JE, Lausch RN. Neutrophil-mediated suppression of virus replication after herpes simplex virus type 1 infection of the murine cornea. *Journal of virology*. 1996; 70(2):898-904.
- Underwood JL, Murphy CG, Chen J, Franse-Carman L, Wood I, Epstein DL, et al. Glucocorticoids regulate transendothelial fluid flow resistance and formation of intercellular junctions. *The American journal of physiology*. 1999; 277(2 Pt 1):C330-42.
- Vahlne A, Larsson PA, Horal P, Ahlmen J, Svennerholm B, Gronowitz JS, et al. Inhibition of herpes simplex virus production in vitro by cyclosporin A. *Archives of virology*. 1992; 122(1-2):61-75.
- Vajpayee RB, Dhakal BP, Gupta SK, Sachdev MS, Satpathy G, Honavar SG, et al. Evaluation of topical 0.03% flurbiprofen drops in the treatment of herpetic stromal keratitis. *Australian and New Zealand journal of ophthalmology*. 1996; 24(2):131-5.
- Wagner EK, Bloom DC. Experimental investigation of herpes simplex virus latency. *Clinical microbiology reviews*. 1997; 10(3):419-43.
- Whitley R and Gilger B. Disease of the canine cornea and sclera. In: *Veterinary Ophthalmology 3^o ed* (ed Gelatt K.) Lippincott/Williams &Wilkins, Baltimore; USA. 1999; 635-673.
- Whitley RJ, Roizman B. Herpes simplex virus infections. *Lancet*. 2001; 357(9267):1513-8.

- Wickham S, Carr DJ. Molecular mimicry versus bystander activation: herpetic stromal keratitis. *Autoimmunity*. 2004; 37(5):393-7.
- Wildy p. Herpes history and classification. In: AS K, editor. *The herpes viruses*. New York: New York Academic; 1973. p. 1-25.
- Wilhelmus KR, Gee L, Hauck WW, Kurinij N, Dawson CR, Jones DB, et al. Herpetic Eye Disease Study. A controlled trial of topical corticosteroids for herpes simplex stromal keratitis. *Ophthalmology*. 1994; 101(12):1883-95.
- Zheng M, Schwarz MA, Lee S, Kumaraguru U, Rouse BT. Control of stromal keratitis by inhibition of neovascularization. *The American journal of pathology*. 2001; 159(3):1021-9.