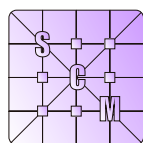


Sociedad de Ciencias Morfológicas de La Plata

Resúmenes del XV CONGRESO y 12<sup>avas</sup> JORNADAS DE EDUCACIÓN



[www.scmlp.org.ar](http://www.scmlp.org.ar)

29 y 30 DE AGOSTO DE 2013  
UNIVERSIDAD NACIONAL DE LA PLATA  
FACULTAD DE MEDICINA  
LA PLATA, ARGENTINA

### LOS MÚSCULOS *ETHMOMANDIBULARIS* Y *PSEUDOMASSETER* EN *Myiopsitta monachus* (AVES, PSITTACIFORMES, ARINI)

Carril J; Picasso MBJ; Tambussi CP.

Cátedra de Reproducción Animal, Facultad de Ciencias Veterinarias - Universidad Nacional de La Plata. Calle 60 y 118 s/n. CP 1900. La Plata, Buenos Aires - Argentina.

e-mail: [julyetacarril@gmail.com](mailto:julyetacarril@gmail.com)

En su historia evolutiva, los Psittaciformes (cacatúas y loros) desarrollaron novedades evolutivas relacionadas con la aducción de la mandíbula: la adición de dos músculos específicos, los *mm. ethmomandibularis* y *pseudomasseter* (derivados de los músculos *pterygoideus* y *adductor mandibulae externus* respectivamente) y el desarrollo de un arco suborbital osificado (ASO). A pesar de su singularidad, la musculatura craneana no ha sido descrita en muchas especies, entre ellas *Myiopsitta monachus*. Disecciones de cotorras adultas permiten afirmar que: (1) el *m. ethmomandibularis* es un músculo carnoso que se origina en la parte anterior del septo interorbital y se inserta en la cara medial de la mandíbula; (2) el *m. pseudomasseter* consiste en una hoja aponeurótica con origen en el *m. adductor mandibulae externus pars ventralis* a nivel mandibular, que se extiende dorsalmente cubriendo la superficie lateral de la barra yugal y se inserta en el proceso suborbital; (3) el ASO está ausente y el cierre ventral de la órbita es ligamentoso. Sobre otros loros neotropicales, la literatura indica que esta condición es similar a la registrada en *Pionites*, pero distinta en *Ara* donde el *m. pseudomasseter* está ausente y el ASO presente y en *Amazona* que posee ambos. La distribución heterogénea de estos caracteres es evidente en el clado, siendo necesario estudiar un mayor número de especies para establecer relaciones filogenéticas confiables y testear la hipótesis de que estas estructuras constituyen un sistema funcional integrado relacionado con mayores fuerzas de aducción necesarias en la alimentación.

**Palabras clave:** novedades evolutivas, músculo pseudomasetérico, arco suborbital osificado.

### ANATOMÍA DE LA REGIÓN TORACOLUMBAR EN PERRO Y SU APLICACIÓN QUIRÚRGICA EN LA COMPRESIÓN MEDULAR: PRESENTACIÓN DE UN CASO

Delgado Stagnares JJ<sup>1</sup>; Silva LB<sup>1</sup>; Alice JM<sup>2</sup>; Portiansky EL<sup>2</sup>; Sánchez HL<sup>1</sup>.

1- Instituto de Anatomía. 2- Instituto de Patología. Facultad de Ciencias Veterinarias - Universidad Nacional de La Plata. Calle 60 y 118 s/n. CP 1900. La Plata, Buenos Aires - Argentina.

e-mail: [lilianasanche@fcv.unlp.edu.ar](mailto:lilianasanche@fcv.unlp.edu.ar)

La enfermedad discal a nivel toracolumbar es una patología que cada vez se da con más frecuencia en la clínica diaria de pequeños animales, una de las razas más susceptible por factores hereditarios es el Dachshund; anatómicamente la lesión se localiza con más frecuencia desde los espacios intervertebrales T11-T12 a L1-L2, se asocia con la degeneración condroide del núcleo pulposo del disco intervertebral produciendo bien una extrusión o una protrusión. Las alteraciones neurológicas más comunes debido a la compresión medular se encuentran comprendidas dentro del síndrome de neurona motora superior. Se reporta el caso de un paciente canino, hembra de 5 años de edad, raza Dachshund con cifosis, dolor toracolumbar y paraparesia de miembros pelvianos. El cuadro clínico tenía 15 días de evolución. Para el diagnóstico por imágenes se utilizó la Tomografía Axial Computarizada (TAC), este estudio ayudó a determinar el alcance y el carácter de las lesiones que mostraban alteraciones en la apariencia del núcleo pulposo y una importante compresión medular. La cirugía descompresiva fue el método propuesto para aliviar el déficit neurológico. Las imágenes de la TAC ayudaron a determinar cuantas vértebras debían ser laminectomizadas para la extracción del material extrudado y ubicar con mayor precisión los reparos anatómicos de cada vértebra. El tratamiento quirúrgico utilizado logró estabilizar la región lesionada de la columna vertebral y la descompresión medular. A los 30 días posteriores a la cirugía el paciente mostró una recuperación total de la función motora, coordinación de los movimientos voluntarios y control de esfínteres.

**Palabras clave:** región toracolumbar, cirugía, compresión medular.

## RECONSTRUCCIÓN 3D DE LOS AUTOPODIOS EN ESTADIOS PREVIOS A LA OSIFICACIÓN DE ARMADILLOS (MAMMALIA, XENARTHRA, DASYPODIDAE): DEFINICIÓN TEMPRANA DE CARACTERES POST-EMBRIONARIOS

Galliari FC<sup>1,2,3</sup>; Carlini AA<sup>1,2</sup>.

1-División Paleontología de Vertebrados, Facultad de Ciencias Naturales y Museo - Universidad Nacional de La Plata. 2- CONICET. 3- División Paleontología de Vertebrados. Museo de La Plata. Paseo del Bosque, s/n. CP 1900. La Plata, Buenos Aires - Argentina.

e-mail: [fgalliari@hotmail.com](mailto:fgalliari@hotmail.com)

Considerando que el análisis de la ontogenia provee información necesaria para proponer homologías, el estudio de etapas del desarrollo previas a la adultez es relevante. Se examinaron los autopodios de dos fetos de armadillos, uno de *Dasyurus hybridus* y uno de *Chaetophractus villosus* en estadios previos a la osificación, para conocer su morfología hacia el final de la morfogénesis, y contrastarla con las etapas de osificación y adulta. Se realizaron cortes histológicos seriados sobre los autopodios (anterior y posterior), que fueron coloreados con la técnica Azan-Domagk. Cada corte fue luego fotografiado e ingresado secuencialmente en un software que se utilizó para obtener cada reconstrucción 3D de las regiones carpal/tarsal y metacarpal/metatarsal. Las características importantes de la región falangeal fueron obtenidas directamente sobre la serie histológica. Además, se realizaron secuencias de osificación para ambas especies donde se contabilizaron los centros de osificación autopodiales. Finalmente, se estudiaron esqueletos adultos de ambas especies. Si bien la anatomía fetal cartilaginosa es similar a la observada en el adulto, se encontraron algunas diferencias destacables: el trapecio-trapezoide en *C. villosus* se forma por la fusión de sus elementos en etapas previas a la osificación, ya que sólo se observa un elemento cartilaginoso que contiene dos centros; las falanges anteriores, que en el adulto se encuentran frecuentemente fusionadas, se observaron separadas en la etapa de cartílago, por lo que la fusión de sus elementos sucedería en estadios posteriores. En *D. hybridus* el tamaño del quinto dedo, muy reducido en el adulto, es proporcionalmente mayor en los fetos.

**Palabras clave:** autopodios, reconstrucción tridimensional, armadillos, esqueletogénesis, Dasypodidae.

**MORFOLOGÍA Y DISPOSICIÓN DE LOS HUEVOS DE *Binema* sp. (NEMATODA, THELASTOMATIDAE) PARÁSITO DE GRILLOTOPO EN EL GRAN LA PLATA**

Rusconi JM; Camino NB; Achinelly MF.

Centro de Estudios Parasitológicos y de Vectores, CEPAVE-CCT-La Plata. CONICET-UNLP-CIC. Calle 2 n° 584. CP 1900. La Plata, Buenos Aires - Argentina.

e-mail: [nemainst@cepave.edu.ar](mailto:nemainst@cepave.edu.ar)

El estudio de nemátodos parásitos de insectos plaga del suelo radica en hallar algún agente patógeno que los controle biológicamente. Entre ellos los grillotopos (Orthoptera, Gryllotalpidae), causan severos daños ya que se encuentran construyendo galerías subterráneas y atacando raíces, bulbos, tubérculos y sobre todo el césped. Dañan mayormente plantas en suelos arenosos o en almácigos y viveros, donde las plantas recién nacidas son arrastradas bajo la superficie del suelo y comidas íntegramente. Ninfas y adultos de grillotopo fueron capturados con soluciones tensoactivas y a mano alzada en zonas de recreación del Gran La Plata. En el laboratorio fueron disectados para el hallazgo de nemátodos, bajo lupa estereoscópica. Los nemátodos hallados fueron fijados en solución TAF y luego fotografiados en microscopio óptico. Durante las prospecciones fue registrada una especie del género *Binema* (Nematoda, Thelastomatidae) cuyos huevos son ovales, de cáscara lisa, sin biso y sin ornamentaciones. Además de las cigotas encontramos que la mayoría de los huevos, se hallaban en las primeras etapas del desarrollo embrionario, dentro del útero de la madre, y se disponían en paquetes de 2 y 3 huevos, de esta manera sería factible su eliminación al exterior, que de ser así, constituiría una condición única de los huevos de este género que nos permitiría afirmar que estamos en presencia de una nueva especie.

**Palabras clave:** nematoda, huevos, grillotopos.

**PRESENCIA DE BACTERIAS EN PATAS DE CUCARACHAS DE LA PLATA**

González SE; Camino NB; Zanca FM.

Centro de Estudios Parasitológicos y de Vectores, CEPAVE-CCT-La Plata. CONICET-UNLP-CIC. Calle 2 n° 584. CP 1900. La Plata, Buenos Aires - Argentina.

e-mail: [nemainst@cepave.edu.ar](mailto:nemainst@cepave.edu.ar)

El estudio de la cucaracha americana *Periplaneta americana* (L.) radica en la necesidad de encontrar algún agente patógeno para su biocontrol. Este insecto contamina los alimentos ya que se alimenta y refugia en lugares húmedos y sucios. En sus exoesqueletos transportan organismos tales como bacterias, protozoos, virus y hongos. Algunos de los cuales afectan al hombre, como *Escherichia coli* que puede dar afecciones leves a severas. *E. coli* enterohemorrágica que puede progresar a síndrome urémico hemolítico. Las heces, cuerpo y las ootecas de cucaracha también contienen una serie de alérgenos, que en algunas personas han provocado respuestas como dermatitis atópica, rinitis alérgica y asma. Se recolectaron ninfas de *Periplaneta americana* durante la primavera-verano 2010-2011, de una casa abandonada en el norte de La Plata, Buenos Aires, Argentina, para evaluar la presencia de bacterias en sus patas. Las cucarachas se recogieron por trampa de captura. Para la observación en microscopio electrónico de barrido, los insectos fueron congelados a -20° C y las patas fueron directamente montadas sobre bloques de bronce y recubiertas en oro por pulverización catódica, observados y fotografiados utilizando un microscopio electrónico de barrido JEOL JSM 6360 LV. Se observaron dos tipos morfológicos de bacterias: bacilos (aislados o agrupados) y cocos (diplo y tetracos). No se determinó la patogenicidad sino sólo su presencia. Se documenta fotográficamente la co-existencia de tipos bacterianos en los apéndices locomotores del blático. Queda planteada a futuro la tipificación mediante pruebas bioquímicas y moleculares a partir de su aislamiento en medios enriquecidos.

**Palabras clave:** cucarachas, domiciliarias, bacterias.

## LOCALIZACIÓN Y CARACTERIZACIÓN MORFOLÓGICA DE ENDOSIMBIONTES OBLIGADOS DE *Delphacodes kuscheli* Y *Dalbulus maidis*, DOS ESPECIES DE CHICHARRITAS VECTORAS DE ENFERMEDADES DEL CULTIVO DE MAÍZ EN ARGENTINA (HEMIPTERA: AUCHENORRYNCHA)

Brentassi ME; De La Fuente D; Lameiro A.

División Entomología. Facultad de Ciencias Naturales y Museo; Universidad Nacional de La Plata. Paseo del Bosque s/n. CP 1900. La Plata, Buenos Aires - Argentina.

e-mail: [eubrenta@fcnym.unlp.edu.ar](mailto:eubrenta@fcnym.unlp.edu.ar)

*Delphacodes kuscheli* (Familia: Delphacidae) y *Dalbulus maidis* (Familia: Cicadellidae), son dos auquenorrincos de importancia fitosanitaria que transmiten respectivamente el virus del Mal de Río Cuarto y el Corn Stunt Spiroplasma, enfermedades que afectan severamente al cultivo de maíz en Argentina. En hemipteros es conocida la presencia de endosimbiontes obligados (bacterias u hongos) que proveen de aminoácidos esenciales y vitaminas indispensables para completar el ciclo vital del huésped. El objetivo es dar a conocer la localización y caracterización morfológica de endosimbiontes obligados asociados a *D. kuscheli* y *D. maidis*. Los insectos utilizados provinieron de crías llevadas a cabo en el Bioterio de la División Entomología (FCNyM). Las observaciones se realizaron con microscopio óptico y electrónico de transmisión para lo cual insectos adultos se procesaron según técnicas convencionales de fijación, inclusión y coloración. *D. kuscheli* aloja organismos eucariotas, levaduriformes, *Yeast-like symbionts* (YLS), principalmente en el tejido graso abdominal, en relación a los apodemas esternales y en el polo posterior de los ovocitos. Estos organismos miden entre 11-12  $\mu\text{m}$  de longitud y se reproducen por brotación; a nivel ultraestructural la característica más sobresaliente es el grosor de la pared celular. Los endosimbiontes de *D. maidis* se alojan en órganos pares abdominales (bacteriomas) conformados por células epiteliales que rodean a un sincitio central que aloja a bacterias de forma irregular de gran tamaño (10-20  $\mu\text{m}$  de longitud). Estos estudios forman parte de una nueva línea de investigación que tiene como fin conocer la identidad taxonómica de los endosimbiontes obligados en auquenorrincos y el rol en el ciclo vital de los vectores.

**Palabras clave:** endosimbiontes, maíz, auquenorrincos, *Delphacodes kuscheli*, *Dalbulus maidis*.

## MORFOLOGÍA DE UN NUEVO GÉNERO Y ESPECIE DE CILIADO HIPOTRICO (PROTOZOA)

Küppers GC.

Instituto de Limnología "Dr. Raúl A. Ringuelet", UNLP-CONICET-CCT-La Plata. Boulevard 120 y calle 62. CP 1900 La Plata, Buenos Aires - Argentina.

e-mail: [gkoppers@fcnym.unlp.edu.ar](mailto:gkoppers@fcnym.unlp.edu.ar)

Los hipotricos son aplanados dorso-ventralmente, presentan la superficie ventral cubierta de cirros locomotores, agrupados o en hileras, y la superficie dorsal con hileras de cerdas sensoriales. En la Argentina, son escasos los estudios taxonómicos de ciliados en base a técnicas de impregnación argéntica permanentes, que revelan las estructuras mencionadas. El presente trabajo describe la morfología e infraciliatura de un ciliado hipotrico nuevo, encontrado en el plancton y suelo resuspendido de un limnótomo temporal bonaerense. El material fue estudiado mediante técnicas de observación en vivo e impregnación argéntica con protargol, bajo el microscopio óptico. Este ciliado nuevo mide 252-322  $\times$  70-140  $\mu\text{m}$  en vivo, presenta una película rígida y un citoplasma transparente, sin gránulos corticales. El aparato nuclear consta de 2 nódulos macronucleares y 3-6 micronúcleos. La superficie ventral está cubierta por numerosas hileras de cirros ventrales y marginales, cirros frontales dispuestos a modo de tricorona, 3 cirros bucales y 12-17 cirros transversos. La superficie dorsal posee alrededor de 15 hileras de cerdas, fragmentos de hileras y dicinétidas aisladas distribuidas irregularmente, además de 17-28 cirros caudales. La zona oral presenta 72-91 membranelas y membranas paroral y endoral entrecruzadas y curvadas. Esta combinación única de caracteres conduce a establecer un nuevo género y especie de hipotrico, posiblemente relacionado con los Oxytrichidae Stylonychinae.

**Palabras clave.** Protozoa, Ciliophora, taxonomía, agua dulce, suelo.

### LA ASOCIACIÓN DE *Helobdella simplex* (HIRUDINEA, GLOSSIPHONIIDAE) CON *Epistylis* sp. (CILIOPHORA PERITRICHIA)

Gullo BS.

Cátedra Zoología Invertebrados I, Facultad de Ciencias Naturales y Museo - Universidad Nacional de La Plata. Av. 60 y 122 s/n. CP 1900. La Plata, Buenos Aires - Argentina.

e-mail: [bgullo@fcnym.unlp.edu.ar](mailto:bgullo@fcnym.unlp.edu.ar)

La asociación de ciliados Peritrichia con invertebrados acuáticos (epibiosis) es común en ambientes de agua calma y con cierto contenido de materia orgánica. En la mayoría de los casos este tipo de relación no resulta perjudicial para los hirudíneos. Sin embargo, algunos autores han demostrado que la presencia de *Epistylis* sp. sobre ciertas especies causa lesiones irreversibles en la cutícula, epidermis y capas musculares lo cual dificulta el intercambio gaseoso. El objetivo de este trabajo es determinar si la adherencia de estos ciliados sobre la superficie corporal de *H. simplex* produce lesiones. Durante muestreos realizados en el Parque Pereyra Iraola (Buenos Aires) para recolectar hirudíneos se hallaron colonias de *Epistylis* sp. asociadas a *Helobdella simplex*. Las colonias fueron identificadas y fotografiadas "in vivo". Los ejemplares de *H. simplex* fueron fijados en Carnoy e incluidos en Paraplast. Se obtuvieron secciones histológicas transversales de 7 µm que fueron teñidas con Hematoxilina de Mayer y Eosina. La evaluación microscópica no evidenció alteraciones en la epidermis, dermis ni fibras musculares. Por lo tanto, la ausencia de lesión en *H. simplex* implica que esta asociación no resulta patógena como fuera observado en otras especies de hirudíneos y que los ciliados juegan un importante rol como ectocomensales. Esta simbiosis resulta ventajosa para el protozoo que obtiene un suministro continuo de alimento principalmente bacterias y materia orgánica en suspensión. Sin embargo, el aumento de la materia orgánica disminuye la cantidad de oxígeno disuelto, factor que puede afectar la supervivencia de los hirudíneos independientemente de la presencia de estas colonias de ciliados.

*Palabras clave:* *Helobdella simplex*, epibiontes.

### ESTUDIOS ULTRAESTRUCTURALES DE LA LARVA DE *Culicoides bambusicola* LUTZ (DIPTERA: CERATOPOGONIDAE) Y SU RELACIÓN CON EL MEDIO

Funes A; Hochman S; Ronderos MM; Marino PI.

División Entomología, Museo de La Plata. Paseo del Bosque s/n. CP 1900. La Plata, Buenos Aires - Argentina.

e-mail: [pmarino@fcnym.unlp.edu.ar](mailto:pmarino@fcnym.unlp.edu.ar)

El género *Culicoides* Latreille incluye especies de polvorines cuyas hembras son hematófagas. Algunas de ellas revisten interés sanitario por ser transmisores de patógenos. De las 280 especies reconocidas para la región Neotropical, sólo se conocen las larvas de 14. Esta pobreza de conocimiento referida a los preimagos, hace que su estudio revista gran importancia con miras a eventuales tareas de prevención y control. En esta presentación se redescubre la larva de *C. bambusicola* Lutz, y se incluyen comentarios referidos a la biología en relación a la morfología ultraestructural. Las larvas recolectadas en el agua acumulada en internodos de bambú fueron criadas en el laboratorio hasta adulto en cápsulas con sustrato con agua y detritos del ambiente natural, y fueron microfotografiadas mediante Microscopio Electrónico de Barrido. Es sabido que la morfología larval de varias especies de *Culicoides* se encuentra relacionada con su hábitat. Algunos de los caracteres de la larva parecen estar relacionados con su presencia en fitotelmata como pigmentación torácica pardo amarillenta, desarrollo de las cortinas laterales de la epifaringe y setas largas del segmento caudal, las cuales son característicos de especies de *Culicoides* que crían en huecos de árbol. En referencia a las especies neotropicales, estas características han sido corroboradas para *C. debilipalpis* Lutz, cuyas larvas fueron halladas en *Salix* sp.. Sin embargo, la presencia de cortinas laterales bien desarrolladas no sólo se observa en las especies que crían en huecos de árboles sino también en aquellas que habitan ambientes fitotélmicos similares como los internodos de caña de bambú.

*Palabras clave:* *Culicoides bambusicola*, larva, bionomía.

---

ESTUDIO DE LAS PUPAS DE DOS ESPECIES DE POLVORINES DEL GÉNERO *Culicoides*  
(DIPTERA: CERATOPOGONIDAE)

Hochman S; Funes A; Marino PI; Ronderos MM.

División Entomología, Museo de La Plata. Paseo del Bosque s/n. CP 1900. La Plata, Buenos Aires - Argentina.

e-mail: [pmarino@fcnym.unlp.edu.ar](mailto:pmarino@fcnym.unlp.edu.ar)

El género *Culicoides* Latreille está representado por pequeños dípteros con hembras hematófagas, siendo algunas especies reconocidas como vectores de patógenos que afectan al hombre y principalmente a animales domésticos y silvestres. Hasta el presente se conocen los adultos de 280 especies de *Culicoides* en la región Neotropical. A pesar del gran número de especies descritas, los estados preimaginales han sido pobremente estudiados, y sólo 30 pupas han sido descritas. El objetivo de este trabajo es redescibir en forma completa las pupas de *Culicoides bambusicola* Lutz y de *C. insignis* Lutz a partir de material capturado en las provincias de Corrientes y Misiones. Las pupas fueron transportadas al laboratorio en viales individuales con agua del medio y diariamente observadas hasta la emergencia del adulto. Los ejemplares montados fueron examinados mediante microscopio óptico y fotografiados con cámara digital Micrometrics SE Premium. Algunos de los caracteres morfológicos de las pupas como el órgano respiratorio y los procesos terminales del noveno segmento abdominal sugieren una correlación directa de acuerdo al medio que habitan. Por lo tanto, la presencia de escamas en forma de espinas en el órgano respiratorio es típico para aquellas especies que crían en huecos de árboles o ambientes similares de aguas limpias, como es el caso de *C. bambusicola*; mientras que *C. insignis* quien cría en agua barrosa presenta un órgano respiratorio más largo y menos espinoso. Además, los procesos terminales del noveno segmento abdominal de la pupa de *C. insignis* son más cortos y puntiagudos que los de *C. bambusicola*.

**Palabras clave:** *Culicoides bambusicola*, *Culicoides insignis*, pupas, bionomía.

## MORFOLOGÍA APLICADA - ESTUDIO DE LAS RELACIONES ANATÓMICAS DEL NERVIU ULNAR EN EL BLOQUEO ANESTÉSICO TRONCULAR

Soler M; Césare S; Conigliaro L; Lemus G; Coscarelli L; Hijano JC.

Cátedra "B" de Anatomía. Facultad de Ciencias Médicas - Universidad Nacional de La Plata. Av. 60 y 120 s/n. CP 1900. La Plata, Buenos Aires - Argentina.

e-mail: [sebascesare@hotmail.com](mailto:sebascesare@hotmail.com)

La anestesia troncular releva importancia quirúrgica en cirugía menor aplicada a la traumatología, la cirugía reparadora y la cirugía neurológica, entre otras especialidades. Consiste en instilar solución anestésica en un trayecto definido de un nervio, produciendo la anestesia de su territorio sensitivo. El nervio ulnar representa una de las cinco ramas terminales del plexo braquial, segmentos C8 y T1, e inerva sensitivamente la región palmar comprendida por dentro de una línea que une la parte media de la línea intermetacarpiana con el eje del cuarto dedo, y la cara dorsal de la mano en su mitad medial, todo el quinto dedo, la totalidad del cuarto (excepto la mitad lateral de sus falanges 2da y 3ra) y la mitad interna de la primera falange del dedo medio. Para el siguiente trabajo se recurrió a estudio bibliográfico de las técnicas de anestesia regional troncular y a la disección del nervio ulnar en 10 piezas cadavéricas formolizadas al 10%. Se marcaron los puntos de reparo en axila, brazo, codo y muñeca. Se comprobó constancia en el origen de dicho nervio derivando de los troncos secundarios anteromediales, así como en sus relaciones con la arteria axilar y los planos musculares superficial y profundo del brazo, en su recorrido por la cara interno del mismo. Se determinó su importante relación en el canal epitrocleo-olecraneano y a nivel del conducto cubital carpiano. Se remarca la importancia del conocimiento del territorio sensitivo del nervio ulnar y sus relaciones anatómicas aplicados a las técnicas de anestesia troncular.

**Palabras clave:** anestesia troncular, nervio ulnar, anatomía topográfica.

## MORFOLOGÍA DE LA ARTERIA DORSAL DEL PENE (COMUNICACIÓN PREVIA)

Cerezo MH<sup>1</sup>; Casbarro SRT<sup>1</sup>; Benitez VA<sup>1</sup>; Conti JM<sup>1</sup>; Hendriksen JB<sup>2</sup>.

1- Cátedra "A" de Anatomía. 2- Cátedra "A" de Histología, Facultad de Ciencias Médicas - Universidad Nacional de La Plata. Av. 60 y 120 s/n. CP 1900. La Plata, Buenos Aires - Argentina.

e-mail: [julietacnti.mdp@hotmail.com](mailto:julietacnti.mdp@hotmail.com)

La arteria dorsal del pene, que frente a la erección requiere modificar su longitud, no presenta sinuosidad en su trayecto como adaptación anatómica. Esta adaptación si se encuentra en otras arterias que sufren elongación ante eventos fisiológicos, como la arteria uterina durante el embarazo. Histológicamente la arteria dorsal del pene tiene mayor cantidad de fibras elásticas por lo que esta podría ser la respuesta a este interrogante. Se realizó un estudio descriptivo sobre material cadavérico de la cátedra A de Anatomía. El objetivo de este trabajo es corroborar las características macro y microscópicas de la arteria. Se realizó la disección de fetos y adultos de la Cátedra A de Anatomía, dejando al descubierto la arteria dorsal del pene en la cual se objetivó la estructura y las características macroscópicas de la misma. Se procedió a realizar cortes histológicos de las piezas a nivel de la arteria pudenda interna y la arteria dorsal del pene para observar la estructura. En la macroscopía no se halló sinuosidad, observándose un trayecto rectilíneo. Los resultados de la microscopía se ampliarán al momento de la presentación. Estos hallazgos nos permiten inferir que existe una adaptación en la arteria dorsal del pene que permite la erección sin producirse disminución del calibre del vaso y el consiguiente aumento de longitud de este órgano dado por una adaptación histológica. El conocimiento de esta situación es de importancia en casos en que debe realizarse cirugía de revascularización del miembro viril.

**Palabras clave:** arteria dorsal del pene, disfunción eréctil, Histología.



### IMPORTANCIA ANATÓMICA DEL ESTUDIO DEL PEDÍCULO BILIAR EN LA CIRUGIA GENERAL DE ABDOMEN

Conigliaro L; Tranamil C; Morand J; Pache Y; Lemus Larralde G; Soler M; Coscarelli L; Hijano JC.

Cátedra "B" de Anatomía. Facultad de Ciencias Médicas - Universidad Nacional de La Plata. Av. 60 y 120 s/n. CP 1900. La Plata, Buenos Aires - Argentina.

e-mail: [lu160481@hotmail.com](mailto:lu160481@hotmail.com)

El pedículo hepático está representado por la vena porta, que se forma detrás de la cabeza del páncreas, a nivel de la 2ª vértebra lumbar por confluencia de las venas mesentérica mayor y tronco esplenomesaraico que arribará al hilio hepático entre los lóbulos cuadrado y caudado. A la izquierda encontramos la arteria hepática, naciendo del tronco celíaco entre la 12ª vértebra torácica y la 1ª vértebra lumbar junto con la arteria coronaria estomáquica y la arteria esplénica. Acompaña a la arteria hepática, por delante de la vena porta, el conducto hepatocolédoco, que traerá la bilis, la almacenará en la vesícula biliar y secretará en 2ª porción del duodeno. La arteria hepática dará dos ramas terminales que ingresarán al hilio hepático e intervendrán en la irrigación arterial nutricia. De la rama terminal derecha de la arteria hepática nace la arteria cística que correrá, junto con el conducto hacia la vesícula biliar. El conducto hepatocolédoco nace de dos conductos que se reúnen en un colector y recibe al conducto cístico para llamarse conducto colédoco, que posee cuatro porciones: supraduodenal, retroduodenal, intrapancreática y transparietal, se abrirá en segunda porción del duodeno. Se utilizaron 6 cadáveres adultos, formolizados 10%, se disecaron los elementos del pedículo biliar, sus relaciones entre sí y con las estructuras vecinas. Es fundamental el valor de la anatomía como ciencia madre en la clínica quirúrgica y su conocimiento para preservar los elementos nobles de la región y disminuir la morbilidad quirúrgica.

*Palabras clave:* anatomía topográfica, pedículo biliar, cirugía.

### BOLSA SEROSA MALAR (PEYRON) Y SU IMPORTANCIA EN LA LUBRICACIÓN DEL PISTÓN TEMPORAL

Césare S; Alvares P; Conigliaro L; Montes F; Lemus G; Soler M; Coscarelli L; Hijano JC.

Cátedra "B" de Anatomía. Facultad de Ciencias Médicas - Universidad Nacional de La Plata. Av. 60 y 120 s/n. CP 1900. La Plata, Buenos Aires - Argentina.

e-mail: [mercedescsoler@hotmail.com](mailto:mercedescsoler@hotmail.com)

La región temporal, una de las regiones biomecánicas más importantes del cráneo, encuentra como límites hacia ventral la rama ascendente del hueso cigomático junto con el proceso orbitario lateral del hueso frontal, hacia inferior la arcada cigomática y superiormente la línea curva temporal superior del hueso parietal; encontrándose como uno de sus contenidos más significativos el músculo temporal envuelto en su doble hoja aponeurótica. El músculo temporal encontrará su inserción distal en la apófisis coronoides del hueso mandibular y será su principal función la masticación. El tendón helicoidal del músculo realiza un movimiento de pistoneo entre la pared lateral de cráneo y la arcada temporal, con un deslizamiento cefalocaudal. La lubricación de dicho deslizamiento se encuentra asegurada por una bolsa serosa constante, localizada entre la grasa retromalar y el tendón muscular en cuestión, la que fuera descrita en los clásicos de la literatura francesa como Bolsa Serosa de Peyron. Se disecaron las regiones temporales de seis cabezas adultas, fijadas con formol al 10%, encontrándose en todas, la grasa malar y en cuatro de ellas el tejido fibroso correspondiente a las paredes de la bolsa serosa. Al igual que en otras regiones articulares donde los pistones musculares tienen relevancia biomecánica como en hombro, rodilla y cadera, la bolsa serosa temporal actúa lubricando y facilitando el deslizamiento del tendón sobre las estructuras vecinas.

*Palabras clave:* bolsa serosa, lubricación, músculo temporal.

### PREVALENCIA DE UNA IMPRONTA EN LA EPÍFISIS PROXIMAL DE LA CLAVÍCULA

Cerezo MH; Casbarro SRT; Zabaljauregui F; Alesandrini A; Benitez VA; Conti JM; Urrutia CK.

Cátedra "A" de Anatomía, Facultad de Ciencias Médicas - Universidad Nacional de La Plata. PB. Ala Berisso. Av. 60 y 120 s/n. CP 1900. La Plata, Buenos Aires - Argentina.

e-mail: [julietaconti.mdp@hotmail.com](mailto:julietaconti.mdp@hotmail.com)

Se realizó un estudio descriptivo, de corte transversal con el objetivo de observar la prevalencia de una impronta clavicular tanto en clavículas humanas derechas como izquierdas. La totalidad de clavículas estudiadas fue de 124, de las cuales 64 eran derechas y 60 izquierdas. Todas las piezas pertenecían a individuos adultos. Las muestras fueron obtenidas de las osteotecas de la cátedra A de Anatomía, el Departamento de Ciencias Morfológicas y el Centro de Estudiantes de Ciencias Médicas (Ce.Ci.Me). Por medio de la observación, se evidenció la presencia o no de dicha impronta, que se encuentra ubicada en la cara inferior de la metáfisis del hueso. Se clasificaron entonces las muestras en "con impronta", en el caso de presentar la rugosidad en esa zona, "sin impronta" en caso de presentar una superficie lisa, e "indeterminada" en caso de que por deterioro del hueso no se pudiera objetivar lo anterior. De esta manera, 9 muestras se excluyeron del estudio estadístico por ser indeterminadas, lo que nos da un total de 115 clavículas, 61 derechas y 54 izquierdas. De las clavículas derechas, 41 (67,2%) presentaban la impronta y 21 (33,8%) no. Para las clavículas izquierdas, 30 (55,5%) presentaban el accidente y 24(44,5%) no. La presencia de esta impronta clavicular abre el panorama para realizar nuevos estudios. Creemos que esta impronta sobre la primer costilla denota un desgaste biomecánico del hueso, según el tipo de tarea que desarrolló el individuo. Desde el punto de vista biomecánico se produce una "luxación" hacia caudal producto del esfuerzo del hombro al soportar pesos de manera continua en el miembro superior.

*Palabras clave:* clavícula, accidente óseo, biomecánica.

### TOPOGRAFÍA TALAR. ANATOMÍA APLICADA DE LA REGIÓN DE LA GARGANTA DEL PIE EN SU PORCIÓN MEDIAL

Césare S; Conigliaro L; Prochosniuk M; Lemus Larralde G; Soler M; Coscarelli L; Hijano JC.

Cátedra "B" de Anatomía. Facultad de Ciencias Médicas - Universidad Nacional de La Plata. Av. 60 y 120 s/n. CP 1900. La Plata, Buenos Aires - Argentina.

e-mail: [glarralde@hotmail.com](mailto:glarralde@hotmail.com)

La región talar encuentra límite superior en una línea que pase por el borde superior de maléolos tibial y fibular. El inferior es congruencia de tres puntos: medial anterior y posterior y lateral. Está representada por la articulación del tobillo y diferentes elementos que pasan por los canales maleolares. El compartimiento interno, da paso a elementos desde la pierna hacia el pie. Por detrás del maléolo interno, transcurre el paquete vasculonervioso y tres tendones, sujetos por el ligamento anular interno del tarso. De la cara profunda de dicho ligamento se desprenden dos tabiques al esqueleto, delimitando tres correderas; internamente da paso al tendón del músculo tibial posterior, medial al del flexor largo común de los dedos y externamente el flexor largo propio del dedo grueso. Entre estos últimos, encontramos vasos y nervios tibiales posteriores. En este trabajo se intenta enfatizar el conocimiento de los elementos anatómicos presentes. Se realizó una revisión de textos de Anatomía, Traumatología y Ortopedia y Semiología. Se buscó sistemáticamente e individualizó en 10 preparados anatómicos en formol al 10%. La disposición de los elementos retromaleolares internos se presentó de forma constante. El tendón del músculo tibial posterior es más anterior, por detrás, el del flexor largo común de los dedos. El paquete vasculonervioso, se localiza detrás y más superficial, el tendón del flexor largo propio del dedo grueso por detrás y profundamente. La cara interna de la garganta del pie debe conocerse en detalle; pues es una herramienta clave para aproximarse al diagnóstico de diferentes patologías.

*Palabras clave:* región de talar, Anatomía Aplicada, canal retromaleolar interno.

## ANÁLISIS CUANTITATIVO DEL DIMORFISMO SEXUAL EN CRÁNEOS CONTEMPORÁNEOS

Cariaga A<sup>1</sup>; Desántolo B<sup>2</sup>; Paggi R<sup>2</sup>; Andrini L<sup>2</sup>; García MN<sup>2</sup>; Inda AM<sup>2</sup>.

1- Facultad de Ciencias Naturales y Museo. 2- Cátedra de Citología, Histología y Embriología "A". Facultad de Ciencias Médicas - Universidad Nacional de La Plata. Av. 60 y 120 s/n. CP 1900. La Plata, Buenos Aires - Argentina.

e-mail: [barbaradesantolo@hotmail.com](mailto:barbaradesantolo@hotmail.com)

El objetivo del presente trabajo consiste en evaluar la presencia del dimorfismo sexual en cráneos adultos contemporáneos de la Colección Lambre (FCM-UNLP). Para ello se analizaron 133 cráneos de sexo y edad conocido, 56 femeninos y 77 masculinos cuyo rango es de 22 a 95 años. Se registraron diecisiete medidas lineales del neurocráneo y la cara mediante técnicas de la morfometría tradicional, se utilizó un calibre digital y compás de ramas curvas (ambos con 0.01 mm de precisión). A partir de la matriz completa de datos se calculó la media y el desvío estándar de las variables por sexo. Del mismo modo, se evaluó la presencia de diferencias significativas a nivel intra muestral (entre los sexos) a partir de una prueba de diferencia de medias para muestras independientes. Quince variables presentaron diferencias significativas entre los sexos ( $p \leq 0.05$ ) y los valores medios fueron mayores en los masculinos que en los femeninos. En concordancia con estudios previos las variables analizadas presentaron un marcado dimorfismo sexual. Por lo cual, las mismas serán empleadas para la construcción de funciones discriminantes que permitan la estimación métrica del sexo.

**Palabras clave:** dimorfismo sexual, cráneos, Colección Lambre.

## DISTRIBUCIÓN Y SEVERIDAD DE CARIES EN UNA MUESTRA ESQUELETAL

Garizoain, G<sup>1</sup>; Plischuk, M<sup>2</sup>; García Mancuso, R<sup>2</sup>; García, A<sup>2</sup>; Errecalde, AL<sup>2</sup>; Inda, AM<sup>2</sup>.

1- Facultad de Ciencias Naturales y Museo. 2- Cátedra de Citología, Histología y Embriología "A". Facultad de Ciencias Médicas - Universidad Nacional de La Plata. Av. 60 y 120 s/n. CP 1900. La Plata, Buenos Aires - Argentina.

e-mail: [gari\\_19788@hotmail.com](mailto:gari_19788@hotmail.com)

La caries es una enfermedad ocasionada por el accionar bacteriano en la superficie del esmalte dental que se presenta con una mayor prevalencia en poblaciones con un elevado consumo de hidratos de carbono, produciendo la progresiva destrucción del esmalte, cemento y dentina pudiendo alcanzar la cavidad pulpar. En el presente trabajo se analizará la distribución e intensidad de dicha patología en una muestra esquelética contemporánea, perteneciente a la Colección Lambre. Se observó una muestra de 81 individuos de ambos sexos, con edades comprendidas entre 20 y 90 años, sobre los cuales se procedió al relevamiento de las caries por pieza, discriminando dientes anteriores (incisivos y caninos) y posteriores (molares y premoalares) y cara dental afectada (oclusal, labial, lingual, mesial y/o distal). Los tipos de caries se clasificaron de acuerdo a la gravedad de la lesión: afección del esmalte, dentina y cavidad pulpar (Grados 1, 2 y 3 respectivamente). Se encontró un total de 45 individuos sin piezas dentarias de ningún tipo, y de los 36 individuos restantes, 30 presentaban al menos una pieza dentaria comprometida. Los dientes posteriores fueron los más afectados (67,45%), siendo la cara oclusal la que presentó mayor porcentaje de señales de enfermedad cariogénica (25%). Respecto de la gravedad de la lesión, 62,8% corresponde a grado 3; 26,7% a grado 2 y 10,5% a grado 1. Teniendo en cuenta que la muestra proviene de una población contemporánea se asume un alto consumo de hidratos de carbono. Además, la mayor superficie y complejidad de la corona de los dientes posteriores los hacen más susceptibles a ser afectados por bacterias cariogénicas. De esta manera se concluye que los resultados alcanzados en este trabajo concuerdan con lo señalado en estudios actuales provenientes de disciplinas que abordan la temática de la patología dentaria.

**Palabras clave:** caries, colección osteológica, patología.

## TAMAÑO CORPORAL Y REPRODUCCIÓN EN EL CLADO HUMANO

Mendez MG<sup>1,2</sup>; Ferrarini SO<sup>2</sup>; Catanesi CI<sup>1,2</sup>.

1- CONICET. 2- Facultad de Ciencias Naturales y Museo - Universidad Nacional de La Plata. Av. 60 y 122 s/n. CP 1900. La Plata, Buenos Aires - Argentina.

e-mail: [gmendez@fcnym.unlp.edu.ar](mailto:gmendez@fcnym.unlp.edu.ar)

Todos los organismos pasan a través de estadios de vida como resultado de predisposiciones individuales subyacentes ancladas en la biología para crecer, desarrollarse, reproducirse y envejecer. Las diferencias entre especies se encuentran en la covariación de estos estadios y en la regulación temporal de los mismos. Se analizan en este trabajo los tamaños corporales de mujeres adultas y neonatos relacionados con otros rasgos del desarrollo vital y se contrastan y comparan con las especies vivientes de la familia Pongidae. Para todos los integrantes del clado humano se registraron: tamaño corporal materno y del neonato, longitud del período vital, edad al primer nacimiento, longitud de la gestación, edad al destete, intervalo entre nacimientos y edad al último nacimiento. Se utilizan datos recopilados de investigaciones publicadas y también información propia sobre demografía evolutiva en grupos de cazadores recolectores modernos. Las variables se confrontaron en valores absolutos y relativos y se calcularon variables computables para establecer rasgos de diferencias a escala común. Los resultados se tabularon y graficaron. Se encontraron similitudes en el patrón general de las especies del género Pan y humanos con diferencias en el aumento del tamaño de los neonatos y en el tamaño corporal adulto, consecuente del mayor período destinado al crecimiento. Además se notaron diferencias en la edad al primer nacimiento, en la duración de los intervalos entre nacimientos y del período vital. La declinación de la vida fértil es similar en Homo y Pan manifestando un esquema de ontogenia ovárica similar y ancestral con una tasa lenta de envejecimiento post-menopáusico para los humanos.

*Palabras clave:* tamaño corporal; desarrollo vital; clado humano.

## MORFOLOGÍA DE CINTURA-CADERA COMO ATRACTIVO CORPORAL Y FACTOR EXPLICATIVO DE LA FECUNDIDAD EN CONCEPCIÓN, CHILE

Henríquez Moltedo JS.

Universidad de Concepción. Chile.

e-mail: [simonhenriquezm@gmail.com](mailto:simonhenriquezm@gmail.com)

En Chile, las tasas de fecundidad han demostrado un descenso en las últimas décadas, lo que afecta principalmente a los estratos más vulnerables económicamente. Sin embargo, en el contexto de la fecundidad juvenil se observa el caso contrario: un aumento en los niveles de fecundidad en estratos socio-económicos identificados con la pobreza. Esto implica un incremento en la vulnerabilidad de las adolescentes que aún no finalizan su etapa escolar, y perpetúa el ciclo vicioso de la pobreza. Es, por lo tanto, necesario interiorizarse en este contexto biodemográfico para así plantear soluciones de acuerdo a los problemas que acontecen. El comportamiento de este subconjunto poblacional tiene un trasfondo complejo, compuesto por factores psicológicos, económicos, políticos, ambientales y fisiológicos, entre otros. Se plantea que la imagen corporal femenina, mediante la morfología de cintura y cadera, influye significativamente en la selección sexual, y por lo tanto en este comportamiento demográfico. Se consideraron dos grupos de adolescentes femeninas (15 a 18 años, n = 56) según el nivel socioeconómico. Se empleó la técnica sugerida por ISAK para la determinación de los perímetros de cintura y cadera, usando material antropométrico adecuado; se agruparon los resultados de acuerdo a las características andróides o ginoídes del índice cintura-cadera. Para la evaluación de los resultados, se utilizó estadística descriptiva y la Rho de Spearman. No se encontraron correlaciones estadísticamente significativas. Se concluye que, a pesar de que el atractivo físico ejerce un rol sobre la selección sexual, puede que sus efectos estén opacados por otros factores culturales.

*Palabras clave:* fecundidad, antropometría, adolescencia.

**EXPRESIÓN DE FIBRONECTINA EN LA PLACENTA PORCINA**

Vélez C<sup>1,3</sup>; Williamson D<sup>1</sup>; Sampedro F<sup>4</sup>; García M<sup>2</sup>; Hernández M<sup>2</sup>; Koncurat M<sup>1</sup>.

1- Cátedra Biología General, 2- Cátedra Histología, Departamento Ciencias Básicas, Facultad de Ciencias Veterinarias - Universidad Nacional de La Pampa. Calle 5 y 116. CP 6360. General Pico, La Pampa - Argentina. 3- CONICET, 4- Facultad de Ciencias Exactas y Naturales - UNLPam.  
e-mail: [karovel@yahoo.com.ar](mailto:karovel@yahoo.com.ar)

La placenta porcina es de tipo epiteliochorial, no invasiva, adecidua, plegada y difusa. La fibronectina (FN) es una glicoproteína dimérica que posee dominios de unión a colágeno, a heparina y a diferentes integrinas, por lo cual interviene en el anclaje de la célula a la matriz y participa en los procesos de adhesión celular, migración, implantación y embriogénesis. El objetivo del presente estudio fue investigar la expresión de FN en tejidos placentarios maternos y fetales porcinos provenientes de diferentes períodos gestacionales. Se obtuvieron placentas (n=13) de cerdas mestizas gestantes de frigoríficos de la zona de General Pico, La Pampa, de  $\pm$  17, 32, 44, 60, 70 y 107 días de gestación y endometrio de cerdas vacías (n=2). Por inmunohistoquímica indirecta, utilizando anticuerpos biotilados (Santa Cruz y Abcam) se determinó FN. Se halló la mayor expresión de FN (+++) en el trofoblasto, particularmente sobre la membrana apical a los 17, 32 y 60 días de gestación; esta marcación disminuyó (+) a partir de los 70 días. En el epitelio luminal endometrial la mayor marcación (++) se observó a los 32 días de gestación, mientras que en el epitelio glandular (++) fue a los 107 días de preñez. El período de 70 días de gestación fue el único en que no se halló expresión de FN, excepto en el trofoblasto (+). Se considera que la FN participaría en los procesos de placentación temprana, permitiendo la adhesión entre los epitelios placentarios materno y fetal al inicio y a la mitad de la gestación.

**Palabras clave:** fibronectina, placenta, cerdo.

**LA EXPRESIÓN ORGANOGÉNICA MATERNO-EMBRIONARIA DEL FACTOR DE CRECIMIENTO VASCULAR (VEGF) ES MODIFICADA POR LA INGESTA MURINA PERICONCEPCIONAL DE ALCOHOL**

Ventureira M<sup>1</sup>; Coll TA<sup>1</sup>; Perez-Tito L<sup>1</sup>; Sobarzo CMA<sup>2</sup>; Cebal E.<sup>1</sup>

1- Laboratorio de Reproducción y Fisiopatología Materno-Embrionaria, IFIBYNE - CONICET- DBBE - Facultad de Ciencias Exactas y Naturales - Universidad de Buenos Aires. 2- INBIOMED-UBA/CONICET- Facultad de Medicina - Universidad de Buenos Aires. Intendente Güiraldes 2160. Ciudad Universitaria, CABA, Buenos Aires - Argentina.  
e-mail: [cebral@hotmail.com](mailto:cebral@hotmail.com)

La exposición murina periconcepcional a alcohol induce dismorfogénesis, retraso de crecimiento y afecta la matriz extracelular trofoblástico-decidual. Los objetivos fueron analizar: 1) alteraciones histológicas cardiovasculares embrionarias y vasculares materna (H-E); 2) la calidad nuclear en endotelio, estroma decidual y embrión (E) (Hoescht, TUNEL), 3) la expresión de VEGF (*vascular-endothelial-growth-factor*) (inmunohistoquímica, IHQ), 4) la expresión y localización de receptor KDR (IHQ). Se administró 10% de etanol en el agua de bebida a hembras de ratón adultas por 15 días previos a la preñez y hasta el día 10 de gestación (HT), momento de extracción de los sitios de implantación (SI). Las hembras controles fueron con agua (HC). Las HT presentaron alteraciones en el desarrollo vascular decidual: reducción de luz de vasos y dispersión endotelial, y células gigantes del trofoblasto (CGT) con anomalías de tamaño y forma. En los SI-HT se observó reducción de la inmunoexpresión de VEGF y alteración de la expresión de KDR, en la decidua vascular ( $p < 0.05$ ) vs SI-HC. Los embriones de las HT presentaron anomalías histológicas en las membranas cardíacas y en mesodermo, y aumento de células TUNEL+ ( $p < 0.05$ ) vs E-HC. En paralelo, los E-HT mostraron disrupción de la expresión de VEGF vs E-HC. Estos efectos estarían relacionados con el aumento de estrés oxidativo en el tejido materno-embriionario, visto previamente. Por lo tanto, la exposición murina perigestacional a alcohol produce en la organogénesis, anomalías núcleo-citoplasmáticas en tejido decidual y mesodérmico y compromiso vascular por defectos endoteliales y alteración de la expresión del sistema VEGF/receptor.

**Palabras clave:** alcohol, VEGF, materno-embriionario.

## LOCALIZACIÓN Y EXPRESIÓN DE PROTEOGLICANOS Y ÁCIDO HIALURÓNICO EN SITIOS DE IMPLANTACIÓN EN ORGANOGÉNESIS LUEGO DE LA EXPOSICIÓN MURINA PERIGESTACIONAL A ALCOHOL

Coll TA<sup>1</sup>; Perez Tito LG<sup>1</sup>; Barrence FAC<sup>2</sup>; Ventureira M<sup>1</sup>; Zorn TMT<sup>2</sup>; Cebal E<sup>1</sup>.

1- LARFIMAE- IFIBYNE- CONICET- DBBE- Facultad de Ciencias Exactas y Naturales - Universidad de Buenos Aires. Intendente Güiraldes 2160. C1428EGA. Buenos Aires - Argentina. 2- Laboratorio de Biología da Reprodução e Matriz Extracelular. Dpto. de Biología Celular e do Desenvolvimento. Instituto de Ciências Biomédicas, Universidade de São Paulo. San Pablo - Brasil.

e-mail: [cebral@hotmail.com](mailto:cebral@hotmail.com)

El alcoholismo materno produce malformaciones congénitas, aborto espontáneo y parto prematuro. Previamente observamos que la exposición murina perigestacional a alcohol altera la expresión de colágenos y metaloproteinasas en sitios de implantación (SI) de 10 días de gestación. Los proteoglicanos (PG) y el ácido hialurónico (AH), moléculas de la matriz extracelular (MEC), están involucrados en la colagenogénesis. Analizamos cambios en la localización y expresión de Biglican, Decorin, Versican y AH post-exposición a alcohol. Hembras murinas fueron tratadas con etanol 10% en el agua de bebida por 17 días previos y hasta el día 10 de gestación (HT), momento del sacrificio. Las hembras controles (HC) recibieron agua. Se extrajeron los SI y se realizó inmunohistoquímica. En HC y HT no hubo cambios en la localización de Biglican y Decorin, que sólo se localizaron en miometrio (MI). Versican se localizó en el estroma no decidualizado de la decidua antimesometrial (end-DAM), en mesodermo extraembrionario y embrionario y en ectodermo. La inmunoexpresión para Versican fue reducida, dispersa e irregular en los embriones de las HT vs HC. El AH se expresó en el end-DAM, en MI, en los tejidos extraembrionarios y en mesénquima embrionario. La ingesta periconcepcional de alcohol no alteró la localización y expresión de Biglican, Decorin y AH en tejidos materno-embriónicos pero sí modificó la expresión de Versican en tejido embrionario, indicando que los componentes de la MEC son blancos vulnerables de la ingesta materna de alcohol.

**Palabras clave:** proteoglicanos, ácido hialurónico, alcoholismo materno.

## LA INGESTA MODERADA PERICONCEPCIONAL DE ALCOHOL ALTERA LAS UNIONES INTERCELULARES DE EMBRIONES PERI-IMPLANTATORIOS MURINOS

Perez-Tito L<sup>1</sup>; Sobarzo CMA<sup>2</sup>; Coll TA<sup>1</sup>; Ventureira M<sup>1</sup> y Cebal E<sup>1</sup>.

1- Laboratorio de Reproducción y Fisiopatología Materno-Embriónica, IFIBYNE - CONICET- DBBE - Facultad de Ciencias Exactas y Naturales - Universidad de Buenos Aires. 2- INBIOMED-UBA/CONICET- Facultad de Medicina - Universidad de Buenos Aires. Intendente Güiraldes 2160. Ciudad Universitaria, CABA, Buenos Aires - Argentina.

e-mail: [cebral@hotmail.com](mailto:cebral@hotmail.com)

El consumo murino perigestacional de alcohol produce anomalías en la diferenciación y cavitación del blastocisto (Bl). Alteraciones en las uniones de adhesión célula-célula se relacionan con defectos morfológicos embrionarios. En hembras murinas expuestas a 10% de etanol en agua de bebida, 17 días previos a la fecundación y hasta el día 4 u 8 de gestación (HT), vs hembras controles (agua, HC), se estudió por inmunofluorescencia (IF): 1) la localización, el patrón y nivel de expresión de E-cadherina y ZO-1 en blastocistos; 2) la expresión de E-cadherina en embriones en gastrulación. En los Bl de las HC, la E-cadherina presentó patrón continuo en los contactos celulares del trofoectodermo mural (TM), polar (TP) y macizo celular interno (MCI). En los Bl de las HT, E-cadherina se expresó con menor intensidad en trofoectodermo en forma discontinua y sinuosa. En el 40-50% de Bl de las HT, la ZO-1 se expresó en TM, TP y MCI con un patrón discontinuo de IF, de baja intensidad y menor colocalización con la E-cadherina, vs HC, indicando alteración de la biogénesis de las uniones en el embrión preimplantatorio. En el ectodermo embrionario de HT, observamos una menor expresión de E-cadherina vs HC ( $p < 0.05$ , Scion Image). En conclusión, la expresión anómala de E-cadherina y de ZO-1 en los Bl de HT sugiere que el debilitamiento de las uniones celulares participa en la alteración de la cavitación mientras que la pérdida de uniones adherentes (E-cadherina) en el neuroectodermo se relacionaría con dismorfogénesis ante la exposición a alcohol.

**Palabras clave:** alcohol, uniones de adhesión, embriones periimplantatorios.

**REMANENTES EMBRIONARIOS EN CORDÓN UMBICAL**

Skare M; Lovera C; Bolla MA; Carignano AM; Ottino A.

Servicio de Patología. H.I.G.A. "San Martín". Av. 1 y 70. CP1900. La Plata, Buenos Aires - Argentina.

e-mail: [mercedesskare@gmail.com](mailto:mercedesskare@gmail.com)

El cordón umbilical presenta, en condiciones normales, vasos sanguíneos (dos arterias y una vena) rodeados de un tejido conectivo mucoso denominado gelatina de Wharton. Sin embargo, suelen encontrarse estructuras correspondientes a remanentes embriológicos, correspondientes a los ductos onfalomesentéricos (DO) y remanentes alantoideos (RA), sin significancia clínica. Los DO, que conectan el íleon fetal con el saco vitelino, son conductos discontinuos, localizados periféricamente, que presentan un revestimiento epitelial plano a columnar, pudiendo diferenciarse a epitelio gástrico, intestinal o, incluso, pancreático. Los RA, más frecuentes, ubicados entre los vasos umbilicales, poseen un epitelio plano a cuboidal que remeda el de tipo transicional, con o sin lumen. Se presentan casos de vestigios embriológicos como hallazgos microscópicos en la práctica diaria del médico patólogo. Se revisaron 336 casos de biopsias de cordón umbilical remitidos al Servicio, entre el 1° de enero y el 31 de diciembre de 2012. El material fue procesado según técnicas de rutina y coloreado con Hematoxilina - Eosina. Al estudio microscópico se evidencia la presencia de remanentes embriológicos en 14 casos. El 2,97% (10) correspondientes a RA y el 1,19% (4) a DO. Si bien la presencia de estas estructuras no reviste importancia desde el punto de vista clínico para el producto de la gestación ni para su madre, es de suma importancia su correcto reconocimiento, a fin de evitar diagnósticos erróneos. Su identificación no requiere la realización de técnicas complementarias.

**Palabras clave:** remanente, ducto onfalomesentérico, remanente alantoideo, cordón umbilical.

**REMANENTES NOTOCORDALES. POSIBLE ORIGEN DE NEOPLASIAS**

Díaz Baliero J; Moavro DE; Bolla MA; Capurro NJ; Ottino A.

Servicio de Patología. H.I.G.A. "San Martín". Av. 1 y 70. CP1900. La Plata, Buenos Aires - Argentina.

e-mail: [julia\\_diaz3@hotmail.com](mailto:julia_diaz3@hotmail.com)

La notocorda en el ser humano es una estructura derivada del mesodermo desarrollada a partir de la tercera semana de gestación. Representa el eje corporal primitivo. Los integrantes del reino animal que presentan dicha diferenciación pertenecen a los cordados. Los remanentes notocordales en humanos se localizan dentro de los cuerpos vertebrales y discos intervertebrales del esqueleto axial. A partir de éstos, pueden surgir neoplasias malignas denominadas cordomas. Estas neoplasias afectan ambos sexos por igual, en la quinta década de la vida. Se presentan dos casos de cordomas y se revisa la literatura. Caso 1: Mujer de 56 años con lesión tumoral en seno cavernoso. Caso 2: Hombre de 54 años con formación tumoral en columna torácica. En ambos casos se recibieron múltiples fragmentos de un tamaño de 0,3-1cm, pardo-blanquecinos, blandos. Las muestras fueron fijadas en formol al 10%, procesadas rutinariamente y coloreadas con H-E, realizándose técnicas de inmunohistoquímica (IHQ) para: proteína S-100, antígeno de membrana epitelial (EMA) y citoqueratinas AE1-AE3 (CK). En ambos casos se observó proliferación de células de citoplasma eosinófilo vacuolado y núcleo vesiculoso, dispuestas en cordones y lóbulos separados por septos fibrosos y material mucoso extracelular. La IHQ demostró positividad para S100, EMA y CK, realizándose el diagnóstico de cordoma, neoplasia maligna de lento crecimiento, localmente agresiva, cuyo diagnóstico histológico debe basarse en la correcta evaluación morfológica con H-E y la utilización de IHQ a fin de descartar condrosarcoma.

**Palabras clave:** cordoma, notocorda, neoplasias, remanente.

## USO DE LA ULTRASONOGRAFÍA PARA EL ESTUDIO DEL DESARROLLO PLACENTARIO DURANTE LA PRIMERA MITAD DE LA GESTACIÓN EN COBAYOS (*Cavia porcellus*)

Andrés Laube PF<sup>1</sup>; Ranea G<sup>2</sup>; De Ambrosio F<sup>1</sup>; Gimeno EJ<sup>3</sup>; Barbeito CG<sup>1,3</sup>.

1- Cátedra de Histología y Embriología. 2- Área de Ultrasonografía -Servicio de Diagnóstico por imágenes. 3- Cátedra de Patología General Veterinaria. Facultad de Ciencias Veterinarias - Universidad Nacional de La Plata. Av. 60 y 118 s/n. CP 1900. La Plata, Buenos Aires - Argentina.  
e-mail: [pfandres@fcv.unlp.edu.ar](mailto:pfandres@fcv.unlp.edu.ar)

El cobayo (*Cavia porcellus*) ha sido desde hace muchos años uno de los animales de laboratorio más utilizado como modelo experimental. Son pocos los estudios ecográficos que se han realizado durante la gestación y desarrollo prenatal de estos animales. La placenta del cobayo es discoidal, laberíntica y hemocorial. El presente trabajo es un estudio preliminar del desarrollo placentario durante la gestación en cobayos basado en imágenes ecográficas. Se realizaron estudios ecográficos en cinco hembras con gestaciones de dos y tres fetos. Se utilizó un ecógrafo Mindray dp 50 con un transductor lineal de 10 mhz. Fue posible observar la placenta a partir del día 10 con un espesor promedio de 2 mm. El día 15 el espesor promedio fue de 8 mm. El día 25 alcanzó los 16 mm. y en este estado del desarrollo la placenta, claramente discoidea, presentó las lobulaciones características observándose dos zonas, una compatible con el laberinto y otra con la subplacenta. El día 35 en la placenta se identifica un centro ecogénico ovalado de unos 6 mm, que coincide con la subplacenta. Este estudio demuestra que es posible utilizar la ultrasonografía para realizar el seguimiento del desarrollo placentario del cobayo. Las características morfológicas de la placenta observadas durante este estudio son coincidentes con las observaciones y descripciones macroscópicas realizadas en trabajos previos. Estos datos ecográficos son de gran importancia para analizar cambios y alteraciones de la estructura placentaria durante la gestación sin necesidad de recurrir a métodos cruentos e invasivos.

**Palabras clave:** cobayo, placenta, ultrasonografía.

## OBSERVACIONES SOBRE EL DESARROLLO DEL OVARIO EN FETOS DE 120 DPC EN EL COIPO (*Myocastor coypus bonariensis*)

Felipe AE<sup>1</sup>; Revilla M<sup>2</sup>; Fumuso E<sup>3,4</sup>; Lombardo D<sup>2</sup>.

1- Área de Ciencias Morfológicas, Facultad de Ciencias Veterinarias - Universidad Nacional del Centro de la Provincia de Buenos Aires. 2- Área de Histología y Embriología, Facultad de Ciencias Veterinarias - Universidad de Buenos Aires. 3- Fisiopatología de la Reproducción. 4- CIVETAN. CP7000. Tandil, Buenos Aires - Argentina.  
e-mail: [aefelipe@vet.unicen.edu.ar](mailto:aefelipe@vet.unicen.edu.ar)

Se caracterizó la histología de los ovarios fetales de 3 coipos a los 120 días poscoito. Los órganos se fijaron en formol tamponado, se procesaron para su inclusión en parafina, se realizaron cada 5 µm que se colorearon con hematoxilina-eosina y PAS-hematoxilina. Para cada tipo folicular se determinó: diámetro folicular medio (DFM), diámetro medio del ovocito (DO), forma, altura y número de capas de células foliculares. Los ovarios fueron ovoidales con superficie irregular. El epitelio de revestimiento ovárico fue simple cúbico. La túnica albugínea mostró células fusiformes paralelas a la superficie. La corteza presentó un estroma celular, nidos ovulares y folículos. Los nidos ovulares contaron con  $4 \pm 1.12$  ovocitos rodeados de una monocapa de células planas. Se observaron cuatro tipos foliculares: a- primordiales (DFM:  $32.37 \pm 1.01$  µm, DO:  $25.7 \pm 2.1$  µm) con una monocapa de células foliculares planas; b- transicionales (DFM:  $38.1 \pm 1.1$  µm, DO:  $28.1 \pm 0.3$  µm) con células foliculares planas o cúbicas; c- primarios (DFM:  $41.6 \pm 14.5$  µm, DO:  $29 \pm 8.3$  µm) rodeados de células cúbicas y d- secundarios con 2 a 5 capas de células isodiamétricas, cuyo DFM varió entre  $112.6 \pm 1.1$  µm y  $128.1 \pm 5.5$  µm y DO de  $49.7 \pm 1.2$  µm a  $52.1 \pm 3.1$  µm. En la zona medular se observó tejido conectivo mesenquimático. En el hilio se presentaron túbulos mesonéfricos remanentes. Las observaciones, sumadas a resultados previos, indicarían que el crecimiento folicular en el coipo comienza en la vida prenatal.

**Palabras clave:** ovario, fetos, coipo.



### PERFIL DE GALECTINAS 1, 3 Y 9 EN LA PLACENTA DE LA GATA. UN ESTUDIO PRELIMINAR

Diessler ME<sup>1</sup>; Freitag N<sup>2</sup>; Tirado-González I<sup>2</sup>; Barrientos G<sup>2</sup>; Hernández R<sup>1</sup>, Blois SM<sup>2</sup>; Barbeito CG.<sup>1</sup>

1- Cátedra de Histología y Embriología. Facultad de Ciencias Veterinarias - Universidad Nacional de La Plata. Av. 60 y 118 s/n. CP1900. La Plata, Buenos Aires - Argentina. 2- Charité Center 12 Internal Medicine and Dermatology, Reproductive Medicine Research Group, Universitätsmedizin Berlin. Berlin - Alemania.

e-mail: [monicadiessler@gmail.com](mailto:monicadiessler@gmail.com)

Las galectinas (gal) -1, -3 y -9 son proteínas que se unen a  $\beta$ -galactósidos. Se expresan en las placentas hemocoriales y están implicadas en la inmunotolerancia materno-fetal. Actualmente estamos estudiando su distribución en la placenta endotelio-corial de los carnívoros. Se analizó la expresión de gal-1, -3 y -9 en el laberinto placentario de placentas felinas maduras mediante inmunohistoquímica. La inmunomarcación para gal-1 se observó en el citoplasma de las células deciduales. La positividad en los vasos maternos y el sincitiotrofoblasto que los rodea fue inconstante. La inmunomarcación para gal-3 fue intensa en el citotrofoblasto, mientras que en los endotelios maternos fue inconstante e irregular, los endotelios fetales y el sincitiotrofoblasto no se marcaron y las células deciduales resultaron negativas o con marcación muy leve. La inmunomarcación para gal-9 fue intensa en las células deciduales y débil en el resto de las estructuras. Se demuestra que las distintas galectinas analizadas tienen una distribución diferente. La coexpresión de gal-1 en poblaciones celulares contiguas (endotelio-sincitiotrofoblasto) permite suponer la ocurrencia de comunicación paracrina entre ambas. Los entramados formados por unión de las galectinas a los galactósidos, por ejemplo aquellos correspondientes a receptores de tipo tirosina-quinasa, pueden desencadenar la activación de estos receptores y participar en la modulación de los procesos de crecimiento y diferenciación. Esta primera descripción de la expresión de galectinas en poblaciones de la placenta felina es un paso inicial para avanzar en el conocimiento acerca de la participación de estas moléculas en distintas vías de señalización en la placenta endotelio-corial felina.

*Palabras clave:* felinos, placenta - endotelio-corial, células deciduales, galectinas.

### ROL DE LAS CÉLULAS DEL CÚMULUS EN LA INCORPORACIÓN DE MANGANESO AL OVOCITO BOVINO

Anchordoquy JP<sup>2</sup>; Anchordoquy JM<sup>1,2</sup>; Sirini MA<sup>1,2</sup>; Picco SJ<sup>1,2</sup>; Furnus C<sup>1,3</sup>.

1- Instituto de Genética Veterinaria (IGEVET). 2- Cátedra de Fisiología, Facultad de Ciencias Veterinarias - Universidad Nacional de La Plata. 3- Cátedra de Citología, Histología y Embriología A, Facultad de Ciencias Médicas - Universidad Nacional de La Plata. Av. 60 y 120 s/n. CP1900. La Plata, Buenos Aires - Argentina.

e-mail: [cfurnus@fcv.unlp.edu.ar](mailto:cfurnus@fcv.unlp.edu.ar)

El objetivo del presente trabajo fue evaluar el rol de las células del cúmulus (CC) en la incorporación de manganeso (Mn) durante la maduración *in vitro* (MIV) de ovocitos y su capacidad de desarrollo embrionario posterior. Los complejos ovocito-cúmulus (COCs), ovocitos desnudos (ODs) y ovocitos desnudos cocultivados con CC (ODCCs) se dividieron en dos grupos y se maduraron sin Mn (0 ng/ml, Control) y con 6,0 ng/ml de Mn. Luego de la FIV, los cigotos se cultivaron *in vitro* durante 8 días. Se utilizó un diseño experimental aleatorio en bloque con arreglo factorial 2x3. El análisis estadístico se realizó mediante una regresión logística con procedimiento GENMOD de SAS 9.0 y se consideró significativo un valor de  $p \leq 0,05$ . Los valores se expresaron como el promedio (1200 ovocitos, 4 repeticiones). La tasa de blastocistos fue mayor para COCs (Control: 22,3 %; Mn: 35%;  $p < 0,01$ ) respecto a ODCCs (Control: 15,8 %; Mn: 25,7 %;  $p < 0,01$ ). La menor tasa de blastocistos se obtuvo a partir de los DO (Control: 6 %; Mn: 12,8 %;  $p < 0,01$ ). El agregado de Mn al medio de MIV aumentó la tasa de blastocistos en presencia o ausencia del cúmulus ( $p < 0,01$ ). En conclusión, las CC jugarían un rol importante en el transporte de Mn. Sin embargo, los resultados obtenidos con cocultivo indicarían la posible presencia de transportadores en la membrana del ovocito.

*Palabras clave:* ovocito, manganeso, blastocisto.

**NUEVO CRITERIO ONTOGENÉTICO PARA LA IDENTIFICACIÓN  
DE LOS TIPOS VERTEBRALES EN EL SINSACRO DE LOS  
ARMADILLOS (DASYPODIDAE, XENARTHRA, MAMMALIA)**

Galliari FC<sup>1,2,3</sup>; Carlini AA<sup>1,2</sup>.

1- División Paleontología de Vertebrados, Facultad de Ciencias Naturales y Museo - Universidad Nacional de La Plata. 2- CONICET. 3- División Paleontología de Vertebrados. Museo de La Plata. Paseo del Bosque s/n. CP 1900. La Plata, Buenos Aires - Argentina.

e-mail: [fgalliari@hotmail.com](mailto:fgalliari@hotmail.com)

La presencia de un sinsacro formado por la fusión de vértebras cercanas a la cintura pélvica, que se une tanto a los ileones como a los isquiones, es un carácter definitorio de los Xenarthra. Sin embargo, la identidad de los elementos vertebrales que lo conforman es discutida. El objetivo de esta contribución es proponer un criterio para identificar la o las regiones a la(s) cuales pertenecen las vértebras que se fusionan para formar ese sinsacro en los Dasypodidae. Se estudiaron 21 especímenes de armadillos correspondientes a fetos, neonatos y post-natales juveniles de tres especies, *Dasyurus hybridus* (n=7), *Chaetophractus vellerosus* (n=3) y *C. villosus* (n=11), que fueron tratados con una técnica de aclaramiento enzimático y doble tinción con rojo alizarina (para detectar puntos de osificación) y azul alciano (para manifestar cartílago). Además, se contabilizaron los elementos vertebrales del sinsacro de 52 esqueletos de adultos de las mismas especies. Entre los especímenes clareados, se detectaron a lo largo de toda la serie vertebral del sinsacro los puntos de osificación correspondientes a los cuerpos vertebrales y arcos neurales; además, en la región posterior del sinsacro, y las primeras vértebras caudales que le siguen, se observaron puntos de osificación a ambos lados de cada vértebra. Estas vértebras fueron identificadas en el adulto como el grupo vertebral que se une al isquion. De esta manera, el sinsacro está compuesto por vértebras sacras que se fusionan a las primeras caudales, y ellas toman contacto con el isquion.

**Palabras clave:** sinsacro, armadillos, esqueletogénesis, Dasypodidae.

**ESTABLECIMIENTO *IN VITRO* E *IN VIVO* DE UNA LÍNEA  
CELULAR TUMORAL A PARTIR DE CFM-27**

Revilla M; Gulin JEN; Quiroga Vergara S; Lorenzo MS; Noceti G; Lombardo DM.

Cátedra de Histología y Embriología. Facultad de Ciencias Veterinarias - Universidad de Buenos Aires. Av. Chorroarín 280. C1427CWO. Buenos Aires - Argentina.

e-mail: [jgulin@fvvet.uba.ar](mailto:jgulin@fvvet.uba.ar)

En nuestro laboratorio se generó, mediante trasplantes singénicos en ratones BALB/c, la línea tumoral CFM-27. Su comportamiento biológico incluye un tiempo medio de latencia (TL) de  $6 \pm 8$  días y una sobrevida promedio de 12 días. Los resultados presentan mucha dispersión y es imposible evaluar tratamientos a largo plazo. Los objetivos del trabajo fueron establecer una línea celular generada a partir de CFM-27, determinar las condiciones óptimas para su cultivo *in vitro* y obtener un modelo de estudio *in vivo*. Se obtuvo un cultivo primario y en sucesivos pasajes se determinó tiempo generacional (25, 35hs) y condiciones ideales de cultivo (MEM Eagle suplementado con glutamina, gentamicina y 10% SFB en estufa a  $38.5^\circ \text{C}$  y 5%  $\text{CO}_2$ ). La caracterización con inmunocitoquímica (GnRH, E-cadherina, N-cadherina, pancitoqueratina, fibronectina) reveló resultados compatibles con la línea CFM-27, la línea resultante se denominó CTR. Para establecer el modelo animal, grupos de tres ratones BALB/c, de cuatro semanas de edad, fueron inoculados con CTR (G1=4.000.000; G2=1.000.000; G3=250.000; G4= 62500; G5=15625; G6=3906; G7=1000; G0=0) en 200  $\mu\text{l}$  de solución fisiológica en el flanco derecho por vía subcutánea. Diariamente se controló la aparición del tumor por palpación y la mortalidad. Las variables estudiadas fueron: TL, sobrevida e histopatología. G3 y G4 presentaron un TL de  $7 \pm 0$  y  $17,67 \pm 5,24$  días y una sobrevida de  $39,50 \pm 6,36$  y  $40,33 \pm 4,41$  días, respectivamente. La histopatología fue compatible con el modelo original. Por lo tanto, se concluye que la línea celular CTR es un buen modelo para estudiar el tumor CFM-27.

**Palabras clave:** línea celular tumoral, ratones BALB/c, desarrollo tumoral *in vivo*.

## CITOLOGÍA BUCAL EN PACIENTES CON CIRROSIS HEPÁTICA: INFLUENCIA DE LA DIABETES TIPO II

Montoliu C<sup>1,2</sup>; Llompart G<sup>3</sup>; Ruíz-Sauri A<sup>1,2</sup>; Urios A<sup>1</sup>; Gimenez-Garzó C<sup>1</sup>; Sancho-Tello M<sup>1,2</sup>; Martín de Llano J<sup>1,2</sup>; Peydró S<sup>2</sup>; Gómez de Ferraris E<sup>4</sup>; Carda C<sup>1,2</sup>.

1- Fundación Investigación Hospital Clínico Universitario de Valencia. INCLIVA - España. 2- Departamento de Patología. Sección Histología. Facultad de Medicina y Odontología. Universidad de Valencia - España. 3- Cátedra de Histología, Facultad de Odontología de La Plata - Universidad Nacional de La Plata. La Plata, Buenos Aires - Argentina. 4- Facultad de Odontología. Universidad Nacional de Córdoba. Córdoba - Argentina.

La cirrosis hepática y la diabetes tipo II son patologías metabólicas de afectación multiorgánica, con alteraciones de la cavidad oral y las glándulas anexas. Nuestro objetivo es explorar cambios citológicos en cirróticos y la posible influencia de la diabetes. Hemos analizado citologías linguales de 33 controles sanos y 55 pacientes cirróticos y de ellos 19 eran diabéticos. Las muestras se obtuvieron por raspado en la porción lateral de la lengua, se extendieron en un portaobjetos, fijándose con cytospray y coloreándose con la técnica de Papanicolaou. Se obtuvieron imágenes a 20 aumentos de 10 campos al azar en cada muestra. Se analizaron mediante Image Pro los parámetros: células eosinófilas (Eo), células basófilas (Bas), células anfófilas (An), escamas córneas (Cn), células basales (Bs), núcleos picnóticos (Pic) y núcleos vesiculares (Nv). El análisis de los resultados mostró una disminución progresiva de la eosinofilia con aumento de la basofilia en los pacientes con respecto a los controles, observándose diferencias significativas entre los pacientes cirróticos con diabetes y los que no la padecen. Se observó una disminución de la picnosis y aumento de los núcleos vesiculares en los pacientes cirróticos con respecto al grupo control, sin diferencias significativas entre pacientes con cirrosis y pacientes con cirrosis y diabetes. Los resultados indicarían una maduración epitelial deficiente que se asociaría al proceso metabólico que además de la sialosis glandular puede comportar alteraciones secundarias de la mucosa oral, particularmente agravadas cuando al paciente además de padecer un proceso cirrótico se le asocia una diabetes mellitus tipo II.

**Palabras clave:** citología oral, cirrosis, diabetes tipo II.

## CAMBIOS CITOPÁTICOS Y TISULARES INDUCIDOS POR VPH

Dorati P; Micinquevich S, Mayocchi K, Gomez M.

Asignatura Patología y Clínica Estomatológica. Facultad de Odontología - Universidad Nacional de La Plata. Calle 50 y 115 s/n. CP 1900. La Plata, Buenos Aires - Argentina.

e-mail: [susmic2003@yahoo.com.ar](mailto:susmic2003@yahoo.com.ar)

En el amplio espectro de las lesiones que constituyen la patología de mucosa bucal, la prevalencia del carcinoma a células escamosas es relevante. Desde que el Virus Papiloma Humano (VPH) se relacionó con el cáncer bucal, ha pasado a ser tema de investigación. Con el objetivo de identificar cambios citopáticos y tisulares inducidos por el VPH en una serie de carcinomas orales se seleccionaron preparaciones de archivo del Laboratorio de Patología Quirúrgica con diagnóstico histopatológico de carcinoma a células escamosas. La muestra estuvo compuesta por 20 especímenes. El 40 % de localización labial; 20 % lingual; el 15 % de piso de boca; 10 % del reborde alveolar y 5 % correspondiente a paladar, encía y carillo. Como criterios histológicos se consideraron: imágenes compatibles con coilocitos, halo citoplasmático, multinucleación, agrandamiento nuclear y contorno nuclear irregular. Considerando los criterios antes mencionados se observaron las preparaciones histológicas incluidas en parafina y coloreadas con HE en Microscopio Laboval 4. El análisis de los resultados evidenció que un 95 % de las muestras reúne al menos tres de los criterios señalados. Los caracteres más frecuentes fueron: disqueratosis (90%); coilocitosis (80 %) y multinucleación (45%). Si bien existen métodos más específicos y sensibles para la detección del HPV como la hibridación in situ o la Reacción en Cadena de la Polimerasa (PCR) los criterios histopatológicos evidencian las modificaciones celulares inducidas por el Virus. Independientemente de la Técnica utilizada la evidencia científica corrobora cada vez más el rol del VPH en la multi-etimología del cáncer oral.

**Palabras clave:** carcinoma, HPV, histopatología.

**TUMOR DE ASKIN EN UNA NIÑA DE 29 DÍAS DE VIDA**

Cao G.

División Patología. Hospital General de Niños Dr. Pedro de Elizalde. Ciudad Autónoma de Buenos Aires, Buenos Aires - Argentina.  
e-mail: [gabrielcao@fibertel.com.ar](mailto:gabrielcao@fibertel.com.ar)

El sarcoma de Ewing/PNET extraesquelético es una entidad infrecuente e histológicamente similar a su forma esquelética, que compromete la región paravertebral, intercostal, miembros inferiores y ocasionalmente pelvis y cadera. La presentación toracopulmonar recibe el nombre de tumor de Askin. Se presenta a una paciente de sexo femenino y 29 días de vida, con un tumor en hemitórax superior izquierdo. Se recibió losange cutáneo de 5x3 cm con un nódulo blanquecino subyacente, duro-elástico de 4.5x3.4 cm. El tejido fue procesado rutinariamente, teñido con H&E, PAS e inmunomarcado con: Citoqueratina (CK), Vimentina (VIM), CD99, Enolasa Neuronal Específica (ENE), Antígeno Carcino-Embrionario (CEA) y Desmina (DES). La inmunomarcación se evaluó como: ausente (-), leve (1+;<25%), moderada (2+;25-50%), intensa (3+;>50%). Se realizó el recuento de mitosis por campo. Se observó una proliferación neoplásica maligna, pobremente diferenciada, integrada por células redondas con moderada anisocariosis y seis mitosis por campo de 400X. Las mismas se organizaron en nidos sólidos con ocasionales imágenes rosetoides. Se observó infiltración en dermis y músculo estriado. La inmunomarcación demostró: CK (1+), VIM (3+), CD99 (3+ patrón de membrana), ENE (2+), CEA (1+), DES (-). A partir de estos resultados se realizó el diagnóstico de sarcoma de Ewing/PNET de pared torácica. Este hallazgo es sorpresivo dado que la entidad prevalece en niños y adolescentes, siendo excepcional durante el primer mes de vida.

**Palabras clave:** sarcoma de Ewing/PNET extraesquelético, tórax, niños.

**TUMOR MIOFIBROBLÁSTICO INFLAMATORIO DE LA VIA BILIAR EXTRAHEPÁTICA.  
PRESENTACIÓN DE UN CASO PEDIÁTRICO**

Cao G.

División Patología. Hospital General de Niños Dr. Pedro de Elizalde. Ciudad Autónoma de Buenos Aires, Buenos Aires - Argentina.  
e-mail: [gabrielcao@fibertel.com.ar](mailto:gabrielcao@fibertel.com.ar)

El tumor miofibroblástico inflamatorio (TMI) es una neoplasia de potencial biológico intermedio, que afecta frecuentemente a varones entre la primera y segunda décadas de la vida. Originalmente descrito en pulmón, su ubicación intraabdominal incluye al hígado, estómago, intestino, bazo y mesenterio, la localización biliar extrahepática es excepcional. Un varón de 10 años sin antecedentes significativos, ingresó por presentar ictericia, coluria y acolia de 40 días de evolución. Se realizó colangiopancreatografía que evidenció una distensión de las vías biliares y la vesícula junto a una imagen nodular obstructiva coledociana. Se recibió una formación nodular blanquecina sólida de 3x2x2 cm involucrando a un segmento coledociano de 1,5x0,8 cm. Los tejidos fueron procesados rutinariamente, teñidos con H&E, PAS e inmunomarcados con: Vimentina (VIM),  $\alpha$ -Actina de músculo liso (AML), Desmina (DES) y proteína S-100 (S-100). La expresión de los antígenos fue evaluada como: ausente (-), leve (1+;<25%), moderada (2+;25-50%), intensa (3+;>50%). Una de las paredes coledocianas presentó una neoplasia circunscripta constituida por células fusiformes con escasa atipia citológica y ocasionales mitosis típicas, organizadas en fascículos entrelazados, acompañada por moderados infiltrados mononucleares ricos en plasmocitos. El estroma fibrovascular estaba colagenizado. La inmunohistoquímica demostró: VIM (3+), AML (3+), DES (-), S-100 (-), realizándose diagnóstico de TMI. El compromiso hepato-bilio-pancreático por TMI es inhabitual, vinculándolo algunos autores con la posibilidad de un proceso autoinmune. En estos casos, es necesario el estudio escrupuloso de la lesión con el fin de descartar malignidad. Sin embargo, las recurrencias locales son posibles lo cual exige un seguimiento estricto a largo plazo.

**Palabras clave:** pseudotumor inflamatorio, vía biliopancreática, niños.

## ESTUDIO DE LA SÍNTESIS DE ADN Y LA EXPRESIÓN DEL FACTOR DEL ENDOTELIO VASCULAR DURANTE LA REGENERACIÓN HEPÁTICA

Andrés Laube PF<sup>1</sup>; Galletti S<sup>2</sup>; Errecalde AL<sup>2</sup>; Andrini L<sup>2</sup>.

1- Cátedra de Histología y Embriología. Facultad de Ciencias Veterinarias - Universidad Nacional de La Plata. Av. 60 y 118 s/n. 2- Cátedra de Citología, Histología y Embriología "A". Facultad de Ciencias Médicas - Universidad Nacional de La Plata. Av. 60 y 120 s/n. CP 1900. La Plata, Buenos Aires - Argentina.

e-mail: [landrini@med.unlp.edu.ar](mailto:landrini@med.unlp.edu.ar)

Luego de realizar una hepatectomía parcial en ratones, la hiperplasia compensadora resultante, genera cambios en la proliferación celular alterando la concentración sérica y tisular de factores y hormonas relacionados con la regeneración. Por otro lado, sabemos que la formación de nuevos vasos sanguíneos a partir de la microvasculatura existente durante la regeneración hepática, es un requerimiento fundamental para la proliferación celular. El objetivo del presente estudio preliminar, fue evaluar la síntesis de ADN (ADNs) y la expresión del factor del endotelio vascular (VEGF) en diferentes puntos horarios después de una hepatectomía parcial. Se utilizaron ratones machos adultos de la cepa C3HS endocriados y estandarizados para análisis de periodicidad, los que fueron sometidos a una hepatectomía parcial del 70% y sacrificados a las 12/26, 12/50, 12/74 y 12/98 (hora del día/hora poshepatectomía). Los cortes obtenidos fueron sometidos a las técnicas inmunohistoquímicas para la detección de la ADN y expresión del VEGF. Para el análisis estadístico se utilizó ANOVA y como pos-test de comparación múltiple se utilizó TUKEY. Los resultados mostraron un aumento en los valores de ADNs a las 12/50 con diferencias estadísticamente significativas con el resto de los puntos horarios ( $p < 0.01$ ), mientras que para la expresión del VEGF, se encontró un aumento progresivo en los diferentes puntos horarios analizados con diferencias estadísticamente significativas ( $p < 0.001$ ). En conclusión, la regeneración hepática generó cambios en la actividad proliferativa, garantizando la formación de un lecho vascular adecuado y suficiente para la nutrición de las nuevas células hijas.

**Palabras clave:** hepatectomía, ADNs, VEGF.

## ESTUDIO DE LA ACTIVIDAD MITÓTICA EN RATONES DURANTE LA REGENERACIÓN HEPÁTICA

Diez J; Hendriksen J; Errecalde AL; Andrini L.

Cátedra de Citología, Histología y Embriología "A". Facultad de Ciencias Médicas - Universidad Nacional de La Plata. Av. 60 y 120 s/n. CP 1900. La Plata, Buenos Aires - Argentina.

e-mail: [landrini@med.unlp.edu.ar](mailto:landrini@med.unlp.edu.ar)

El crecimiento y desarrollo de los seres vivos dependen de la capacidad de multiplicación de sus células. Por otro lado, sabemos que la hepatectomía genera modificaciones en la proliferación de diversas poblaciones celulares. El objetivo del presente estudio preliminar, fue evaluar la actividad mitótica de los hepatocitos de ratones, en distintos puntos horarios luego de una hepatectomía parcial del 70%. Se utilizaron ratones machos adultos de la cepa C3HS endocriados y estandarizados para análisis de periodicidad, los que fueron sometidos a una hepatectomía y sacrificados a las 12/26, 12/50, 12/98, 16/30, 16/98 y 16/102 HD/HPH (hora del día/horas poshepatectomía). Cuatro horas antes del sacrificio, los animales recibieron una inyección intraperitoneal de colchicina de 2µg por gramo de peso corporal. Durante las necropsias se extrajeron los lóbulos triangulares del hígado, los que fueron fijados en formol tamponado e incluidos en parafina. Las muestras fueron procesadas para la coloración de rutina con hematoxilina y eosina. Para el análisis estadístico se utilizó ANOVA y como pos-test de comparación múltiple se utilizó TUKEY. Los resultados mostraron un aumento progresivo en la actividad mitótica a partir de las 26 horas poshepatectomía, con valores de máxima actividad entre las 16/78 y 16/102 HD/HPH con diferencias estadísticamente significativas con los lotes de las 12/26 y 16/30 ( $p < 0.001$ ). En base a los resultados podemos concluir que la hepatectomía modificó la respuesta proliferativa de los hepatocitos aumentando la actividad mitótica, ya que los mismos pertenecen a una población celular en expansión en donde las mitosis son pocos frecuentes.

**Palabras clave:** hepatectomía, actividad mitótica, hígado.

## ESTUDIO DE LA SÍNTESIS DE ADN EN LAS CÉLULAS TUBULARES DEL RIÑÓN DE RATONES ADULTOS DURANTE EL CRECIMIENTO COMPENSATORIO TEMPRANO

Colaneri Y; Blanco MD; Domínguez Magadán P; Rodríguez E; Fernández Blanco A; García AL; Errecalde AL.

Cátedra de Citología, Histología y Embriología "A", Facultad de Ciencias Médicas - Universidad Nacional de La Plata. Av. 60 y 120 s/n. CP1900. La Plata, Buenos Aires - Argentina.

e-mail: [algarcia@med.unlp.edu.ar](mailto:algarcia@med.unlp.edu.ar)

En trabajos previos demostramos que a las 10 horas de la nefrectomía de ratones adultos, la actividad mitótica en los túbulos de la corteza y de la médula externa del riñón contralateral, no presenta diferencias sexuales ni zonales. En el presente trabajo se analizó la síntesis de ADN (ADNs) en las mismas poblaciones celulares, en ambos sexos, a las 20:00/10 hora día/horas post-nefrectomía. Se utilizaron ratones machos y hembras adultos, de la sepa C3HS, estandarizados para análisis de periodicidad. A la mitad de los machos y de las hembras se les practicó una nefrectomía (Nx), mientras que a los restantes una falsa nefrectomía (FNx), bajo anestesia con Ketamina y Diazepán. A cada animal se le inyectó una solución de 5-bromodeoxiuridina, una hora antes del sacrificio. Los riñones extraídos se procesaron para inmunohistoquímica. En cada preparado histológico, se analizaron 50 campos en cada compartimento, registrándose núcleos marcados x 100/ núcleos totales, que se expresaron para cada grupo como  $X \pm ESM$  (n). Los resultados, analizados estadísticamente con el "t-test" de Student o ANOVA, demostraron que en los machos Nx los valores de ADNs, en ambas zonas, son mayores que los de los FNx; mientras que en las hembras no se observaron diferencias entre ambos tratamientos. Por otro lado, los valores de la corteza de los machos Nx fueron significativamente mayores que los de la médula y que los de la corteza y de la médula de las hembras. Concluimos que en el crecimiento compensatorio renal temprano, la ADNs presenta diferencias sexuales y zonales.

**Palabras clave:** ADNs, riñón, ratón.

## DESARROLLO DE LA LÍNEA CELULAR CTR EN RATONES BALB/c CON DISTINTO GRADO DE CONSANGUINIDAD

Gulin JEN; Revilla M; Cartagena ME; Bezenette G; Gabriele D; Quiroga Vergara S; Lombardo DM.

Cátedra de Histología y Embriología. Facultad de Ciencias Veterinarias - Universidad de Buenos Aires. Av. Chorroarín 280 - C1427CWO. Buenos Aires - Argentina.

e-mail: [jgulin@fvet.uba.ar](mailto:jgulin@fvet.uba.ar)

El objetivo del ensayo fue evaluar el desarrollo *in vivo* de la línea celular CTR en ratones BALB/c con distinto grado de consanguinidad (F). Ratones BALB/c producidos en nuestro bioterio fueron asignados a los grupos G1 (n=6; coeficiente de F=1,50) o G2 (n=4; F=0,00) e inoculados con 250.000 células de la línea CTR, vía subcutánea. Como control negativo, el grupo G3 (n=4; F=1,50) recibió sobrenadante filtrado en el mismo sitio y vía.

Diariamente se evaluó el estado general de los animales mediante un score clínico establecido para anticipar la muerte natural y evitar el uso de la variable "tiempo de supervivencia". El tiempo de latencia se determinó por palpación en sitio de inoculación hasta la aparición de un nódulo. El volumen tumoral se estimó con la fórmula de Attia y Weiss midiendo con calibre el diámetro mayor y menor de la masa. El ensayo finalizó a los 39 días post inoculación (dpi). El tiempo de latencia fue de  $9 \pm 0$  dpi, con desarrollo tumoral en cinco animales de G1, en uno de G2 y en ninguno de G3. El volumen tumoral máximo estimado promedio ( $\pm SD$ ) de G1 fue  $3,84 \pm 1,81$  cm<sup>3</sup> y se alcanzó a los 28 dpi. La permanencia promedio dentro del ensayo fue de  $24,5 \pm 5,32$  y de  $29,75 \pm 11,06$  días para G1 y G2, respectivamente. Se concluye que la obtención de un modelo *in vivo* estandarizado para el estudio de la línea celular CTR depende de la producción propia de ratones BALB/c endocriados para continuar con ensayos que involucren evaluación de tratamientos.

**Palabras clave:** línea celular tumoral, ratones BALB/c, consanguinidad.

## ESTUDIO COMPARATIVO DE LA ACTIVIDAD PROLIFERATIVA DE CÉLULAS NEOPLÁSICAS DE DOS CARCINOMAS

Martínez MM; Andrini LB; Leiva Luna C; Errecalde AL; García MN.

Cátedra de Citología, Histología y Embriología "A". Facultad de Ciencias Médicas - Universidad Nacional de La Plata. Av.60 y 120 s/n. CP 1900. La Plata, Buenos Aires - Argentina.

e-mail: [mmartinez@med.unlp.edu.ar](mailto:mmartinez@med.unlp.edu.ar)

En trabajos previos hemos demostrado la presencia de un ritmo circadiano en la actividad proliferativa de diferentes poblaciones neoplásicas. Para este trabajo se analizó la síntesis de ADN (ADNs) de dos carcinomas de diferente sitio de origen: de hígado, el hepatocelular ES12a y de mama, el mamario TN60, en ratones, abarcando un ritmo circadiano. Para esto se utilizaron ratones machos adultos de la cepa C3H5, los cuales se dividieron en dos grupos: I) injertados con el tumor ES12a y II) injertados con el tumor TN60. Cada grupo se subdividió en 6 lotes de 4/8 animales cada uno. Se recolectaron las muestras cada 4 horas comenzando a la hora 00:00 y completando un ritmo circadiano. Las mismas se procesaron mediante la técnica inmunohistoquímica de bromodeoxiuridina. Los datos fueron analizados mediante Anova. Los resultados muestran que en el grupo I la máxima actividad de ADNs aparece a las 00:00hs y en el grupo II se observó a las 20:00hs. Podemos concluir que ambas poblaciones neoplásicas presentan un ritmo circadiano en su actividad proliferativa, aunque los picos se observaron en diferentes puntos horarios. Más allá de factores tales como la ubicación del tumor y el tejido de origen, muchas de las neoplasias son sensibles a los efectos de diferentes factores de crecimiento, aunque haya gran heterogeneidad en la acción biológica de estos, lo cual podría explicar las diferencias en las observaciones anteriormente citadas.

*Palabras clave:* carcinoma, ratones, ADNs.

## EVALUACIÓN IN VIVO DE UNA MEMBRANA FRAGUABLE DE SULFATO DE CALCIO Y MINERALES ÓSEOS PARA LA REGENERACIÓN ÓSEA GUIADA

López MA; Luchetti CG; Ayala M; Báez A; Carbone C; Kitrilakis A.

Carrera de Magister en Implantología Oral. Facultad de Odontología - Universidad Nacional de La Plata. Calle 50 e/1 y 115 s/n. CP 1900. La Plata, Buenos Aires - Argentina.

e-mail: [marianolopez\\_bb@hotmail.com](mailto:marianolopez_bb@hotmail.com)

Los biomateriales para regeneración ósea son cada vez más utilizados. El sulfato de calcio ha sido ampliamente usado.

El presente trabajo consistió en evaluar la regeneración ósea del sulfato de calcio (SCA) y minerales en forma de partículas solo o cubierto con una Membrana Fraguable del mismo material y evaluar el comportamiento de ella en defectos óseos sin injerto. Se utilizó SCA y minerales óseos. Las partículas se crearon mediante el fraguado del polvo de SCA enriquecido con minerales con solución fisiológica estéril. El mismo polvo fue utilizado para crear la membrana fraguable. Se utilizaron 40 ratas Wistar, libre de patógenos específicos, de 16 semanas de edad y 500 gramos de peso, a las cuales se le crearon defectos óseos de 3 x 3 x 9 mm en el fémur, divididas en 4 grupos. El grupo 1 fue tratado con injerto en forma de partículas de SCA y minerales, el grupo 2 igual que el grupo 1 (con injerto en forma de partículas de sca y minerales óseos) combinado con una membrana fraguable, el grupo 3 con una membrana fraguable sin injerto y el grupo 4 (control). Se tomaron muestras a los 30 días. La superficie regenerada, en mm<sup>2</sup> fue: grupo 1 de 9,878 (0,833), grupo 2 de 9,585 (0,745), grupo 3 de 11,317 (0,937) y grupo 4 de 4,370 (0,549). Se observaron diferencias estadísticamente significativas entre los grupos experimentales ( $P = <0,001$ ) -ANOVA (análisis de varianza). En las comparaciones apareadas se observaron diferencias estadísticamente significativas entre todos los grupos ( $P = <0,005$ ) Holm-Sidak.

*Palabras clave:* Injertos de hueso, regeneración ósea, sustitutos sintéticos.



## ESTUDIO DE LAS CÉLULAS GLIALES EN EL NÚCLEO ROJO DE LA RATA DURANTE ESTUDIO DE LAS CÉLULAS GLIALES EN EL NÚCLEO ROJO DE LA RATA DURANTE EL ENVEJECIMIENTO

Piove ML<sub>1</sub>; Silva LB<sub>1</sub>; Cambiaggi VL<sub>1</sub>; Jeanneret LM<sub>1</sub>; Goya R<sub>2</sub>; Zuccolilli G<sub>1</sub>.

1- Instituto de Anatomía. Facultad de Ciencias Veterinarias - Universidad Nacional de La Plata. Av. 60 y 118 s/n. 2- Cátedra de Histología y Embriología "B". Facultad de Ciencias Médicas - Universidad Nacional de La Plata. Av. 60 y 120 s/n. CP 1900. La Plata, Buenos Aires - Argentina.

e-mail: [lilianasilva@fvc.unlp.edu.ar](mailto:lilianasilva@fvc.unlp.edu.ar)

La literatura científica coincide en señalar que durante el envejecimiento las poblaciones astrogliales y microgliales muestran un comportamiento reactivo semejante al proceso de gliosis reactiva que se observa tras una lesión o proceso patológico. Sin embargo, la gliosis asociada a la edad no es un proceso homogéneo en las distintas áreas encefálicas. Por otro lado, el núcleo rojo del mesencéfalo representa un centro extrapiramidal de importancia para la locomoción que merece una investigación particular. El presente trabajo analiza astrocitos y microglía en el núcleo rojo de ratas Sprague-Dawley, hembras, de dos grupos etarios diferentes: adultas (6 meses) y seniles (30 meses). Para esta investigación se utilizaron 8 animales, a los cuales se les fijó utilizando perfusión intra-arterial y una vez extraídos los encéfalos, se seccionó el mesencéfalo para obtener series equidistantes de láminas coronales (30 µm). Las secciones se procesaron por inmunohistoquímica contra la proteína ácida fibrilar glial (GFAP) e histoquímica con lectina de tomate para identificar las células de la microglía. Se capturaron campos microscópicos a 40x con luz y resolución constante. El área inmunorreactiva a GFAP, la densidad óptica media y la densidad astrocitaria se calculó con el software Image-Pro Plus 5.1. En el núcleo rojo, el área inmunorreactiva total a GFAP disminuye del 10% al 3.9% durante el envejecimiento. Esta disminución se debe principalmente a la reducción del tamaño de los astrocitos (área astrocitaria) pues la cantidad de estas células por unidad de superficie se mantiene constante. Las células microgliales sólo aparecen en los animales seniles y muestran características de reactividad.

**Palabras clave:** envejecimiento, células gliales, núcleo rojo.

## OBSERVACIONES SOBRE LA MORFOLOGÍA DEL ÚTERO EN EL COIPO (*Myocastor coypus bonariensis*)

Felipe AE<sup>1</sup>; Fumuso E<sup>2,3</sup>; Revilla M<sup>4</sup>; Lombardo D<sup>4</sup>.

1- Área de Cs. Morfológicas. Facultad de Ciencias Veterinarias - Universidad Nacional del Centro de la Provincia de Buenos Aires. 2- Fisiopatología de la Reproducción. 3- CIVETAN, FCV - UNCPBA. Tandil, Buenos Aires - Argentina. CP 7000. 4- Área de Histología y Embriología. Facultad de Ciencias Veterinarias - Universidad de Buenos Aires. CABA, Buenos Aires - Argentina.

e-mail: [aefelipe@vet.unicen.edu.ar](mailto:aefelipe@vet.unicen.edu.ar)

El coipo presenta un útero doble. Este trabajo caracterizó la microanatomía del útero considerando aspectos específicos de la unión útero-tubárica, la pared del órgano y la zona de transición entre los cuernos y el cuello uterino. Se trabajó con 10 muestras de animales en diestro, corroborado mediante colpocitología, que fueron procesadas con técnicas de rutina hasta su inclusión en parafina. Las mismas, luego de su análisis macroscópico, se cortaron en forma seriada cada 5 m y colorearon con hematoxilina y eosina, tricrómica de Mallory y PAS-hematoxilina. Para cada región estudiada se realizó la reconstrucción tridimensional utilizándose el sistema de lupa-microscopio con cámara clara. En el segmento cefálico uterino a nivel de la protrusión del colículo tubárico, se observaron extensos pliegues primarios y secundarios de la mucosa con un revestimiento epitelial cúbico alto de núcleos ovoidales. El estroma endometrial presentó tejido conectivo laxo con abundancia de vasos sanguíneos y glándulas revestidas de epitelio cilíndrico de aspecto secretor. Desde esta región hasta la zona de fusión externa de los hemiúteros, se determinó la presencia de fondos de saco parietales. Estos se observaron como invaginaciones hacia craneal de la túnica mucosa y las capas musculares interna y media. La zona de transición útero-cervical presentó un marcado estrechamiento anular del lumen. El epitelio de revestimiento pasó de cúbico alto en el sector uterino a estratificado cúbico con una capa superficial de células secretoras PAS-positivas. La presencia de pliegues y fondos de saco diferencia al útero del coipo del de otros roedores.

**Palabras clave:** útero, morfología, coipo.

### MICROANATOMÍA COMPARADA DEL CÉRVIX DEL COIPO (*Myocastor coypus*) Y LA CHINCHILLA (*Chinchilla laniger*)

Guerrero M; Felipe AE.

Área de Cs. Morfológicas. Facultad de Ciencias Veterinarias - Universidad Nacional del Centro de la Provincia de Buenos Aires. CP 7000. Tandil, Buenos Aires - Argentina.

e-mail: [aefelipe@vet.unicen.edu.ar](mailto:aefelipe@vet.unicen.edu.ar)

El coipo y la chinchilla son roedores histricomorfos. El objetivo de este trabajo fue comparar la histología del cérvix de ambas especies. Se trabajó con 6 cérvix de cada especie, en etapa de diestro corroborada por colpocitología. Se procesaron con técnicas histológicas de rutina hasta obtener cortes de 5  $\mu\text{m}$  que fueron teñidos con hematoxilina y eosina y PAS-hematoxilina. La mucosa exocervical en ambas especies estuvo conformada por un epitelio plano estratificado y una lámina propia. El epitelio en el coipo presentó  $5.4 \pm 0.7$  capas celulares con un grosor de  $101.79 \pm 54.65 \mu\text{m}$ , mientras que en la chinchilla contó con  $3.96 \pm 1.03$  capas celulares, con un grosor de  $38.5 \pm 4.83 \mu\text{m}$ . Ambas especies mostraron una capa superficial de células secretoras. La lámina propia en chinchilla fue de tejido conectivo laxo, mientras que en el coipo fue de tejido conectivo denso irregular. La mucosa endocervical en la abertura interna del coipo mostró un engrosamiento anular y pliegues, en tanto que en la chinchilla sólo presentó pliegues cortos. El epitelio de revestimiento fue cilíndrico simple secretor. Su altura en la chinchilla fue de  $38.91 \pm 13.14 \mu\text{m}$  y en el coipo de  $10.46 \pm 3.54 \mu\text{m}$ . En ambas especies la mucosa endocervical presentó pliegues primarios ramificados y criptas con células mucosecretoras. En la chinchilla se observaron glándulas en el sector cefálico del cérvix, a nivel de su unión con el cuerpo uterino, no detectándose estas estructuras en el coipo. La morfología cervical fue similar en ambos roedores.

**Palabras clave:** cérvix, chinchilla, coipo.

### ESTUDIO HISTOLÓGICO E HISTOQUÍMICO DEL ÍLEON DE LA VIZCACHA DE LLANURA, *Lagostomus maximus*

Tano de la Hoz MF<sup>1,2</sup>; Flamini MA<sup>3</sup>; Díaz AO<sup>2</sup>.

1- CONICET. 2- IIMyC. Facultad de Ciencias Exactas y Naturales. Dpto. Biología. CONICET-Universidad Nacional de Mar del Plata. Funes 3250, 3° Piso. Mar del Plata, Buenos Aires - Argentina. 3- Cátedra de Histología y Embriología. Facultad de Ciencias Veterinarias - Universidad Nacional de La Plata.

e-mail: [mftano@mdp.edu.ar](mailto:mftano@mdp.edu.ar)

La vizcacha de llanura (*Lagostomus maximus*) es un roedor Hystricognathi perteneciente a la familia Chinchillidae. El objetivo general del presente trabajo está centrado en el análisis histológico e histoquímico del íleon de *L. maximus*. Se utilizaron vizcachas adultas silvestres provenientes de la Estación de Cría de Animales Silvestres. Se tomaron muestras de íleon y se realizaron: A) técnicas histológicas (H-E y Tricrómico de Masson); B) técnicas histoquímicas (PAS; KOH/PA\*S; PA/Bh/KOH/PAS; KOH/PA\*/Bh/PAS; AB pH 2.5, 1.0 y 0.5; AB pH 2.8/PAS; AB pH 1.0/PAS; AT pH 5.6 y 4.2) y C) técnicas de lectinohistoquímica para la identificación de residuos de azúcares específicos. Las células calciformes de las vellosidades y de las glándulas de Lieberkühn presentaron glicoproteínas (GPs) con dioles vecinos oxidables, carboxiladas, sulfatadas, neutras y con residuos de ácido siálico. Las técnicas AB pH 2.8/PAS y AB pH 1.0/PAS permitieron identificar células calciformes con dos perfiles histoquímicos diferentes. Se observaron células calciformes PAS positivas y otras en mayor proporción AB/PAS positivas. En la base de las criptas de Lieberkühn se evidenciaron abundantes células de Paneth. Estas células exhibieron en su citoplasma apical gránulos acidófilos que reaccionaron positivamente con la técnica de PAS. Por el método lectinohistoquímico se identificaron diferentes residuos terminales y subterminales de azúcares presentes en las GPs de las diferentes células secretoras. Los resultados generados en este trabajo podrán ser utilizados como herramienta biológica relevante para comparar y analizar posibles cambios en la glicosilación de las mucinas intestinales bajo estados patológicos y cambios en la dieta de *L. maximus*.

**Palabras clave:** Hystricognathi, intestino delgado, glicoproteínas.

## ESTUDIO COMPARATIVO DE LA MORFOLOGÍA MICROSCÓPICA DE LOS SACOS ANALES DE DOS ESPECIES DE MARSUPIALES DE LA ARGENTINA

Inda A<sup>1</sup>; Andrini L; Errecalde AL; Goin F<sup>2</sup>; García MN.

Cátedra de Citología, Histología y Embriología "A", Facultad de Ciencias Médicas - Universidad Nacional de La Plata. División Paleontología Vertebrados, Facultad de Ciencias Naturales y Museo - Universidad Nacional de La Plata. <sup>1</sup>CIC. <sup>2</sup>CONICET.

e-mail: [mngarcia@med.unlp.edu.ar](mailto:mngarcia@med.unlp.edu.ar)

Los marsupiales del territorio argentino incluyen una muy rica representación taxonómica, con especies que ocupan nichos y hábitos sumamente variados. Para el presente estudio histológico comparativo se escogieron individuos de dos especies de "comadreas" *Didelphis albiventris* y *Lestodelphis hally*. La primera está ampliamente distribuida en ambientes templados-húmedos de la zona pampeana, mientras que la segunda es el marsupial viviente de distribución más austral. El objetivo del presente trabajo es conocer la histología comparada de los sacos anales, divertículos cutáneos situados entre los músculos externo e interno del esfínter anal. Las muestras fueron fijadas en formol al 10% y procesadas según la técnica histológica de rutina (H&E). Observamos que la morfología de la pared del saco anal es similar en ambas especies, encontrando que contiene tanto glándulas sebáceas como sudoríparas apocrinas incluidas en el mismo saco. La unidad secretora de las glándulas sebáceas se compone de células epidérmicas encerradas en una vaina de tejido conectivo y la de las apocrinas presenta una luz estrecha y dos capas de células cúbicas. Las similitudes observadas en la estructura histológica de los sacos anales podrían deberse a que las especies estudiadas pertenecen a dos géneros de una misma familia (Didelphidae).

**Palabras clave:** marsupiales, sacos anales, histología.

## INTOXICACIÓN EXPERIMENTAL POR *Astragalus pehuenches*: ALTERACIONES HISTOLÓGICAS EN EL ÚTERO DE COBAYOS (*Cavia porcellus*)

Martínez A<sup>1</sup>; Flamini MA<sup>2</sup>; Andrés Laube PF<sup>2</sup>; Nishida F<sup>2,3</sup>; Zanuzzi C<sup>2,3</sup>; Robles CA<sup>1</sup>; Barbeito CG<sup>2,3</sup>; Gimeno EJ<sup>2,3</sup>.

1- Grupo Salud Animal, INTA Bariloche. 2-Facultad de Ciencias Veterinarias, Universidad Nacional de La Plata. 3- CONICET.

e-mail: [agmartinez@bariloche.inta.gov.ar](mailto:agmartinez@bariloche.inta.gov.ar)

*Astragalus pehuenches* es una planta tóxica que afecta a ovinos y equinos. Su principio tóxico es la swainsonina, un inhibidor de la  $\alpha$ -manosidasa lisosomal, generando acumulación de oligosacáridos ricos en manosa en los lisosomas. Se evaluó el efecto sobre el útero de cobayos no gestantes. Dos grupos de animales: tratado (GT=6) alimentados 54 días, con pellet compuesto por 33% de *A. pehuenches* y 67% de balanceado comercial; y grupo control (GC=2) alimentado con balanceado comercial. Los animales fueron sacrificados mediante perfusión con paraformaldehído al 4%. Se tomaron muestras de cuerno uterino para analizar mediante técnicas de HE, histoquímica de mucinas, lectinohistoquímica y microscopía electrónica de transmisión. La microscopía óptica reveló extensa vacuolización en miometrio, glándulas endometriales y epitelio endometrial en el GT. Ultraestructuralmente, se observó que las vacuolas poseen una membrana simple con material granuloso electrodenso en su interior. En algunas células las vacuolas coalescen y marginan al núcleo hacia la periferia. Las lesiones observadas en útero son similares a las documentadas en otros órganos. Dentro de la histoquímica debe destacarse que se incrementó la afinidad del epitelio y miometrio para diversas lectinas, incluidas algunas que reconocen residuos de manosa como LCA. Es de destacar la extensa vacuolización en células del epitelio endometrial, siendo éste un epitelio con alto grado de recambio. Los hallazgos presentados determinan que existen modificaciones morfológicas severas en células funcionales del útero, fundamentales para la gestación del feto. Estos cambios pueden explicar, al menos parcialmente, las pérdidas reproductivas en animales intoxicados. Trabajo financiado con PICT 2011-1379, Subsidios UNLP: 11/V194 y 11/V193, y PNSA1115055-INTA

**Palabras clave:** *Astragalus pehuenches*, enfermedades de almacenamiento lisosomal, cobayo, útero, swainsonina

## REACTIVIDAD PARA CITOQUERATINA DE AMPLIO ESPECTRO (AE1/AE3) EN HÍGADO DE DIFERENTES ESPECIES

Kitagawa RB; Martín CA; Errecalde AL.

Cátedra "A" de Citología, Histología y Embriología, Facultad de Ciencias Médicas - Universidad Nacional de La Plata. Av. 60 y 120 s/n. CP 1900. La Plata, Buenos Aires - Argentina.

e-mail: [drmartinca@gmail.com](mailto:drmartinca@gmail.com)

El hígado es un órgano empleado extensivamente en forma experimental para el estudio de procesos tóxicos, infecciones virales, regeneración post-hepatectomía y carcinogénesis inducida. La aplicación de técnicas de inmunohistoquímica en tejidos de animales presenta en ocasiones dificultades con el reconocimiento de los antígenos, dado que la mayoría de los anticuerpos comerciales están dirigidos contra antígenos humanos. Uno de los más empleados en patología humana es el cóctel de queratinas AE1/AE3 para definir poblaciones epiteliales. El presente trabajo expone nuestros hallazgos en la marcación de hígado humano y su comparación con similares de perro, conejo, gato y ratón.

El material fue fijado en formol al 10%, procesado e incluido en parafina. Los cortes se colocaron en portas+ e inmunomarcaron con AE1/AE3 (Dako, 1/200), previa digestión con Proteinasa K (Dako), utilizándose Envision+ y ARK como sistemas de detección (Dako), con DAB como Cromógeno y coloración suave con hematoxilina de Gill como contraste. Los resultados muestran reactividad citoplasmática para CK AE1/AE3 en los hepatocitos y células de conductillos biliares del hígado humano y canino, con algunas diferencias de positividad relacionables a fijación. El resto de las especies sólo mostró marcación en los conductillos biliares, con hepatocitos negativos. Nuestros hallazgos muestran una reactividad diferente en las poblaciones celulares epiteliales del hígado según la especie, datos que permiten seleccionar adecuadamente el anticuerpo anti-queratina a emplear en cada caso.

**Palabras clave:** histología, inmunohistoquímica, citoqueratinas en hígado.

## PROLIFERACIÓN Y MUERTE CELULAR EN LOS SITIOS DE IMPLANTACIÓN EMBRIONARIA DE RATONAS BALB/C INFECTADAS CON *Tritrichomonas foetus*

Woudwyk MA<sup>3</sup>; Monteavaro CE<sup>1</sup>; Zanuzzi CN<sup>2,3,4</sup>; Gimeno EJ<sup>2,3,4</sup>; Barbeito CG<sup>2,3,4</sup>.

1- Cátedra de Microbiología, Facultad de Ciencias Veterinarias - Universidad Nacional del Centro de la Provincia de Buenos Aires. 2- Instituto de Patología. 3- Cátedra de Histología y Embriología, Facultad de Ciencias Veterinarias - Universidad Nacional de La Plata. Av.60 y 118 s/n. CP 1900. La Plata, Buenos Aires - Argentina. 4- CONICET.

e-mail: [marianawoudwyk@fcv.ulp.edu.ar](mailto:marianawoudwyk@fcv.ulp.edu.ar)

La tritrichomonosis genital bovina es una enfermedad de transmisión sexual causada por el protozoo *Tritrichomonas foetus*, que produce muerte embrionaria. El ratón *BALB/c* es un modelo adecuado para reproducir la enfermedad. El balance entre muerte y proliferación celular es esencial para la implantación embrionaria y el mantenimiento de la preñez. El protozoo podría alterar la muerte y proliferación del epitelio uterino en las ratonas infectadas. Para evaluarlo, se analizó mediante inmunohistoquímica, la expresión de caspasa-3 activa y de PCNA en el epitelio uterino. Se realizó el recuento de células marcadas en el epitelio luminal y glandular del útero. Se encontró que las hembras infectadas que perdieron el *conceptus* presentaron un mayor índice de muerte celular respecto de las controles. Las hembras infectadas sacrificadas entre los 5-7 días post coito (dpc) presentaron el índice de proliferación (IP) más elevado en el epitelio luminal. En los animales sacrificados entre los días 8-11 post coito, el mayor IP se encontró solo en las hembras infectadas que mantuvieron su preñez. La apoptosis en el grupo infectado podría originarse por el efecto citotóxico de *T. foetus* y sería uno de los mecanismos responsables de las fallas de la implantación y pérdidas embrionarias tempranas que ocurren durante la infección. La mayor proliferación celular observada en el epitelio luminal de las hembras infectadas, podría ser una respuesta inicial del huésped a los efectos citotóxicos y a la irritación generada por el protozoo, más que un mecanismo involucrado en la patogenia de la muerte embrionaria.

**Palabras clave:** *Tritrichomonas foetus*, PCNA, caspasa-3, modelo murino.

## RELACIÓN ENTRE PARÁMETROS SEMINALES Y CONCENTRACIÓN DE COLESTEROL Y TRIGLICÉRIDOS EN PLASMA SEMINAL FELINO

García F<sup>1</sup>; Nuñez Favre R<sup>1,2</sup>; Stornelli MC<sup>1</sup>; García Mitacek MC<sup>1,2</sup>; Praderio RG<sup>1</sup>; Stornelli MA<sup>1</sup>.

1- Facultad de Ciencias Veterinarias - Universidad Nacional de La Plata. Av. 60 y 118 s/n. B1900AVW. La Plata, Buenos Aires - Argentina. 2- CONICET.

e-mail: [astornel@fcv.unlp.edu.ar](mailto:astornel@fcv.unlp.edu.ar)

La calidad seminal en el gato doméstico muestra amplias variaciones. La concentración plasmática de colesterol y triglicéridos presentes en el plasma seminal podría influir sobre la calidad seminal. El objetivo del presente trabajo fue evaluar la relación entre diferentes parámetros seminales y la concentración de colesterol y triglicéridos presentes en el plasma seminal felino. Se utilizaron 6 gatos adultos a los que se les colectó mediante electroeyaculación un total de cuatro eyaculados (n=4) por animal. Se realizó una extracción de semen cada 2 semanas durante 5 meses. Los parámetros seminales evaluados fueron: cantidad de espermatozoides totales (ET x 10<sup>6</sup>), porcentaje de acrosomas íntegros (IA, FITC-PSA) y porcentaje de espermatozoides morfológicamente normales (EN, Tinción 15). Luego de centrifugar la muestra seminal, el plasma fue conservado a -20°C hasta que la determinación de colesterol y triglicéridos fue realizada mediante colorimetría. Los resultados obtenidos permitieron dividir las muestras seminales en 2 grupos: eyaculados de buena calidad (ET: 203,98 x 10<sup>6</sup>; IA: 65,50; EN: 63,33) y eyaculados con pobre calidad seminal (ET: 11,93 x 10<sup>6</sup>; IA: 45,14; EN: 48,05). Los animales que presentaron eyaculados de buena calidad evidenciaron mayores concentraciones de colesterol y triglicéridos comparados con aquellos que presentaron una pobre calidad seminal (0,15± 0,02 vs. 0,07± 0,01; 2,03± 0,30 vs. 0,40± 0,08). Este es el primer trabajo que compara parámetros seminales con concentraciones de colesterol y triglicéridos presentes en el plasma seminal felino. Estos resultados sugieren que en el gato las concentraciones de colesterol y triglicéridos en el plasma seminal están relacionadas con la calidad seminal.

**Palabras clave:** plasma seminal, colesterol, triglicéridos, gato doméstico.

## MORFOMETRÍA Y ULTRAESTRUCTURA DE EPIDÍDIMOS CANINOS ALMACENADOS A 4°C EN DOS MEDIOS DIFERENTES

Tittarelli CM<sup>1</sup>; Jurado SB<sup>1</sup>; García Mitacek MC<sup>1,2</sup>; Bonauro MC<sup>1,3</sup>; de la Sota RL<sup>1,2</sup>; Stornelli MA<sup>1</sup>.

1- Facultad de Ciencias Veterinarias - Universidad Nacional de La Plata. Av. 60 y 118 s/n. B1900AVW. La Plata, Buenos Aires - Argentina. 2- CONICET. 3- CIC.

e-mail: [titarelli@fcv.unlp.edu.ar](mailto:titarelli@fcv.unlp.edu.ar)

Luego de la muerte de un animal es posible recuperar espermatozoides viables y potencialmente fértiles a partir de la cola epididimal. Esto permite preservar el material genético de machos de gran valor reproductivo. El tiempo transcurrido desde la muerte del animal hasta la recuperación y criopreservación espermática, así como el medio de almacenamiento de los órganos, pueden afectar la cantidad de espermatozoides viables recuperados, debido al proceso de autólisis sufrido por el epidídimo. El objetivo de este estudio fue evaluar los cambios autolíticos del epitelio de 22 epidídimos caninos almacenados a 4°C en solución fisiológica o tris yema de huevo (TYH) durante 24, 48 ó 72 h mediante microscopía electrónica de transmisión. Nuestra hipótesis fue que el TYH enlentecería los procesos autolíticos ocurridos en las células epididimales. Se evaluó la morfología de las estereocilias y de la estructura nuclear. Se determinó el número de mitocondrias (NM), el área mitocondrial (AM), el número de núcleos (NN) y el área nuclear (AN) mediante estudios morfométricos. Se observaron mayores cambios ultraestructurales compatibles con autólisis al aumentar el tiempo de almacenado (P<0.001) pero no al comparar los diferentes medios. El NM presentó cambios autolíticos significativos con el aumento del tiempo de almacenado (p<0.05). No se observó efecto del medio ni del tiempo sobre NN, AN ni AM (p>0.05). Estos resultados concuerdan con hallazgos previos de estudios de microscopía óptica y de recuperación espermática epididimal donde el TYH no mostró un efecto benéfico sobre la conservación celular epididimal ni permitió recuperar mayor cantidad de espermatozoides caninos viables.

**Palabras clave:** epidídimo, espermatozoides, canino.

### ALTERACIONES ULTRAMICROSCÓPICAS OBSERVADAS EN ESPERMATOZOIDES FELINOS (*Felis catus*) CONGELADOS-DESCONGELADOS

Bonaura MC<sup>1,3</sup>; Jurado S<sup>1</sup>; Praderio R<sup>1</sup>; Nuñez Favre R<sup>1,2</sup>; Tittarelli C<sup>1</sup>; Stornelli MC<sup>1</sup>; Stornelli MA<sup>1</sup>.

1- Facultad de Ciencias Veterinarias - Universidad Nacional de La Plata. Av. 60 y 118 s/n. B1900AVW. La Plata, Buenos Aires - Argentina. 2- CONICET. 3- CIC.

e-mail: [astornel@fcv.unlp.edu.ar](mailto:astornel@fcv.unlp.edu.ar)

Los procesos de criopreservación seminal producen alteraciones estructurales en la célula espermática provocando disminución de la fertilidad al descongelado. El objetivo fue estudiar los daños presentes en el semen felino luego del proceso de congelación-descongelación con diferentes diluyentes (DIL). Se utilizaron 16 gatos (n=16) mestizos, de entre 24 y 36 meses de edad, sanos, con un peso entre 3 y 5 Kg, los cuales fueron sometidos a orquiectomía bilateral para la obtención de espermatozoides a partir de la cola del epidídimo (EE) con la técnica de cutting. Los EE se congelaron con dos DIL diferentes: un DIL Tris Base y un DIL Tris con el agregado de 0,5% de Dimetilformamida y 4,5% de glicerol. Las muestras de EE frescos y congelados-descongelados se procesaron y observaron en un microscopio electrónico de transmisión JEM 1200 EX II (JEOL Ltd, Tokio, Japón). Se evaluaron 100 cabezas y 100 colas por cada tratamiento. En los EE frescos el 80,75±5,64% de las cabezas y el 91,75±2,13% de las colas mostraron una morfología normal. Se observó la presencia de algunas anomalías (alteraciones acrosomales, defecto de "Dag", colas dobles, cabezas dobles, axonemas incompletos). En las muestras de semen descongelado las alteraciones ultraestructurales observadas fueron: hinchazón, y formación de pliegues y ruptura en la membrana plasmática y acrosomal, vesiculación en la membrana acrosomal externa y plasmática, vacuolas mitocondriales. El porcentaje de espermatozoides sin daños ultraestructurales fue significativamente mayor en el semen fresco que en el semen descongelado (80,75±5,64vs10,25±1,24; 91,75±2,13vs59,27±3,92, p <0.05). Los procesos de congelación-descongelación producen alteraciones espermáticas ultraestructurales.

**Palabras clave:** gato, espermatozoides, criopreservación, ultramicroscopía.

### ULTRAESTRUCTURA DE ESPERMATOZOIDES EPIDIDIMARIOS DE *Cervus elaphus* OBTENIDOS POST MORTEM. EVALUACIÓN DE DIFERENTES CRIOPROTECTORES

López Armengol MF<sup>1</sup>; Pelufo V<sup>1</sup>; Bérnago NS<sup>1</sup>; Malcotti V<sup>2</sup>; Fernández MM<sup>3</sup>; Grassini JM<sup>3</sup>; Aisen EG<sup>1</sup>.

1- Laboratorio de Teriogenología "Dr. Héctor H. Morello", Facultad de Ciencias Agrarias, IDEPA-UNCo, ruta 151, km 12. CP 8303. Cinco Saltos - Río Negro. 2- Dirección de Desarrollo Productivo, Ministerio de Desarrollo Territorial, Provincia del Neuquén. 3- Celaphus animales silvestres, Provincia del Neuquén.

e-mail: [mlopezarmengol@conicet.gov.ar](mailto:mlopezarmengol@conicet.gov.ar)

La microscopía electrónica de transmisión (MET) es una herramienta importante en la valoración de daños submicroscópicos y localización de lesiones en espermatozoides. La criopreservación espermática afecta principalmente a las membranas celulares. El objetivo de este trabajo fue evaluar distintos diluyentes a base de tris-ácido cítrico-glucosa-yema de huevo-glicerol y el agregado de trealosa en distintas concentraciones (T, TT50, TT100 y TT200) a través del análisis de las alteraciones ultraestructurales producidas en cabezas y piezas intermedias de espermatozoides epididimarios extraídos *post-mortem* a diferentes tiempos (0, 24, 48, 72, 120 y 168 h). El contenido escrotal proveniente de 7 ciervos colorados fue mantenido a 5 °C. Los espermatozoides obtenidos por punción de la cola del epidídimo fueron diluidos a 30 °C, refrigerados a 5 °C, congelados y almacenados en nitrógeno líquido. Luego de la descongelación se procesaron para MET. Se analizaron diferentes secciones de las cabezas, contabilizando la presencia/ausencia de membranas plasmáticas y contenido acrosomal, membrana plasmática de la pieza intermedia (intacta vs. alterada) y estado de las mitocondrias (electrodensas vs. en degeneración). Las diferencias entre muestras se analizaron mediante  $\chi^2$ . Los diluyentes con trealosa preservaron mejor las estructuras analizadas. Las muestras con diluyente TT50 son las que mejor preservaron las estructuras al comparar el tiempo 0 con los restantes ya que sólo se evidenció deterioro en la región acrosomal a partir de las 120 y 168 h. Para los restantes diluyentes, las estructuras espermáticas evidenciaron deterioro a partir de las 24 h (TT100), 48 h (TT200) y a las 72 h (T).

**Palabras clave:** ultraestructura cabezas espermáticas, criopreservación, ciervo colorado.

## HISTOLOGÍA COMPARADA DEL TEGUMENTO DE *Mirounga leonina* (ELEFANTE MARINO DE SUR), *Hydrurga leptonyx* (FOCA LEOPARDO) Y *Leptonychotes weddellii* (FOCA DE WEDDELL) (PHOCIDAE: CARNIVORA)

Loza CM<sup>1</sup>; Barbeito CG<sup>2,3</sup>; Krmpotic CM<sup>1,3</sup>, Negrete J<sup>3,4</sup>.

1- División Paleontología de Vertebrados, Facultad de Ciencias Naturales y Museo – Universidad Nacional de La Plata. 2- Cátedra de Histología y Embriología, Facultad de Ciencias Veterinarias – Universidad Nacional de La Plata. 3- CONICET. 4- Dto. de Biología de Predadores Tope, Coordinación de Ciencias de la Vida, IAA.

e-mail: [cleopatramara@yahoo.com.ar](mailto:cleopatramara@yahoo.com.ar)

El tegumento de *Mirounga leonina* e *Hydrurga leptonyx* fue parcialmente descrito en trabajos previos, mientras que no existen estudios que incluyan a *Leptonychotes weddellii*. El objetivo de esta contribución es describir y comparar el tegumento de las tres especies. Para ello se obtuvieron 45 muestras en primavera y verano. Las pieles de *H leptonyx* y *L weddellii* provinieron de individuos de la Península Antártica y las de *Mirounga leonina* de las islas Shetland del Sur. El tejido fue obtenido (en animales anestesiados) con un trocar de 8 milímetros de diámetro. Las muestras fueron procesadas para colorear con H-E, Tricrómico de Masson, PAS, Orceína y Reticulina. Se observaron características comunes, como la presencia de: gran cantidad de vasos sanguíneos (probables anastomosis arterio-venosas), abundantes folículos pilosos y glándulas sudoríparas profundas y sebáceas, ubicadas más cerca de la epidermis. *L weddellii* presenta folículos compuestos con un folículo mayor y varios menores asociados, en tanto HL y ML poseen folículos simples. Las glándulas sebáceas son más numerosas y más grandes en *L weddellii* y *M leonina*. En *L weddellii* algunas glándulas desembocan directamente en la epidermis. Todas las glándulas sudoríparas de las tres especies fueron apocrinas y desembocan en el folículo piloso, estas presentaron el mayor desarrollo en *L weddellii*. Las focas cuyo hábitat es el pack de hielo marino (*L weddellii* y *H leptonyx*) presentaron mayor densidad de folículos pilosos que *M leonina* que reproduce y muda en tierra firme. A su vez, esta última presenta una irrigación más desarrollada y la mayor cantidad de glándulas sebáceas.

**Palabras clave:** Phocidae, tegumento, folículos pilosos, glándulas sudoríparas y sebáceas, foca leopardo, foca de wedell, elefante marino, islas Shetland de Sur, Costa Danco.

## CARACTERÍSTICAS MORFOLÓGICAS E HISTOQUÍMICAS DE LA GLÁNDULA UROPIGIA DE LA LECHUCITA DE LAS VIZCACHERAS, *Athene cunicularia*

Chiale MC<sup>1,2</sup>; Montalti D<sup>1,2</sup>; Flamini MA<sup>3</sup>; Fernández PE<sup>4</sup>; Gimeno EJ<sup>4</sup>; Barbeito CG<sup>3,4</sup>.

1- Instituto Antártico Argentino. 2- Museo de La Plata. 3- Cátedra de Histología y Embriología, Facultad de Ciencias Veterinarias - Universidad Nacional de La Plata. 4- Cátedra de Patología General, Facultad de Ciencias Veterinarias - Universidad Nacional de La Plata. Av. 60 y 118 s/n. CP 1900. La Plata, Buenos Aires - Argentina.

e-mail: [ceciliachiale@gmail.com](mailto:ceciliachiale@gmail.com)

La glándula uropigia de las aves es un órgano sebáceo que se encuentra ubicado dorsalmente sobre la zona de inserción de las plumas timoneras. Su estructura es variable entre especies. Analizamos la morfología macro y microscópica de la glándula uropigia de tres ejemplares adultos de la lechucita de las vizcacheras *Athene cunicularia*. Las muestras se procesaron con HyE, coloración tricrómica de Gomori, Reticulina de Gomori y orceína. Otros cortes se procesaron con técnicas histoquímicas para analizar la composición de carbohidratos que incluyen: PAS, azul alcian a distintos pH, azul de Toluidina y lectinohistoquímica. La glándula uropigia de *A. cunicularia* tiene forma de gota y posee dos lóbulos y una papila cilíndrica desprovista de pincel de plumas. La masa glandular relativa es de 0.11%. La cápsula de tejido conectivo y el tabique interlobular son delgados y el tejido interalveolar es escaso. Los adenómeros son tubuloalveolares y están ramificados en la periferia, luego desembocan en conductos secundarios que confluyen en una amplia cámara primaria de almacenamiento. La papila tiene abundante tejido conectivo y hay dos poros excretores por lóbulo. La secreción mostró PAS positividad y también reaccionó para azul alcian a distintos pH y con varias de las lectinas utilizadas, lo que demuestra que además de lípidos su secreción incluye diversos glicoconjugados. La glándula uropigia de la lechucita de las vizcacheras tiene características compartidas con el resto de las aves y también posee ciertas particularidades como la presencia de una cámara primaria de almacenamiento que no está presente en todas las aves estudiadas.

**Palabras clave:** glándula uropigia, glicoconjugados, lectinohistoquímica.

### ESTUDIO HISTOLÓGICO DEL OVARIO MADURO DEL PEZ GALLO (*Callorhynchus callorhynchus*) (LINNAEUS, 1758)

Fuentes S<sup>1</sup>; Díaz Andrade MC<sup>1</sup>; Di Giacomo EE<sup>2,3</sup>; Galíndez EJ<sup>1</sup>.

1- Laboratorio de Histología Animal, DBByF - Universidad Nacional del Sur. San Juan 670. CP 8000. Bahía Blanca, Buenos Aires - Argentina. 2- Instituto de Biología Marina y Pesquera "Alte. Storni" (CONDROS). 3- Universidad Nacional del Comahue.  
e-mail: [mcandrade@criba.edu.ar](mailto:mcandrade@criba.edu.ar)

*Callorhynchus callorhynchus* es una especie que habita el Cono Sur Sudamericano. Al igual que otros Condrictios, se caracteriza por una tasa de crecimiento baja y un periodo de gestación extenso, dando como resultado un bajo potencial reproductivo y una baja capacidad de recuperación. El pez gallo es un recurso pesquero de importancia económica creciente en los últimos años. En este contexto, el estudio de distintos aspectos de la biología reproductiva es necesario para planificar políticas de manejo adecuadas. En este trabajo se analiza la estructura ovárica en hembras maduras de *C. callorhynchus* a fin de incrementar los conocimientos sobre su biología reproductiva. El material se obtuvo de muestreos del desembarque de la flota pesquera del Golfo San Matías. Se seleccionaron hembras maduras, se les extrajeron las gónadas y se procesaron según técnicas histológicas de rutina. El ovario de hembras maduras presenta un epitelio cilíndrico simple, con la superficie apical PAS (+). Se encontraron folículos primarios y en desarrollo, pero no se identificaron folículos primordiales ni ovogonias. Los folículos de menor desarrollo se disponen cerca del epitelio ovárico y, a medida que avanza su maduración, se internalizan en un lumen reticulado de tejido conectivo, altamente vascularizado, que se engrosa debajo del epitelio ovárico y alrededor de los folículos, confundiendo con las tecas. Este modelo concuerda en parte con el descrito en Lámnidos, pero es distinto al encontrado en Rájidos. Este trabajo aporta la primera información histológica ovárica en la especie y se encuadra dentro de los lineamientos generales del PAN-tiburones. Trabajo subsidiado por la SGCyT-UNS, PGI 24/B173.

**Palabras clave:** *Callorhynchus callorhynchus*, ovario, histología.

### EXPRESIÓN DE GLICANOS EN LOS GLICOCONJUGADOS DE FOLÍCULOS OVÁRICOS DEL ABADEJO MANCHADO

Petcoff G<sup>1</sup>; García A<sup>2</sup>; Barbeito CG<sup>2,3</sup>; Freijo R<sup>1</sup>; Portiansky E<sup>2,4</sup>; Macchi G<sup>2,5,6</sup>; Díaz A<sup>6</sup>.

1- Departamento de Biología, Facultad de Ciencias Exactas y Naturales - Universidad Nacional de Mar del Plata. 2- CONICET. 3- Cátedra de Histología y Embriología, Facultad de Ciencias Veterinarias - Universidad Nacional de La Plata. 4- Instituto de Patología, Facultad de Ciencias Veterinarias - Universidad Nacional de La Plata. 5- INIDEP. 6- IIMyC, Facultad de Ciencias Exactas y Naturales. CONICET- Universidad Nacional de Mar del Plata.  
e-mail: [gpetcoff@mdp.edu.ar](mailto:gpetcoff@mdp.edu.ar)

El ovario del abadejo *Genypterus blacodes* posee un parénquima que forma septos que sostienen las crestas ovígeras con folículos en diferentes estadios de maduración. El objetivo del presente trabajo es determinar el patrón de expresión de los residuos de oligosacáridos en los glicoconjugados de folículos maduros mediante técnicas de lectinohistoquímica. Las hembras fueron colectadas de dos campañas de investigación en el Golfo de San Jorge. El material fue procesado según la metodología clásica para inclusión en parafina. Los cortes fueron incubados con las siguientes lectinas biotiniladas: Con-A, WGA, DBA, SBA, PNA, RCA-1 y UEA-I. Una de las características observadas fue la intensa reactividad en la cubierta folicular para las lectinas Con-A; a nivel del citoplasma intergranular y gránulos de vitelo la marcación fue moderada. Los alvéolos corticales dieron una reacción negativa. Los sitios de unión con WGA fueron principalmente observados a nivel del citoplasma intergranular y presentaron una afinidad moderada para alvéolos corticales y gránulos de vitelo. Las lectinas DBA y SBA mostraron un patrón de distribución similar: marcaron intensamente el citoplasma intergranular, los alvéolos corticales y la cubierta folicular. PNA y UEA-I dieron reacción positiva para los alvéolos corticales y la cubierta folicular. Con UEA-I no hubo marcación para el citoplasma intergranular. Con RCA reaccionaron en forma intensa los alvéolos corticales y la cubierta folicular. Las observaciones por medio de lectinohistoquímica amplían la comprensión sobre la estructura y funcionalidad de los folículos ováricos del abadejo y ofrecen una herramienta útil para estudiar este tejido en otras especies de teleosteos.

**Palabras clave:** *Genypterus blacodes*, lectinohistoquímica, folículos.



### ASPECTOS HISTOLÓGICOS Y CITOLÓGICOS DEL OVARIO DE *Zearaja chilensis* (GUICHENOT, 1848) (CHONDRICHTHYES, RAJIDAE)

Wehitt A<sup>1</sup>; Galíndez EJ<sup>1</sup>; Estecondo S; Di Giacomo EE<sup>2,3</sup>.

1- Laboratorio de Histología Animal, DBByF - Universidad Nacional del Sur. San Juan 670. CP 8000 Bahía Blanca, Buenos Aires - Argentina. 2- Instituto de Biología Marina y Pesquera "Almirante Storni" (CONDROS). 3- Universidad Nacional del Comahue.  
e-mail: [anahiwehitt@gmail.com](mailto:anahiwehitt@gmail.com)

*Zearaja chilensis* es una raya longeva y de gran talla. Es endémica de América del Sur y habita tanto el Océano Atlántico como el Pacífico. Su valor económico es importante, registrándose en los últimos años, una disminución en la abundancia. Este hecho, sumado a sus características reproductivas, ha llevado a que la IUCN considere a *Z. chilensis* como una especie "vulnerable". En este trabajo se analiza la estructura macroscópica e histológica de las gónadas femeninas de la "raya roja", con el fin de contribuir al conocimiento de la biología reproductiva de la especie. Los ejemplares fueron capturados por la flota pesquera del golfo San Matías. Se analizaron 15 hembras, clasificadas en tres categorías según su estadio de madurez (inmadurez, en maduración y con capacidad de desove). Los ovarios fueron fijados en Bouin y procesados mediante técnicas histológicas de rutina. Los ovarios son macizos, aplanados e igualmente funcionales. Microscópicamente las ovogonias se hallaron solo en hembras inmaduras. Los folículos primarios estuvieron presentes en todos los estadios madurativos. En hembras con capacidad de desove se encontraron folículos en desarrollo y a término. La presencia de folículos atrésicos se registró en todas las etapas madurativas. A nivel microscópico el vitelo comienza a acumularse en folículos mayores a 0,14 cm, registrando una diferencia de 1,06 cm con respecto a la talla menor estimada a ojo desnudo. Este trabajo aporta información, por primera vez para la especie, sobre el desarrollo ovárico y foliculogénesis y se encuadra dentro de los lineamientos generales del PAN-tiburones. Trabajo subsidiado por la SGCyT-UNS, PGI 24/B173.

**Palabras clave:** *Zearaja chilensis*, ovario, histología.

### MICROANATOMÍA DEL OVARIO DE *Atlantoraja platana* (GÜNTHER, 1880) (CHONDRICHTHYES, RAJIDAE)

Moya AC<sup>1,2</sup>; Di Giacomo EE<sup>3,4</sup>; Galíndez EJ<sup>1</sup>.

1- Laboratorio de Histología Animal, DBByF - Universidad Nacional del Sur. San Juan 670. CP 8000. Bahía Blanca, Buenos Aires - Argentina. 2- CONICET. 3- Instituto de Biología Marina y Pesquera "Alte. Storni" (CONDROS). 4: Universidad Nacional del Comahue.  
e-mail: [acmoya\\_83@yahoo.com.ar](mailto:acmoya_83@yahoo.com.ar)

*Atlantoraja platana* es una especie endémica del Atlántico sudoccidental que se distribuye desde los 20°S (Brasil) hasta los 42°S (Argentina). Sus características reproductivas y pesca intensiva, han contribuido a que sea considerada una especie "vulnerable". Dadas estas condiciones, el estudio de distintos aspectos de la biología reproductiva es necesario para planificar las políticas de manejo adecuadas. La producción de huevos, su estacionalidad y viabilidad son criterios básicos para estimar la fecundidad de los condriktios. En este trabajo se analiza la estructura microanatómica ovárica de esta raya a fin de incrementar el conocimiento de aspectos morfofuncionales de la biología reproductiva de la especie. El material se obtuvo de muestreos del desembarque de la flota pesquera del golfo San Matías. Las hembras fueron clasificadas según su grado madurativo en: inmaduras, en maduración y maduras. Los ovarios se fijaron en Bouin y se procesaron según técnicas histológicas de rutina. En hembras inmaduras, el ovario es blanquecino y aplanado. Microscópicamente se observan ovogonias, folículos primordiales y primarios. En ejemplares en maduración se aprecian folículos translucidos y/o blanquecinos, que alcanzan un tamaño mayor que en hembras inmaduras. El ovario de hembras maduras se presenta más desarrollado y se destacan a simple vista folículos grandes, amarillos y cargados de vitelo (hasta 39 mm). Microscópicamente en los últimos estadios, se encuentran folículos en distintos grados de desarrollo. Asimismo, en ejemplares maduros, se observaron cuerpos lúteos y atrésicos. Este trabajo aporta la primera información histológica ovárica en la especie y se encuadra dentro de los lineamientos generales del PAN-tiburones. Trabajo subsidiado por la SGCyT-UNS, PGI 24/B173.

**Palabras clave:** *Atlantoraja platana*, ovario, histología.

### CARACTERIZACIÓN HISTOQUÍMICA DEL MÚSCULO ADDUCTOR DE LAS ALETAS PECTORALES DE *Micropogonias furnieri*

Hernández MS; Devinenti CV; Díaz AO.

IIMyC, Depto de Biología, Facultad de Ciencias Exactas y Naturales - CONICET- Universidad Nacional de Mar del Plata. Funes 3250. CP 7600. Mar del Plata, Buenos Aires - Argentina.

e-mail: [hernandezmariasol@gmail.com](mailto:hernandezmariasol@gmail.com)

La musculatura de las aletas pectorales de la corvina rubia (*Micropogonias furnieri*) está formada por músculos abductores o extensores y por músculos adductores o flexores. Es un pez de natación subcarangiforme y utiliza las aletas pectorales para maniobras de giro y estabilidad del cuerpo durante la natación. El objetivo de este trabajo fue el análisis histoquímico del músculo adductor de *M. furnieri*. Se realizaron las siguientes técnicas histoquímicas: Succinodeshidrogenasa (SDH), ácido periódico Schiff (PAS), Sudan black y miosin ATPasa (mATPasa). En el músculo adductor se analizaron dos zonas, una proximal a la cintura pectoral Z1 y otra distal Z2. En la primera se encontraron tres tipos de fibras: rojas, rosas y blancas; mientras que, en la segunda se observaron sólo fibras blancas. Dentro de las fibras rojas se determinaron tres variedades: rojas pequeñas, medianas y grandes. Las fibras rojas fueron de diámetro pequeño, obteniéndose reacción intensa para SDH y PAS. Las fibras rosas presentaron tamaño intermedio y dieron reacción moderada para SDH y PAS. Las fibras blancas con un patrón de mosaico, de mayor tamaño reaccionaron suavemente para SDH y PAS. Los tres tipos de fibras dieron negativo al Sudan Black. La actividad de mATPasa de las fibras rojas, rosas y blancas fue moderada y estable luego de preincubaciones alcalinas y débil e inestable para preincubaciones ácidas. El músculo adductor de las aletas pectorales de *M. furnieri* - compuesto por fibras rojas, rosas y blancas - estaría relacionado tanto a movimientos rápidos como lentos durante la natación.

**Palabras clave:** *Micropogonias furnieri*, músculo de aletas pectorales, histoquímica.

### ULTRAESTRUCTURA DEL MÚSCULO DE CIERRE DE LAS QUELAS DE DOS ESPECIES DE CANGREJOS ESTUARIALES (CRUSTACEA, VARUNIDAE)

Longo MV; Devinenti CV; Díaz AO.

IIMyC, CONICET - Universidad Nacional de Mar del Plata. Funes 3250. CP 7600. Mar del Plata, Buenos Aires - Argentina.

e-mail: [mvlongo@mdp.edu.ar](mailto:mvlongo@mdp.edu.ar)

Se analizó la ultraestructura del músculo de cierre de las quelas de los cangrejos estuariales, *Cyrtograpsus angulatus* y *Neohelice granulata*. Se utilizaron machos adultos en estadio de intermuda colectados en la Laguna Costera Mar Chiquita (Buenos Aires, Argentina). Muestras de 0.5-1 mm de lado de diferentes zonas del músculo se fijaron en glutaraldehído al 2% en buffer fosfato y se procesaron rutinariamente para MET. Las fibras musculares de ambas especies mostraron una estriación evidente, núcleos periféricos e intermiofibrilares, "clefts" en continuidad con los sistemas tubulares T y Z, retículo sarcoplásmico y túbulos T formando díadas y tríadas entre las bandas A e I, y mitocondrias principalmente subsarcolémicas. El músculo de cierre de las quelas de *C. angulatus* presentó dos tipos de fibras: uno se correspondería con fibras de contracción relativamente rápida (sarcómeros más cortos, miofilamentos con un arreglo más ordenado, discos Z lineales, sistema sarcotubular desarrollado) y resistentes a la fatiga (mitocondrias numerosas y de gran tamaño), mientras que el otro sería indicativo de fibras de contracción más lenta (sarcómeros más largos, miofilamentos con menor grado de ordenamiento, discos Z en zigzag, menor desarrollo del sistema sarcotubular) y menos resistentes a la fatiga (menor densidad mitocondrial). En *N. granulata* se observaron únicamente fibras lentas y poco resistentes a la fatiga. Las fibras lentas y fácilmente fatigables serían utilizadas principalmente durante la exhibición y encuentros agonísticos, mientras que las fibras rápidas y resistentes a la fatiga se asociarían con los movimientos más continuos ejercidos durante la alimentación y el acicalamiento.

**Palabras clave:** ultraestructura, músculo de las quelas, cangrejos estuariales.

## HISTOQUÍMICA DE LAS CÉLULAS MUCOSAS DEL INTESTINO DEL DORADO *Salminus brasiliensis* CUVIER (PISCES: CHARACIFORMES)

Santamaría Martín CJ<sup>1</sup>; Cuccaro HL<sup>2</sup>; Portilla GA<sup>2</sup>; Plaul SE<sup>1</sup>.

1- Cátedra de Histología y Embriología, Facultad de Ciencias Veterinarias - Universidad Nacional de La Plata. 2- Instituto de Anatomía, Facultad de Ciencias Veterinarias - Universidad Nacional de La Plata. Av. 60 y 118 s/n. CP 1900. La Plata, Buenos Aires - Argentina.

e-mail: [splaul@museo.fcnym.unlp.edu.ar](mailto:splaul@museo.fcnym.unlp.edu.ar)

El dorado *Salminus brasiliensis* es un pez Sudamericano de gran importancia en Argentina por su interés comercial y deportivo. El objetivo del presente trabajo fue describir la distribución y las características histoquímicas de las células mucosas (CM) intestinales de esta especie dulceacuícola con hábitos ictiófagos. Para ello se utilizaron ejemplares adultos de ambos sexos, recolectados en el río Paraná y el Río de la Plata. Se tomaron muestras de los ciegos pilóricos e intestino (sectores: craneal, medio y caudal) que fueron fijadas en formol bufferado al 10% y/o Bouin y procesadas para su inclusión en parafina. Para localizar y diferenciar glicoproteínas (GPs) de las CM se utilizaron las siguientes técnicas histoquímicas: PAS, azul alcian (AA) a pH 0,5; 1,0 y 2,5, PAS/AA a pH 2,5 y azul de toluidina (AT) a distintos pHs. La evaluación histoquímica fue realizada en forma semicuantitativa, estableciéndose: 0 reacción negativa, 1 leve, 2 moderada y 3 intensa. El intestino del dorado presenta características particulares en los 4 segmentos estudiados. Las CM, cuya cantidad varió según el sector observado, presentaron positividad intensa con las técnicas de PAS, de leve a intensa con el AA y negativa a moderada con el AT a diferentes pHs. La técnica combinada PAS/AA permitió identificar diferentes poblaciones de CM, ya que mientras algunas células presentaron afinidad por solo uno de los reactivos otras se unieron a ambos. Estos resultados demuestran que la mucosa intestinal contiene una gran variedad de residuos de monosacáridos en sus GPs, probablemente relacionada con las diferentes funciones.

**Palabras clave:** *Salminus brasiliensis*, intestino, glicoproteínas, células mucosas.

## ESTUDIO HISTOQUÍMICO DEL ESÓFAGO DE LARVAS DE ANCHOÍTA ARGENTINA, *Engraulis anchoita*, EN EL COMIENZO DE SU DESARROLLO ONTOGENÉTICO

Cohen S<sup>1</sup>; Díaz MV<sup>2</sup>; Díaz A<sup>1</sup>.

1- Laboratorio de Histología e Histoquímica. IIMyC, Facultad de Ciencias Exactas y Naturales - Universidad Nacional de Mar del Plata - CONICET. Funes 3250. Mar del Plata, Buenos Aires - Argentina. 2- (INIDEP).

e-mail: [stefaniacohen@hotmail.com](mailto:stefaniacohen@hotmail.com)

La anchoíta argentina *Engraulis anchoita* ha sido considerada un importante recurso pesquero del Atlántico Sudoccidental. El estudio de su biología aporta bases morfológicas para el análisis histofisiológico y anátomo-patológico, contribuyendo al conocimiento de su biología básica y permite mejorar las condiciones de laboratorio para obtener mayor supervivencia de larvas en condiciones experimentales. El objetivo del presente trabajo fue analizar la distribución histoquímica de glicoproteínas (GPs) en el esófago de larvas de *E. anchoita* a comienzos de su desarrollo ontogénico. Las larvas fueron fijadas en formol buffer, conservadas en alcohol 70%, y procesadas para su inclusión en paraplast. Los cortes histológicos fueron sometidos a técnicas histoquímicas para diferenciar GPs: con grupos carboxilos y/o con ésteres orto-sulfatados (AB pH 2,5, 1,0 y 0,5; AT pH 4,2 y 5,6), con dioles vecinos oxidables y/o glucógeno (PAS, -amilasa/PAS), con residuos de ácido siálico (KOH/PA\*S), con residuos de ácido siálico con sustituciones O-acil en C7, 8, 9 y O-acil azúcares (PA/Bh/KOH/PAS) y azúcares neutros (KOH/PA\*/Bh/PAS). Las células caliciformes reaccionaron intensamente con todas las técnicas histoquímicas y se observó con AT a ambos pH, revelando altas concentraciones de GPs con dioles vecinos oxidables, GPs con residuos de ácido siálico con sustituciones en C7, 8 y/o 9 y GPs muy sulfatadas. Este estudio permitió evidenciar que desde el comienzo de su ontogenia, las larvas de anchoíta presentan una gran complejidad relacionada con la diversidad de GPs secretadas. Las GPs estarían involucradas en la lubricación, protección contra degradación proteolítica, función antimicrobiana, y regulación iónica y osmótica.

**Palabras clave:** histoquímica, glicoproteínas, *Engraulis anchoita*.

ONTOGENIA DEL LEÑO DE *Callaeum psilophyllum* (MALPIGHIACEAE).  
PRESENCIA DE CAMBIUM DISCONTINUO

Cabanillas PA; Saenz AA.

Cátedra de Morfología Vegetal, Facultad de Ciencias Naturales y Museo - Universidad Nacional de La Plata. Paseo del Bosque s/n. CP 1900. La Plata, Buenos Aires - Argentina.

e-mail: [cabanillaspablo@gmail.com](mailto:cabanillaspablo@gmail.com)

*Callaeum psilophyllum* (A. Juss.) D.M. Johnson (Malpighiaceae) es una liana neotropical con tallos volubles que enraízan al tocar el suelo. Según estudios previos, presenta un cambium (conjunto de células meristemáticas que origina xilema y floema secundarios) único, continuo y lobulado. En esta contribución se describe la ontogenia del xilema secundario. Se estudiaron leños de tres individuos coleccionados en la Isla Martín García, provincia de Buenos Aires. Se realizaron cortes seriados de tallos, entre 2 y 25 mm, que fueron coloreados por doble tinción con safranina-fast green. Se establecieron las siguientes etapas del desarrollo: 1. Xilema secundario interno compuesto por numerosas series radiales de vasos pequeños, pocos vasos grandes aislados y fibras de paredes medianas; el cambium es circular pero discontinuo; 2. Xilema secundario externo compuesto por escasos vasos pequeños aislados, numerosos vasos grandes aislados o en pares tangenciales a diagonales y fibras de paredes medianas; el anillo cambial es circular y continuo; 3. Desarrollo de parénquima axial confluyente en el xilema secundario externo; el cambium se torna lobulado, y produce principalmente xilema en los lóbulos y floema en los surcos a tasas similares, de modo que el tallo permanece con un contorno casi circular; 4. Desarrollo de parénquima disruptivo que separa los lóbulos entre sí y la médula del xilema; así, el sistema conductor queda conformado por 6 u 8 fragmentos de xilema y floema rodeados de parénquima disruptivo. La presencia de cambium discontinuo es una novedad para la especie. Los rasgos vasos grandes, vasos de dos calibres (pequeños y grandes) y xilema diferenciado en dos zonas (interna y externa) son comunes en plantas trepadoras y son considerados adaptativos para ese modo de vida.

**Palabras clave:** *Callaeum psilophyllum*, variante cambial, cambium discontinuo.

### ACCIÓN BIOLÓGICA EN LA REPARACIÓN PERIAPICAL

Sala Espiell R; Obiols C; Mastrancioli M; Crimaldi D; Armendano A; Rasse N; Paleo M; Quinteros J.

Facultad de Odontología de La Plata. Calle 50 e/ 1 y 115 s/n. CP 1900. La Plata, Buenos Aires - Argentina.

e-mail: [armendanoalejandro@yahoo.com.ar](mailto:armendanoalejandro@yahoo.com.ar)

La pulpa, tejido conjuntivo vascularizado, contenido en la cavidad pulpar. La función principal, formar la dentina y responder a diferentes estímulos bacterianos, mecánicos y químicos provocando respuesta inflamatoria, puede ser aguda o crónica. Los objetivos son diferenciar la inflamación aguda y crónica frente a un proceso infeccioso; valorar la acción biológica mediante la función y diferenciación celular en la reparación de tejidos periapicales; conocer la inflamación como un mecanismo de defensa que pasa a ser destructivo y posteriormente reparativo; promover y valorar la antisepsia en el tratamiento endodóntico para favorecer la acción de sustancias medicamentosas y estimulantes en la diferenciación de células formadoras de tejido. Se realizó 10 casos. Entre ellos algunos en piezas dentarias multirradiculares y otros piezas unirradiculares; con diagnóstico de necrosis con compromiso periapical por causa infecciosa (caries dental) y traumática (traumatismo y trauma oclusal). Las piezas dentarias con diagnóstico de necrosis y compromiso periapical se trataron mediante la apertura y la instrumentación mecánica y química, obturando en forma temporaria con hidróxido de calcio puro o con pasta lentamente reabsorbible y finalizar con la obturación definitiva, los resultados logrados fueron antisepsia y estimulación de células inflamatorias y así eliminar la cronicidad del proceso, alcanzando el éxito mediante la cicatrización periapical. Cuando la infección es vencida las células inflamatorias se retiran, los fibroblastos reemplazan tejido de granulación por tejido conectivo cicatrizal, apareciendo regeneración ósea y cemento sobre el ápice radicular. Siendo este mecanismo el resultado de la estimulación de materiales medicamentosos dentro del conducto y la zona periapical.

*Palabras clave:* biológica, reparación, periapical.

### EVALUACIÓN DEL BUCLE ANTERIOR DEL CONDUCTO MANDIBULAR CON FINES IMPLANTOLÓGICOS

Irigoyen S; Abilleira E; Segatto R; Bustamante C; Mancuso P; Fingermann G; Mazzeo D.

Asignatura Anatomía, Facultad de Odontología - Universidad Nacional de La Plata. Calle 50 e/ 1 y 115 s/n. CP 1900. La Plata, Buenos Aires - Argentina.

e-mail: [carlosbustamante1000@yahoo.com.ar](mailto:carlosbustamante1000@yahoo.com.ar)

La porción terminal del conducto mandibular puede presentarse de diferente forma, ya que en algunas ocasiones cambia de dirección dirigiéndose hacia arriba, atrás y afuera para emerger a nivel del espacio interpremolar y en otras se continúa hasta la zona del canino para luego realizar el cambio de dirección, formando el bucle anterior o rulo mentoniano. Esta última entidad cobra importancia en la delimitación de áreas de seguridad para la toma de injertos óseos y para la instrumentación implantológica. En el presente trabajo se realizaron cortes sagitales en 73 mandíbulas humanas de adultos obtenidas de la osteoteca de la F.O.U.N.L.P. con el objeto de determinar la frecuencia de presentación del bucle anterior. En 16 piezas (21,91 %) se identificó el rulo anterior del conducto mandibular. Si comparamos con trabajos anteriores al ampliar la muestra se elevó el porcentaje de presentación, por lo que es conveniente trasladar el margen quirúrgico de seguridad a mesial del canino para evitar lesiones del paquete vasculonervioso.

*Palabras clave:* bucle anterior, conducto mandibular, injertos, implantología.

**FOSFATO TETRACÁLCICO FRAGUABLE Y SU COMBINACIÓN CON HIDROXIAPATITA SINTÉTICA COMO MATERIALES DE INJERTO EN REGENERACIÓN ÓSEA GUIADA**

Baez AN; Luchetti CG; Ayala M; Lopez MA; Carbone C; Kitrilakis AE; Fanovich MA.

Carrera de Magister en Implantología Oral. Facultad de Odontología – Universidad Nacional de La Plata. Calle 50 e/ 1 y 115 s/n. CP 1900. La Plata, Buenos Aires – Argentina.

e-mail: [baezadolfo@hotmail.com](mailto:baezadolfo@hotmail.com)

Nuestro objetivo fue estudiar, analizar y evaluar el comportamiento del fosfato tetracálcico y su combinación con la hidroxiapatita sintética como materiales de injerto óseo. Se utilizaron 30 ratas macho, de cepa Fisher 344 (F344/N), originarias del Instituto Nacional de Salud de los EE.UU., y producidas en Bioterio de la Facultad de Ciencias Veterinarias de la UNLP, endocriadas, libres de patógenos específicos (SPF), de 16 semanas de edad y de 500 gramos de peso. Se les realizó en el fémur una perforación de 3 mm de ancho por 9 mm de largo por 3 mm de profundidad para simular un defecto óseo. Luego se colocó dentro de la misma fosfato tetracálcico fraguable en el grupo 1 y la combinación de fosfato tetracálcico con hidroxiapatita sintética en el grupo 2, el grupo 3 quedó sin tratamiento como control. Luego de 30 días los animales fueron sacrificados y los fémures resecados para realizar los preparados histológicos. En la vista macroscópica se observa una regeneración casi completa del defecto. Histológicamente, se observa nueva formación ósea, de características más maduras en la parte inferior y más inmaduras en la parte superior. El Fosfato Tetracálcico fraguable ha mostrado muy buenas propiedades como material de injerto óseo, posibilitando la regeneración ósea completa de un defecto óseo crítico. La combinación de Fosfato Tetracálcico fraguable con Hidroxiapatita sintética no mostró beneficios adicionales respecto del uso de Fosfato Tetracálcico solo. El control sin tratamiento no mostró regeneración ósea, en su lugar se observa una gran invaginación de tejido conjuntivo fibroso.

*Palabras clave:* injertos de hueso, regeneración ósea, sustitutos sintéticos.

**EVALUACIÓN CLÍNICA DEL USO DE SULFATO DE CALCIO Y MINERALES EN LA REGENERACIÓN ÓSEA DEL HUESO ALVEOLAR. INFORME PRELIMINAR**

López MA; Luchetti CG; Ayala M; Báez A; Carbone C; Kitrilakis A.

Carrera de Magister en Implantología Oral. Facultad de Odontología – Universidad Nacional de La Plata. Calle 50 e/ 1 y 115 s/n. CP 1900. La Plata, Buenos Aires – Argentina.

e-mail: [marianolopez\\_bb@hotmail.com](mailto:marianolopez_bb@hotmail.com)

Los biomateriales para regeneración ósea son cada vez más utilizados. El sulfato de calcio ha sido ampliamente usado. El presente trabajo consistió en evaluar la regeneración ósea del hueso alveolar con partículas de sulfato de calcio (SCA) y minerales en forma de partículas cubiertas con una membrana fraguable del mismo material, y evaluar la regeneración del mismo sin injerto. Se utilizó SCA y minerales óseos. Las partículas se crearon mediante el fraguado del polvo de SCA enriquecido con minerales con solución fisiológica estéril. El mismo polvo fue utilizado para crear la membrana fraguable. Se operaron 30 pacientes los cuales fueron intervenidos quirúrgicamente con una extracción dentaria, posteriormente se realizó un minucioso curetaje del alvéolo y se trató el mismo con ácido cítrico al 2 %. Todos los alvéolos fueron tratados con partículas de Sulfato de Calcio y minerales como material de relleno, cubiertos por una membrana fraguable del mismo material A los 90 días (3 meses) los pacientes fueron intervenidos quirúrgicamente con un implante dental en la zona edéntula previa obtención de la muestra a estudiar con fresa trefina de 3,5 mm de diámetro. Se seleccionaron preparados para realizar una evaluación inicial, los cuales fueron capturados mediante una cámara de video (Sony DXC-151A) montada sobre un microscopio óptico (Olympus SZ 40) y posteriormente digitalizados mediante una placa digitalizadora (Flashpoint 128, Integral Technologies, USA). Histológicamente en la evaluación inicial de las muestras obtenidas no se observaron reacciones inflamatorias importantes. Se observó la regeneración completa del hueso medular, con formación de trabéculas de grosores variables e interconectividad entre las mismas.

*Palabras clave:* injertos de hueso, regeneración ósea, sustitutos sintéticos.

## ROL DE LA SALIVA COMO MARCADOR DE LA ENFERMEDAD PERIODONTAL

Baudo J; Tosti S; Cecho A; Mazzeo D; Domínguez G; Allegretti P.

Facultad de Odontología de La Plata. Calle 50 e/ 1 y 115 s/n. CP 1900. La Plata, Buenos Aires - Argentina.

e-mail: [drabaudo@yahoo.com.ar](mailto:drabaudo@yahoo.com.ar)

La enfermedad periodontal es una infección crónica de origen bacteriano. La IL-1 y el TNF- $\alpha$  son potentes estimuladores de la reabsorción ósea. El objetivo del trabajo es la identificación de IL-1 y TNF- $\alpha$  en saliva de pacientes con enfermedad periodontal, en las fases preoperatorias, postoperatoria y de mantenimiento; y correlacionar su concentración con parámetros clínicos periodontales. Se tomó una muestra de 60 individuos, divididos en 2 grupos de 30: uno de enfermos periodontales y otro control, sanos. Se realizó historia clínica, seriada periapical, índice de placa, medición de la profundidad de la bolsa periodontal y graduación de la movilidad dentaria. Se recogieron muestras de saliva que se estudiarán, en la próxima fase del proyecto, por cromatografía gaseosa identificando los niveles de IL-1 y TNF- $\alpha$ . En el grupo control el índice de placa fue leve en el 80% (24) y en el 20% (6) moderado. En los enfermos periodontales 30% (9) moderado y severo en el 70% (21). Registro de movilidad dentaria grado 1 en el 24% (7) y grado 2 en el 76% (23). Los exámenes clínico y radiográfico constituyen los métodos tradicionales de diagnóstico de la enfermedad periodontal y evaluación de la efectividad del tratamiento. Sin embargo no arrojan respuestas exactas acerca de la verdadera destrucción de los tejidos, actividad de la enfermedad, respuesta al tratamiento y susceptibilidad de sufrir una recidiva. Para que los diagnósticos de saliva se conviertan en un elemento de rutina, se deben identificar biomarcadores salivares específicos de la enfermedad y desarrollar las tecnologías que detecten los biomarcadores de interés.

**Palabras clave:** enfermedad periodontal, saliva, biomarcadores.

## PATOLOGÍAS ASOCIADAS AL SACOPERICORONARIO (QUISTE DENTÍGERO)

Santangelo GV; Di Franco PL; Celis Z; Cacciola SE.

Facultad de Odontología de La Plata. Calle 50 e/ 1 y 115 s/n. CP 1900. La Plata, Buenos Aires - Argentina.

e-mail: [gesan26@hotmail.com](mailto:gesan26@hotmail.com)

La presencia de restos epiteliales odontogénicos, sumados a restos embrionarios del desarrollo facial en el interior de los huesos maxilares, pueden proliferar bajo ciertas circunstancias llegando a dar origen a quistes. Existen variedades de ellos diferenciándose en su etiopatogenia, aspectos clínicos, radiográficos, histológicos y terapéuticos. El objetivo de este trabajo es conocer la frecuencia y distribución por sexo de las lesiones cuyo diagnóstico histopatológico corresponde a quistes odontogénicos. Materiales y métodos: se revisaron los archivos de registro de resultados de biopsia (histopatológico) de la Asignatura Cirugía A de la F.O.L.P. correspondientes al período 2005/2009, todos los datos recogidos se volcaron a tablas y se estudiaron estadísticamente utilizando el test chi cuadrado con un nivel de significación del 1% ( $p=0,01$ ). Los resultados arrojaron como datos que del total de quistes encontrados (189 quistes) el 52,5% se presentaron en hombres, el 47% se presentaron en mujeres y en el 0,5% no se conoció el sexo (debido a errores de *registro*); el 56,9% de los pacientes con quistes dentígeros y el 58,7% de los afectados por queratoquistes fueron pacientes de sexo masculino. Por el contrario, el quiste radicular se presentó con mayor frecuencia en el grupo de mujeres (55,8%) en comparación con el de hombres. El resto de entidades no mostró diferencias significativas en cuanto a su distribución por sexo. Conclusiones: a partir de los resultados obtenidos se puede aseverar que el sexo tiene una asociación significativa con la presencia de quistes del tipo dentígeros y quistes del tipo radiculares.

**Palabras clave:** quiste, dentígero, queratoquiste.

**ECOLOGÍA BACTERIANA EN LOS CONDUCTOS RADICULARES INFECTADOS**

Santangelo GV; Sapienza ME; López M.

Asignatura Endodoncia, Facultad de Odontología - Universidad Nacional de La Plata. Calle 50 e/1 y 115 s/n. CP 1900. La Plata, Buenos Aires - Argentina.

e-mail: [gesan26@hotmail.com](mailto:gesan26@hotmail.com)

La patogenia de la pulpa dental y de los tejidos periapicales depende en gran medida de las bacterias, por lo que es necesario conocer las situaciones que permiten a los microorganismos sobrevivir o prevalecer dentro del sistema de conductos radiculares y su medio y así mejorar el criterio clínico en el tratamiento de las infecciones pulpares y de las regiones de influencia. Materiales y Métodos: en este trabajo se realizó un estudio comparativo para analizar la eficiencia de la desinfección del sistema de conductos radiculares en piezas dentarias, sin tener en cuenta sexo ni edad del paciente, con diferente anatomía topográfica en los conductos radiculares. En este estudio se compararon el hipoclorito de sodio al 5%, el agua oxigenada y la clorhexidina al 0,2%. Se realizaron muestras de cultivo de diferentes microorganismos, se cuantificaron las colonias supervivientes y se registraron en planillas ad hoc. Se utilizó para el análisis el test chi cuadrado con un nivel de significación del 1% ( $p=0,01$ ). Al realizar el recuento de colonias supervivientes al tratamiento realizado pudo observarse que con el hipoclorito de sodio al 5% la desinfección fue más efectiva que con el agua oxigenada y la clorhexidina al 0,2%, donde fue mayor la cantidad de colonias bacterianas desarrolladas. Conclusiones: El hipoclorito de sodio al 5% demostró ser una excelente solución irrigadora para la desinfección de los conductos radiculares infectados, más aún cuando se lo compara con el agua oxigenada y la clorhexidina al 0,2%.

*Palabras clave:* ecología, conductos radiculares, desinfección.

**ESTUDIO COMPARATIVO DE LOS DESINFECTANTES DUCTALES  
A NIVEL DEL BIOFILM ENDODÓNTICO**

Varela J; Sapienza ME.

Asignatura Endodoncia, Facultad de Odontología - Universidad Nacional de La Plata. Calle 50 e/1 y 115 s/n. CP 1900. La Plata, Buenos Aires - Argentina.

e-mail: [juliv2008@hotmail.com](mailto:juliv2008@hotmail.com)

La patogenia de la pulpa dental y de los tejidos periapicales depende en gran medida de las bacterias, por lo que es necesario conocer las situaciones que permiten a los microorganismos sobrevivir o prevalecer dentro del sistema de conductos radiculares y su medio y así mejorar el criterio clínico en el tratamiento de las infecciones pulpares y de las regiones de influencia. El objetivo del trabajo fue comparar el grado de efectividad antimicrobiana alcanzado al usar como irrigantes el Hipoclorito de Sodio y la Clorhexidina en la desinfección de conductos donde se evidencie necrosis pulpar. Para esto se compararon el hipoclorito de Sodio y la clorhexidina. Se realizaron muestras de cultivo de diferentes microorganismos y el recuento de colonias. Observamos que el uso terapéutico del Hipoclorito de Sodio, en la desinfección de conductos durante el tratamiento endodóntico es más efectivo que la clorhexidina.

*Palabras clave:* ecología, conductos radiculares, tejidos periapicales.



### PLANILLA DENTAL ESTANDARIZADA PARA LA DETERMINACION DEL INDICE PERIODONTAL TOTAL (IPT) EN PERROS

Sorbello C; Ciappesoni JL; Negro VB.

Cátedra de Cirugía, Servicio de Cirugía del Hospital Escuela y Servicio de Odontología. Facultad de Ciencias Veterinarias - Universidad de Buenos Aires.

e-mail: [jlc2813@yahoo.com](mailto:jlc2813@yahoo.com)

Si bien está relativamente difundido el uso de planillas dentales en veterinaria, donde en cada uno de los dientes puede asentarse el grado de enfermedad periodontal (EP) que padece, no se ha implementado la utilización de planillas que permitan determinar un Índice Periodontal Total (IPT) en perros. Este IPT determina un scoring clínico periodontal del total de la boca del paciente, tanto para investigar resultados del tratamiento de la EP, como de la relación de su severidad con efectos sistémicos. Por ello hemos utilizado un sistema desarrollado en la U. de Pennsylvania: el total mouth periodontal system (TMPS) el que hemos adaptado a nuestro uso en pacientes caninos. Este TMPS establece de manera ponderada a través de planillas de cálculo, cuánto incide cada diente específico basado en el índice gingival y en la pérdida de sostén clínico periodontal, en la extensión total de EP presente en el momento del examen. A fin de adecuar la planilla de TMSP a nuestro uso, se emplearon 3 cadáveres y 3 casos clínicos de perros con EP, donde realizaron las mediciones 2 evaluadores, estableciéndose el tiempo y la facilidad de obtención de cada una de ellas. La técnica estandarizada midiendo una hemiboca y luego la otra para recién después realizar el tratamiento pertinente, permitió obtener las mediciones más adecuadas y en menor tiempo, resultando la más eficiente. Con esta planilla estandarizada se continuará con la segunda parte del trabajo, que permitirá correlacionar los resultados obtenidos con indicadores sistémicos de salud y la respuesta al tratamiento de la EP.

*Palabras clave:* enfermedad periodontal, perro, índice periodontal total.

### ESTANDARIZACIÓN DE LA TÉCNICA DE PREPARACIÓN DE DIENTES DE PERRO PARA OBSERVACIÓN DE LA UNIÓN CEMENTO-ESMALTE CON EL MICROSCOPIO ELECTRÓNICO DE BARRIDO

de Puch G; Negro VB; Hernández SZ.

Cátedra de Cirugía, Servicio de Cirugía del Hospital Escuela y Servicio de Odontología. Facultad de Ciencias Veterinarias - Universidad de Buenos Aires.

e-mail: [georinadp@gmail.com](mailto:georinadp@gmail.com)

El estudio de la unión cemento-esmalte de dientes humanos con el microscopio electrónico de barrido (MEB) ha sido objeto de diversas publicaciones, pero es muy escasa la información respecto del perro. Dada la necesidad de contar con una técnica estandarizada, a fin de emplearla en dicha especie, se realizaron pruebas con distintas preparaciones. El objeto de esta comunicación es presentar la técnica que resultó más adecuada. El estudio se realizó sobre 9 dientes permanentes de perro, extraídos de un cadáver (muerto naturalmente), mediante técnicas convencionales. Luego se ensayaron distintas técnicas de preparación y se estandarizó la que se describe a continuación. Los dientes se conservaron en formol al 10%, hasta su utilización. Luego se lavaron con agua corriente y se sumergieron en hipoclorito de sodio al 2,5% durante una semana. Se lavaron nuevamente con agua corriente y se seccionaron en sentido vestíbulo-lingual/palatino con fresa de fisura y turbina. Se realizó un nuevo lavado con un sistema de circulación continuo de agua corriente durante una hora. Se deshidrataron con concentraciones crecientes de alcohol y se secaron al aire. Se montaron en platinas y se metalizaron con oro-paladio para ser observados y fotografiados en el MEB. Como resultado de la técnica descripta, es posible obtener una imagen de la superficie completa de la unión cemento-esmalte donde pueden identificarse los diferentes tipos de unión. A partir de estos resultados, podemos concluir que esta técnica de preparación de la unión cemento-esmalte de los dientes del perro para MEB, es eficiente y sencilla.

*Palabras clave:* unión cemento-esmalte, perro, técnica, microscopio electrónico de barrido.

---

**VALORACIÓN DE LA RADIOLOGÍA DENTAL COMO COMPLEMENTO EN LA DETECCIÓN Y ESTADIFICACIÓN DE PACIENTES FELINOS CON ENFERMEDAD PERIODONTAL Y LESIONES ODONTOCLÁSTICAS REABSORTIVAS**

Saccomanno DM; Negro VB; Hernández SZ; Ciappesoni JL.

Cátedra de Cirugía, Servicio de Cirugía del Hospital Escuela y Servicio de Odontología. Facultad de Ciencias Veterinarias – Universidad de Buenos Aires.

e-mail: [danisac-vet@hotmail.com](mailto:danisac-vet@hotmail.com)

La radiología es uno de los métodos complementarios más utilizados en la práctica clínica diaria. Particularmente en el campo de la odontología, la radiología se torna crucial cuando se requiere estadificar fehacientemente el avance de la enfermedad periodontal (EP) o detectar alteraciones que pasan inadvertidas en el examen clínico de la cavidad oral, especialmente aquellas relacionadas con lesiones odontoclásticas reabsortivas (LOR). Con el auxilio de sonda periodontal, explorador dental y radiografía dental, se examinó la cavidad bucal de 37 gatos anestesiados. La evaluación radiográfica se efectuó mediante una unidad radiológica dental, aplicándose la técnica paralela en premolares y molares inferiores, ya que esta técnica permite la menor distorsión y es sólo aplicable en dicha región anatómica en los gatos. De esta forma, pudieron detectarse 69 lesiones que habían pasado desapercibidas en el examen clínico, de las cuales 12 correspondieron a restos radiculares (LOR estadio V), mientras que el resto correspondió a lesiones reabsortivas a nivel radicular y/o pérdida ósea producto del avance de la EP. Asimismo, el método radiográfico permitió re-estadificar 11 lesiones (aumentando el grado de EP definido clínicamente). Estos resultados nos permiten concluir que las radiografías dentales en los gatos afectados por EP y/o LOR, como así también en aquellos pacientes con presunción clínica de enfermedad que no puede ser confirmada por la exploración, son de un gran valor diagnóstico y permiten establecer el verdadero nivel de daño estructural padecido por el hueso y los tejidos dentales, no siempre bien ponderado por los medios clínicos.

*Palabras clave:* radiología dental, felinos, enfermedad periodontal, lesiones odontoclásticas reabsortivas.

## ENSEÑANZA PRÁCTICA DE LA HISTOLOGÍA VETERINARIA: APLICACIÓN DE UN SISTEMA TUTORIAL

Angiono GM; Gauna Añasco LG; Revilla M; Di Matteo AM; Rosa JM; Soñez MC; Lombardo DM.

Cátedra de Histología y Embriología, Facultad de Ciencias Veterinarias - Universidad de Buenos Aires. Chorroarín 280. CP 1427. Buenos Aires - Argentina.

e-mail: [gangiono@fvet.uba.ar](mailto:gangiono@fvet.uba.ar)

En los últimos años se observó que los alumnos de Histología y Embriología de la carrera de Veterinaria, FCV-UBA, manifestaban dificultades para realizar el diagnóstico histológico, mediante microscopía óptica, con adecuada fundamentación teórica. Por tal motivo, se implementó un sistema de tutorías que permitiera mejorar la orientación del aprendizaje y la integración de los contenidos teórico-prácticos. Se asignó a cada docente-tutor un grupo de 8-12 alumnos, a quienes debieron orientar durante los trabajos prácticos, brindando asistencia en la observación histológica e implementando actividades escritas y orales, siendo éstas coordinadas y supervisadas por los jefes de trabajos prácticos. Se valoró conceptualmente el rendimiento de los alumnos mediante planillas de seguimiento, considerando: conocimientos previos, observación al microscopio, aprovechamiento del tiempo e integración de contenidos. Se solicitó la opinión de los alumnos recurrentes y se realizaron encuestas a docentes para conocer el grado de compromiso con la estrategia planteada, los recursos empleados y aportes que pudieran surgir de su implementación. El sistema de tutoría tuvo buena aceptación por parte de docentes y alumnos, mejorando el compromiso, dedicación y comunicación entre ambos. Permitió mejorar efectivamente la organización del trabajo en el aula, tomar conocimientos sobre las dificultades que presentan los alumnos en la integración teórico-práctica de la asignatura, así como detectar los recursos adecuados para orientar la resolución de las mismas. Se favoreció la toma de decisiones para brindar orientación, a docentes y alumnos, en el desarrollo de las capacidades necesarias para la enseñanza y aprendizaje de la materia y su aplicación.

*Palabras clave:* enseñanza, Histología, tutoría.

## ¿MEJORAN LAS TUTORÍAS DISCIPLINARES EL RENDIMIENTO ACADÉMICO? ESTUDIO DE CAMPO EN UN CURSO DE ANATOMÍA VETERINARIA

Cambiaggi VL; Piove ML; Silva LB; Jeanneret LM; Zuccolilli GO.

Instituto de Anatomía. Facultad de Ciencias Veterinarias - Universidad Nacional de La Plata. Calle 60 y 118 s/n. CP 1900. La Plata, Buenos Aires - Argentina.

e-mail: [vcambiaggi@fcv.unlp.edu.ar](mailto:vcambiaggi@fcv.unlp.edu.ar)

La acreditación de cursos y asignaturas a través de los exámenes finales es una instancia compleja y difícil para los estudiantes universitarios, en especial durante los primeros años de la carrera. Los motivos por los cuales los estudiantes fracasan en este tipo de exámenes son variados. Sin embargo, durante la etapa de estudio para el examen, la pérdida de contacto del estudiante con sus pares y los docentes del curso puede ser un factor gravitante. El seguimiento del rendimiento en los exámenes finales del curso de Anatomía I evidenció un pobre desempeño académico. En los seis turnos de examen (ciclo lectivo 2011) se inscribieron 191 estudiantes y sólo el 30% pudo acreditar exitosamente el curso. Con el objetivo de mejorar el desempeño académico se implementó un sistema de tutorías disciplinares, extracurriculares y voluntarias para los turnos de Diciembre y Febrero (4 mesas) del año académico 2012. De los estudiantes que participaron de las tutorías, el 67% aprobó el examen, el 24% desaprobó y un 10% se registró ausente o no inscripto. Por otro lado, el número de inscriptos en estas cuatro instancias (189 estudiantes) es muy semejante a la totalidad de inscriptos en las seis mesas del año anterior. Por otro lado, el porcentaje general de aprobados en estas cuatro instancias se incrementó del 30% (2011) a 50% (2012). Esta experiencia sugiere que la creación de un espacio de interacción entre estudiantes y docentes previo al examen incrementa el número de inscriptos y mejora el desempeño de los estudiantes en las evaluaciones finales.

*Palabras clave:* tutorías disciplinares, anatomía, evaluación final.

## EL VALOR CONCEPTUAL DE LA IMAGEN EN LA ENSEÑANZA DE LA ZOOLOGÍA: UN CASO DE ANÁLISIS DE REPRESENTACIONES HISTOLÓGICAS DE INVERTEBRADOS REALIZADAS POR ALUMNOS UNIVERSITARIOS

Peresan L.

Grupo de Epistemología, Historia y Didáctica de las Ciencias Naturales; CeFIEC; DBBE; Facultad de Ciencias Exactas y Naturales – Universidad de Buenos Aires. Pabellón II, 4to piso, CP 1428. CABA, Buenos Aires - Argentina.  
e-mail: [peresan@bg.fcen.uba.ar](mailto:peresan@bg.fcen.uba.ar)

La imagen es un recurso de indiscutida importancia en la enseñanza de la morfología animal, pues constituye el soporte fundamental sobre el cual se construyen significados. Si bien su presencia es constante en las clases teóricas y en los desempeños curriculares de los alumnos, existen evidencias que denotan inconvenientes en la comprensión de imágenes de estructuras anatómicas. Este trabajo se propone analizar los esquemas de cortes transversales correspondientes a ejemplares modelo de Turbellaria (Phylum Platyhelminthes) y del Phylum Nematoda, realizados como parte de un examen parcial correspondiente a la materia Introducción a la Zoología de la UBA. Las respuestas esperadas debían contemplar claramente los caracteres diagnósticos de cada grupo, respetando las convenciones necesarias para toda ilustración de carácter científico. Se estudian los desajustes entre esas representaciones y el conocimiento académico, así como el grado de coherencia entre éstas y los eventuales textos acompañantes elaborados por los estudiantes. Entre otros casos, se hallaron: dificultades en la orientación y ubicación de elementos (o su ausencia), incapacidad en discriminar la pared corporal o sus capas, notable tendencia a reproducir estructuras de sección circular y concéntricas, confusión de órganos o de cavidades, e indicios de cierta ausencia de una concepción morfofuncional. Se intentan encontrar probables explicaciones para los problemas descriptos. Las evidencias estudiadas y los conceptos emergentes del análisis propuesto aportan a la didáctica en este campo, al indicar aspectos relevantes para la enseñanza que contribuyan a mejorar la calidad de la enseñanza, procurando una comprensión integral del modelo arquitectónico de los animales.

*Palabras clave:* enseñanza universitaria, histología, imágenes.

## CONCEPCIONES DE LOS ALUMNOS INGRESANTES AL CICLO BÁSICO SOBRE EL AMBIENTE DE APRENDIZAJE EN LA CARRERA DE MEDICINA

Giamberardino N; Castro Arroyo L; Trebucq H; Felipe A.

Escuela Superior de Ciencias de la Salud - Universidad Nacional del Centro de la Provincia de Buenos Aires. Avda. Pringles 4375. CP 7400. Olavarría, Buenos Aires - Argentina.  
E-mail: [aefelipe@vet.unicen.edu.ar](mailto:aefelipe@vet.unicen.edu.ar)

Este trabajo se orientó a caracterizar las percepciones que sobre el ambiente de aprendizaje poseen los alumnos ingresantes al Ciclo Básico de la Carrera de Medicina de la Escuela Superior de Ciencias de la Salud. Se aplicó una encuesta por muestreo aleatorio simple a 30 estudiantes con ítems valorados mediante una escala tipo Likert. El 67% de los estudiantes consideró que siente comodidad en la institución, 82% lo mismo durante las clases teóricas y un 72% durante las prácticas. La mayoría de los estudiantes consideraron que tienen oportunidades para desarrollar sus habilidades interpersonales (67%), se sienten motivados para aprender (60%), se sienten cómodos socialmente (70%) y valoran positivamente el ambiente en las tutorías (73%). Las posturas críticas se observaron en cuanto a la organización y cumplimiento de los horarios (83%). Con respecto a la coordinación de los Módulos, los estudiantes consideran que los coordinadores conocen los contenidos que se imparten en los mismos (62%), brindan información adecuada sobre el desarrollo de las actividades (cronogramas, contenidos y evaluaciones) en un 53% de los casos, se preocupan por la integración de contenidos (55%) y mantienen una buena relación con los estudiantes (77%). Sin embargo, al igual que lo percibido con los docentes, no disponen de información adecuada sobre el desempeño de los alumnos en los estudios (73%). Los resultados indicarían que deben efectuarse modificaciones en la implementación del diseño curricular relacionadas con el uso del tiempo y en la mejora de la disponibilidad de información del desempeño para los estudiantes.

*Palabras clave:* ambiente, aprendizaje, estudiantes.

## LA NEUROANATOMÍA EN PSICONEUROBIOLOGÍA, COMO ÁREA DISCIPLINAR PERTINENTE Y APLICABLE PARA EL ALUMNO DE GRADO EN LA FACULTAD DE PSICOLOGÍA UNLP

Codina E; Vestfrid M; Guardarucci M; Manzini F; Luisi A.

Cátedra de Neuroanatomía y Neurofisiología de la Facultad de Psicología – Universidad Nacional de La Plata. Calle 51 e/ 123 y 124. CP 1925.

e-mail: [augustoluisi@yahoo.com.ar](mailto:augustoluisi@yahoo.com.ar)

El objetivo de la enseñanza de la neuroanatomía en Psicología es alcanzar una visión crítica y reflexiva de las estructuras que participan en el procesamiento cerebral de la información, que permitan integrar la morfología con la función psíquica y con el comportamiento social del sujeto humano. Se enfoca la enseñanza de la Neuroanatomía en un marco Psiconeurobiológico, que integra aportes interdisciplinarios de la neurobiología, la neuroanatomía comparada y la psicología experimental, y que permite el estudio del comportamiento humano en el contexto de la Facultad de Psicología de la UNLP. Se ha utilizado material neuroanatómico de cerebros vacunos (formalizados y frescos) maquetas confeccionadas en porcelana fría, en yeso e industrializadas, neuroimágenes y proyección de preparaciones histológicas. La metodología utilizada fue la realización de talleres interactivos no obligatorios entre docentes y alumnos. La implementación de esta metodología produjo en los alumnos: mejores rendimientos académicos, interés en el área biológica y participación en proyectos de investigación. De 204 alumnos (4 comisiones), el 87,5% de quienes desaprobaron el parcial no participaron del taller; y las calificaciones promedio fueron de 6.60 y 5,17 para los asistentes y no asistentes respectivamente. Las plazas para Ayudantes Alumnos Adscriptos fueron todas cubiertas. Con el tratamiento psiconeurobiológico de las funciones psicológicas superiores, el alumno de Psicología puede integrar el conocimiento biológico (neuroanatómico) con el psicológico y el social en una misma unidad de análisis, enriqueciendo la perspectiva integral de su objeto de estudio: el psiquismo humano entendido como propiedad emergente de la materia cerebral organizada.

*Palabras clave:* neuroanatomía, docencia, Psicología.

## CREACIÓN DE WIKIS DENTRO DEL AULA VIRTUAL

Gomez MV<sup>1</sup>; Migliorisi AL<sup>1</sup>, Biscay Alberdi I<sup>2</sup>.

1- Laboratorio de Teriogenología. Facultad de Ciencias Veterinarias – Universidad Nacional de La Plata. 2- Departamento de Informática. Facultad de Ciencias Veterinarias – Universidad Nacional de La Plata. Av. 60 y 118 s/n. CP 1900. La Plata, Buenos Aires – Argentina.

e-mail: [verano@fcv.unlp.edu.ar](mailto:verano@fcv.unlp.edu.ar)

En la facultad de Ciencias Veterinarias se implementó la utilización de la plataforma Moodle como Aula Virtual, la cual se utilizó como repositorio de materiales educativos y canal de comunicación entre docentes y estudiantes. Dado que Moodle posee herramientas que permiten ser utilizadas para mejorar el proceso de aprendizaje, propusimos a los estudiantes de 4º año de la carrera, del curso de Teriogenología una actividad voluntaria dentro del Aula Virtual. Se organizaron 3 grupos de entre 4 y 5 alumnos. La propuesta consistió en la elaboración de una página web colaborativa, o wiki, sobre un tema específico y diferente para cada grupo. Dicha elaboración se originó a partir de preguntas planteadas inicialmente. Los estudiantes debían recabar información, volcarla a la wiki y generar un documento propio. Así mismo, corroboraban o corregían la información desarrollada por sus compañeros. El docente cumplió el rol de tutor, ya que guiaba el desarrollo de la actividad proponiendo modificaciones en caso de ser necesario y respondía consultas puntuales sobre la temática. Luego de finalizada la creación por separado de las 3 wikis, el docente habilitó la vista de los documentos para los 3 grupos. Esta actividad estuvo abierta desde el inicio del curso hasta una semana previa a la evaluación escrita, con el fin de que obtuvieran un “apunte” propio construido colaborativamente y avalado por el docente. Al finalizar se realizó una encuesta a partir de la cual se obtuvieron respuestas positivas por parte de todos los participantes sobre la creación de wikis.

*Palabras clave:* wiki, aula virtual, aprendizaje colaborativo.

## PERCEPCIONES DE LOS ESTUDIANTES INGRESANTES SOBRE LOS INSTRUMENTOS DE EVALUACIÓN EN LA CARRERA DE MEDICINA VETERINARIA

Pingitore M; Villacorta A; Felipe AE.

Área de Aprendizajes en Ciencia y Tecnología, Facultad de Ciencias Veterinarias – Universidad Nacional del Centro de la Provincia de Buenos Aires. CP 7000. Tandil, Buenos Aires – Argentina.

e-mail: [aefelipe@vet.unicen.edu.ar](mailto:aefelipe@vet.unicen.edu.ar)

La evaluación de los aprendizajes reconoce la finalidad de reflexionar y tomar decisiones para optimizar el desempeño de los estudiantes. Este trabajo se orientó a conocer las percepciones que tienen los estudiantes ingresantes de Cs. Veterinarias de la UNCPBA sobre los instrumentos de evaluación. Se elaboró una encuesta de codificación analógica verbal con una escala de tipo Likert. Se determinó su fiabilidad por concordancia interobservadores y su validación por contenidos. La encuesta abordaba aspectos específicos de la evaluación con ítems referidos a valorar los criterios, los contenidos, la coherencia y el tipo de actividades a resolver. Se aplicó por muestreo aleatorio simple a 50 estudiantes. En su experiencia como ingresantes a la universidad, la mayoría de los estudiantes consideraron que las evaluaciones se ajustaron a los criterios establecidos por los docentes (66%), se correspondieron con los contenidos y actividades desarrollados durante los cursos (76%) y fomentaron la comprensión de los contenidos (73%). Sin embargo, el 51% señaló que las pruebas no siempre intentaron relacionar los contenidos del Programa Articulatorio con los de Introducción a las Ciencias Básicas. Se observaron porcentajes parejos en cuanto a que las consignas o ítems de las pruebas estaban redactados de manera comprensible (de acuerdo con esto un 56 % vs. un desacuerdo del 47%) y en cuanto a que en las evaluaciones se definía con claridad lo que se debía hacer en cada ejercicio (46% vs. 49%). Los resultados obtenidos orientarían a mejorar el diseño de las evaluaciones en su estructura e integración de contenidos.

*Palabras clave:* evaluación, instrumentos, estudiantes.

## RELACIÓN ENTRE APROBACIÓN DE LA CURSADA Y EL FINAL EN EL CURSO HISTOLOGÍA EMBRIOLOGÍA TERATOLOGÍA

Teruel M; Felipe A; Herrera M.

Departamento de Ciencias Biológicas, Facultad de Ciencias Veterinarias – Universidad Nacional del Centro de la Provincia de Buenos Aires. Tandil, Buenos Aires – Argentina.

e-mail: [mteruel@vet.unicen.edu.ar](mailto:mteruel@vet.unicen.edu.ar)

La carrera de Medicina Veterinaria de la Universidad Nacional del Centro de la Provincia de Buenos Aires presenta un régimen de materias cuatrimestrales con un sistema de correlatividades estricto. La aprobación de cursadas y finales en tiempos preestablecidos institucionalmente es requisito para evitar retrasos académicos. El curso Histología Embriología y Teratología se dicta en el primer año de la carrera y la aprobación de su examen final es condición para cursar el segundo cuatrimestre del segundo año. A partir de 2010 se implementaron estrategias pedagógicas que permitieron incrementar los porcentajes de aprobación de la cursada. El objetivo de este trabajo fue determinar la influencia de dicha mejora sobre el desempeño académico en la instancia de examen final. Se registró el número de veces que cada estudiante rindió el examen final hasta aprobarlo (entre 1 y 4, máximo según Reglamento de Enseñanza y Promoción). Se analizaron datos de las cohortes 2006 a 2009 (cursadas tradicionales) y 2010 y 2011 (cursadas con mejor rendimiento académico) mediante  $\chi^2$ . No hubo diferencias significativas entre cohortes 2006 a 2009 y 2010 y 2011 en cuanto al porcentaje de alumnos que rindió entre 1 y 4 veces el examen final con valores medios de 48,3%, 28,5 %, 16,2 % y 6,9 % respectivamente ( $P > 0,05$ ). Se infiere que el incremento en el rendimiento académico logrado en la cursada, no incidió positivamente en el desempeño académico en instancias de examen final. Deberían aplicarse estrategias para disminuir el tiempo de acreditación final del curso y evitar el retraso académico.

*Palabras clave:* desempeño académico, enseñanza, aprendizaje, examen final.

### EVALUACIÓN FINAL ALTERNATIVA EN EL CURSO HISTOLOGÍA EMBRIOLOGÍA TERATOLOGÍA: EXPERIENCIA PILOTO

Teruel M; Felipe A.

Departamento de Ciencias Biológicas, Facultad de Ciencias Veterinarias – Universidad Nacional del Centro de la Provincia de Buenos Aires. Tandil, Buenos Aires – Argentina.

e-mail: [mteruel@vet.unicen.edu.ar](mailto:mteruel@vet.unicen.edu.ar)

El curso Histología Embriología Teratología se dicta en el primer año de la carrera de Medicina Veterinaria. En referencia a sus actividades de evaluación, tiene un único examen parcial donde se evalúa aproximadamente el 75% de sus contenidos. Los temas restantes se abordan en los trabajos prácticos (TP) posteriores al parcial y se evalúan en el examen final con la totalidad de los contenidos. Desde el año 2010 se aplicaron estrategias pedagógicas que incrementaron el porcentaje de aprobación de la cursada, sin embargo, el número de veces que los alumnos rinden el examen final no disminuyó. En consecuencia se implementó una experiencia piloto para mejorar el rendimiento académico en dicha instancia. La propuesta consistió en una herramienta de evaluación final escrita y a desarrollar que incluyera únicamente los temas no evaluados en el parcial y que podía ser utilizada sólo en la primera fecha de exámenes noviembre-diciembre inmediata a la finalización del curso por aquellos alumnos que cumplieran con los siguientes requisitos: calificación 7 o más en el parcial; 75% de TP aprobados; asistencia a los TP posteriores al parcial independientemente de haber cumplimentado el 75% de aprobación y finales correlativos aprobados. Todos los alumnos que cumplieron con los requisitos mencionados, (26 y 21 para las cohortes 2011 y 2012 respectivamente) aprobaron el examen final bajo la modalidad propuesta con una calificación promedio de 6,96. La experiencia piloto fue satisfactoria y motivadora para los estudiantes. No obstante, deberían implementarse estrategias para que un mayor número de los mismos pueda utilizarla.

*Palabras clave:* rendimiento académico, estrategia pedagógica, examen final.

### ANÁLISIS DE EXÁMENES ESCRITOS DE BIOLOGÍA APLICADOS A ESTUDIANTES DE CIENCIAS VETERINARIAS

Gentile ML<sup>1</sup>; Elissondo M<sup>1</sup>; Felipe AE<sup>2</sup>.

1- Área de Biología. 2-Área de Ciencias. Morfológicas; Departamento de. Ciencias Biológicas; Facultad de Ciencias Veterinarias – Universidad Nacional del Centro de la Provincia de Buenos Aires. CP 7000. Tandil, Buenos Aires – Argentina.

e-mail: [marialiag@yahoo.com](mailto:marialiag@yahoo.com)

En este trabajo se analizó el diseño de un instrumento de evaluación escrita correspondiente al Área de Biología del Primer Año de la Carrera de Ciencias Veterinarias de la UNCPBA. Se asumió el supuesto de que un examen no sólo es un instrumento sumativo sino que debe poseer un valor formativo para los estudiantes. Se elaboró una grilla de cotejo que consideró: criterios de evaluación, contenidos evaluados discriminando entre prioritarios y complementarios, capacidades que se buscaban desarrollar e indicadores que permitieron medirlas. Se analizaron las preguntas utilizadas para poder indentificar prioridades en las distribución de los temas y habilidades de pensamiento que tuvieron que utilizar los estudiantes para su resolución. Los temas considerados importantes o imprescindibles representaron el 80% del total de reactivos, correspondiendo el 20% restante a temas complementarios. En cuanto a capacidades e indicadores, los items que evaluaron cómo se recoge la información se centraron en el uso de la memoria con actividades para recordar definiciones, características o clasificaciones. En el caso de evaluar la comprensión de relaciones los items propuestos, de verdadero o falso, fueron utilizados con indicadores para diferenciar procesos e identificar relaciones causa-efecto. En todos los temas para medir la capacidad de análisis, se utilizaron indicadores como clasificar, comparar y separar. El análisis general de los reactivos indicó que apuntaron a desarrollar habilidades de pensamiento inferiores como recordar y aplicar. Resultaría importante revisar el diseño de los exámenes del Área de Biología para incluir reactivos que evalúen habilidades de pensamiento superior.

*Palabras clave:* evaluación, instrumento, Biología.

## RESULTADOS PRELIMINARES DEL ANÁLISIS DE REACTIVOS DE EVALUACIÓN BASADOS EN HABILIDADES DE PENSAMIENTO

Elissondo M<sup>1</sup>; Gentile ML<sup>1</sup>; Felipe AE<sup>2</sup>.

1- Área de Biología. 2-Área de Ciencias. Morfológicas; Departamento de. Ciencias Biológicas; Facultad de Ciencias Veterinarias – Universidad Nacional del Centro de la Provincia de Buenos Aires. CP 7000. Tandil, Buenos Aires – Argentina.

e-mail: [mariana@vet.unicen.edu.ar](mailto:mariana@vet.unicen.edu.ar)

La evaluación de los aprendizajes es uno de los mecanismos que contribuyen a regular los procesos de enseñanza, siendo importante determinar la calidad de los instrumentos que se utilizan. En este trabajo se presentan resultados parciales de un estudio orientado al análisis de exámenes del Área de Biología aplicados a estudiantes del Primer Año de Ciencias Veterinarias. Se determinó el tipo de habilidades de pensamiento que los estudiantes debían poseer para resolver los exámenes que diseñaban los docentes del Área, mediante el análisis de 10 instrumentos de evaluación diferentes. Sobre esa base, se analizaron los resultados obtenidos por una muestra al azar de 20 alumnos en la resolución de una serie de reactivos seleccionados con criterios intencionales. Las habilidades identificadas fueron: para adquirir conocimientos a partir del uso de la memoria, de análisis, de evaluar y de discernir, de analizar y crear y de aplicar conocimientos. El mayor número de respuestas correctas se determinó para los reactivos asociados con la adquisición de conocimiento (55%), seguido por los relacionados con la capacidad de crear y analizar (45%). El 25% de los estudiantes resolvió de manera adecuada los reactivos que demandaban poner en acción la habilidad de análisis y un 35% lo hizo con los asociados con las habilidades de evaluar y de discernir. La mayor dificultad se observó cuando debían aplicar conocimientos, con un 12% de respuestas acertadas. Los resultados indicarían el predominio del uso de la memoria y un escaso desarrollo de habilidades consideradas como de pensamiento superior o complejo.

*Palabras clave:* evaluación, habilidades, Biología.

## ANÁLISIS DE LOS RESULTADOS DE UN EXAMEN PARCIAL DE ANATOMÍA HUMANA NORMAL, A TRAVÉS DEL ENTORNO EDUCATIVO DE LA FACULTAD DE CIENCIAS MÉDICAS DE LA UNLP

Baldovino J; Patronelli F; Esterrlich M; Zapata J; San Mauro M; Hijano J.

Cátedra de Anatomía "B", Facultad de Ciencias Médicas – Universidad Nacional de La Plata. Av 60 y 120 s/n. CP 1900. La Plata, Buenos Aires – Argentina.

e-mail: [yojmb@hotmail.com](mailto:yojmb@hotmail.com)

Los métodos para evaluar presentan ventajas según el número de estudiantes y el área específico de estudio. En la actualidad disponemos de herramientas tecnológicas para establecer condiciones de comodidad y objetividad que facilitan el análisis del rendimiento. Nuestro objetivo es publicar los resultados de un examen parcial de Anatomía Humana con moodle en el entorno educativo de la Facultad de Ciencias Médicas de la UNLP. La Cátedra de Anatomía "B" de la UNLP realiza sus evaluaciones teóricas parciales a través del sitio web de la Facultad. El entorno moodle permite realizar un cuestionario de corrección automática, estadísticas, seguimiento personal de cada estudiante y análisis de calidad de cada ítem. Durante la primera semana de junio de 2013, se analizaron 106 exámenes. El promedio de tiempo empleado fue 20,4 minutos, la nota promedio (base 10) fue 7,42 ( $\pm 1,84$ ), 98 estudiantes (96%) aprobaron el examen (se aprueba con 6), el promedio por ítem fue 0,37 punto ( $\pm 0,16$ ). El ítem individual de mayor nota fue del 95% correspondió a una pregunta sobre los músculos del brazo, ese mismo ítem mostró un índice de discriminación de 0,99 (máximo 1) por lo tanto no fue útil para separar a los alumnos que saben de los que no. El de menor nota fue 34% correspondió a una pregunta sobre la inervación sensitiva de la región glútea con un aceptable índice de discriminación (0,35). La herramienta moodle es accesible y confiable para la evaluación en la cursada ordinaria de Anatomía Normal.

*Palabras clave:* Anatomía Humana, educación, evaluación en anatomía, evaluación en moodle.



## ESTUDIO COMPARATIVO DE RESULTADOS DE EXÁMENES FINALES DE ALUMNOS REGULARES Y RECURSANTES DE FISIOLÓGÍA

Tosti S; Peñalva MA; Cecho AC.

Facultad de Odontología - Universidad Nacional de La Plata. Calle 50 y 115 s/n. CP 1900. La Plata, Buenos Aires - Argentina.

e-mail: [sobetis@yahoo.com.ar](mailto:sobetis@yahoo.com.ar)

En la enseñanza de las asignaturas básicas es donde se ponen de manifiesto las dificultades que los alumnos arrastran consigo del nivel medio. Básicamente esas dificultades se centran en la comprensión de textos, la incapacidad de interrelacionar conceptos, la tendencia arraigada a la memorización sin interpretación de los conocimientos, la predisposición al estudio a través de apuntes, sin recurrir a la consulta bibliográfica tan fundamental para despejar dudas, aclarar conceptos o corregir errores. Todas estas falencias se ponen de manifiesto en el momento de la evaluación. El objetivo propuesto en el presente trabajo fue comparar los resultados obtenidos en los exámenes finales orales de la asignatura fisiología entre alumnos que la cursan por primera vez y recursantes (alumnos que cursan la Asignatura por segunda o tercera vez). Se seleccionaron los exámenes rendidos en las mesas de Marzo, Abril y Mayo de 2013. La muestra se tomó al azar con el número total de alumnos inscriptos para rendir la asignatura, cómo las evaluaciones son orales se determinó en el momento si eran regulares del año 2012 o recursantes. De los regulares aprobaron el 33% del total y de los reincidentes el 72%. Los resultados muestran una supremacía de los alumnos recursantes que sería un índice de superación de falencias arrastradas desde el nivel medio en la incorporación paulatina al nivel superior.

*Palabras clave:* nivel, exámenes, falencias.

## INTEGRACIÓN DE CONTENIDOS HISTOLÓGICOS Y EMBRIOLÓGICOS EN LOS PROGRAMAS DE ESTUDIO DE ASIGNATURAS CLÍNICAS DE LA CARRERA DE ODONTOLOGÍA DE LA UNIVERSIDAD NACIONAL DE LA PLATA

Tanevitch A; Llompart G; Batista S; Abal A; Perez P; Martínez C; Felipe P; Llompart J; Licata L; Merlo L; Rojas N; Morandi G; Durso G; Carda Batalla C.

IIES. Facultad de Odontología - Universidad Nacional de La Plata. Calle 50 y 115 s/n. CP 1900. La Plata, Buenos Aires - Argentina.

e-mail: [atanevitch@yahoo.com.ar](mailto:atanevitch@yahoo.com.ar)

La formación universitaria de profesionales de la salud, ha adoptado los principios de integración multidisciplinaria y articulación teoría-práctica. La finalidad de las ciencias básicas es tratar que cada área proyecte hacia la práctica clínica la importancia del conocimiento básico que se requiere. El diseño curricular departamental por áreas de conocimiento, permite el abordaje articulado de los saberes. El objetivo fue identificar cómo aparecen recuperados, los contenidos histológicos y embriológicos en los programas de estudio de asignaturas clínicas de la Carrera de Odontología de la Universidad Nacional de La Plata. Se seleccionaron programas de estudio de las siguientes Asignaturas: Endodoncia I y II, Odontología Integral Niños I, II y III y Periodoncia I y II por pertenecer al Departamento de Odontología Rehabilitadora junto a Histología y Embriología. Se analizaron las unidades temáticas estableciendo dos categorías de contenidos: a) directos, aquellos que expresan saberes del programa de la Asignatura Histología y Embriología y b) inferidos, son de la especialidad, pero requieren que el alumno conozca el saber básico. Se utilizaron los siguientes indicadores: complejo dentino-pulpar, periodoncio de inserción, periodoncio de protección, tejidos mineralizados del diente y desarrollo de la dentición. Se determinaron frecuencias y porcentajes. Sobre un total de 102 unidades temáticas de las Asignaturas, el 9,80% corresponde a unidades temáticas que nombran directamente contenidos histológicos y embriológicos y el 53,92 a aquellas que los infieren. Una unidad temática podía expresar ambos tipos de contenidos. Observamos un alto porcentaje de contenidos inferidos que demuestran la integración de saberes básicos en la clínica.

*Palabras clave:* recuperación de contenidos, programas, integración.

## ANÁLISIS COMPARATIVO DE LOS PROGRAMAS DE ESTUDIO DE ODONTOLOGÍA INTEGRAL NIÑOS EN LAS CARRERAS DE ODONTOLOGÍA DE LAS UNIVERSIDADES NACIONAL DE LA PLATA Y DE VALENCIA

Llompart G; Batista S; Abal A; Perez P; Martínez C; Felipe P; Llompart J; Tanevitch A; Licata L; Merlo L; Rojas N; Morandi G; Durso G; Carda Batalla C.

IIES. Facultades de Odontología de la Universidad Nacional de La Plata y Universidad de Valencia. Calle 50 e/ 1 y 115 s/n. CP 1900. La Plata, Buenos Aires - Argentina.

e-mail: [gabriela\\_llompart@yahoo.com.ar](mailto:gabriela_llompart@yahoo.com.ar)

Los principios de integración y articulación teoría-práctica son requeridos en la formación de profesionales de la salud, además de un sólido aprendizaje en disciplinas básicas. Hemos observado en el análisis de los programas de estudio de la carrera de odontología de la Universidad Nacional de La Plata (UNLP), que los conocimientos básicos se integran con los clínicos. Nos propusimos comparar la recuperación de contenidos de Histología y Embriología en los programas de estudio de la Asignatura Odontología Integral Niños en las Carreras de Odontología de la UNLP, Argentina y de la Universidad de Valencia (UV), España. Se utilizaron los siguientes indicadores: tejidos dentarios, erupción, tejidos de sostén y embriología dental. Se analizaron las unidades temáticas identificándose dos categorías de contenidos: directos (nombran saberes del programa de la Asignatura Histología y Embriología) e inferidos (son de la especialidad pero requieren el conocimiento del saber básico). Se analizaron 43 unidades temáticas en cada Asignatura y se obtuvieron porcentajes. En la UNLP el 13,90% de las unidades temáticas nombran contenidos directos histológicos y embriológicos y en la UV ninguna los nombra. Las unidades temáticas con contenidos inferidos representan el 58,14% en UNLP y el 55,81% en UV. Una unidad temática podía contener contenidos directos e inferidos. La mayor representación está dada por las unidades temáticas con contenidos inferidos. Concluimos que existe una notable recuperación de saberes de Histología y Embriología en los programas de estudio de ambas Asignaturas que denota una integración de saberes básicos-clínicos y no la mera repetición de temas.

*Palabras clave:* contenidos, programas, integración.

## PERCEPCIÓN DEL ESTRÉS DE LOS INTEGRANTES DE LA ASIGNATURA CIRUGÍA "A" DE LA FOLP (DOCENTES Y ALUMNOS)

Ricciardi AV; Sala Espiell AR; Bogo H; Ricciardi N; Capraro MC; Sparacino S; Mattano C; Goldberg D; Capraro C; Capraro ME.

Asignatura de Cirugía "A". Facultad de Odontología - Universidad Nacional de La Plata. Calle 50 e/ 1 y 115 s/n. CP 1900. La Plata, Buenos Aires - Argentina.

e-mail: [sparasandra@hotmail.com](mailto:sparasandra@hotmail.com)

La percepción frente a un evento estresor puede ser distinta de una persona a otra, pudiendo generar distintas conductas como respuesta; todo dependerá de cómo el individuo perciba una situación como potencialmente peligrosa o no. Determinar la no percepción de estrés como un riesgo para la salud del odontólogo cirujano y alumnos en su práctica profesional, y su relación con los niveles de estrés crónico. Se realizó un diseño observacional, transversal y descriptivo. La obtención de los datos fue mediante un instrumento diseñado para conocer el estrés, se utilizó un test de autoaplicación, el mismo fue modificado del realizado por la psicóloga social Cristina Maslach. La población estudiada está compuesta por docentes y alumnos de la Asignatura de Cirugía "A" de la FOLP. Se estudió un total de 255 entre odontólogos y alumnos de la asignatura, de los cuales 59 (23,1 %) no percibieron el estrés y 196 sí (78,1 %) sí. Los niveles de estrés fueron altos en 70, que representaron el 27,5 % del total, en 84 (32,9 %) de nivel medio y en 101 (39,6 %) de nivel bajo. Los odontólogos que presentan niveles altos de estrés crónico fueron mujeres, mayormente presentándose en los alumnos, los cuales están en mayor riesgo de no percibir al estrés como un posible daño para su salud. Ello podría llevar a no tomar las medidas adecuadas para su manejo y control, lo cual pondría en riesgo su salud.

*Palabras clave:* percepción, estrés, odontólogo.

### ¿SE ADAPTAN LOS ALUMNOS DE ANATOMÍA "C" A LA VIDA UNIVERSITARIA?

Pérez Albizú E; Urrutia MI; Fontana A.

Cátedra de Anatomía "C" Facultad de Ciencias Médicas - Universidad Nacional de La Plata. Av. 60 y 120 s/n. CP1900. La Plata, Buenos Aires - Argentina.

e-mail: [vicedecano@atlas.med.unlp.edu.ar](mailto:vicedecano@atlas.med.unlp.edu.ar)

El objetivo de este trabajo es evaluar la adaptación a la vida universitaria de los alumnos inscriptos para cursar el primer año en una Cátedra de Anatomía. De la totalidad de alumnos que cursaron en el año 2012 (146) se seleccionó una muestra aleatoria de 100 y se procedió al análisis de las respuestas para evaluar su adaptación a la vida universitaria. Las variables fueron referidas a datos demográficos y respecto a sus hábitos de estudio. Encontramos que el 71% de los alumnos pertenecen al género femenino. Viven con familiares el 49%, comparten la convivencia con otros compañeros el 30% y viven solos el 21%. Son socios de una biblioteca el 53% y es la de la Facultad de Ciencias Médicas el 47%. Dicen estudiar todos los días de la semana en el 81% de los casos, encontrando que entre 5 y 7 días alcanzan el 88% de las respuestas. El 71% dice que estudian solos; 25% lo hacen con un compañero y sólo el 6% en grupo. Al concurrir a la clase leen previamente el tema el 80% y toman apuntes en las clases expositivas el 92%. A entender de los autores la adaptación se alcanza parcialmente, no es total y se hace en forma creciente durante el primer año de la carrera.

**Palabras clave:** adaptación, vida universitaria, estudio.

### ESTUDIO CLÍNICO EPIDEMIOLÓGICO RETROSPECTIVO DEL HERPES BUCAL REGISTRADO EN LA CLÍNICA ESTOMATOLÓGICA DE LA FOLP. UNLP

Mercado ML; Rom MG; Arcuri M; Arcuri A; Sirimarco K; Micinquevich S.

Patología y Clínica Estomatológica. Facultad de Odontología - Universidad Nacional de La Plata. Calle 50 y 115 s/n. CP 1900. La Plata, Buenos Aires - Argentina.

e-mail: [monicagrom@yahoo.com.ar](mailto:monicagrom@yahoo.com.ar)

Los virus de la familia Herpes de preponderancia mundial, se asocian a una serie de patologías bucales, entre ellos se destaca el HSV tipo 1. Este estudio retrospectivo se realizó con el propósito de determinar la prevalencia de Herpes bucal en una población que acude a la Clínica Estomatológica de la Facultad de Odontología de la Universidad Nacional de La Plata FOLP.UNLP, durante el periodo Julio a Noviembre del 2012. A través de 100 historias clínicas con diagnóstico de Herpes bucal (n=100), se analizaron las siguientes variables: edad, género, ocupación, ubicación anatómica, formas clínicas de presentación, factores desencadenantes y evolución. El 76% de los casos se dio en género femenino y el 24% en el masculino, con un rango de 5 a 56 años y una media de 25 años. De la población analizada el 80% fueron estudiantes, el 16% independientes, el 2% profesionales y el 2% desocupados. Según localización el 70% afectó la semimucosa labial inferior, el 20% la semimucosa labial superior y el 10% las comisuras. La forma clínica más prevalente fue la de costra el 58%, erosión el 32% y vesícula el 10%. El 13% de los casos se presentó como primer episodio y el 87% como recidivante. Los factores desencadenantes referidos por los pacientes fueron: el estrés 42%, alimentación 15%, exposición solar 9% y otras 34%. El Herpes bucal es una lesión frecuente en la Clínica Estomatológica, con mayor incidencia en el género femenino, con localización más frecuente fue en semimucosa labial y con fuerte asociación al estrés. La evolución recidivante o recurrente resultó la más común.

**Palabras clave:** Herpes bucal, Herpes simple tipo 1, prevalencia.

## RELEVAMIENTO SOBRE EL CONOCIMIENTO DE LA SÍFILIS PARA FAVORECER MECANISMOS DE INTERVENCIÓN EN EL ÁREA DE LA EDUCACIÓN

Rom MG; Mercado ML; Mattanó CA; Barilaro HL; Arcuri M; Fernández M; Giménez J.

Patología y Clínica Estomatológica. Facultad de Odontología - Universidad Nacional de La Plata. Calle 50 y 115 s/n. CP 1900. La Plata, Buenos Aires - Argentina.

e-mail: [monicagrom@yahoo.com.ar](mailto:monicagrom@yahoo.com.ar)

La Sífilis continúa siendo un importante problema de salud pública a nivel mundial, especialmente en jóvenes vulnerables. Con el propósito de evaluar sus conocimientos se tuvo en cuenta una muestra de 200 alumnos (n=200), de primero a tercer año de la Escuela Técnica N°5 de La Plata, con un rango entre 14 y 20 años. La edad media fue de 17 años, el 58% correspondió al género masculino y el 42% al femenino. Como método de recolección de datos se elaboró un cuestionario diagnóstico, incluyendo las siguientes variables: reconocimiento de la enfermedad, fuentes de conocimiento, frecuencia según género, vías de contagio, medidas de prevención. Como resultados se evidenció que el 66% de los encuestados reconocía a la sífilis. Respecto a las fuentes de conocimientos, el 48% señala a la institución educativa, el 21% folletería de salud, 17% Internet, 13% amigos y otros el 1%. El 90,5% considera que afecta a hombres y mujeres, el 7,5% solo a mujeres y el 2% a hombres. La vía de contagio más conocida fue la genital en un 72% y siguiendo el orden la bucal 56%. Como medidas de prevención el 52% señaló los preservativos y el 44% los controles periódicos. Este diagnóstico permite inferir la necesidad de implementar estrategias en el área de educación para la salud que contribuyan a divulgar conocimientos sobre la importancia de cambiar actitudes para prevenir esta enfermedad de transmisión sexual (ETS) en grupos de riesgo vulnerables, destacando el rol del odontólogo entre los profesionales de la salud.

*Palabras clave:* sífilis, jóvenes, prevención.

## ANÁLISIS PSICONEUROBIOLÓGICO DE UN MODELO ANIMAL DE MUERTE NEURONAL PROVOCADA POR ADMINISTRACIONES SUB-CRÓNICAS DE ALCOHOL. CONSIDERACIONES HIPOTÉTICAS SOBRE LAS CONSECUENCIAS NEURODEGENERATIVAS Y NEUROCOMPORTAMENTALES DERIVADAS DEL CONSUMO DE ALCOHOL DE FIN DE SEMANA EN SERES HUMANOS

Manzini FM; Azpelicueta V; Julio P; Fernández Grosso M; Luisi A.

Cátedra de Neuroanatomía y Neurofisiología, Facultad de Psicología - Universidad Nacional de La Plata. Laboratorio de Neuroanatomía Experimental INIMEC-CONICET. Calle 2 nro. 1209. 2° A CP 1900. La Plata, Buenos Aires - Argentina.

e-mail: [manzini\\_unlp@hotmail.com](mailto:manzini_unlp@hotmail.com)

El objetivo pedagógico de la enseñanza de "Neuroanatomía y Neurofisiología" en la carrera de Psicología de la UNLP es el de alcanzar una visión crítica y reflexiva de las estructuras que participan en el procesamiento cerebral de la información con el fin de integrar, en una misma unidad de análisis, la estructura morfológica, la función psicológica y el desenvolvimiento social del sujeto humano. El presente trabajo es un ejercicio pedagógico de reflexión crítica durante la cursada oficial de la materia. En este ejercicio, los alumnos deben inferir las consecuencias neurodegenerativas y neurocomportamentales derivadas del consumo de alcohol de fin de semana en humanos a partir de un modelo de muerte neuronal provocada por administraciones sub-crónicas de alcohol en ratas (Manzini, 2011). En dicho estudio, ratas macho adultas fueron administradas intragástricamente tres veces con alcohol en tratamientos separados durante un día entero. Luego los animales fueron sacrificados y evaluados con las técnicas Amino-Cupro-Argéntica y Fluoro Jade B. Los resultados mostraron que las administraciones etílicas provocaron neurodegeneración en la capa granular del giro dentado, en las capas II y III de la corteza entorrinal y en las células glomerulares y periglomerulares del bulbo olfatorio de los animales tratados. La tarea de los alumnos consiste en analizar la validez del presente modelo animal a partir de la transpolación de sus datos al caso humano. El potencial pedagógico del presente ejercicio (considerado en términos de sus posibles ventajas, desventajas y dificultades resolutivas) será discutido durante la exposición del trabajo.

*Palabras clave:* docencia universitaria, alcohol, modelo animal.

## A

AVAL A.	82, 83
ABILLEIRA E.	70
ACHINELLY MF.	37
AISEN EG.	63
ALESANDRINI A.	43
ALICE JM.	35
ALLEGRETTI PE.	72
ALVARES P.	42
ANCHORDOQUY JM.	50
ANCHORDOQUY JP.	50
ANDRÉS LAUBE PF.	49, 55, 60
ANDRINI LB.	44, 55, 57, 60
ANGIONO GM.	76
ARCURI A.	84
ARCURI M.	84, 85
ARMENDANO A.	70
AYALA M.	57, 71
AZPELICUETA V.	85

## B

BAEZ AN.	57, 71
BALDOVINO J.	81
BARBEITO CG.	49, 50, 60, 61, 64, 65
BARILARO HL.	85
BARRENCE FAC.	47
BARRIENTOS G.	50
BATISTA S.	82, 83
BAUDO J.	72
BENITEZ VA.	41, 43
BÉRGAMO NS.	63
BEZENZETTE G.	56
BISCAY ALBERDI I.	78
BLANCO MD.	56
BLOIS SM.	50
BOGO H.	83
BOLLA MA.	48
BONAURA MC.	62, 63
BRENTASSI ME.	38
BUSTAMANTE C.	70

## C

CABANILLAS PA.	69
CACCIOLA SE.	72
CAMBIAGGI VL.	58, 76
CAMINO NB.	37
CAO G.	54

CAPRARO C.	83
CAPRARO MC.	83
CAPRARO ME.	83
CAPURRO NJ.	48
CARBONE C.	57, 71
CARDA C.	53
CARDA BATALLA C.	82, 83
CARIAGA A.	44
CARIGNANO AM.	48
CARLINI AA.	36, 51
CARRIL J.	35
CARTAGENOVA ME.	56
CASBARRO SRT.	41, 43
CASTRO ARROYO L.	77
CATANESI CI.	45
CEBRAL E.	46, 47
CECHO AC.	72, 82
CELIS Z.	72
CEREZO MH.	41, 43
CÉSARE S.	41, 42, 43
CHIALE MC.	64
CIAPPESONI JL.	74, 75
CODINA E.	78
COHEN S.	68
COLANERI Y.	56
COLL TA.	46, 47
CONIGLIARO L.	41, 42, 43
CONTI JM.	41, 43
COSCARELLI L.	41, 42, 43
CRIMALDI D.	70
CÚCARO HL.	68

## D

DE AMBROSIO F.	49
DE LA FUENTE D.	38
de la SOTA RL.	62
de PUCH G.	74
DELGADO STAGNARES JJ.	35
DESÁNTOLO B.	44
DEVINCENTI CV.	67
DI FRANCO PL.	72
DI GIACOMO EE.	65, 66
DI MATTEO AM.	76
DÍAZ AO.	59, 65, 67, 68
DÍAZ MV.	68
DÍAZ ANDRADE MC.	65
DÍAZ BALEIRO J.	48
DISSLER ME.	50
DIEZ J.	55
DOMÍNGUEZ G.	72
DOMÍNGUEZ MAGADÁN P.	56

DORATI P.	53	GIMÉNEZ-GARZÓ C.	53
DURSO G.	82, 83	GIMENO EJ.	49, 60, 61, 64
<b>E</b>		GOIN F.	60
ELISSONDO M.	80, 81	GÓMEZ M.	53
ERRECALDE AL.	44, 55, 56, 57, 60, 61	GOLDBERG D.	83
ESTECONDO S.	66	GÓMEZ MV.	78
ESTERRLICH M.	81	GÓMEZ de FERRARIS E.	53
<b>F</b>		GONZALEZ SE.	37
FANOVICH MA.	71	GOYA R.	58
FELIPE A.	77, 80	GRASSINI JM.	63
FELIPE AE.	49, 58, 59, 79, 80, 81	GUARDARUCCI M.	78
FELIPE P.	82, 83	GUERRERO M.	59
FERNÁNDEZ M.	85	GULIN JEN.	52, 56
FERNÁNDEZ MM.	63	GULLO BS.	39
FERNÁNDEZ PE.	64	<b>H</b>	
FERNÁNDEZ BLANCO A.	56,	HENDRIKSEN JB.	41, 55
FERNÁNDEZ GROSSO M.	85	HENRÍQUEZ MOLTEDO JS.	45
FERRARINI SO.	45	HERNÁNDEZ M.	46
FINGERMANN G.	70	HERNÁNDEZ MS.	67
FLAMINI MA.	59, 60, 64	HERNÁNDEZ R.	50
FONTANA A.	84	HERNÁNDEZ SZ.	74, 75
FREIJO R.	65	HERRERA M.	79
FREITAG N.	50	HIJANO JC.	41, 42, 43, 81
FUENTES S.	65	HOCHMAN S.	39, 40
FUMUSO E.	49, 58	<b>I</b>	
FUNES A.	39, 40	INDA AM.	44, 60
FURNUS C.	50	IRIGOYEN S.	70
<b>G</b>		<b>J</b>	
GABRIELE D.	56	JEANNERET LM.	58, 76
GALÍNDEZ EJ.	65, 66	JULIO P.	85
GALLETTI S.	55	JURADO SB.	62, 63
GALLIARI FC.	36, 51	<b>K</b>	
GARCÍA A.	65	KITAGAWA RB.	61
GARCÍA AL.	44, 56	KITRILAKIS AE.	57, 71
GARCÍA F.	62	KONCURAT M.	46
GARCÍA M.	46	KRMPOTIC CM.	64
GARCÍA MN.	44, 57, 60	KÜPPERS GC.	38
GARCÍA MANCUSO R.	44	<b>L</b>	
GARCÍA MITACEK MC.	62		
GARIZOAIN G.	44		
GAUNA AÑASCO LG.	76		
GENTILE ML.	80, 81		
GIAMBERARDINO N.	77		
GIMÉNEZ J.	85		

LAMEIRO A.	38
LEIVA LUNA C.	57
LEMUS LARRALDE G.	41, 42, 43
LICATA L.	82, 83
LLOMPART G.	53, 82, 83
LLOMPART J.	82, 83
LOMBARDO DM.	49, 52, 56, 58, 76
LONGO MV.	67
LÓPEZ M.	73
LÓPEZ MA.	57, 71
LÓPEZ ARMENGOL MF.	63
LORENZO MS.	52
LOVERA C.	48
LOZA CM.	64
LUCHETTI CG.	57, 71
LUISI A.	78, 85

## M

MACCHI G.	65
MALCOTTI V.	63
MANCUSO P.	70
MANZINI FM.	78, 85
MARINO PI.	39, 40
MARTÍN CA.	61
MARTÍN de LLANO J.	53
MARTÍNEZ A.	60
MARTÍNEZ C.	82, 83
MARTÍNEZ MM.	57
MASTRANCIOLI M.	70
MATTANÓ CA.	83, 85
MAYOCCHI K.	53
MAZZEO D.	70, 72
MENDEZ MG.	45
MERCADO ML.	84, 85
MERLO L.	82, 83
MICINQUEVICH S.	53, 84
MIGLIORISI AL.	78
MOAVRO DE.	48
MONTALTI D.	64
MONTEAVARO CE.	61
MONTES F.	42
MONTOLIU C.	53
MORAND J.	42
MORANDI G.	82, 83
MOYA AC.	66

## N

NEGRETE J.	64
NEGRO VB.	74, 75

NISHIDA F.	60
NOCETI G.	52
NUÑEZ FAVRE R.	62, 63

## O

OBIOLS C.	70
OTTINO A.	48

## P

PACHE Y.	42
PAGGI R.	44
PALEO M.	70
PATRONELLI F.	81
PELUFO V.	63
PEÑALBA MA.	82
PERESAN L.	77
PEREZ P.	82, 83
PÉREZ ALBIZÚ E.	84
PEREZ-TITO L.	46, 47
PETCOFF G.	65
PEYDRÓ S.	53
PICASSO MBJ.	35
PICCO SJ.	50
PINGITORE M.	79
PIOVE ML.	58, 76
PLAUL SE.	68
PLISCHUK M.	44
PORTIANSKY E.	35, 65
PORTILLA GA.	68
PRADEIRO RG.	62, 63
PROCHOSNIUK M.	43

## Q

QUINTEROS J.	70
QUIROGA VERGARA S.	52, 56

## R

RANEA G.	49
RASSÉ N.	70
REVILLA M.	49, 52, 56, 58, 76
RICCIARDI AV.	83
RICCIARDI N.	83
ROBLES CA.	60
RODRÍGUEZ E.	56
ROJAS N.	82, 83

ROM MG.	84, 85
RONDEROS MM.	39, 40
ROSA JM.	76
RUÍZ-SAURI A.	53
RUSCONI JM.	37

## S

SACCOMANNO DM.	75
SÁENZ AA.	69
SALA ESPIELL AR.	70, 83
SAMPEDRO F.	46
SAN MAURO M.	81
SÁNCHEZ HL.	35
SANCHO-TELLO M.	53
SANTAMARÍA MARTÍN C.	68
SANTANGELO GV.	72, 73
SAPIENZA ME.	73
SEGATTO R.	70
SILVA LB.	35, 58, 76
SIRIMARCO K.	84
SIRINI MA.	50
SKARE M.	48
SOBARZO CMA.	46, 47
SOLER M.	41, 42, 43
SOÑEZ MC.	76
SORBELLO C.	74
SPARACINO S.	83
STORNELLI MA.	62, 63
STORNELLI MC.	62, 63

## T

TAMBUSSI CP.	35
TANEVITCH A.	82, 83
TANO DE LA HOZ MF.	59
TERUEL M.	79, 80

TIRADO-GONZÁLEZ I.	50
TITTARELLI CM.	62, 63
TOSTI S.	72, 82
TRANAMIL C.	42
TREBUCQ H.	77

## U

URIOS A.	53
URRUTIA CK.	43
URRUTIA MI.	84

## V

VARELA J.	73
VÉLEZ C.	46
VENTUREIRA M.	46, 47
VESTFRID M.	78
VILLACORTA A.	79

## W

WEHITT A.	66
WILLIAMSON D.	46
WOUDWYK MA.	61

## Z

ZABAL JAUREGUI F.	43
ZANCA FM.	37
ZANUZZI C.	60, 61
ZAPATA J.	81
ZORN TMT.	47
ZUCCOLILLI GO.	58, 76