UNIVERSIDAD NACIONAL DE LA PLATA, FACULTAD DE CIENCIAS MÉDICAS

CARRERA DE ESPECIALIZACIÓN EN RADIOLOGÍA Y MEDICINA POR IMÁGENES

TRABAJO FINAL

"REVISIÓN IMAGENOLÓGICA DE TOMOGRAFÍA COMPUTADA EN PACIENTES CON MEDIASTINITIS EN EL POSTQUIRÚRGICO DE CIRUGÍA CARDIOVASCULAR.

MÉDICO: PABLO VARAS

CIPOLLETTI, RÍO NEGRO

2010

ÍNDICE:

1. RESÚMEN

2. INTRODUCCIÓN

4. MATERIALES Y MÉTODOS

4. RESULTADOS

5. CONCLUSIÓN

6. REVISIÓN BIBLIOGRÁFICA

RESUMEN:

Objetivo: El objetivo del presente estudio es evaluar retrospectivamente los hallazgos tomográficos en pacientes operados de cirugía cardiovascular para identificar signos específicos e inespecíficos de mediastinitis en aquellos con mediastinitis confirmada mediante el análisis microbiológico, comparar su validez diagnostica como única herramienta para el diagnostico de esta entidad, y analizar la frecuencia en nuestros pacientes de los factores de riesgo para la misma con los mencionados en la literatura.

Material y Métodos: Estudio descriptivo, retrospectivo, transversal y observacional clínico-imagenológico de pacientes postquirúrgicos esternotomizados con diagnostico clínico bacteriológico de mediastinitis postquirúrgica de la Fundación Medica de Rio Negro y Neuquén en el periodo desde el 01 de enero del 2006 hasta el 31 de diciembre del 2008. Se analizaron los registros imagenológicos e informes escritos de las tomografías computadas de tórax con contraste realizadas. Acorde a la literatura se identificaron los signos tomográficos de mediastinitis postquirúrgica y se los clasifico en hallazgos primarios a aquellos que permiten el diagnostico de mediastinitis ya que solo se evidencian en esta patología. Se clasifico a otro grupo de hallazgos típicos como secundarios, dado que estos últimos, o bien pueden darlos otras entidades diferentes de la mediastinitis posquirúrgica o son indistinguibles de los cambios postquirúrgicos habituales que se hallan en pacientes sin mediastinitis. Además se recopilo información de las historias clínicas sobre la presencia de riesgo mencionados en la literatura para evaluar su frecuencia en los pacientes sujetos del estudio.

Resultados: Durante el periodo comprendido en el estudio se registraron 13 episodios de mediastinitis, confirmadas por cultivos de microorganismos positivos para secreciones o de tejidos obtenidos quirúrgicamente de esternotomías medianas. Revisando los registros tomográficos y su informes escritos se verifico la presencia de hallazgos tomográficos específicos para mediastinitis, los cuales por si mismo son suficientes para el diagnostico de esta complicación, en cinco pacientes (Grupo A) y hallazgos tomográficos inespecíficos, insuficientes para el diagnostico de mediastinis, en los restantes ocho pacientes (Grupo B), lo que equivale a porcentajes de 38% para el grupo A y 62% para el grupo B. Se utilizo el test de la diferencia de proporciones para comparar los porcentajes y arrojo un valor de P=0,785 (valor significativo P=<0.05) denotando diferencia no significativa entre los mismos. Respecto a los factores de riesgo de todos los pacientes incluidos en el estudio, en el caso de los factores de riesgo prequirúrgicos se encontró que 6 pacientes eran tabaquistas (46%) y no tenían hábitos tabáquicos 7 de ellos (54%), 6 pacientes eran diabéticos (46%) y 7 de ellos no lo eran (54%). 9 pacientes eran obesos (69%) y 4 de ellos no lo eran (31%). Los 13 pacientes de este estudio presentaban hipertensión arterial (100%). En cuanto a las cirugías cardiovasculares previas 8 de los pacientes tenían antecedentes (61%) y 5 no (39%). El análisis de los factores de riesgo quirúrgicos mostro que, 12 pacientes se sometieron a cirugía de revascularización miocárdica (crm) (92%) y el restante se sometió a un procedimiento combinado de crm y cirugía de reemplazo de válvula aortica (vAo). Todos los pacientes fueron sometidos durante la cirugía a circulación extracorpórea (100%). En cuanto a los factores de riesgo postquirúrgicos, la cantidad de días de internación en la unidad de cuidados intensivos fue de un promedio de 17 días (mínimo 5 días, máximo 60 días) y la cantidad de días de asistencia respiratoria mecánica fue un promedio de 7 dias (mínimo 2 días, máximo 22 días).

Conclusión: Los hallazgos tomográficos específicos de mediastinits no tienen la frecuencia necesaria para que puedan ser tomados como única herramienta de diagnostico en esta patología que dependerá también de la clínica y de la bacteriología, pero es un método diagnostico insustituible para la evaluación imagenológica y para su tratamiento y control evolutivo. De todos los factores de riesgo para esta patología mencionados en la literatura, en los casos registrados en nuestra institución aparecen con mayor frecuencia la hipertensión

arterial, la obesidad y el antecedente de intervención quirúrgica cardiovascular previa y de estas el antecedente de cirugía de revascularización miocárdica. En menor frecuencia se registraron la diabetes y el tabaquismo. La edad avanzada (media = 64 años) y el sexo masculino (11 pacientes de un total de 13) aparecieron como otros factores de riesgo importantes para mediastinitis entre los casos evaluados.

Palabras Claves: Mediastinitis, Tomografía Computada, Tórax

REVISIÓN IMAGENOLÓGICA DE TOMOGRAFÍA COMPUTADA EN PACIENTES CON MEDIASTINITIS EN EL POSTQUIRÚRGICO DE CIRUGÍA CARDIOVASCULAR.

Introducción

Las mediastinitis agudas son procesos infecciosos graves y fulminantes que afectan al mediastino. Las causas más frecuentes de mediastinitis son las perforaciones esofágicas en primer término y las infecciones tras estereotomía en cirugía cardíaca en segundo lugar (1). En el segundo caso, las cuales son objeto de estudio en este trabajo, se caracterizan clínicamente por los siguientes signos: diastásis de la sutura esternal acompañada de secreción macroscópicamente purulenta, burbujeo sincrónico con la respiración de secreción purulenta a través de la herida, y en otros casos colección retroesternal detectada mediante la cirugía y secreción purulenta, inestabilidad esternal y dolor a nivel de la herida (2,3,4).

El diagnostico precoz de esta complicación es de suma importancia porque permite un tratamiento eficiente y la consecuente disminución de la mortalidad. Además de la sospecha clínica y el laboratorio bacteriológico, el método de imágenes de elección para su diagnostico es la tomografía computada (TC) ante la sospecha de mediastinitis durante el periodo postquirúrgico debido a su capacidad para mostrar en detalle el compartimiento mediastinal y por su disponibilidad y accesibilidad, factores de suma importancia en este tipo de pacientes graves e internados en unidades de cuidado intensivo, como elementos a considerar para la selección del tipo de metodología diagnostica (4,5).

Se mencionan en la literatura muchos factores predisponentes para el desarrollo de esta complicación, de los cuales los que se mencionan con mayor frecuencia son, la edad avanzada, el tabaquismo, (6, 7) el padecer diabetes previa (8), la hipertensión arterial, la obesidad (Índice de Masa Corporal >26) y antecedentes de cirugías cardiacas previas (9,10) el tipo de cirugía realizada, el uso de circulación extracorpórea durante el procedimiento, la asistencia respiratoria mecánica y el tiempo de internación prolongado (11, 12, 13). En el presente estudio se recopilaron datos de las historias clínicas respecto a la presencia de estos factores en el grupo de pacientes sujetos del estudio para estudiar su frecuencia en nuestra institución.

El objetivo del presente estudio es evaluar retrospectivamente los hallazgos tomográficos en pacientes para identificar signos específicos e inespecíficos de mediastinitis en aquellos pacientes con mediastinitis confirmada mediante el análisis microbiológico, comparar su validez diagnostica como única herramienta para el diagnostico de esta entidad, y analizar la frecuencia en nuestros pacientes de los factores de riesgo para la misma, mencionados en la literatura.

Material y Métodos

Estudio descriptivo, retrospectivo, transversal y observacional clínico-imagenológico de pacientes postquirúrgicos esternotomizados con diagnostico clínico bacteriológico de mediastinitis postquirúrgica de la Fundación Medica de Rio Negro y Neuquén en el periodo desde el 01 de enero del 2006 hasta el 31 de diciembre del 2008. En las cirugías de la Fundación Medica de Rio Negro y Neuquén-Instituto Cardiovascular del Sur de Cipolletti, Rio Negro, la estereotomía mediana es la vía de acceso quirúrgica preferida para la mayoría de las cirugías cardiovasculares, y la mediastinitis postesternotomía es una complicación temida con una frecuencia comunicada en diversos estudios que oscila entre el 1 y el 5%, y una morbilidad de hasta 50% que conlleva una internación prolongada y una mortalidad del 14-47% (2,3). Se seleccionaron aquellos pacientes con diagnostico clínico de mediastinitis postquirúrgica acorde a los criterios del Surveillance of Nosocomial Infections del Center of Disease Control, Atlanta, Georgia, USA (14), para lo cual cada caso cumplió con al menos uno de los siguientes tres criterios. Criterio 1: El paciente posee cultivos positivos para bacterias a partir de muestras de fluido aspirado de colecciones o tejido obtenido en la cirugía. Criterio 2: El paciente tiene evidencia de mediastinitis observada histopatológicamente a partir de muestra de tejidos obtenidos en la cirugía. Criterio 3: El paciente tiene uno de los siguientes signos y síntomas sin otra causa conocida. A: Secreción purulenta del área mediastinal. B: Cultivos positivos para bacterias de sangre o fluidos del área mediastinal. C: Ensanchamiento mediastinal en radiografías de tórax.

Todos los pacientes incorporados al presente estudio tuvieron cultivos positivos para microorganismos a partir de fluido aspirado de colección o del material obtenido en cirugía según se constato de los registros de laboratorio e historias clínicas.

La evaluación de los registros clínicos escritos, permitió obtener datos epidemiológicos que se analizaron en busca de la presencia de aquellos factores de riesgo de mayor importancia mencionados en la literatura publicada hasta la fecha. En cada caso se evaluaron el sexo, la edad, peso, y antecedentes como habito tabáquico, cirugías cardiovasculares previas y diabetes. También el tiempo de estancia hospitalaria postoperatoria en unidad de cuidados intensivos (UCI).

Se analizaron los registros imagenológicos e informes escritos de las tomografías computadas de tórax con contraste realizadas. Acorde a la literatura se identificaron los signos tomográficos de mediastinitis postquirúrgica y se los clasifico en hallazgos primarios a aquellos que permiten el diagnostico de mediastinitis ya que solo se evidencian en esta patología. Se clasifico a otro grupo de hallazgos típicos como secundarios, dado que estos últimos, o bien pueden darlos otras entidades diferentes de la mediastinitis posquirúrgica o son indistinguibles de los cambios postquirúrgicos habituales que se hallan en pacientes sin mediastinitis.

Tabla 1 - Tipos de Hallazgos Imagenológicos en TC	
Primarios	Secundarios
Colección Mediastínica	Edema mediastínico
Neumomediastino	Aumento de la densidad de la grasa mediastinal
Osteomielitis esternal	Derrame pericárdico
	Derrame pleural
	Anomalías en el parénquima pulmonar

A todos los pacientes se les realizo tomografía computada con contraste endovenoso con tomógrafo Siemens Volume Zoom 4 (Siemens AG, Enlargen, Alemania) de nuestra institución, en todos los casos el estudio se realizo en posición decúbito supino, con técnica de exploración para tórax (120KV, 90mAs), desde los ápices hasta las bases pulmonares, las reconstrucciones que se realizaron fueron de 5mm de espesor cada 5mm de intervalo, en el plano axial para la evaluación del mediastino y hueso, mientras que para la valoración del parénquima pulmonar se reconstruyeron imágenes de 5mm de espesor cada 5mm de intervalo en plano axial y eventual reformateo coronal y sagital a partir de los datos en bruto de adquisición.

Resultados

En los registros de nuestra institución durante el periodo desde el 01 de enero del 2006 hasta el 31 de diciembre del 2008 se constataron 13 episodios de mediastinitis (n=13) sobre un total de 1124 pacientes intervenidos en cirugías cardiovasculares, lo que arroja una frecuencia del 1,15%., en todos los casos confirmadas por cultivos de microorganismos positivos para secreciones o de tejidos obtenidos quirúrgicamente de esternotomías medianas.

El rango de edades de los pacientes fueron entre 51 y 76 años (media = 64,61). De estos pacientes 2 son femeninos (15%) y los restantes 11 masculinos (85%). Respecto al tipo de cirugía, en 12 de los pacientes (92%) se realizo cirugía de revascularización miocárdica con doble o triple bypass desde las arterias mamarias internas, en 1 paciente (8%) se le realizo reemplazo valvular doble, aórtico y mitral.

Los hallazgos tomográficos se dividieron en dos categorías, (14,15) hallazgos primarios de mediastinitis (colección mediastinal, neumomediastino, osteomielitis esternal) y hallazgos secundarios de mediastinitis (edema mediastinal, aumento de la atenuación de la grasa mediastinal) (16,17) junto a otros hallazgos (derrame pleural y pericárdico, adenopatías y anomalías del parénquima pulmonar) (18). Sobre la base de los mismos y a los efectos de efectuar la comparación estadística, se dividió a los pacientes en dos grupos, el Grupo A comprende aquellos pacientes con diagnostico clínico de mediastinitis y con hallazgos tomográficos primarios de mediastinitis, el Grupo B comprende aquellos pacientes con diagnostico clínico de mediastinitis y hallazgos tomográficos secundarios de mediastinitis junto a otros hallazgos.

Adicionalmente se verifico la existencia de factores de riesgo adicional para mediastinitis los que fueron divididos en prequirúrgicos, quirúrgicos y postquirúrgicos. Entre los prequirúrgicos se verifico, edad avanzada, tabaquismo, diabetes, hipertensión arterial, obesidad (Índice de Masa Corporal >26) y antecedentes de cirugías cardiacas previas. Entre los factores quirúrgicos analizados en cada paciente se tomo en cuenta el tipo de cirugía a la que fue sometido y la utilización o no de circulación extracorpórea. Los factores postquirúrgicos tomados en cuenta fueron los días de internación en cuidados intensivos y los días de asistencia respiratoria de cada paciente. De cada uno de estos se evaluaron los porcentajes para conocer su frecuencia en los 13 casos incorporados al estudio.

Tabla 2.

Pacientes con diagnostico de mediastinitis postquirúrgica año 2006-2008 F.M.R.N.yN.

Pacientes	**CIRUGIA**	**DIAS A**	**DIAS B**
1	CRM	28	27
2	CRM	6	7
3	CRM	2	2
4	CRM	29	29
5	CRM	5	5
6	CRM	22	21
7	CRM	1	2
8	CRM	5	5
9	CRM	2	2
10	CRM	3	3
11	CRM	15	15
12	CRM	4	4
13	VM y VAo	12	12
Promedio		6,27 días	6,80 días

Referencias tabla 2

CIRUGIA: Tipo de intervención quirúrgica a la que fue sometido el paciente. DIAS A: Día del postquirúrgico en el cual se hizo el diagnostico clínico de mediastinitis. DIAS B: Día del postquirúrgico que se realizo la tomografía de tórax con contraste endovenoso.

Grafico 1. Día del postquirúrgico en el cual se hizo el diagnostico clínico de mediastinitis.

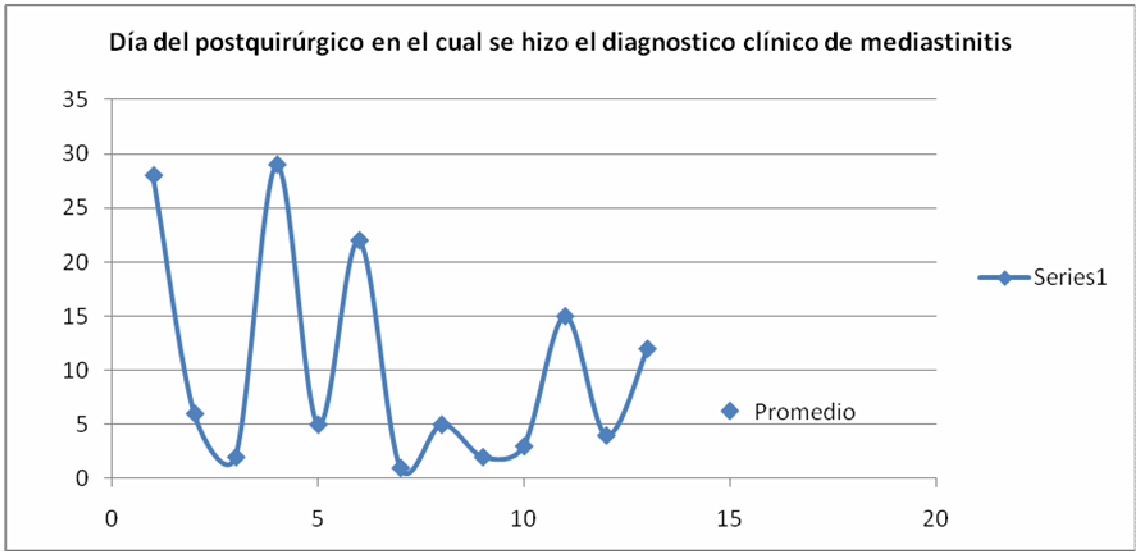

Grafico 2. Día del postquirúrgico que se realizo la tomografía de tórax con contraste endovenoso.

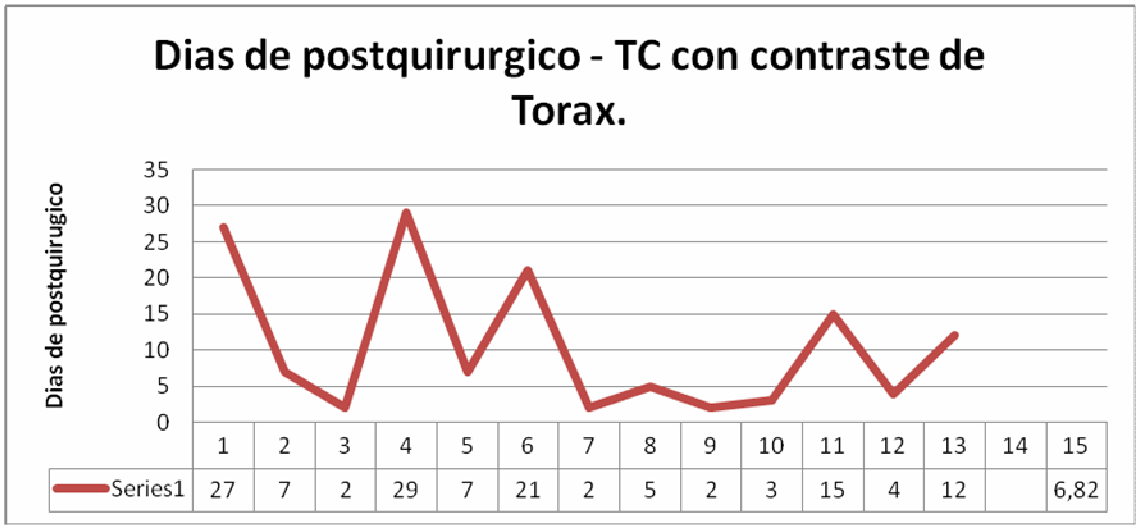

	1	2	3	4	5	6	7	8	9	10	11	12	13	14	15
Series1	27	7	2	29	7	21	2	5	2	3	15	4	12		6,82

Grafico 3. Edades de los pacientes.

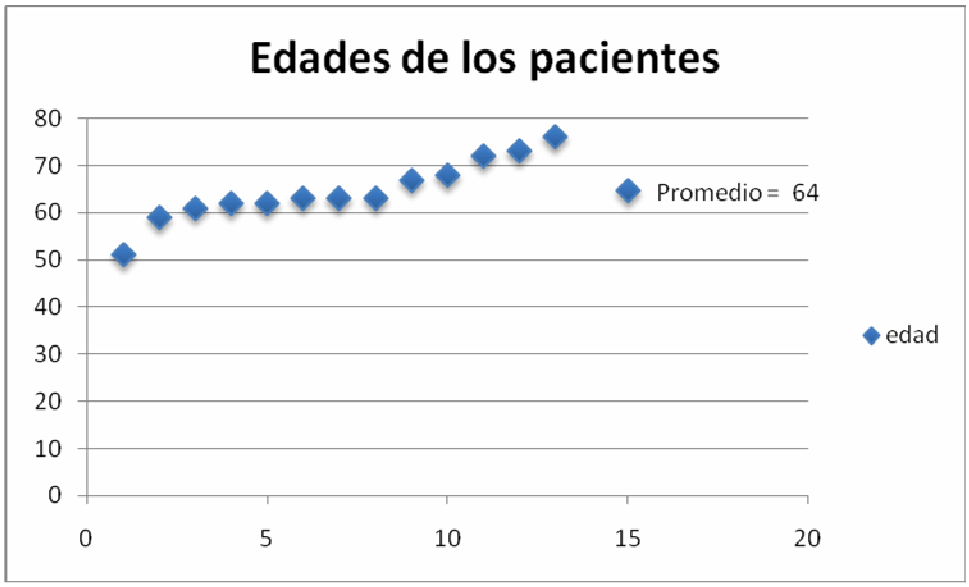

Respecto a factores de riesgo de todos los pacientes incluidos en el estudio, en el caso de los factores de riesgo prequirúrgicos se encontró que 6 pacientes eran tabaquistas (46%) y no tenían hábitos tabáquicos 7 de ellos (54%), 6 pacientes eran diabéticos (46%) y 7 de ellos no lo eran (54%). 9 pacientes eran obesos (69%) y 4 de ellos no lo eran (31%). Los 13 pacientes de este estudio presentaban hipertensión arterial (100%). En cuanto a las cirugías cardiovasculares previas 8 de los pacientes tenían antecedentes (61%) y 5 no (39%). El análisis de los factores de riesgo quirúrgicos mostro que, 12 pacientes se sometieron a cirugía de revascularización miocárdica (crm) (92%) y el restante se sometió a un procedimiento combinado de crm y cirugía de reemplazo de válvula aortica (vAo). Todos los pacientes fueron sometidos durante la cirugía a circulación extracorpórea (100%). Por último en los factores de riesgo postquirúrgicos, la cantidad de días de internación en la unidad de cuidados intensivos fue de un promedio de 17 días (mínimo 5 días, máximo 60 días) y la cantidad de días de asistencia respiratoria mecánica fue un promedio de 7 dias (mínimo 2 días, máximo 22 días).

Grafico 4. Factores de Riesgo Prequirúrgico.

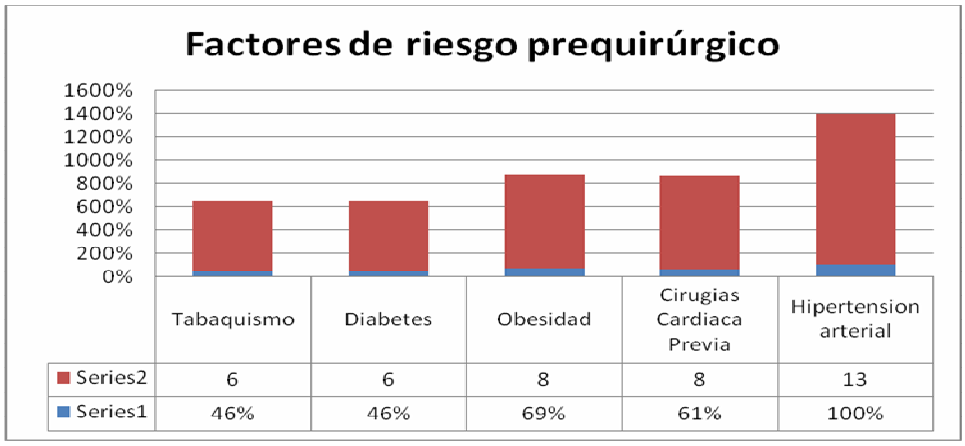

Grafico 5. Factores de riesgo postquirúrgico. Días de internación en UCI.

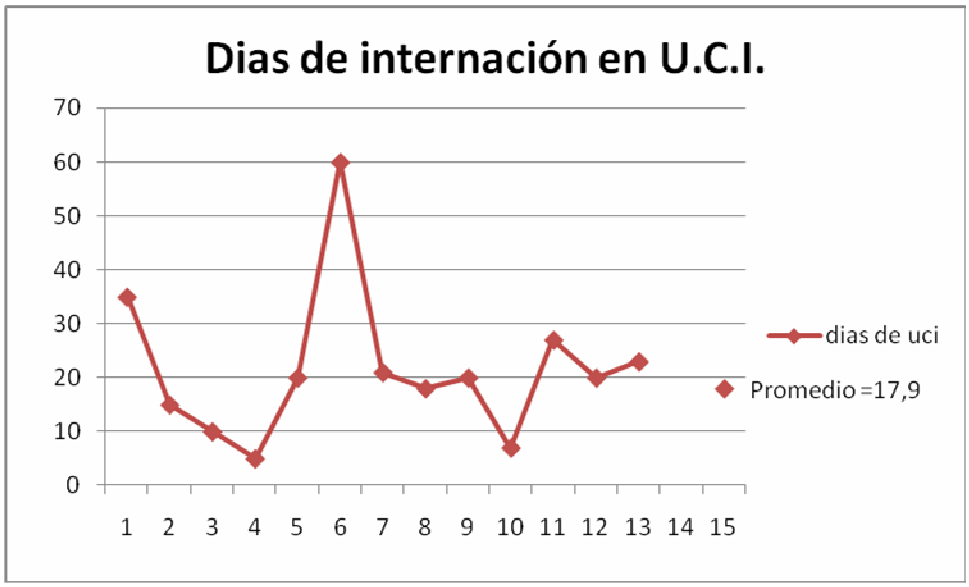

De los informes e imágenes de los estudios tomográficos se evaluaron los hallazgos en la mediastinitis que incluyen relativos a esta última, la infiltración difusa o estriada de la grasa mediastínica (superior a 25 Unidades Hounsfield (UH)), ensanchamiento mediastínico, colecciones liquidas localizadas, derrame pleural o pericárdico, adenopatías y compresión de las estructuras mediastínicas (7). En cerca de la mitad de los casos, se ven burbujas aéreas en el mediastino, con o sin colecciones liquidas asociadas, y son un hallazgo importante (8).

Los hallazgos tomográficos del grupo A fueron, colección o colecciones liquidas hipodensas en mediastino anterior con realce periférico tras la administración del contraste y burbujas aéreas (neumomediastino) en su interior en dos pacientes. En otros dos pacientes se observó aumento de la densidad del hueso cortical y esponjoso con aumento de la densidad concomitante de las partes blandas circundantes en el esternón, como signos tomográficos de osteomielitis esternal. En el restante paciente se de este grupo se encontraron concomitantemente los dos signos antes descriptos. A estos hallazgos se les suman los calificados como inespecíficos que se describen en el grupo B. Un total de cinco pacientes presentaron signos tomográficos específicos de mediastinitis, lo cual respecto al total de trece pacientes que forman parte del estudio arroja una proporción de 38% de hallazgos positivos.

En el grupo B los hallazgos consistieron en colecciones hipodensas retroesternales, ensanchamiento mediastinal y aumento de la densidad de la grasa mediastinal en todos los pacientes. Estos pacientes presentaron signos inespecíficos de mediastinitis únicamente, indistinguibles de los hallazgos postquirúrgicos inmediatos. El total de este grupo fue de ocho pacientes, lo que representa una proporción de 62% respecto al total de pacientes evaluados en el estudio.

Figuras 1-4. Hallazgos tomográficos específicos e inespecíficos de mediastinits.

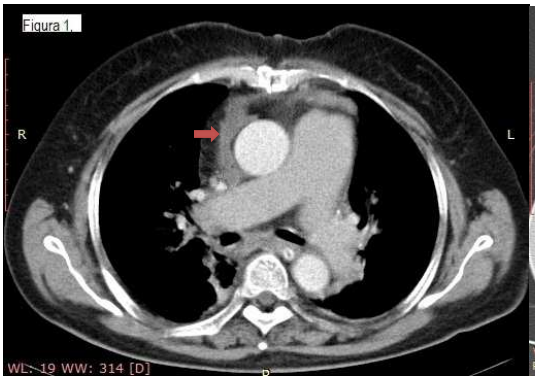

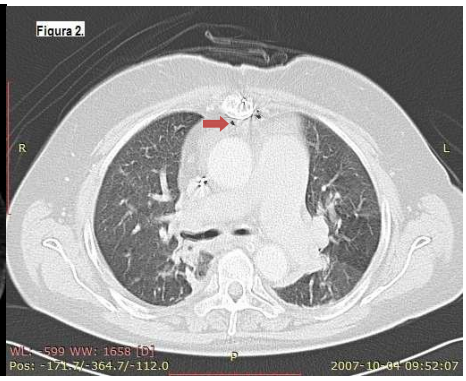

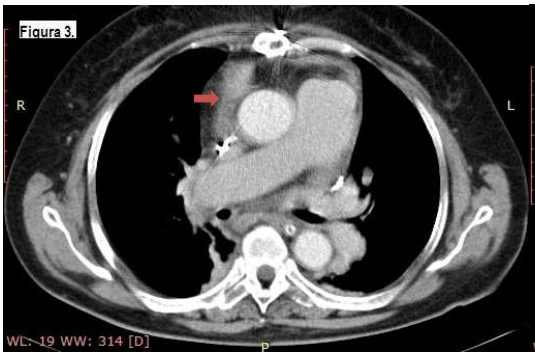

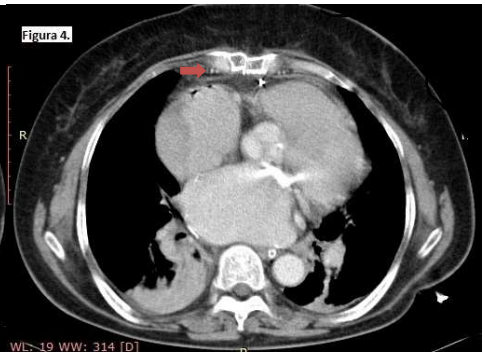

Fig.1. Colección periaórtica (flecha) sin refuerzo significativo en la fase con contraste. Paciente Grupo A.

Fig.2. Burbujas de gas en relación a neumomediastino, mejor evidenciadas con ventana pulmonar. Paciente Grupo B.

Figura 3. Colección periaórtica con realce significativo tras la administración del contraste. Paciente Grupo A.

Figura 4. Neumopericardio postquirúrgico. Pequeña colección periesternal con refuerzo postcontraste y leve esclerosis y desdibujo de los rebordes de estereotomía, como signos de osteomielitis tempranos. Paciente Grupo B

Estos resultados se analizaron estadísticamente para verificar si existían diferencias significativas entre los grupos respecto a los hallazgos tomográficos específicos de mediastinitis. Se utilizo el test de la diferencia de proporciones para comparar los porcentajes y arrojo un valor de P=0,785 (valor significativo P=<0.05) denotando diferencia no significativa entre los mismos.

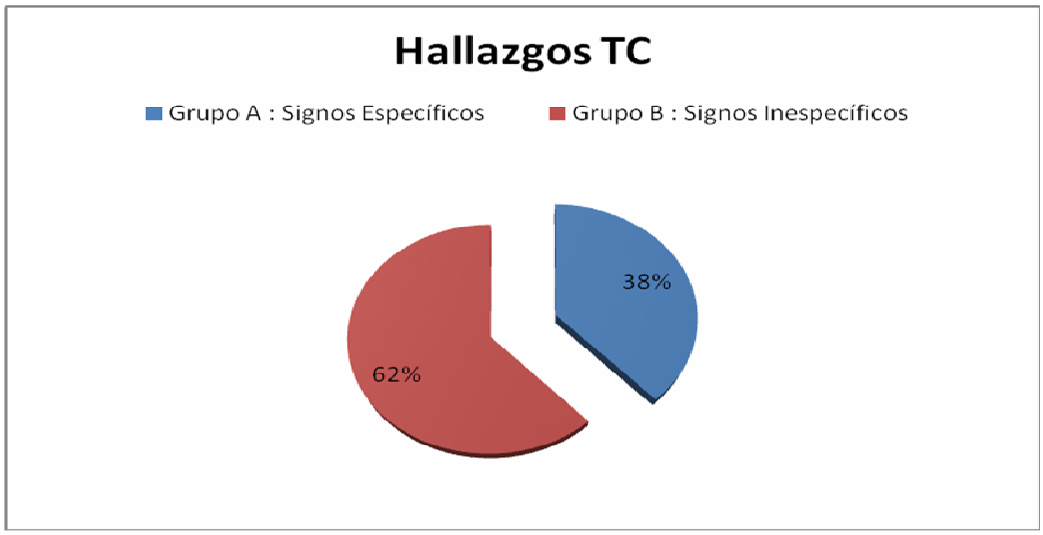

Conclusión

El análisis de los estudios tomográficos de los pacientes de nuestra institución, confirma lo que otros autores (19, 20, 21) demostraron acerca de la insuficiente sensibilidad de la TC como único método para confirmar o descartar el diagnostico de mediastinitis en pacientes postquirúrgicos de estereotomía mediana, debido a que muchos de los cambios habituales del postquirúrgico son indistinguibles de aquellos de la mediastinitis (colecciones hipodensas retroesternales y aumento de la densidad de la grasa mediastinal) (22, 23), mientras que los hallazgos específicos de mediastinitis no son tan frecuentes en los pacientes con diagnostico confirmado de mediastinitis (5 pacientes de 13 en este estudio) lo que nos da una alta tasa de falsos negativos (62%) que dada la gravedad de esta entidad no es aceptable. La tomografía computada no puede reemplazar al diagnostico con un enfoque multidisciplinario clínico-bacteriológico, buscando cambios de tipo infectológico para el diagnostico y tratamiento de la mediastinitis. No obstante, tal como se demostró en otros estudios (1, 8, 16, 17), en nuestra institución la utilidad de la TC es indiscutible como método de elección de imágenes en este tipo de pacientes por la accesibilidad del método y la posibilidad de evaluar no solo el mediastino sino que también el resto de los órganos torácicos valorando otras complicaciones e intercurrencias con respecto a las otras metodologías de imagen disponibles (radiología convencional, ecografía, RMN). A esto cabe agregar la importancia que ha cobrado en los últimos años el advenimiento de la tecnología TC multicorte que posibilita la adquisición de imágenes de colimación fina y mejora la resolución espacial permitiendo el reformateo multiplanar de las imágenes y la posibilidad de efectuar reconstrucciones tridimensionales, las cuales son de mucho valor en la planificación del tratamiento quirúrgico de los pacientes con esta complicación (24). Es de suma utilidad para valorar la extensión y evolución de la mediastinitis en los pacientes con diagnostico confirmado por la clínica y la bacteriología, siendo el método de elección para estos requerimientos. Respecto a los factores de riesgo mencionados en la literatura, son coincidentes los % con los de este estudio.

1. Jolles H, et al. Mediastinitis following Median Sternotomy:CT Findings. Radiology 1996; 201:463-466.

2. Breyer RH, Mills SA, Hudspeth AS, Johnston FR, Cordell AR. A prospective study of sternal wound complications. Ann Thorac Surg 1984; 37: 412-5.

3. Culliford A T, Cunningham J M Jr, Zeff R H et al. Sternal and costochondral infections following open heart surgery: a review of 2594 cases. J Thorac Cardiovasc Surg 1976; 72: 714-8.

4. Bor DH, Rose RM, JF Weintraub R, Friedland GH. Mediastinitis after cardiovascular surgery. Rev Infect Dis 1983; 5: 885-97.

5. Grmoljez P F, Barner V L, Kaiser G C. Major complications of mediastinal sternotomy. Am J Surg 1975; 130: 679-81.

6. Melero LM, Minamoto H, Fernández A, Ubirajara L, Biscegli F. Descending necrotizing mediastinitis: a retrospective surgical experience. Eur J Cardiothorac Surg 1999; 16: 200-205.

7. Careaga Reyna et al. Mediastinitis y dehiscencia esternal en cirugía cardiaca. Rev Esp Cardiol 2006;59(2):130-5.

8. Carrol CL, et al. CT Evaluation of mediastinal infections. J. Comp. Assist Tomogra 1987; 11:449-454.

9. Miholic J, Hudec M, Hudec M et al. Risk factors for severe bacterial infections after valve replacement and aortocoronary bypass operations: analysis of 246 cases by logistic regression. Ann Thorac Surg 1985; 40: 224-8.

10. Nagachinta T, Stephans M, Reitz B, Polk B F. Risk factors for surgical-wound infection following cardiac surgery. J Infect Dis 1987; 156: 967-73.

11. Zacharias A, Habib RH. Factors predisposing to median sternotomy complications: deep vs superfcial infection. Chest 1996;110:1173–1178.

12. Ku, C.H., Ku, S.L., Yin, JC, et al. Risk factors for sterna and leg surgical site infections after cardiac surgery in Taiwan. Am. J. Epidemiol., 2005:161,661-671

13. Stahle E T, Bergstrom R, Hambreus A, Nystrom S O, Hansson H E. Sternal wound complications-incidence, microbiology and risk factors. Eur J Cardiothorac Surg 1997; 11(6): 1146-53.

14. Hospital Infection Control Practices Advisory Committee. 1999. Guideline for prevention of surgical site infection, 1999. Infect. Control Hosp. Epidemiol 1999; 20:247-280.

15. Browdie D A, Bernstein R W, Agnew R, Damle A, Fischer M, Balz J. Diagnosis of post-sternotomy infection: comparison of three means of assessment. Ann Thorac Surg 1991; 51: 290-2.

16. Breatnach E, et al. The role of computed tomography in acute and subacute mediastinitis. Clin Radiol 1986; 37:139.

17. Goodman LR, Kay HR, Teplick SK, Mundth ED. Complications of median sternotomy: computed tomographic evaluation. *AJR* 1983; 141: 225–30.

18. Templeton PA, Fishman EK. CT evaluation of poststernotomy complications. AJR1992; 159:45-50.

19. Kay HR. Goodman LR, Teplick SK, Mundth ED. Use of computed tomography to assess mediastinal complications after median sternotomy. Ann Thorac Surg 1983; 36:706-714.

20. Jiménez-Martínez M, Argüero-Sánchez R, Perez-Alvarez J J, Mina-Castañeda P. Anterior mediastinitis as a complication of median sternotomy incisions: diagnostic and surgical considerations. Surgery 1970; 67: 929-33.

21. Smith JM, Glaser RS, Osborne BJ, Buckley DC, Rath R, Schrciber JT. Sternal wound complications after open-heart surgery: results from 3524 consecutive operative procedures. Contemp Surg 1993; 43:197-202.

22. Baskett, RJ., MacDougall, C.E. and Ross, D.B. Is mediastinitis a preventable complication? A 10-year review. Ann. Thorac. Surg. 1999:67, 462-465.

23. Softah, A., Bedard, A., Hendry, P., et al. Wound infection in cardiac surgery. Ann. Saudi Med. 2002: 22,105-107.

24. . Li AE, Fishman EK. Evaluations of complications after sternotomy using single- and multidetector CT with three-dimensional volume rendering. AJR Am J Roentgenol 2003;181:1065–1070.