

UNIVERSIDAD NACIONAL DE LA PLATA  
FACULTAD DE CIENCIAS MÉDICAS

Departamento de Postgrado

**Cardiopatías congénitas en el adulto:  
Rol del ecocardiograma transtorácico y  
Frecuencia de presentación.**

**Carrera de Especialista Universitaria en Cardiología  
Director: Roberto Torrijos**

**Autor:** Vanessa Mabel Marasa.

**Lugar de realización:** Laboratorio de Ecocardiografía del Hospital Interzonal Especializado Agudos y Crónicos "San Juan de Dios" de La Plata .(H.I.E.A y C San Juan de Dios).Provincia de Buenos Aires.

**Cardiopatías congénitas en el adulto:  
Rol del ecocardiograma transtorácico y  
Frecuencia de presentación.**

**INDICE**

RESUMEN.....	4
INTRODUCCION.....	5
POBLACION Y METODOS.....	10
RESULTADOS.....	11
DISCUSION.....	15
CONCLUSIONES.....	16
BIBLIOGRAFIA.....	17

## RESUMEN

La presentación inicial de este tipo de cardiopatías en el adulto es poco frecuente en esta etapa de la vida; la mayoría de estas lesiones son poco complejas y fácilmente reconocidas, pero ocasionalmente se detectan cardiopatías complejas que representan un reto al diagnóstico y planteamiento de las opciones de tratamiento. Considerando el estudio hemodinámico como prueba diagnóstica principal, el ecocardiograma ha mostrado índices de sensibilidad y especificidad bastante aceptables, aunado al hecho de ser un procedimiento no invasivo, de menor costo y accesible. Por lo anterior se realizó un estudio observacional, descriptivo y retrospectivo de enero del 2007 a enero del 2009 para conocer el rol de la ecocardiografía transtorácica bidimensional con Doppler color en el diagnóstico de las Cardiopatías congénitas en el adulto y la frecuencia de presentación en el Hospital Interzonal Especializado Agudos y Crónicos "San Juan de Dios" de La Plata.

Se revisaron 5428 estudios ecocardiográficos, de los cuales 301 (6%) correspondieron a cardiopatías congénitas. De este total 187 (62%) correspondió al género femenino y 114 (38%) al masculino. El promedio de edad fue de  $33\pm 9$  años (16-59). La cardiopatía congénita más frecuente fue la comunicación interauricular 103 (34.21%) la más común de éstas fue del tipo ostium secundum (96%), concordando con la literatura internacional.

El ecocardiograma es un método diagnóstico que ofrece la oportunidad de realizar un estudio completo, no invasivo, de bajo riesgo y fácilmente repetible para estas patologías.

Palabras claves: Cardiopatía congénita. Ecocardiograma transtorácico. Comunicación interauricular.

## INTRODUCCION

En el año 1892 Sir William Osler, el clínico de mayor prestigio mundial a fines del siglo XIX, publicó su libro “The principles and Practice of Medicine”<sup>1</sup> en el que dedica una pequeña sección a las anomalías congénitas del corazón. Afirmaba que tenían limitado interés clínico, pues una gran proporción de ellas eran incompatibles con la vida y junto con muchas de las restantes, nada se podía hacer para remediar el defecto o aliviar los síntomas.

Los años que pasaron, nos hicieron testigos del error prospectivo de esas afirmaciones. No ha trascurrido tanto tiempo desde que el Dr. Robert Gross ligó con éxito un ductus arterioso en el Children’s Hospital de Boston hasta nuestros días, en que esta malformación puede resolverse sin operación, a través de técnicas de terapéutica por cateterismo. También son asombrosos los progresos en los resultados quirúrgicos, que incluyen la posibilidad de abordar malformaciones complejas a edades muy tempranas de la vida. Esta evolución condujo a la aparición de un nuevo grupo de pacientes, cada vez más numeroso y con problemáticas muy diferentes, formado por los que superaron la edad pediátrica. En los países desarrollados se estima que el 85% de los nacidos vivos, portadores de una cardiopatía congénita, alcanzarán la edad adulta.

Clásicamente los encargados del estudio y tratamiento de las cardiopatías congénitas, eran pediatras con entrenamiento cardiológico. Actualmente son los cardiólogos los encargados del manejo de estas cardiopatías que han llegado a la adultez. Para su evaluación se requiere grupos terapéuticos multidisciplinarios, de los que existen varios ejemplos en el mundo; el primer grupo de trabajo se inició en Toronto, Canadá, en 1959. Desde entonces han surgido varios otros centros como el integrado en el National Heart Hospital de Londres, Inglaterra, en 1975, el Adult Congenital Heart Disease center de la UCLA en 1978, el de la Clínica Mayo en 1988, el Centro para Cardiopatías Congénitas del Adulto de Toronto, Canadá, entre otros. En Latinoamérica se integro el capítulo de esta especialidad en la Sociedad Argentina de Cardiología y en abril de 1999 en la Clínica de Cardiopatías Congénitas del Adulto en el Instituto Nacional de Cardiología “Ignacio Chávez” de México (INCICH). En nuestro país no es aún una realidad concreta, pero los esfuerzos individuales e institucionales son variados, incluyendo la creación de ámbitos de discusión de estos temas específicos, en diversas entidades científicas.

Las cardiopatías congénitas son las malformaciones más frecuentes y constituyen un grupo heterogéneo con una amplia variedad de causas bien conocidas y otras aún no precisadas.

La presentación inicial de este tipo de cardiopatías congénitas en el adulto es poco frecuente; la mayoría de estas lesiones son poco complejas y fácilmente reconocidas, pero ocasionalmente se detectan cardiopatías complejas que representan un reto diagnóstico y de planteamiento de opciones de tratamiento.<sup>2</sup>

En Argentina, como en otros países, no se conoce el tamaño exacto de esta población; sin embargo, en los Estados Unidos de Norteamérica en el año 2000 oscilaba entre 100.000 y 500.000 casos.<sup>3</sup>

En Estados Unidos de Norteamérica nacen cada año aproximadamente 32.000 niños portadores de una cardiopatía congénita, de los cuales 20.000 son operados en la edad pediátrica y se estima que 85% de estos últimos llegan a la edad adulta.<sup>4,5</sup>

La incidencia actualmente más aceptada de las cardiopatías congénitas es del 1% de todos los nacidos vivos. La mitad, aproximadamente, presentará síntomas en el periodo neonatal. En Estados Unidos el número de adultos con cardiopatías congénitas está aumentando a una tasa de 5% por año y se estima que en la actualidad existen 900.000 pacientes con este tipo de enfermedades.<sup>6</sup>

Los jóvenes y adultos portadores de una cardiopatía congénita configuran grupos bien diferenciados:<sup>7</sup>

- a) Los que por diversas razones no tenían conocimiento de su enfermedad especialmente en cardiopatías asintomáticas u oligosintomáticas, o aquellos otros que en el momento del diagnóstico no recibieron tratamiento y sobrevivieron hasta edades tempranas.  
Puede decirse que este grupo permite conocer la historia natural de la enfermedad, así como los cambios impuestos a esa historia por afecciones asociadas, propias de la edad.
- b) Los enfermos que fueron sometidos a algún tipo de tratamiento paliativo y no tuvieron a posteriori una corrección definitiva, ya sea porque ésta no era posible para ellos o porque aún no tiene indicación para la misma.
- c) Los pacientes que fueron operados correctivamente en la infancia y sobreviven hasta la adultez con diferentes secuelas. En este grupo se estudiará la evolución natural modificada por el tratamiento.
- d) Los portadores de patologías que solo cuentan con la posibilidad de trasplante cardíaco o cardiopulmonar. Ellos deben ser evaluados para saber si son candidatos a esa indicación.

La comunicación interauricular (CIA) del tipo ostium secundum, es la cardiopatía congénita más frecuente en la edad adulta, encontrándose en poco menos de la mitad de los enfermos entre 30 y 40 años de edad. La hipertensión arterial pulmonar es poco frecuente.<sup>8</sup>

Las malformaciones congénitas encontradas más frecuentemente como diagnóstico inicial en el adulto son los defectos septales auriculares y ventriculares, seguidos por las estenosis pulmonar y aórtica; sin embargo, las cardiopatías que más se tratan durante este periodo son la comunicación interauricular y estenosis aórtica, seguida de la coartación aórtica.

Una revisión realizada en el año 1970, sobre cardiopatías congénitas (válvula aórtica bicúspide) que con más frecuencia llegan a la vida adulta, permite afirmar que:

- 1) lesiones obstructivas como la estenosis aórtica por aorta bivalva,<sup>9</sup> la coartación aórtica y estenosis pulmonar.
- 2) malformaciones con cortocircuito de izquierda a derecha como la comunicación interauricular y la persistencia del conducto arterioso.
- 3) finalmente, algunas cianóticas como la anomalía de Ebstein, la tetralogía de Fallot y enfermedad de Eisenmenger son anomalías observadas en la edad adulta.

En una revisión realizada durante el año 2000 que incluye los últimos 30 años, en la Clínica de Cardiopatías Congénitas del Adulto, en el Instituto Nacional de Cardiología Ignacio Chávez,<sup>10</sup> se encontró que los defectos más frecuentes en 651 pacientes, fueron la comunicación interventricular (18%), la comunicación interauricular (14%), estenosis subaórtica (12%), seguidos por la anomalía de Ebstein (9%), tetralogía de Fallot (9%) y estenosis pulmonar (9%); en tanto que en la Clínica Mayo, la cardiopatía congénita más frecuente en una población de 391 pacientes, fue la comunicación interauricular hasta en un 33%, seguida de aorta bivalva hasta 32%.

La evolución natural de ciertas cardiopatías con cortocircuitos arteriovenosos que no son detectadas durante la infancia, hacen que el síndrome de Eisenmenger sea frecuente en nuestro medio.<sup>11</sup>

En otra revisión realizada durante el año 2004 en el Instituto Nacional de Cardiología “Ignacio Chávez”, las cinco cardiopatías congénitas del adulto más frecuentes, atendidas durante los últimos 20 años en 1.328 pacientes fueron: comunicación interauricular (501 pacientes), persistencia del conducto arterioso (163), coartación aórtica (141), comunicación interventricular (138) y estenosis aórtica (93). Les siguieron en orden de frecuencia: anomalía de Ebstein, estenosis pulmonar valvular, conexión anómala total de venas pulmonares y tetralogía de Fallot.<sup>12</sup>

En la década del 1970 se desarrolló la ecocardiografía, que permitió evaluar y comprender la morfología cardíaca en relación con la evolución clínica en forma seriada, longitudinal y fundamentalmente no invasiva.<sup>13</sup>

La mayoría de las cardiopatías congénitas consisten en alteraciones estructurales macroscópicas asociadas con un espectro de trastornos hemodinámicos. No es sorprendente que las diversas modalidades ecocardiográficas sean ideales para el estudio de pacientes con cardiopatías congénitas, y es por ello que estas técnicas desempeñan un papel diagnóstico y terapéutico esencial en este terreno de la cardiología. Desde una perspectiva histórica el descubrimiento de la ecocardiografía bidimensional debe considerarse un hito fundamental en el enfoque diagnóstico de las cardiopatías congénitas. Las propiedades tomográficas de esta técnica y la posibilidad de

adquirir imágenes en una cantidad ilimitada de planos permiten determinar con precisión las características y las relaciones anatómicas de las estructuras cardíacas. Por ser un método no invasivo para evaluar la estructura y la función del corazón, la ecocardiografía desempeña un papel destacado y es la modalidad diagnóstica más precisa y más a menudo utilizada en la actualidad.<sup>14</sup>

Debido al avance de la tecnología, el estudio ecocardiográfico ha surgido como herramienta útil en el diagnóstico de las cardiopatías congénitas; con este procedimiento se facilita el diagnóstico y se evalúa la repercusión hemodinámica.<sup>15</sup> El Doppler pulsado, continuo y color incrementó la valoración ecocardiográfica al cuantificar cortocircuitos, flujos turbulentos por obstrucción intra o extracardiaca.<sup>16,17</sup> Actualmente su empleo en el análisis de las cardiopatías es indispensable, a tal grado que ha obligado a que el cateterismo cardíaco diagnóstico haya disminuido en forma significativa y que los pacientes sean enviados a corrección quirúrgica sin la necesidad del estudio hemodinámico.<sup>18,19</sup>

Dentro de los avances en técnicas ecocardiográficas, la ecocardiografía tridimensional demostró proveer información adicional a la ecocardiografía convencional en el 36% de los casos, en la comunicación interauricular se logro una reconstrucción anatómica del defecto septal, pudiendo medirse sus bordes, relación con estructuras adyacentes y la posibilidad de visualizarlo desde cualquiera de las dos caras auriculares. Esto permitió una mejor aproximación a la alteración anatómica y la planificación de su reparación.<sup>20</sup>

Considerando el estudio hemodinámico como prueba diagnóstica principal, el ecocardiograma ha mostrado índices de sensibilidad y especificidad bastante aceptables, lo que aunado al hecho de ser un procedimiento no invasivo, de menor costo y accesible, es de gran ayuda para el cardiólogo.<sup>21,22</sup>

Para la realización e interpretación de los estudios ecocardiográficos en cardiopatías congénitas, se debe considerar que se trata de una técnica especializada, que requiere del entendimiento de la anatomía cardíaca, de la patología y fisiopatología de las cardiopatías congénitas, así como del conocimiento de las diferentes opciones de tratamiento y secuelas a largo plazo.<sup>23</sup>

Apoya la importancia del entendimiento de las cardiopatías congénitas complejas la creciente población afectada por las mismas, tratadas con cirugías correctoras o paliativas que llegan a la edad adulta.

El presente trabajo se realizó con el objetivo de determinar el rol del ecocardiograma transtorácico en el diagnóstico de las cardiopatías congénitas en el adulto y conocer la frecuencia de presentación de las mismas en el Laboratorio de Ecocardiografía del Hospital Interzonal Especializado Agudos y Crónicos "San Juan de Dios" de La Plata .(H.I.E.A y C San Juan de Dios),



con el fin de conocer el tamaño exacto de esta población, que juega un importante papel, no sólo para brindar el diagnóstico, sino para encaminar el tratamiento médico, intervencionista o quirúrgico, además de brindar control intra y postoperatorio.

## **POBLACIÓN Y MÉTODOS**

El estudio se realizó en el Laboratorio de Ecocardiografía del Servicio de Cardiología del Hospital Interzonal Especializado Agudos y Crónicos "San Juan de Dios" de La Plata. (H.I.E.A y C San Juan de Dios).

El universo lo constituyen 5428 estudios ecocardiográficos transtorácicos realizados en el laboratorio de Ecocardiografía H.I.E.A y C San Juan de Dios, tanto en pacientes ambulatorios como internados durante este periodo.

La muestra la constituyen 301 informes de pacientes seleccionados en forma retrospectiva con diagnóstico ecocardiográfico de cardiopatía congénita del adulto.

Los estudios diagnósticos ecocardiográficos se realizaron usando los siguientes equipos:  
Toshiba. Model Corevision.

GE Medical Sistem Model ViVid 7 Dimension.

El sexo femenino correspondió a 187 pacientes (62%) y el sexo masculino 114 pacientes (38%).

La edad media fue de  $33 \pm 9$  años (16 – 59 años).

Se realizó ecocardiograma transtorácico Doppler color en los 301 pacientes (100%) y ecocardiograma transesofágico en 178 pacientes (59%).

El estudio es observacional, transversal, descriptivo y retrospectivo sobre la frecuencia de cardiopatía congénita en el adulto de enero de 2007 a enero de 2009.

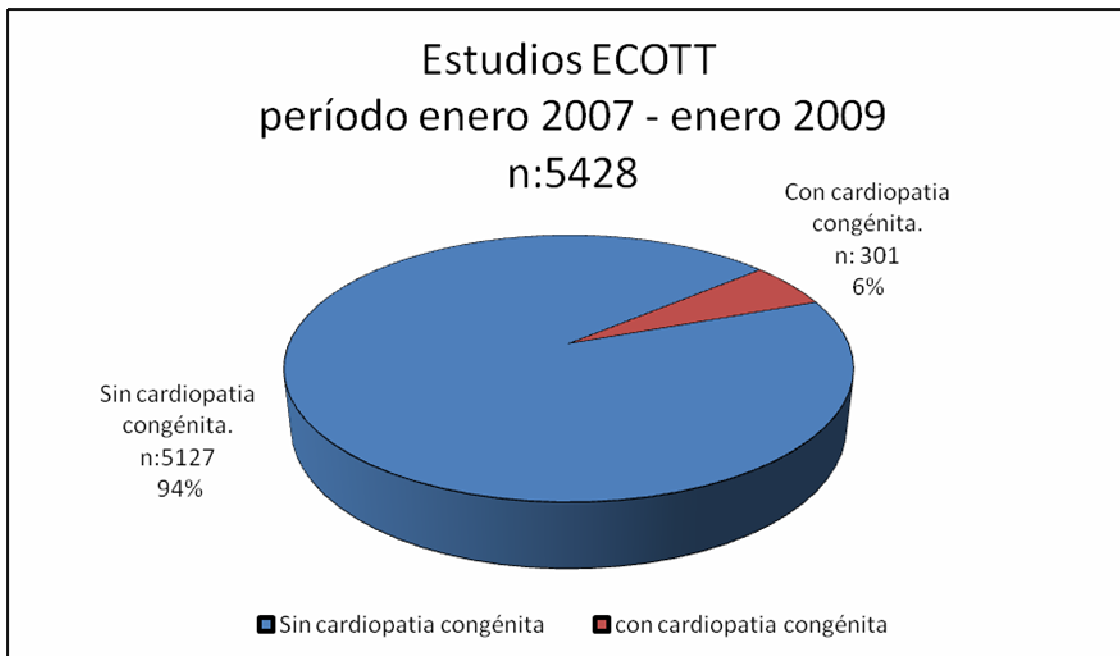
La recolección de datos se realizó mediante el llenado de un modelo. Con los datos obtenidos se confeccionó una base de datos en Excel para su procesamiento estadístico.

Para el análisis de los resultados se aplicaron cálculos de prevalencia, a las variables se le aplicó porcentajes, medias y desvío estándar. Los resultados se muestran en tablas y gráficos, en base a ellos, se realizó el análisis y discusión de este trabajo.

## RESULTADOS

Del análisis retrospectivo de este estudio en el tiempo comprendido de enero del 2007 a enero del 2009 se revisaron 5428 estudios de ecocardiograma transtorácico (ECOTT) realizados en el Laboratorio de Ecocardiografía del Hospital Interzonal Especializado Agudos y Crónicos "San Juan de Dios" de La Plata .(H.I.E.A y C San Juan de Dios), encontrándose dentro de estos 301 estudios que corresponden a pacientes con cardiopatía congénita en el adulto, es decir, nuestra muestra es un 6 % del total de estudios y una proporción de 0.06. (fig. 1)

Figura 1: Estudios ECOTT en el período enero 2007 a enero 2009.



En el análisis de nuestra serie se encontró que la cardiopatía congénita más frecuente en el adulto, concordando con la literatura internacional es la comunicación interauricular (CIA), correspondiendo a 103 pacientes lo cual significo una prevalencia del 34.21%. (fig. 2) y dentro de esta cardiopatía congénita por orden de frecuencia encontramos a la comunicación interauricular tipo ostium secundum en 99 pacientes lo cual significo una prevalencia del 96% y a la comunicación interauricular tipo seno venoso en 4 pacientes (prevalencia 4%). (fig.3)

Figura 2: Prevalencia de CIA.

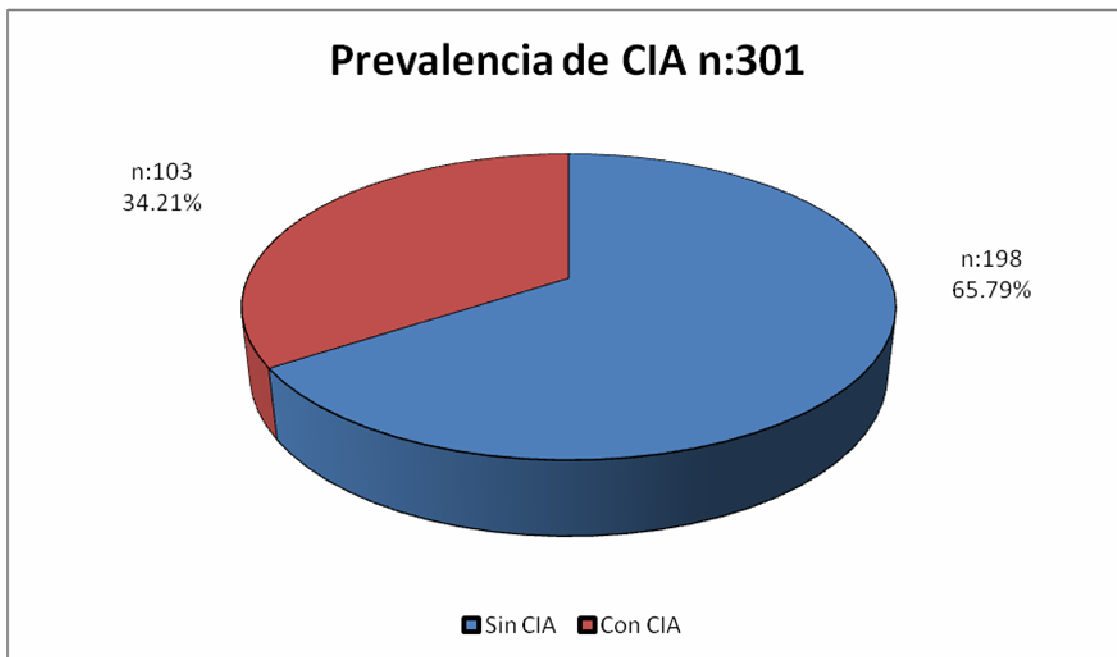
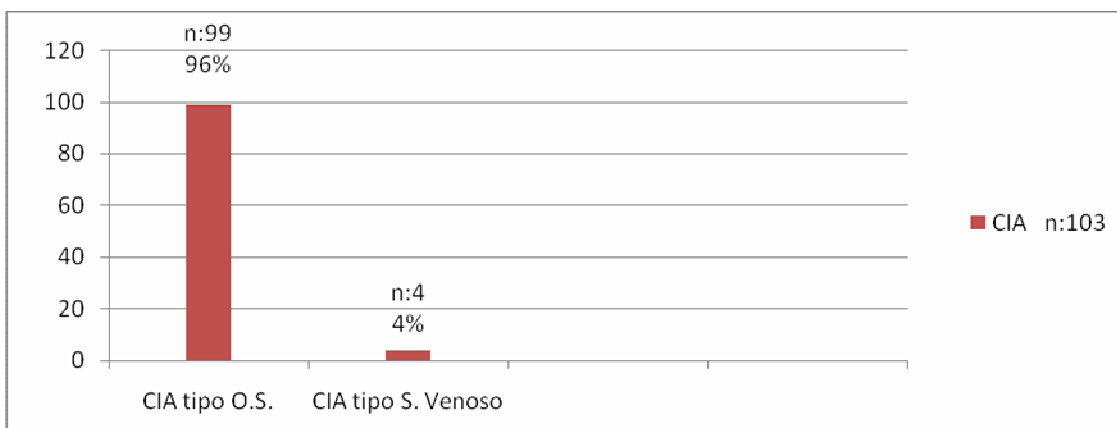


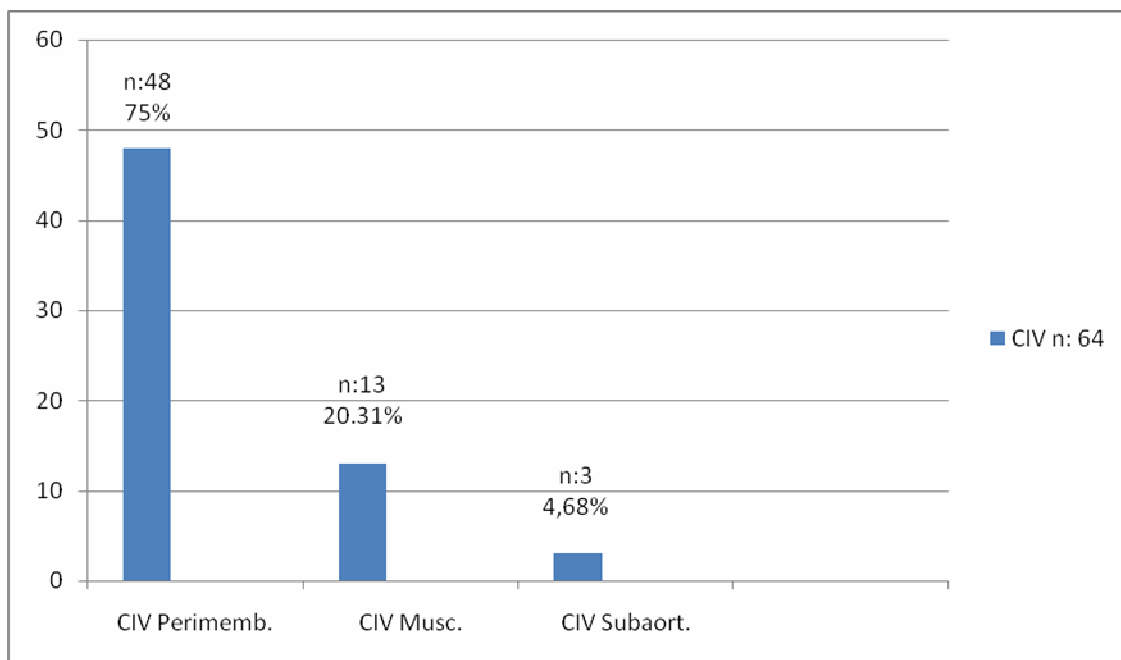
Figura 3: Tipos de CIA. Frecuencia de presentación.



En orden de frecuencia de las cardiopatías congénitas en el adulto tenemos en segundo lugar a la aorta bicúspide en 72 pacientes (23.92%).

En tercer lugar la comunicación interventricular en 64 pacientes (21,26%) que dentro de esta cardiopatía por orden de frecuencia encontramos el tipo CIV perimembranosa en 48 pacientes (75%), el tipo CIV muscular en 13 pacientes (20.31%) y por último la CIV subaórtica en 3 pacientes (4.68%). (fig.4)

Figura 4: Tipos de CIV. Frecuencia de presentación.

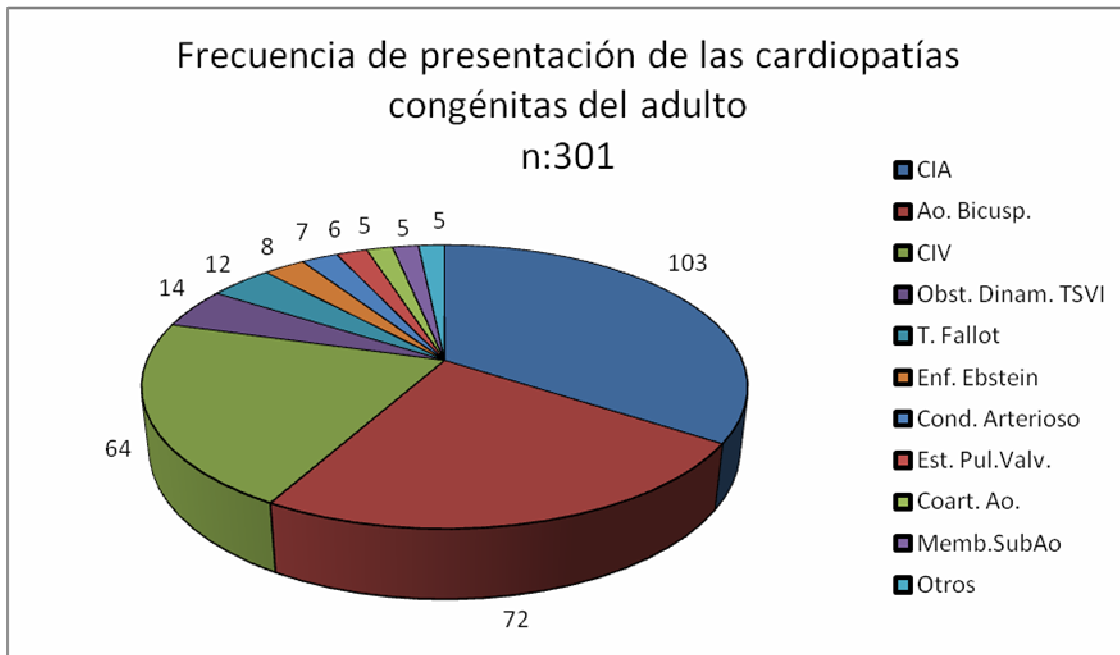


La cuarta cardiopatía congénita en el adulto por frecuencia fue la obstrucción dinámica del tracto de salida del ventrículo izquierdo provocada por hipertrofia del septum interventricular hallada en 14 pacientes (4.65%)

La quinta cardiopatía congénita por orden de frecuencia en el adulto fue la Tetralogía de Fallot en 12 pacientes (3.98%).

Posterior a estas cardiopatías congénitas en el adulto por orden de frecuencia tenemos la enfermedad de Ebstein encontrada en 8 pacientes (2.65%), seguida de la persistencia del conducto arterioso en 7 pacientes (2.32%), la estenosis pulmonar valvular en 6 pacientes (1.99%), coartación de aorta en 5 pacientes (1.66%), membrana subaórtica en 5 pacientes (1.66%), doble cámara de ventrículo derecho en 2 pacientes, dextrocardia, ventana aortopulmonar y cor triatriatum un paciente en cada una. (fig. 5)

Figura 5: Frecuencia de presentación de las cardiopatías congénitas en el adulto.



Cabe destacar que encontramos la asociación de coartación de aorta (Co. Ao.) más válvula aórtica bicúspide (Ao.Bi.) en 3 pacientes y de membrana subaórtica (Me.Sub.Ao.) con válvula aórtica bicúspide en 2 pacientes de nuestra muestra. (tabla 1)

Tabla 1: Asociaciones de cardiopatías congénitas.

## ASOCIACIONES n: 301

Cardiopatía congénita	n/N	prevalencia
Co.Ao. + Ao.Bi.	3/301	0.9%
Me.Sub.Ao. + Ao.Bi.	2/301	0.6%

Se encontró una correlación significativa entre el ecocardiograma transtorácico y el ecocardiograma transesofágico ( $p < 0,001$ )

## DISCUSIÓN

La frecuencia de cardiopatías congénitas en el adulto diagnosticada por ecocardiograma transtorácico dentro del H.I.E.A y C San Juan de Dios no varía con lo reportado en la literatura internacional, y cabe señalar que en este estudio se reunió una muestra similar a la reportada en otros internacionales.<sup>24</sup>

Se aprecia además el predominio de género femenino sobre el masculino con relación 2:1 concordando con los reportes de la literatura internacional.

En cuanto a la edad se aprecia una mayor frecuencia entre los 30 a los 40 años, y dentro del grupo de cardiopatías congénitas en el adulto cabe señalar que encontramos pacientes con un rango que va desde los 16 hasta los 59 años de edad donde podemos encontrar lesiones que son poco complejas y fácilmente reconocidas, pero ocasionalmente se detectan cardiopatías complejas que representan un reto al diagnóstico y planteamiento de las opciones de tratamiento.

Dentro de los puntos que coinciden con el resto de la literatura y lo reportado por nuestro estudio en el H.I.E.A y C San Juan de Dios tenemos que la comunicación interauricular del tipo ostium secundum corresponde al primer lugar en frecuencia dentro de las cardiopatías congénitas en el adulto, siguiendo en orden de frecuencia la aorta bicúspide, la comunicación interventricular, la obstrucción dinámica del tracto de salida del ventrículo izquierdo provocada por hipertrofia del septum interventricular.

Dentro de este mismo estudio se valoró la asociación de cardiopatías congénitas encontrándose la asociación de coartación de aorta más válvula aortica bicúspide en 3 pacientes y de membrana subaórtica con válvula aórtica bicúspide en 2 pacientes de nuestra muestra.

Por lo anterior, cabe hacer hincapié en la gran utilidad brindada por el ecocardiograma en sus diferentes modalidades, el cual ha demostrado su utilidad como el método diagnóstico no invasivo de elección inicial en el estudio de las cardiopatías congénitas, ya que aporta información anatómica y hemodinámica suficiente para la toma de decisiones de las diferentes opciones de tratamiento.

Para la realización e interpretación de los estudios ecocardiográficos en pacientes con cardiopatías congénitas, se debe considerar que se trata de una técnica especializada que requiere del entendimiento de la anatomía cardiaca, de la patología y fisiopatología de las cardiopatías congénitas, así como del conocimiento de las diferentes opciones de tratamiento y secuelas a largo plazo.

## **CONCLUSIONES**

Las cardiopatías congénitas en el adulto son malformaciones cardiovasculares que constituyen un grupo heterogéneo de patologías, con creciente población afectada por las mismas.

La ecocardiografía transtorácica ha demostrado índices de sensibilidad y especificidad altos, lo que aunado al hecho de ser un procedimiento no invasivo, de menor costo y accesible desempeña un rol esencial para el diagnóstico y manejo terapéutico en este terreno de la cardiología.

En nuestra casuística concordando con la literatura internacional la cardiopatía congénita más habitualmente diagnosticada fue la comunicación interauricular en su variedad ostium secundum, la asociación más frecuente de cardiopatías congénitas fue la aorta bicúspide más coartación aórtica.



**BIBLIOGRAFÍA**

1. Osler W. The Principles and Practice of Medicine. New York, D. Appleton & Co., 1894, 659.
2. Galvan Roman, L. y cols. Cardiopatías congénitas en el adulto diagnosticadas por ecocardiografía transtoraxica. *Rev Mex Cardiol* 2009; 20 (1): 12-17.
3. Somerville J. Cardiac problems of adults with congenital heart disease. In: Moller JH, Hoffman JIE. *Pediatric Cardiovascular Medicine*. New York. Churchill Livingstone, 2000: 687-705.
4. Perloff JK. Survival patterns without cardiac surgery or interventional catheterization In: Congenital heart disease in adults. Philadelphia. WB Saunders Company, 1998: 15-53. Natural y evolución. *Arch Inst Cardiol* 1999; 69:241-249.
5. Perloff JK, Warnes CA. Challenges posed by adults with repaired congenital heart disease. *Circulation* 2001; 103: 2637-2643.
6. Díaz Góngora, G., Sandoval Reyes, N., Velez Moreno, J., Carrillo Angel, G. *Cardiología Pediátrica*. Bogotá, McGraw-Hill Interamericana S.A., 2003, 69:945-946.
7. Mollón, F., Suárez, L. *Cardiopatías Congénitas en el Adulto*. Buenos Aires, 2003, p 20.
8. Brickner ME, Hills LD, Lange RA. Congenital heart disease in adults. First of two parts. *N Engl J Med* 2000; 342: 256-263.
9. Roberts WRC. The congenitally bicuspid aortic valve: a study of 85 autopsy cases. *Am J Cardiol* 1970; 26:72-83.
10. Attie F. Cardiopatías congénitas del Adulto. *Arch Inst Cardiol Mex* 2001; 71(sup1): S10-S16.
11. Moons P, De Volder E, Budts W, De Geets S, Elen J, Waeytens, Gewillig M. What do adult patients heart disease know about their disease, treatment, and prevention of complications A call for structured patient education. *Heart* 2001; 86: 74-80.
12. Attie F. Aspectos de interés en la cardiopatía congénita del adulto. *Arch Inst Cardiol Mex* 2004; 74(sup2): S410-S417.
13. Bertolasi, C., Barrero, C., Gimeno, G., Liniado, G., mauro, V. 2000. Bertolasi *Cardiología* 2000. Buenos Aires, Editorial Medica Panamericana. 31:2420.
14. Feigenbaum, H., Armstrong, W., Ryan, T. 2007. Feigenbaum ecocardiografía. Buenos Aires, Editorial Medica Panamericana. 18:559.
15. Saxena A, Shrivastava S. Congenital left ventricular inflow obstruction an echocardiographic study. *Indian Heart J* 1994; 46: 159-163.
16. Marx GR. Advances in cardiac imaging in congenital heart disease. *Curr Opin Pediatr* 1995; 7: 580-586.

17. Vogel M, Ho Sy, Lincoln C, Yacoub MH, Anderson RH. Three dimensional echocardiography can simulate intraoperative visualization of congenitally malformed hearts. *Ann Thorac Surg* 1995; 60: 1282-1288.
18. Beekman RP, Filippin LH, Mei J, Boons EJ. Evolving usage of pediatric cardiac catheterization. *Curr Opin Cardiol* 1994; 9: 721-728.
19. Mareks J, Skovranek J, Hucin B et al. Seven years experience of non invasive preoperative diagnostic in children with congenital heart defects analysis comprehensive of 2,788 consecutives patients. *Cardiology* 1995; 86: 488-495.
20. Pizarro, R., Oberti, P., Falconi, M., Achilli, F. 2007. Ecocardiografía Práctica- Guía para la toma de decisiones. Buenos Aires, delhospital ediciones. 14:370.
21. Rodríguez LDM, Vizcaíno AA. Aplicación clínica de la ecocardiografía en la edad pediátrica. *Bol Med Hosp Infan Méx* 1990; 47: 611-619.
22. Zeller T, Gutgesell HP. Non invasive estimation of pulmonary artery pressure. *J Pediatrics* 1989; 114: 735-740.
23. Piñeiro, D., Bustamante Labarta, M., Guevara, E., Migliore, R., Roisinblit, J. Ecocardiografía para la toma de decisiones clínicas. Buenos Aires, Editorial Medica Panamericana. 7: 365.
24. Vázquez-Antona C. Papel del ecocardiograma en el adulto con cardiopatía congénita. *Arch Inst Cardiol Méx* 2002; 72(sup1): S226-S232. Cuadro I. Asociación de dos o más cardiopatías congénitas en el adulto.