

LINFOMA NO HODGKIN PRIMARIO DE CIEGO

A propósito de un caso

Dra. Corvalán, M. *; Dra. Colque Peca, M.L. *; Dr. Ruiz Hardoy, I. *; Dr. Berra, J.M. **; Dr. Morganti, A.E. ***

*Residente de Cirugía General **Cirujano de Staff ***Jefe de Sector
Servicio de Cirugía General del Hospital Italiano de La Plata.

INTRODUCCIÓN

El tracto gastrointestinal es el sitio donde más habitualmente se localizan los linfomas extranodales, siendo colon y recto el tercer lugar en frecuencia (10-20%, luego de estómago e intestino delgado) ^{1, 2, 3, 4} y, dentro de éstos, el ciego ocupa el primer lugar, probablemente debido a que posee mayor cantidad de tejido linfóide ^{1, 3}.

Los linfomas primarios de colon son tumores raros, que comprenden 3% de todos los linfomas y 0,1-0,5% de todas las neoplasias colorrectales ^{2, 4}. Dentro de estas neoplasias, el subtipo histológico más frecuente es el linfoma difuso de células B.

La presentación clínica, radiológica y endoscópica son inespecíficas, por lo que su diagnóstico es difícil pudiendo confundirse con otras neoplasias.

El tratamiento suele requerir de un enfoque multidisciplinario, combinando cirugía y quimioterapia.

REPORTE DE CASO

Paciente de sexo masculino, de 71 años de edad, sin antecedentes de relevancia, que consulta en nuestro servicio derivado por tumor de colon, hallazgo en endoscopia baja rutinaria (Fig. 1). No presentaba signos sintomatología al momento de la evaluación. Se solicitó TAC de tórax, abdomen y pelvis donde se evidencia formación tumoral a nivel de ciego, con alteración de la grasa subyacente. Sin imágenes a destacar en parénquima pulmonar, hepático o adenomegalias (Fig. 2-3). Se solicitaron marcadores tumorales: AFP: 0,99 UI/ml; CEA: 1,29 ng/ml; CA19-9: 13,61 U/ml. Se realizó hemicolectomía derecha con ileo-transverso anastomosis latero-lateral con sutura mecánica. La anatomía patológica identificó formación nodular submucosa, ulcerada, no perforada, de 7 x 5 x 2,8 cm (Fig. 5); con técnicas de inmunohistoquímica los marcadores CD20, CD138, Cadena Liviana Kappa y MUM1 fueron positivos, y CD3, CD5 y Cadena Liviana Lambda negativos, obteniendo como resultado histopatológico definitivo el diagnóstico de Linfoma no Hodgkin de células B periféricas subtipo linfoma de células de la zona marginal con marcada diferenciación plasmocítica en intestino grueso.

El paciente fue externado a los cinco días postoperatorios, sin complicaciones, derivado al servicio de oncohematología donde, luego de la evaluación postoperatoria, se descartó enfermedad por lo que no recibió otro tratamiento, sin presentar recurrencias al año de la cirugía.

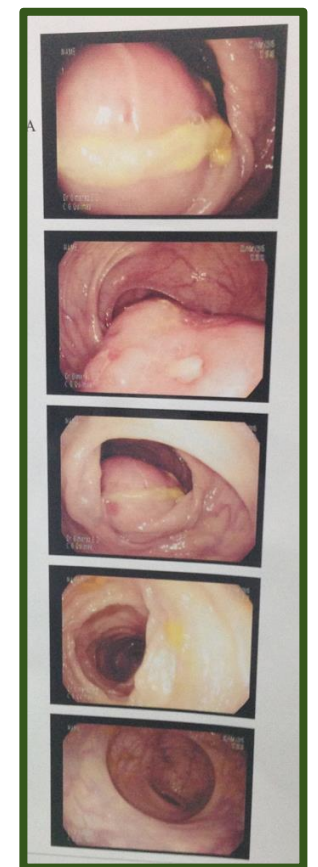


Fig. 1: VCC diagnóstica

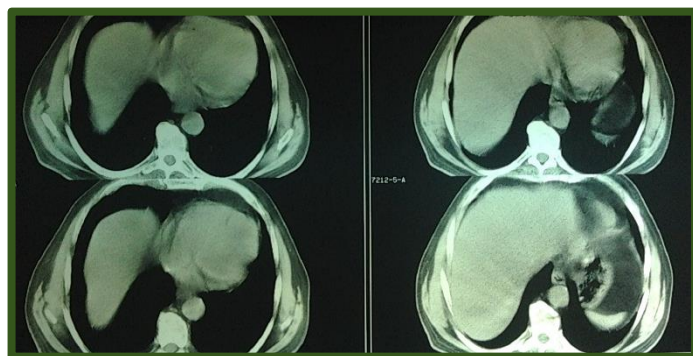


Fig. 2: TAC. Cortes a nivel hepático

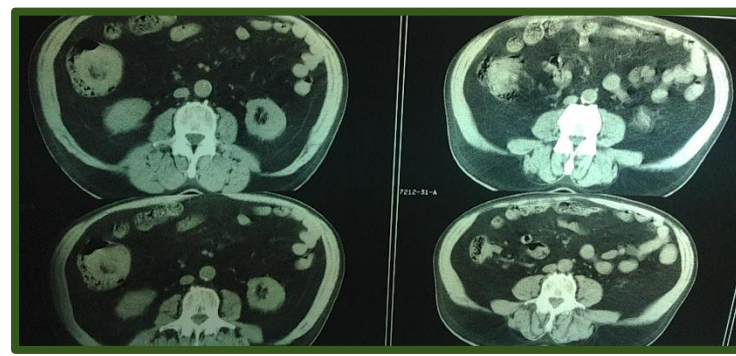


Fig. 3: TAC. Cortes a nivel de la lesión

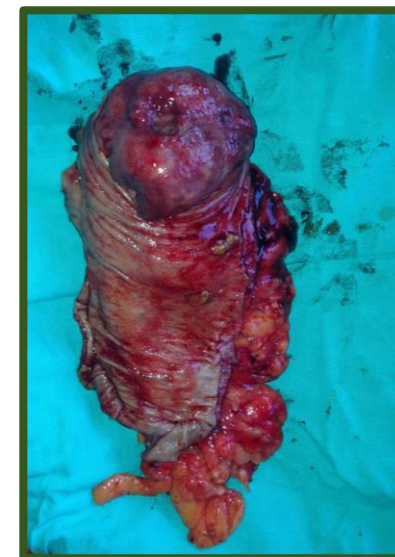

Fig. 4 y 5: Pieza quirúrgica. Tumor ulcerado

DISCUSIÓN

Los linfomas primarios de colon representan el 3% de todos los linfomas, siendo su extirpe más frecuente los no Hodgkin ^{1, 3, 4, 6}. Sus síntomas son indistinguibles a los de cualquier otra neoplasia colónica (cambios en el hábito evacuatorio, dolor abdominal, disminución de peso), y en el 25% se hallan de forma accidental ⁴.

El diagnóstico se realiza ante la ausencia de evidencia de enfermedad sistémica ^{4, 5}. Los criterios originales para el diagnóstico son los de Dawson (1961) ^{5, 6} que incluyen: ausencia de adenomegalias clínicas, ausencia de adenomegalias mediastinales y retroperitoneales, laboratorio y PAMO normal e hígado y bazo normales por imágenes.

El tratamiento de elección es la cirugía asociada a quimioterapia adyuvante ^{3, 6}.

BIBLIOGRAFÍA:

1. Pascual, M. y col. Primary lymphoma of the colon. Rev Esp Enf Dig 2013; 105 (2): 74-78
2. Howell, J. M. y col. Increasing incidence rates, distribution and histological characteristics of primary gastrointestinal non-Hodgkin lymphoma in a North American population. Can J Gastroenterol 2012; 26 (7): 452-456
3. Villanueva-Sáenz, E. y col. Linfoma primario de colon. Rev Gastroenterol Mex 2002; 1: 28-33
4. Bairey, O. y col. Non-Hodgkin's Lymphomas of the Colon. IMAJ 2006; 8: 832-835
5. Stanojevic, G.Z. y col. Primary colorectal lymphoma: An overview. World J Gastrointest Oncol 2011; 3: 14-18
6. Quayle, F. J. y col. Colorectal Lymphoma. Clin Colon Rectal Surg 2006; 19: 49-53