

Resumen

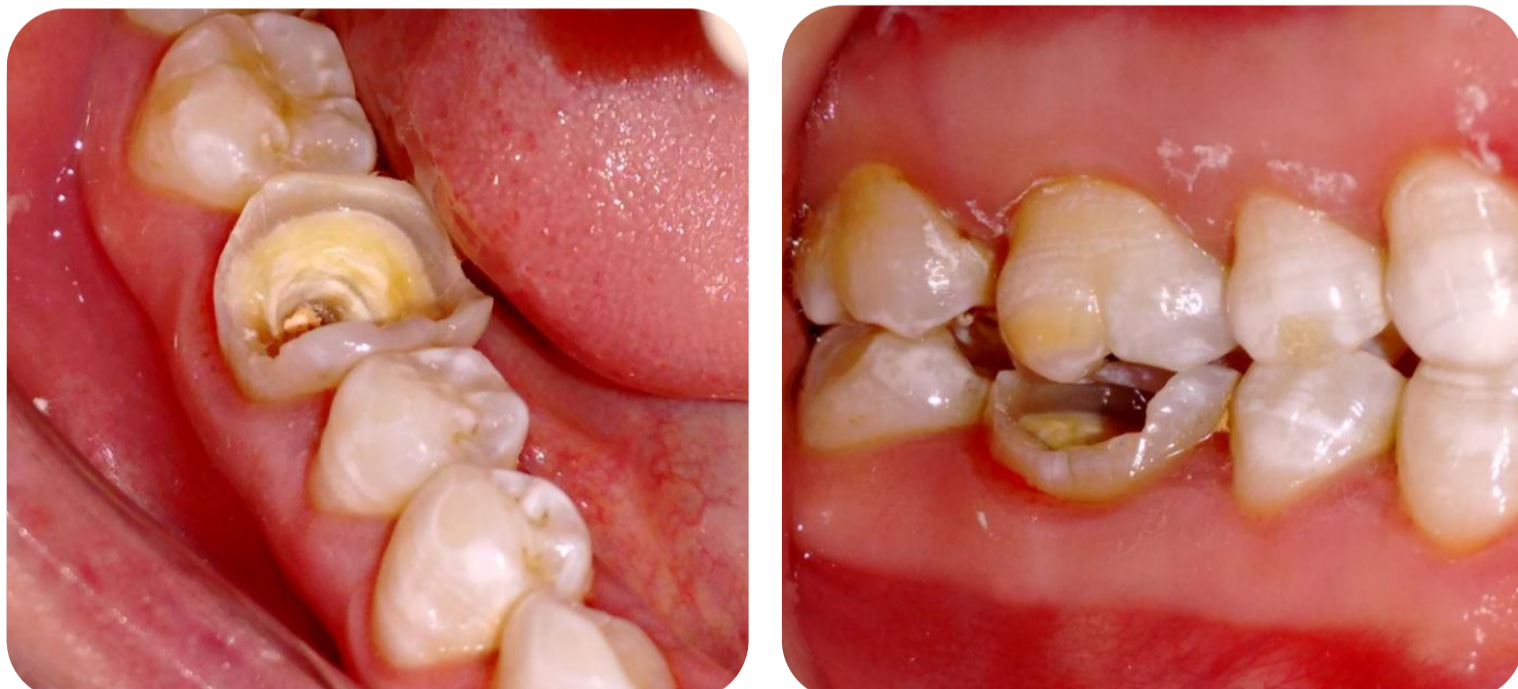Presentación de caso clínico de una endocrown realizada en composite en un primer molar inferior con extensa destrucción coronal. Se decidió realizar la endocrown con resinas compuestas debido a el espacio interoclusal limitado, su alta resistencia a la fatiga, gran resiliencia, bajo costo y mayor facilidad de ajuste y pulido intraoral.

Introducción

Tradicionalmente, la devolución de función y estética a dientes tratados endodónticamente con extensa pérdida coronaria, se ha logrado fabricando coronas totales con pernos intrarradiculares. Con el advenimiento de la odontología adhesiva, es posible restaurarlas con onlays y overlays, usando la extensión de la cámara pulpar como recurso de retención. Las restauraciones endocrown están formadas por un monobloque que contiene la porción coronaria integrada a una proyección apical que llena la cámara pulpar.¹

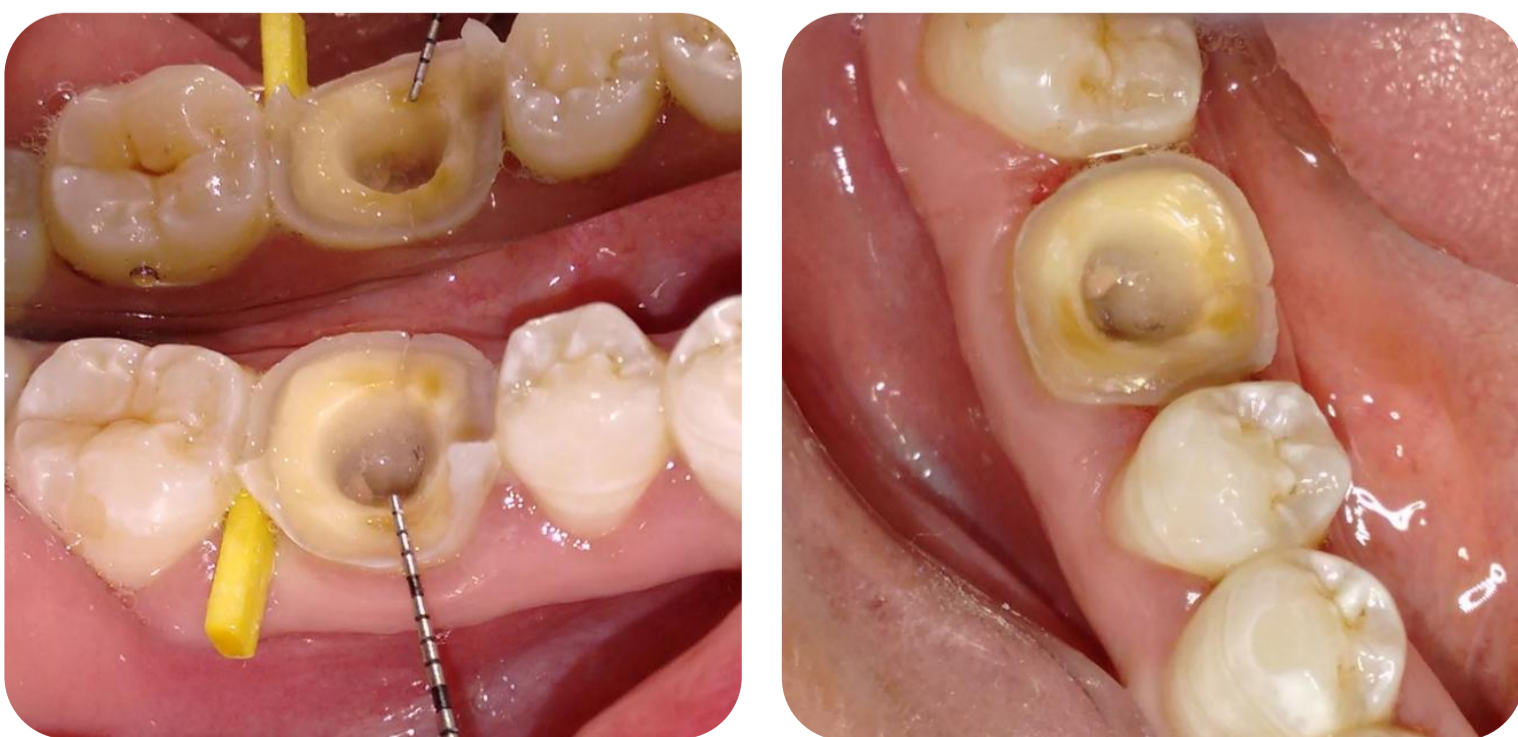
Descripción del Caso

Una mujer de 39 años concurre al SEPOI por reciente fractura en la restauración de la pieza 46. La radiografía periapical revela que la pieza tiene una endodoncia correctamente realizada. La restauración defectuosa y tejido cariado fueron eliminados, corroborado mediante el uso de detector de caries. El tejido remanente sano posee un espesor delgado, no siendo posible realizar un inlay o restauración directa.

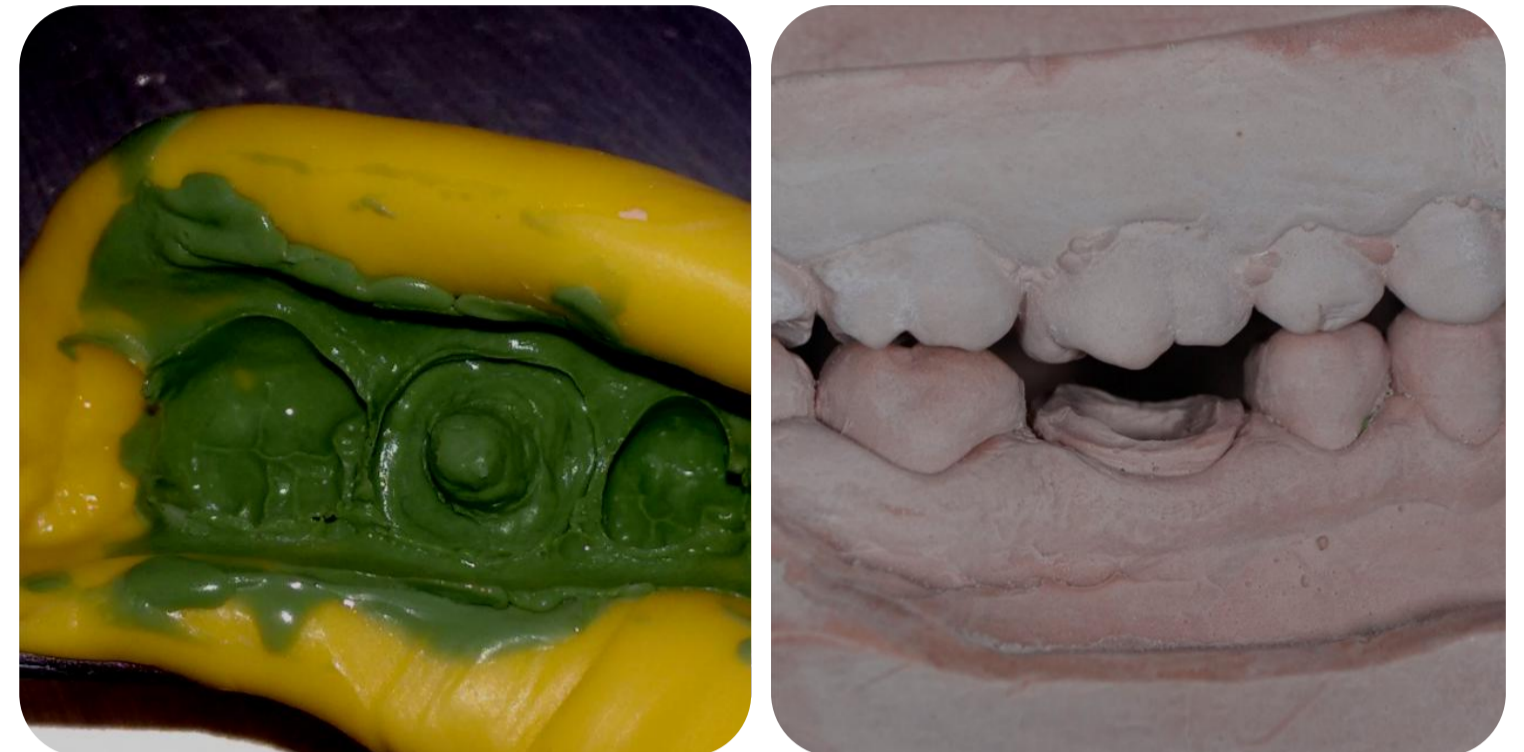

Se decidió realizar la endocrown con resinas compuestas debido a el espacio interoclusal limitado, la alta resistencia a la fatiga en comparación con la cerámica, su gran resiliencia, lo que repercute en el stress transferido a las paredes, su bajo costo y mayor facilidad de ajuste y pulido intraoral.^{2,3}

La entrada de los conductos fue sellada con composite flow y se rellenaron socavados en las paredes de la cámara pulpar con resinas compuestas con el fin de eliminar las zonas retentivas y conservando así la mayor cantidad de tejido sano. Las paredes de la cámara pulpar fueron talladas con piedras troncocónicas de extremo redondeado a superalta velocidad, con refrigeración acuosa, expulsivas con un ángulo cercano a 10° y márgenes en hombro redondeado.⁴ La terminación se llevó a cabo con piedras de menor granulometría.



Se tomó impresión en dos tiempos con silicona de adición de consistencia pesada y liviana, antagonista y registro de relación intermaxilar. Selección de color y se confeccionó el provisional con resina fotoactiva específica.



El material seleccionado para su confección fue el composite nanoparticulado. Se llevó a cabo la prueba de la restauración y posterior aislamiento del campo operatorio. La superficie interna de la restauración fue silanizada. La superficie dentaria fue grabada con ácido fosfórico 37% y aplicación del sistema adhesivo.

Cementación con cemento resinoso dual, para asegurar polimerización adecuada en áreas donde no llegue la luz y para mayor control del tiempo de trabajo. Remoción de excesos en superficies libres y oclusal con ayuda de un pincel, y en las áreas proximales, con hilo dental tipo Super Floss. Se fotopolimerizó 60 segundos por cada cara. Registro y ajuste oclusal. Acabado y pulido fue realizado con discos y gomas siliconadas.

Foto de la endocrown

Foto de la endocrown cementada

Conclusiones

Las restauraciones endocrown representan una interesante y conservadora alternativa a las coronas completas. Promueven adecuada función y estética, mantienen la integridad biomecánica y permiten un mínimo desgaste de tejido. En el futuro, con una aplicación más minuciosa de las técnicas contemporáneas de preparación y restauración conservadora, la colocación de postes debe convertirse en la excepción y no en la regla. La conservación de los tejidos y la adhesión son los elementos más relevantes para el éxito a largo plazo.⁵ La utilización de composite en restauraciones con recubrimiento cuspeo requiere más investigaciones clínicas a largo plazo.

Referencias

1. G. R. Biacchi. (2013). The Endocrown: An Alternative Approach for Restoring Extensively Damaged Molars. *Journal of Esthetic and Restorative Dentistry*, Vol 25, 383-390
2. Magne, P., & Knezevic, A. (2009). Simulated fatigue resistance of composite resin versus porcelain CAD/CAM overlay restorations on endodontically treated molars. *Quintessence international* (Berlin, Germany: 1985), 40(2), 125-133.
3. Ramirez-Sebastia, Anaïs, et al. (2013). "Composite vs ceramic computer-aided design/computer-assisted manufacturing crowns in endodontically treated teeth: analysis of marginal adaptation." *Operative dentistry* 38.6 : 663-673.
4. D. Dietschi. (1998). Restauraciones adhesivas no metálicas. España: Ed Masson.
5. D. Dietschi. (2008). Biomechanical considerations for the restoration of endodontically treated teeth... *Quintessence International*, Vol 39, 117-129