

## DESARROLLO OVÁRICO EN *Columba livia* (AVES: COLUMBIFORMES): ANÁLISIS MORFOLÓGICO E HISTOLÓGICO

### OVARIAN DEVELOPMENT IN *Columba livia* (AVES: COLUMBIFORMES): MORPHOLOGICAL AND HISTOLOGICAL ANALYSIS

Gabriela Beatriz OLEA<sup>1,2</sup>, María Victoria AGUIRRE<sup>2,3</sup>, Daniel Marcelo LOMBARDO<sup>3</sup>

1. Laboratorio de Herpetología. Departamento de Biología. Facultad de Ciencias Exactas y Naturales y Agrimensura, Universidad Nacional del Nordeste. 2. Cátedra de Bioquímica. Facultad de Medicina, Universidad Nacional del Nordeste. 3. Instituto de Investigación y Tecnología en Reproducción Animal (INITRA). Cátedra de Histología y Embriología. Facultad de Ciencias Veterinarias, Universidad de Buenos Aires.

#### RESUMEN.

En las aves durante el desarrollo ovárico se pueden reconocer 4 eventos fundamentales: migración y colonización de las células germinales primordiales, diferenciación y proliferación de ovogonias, organización de nidos germinales e inicio del proceso meiótico. El conocimiento de dichos eventos resulta fundamental para la interpretación de los procesos involucrados con la diferenciación de las gametas, sin embargo sólo existen referencias para algunas especies modelo como *Gallus gallus domesticus* y *Coturnix coturnix*. En el presente trabajo se describen los cambios y sucesos celulares implicados en la ontogenia ovárica. Los esbozos gonadales indiferenciados se observan, a partir del estadio 16, como dos masas alargadas dispuestas en el margen medio ventral del riñón. El conducto de Müller se distingue a partir del estadio 21, desde el extremo anterior del riñón y hasta la región de la cloaca. A partir del estadio 34 comienza a visualizarse la regresión de la gónada derecha y del correspondiente oviducto, estructuras que están completamente ausentes en el momento de la eclosión. Los resultados obtenidos permitieron caracterizar la morfogénesis del sistema reproductor de la hembra de *Columba livia*.

**Palabras claves:** ontogenia, gónadas, Columbidae.

#### ABSTRACT.

In birds ovarian development 4 main events can be recognized: migration and colonization of the primordial germ cell differentiation and proliferation of oogonia, organization germ nests and beginning of meiotic process. The knowledge of these events is crucial for the interpretation of the processes involved in the differentiation of female gametes, however there are only references to some model species such as *Gallus gallus domesticus* and *Coturnix coturnix*. In this paper, the changes and cellular events involved in ovarian ontogeny are described. Undifferentiated gonadal seen sketches, from stage 16 as two elongated masses arranged in the middle ventral margin of the mesonephric kidney. Müller duct is distinguished from stage 21 from the front end of the mesonephros and to the region of the cloaca. From stage 34 the right gonad regression of the oviduct begins to visualize and the corresponding structures that are completely absent at the time of hatching. The results allowed to characterize the morphogenesis of the female reproductive system of *Columba livia* and serve as a basis for future comparative studies with other types of bird species.

Keywords: ontogeny, gonads, Columbidae.

Recibido junio 30, 2015 - Aceptado febrero 22, 2016

\* **Correspondencia de autor:** Daniel M. Lombardo. Cátedra de Histología y Embriología. Facultad de Ciencias Veterinarias, UBA. Instituto de Investigación y Tecnología en Reproducción Animal (INITRA) Chorroarín 280. (CP 1428). Ciudad Autónoma de Buenos Aires, Argentina. e-mail: [dlombard@fvvet.uba.ar](mailto:dlombard@fvvet.uba.ar)

## INTRODUCCIÓN

En las aves, en concordancia con lo que ocurre en el resto de los vertebrados, durante la ontogenia las gónadas se organizan a partir de las crestas genitales ubicadas en posición ventro-medial a los riñones. Están constituidas por un mesénquima, derivado del mesodermo intermedio, rodeado por un epitelio que se origina a partir del hipómero que tapiza el techo de la cavidad celómica (1). Inicialmente el esbozo gonadal no manifiesta diferencias morfológicas entre machos y hembras considerándose como una estructura indiferenciada o bipotencial. Posteriormente, durante los eventos de diferenciación, la gónada sigue un curso disímil según se organice en sentido macho o hembra (2, 3).

El estudio del desarrollo gonadal ha sido abordado en especies modelo como gallina/gallo (*Gallus gallus domesticus* Linnaeus, 1758) y codorniz común (*Coturnix coturnix* Linnaeus, 1758) (4 - 8). La cresta genital bipotencial está compuesta por células somáticas indiferenciadas organizadas en una médula mesenquimática y una corteza epitelial de la cual parten cordones celulares hacia la médula, denominados cordones sexuales o cordones medulares (2). Alrededor del estadio 10 HH (33-38 hs. de incubación para gallina/gallo) las células germinales primordiales (CGPs) inician la migración desde el epiblasto embrionario (9), hacia la cresta gonadal. Las CGPs la colonizan aproximadamente en el estadio 12 HH. En el estadio 15 HH, dicha cresta es invadida por las CGPs, de origen extraembrionario, las cuales se distribuyen principalmente en la región cortical (3, 10).

En *G. g. domesticus* la diferenciación ovárica se inicia alrededor de los 5 a 6 días de incubación (estadios 28-30 HH). En el ovario izquierdo se inicia un proceso de fragmentación y vacuolización de los cordones medulares que da origen al sistema lacunar ovárico (11). Concomi-

tantemente, las CGPs proliferan e inician la primera profase meiótica, evento que es seguido por el proceso de foliculogénesis y la diferenciación de las células de la granulosa y células tecales (5). Alrededor de los 7,5 días de incubación (estadio 32 HH) el ovario derecho inicia un proceso de regresión de modo que al momento de la eclosión los pichones hembra sólo presentan el ovario izquierdo funcional (2). Algunos autores plantean que dicha regresión se debería a una "falla" en la formación del cortex en la gónada derecha (12). La morfogénesis asimétrica de la gónada de las hembras es característica de la mayoría de las especies de aves, excepto para los Apterygiformes (kiwi), Cathartidae (jotes), Accipitridae (águilas) y Falconidae (halcones), que conservan ambas gónadas, pudiendo éstas ser o no funcionales en el estado adulto (13, 14).

Como se ha mencionado anteriormente, sólo se han descrito los eventos de la ontogenia gonadal para *G. g. domesticus*, *C. coturnix* (4 - 7) y recientemente para *Coturnix japonica* Temminck y Schlegel, 1849 (codorniz de Japón) (8) y *Struthio camelus* Linnaeus, 1758 (avestruz) (15), siendo desconocidos para otros taxones. La paloma doméstica, *Columba livia* Gmelin, 1789 es una especie cosmopolita de hábitos peridomiciliarios de gran abundancia en zonas urbanas (16). Tienen un periodo de incubación de 17 días (16) y sus embriones de fácil manipulación presentan un patrón de desarrollo semialtricial (17). Por estas características dicha especie representa un buen modelo para abordar diversos tipos de estudios vinculados con la biología del desarrollo.

El objetivo del presente trabajo fue describir y caracterizar el desarrollo ovárico de *C. livia*, con el fin de ampliar los conocimientos acerca de la morfogénesis gonadal en las aves y brindar datos que sean de utilidad para realizar comparaciones con las especies ya estudiadas.

## MATERIALES Y MÉTODOS

### *Obtención del material de estudio*

Para la obtención del material de estudio se seleccionaron al azar 10 nidos de *C. livia* en el *campus* universitario de la Facultad de Ciencias Exactas y Naturales y Agrimensura de la Universidad Nacional del Nordeste (FaCENA-UNNE) (Corrientes, Argentina). Los nidos fueron muestreados diariamente entre noviembre y mayo de 2011-2012 y 2013-2014, entre las 7 y 9 hs para obtener huevos de reciente postura debido a que la puesta ocurre mayormente en las primeras horas del día (16). Los huevos colectados por día, 2 por nidos de un total de 10 nidos fueron llevados al laboratorio donde se incubaron en estufa de cultivo a 35-37 °C con 40-45 % de humedad.

Con el fin de analizar ejemplares en distintos estadios del desarrollo se procedió a la eutanasia de los embriones según el siguiente protocolo: cada 6-10 hs. para los estadios (E.) tempranos (E. 10 al 22) y cada 12-24 hs. para los estadios medios y tardíos (E. 30 al 43). Para la identificación de los estadios se siguió a Olea y Sandoval (16). El sacrificio de los ejemplares se realizó siguiendo el método estándar establecido en la Guía para la Eutanasia Animal propuesta por la IACUC (*The Institutional Animal Care and Use Committee*).

Los embriones en E. 10 al 30 fueron fijados y conservados enteros en formol bufferado al 10%. Los ejemplares de estadios superiores a 30 fueron disecados a fin de extraer el sistema genital, el cual fue fijado en solución de *Bouin* por 48 hs. y posteriormente conservados en una solución de formol al 10%.

Se analizaron 120 embriones, utilizándose 60 embriones para la etapa temprana (E. 15-30), 40 para la etapa media (E. 31-40) y 20 para la etapa tardía (E. 41-45), los cuales fueron incorporados a la colección científ-

fica de la asignatura Embriología Animal del Departamento de Biología, FaCENA-UNNE.

### *Estudios anatómicos*

Se caracterizaron las estructuras gonadales en cada etapa de su desarrollo y se determinaron los estadios clave en el cual se produce la diferenciación de la gónada. Para tal fin, se dividió el análisis en los siguientes pasos:

#### a) Análisis morfológico de las gónadas

Se realizó la disección de los embriones y el análisis de la topografía y morfología de las estructuras gonadales en diferentes estadios del desarrollo. A partir de la observación bajo microscopio estereoscópico y microscopio electrónico de barrido (MEB). La preparación de los ejemplares para MEB se realizó siguiendo el protocolo estandarizado de deshidratación en soluciones de concentración creciente de acetona (12,5; 25,50; 75 y 100%), secado a punto crítico y metalizado con oro-paladio. Las observaciones se realizaron en un Microscopio JEOL JSM-5800 LV perteneciente al Servicio de Microscopía Electrónica de Barrido de la Secretaría General de Ciencia y Técnica, UNNE.

#### b) Análisis histológico de las gónadas

Las gónadas se fijaron en solución de *Bouin* y posteriormente fueron conservadas en formol bufferado al 10%. Se procedió a la elaboración de preparados histológicos siguiendo las técnicas convencionales de deshidratación, inclusión en parafina y coloraciones. La deshidratación se realizó en concentraciones crecientes de alcohol etílico (70, 80 y 96%) y alcohol butílico (100%) durante 25 a 45 minutos dependiendo del tamaño de la muestra. Se realizó la inclusión en butilo-parafina (50-50%) durante 24 hs. y parafina pura durante 2-4 hs.).

Posterior a esto se confeccionaron los tacos y se orientaron las muestras para la obtención de secciones transversales o longitudinales de 5 a 10  $\mu\text{m}$ . Estas fueron obtenidas con micrótopo rotatorio tipo Spencer manual. Las muestras se colorearon con Hematoxilina-Eosina y se procesaron con la reacción histoquímica de PAS. Los preparados fueron observados y fotografiados con un sistema compuesto por un microscopio trinocular marca Leica, inc., Modelo DME.

## RESULTADOS

### *Análisis Morfológico*

El análisis bajo MEB permitió observar, en el estadio 15, grupos de CGPs dispersas e inmersas sobre la cara ventral interna de la cresta mesonefrogénica (Fig. 1a). Dichas células presentaron un diámetro promedio de 7,83  $\mu\text{m}$ . A partir del E. 18 y hasta el E. 30 se observaron los esbozos ováricos como un par de estructuras oblongas blanquecinas, extendidas a lo largo de la cara ventral interna de los riñones (Fig. 1b).

A partir del E. 20-21 y hasta el E. 34 fueron visibles los conductos de Müller derecho e izquierdo, adyacentes a la cara externa de los mesonefros, extendiéndose desde la porción craneal de los mismos hasta la cloaca (Fig. 1c, d). Desde el E. 31 y conforme al crecimiento del riñón, se registraron cambios en la topografía externa de los ovarios los cuales en el E. 33, se localizaron en el ángulo superior interno de los mesonefros (Fig. 1e).

A partir del E. 34 se observaron diferencias en la morfología y topografía de los ovarios y conductos de Müller derechos e izquierdos (Fig. 1f). En los E. 37-42 se observó una clara diferencia en tamaño entre ambos ovarios, siendo el izquierdo aproximadamente 2 a 3 veces más voluminoso que el derecho (Fig. 1g-i). La morfología externa también fue diferente, el ovario izquier-

do se presentó como una estructura compacta y blanquecina opaca y el derecho mostró un aspecto disgregado, laxo y con coloración diáfana. Asimismo, en este periodo se observó variación de la longitud del conducto de Müller derecho que en el E. 41 no superó la región cloacal, mientras que el izquierdo se extendió hasta la región craneal del ovario (Fig. 1h).

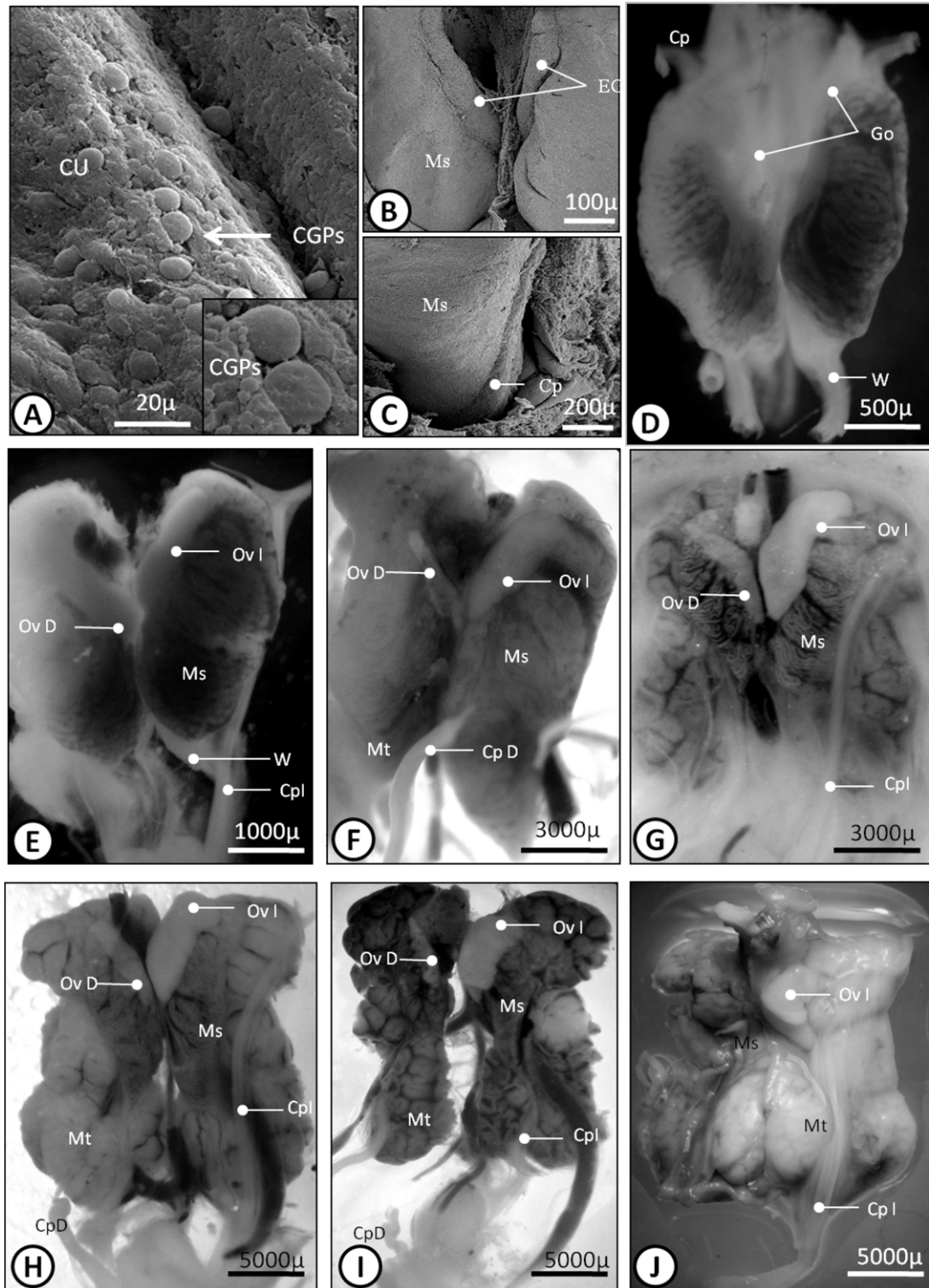
Al momento de la eclosión el ovario derecho no fue observable, aunque se registraron restos del conducto de Müller lateralmente a la bolsa de Fabricio. El ovario izquierdo presentó forma de C con varias lobulaciones en la cara cóncava. El oviducto correspondiente se observó como una estructura tubular de contorno liso y diámetro uniforme, excepto en la porción caudal que presentó un ensanchamiento correspondiente a la región uterina (Fig. 1j).

### *Análisis Histológico*

Hasta el E. 23, la cresta ovárica derecha e izquierda estuvieron constituidas por tejido mesenquimático laxo, compuesto por abundantes CGPs voluminosas y por células de soporte mesenquimáticas de pequeño tamaño inmersas en una escasa matriz extracelular, rodeado por un epitelio de células cúbicas bajas. Las CGPs, se caracterizaron por ser redondeadas y poseer un núcleo central grande, con nucleoplasma claro y 1 a 3 nucléolos prominentes, y escasa matriz citoplasmática. Las células de soporte presentaron un núcleo redondeado a oval, pequeño, levemente basófilo, con 1 a 2 nucléolos y citoplasma claro. Asimismo se observaron lagunas sanguíneas distribuidas en todo el tejido (Fig. 2a).

A partir del E. 26 en el ovario izquierdo se distinguieron dos regiones separadas por una matriz positiva a la reacción de PAS: una región cortical compacta, dominada por células germinales y una región medular





**Figura 1.** a) Microfotografía de MEB de células germinales primordiales dispersas en la cresta urogenital en embrión de *C. livia* E. 15. b) Esbozos gonadales en el estadio (E.) 18. c) Detalle del conducto paramesoneférico. d-j) Secuencia morfológica del desarrollo del sistema gonadal femenino de *C. livia* d) E. 27. e) E. 30. f) E. 35. g) E. 36. h) E. 40. i) E. 42. j) E. 43.  
 Go: gónadas. Cp: conducto paramesoneférico. EG: esbozos W: conducto de Wolff. Cp: conducto de Müller (conducto paramesoneférico). Ms: mesonefros. Mt: metanefros. OvD: ovario derecho. OvI: ovario izquierdo.

compuesta por un de tejido conjuntivo laxo formado principalmente por células de soporte y escasas células germinales dispersas. Asimismo en la región medular se visualizaron espacios lacunares de gran tamaño delimitados por células de soporte yuxtapuestas (Fig. 2b). En el ovario derecho no se identificó una región cortical constituyéndose la gónada por un tejido laxo semejante al de la zona medular del ovario izquierdo, rodeado por un epitelio cúbico bajo.

Entre los E. 31 al 35, en el ovario izquierdo comienza a organizarse el sistema lacunar córtico-medular. La médula de ambas gónadas presenta abundantes espacios intercelulares. A partir del E. 36, las células de la médula del ovario izquierdo están más disgregadas observándose un número mayor de espacios intercelulares distribuidos en el tejido conectivo laxo. En la corteza se hace evidente el agrupamiento de numerosas ovogonias y células de soporte que en conjunto conforman los nidos primarios. En el sistema lacunar córtico-medular se observan células similares a las de la médula que junto a células sanguíneas forman puentes médulo-corticales (Fig. 2 c-d). El ovario derecho, a diferencia del ovario izquierdo, regresa progresivamente, evento que se evidencia a partir de la reducción en tamaño y disgregación tisular (Fig. 2 e-f).

La corteza del ovario del embrión de 15 a 17 días de edad (E. 41 a 43), contiene numerosas ovogonias agrupadas en nidos, las cuales se hallan en división mitótica y ovogonias en interfase. El núcleo de estas últimas por lo general presenta un gran nucléolo y dos grandes masas de cromatina, los gránulos de cromatina están dispersos formando una red, que se extiende a lo largo del núcleo. Entre las células que se hallan en división se pueden distinguir los siguientes tipos de células germinales:

Tipo 1: células con un reticulado en el núcleo con gránulos finos de cromatina dispersos como hilos de una delicada red se extienden por todo el núcleo (pre-leptotene y leptotene). La membrana nuclear es muy delgada.

Tipo 2: células con abundante cromatina dispersa por todo el núcleo o distribuida en la periferia de su superficie. Por lo general, la cromatina está conectada por hilos finos a un gran nucleolo central o subcentral.

Tipo 3: Los cromosomas se encuentran distribuidos por todo el núcleo; el nucléolo está ausente o reducido de tamaño (zigotene). En las células germinales en estadio de diplotene, los cromosomas son más gruesos y débilmente en espiral. Gran parte de ellos son claramente visibles y de forma individual, el nucléolo ha desaparecido por completo (Fig. 2 g-h).

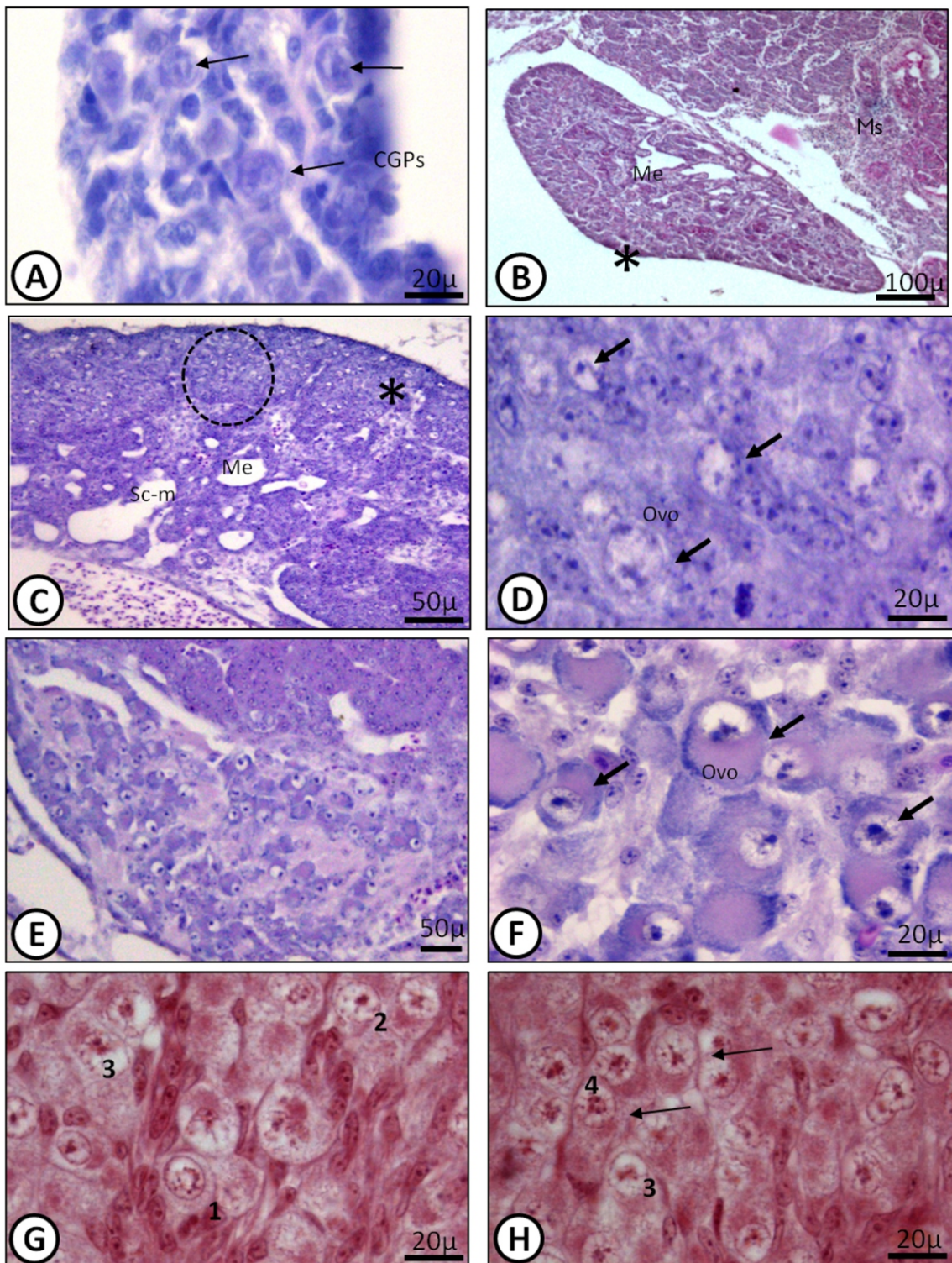
## DISCUSION Y CONCLUSIONES

La gonadogénesis ovárica en embriones de *C. livia* se divide en cuatro fases: migración de las CGPs, colonización de la cresta genital por las CGPs, diferenciación ovárica y foliculogénesis.

El análisis estructural y morfológico del desarrollo del ovario y oviducto de *C. livia* permitió evidenciar la secuencia de eventos de la morfogénesis gonadal en dicha especie y compararla con lo propuesto para *G. g. domesticus* y *C. coturnix* por diferentes autores (2, 8, 18, 19, 20).

En la especie en estudio, en la fase de diferenciación gonadal, el sexo embrionario puede distinguirse primero histológicamente y luego anatómicamente entre los E. 26 y E. 34, respectivamente. Histológicamente, la corteza de la gónada femenina en desarrollo es mucho





**Figura 2.** a) Corte transversal de embrión de *Columba livia* E. 21 a la altura de las gónadas. b) Detalle de la gónada con CGPs dispersas. c) Detalle del ovario izquierdo con corteza y médula E. 27. d) Detalle de la corteza y médula del ovario con ovogonios agrupados en nidos y puentes cortico-medulares E. 40. e) Detalle de la corteza y médula disociada del ovario derecho E. 40. f) Detalle de la corteza y médula del ovario con ovogonios E. 41. g-h) Detalle de los ovogonios en distintos estadios de división meiótica: pre-leptotene (1) leptotene (2), zigotene (3) y diplotene (4). OVI: ovario izquierdo, Co: corteza (\*), Me: médula, Sc-m: sistema lacunar cortico-medular. Ovogonios (flecha). Nidos de oogonios (circulo).

más gruesa que la de las gónadas masculinas. Estos resultados concuerdan con lo expuesto por diferentes autores para otras especies modelo como *G. gallus domesticus* y *C. coturnix* (5, 8).

Estudios previos sobre la morfogénesis gonadal en la gallina doméstica, evidencian que ambos ovarios inicialmente comienzan a desarrollarse después de aproximadamente 72 hs. de incubación. La corteza externa del ovario izquierdo se vuelve notablemente más grande después del sexto día, y el ovario derecho comienza a regresionar. Para el caso de las hembras, las CGPs invaden la cresta gonadal izquierda en mayor proporción que la derecha (19).

En el presente trabajo se evidenció que en el proceso de morfogénesis gonadal se desarrollan dos líneas celulares: una comprometida con el desarrollo de las células de la línea germinal, que inicialmente se agruparán en nidos germinales; y una segunda línea de células que contribuyen a la diferenciación de los tejidos somáticos. Estas evidencias concuerdan con lo propuesto por otros autores que describen que ambas líneas celulares se han demostrado por proliferación *in vitro*, y que las mismas pueden ser modificadas genéticamente (21).

Morfológicamente, la identificación de la gónada

como un ovario se inicia con el cambio de ubicación topográfica y crecimiento de la gónada izquierda concomitante con el desarrollo de la corteza (E. 28 al 35). A nivel histológico, ya en el E. 26 en la gónada izquierda se distingue una zonal cortical y una medular mientras que en la derecha sólo se encuentra médula, lo cual concuerda por lo propuesto por diversos autores (22).

El inicio del proceso de división meiótica en *G. g. domesticus* y *C. coturnix* ocurre antes del anidamiento de las ovogonias (2, 19, 23). En *C. livia* comienza posteriormente a la formación de nidos (E. 41) debido a que en este momento se observa una organización diferencial del núcleo y aumento del diámetro de las ovogonias.

El embrión de *C. livia* proporciona, al igual que los embriones de *G. g. domesticus* y *C. coturnix*, un modelo excelente para estudiar la biología del desarrollo de la morfogénesis gonadal en las aves y los procesos involucrados en ella.

#### AGRADECIMIENTOS

A la Secretaría General de Ciencia y Técnica de la Universidad Nacional del Nordeste (PI 12F008). Al Servicio de Microscopía Electrónica de Barrido de la Secretaría General de Ciencia y Técnica de la UN NE.

#### REFERENCIAS BIBLIOGRÁFICAS

1. Smith CA, Andrews J, Sinclair AH (1997) Gonadal sex differentiation in chicken embryos expression of estrogen receptor and aromatase genes. *J Steroid Biochem Mol Biol* 60: 295-302.
2. Smith CA, Sinclair AH (2004) Sex determination: insights from the chicken. *BioEssays* 26: 120-132.
3. Smith CA, Roeszler K, Ohnesorg M, Cummins D, Farlie P, Doran T, Sinclair AH (2009) The avian Z-linked gene DMRT1 is required for male sex determination in the chicken. *Nature* 461: 267-271.
4. Gonzalez Moran G (1997) A stereological study of the different cell populations in chicken testes treated with follicle-stimulating hormone during embryonic development. *Anat Histol Embryol* 26: 311-317.
5. Gonzalez Moran G (2011) Histological and stereological changes in growing and regressing chicken ovaries during development. *Anat Rec* 294: 893-904.
6. Chang G, Chen R, Qin Y, Zhang Y, Dai A, Chen G (2012) The development of primordial germ cells (PGCs) and Testis in the Quail Embryo. *Pak Vet J* 32: 88-92.
7. Rong C, Guobin C, Yurong Q, Bichun L, Guohong C (2013) The development of ovary in quail's embryo. *Afr J Biotech* 10: 712-717.
8. Intarapat S, Satayalai O (2014). Microanatomical Study of Embryonic Gonadal Development in Japanese Quail (*Coturnix japonica*). *Anat Res Int* 1-9.
9. Tsunekawa N, Naito M, Sakai Y, Nishida T, Noce T (2000). Isolation of chicken vasa homolog gene and tracing the origin of primordial germ cells. *Dev* 127: 2741-2750.



10. Nakamura Y, Yamamoto Y, Usui F, Mushika T, Ono T, Setioko A, Tagami T (2007) Migration and proliferation of primordial germ cells in the early chicken embryo. *Poult Sci* 86: 2182-2193.
11. Callebaut M (1967) Premeiosis and premeiotic DNA synthesis in the left ovary of the female chick embryo. *J Embryol Morph* 18: 299-304.
12. Ukeshima A, Fujimoto T (1991) A fine morphological study of germ cells in asymmetrically developing right and left ovaries of the chick. *Anat Rec* 230(3): 378-386.
13. Romanoff AL (1960) *The avian embryo*. Ed. Macmillan. New York. pp. 1305.
14. Kinsky FC (1971) The consistent presence of paired ovaries in the Kiwi (Apteryx) with some discussion of this condition in other birds. *J Ornithol* 112: 334-357.
15. Hassanzadeh B, Nabipour A, Rassouli M, Dehghani H (2013) Microanatomical study of testis in juvenile ostrich (*Struthio camelus*). *Anat Sci Int* 88: 134-140.
16. Olea GB, Sandoval MT (2012) Embryonic development of *Columba livia* (Aves: Columbiformes) from an altricial-precocial perspective. *Rev Col Cs Pec* 25: 3-13.
17. Starck JM, Ricklefs RE (1998) Patterns of development: the altricial-precocial spectrum. En: *Avian Growth and Development. Evolution within the altricial precocial spectrum*. Starck JM y Ricklefs RE (eds). Oxford University Press, New York. pp. 1-30.
18. Zaccanti F, Vallisneri M, Quaglia A (1990) Early aspects of sex differentiation in the gonads of chick embryos. *Differentiation* 43(2): 71-80.
19. Ishimaru Y, Komatsu T, Kasahara M, Katoh-Fukui Y, Ogawa H, Toyama, Maekawa M, Toshimori K, Chandraratna R, Morohashi K, Yoshioka H (2008) Mechanism of asymmetric ovarian development in chick embryos. *Dev* 135: 677-685.
20. Zhao D, McBride D, Nandi S, McQueen H, McGrew J, Hocking P, Lewis P, Sang H, Clinton M (2010) Somatic sex identity is cell autonomous in the chicken. *Nature* 464: 237-242.
21. Guioli S, Nandi S, Zhao D, Burgess Shannon J, Lovell Badge R, Clinton M (2014) Gonadal asymmetry and sex determination in birds. *Sex Dev* 8(5): 227-242.
22. González Morán M, González Arenas A, Germán Castelán L, Camacho Arroyo I (2013) Changes in the content of sex steroid hormone receptors in the growing and regressing ovaries of *Gallus domesticus* during development. *Gen Comp Endocrinol* 189: 51-58.
23. Ukeshima A (1994). Abandonment of germ cells in the embryonic chick ovary: TEM and SEM studies. *Anat rec* 240: 261-266.