

# Estudio Comparativo De Las Lesiones Pseudotumorales De La Mucosa Bucal

Numero del póster

DORATI, PABLO JAVIER

Asignatura Patología y Clínica Estomatológica FOLP-UNLP

Categoría: Trabajos de Investigación

## Resumen

La mucosa bucal puede ser el escenario para la aparición de lesiones denominadas pseudotumorales, que en su mayor parte están representadas por crecimientos *exofíticos*, los que pueden originarse en cualquier zona de la mucosa bucal, tanto en áreas queratinizadas como en las no queratinizadas. Los factores etiológicos son variados e incluyen virus, bacterias, hongos, traumatismos y neoplasias. El examen clínico-semiológico de las mismas incluye lesiones de superficie filiformes, musgosa con proyecciones cilindrocónicas sin queratinización, húmedas y blandas al tacto, y aquellas con superficie rugosa, ásperas, blanquecinas y duras a la palpación. Para algunos autores las superficies descriptas caracterizan a las lesiones originadas en los epitelios. De la misma forma, las superficies lisas y redondeadas indicarían lesiones conjuntivas. Varían desde alteraciones poco importantes hasta aquellas que ponen en peligro la vida del paciente. El diagnóstico diferencial comprende numerosos trastornos que no presentan relación etiológica entre sí.

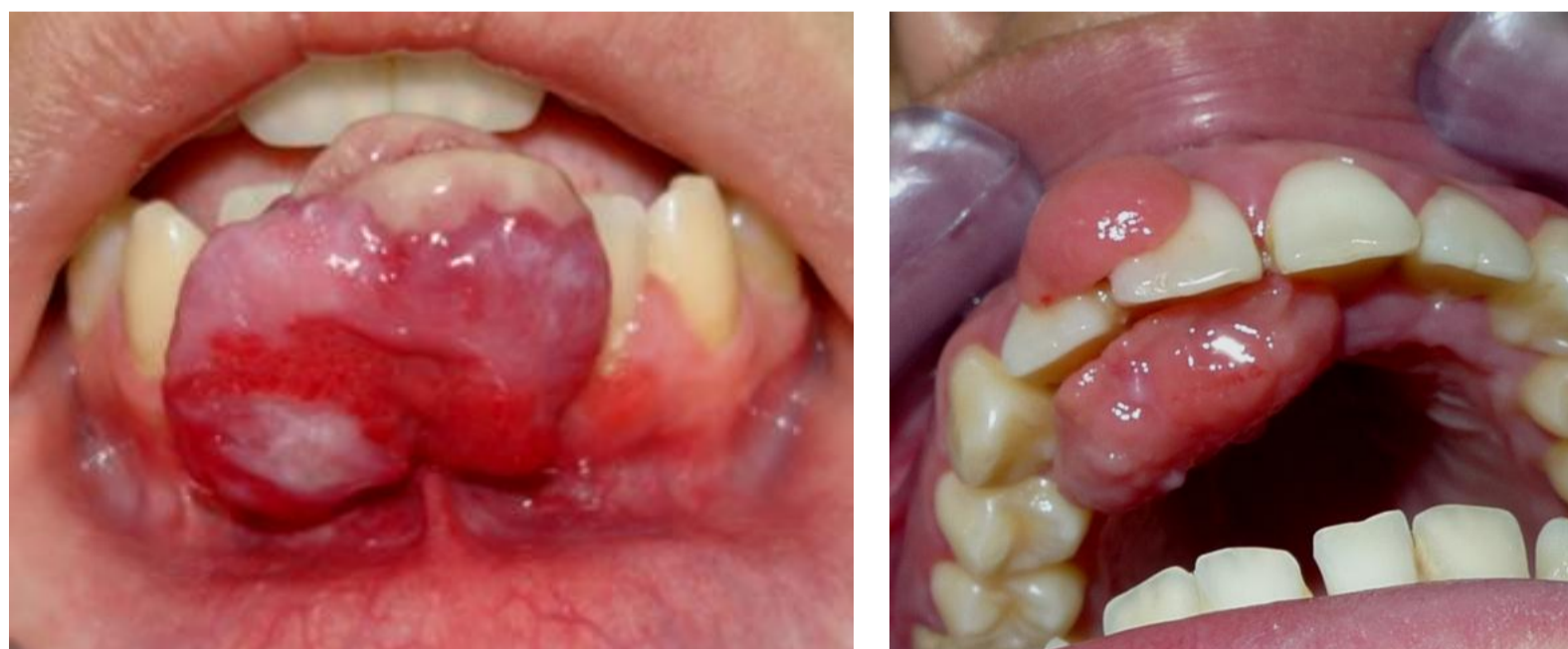## Introducción y Objetivos

Estas lesiones representan una de las consultas más frecuentes en Clínica Estomatológica. Su alta frecuencia podría encontrar respuesta, en el hecho de que la cavidad bucal es un sitio de trauma, incluyendo el trauma masticatorio y también una vía para la entrada de agentes infecciosos, además de presentar una flora indígena, que de alguna forma también podría participar en la génesis de estas entidades.

- Generar conocimiento sobre las diferentes lesiones exofíticas presentes en la cavidad bucal.
- Realizar un completo examen semiológico y distinguir las lesiones elementales.
- Caracterizar las lesiones según sus diferentes etiologías.

## Material y Métodos

El estudio de tipo retrospectivo fue realizado mediante el relevamiento de las historias clínicas de los pacientes que concurrieron a la clínica de la asignatura Patología y Clínica Estomatológica durante el periodo 2009-2010. También se obtuvo registro iconográfico de las lesiones las que se presentan a continuación.



## Resultados

Se determinó que las patologías pseudotumorales observadas representaron el 15% del total observadas (Fig. 1), las que se pueden agrupar en tres categorías diferentes según su patogenia (Fig. 2): 1- Malformativas (26,34%): torus mandibular y palatino. 2-Hiperplásicas (70,54%) : hemangioma capilar lobulado, pseudofibroma, (fibroma por irritación, hiperplasia paraprotética, paraortodóncica e hiperplasia papilar del paladar), GGCP, condiloma acuminado, verruga vulgar.

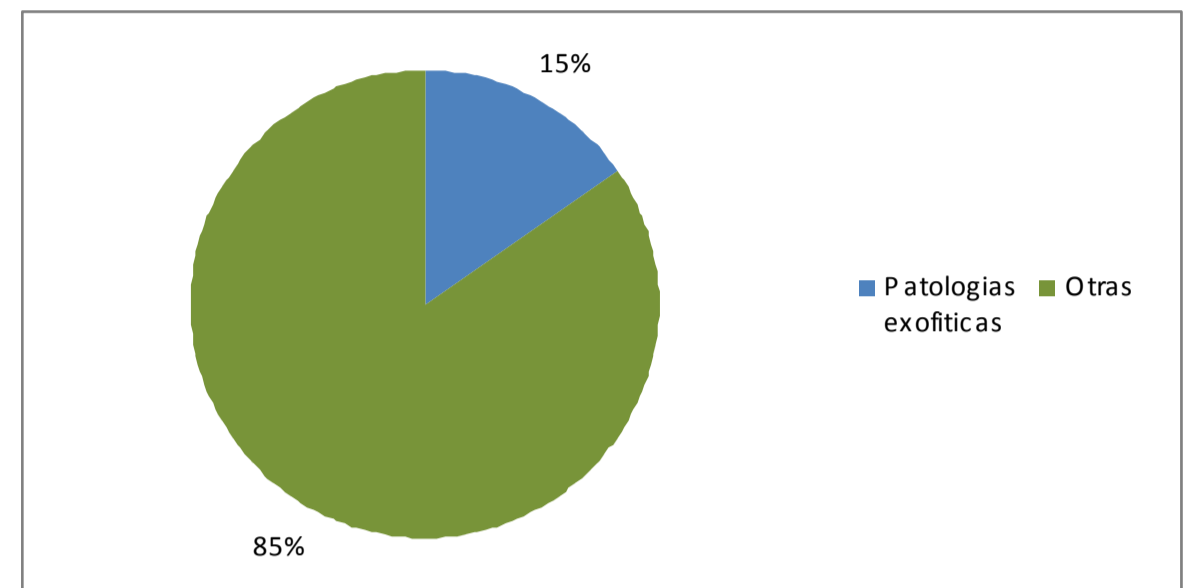


Figura 1

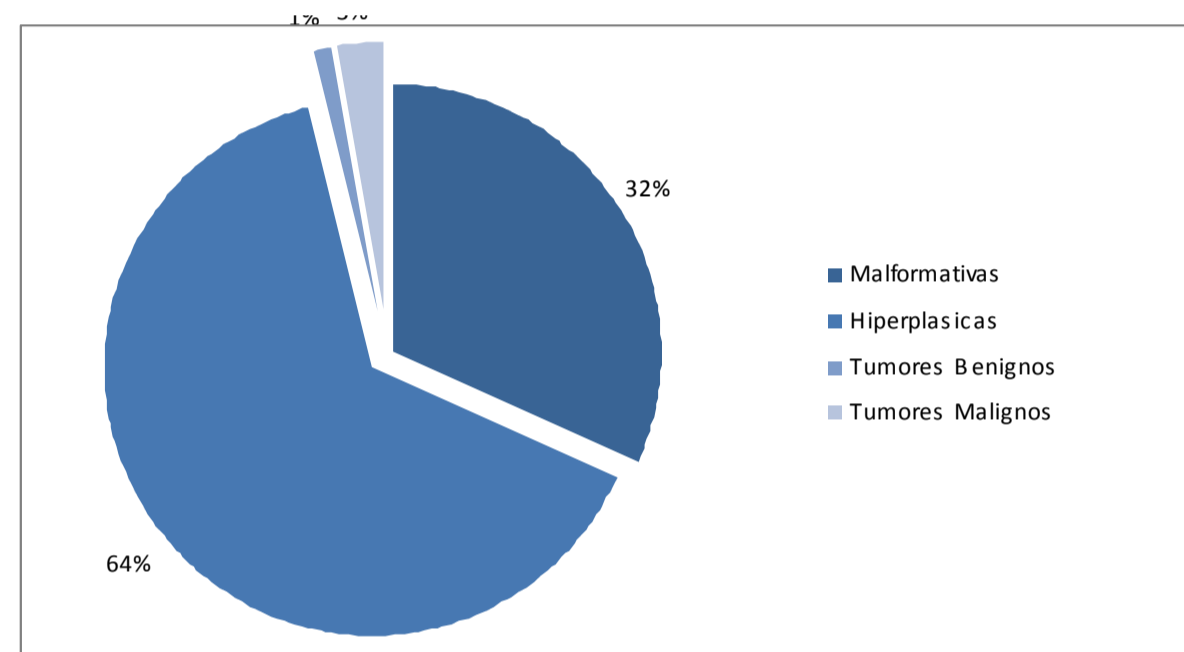
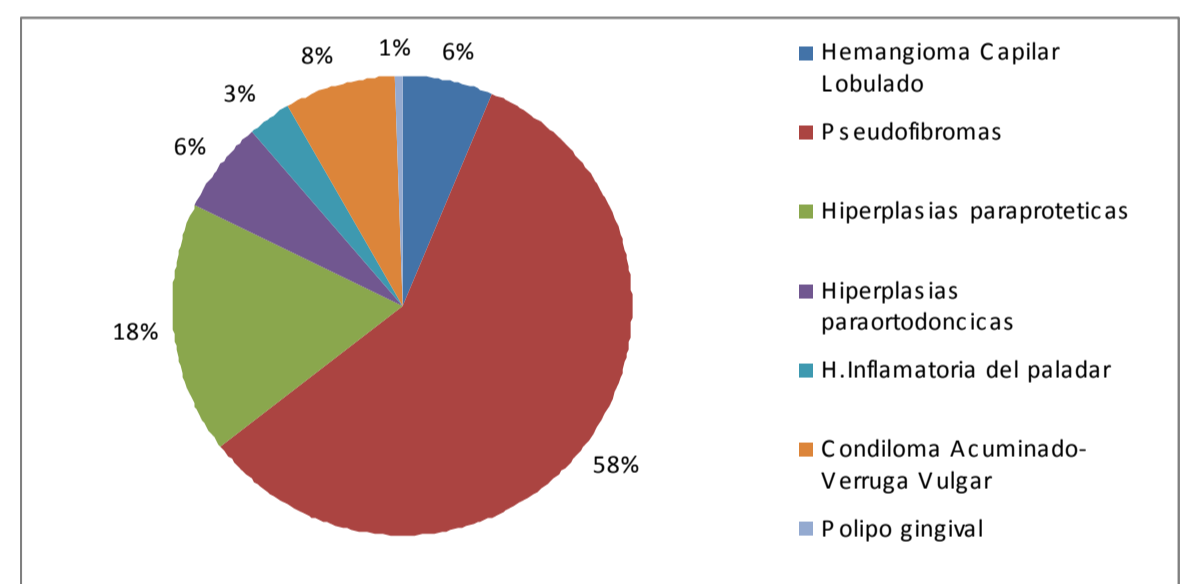
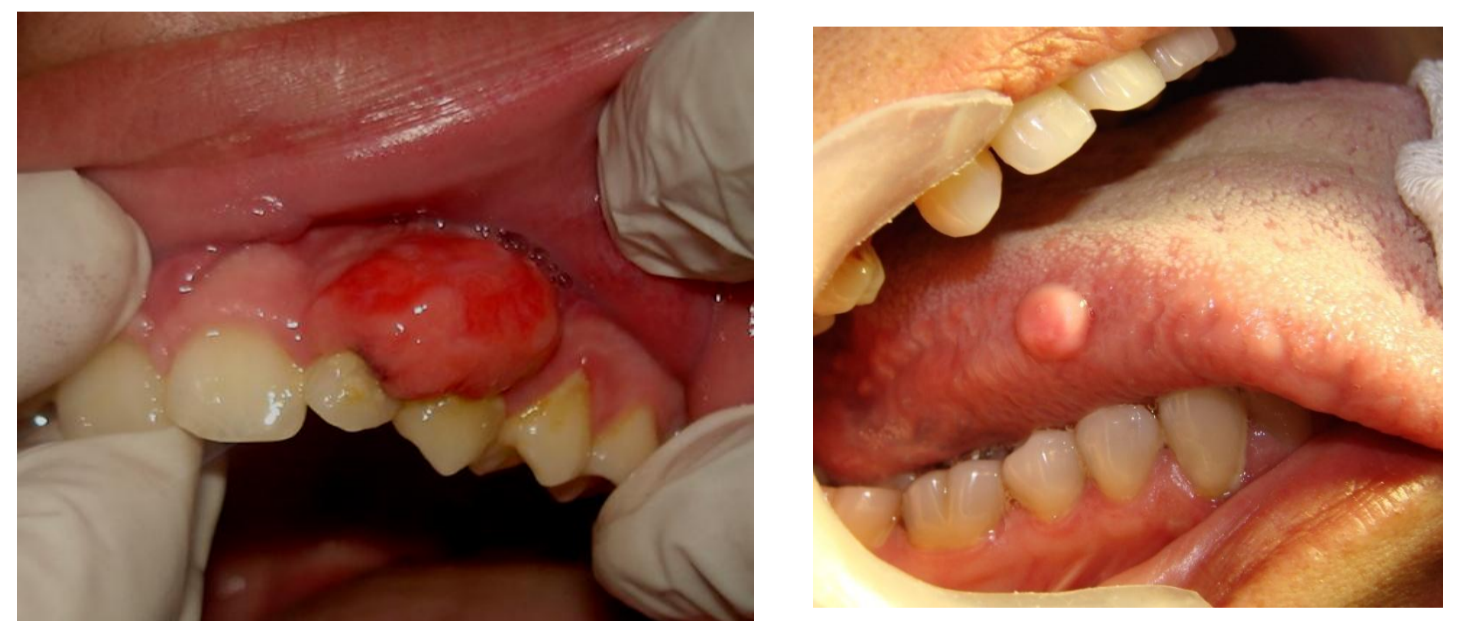

Figura 2



Caracterización de las lesiones Pseudotumorales



## Conclusiones

Es necesario hacer énfasis en la importancia de un diagnóstico clínico diferencial para abordar un tratamiento correcto y oportuno, identificando el factor trauma como el favorecedor más frecuente en la aparición de las mismas. Los agentes infecciosos y las alteraciones del desarrollo local condicionan la aparición de gran parte de estas entidades. En menor proporción, las lesiones tumorales deben ser tenidas en cuenta, ya que por su comportamiento pueden comprometer la vida del paciente.

## Referencias

- 1-Removal of hyperplastic lesions of the oral cavity. A retrospective study of 128 Cases. Med Oral Patol Cir Bucal 2005
- 2-Differential diagnosis of exophytic lesions of soft oral tissue. Med Oral Patol Cir Bucal 2005
- 3-Granuloma periférico de células gigantes. A propósito de 5 casos y revisión de la literatura. Med Oral Patol Oral Cir. Bucal 2005

