

Gingivectomía En Lesiones de Clase V : Una Alternativa Viable.

Sierra Betancur , Jhonatan
Asesores Científicos : Galán, Julieta; Ricciardi, Pablo Raúl.

Facultad de Odontología UNLP – Asignatura Operatoria Dental “ A”

Categoría: Casos Clínicos

Resumen

El siguiente trabajo presenta un caso clínico de una restauración de clase V para la cual por su ubicación subgingival fue necesario realizar una gingivectomía previa. El tratamiento se realizó en una paciente femenina de 47 años de edad, quien se presentó a la clínica de la asignatura Operatoria Dental A con una lesión de caries en la pieza 45 de localización vestibular y oclusal, el tratamiento restaurador de la pieza se realizó en por parte de alumnos de 4to año.

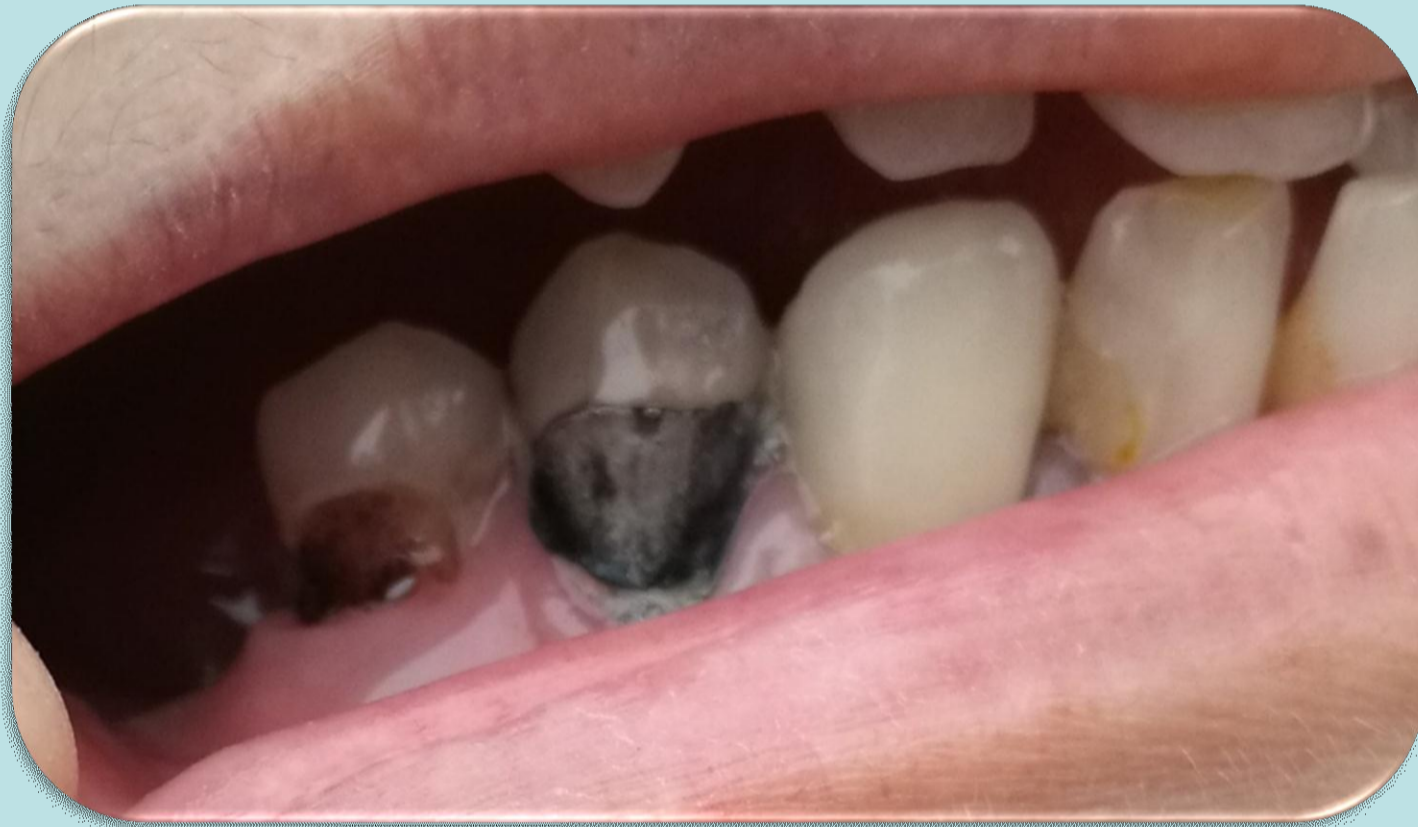Introducción

Al momento de elegir entre las técnicas de restauración para lesiones en las piezas dentarias, debemos tener en cuenta los tejidos y las caras que se encuentran afectadas sin olvidar la etiología de la lesión. En este caso, se optó por realizar una gingivectomía para tener mejor acceso a la lesión de caries y a su posterior restauración plástica con resina compuestas se limitó a eliminar solo el tejido cariado y se realizó bisel, posteriormente se realizó técnica adhesiva de integración debido a la profundidad de la misma, y se restauró con técnica incremental obteniendo la reconstrucción de la anatomía de la pieza como así también la función y estética.

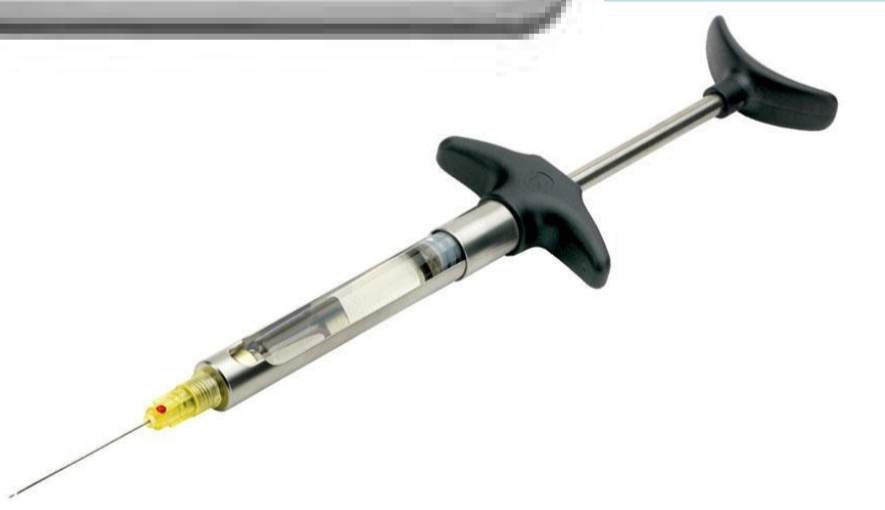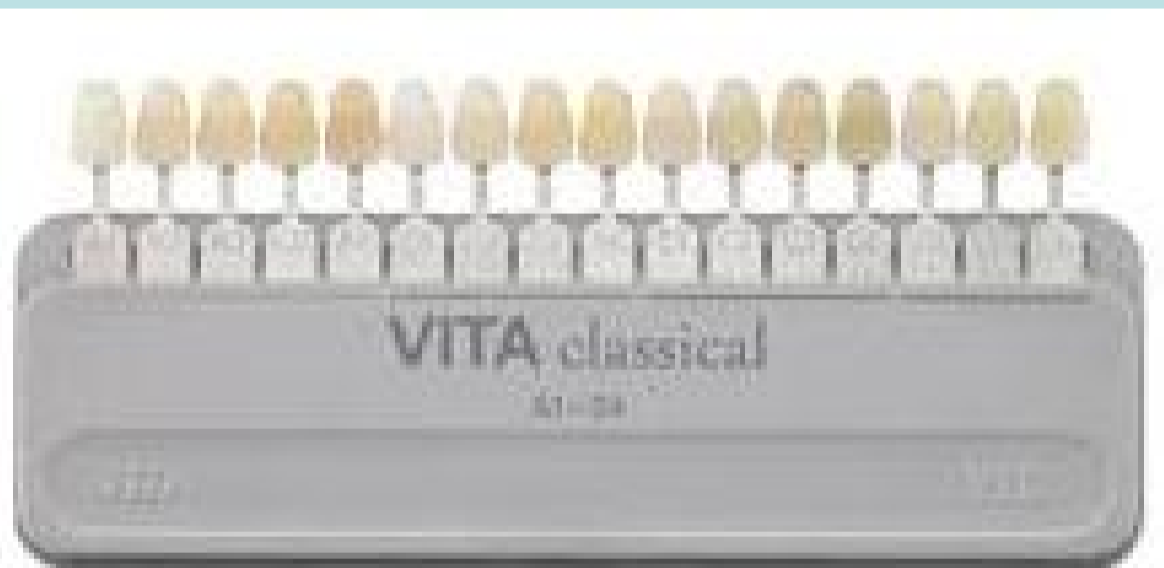Descripción del Caso

Datos Personales:

Sexo femenino Edad .47 años. Residencia . La Plata.(provincia de Bs As)



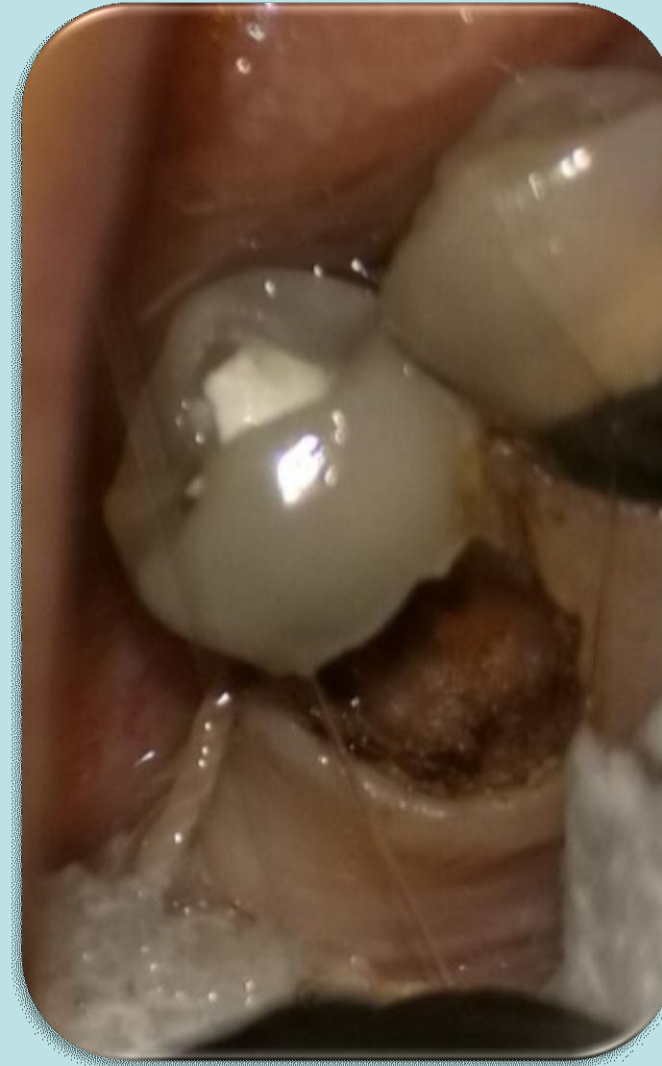Situación inicial



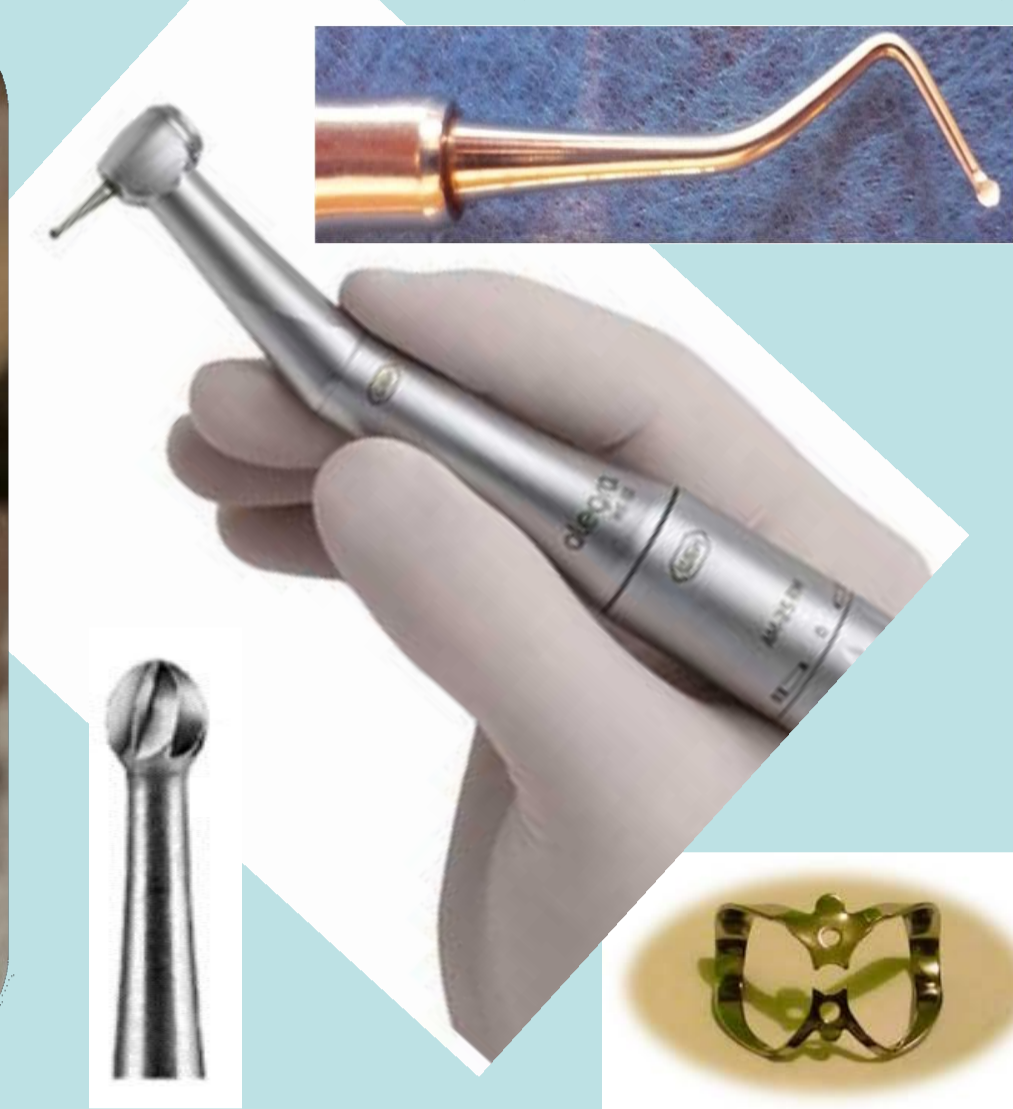Inicialmente se procedió a realizar la toma de color de la pieza a restaurar y posteriormente anestesia de la zona




Elementos utilizados para realizar gingivectomía



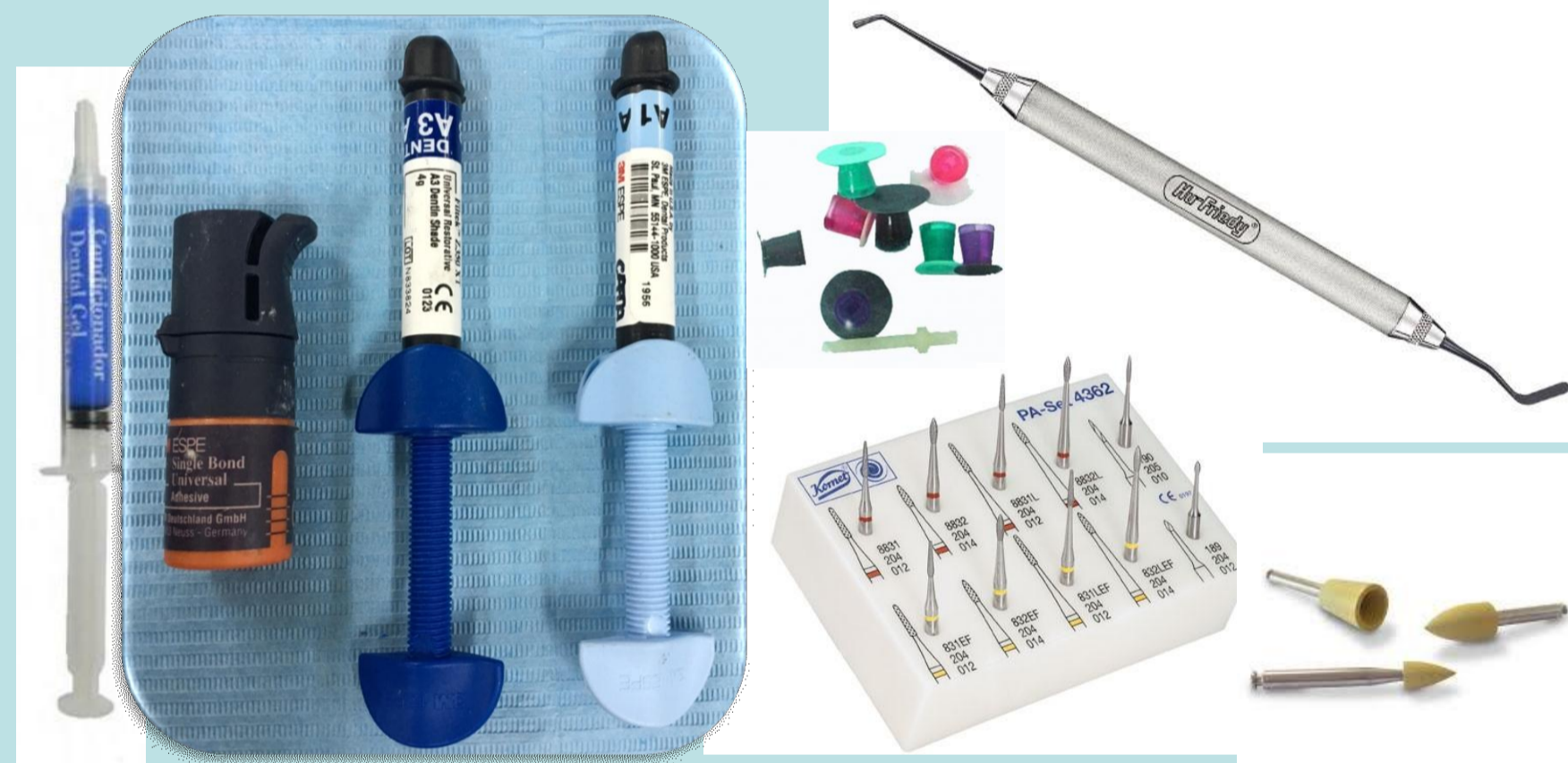Eliminación de tejido cariado



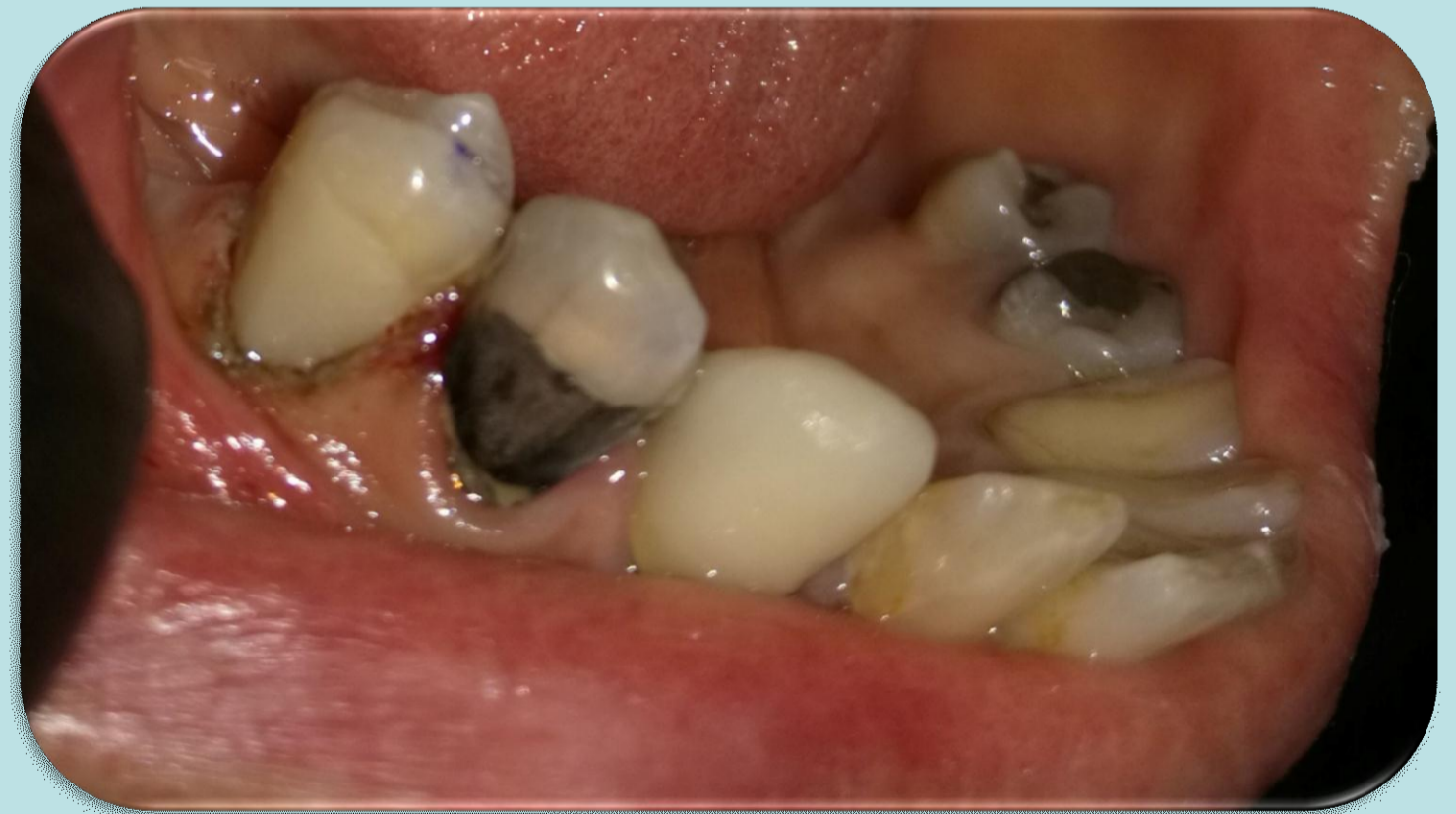Bisel plano



Alisado



Elementos utilizados para la técnica adhesiva, restauración y terminación.



Caso clínico terminado.

Conclusiones

Luego de realizar el diagnóstico de la pieza, teniendo en cuenta la edad de la paciente, cantidad de tejido comprometido y los hábitos de higiene los cuales fueron reforzados se optó por realizar una restauración plástica, previa realización de una gingivectomía maniobra que debe tenerse en cuenta a la hora de tratar estas lesiones ya que nos permite lograr un mejor acceso y visibilidad de la lesión.

Referencias

- 1-Barrancos Mooney – Barrancos: "Operatoria Dental " Integración Clínica "
- 2- Nocchi Conceicao, E. "Odontología Restauradora "Ed. Panamericana 2008
- 3- Lanata, Eduardo Julio. Operatoria Dental Estética y adhesión . Grupo Guía 2005

