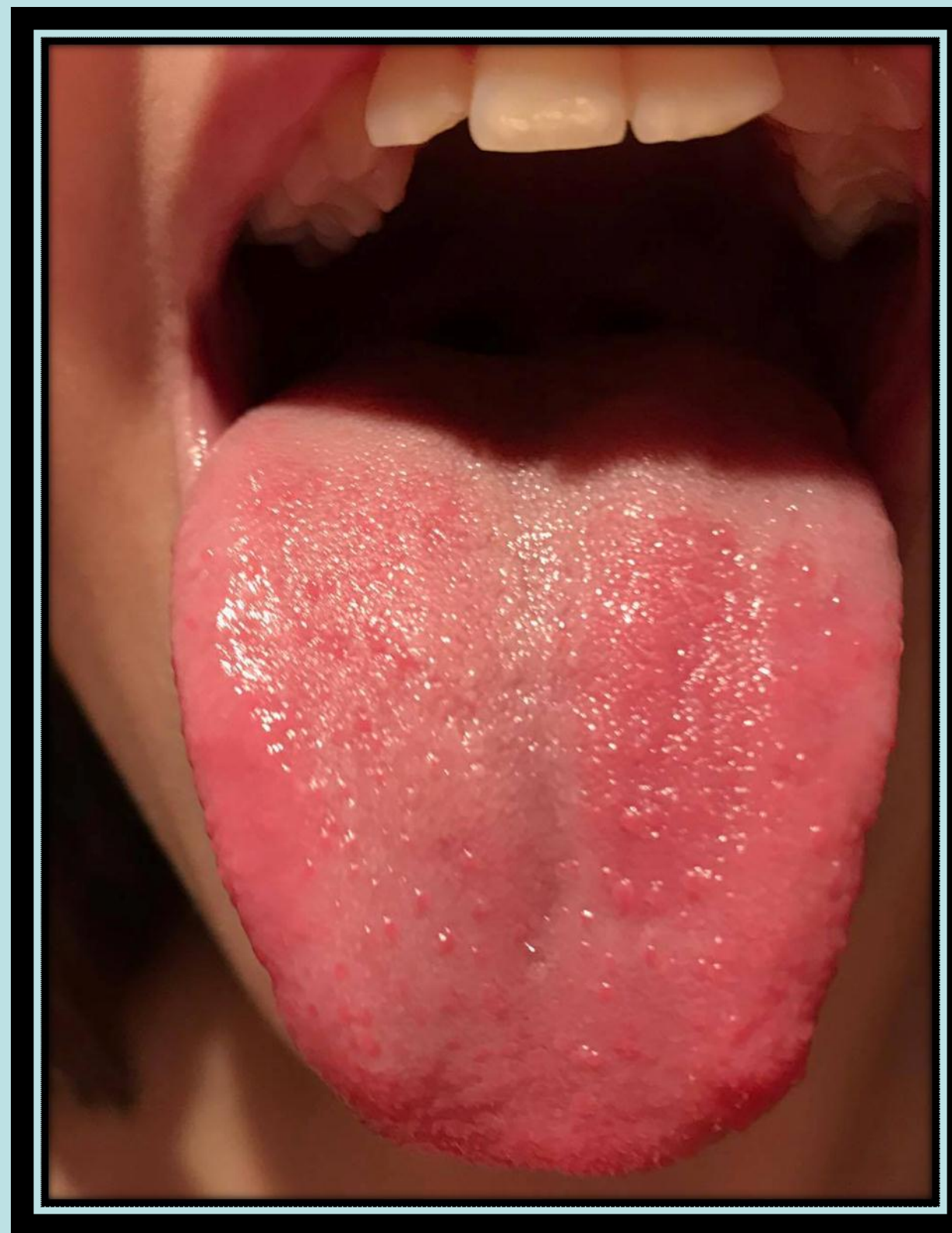


Resumen

La Organización Mundial de la Salud (OMS) en 1980, la definió como áreas de descamación y desqueratinización, rodeadas por bordes blancos en el dorso y márgenes laterales de la lengua. Actualmente, se sabe que es una lesión inflamatoria benigna y que clínicamente se observa como placas eritematosas irregulares y multifocales; las cuales están rodeadas por una banda levemente elevada queratósica.

La etiología de la Lengua geográfica es desconocida

Vistas de la lesión principal y lesiones secundarias en el dorso de la lengua de la paciente de 15 años



Introducción

La lengua geográfica o glositis migratoria, es una afección benigna y de carácter temporal.

Afecta a la superficie de la lengua, la cual se inflama y apareciendo parches o manchas blanquecinas y rojizas que le dan el aspecto propio de un mapa, de ahí su nombre más conocido. Suele pasar desapercibida y no ocasionar molestias, aunque puede experimentarse dolor, irritaciones o lesiones visibles. Es más frecuente en mujeres que en hombres. Caracterizada por presentar períodos de remisión y exacerbación de duración variable.

Al observar la lesión durante días o semanas, cambia de patrón y parece que migra a través del dorso de la lengua, ya que cuando una zona cicatriza se extiende a la zona adyacente.

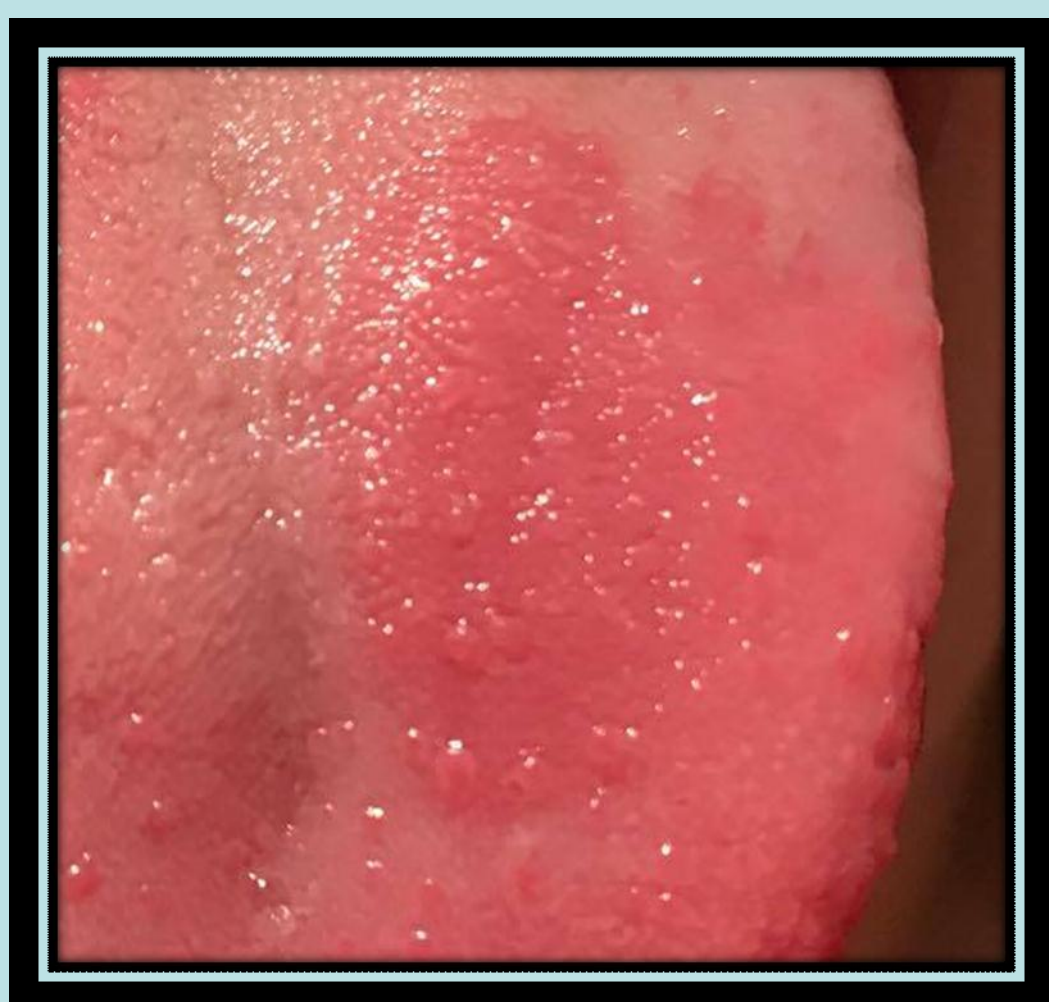Puede presentarse de dos formas:

- a) Lesiones blancas anulares, con centro atrófico rojo, con patrón migratorio sobre el dorso de la lengua, varía en intensidad y puede desaparecer de forma instantánea y en ocasiones es dolorosa.
- b) Lesión roja, cuando predominan las papilas atróficas sobre los bordes queratósicos.

Descripción del Caso

Paciente femenina 15 años. Se acercan a la consulta con inquietud a causa de manchas en su lengua que aparecen y desaparecen o migran de lugar. En observación clínica se visualizan manchas rojas brillantes, y una de mayor tamaño en dorso izquierdo anterior de la lengua de forma oval de 2x 1,5 mm.

Vistas de la lesión principal de áreas descamativas y desqueratinizadas



Conclusiones

La lengua geográfica o glositis migratoria benigna es un hallazgo común durante un examen rutinario. Se trata de una lesión benigna y con el tiempo remitirá. No suele dar sintomatología y suele resolverse por sí misma. El diagnóstico se establece basándonos en la presentación y apariencia clínica, en su patrón de emigración, en ausencia de síntomas y en la cronicidad de las lesiones. Si es sintomática, el tratamiento es con corticoides (prednisolona tópica, antimicóticos tópicos o sistémicos; si ésta presenta candidiasis secundaria). El tratamiento con ciclosporina y antihistamínicos tópicos y sistémicos han conseguido un buen éxito

Referencias

1. Ray R, Pyle MA, Sawyer DR, Canion SB & Gordon EL. Prevalence and etiology of erythema migrans among children in northeast Ohio. Quintessence Int 2007;38(5):409-16.
2. Pinkham JR. Odontología pediátrica. 3ª ed. México: McGraw-Hill Interamericana, 2001.
3. Rodríguez-García R, Rodríguez-Silva R, Aguilar-Ye A, Rodríguez-Guzmán L. Lengua geográfica en pacientes con alergia. www.pediatriamexicana.com. Febrero 2010.
4. Bascones-Martínez MA, Valero-Marugán A, Encinas-Bascones A, Carrillo-de Albornoz A, Bascones-Martínez A. Lengua geográfica y dermatitis atópica: una asociación frecuente. Av Odontostomatol 2006; 22: 111-8.