

Resumen

Los senos maxilares son los más amplios de los senos paranasales y consisten en cavidades neumáticas que ocupan la parte central de ambos maxilares. Sus dimensiones y relación con las estructuras anatómicas adyacentes están correlacionadas con la edad y con la presencia o ausencia de elementos dentarios en esta zona. Durante la exodoncia de piezas dentarias en estrecha relación con los senos maxilares puede producirse una comunicación entre éstos y la cavidad oral.

Introducción

Las comunicaciones bucosinusales, en ocasiones se vuelve inevitable y es indispensable realizar un correcto diagnóstico previo a la intervención quirúrgica para poder aplicar el tratamiento de manera oportuna.

Mientras que las piezas dentarias que generalmente se encuentran en íntima relación con el seno maxilar son los molares y premolares superiores, las CBS generadas por la exodoncia de caninos son infrecuentes.

Descripción del Caso

Se presenta a la Residencia del Servicio de Odontología del Hospital Dr. Alejandro Korn, una paciente de sexo femenino de 42 años de edad, refiriendo haberse realizado la exodoncia de un canino superior 24 horas antes en un centro de salud periférico y que a consecuencia de ello, al ingerir líquidos, éstos le salen por la nariz.

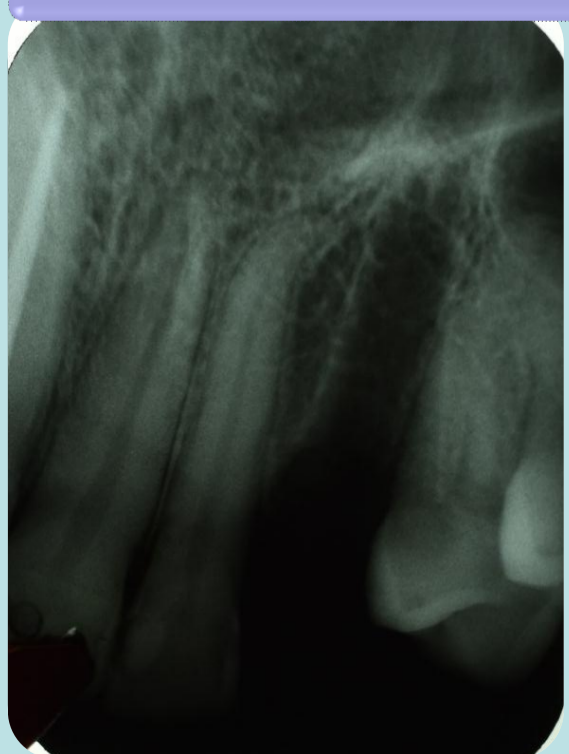
Se realiza la anamnesis y el examen clínico en el cual se observa un coágulo sanguíneo deficiente y semiología positiva a una comunicación bucosinusal en el alvéolo perteneciente a la pieza dentaria 23. Se constata dicho diagnóstico con una radiografía periapical de la zona de la exodoncia.

Se decide llevar a cabo el cierre de la comunicación para lo cual se coloca anestesia infiltrativa a fondo de surco a nivel de la misma y a continuación se realiza el curetaje del coágulo deficiente con el objetivo de eliminarlo y favorecer la formación de uno nuevo. Se colocan dos esponjas hemostáticas en el interior del alvéolo, se legran los bordes mucosos de herida y se suturan con seis puntos independientes.

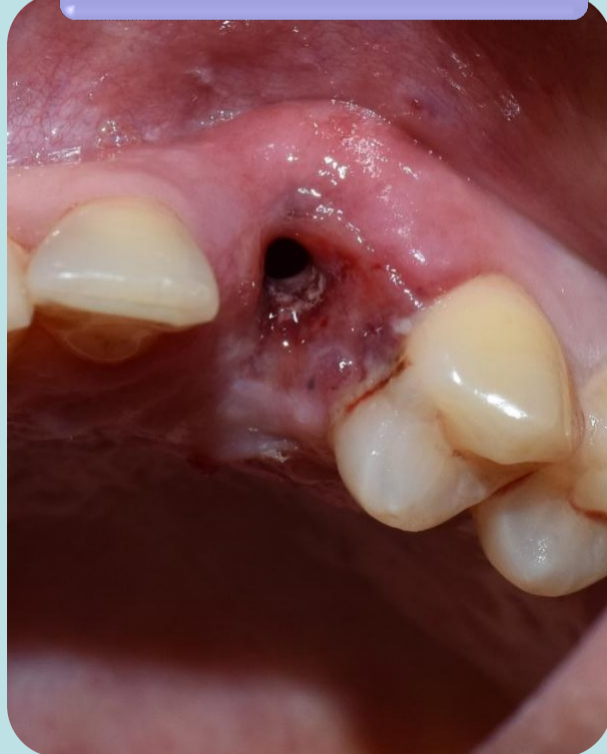Se indica inicio de tratamiento antibiótico y recomendaciones posoperatorias.

A las 48 hs. se realiza un control donde la paciente refiere que ya no tiene pérdida de líquidos por la nariz y clínicamente se observa una buena evolución. A los 10 días se retiran los puntos de sutura.

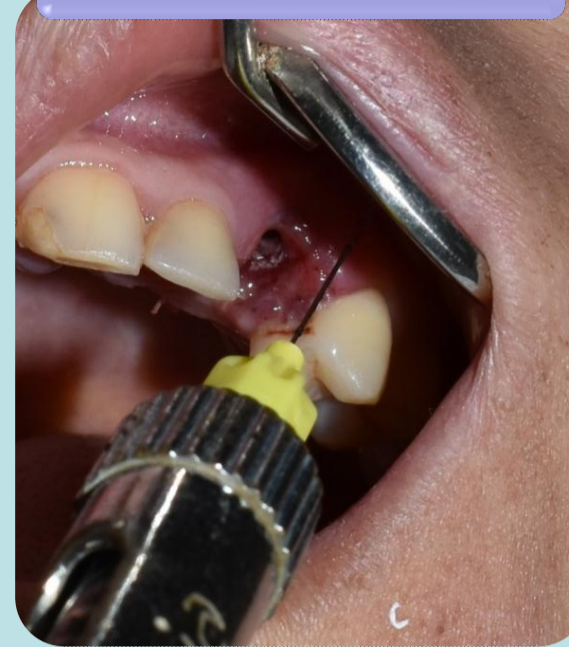Radiografía preoperatoria



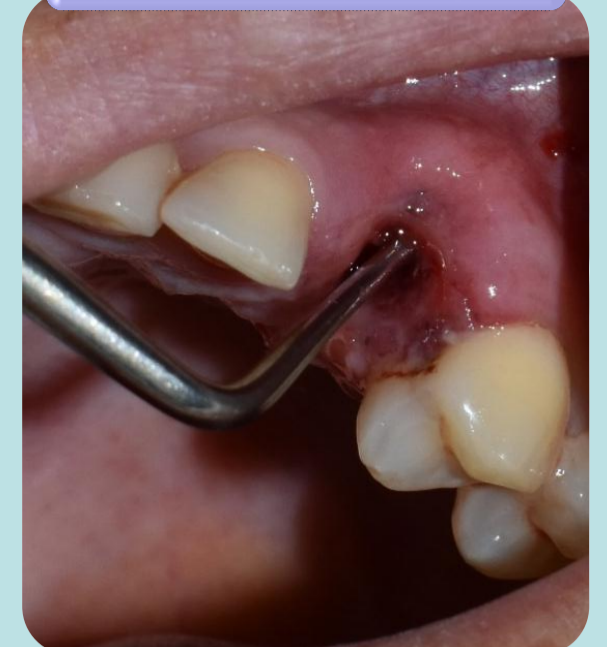Examen clínico



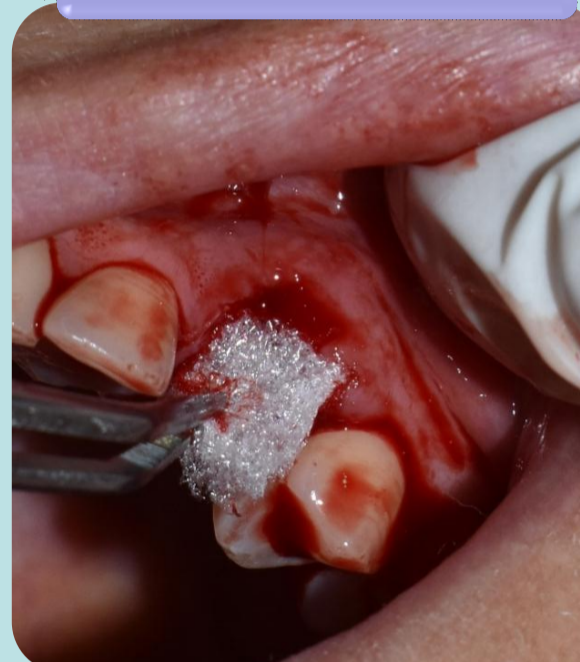Anestesia infiltrativa



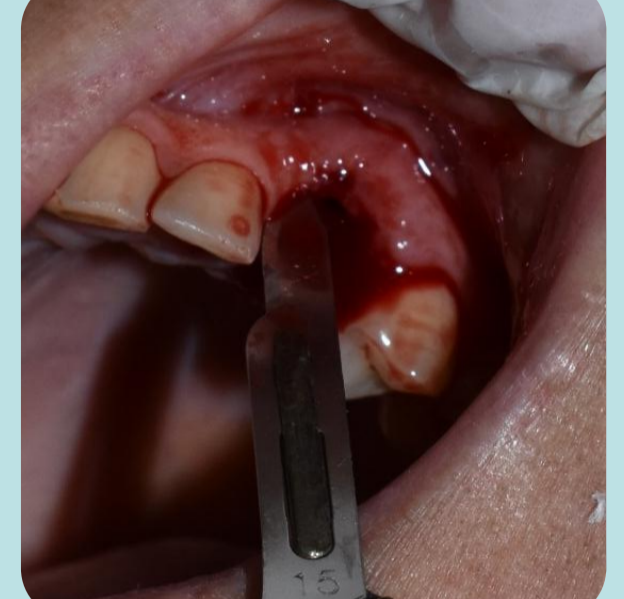Curetaje



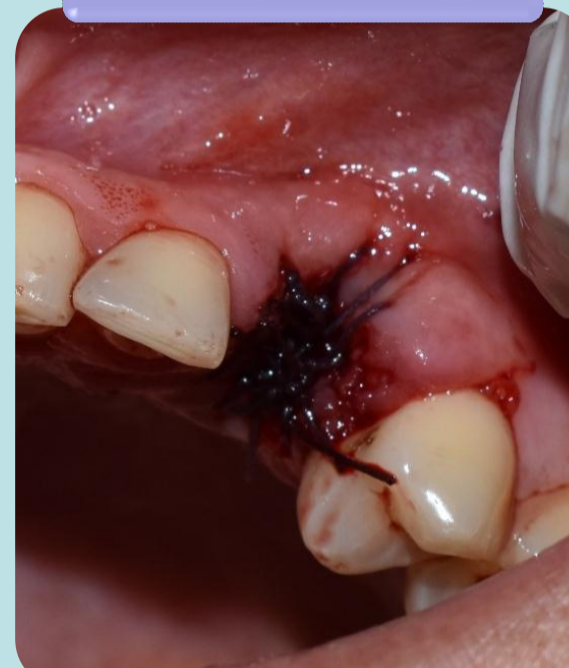Curetaje



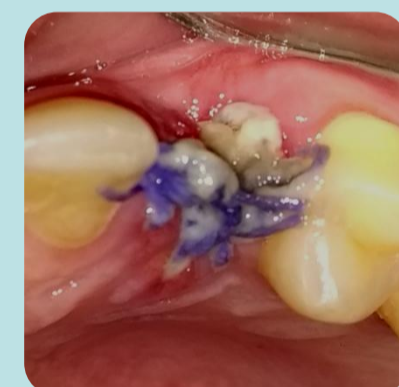Desepitelización y legrado de los bordes mucosos



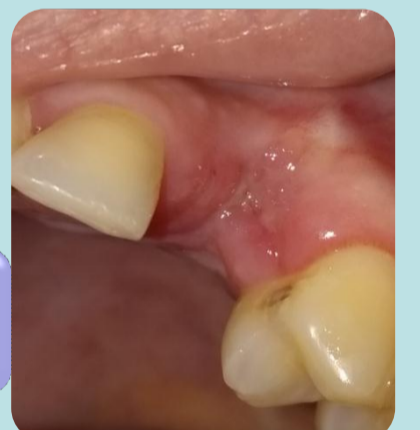Sutura



Controles



48 hs.



Retiro de sutura-
10 días

Conclusiones

Las comunicaciones bucosinusales producto de la exodoncia de piezas dentarias anteriores son infrecuentes pero no imposibles, por lo tanto, es indispensable que siempre se realice junto con el examen clínico, un adecuado examen radiográfico para arribar a un correcto diagnóstico y tratamiento oportuno de la comunicación para minimizar las complicaciones, teniendo en cuenta que una de ellas es la fístula bucosinusal, la cual tiene un pronóstico más desfavorable y requiere un tratamiento quirúrgico más complejo.

Referencias

1. Philip Sapp J., Eversole L., Wysocki G. Patología oral y maxilofacial contemporánea. 2da Ed. Madrid: Ed. El Sevier, 2005.
2. Ries Centeno, G. Cirugía Bucal: Patología, clínica y terapéutica. 9na Ed. Editorial El Ateneo, 1999.
3. Sociedad Española de Cirugía Oral y Maxilofacial. Cirugía Oral y Maxilofacial. 3ra Ed. Ed. España: Medica Panamericana, 2012.