

Resumen

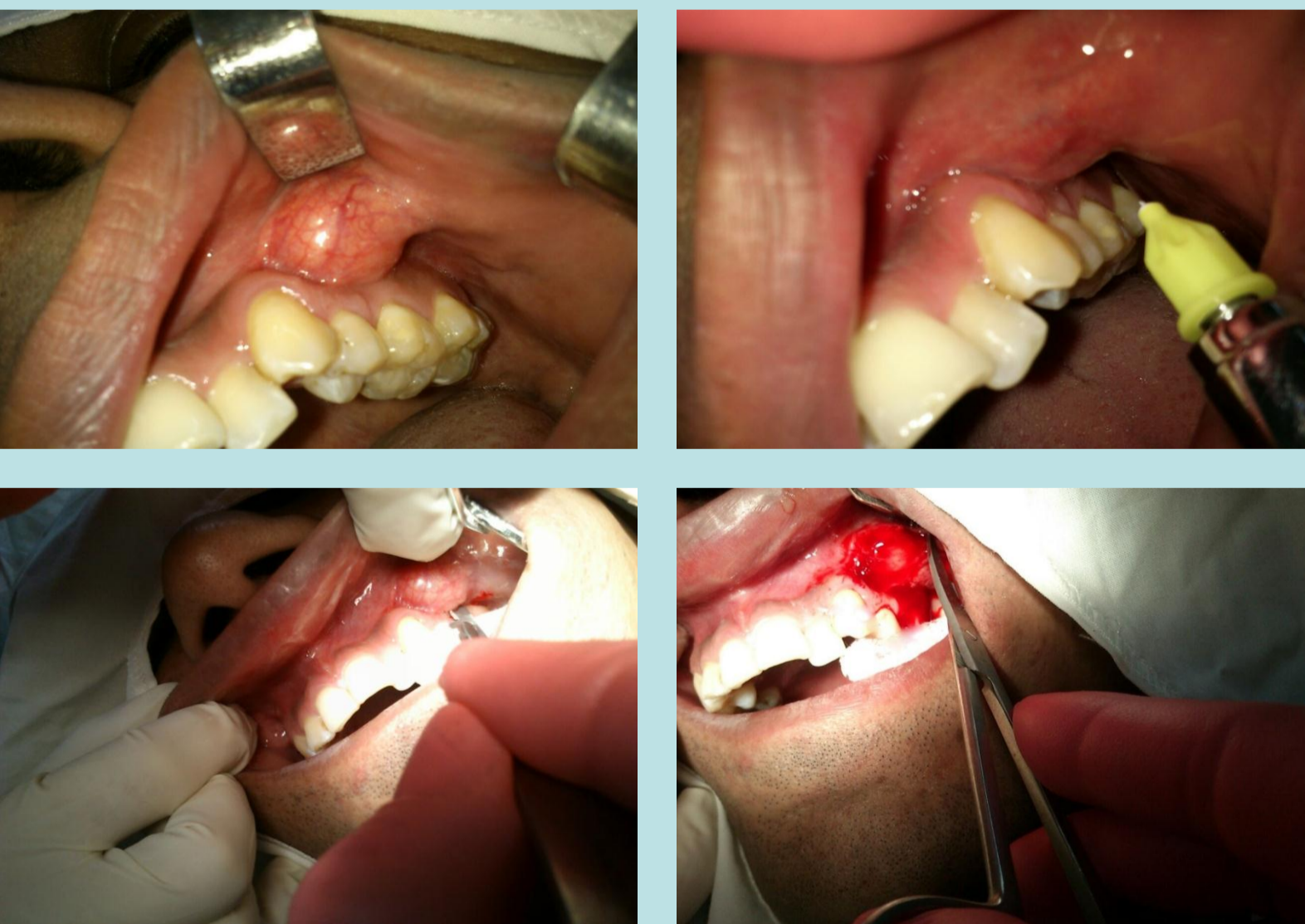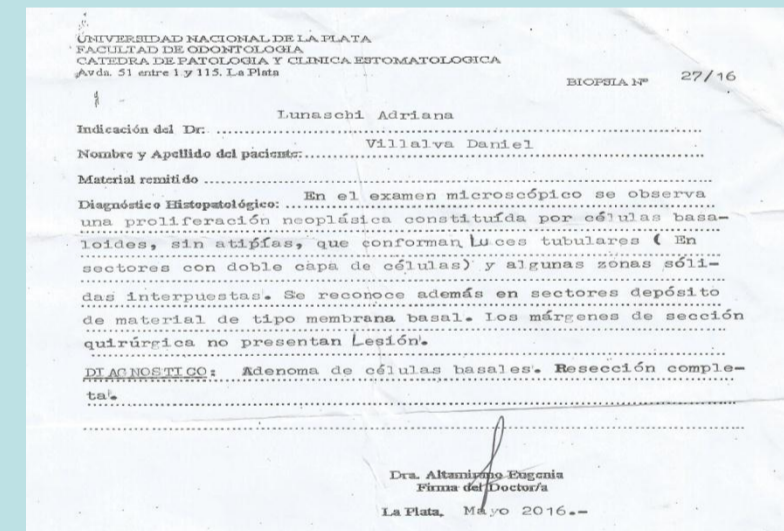
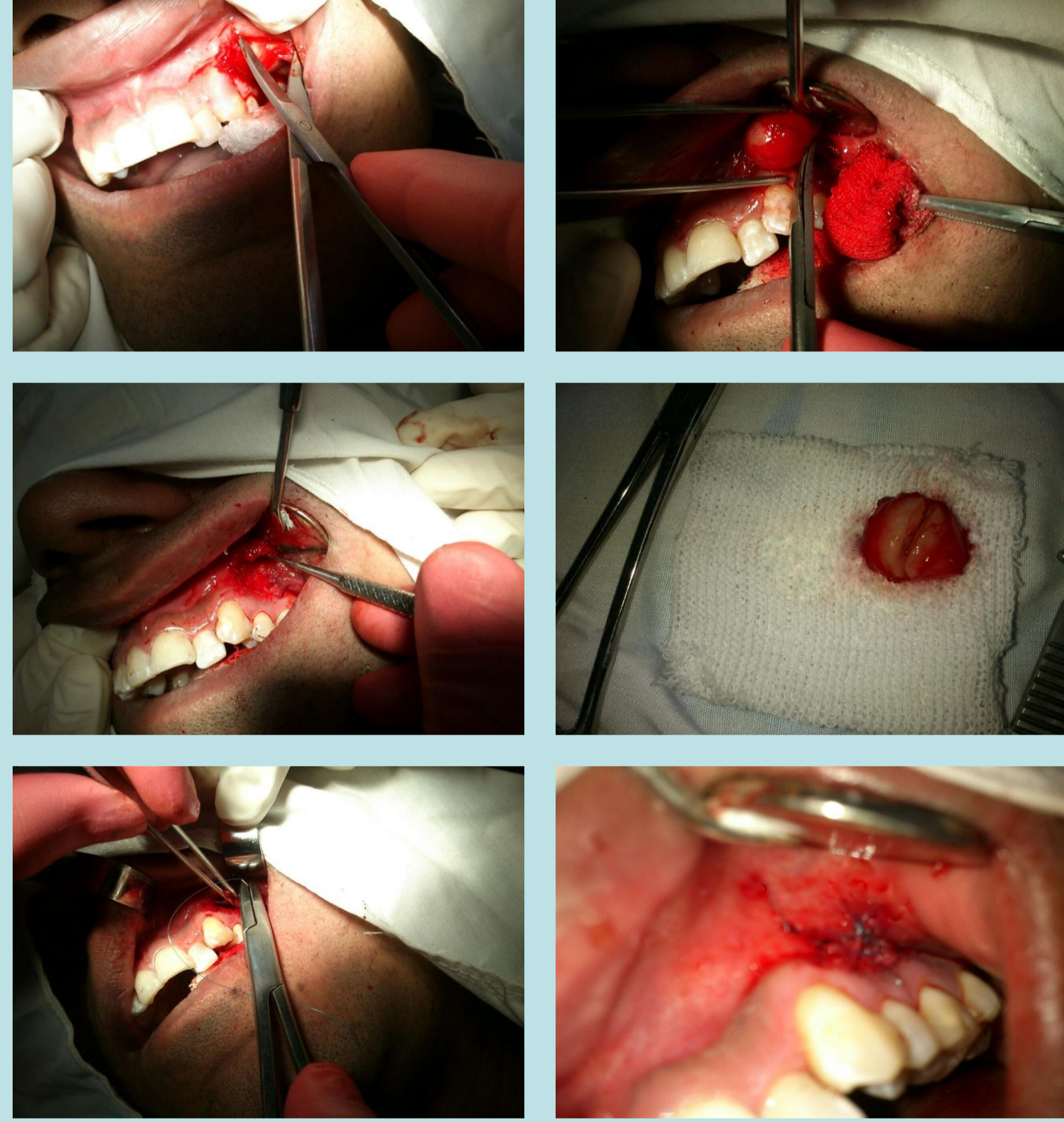Adenoma de células su nombre deriva del aspecto basiloide de las células tumorales es un tumor poco común que representa el 1 % de todas las neoplasias de las glándulas salivales pese a ser un adenoma monomorfo estudios ultra estructurales y de inmunohisto química revelaron que los adenomas de células basales no están siempre formados por un solo tipo de células sino por una combinación de células ductales y células mioepiteliales tienen similitudes histopatológicas con el adenoma canalicular a diferencia del adenoma de células basales es un tumor que afecta a las glándulas parótidas en primer lugar sin embargo las glándulas salivales menores son el segundo lugar mas afectado por este tumor específicamente el labio superior y la mucosa yugal. Paciente de 32 años de sexo masculino que concurre a la asignatura de Cirugía A por una tumoración ubicada en el maxilar superior tabla vestibular a la altura del segundo premolar del lado izquierdo el paciente relata que dicho crecimiento aparece posteriormente a la extracción de dicho premolar en el sitio donde se realizo la anestesia. Tuvimos la oportunidad de encontrar un caso de adenoma de células basales en un paciente hombre en la tercera década de su vida representando un caso poco frecuente en cuanto a la ubicación época de aparición y sexo ya que dicha lesión afecta en el 75% de los casos a las glándulas parótidas y con mayor frecuencia en el sexo femenino.

Introducción

Adenoma de células basales: su nombre deriva del aspecto basiloide de las células tumorales. Es un tumor poco común que representa el 1 % de todas las neoplasias de las glándulas salivales. Pese a ser un adenoma mono morfo, estudios ultra estructurales y de inmunohistoquímica revelaron, que los adenomas de células basales no están siempre formados por un solo tipo celular, sino por una combinación de células ductales y células mioepiteliales. Tienen similitudes histológicas con el adenoma canalicular. En el pasado estos 2 términos se usaban como sinónimos, pero sus diferencias histopatológicas y clínicas determinaron que se consideren como entidades separadas. A diferencia del adenoma canalicular el adenoma de células basales es un tumor que afecta a las glándulas parótidas en el primer lugar de los casos. Sin embargo, las glándulas salivales menores son el segundo lugar mas afectado por este tumor ,específicamente el labio superior y la mucosa yugal. Pueden aparecer a cualquier edad pero es mas común en adultos y ancianos con un pico de prevalencia en la séptima década de vida.

Descripción del Caso

Paciente de 32 años de sexo masculino que concurre a la asignatura de Cirugía A, por una tumoración ubicada en el maxilar superior tabla vestibular a la altura del segundo premolar del lado izquierdo. El paciente relata que este crecimiento aparece posteriormente a la extracción de dicho premolar en el sitio donde se realizo la anestesia. La lesión era de consistencia dura indolora, solo le ocasionaba molestias al tocar la zona. La lesión se manda analizar a la cátedra de anatomía patológica.



Conclusiones

Tuvimos la oportunidad de encontrar un caso de adenoma de células basales en un paciente hombre, en la tercera década de su vida, representando un caso poco frecuente en cuanto a la ubicación, época de aparición y sexo, y a que dicha lesión afecta en el 75% de los casos a las glándulas parótidas y con mayor frecuencia en el sexo femenino y en la séptima década de la vida.

Referencias

Libro DIAGNOSTICO EN CLINICA ESTOMATOLOGICA
CECCOTTI.SFORZA
CARZOGLIO LUBERTI-- FLICHTMAN Año 2007
Libro THOMA PATOLOGIA ORAL
ROBERT J.GORLIN
HENRY M. GOLDMAN Año 1984

