

# Sinusitis de Origen Dentario

Numero del  
Póster

Autores: Pascucci Arraras, Aylen Namin / Asesor: Gulayin, Guillermo.

Institución: Facultad de Odontología de la Universidad Nacional de la Plata

Categoría: Casos Clínicos

## Resumen

La sinusitis es la inflamación de la mucosa que tapiza los senos paranasales producto de una comunicación bucosinusal.

Su etiología puede ser:

Iatrogénica: exodoncia

Traumática

Asociada a otros procesos patológicos (abscesos periapicales, quistes, enfermedad periodontal, cuerpos extraños)

Presenta una triada sintomática característica que corresponde a:

- Congestión u obstrucción nasal
- Secreción nasal
- Cefalea

Los pacientes pueden referir también otros síntomas como: Faringitis, dolor ocular, odontalgia, halitosis, mal gusto y cacosmia.

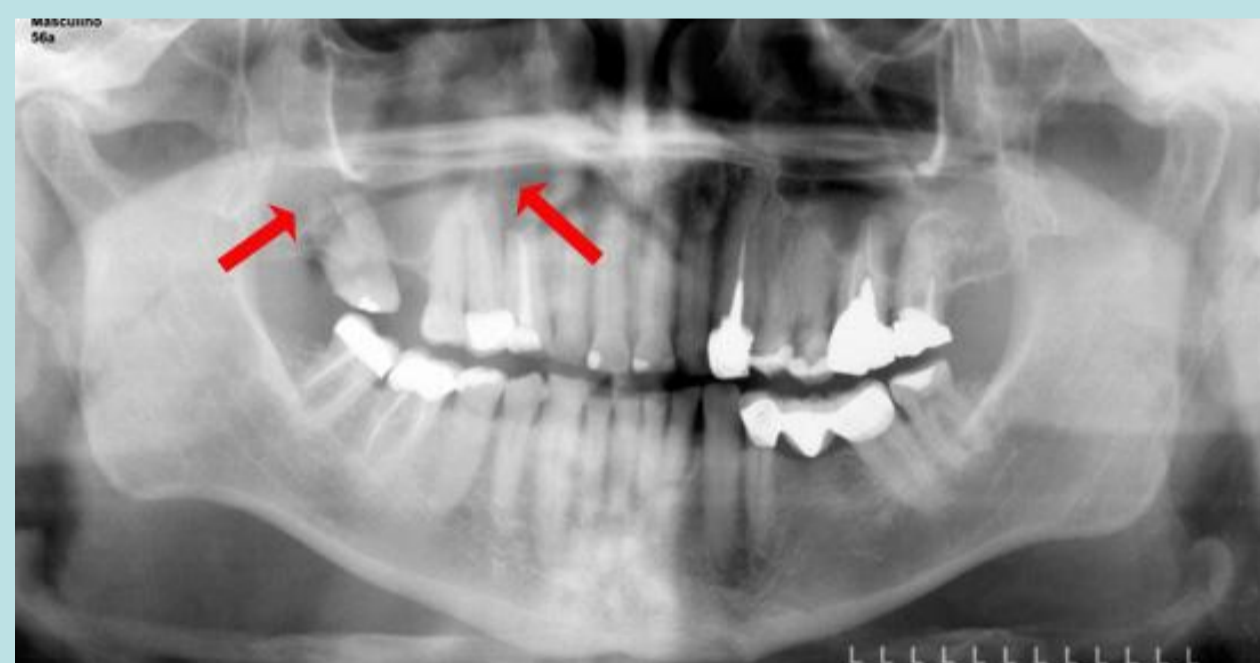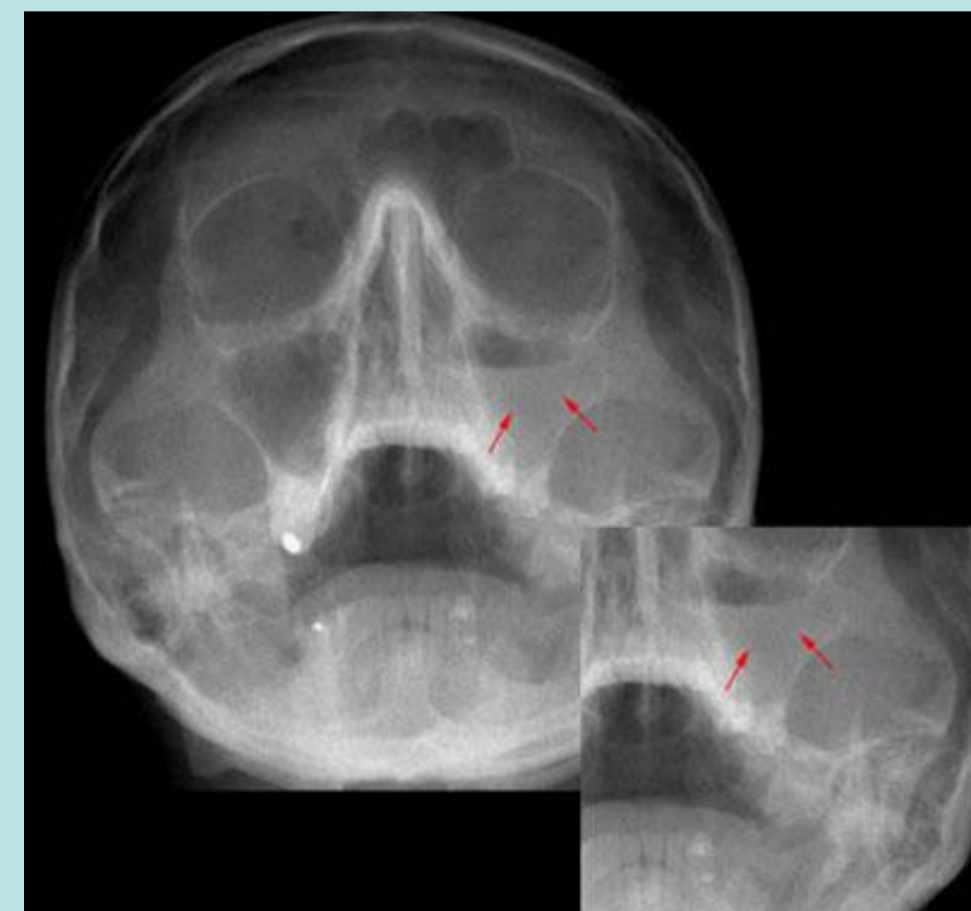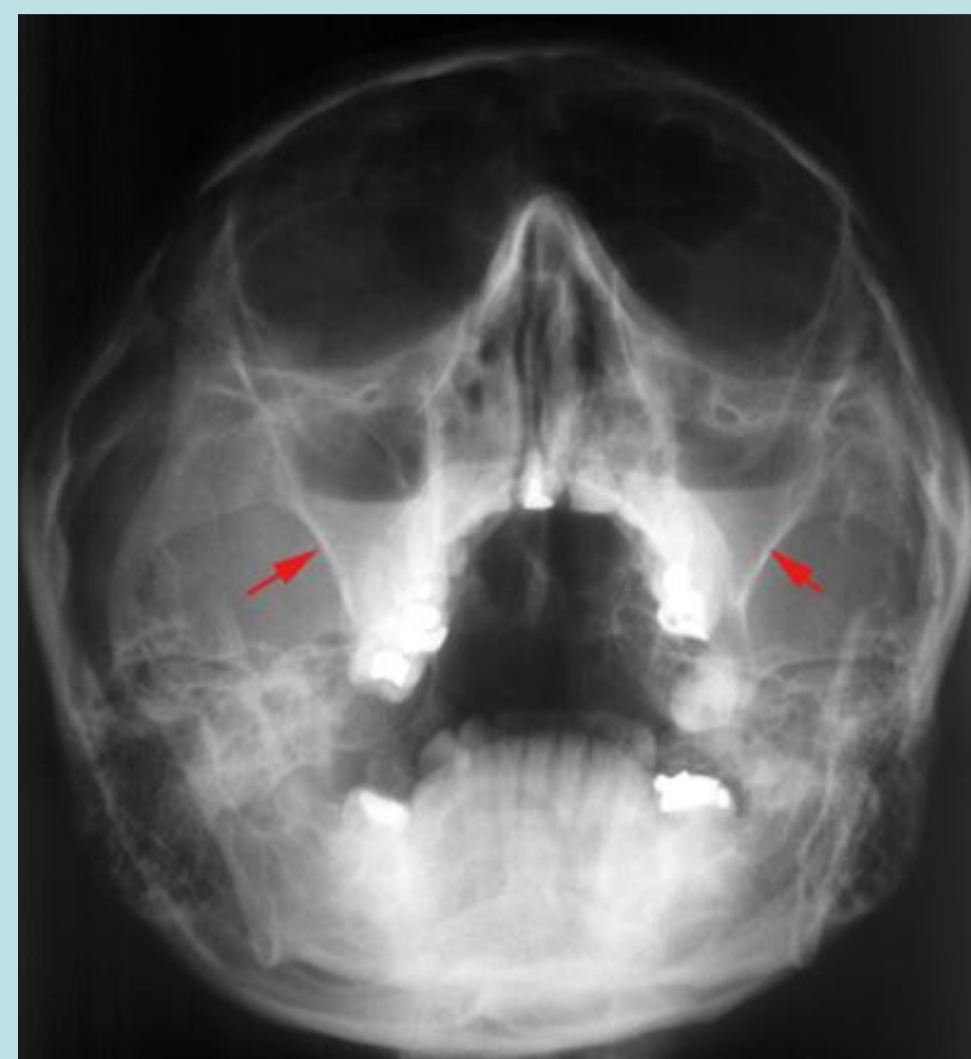
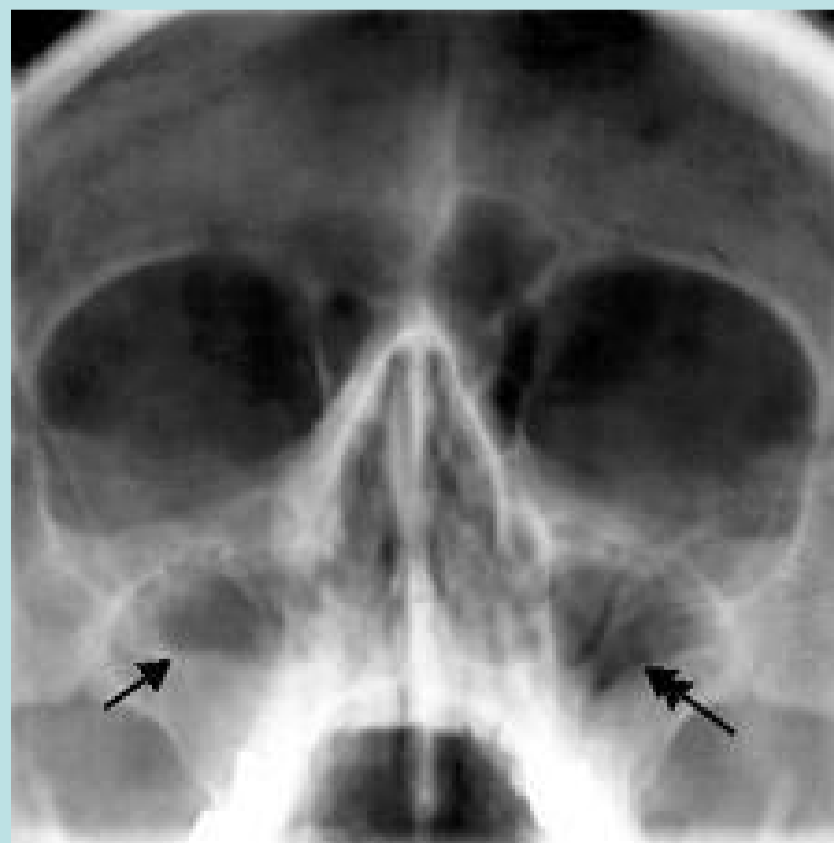
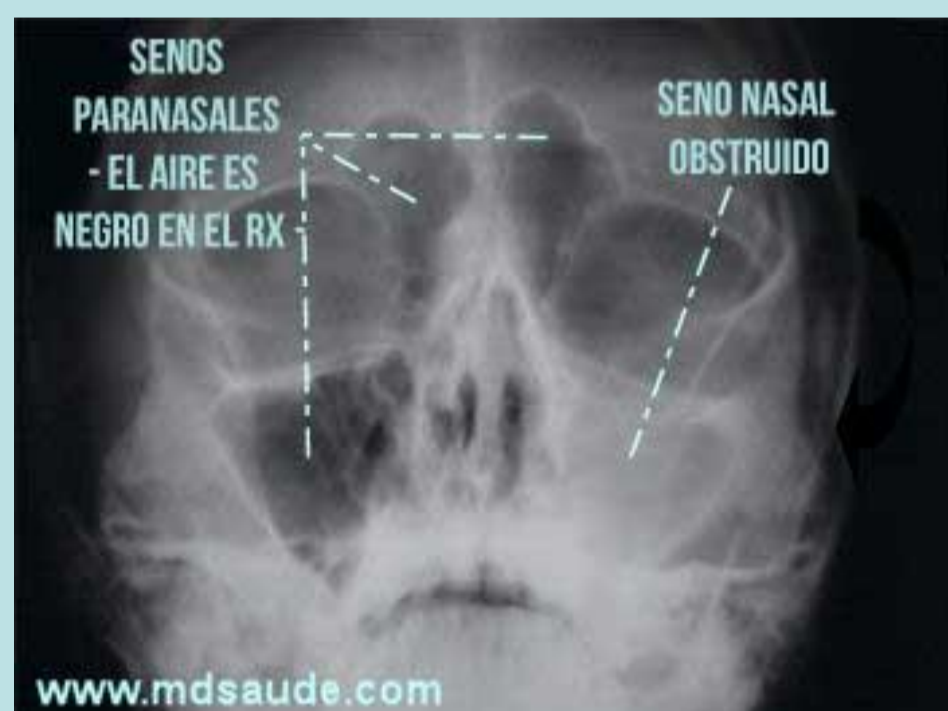Para realizar el diagnóstico nos basamos en la Historia Clínica y Radiografías panorámicas, mentonasoplacas y tomografías.

## Introducción

La sinusitis de origen dentario es una patología que por distintas razones como abscesos periapicales, quistes, implantes, etc., genera una inflamación de la mucosa de los senos paranasales que cursa con congestión y secreción nasal, cefalea, halitosis, odontalgia, entre otras.

## Descripción del Caso

Se observa el seno maxilar como una cavidad radioopaca, es decir que se encuentra obstruido.



## Conclusiones

Como conclusión, podemos decir que la radiología es de gran aporte para determinar la etiología de esta patología, y poder aplicar un correcto tratamiento.

## Referencias

1. [http://www.scielo.cl/scielo.php?script=sci\\_arttext&pid=S0718-381X2013000300014](http://www.scielo.cl/scielo.php?script=sci_arttext&pid=S0718-381X2013000300014)
2. <http://www.drmoina.com.ar/sinusitis-odontogena.html>
3. <http://www.mdsau.de.com/es/2015/12/sinusitis.html>

