

PREMOLAR INFERIOR CON TRES CONDUCTOS:

Autores: O. H. ZARACHO; C. TUDOR; G. AMESTOY; F. CAROSILLO; J. MAINETTI; C. MERCAPIDE
Institución : Cátedra de Endodoncia. Facultad de Odontología. Universidad Nacional de La Plata

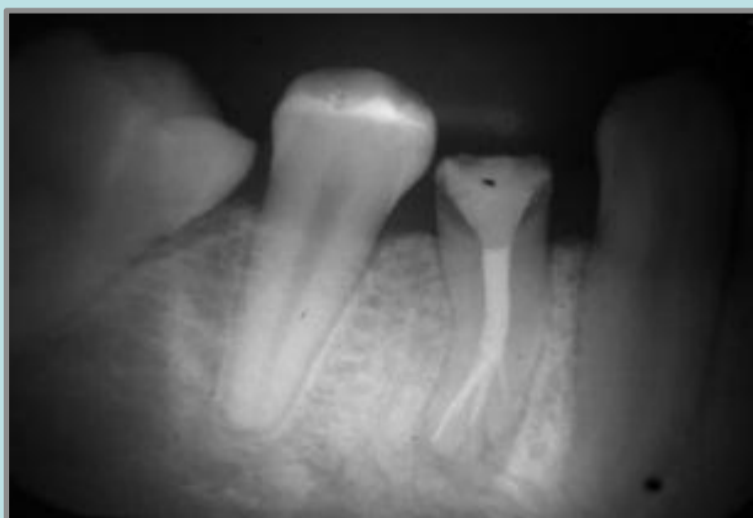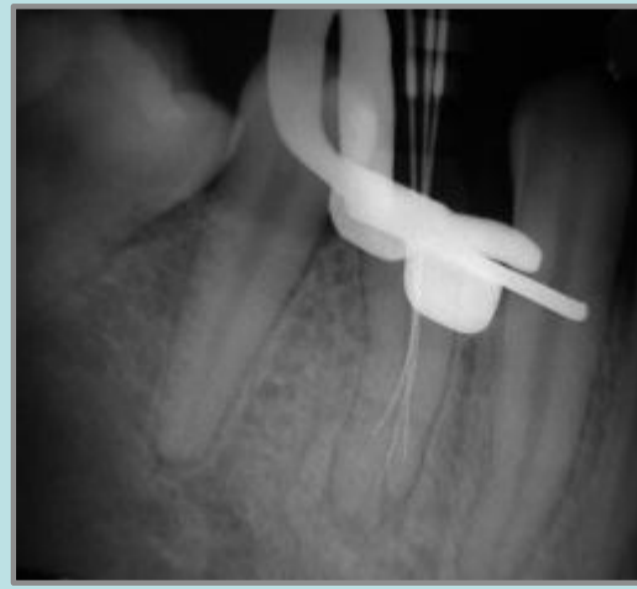
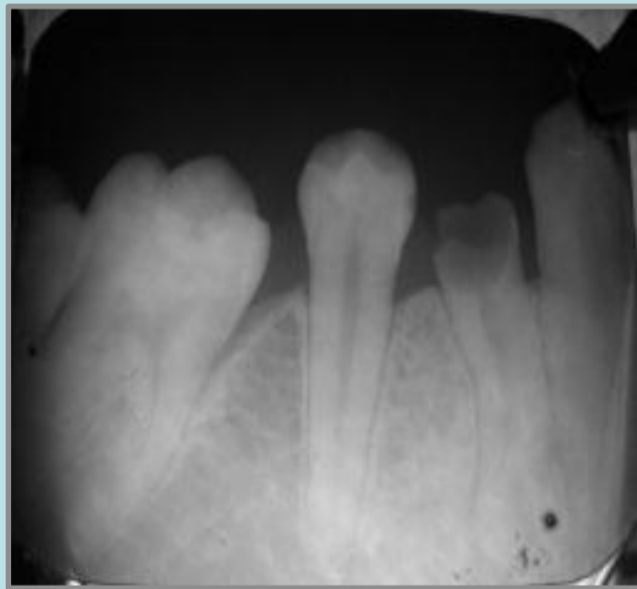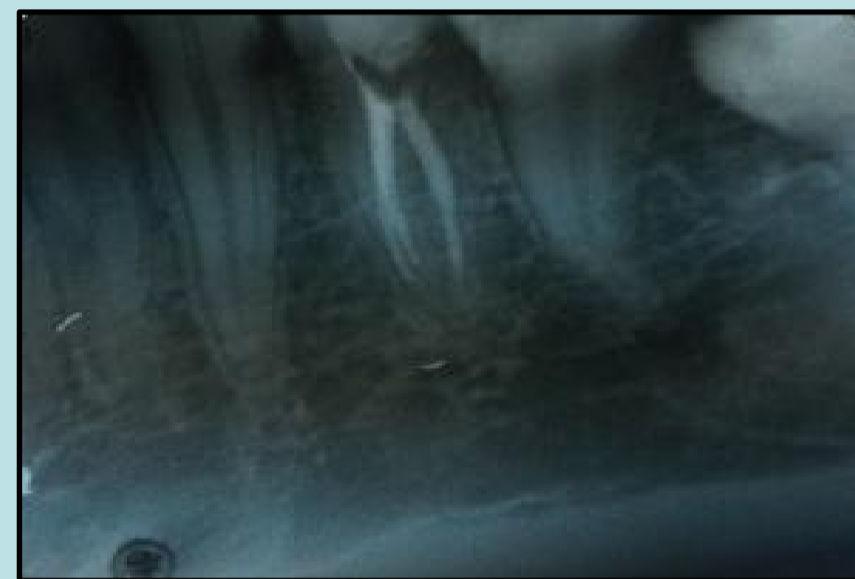
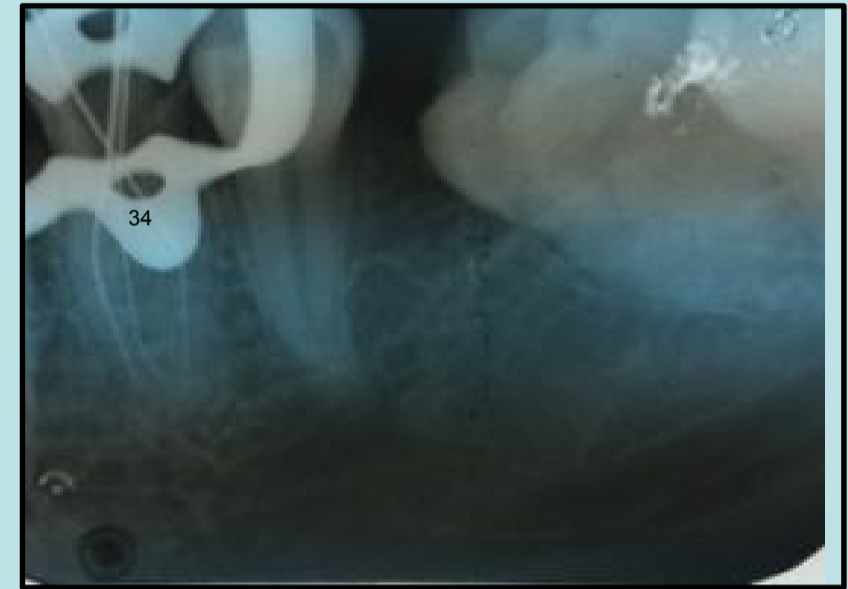
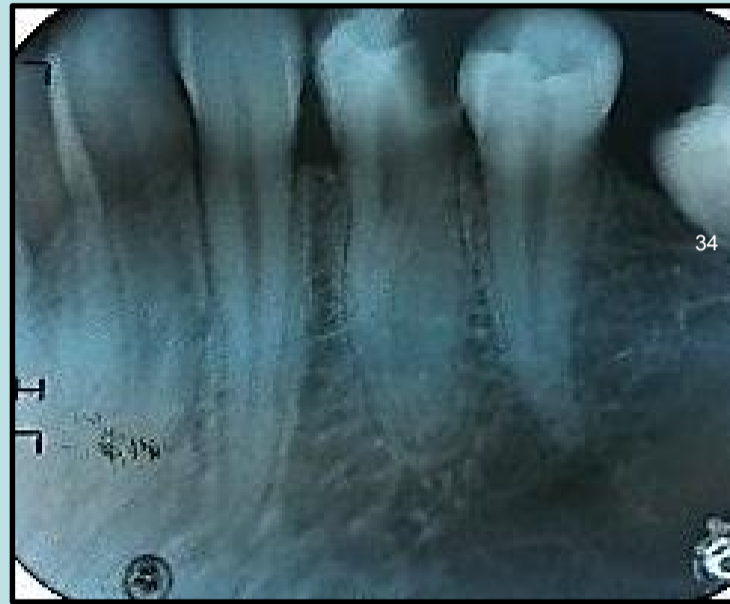Categoría: Casos Clínicos

Resumen

Para alcanzar el éxito en el tratamiento endodóntico, uno de los grandes desafíos es acceder, conformar y sellar la totalidad de los conductos radiculares. El clínico no sólo deberá tener conocimiento básico de la morfología interna del sistema de conductos, sino conocer las variaciones anatómicas de los conductos en las piezas dentarias. Estadísticamente, la posibilidad de un tercer conducto, en el primer premolar inferior es menor al 1%. El objetivo del siguiente trabajo es demostrar, dos casos clínicos de primeros premolares inferiores con tres conductos realizados en la Facultad de Odontología de la Universidad Nacional de la Plata

Descripción del Caso

Caso clínico 1
Pieza 44
Paciente femenino
Diagnostico: Pulpitis irreversible
Tratamiento:
Biopulpectomia total



Caso clínico 2
Pieza 34
Paciente masculino
Diagnostico :
Necrosis pulpar séptica
Tratamiento:
Tratamiento de conducto

Conclusiones

Se encontraron tres conductos principales en la pieza número 44 y tres conductos principales en la pieza número 34

Conclusión:
El conocimiento de la morfología interna y externa de la pieza dentaria nos permitirá, junto a la correcta interpretación radiográfica y el estudio de la casuística, resolver las variaciones anatómicas y morfológicas complejas que estas puedan presentar, y así mejorar el pronóstico del tratamiento.