

PANCREATITIS AGUDA Y CRONICA. ANATOMIA PATOLOGICA

PANCREATITIS AGUDA (Necrosis pancreática aguda)

Las alteraciones anatomopatológicas son derivadas de la destrucción enzimática del parénquima pancreático y estructuras vecinas.

Macroscópicamente la alteración tiende a ser difusa y se observan áreas de destrucción proteolítica parenquimatosa de color gris blanquecino, focos hemorrágicos y zonas de necrosis adiposa intra y peripancreática.^(4, 6, 7, 8)

Primariamente predomina el edema, apareciendo en forma secuencial o simultánea necrosis y hemorragia textural. En grados extremos el páncreas en su totalidad se transforma en un secuestro necrótico o hemorrágico. Las enzimas activadas, sobre todo las de acción lipolítica, lesionan las células adiposas adultas de epiplón, mesenterio, etc. (citoesteatonecrosis), induciendo a la aparición de líquido seroso peritoneal ligeramente turbio con contenido de glóbulos oleosos.

La histología está basada en la destrucción proteolítica parenquimatosa, necrosis vascular con hemorragia (elastasa), necrosis grasa y reacción inflamatoria secundaria. Al edema intersticial inicial sobreviene necrosis endocrina y exocrina de tipo coagulativo (fig. 1); periféricamente existe reacción de tipo leucocitario.

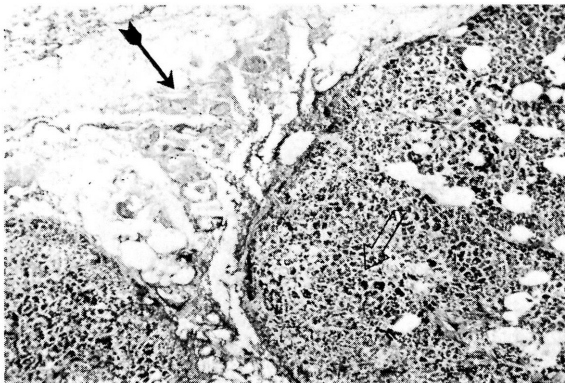


Figura 1. Pancreatitis aguda. Necrosis parenquimatosa (flecha clara) y de tejido adiposo peripancreático (flecha oscura). H-E. 40 X.

Depende del calibre de los vasos comprometidos, el nivel de la hemorragia intersticial. La necrosis de células adiposas se manifiesta por una pérdida

de contornos celulares y aspecto granuloso citoplásmico (fig. 2).

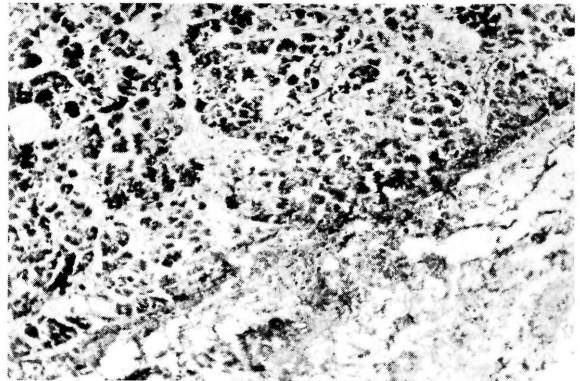


Figura 2. Detalle de la figura anterior. H-E. 100 X.

La reacción inflamatoria muestra vasocongestión, infiltrados leucocitarios y escasa extravasación eritrocitaria (fig. 3). Cuando las áreas necróticas son

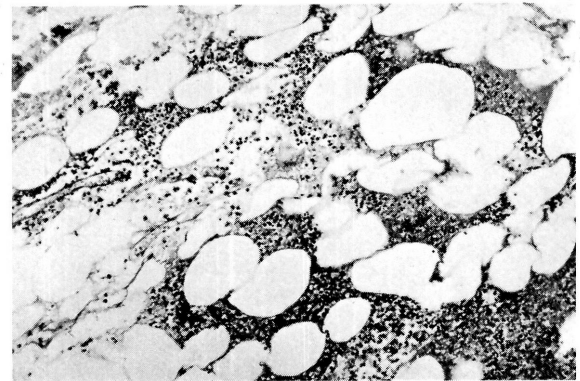

Figura 3. Necrosis del tejido adiposo peripancreático con infiltrados reactivos polimorfonucleares. H-E. 100 X.

circunscritas por tabiques conectivos pueden formarse cavidades residuales de tamaños variables (pseudoquistes).⁽⁹⁾

También se citan como secuelas en los casos leves, la fibrosis intersticial, y en casos más extensos los nódulos fibrosos que pueden producir ocasionalmente compresión canalicular.

* Profesor adjunto de la Cátedra de Patología I de la Facultad de Ciencias Médicas de la Universidad Nacional de La Plata

** Ayudante diplomado de la Cátedra de Patología I de la Facultad de Ciencias Médicas de la Universidad Nacional de La Plata

PANCREATITIS CRONICA

Tenga o no manifestación clínica, la alteración se caracteriza por una destrucción progresiva del parénquima pancreático a través de exacerbaciones inflamatorias repetidas.^(1, 3, 4)

Patogénicamente, las lesiones producidas serían similares a las de las pancreatitis agudas, pero de tipo iterativo y de grado mucho menor. Los cambios macroscópicos cubren una amplia gama; en las fases primarias puede haber aumento de volumen por edema intersticial, con el progreso de la afección hay disminución de volumen por destrucción parenquimatosa progresiva.

La inducción de formación de tejido conectivo puede llevar a una fibrosis difusa o nodular, pero siempre con aumento de consistencia del órgano.

Los focos de necrosis pueden originar cavitaciones pequeñas (pseudoquistes) que por lo general no exceden el centímetro de diámetro, e infrecuentemente se aprecian depósitos calcícos. Estos últimos ocasionalmente se agrupan formando concreciones litiasicas ductales.⁽⁵⁾ Microscópicamente se observa involución del tejido glandular y aumento del tejido conectivo intersticial.

El balance en el predominio de uno u otro tejido posibilita la clasificación en grados de la afección. En el grado I la fibrogénesis intersticial es mínima, mientras en el grado III (cirrosis pan-

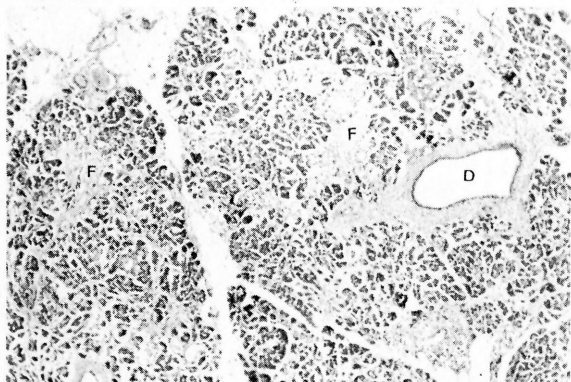


Figura 4. Pancreatitis crónica grado I. Ectasis ductal (D) y fibrosis septal pericanalicular e intersticial (F). H-E. 100 X.

creática) la involución exocrina es total, pudiendo existir remanentes insulares y ductales, pero la masa de parénquima pancreático aparente está compuesta por tejido conjuntivo (figs. 4 y 6). El grado II comprende etapas intermedias de la enfermedad (fig. 5).

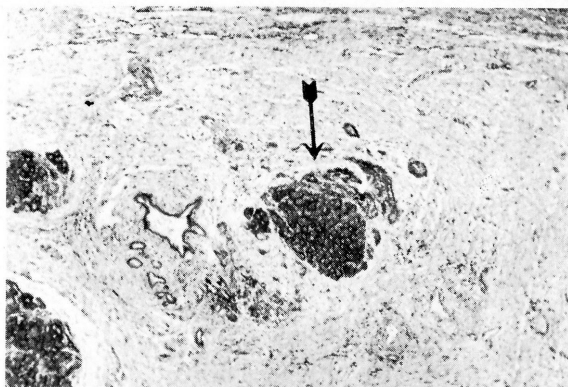


Figura 5. Pancreatitis crónica grado II. Densa fibrosis intersticial con remanentes aislados de parénquima pancreático (flecha). H-E. 40 X.

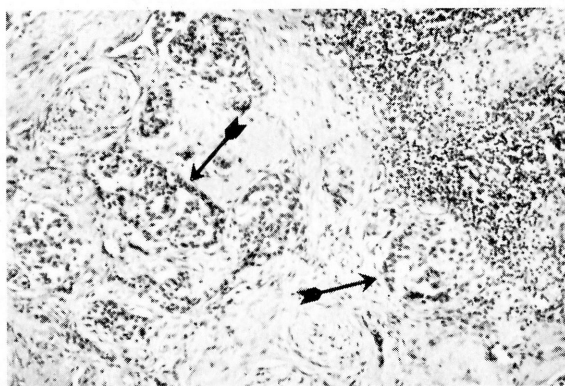


Figura 6. Pancreatitis crónica grado III. Remanente insular (flechas) con involución total exocrina. Fibrosis e infiltrados mononucleares H-E. 100 X.

A estas alteraciones se agrega la distorsión del sistema canalicular con anomalías epiteliales (metaplasia malpighiana, hiperplasia y distintos grados de displasia).⁽²⁾

BIBLIOGRAFIA

- 1 AMMANN, R.: La pancreatitis crónica juvenil idiopática. *Medicina Alemana*, vol. 18:589-604, 1977.
- 2 CUBILLA, A. L., y FITZGERALD, P. J.: Classification of pancreatic cancer (Nonendocrine). *Mayo Clin. Proc.*, 54:449-458, 1979.
- 3 DAVIDSON, P., y col.: Hereditary pancreatitis. *Ann. Intern. Med.*, 68:88-96, 1968.
- 4 EFRON, G.: The natural history of pancreatitis. *British J. Surg.*, 53:702, 1966.
- 5 LEGER, y col.: Profil anatomo-clinique des lithiases pancréatiques. *Presse Médicale*, 8:1977-2000, 1979.
- 6 MOIR, D.: Drug-associated acute pancreatitis. *Lancet*, II:369, 1978.
- 7 OTTO, H.: Actualizaciones: aspectos morfológicos de las pancreatopatías. *Medicina Alemana*, vol. 16:8266-279, 1975.
- 8 STORCK, G., y col.: A study of autopsies upon 116 patients with acute pancreatitis. *Surgery Gyn. and Obst.*, 143:241-245, 1976.
- 9 WHINSHIP, D.: Pancreatitis: pancreatic pseudocysts and their complications. *Gastroenterology*, 73:593-603, 1977.