

TÍTULO: CONTENÇÃO FUNCIONAL ORGÂNICA, PELA DRA. ANA MARÍA KITRILAKIS.



AUTORES: Prof. Dra. Ana María Kitrilakis, Prof. Mg. Ivana Lorena Perdomo Sturniolo, Od. Cintia Soledad Ogas.

INSTITUCIÓN: Carreira de Especialização em Ortodontia. Faculdade de Odontologia.

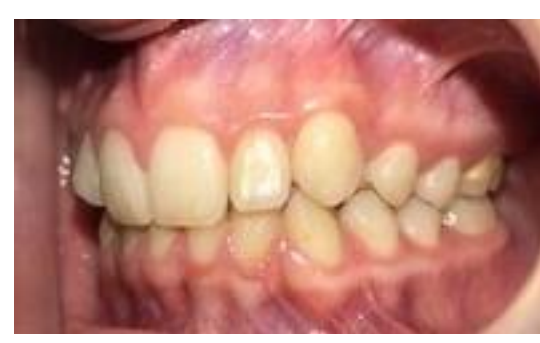
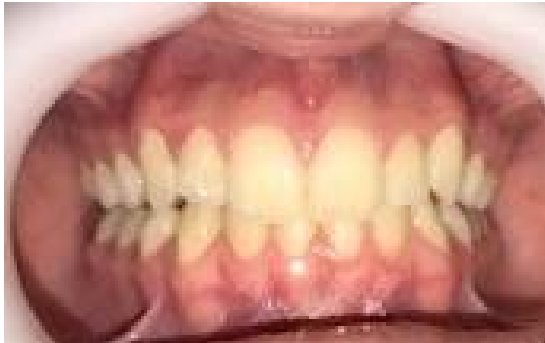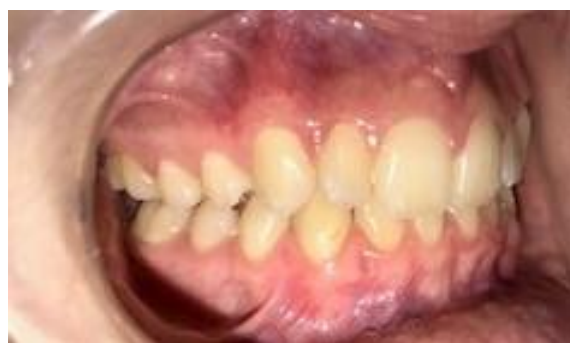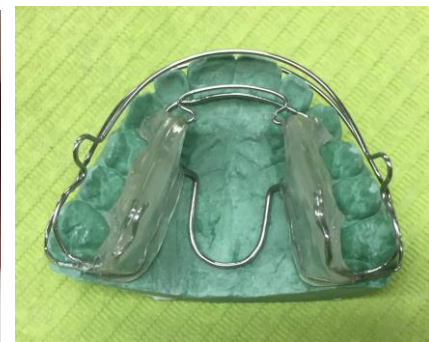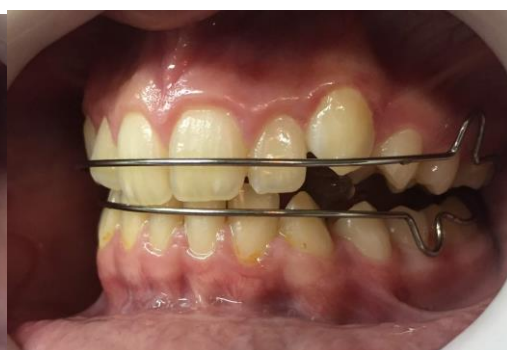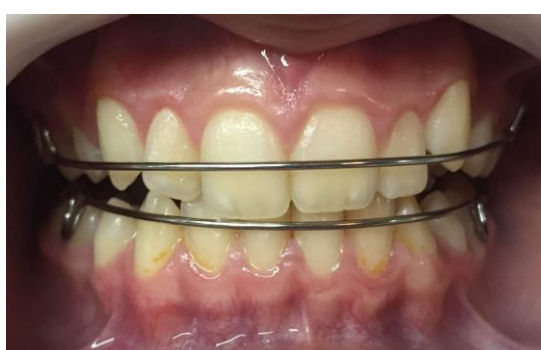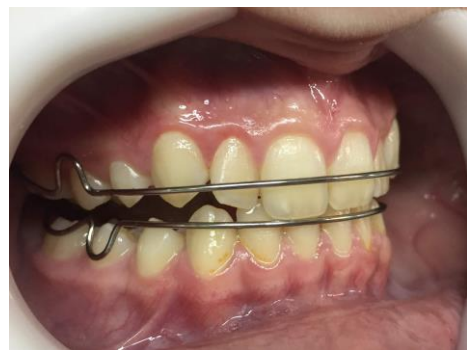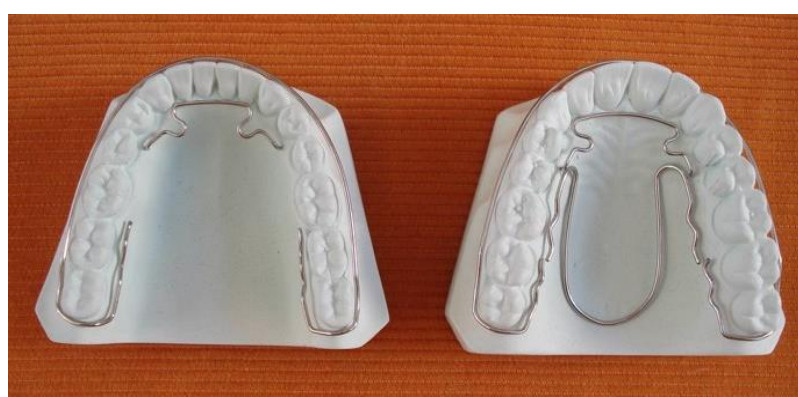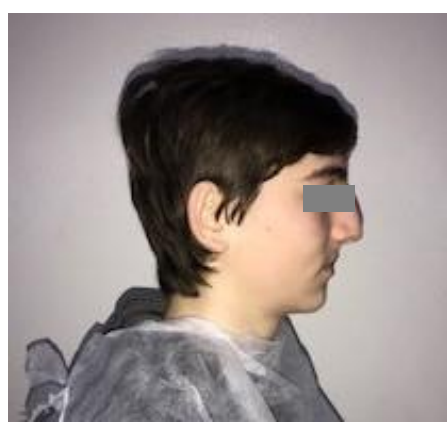Universidade Nacional da Prata. Argentina

Introdução- Objetivos:

Como sabemos, a estabilidade pós-tratamento é mais difícil de manter do que o próprio tratamento. Sob esse lema, procuramos construir um dispositivo funcional que ajude a manter os objetivos do tratamento. Eles mantiveram a harmonia das formas através da reabilitação da função. Estabilize e complete a erupção cutânea. Precisa liberar peças permanentes que estão em erupção. Intercuspidação máxima no centro de oclusão.

Descrição do caso:

Paciente masculino de 11 anos. Apresenta nas duas mandíbulas a retroposição incisiva e esquelética classe I segundo Schwartz e molar e canino II segundo Angle. Maxilar estreito superior. Mesogressão do setor esquerdo. Overjet e Overbite aumentaram. Ingestão atípica Com posição baixa da língua e hipotonicidade muscular. O tratamento foi abordado com uma equipe funcional, o ativador elástico aberto Klammt, com esporão mesial da peça nº 26 para distalização. Como elemento de contenção, foi utilizado um dispositivo funcional



Conclusão

Foi possível alcançar os objetivos propostos e garantir a reabilitação funcional. Ter um recurso que atenda aos objetivos estabelecidos e permita estabilidade a longo prazo é muito difícil de alcançar.