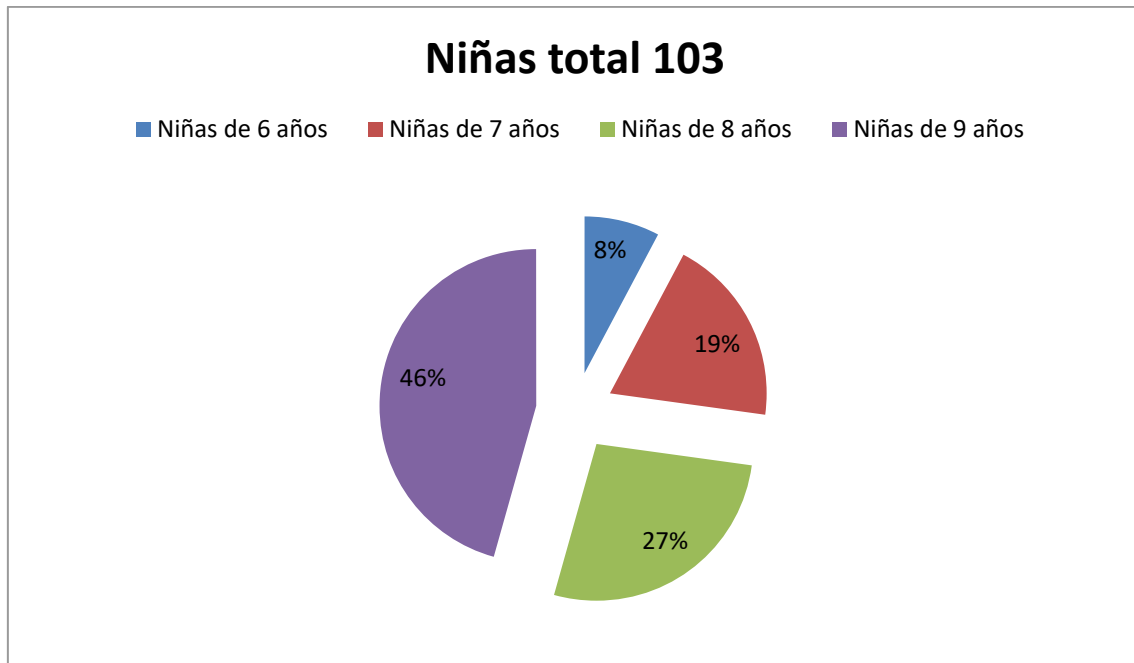


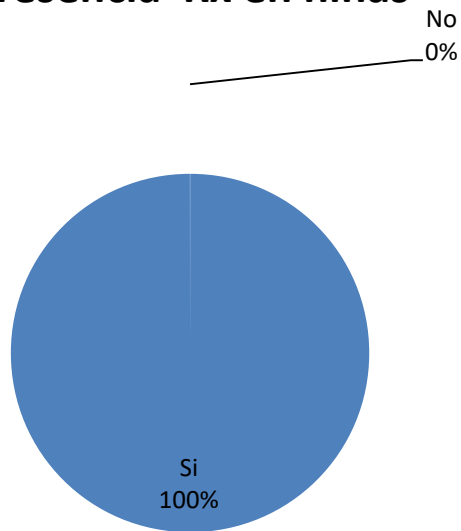
Niñas total 103

| | |
|-----------------|-----|
| Niñas total | 103 |
| Niñas de 6 años | 8 |
| Niñas de 7 años | 20 |
| Niñas de 8 años | 28 |
| Niñas de 9 años | 47 |



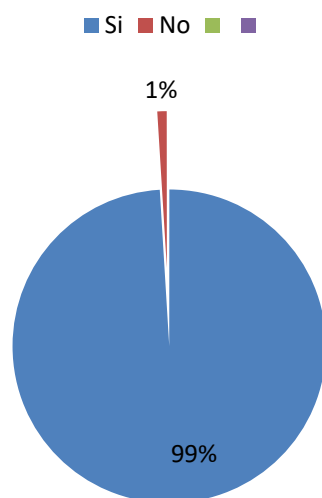
| | |
|---|-----|
| Presencia Rx de primeros molares en niñas | |
| Si | 412 |
| No | 0 |

Presencia Rx en niñas

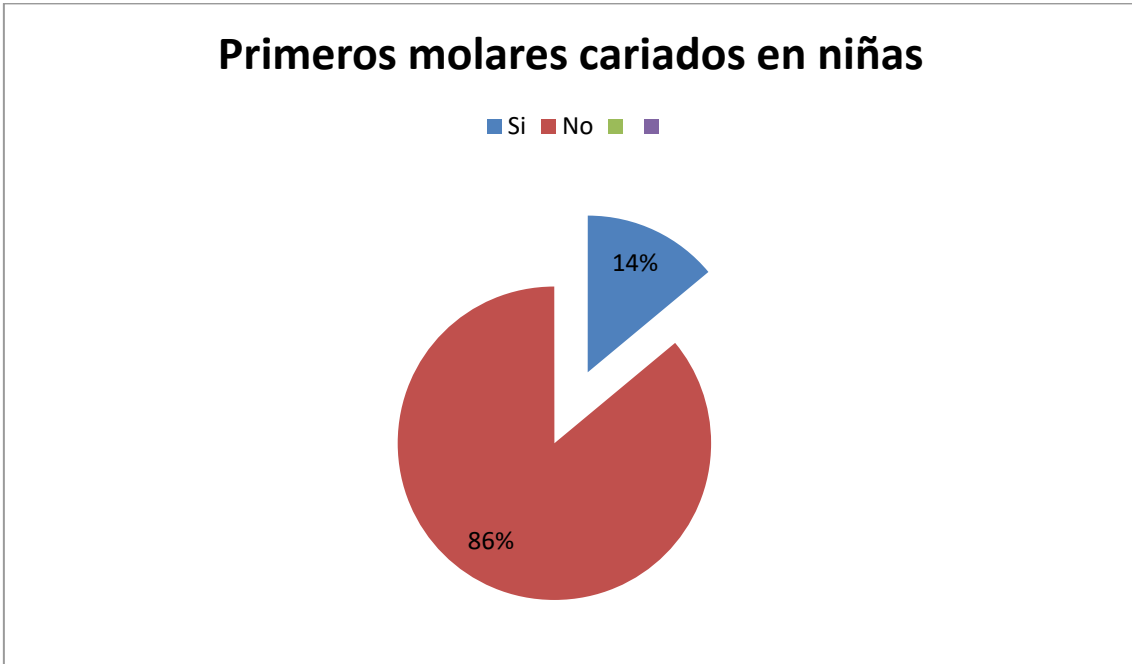


| Primero molares erupcionados en niñas | |
|---------------------------------------|-----|
| Si | 408 |
| No | 4 |

Erupcion de primeros molares en niñas

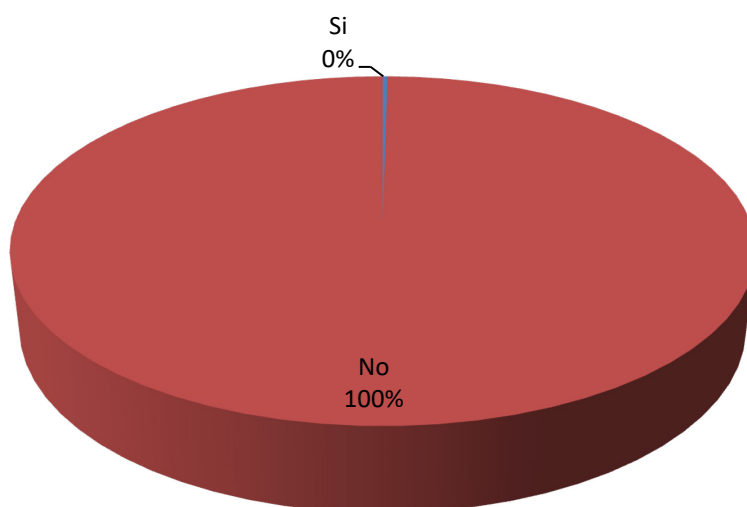


| Primeros Molares Cariados en Niñas | |
|------------------------------------|-----|
| Si | 57 |
| No | 351 |



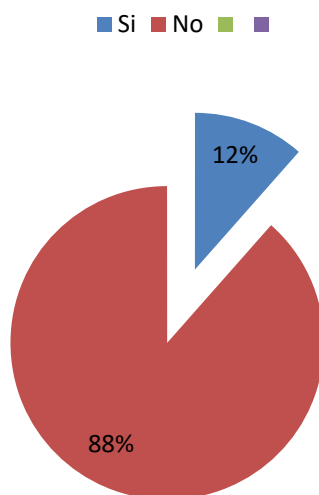
| Endodoncias en primeros molares en niñas | |
|--|-----|
| Si | 1 |
| No | 407 |

Endodoncia en primeros molares en niñas



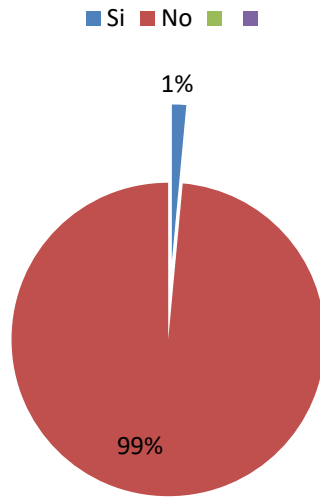
| Corona protésica en niñas | |
|---------------------------|-----|
| Si | 47 |
| No | 361 |

Corona Protésica en niñas



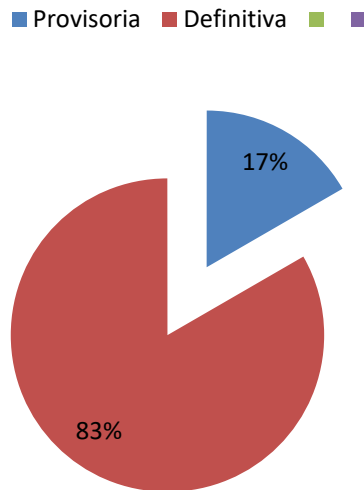
| Restauracion de primeros molares en niñas | |
|---|-----|
| Si | 6 |
| No | 402 |

Obturados en niñas



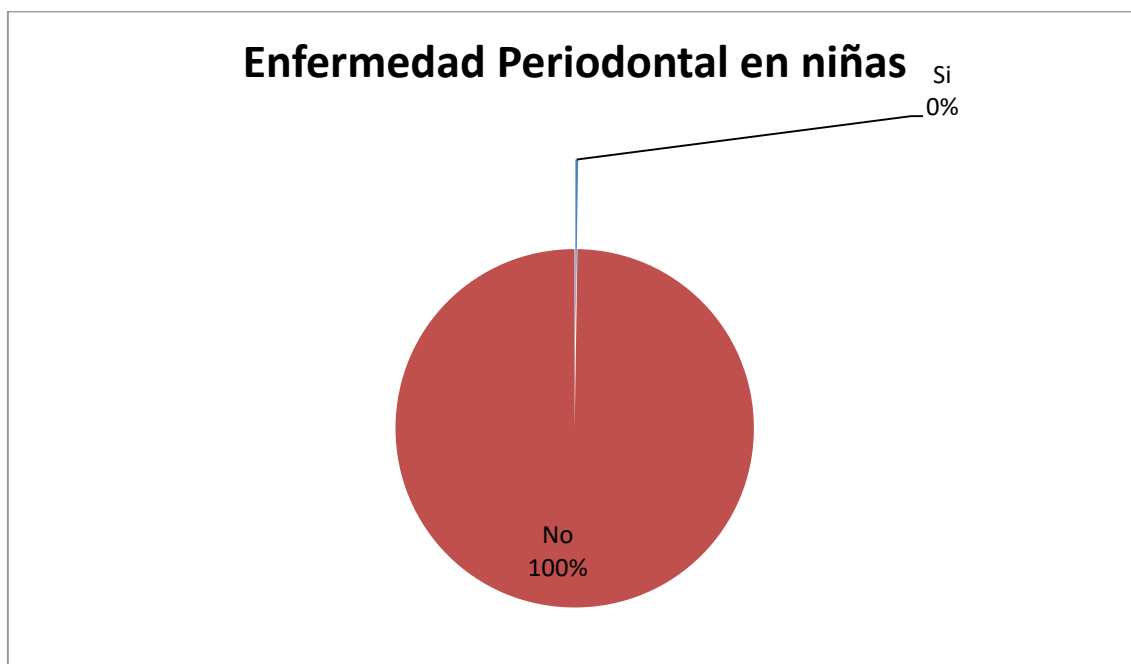
| Tipo de Restauracion en niñas | |
|-------------------------------|---|
| Provisoria | 1 |
| Definitiva | 5 |

Tipo de Obturacion en niñas



| Enfermedad Periodontal en niñas | |
|---------------------------------|---|
| Si | 1 |

| | |
|----|-----|
| No | 407 |
|----|-----|



| Hallazgos RX en niñas | |
|---------------------------|---|
| Dilaceraciones | 4 |
| Taurodoncia | 0 |
| Concrescencias | 0 |
| Perlas del Esmalte | 0 |
| Dentinogenesis Imperfecta | 0 |
| Cementosis | 0 |
| Quistes | 0 |

Hallazgos Radiograficos en niñas

■ Hallazgos Radiograficos

