

# **EXCAVACIÓN ARQUEOLÓGICA Y ANÁLISIS BIOARQUEOLÓGICO EN EL CEMENTERIO DE LA CAPITAL (MENDOZA). REPATRIACIÓN DE LOS RESTOS DE SANTOS ORTIZ E INÉS VELEZ DE ORTIZ**

Daniela A. Mansegosa\*  
Valeria Zorrilla\*\*  
Cristina A. Prieto\*\*\*  
Sebastián P. Giannotti\*\*

## **RESUMEN**

En este trabajo se dan a conocer los resultados de las excavaciones arqueológicas realizadas en dos sepulturas del Cementerio de la Ciudad de Mendoza y de los análisis bioarqueológicos efectuados sobre los restos óseos de los cinco individuos exhumados. Estos estudios se realizaron en el marco del pedido de repatriación de los restos de Don José Santos Ortiz y Doña Inés Vélez de Ortiz, por parte del gobierno de la provincia de San Luis y los familiares. La exhumación y el estudio de los restos óseos fue autorizada por la dirección general de patrimonio de Mendoza. Se presenta la metodología empleada para la identificación de los individuos, así como también, las técnicas empleadas para el reensamblaje anatómico de los conjuntos desarticulados. Las altas frecuencias de pérdidas dentales registradas se asocian probablemente con una dieta rica en carbohidratos y con las edades avanzadas de los individuos. Por otro lado, la combinación de la evidencia bioarqueológica con la información de diferentes fuentes documentales permitieron realizar interpretaciones más ajustadas sobre las relaciones familiares de los individuos así como también sobre la causa de muerte de uno de los individuos que presentaba señales de violencia.

Palabras claves: repatriación, restos humanos, arqueología, bioarqueología

\* CIRS F Mendoza y Facultad Ciencias Naturales y Museo, Universidad Nacional de La Plata. mansegosad@yahoo.com.ar

\*\* CIRS F Mendoza, Facultad de Filosofía y Letras, Universidad Nacional de Cuyo. zorrillabritos@yahoo.com.ar - sebas\_0013@hotmail.com

\*\*\* CONICET, Facultad de Filosofía y Letras UNCuyo. CIRS F. cristiprieto@gmail.com

---

Mansegosa, D. A., V. Zorrilla, C. A. Prieto y S. P. Giannotti 2012. Excavación arqueológica y análisis bioarqueológico en el Cementerio de la Capital (Mendoza). Repatriación de los restos de Santos Ortiz e Inés Vélez de Ortiz. *Revista de Arqueología Histórica Argentina y Latinoamericana* 6:127-156. Buenos Aires.

## RESUMO

Este artigo revela os resultados de escavações arqueológicas em duas sepulturas no cemitério da cidade de Mendoza e análise bioarchaeological realizadas em restos de esqueletos de cinco indivíduos exumados. Estes estudos foram conduzidos sob o pedido de repatriação dos restos mortais de Dom José Santos Ortiz e Inês Velez de Ortiz, pelo governo da província de San Luis e familiares. A exumação e estudo de restos de esqueletos foi autorizado pela direção geral do patrimônio de Mendoza. Ele apresenta a metodologia para a identificação de indivíduos, bem como as técnicas utilizadas para anatômica sets remontagem desarticulada. A alta frequência de perda dentária registrados provavelmente está associado com uma dieta rica em carboidratos e com idosos. Por outro lado, a combinação de provas com fontes de informação bioarchaeological documentário permitiu a interpretações diferentes, ajustados nas relações familiares dos indivíduos, bem como a causa da morte de indivíduos que apresentavam sinais de violência.

Palavras chave: repatriamento, restos humanos, arqueologia, bioarqueologia

## ABSTRACT

This paper discloses the results of archaeological excavations in two graves in the cemetery of the city of Mendoza and bioarchaeological analysis carried out on skeletal remains of five individuals exhumed. These studies were conducted under the request for repatriation of the remains of Don Jose Santos Ortiz and Doña Ines Velez de Ortiz, by the government of the province of San Luis and family members. The exhumation and study of skeletal remains was authorized by the general direction of the heritage of Mendoza. It presents the methodology for the identification of individuals, as well as the techniques used for anatomical reassembly disjointed sets. The high frequency of tooth loss recorded is probably associated with a diet rich in carbohydrates and with elderly individuals. On the other hand, the combination of evidence with information bioarchaeological documentary sources allowed for different interpretations adjusted on family relationships of individuals as well as the cause of death of individuals who showed signs of violence.

Key words: repatriation, human remains, archeology, bioarchaeology

## INTRODUCCIÓN

A partir del pedido de repatriación a la Provincia de San Luis de los restos de José Santos Ortiz y su esposa Inés Vélez, depositados en el cementerio de la capital a mediados del siglo XIX, en el mes de octubre de 2010 realizamos la exhumación de la sepultura de Inés Vélez y del mausoleo de José Santos Ortiz ubicados en el sector noreste del cementerio de la capital (Figura 1). La investigación comenzó con la inspección ocular durante la apertura de la tumba

que presentaba dos placas identificatorias que señalaban que allí se encontraba depositado el cuerpo de Doña Inés Vélez y de un individuo de apellido Benavidez. En esa labor observamos que en su interior se hallaban depositados dos féretros y conjuntos óseos desarticulados, por lo cual el objetivo fue por un lado, la identificación de un individuo femenino de 73 años, que correspondería a Doña Inés Vélez fallecida en el año 1870. Por otro lado en el mausoleo, se esperaba encontrar los restos de un individuo masculino de 51 años correspondiente a Don Santos Ortiz fallecido en el año 1835.

## ANTECEDENTES HISTÓRICOS

Don José Santos Ortiz fue el primer gobernador de la provincia de San Luis. Nació en Renca (prov. de San Luis) en 1784 y cursó estudios superiores en la provincia de Córdoba. Aunque no se doctoró en leyes su paso por la Universidad le permitió formarse y mientras residía en Córdoba conoce a Inés Vélez Sarsfield

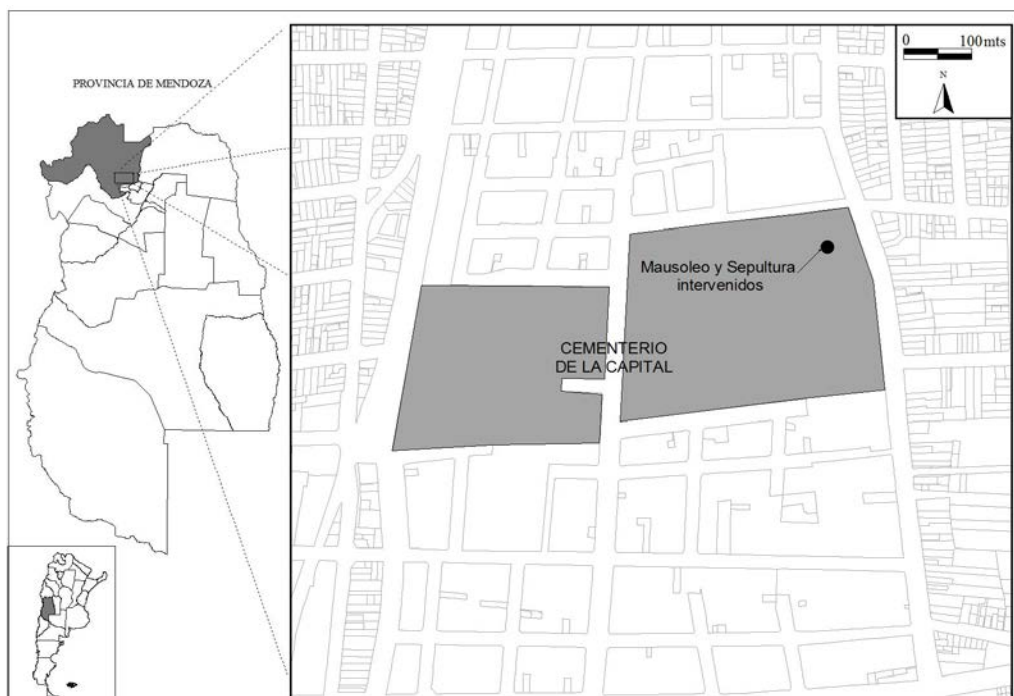


Figura 1. Localización del Mausoleo Santos Ortiz y Sepultura Vélez-Benavidez. Cementerio de la Capital de Mendoza, República Argentina.

con quien contrae matrimonio en 1811. Al regresar a San Luis, J.S. Ortiz se incorporó a la vida política de su provincia y en marzo de 1820 participó en el derrocamiento del Teniente Gobernador Vicente Dupuy y en la declaración de la autonomía puntana de Cuyo. Entre 1820 a 1829 ocupó el cargo de gobernador de la provincia. De pertenencia federal, se lo recuerda como un eficiente administrador de ideas progresistas y fundador de la Asamblea Legislativa Provincial. Después de dejar su cargo de gobernador J. S. Ortiz representa a su provincia en diversas misiones y como secretario de Facundo Quiroga, con quien mantenía una amistad desde 1831 y lo acompaña en distintas misiones por las provincias del norte. El 16 de febrero de 1835 ambos son asesinados en el paraje de Barranca Yaco.

El cadáver de J.S. Ortiz fue llevado a Sinsacate (Prov. de Córdoba) donde el médico determinó que la muerte le sobrevino por una herida de bala en el vientre y fue enterrado en la capilla del lugar; posteriormente su viuda Inés Vélez ya instalada en Mendoza pide el traslado de sus restos. Los que son colocados en el Mausoleo en el cementerio de la capital.

Doña I. Vélez, después del episodio de Barranca Yaco, pasó un tiempo en Buenos Aires en casa de su hermano y se radicó definitivamente en la ciudad de Mendoza, ya que sus hijas se habían casado con mendocinos. Murió el 5 de febrero de 1870 como se menciona en la lápida que cubre la sepultura donde se encuentra. Había nacido en 1797 en Córdoba.

Don J.S. Ortiz e I. Vélez fueron padres de: Pedro Ortiz Vélez Sarsfield, Juana Ortiz Vélez, José Gregorio Ortiz Sarsfield y Faustina Ortiz Vélez Sarsfield según consta en el árbol genealógico de la familia Ortiz Vélez.

Los datos relevados a partir de la bibliografía (Sosa 2004) y los aportados por los familiares, especialmente por el Dr. Raúl Ortiz (comunicación personal 2010) permitieron conocer que en la sepultura Vélez-Benavidez estaban enterrados otros familiares: una de las hijas (Juana Ortiz Vélez), el esposo de esta última (Vicente Gil y Silva) y el hijo del matrimonio Vélez-Gil, Augusto Gil. Doña Juana Ortiz Vélez nació en San Luis en 1806, y en 1833 se casó con el mendocino Vicente Gil y Silva. Después de la muerte de este, ocurrida en 1862 muda su residencia a Chile. En el Archivo General de la provincia de Mendoza no fue posible encontrar datos sobre su muerte. Presumiblemente murió en Chile y sus restos fueron trasladados a Mendoza. Falleció después de 1866 ya que en ese año tiene la última actuación en el expediente sucesorio de Vicente Gil.

Don Vicente Gil nació en Mendoza en 1807 y murió en 1862, en su testamento manifiesta que se encuentra "*gravemente enfermo en cama*" (Protocolo 199 foja 148), según el Dr. Raúl Ortiz (comunicación personal 2010) padecía de pulmonía o alguna otra enfermedad respiratoria. Tuvo una destacada actividad pública. Fue gobernador interino en 1854, ministro de gobierno de Rudecindo

Alvarado y Pedro Pascual Segura y fue presidente de Comisión de Agricultura que fundó y organizó la Quinta Normal de Agricultura de Mendoza. Dentro de la sepultura se recuperaron los fragmentos de la lapida que perteneció a Vicente Gil: *“Vicente Gil, Que falleció el 2 de septiembre de 1862, D.E.P.”*.

Don Augusto Gil, hijo de Juana Ortiz Vélez y Vicente Gil nació hacia 1834 y fue asesinado en 1895. También tuvo una importante actividad pública; fue diputado nacional por Mendoza, diputado provincial, ministro general en la administración del señor Carlos González. Era abogado e ingeniero y como periodista colaboró en el diario El Pueblo.

Los artículos periodísticos que dan cuenta de su asesinato, sostienen que episodio ocurrió en su casa de la calle San Martín al 404. Se tuvo conocimiento del crimen tres días después de ocurrido, debido a la denuncia que realiza don Manuel Álvarez, empleado de A. Gil. Se pudo saber que Augusto Gil fue asesinado en su cama entre las 11 – 11.30 hs de la noche del domingo 15 de diciembre. Por las investigaciones policiales puede presumirse que, al menos dos hombres entraron en la casa el domingo para robar y lo asesinaron primero sofocándolo y luego lo remataron con un golpe en la cabeza con un objeto rombo y contundente. Robaron dinero, alhajas y platería. La policía y el juez sospechaban que los autores conocían las costumbres de Augusto Gil ya que faltaban las llaves de las cajas de valores y el desorden era mínimo en el sector donde guardaba la platería.

La autopsia la realizaron los doctores Villar y Diógenes Vargas, el practicante farmacéutico Atilio Maggioni, en presencia del Intendente Municipal Dr. Guevara empleados del Hospital y el periodista del diario Los Andes. A través de la autopsia se dice que la estatura era de 1.73 cm, tenía 61 años de edad y se encontró la hernia inguinal que padecía antes de su muerte. Las heridas enumeradas por los médicos fueron: oreja derecha seccionada de arriba abajo, los dos parietales rotos, ruptura de la mitad derecha frontal, ruptura del temporal (porción escamosa y petrosa del tempo derecho), ruptura del pómulo derecho (a la derecha del esfenoides ala mayor), ruptura maxilar superior y rama ascendente del maxilar inferior, ruptura cara externa de la órbita derecha, lengua afuera, lengua-labios y cuello enfacelados, signos de compresión en la parte anterior del cuello, cerebro y membranas congestionadas y esfaceladas, proscidencia del recto, ojo derecho destruido, ojo izquierdo y parte del rostro con signos de una gran contusión. Concluyeron que primero fue sofocado (por estrangulamiento), la muerte se produjo por el golpe (elemento contundente y de gran peso), la muerte fue instantánea. Por el aspecto del cráneo el golpe fue de martillo o hacha hecho de manera contundente. El cuerpo presentaba gangrena especialmente en el brazo derecho y no había señales de lucha. Los responsables del asesinato nunca fueron encontrados (Los Andes 19 diciembre 1895: 1).

## DESCRIPCIÓN Y CONTEXTOS DEL MAUSOLEO Y SEPULTURA ALEDAÑA

Los restos del ex gobernador de la provincia de San Luis J. S. Ortiz se encontraba en un mausoleo con declaratoria patrimonial en el Cementerio de la Capital (Figura 2). En la lápida de mármol está grabado “*Don José Santos Ortiz. Muerto alevosamente en Barranca Yaco el 16 de febrero de 1835*” y en el extremo superior figura una imagen grabada compuesto por un pendón, una urna, un reloj de arena con alas, plumas y fechas, iconografía que correspondería al federalismo. En una placa de bronce adherida al mármol se lee “*A / José Santos Ortiz / defensor de la Argentina / Auténtica / Martir del Federalismo / Homenaje del Instituto / Juan Facundo Quiroga / de / Investigaciones históricas / 1835 \_ 16 febrero \_ 1960*”. En el frente sur de la estructura se observa una pequeña ventana de forma circular y con una con reja en cruz. Desde ella pudimos observar que dentro estaba la urna que contenía los restos del ex gobernador. En el cementerio no existen datos sobre la construcción del mausoleo. A partir de la información oral que recopilamos en el cementerio, concretamente la de los escultores que copiarán la lápida, 1960 sería el año en que se hizo o restauró el mausoleo y la sepultura.

Al oeste del Mausoleo hay una sepultura semi-subterránea doble que sobresale del piso y se encuentra en plano inclinado en dirección este-oeste (Figura 3). Sobre él hay dos lápidas de mármol, en una de ellas que se encuentra hundida y quebrada se lee “*D<sup>a</sup> YNÉS VÉLEZ DE ORTIZ que falleció el 5 de Febrero de 1870. R.I.P.*”, en la parte superior se observa grabada una cruz con un sauce quebrado y otras especies arbóreas. En la otra lápida dice “*D<sup>N</sup> ANTONIO BENAVIDES falleció el 2 de diciembre de 1847 prestando sus servicios a la tranquilidad pública y al orden legal de Mendoza. Fue buen esposo y amante padre y con noble patriotismo consagró siempre su espada a la causa de la Confederación Argentina y de la Independencia americana, la prov<sup>a</sup> de Mendoza consagra este recuerdo de gratitud en su memoria*”, en el sector superior se observa grabado un tambor con sables cruzados, un estandarte, lazos, dos banderas y abajo rematan dos cañones. Con la finalidad de simplificar la nomenclatura denominamos esta tumba con el nombre Vélez-Benavides.

### *Interior del mausoleo*

Las labores de apertura del mausoleo estuvieron a cargo de personal del Cementerio de la Capital. Luego de varios intentos de apertura y frente al evidente deterioro de la estructura, se optó por cortar la pared sur con una amoladora. En el interior, se observó la presencia de la urna con los restos de J. S. Ortiz y diversos objetos introducidos posteriormente, entre ellos destacan: hojas de



Figuras 2 y 3. Mausoleo de J.S. Ortiz y Sepultura Vélez-Benavidez.

Diario Los Andes con fecha de 1924 y que contenían restos óseos humanos (infantiles y adultos); una medalla de oro de 18 kilates de Santa Lucía; un rollo de papel (Frondizi); un astrágalo de Bos taurus s.p.; fragmentos de hierro. La urna y los materiales fueron extraídos y guardados por personal del cementerio en otro mausoleo cercano.

### Interior de la sepultura Vélez-Benavides

Las labores de apertura de la estructura estuvieron a cargo de personal del Cementerio de la Capital. Se hizo una abertura muy pequeña en la pared este, con el objetivo de explorar el interior. El escaso tamaño del orificio no permitió tener buena visibilidad y a partir de las imágenes obtenidas con la cámara digital observamos que la sepultura era profunda, no estaba compartimentada, había un cajón con escombros sobre él y al fondo restos óseos con aparente presencia de tejido blando.

Una segunda abertura se realizó en la esquina NO de la pared norte. La visión del interior es mejor en este sondeo y se observó dos cajones cerrados apoyados verticalmente sobre la pared sur. Uno de ellos aun conservaba la madera original que cubría el metal y del otro sólo se conservaba la capa metálica, que estaba rota, torcida y de la cual se desplazaron hacia el exterior restos óseos humanos que presentaban tejido blando. En sector norte de la sepultura se observaron escombros (Figura 4).



Figura 4. Interior de la sepultura Vélez-Benavidez al momento de la apertura.

### Excavación de la sepultura Vélez-Benavides

Realizamos la excavación arqueológica sistemática en este sepulcro, debido a la presencia de conjuntos desarticulados de restos humanos fuera de los dos ataúdes presentes. Concentramos las excavaciones en el sector norte del sepulcro, entre los ataúdes y en el sector sur la excavación fue parcial debido a la presencia de los cajones. Las medidas fueron tomadas desde el ángulo NO del techo de la sepultura (Figura 5).

### Sector entre los ataúdes

220-240 cm: la primera tarea fue extraer el individuo articulado con restos de tejido blando que se observaba desde el exterior y que tenía una parte del cuerpo fuera del cajón metálico. Éste fue depositado en una urna que nos cedió el cementerio.



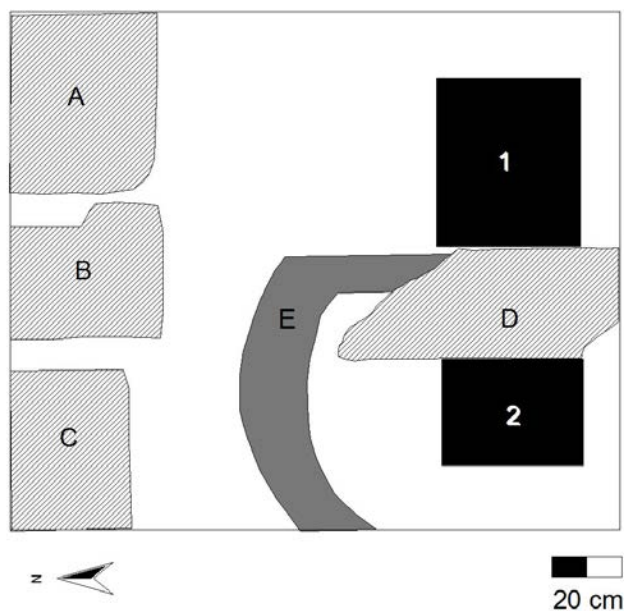


Figura 5. Esquema del interior de la sepultura Vélez-Benavidez.

### Sector norte

Se levantaron restos de escombros que cubrían el área entre los 220 y 240 cm de profundidad. Entre ellos destacan fragmentos de una lápida de mármol, la que reconstituimos parcialmente y dice “VICENTE GIL que falleció el 2 de septiembre de 18\_2 D.E.P”. En el sector superior se observa la imagen de un ave (¿paloma?) que remonta el vuelo desde unas hojas. Luego de la extracción de estos restos detectamos dos conjuntos óseos aparentemente desarticulados, una en el cuadrante NE y otro en el NO. Al comenzar las excavaciones en ambos sectores observamos la presencia de un conjunto que presentaba integridad relativa, ubicado entre ambos sectores y que denominamos Conjunto Centro.

### Sector norte cuadrante NE

235-243 cm: se extrajeron los restos óseos humanos desarticulados que se encontraban en superficie mezclados con escaso sedimento y material. El sedimento es marrón, húmedo, orgánico, suelto y presenta escombros. Se recuperaron pequeñas imágenes de cuero, una representa una calavera con dos huesos largos cruzados y una flor o trébol de tres hojas; también extrajimos fragmentos de tela, madera, nódulos de cal y dos manijas de metal, posibles restos de urna o cajón. Se tomaron muestras de sedimento.

243-250 cm: se recuperaron los restos humanos depositados en un sedimento marrón, húmedo, orgánico, suelto y presenta escombros (entre 20 x 20 cm y 10 x 10 cm) de ladrillos, cal y argamasa. A los 250 cm observamos manchas oscuras, orgánicas, que interpretamos como restos de madera, posiblemente restos de un ataúd o urna desintegrada.

250-260 cm: se recuperaron restos óseos y un fragmento de madera pintada parte de una moldura. El sedimento es marrón, húmedo, orgánico, suelto y disminuye el tamaño de los escombros (menores a 10 x 10 cm).

### Sector norte cuadrante NO

235-240 cm: se extrajeron los restos óseos humanos desarticulados que se encontraban en superficie mezclados con fragmentos de ladrillo y clavos.

240-250 cm: el sedimento es marrón, húmedo, orgánico, suelto y presenta escombros (fragmentos de ladrillos, cal y argamasa). Se tomó muestra de sedimento.

250-260 cm: el sedimento es marrón, húmedo, orgánico, suelto y presenta escombros (fragmentos de ladrillos y cal) y restos de lápida de mármol. Entre los huesos observamos mucha cal, restos de madera, clavos y láminas de hierro oxidadas.

260-270 cm: el sedimento es marrón, húmedo, orgánico y compacto, posee nódulos de cal. Se recuperaron restos óseos humanos, telas, clavos y una manija, pertenecientes al ataúd de madera removido hacia ese sector. El final del nivel hallamos un piso de 1 cm de espesor y límite inferior de la sepultura.

### Conjunto Centro

240-250 cm: al realizar las excavaciones en el cuadrante NO observamos restos óseos que parecían articulados. En este sector recuperamos una suela de zapato de cuero y debajo de ella un pie articulado. El sedimento es marrón, húmedo, orgánico, suelto y presenta escombros.

250-260 cm: el sedimento presenta una concentración de restos de madera y clavos, posiblemente restos de un cajón, y manchas oscuras orgánicas. Al llegar a los 260 cm disminuye el tamaño de los escombros, se observa otra suela de cuero y por debajo los huesos de un pie.

### Sector sur cuadrante SO

220-240 cm: la excavación es limitada ya que parte del cuadrante la ocupa el cajón de metal roto. El sedimento es arenoso, húmedo y presenta escombros de gran tamaño (20 x 20 cm). Se recuperaron huesos desarticulados.

240-245 cm: se presenta un nivel de ladrillos (30 x 15 x 6 cm), restos de revoque dispuestos irregularmente, resto de una lápida de granito, sobre el cual se recuperó un pie articulado y restos de madera (posiblemente de un cajón). También se recuperó: pelo, tela negra, uñas, un adorno de metal (hoja). En el ángulo SO había una acumulación de piedras junto con la matriz arenosa, restos de madera, una manija y uñas.

245-255 cm: en el límite oeste del cuadrante recuperamos dos pies articulados que podrían corresponder al individuo que se encontraba en el ataúd metálico. Los pies estaba juntos y sus dedos están orientados hacia el sur y apoyan sobre restos de madera, el sedimento asociado presenta gran cantidad de tela negra, por lo que inferimos que se trata de restos del ataúd y su contenido. Por debajo de los restos de madera y tela recuperamos huesos desarticulados. A los 153 cm la matriz es arenosa, pero se vuelve grisácea y seca, continúa teniendo restos de madera.

255-260 cm: el sedimento es arenoso, húmedo, con restos de madera, fragmentos de lápida de mármol, tela negra y hojas de cinco puntas metálicas. No hay restos óseos humanos.

260-273 cm: el sedimento es arenoso con escombros y restos de madera pequeños. A los 6 cm encontramos un zócalo que remata en forma semicircular hacia el norte, la base es un piso de argamasa muy compacto y el límite inferior de la sepultura. No se recuperaron restos óseos humanos ni otros materiales.

### Sector sur cuadrante SE

255-270 cm: luego del desplazamiento del ataúd de madera hacia el sector norte del sepulcro, procedimos a excavar la matriz que se encontraba debajo del féretro, esta es arena fina muy húmeda con escombros pequeños dispersos. La primera capa de la matriz contiene una fina capa de revoque con cemento, seguido de dos tablas (posible base del ataúd). Se recuperaron clavos cortados, fragmentos de hierro, hojas de metal de cinco puntas y flores con pistilos.

270-275 cm: el sedimento es arenoso, hay nódulos de cal y restos de de madera, el piso es de argamasa muy compacto (límite inferior de la sepultura). No hay restos óseos humanos.

## METODOLOGÍA

En la sepultura Vélez-Benavidez se recuperaron 4 conjuntos óseos, de los cuales tres estaban desarticulados -uno en el cuadrante NO de la sepultura, otro en el centro, otro al NE- y uno articulado asociado al cajón abierto en el sector SO. El cajón cerrado se encontraba en la esquina SE.

En una primera etapa se procedió a la identificación del conjunto SO para descartar que se tratara de los restos de Inés Vélez ya que presentaba una mayor integridad y relación anatómica que el resto de los conjuntos. A partir del análisis de la pelvis y del cráneo se determinó que se trataba de un adulto maduro masculino, por lo tanto los análisis debieron ser extendidos al resto de los conjuntos desarticulados.

Se realizó un inventario de todos los elementos dispersos óseos y dentales excavados, identificando tipo de elemento, lateralidad (Bass 1995; White y Folkens 2005), patologías, traumas, grado de robustez; y algunas variables tafonómicas como pérdida ósea, grado de completitud y fragmentación, coloración, entre otros (Lyman 1994; Blumenschine *et al.* 1996; Barrientos *et al.* 2007) para poder establecer alguna identificación elemento-individuo.

Las estimaciones de sexo y edad se efectuaron siguiendo las recomendaciones de Buikstra y Ubelaker (1994). La metodología implementada para la estimación del sexo en los individuos se basó en el análisis de diversos rasgos morfológicos del cráneo y la pelvis (Phenice 1969; Ascadi y Nemeskeri 1970) y la edad de muerte se obtuvo a partir del análisis del estado de obliteración de las suturas craneales (Meindl y Lovejoy 1985), cambios en la morfología de la superficie auricular y retroauricular del ilion (Lovejoy *et al.* 1985) y modificaciones en la superficie de la sínfisis púbica (Todd 1921).

Para determinar la pertenencia de los elementos desarticulados a un determinado individuo, se tuvieron en consideración el sexo (estimado en cráneo, pelvis y fémur) y la edad (cráneo y pelvis), la robusticidad, el tamaño, la presencia/ausencia de patologías articulares (*v.g.* osteoartritis) y la presencia de tejidos blandos. Además se tuvo en cuenta la ubicación espacial de los elementos y los indicadores tafonómicos indicados arriba. Se evaluó la presencia de marcadores de estrés sistémico (hiperostosis porótica), patologías infecciosas, traumáticas y modificaciones degenerativas a nivel óseo (Mensforth 1991; Buikstra y Ubelaker 1994; Larsen 1997; Aufdertheide y Rodríguez-Martín 1998). Luego de completar la discriminación entre los elementos pertenecientes a cada individuo, se elaboró un análisis osteobiográfico (Saul 1976) de cada individuo y se cotejó con la información biográfica para establecer la identificación de la posible identidad.

## CARACTERIZACIÓN BIOARQUEOLÓGICA DE LOS INDIVIDUOS

Se determinó que en la sepultura Vélez-Benavidez se encontraba un número mínimo de 4 individuos adultos en base al fémur derecho, de los cuales 2 eran femeninos (individuo N°1 y N°4) y 2 masculinos (individuo N°2 y N°3). En el mausoleo de de J. S. Ortiz se recuperó un individuo adulto masculino dentro de una urna de reducción, además algunos huesos aislados depositados en el piso,

entre estos estaban: cuatro costillas, un cúbito, cinco vértebras, un metacarpo y un fragmento de diáfisis de hueso largo, todos estos elementos correspondientes a uno o varios individuos adultos; un fémur, un cuerpo vertebral y un fragmento de sacro de subadulto. En la Tabla 1, se detallan las características generales de los restos exhumados.

### Individuo N°1

La mayoría de los elementos óseos estaban ubicados en el sector noreste y en menor cantidad en el noroeste. A este individuo (Tabla 2) fueron asignados un total de 76 elementos óseos, ninguna pieza dental estaba presente debido a la ausencia de maxilar y a la pérdida premortem de todas las piezas dentales de la mandíbula.

Ind.	Sexo	Edad	Identificación	Sepultura	Sector	Tipo de entierro
N° 1	femenino	50-54	Juana Ortiz Velez de Gil	Vélez-	NE-NO	directo-desarticulado
N° 2	masculino	54-59	Augusto Gil	Benavides	NO-Centro	directo-desarticulado
N° 3	masculino	adulto	Vicente Gil		SO	Cajón-articulado
N° 4	femenino	> 60	Inés Velez de Ortiz		SE	Cajón-articulado
N° 5	masculino	39-50	José Santos Ortiz	Mausoleo J.S. Ortiz	Centro	Urna-articulado

Tabla 1. Caracterización biológica de los individuos y su correlación con la identificación personal.

Individuo N° 1					
NME	EOA	P. infecciosos		Traumas	Hiperostosis
76	41	1 (periostitis)		2 (fracturas remodeladas)	0
54%					
TD	TDC	PDAM	PDPM	Abscesos	TDH
0	-	16	-	0	-
100%					
Observaciones: tres vértebras torácicas anquilosadas. Presencia de espina bifida oculta en todas las vértebras sacras.					

Tabla 2. Registro osteobiográfico del individuo N°1. Referencias: NME, número mínimo de elementos; EOA, total de elementos con evidencias de osteoartritis; TD, número total de dientes presentes; PDAM, total de pérdidas dentales antemortem; PDPM, total de pérdidas dentales postmortem; TDH, total de dientes con líneas de hipoplasia de esmalte.

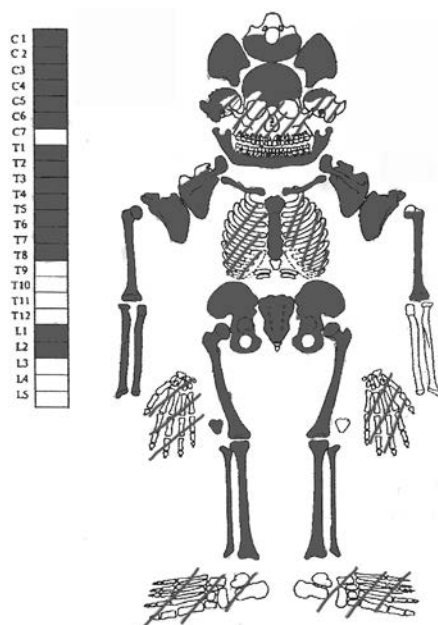


Figura 6. Individuo N° 1.

Se recuperó el cráneo que estaba fracturado postmortem, no presentaba la parte facial y parietal izquierda y derecha. La escápula, clavícula, húmeros, hemipelvis, fémur, tibia y peroné izquierdos y derechos están presentes, las manos y pies tienen diferente grado de completitud, así como también las vértebras y costillas. El esternón y sacro están presentes. En general el grado de conservación y completitud de cada elemento es muy bueno, tienen más del 75 % del hueso presente y no están meteorizados. Algunos elementos tienen concreciones de cemento, no presentaban marcas de raíces, ni de roedores, los depósitos de manganeso y carbonato de calcio eran muy escasos.

Este individuo fue identificado como femenino con una edad probable de 50-54 años. Presenta lesiones osteoartriticas (artritis degenerativa) en un grado leve a moderado en la mayoría de los elementos. Tres vértebras torácicas estaban fusionadas entre sí a través de las apófisis debido a la gran producción de osteofitos. Presentaba dos costillas con evidencias de traumas, una con fractura remodelada inactiva con desplazamiento que formó un callo en la parte medial y en la otra un trauma menor con remodelado inactivo. El peroné izquierdo presentaba lesiones inactivas que afectaban la diáfisis, atribuible a un cuadro de infección local (periostitis). A nivel bucal, el maxilar estaba ausente debido a procesos postmortem por lo cual no pudieron evaluarse aspectos relativos a la salud bucal. La mandíbula estaba presente con pérdida premortem de todas las piezas dentales ya que todos los alveolos se encontraban reabsorbidos.

*Individuo N°2*

Los elementos asignados a este individuo (Tabla 3) estaban ubicados mayormente en el sector noroeste y centro de la sepultura, los mismos se encontraban desarticulados. Está presente el cráneo, escápulas, húmeros, cubitos, radios, esternón, clavículas, fémures, la tibia derecha, mientras que el peroné izquierdo, la otra tibia están ausentes, así como también algunos huesos de manos, pies, la hemipelvis izquierda y el sacro. La columna vertebral está bien representada faltando algunas vértebras cervicales, las costillas están presentes. Estos elementos se encuentran en buen estado de conservación, con un grado de fragmentación bajo pero algo mayor que el individuo n°1. Se hallaron marcas antiguas postmortem en los extremos de las diáfisis de la tibia derecha, húmero derecho y fémur derecho, posiblemente se deban a procesos de reducción del cuerpo, ya que son marcas tipo aserrado.

Este individuo fue identificado como masculino con una edad probable entre 54-59 años. Se registraron evidencias de modificaciones articulares (osteoartritis) en un grado leve, con un menor número de elementos y superficies implicadas en relación al individuo n°1. La mayoría de las lesiones osteoartíticas están concentradas en la columna vertebral, además una vértebra lumbar presenta un aplastamiento lateral del cuerpo, resultado de una hernia de disco. Por otro lado, fueron detectadas porosidades activas e inactivas sectorizadas en el parietal izquierdo y sector izquierdo del frontal, que podrían atribuirse a hiperostosis porótica, un marcador de estrés sistémico vinculado a la anemia por deficiencia de hierro. Entre las causas de esta condición se mencionan

<b>Individuo N°2</b>					
NME	EOA	P. Infecciosos		Traumas	Hiperostosis
67	17	0		-7 impactos en 3 elementos	-si (lesiones activas en el parietal y frontal)
25%		-1 vértebra lumbar con aplastamiento del cuerpo			
TD	TDC	PDA	PDP	Abscesos	TDH
1	1	28	3	0	0
100%		87%	9%		

Observaciones: los golpes registrados en el cráneo provocaron la muerte del individuo. Al momento de la muerte presentaba algún tipo de estrés sistémico, por otro lado se registró una hernia de disco. Presentaba marcas de reducción en varios elementos.

Tabla 3. Registro osteobiográfico del individuo N°2. Referencias: las flechas señalan la ubicación de los impactos perimortem (probable causa de muerte: asesinato) en cráneo (n: 3), radio (n: 2) y cúbito (n: 1) izquierdo.

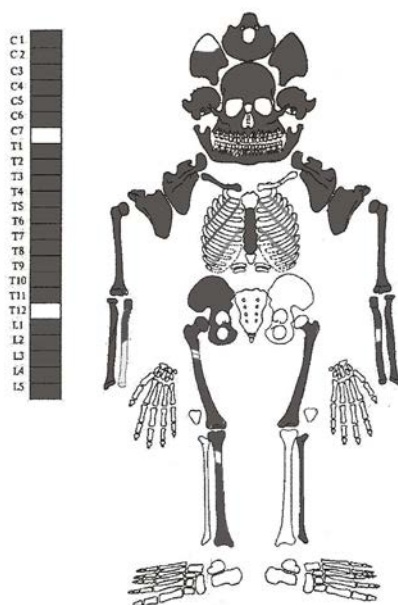


Figura 7. Individuo N° 2.

múltiples factores de estrés: déficit nutricional, infecciones crónicas, inhibición o disminución de la absorción de hierro (*v.g.* debida a la presencia de fitatos en el maíz) y presencia de parásitos en el organismo (Larsen 1997).

Se registraron evidencias de traumas perimortem en el cráneo, cúbito y radio izquierdos. El cráneo presenta cinco impactos en el frontal, las lesiones están activas por lo que no sufrieron un proceso de remodelado, así mismo el frontal se encuentra fracturado, uno de los impactos (el de mayor dimensión) que coincide con la fractura, probablemente provocó la ruptura del hueso. El radio presenta dos marcas de impacto y el cúbito una, todas a mitad de la diáfisis. Debido a la morfología y distribución de los impactos se atribuyen a un hecho de violencia interpersonal que causaron la muerte del individuo.

A nivel dental, el maxilar presenta pérdida premortem y reabsorción alveolar de todas las piezas excepto el segundo molar izquierdo, el cual tiene una caries interproximal. La mandíbula muestra pérdida de todas las piezas de las cuales tres son postmortem (*v.g.* alveolo sin evidencias de remodelación) y el resto se atribuyeron a pérdidas premortem ya que los alveolos están reabsorbidos.



*Individuo N°3*

Este individuo (Tabla 4) está asociado al cajón metálico ubicado verticalmente en el ángulo suroeste de la sepultura, se interpretó que fue inhumado en el cajón ya que éste presentaba un agujero por donde habría caído el cuerpo.

Todos los elementos óseos están presentes, en muy buen estado de conservación y semiarticulados por la preservación de tejidos blandos que mantienen unidos los huesos, razón por la cual no pudieron realizarse observaciones detalladas de las superficies óseas. Se determinó que se trata

Individuo N°3					
NME	EOA	P. infecciosos		Traumas	Hiperostosis
126	?	?		?	?
TD	TDC	PDAM	PDPM	Abscesos	TDH
?	?	?	?	?	?

Observaciones: cráneo con corte perimetral a nivel de la bóveda craneana, posible intervención quirúrgica.

Tabla 4. Registro osteobiográfico del individuo N°3.

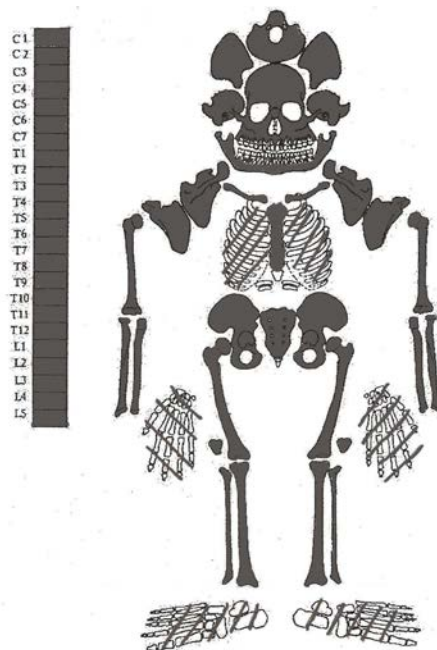


Figura 8. Individuo N° 3.

de un individuo adulto masculino cuyo cráneo presenta un corte perimetral a nivel de la bóveda, sin evidencias de remodelado, lo cual puede deberse a una intervención quirúrgica.

#### *Individuo N°4*

Este individuo (Tabla 5) corresponde al depositado dentro del cajón cerrado de madera ubicado en el sector sureste de la sepultura, al igual que el otro cajón estaba ubicado verticalmente. Se abrió luego de verificar que ninguno de los restos recuperados en la primera etapa eran los correspondientes a los de Doña Inés Vélez. Presenta todos los elementos esqueléticos y dentales en buen estado de conservación, con un bajo grado de fragmentación, pero mayor que el otro individuo femenino.

En términos generales los elementos muestran una densidad ósea menor que los del individuo femenino analizado anteriormente, tienen una mayor pérdida ósea de tejido esponjoso debido a que las superficies de tejido compacto son más finas. Las estimaciones de sexo y edad se efectuaron sobre los bioindicadores del cráneo y pélvicos y se determinó que era un individuo femenino de una edad probable mayor a 60 años. Teniendo en cuenta la estructura ósea de los elementos y la información arrojada por los indicadores, este individuo se identificó como Inés Vélez. Es importante señalar que los estándares para las determinaciones de la edad de muerte construidos en base a los cambios degenerativos de la sínfisis púbica (Tood 1921; Brooks y Suchey 1990) y de la carilla auricular y retroauricular (Lovejoy *et al.* 1985) están construidos en base a poblaciones con una expectativa de vida por debajo de los 50 años, por lo que no serían tan ajustados para establecer estimaciones en estos individuos que superan esas expectativas de vida. Así mismo, los gráficos e imágenes de dichos métodos no superan los 60 años de edad.

Se registró osteoartritis leve a moderada en la mayoría de los elementos, una vértebra lumbar tiene un nódulo de Smorl's en el cuerpo, lesiones que son el resultado de la presión ejercida en el disco intervertebral sobre las caras del cuerpo de la vértebra, estos cambios degenerativos de las articulaciones están comúnmente asociados (Buikstra y Ubelaker 1994).

En cuanto a la evidencia dental, a nivel del maxilar están presentes e implantados en alveolos los incisivos laterales y el canino derecho que está fracturado premortem a nivel del cuello, lesión que produjo un absceso en el lado labial. En la mandíbula están presentes e implantados en el hueso alveolar el primer premolar izquierdo, el segundo premolar derecho y el primer molar derecho. Por otro lado el incisivo lateral, el central y el canino izquierdos están ausentes postmortem (sin evidencias de reabsorción). El resto de los alveolos están reabsorbidos indicando pérdida premortem.

Individuo N°4					
NME	EOA	P. Infecciosos		Traumas	Hiperostosis
126	76	0		1 vértebra lumbar con nódulo de Smorl's	0
60%					
TD	TDC	PDAM	PDPM	Abscesos	TDH
7	1	22	3	1	0
14%		69%	9%	3%	
Observaciones: espina bífida oculta en las dos últimas vértebras sacras.					

Tabla 5. Registro osteobiográfico del individuo N°4.

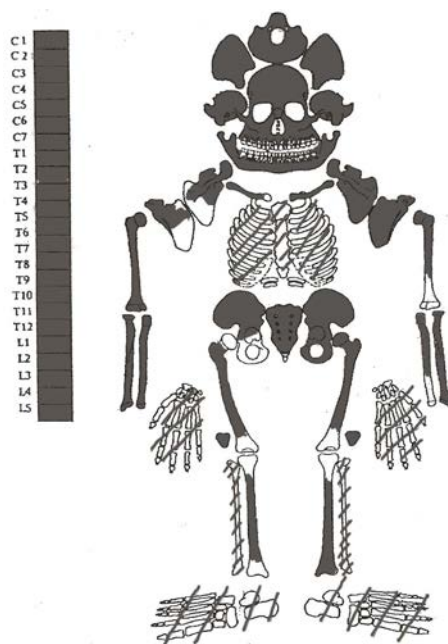


Figura 9. Individuo N° 4.

Los desgastes que se observan en los 2 dientes superiores y en los 3 inferiores, son entre moderados y bajos (grado 4 en incisivos, grado 3 en premolares y 5 en el molar) de tipo plano, lo cual llama la atención en relación a la edad avanzada y al elevado número de pérdidas dentales premortem. Por otro lado, la fractura del canino, que dejó expuesta la pulpa y el canal de la raíz del diente produjo una infección en el alveolo, lo cual se evidencia en un absceso. Existen diferentes causas que pueden provocar fracturas o fisuras en la corona del diente, se ha documentado que el uso de los dientes para la preparación

de alimentos o la manufactura de artefactos provocan un profundo efecto en la enfermedad dental, así mismo, los traumas (*v.g* golpes) pueden generar roturas, sin embargo esto es más frecuente en los incisivos. Otros factores que predisponen a las lesiones dentales son el desgaste intenso, las caries, entre otras patologías que pueden llegar a debilitar la corona.

### *Individuo N°5*

Se trata de los restos de José Santos Ortiz, depositados en un mausoleo adyacente a la sepultura de Vélez-Benavides. Este individuo (Tabla 6) estaba inhumado en una urna de reducción. Todos los elementos del esqueleto estaban presentes, excepto los cúbitos, radios, huesos de las manos y rótulas de ambas lateralidades. Se encuentran en un estado de conservación muy bueno y ninguno está fracturado, es importante mencionar que los huesos estaban recubiertos por un sedimento arenoso color ocre adherido a las superficies óseas y en algunos casos impidiendo la separación de los elementos.

Los estudios de sexo y edad de muerte permiten confirmar que los restos son de un individuo masculino de una edad aproximada entre 39 y 50 años. Si bien las concreciones de sedimento de las superficies óseas impidieron las observaciones detalladas, sólo 14 elementos pudieron incluirse para este estudio. En las articulaciones del húmero, tibia y fémur derecho, se registraron evidencias de osteoartritis leve. No se registraron evidencias de traumas, ni de procesos infecciosos. En cuanto a la salud dental, no se recuperó ningún diente, tanto en maxilar como en la mandíbula todos los alveolos se encuentran reabsorbidos lo que confirma las pérdidas en vida.

Dentro de la urna junto a los restos de este individuo, se encontraron dos peronés (izquierdo y derecho) y una clavícula correspondiente a otro u otros individuos, probablemente durante el proceso de re-inhumación se guardaron por equivocación.

## INTEGRACIÓN DE LAS EVIDENCIAS: SALUD, NUTRICIÓN PATOLOGÍAS Y RELACIONES CONSANGUÍNEAS

Se evaluó la presencia de patologías infecciosas, traumáticas y modificaciones degenerativas a nivel óseo y bucal (Clarke y Hirsch 1991; Mensforth 1991; Buikstra y Ubelaker 1994; Roger y Waldron 1995; Hillson 1996; Larsen 1997). Es importante mencionar que sólo cuatro de los cinco individuos fueron examinados, debido a que el individuo n°2 presentaba restos de tejido blando.

Individuo N°5					
NME	EOA	P. infecciosos		Traumas	Hiperostosis
69	4	0		0	0
28%					
TD	TDC	PDAM	PDPM	Abscesos	TDH
0	-	32	0	0	-
100%					
Observaciones: espina bifida oculta en la 1° vértebra sacra.					

Tabla 6. Registro osteobiográfico del individuo N°5.

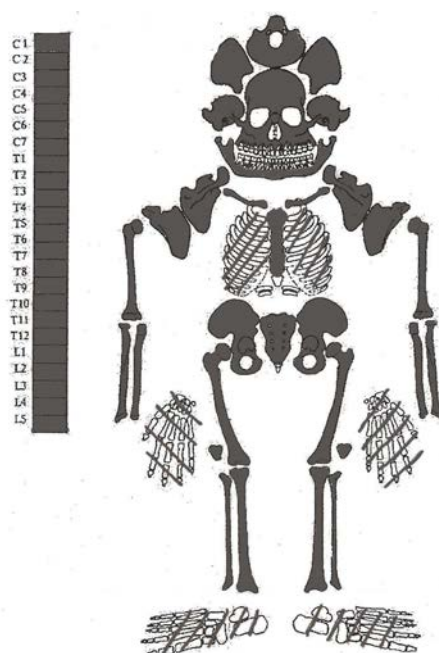


Figura 10. Individuo N° 5.

A nivel esquelético, la prevalencia de enfermedades infecciosas fueron bajas, sólo el individuo n°1 presentó periostitis en el peroné izquierdo, esta modificación de la superficie ósea se produce cuando se inflama el periostio producto de algún golpe o herida.

La presencia de traumas fue más alta, tres de los cuatro individuos observados presentó algún tipo de trauma, en el n°1 se registraron 2 fracturas antiguas en el tórax. En el individuo n°2 fueron identificadas varias lesiones traumáticas sin remodelado atribuibles a violencia interpersonal, se observaron

marcas de impacto en el cráneo y antebrazos, esta interpretación se corroboró con la documentación histórica encontrada que detallamos al principio, donde se menciona que esta persona fue asesinada con fuertes golpes en la cabeza. Por otra parte, este individuo presenta el cuerpo de una de las vértebras lumbares colapsado, las causas de colapsos vertebrales pueden ser atribuidos a: procesos metabólicos desmineralizantes, en los cuales la estructura ósea se encuentra debilitada y susceptible a fracturas; a procesos infecciosos que generan alteraciones estructurales, seguidas de deformaciones o fracturas del cuerpo vertebral; a traumatismos que exceden la carga mecánica que puede ser resistida (Ortner y Putschar 1981; Aufdertheide y Rodríguez-Martín 1998). En este caso, la lesión observada parece compatible con la acción mecánica de un traumatismo compresivo en sentido supero-inferior hacia el lateral izquierdo a lo largo de la columna vertebral como causa más probable, además fueron registrados indicadores de afecciones metabólicas sistémicas (hiperostosis porótica), que pueden haber ayudado a debilitar los tejidos y potenciar los resultados del traumatismo.

El individuo n°4 presentó una vértebra lumbar con nódulo de Schmorl, este es un trastorno resultado de la acción compresiva del disco intervertebral sobre el cuerpo de la vértebra producido por una hernia de disco. Estos hallazgos sumados a la presencia de osteofitos en casi todas las vértebras de la columna probablemente son producto de las alteraciones degenerativas propias de la edad, entre otras causas como la actividad física. Por último, el individuo n°5 no presentó evidencias de traumas.

Por otro lado, las prevalencias de Osteoartritis (OA) son altas en las dos mujeres, más del 50% de los elementos estaban afectados, mientras que en los hombres son más bajas, 25% en el individuo n°2 y 28% en el n°5. La OA es una enfermedad de etiología multifactorial, debido a que existen numerosos factores implicados en la manifestación de la intensidad y distribución a nivel esquelético, dicha enfermedad está relacionada fundamentalmente con procesos propios del envejecimiento, por lo que es más frecuente encontrarla en individuos de edades avanzadas (Ortner y Putschar 1981; Aufdertheide y Martín 1998; entre otros). El mecanismo de la asociación entre la edad y la OA es poco conocido, entre los posibles factores se incluyen pequeños cambios anatómicos de las articulaciones y alteraciones biomecánicas o bioquímicas en el cartílago articular que deterioran las propiedades mecánicas del cartílago. Así mismo, factores genéticos, hormonales, el tipo de sexo, actividad física, entre otros, influyen en la manifestación de dicha patología (Peña Ayala y Fernández-López 2007).

Otro tipo de evidencia son los casos con espina bífida oculta presentados en diferente expresión en tres de los individuos observados. Esta patología es un tipo de malformación congénita, que consiste en un cierre incompleto del tubo neural durante el curso del desarrollo embriológico (3° y 4° semana de gestación), de acuerdo a la gravedad puede afectar meninges, vértebras, músculos y piel. La

forma más común de espina bífida es la oculta, una anomalía mesodérmica en la que no hay fusión de los arcos laminares vertebrales y con frecuencia existe ausencia de los procesos espinosos, en la mayoría de los casos no afecta el tejido nervioso subyacente y es asintomático. La alteración es más común a nivel de la quinta vértebra lumbar y la primera sacra, pero puede afectar cualquier porción de la columna vertebral (Luna Ceballos et al. 2000). Esta enfermedad es de etiología multifactorial, entre las causas se encuentran por un lado, la predisposición genética (genplax 3) y la consanguinidad, y por otro lado factores vinculados al ambiente a través de la madre como la edad materna menor de 20 años primigesta, niveles bajos de ácido fólico y zinc durante el primer mes de embarazo, diabetes melitus insulino dependiente, ingesta de valprotato sódico, factores térmicos, drogadicción, exposición a radiaciones, fertilizantes y plaguicidas (Jauffret 2003; Silva-Pinto 2010).

En colecciones arqueológicas la espina bífida es una de las malformaciones más frecuentemente observada, por ejemplo en series arqueológicas de las Islas Canarias se han registrado frecuencias superiores al 35% (González Anton *et al.* 1992), en Taforalt ubicado al noroeste de Marruecos mayores al 50% (Ferembach 1960), estas frecuencias relativamente altas han sido atribuidas a un condicionamiento genético producto de relaciones biológicas endogámicas.

En el caso de estudio los tres individuos encontrados que presentaron espina bífida oculta eran padre (individuo 5)- madre (individuo 4) –hija (individuo 1). Es probable que el individuo n°1 haya heredado esta condición a través de los padres, sin embargo no poseemos información de otros miembros de la familia para evaluar la posibilidad de la existencia de un condicionamiento genético para los individuos 4 y 5.

Por otro lado, la salud dental de los individuos era mala, todos los maxilares y mandíbulas examinados presentaban altas pérdidas de dientes premortem superando considerablemente el 50% de las piezas en todos los casos. Las PDAM son aquellas pérdidas de piezas dentales que ocurren durante el transcurso de la vida de un individuo, las cuales se consideran de importancia en tanto se relacionan con las presiones masticatorias y la presencia de patologías orales en la población. La exposición de la pulpa y su necrosis, seguida por osteítis periapical y reabsorción alveolar, son comúnmente los pasos que conducen a la PDAM (Larsen 1989).

## DISCUSIÓN Y CONCLUSIONES

Los resultados de los análisis arqueológicos y bioarqueológicos permitieron identificar a los individuos solicitados. A partir de la combinación de distintas variables, tafonómicas, morfológicas, paleopatológicas y de ubicación espacial,

se logró el reensamblaje anatómico de cada uno de los individuos a partir de los conjuntos mezclados. Se determinó que en la sepultura Vélez-Benavidez habían sido ingresados más de dos cuerpos, en total se recuperaron 4 individuos. Por otro lado, se determinó que no se encontraba inhumado allí Benavidez, sino que los cuatro cuerpos correspondían a familiares de la familia Ortiz-Vélez, de los cuales uno sería el de Dña. Inés Vélez de Ortiz.

Los materiales asociados a los restos óseos humanos recuperados del mausoleo de J. S. Ortiz y de la sepultura Vélez-Benavides, corresponden a elementos que ingresaron a los contextos en diversos momentos. En el caso de los hallados en el mausoleo y considerando que los restos de Santos Ortiz estaban reducidos en una urna, los diversos objetos recuperados ingresaron al contexto cuando se realizó la reducción. Los restos de diario fechados en 1924 son una clara evidencia de esta situación. También es posible que ingresaran posteriormente, debido a la práctica de algunos visitantes de poner elementos dentro de los mausoleos depositándolos por alguna perforación o ventana.

En cuanto a la sepultura, los restos recuperados se corresponden principalmente a materiales que se encontraban dentro o fuera de los ataúdes. Las flores, hojas, tela negra, clavos y manijas y madera hallados en el sector sur de la sepultura, serían elementos asociados concretamente al ataúd de madera e interior metálico perforado y que se desplazaron debido a la remoción del féretro. En el caso de los restos de madera hallados en el sector norte, los fragmentos de hierros y clavos, podrían ser elementos pertenecientes al ataúd del que sólo se conserva el metal u otro(s) féretro(s) que contuvo a algunos de otros tres individuos identificados. Por otro lado, la sepultura que presentaba las lápidas de Inés Vélez de Ortiz y del General Benavidez, es en realidad la sepultura de la familia Ortiz Vélez y la lápida del General Benavidez se colocó para reemplazar la de Vicente Gil, la cual estaba rota y sus partes fueron arrojadas al interior de dicha sepultura. El coronel Benavidez no es familiar y según explicó el Dr. Raúl Ortiz durante un arreglo del cementerio hubo una remoción en la tumba y se rompió la lapida de Vicente Gil. Los restos inhumados presumiblemente, además de Inés Vélez, son: Juana Ortiz Vélez, Vicente Gil y Augusto Gil.

Por su parte, los resultados de los análisis bioarqueológicos permitieron evaluar aspectos vinculados a la salud y dieta de los individuos exhumados. Los procesos infecciosos mostraron frecuencias bajas, un único caso de periostitis, así mismo los traumas mostraron frecuencias bajas, un individuo con nódulo de Schmorl's que puede estar vinculado a las altas frecuencias de osteoartritis registradas en este individuo. Llama la atención el caso del individuo n° 2 masculino con lesiones traumáticas en el cráneo y antebrazo que en un primer momento a partir de la observación directa se interpretaron como un signo de violencia y que podría haber desencadenado la muerte del individuo, esta hipótesis luego fue corroborada a partir de la evidencia documental. Se conoce que el enfrentamiento se produjo en el domicilio de la víctima y que fue asesinado



con un fuerte golpe en la cabeza para robarle dinero y algunos bienes. Aunque resulte difícil derivar precisiones sobre el arma que produjo las lesiones, a partir del tipo de lesión ósea se puede inferir que las depresiones traumáticas mencionadas se produjeron por un fuerte impacto intencional en la cabeza con un material duro, romo y con bordes poco cortantes.

En cuanto a las enfermedades osteoartrosicas las prevalencias son más elevadas en mujeres (mayores al 50%) que en hombres (25-28%), lo cual puede estar relacionado con las edades avanzadas de las mujeres y de uno de los individuos masculinos, así mismo la mayor incidencia en las mujeres puede estar vinculada a factores metabólicos y hormonales relacionados al sexo.

Acerca de la información del estado de salud bucal, los altos porcentajes de PDAM, grados relativamente bajos de desgaste dental y altas frecuencias de caries, se relacionan con el perfil paleopatológico esperado para sociedades agrícolas propuesto por Lukacs (1989, 1992). Así mismo es importante aclarar que los individuos analizados presentaban edades avanzadas superando los 50 años, por lo que una larga vida y largas exposiciones a patógenos, resultaron en altas frecuencias de pérdidas de piezas dentales.

En la evidencia documental se menciona que la alimentación a principio del S. XX en la región de Cuyo se centraba en carnes -especialmente vacunas- y harinas -trigo y maíz, este último especialmente en las clases trabajadoras- (Bialet Massé 1968). Específicamente en Mendoza, durante casi todo el siglo XIX, se consolidó un modelo económico basado en la ganadería y la agricultura. La ganadería consistía en el engorde de ganado en la provincia para luego ser exportado a Chile, actividad de fuerte peso que llegó a proveer cerca de 60.000 cabezas de ganado cada año hacia el país vecino y que para 1855 fue definida por algunos como “el potrero de la Confederación”(Bragoni 2004). Es importante destacar que el ganado vacuno antes de 1810 no alcanzaba generalmente para las necesidades de la población (Calderón 1967). En cuanto a la agricultura, Mendoza se consolidó como fuerte productora de harinas, cuyo testimonio son los más de 50 molinos existentes en la provincia para mediados del siglo XIX; a esto se le suma en menor medida las frutas (higo, uvas, manzanas, almendras, peras, durazno, nueces y almendras) y derivados (vino, frutas secas y aguardiente) (Calderón 1967). Es importante mencionar que, la industria de la harina de trigo, de origen colonial y cuya importancia fluctuó a través de los años, comenzó a tener un peso importante recién después de 1820 (Calderón 1967). Además, la alta sociedad mendocina ingería frecuentemente productos alimenticios ricos en azúcares en tertulias, bailes y cenas (Haigh 1998; Schmidtmeier 1998), lo que se sumaba a una inapropiada educación higiénica en la segunda mitad del siglo XIX en Mendoza (Bialet Massé 1968). Desde esta perspectiva en los restos óseos humanos analizados era esperable encontrar problemas en la salud oral, como la alta frecuencia de caries, abscesos y pérdida de dientes antemortem, debido al consumo de carbohidratos derivados del trigo, maíz y frutas.

Para finalizar se considera que la información obtenida de esta inhumación múltiple, es una contribución al estudio de diferentes aspectos biosociales de las poblaciones históricas mendocinas (e.g. demografía; violencia interpersonal), al conocimiento de las condiciones de salud y dieta (patologías óseas y orales) y al estudio regional de las prácticas mortuorias durante el siglo XIX.

Recibido: noviembre de 2011

Aceptado: de mayo de 2012

## REFERENCIAS BIBLIOGRÁFICAS

- Acsádi, G. y T. Neméskeri  
1970. *History of Human Life Span and Mortality*. Akademiai Kiado. Budapest.
- Aufdertheide, A.C. y Rodríguez-Martín, C.  
1998. *The Cambridge Encyclopedia of: Human Paleopathology*. Cambridge University Press. Cambridge.
- Barrientos, G., R. Goñi, A. Zangrando, M. Del Papa, S. García Guraieb, M. J. Arregui y C. Negro  
2007. Human taphonomy in southern Patagonia: a view from the Salitroso lake basin (Santa Cruz, Argentina). En M. A. Gutiérrez, L. Miotti, G. Barrientos, G. Mengoni Goñalons y M. Salemme (Eds.), *Taphonomy and Zooarchaeology in Argentina*, pp. 187-201. BAR International Series 1601. Archaeopress. Oxford.
- Bass, W.  
1995. *Human Osteology: A Laboratory and Field Manual*. 4th ed. Special Publication N° 2. Missouri Archaeological Society. Columbia.
- Bialet Massé, J. M.  
1968. *El estado de las clases obreras argentinas a comienzos del siglo*. Universidad Nacional de Córdoba. Córdoba. Argentina.
- Blumenschine, R. J., C. W. Marean y S. D. Capaldo.  
1996. Blind test of inter-analyst correspondence and accuracy in the identification of cut marks, percussion marks, and carnivore tooth marks on bone surfaces. *Journal of Archaeological Science* 23: 493-507.
- Bragoni, B.  
2004. Capítulo 4: la Mendoza criolla. Economía, sociedad y política (1820-1880). En Roig A., P. Lacoste y M.C. Satlari (Eds), *Mendoza a través de su historia*, pp. 135-181. Editora Andina Sur. Mendoza. Argentina.
- Buikstra, J. E. y D. H. Ubelaker  
1994. *Standards for Data Collection from Human Skeletal Remains*. Arkansas Archaeological Survey Research Series N° 44. Arkansas.

- Calderon, J. L. M.  
1967. *Mendoza hace cien años. Historia de la provincia durante la presidencia de Mitre*. Ediciones Teoría. Buenos Aires.
- Clarke, N. y Robert H.  
1991. Physiological, Pulpal, and Periodontal Factors Influencing Alveolar Bone. En M. Kelley y C. Larsen (Eds.), *Advances in Dental Anthropology*, pp. 241-266. Wiley-Liss. Nueva York.
- Diario Los Andes  
19 de diciembre de 1895-20 de diciembre de 1895-21 de diciembre de 1895-22 de diciembre de 1895-27 de diciembre de 1895.
- Ferembach J. M. M.  
1963. Frequency of spina bibida occulta in prehistoric human skeletons. *Nature* 199: 100-1.
- González, M. E.  
2007. Estudios de interés tafonómico en los restos óseos humanos de Laguna Tres Reyes 1 (Partido de Adolfo Gonzales Chaves, provincia de Buenos Aires) *Intersecciones en Antropología* 8: 215-233.
- Haigh, S.  
1998. Bosquejos de Buenos Aires, Chile y Perú. En Giamportone T. A. (Ed.), *Mendoza a través de los viajeros: 1820-1850. Los hombres y las ideas en la Historia de Cuyo*, pp. 197-199. Universidad Nacional de Cuyo. IV Encuentro de Historia Argentina y Regional. Mendoza.
- Hillson S.  
1996. *Dental anthropology*. Cambridge University Press. Cambridge.
- Larsen, C. S.  
1997. *Bioarchaeology: Interpreting behavior from the human skeleton*. Cambridge University Press. Nueva York.
- Lovejoy, O., R. Meindl, T. Pryzbeck y R. Mensforth  
1985. Chronological methamorphosis of the auricular surface of the ilium: A new method for the determination of adult skeletal age at death. *American Journal of Physical Anthropology* 68: 15-28.
- Luna Ceballos E., M.E. Domínguez Pérez y R. Álvarez Núñez.  
2000. Espina bífida. Presentación de una familia. *Revista Cubana de Ortopedia y Traumatología* 14(1-2):89-91
- Lyman, R. L.  
1994. Quantitative units and terminology in zooarchaeology. *American Antiquity* 59:36-71.
- Meindl, R. S. y C. O. Lovejoy.  
1985. Ectocranial suture closure: a revised method for the determination of skeletal age at death based on the lateral anterior sutures. *American Journal of Physical Anthropology* 68: 57-66.

Mensforth, R.

1991. Paleoepidemiology of porotic hyperostosis in the Libben and BT-5 skeletal populations. *Kirtlandia* 46: 1-47.

Ortiz, R. C.

2010. Descendencia de José Santos Ortiz e Inés Vélez Sarsfield. MS

Ortner D. K. y W. G. Putschar

1981. *Identification of pathological conditions in human skeletal remains*. Smithsonian Contributions to Anthropology 28. Smithsonian Inst. Press. Washington D.C.

Peña Ayala A. H. y J. C. Fernández López.

2007. Prevalencia y factores de riesgo de la osteoartritis. *Reumatología Clínica* 3(3): 6-12.

Phenice TW.

1969. A newly developed visual methods of sexing the os pubis. *American Journal of Physical Anthropology* 30: 297-301.

Protocolo N° 299 foja 148 – 153, 1862 agosto 15 Testamento de Vicente Gil Silva. Archivo General de la Provincia de Mendoza. Sección Independiente.

Saul, F.

1976 Osteography: Life History Recorded in Bone. En Eugene Giles y Jonathan Friedlander (Eds.), *The Measures of Man*, pp. 372-382. Cambridge University Press. Cambridge.

Schmidtmeyer, P.

1998. Viaje a Chile a través de los Andes. En Giamportone T. A. (Ed.), *Mendoza a través de los viajeros: 1820-1850. Los hombres y las ideas en la Historia de Cuyo*, pp. 200-204. Universidad Nacional de Cuyo. IV Encuentro de Historia Argentina y Regional. Mendoza.

Silva Pinto, V., B. Arriaza y V. Standen

2010. Espina bífida oculta y su relación con arsénico en muestra prehispánica de Quebrada de Camarones. *Revista Médica de Chile* 138: 461-469

Sosa, E. N.

2004. *Un siglo de arte en el cementerio de la capilla de Nuestra Señora del Rosario*. Maestría en Arte Latinoamericano. Facultad de Artes y Diseño. UNCuyo.

Todd, T. W.

1921. Age changes in the pubic bone. *American Journal of Physical Anthropology* 4: 1-70.

White, T. y P. A. Folkens.

2005. *The Human Bones Manual*. Elsevier Academic Press. Londres.

## BREVE CURRÍCULUM VITAE DE LOS AUTORES

**Daniela Mansegosa** es Licenciada en Antropología con orientación en Arqueología de la Universidad Nacional de La Plata. Actualmente es investigadora del Centro de Investigaciones Ruinas de San Francisco, investigadora adscripta del Instituto de Arqueología y Etnología de la Facultad de Filosofía y Letras de la UNCuyo y adscripta a la cátedra de Ambiente y Cultura de América Prehispánica de la misma facultad. Está realizando su doctorado en Ciencias Naturales (UNLP), en una línea de investigación orientada al estudio bioarqueológico de los restos humanos de las poblaciones históricas del norte de Mendoza, durante proceso de contacto interétnico e interpoblacional vinculado con la conquista y colonización. Cuenta con trabajos publicados en revistas nacionales e internacionales y ha participado en diversos congresos y jornadas de arqueología nacional y regional.

**María Valeria Zorrilla:** es Profesora de Historia, Investigadora del Centro de Investigaciones Ruinas de San Francisco (Área Fundacional de Mendoza). Se desempeñó en equipos de investigación de la Facultad de Filosofía y Letras de la Universidad Nacional de Cuyo. Actualmente dicta clases en colegios secundarios e institutos terciarios de la provincia de Mendoza.

**Cristina Prieto Olavarría:** es Licenciada en Antropología con mención en Arqueología, Arqueóloga Profesional (Universidad de Chile), Especialista en Patrimonio Cultural y Arqueología del Paisaje (Universidad de Santiago de Compostela, España), Doctora en Historia (Universidad Nacional de Córdoba, Argentina). Actualmente es becaria Postdoctoral de CONICET en el Instituto de Arqueología y Etnología de la Facultad de Filosofía y Letras de la UNCuyo. Es docente en el Museo Arqueológico Salvador Canals Frau (Facultad de Filosofía y Letra, UNCuyo) y es codirectora del Proyecto SECTyP “Ocupación humana en el Monte Árido I: estudios arqueológicos en reserva natural Bosque de Teltecas (RNBT), Mendoza”. Participa en investigaciones centradas en problemáticas arqueológicas prehispánicas e históricas y se ha especializado en el estudio de la cerámica indígena. Ha publicado en diversas revistas especializadas de Argentina, Chile, Brasil, España. Tiene publicados capítulos en los libros ‘Arqueología de la Manzana Mercedaria’ (Mendoza 2005) y ‘Arqueología de ciudades Americanas del siglo XVI’ (Mendoza 2010). Es coautora de los libros ‘Arqueología Histórica. Santa Cruz de la Sierra La Vieja. San José de Chiquitos-Bolivia’ (Santa Cruz 2006) y ‘Arqueología Histórica. Santa Cruz de la Sierra La Vieja II’ (Santa Cruz 2007).

**Sebastián Giannotti:** es estudiante avanzado de la carrera de Historia con Orientación Arqueológica de la Facultad de Filosofía y Letras, Universidad Nacional de Cuyo. Actualmente realiza labores de investigación en calidad de alumno ayudante en el Centro de Investigaciones Ruinas de San Francisco, en el área de bioarqueología. Cuenta con trabajos publicados en editoriales regionales y ha participado en diversos congresos y jornadas de arqueología nacional y regional.