

Infestación con larvas intradérmicas y subhipodérmicas del ácaro *Hannemania* sp. (Acari: Leeuwenhoekiidae) en anuros de la Provincia de Salta, Argentina

Infestation with intradermal and subhipodermic larvae of the mite *Hannemania* sp. (Acari: Leeuwenhoekiidae) in anurans of the Province of Salta, Argentina

García Gladys^{1,2}, Mangione Susana³ y Montenegro Ricardo²

RESUMEN: *Hannemania* (Acari: Leeuwenhoekiidae) es un género de ácaros cuyos adultos no son parásitos, sin embargo sus larvas parasitan a anuros y salamandras y su presencia causa desequilibrios en la estructura tegumentaria. Las especies de este género tienen una amplia distribución desde Estados Unidos hasta la Argentina, y en nuestro país están citadas para el litoral, el centro y el sur del país y una para la región andina de la provincia de Salta. El objetivo del trabajo fue evaluar la presencia de estos ácaros en anuros de las llanuras antropizadas de la región chaqueña de Salta (Argentina), su impacto histopatológico sobre el tegumento y los parámetros de infestación. Se analizaron especímenes de la familia Leptodactylidae: *Leptodactylus chaquensis* y *Leptodactylus bufonius* y de la familia Phyllomedusidae: *Pithecopus azureus*, obtenidos en una estación agrícola ganadera del Departamento de Anta (Salta). Los ejemplares fueron recolectados manualmente, anestesiados, fijados en formaldehído al 10% y conservados en alcohol 70°. Se revisaron mediante microscopio estereoscópico para detectar la presencia de ácaros por elevaciones del tegumento, se realizaron análisis histológicos, se tomaron fotografías de microscopía óptica y electrónica de barrido, se contabilizaron las larvas en cada hospedador y se calcularon la prevalencia y la abundancia e intensidad medias. Las larvas del ácaro se ubicaron intradérmica y subhipodérmicamente, siendo esta última localización descrita por primera vez. Las larvas parásitas de ácaros causan deformidades y afectan el desplazamiento del anfibio, esto podría alterar la capacidad para alimentarse y el comportamiento defensivo, y por lo tanto, la supervivencia de los individuos. Este trabajo representa el primer reporte de *Hannemania* sp. en anuros de la llanura chaqueña de Salta y el primero para un miembro de la Familia Phyllomedusidae.

Palabras clave: larvas de ácaros, *Hannemania* sp., *Leptodactylus bufonius*, *Leptodactylus chaquensis*, *Pithecopus azureus*.

ABSTRACT: The adults of *Hannemania* (Acari: Leeuwenhoekiidae) are not parasites, but their larvae parasitize anurans and salamanders, and their presence cause imbalances in the tegumentary structure. Species of *Hannemania* have a wide distribution from the United States to Argentina, and in our country are reported for the littoral, center, and south of the country, and one for the Andean region of the province of Salta. The objective of this work was to evaluate the presence of these mites in anurans of the anthropized plains of the Chaco (Salta), their histopathological impact over the tegument, and the infestation parameters. The Leptodactylidae *Leptodactylus chaquensis*, and *Leptodactylus bufonius*, and the Phyllomedusidae *Pithecopus azureus* from an agricultural livestock station of Anta Department (Salta) were analyzed. The specimens were collected by hand, anesthetized, fixed in 10% formaldehyde and preserved in 70° alcohol. The specimens were examined by stereoscopic microscope to detect the presence of mites due to tegument elevations, histological analysis were done, photos of optic and scanning electronic microscopy were taken, and larvae were counted in each host. The larvae of the mite were intradermally and subhipodermally located, this latter location is being described for the first time for *Hannemania*. Additionally, information about prevalence, and medium abundance and intensity of infestation is included. Mite larvae cause deformities and affect the displacement of amphibians, this could alter the ability to feed, and the defensive behavior, and therefore the survival of individuals. This work represents the first report of *Hannemania* sp. in anurans of the Chaco plain of Salta and the first for a member of the Family Phyllomedusidae.

Keywords: mite larvae, *Hannemania*, *Leptodactylus bufonius*, *Leptodactylus chaquensis*, *Pithecopus azureus*.

¹ Cátedra de Anatomía Comparada, Facultad de Ciencias Naturales. Universidad Nacional de Salta. Avenida Bolivia 5150, 4400 Salta, Argentina; ²Proyecto N° 2290, Consejo de Investigación Universidad Nacional de Salta. Avenida Bolivia 5150, 4400 Salta, Argentina; ³Área de Zoología, Fundación Miguel Lillo. Miguel Lillo 251, 4000 San Miguel de Tucumán, Argentina.

INTRODUCCIÓN

Los anfibios sirven como hospedadores a una gran variedad de parásitos, y la susceptibilidad a tales infestaciones es una consecuencia de factores como sexo, edad, ambiente, localización e influencias antropogénicas (Attademo *et al.*, 2012). La presencia de parásitos en anfibios está registrada tanto para microcparásitos como para macroparásitos, los primeros incluyen virus, bacterias, hongos y protistas que ocasionan en el hospedador un daño directamente proporcional al número de organismos infestantes, mientras que los segundos, comprenden helmintos de diferentes grupos y algunos artrópodos, entre los que se encuentran los ácaros (Koprivnikar *et al.*, 2012). Por ejemplo, las larvas de los ácaros de la familia *Leeuwenhoeikiidae* invaden los tejidos del anfibio hospedador en una relación especie-específica. Especies del género *Endotrombicula* parasitan solo anfibios africanos mientras que las de *Vercammenia* parasitan únicamente los de Malasia (Duszynski y Jones, 1973). El género *Hannemania* Oudemans 1911 tiene formas larvales que parasitan anuros y salamandras de América, distribuyéndose sus especies desde Estados Unidos hasta la Argentina (Espino del Castillo *et al.*, 2011).

Los adultos y ninfas de *Hannemania* son de vida libre, mientras las larvas parasitan el tegumento de su hospedador donde forman nódulos capsulares intradérmicos entre las capas de fibras colágenas del tejido conectivo (Duszynski y Jones, 1973; Hatano *et al.*, 2007). Esta larva se alimenta de linfa, sangre o de ambas y es capaz de aumentar hasta cuatro veces su tamaño (Hyland, 1961; Anthony *et al.*, 1994). Según la especie, la larva de *Hannemania* podría permanecer debajo del tegumento de 6 meses a 1 año (Westfall *et al.*, 2008).

En Argentina, especies de *Hannemania* parasitan anuros adultos de los géneros *Leptodactylus*, *Nannophryne*, *Pleurodema*, *Hypsiboas* y *Odontophrynus* (Alzuet y Mauri, 1987; Attademo *et al.*, 2012; Biolé *et al.*, 2015; Paredes-León *et al.*, 2018) en la zona central, litoral y sur del país y larvas y juveniles de *Telmatobius atacamensis* de la Puna de la provincia de Salta (Quinzio y Goldberg, 2015). Sin embargo, los anuros de las llanuras del Este de la provincia de Salta, altamente antropizadas por cultivos extensivos, no han sido analizados.

El objetivo de este trabajo es evaluar la presencia de ácaros en especies de anuros terrestres y arborícolas en una zona agrícola ganadera del Departamento de Anta (Salta), analizar histológicamente el daño producido y brindar información sobre parámetros ecológicos de la infestación.

MATERIALES Y MÉTODOS

Se recolectaron ejemplares adultos de las ranas

terricolas *Leptodactylus chaquensis* Cei, 1950 (rana criolla) y *Leptodactylus bufonius* Boulenger, 1894 (rana cavadora) y de la rana arborícola *Pithecopus azureus* Cope, 1866 (ranita mono chaqueña) durante la temporada estival 2013 en la Estación Agrícola Ganadera "Las Catitas" de la Finca San Juan (25°02'14"S-64°00'44"O), ubicada en la localidad de Joaquín V. González, Departamento de Anta (Provincia de Salta). Los especímenes de hospedadores colectados fueron incorporados en la Colección Herpetológica del Museo de Ciencias Naturales, Universidad Nacional de Salta (MCN).

Los anuros fueron capturados manualmente durante la noche y al azar, anestesiados con una solución en gel de benzocaína al 5%, fijados en formaldehído al 10% y conservados en alcohol 70°. Se utilizó microscopio estereoscópico para revisar el tegumento en las regiones dorsal y ventral de la cabeza, tronco y extremidades. Se identificó la presencia de ácaros por prominencias del tegumento y se registró el número de larvas por región del cuerpo de cada hospedador. De cada sección tegumentaria se realizaron preparados histológicos con técnicas rutinarias para estudios micro-morfológicos: cortes transversales de tegumento de 7µm de espesor y coloración con hematoxilina-eosina (McManus y Mowry, 1968). El registro fotográfico se realizó con un microscopio con cámara digital con software. Las larvas se extrajeron del tegumento por disecciones de las prominencias tegumentarias de cada espécimen y su morfología externa fue analizada con microscopía electrónica de barrido, en el Laboratorio de Microscopía Electrónica de Barrido y Microanálisis (LASEM) de la Universidad Nacional de Salta. Las larvas se identificaron taxonómicamente como pertenecientes al género *Hannemania sensu* Goff *et al.* (1982), Alzuet y Mauri (1987) y Wohltmann *et al.* (2006). No se realizó la identificación específica dado que la taxonomía a nivel de especie es todavía poco conocida (Hatano *et al.*, 2007), y además superaría el objetivo de esta investigación.

La prevalencia, la abundancia y la intensidad medias se calcularon *sensu* Bush *et al.* (1997).

RESULTADOS

Se recolectaron un total de 49 ejemplares de anuros: 27 *Leptodactylus chaquensis* (MCN 1369), dos de *Leptodactylus bufonius* (MCN 1370) y 20 de *Pithecopus azureus* (MCN 1371).

Macroscópicamente la parasitosis se manifiesta como protrusiones elipsoidales en la piel del anuro de aproximadamente 1 mm de diámetro, con la misma coloración en *P. azureus* (Fig. 1 A), y son ligeramente más claras en las especies de *Leptodactylus* (Fig. 1 C, D). Las regiones del cuerpo afectadas fueron la dorsal, ventral y lateral del tronco en miembros



Figura 1. Aspecto general de las protusiones provocadas por *Hannemania* sp. en el tegumento de *Pithecopus aureus* y *Leptodactylus chaquensis*. *Pithecopus aureus*: A. Protusión de igual coloración (flecha), B. Vista externa de cápsula subtegumentaria en dorso de muslo izquierdo (flecha). *Leptodactylus chaquensis*: C. Protusiones ligeramente más claras (flechas), D. Protusiones en la región ventral del vientre y muslos.

anteriores y posteriores (Fig. 1D), cara interna de los muslos, región pélvica y zona dorsal de la cabeza. En *L. bufonius*, la ubicación de los parásitos fue 12 en la región ventral del cuerpo y 16 en posición dorsal. Estas formaciones contienen una larva subtegumentaria del ácaro *Hannemania* sp. (Fig. 1 B).

La morfología externa general de la larva de *Hannemania* sp. y detalles de diferentes partes del cuerpo se muestran en la Figura 2.

La prevalencia fue de 15% para *L. chaquensis*, 30% para *P. azureus* y un ejemplar parasitado de los dos muestreados de *L. bufonius*. La prevalencia y la abundancia y la intensidad medias de la parasitosis están indicadas en la Tabla 1.

El tegumento de los anfibios hospedadores genera una reacción de encapsulación con fibras colágenas y sustancia amorfa densa que rodean al parásito. La cápsula de tejido conectivo está en relación con un infiltrado celular inflamatorio, observándose en algunos cortes que su pared se diferencia en dos capas. La localización tisular de las larvas de los ácaros es intradérmica en *L. chaquensis*, ubicada entre la dermis laxa y la dermis densa o subtegumentaria (Fig.

3 A, B, C) y es subdérmica en *P. azureus* en contacto con los paquetes de fibras musculares estriadas (Fig. 3 D).

DISCUSIÓN

Comparado con otros vertebrados, los anfibios son raramente parasitados por ectoparásitos artrópodos, solo muy pocas especies han desarrollado una especial relación ecológica con estos vertebrados (Wohltmann et al., 2006). Según Espino del Castillo et al. (2011), se conocen veinticinco especies de *Hannemania* y siete de ellas han sido citadas en Argentina. En nuestro país, las especies han sido encontradas en anuros

Tabla 1. Prevalencia y abundancia e intensidad medias de *Hannemania* sp. en *Leptodactylus chaquensis* (N=27) y *Pithecopus azureus* (N=20).

Especies de anfibios	Prevalencia*	Abundancia media*	Intensidad media
<i>Leptodactylus chaquensis</i>	14.8±6.8 (1.4-28.2)	70.4± 8.8 (53.1-87.6)	4.75
<i>Pithecopus azureus</i>	30±10.2 (9.9-50.8)	40±10.9 (18.6-61.5)	1.33

*EE (IC 95%)

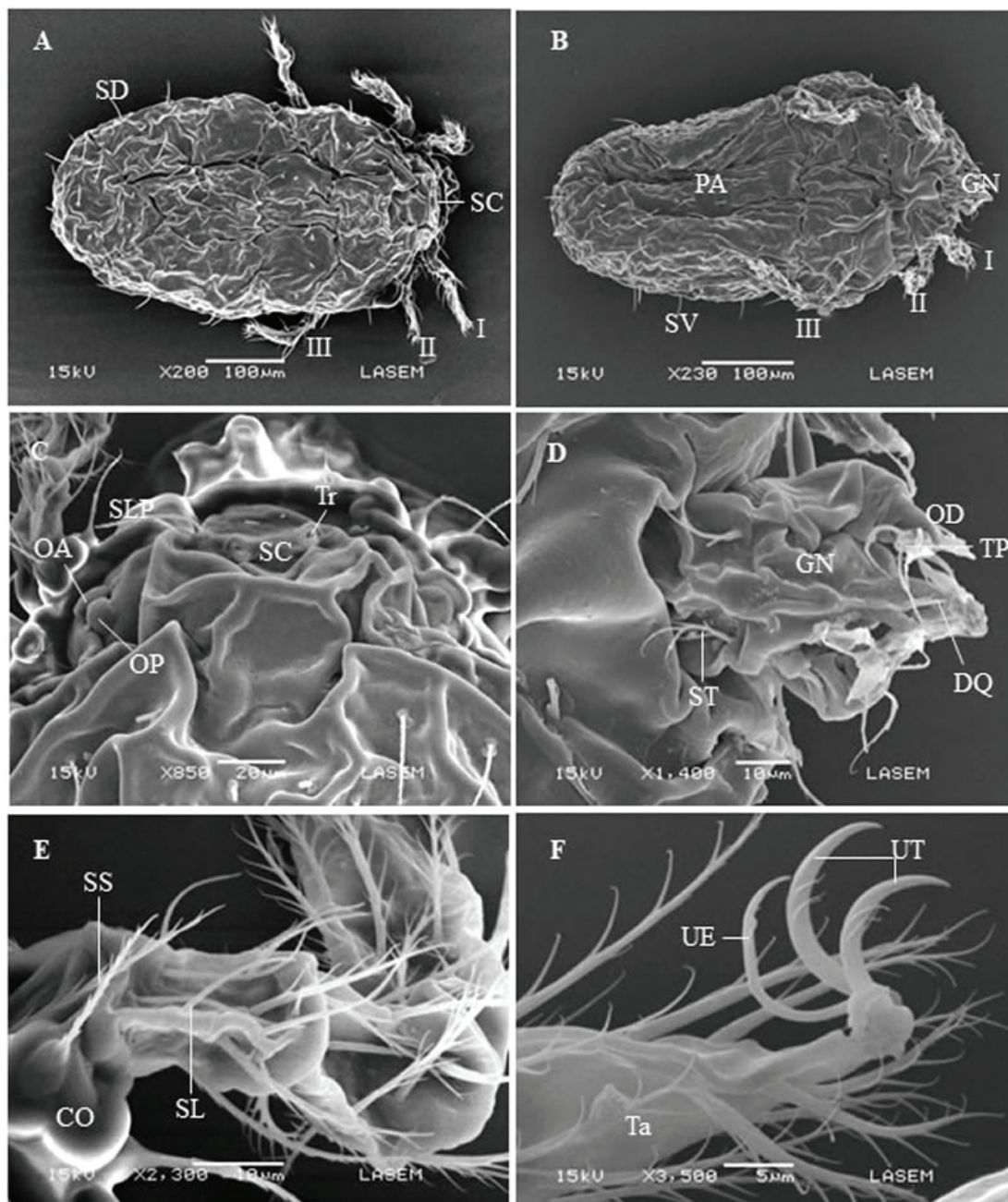


Figura 2. Aspecto general y detalles de larva de *Hannemania* sp. con Microscopía Electrónica de Barrido. A. Vista dorsal, B. Vista ventral. Detalles: C. Escutum (vista dorsal), D. Gnatosoma (vista ventral), E. Pata I (vista dorsal), F. Tarso I (vista dorsal). CO: Coxa, DQ: Dígito quelicerar, GN: Gnatosoma, OA: Ojo anterior, OD: Odontus, OP: Ojo posterior, PA: Poro anal, SC: Escutum, SD: Seta dorsal, SL: Seta lisa, SLP: Seta lateral posterior, SS: Seta setulosa, ST: Seta tritrostral, SV: Seta ventral, Ta: Tarso, TP: Tarso palpus, Tr: Tricobotrium, UE: Uña tipo empodium, UT: Uña terminal, I: Pata I, II: Pata II, III: Pata III.

como *Leptodactylus latrans*, *Pleurodema bufonina*, *Pleurodema bibroni* y *Nannophryne variegata*, en la provincia patagónica de Río Negro (Ewing, 1931); en *Leptodactylus chaquensis* en el litoral de la Argentina (Attademo et al., 2012); en especies de *Pleurodema* y en *Odontophrynus occidentalis* y *Leptodactylus ocellatus* en la provincia de Córdoba (Biolé et al., 2015) y en estadios larvales y juveniles de *Telmatobius atacamensis* de la Puna salteña (Quinzio y Goldberg, 2015).

En coincidencia con lo descrito por Hatano et al. (2007), la presencia del parásito se manifiesta externamente como elevaciones de la piel. Estas elevaciones han sido descritas como tegumentarias

y de color anaranjado a rojizo (Duszynski y Jones, 1973; Attademo et al., 2015; Quinzio y Goldberg, 2015), sin embargo, en nuestro estudio, no se ha detectado una coloración diferencial a la habitual para el tegumento, provocada por la infestación en las 3 especies analizadas.

El tegumento del hospedador genera una cápsula de fibras colágenas y sustancia amorfa densa que rodean a la larva parásita que es una reacción de defensa inmunológica a la presencia del ácaro. Las lesiones mecánicas que producen estas larvas de ácaros en la piel de los anfibios causan desvíos de los valores estructurales estándares. Si se presentan en una gran cantidad, pueden afectar la movilidad del individuo,

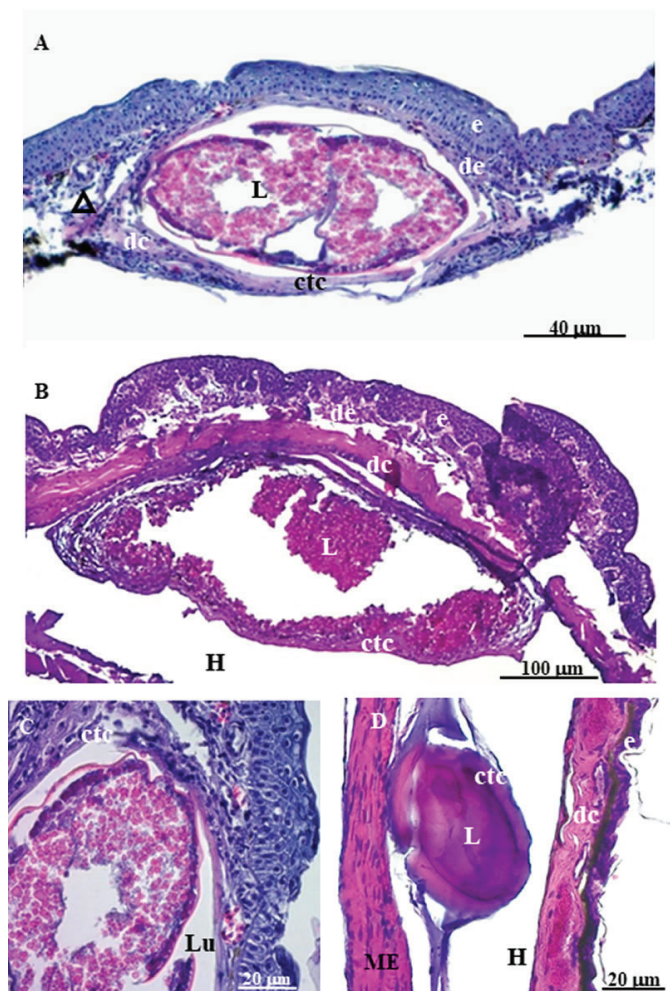


Figura 3. Cortes histológicos del tegumento de *Leptodactylus chaquensis* y de *Pithecopus azureus* con infestación de larvas de *Hannemania* sp. *Leptodactylus chaquensis*: A. Cápsula intradérmica con fibroblastos e infiltrado inflamatorio alrededor de la cápsula (10x), B. Cápsula subtegumentaria (10x), C. Detalle de la larva de *Hannemania* sp. (40x). *Pithecopus azureus*: D. Cápsula subdérmica (20x). CTC: cápsula de tejido conectivo, DC: dermis compacta, DE: dermis esponjosa, E: epidermis, H: hipodermis, L: larva, LU: lumen de la cápsula, ME: músculo estriado.

el mecanismo de alimentación, el comportamiento defensivo y reproductivo, que en definitiva afectan la supervivencia de los individuos (Salazar Martínez et al., 2004; Biolé et al., 2015). La formación de una cápsula de tejido conectivo y la proliferación de histiocitos, es una reacción del hospedador para aislar al parásito que conlleva una función de preservación de los tejidos del anuro (Hyland, 1950; Grover et al., 1975; Wohltmann et al., 2006). Wohltmann et al. (2006) también describen una segunda capa en la cápsula más interna, amorfa y producto de la histólisis y degeneración celular causada por la actividad enzimática del parásito en la capa interna capsular. En coincidencia con estos autores, se observó la capa capsular doble en *P. azureus*. Grover et al. (1975) y Malone y Paredes-León (2005) describen un fenómeno de acantosis en la epidermis cercana al sitio de infestación, sin embargo no pudimos encontrar tal situación en nuestro material.

Consideramos que el cambio morfológico del

tegumento de los anuros como consecuencia de la presencia de los ácaros y las cápsulas que los contienen acarrea, además, cambios en sus fisiología. Esto podría ocasionar alteraciones significativas, por ejemplo, en la respiración ya que en los anfibios se realiza principalmente a través del tegumento.

La ubicación de las larvas *Hannemania* sp., según reportes previos, es intradérmica (Duszynski y Jones, 1973; Hatano et al., 2007; Attademo et al., 2015; Quinzio y Goldberg, 2015). Sin embargo, en las especies analizadas se ubican además, por debajo y por fuera de la piel, en contacto con el gran saco linfático subtegumentario.

Las larvas de *Hannemania* han sido reportadas en especies de anfibios con hábitos predominantemente terrestres (Brown et al., 2006). Westfall et al. (2008) sugieren que las características climáticas y edáficas de los microhábitats son los principales parámetros involucrados en la variación de la abundancia de estos ácaros, con altas tasas de infestación y abundancia, probablemente asociadas a áreas muy húmedas. Reportes en Argentina y en Sudamérica han relacionado los valores más altos de prevalencia y abundancia media de los parásitos con microhábitats de mayor humedad (Wohltmann et al., 2006; Hatano et al., 2007; Attademo et al., 2012). El bajo nivel de infestación y abundancia media de *Hannemania* sp. en los anuros estudiados, podría estar relacionado con las características climáticas del área de estudio, ya que es una región con bajos niveles de humedad y el año de muestreo fue, particularmente seco (Sistema de Información y Gestión Agrometeorológico de INTA, 2013). La proporción de anuros infestados en *P. azureus* es casi el doble que en *L. chaquensis*, esto también podría deberse a la asociación con áreas más húmedas de la primera especie, que generalmente se encuentra en la vegetación cercana a los charcos temporarios mientras la segunda es netamente terrestre. Sin embargo, para comprobar esta hipótesis se requiere de monitoreos con variaciones ambientales en la zona para evaluar los cambios en los parámetros ecológicos que regulan la infestación de estos macroparásitos.

Este es el primer reporte de *Hannemania* sp. en tres especies de anuros de la región chaqueña del Este de la provincia de Salta y el primero para un miembro de la Familia Phyllomedusidae, *Pithecopus azureus*, en Argentina.

AGRADECIMIENTOS

Agradecemos a Rubén Cardozo por su valioso aporte y a Dora Davies, José Corronca y Hugo Fernández por sus sugerencias. Al editor y a los revisores anónimos por sus valiosos comentarios y críticas, que ayudaron a mejorar el manuscrito. El trabajo se realizó con subsidio del CIUNSa (Universidad Nacional de Salta), Proyecto

2290. Los anuros fueron capturados con autorización del Ministerio de Ambiente y Producción Sustentable de la provincia de Salta (Res. N° 000161/11 y Res. N° 000072/12).

LITERATURA CITADA

- Alzuet ADB, Mauri RA. 1987. Ácaros Leeuwenhoekiiidae del género *Hannemania* Oudemans endoparásitos de anfibios. *Revista de la Sociedad Entomológica Argentina* 44: 111-116.
- Anthony CD, Mendelson JR, Simons RR. 1994. Differential Parasitism by Sex on Plethodontid Salamanders and Histological Evidence for Structural Damage to the Nasolabial Groove. *American Midland Naturalist* 132: 302-307.
- Attademo AM, Peltzer PM, Lajmanovich RC, Junges C, Basso A, Cabagna-Zenklusen M. 2012. Trombiculid mites (*Hannemania* sp.) in *Leptodactylus chaquensis* (Amphibia: Anura) inhabiting selected soybean and rice agroecosystems of Argentina. *Journal of Zoo and Wildlife Medicine* 43: 579-584.
- Biolé FG, Valetti JA, Grenat PR, Salas EN, Martino AL. 2015. Parasitic infestation of intradermal chiggers *Hannemania achalai* (Acari: Leeuwenhoekiiidae) on the cryptic species *Pleurodema kriegi* and *P. cordobae* (Anura: Leptodactylidae: Leiuperinae) from Sierra Grande, Córdoba, Argentina. *Herpetological Journal* 25: 163-167.
- Brown JD, Keel MK, Yabsley MJ, Thigpen T, Maerz JC. 2006. Clinical Challenge. *Journal of Zoo and Wildlife Medicine* 37: 571-573.
- Bush AO, Lafferty JM, Lotz OK, Shostak AW. 1997. Parasitology meets ecology on its own terms: Margolis et al. revisited. *Journal of Parasitology* 83: 575-583.
- Duszynski DW, Jones KL. 1973. The occurrence of intradermal mites, *Hannemania* spp. (Acarina: Leeuwenhoekiiidae), in anurans in New Mexico with a histological description of the tissue capsule. *International Journal for Parasitology* 3: 531-538.
- Espino del Castillo A, Paredes-León R, Morales-Malacara JB. 2011. Presence of intradermal chigger mite *Hannemania hylae* (Ewing, 1925) (Acari: Leeuwenhoekiiidae) in the troglophile frog *Eleutherodactylus longipes* (Anura: Brachycephalidae) at Los Riscos Cave, Querétaro, México. *International Journal of Acarology* 37: 427-440.
- Ewing HE. 1931. A catalogue of the Trombiculinae, or chigger mites, of the new world with new genera and species and a key to the genera. *Proceedings of the United States National Museum* 80: 1-22.
- Goff ML, Loomis RB, Welbourn WC, Wrenn WJ. 1982. A glossary of chigger terminology (Acari: Leeuwenhoekiiidae). *Journal of Medical Entomology* 1: 221-238.
- Grover JJ, Duszynski DW, Bogan BC. 1975. Histochemistry of the tissue capsule surrounding intradermal mites, *Hannemania* spp. (Acarina: Leeuwenhoekiiidae) in New Mexico amphibians. *Journal of Parasitology* 61:382-384.
- Hatano FH, Gettinger D, van Sluys M, Rocha CFD. 2007. Parasitism of *Hylodes phyllodes* (Anura: Cycloramphidae) by *Hannemania* sp. (Acari: Leeuwenhoekiiidae) in an area of atlantic forest, Ilha Grande, southeastern Brazil. *Parasite* 14: 107-112.
- Hyland KE. 1950. The life cycle and parasitic habit of the chigger mite *Hannemania dumni* Sambon, 1928, a parasite of amphibians. *Journal of Parasitology* 36: 32-33.
- Hyland KE. 1961. Parasitic phase of chigger mite, *Hannemania hegneri* on experimentally infested amphibians. *Experimental Parasitology* 11: 212-225.
- Koprivnikar J, Marcogliese DJ, Rohr JR, Orlofske SA, Raffel TR, Johnson PTJ. 2012. Macroparasite Infections of Amphibians: What can they tell us? *EcoHealth* 9: 342-360.
- Malone JH, Paredes-León R. 2005. Characteristics of chigger mite (*Hannemania* sp.) parasitism on *Eleutherodactylus marnockii* (Amphibia: Leptodactylidae). *Texas Journal of Science* 57: 345-358.
- McManus JFA, Mowry RW. 1968. Técnica Histológica. Ed. Atika, Madrid, España. 612pp.
- Paredes-León R, Biolé FG, Valetti JA, Martino AL. 2018. A redescription of the Chigger *Hannemania achalai* Alzuet and Mauri, 1987 (Acariformes: Prostigmata: Leeuwenhoekiiidae) in frogs from Sierra Grande, Córdoba, Argentina. *Acarologia* 58: 159-164.
- Quinzio SI, Goldberg FJ. 2015. Intradermal infections by chigger mites (*Hannemania* spp.) in the Andean frog *Telmatobius atacamensis* (Anura, Telmatobiidae). *Salamandra* 51: 263-268.
- Salazar Martínez AE, Abrahamovich AH, Díaz NB. 2004. Types of Acari in the Collection at Museo de La Plata, Argentina. *Revista del Museo de La Plata. Publicación Técnica y Didáctica* 45: 1-16.
- Sistema de Información y Gestión Agrometeorológico de INTA. 2013. <http://siga2.inta.gov.ar>. Último acceso 17 de marzo 2018.
- Westfall MC, Cecala KK, Price SJ, Dorcas ME. 2008. Patterns of trombiculid mite (*Hannemania dumni*) parasitism among plethodontid salamanders in the western piedmont of North Carolina. *Journal of Parasitology* 94: 631-634.
- Wohltmann A, Kohler J, Martin P. 2006. Endoparasitic mite infestations of anuran amphibian from Bolivia montane rain forest, with description of two new *Hannemania* species (Acari: Parasitengona: Trombiculidae: Leeuwenhoekiiinae). *Organisms Diversity & Evolution* 6: 141-150.

Recibido: 5 de abril de 2018

Aceptado: 10 de agosto de 2018