

Libros de **Cátedra**

Protozoos parásitos de importancia sanitaria: un abordaje transdisciplinar

Juan Manuel Unzaga y María Lorena Zonta
(coordinadores)

n
naturales

FACULTAD DE
CIENCIAS
VETERINARIAS

FACULTAD DE
CIENCIAS NATURALES
Y MUSEO

 **EduLP**
EDITORIAL DE LA UNLP



UNIVERSIDAD
NACIONAL
DE LA PLATA

PROTOZOOS PARÁSITOS DE IMPORTANCIA SANITARIA: UN ABORDAJE TRANSDISCIPLINAR

Juan Manuel Unzaga
María Lorena Zonta
(coordinadores)

Facultad de Ciencias Veterinarias
Facultad de Ciencias Naturales y Museo



*Este libro está dedicado a aquellas/os alumnas/os que
por curiosidad o convicción eligieron conocer y descubrir
las distintas formas de vida de estos seres microscópicos...*

Agradecimientos

A la Universidad Nacional de La Plata y a la Editorial EDULP por generar espacios para la publicación y difusión de obras de interés tanto para el estudiantado como para el público en general.

Al Centro de Estudios Parasitológicos y de Vectores (CEPAVE-CONICET-UNLP) y al Laboratorio de Inmunoparasitología (LAINPA-FCV-UNLP) por brindar las instalaciones y el equipamiento necesario para realizar nuestras investigaciones.

Al Centers for Disease Control and Prevention (CDC) que proporcionó el permiso para utilizar fotografías correspondientes al grupo de protozoos "Ameboides" y "Flagelados".

A la Dra. Andrea Dellarupe y a la Lic. Laura Morote por la confección de los dibujos de los ciclos de vida y a la Dra. María Lorena Zonta por la colaboración con las láminas de los distintos grupos de protozoos.

Al Sr. Isidoro Ercoli y a la Sra. Selva Peñaloza por el incondicional apoyo en las tareas que se desarrollan en el Laboratorio de Inmunoparasitología (LAINPA-FCV-UNLP).

Al Médico Veterinario Nicolás Devitture por su colaboración en la confección de los dibujos del capítulo 17 *Toxoplasma gondii*.

Un buen libro es una voz sabia junto a ti.

Abel Pérez Rojas

Índice

Prólogo _____ 9

Introducción _____ 10

PRIMERA PARTE

Subreino Protozoa

Ameboides

Capítulo 1

Endolimax nana (parásito intestinal no patógeno) _____ 18

Andrea C. Falcone y Graciela T. Navone

Capítulo 2

Entamoeba coli (parásito intestinal no patógeno) _____ 23

Paola Cociancic y Graciela T. Navone

Capítulo 3

Entamoeba histolytica/E. dispar/E. moshkovskii/E. bangladesí _____ 28

Andrea Servián, M. Lorena Zonta y Graciela T. Navone

Capítulo 4

Iodamoeba bütschlii (parásito intestinal no patógeno) _____ 36

M. Lorena Zonta y Graciela T. Navone

SEGUNDA PARTE

Subreino protozoa

Flagelados

Capítulo 5

Chilomastix mesnili (parásito intestinal no patógeno) _____ 42

Andrea C. Falcone y Graciela T. Navone

Capítulo 6

Enteromonas hominis (parásito intestinal no patógeno) _____ 47

Paola Cociancic y Graciela T. Navone

Capítulo 7

Giardia lamblia/*G. duodenalis*/*G. intestinalis* (parásito intestinal patógeno) _____ 51

M. Lorena Zonta, Andrea Servián y Graciela T. Navone

Capítulo 8

Leishmania infantum _____ 61

Andrea Dellarupe, J. Octavio Estévez y Diego F. Eiras

Capítulo 9

Dientamoeba fragilis _____ 72

Andrea Servián y Graciela T. Navone

Capítulo 10

Tritrichomonas foetus y *Trichomonas vaginalis* _____ 78

César I. Pruzzo, Federico A. Illanes y M. Lorena Zonta

TERCERA PARTE

Subreino protozoa

Ciliados

Capítulo 11

Balantidium coli (parásito intestinal patógeno) _____ 89

Paola Cociancic y Graciela T. Navone

CUARTE PARTE

Subreino protozoa

Apicomplejos

Capítulo 12

Babesia vogeli, *Rangelia vitalii* y otros piroplasmas en pequeños animales _____ 95

Diego F. Eiras, M. Victoria Vázquez, Darío Vezzani y Gastón Moré

Capítulo 13

Cryptosporidium spp. _____ 103

Lorena A. De Felice, Carina Basset y Juan M. Unzaga

Capítulo 14	
<i>Isohora</i> spp. _____	115
<i>Bruno Fitte, Lorena A. de Felice, Diego F. Eiras, y Juan M. Unzaga</i>	
Capítulo 15	
<i>Neospora caninum</i> _____	121
<i>Lucía Campero, Andrea Dellarupe, Magdalena Rambeaud y M. Cecilia Venturini</i>	
Capítulo 16	
<i>Sarcocystis</i> spp. _____	134
<i>Elisa Helman, Andrea Dellarupe y Gastón A. Moré</i>	
Capítulo 17	
<i>Toxoplasma gondii</i> _____	144
<i>Mariana Bernstein, María L. Gos, Kevin D. Steffen, Lais Pardini, Juan M. Unzaga y María C. Venturini</i>	
Capítulo 18	
<i>Hepatozoon canis</i> _____	162
<i>Diego F. Eiras, Franca Mastrantonio y M. Victoria Vázquez</i>	
QUINTA PARTE	
Reino chromista	
Capítulo 19	
<i>Blastocystis</i> sp. (parásito intestinal potencialmente patógeno) _____	176
<i>Andrea C. Falcone, Andrea Servián, M. Lorena Zonta y Graciela T. Navone</i>	
Glosario _____	183
Los autores _____	189

Prólogo

Los dispositivos pedagógicos tanto de lectura como observacionales constituyen herramientas fundamentales a la hora de abordar disciplinas como Parasitología (Protozoología). Así, luego de la experiencia aportada con el *Atlas comentado de Protozoología* (edición Libros de Cátedra, convocatoria 2017) se hace necesario y oportuno contar con documentos de lectura que permitan el proceso de construcción propia del conocimiento en forma conjunta y continua. Disponer para tal fin de material de lectura basado fundamentalmente en la experiencia de los propios autores, en base a trabajos publicados en revistas nacionales e internacionales, la mayoría de ellos en idioma inglés, hace necesaria la posibilidad de disponer de los mismos en forma rápida y accesible para poder ser utilizados por los estudiantes de grado y/o de postgrado de las diferentes carreras de base biológica que cuentan con la Parasitología como materia en sus respectivas currículas.

El abordaje integral del estudio de Protozoos de importancia sanitaria coincide con la mirada transdisciplinaria para el tratamiento de las protozoosis expresado en el documento *Un mundo, una salud* (OMS, 2008). El Laboratorio de Inmunoparasitología (LAINPA-FCV-UNLP) y el Centro de Estudios Parasitológicos y de Vectores (CEPAVE-CONICET-UNLP), cuentan con una vasta experiencia en el estudio de protozoos de importancia en salud humana, animal y ambiental. Hasta el momento, en el ámbito de la Universidad Nacional de La Plata no se cuenta con este tipo de material que ponga de manifiesto tanto los diferentes aspectos biológicos como sanitarios de los protozoos de importancia en salud y de mayor prevalencia parasitaria.

En este sentido, la presente propuesta pretende ser la continuidad y complemento del *Atlas comentado de Protozoología* en el que se ahondará en conceptos descriptivos de la especie parásita involucrada, como así también en aspectos vinculados a la patogenia, clínica, epidemiología, prevención y/o control, desde la propia experiencia y con un enfoque integrador entre los diferentes autores pertenecientes a diferentes carreras (Biología, Medicina Veterinaria, Microbiología Clínica e Industrial).

Esperamos que disfruten de este nuevo material tanto como nosotros lo hemos hecho al realizarlo.

Juan Manuel Unzaga
María Lorena Zonta

INTRODUCCIÓN

Subreino Protozoa

Generalidades

Los Protozoa son un grupo diverso de organismos eucariotas unicelulares. Su clasificación aún no está resuelta y son escasos los caracteres morfológicos comunes a todos los protozoos. Frecuentemente el uso del término Protozoa se intercambia con Protista, pero éste último se refiere a un grupo más diverso y polifilético que incluye protozoos, algas unicelulares, diatomeas y otros eucariotas unicelulares.

Los protozoos parásitos son microparásitos por el pequeño tamaño que tienen (entre 5 y 200 μm de largo) y se dividen dentro del hospedador. Tienen un variado rango de hábitats entre los cuales los simbioses tienen morfología diversa, modos de movilidad divergentes, diferentes patrones de reproducción y requerimientos nutricionales y metabólicos. La mayoría son móviles y heterotróficos. Algunas organelas están ausentes o modificadas y su estructura y función varía de acuerdo con el hábitat en los distintos grupos. Los estados morfológicos del ciclo de vida (e.g. trofozoíto, quiste u ooquiste) son característicos en simbioses y parásitos, pero al igual que otros aspectos de la biología, los ciclos de vida son muy diversos. El estado activo (trofozoíto) se alimenta, el quiste es inactivo metabólicamente y es la forma infectante que sale del hospedador y sobrevive a condiciones ambientales desfavorables por su pared resistente. El ooquiste es una forma de resistencia y diseminación que puede ser inmaduro o maduro y en este último caso ser infectante.

Por su forma, pueden ser esféricos, ovoides, con forma de banana o gajo de naranja, polimorfos o de simetría bilateral. El núcleo puede ser simple o múltiple, con membrana nuclear, nucleoplasma y cromatina compacta, o en partículas dispersas o alineadas junto a la membrana nuclear, o sin cromatina periférica. El núcleo es indispensable para la vida, la reproducción y la transmisión genética. En algunos protozoos el citoplasma se divide en ecto y endoplasma. El ectoplasma es homogéneo, importante para la ingestión de alimentos por absorción y la descarga de productos de deshechos en toda su superficie. El endoplasma es moderadamente denso-granular cuya función es la síntesis y almacenamiento de alimentos en vacuolas (no digeridas) tales como las barras cromidiales que constituyen almacenamiento de glucógeno o proteínas.

Poseen ciclos biológicos directos o monoxenos (un solo hospedador), indirectos o heteroxenos (más de un hospedador) o indirectos de transmisión vectorial. El proceso de reproducción es muy diverso. Algunos grupos emplean solamente la reproducción asexual, que implica la fisión binaria transversal o longitudinal, a través de la cual una célula da origen a otras dos hijas exactamente iguales a la progenitora, y otra variante es la fisión múltiple, que se caracteriza porque se dividen los núcleos en un citoplasma común y luego se separan con la porción de citoplasma y organelas. En los apicomplejos esta forma de reproducción asexual se denomina merogonia (también llamada esquizogonia). Cuando la división nuclear se ha completado los núcleos migran a la periferia, el citoplasma rodea a los núcleos y las células hijas brotan de la progenitora. Cada esquizozoito o merozoito contiene núcleo, citoplasma y las organelas características. En estos últimos también es característica la multiplicación sexual o gametogonia que da origen a la formación de gametas. Por último, la esporogonia refiere a la maduración post-cigótica que da origen a los esporozoítos. La reproducción sexual ocurre en los apicomplejos, algunos flagelados y los ciliados. El tipo de reproducción sexual varía en cada grupo. En algunos están involucrados micro y macrogametas, y en otros no se forman verdaderas gametas, sino que existe una fusión temporal de dos células idénticas y hay un intercambio de micronúcleos (conjugación).

Los protozoos parásitos son capaces de vivir y reproducirse en casi todas las especies animales. Constituyen un grupo exitoso biológicamente que ha evolucionado de manera compleja con sus hospedadores en un amplio rango, lo que los hace un grupo fascinante para ser estudiado y necesario de explorar por su enorme importancia económica y en salud pública. En este último punto, algunas especies de protozoos parásitos están incluidas entre las enfermedades infecciosas desatendidas u olvidadas (EID), y constituyen un problema de relevancia médica, epidemiológica y social. Afectan principalmente a las poblaciones marginales de países en vías de desarrollo y con un limitado acceso a los servicios de salud y saneamiento ambiental básico, y con indicadores socio-económicos y educativos desfavorables.

Clasificación

Dado que varios aspectos taxonómicos de los protozoos aún están en revisión, no hay un esquema de clasificación consensuado. Los estudios moleculares promueven la revisión de las clasificaciones taxonómicas teniendo en cuenta que históricamente fueron clasificados por su modo de locomoción (seudópodos, flagelos, cilios) y los esporozoa-sin estructuras de movilidad. Hasta el momento se sugiere que todos los eucariotas pueden subdividirse en 5 subdominios, entre los cuales las formas parásitas tienen representantes en Amoebozoa (amebas), Excavata (flagelados) y SAR¹ (apicomplejos -Sporozoa- y ciliados), con formas parásitas en plantas y animales y a todos

¹ Es un clado de Eukaryota que incluye el linaje Stramenopiles-Alveolata-Rhizaria.

los niveles filogenéticos. Pero aún existen controversias y ambigüedades entorno a la clasificación de estos organismos lo cual revela la necesidad de usar en la práctica una nomenclatura común hasta que futuros estudios moleculares estén disponibles y se realicen las comparaciones necesarias para mejorar las propuestas clasificatorias de los protozoos.

El presente libro seguirá la clasificación más generalizada del Subreino Protozoa en 3 Phylum con formas parásitas que se agrupan principalmente de acuerdo a los tipos de movilidad y a la forma de reproducción.

Subreino Protozoa

Phylum Sarcomastigophora: células que se mueven por pseudópodos y flagelos. Tienen generalmente un sólo tipo de núcleo y se reproducen sexual o asexualmente.

Subphylum Sarcodina: con pseudópodos. La mayoría con reproducción asexual.

Superclase: Rhizopoda

Clase: Lobosea

Orden: Amoebida

Familia: Entamoebidae

Endolimax nana; Entamoeba coli; complejo *Entamoeba histolytica, E. dispar, E. moshkovskii* y *E. bangladeshi; Iodamoeba bütschlii*

Subphylum Mastigophora: con uno o más flagelos. Reproducción asexual por fisión binaria longitudinal y algunas formas con reproducción sexual.

Clase: Zoomastigophora

Orden: Retortamonadida

Familia: Retortamonadidae

Chilomastix mesnili

Orden: Diplomonadida

Familia: Enteromonadidae

Enteromonas hominis

Familia: Diplomonadidae

Giardia lamblia (syn, G. duodenalis/G. intestinalis)

Orden: Kinetoplastida

Familia: Trypanosomatidae

Leishmania infantum

Orden: Trichomonadida

Familia: Monocercomonidae

Dientamoeba fragilis

Familia: Trichomonadidae

Tritrichomonas foetus; Trichomonas vaginalis

Phylum Ciliophora: se mueven por cilios, tienen dos tipos de núcleos y citostoma generalmente presente. Reproducción por fisión binaria transversal, conjugación o autogamia.

Clase: Litostomatea

Orden: Vestibuliferida

Familia: Balantidiidae

Balantidium coli

Phylum Apicomplexa: organismos con complejo apical. Flagelos solamente en los estados sexuales. De vida intracelular. Reproducción sexual y asexual.

Clase: Sporozoasida

Orden: Piroplasmida

Familia: Babesidae

Babesia vogeli

Familia: Theileridae

Rangelia vitalii

Clase: Sporozoasida

Subclase: Coccidiasina

Orden: Eucoccidiorida

Suborden: Eimeriorina

Familia: Cryptosporidiidae

Cryptosporidium spp.

Familia: Sarcocystidae

Neospora caninum

Sarcocystis spp.

Toxoplasma gondii

Isospora spp.

Clase: Conoidasida

Subclase: Coccidiasina

Orden: Eucoccidiorida

Familia: Hepatozoidae

Hepatozoon canis

Reino Chromista

Infrareino: Stramenopiles (=Heterokontophyta)

Subphylum Opalinata

Clase: Blastocystea

Orden: Blastocystida

Blastocystis sp.

Respuesta inmune frente a protozoos

El sistema inmune cuenta con dos grandes ramas para combatir al patógeno invasor, en este caso, los protozoos parásitos. Por un lado, la inmunidad innata, de acción temprana (horas, días) e inespecífica, que a través de distintos factores presentes en las barreras anatómicas (piel y mucosas), mediadores celulares (macrófagos, células dendríticas, eosinófilos, células Natural Killer, entre otros) y mediadores humorales (sistema del complemento, citoquinas, proteínas de fase aguda, entre otros), intentarán contener la infección en los estadios iniciales. Por otro lado, la inmunidad adaptativa (representada por los linfocitos T y B y sus productos), de acción más tardía (días, semanas) pero más duradera, con generación de células de memoria que reaccionarán de forma más rápida y eficiente ante un nuevo contacto con el patógeno. Los linfocitos T CD4, o helper, ejercen su función mediante la producción de distintas citoquinas, relacionadas con diversas funciones. Los linfocitos T CD8, o citotóxicos, son capaces de eliminar células infectadas causando su muerte por apoptosis. Los linfocitos B, se diferencian luego de su activación a células plasmáticas productoras de anticuerpos.

Las células dendríticas contactan inicialmente con el patógeno en el foco infeccioso, y mientras viajan por vía linfática, procesan al microorganismo, para llegar a los órganos linfáticos secundarios donde presentarán a los linfocitos T vírgenes específicos los epitopes de dicho patógeno. De esta forma, los linfocitos T vírgenes son activados, a partir de lo cual ocurre la expansión clonal y diferenciación a distintas subpoblaciones. En el caso de los linfocitos T helper, dependiendo del patógeno que está causando la infección, éstos podrán diferenciarse principalmente a linfocitos Th1, Th2, Th17, Th foliculares, y Th reguladores. Estas subpoblaciones difieren entre sí, por el perfil de citoquinas que producen, las cuales tendrán distintas funciones.

En las infecciones por protozoos de vida intracelular, la respuesta inmune adaptativa protectora es principalmente de tipo Th1. Estos linfocitos producen citoquinas (interferón γ [INF- γ], factor de necrosis tumoral) que favorecerán la inmunidad celular y la consecuente eliminación del patógeno. Uno de los principales mecanismos de acción de las citoquinas producidas por los linfocitos Th1 es la activación del macrófago. Muchos protozoos tienen el interior del macrófago como hábitat preferencial, y por distintos mecanismos de evasión (ver más abajo) evitan que la célula logre eliminarlos. A través de las citoquinas producidas por los linfocitos Th1, el macrófago logra revertir algunos de estos mecanismos, como la unión de los lisosomas con el fagosoma, o la acidificación de los fagosomas para la consecuente activación enzimática. Sin embargo, el principal mecanismo estimulado por los linfocitos Th1 es el aumento del potencial oxidativo del macrófago, a través de la estimulación del estallido respiratorio, con la consecuente producción de radicales libres, y reactivos derivados del nitrógeno a través de la activación de la enzima óxido nítrico sintetasa inducible (iNOS), los cuales causarán la muerte del microorganismo.

Los linfocitos T citotóxicos juegan también un importante rol en infecciones intracelulares por protozoos, a través de la producción de INF- γ (y por lo tanto favoreciendo los mecanismos mencionados previamente) pero fundamentalmente por citotoxicidad, induciendo la apoptosis de las

células infectadas a través de granzimas y perforinas² o del sistema Fas/FasL³. Esta acción limita directamente la infección, y también permite la captura de los parásitos liberados por las células destruidas por células fagocíticas profesionales, que tienen mayor capacidad microbicida.

La inmunidad mediada por anticuerpos cumple un rol en los estadios extracelulares de las infecciones por protozoos, ya sea en las etapas iniciales de la infección o cuando los parásitos son liberados de las células infectadas. Los anticuerpos pueden recubrir al parásito, y de esta forma favorecer la endocitosis por parte de las células fagocíticas para su eliminación, actuar como anticuerpos neutralizantes, bloqueando la infección de nuevas células, o bien aglutinando e inmovilizándolos.

Evasión parasitaria de la respuesta inmune

Los parásitos protozoos han desarrollado distintos mecanismos de evasión de la importante respuesta inmune que despliega el hospedador ante una infección. Estas estrategias están orientadas principalmente a evitar el reconocimiento antigénico específico por parte de las células de la inmunidad adaptativa o de los anticuerpos, o a evadir o suprimir la respuesta inmune innata o adaptativa desarrollada por el hospedador.

Una de los principales mecanismos desarrollados para evitar el reconocimiento por parte del hospedador, es la *variación antigénica*, que consiste en la modificación rápida y repetida de los antígenos de superficie del parásito. Los antígenos involucrados en estas variaciones, generan una potente respuesta inmune específica, de escasa o nula reactividad cruzada, por lo cual, al generarse la variación, los elementos inmunes desarrollados hasta ese momento no pueden reconocer a la nueva subpoblación parasitaria que expresa esta variación. Luego de un tiempo, el hospedador vuelve a desarrollar una respuesta inmune específica para la nueva variante, pero una vez más se repite el mecanismo de variación, y así sucesivamente. Esta estrategia puede observarse en los tripanosomas africanos, *Giardia* spp. y *Plasmodium* spp., entre otros.

Los parásitos protozoos pueden también “escondersse” del sistema inmune, mediante su *localización en sitios privilegiados* formando vacuolas parasitóforas, donde las moléculas efectoras del sistema inmune no pueden acceder, como los eritrocitos (gén. *Babesia*, *Plasmodium*) o las fibras musculares (*Toxoplasma gondii*, *Trypanosoma cruzi*). Ambas células expresan nulas o muy bajas cantidades de moléculas del complejo mayor de histocompatibilidad, lo cual impide el reconocimiento de dichas células infectadas por parte de los linfocitos T. Algunos protozoos son

² Las granzimas y perforinas son proteínas presentes en los gránulos citotóxicos de las células NK y LT CD8, que desencadenan la apoptosis de la célula blanco.

³ La molécula Fas o CD95, se expresa en forma constitutiva en diferentes tipos celulares. La molécula FasL (Fas ligando), se expresa en las células NK y LT CD8 luego de su activación.

además capaces de *impedir la presentación antigénica*, a través de proteínas inhibidoras o interfiriendo en vías de señalización intracelulares que disminuyen la expresión de moléculas del complejo mayor de histocompatibilidad.

Adicionalmente, los parásitos protozoos poseen estrategias de evasión o supresión de la respuesta inmune innata y adaptativa. La *inhibición de la capacidad microbicida del macrófago* es una estrategia utilizada por ciertos protozoos, como *Leishmania* spp. y *T. gondii*, ya que son capaces de evitar la unión del fagosoma con los lisosomas, e inhibiendo el estallido respiratorio, evitando así su propia destrucción. Otros parásitos (*Entamoeba hemolítica*) logran *evadir la fagocitosis de neutrófilos* mediante la secreción de enzimas y péptidos que reducen la movilidad de los neutrófilos, causando finalmente su muerte. Otros mecanismos de evasión o inmunosupresión incluyen la *inducción de la apoptosis de linfocitos T y B* (*T. cruzi*) ya sea incrementando la expresión de moléculas Fas y FasL en los linfocitos T y B específicos para antígenos del parásito, o mediante la producción de enzimas que inducen de forma directa la apoptosis.

Referencias

- Ash, R. L., & Orihel, T. C. (2010). *Atlas de Parasitología Humana*. Quinta Edición. Madrid: Editorial Panamericana, 556 pp.
- Atías, A. (1991). *Parasitología Clínica*. Tercera edición. Santiago de Chile, Chile: Publicaciones Técnicas Mediterráneo Ltda., 618 pp.
- Becerril Flores, M. A., & Romero Cabello, R. (2004). *Parasitología Médica: de las moléculas a la enfermedad*. México: Mc Graw Hill Interamericana, 301 pp.
- Dubey, J. P. (2010). *Toxoplasmosis of Animals and Humans*. Second Edition. Florida: CRC Press, Boca Raton, 313 pp.
- Fainboim, L., & Geffner, J. (2011). *Introducción a la Inmunología Humana*. 6 edición. Editorial Médica Panamericana.
- Kaminsky, R. G. 2014. *Manual de Parasitología. Técnicas para Laboratorios de Atención Primaria de Salud y para el Diagnóstico de las Enfermedades Infecciosas Desatendidas*. 3ra. Edición, Organización Panamericana de la Salud e Instituto de Enfermedades Infecciosas y Parasitología, 187 pp.
- Mehlhorn, H. (2016). *Human Parasites. Diagnosis, Treatment, Prevention*. Editorial Springer International Publishing, 478 pp.
- Pan American Health Organization. (2019). *Neglected infectious diseases in the Americas. Success stories and innovation to reach the neediest*, <http://iris.paho.org/xmlui/handle/123456789/31250>.
- Roberts, L. S., & Janovy, J. Jr. (2009). *Foundations of Parasitology*. 8th edition. Boston: McGraw-Hill, 701 pp.
- Weiss, L. M., & Kim, K. (2014). *Toxoplasma gondii The Model Apicomplexan: Perspectives and Methods*, First Edition. United Kingdom: ELSEVIER, Ed., 1085 pp.

PRIMERA PARTE

SUBREINO PROTOZOA AMEBOIDES

CAPÍTULO 1

Endolimax nana (parásito intestinal no patógeno)

Andrea C. Falcone y Graciela T. Navone

Clasificación

Phylum: Sarcomastigophora

Subphylum: Sarcodina

Superclase: Rhizopoda

Clase: Lobosea

Orden: Amoebida

Familia: Entamoebidae

Endolimax nana es una especie comensal con una amplia distribución geográfica en humanos y otros primates. Vive en el intestino, específicamente en el colon, en el cual se alimenta de bacterias. El trofozoíto es muy pequeño (nana en latín significa pequeño), mide menos de 10 μm y tiene movilidad lenta. El quiste también es pequeño, oval, tetranucleado, con gránulos de glucógeno dispersos.

Morfología

Los **trofozoítos** miden en promedio entre 5-10 μm (variación 6-15 μm). El núcleo pequeño, tiene un cariosoma (= endosoma) grande e irregular, central o excéntrico, sin cromatina periférica nuclear. El citoplasma, de aspecto granular, presenta abundantes vacuolas que pueden contener bacterias. Los pseudópodos cortos y romos le confieren un movimiento como de “babosa lenta” y sin direccionalidad (Fig. 1 A y B).

Los **quistes** miden usualmente entre 6-8 μm (variación 5-10 μm) y pueden ser redondos o elipsoides (polimórficos). Presentan cuatro núcleos pequeños, con cariosomas (= endosomas) voluminosos irregulares y excéntricos, sin cromatina periférica en la membrana nuclear. El citoplasma puede contener una masa difusa de glucógeno (Fig. 1 C y D).

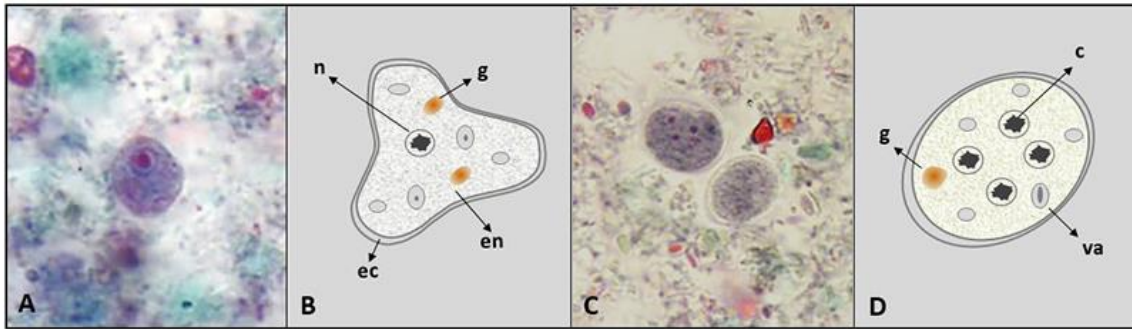


Figura 1. *Endolimax nana*. (A) Imagen de un trofozoíto con tinción tricrómica. (B) Esquema de un trofozoíto. (C) Imagen de un quiste con tinción tricrómica. (D) Esquema de un quiste. (A) y (C) Gentileza de DPDx, Centers for Disease Control and Prevention (<https://www.cdc.gov/dpdx>). *Abreviaturas:* c, cariosoma; ec, ectoplasma; en, endosoma; g, masa de glucógeno; n, núcleo; va, vacuola alimentaria.

Ciclo biológico

La infección se inicia con la ingestión de los quistes por transmisión directa por vía fecal-oral o indirecta a través del agua, alimentos y utensilios contaminados con materia fecal o por hábitos de higiene insuficientes. En el intestino delgado, se produce el desenquistamiento y se liberan cuatro trofozoítos por cada quiste que llegan al intestino grueso y comienza la reproducción asexual por fisión binaria. Finalmente se produce el enquistamiento por pérdida de agua en el lumen intestinal y los quistes salen junto a las heces, reiniciándose el ciclo biológico. Los quistes son susceptibles a la putrefacción y desecación (Fig. 2).

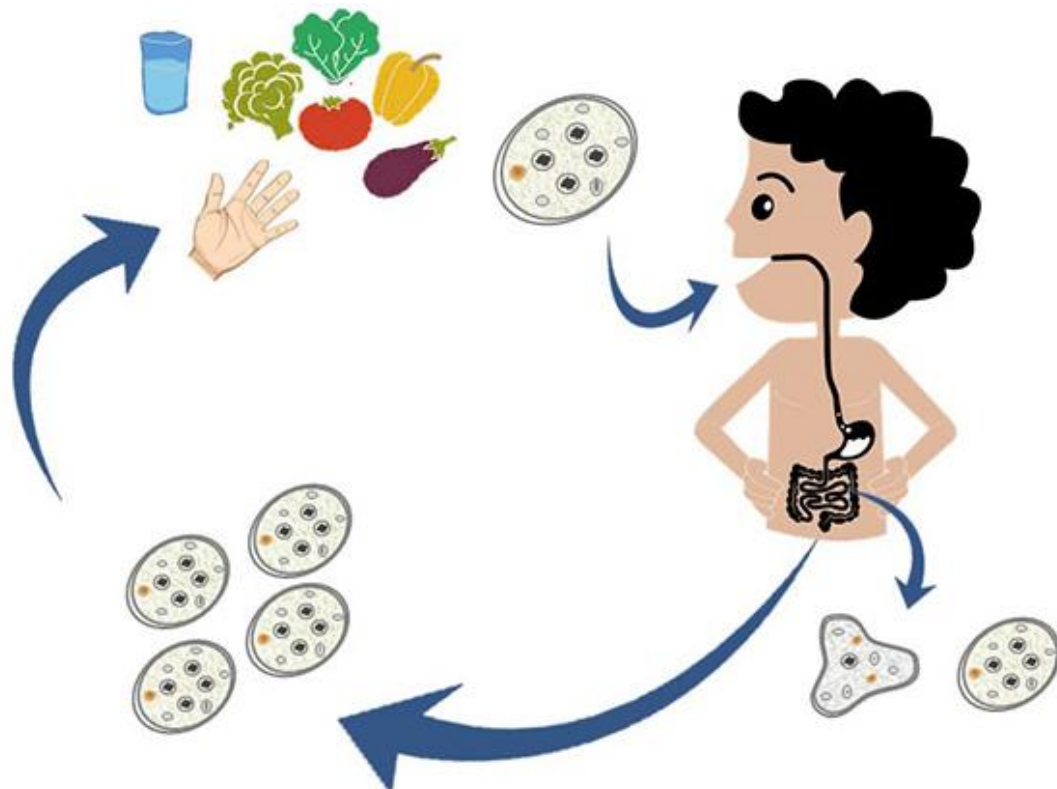


Figura 2. Ciclo de vida de *Endolimax nana*.

Patogenicidad, sintomatología y tratamiento

Esta especie no es patógena, sin embargo, en ausencia de especies patógenas y con alguna sintomatología asociada, debe considerarse el estado inmunológico y nutricional del hospedador. No requiere terapia farmacológica, pero su presencia podría indicar contaminación fecal y la posibilidad que ocurra una infección por organismos patógenos y potenciales causantes de enfermedades.

Epidemiología

Es una especie de distribución cosmopolita, más frecuente en áreas cálidas y húmedas, con una baja frecuencia en heces humanas. En Argentina los valores de prevalencia de *E. nana* pueden alcanzar el 15% según la eco-región y condiciones de vida de la población analizada. En Buenos Aires, los estudios más recientes reportaron valores que variaron entre el 7,8% y 15,7% (Gamboa et al., 2014; Zonta et al., 2016; Cociancic et al., 2018, 2020; Falcone et al., 2020). En otras provincias se halló un valor de prevalencia del orden del 14,0% en Formosa (Zonta et al., 2019); 2,6% en Mendoza (Garraza et al., 2014); 15,2% en Salta (Navone et al., 2017); 1,7% en La Pampa (Navone et al., 2017); 2,4% en Chubut (Cociancic et al., 2021); 4,5% en Entre Ríos (Zonta et al., 2013); 5,0% en Corrientes (Navone et al., 2017); 0,8% en Santiago del Estero (Perrigo et al., 2018); 13% en Tucumán (Dib et al., 2012, 2015) y en Misiones varió entre el 0,8% y 6,5% (Navone et al., 2017; Rivero et al., 2017).

Desde el punto de vista epidemiológico adquiere relevancia su condición de especie indicadora de contaminación fecal. En este sentido su prevención se fundamenta en la alerta sanitaria que genera la presencia de *E. nana* en heces humanas al demostrar la contaminación fecal del ambiente y la probabilidad que especies patógenas (e.g. *Giardia lamblia*), de transmisión oro-fecal estén presentes en la población estudiada. La prevención conduciría a la erradicación de la infección y se fundamenta en incorporar hábitos de higiene y sanidad ambiental (e.g. lavado de manos frecuente, consumo de agua segura, eliminación adecuada de excretas, higiene de alimentos que se consumen crudos).

Diagnóstico y observación

El diagnóstico en búsqueda de trofozoítos y quistes incluye:

- examen directo en preparaciones húmedas.
- examen a través de técnicas de enriquecimiento (e.g. concentración por sedimentación: formol-acetato de etilo; y por flotación: Willis: solución saturada de cloruro de sodio/Sheather: solución sobresaturada de sacarosa).
- preparaciones temporarias con solución de yodo (lugol).

- preparaciones permanentes con tinción de hematoxilina-férrica, tricrómica.
- PCR convencional.

En preparaciones húmedas se pueden observar los trofozoítos con movimientos lentos sin una dirección determinada. En muestras fijadas en formol se puede observar un citoplasma liso y homogéneo. En preparaciones con lugol los núcleos se evidencian por un color pardo, más oscuro que el citoplasma. En las preparaciones con tinción hematoxilina-férrica el citoplasma se tiñe de un azul grisáceo y los núcleos de un azul oscuro.

Referencias

- Cociancic, P., Zonta, M. L., & Navone, G. T. (2018). A cross-sectional study of intestinal parasitoses in dogs and children of the periurban area of La Plata (Buenos Aires, Argentina): Zoonotic importance and implications in public health. *Zoonoses and Public Health*, 65(1), e44-e53. <https://doi.org/10.1111/zph.12408>.
- Cociancic, P., Torrusio, S. E., Zonta, M. L., & Navone, G. T. (2020). Risk factors for intestinal parasitoses among children and youth of Buenos Aires, Argentina. *One Health*, 9, 100116. <https://doi.org/10.1016/j.onehlt.2019.100116>.
- Cociancic, P., Torrusio, S. E., Garraza, M., Zonta, M. L., & Navone, G. T. (2021) Intestinal parasites in child and youth populations of Argentina: environmental factors determining geographic distribution. *Revista Argentina de Microbiología*, 53, 225-232. <https://doi.org/10.1016/j.ram.2020.11.004>.
- Dib, J., Oquilla, J., Lazarte, S. G., & Gonzalez, S. N. (2012). Parasitic prevalence in a suburban school of Famaillá, Tucumán, Argentina. *International Scholarly Research Notices*. <https://doi:10.5402/2012/560376>.
- Dib, J. F., Fernandez Zenoff, M. V., Oquilla, J., Lazarte, S., & Gonzalez, S. N. (2015). Prevalence of intestinal parasitic infection among children from a shanty town in Tucuman, Argentina. *Tropical Biomedicine*, 32(2), 210-215.
- Falcone, A. C., Zonta, M. L., Unzaga, J. M., & Navone, G. T. (2020). Parasitic risk factors in migrant horticultural families from Bolivia settled in the rural area of La Plata, Buenos Aires, Argentina. *One Health*, 11, 100179. <https://doi.org/10.1016/j.onehlt.2020.100179>.
- Gamboa, M. I., Giambelluca, L. A., & Navone, G. T. (2014). Distribución espacial de las parasitosis intestinales en la ciudad de La Plata, Argentina. *Medicina (Buenos Aires)*, 74, 363-370.
- Garraza, M., Zonta, M. L., Oyhenart, E. E., & Navone, G. T. (2014). Estado nutricional, composición corporal y enteroparasitosis en escolares del departamento de San Rafael, Mendoza, Argentina. *Nutrición Clínica y Dietética Hospitalaria*, 34(1), 31-40. <https://doi.org/10.12873/341garraza>.
- Navone, G. T., Zonta, M. L., Cociancic, P., Garraza, M., Gamboa, M. I., Giambelluca, L. A., Dahinten, S., & Oyhenart, E. E. (2017). Estudio transversal de las parasitosis intestinales en poblaciones infantiles de Argentina. *Revista Panamericana de Salud Pública*, 41, e24.

- Periago, M. V., García, R., Astudillo, O. G., Cabrera, M., & Abril, M. C. (2018). Prevalence of intestinal parasites and the absence of soil-transmitted helminths in Añatuya, Santiago del Estero, Argentina. *Parasites & Vectors*, *11*, 638. <https://doi.org/10.1186/s13071-018-3232-7>.
- Rivero, M. R., De Angelo, C., Nuñez, P., Salas, M., Motta, C. E., Chiaretta, A., Salomón O. D., & Liang, S. (2017). Environmental and socio-demographic individual, family and neighborhood factors associated with children intestinal parasitoses at Iguazú, in the subtropical northern border of Argentina. *PLoS Neglected Tropical Diseases*, *11*(11), e0006098. <https://doi.org/10.1371/journal.pntd.0006098>
- Zonta, M. L., Bergel, M. L., Cociancic, P., Gamboa, M. I., Garraza, M., Cesani, M. F., Oyhenart E. E., & Navone, G. T. (2013). Enteroparasitosis en niños de Villaguay, Entre Ríos: Un estudio integrado al estado nutricional y al ambiente. *Revista Argentina de Parasitología*, *1*(2), 86-109.
- Zonta, M. L., Susevich, M. L., Gamboa, M. I., & Navone, G. T. (2016). Parasitosis intestinales y factores socioambientales: Estudio preliminar en una población de horticultores. *Salud(i)Ciencia*, *21*, 814-822. <https://doi.org/10.21840/siic/147782>.
- Zonta, M. L., Cociancic, P., Oyhenart, E. E., & Navone, G. T. (2019). Intestinal parasitosis, undernutrition and socio-environmental factors in schoolchildren from Clorinda Formosa, Argentina. *Revista de Salud Pública*, *21*(2), 224-231. <https://doi.org/10.15446/rsap.v21n2.73692>.

CAPÍTULO 2

Entamoeba coli (parásito intestinal no patógeno)

Paola Cociancic y Graciela T. Navone

Clasificación

Phylum: Sarcomastigophora

Subphylum: Sarcodina

Superclase: Rhizopoda

Clase: Lobosea

Orden: Amoebida

Familia: Entamoebidae

Entamoeba coli es una ameba no patógena, parásito comensal del intestino grueso. Su diagnóstico sirve como indicador de contaminación fecal del ambiente. Durante el diagnóstico parasitológico es posible observar quistes inmaduros que pueden asemejarse a los quistes de *E. histolytica* (especie parásita patógena). Como se trata de especies de diferente patogenicidad, se debe tener en cuenta un conjunto de características morfológicas y técnicas a emplear para una correcta diferenciación.

Morfología

Los **trofozoítos** miden usualmente 30-35 μm (variación 15-40 μm). Presentan un núcleo con cariosoma grande, excéntrico, cromatina periférica nuclear gruesa dispuesta de manera irregular. El citoplasma tiene abundantes vacuolas con restos alimenticios, bacterias y levaduras. Los seudópodos son cortos y gruesos (Fig. 1).

Los **quistes** miden usualmente 15-25 μm (variación 10-35 μm). Presentan una forma esférica con doble pared refringente. Los quistes inmaduros pueden tener uno, dos o cuatro núcleos y una gran vacuola central de glucógeno. Los quistes maduros presentan ocho núcleos con un cariosoma excéntrico, puntiforme o formado por gránulos dispersos. La cromatina se presenta en forma de gránulos o placas grandes, distribuida irregularmente. El citoplasma carece de vacuolas y puede contener una masa de glucógeno y cuerpos (o barras) cromatoides con forma de astilla (Fig. 2).

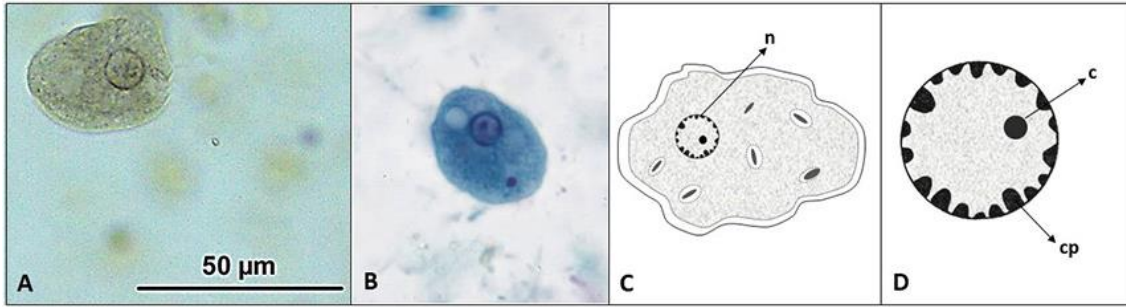


Figura 1. *Entamoeba coli*. (A) Imagen de un trofozoíto teñido con solución de Lugol (Objetivo 40 X). (B) Imagen de un trofozoíto con tinción tricrómica. Gentileza de DPDx, Centers for Disease Control and Prevention (<https://www.cdc.gov/dpdx>). (C) Esquema de un trofozoíto. (D) Detalle del núcleo. Abreviaturas: c, cariosoma; cp, cromatina periférica; n, núcleo.

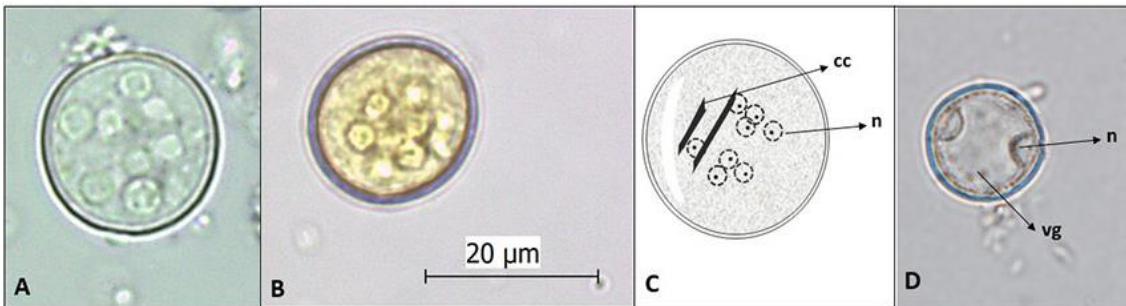


Figura 2. *Entamoeba coli*. (A) Imagen de un quiste maduro sin teñir (Objetivo 40 X). (B) Imagen de un quiste maduro teñido con solución de lugol (Objetivo 40 X). (C) Esquema de un quiste maduro. (D) Imagen de un quiste inmaduro (Objetivo 40X). Abreviaturas: cc, cuerpos cromatoides; n, núcleo; vg, vacuola de glucógeno.

Ciclo biológico

La infección se inicia con la ingestión de los quistes por transmisión directa (vía fecal-oral) o indirecta a través del agua, alimentos y utensilios contaminados con materia fecal o por hábitos de higiene inadecuados. En el intestino delgado, se produce el desenquistamiento, liberándose los trofozoítos que primero colonizan el ciego y luego el colon. Allí, los trofozoítos se reproducen por fisión binaria transversal hasta que se produce el enquistamiento, cuando disminuye el contenido hídrico del intestino. Luego, los quistes salen con las heces, reiniciándose el ciclo biológico (Fig. 3).

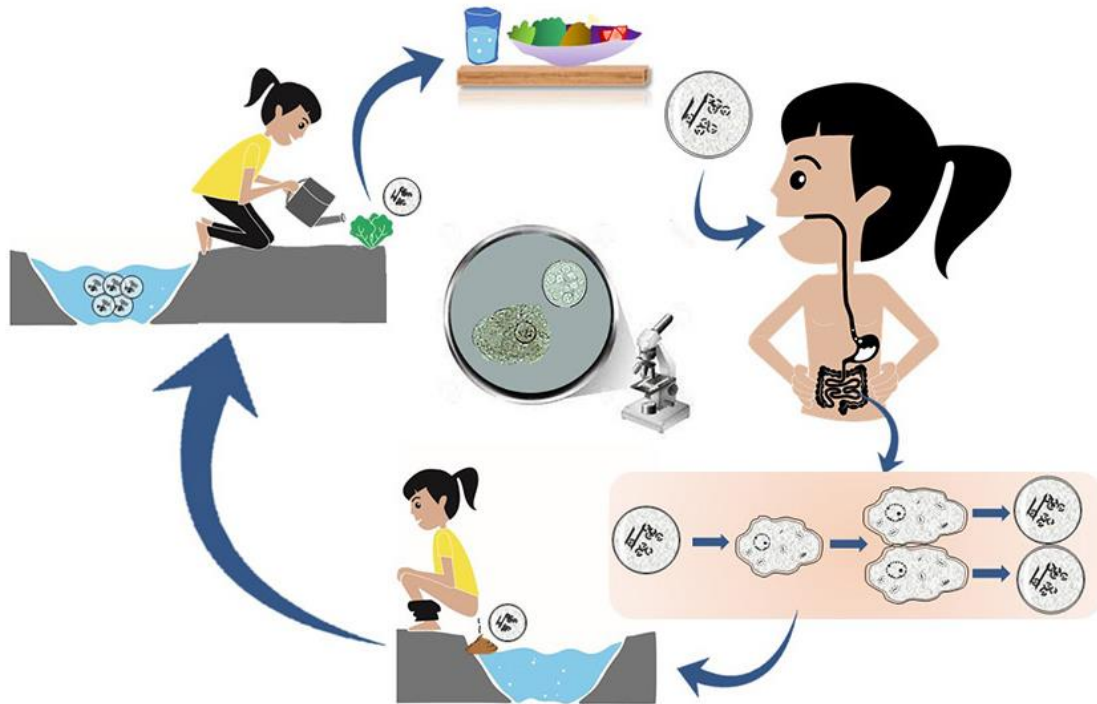


Figura 3. Ciclo de vida de *Entamoeba coli*.

Patogenicidad, sintomatología y tratamiento

Esta especie es considerada no patógena y por lo tanto, no requiere tratamiento antiparasitario. Sin embargo, en los casos sintomáticos y en ausencia de otras especies patógenas, se debe tener en cuenta el estado inmunológico y nutricional del hospedador. Además, su presencia en el hospedador indica contaminación fecal del ambiente y por ende, la posibilidad de infección por otros enteropatógenos que compartan la misma vía de transmisión.

Epidemiología

Es una especie de distribución cosmopolita, aunque es más frecuente en zonas con climas cálidos y tropicales. Su frecuencia es mayor que *E. histolytica*, por su capacidad para sobrevivir en ambientes de putrefacción y desecación. La prevención resulta ser una estrategia de control que podría servir para disminuir los valores de infección de esta especie (e.g. consumo de agua potable, eliminación adecuada de residuos domésticos y excretas, lavado de manos frecuente, lavado de frutas y verduras crudas).

Entamoeba coli fue reportado en numerosas provincias de Argentina observándose una amplia distribución y rango de prevalencia asociada principalmente a los factores socio-económicos de la población (e.g. nivel educativo) y características de la vivienda (e.g. anegamiento). Los

últimos estudios llevados a cabo en el país mostraron prevalencias de 21,1% en Formosa (Zonta et al., 2019); 6,4%-14,9% en Misiones (Navone et al., 2017; Rivero et al., 2017); 14,6% en Mendoza (Garraza et al., 2014); 12,5% en Tucumán (Dib et al., 2015); 7,6% en Salta (Navone et al., 2017); 6,9% en La Pampa (Navone et al., 2017); 6,4% en Chubut (Cociancic et al., 2021); 5,6% en Entre Ríos (Zonta et al., 2013); 3,3% en Corrientes (Navone et al., 2017); y 2,6% en Santiago del Estero (Periago et al., 2018). Particularmente en Buenos Aires, estudios recientes reportaron valores del 13% en población infanto-juvenil (Cociancic et al., 2021) y 26,3% en familias de horticultores del Cinturón Hortícola Platense (Falcone et al., 2020).

Diagnóstico y observación

El diagnóstico en búsqueda de trofozoítos y quistes incluye:

- examen directo en preparaciones húmedas.
- examen a través de técnicas de sedimentación (formol-acetato de etilo), flotación (Willis con solución saturada de cloruro de sodio y Sheather con solución sobresaturada de sacarosa), Mini-FLOTAC y FLOTAC con soluciones flotantes de sulfato de zinc (densidad=1,20 o 1,35).
- preparaciones temporarias con solución de yodo (lugol).
- preparaciones permanentes con tinción de hematoxilina-hierro, tricrómica.
- PCR convencional.

En las preparaciones húmedas, los seudópodos de los trofozoítos se mueven simultáneamente en todas direcciones, a diferencia de los trofozoítos de *E. histolytica* que se mueven en una sola dirección. Los quistes maduros son visibles con los ocho núcleos. En cambio, los quistes inmaduros pueden ser similares a los de *E. histolytica* y por lo tanto, se deben tener en cuenta otras características para su diferenciación. En los quistes binucleados se observan los núcleos aprisionados contra la superficie externa por una gran vacuola que ocupa casi toda la superficie del quiste, a diferencia de *E. histolytica* que presenta los núcleos ubicados en forma próxima o en distintos planos no aprisionados contra los bordes. En el caso de los tetranucleados, los núcleos suelen ser más grandes y de formas ovaladas o elongadas que *E. histolytica*. Si presenta cuerpos cromatoides, éstos son de extremos astillados y no de extremos redondeados como ocurre en *E. histolytica*.

Las preparaciones con lugol facilitan la visualización rápida de los núcleos al teñirlos de un color pardo más oscuro que el citoplasma. En las preparaciones con tinción hematoxilina-hierro el citoplasma se tiñe de un azul grisáceo y los núcleos de un azul más oscuro. En las preparaciones con tinción tricrómica, el citoplasma se observa de color azul verdoso y la cromatina nuclear de un color rojo o rojo-púrpura.

Referencias

- Center for Disease Control and Prevention (CDC). Recuperado de <https://www.cdc.gov/parasites/nonpathprotozoal/>.
- Cociancic, P., Torrusio, S. E., Garraza, M., Zonta, M. L., & Navone, G. T. (2021). Intestinal parasites in child and youth populations of Argentina: environmental factors determining geographic distribution. *Revista Argentina de Microbiología*, 53, 225-232. <https://doi.org/10.1016/j.ram.2020.11.004>.
- Dib, J. R., Fernández-Zenoff, M. V., Oquilla, J., Rudelli, M., Lazarte, S., & González, S. N. (2015). Parasitological survey of schoolchildren from a high altitude community from Tucumán Province, Argentina: Remarkable low detection of soil-transmitted helminths in comparison with coastal communities. *Tropical Biomedicine*, 32(4), 800-804.
- Falcone, A. C., Zonta, M. L., Unzaga, J. M., & Navone, G. T. (2020). Parasitic risk factors in migrant horticultural families from Bolivia settled in the rural area of La Plata, Buenos Aires, Argentina. *One Health*, 11, 100179. <https://doi.org/10.1016/j.onehlt.2020.100179>.
- Garraza, M., Zonta, M. L., Oyhenart, E. E., & Navone, G. T. (2014). Estado nutricional, composición corporal y enteroparasitosis en escolares del departamento de San Rafael, Mendoza, Argentina. *Nutrición Clínica y Dietética Hospitalaria*, 34(1), 31-40. <https://doi.org/10.12873/341garraza>.
- Navone, G. T., Zonta, M. L., Cociancic, P., Garraza, M., Gamboa, M. I., Giambelluca, L. A., Dahinten, S., & Oyhenart, E. E. (2017). Estudio transversal de las parasitosis intestinales en poblaciones infantiles de Argentina. *Revista Panamericana de Salud Pública*, 41, e24.
- Periago, M. V., García, R., Astudillo, O. G., Cabrera, M., & Abril, M. C. (2018). Prevalence of intestinal parasites and the absence of soil-transmitted helminths in Añatuya, Santiago del Estero, Argentina. *Parasites & Vectors*, 11, 638. <https://doi.org/10.1186/s13071-018-3232-7>.
- Rivero, M. R., De Angelo, C., Nuñez, P., Salas, M., Motta, C. E., Chiaretta, A., Salomón O. D., & Liang, S. (2017). Environmental and socio-demographic individual, family and neighborhood factors associated with children intestinal parasitoses at Iguazú, in the subtropical northern border of Argentina. *PLOS Neglected Tropical Diseases*, 11(11), e0006098. <https://doi.org/10.1371/journal.pntd.0006098>.
- Zonta, M. L., Bergel, M. L., Cociancic, P., Gamboa, M. I., Garraza, M., Cesani, M. F., Oyhenart, E. E., & Navone, G. T. (2013). Enteroparasitosis en niños de Villaguay, Entre Ríos: un estudio integrado al estado nutricional y al ambiente. *Revista Argentina de Parasitología*, 1(2), 86-109.
- Zonta, M. L., Cociancic, P., Oyhenart, E. E., & Navone, G. T. (2019). Intestinal parasitosis, undernutrition and socio-environmental factors in schoolchildren from Clorinda Formosa, Argentina. *Revista de Salud Pública*, 21(2), 224-231. <https://doi.org/10.15446/rsap.v21n2.73692>.

CAPÍTULO 3

Entamoeba histolytica/*E. dispar*/*E. moshkovskii*/*E. bangladeshi*

Andrea Servián, M. Lorena Zonta y Graciela T. Navone

Clasificación

Phylum: Sarcomastigophora

Subphylum: Sarcodina

Superclase: Rhizopoda

Clase: Lobosea

Orden: Amoebida

Familia: Entamoebidae

Las especies *Entamoeba histolytica*, *E. dispar*, *E. moshkovskii* y *E. bangladeshi* forman parte de un complejo, dado que no presentan diferencias morfo-métricas a nivel de quistes y trofozoítos, estadios característicos de sus ciclos de vida. Sin embargo, estas especies difieren en su capacidad invasora de la mucosa intestinal y de sitios extraintestinales, y por ende en su patogenicidad. *Entamoeba histolytica* es la única especie que tiene capacidad invasora y las restantes especies son consideradas no patógenas.

Morfología

Los **trofozoítos** de este complejo se caracterizan por tener un tamaño usual de 15 a 20 μm , con un rango de variación de 10 a 60 μm . Las formas no invasivas típicamente son más pequeñas (15-20 μm), mientras que las formas invasivas son más grandes (> 20 μm). Los trofozoítos presentan un único núcleo con un cariosoma pequeño, compacto, usualmente de localización central, aunque también puede observarse excéntrico. La membrana nuclear es fina y la cromatina periférica está formada por pequeños gránulos, de tamaño y distribución uniformes. El citoplasma es finamente granular, pudiendo contener bacterias o desechos. Una particularidad de las vacuolas citoplasmáticas de *E. histolytica* es que pueden contener glóbulos rojos, dada su actividad

fagocítica. Los trofozoítos carecen de mitocondria, pero presentan un organelo subcelular denominado mitosoma⁴ (Fig. 1).

Los **quistes** de estas especies son esféricos con tamaño usual de 12 a 15 µm, con un rango de variación de 10 a 20 µm. Los quistes maduros presentan 4 núcleos, mientras que los inmaduros pueden tener de 1 a 3. En los núcleos, la cromatina periférica es fina, uniforme y se distribuye regularmente sobre la membrana nuclear. En el citoplasma encontramos cuerpos (o barras) cromatóides alargados con puntas romas y redondeadas. El glucógeno puede estar difuso o ausente en los quistes maduros, mientras que en los inmaduros puede presentar apariencia de conglomerado (Fig. 2).

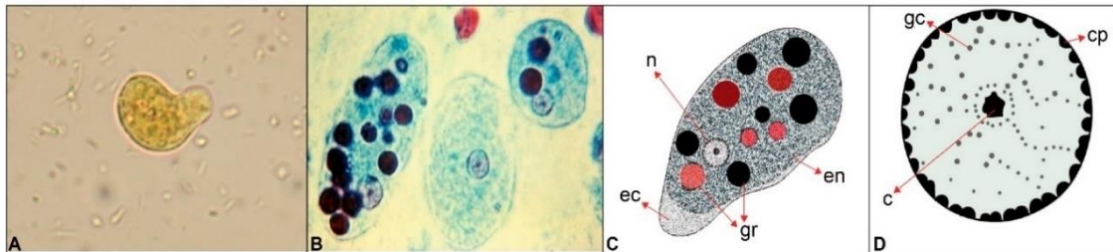


Figura 1. Complejo Entamoeba. **(A)** Imagen de trofozoíto de una ameba del complejo teñido con solución de lugol (Objetivo 100 X). **(B)** Imagen de trofozoítos de *E. histolytica* con glóbulos rojos ingeridos teñidos con tricrómica. Gentileza de DPDx, Centers for Disease Control and Prevention (<https://www.cdc.gov/dpdx>). **(C)** Esquema de trofozoíto de *E. histolytica* con glóbulos rojos ingeridos. Los glóbulos rojos tienen el aspecto de inclusiones oscuras. **(D)** Detalle del núcleo. Abreviaturas: c, cariosoma; cp, cromatina periférica; ec, ectoplasma; en, endoplasma; gc, gránulos cromatoidales; gr, glóbulos rojos; n, núcleo.

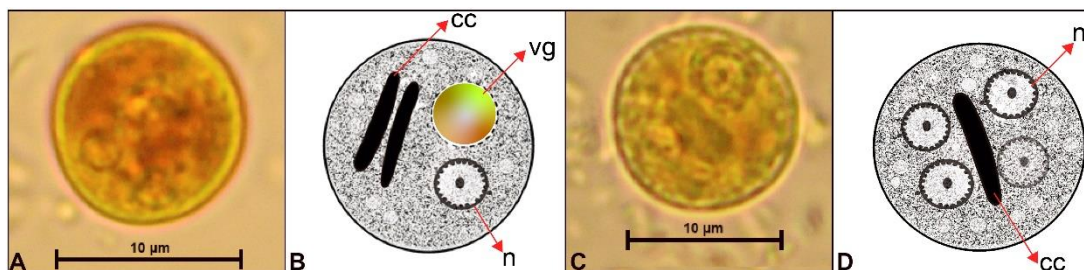


Figura 2. Complejo Entamoeba. **(A)** Imagen de quiste de una ameba del complejo teñido con solución de lugol (Objetivo 100 X). **(B)** Esquema de quiste inmaduro. **(C)** Imagen de quiste uninucleado del complejo teñido con solución de lugol (Objetivo 100 X). **(D)** Esquema de quiste maduro. **(A)** y **(C)** Gentileza de DPDx, Centers for Disease Control and Prevention (<https://www.cdc.gov/dpdx>). Abreviaturas: cc, cuerpo cromatoidal; n, núcleo; vg, vacuola de glucógeno.

⁴ El mitosoma es un organelo citoplasmático presente en algunos organismos eucariotas, generalmente anaerobios o microaerofílicos, que carecen de mitocondrias, como *Giardia lamblia* y *Trichomonas vaginalis*.

Ciclo biológico

La infección del hospedador (hombre y otros primates) se inicia con la ingestión de los quistes maduros por transmisión directa (vía fecal-oral) o indirecta (a través del agua, alimentos y utensilios contaminados con materia fecal o por hábitos de higiene inadecuados). En el intestino delgado, se produce el desenquistamiento, liberándose los trofozoítos que llegan al intestino grueso. Allí, los trofozoítos se reproducen por fisión binaria hasta que se produce el enquistamiento. Luego, los quistes salen junto a las heces, reiniciándose el ciclo biológico. Los trofozoítos de *E. histolytica* pueden invadir la mucosa intestinal, produciendo infección intestinal, o los vasos sanguíneos, alcanzando sitios extraintestinales como el hígado, el cerebro y los pulmones (infecciones extraintestinales). Los trofozoítos también pueden ser eliminados con la materia fecal, en general diarreica, pero no resisten las condiciones ambientales por fuera del hospedador, si fueran ingeridos tampoco sobrevivirían al entorno gastrointestinal.

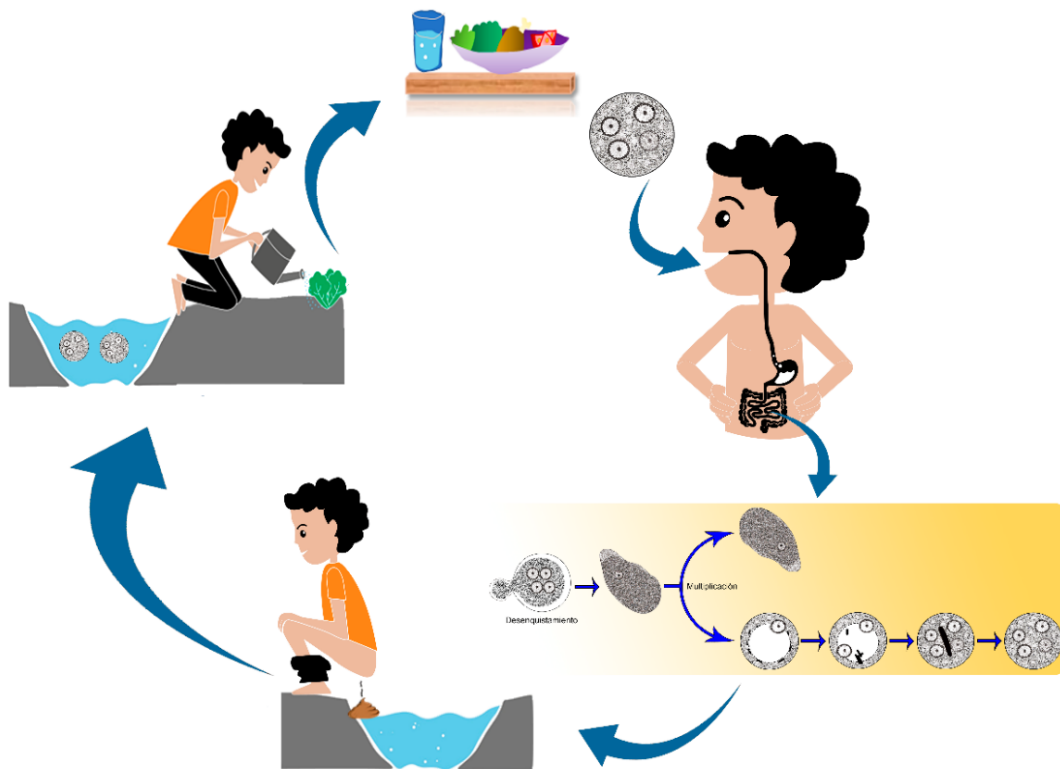


Figura 3. Ciclo de vida del complejo *Entamoeba*.

Patogenicidad, sintomatología y tratamiento

Entamoeba histolytica es la única especie dentro del grupo de estas amebas que tiene la capacidad de invadir el tejido del hospedador. Los mecanismos de su patogenicidad incluyen adherencia, citólisis extracelular y fagocitosis. La infección con esta ameba (amebiasis) se asocia

tanto con infecciones intestinales como extraintestinales, y de acuerdo con ello también varía su presentación clínica. La mayoría de las infecciones (90%) se restringen al lumen del intestino (amebiasis luminal) y son asintomáticas. Sin embargo, si la colonización asintomática por *E. histolytica* no es tratada puede conducir a la infección intestinal o extraintestinal. La amebiasis intestinal ocurre cuando los trofozoítos penetran en la mucosa intestinal por destrucción de las células epiteliales. La capacidad citolítica de *E. histolytica* viene dada por los ameboporos (péptidos capaces de formar poros en la bicapa lipídica) y las proteasas de cisteína. No son claras las razones por las cuales se produce la invasión del epitelio intestinal, seguramente están involucrados tanto factores del parásito como del hospedador.

Los síntomas de la amebiasis intestinal incluyen disentería severa y complicaciones asociadas, como diarrea, dolor y calambres de estómago. Las infecciones crónicas severas pueden conducir a complicaciones más graves como la peritonitis, perforaciones y formación de amebomas. El ameboma es una complicación pseudotumoral y granulomatosa, que puede confundirse con un tumor maligno del colon. Suele manifestarse asociado a síntomas de obstrucción intestinal parcial o total; pueden existir o estar ausentes los síntomas intestinales de la amebiasis, ser asintomático o simular otras patologías intraabdominales.

La amebiasis extraintestinal ocurre cuando los trofozoítos invaden el portal sanguíneo y se diseminan sistémicamente. Los abscesos hepáticos constituyen la manifestación más común. También se pueden observar abscesos pleuropulmonares, cerebrales y lesiones necróticas en el epitelio perianal y genital. Los abscesos amebianos en el hígado son causados por la diseminación hematógena de los trofozoítos invasivos del colon, que llegan al hígado a través de la vena porta. Los síntomas asociados son dolor o molestias sobre el hígado, además de fiebre intermitente, sudoración, escalofríos, náuseas, vómitos, debilidad y pérdida de peso. Los abscesos amebianos en el cerebro son raros. Otros sitios ectópicos involucran infección del tracto urinario (riñón, uréteres, vejiga urinaria, uretra), genitales (pene, clítoris, fístulas rectovaginales, región perianal) y piel. La amebiasis cutánea se produce cuando el parásito se propaga por contigüidad a la región perianal y genital. Se caracteriza clínicamente por úlceras destructivas, dolorosas, de evolución rápida, que pueden producir mutilación de las zonas afectadas (Ríos et al., 2012).

Las infecciones no invasivas pueden ser tratadas con un agente luminal como paromomicina, un antibiótico que actúa directamente sobre los quistes de amebas en la luz intestinal. Para la amebiasis invasiva y extraintestinal, las drogas a base de nitroimidazoles (e.g. metronidazol) constituyen la terapia principal, pero solo son efectivas contra el estadio de trofozoíto. Si se desarrolla colitis amebiana fulminante, el tratamiento debe incorporar antibióticos de amplio espectro debido al riesgo de translocación bacteriana (Hugelshofer et al., 2012). Es importante el tratamiento de los infectados asintomáticos que actúan como reservorio, dado que reducen la transmisión en la población susceptible de enfermedad.

El tratamiento de los abscesos hepáticos requiere también de drenaje. La cirugía se limita a individuos con complicaciones de la amebiasis invasiva.

Las otras especies del complejo *Entamoeba*, *E. dispar*, *E. moshkovskii* y *E. bangladeshi*, no están asociadas a enfermedad, pero las investigaciones sobre su potencial patogénico están en

curso. De hecho, se ha reportado la existencia de trastornos gastrointestinales en individuos infectados con *E. dispar*. Al respecto, se sabe que *E. dispar* puede ocasionar lesiones intestinales de intensidad variable en ensayos in vitro, provocando incluso la destrucción del epitelio intestinal (Espinosa-Castellano et al., 1998; Oliveira et al., 2015). De la misma manera, existen estudios que sugieren que *E. moshkovskii* es un potencial patógeno causante de diarrea y otros desórdenes gastrointestinales (Haque et al., 1998; Parija & Khairnar, 2005; Fotedar et al., 2008). Sin embargo, en la mayor parte de estas investigaciones subyace el hecho de no conocer con exactitud la existencia de otros procesos infecciosos que coexisten con los hallazgos de estas amebas intestinales (Sard et al., 2011). De modo que, en general, las infecciones con *E. dispar*, *E. moshkovskii* y *E. bangladeshi* no requieren tratamiento, pero su presencia puede actuar como un indicador de exposición a agua o alimentos contaminados con materia fecal.

Epidemiología

Las especies del complejo *Entamoeba* tienen una distribución cosmopolita, pero las infecciones son más frecuentes en países en vías de desarrollo debido a las condiciones socio-económicas en las que viven. Por este motivo, la prevención basada en hábitos de higiene y saneamiento ambiental adecuados, resulta en una manera eficaz para disminuir las prevalencias en estas poblaciones.

Actualmente, se estima que el 12% de la población mundial está infectada por amebas de este complejo, siendo las infecciones por *E. dispar* las más frecuentes (Oliveira et al., 2015). Por su parte, las infecciones por *E. histolytica* representan alrededor del 1%. Globalmente, se estima que ocurren aproximadamente 50 millones de casos anuales de amebiasis invasiva ocasionada por *E. histolytica*, resultando en 100.000 muertes anuales. Además, las migraciones y viajes crecientes desde las áreas endémicas favorecen la presencia de estos parásitos en países desarrollados, como por ejemplo Estados Unidos. Las regiones con alta tasa de infección incluyen a la India, África, y Centro- y Sur- América. Por su parte, *E. moshkovskii* es endémica en América del Norte y el Sur de África. Esta especie se ha hallado en muestras de heces humanas en América del Norte, Italia, Sudáfrica, Bangladesh, India, Tailandia, Australia, Turquía e Irán, con prevalencias de hasta el 20% en población infantil, e incluso en infecciones mixtas con las otras especies del complejo (Sard et al., 2011). Mientras que *E. bangladeshi* se encuentra restringida al sudeste de Asia y el Sur de África (Royer et al., 2012; Nowak et al., 2015; Ngoben et al., 2017).

En Argentina, existen reportes de prevalencia de *E. histolytica/dispar*, pero en la mayoría de ellos no se emplean técnicas que permitan diferenciar ambas especies. La prevalencia del complejo *Entamoeba* oscila entre 0,3%-28% (Beltramino et al., 2009; Zonta et al., 2011). Nuestros estudios moleculares reportan, por un lado, una prevalencia de 1,2% (6/517) (de *E. dispar* y de 0,2% (1/517) de *E. histolytica* para una población del Gran La Plata (Buenos Aires), por el otro, de 3,0% (13/431) de *E. dispar* para una población de Aristóbulo del Valle y alrededores (Misiones). No hay registros al momento de *E. moshkovskii* y *E. bangladeshi* en el país (Servían et al., 2022).

Diagnóstico y observación

El diagnóstico en búsqueda de trofozoítos y quistes incluye:

- examen directo en preparaciones húmedas.
- examen a través de técnicas de enriquecimiento (e.g. concentración por sedimentación: formol-acetato de etilo; y por flotación: Willis con solución saturada de cloruro de sodio/ Sheather con solución sobresaturada de sacarosa).
- preparaciones temporarias con solución de yodo (Lugol).
- preparaciones permanentes con tinción tricrómica o hematoxilina férrica.
- cultivo y análisis isoenzimático⁵.

La observación de trofozoítos es más probable en el examen directo de preparaciones de heces frescas con solución salina. El agregado de unas gotas de solución de Lugol permite distinguir estructuras que contribuyen al diagnóstico de las amebas, ya que confiere un color amarillento al citoplasma que contrasta con un color más oscuro del núcleo.

Dentro de las preparaciones permanentes, la tinción tricrómica es la más recomendada. Con esta tinción, los trofozoítos adquieren una coloración citoplasmática de verde a violácea, mientras que las estructuras nucleares, cuerpos cromatoides, glóbulos rojos y demás elementos aparecen teñidos de color rojo violáceo oscuro.

Si bien el examen del núcleo ayuda al diagnóstico, los quistes y trofozoítos de las amebas de este complejo se pueden confundir con los de varias amebas de otras especies, como ser *E. coli*, *E. hartmanni* y *E. polecki* en preparados al microscopio óptico dado que la estructura nuclear puede ser bastante variable. Respecto de *E. coli*, la mayor confusión se puede dar con los quistes inmaduros mononucleados. Mientras que, si están binucleados, la distinción es posible. En los quistes binucleados de las amebas del complejo los núcleos están ubicados en forma próxima o bien en distintos planos, pero en los de *E. coli* los núcleos se disponen apriados contra la superficie externa por una gran vacuola que ocupa casi toda la superficie. En el caso de los tetranucleados, los núcleos de *E. coli* suelen ser más grandes y de formas ovaladas o elongadas que en el complejo morfológico de amebas. La presencia de cuerpos cromatoides puede contribuir a la diferenciación, pero los extremos son astillados en *E. coli* y redondeados en *E. histolytica*. Respecto de *E. hartmanni*, los quistes son iguales a los del complejo de amebas en todas sus características, pero son de menor tamaño (5-10 µm frente a 10-60 µm). El trofozoíto de este parásito tiene el mismo rango de tamaño que su quiste (5-10 µm). En el caso de *E. polecki*, los quistes maduros (8-18 µm) tienen un núcleo único con cuerpos cromatoides en racimo. Este protozoo usualmente parasita cerdos y primates no humanos, y en raras ocasiones puede infectar humanos.

⁵ Estos estudios utilizan el perfil electroforético de al menos cuatro grupos enzimáticos, específicos de cada población denominados zimodemos.

De la misma manera, las células epiteliales y macrófagos se pueden confundir con trofozoítos amebianos, y los leucocitos polimorfonucleares pueden ser confundidos con formas quísticas.

Además, el cultivo y análisis isoenzimático contribuye a la caracterización de las especies *E. histolytica* y *E. dispar*. Sin embargo, es un método laborioso y de alto costo, por lo que no es empleado en laboratorios para realizar el diagnóstico de rutina.

El uso de herramientas moleculares contribuye a resolver la diagnosis de estas amebas. Existen una serie de pruebas de diagnóstico molecular que incluyen la PCR convencional, PCR anidada, PCR en tiempo real, PCR múltiple y ensayo de amplificación isotérmica mediada por bucle (LAMP). La diferenciación entre las cuatro especies que componen el complejo *Entamoeba* se basa en la diversidad genética que presenta el gen de la subunidad menor del ARN ribosomal y otros genes codificantes.

Referencias

- Bahrami, F., Haghighi, A., Zamini, G., & Khademerfan, M. (2019). Differential detection of *Entamoeba histolytica*, *Entamoeba dispar* and *Entamoeba moshkovskii* in faecal samples using nested multiplex PCR in west of Iran. *Epidemiology & Infection*, 147.
- Beltramino, J. C., Sosa, H., Gamba, N., Busquets, N., Navarro, L., Virgolini, S., & Ricardo, O. (2009). Overdiagnosis of amebiasis in children with dysentery. *Archivos Argentinos de Pediatría*, 107(6), 510-514.
- Center for Disease Control and Prevention (CDC). Recuperado de <https://www.cdc.gov/dpdx/amebiasis/index.html>
- Costamagna, S., Torno Cafasso, O., García, S. H., Visciarelli, E., Osorio, J., & Santamaria, B. (1999). Enteroparasitos en niños residentes en zona rural del partido de Carmen de Patagones. Provincia de Buenos Aires. Argentina. *Parasitología al día*, 23(1-2), 48-52.
- Espinosa-Cantellano, M., González-Robles, A., Chávez B., Castañón, G., Argüello, C., Lázaro-Haller, & Martínez-Palomo, A. (1998). *Entamoeba dispar*: ultrastructure, surface properties, and cytopathic effect. *Journal of Eukaryotic Microbiology*, 45, 265-72.
- Foo, P. C., Chan, Y. Y., Mohamed, M., Wong, W. K., Najian, A. N., & Lim, B. H. (2017). Development of a thermostabilised triplex LAMP assay with dry-reagent four target lateral flow dipstick for detection of *Entamoeba histolytica* and non-pathogenic *Entamoeba* spp. *Analytica Chimica Acta*, 966, 71-80.
- Fotedar, R., Stark, D., Marriott, D., Ellis, J., & Harkness, J. (2008). *Entamoeba moshkovskii* infections in Sydney, Australia. *European Journal of Clinical Microbiology & Infectious Diseases*, 27(2), 133-137.
- Haque, R., Ali, I. K. M., Clark, C. G., & Petri, W. A. Jr. (1998) A case report of *Entamoeba moshkovskii* infection in a Bangladeshi child. *Parasitology International*, 47, 201-202.
- Hugelshofer, S., Petermann, D., Orasch, C., & Liaudet, L. (2012). Toxic megacolon due to fulminant amebic colitis in a non-endemic area. *Journal of Medical Cases*, 4(2), 63-65.

- Jetter, A., Walderich, B., Britten, D., Mete, O., Goral, V., Burchard, G. D., & Ackers, J. (1997). An epidemiological study of *Entamoeba histolytica* and *E. dispar* infection in eastern Turkey using a colorimetric polymerase chain reaction. *Archives of Medical Research*, *28*, 319-21.
- Ngobeni, R., Samie, A., Moonah, S., Watanabe, K., Petri Jr, W. A., & Gilchrist, C. (2017). *Entamoeba* species in South Africa: correlations with the host microbiome, parasite burdens, and first description of *Entamoeba bangladeshi* outside of Asia. *The Journal of Infectious Diseases*, *216*(12), 1592-1600.
- Nowak, P., Mastalska, K., & Loster, J. (2015). *Entamoeba histolytica*-pathogenic protozoan of the large intestine in humans. *Journal of Clinical Microbiology and Biochemical Technology*, *1*(1), 010-017.
- Oliveira, F. M. S., Neumann, E., Gomes, M. A., & Caliani, M. V. (2015). *Entamoeba dispar*: could it be pathogenic. *Tropical Parasitology*, *5*(1), 9.
- Parija, S.C., & Khairnar, K. (2005). *Entamoeba moshkovskii* and *Entamoeba dispar*-associated infections in Pondicherry, India. *Journal of Health, Population and Nutrition*, *23*, 292-295.
- Ríos, J., Mercadillo, P., Yuil, E., & Ríos, M. (2012). Amebiasis cutánea: Conceptos actuales. Cutaneous amebiasis: Current concepts. *Revista de Medicina del Hospital General de México*, *75*(2), 114-122.
- Royer, T. L., Gilchrist, C., Kabir, M., Arju, T., Ralston, K. S., Haque, R., & Petri Jr, W. A. (2012). *Entamoeba bangladeshi* nov. sp., Bangladesh. *Emerging Infectious Diseases*, *18*(9), 1543.
- Sard, B. G., Navarro, R. T., & Sanchis, J. G. E. (2011). Amebas intestinales no patógenas: una visión clinicoanalítica. *Enfermedades Infecciosas y Microbiología Clínica*, *29*, 20-28.
- Servián, A., Helman, E., Iglesias, M. D. R., Panti-May, J. A., Zonta, M. L., & Navone, G. T. (2022). Prevalence of Human Intestinal *Entamoeba* spp. in the Americas: A Systematic Review and Meta-Analysis, 1990–2022. *Pathogens*, *11*(11), 1365.
- Vohra, H., Bhatti, H. S., Ganguly, N. K., & Mahajan, R. C. (1989). Virulence of pathogenic and non-pathogenic zymodemes of *Entamoeba histolytica* (Indian strains) in guinea-pigs. *Transactions of the Royal Society of Tropical Medicine and Hygiene*, *83*(5), 648-650.
- World Health Organization. (2019). Bench aids for the diagnosis of intestinal parasites. Second edition. Recuperado de https://www.who.int/intestinal_worms/resources/9789241515344/en/.
- Zonta, M. L., Garraza, M., Castro, L. E., Navone, G. T., & Oyhenart, E. E. (2011). Pobreza, estado nutricional y enteropositis infantil: un estudio transversal en Aristóbulo del Valle, Misiones, Argentina. *Nutrición Clínica y Dietética Hospitalaria*, *31*.

CAPÍTULO 4

Iodamoeba bütschlii (parásito intestinal no patógeno)

M. Lorena Zonta y Graciela T. Navone

Clasificación

Phylum: Sarcomastigophora

Subphylum: Sarcodina

Superclase: Rhizopoda

Clase: Lobosea

Orden: Amoebida

Familia: Entamoebidae

La especie *Iodamoeba bütschlii*, recibe su nombre por la característica masa de glucógeno presente en su forma quística. Es considerada una ameba no patógena, un parásito comensal exclusivo del intestino grueso del hombre en el cual vive a expensas de su contenido intestinal, sin ocasionarle daño alguno. También se lo observa en primates y cerdos. Su presencia en el hospedador sirve como indicador de contaminación fecal en el ambiente, cuando las condiciones higiénico-sanitarias no son adecuadas.

Morfología

Los **trofozoítos** poseen un único núcleo con cariosoma (= endosoma) grande y casi siempre de localización central, sin cromatina periférica en la membrana nuclear. Presentan un citoplasma granular grueso con abundantes vacuolas alimenticias que pueden contener bacterias y levaduras. El tamaño varía entre 8-20 μm , siendo lo usual entre 12-15 μm . El movimiento por pseudópodos hialinos es lento y no progresivo (Fig. 1 A).

Los **quistes** varían de forma esférica a piriforme o triangular, con un solo núcleo grande con cariosoma (= endosoma) grueso situado en la región más estrecha del quiste, con gránulos cromatoidales a su alrededor, sin cromatina periférica en la membrana nuclear. La característica más distintiva es la presencia de una gran vacuola de glucógeno en el citoplasma que ocupa más de la mitad del quiste, en la parte más ancha. El tamaño varía entre 5-20 μm , aunque usualmente entre 10-12 μm (Fig. 1 B, C y D).

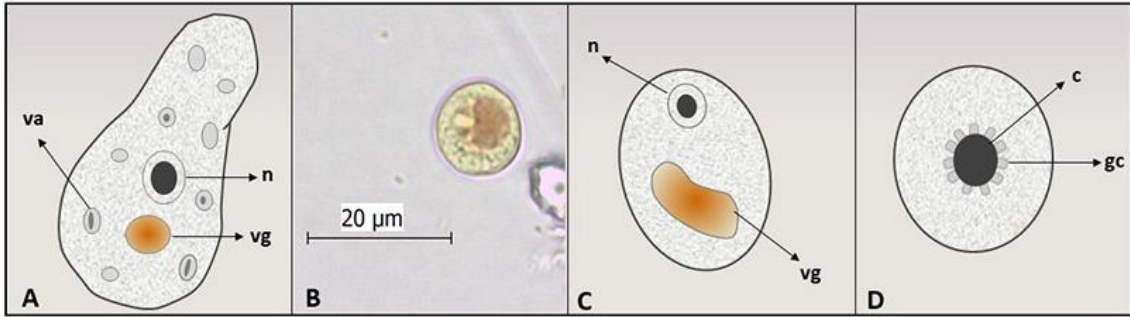


Figura 1. *Iodamoeba bütschlii*. (A) Esquema de un trofozoíto. (B) Imagen de un quiste teñido con solución de lugol (Objetivo 40 X). (C) Esquema de un quiste. (D) Detalle del núcleo. Abreviaturas: c, cariosoma; gc, gránulos cromatoidales; n, núcleo; va, vacuola alimenticia; vg, vacuola de glucógeno.

Ciclo biológico

Se localiza en el intestino grueso, principalmente en las zonas cecales, donde se alimenta de la flora intestinal. La infección del hospedador (hombre, otros primates y cerdo) se inicia con la ingestión de los quistes por transmisión directa (vía fecal-oral) o indirecta (a través del agua, alimentos y utensilios contaminados con materia fecal o por hábitos de higiene inadecuados). En el intestino delgado, se produce el desenquistamiento, liberándose los trofozoítos que llegan al intestino grueso. Allí, los trofozoítos se reproducen por fisión binaria hasta que se produce el enquistamiento. Luego, los quistes salen junto a las heces, reiniciándose el ciclo biológico.

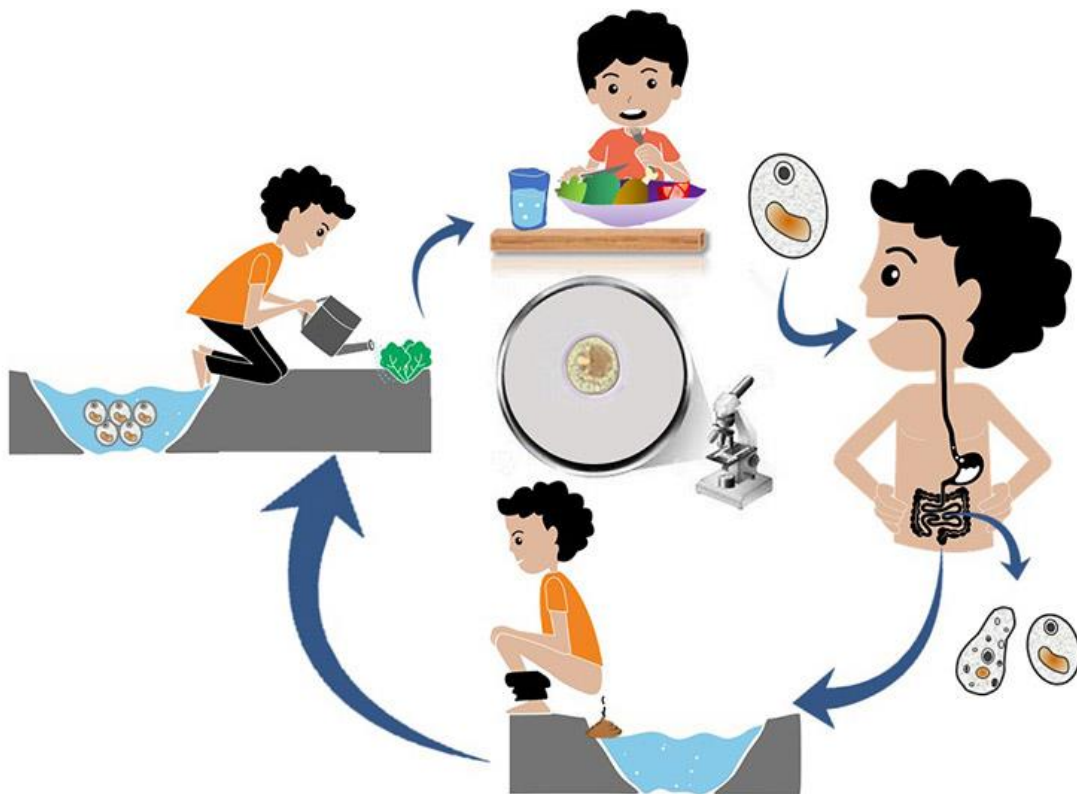


Figura 2. Ciclo de vida de *Iodamoeba bütschlii*.

Patogenicidad, sintomatología y tratamiento

Al tratarse de una ameba no patógena no es causante de enfermedad, la colonización no es invasiva y por lo tanto no requiere tratamiento. No obstante, se considera indicadora de contaminación fecal, ya que su presencia en el hospedador puede alertar sobre la puerta de entrada de otros enteropatógenos que comparten la misma vía de transmisión, modular la respuesta inmune y facilitar así infecciones secundarias e incluso diferentes grados de poliparasitismo.

Epidemiología

Es una especie de distribución cosmopolita, sin embargo, la prevención es una estrategia eficaz para disminuir los valores de prevalencia de estas infecciones (e.g. lavado de manos frecuente, consumo de agua potable, eliminación adecuada de residuos domésticos y excretas, lavado de frutas y verduras crudas).

Su frecuencia es baja en heces humanas. Investigaciones realizadas por nuestro grupo de trabajo en distintas poblaciones de provincias argentinas (Buenos Aires, Chubut, Corrientes, Entre Ríos, Formosa, La Pampa, Mendoza, Misiones y Salta) dan cuenta que las prevalencias de infección son inferiores al 4% (Zonta et al., 2016; Navone et al., 2017; Zonta et al., 2019; Cociancic et al., 2020; Falcone et al., 2020; Cociancic et al., 2021). Estos valores de prevalencia coinciden con lo observado por otros autores en otras poblaciones de Tucumán y Córdoba (Bracciaforte et al., 2010; Dib et al., 2015).

Diagnóstico y observación

El diagnóstico en búsqueda de trofozoítos y quistes incluye:

- examen directo en preparaciones húmedas.
- examen a través de técnicas de enriquecimiento (e.g. concentración por sedimentación: formol-acetato de etilo; y por flotación: Willis: solución saturada de cloruro de sodio/ Sheather: solución sobresaturada de sacarosa).
- preparaciones temporarias con solución de yodo (lugol).
- preparaciones permanentes con tinción de hematoxilina-férrica, tricrómica.

El estadio de trofozoíto es difícil de distinguir de *E. nana* ya que poseen un tamaño similar y cariosoma grande. Si bien la presencia de gránulos cromatoidales alrededor del cariosoma ayuda a identificar a *Iodamoeba bütschlii*, éstos no siempre son visibles.

El estadio de quiste rara vez plantea problemas diagnósticos. En las preparaciones húmedas se observa el núcleo voluminoso incluido en un citoplasma granulado. En preparaciones teñidas con solución de yodo (lugol), la vacuola se colorea de un intenso color pardo/castaño.

Referencias

- Ash, R. L., & Orihel, T. C. (2010). Protozoos: *Iodamoeba buetschlii*. En: Lawrence R. Ash, Thomas C. Orihel. Atlas de Parasitología Humana. Quinta Edición (pp. 63-67). Madrid: Editorial Panamericana.
- Bracciaforte, R., Díaz, M. F., Vottero Pivetta, V., Burstein, V., Varengo, H., & Orsilles, M. A. (2010). Enteroparásitos en niños y adolescentes de una comuna periurbana de la provincia de Córdoba. *Acta Bioquímica Clínica Latinoamericana*, 44(3), 353-358.
- Center for Disease Control and Prevention (CDC). Recuperado de <https://www.cdc.gov/parasites/nonpathprotozoa/>.
- Cociancic, P., Torrusio, S. E., Zonta, M. L., & Navone, G. T. 2020. Risk factors for intestinal parasitoses among children and youth of Buenos Aires, Argentina. *One Health*, 9, 100116. <https://doi.org/10.1016/j.onehlt.2019.100116>.
- Cociancic, P., Torrusio, S. E., Garraza, M., Zonta, M. L., & Navone, G. T. (2021) Intestinal parasites in child and youth populations of Argentina: environmental factors determining geographic distribution. *Revista Argentina de Microbiología*, 53, 225-232. <https://doi.org/10.1016/j.ram.2020.11.004>.
- Dib, J. F., Fernandez Zenoff, M. V., Oquilla, J., Lazarte, S., & Gonzalez, S. N. (2015). Prevalence of intestinal parasitic infection among children from a shanty town in Tucuman, Argentina. *Tropical Biomedicine*, 32(2), 210-215.
- Falcone, A. C., Zonta, M. L., Unzaga, J. M., & Navone, G. T. (2020). Parasitic risk factors in migrant horticultural families from Bolivia settled in the rural area of La Plata, Buenos Aires, Argentina. *One Health*, 11, 100179. <https://doi.org/10.1016/j.onehlt.2020.100179>.
- Iglesias-Osores, S., y Failoc-Rojas, V. (2018). *Iodamoeba bütschlii*. *Revista Chilena de Infectología*, 35(6), 669-670. <https://dx.doi.org/10.4067/S0716-10182018000600669>.
- Mehlhorn, H. (2016). Protozoans Attacking Humans: Apathogenic Amoebae or with a Low-Grade Pathogenicity. En: Heinz Mehlhorn. Human Parasites: Diagnosis, Treatment, Prevention (pp. 67-68). Switzerland: Springer International Publishing.
- Navone, G. T., Zonta, M. L., Cociancic, P., Garraza, M., Gamboa, M. I., Giambelluca, L. A., Dahinten, S., & Oyhenart, E. E. (2017). Estudio transversal de las parasitosis intestinales en poblaciones infantiles de Argentina. *Revista Panamericana de Salud Pública*, 41: e24.
- Roberts, L. S., & Janovy, J. Jr. (2009). Chapter 7. The Amebas. En: Gerald S Schmidt, Larry S. Roberts'. Foundations of Parasitology (pp.115-116). 8th edition. Boston: McGraw-Hill.

- Sard, B. G., Navarro, R. T., & Esteban Sanchis, J. G. (2011). Amebas intestinales no patógenas: una visión clínico-analítica. *Enfermedades Infecciosas y Microbiología Clínica*, 29(3), 20-8. [https://dx.doi.org/10.1016/S0213-005X\(11\)70023-4](https://dx.doi.org/10.1016/S0213-005X(11)70023-4).
- Saredi, N. (2002). Protozoos: Flagelados. En: Nélida G. Saredi. SAR Manual Práctico de Parasitología Médica (20-21). 1a. ed. Buenos Aires: Laboratorios Andrómaco.
- World Health Organization. (2019). Bench aids for the diagnosis of intestinal parasites. Second edition. Recuperado en https://www.who.int/intestinal_worms/resources/9789241515344/en/.
- Zonta, M. L., Susevich, M. L., Gamboa, M. I., & Navone, G. T. (2016). Parasitosis intestinales y factores socioambientales: Estudio preliminar en una población de horticultores. *Salud(i)Ciencia*, 21, 814-822. <https://doi.org/10.21840/siic/147782>.
- Zonta, M. L., Cociancic, P., Oyhenart, E. E., & Navone, G. T. (2019). Intestinal parasitosis, undernutrition and socio-environmental factors in schoolchildren from Clorinda Formosa, Argentina. *Revista de Salud Pública*, 21(2), 224-231. <https://doi.org/10.15446/rsap.v21n2.73692>.

SEGUNDA PARTE

SUBREINO PROTOZOA FLAGELADOS

CAPÍTULO 5

Chilomastix mesnili (parásito intestinal no patógeno)

Andrea C. Falcone y Graciela T. Navone

Clasificación

Phylum: Sarcomastigophora

Subphylum: Mastigophora

Clase: Zoomastigophora

Orden: Retortamonadida

Familia: Retortamonadidae

Chilomastix mesnili es un flagelado intestinal, comensal e inocuo que habita el ciego de humanos, otros primates y cerdos. El trofozoito con forma de pera es asimétrico debido a un surco que atraviesa la mitad del organismo. El quiste tiene forma de limón.

Morfología

Los **trofozoitos** miden usualmente 10-12 μm , aunque varían entre 6-24 μm . Tienen forma alargada, piriforme, con un extremo romo y el otro agudo. El citostoma anterior conduce a una citofaringe, donde tiene lugar la endocitosis. Presentan un solo núcleo anterior. El citoplasma se encuentra intensamente vacuolado y muestra un extremo puntiagudo. Los flagelos son largos, en número de 2 a 4, uno de ellos recurrente y asociado con el citostoma (Fig. 1 A y B).

Los **quistes** miden usualmente 7-9 μm (variación 6-10 μm). La forma puede ser piriforme, redonda u ovalada. Presentan un solo núcleo y retiene todos los orgánulos citoplasmáticos, incluyendo fibrillas citostomales, cinetosomas, y axonemas (Fig. 1 C y D).

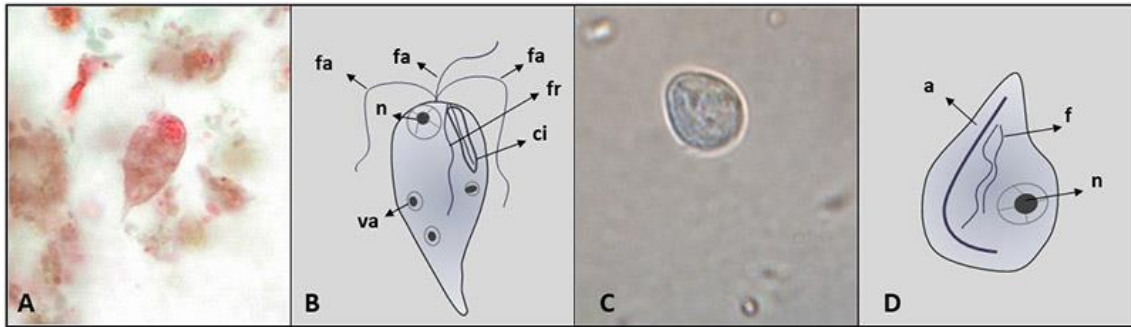


Figura 1. *Chilomastix mesnili*. (A) Imagen de un trofozoito con tinción tricrómica. Gentileza de DPDx, Centers for Disease Control and Prevention (<https://www.cdc.gov/dpdx>) (Objetivo 100 X). (B) Esquema de un trofozoito. (C) Imagen de un quiste sin teñir (Objetivo 100 X). (D) Esquema de un quiste. **Abreviaturas:** a, axonema; ci, citostoma; f, fibras; fa, flagelo anterior; fr, flagelo recurrente; n, núcleo; va, vacuola alimenticia.

Ciclo biológico

La infección se inicia con la ingestión de los quistes por transmisión directa por vía fecal-oral o indirecta a través del agua, alimentos y utensilios contaminados con materia fecal o por hábitos de higiene insuficientes. En el intestino delgado, se produce el desenquistamiento y se libera un trofozoito por quiste, que llega al intestino grueso, donde se reproducen asexualmente por fisión binaria longitudinal. Finalmente se produce el enquistamiento por pérdida de agua en el lumen intestinal y los quistes salen junto a las heces, reiniciándose el ciclo biológico (Fig. 2).

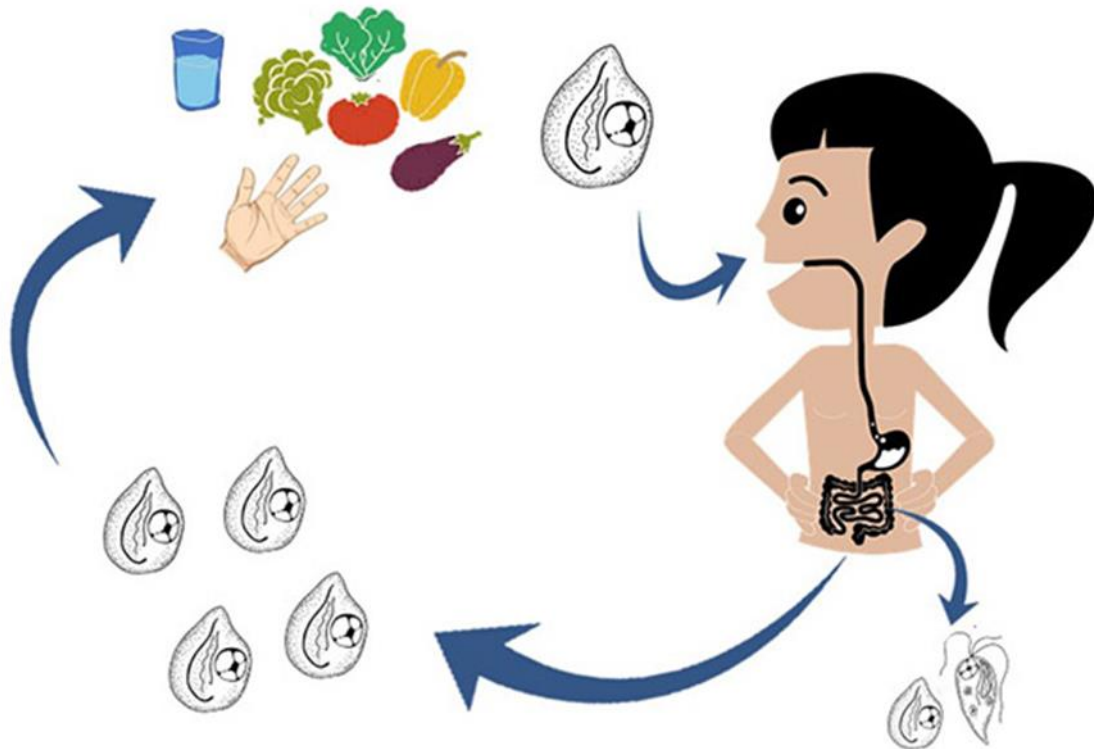


Figura 2. Ciclo de vida de *Chilomastix mesnili*.

Patogenicidad, sintomatología y tratamiento

Esta especie es no patógena y no requiere terapia farmacológica, sin embargo, a menudo co-ocurre con otros parásitos que son patógenos. La prevención es el único medio para erradicar la infección. Entre las prácticas preventivas el consumo de agua segura, el lavado de manos (e.g. después de ir al baño y de estar en contacto con animales), la eliminación adecuada de excretas y la higiene de los alimentos que se consumen crudos, constituyen las medidas profilácticas más efectivas para prevenir la infección.

Epidemiología

Es una especie de distribución cosmopolita, más frecuente en áreas tropicales. Es indicadora de contaminación fecal y las formas vegetativas, presentes en heces líquidas o semilíquidas, pueden ser muy resistentes y permanecer activas hasta 24 horas después de haber sido emitidas. La frecuencia en heces humanas es baja.

En la Argentina las prevalencias son bajas. En Buenos Aires, diferentes estudios reportaron valores entre el 0,3% y 2,5% (Gamboa et al., 2014; Zonta et al., 2016; Cociancic et al., 2020; Falcone et al., 2020). Asimismo, *C. mesnili* fue reportado en una prevalencia del orden del 0,9% en Formosa (Zonta et al., 2019); 0,5% en Mendoza (Garraza et al., 2014); 3,0% en Salta (Navone et al., 2017); 2,3% en Santiago del Estero (Periago et al., 2018); 0,5% en Misiones (Navone et al., 2017) y en Tucumán varió entre el 2,0% y 5,6% (Dib et al., 2012, 2015).

Diagnóstico y observación

El diagnóstico en búsqueda de trofozoítos y quistes incluye:

- examen directo en preparaciones húmedas.
- examen a través de técnicas de enriquecimiento (e.g. concentración por sedimentación: formol-acetato de etilo; y por flotación: Willis: solución saturada de cloruro de sodio/Sheather: solución sobresaturada de sacarosa).
- preparaciones temporarias con solución de yodo (lugol).
- preparaciones permanentes con tinción de hematoxilina-eosina, tricrómica.
- PCR convencional.

En los trofozoítos teñidos con lugol se observa el citostoma con un flagelo interno (puede confundirse con *G. lamblia*) y en los teñidos con hematoxilina-eosina o tricrómica se evidencia un núcleo esférico en el extremo romo. A través de iluminación por contraste de fases pueden verse los tres flagelos anteriores, cuyo movimiento es en espiral y sobre su propio

eje. En los quistes teñidos con lugol se observa el citoplasma homogéneo con un núcleo y en los teñidos con hematoxilina-eosina o tricrómica se evidencia el citostoma.

Tanto los trofozoítos como los quistes de *C. mesnili* pueden confundirse con los de *Retortamonas intestinalis*, otro flagelado no patógeno, que parasita el tracto digestivo del ser humano y otros primates. Sin embargo, los trofozoítos de esta especie presentan un menor tamaño (entre 4 µm a 9 µm) y tiene dos flagelos, uno de los cuales se extiende anteriormente y el otro emerge del surco citostómico y posteriormente. Por su parte, los quistes también son más pequeños (entre 3 µm a 6 µm) y las fibrillas pericitostomáticas se disponen con un aspecto muy peculiar, que recuerda el contorno de un pico de ave.

Referencias

- Cociancic, P., Torrusio, S. E., Zonta, M. L., & Navone, G. T. (2020). Risk factors for intestinal parasitoses among children and youth of Buenos Aires, Argentina. *One Health*, 9, 100116. <https://doi.org/10.1016/j.onehlt.2019.100116>.
- Dib, J., Oquilla, J., Lazarte, S. G., & Gonzalez, S. N. (2012). Parasitic prevalence in a suburban school of Famaillá, Tucumán, Argentina. *International Scholarly Research Notices*. <https://doi:10.5402/2012/560376>.
- Dib, J. F., Fernandez Zenoff, M. V., Oquilla, J., Lazarte, S., & Gonzalez, S. N. (2015). Prevalence of intestinal parasitic infection among children from a shanty town in Tucuman, Argentina. *Tropical Biomedicine*, 32(2), 210-215.
- Falcone, A. C., Zonta, M. L., Unzaga, J. M., & Navone, G. T. (2020). Parasitic risk factors in migrant horticultural families from Bolivia settled in the rural area of La Plata, Buenos Aires, Argentina. *One Health*, 11, 100179. <https://doi.org/10.1016/j.onehlt.2020.100179>.
- Gamboa, M. I., Giambelluca, L. A., & Navone, G. T. (2014). Distribución espacial de las parasitosis intestinales en la ciudad de La Plata, Argentina. *Medicina (Buenos Aires)*, 74, 363-370.
- Garraza, M., Zonta, M. L., Oyhenart, E. E., & Navone, G. T. (2014). Estado nutricional, composición corporal y enteroparasitosis en escolares del departamento de San Rafael, Mendoza, Argentina. *Nutrición Clínica y Dietética Hospitalaria*, 34(1), 31-40. <https://doi.org/10.12873/341garraza>.
- Navone, G. T., Zonta, M. L., Cociancic, P., Garraza, M., Gamboa, M. I., Giambelluca, L. A., Dahinten, S., & Oyhenart, E. E. (2017). Estudio transversal de las parasitosis intestinales en poblaciones infantiles de Argentina. *Revista Panamericana de Salud Pública*, 41, e24.
- Periago, M. V., García, R., Astudillo, O. G., Cabrera, M., & Abril, M. C. (2018). Prevalence of intestinal parasites and the absence of soil-transmitted helminths in Añatuya, Santiago del Estero, Argentina. *Parasites & Vectors*, 11, 638. <https://doi.org/10.1186/s13071-018-3232-7>.

- Zonta, M. L., Susevich, M. L., Gamboa, M. I., & Navone, G. T. (2016). Parasitosis intestinales y factores socioambientales: Estudio preliminar en una población de horticultores. *Salud(i)Ciencia*, 21, 814-822. <https://doi.org/10.21840/sic/147782>.
- Zonta, M. L., Cociancic, P., Oyhenart, E. E., & Navone, G. T. (2019). Intestinal parasitosis, undernutrition and socio-environmental factors in schoolchildren from Clorinda Formosa, Argentina. *Revista de Salud Pública*, 21(2), 224-231. <https://doi.org/10.15446/rsap.v21n2.73692>.

CAPÍTULO 6

Enteromonas hominis (parásito intestinal no patógeno)

Paola Cociancic y Graciela T. Navone

Clasificación

Phylum: Sarcomastigophora

Subphylum: Mastigophora

Clase: Zoomastigophora

Orden: Diplomonadida

Familia: Enteromonadidae

Enteromonas hominis es un flagelado no patógeno, parásito del intestino grueso. La prevalencia en Argentina es baja, sin embargo, su presencia no debe subestimarse debido a que se trata de una especie indicadora de contaminación fecal del ambiente.

Morfología

Los **trofozoítos** miden usualmente 7-9 μm (variación 4-10 μm). Tienen una forma oval, ligeramente piriforme, con el extremo posterior estrecho. Presentan un solo núcleo en posición anterior con cariosoma central, tres flagelos cortos en la parte anterior con función de motilidad y un flagelo recurrente a lo largo de un surco longitudinal en la parte posterior. No tienen citostoma y el citoplasma tiene vacuolas con numerosas bacterias (Fig. 1 A y B).

Los **quistes** miden usualmente 4-6 μm (variación 4-10 μm) y mantienen su forma oval. Pueden presentar uno, dos o cuatro núcleos, aunque usualmente son binucleados con un núcleo en cada extremo de la célula y cuando son maduros presentan un par de núcleos en cada polo. Sin corpúsculos medianos. El cariosoma es central, grande y comúnmente está rodeado por un área clara, sin cromatina periférica. Es la forma infectiva y de resistencia (Fig. 1 C).

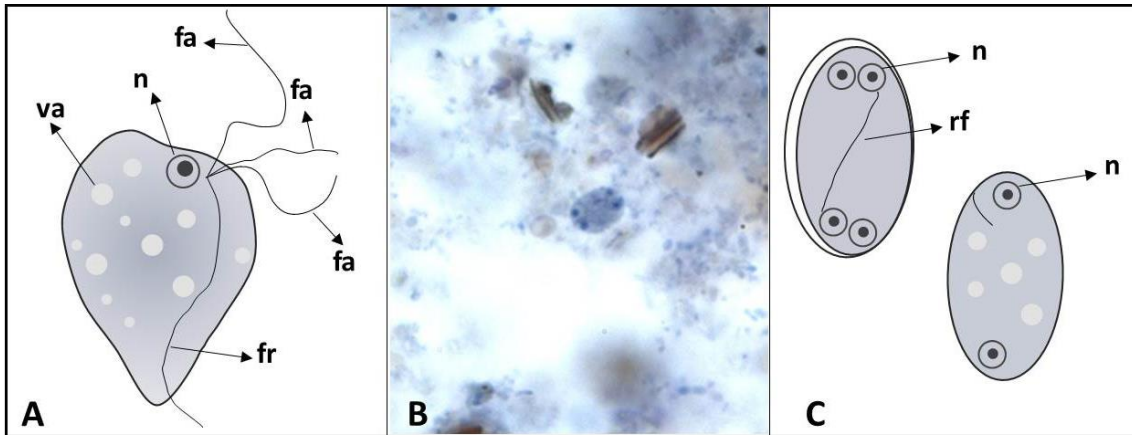


Figura 1. *Enteromonas hominis*. (A) Esquema de un trofozoíto. (B) Imagen de un trofozoíto con hematoxilina-hierro. Gentileza de DPDx, Centers for Disease Control and Prevention (<https://www.cdc.gov/dpdx>). (C) Esquema de quistes. Abreviaturas: fa, flagelo anterior; fr, flagelo recurrente; n, núcleo; rf, restos flagelares; va, vacuola alimenticia.

Ciclo biológico

La infección se inicia con la ingestión de los quistes por transmisión directa (vía fecal-oral) o indirecta, a través del agua, alimentos y utensilios contaminados con materia fecal o por hábitos de higiene inadecuados. En el intestino delgado, se produce el desenquistamiento, liberándose los trofozoítos que llegan al ciego. Allí, los trofozoítos se reproducen por fisión binaria longitudinal, hasta que se produce el enquistamiento con deshidratación del contenido intestinal que generalmente se produce en el intestino grueso, pero también puede ocurrir en las heces, fuera del hospedador. Luego, los quistes infectivos son expulsados con las heces, reiniciándose el ciclo biológico (Fig. 2).

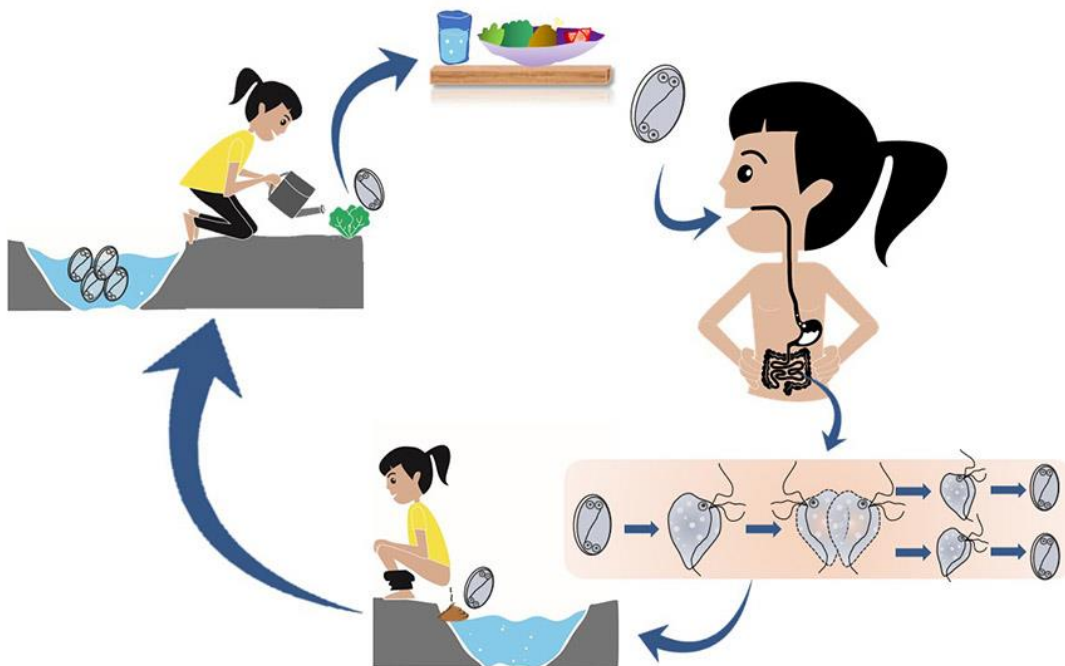


Figura 2. Ciclo de vida de *Enteromonas hominis*.

Patogenicidad, sintomatología y tratamiento

Al tratarse de un flagelado no patógeno, no causa enfermedad en el hospedador y por lo tanto, no se requiere indicar terapia farmacológica. No obstante, su presencia indica contaminación fecal del ambiente y en consecuencia, un riesgo para el hospedador frente a otros patógenos que comparten la misma vía de infección.

Epidemiología

Es una especie de distribución cosmopolita y generalmente, se la encuentra en baja prevalencia (< al 1%). Como es indicado también para otras especies parásitas, las medidas de prevención (e.g. consumo de agua potable, eliminación adecuada de excretas, lavado de manos frecuente, lavado de frutas y verduras) cobran vital importancia en la disminución de la transmisión de la infección. Los estudios más recientes realizados en Argentina, reportaron una prevalencia de 2,2% en poblaciones de Buenos Aires, y menor de 1% en poblaciones de Entre Ríos, Misiones y Chubut (Navone et al., 2017; Cociancic et al., 2021). A pesar de los bajos valores observados o la ausencia en algunas poblaciones estudiadas en el país (Rivero et al., 2017; Periago et al., 2018; Zonta et al., 2019), esta especie no debe subestimarse debido a que se trata de una especie parásita indicadora de contaminación fecal que comparte la misma vía de infección (fecal-oral) que otras especies parásitas patógenas (e.g. *Giardia lamblia*) y de mayor prevalencia en Argentina.

Puede hallarse también en monos, roedores y cerdos.

Diagnóstico y observación

El diagnóstico en búsqueda de trofozoítos y quistes incluye:

- examen directo en preparaciones húmedas.
- examen a través de técnicas de sedimentación (formol-acetato de etilo), flotación (Willis con solución saturada de cloruro de sodio y Sheather con solución sobresaturada de sacarosa).
- preparaciones temporarias con solución de yodo (lugol).
- preparaciones permanentes con tinción de hematoxilina-hierro, tricrómica.

En las preparaciones húmedas, los trofozoítos presentan motilidad "espasmódica" lenta y direccional debido a sus tres flagelos anteriores. Los quistes son similares a los de *Endolimax nana* pero pueden diferenciarse de éstos porque son más pequeños, los cuatro núcleos siempre están dispuestos de a pares en cada extremo y a menudo se observa un halo rodeando al quiste que se visualiza lateralmente.

En preparaciones teñidas permanentes, se distinguen los núcleos, pero los flagelos de los trofozoítos son apenas visibles debido a una afinidad inconsistente por la tinción.

Referencias

- Center for Disease Control and Prevention (CDC). Recuperado de https://www.cdc.gov/dpdx/nonpathogenic_flagellates/
- Cociancic, P., Torrusio, S. E., Garraza, M., Zonta, M. L., & Navone, G. T. (2021). Intestinal parasites in child and youth populations of Argentina: environmental factors determining geographic distribution. *Revista Argentina de Microbiología*, 53, 225-232. <https://doi.org/10.1016/j.ram.2020.11.004>.
- Navone, G. T., Zonta, M. L., Cociancic, P., Garraza, M., Gamboa, M. I., Giambelluca, L. A., Dahinten, S., & Oyhenart, E. E. (2017). Estudio transversal de las parasitosis intestinales en poblaciones infantiles de Argentina. *Revista Panamericana de Salud Pública*, 41, e24.
- Periago, M. V., García, R., Astudillo, O. G., Cabrera, M., & Abril, M. C. (2018). Prevalence of intestinal parasites and the absence of soil-transmitted helminths in Añatuya, Santiago del Estero, Argentina. *Parasites & Vectors*. <https://doi.org/10.1186/s13071-018-3232-7>.
- Rivero, M. R., De Angelo, C., Nuñez, P., Salas, M., Motta, C. E., Chiaretta, A., Salomón O. D., & Liang, S. (2017). Environmental and socio-demographic individual, family and neighborhood factors associated with children intestinal parasitoses at Iguazú, in the subtropical northern border of Argentina. *PLOS Neglected Tropical Diseases*, 11(11), e0006098. <https://doi.org/10.1371/journal.pntd.0006098>.
- Zonta, M. L., Cociancic, P., Oyhenart, E. E., & Navone, G. T. (2019). Intestinal parasitosis, undernutrition and socio-environmental factors in schoolchildren from Clorinda Formosa, Argentina. *Revista de Salud Pública*, 21(2), 224-231. <https://doi.org/10.15446/rsap.v21n2.73692>.

CAPÍTULO 7

Giardia lamblia/G. duodenalis/G. intestinalis (parásito intestinal patógeno)

M. Lorena Zonta, Andrea Servián y Graciela T. Navone

Clasificación

Phylum: Sarcomastigophora

Subphylum: Mastigophora

Clase: Zoomastigophora

Orden: Diplomonadida

Familia: Diplomonadidae

Giardia lamblia, también conocida como *G. duodenalis* o *G. intestinalis*, es un protozoo entérico patógeno que infecta a humanos, animales domésticos y silvestres en todo el mundo. Es el principal agente etiológico de la diarrea no viral en humanos y otros mamíferos, enfermedad conocida con el nombre de giardiosis. Habita y se reproduce en la parte superior del intestino delgado (duodeno) adherido al epitelio intestinal con un prominente disco adhesivo ventral. Aunque tiene una distribución cosmopolita, *G. lamblia* es más frecuente en países en desarrollo donde la sanidad es deficiente. Debe tenerse en cuenta también, que la giardiosis puede ser confundida con la enfermedad celíaca y en algunos casos se indica una biopsia duodenal para obtener un diagnóstico diferencial.

Morfología

Los **trofozoítos** presentan forma piriforme, con dos axonemas que le otorgan la simetría bilateral; dos cuerpos curvos de forma cilíndrica llamados "cuerpos medianos" situados en la porción posterior y transversal en el citoplasma. Estos cuerpos son exclusivos del género y también se los suele llamar "cuerpos parabasales, cinetoplastos o cuerpos cromatoides", aunque no son lo mismo. Su función es incierta, si bien se ha sugerido que pueden funcionar como estructuras de sostén o estar involucrados en el metabolismo energético. Poseen dos núcleos con cariosoma (= endosoma) grande y de posición central sin cromatina periférica.

Los trofozoítos están aplanados dorsoventralmente y son convexos en la superficie dorsal. La superficie ventral aplanada tiene un disco adhesivo bilobulado cóncavo, que en realidad es una estructura rígida, reforzada por microtúbulos y cintas fibrosas, rodeadas por un borde de citoplasma estriado, probablemente con función contráctil y flexible, que le ayuda a adherirse al epitelio mucoso intestinal. Poseen ocho flagelos (dos anterolaterales, dos posterolaterales, dos ventrales y dos caudales), todos dirigidos posteriormente, con una porción citoplásmica y otra libre, cuya función es la motilidad del trofozoíto. Cada flagelo se origina en un cinetosoma y su movimiento solo es visible en el trofozoíto vivo. Si bien no hay axostilo, se observa una estructura formada por los axonemas intracitoplasmáticos de los flagelos ventrales y grupos asociados de microtúbulos. Tampoco hay cuerpos de Golgi, lisosomas ni retículo endoplásmico liso. Carecen de mitocondrias, pero poseen mitosomas⁶. El tamaño varía entre 10-20 μm , y el promedio es entre 12-15 μm . El trofozoíto es la forma patógena y se destruye rápidamente en el ambiente (Fig. 1).

Los **quistes** tienen forma ovalada o elíptica. Aquellos que son inmaduros presentan dos núcleos y los quistes maduros cuatro y restos flagelares. Los cuerpos medianos están duplicados con respecto al trofozoíto. El tamaño varía entre 8-19 μm y el promedio es entre 10-12 μm . El quiste es la forma infectante (Fig. 2).

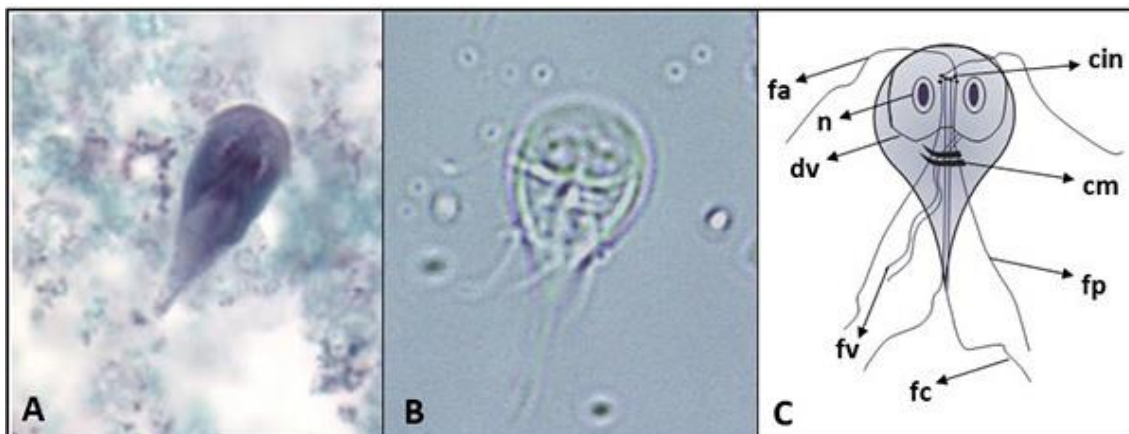


Figura 1. *Giardia lamblia*. (A) Imagen de un trofozoíto con tinción tricrómica. Gentileza de DPDx, Centers for Disease Control and Prevention (<https://www.cdc.gov/dpdx>). (B) Imagen de un trofozoíto sin teñir. (Objetivo 40 X). (C) Esquema de un trofozoíto. Abreviaturas: cin, cinetosomas; cm, cuerpos medianos; dv, disco ventral; fa, flagelos anteriores; fc, flagelos caudales; fp, flagelos posteriores; fv, flagelos ventrales; n, núcleo.

⁶ El mitosoma es una organela citoplasmática presente en algunos organismos eucariotas, generalmente anaerobios o microaerofílicos, que carecen de mitocondrias, como *Entamoeba histolytica* y *Trichomonas vaginalis*.

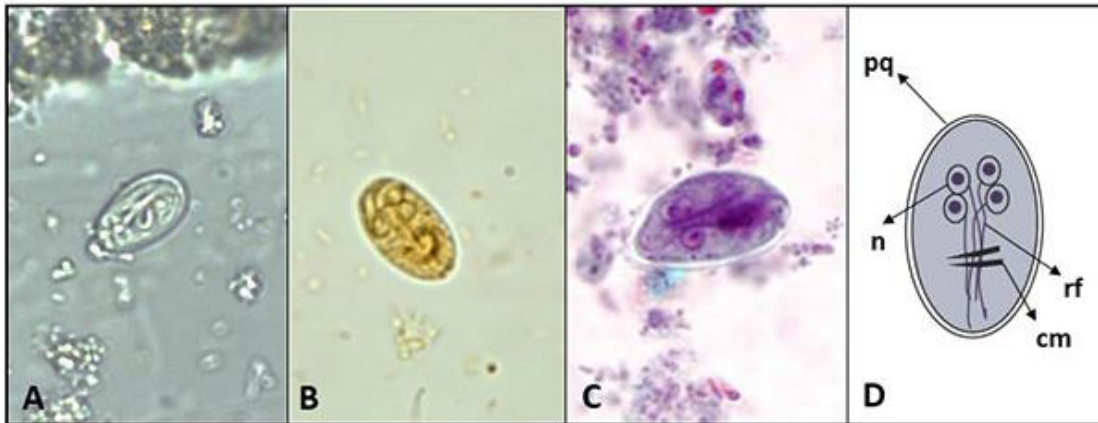


Figura 2. *Giardia lamblia*. **(A)** Imagen de un quiste sin teñir (Objetivo 40 X). **(B)** Imagen de un quiste con solución de lugol. **(C)** Imagen de un quiste con tinción tricrómica. **(B)** y **(C)** Gentileza de DPDx, Centers for Disease Control and Prevention (<https://www.cdc.gov/dpdx>). **(D)** Esquema de un quiste. Abreviaturas: cm, cuerpos medianos; n, núcleo; pq, pared del quiste; rf, restos flagelares.

Caracterización molecular

Los aislamientos de *Giardia lamblia* de diferentes especies hospedadoras no pueden ser distinguidos por su morfología, pero el estudio de diferentes marcadores moleculares ha permitido identificar una gran diversidad genómica en esta especie. Se determinó que dicha diversidad genética se organiza en grupos denominados **ensamblajes** o **genotipos**. Estos ensamblajes se identifican en base al análisis de secuencia de *loci genéticos*⁷ conservados. Actualmente, se reconocen ocho ensamblajes designados de la A a la H. Los ensamblajes A y B son los más generalistas en cuanto a las especies hospedadoras que parasitan, desde humanos hasta perros, gatos, ganado vacuno y otros mamíferos silvestres. El ensamblaje A, que está constituido a su vez de los subgrupos AI y AII, y el ensamblaje B, con los subgrupos BIII y BIV, son los únicos que infectan humanos. Los ensamblajes C y D han sido encontrados en perros, mientras que el E en mamíferos ungulados, el F en gatos y el G en roedores. Por su parte, el ensamblaje H está asociado a infecciones de animales marinos (Lasek-Nesselquist et al., 2010).

⁷ El término *loci genético* refiere a lugares específicos del cromosoma donde está localizado un gen u otra secuencia de ADN.

Ciclo biológico

Los quistes infectivos son expulsados junto con las heces. Al ser ingeridos por un hospedador susceptible (hombre y otros mamíferos), llegan al duodeno donde se disuelve la pared quística, dando lugar a un organismo tetranucleado que se divide inmediatamente en dos trofozoítos binucleados, los cuales viven adheridos a las microvellosidades intestinales por medio de los discos adhesivos. Allí, se reproducen por fisión binaria longitudinal hasta que el contenido intestinal inicia el proceso de deshidratación, momento en el que comienza el enquistamiento del trofozoíto. De esta manera, pierde los flagelos, adquiere forma ovalada, se rodea de una pared quística y finalmente se produce una cariocinesis de los dos núcleos que pasan a ser cuatro y le confieren al quiste el estado de madurez, para liberarse al ambiente con las heces, cerrando así el ciclo vital. Los trofozoítos también pueden ser eliminados con la materia fecal, en general en heces diarreicas, pero no resisten las condiciones ambientales por fuera del hospedador. Los quistes expulsados ya son infectantes, aunque no resisten la desecación ni temperaturas por encima de los 50°C. Sin embargo, en un suelo sombrío los quistes son viables por más de tres meses. Con respecto al agua son resistentes a la cloración y a la filtración en las plantas potabilizadoras por su flexibilidad, no así a la floculación. Se mantienen viables por encima de los dos meses. Los reservorios animales son importantes para la infección en el ser humano.

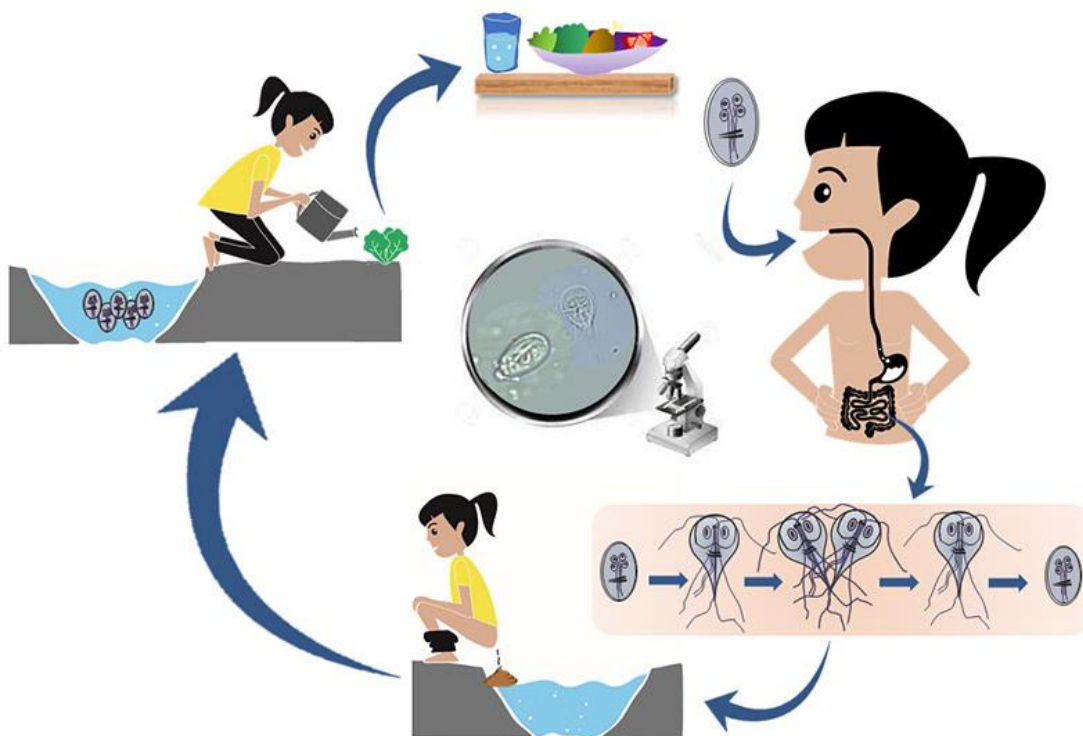


Figura 3. Ciclo de vida de *Giardia lamblia*.

Patogenicidad, sintomatología y tratamiento

La adhesión de *G. lamblia* a las microvellosidades de la mucosa intestinal provoca irritación mecánica y malabsorción de grasas, vitamina A y B12 y azúcares. En las infecciones sintomáticas las heces son diarreicas, acuosas, amarillentas, esteatorreicas (con abundantes grasas). En los pacientes con infección intensa se pueden presentar dolor abdominal, flatulencias, vómitos y pérdida de peso. Aproximadamente el 50% de las infecciones leves pueden cursar en forma asintomática. La mayoría de las infecciones sintomáticas son autolimitadas en duración; especialmente en adultos, sin embargo, algunas personas pueden experimentar una reaparición de los síntomas o desarrollar complicaciones a largo plazo. El periodo de incubación es de 3-25 días (mediana 7-10 días). Una persona con giardiosis puede eliminar 900 millones de quistes/día.

La patología se presenta más en lactantes, niños e inmunocomprometidos. En los niños no es una enfermedad autolimitada, tiende a la cronicidad, pudiendo afectar el crecimiento y estado nutricional por cuanto provoca retardo (retraso) lineal del crecimiento. La infección crónica evoluciona con malestar, lasitud, dolor abdominal difuso, malestar relacionado con la ingesta, y a veces, cefalea. Alternan periodos de diarrea con otros de constipación o hábitos normales. El síndrome de malabsorción (proteínas, lactosa, vitaminas A y B12) es una complicación.

En la leche materna se han aislado elementos antimicrobianos (lisozimas, IgA, interferones y leucocitos) que tendrían acción tóxica sobre los trofozoítos de *G. lamblia*.

La capa de moco del intestino tiene un efecto protector importante, así como una motilidad intestinal importante otorga cierta resistencia a la infección.

Uno de los mecanismos que utiliza *Giardia* sp. para evadir la respuesta inmune del hospedador es la variación de sus antígenos de superficie. Esto es posible debido a que cada trofozoito expresa una sola proteína variable de superficie (VSP), pero frente a la respuesta del hospedador produce el recambio de las VSP, evadiendo el ataque inmunológico y causando infecciones crónicas y/o recurrentes. Investigadores de la Universidad de Córdoba investigaron el mecanismo involucrado en este proceso que logró dilucidar la expresión simultánea en la superficie de *Giardia* sp. de varias o todas las VSPs codificadas en el genoma del parásito. El trabajo desarrollado concluyó en la primera vacuna efectiva generada contra un protozoo y la primera vacuna oral compuesta solo de proteínas solubles (Carranza y Lujan, 2010; Serradell et al., 2016).

La quinacrina (análogo sintético de la quinina) y el albendazol son las drogas de mayor efectividad. Aunque también se recomiendan el metronidazol, el tinidazol, la nitazoxanida y la furazolidona.

Epidemiología

Se trata de una especie de distribución cosmopolita, pero es más frecuente en regiones con climas cálidos y en los países en desarrollo. Se han descrito más de 40 especies de *Giardia*, pero solo cinco se consideran válidas: *G. duodenalis* (= *intestinalis*; = *lamblia*) y *G. muris* de mamíferos, *G. ardeae* y *G. psittaci* de aves y *G. agilis* de anfibios.

La prevalencia de la giardiosis varía entre el 1% y el 60% según la región. En países en desarrollo la prevalencia podría estar subestimada, pero oscila entre el 10% y el 50%, siendo la población infantil la más afectada. En los países desarrollados, varía entre el 2% y el 5%, y los niños de guarderías y residentes de hogares de ancianos constituyen las poblaciones de mayor riesgo (Quispe Gutiérrez, 2017). Estudios llevados a cabo por nuestro grupo de trabajo en diferentes poblaciones de provincias argentinas (Buenos Aires, Chubut, Corrientes, Entre Ríos, Formosa, La Pampa, Mendoza, Misiones y Salta) muestran que las prevalencias de infección de *G. lamblia* varían entre 6,3%-37,7%, presentándose los mayores porcentajes en las provincias del norte argentino, menores valores en el sur y valores intermedios en el centro (Navone et al., 2017; Zonta et al., 2019; Cociancic et al., 2021). En nuestra región, los valores de prevalencia fluctúan entre 17,6%-24% en poblaciones del periurbano productivo y no productivo del Partido de La Plata (Zonta et al., 2016; Cociancic et al., 2020; Falcone et al., 2020). En otras poblaciones de las provincias de Córdoba, Misiones y Tucumán, se reportaron valores de prevalencia entre el 25%-29% (Bracciaforte et al., 2010; Dib et al., 2015; Rivero et al., 2017).

La infección por *Giardia* sp. está directamente relacionada con las condiciones sanitarias y socioeconómicas deficientes de cada población. Con frecuencia se producen brotes por contaminación del agua. De esta manera, es importante resaltar el tratamiento adecuado del agua, ya sea por ebullición, por filtración, desinfección química por cloración u ozonación, como los métodos más eficaces para evitar la propagación de esta especie.

Su incidencia es mayor en niños debido a su predisposición a ingerir alimentos o líquidos infectados. Se estima que unos 280 millones de seres humanos son infectados anualmente por este parásito. Es una parasitosis reemergente y potencialmente zoonótica. Numerosos animales, incluyendo castores, perros, gatos y ovejas, actuarían como reservorios.

El estudio de la posible transmisión zoonótica de la giardiosis se ha profundizado con el empleo de herramientas de diagnóstico molecular que permiten identificar los genotipos asociados. Hasta ahora, sólo los ensamblajes A y B han sido definitivamente asociados con infecciones humanas. Como ambos conjuntos A y B también infectan a los animales, se sospecha que la transmisión zoonótica desempeña un papel en la epidemiología de la giardiosis humana (Sugiyama et al., 2013).

Aunque el ensamblaje A es considerado el genotipo más importante de esta especie involucrado en la infección zoonótica, los datos de genotipificación obtenidos hasta ahora no apoyan ocurrencia generalizada de transmisión zoonótica. Los dos subtipos más comunes de ensamblaje A, A-I y A-II, difieren significativamente en la preferencia de la especie hospedadora. La mayoría de los humanos están infectados con A-II, por el contrario, los animales están mayoritariamente infectados con A-I, aunque hay excepciones a esta observación (Xiao & Fayer, 2008).

Existen pocos estudios que reportan la identificación de los genotipos de *Giardia lamblia* en Argentina. Dos estudios, llevados a cabo en La Plata y General Mansilla de la provincia de

Buenos Aires, identificaron el ensamblaje B como el más prevalente en individuos polisintomáticos⁸ con diarrea y el ensamblaje All, con baja prevalencia en personas oligosintomáticas⁹ sin diarrea. En las provincias de Mendoza y Chaco también se identificaron los genotipos B y el genotipo All, siendo el B el más prevalente (Minvielle et al., 2007; Molina et al., 2011). En estos estudios, solo la fuente de agua doméstica parecía afectar la frecuencia relativa de los genotipos. De hecho, las personas con acceso a agua de pozo presentaban principalmente el genotipo B. Estudios preliminares llevados a cabo por nuestro equipo de trabajo muestran también la presencia de los genotipos A y B en muestras humanas de las regiones de La Plata, el conurbano bonaerense y zonas rurales de la provincia de Misiones y se analizan las asociaciones significativas entre los genotipos y las variables ambientales y socio-culturales evaluadas, como la calidad de la vivienda, las condiciones de saneamiento y el hacinamiento (A Servián, comunicación personal, abril 2021).

Diagnóstico y observación

El diagnóstico en búsqueda de trofozoítos y quistes incluye:

- examen directo en preparaciones húmedas.
- examen a través de técnicas de enriquecimiento (e.g. concentración por sedimentación: formol-acetato de etilo; y por flotación: Willis: solución saturada de cloruro de sodio/ Sheather: solución sobresaturada de sacarosa).
- preparaciones temporarias con solución de yodo (lugol).
- preparaciones permanentes con tinción de hematoxilina-férrica, tricrómica.
- en ciertos casos es recomendable el examen del líquido duodenal y técnicas indirectas de ELISA.
- la reacción de PCR es importante para estudios de fuentes de contaminación, a través de la identificación de los diferentes genotipos.

Es común que los quistes se observen más frecuentemente en heces formes en fresco o concentradas, o en frotis teñidos. Pueden observarse retraídos parcial o totalmente, con un halo entre la membrana externa y el citoplasma en especial en muestras conservadas con formol. Cuando se los observan sin distorsiones, se pueden observar los cuatro núcleos, restos de axonemas y flagelos y los cuatro cuerpos medianos. Los trofozoítos son comunes de observar en preparaciones húmedas y en las heces diarreicas acuosas o blandas. En las preparaciones en fresco es posible observar el movimiento de los trofozoítos semejante al de “una hoja que cae”.

⁸ En este contexto, *polisintomáticos* refiere a individuos portadores de muchos de los síntomas que se relevaron en el estudio, como ser pérdida de apetito, dolor abdominal, trastornos del sueño, debilidad y vómitos.

⁹ En este contexto, *oligosintomáticos* refiere a individuos con pocos síntomas respecto de los relevados en el estudio, como ser sólo debilidad y pérdida de peso.

Los métodos basados en PCR permiten identificar los ensamblajes presentes en muestras clínicas y muestras de agua y alimentos. Estos métodos presentan una mayor sensibilidad de detección que la microscopía, lo que los hace aplicables para detectar un número reducido de quistes de *Giardia* en muestras de heces, agua y alimentos.

Las herramientas moleculares empleadas para la detección de *Giardia* en muestras clínicas y ambientales varían en el gen o genes utilizados, entre ellos, el gen de la subunidad menor del ARN ribosomal (ARNr SSU), el gen de la triosa fosfato deshidrogenasa (TPI) y la betagiardina (β -giardina) son los más utilizados. Las técnicas de amplificación empleadas van desde una PCR convencional, PCR anidada, fragmentos de restricción de longitud polimórfica (RFLP) y secuenciación. El gen de ARNr se usa tradicionalmente para la definición de especies y ensamblajes, mientras que el gen TPI, cuyo locus es más variable, se utiliza con frecuencia para subtipificar muestras clínicas, y el locus GDH, con una tasa de sustitución intermedia entre ellos, tiene un amplio espectro de aplicación (Wielinga et al., 2007).

Referencias

- Ash, R. L., & Orihel, T. C. (2010). Protozoos: *Giardia duodenalis* (= *G. lamblia*). En: Lawrence R. Ash, Thomas C. Orihel. Atlas de Parasitología Humana. Quinta Edición (pp. 81-86). Madrid: Editorial Panamericana
- Bracciaforte, R., Díaz, M. F., Vottero Pivetta, V., Burstein, V., Varengo, H., & Orsilles, M. A. (2010). Enteroparásitos en niños y adolescentes de una comuna periurbana de la provincia de Córdoba. *Acta Bioquímica Clínica Latinoamericana*, 44(3), 353-358.
- Cacciò, S. M., Thompson, R. A., McLauchlin, J., & Smith, H. V. (2005). Unravelling *Cryptosporidium* and *Giardia* epidemiology. *Trends in Parasitology*, 21(9), 430-437.
- Carranza, P. G., & Lujan, H. D. (2010). New insights regarding the biology of *Giardia lamblia*. *Microbes and Infection*, 12(1), 71-80. <https://doi.org/10.1016/j.micinf.2009.09.008>.
- Center for Disease Control and Prevention (CDC). Recuperado de <https://www.cdc.gov/parasites/giardia/>.
- Cociancic, P., Torrusio, S. E., Zonta, M. L., & Navone, G. T. 2020. Risk factors for intestinal parasitoses among children and youth of Buenos Aires, Argentina. *One Health*, 9, 100116. <https://doi.org/10.1016/j.onehlt.2019.100116>.
- Cociancic, P., Torrusio, S. E., Garraza, M., Zonta, M. L., & Navone, G. T. (2021) Intestinal parasites in child and youth populations of Argentina: environmental factors determining geographic distribution. *Revista Argentina de Microbiología*, 53, 225-232. <https://doi.org/10.1016/j.ram.2020.11.004>.
- Dib, J. F., Fernandez Zenoff, M. V., Oquilla, J., Lazarte, S., & Gonzalez, S. N. (2015). Prevalence of intestinal parasitic infection among children from a shanty town in Tucuman, Argentina. *Tropical Biomedicine*, 32(2), 210-215.

- Falcone, A. C., Zonta, M. L., Unzaga, J. M., & Navone, G. T. (2020). Parasitic risk factors in migrant horticultural families from Bolivia settled in the rural area of La Plata, Buenos Aires, Argentina. *One Health*, 11, 100179. <https://doi.org/10.1016/j.onehlt.2020.100179>.
- Lasek-Nesselquist, E., Welch, D. M., & Sogin, M. L. (2010). The identification of a new *Giardia duodenalis* assemblage in marine vertebrates and a preliminary analysis of *G. duodenalis* population biology in marine systems. *International Journal of Parasitology*, 40(9): 1063-74.
- Mehlhorn, H. (2016). Protozoans Attacking Humans: *Giardia lamblia* (syn. *G. duodenalis*, *G. intestinalis*). En: Heinz Mehlhorn. Human Parasites: Diagnosis, Treatment, Prevention (pp. 27-30). Switzerland: Springer International Publishing.
- Minvielle, M. C., Molina, N. B., Polverino, D., & Basualdo, J. A. (2008). First genotyping of *Giardia lamblia* from human and animal feces in Argentina, South America. *Memórias do Instituto Oswaldo Cruz*, 103(1), 98-103.
- Molina, N., Polverino, D., Minvielle, M., & Basualdo, J. (2007). PCR amplification of triosephosphate isomerase gene of *Giardia lamblia* in formalin-fixed feces. *Revista Latinoamericana de Microbiología*, 49(1-2), 6-11.
- Molina, N., Minvielle, M., Grenovero, S., Salomon, C., & Basualdo, J. (2011). High prevalences of infection with *Giardia intestinalis* genotype B among children in urban and rural areas of Argentina. *Annals of Tropical Medicine & Parasitology*, 105(4), 299-309.
- Monis, P. T., Andrews, R. H., Mayrhofer, G., & Ey, P. L. (1999). Molecular systematics of the parasitic protozoan *Giardia intestinalis*. *Molecular Biology and Evolution*, 16(9), 1135-1144.
- Navone, G. T., Zonta, M. L., Cociancic, P., Garraza, M., Gamboa, M. I., Giambelluca, L. A., Dahinten, S., & Oyhenart, E. E. (2017). Estudio transversal de las parasitosis intestinales en poblaciones infantiles de Argentina. *Revista Panamericana de Salud Pública*, 41, e24.
- Quispe Gutiérrez, A. M. (2017). Chapter 2 Giardiasis Epidemiology. En: Alfonso J. Rodríguez-Morales. Current Topics in Giardiasis (p.p.13-24). London: Intech Open. <https://doi.org/10.5772/intechopen.70338>.
- Rivero, M. R., De Angelo, C., Nuñez, P., Salas, M., Motta, C. E., Chiaretta, A., Salomón O. D., & Liang, S. (2017). Environmental and socio-demographic individual, family and neighborhood factors associated with children intestinal parasitoses at Iguazú, in the subtropical northern border of Argentina. *PLOS Neglected Tropical Diseases*, 11(11), e0006098. <https://doi.org/10.1371/journal.pntd.0006098>.
- Roberts, L. S., & Janovy, J. Jr. (2009). Chapter 6 Other Flagellated Protozoa. En: Gerald S Schmidt, Larry S. Roberts'. Foundations of Parasitology (pp.91-94). 8th edition. Boston: McGraw-Hill.
- Saredi, N. (2002). Protozoos: Amebas comensales en el hombre. En: Nélida G. Saredi. SAR Manual Práctico de Parasitología Médica (25-26). 1a. ed. Buenos Aires: Laboratorios Andrómaco.
- Serradell, M., Saura, A., Rupil, L., Gargantini, P. R., Faya, M. I., Furlan, P. J., & Lujan, H. D. (2016). Vaccination of domestic animals with a novel oral vaccine prevents *Giardia* infections, alleviates signs of giardiasis and reduces transmission to humans. *npj Vaccines*, 1, 16018. <https://doi.org/10.1038/npjvaccines.2016.18>.

- Sugiyama, H, Singh, T. S., & Rangsiruji, A. (2013). *Giardia*. En: Liu D, editor. Molecular Detection of Human Parasitic Pathogens (pp. 77-87). Boca Raton: CRC press.
- Wielinga, C. M., & Thompson, R. C. A. (2007). Comparative evaluation of *Giardia duodenalis* sequence data. *Parasitology*, 134(12), 1795-1821.
- World Health Organization. (2019). Bench aids for the diagnosis of intestinal parasites. Second edition. Recuperado en https://www.who.int/intestinal_worms/resources/9789241515344/en/.
- Xiao L., & Fayer R. (2008). Molecular characterization of species and genotypes of *Cryptosporidium* and *Giardia* and assessment of zoonotic transmission. *International Journal for Parasitology*, 38(11), 1239-1255.
- Zonta, M. L., Susevich, M. L., Gamboa, M. I., & Navone, G. T. (2016). Parasitosis intestinales y factores socioambientales: Estudio preliminar en una población de horticultores. *Salud(i)Ciencia*, 21, 814-822. <https://doi.org/10.21840/siic/147782>.
- Zonta, M. L., Cociancic, P., Oyhenart, E. E., & Navone, G. T. (2019). Intestinal parasitosis, undernutrition and socio-environmental factors in schoolchildren from Clorinda Formosa, Argentina. *Revista de Salud Pública*, 21(2), 224-231. <https://doi.org/10.15446/rsap.v21n2.73692>.

CAPÍTULO 8

Leishmania infantum

Andrea Dellarupe, J. Octavio Estévez y Diego F. Eiras

Las leishmaniasis pertenecen a un grupo de enfermedades parasitarias, causadas por diferentes especies de protozoos flagelados del género *Leishmania*, que son morfológicamente indistinguibles por observación directa (Cavalier-Smith, 1998; Alvar et al., 2004). El género *Leishmania* fue descrito simultáneamente por Charles Donovan y William Leishman a partir de biopsias viscerales y cutáneas en pacientes enfermos de la India, y en conmemoración se le otorga el nombre de *Leishmania donovani* al complejo de especies que conforman el género y Leishmaniosis Visceral (LV) o Kala-azar (del sánscrito: Kala “negra, impura” y azar “fiebre”) a la enfermedad. A nivel mundial, la principal especie implicada en producir Leishmaniosis canina (LC) y LV en el hombre es *Leishmania infantum* (*Syn. L. infantum chagasi*) (Ross, 1903; Alvar et al., 2004).

Clasificación

Phylum: Sarcomastigophora

Subphylum: Mastigophora

Clase: Zoomastigophora

Orden: Kinetoplastida

Familia: Trypanosomatidae

Morfología

Los flagelados del género *Leishmania* presentan dos estadios diferentes: **amastigotes** y **promastigotes**. Los **amastigotes** son intracelulares y se corresponden con pequeñas formas ovoideas o esferoidales que miden entre 2,5-5 μm , que no poseen flagelo y contienen un núcleo esférico excéntrico y voluminoso y un kinetoplasto próximo al núcleo de aspecto bacilar (Fig. 1 A). Las formas **promastigotas** son fusiformes entre 14-20 μm , poseen un flagelo largo y libre en la región anterior que le permite movilidad, y contiene en su interior un núcleo ovalado situado en la región central y un kinetoplasto bastoniforme (Fig. 1 B).

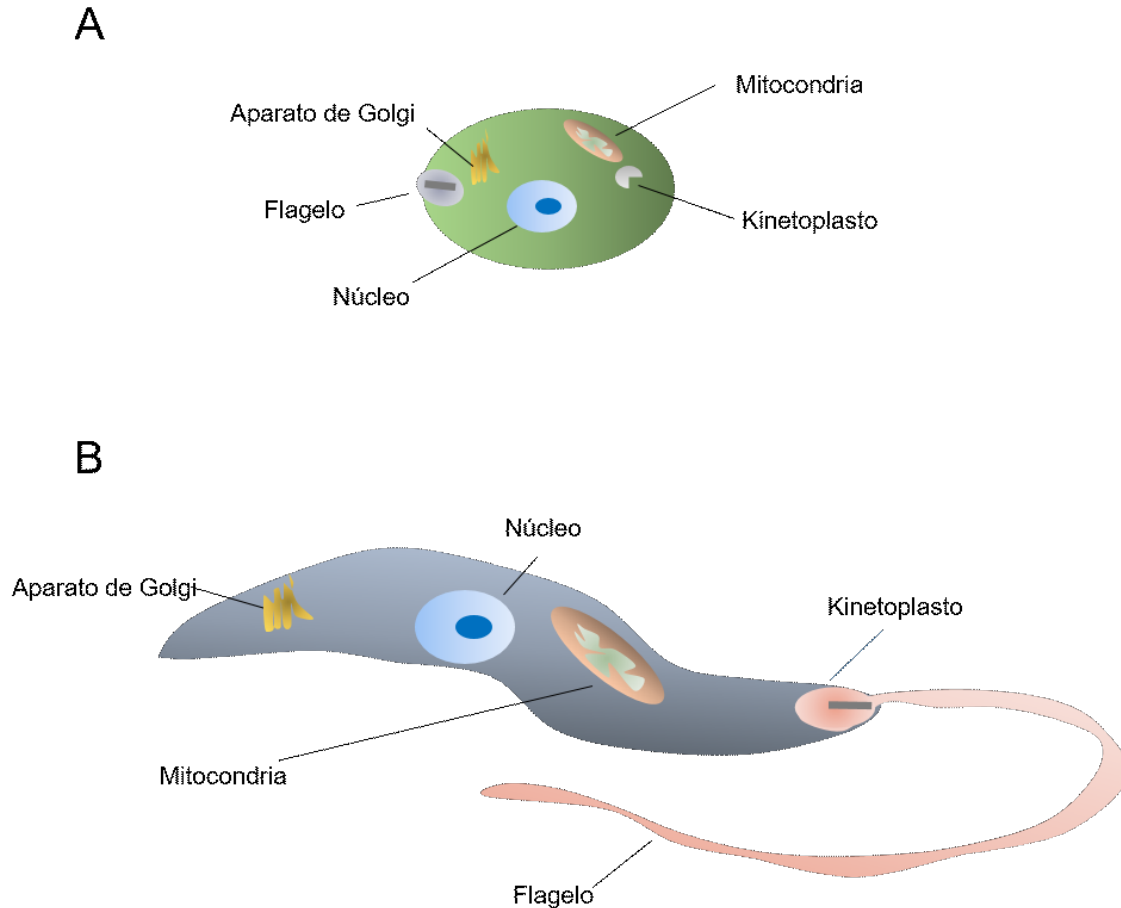


Figura 1. Esquema morfológico de las formas evolutivas de *Leishmania infantum*. (A) amastigote. (B) promastigote.

Ciclo biológico

El ciclo de *L. infantum* es asexual y heteroxeno ya que interviene un hospedador vertebrado (caninos, roedores, incluso el hombre, entre otros) y un vector (invertebrado), cambiando su morfología de acuerdo con el hospedador donde se encuentre. En los vertebrados se encuentran las formas amastigotes intracelulares y en los invertebrados los promastigotes extracelulares (Killick–Kendrick, 1990). El parásito es transmitido por hembras de alrededor de 93 especies de dípteros flebótomos del género *Lutzomyia* en América y del género *Phlebotomus* en África, Asia y Europa (WHO, 2010). En América Latina se ha descrito a *Lutzomyia longipalpis* como el principal vector para la transmisión de *L. infantum* (Salomon et al., 2001). *Lutzomyia longipalpis* se infecta durante su alimentación, al picar a un individuo parasitado, momento en el que ingiere células que contienen amastigotes en su interior. En el tubo digestivo del flebótomos ocurre la metacicloogénesis, proceso en el que los amastigotes se transforman en promastigotes procíclicos, se multiplican por fisión binaria y alcanzan la capacidad infectante en la proximidad de la probóscide como promastigotes metacíclicos, quedando así dispuestos para ser inoculados en la piel de otro hospedador. Una vez que los promastigotes metacíclicos

de *L. infantum* alcanzan los capilares cutáneos del nuevo hospedador, son fagocitados por macrófagos tisulares y células dendríticas, y alojados dentro de una vacuola parasitófora donde se transforman en amastigotes y se multiplican de manera intracelular en varios órganos y tejidos del hospedador vertebrado (Fig. 2).

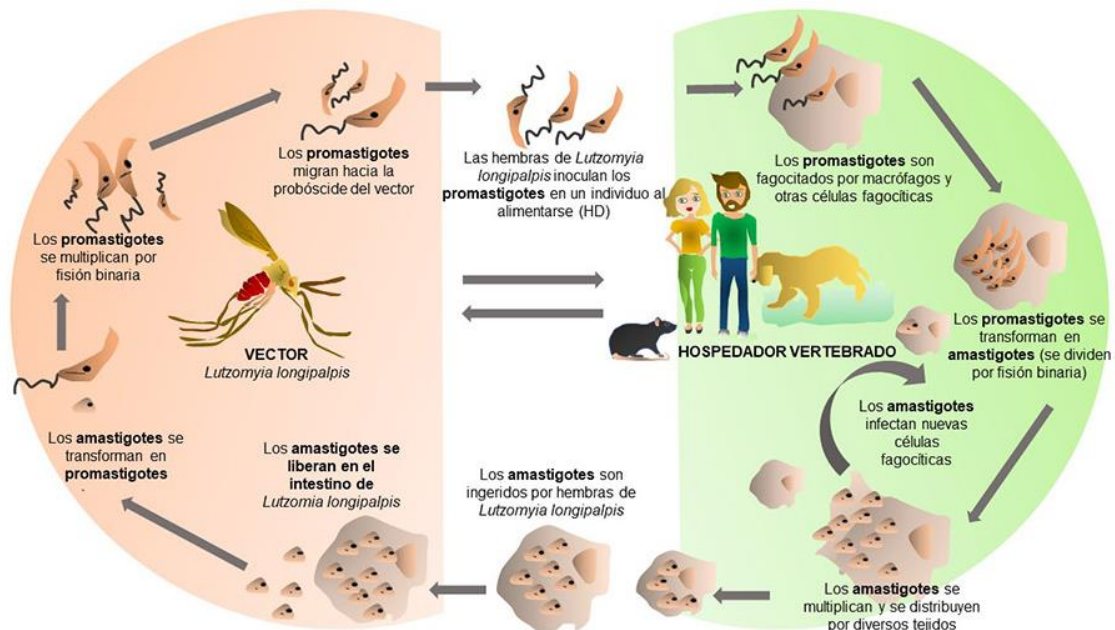


Figura 2. Ciclo de vida de *Leishmania infantum*.

Respuesta inmune

La progresión de la enfermedad está ligada a la virulencia del parásito, la dosis infectante inoculada por el vector y las condiciones inmunológicas del hospedador infectado (Alvar et al., 2004). Existen factores como determinadas moléculas con propiedades vasodilatadoras, anti-coagulantes, inmunosupresoras y antiagregantes plaquetarias presentes en la saliva del vector (como el Maxadilán), que contribuyen a generar un escenario local en el sitio de la picadura propicio para favorecer la virulencia del parásito.

El parásito tiene la capacidad de evadir la respuesta inmune y multiplicarse activamente por fisión binaria en grandes grupos de amastigotes hasta que las células estallan, se liberan y adquieren la capacidad de infectar nuevas células alcanzado otros órganos del sistema linfo-hematopoyético como la médula ósea, linfonódulos, bazo e hígado entre otros (Antoine et al., 1990; Baneth et al., 2008).

La respuesta inmune puede ser muy variable al igual que las manifestaciones clínicas, que van desde la forma subclínica autolimitante hasta una enfermedad grave y mortal (Solano Gallego et al., 2009). La respuesta inmune innata comienza cuando el parásito ingresa a través de la epidermis mediante la picadura del flebótomo, momento en que se produce una respuesta

inflamatoria local que puede pasar desapercibida o provocar una intensa reacción cutánea granulomatosa o “chancro”, estimulando localmente la quimiotaxis celular de polimorfonucleares y monocitos y la activación del sistema del complemento, que intentarán neutralizar la infección durante las primeras horas (Teixeira et al., 2006). Cuando la respuesta inmune innata resulta exitosa puede eliminarse hasta el 80% de los promastigotes marcando la diferencia entre la resistencia y la diseminación parasitaria (Ferrer, 2002). Sin embargo, cuando la respuesta innata no ha sido suficiente, la infección se establece y los parásitos alcanzan la vía linfática y hematogena para llegar a los nódulos linfáticos, bazo, médula ósea y otros órganos (Molyneux & Ashford, 1983).

Por su parte la respuesta inmune adaptativa de tipo Th1 es la más adecuada y efectiva, donde los linfocitos T CD4+ sintetizan fundamentalmente Interferón- γ (IFN- γ) que activa a los macrófagos responsable de la muerte de los patógenos de vida endocelular obligada como en este caso. Además de la respuesta de tipo Th1, se activan también los Linfocitos T CD8+ o citotóxicos que pueden eliminar células infectadas. Si prevalece la respuesta inmune celular los caninos infectados pueden frenar el avance de la enfermedad clínica y permanecer asintomáticos por largos periodos de tiempo (Gonçalves et al., 2019).

Por otro lado la respuesta inmune humoral está mediada por citoquinas (IL-10, 4, 13 y 21) secretadas por los L Th2 y folicular, que intervienen en la regulación negativa y depresión de la respuesta celular Th1, y a su vez promueven la activación de los linfocitos B y la síntesis de anticuerpos específicos incapaces de actuar contra el parásito de ubicación intracelular, pero tienen un papel relevante como opsoninas o anticuerpos neutralizantes en los momentos que se encuentran fuera de las células. La sintomatología característica de LC se debe en gran parte al depósito de inmunocomplejos generados en exceso durante este tipo de respuesta inmune y a la inmunosupresión (Alvar et al., 2004; Koutinas & Koutinas, 2014).

Patogenicidad y sintomatología

Los estudios poblacionales muestran que en la mayoría de los perros infectados no hay manifestaciones clínicas. Esto se debe a que, en general, hay una tasa de multiplicación de amastigotes muy baja debido al predominio de la respuesta inmune de tipo celular y con bajos niveles de anticuerpos circulantes. Se estima que alrededor del 90% de los caninos infectados son “asintomáticos” debido al desarrollo de respuestas inmunológicas adecuadas, manteniéndolos libres de enfermedad durante mucho tiempo e incluso por años (Solano-Gallego et al., 2011), por lo que infección no es sinónimo de enfermedad clínica, algo importante para tener en cuenta durante el proceso diagnóstico (Baneth et al., 2008).

Los perros sintomáticos suelen tener elevados niveles de anticuerpos debido al predominio de respuesta inmune humoral sobre la respuesta celular. Los signos dermatológicos son muy frecuentes, entre ellos la principal manifestación es la dermatitis exfoliativa no pruriginosa con o sin alopecia, dermatitis nodulares, papulares, pustulosas y ulcerativas en uniones mucocutáneas

como ojos, nariz, labios y genitales (Baneth et al., 2008). Un signo clínico tardío y de carácter crónico es la onicogrifosis o excesivo crecimiento de las uñas promovido por la ubicación del parásito en la matriz ungueal (Koutinas et al., 2010).

La linfadenomegalia está presente en los caninos sintomáticos y es el segundo signo clínico más frecuente debido a la hipertrofia cortical y medular en respuesta a la infección (Baneth et al., 2008). También se pueden observar con frecuencia lesiones oculares y perioculares, como uveítis anterior, blefaritis, queratoconjuntivitis común o seca y en menor medida -de acuerdo con la progresión de la enfermedad- hemorragias retinianas, iridociclitis, coriorretinitis, uveítis posterior, glaucoma, desprendimiento de retina y ceguera (Baneth et al., 2008). La anemia y la palidez de las mucosas se presentan como consecuencia de la epistaxis, hematuria y diarrea hemorrágica, mientras que la caquexia, emaciación y atrofia muscular son comunes debido a la polimiositis crónica (Ciaramella et al., 2005). También son muy frecuentes los trastornos renales con insuficiencia renal crónica en estadios avanzados siendo la principal causa de muerte en los caninos (Cortadellas et al., 2006; Costa et al., 2013). La anemia que suele ser un hallazgo relativamente frecuente en esta enfermedad; puede ser debida tanto a problemas de pérdida de eritrocitos, por epistaxis, melena, hematoquecia, entre otros, así como a trastornos vinculados a la hemopoyesis como consecuencia de procesos inmunes responsables de mielosupresión o también (especialmente en procesos de larga data) a cuadros de insuficiencia renal crónica. En aquellos casos de anemias severas, siempre se debe tener en cuenta la posibilidad de comorbilidades que puedan contribuir a esta situación (e.g. ancylostomiasis, ehrlichiosis, entre otras).

Otras manifestaciones clínicas menos frecuentes pero que también se presentan en ocasiones como un verdadero desafío para el clínico, son los trastornos neurológicos (ataxia, paresia, parálisis, convulsiones) y osteoarticulares (artritis, sinovitis, osteomielitis) (Oliva, 2016).

Epidemiología

Actualmente a nivel mundial la leishmaniasis se encuentra entre las 10 enfermedades tropicales desatendidas con más de 12 millones de personas infectadas y entre 20.000 y 30.000 muertes al año. Los países que concentran el mayor número de casos de LV son India, Sudán del Sur, Sudán, Brasil, Etiopía y Somalia.

En el continente americano se han identificado 15 de las 22 especies de *Leishmania* patógenas para el hombre y cerca de 54 especies diferentes de vectores que estarían potencialmente involucrados en la transmisión. La LC es endémica en 18 de países de América: Colombia, Costa Rica, Brasil, Argentina, Ecuador, Venezuela, Bolivia, Perú, Paraguay, El Salvador, Honduras, Nicaragua, Panamá, Guyana, Surinam, Guatemala, Guyana Francesa y México y la LV en 13 países: Argentina, Bolivia, Brasil, Colombia, Costa Rica, El Salvador, Guatemala, Honduras, México, Paraguay, Nicaragua, Venezuela y Uruguay (<https://iris.paho.org/handle/10665.2/53089>).

En nuestro país el agente de la leishmaniosis canina *L. infantum chagasi*, produce una zoonosis parasitaria de importancia especialmente en el noreste, considerada zona endémica que

se corresponde con la transmisión vectorial y actualmente en expansión (Marconde et al., 2019). Los primeros casos fueron diagnosticados en la ciudad de Posadas, Misiones, en el año 2006 (Salomon et al., 2008), pero actualmente se ha reportado en Misiones, Corrientes, Chaco, Entre Ríos, Santiago del Estero y Salta; y de forma aislada en Jujuy y Tucumán (https://bancos.salud.gob.ar/sites/default/files/2021-01/leishmaniasis-visceral_diptico.pdf).

Debido a la migración desde áreas endémicas y a los mecanismos de transmisión no vectorial que posee el parásito (vía genital, transfusional y transplacentaria), puede darse el diagnóstico de LC y también casos humanos en áreas no endémicas, aunque el 27% de los casos de LC se presentan en zonas fronterizas (https://bancos.salud.gob.ar/sites/default/files/2021-01/leishmaniasis-visceral_diptico.pdf).

Diagnóstico y observación

En el perro la obtención de un diagnóstico certero es complejo. Lo importante es tener presente cuál o cuáles son los animales sospechosos de infección. Un perro puede tener esta condición por varios motivos: presencia de manifestaciones clínicas y/o alteraciones clínico-patológicas compatibles, vivir en una región endémica, convivir con animales infectados o vivir en la calle, tener antecedentes de haber estado en zonas de transmisión vectorial, haber tenido contacto genital con un animal infectado, haber nacido de madre infectada o haber recibido sangre de origen dudoso. Una vez que un perro es considerado sospechoso de infección por uno o más de estos criterios, deberá ser evaluado cuidadosamente con métodos de detección directa (estudios parasitológicos), serológicos y/o moleculares a fin de establecer el diagnóstico acertado. Dentro de los métodos directos, la citología de médula ósea, nódulos linfáticos, piel o bazo es la técnica más frecuentemente utilizada para la detección de amastigotes intracelulares o libres, en los extendidos coloreados. Las técnicas serológicas para la detección de anticuerpos pueden ser cualitativas (técnicas de diagnóstico rápido por inmunocromatografía o DOT-ELISA) o cuantitativas (Inmunofluorescencia indirecta o ELISA).

Métodos directos de diagnóstico

Citología

La citología consiste en la identificación de los parásitos a partir de muestras citológicas, raspados e improntas de lesiones cutáneas, aspirados de linfonódulos o médula ósea, bazo y/o nódulos cutáneos. Lo que se observa al microscopio óptico en muestras positivas son los amastigotes libres o dentro de macrófagos con su morfología característica, ya que tienen afinidad por tinciones habituales como May-Grunwald Giemsa y Diff-Quick. Como ventajas de este método se puede mencionar el bajo costo, la simple y rápida obtención de la muestra, y la elevada es-

pecificidad cercana al 100%, ya que con la sola presencia de un amastigote se confirma la infección. Sin embargo, la sensibilidad varía de 17 a 83% siendo mayor en caninos que presentan sintomatología ya que suelen tener una mayor carga parasitaria (Moreira et al., 2007).

Histopatología e Inmunohistoquímica (HP e IHQ)

La HP tiene como ventaja que permite descartar otros procesos patológicos o inferir la presencia de infección por *Leishmania* a través de infiltrados celulares característicos (Koutinas & Koutinas, 2014), y como desventaja que requiere de muestras obtenidas de manera invasiva.

La IHQ es una técnica más compleja, costosa y específica ya que colorea y destaca la presencia de parásitos aumentando la sensibilidad en casos donde la carga parasitaria es baja (Moreira et al., 2007).

Reacción en Cadena de la Polimerasa (PCR)

La técnica de PCR permite amplificar ADN de *Leishmania* spp. presente en diferentes tipos de muestras (médula ósea, linfonódulos, piel, sangre, hisopado conjuntival, oral, nasal, etc.). Esta técnica tiene una alta sensibilidad y especificidad, pudiendo detectar infección de manera precoz (Coura-Vital et al., 2011). La PCR cuantitativa en tiempo real (qPCR) es utilizada principalmente para el diagnóstico y seguimiento post tratamiento ya que cuantifica la carga parasitaria en muestras de diferentes orígenes (Pennisi et al., 2005). Es importante destacar que hay una diferencia importante de sensibilidad en esta técnica de acuerdo con el material estudiado, siendo la piel, los tejidos linfáticos y la médula ósea los materiales más confiables comparados por ejemplo con muestras como sangre (de Almeida Ferreira et al., 2012; Hernández et al., 2015; Oliveira et al., 2015).

Aislamiento y cultivo

El cultivo en líneas celulares de *Leishmania* spp. tiene una especificidad cercana al 100%, mientras que la sensibilidad varía según la carga parasitaria de las muestras procesadas. Sin embargo, no es un método utilizado de rutina ya que se necesitan instalaciones especiales y requieren de períodos prolongados para determinar que la muestra es negativa, por lo que se utiliza principalmente con fines de investigación (Maia & Campino, 2008).

Métodos indirectos de diagnóstico

Enzimoimmunoensayo (ELISA)

El ELISA es una técnica serológica cuantitativa que utiliza diferentes antígenos como: promastigotes o amastigotes completos o extractos solubles, proteínas recombinantes (rK39) o proteínas purificadas (Solano-Gallego et al., 2014). La sensibilidad oscila entre 80%-99,5% y la especificidad 81%-100 % (Marcondes et al., 2011). Existen diferentes tipos de ELISAs y tienen como ventaja que se pueden procesar varios sueros de manera simultánea.

Inmunofluorescencia indirecta (IFI)

Es un método de diagnóstico considerado de referencia por la organización mundial de la salud animal (OIE) por su alta sensibilidad y especificidad. Se clasifica como indirecta y cuantitativa porque detecta títulos de anticuerpos anti-*Leishmania* presentes en el suero y es la técnica serológica más aplicada en países endémicos para todos los tipos de leishmaniasis (Solano-Gallego et al., 2014).

Como ventajas de esta técnica se destaca su capacidad de cuantificar títulos altos, intermedios o bajos de anticuerpos anti-*Leishmania* tanto en individuos sanos como enfermos (Alvar et al., 2004).

Como desventaja de la IFI se puede mencionar la posible reacción cruzada con otros protozoos, razón por la cual se deben considerar positivos los títulos de anticuerpos moderados a elevados en áreas donde coexisten más de una especie de *Leishmania* u otros parásitos relacionados como *Trypanosoma* spp. (Eiras et al., 2014). La otra desventaja está asociada al equipamiento necesario para el desarrollo de esta técnica y a la necesidad de contar con personal capacitado para la interpretación del resultado (Gradoni, 2002).

Test serológicos rápidos

Los métodos rápidos son técnicas serológicas cualitativas para la detección de anticuerpos anti-*Leishmania*. Se ha determinado una sensibilidad que varía entre el 30%-70 % (Solano-Gallego et al., 2014). Como ventajas podemos mencionar que son muy prácticos de utilizar en la clínica veterinaria ya que permiten obtener resultados en el momento y son de fácil realización (Gradoni, 2002). Sin embargo, como desventaja se puede mencionar que no permite conocer el título de anticuerpos. Se sabe también que es poco probable detectar anticuerpos en caninos asintomáticos con títulos bajos, obteniendo entonces muchas veces resultados falsos negativos, por lo que no deberían ser utilizados como único método de diagnóstico. Como en otras pruebas para *Leishmania*, también pueden observarse reacciones cruzadas con otros microorganismos como *Trypanosoma cruzi*, *Ehrlichia canis*, *Babesia canis*, *Toxoplasma gondii* y *Neospora caninum* lo que disminuye la especificidad de la prueba (Zanette et al., 2013).

Referencias

- Alvar, J., Cañavate, C., Molina, R., Moreno, J. & Nieto, J. (2004). Canine Leishmaniasis. *Advances in Parasitology*, 57, 1-88. [https://doi.org/10.1016/S0065-308X\(04\)57001-X](https://doi.org/10.1016/S0065-308X(04)57001-X).
- Antoine, J.C., Prina, E., Jouanne, C., & Bongrand, P. (1990). Parasitophorous vacuoles of *Leishmania amazonensis*-infected macrophages maintain an acidic pH. *Infection and immunity*, 58, 779-87. <https://doi.org/10.1128/iai.58.3.779-787.1990>.
- Baneth, G., Koutinas, A.F., Solano-Gállego, L., Bourdeau, P., & Ferrer, L. (2008). Canine leishmaniasis new concepts and insights on an expanding zoonosis: part one. *Trends Parasitology*, 24, 324-330. <https://doi.org/10.1016/j.pt.2008.04.001>.

- Cavalier-Smith, T. (1998). A revised six-kingdom system of life. *Biological reviews of the Cambridge Philosophical Society*, 73, 203-266. <https://doi.org/10.1017/s0006323198005167>.
- Ciaramella, P., Pelagalli, A., Cortese, L., Pero, M.E., Corona, M., Lombardi, P., Avallone, L., & Persechino, A. (2005). Altered platelet aggregation and coagulation disorders related to clinical findings in 30 dogs naturally infected by *Leishmania infantum*. *The Veterinary Journal*, 169, 465-467. <https://doi.org/10.1016/j.tvjl.2004.03.009>.
- Cortadellas, O., del Palacio, M. J., Bayón, A., Albert, A., & Talavera, J. (2006). Systemic hypertension in dogs with leishmaniasis: prevalence and clinical consequences. *Journal of Veterinary Internal Medicine*, 20, 941-947. [https://doi.org/10.1892/0891-6640\(2006\)20\[941:shidwl\]2.0.co;2](https://doi.org/10.1892/0891-6640(2006)20[941:shidwl]2.0.co;2).
- Costa, D. J., Carvalho, R. M., Abbehusen, M., Teixeira, C., Pitombo, M., Trigo, J., Nascimento, F., Amorim, L., Abreu-Silva, A. L., do Socorro Pires Cruz, M., Miranda, J. C., Fukutani, K., de Oliveira, C.I., Barral, A., Barral-Netto, M., & Brodskyn, C. (2013). Experimental infection of dogs with *Leishmania* and saliva as a model to study Canine Visceral Leishmaniasis. *PLoS One*, 8(4), 605-35. <https://doi.org/10.1371/journal.pone.0060535>.
- Coura-Vital, W., Marques, M. J., Veloso, V. M., Roatt, B. M., Aguiar-Soares, R. D., Reis, L. E., Braga, S. L., Morais, M. H., Reis, A. B., & Carneiro, M. (2011). Prevalence and factors associated with *Leishmania infantum* infection of dogs from an urban area of Brazil as identified by molecular methods. *PLoS Neglected Tropical Diseases*, 5, 1291. <https://doi.org/10.1371/journal.pntd.0001291>.
- de Almeida Ferreira, S., Leite, R. S., Ituassu, L. T., Almeida, G. G., Souza, D. M., Fujiwara, R. T., de Andrade, A. S., & Melo, M. N. (2012). Canine skin and conjunctival swab samples for the detection and quantification of *Leishmania infantum* DNA in an endemic urban area in Brazil. *PLoS Neglected Tropical Diseases*, 6(4), e 1596. <https://doi.org/10.1371/journal.pntd.0001596>.
- Eiras, D. F., Dellarupe, A., Estévez, J. O., Nevot, M. C., Russo, P. D., López, G., Desimone, M., Olaya Martínez, E. J., Castillo, P. J., & Moré, G. A. (2014). Detección de anticuerpos anti-*Leishmania* y anti-*Trypanosoma* y comparación de técnicas diagnósticas en caninos de Argentina. Memorias de la XX Reunión científico-técnica, Asociación Argentina de Veterinarios de Laboratorio, Tucumán 2014.
- Fainboim, L., & Geffner, J. (2011). Introducción a la Inmunología humana. 6ª Ed. Editorial Médica Panamericana.
- Gonçalves, A. A. M., Leite, J. C., Resende, L. A., Mariano, R. M. D. S., Silveira, P., Melo-Júnior, O. A. O., Ribeiro, H. S., de Oliveira, D. S., Soares, D. F., Santos, T. A. P., Marques, A. F., Galdino, A. S., Martins-Filho, O. A., Dutra, W. O., da Silveira-Lemos, D., & Giunchetti, R. C. (2019). An Overview of Immunotherapeutic Approaches Against Canine Visceral Leishmaniasis: What Has Been Tested on Dogs and a New Perspective on Improving Treatment Efficacy. *Frontiers in Cellular and Infection Microbiology*, 9, 427. <https://doi.org/10.3389/fcimb.2019.00427>.

- Gradoni, L. (2002). The diagnosis of canine leishmaniasis. En: Killick-Kendrick Red. Canine Leishmaniasis: Moving towards a Solution. Proceedings of the 2nd International Canine Leishmaniasis Forum. *Intervet International BV*. Sevilla, Spain; 7-14.
- Hernández, L., Montoya, A., Checa, R., Dado, D., Gálvez, R., Otranto, D., Latrofa, M. S., Baneth, G., & Miró, G. (2015). Course of experimental infection of canine leishmaniosis: follow-up and utility of noninvasive diagnostic techniques. *Veterinary Parasitology*, 207(1-2), 149-55. <https://doi.org/10.1016/j.vetpar.2014.10.035>.
- Killick-Kendrick, R. (1990). Phlebotomine vectors of the leishmaniasis: a review. *Medical and Veterinary Entomology*, 4, 1-24. <https://doi.org/10.1111/j.1365-2915.1990.tb00255.x>.
- Koutinas, A. F., Carlotti, D. N., Koutinas, C., Papadogiannakis, E. I., Spanakos, G. K. & Saridomichelakis, M. N. (2010). Claw histopathology and parasitic load in natural cases of canine leishmaniosis associated with *Leishmania infantum*. *Veterinary Dermatology*, 21(6), 572-577. <https://doi.org/10.1111/j.1365-3164.2009.00863.x>.
- Leishmaniasis. Informe Epidemiológico de las Américas, diciembre 2020. <https://iris.paho.org/handle/10665.2/53089>.
- Koutinas, A. F., & Koutinas, C. K. (2014). Pathologic mechanisms underlying the clinical findings in canine leishmaniasis due to *Leishmania infantum* / *chagasi*. *Veterinary Pathology*, 51, 527-538. <https://doi.org/10.1177/0300985814521248>.
- Maia, C., & Campino, L. (2008). Methods for diagnosis of canine leishmaniasis and immune response to infection. *Veterinary Parasitology*, 158, 274-287. <https://doi.org/10.1016/j.vetpar.2008.07.028>.
- Marcondes, M., & Day, M. J. (2019). Current status and management of canine leishmaniasis in Latin America. *Research in Veterinary Science*, 123, 261-272. <https://doi.org/10.1016/j.rvsc.2019.01.022>.
- Marcondes, M., Biondo, A. W., Gomes, A. A., Silva, A. R., Vieira, R. F., Camacho, A. A., Quinn, J., & Chandrashekar, R. (2011). Validation of a *Leishmania infantum* ELISA rapid test for serological diagnosis of *Leishmania chagasi* in dogs. *Veterinary Parasitology*, 175, 15-19. <https://doi.org/10.1016/j.vetpar.2010.09.036>.
- Molyneux, D. H., & Ashford, R. W. (1983). *Transactions of The Royal Society of Tropical Medicine and Hygiene*, 77 (5), 698. [https://doi.org/10.1016/0035-9203\(83\)90208-0](https://doi.org/10.1016/0035-9203(83)90208-0).
- Moreira, M. A., Luvizotto, M. C., Garcia, J. F., Corbett, C. E., & Laurenti, M. D. (2007). Comparison of parasitological, immunological and molecular methods for the diagnosis of leishmaniasis in dogs with different clinical signs. *Veterinary Parasitology*, 145, 245-252. <https://doi.org/10.1016/j.vetpar.2006.12.012>.
- Oliva, G. (2016). Capítulo 1.3. Sintomatología (I). La Leishmaniosis canina: aspectos clínicos. La leishmaniosis Canina, una visión práctica. Ediciones, Barcelona.
- Oliveira, T. M., Pereira, V. F., Benvenega, G. U., Martin, M. F., Benassi, J. C., da Silva, D. T., & Starke-Buzetti, W. A. (2015). Conjunctival swab PCR to detect *Leishmania* spp. in cats. *Revista Brasileira de Parasitologia Veterinária*, 24, 220-2. <https://doi.org/10.1590/S1984-29612015016>.

- Organización Panamericana de la Salud y Organización Mundial de la Salud. (2019). Manual de procedimientos para vigilancia y control de las leishmaniasis en las Américas. Washington, D.C.
- Pennisi, M. G., Reale, S., Giudice, S. L., Masucci, M., Caracappa, S., Vitale, M., & Vitale, F. (2005). Real-time PCR in dogs treated for leishmaniasis with allopurinol. *Veterinary Research Communications*, 29, 301-303. <https://doi.org/10.1007/s11259-005-0067-4>.
- Ross, R. (1903). Further Notes On Leishman's Bodies. *British Medical Journal*, 28, 2(2239):1401. <https://doi.org/10.1136/bmj.2.2239.1401>.
- Salomon, O. D., Sosa Estani, S., Rossi, G. C., & Spinelli, G. R. (2001). Presencia de *Lutzomyia longipalpis* y situación de la leishmaniasis visceral en Argentina. *Medicina (Buenos Aires)*, 61, 174-178.
- Salomon, O., Sinagra, A., Nevot, M., Barberian, G., Paulin, P., Estevez, J., Riarte, A., & Estevez, J. (2008). First visceral leishmaniasis focus in Argentina. *Memórias do Instituto Oswaldo Cruz*, 103(1), 109-11. <https://doi.org/10.1590/s0074-02762008000100018>.
- Solano-Gallego, L., Koutinas, A., Miró, G., Cardoso, L., Pennisi, M. G., Ferrer, L., Bourdeau Oliva, G., & Baneth, G. (2009). Directions for the diagnosis, clinical staging, treatment and prevention of canine leishmaniasis. *Veterinary Parasitology*, 165, 1-18. <https://doi.org/10.1016/j.vet-par.2009.05.022>.
- Solano-Gallego, L., Miró, G., Koutinas, A., Cardoso, L., Pennisi, M. G., Ferrer, L., Bourdeau, P., Oliva, G., & Baneth, G. (2011). The LeishVet Group. LeishVet guidelines for the practical management of canine leishmaniosis. *Parasitology Vectors*, 20, 4-86. <https://doi.org/10.1186/1756-3305-4-86>.
- Solano-Gallego, L., Villanueva-Saz, S., Carbonell, M., Trotta, M., Furlanello, T., & Natale, A. (2014). Serological diagnosis of canine leishmaniosis: comparison of three commercial ELISA tests (Leiscan, ID Screen and *Leishmania* 96), a rapid test (Speed Leish K) and an in-house IFAT. *Parasitology Vectors*, 7, 111. <https://doi.org/10.1186/1756-3305-7-111>.
- Teixeira, M. J., Teixeira, C. R., Andrade, B. B., Barral-Netto, M., & Barral, A. (2006). Chemokines in host-parasite interactions in leishmaniasis. *Trends in Parasitology*, 22, 32-40. <https://doi.org/10.1016/j.pt.2005.11.010>.
- WHO Expert Committee on the Control of the Leishmaniases & World Health Organization, (2010). Control of the leishmaniases: report of a meeting of the WHO Expert Committee on the Control of Leishmaniases, Geneva, 22-26 March 2010. World Health Organization. <https://apps.who.int/iris/handle/10665/44412>.
- Zanette, M. F., Felix de Lima, V. M., Laurenti, M. D., Nazaretian Rossi C., Peloi Vides, J, da Costa Vieira, R. F., Welker Biondo, A., & Marcondes, M. (2014). Serological cross-reactivity of *Trypanosoma cruzi*, *Ehrlichia canis*, *Toxoplasma gondii*, *Neospora caninum* and *Babesia canis* to *Leishmania infantum-chagasi* tests in dogs. *Revista da Sociedade Brasileira de Medicina Tropical*, 47, 105-7. <https://doi.org/10.1590/0037-8682-1723-2013>.

CAPÍTULO 9

Dientamoeba fragilis

Andrea Servián y Graciela T. Navone

Clasificación

Phylum: Sarcomastigophora

Subphylum: Mastigophorea

Clase: Zoomastigophora

Orden: Trichomonadida

Familia: Monocercomonadidae

Dientamoeba fragilis es un flagelado intestinal muy cercano taxonómicamente al género *Trichomonas*. Generalmente, se lo halla en estadio de trofozoíto, aunque se ha reportado ocasionalmente la presencia de formas quísticas y prequísticas en muestras clínicas. Desde su primera descripción por Jepps & Dobell en 1918, se lo clasificó como una ameba por su movilidad mediante pseudópodos. Posteriores estudios ultraestructurales y moleculares lo han ubicado definitivamente dentro de los flagelados. La ausencia de flagelos externos en los trofozoítos apoya la sugerencia de que *D. fragilis* se ha adaptado secundariamente a la vida en el intestino, al perder dependencia de estos apéndices móviles en favor de adoptar una apariencia amebiana y un estilo de locomoción. Sin embargo, aún se estudian los mecanismos de su transmisión y su potencial patogénico.

Morfología

Los **trofozoítos** son ameboides y poseen un flagelo intracitoplasmático. Son muy delicados y se desintegran rápidamente en las heces o en el agua. Presentan un tamaño que varía de 5 a 10 μm , con un rango usual de 9 a 12 μm . La mayoría presenta dos núcleos (binucleados), aunque también se pueden hallar formas con 1 a 4 núcleos. Los núcleos presentan un cariosoma central con la cromatina fragmentada en 4 a 8 gránulos. No presentan cromatina periférica sobre la membrana nuclear. El citoplasma puede ser granular, fino o grueso, vacuolado y contener bacterias, levaduras y otros detritos. El mismo se encuentra diferenciado en ecto y

endoplasma. Los trofozoítos emiten pseudópodos hialinos que pueden ser lobulados o de bordes dentados (Fig. 1 A y B).

Los **quistes** fueron ocasionalmente descritos en exámenes de muestras fecales humanas. Son redondeados y tienen una pared gruesa distintiva con una zona de separación alrededor, denominado espacio peritrófico¹⁰. Su diámetro es de 5-6 µm. Contienen uno o dos núcleos con cariosoma central, una delgada membrana nuclear sin cromatina. Al igual que en el trofozoíto, el cariosoma central está a menudo fragmentado en gránulos. Carecen de mitocondrias, pero en su lugar presentan hidrogenosomas¹¹ localizados en el citoplasma de los quistes. El axostilo se extiende desde la región anterior hasta la región posterior del quiste (Fig. 1 C). Las formas **pre-quisticas** miden entre 4-5 µm siendo un 50 % más chico que el trofozoíto, con citoplasma más denso y raramente contiene inclusiones (Fig. 1 D).

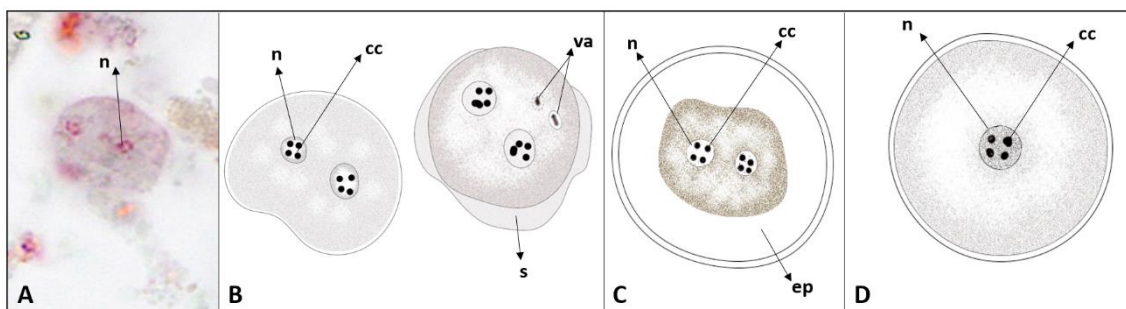


Figura 1. *Dientamoeba fragilis*. (A) Imagen de un trofozoíto con tinción tricrómica. Gentileza de DPDx, Centers for Disease Control and Prevention (<https://www.cdc.gov/dpdx>). (B) Esquema de trofozoítos. (C) Esquema de un quiste. (D) Esquema de un prequiste. Abreviaturas: cc, cariosoma central; ep, espacio peritrófico; n, núcleo; s, pseudópodo; va, vacuola.

Caracterización molecular

El genotipado molecular y el análisis de secuencias del gen 18S han demostrado que existen dos formas genéticamente distintas de *D. fragilis*, denominados genotipo 1 y 2. Aún no se han descrito diferencias en la biología o patogenia entre estas variantes.

Ciclo biológico

Los trofozoítos de *D. fragilis* viven en la luz del intestino grueso, donde se multiplican a través de la fisión binaria, y posteriormente se eliminan en las heces.

¹⁰ El espacio peritrófico es el que se delimita entre la pared externa del quiste y el parásito enquistado.

¹¹ Los hidrogenosomas son organelos en los cuales radica la producción de ATP y que se presentan en microorganismos eucarióticos que viven en ambientes con déficit de oxígeno.

El ciclo evolutivo y su modo de transmisión no han sido totalmente dilucidados. Hasta el momento se describieron dos rutas posibles. Por un lado, se ha propuesto que la vía de contagio implica la transmisión a través de huevos de nematodos (Dobell, 1940). La alta tasa de coinfección hallada entre *D. fragilis* y *Enterobius vermicularis* llevó a postular que este oxiuro podía ser un probable vector (Girginkardesler et al., 2008, Roser et al., 2013). Esta suposición se basa también en la biología de especies relacionadas, en particular, *Histomonas meleagridis*, un parásito de las aves galliformes, que se transmite a través de los huevos del nematode *Heterakis gallinarum*. Pero, la prueba más sólida de este tipo de transmisión fue la detección de ADN de *D. fragilis* en huevos de *E. vermicularis* (Ögren et al., 2013; Röser et al., 2013).

Por otra parte, el hallazgo de formas quísticas y pre-quísticas sugieren que la transmisión por vía oro-fecal es otro mecanismo probable.

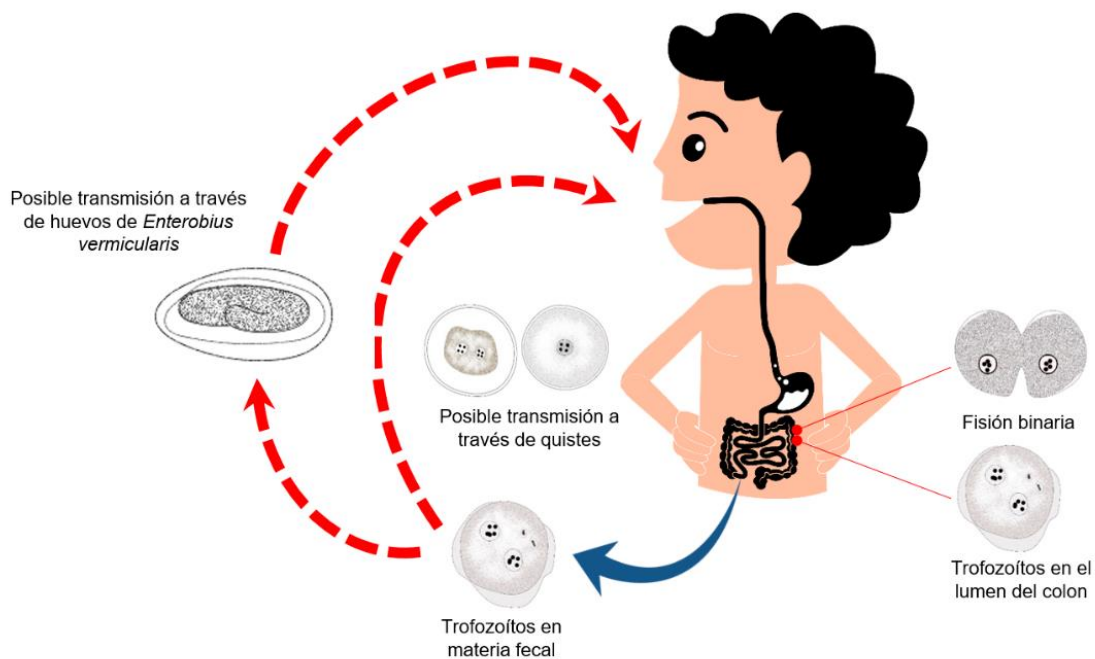


Figura 2. Ciclo de vida de *Dientamoeba fragilis*.

Patogenicidad, sintomatología y tratamiento

Si bien muchos autores consideran que esta especie no es patógena, en algunas personas puede provocar diarrea y molestias abdominales. Las manifestaciones clínicas reportadas han sido descritas como similares a las de colitis, apendicitis o síndrome del intestino irritable.

Cuando se encuentra en pacientes con síntomas gastrointestinales sin ningún otro patógeno, *D. fragilis* debe considerarse como causa de estos y, por lo tanto, los individuos deben recibir el tratamiento adecuado (Barrat et al., 2011). Se ha reportado varios fármacos efectivos para *D. fragilis*, tales como iodoquinol, clioquinol, paromomicina y metronidazol, siendo este último el más comúnmente indicado (Vandenberg et al., 2007).

Epidemiología

Dientamoeba fragilis es un protozoo con distribución cosmopolita. Su prevalencia varía según el método empleado para su diagnóstico. Sobre la base de diferentes procedimientos, su frecuencia oscila entre el 0,2% y el 82,0%, y contrariamente a lo observado para otros protozoos intestinales, es generalmente mayor en los países desarrollados. Si solo se tienen en cuenta los estudios epidemiológicos moleculares, se observa una alta prevalencia (>20%) en varias regiones del mundo, incluidos países de Europa, Oriente Medio y América del Sur (Cacciò, 2018).

Varios estudios sugieren que la mayor prevalencia de este parásito se observa en niños y se considera el resultado de hábitos de higiene poco desarrollados y la susceptibilidad a las infecciones entéricas (Cacciò, 2018). Sin embargo, otros afirman que es más frecuente en adultos y adolescentes y que la prevalencia en mujeres es mayor que en hombres (Barrat et al., 2011).

Las discrepancias halladas entre los estudios en cuanto a los datos de prevalencia y distribución por edad de este protozoo pueden deberse a los distintos diseños de investigación empleados, las técnicas diagnósticas utilizadas y la población objeto de estudio (Gomila et al., 2003).

En Argentina, *D. fragilis*, se encontró en la provincia de Salta, tanto en muestras de agua de río (Poma et al., 2012), como en habitantes de una zona rural en una prevalencia de 2,7% (3/112) (Menghi et al., 2007).

Por otra parte, estudios en Buenos Aires, en particular en la ciudad de La Plata, determinaron prevalencias de 0,1% (2/1411) en niños de ambos sexos, menores de 14 años (Cociancic et al., 2021) y del 2,0% (29/1434) en niños que concurrían a jardines, comedores y escuelas de barrios (Kozubsky & Costas, 2017). Mientras que, una mayor frecuencia (7,0%; 291/4025) se detectó en un estudio de muestras fecales remitidas al Laboratorio de Parasitología y Gastroenterología del Hospital de Pediatría “Prof. Dr. Juan P. Garrahan” (Ferioli et al., 2020).

Respecto de las infecciones en animales, *D. fragilis* se encontró en primates no humanos (gorilas), ganado (cerdos) y mascotas (perro y gato) (Lankester et al., 2010; Chan et al., 2016). El hallazgo de este parásito en ganado y mascotas sugiere un potencial de transmisión zoonótica (Cacciò, 2018).

Diagnóstico y observación

El diagnóstico en búsqueda de trofozoítos y quistes incluye:

- examen directo en preparaciones húmedas.
- examen a través de técnicas de enriquecimiento (e.g. concentración por sedimentación: formol-acetato de etilo; y por flotación: Willis con solución saturada de cloruro de sodio/ Sheather con solución sobresaturada de sacarosa).
- preparaciones temporarias con solución de yodo (Lugol).
- preparaciones permanentes con tinción tricrómica o hematoxilina férrica.

- PCR convencional y PCR en tiempo real.
- coprocultivo.

El diagnóstico microscópico de rutina requiere que las muestras estén frescas o recientemente emitidas, dada la fragilidad relativa de los trofozoítos y su similitud morfológica con otros protozoos. De hecho, la etapa de trofozoíto no suele detectarse si se utilizan métodos de concentración de heces. Estos estadios se pueden pasar fácilmente por alto o identificar mal porque son de color pálido y sus núcleos a veces se asemejan a los de *Endolimax nana* o *Entamoeba hartmanni*. A esto se suma la intermitencia en la emisión del parásito. Con el fin de superar estos inconvenientes, se recomienda la prueba de diagnóstico microscópico que combina el muestreo en 3 días consecutivos con un fijador (e.g. formalina 5-10%), seguido de un método de concentración y una tinción permanente, como la tricrómica (Van Gestel et al., 2019).

Sin embargo, las técnicas más sensibles para la detección de *D. fragilis* incluyen la PCR convencional y la PCR en tiempo real. La alta sensibilidad reportada para estas metodologías hace que una única muestra sea suficiente para el diagnóstico.

Otros métodos alternativos incluyen el coprocultivo, el cual es muy laborioso y presenta una sensibilidad y especificidad mucho menor a las técnicas moleculares previamente mencionadas.

Referencias

- Barratt, J. L. N., Harkness, J., Marriott, D., Ellis, J. T., & Stark, D. (2011). A review of *Dientamoeba fragilis* carriage in humans: several reasons why this organism should be considered in the diagnosis of gastrointestinal illness. *Gut Microbes*, 2, 3-12.
- Cacciò, S. M. (2018). Molecular epidemiology of *Dientamoeba fragilis*. *Acta Tropica*, 184, 73-77.
- Chan, D., Barratt, J., Roberts, T., Phillips, O., Šlapeta, J., Ryan, U., & Stark, D. (2016). Detection of *Dientamoeba fragilis* in animal faeces using species specific real time PCR assay. *Veterinary Parasitology*, 227, 42-47.
- Clark, C. G., Röser, D., & Stensvold, C. R. (2014). Transmission of *Dientamoeba fragilis*: pinworm or cysts? *Trends in Parasitology*, 30(3), 136-140.
- Cociancic, P., Torrusio, S. E., Garraza, M., Zonta, M. L., & Navone, G. T. (2021). Intestinal parasites in child and youth populations of Argentina: Environmental factors determining geographic distribution. *Revista Argentina de Microbiología*, 53, 225-232.
- Dobell, C. (1940). Researches on the intestinal protozoa of monkeys and man: X. The life-history of *Dientamoeba fragilis*: observations, experiments, and speculations. *Parasitology*, 32(4), 417-461.
- Feroli, S., Perazzo, J. M., & Paulin, P. (2020). Prevalencia de parásitos intestinales en muestras de pacientes atendidos en el Hospital de Pediatría "Prof. Dr. Juan P. Garrahan", Argentina, 2018-2019. *Acta Bioquímica Clínica Latinoamericana*, 54(4), 455-460.
- Gamboa, M. I., Giambelluca, L. A., & Navone, G. T. (2014). Distribución espacial de las parasitosis intestinales en la ciudad de La Plata, Argentina. *MEDICINA (Buenos Aires)*, 74.

- Girginkardeşler, N., Kurt, Ö., Kilimcioğlu, A. A., & Ok, Ü. Z. (2008). Transmission of *Dientamoeba fragilis*: evaluation of the role of *Enterobius vermicularis*. *Parasitology International*, 57(1), 72-75.
- Gomila, B., Amselem, L., Esteban, J. G., & València, V. (2003). DIENTAMOEBOISIS: ¿UNA PROTOZOOSIS INTESTINAL OLVIDADA? Servicio de Microbiología, Hospital General de Castellón, Castellón.
- Jepps, M. W., & Dobell, C.** (1918). *Dientamoeba fragilis* n.g., n. sp., new intestinal amoeba from man. *Parasitology*, 10, 352-367.
- Kozubsky, L., & Costas, M. E. (2017). Parasitología humana para bioquímicos. Series: Libros de Cátedra. Universidad Nacional de La Plata; La Plata: EDULP, 256 pág. ISBN 978-950-34-1574-0. Libro digital, PDF (Libros de cátedra).
- Lankester, F., Kiyang, J. A., Bailey, W., & Unwin, S. (2010). *Dientamoeba fragilis*: initial evidence of pathogenicity in the western lowland gorilla (*Gorilla gorilla gorilla*). *Journal of Zoo and Wildlife Medicine*, 41(2), 350-352.
- Menghi, C. I., Iuvaro, F. R., Dellacasa, M. A., & Gatta, C. L. (2007). Investigación de parásitos intestinales en una comunidad aborigen de la provincia de Salta. *Medicina (Buenos Aires)*, 67(6), 705-708.
- Munasinghe, V. S., Vella, N. G., Ellis, J. T., Windsor, P. A., & Stark, D. (2013). Cyst formation and faecal–oral transmission of *Dientamoeba fragilis*–the missing link in the life cycle of an emerging pathogen. *International Journal for Parasitology*, 43(11), 879-883.
- Ögren, J., Dienus, O., Löfgren, S., Iveroth, P., & Matussek, A. (2013). *Dientamoeba fragilis* DNA detection in *Enterobius vermicularis* eggs. *Pathogens and Disease*, 69(2), 157-158.
- Poma, H. R., Cacciabue, D. G., Garcé, B., Gonzo, E. E., & Rajal, V. B. (2012). Towards a rational strategy for monitoring of microbiological quality of ambient waters. *Science of the Total Environment*, 433, 98-109.
- Röser, D., Nejsun, P., Carlsgart, A. J., Nielsen, H. V., & Stensvold, C. R. (2013). DNA of *Dientamoeba fragilis* detected within surface-sterilized eggs of *Enterobius vermicularis*. *Experimental Parasitology*, 133(1), 57-61.
- Stark, D., Garcia, L. S., Barratt, J. L. N., Phillips, O., Roberts, T., Marriott, D., & Ellis, J. T. (2014). Description of *Dientamoeba fragilis* cyst and precystic forms from human samples. *Journal of Clinical Microbiology*, 52(7), 2680-2683.
- Van Gestel, R. S., Kusters, J. G., & Monkelbaan, J. F. (2019). A clinical guideline on *Dientamoeba fragilis* infections. *Parasitology*, 146(9), 1131-1139.
- Vandenberg, O., Souayah, H., Mouchet, F., Dediste, A., & Van Gool, T. (2007). Treatment of *Dientamoeba fragilis* infection with paromomycin. *The Pediatric Infectious Disease Journal*, 26(1), 88-90.

CAPÍTULO 10

Tritrichomonas foetus y *Trichomonas vaginalis*

César I. Pruzzo, Federico A. Illanes y M. Lorena Zonta

Clasificación

Phylum: Sarcomastigophora

Subphylum: Mastigophora

Clase: Zoomastigophora

Orden: Trichomonadida

Familia: Trichomonadidae

Son protozoos flagelados, los cuales, según la especie, pueden ser comensales o parásitos de los animales y el hombre, pudiendo encontrarse en el tubo digestivo o aparato reproductor. En los bovinos, la tricomoniasis producida por *Tritrichomonas foetus* (*T. foetus*) es una enfermedad de transmisión venérea que, asintomática en los machos, causa fallas reproductivas en hembras, manifestada por infertilidad, aborto, piómetra y ocasionalmente momificación fetal. *Trichomonas vaginalis* (*T. vaginalis*) produce vaginitis en mujeres, transmitiéndose por vía sexual y siendo los hombres portadores asintomáticos. En gatos domésticos menores de un año, se ha identificado a *T. foetus* como agente causal de diarrea, cuya presentación anteriormente se vinculaba al hallazgo de *Pentatrichomonas hominis*. Existen especies no patógenas de *Tritrichomonas*, *Tetratrichomonas* y *Pentatrichomonas* que se encuentran en el ciego y el colon de diversos animales domésticos.

Morfología

Los **trofozoitos** se caracterizan por tener una forma variable, generalmente piriforme. *Tritrichomonas foetus* mide de 15 a 24 μm de largo por 5 a 8 μm de ancho y *Trichomonas vaginalis* de 7 a 32 μm de largo por 5 a 12 μm de ancho. Poseen tres a cinco flagelos anteriores (según la especie) y un flagelo recurrente que se origina del cuerpo parabasal o blefaroplasto. El flagelo recurrente está unido al soma por la membrana ondulante a lo largo de su borde libre, siguiendo el recorrido de la costa, formada por un haz de microtúbulos que dan rigidez a la célula y soporte

a la membrana ondulante. El citoesqueleto está conformado por el axostilo, constituido por microtúbulos con forma de bastón que sobresalen del extremo posterior más puntiagudo. Poseen un núcleo oval y excéntrico, aparato de Golgi y carecen de mitocondrias, ya que su metabolismo es anaerobio o microaerófilo, aunque sobrevive en presencia de oxígeno.

Tritrichomonas foetus presenta tres flagelos anteriores y el cuarto flagelo recurrente termina libre en el extremo posterior, mientras que *T. vaginalis* posee 4 flagelos anteriores y la membrana ondulante es más corta (Fig. 1 A y B).

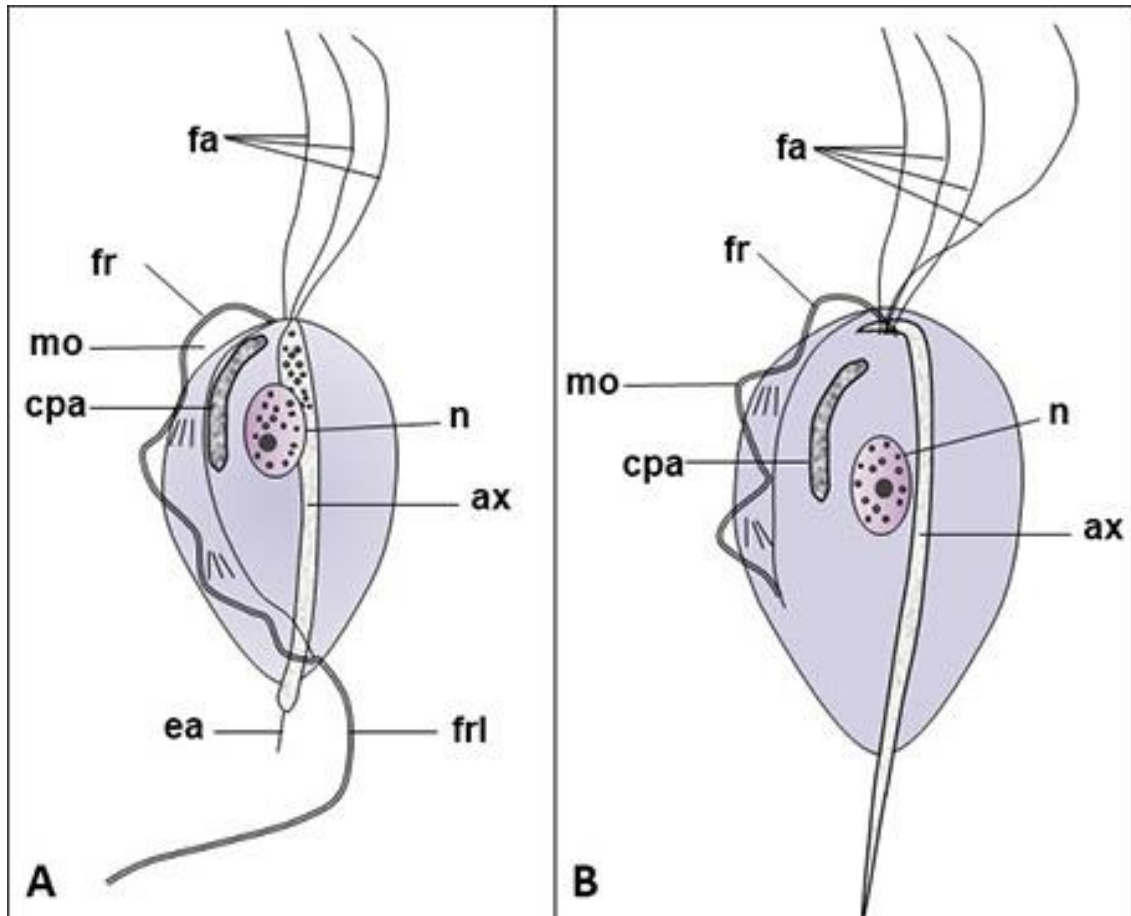


Figura 1. Esquema de (A) *Tritrichomonas foetus* y (B) *Trichomonas vaginalis*. **Abreviaturas:** ax, axostilo; cpa, cuerpo parabasal; ea, espina del axostilo; fa, flagelos anteriores; fr, flagelo recurrente; frl, flagelo recurrente libre; mo, membrana ondulante; n, núcleo.

Ciclo biológico

Su multiplicación se produce en la mucosa genitourinaria mediante fisión binaria. El ciclo biológico es simple, transmitiéndose durante el coito, ya sea del macho a la hembra o viceversa. También puede transmitirse por inseminación artificial, ya que es capaz de sobrevivir a la criopreservación. No presenta formas de resistencia o quistes y no sobrevive en el ambiente.

Patogenicidad, sintomatología y tratamiento

Es necesario describir por separado lo que sucede en machos y en hembras. En los toros no presenta sintomatología (no afecta la libido ni la calidad seminal), por lo que son considerados portadores asintomáticos. *T. foetus* coloniza la superficie de la mucosa prepucial, siendo ésta su hábitat natural (también mucosa del pene y uretra distal) permaneciendo de por vida. Se acumula en los pliegues y criptas prepuciales, que aumentan de tamaño y profundidad con la edad. Esto hace que sea más prevalente en toros mayores a tres años, generándose allí el microambiente propicio (secreciones, descamación celular y anaerobiosis) para su desarrollo.

Aunque se han realizado algunas descripciones histológicas con infiltrado de células inflamatorias, no produce lesiones ni manifestaciones clínicas. La inflamación no logra generar una estimulación antigénica suficiente para desarrollar una respuesta inmune capaz de eliminar el agente de la cavidad prepucial. Efecto similar ocurre con los anticuerpos séricos, cuya producción es baja o nula. Esto permite que los animales enfermos se conviertan en una fuente permanente de infestación para el rodeo. En animales jóvenes la respuesta inflamatoria es mayor, aunque raramente se curan de manera espontánea.

En la hembra bovina produce lesiones en el tracto reproductor, muchas veces intensas, con cambios significativos en los tejidos, pudiendo provocar vaginitis, cervicitis y endometritis que impiden la nidación del cigoto y se produce reabsorción embrionaria, observándose repeticiones de celos a intervalos normales o un poco más prolongados. En algunos casos, se manifiesta más tardíamente provocando maceración fetal, piómetra, placentitis o aborto en los primeros meses de gestación. La pérdida de la preñez ocurre generalmente entre el día 60 y 75 post infección. A diferencia del macho, generalmente la hembra se cura espontáneamente por mecanismos inmunológicos, en un proceso que puede durar entre 2 y 6 meses (hay reportes de más de 22 meses). Los anticuerpos séricos en hembras, aunque resultan variables en título y duración, alcanzan valores máximos en torno a las 12 semanas post infección y caen luego de 6 meses, por lo que pueden reinfectarse durante su vida productiva. Independientemente del nivel de respuesta, no se evita la pérdida de la preñez.

La infección no está asociada con la edad de los vientres. En rodeos crónicamente infectados, la inmunidad que generan las vacas adultas por contacto previo con el parásito reduce parcialmente las consecuencias (respecto de vaquillonas).

Los signos que se observan corresponden solo a los vientres. Si el rodeo está estacionado, se observa animales en celo hacia el final de la temporada de servicio, mayor dispersión de las preñeces con aumento de la cola de pariciones y disminución del porcentaje de preñez (entre el 5 y el 50%). Si bien las hembras pueden eliminar el parásito, esto no sucede en los machos y no existe un tratamiento eficiente para la tricomoniasis. El control de la enfermedad está enfocado en la detección y eliminación del rodeo de los toros infectados.

En los humanos, la tricomoniasis es más frecuente en mujeres (8,1%) que en hombres (1,0%). Generalmente cursa de manera asintomática (85% en mujeres y 77% en hombres). Cuando aparecen síntomas, estos pueden ser diversos, desde una irritación leve a procesos inflamatorios

graves. En mujeres afecta al aparato genitourinario (vulva, vagina y uretra), aunque también pueden afectarse otras estructuras. La acidez de la vagina normal (pH 4.0 a 4.5) normalmente no favorece la infección, pero una vez establecida, el propio organismo provoca un cambio hacia la alcalinidad (pH 5.0 a 6.0), lo que favorece el desarrollo de la infección. Además, puede provocar picazón, flujo color amarillo-verdoso, irritación, enrojecimiento, olor en los genitales y ardor al orinar. En el hombre puede causar inflamación de la parte interior del pene, prostatitis, epididimitis, uretritis y disminución de la motilidad seminal. La infección crónica puede aumentar el riesgo de contraer otras enfermedades como VIH, cáncer de útero y próstata. La tricomoniasis gestacional se ha asociado con ruptura prematura de membranas, parto prematuro, bajo peso al nacer e infección post-aborto. El tratamiento se realiza con metronidazol a única dosis, aunque se han reportado fallas entre el 7% y 10% de mujeres (mayor en casos VIH +). Con excepción de Estados Unidos, se pueden utilizar otros nitromidazoles como tinidazol (Swygard et al., 2004). A menudo, ocurren coinfecciones con hongos (por ejemplo, *Candida*) y/o diferentes especies de bacterias. Es importante que ambas parejas sexuales reciban tratamiento al mismo tiempo para prevenir una nueva infección.

Epidemiología

La tricomoniasis genital bovina es una enfermedad cosmopolita, que ha sido controlada en muchos países donde se implementa inseminación artificial con control de semen y la eliminación de los toros positivos del rodeo. En aquellos países en los cuales se realizan explotaciones extensivas con servicio por monta natural como en la Argentina, continúa siendo un problema.

Actualmente en el país esta parasitosis es endémica, aunque la diversidad de sistemas de producción, genera condiciones que se reflejan en las prevalencias regionales de la enfermedad. En la provincia de Buenos Aires, se determinó una prevalencia de rodeo del 28% (Pérez et al., 2006) y del 3% al 7% de los toros (Niño et al., 2018); en Salta se detectó en el 1,8% de los rodeos y 0,9% de los toros (Neuman et al., 2010), en Santiago del Estero se halló en el 28,5% de los rodeos evaluados y en el 1,2% de los toros (Neuman et al., 2013); en La Pampa la prevalencia en rodeos es del 2,4% y en toros del 0,6% (Fuchs, 2017). En este último caso se aplica desde 2006 un programa para el control y erradicación de las enfermedades venéreas en toros (PCEV).

La presencia de esta enfermedad venérea en los rodeos, ocasiona una disminución significativa en la producción anual de terneros, conllevando a importantes pérdidas económicas. En rodeos infectados, se citan reducciones entre el 14% y el 50% de la producción de terneros y 4% al 10% del retorno monetario por ternero nacido, observando entre 45,3% y 57% de vacas vacías al diagnóstico de gestación. Si bien a nivel global el porcentaje de establecimientos infectados ha disminuido, hay regiones, como la provincia de Buenos Aires, que muestran fluctuaciones y no logran reducir de forma sostenida la prevalencia. Cuando se diagnostica por primera vez, la prevalencia suele ir en aumento, mostrando un amplio contraste epidemiológico con aquellas áreas geográficas donde se controlan los toros anualmente de manera sistémica.

En bovinos, la vacunación resulta un tema de estudio de hace casi 70 años. Hoy en día se sabe que la inmunidad humoral tiene mayor importancia que la inmunidad celular en los mecanismos de acción frente al parásito. Los desarrollos actuales no logran evitar la infección, aunque pueden reducir las pérdidas gestacionales.

La tricomoniasis urogenital humana es una de las enfermedades de transmisión sexual (ETS) de mayor prevalencia en el mundo (Silver et al., 2015), con un total de 276 millones de casos cada año. La OMS la ha calificado como una enfermedad desatendida u olvidada ligada a la pobreza, más del 50% de las ETS curables se deben a este agente etiológico. Se observa mayor prevalencia en países o regiones en desarrollo. Hay reportes en Estados Unidos donde se ha observado asociaciones a otros factores, como condición social, consumo de droga, trabajo sexual y a presencia de otras afecciones vaginales de origen bacteriano.

Diagnóstico y observación

El diagnóstico en bovinos se realiza por la observación del agente etiológico. Para ello se deben tomar muestras directamente del aparato reproductor. En machos, las muestras se obtienen de raspaje (20-30 movimientos). Los raspadores pueden ser descartables o reutilizables, plásticos o metálicos de bronce previamente esterilizados (*T. foetus* muere en agua a más de 60°C). Si bien existen otras técnicas efectivas como la aspiración en seco o lavados prepuciales con PBS, estas son más engorrosas para realizar a campo, requiriendo más personal y mejores herramientas e instalaciones, por lo que el raspaje resulta más práctico y es la más difundida. Para la toma de muestra se recomienda reposo sexual de por lo menos 15 días, aumentando la carga parasitaria y las posibilidades diagnósticas.

Se recomienda encerrar los animales el mismo día del muestreo y evitar trabajar inmediatamente posterior a lluvias o con corrales embarrados, asegurando que la muestra sea lo más limpia posible. Se aconseja higienizar con papel descartable (seco) el orificio prepucial y mucosa adyacente, pudiendo recortarse el pelo de la zona. Como además, previamente a la toma de la muestra estimular la micción, para de este modo reducir el riesgo de contaminación.

En la hembra bovina el diagnóstico se indica únicamente en aquellas que hayan presentado signología clínica (aborto, piómetra o vacuidad). La toma de muestra, se puede realizar con el mismo raspador o por aspirado o lavado del cérvix.

En fetos abortados puede aislarse del líquido abomasal, para ello se toma una muestra, de al menos 1 cm³ con aguja y jeringa o hisopado faríngeo cuando no esté disponible la anterior.

Una vez obtenida la muestra, es recomendable realizar inmediatamente la siembra en un medio de cultivo (técnica de referencia o gold standard), utilizando el mismo instrumento con el que se obtuvo la muestra. Una vez sembrado el medio de cultivo debe mantenerse a temperatura ambiente y arribar al laboratorio entre las 24 y 48 hs luego de tomada la muestra. Los medios de cultivo selectivos, pueden ser líquidos o semisólidos, en base a extracto de carne o caldo de

hígado, con el agregado de peptona y suero bovino o equino descomplementado. Además, contienen antibióticos para inhibir crecimiento de bacterias, que por contaminación puedan interferir en el diagnóstico.

Las muestras se incuban a 37°C y se observan cada 24 hs con el fin de detectar el desarrollo del agente, que generalmente ocurre entre el 2do y 4to día de incubación, pudiendo ocurrir hasta el día 7. Esto fundamenta los 7 días de la duración del cultivo en las rutinas diagnósticas. La observación puede hacerse extrayendo, previa agitación del tubo, una gota en portaobjetos y observando a 100X en microscopio óptico. Al hacerlo se observa la forma (piriforme) y movimiento de los protozoarios (Fig. 2). El desarrollo es progresivo hasta que consumen los nutrientes del medio de cultivo y terminan muriendo.

Este tipo de diagnóstico resulta práctico y económico, con alta sensibilidad y especificidad. La sensibilidad está relacionada con el modo de obtención de la muestra, el instrumento utilizado, periodicidad, contaminación, entre otros. Existen referencias de 80-90% de sensibilidad con un muestreo, 96-99% con 2 muestreos y superior al 99% con tres muestreos o más. Esto sugiere la necesidad de realizar tres muestreos con el objetivo de aumentar la sensibilidad, Se recomienda un intervalo entre muestreos de 15 días (ciclo de recambio epitelial). En las hembras, resulta menor la sensibilidad debido a las variaciones en la carga parasitaria.

Ocasionalmente (2,7% a 11,8%) puede haber crecimiento de otros trichomonadidos, como *Pentatrichomonas* spp. o *Tetratrichomonas* spp., entre otros (Sánchez et al., 2013). Éstas no son patógenas y pueden encontrarse en el tracto digestivo de los bovinos o en el medio ambiente (agua estancada con orina). El desarrollo de estos trichomonadidos no patógenos suele ocurrir especialmente en muestras contaminadas con barro o materia fecal. Suele ser más frecuente en muestras obtenidas de toros vírgenes, criados a corral o en toros cuando se encierran varios días antes del muestreo, montándose entre ellos, lo que predispone su presencia.

Su aislamiento, plantea una dificultad en la especificidad del diagnóstico por cultivo, siendo necesario para su diferenciación la utilización de técnicas de tinción como Giemsa o Tinción 15 para observación en microscopio óptico a 1000X (Fig. 3) o mediante técnicas de biología molecular, como PCR (Reacción en Cadena de la Polimerasa) de punto final o en tiempo real.

La base del control de la enfermedad es el diagnóstico y revisión periódica en machos, eliminación de toros infectados, eliminación de vacas vacías y mantenimiento de alambrados perimetrales para evitar infecciones con toros linderos. Adicionalmente la estacionalización del servicio y el diagnóstico de preñez ayudan a la detección del problema y junto con técnicas de inseminación artificial pueden ayudar a erradicarla del establecimiento. Indudablemente el manejo resulta complicado ya que son numerosos factores los que intervienen (técnicos, epidemiológicos, prácticos, entre otros).

En la tricomoniasis humana los signos y síntomas son inespecíficos, por los que su diagnóstico es de manera similar al de los bovinos. Se requiere la toma de muestras y su examen en el laboratorio. Se toman muestras vaginales en la mujer y uretrales en el hombre, con un hisopo, realizándose el cultivo. Existen diversos medios para el cultivo de *T. vaginales*, como el medio Kupferberg, STS, Hirsch, Trichosel, suero Lash, InPouch TV, Diamond y Diamond modificado.

Estos dos últimos, son los más utilizados. En los últimos años, además se han puesto a punto técnicas de diagnóstico por PCR o test rápidos por inmunocromatografía.

Los trofozoítos que se mueven libremente se pueden observar microscópicamente dentro de las excreciones viscosas, después de la dilución en una gota de una solución de NaCl al 0,85% o después del cultivo. La coloración teñida de Giemsa muestra un citoplasma azul, mientras que el núcleo, el axostilo y los flagelos se tiñen ligeramente de rojo. Para el diagnóstico diferencial, es importante distinguir los parásitos de los leucocitos.

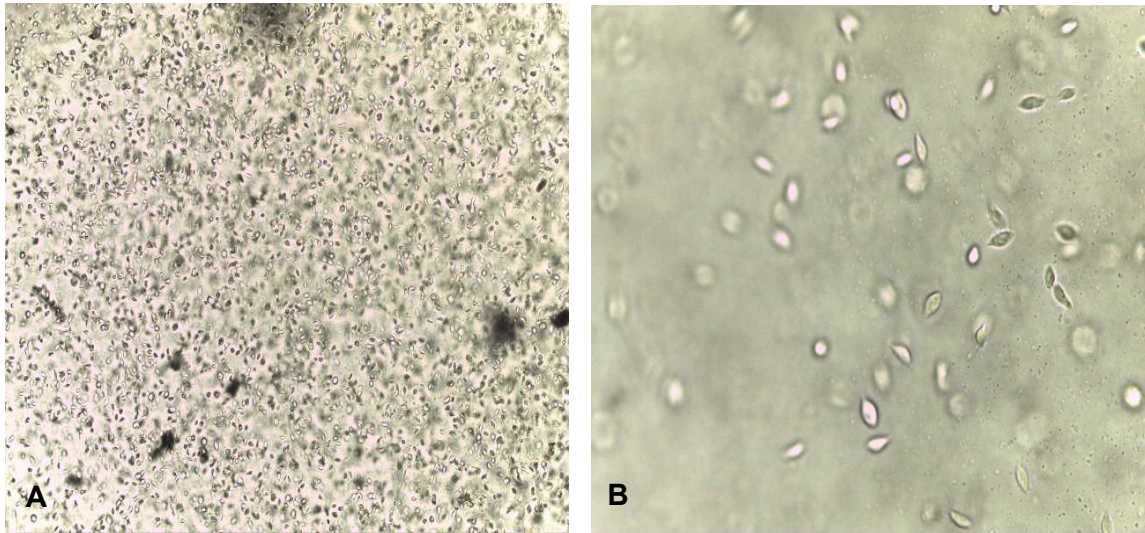


Figura 2. Cultivo de *Tritrichomonas foetus*. (A) Observación directa con Objetivo de 10X. (B) Observación directa con Objetivo de 40X.

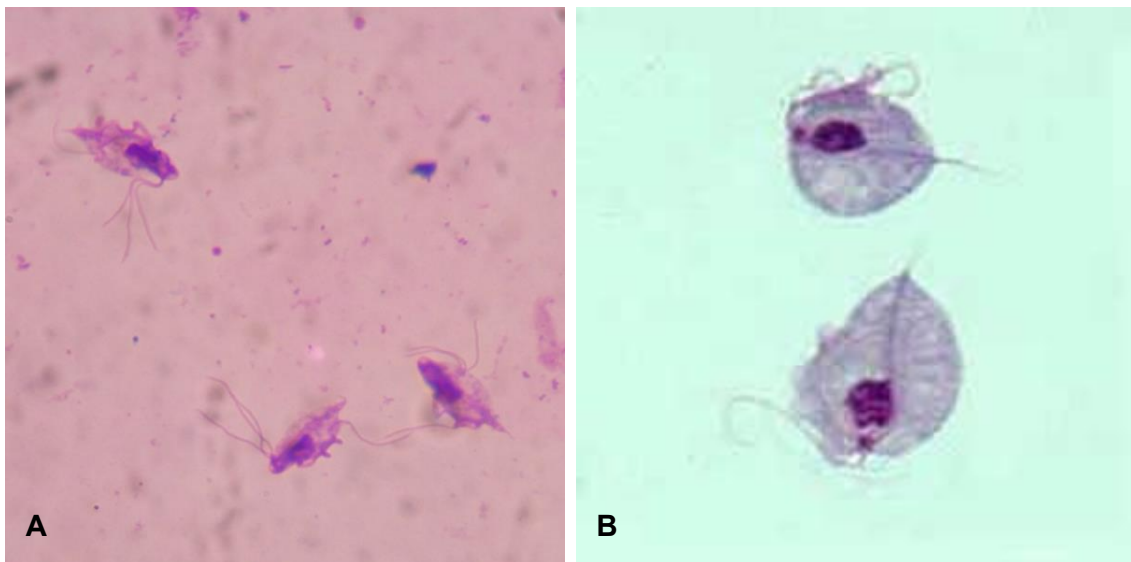


Figura 3. (A) Cultivo de *Tritrichomonas foetus* con tinción 15 (Objetivo 100X con aceite de inmersión). (B) Cultivo de *Trichomonas vaginalis* teñido con Giemsa. Gentileza de DPDx, Centers for Disease Control and Prevention (<https://www.cdc.gov/dpdx>).

Referencias

- Adl, S. M., Simpson, A. G. B., Farmer, M. A., Andersen, R. A., Anderson, O. R., Barta, J. R., Bowser, S. S., Brugerolle, G., Fensome, R. A., Fredericq, S., James, T. Y., Karpov, S., Kugrens, P., Krug, J., Lane, C. E., Lewis, L. A., Lodge, J., Lynn, D. H., Mann, D. G., Mccourt, R. M., Mendoza, L., Moestrup, O., Mozley-Standridge, S. E., Nerad, T. A., Shearer, C. A., Smirnov, A. V., Spiegel, F. W., & Taylor, M. F. (2005). The new higher level classification of eukaryotes with emphasis on the taxonomy of protists. *Journal of Eukaryotic Microbiology*, *52*, 399-451.
- Alves, T. M., Stynen, A. P. R., Miranda, K. L., & Lage, A. P. (2011). Campilobacteriose genital bovina e tricomonose genital bovina: epidemiologia, diagnóstico e controle. *Pesquisa Veterinária Brasileira*, *31*, 336-344.
- Center for Disease Control and Prevention (CDC). Recuperado de <https://www.cdc.gov/parasites/nonpathprotozoa/>.
- Campero, C. M., Rodriguez Dubra, C., Bolondi, A., Cacciato, C., Cobo, E., Perez, S., Odeon, A., Cipolla, A., & BonDurant, R. H. (2003). Two-step (culture and PCR) diagnostic approach for differentiation of non-T. foetus trichomonads from genitalia of virgin beef bulls in Argentina. *Veterinary Parasitology*, *112*, 167-175.
- Borchardt, K. A., Zhang, M. Z., Shing, H., & Flink, K. (1997). A comparison of the sensitivity of the InPouch TV, Diamond's, and Trichosel media for detection of *Trichomonas vaginalis*. *Genitourin Med*, *73*, 297-8.
- Cobo, E. R., Favetto, P. H., Lane, V. M., Friend, A., VanHooser, K., Mitchell, J., & BonDurant, R. (2007). Sensitivity and specificity of culture and PCR of smegma samples of bulls experimentally infected with *Tritrichomonass foetus*. *Theriogenology*, *68*, 853-860.
- Cobo, E. R., & Campero, C. M. (2002). Nuevos aspectos inmunológicos vacunales de la trichomoniasis bovina. *Revista de Medicina Veterinaria, Bs. As*, *83*, 203-208.
- Felleisen, R. S., Lambelet, N., Bachmann, P., Nicolet, J., Müller, N., & Gottstein, B. (1998). Detection of *Tritrichomonas foetus* by PCR and DNA enzyme immunoassay y based on rRNA gene unit sequences. *Journal of Clinical Microbiology*, *36*(2), 513-519.
- Filho, R. B. O., Malta, K. C., Borges, J. M., Oliveira, P. R. F., Filho, G. J. S., Nascimento, G. G., Mota, R. A., & Júnior, J. W. P. (2018). Prevalence and risk factors associated with *Tritrichomonass foetus* infection in cattle in the state of Paraíba, Brazil. *Acta Parasitológica*, *63*, 346-53.
- Fuchs, L. I. (2017) Tricomoniasis bovina: caracterización de cepas prevalentes en la provincia de La Pampa e inmunoprofilaxis de la enfermedad mediante el empleo de vacunas experimentales en vaquillonas Tesis doctoral. FCV-UNLP. <https://repositorio.inta.gob.ar>.
- Hayes, D. C., Anderson, R. R., & Walker R.L. (2003). Identification of trichomonadid protozoa from the bovine preputial cavity by polymerase chain reaction and restriction fragment length polymorphism typing. *Journal of Veterinary Diagnostic Investigation*, *15*, 390-394.
- Hobbs, M. M., & Sena, A. C. (2013). Modern diagnosis of *Trichomonas vaginalis* infection. *Sexually Transmitted Infections*, *89*, 434-8.

- Huppert, J. S., Batteiger, B. E., Braslins, P., Feldman, J. A., Hobbs, M. M., Sanjey, H. Z., Sena, A. C., & Wendel, K. A. (2005). Use of an immunochromatographic assay for rapid detection of *Trichomonas vaginalis* in vaginal specimens. *Journal of Clinical Microbiology*, *43*, 684-7.
- Ibáñez-Escribano, A., & Gómez-Barrio, G. (2017). *Trichomonas vaginalis*: The versatility of a tenacious parasite. *Anales de Real Academia de Farmacia*, *83* (1), 10-47.
- Kissinger, P. (2015). *Trichomonas vaginalis*: a review of epidemiologic, clinical and treatment issues. *BMC Infectious Diseases*, *15*, 307. <https://doi.org/10.1186/s12879-015-1055-0>
- Molina, L., Angón, E., García, A., Caballero-Villalobos, J., Giorgis, A., Moralejo, R. H., & Perea, J. A. (2018). Retrospective epidemiological analysis of shared risk factors for bovine *T. trichomoniasis* and bovine genital campylobacteriosis in La Pampa province (Argentina). *Preventive Veterinary Medicine*, *161*, 109-114.
- Neumann, R., Salatin, A., Gaido, A., Clement, M., & Aguirre, D. (2010.) Prevalencia de *Trichomoniasis* y campylobacteriosis bovinas en rodeos de pequeños ganaderos de la provincia de Salta. *Libro de resúmenes XVIII Reunión Científico Técnica. AAVLD. E15.*
- Neumann, R., Arguello, G., Salatin, A., & Aguirre, D. (2013). Prevalencia de tricomoniasis bovina y campylobacteriosis genital bovina en rodeos de cría de los departamentos Jiménez y Pellegrini, Santiago del Estero. *XXXVI Reunión de AAPA. Corrientes. Argentina.*
- Niño Uribe, A., Romero, J., Illanes, F., Cherrutti, C., Pruzzo, C., & Aldabe, A. (2018). Informe preliminar sobre inestabilidad de la prevalencia de *Trichomonosis*, en la zona deprimida del Salado, Provincia de Buenos Aires. *XXII Reunión científico técnica de la Asociación Argentina de Veterinarios de Laboratorios de Diagnóstico. 15 a 17 de noviembre de 2018. Río Cuarto, Córdoba, Argentina.*
- Organización Panamericana de la Salud (OPS) y Organización Mundial de la Salud (OMS). Recuperado de <https://www.paho.org/es/temas/infecciones-transmision-sexual>.
- Perez, A., Cobo, E., Martínez, A., Campero, C. M., & Späth, E. (2006). Bayesian estimation of *Trichomonas foetus* diagnostic test sensitivity and specificity in range beef bulls. *Veterinary Parasitology*, *142*, 159-162.
- Sánchez, R. O., & Boero, C. A. (2013). Presencia de trichomonadidos y otros protozoos no patógenos durante 5 años de diagnóstico de *trichomonosis* bovina. *Veterinaria Argentina*, *303*, 1-3.
- Silver, B. J., Guy, R. J., Wand, H., Ward, J., Rumbold, A. R., Fairley, C. K., Donovan, B., Maher, L., Dyda, A., Garton, L., Hengel, B., Knox J., McGregor, S., Taylor-Thomson, D., & Kaldor, J.M. (2015). Incidence of curable sexually transmissible infections among adolescents and young adults in remote Australian Aboriginal communities: analysis of longitudinal clinical service data. *Sexually Transmission Infections*, *91*, 135-141.
- Soto, P., Monteavaro, C., & Echevarría, H. (2013). Epidemiología y control de la *Trichomoniasis* bovina. En: *Enfermedades parasitarias de importancia clínica y productiva en rumiantes. 1ra. Edición. Buenos Aires, Argentina, Ed Hemisferio Sur.* (pp381-402).
- Swygard, H., Seña, A.C., Hobbs, M.M., & Cohen, M.S. (2004). *Trichomoniasis*: Clinical manifestations, diagnosis and management. *Tropical Medicine Series*, *80*, 91-95.

- Vignau, M. L., Venturini, L. M., & Romero, J. R. (2001). *Parasitología Práctica*. 1ra Edición. La Plata, Argentina, Ed. de la Universidad Nacional de La Plata, 13-25.
- Villa, C. E., Sarmiento, F., Mazzoleni, D., Lopez Fonseca, M., & Sergnini, D. (2005). *Trichomoniasis 30 años después*, 1ª ed. Buenos Aires. Dunken.
- Yao, C. (2013). Diagnosis of *Tritrichomonas foetus* infected bulls, an ultimate approach to eradicate bovine trichomoniasis in US cattle? *Journal of Medical Microbiol*, 62, 1-9.

TERCERA PARTE

SUBREINO PROTOZOA CILIADOS

CAPÍTULO 11

Balantidium coli (parásito intestinal patógeno)

Paola Cociancic y Graciela T. Navone

Clasificación

Phylum: Ciliophora

Clase: Litostomatea

Orden: Vestibuliferida

Familia: Balantidiidae

Balantidium coli es el único ciliado y el más grande protozooario parásito humano. Fue descrito por primera vez en las heces de un paciente con diarrea disentérica. Es cosmopolita y se distribuye principalmente en áreas tropicales con condiciones sanitarias inadecuadas. La balantidiosis es una zoonosis y los principales reservorios son cerdos, jabalíes, primates y ratas, entre los hospedadores homeotermos.

Morfología

Los **trofozoitos** miden usualmente 40-50 μm (variación 40-200 x 25-120 μm). Tienen una forma piriforme u ovoide y están recubiertos por cilios cortos agrupados en hileras. Presentan anteriormente un citostoma que se prolonga internamente en la citofaringe, y posteriormente, un citopigio. Posee dos núcleos (un macronúcleo y un micronúcleo), múltiples vacuolas digestivas, y una o dos vacuolas contráctiles ubicadas en la parte media y la otra cerca del extremo posterior (Fig. 1 A, B y C).

Los **quistes** miden usualmente 50-55 μm (variación 45-70 μm). Tienen una forma esférica o elipsoidal con una doble pared muy refringente. Presentan también macro y micronúcleo. En los quistes de reciente formación pueden observarse cilios en la superficie celular. El macronúcleo es voluminoso de forma arrifonada u ovoide y cumple funciones vegetativas. El micronúcleo es pequeño con forma esférica, alojado en la concavidad del macronúcleo, y está a cargo de la reproducción sexual (Fig. 1 D).

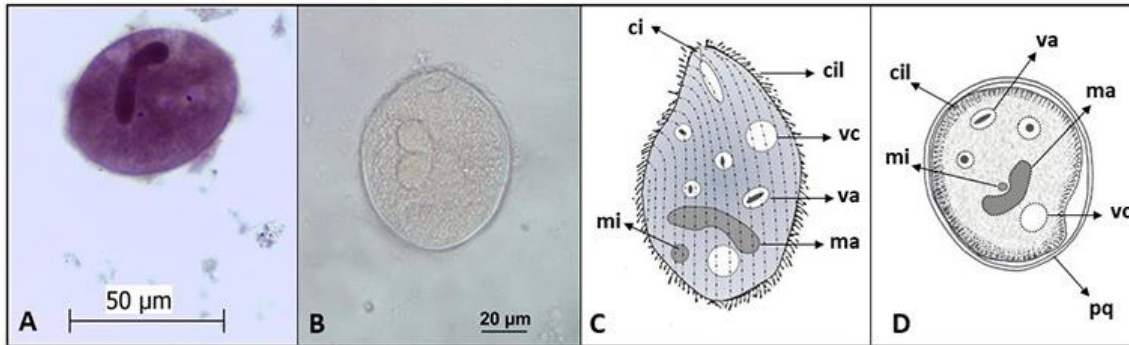


Figura 1. *Balantidium coli*. (A) Imagen de un trofozoíto con hematoxilina. (B) Imagen de un trofozoíto sin teñir. (C) Esquema de un trofozoíto. (D) Esquema de un quiste. **Abreviaturas:** ci, citostoma; cil, cilias; ma, macronúcleo; mi, micronúcleo; pq, pared quística; va, vacuola alimenticia; vc, vacuola contráctil.

Ciclo biológico

La infección se inicia con la ingestión de los quistes a través de los alimentos y agua contaminados con materia fecal. En el intestino delgado se produce el desenquistamiento liberándose los trofozoítos que llegan al intestino grueso. En el lumen intestinal, el trofozoíto se alimenta por fagocitosis de partículas del tracto digestivo. Como otros ciliados, *B. coli* tiene dos núcleos. El más grande (macronúcleo poliploide) está involucrado en el metabolismo y otras funciones generales de la célula, y es generado por amplificación del genoma del más pequeño (micronúcleo diploide). Muchos genes que funcionan en la parte sexual del ciclo de vida no están presentes en el macronúcleo, lo cual sugiere que el micronúcleo tiene función en la reproducción sexual (conjugación con intercambio de micronúcleos). La reproducción asexual por fisión binaria transversal es la forma más común en la naturaleza, hasta que se produce el enquistamiento. Ocasionalmente, los trofozoítos pueden invadir la pared del colon y multiplicarse, y en este caso retornan al lumen y se desintegran. Los quistes maduros e infectivos salen junto con las heces, reiniciándose el ciclo biológico. El enquistamiento se inicia por la deshidratación del contenido intestinal que se produce en el intestino grueso, pero puede ocurrir también en las heces, fuera del hospedador (Fig. 2).

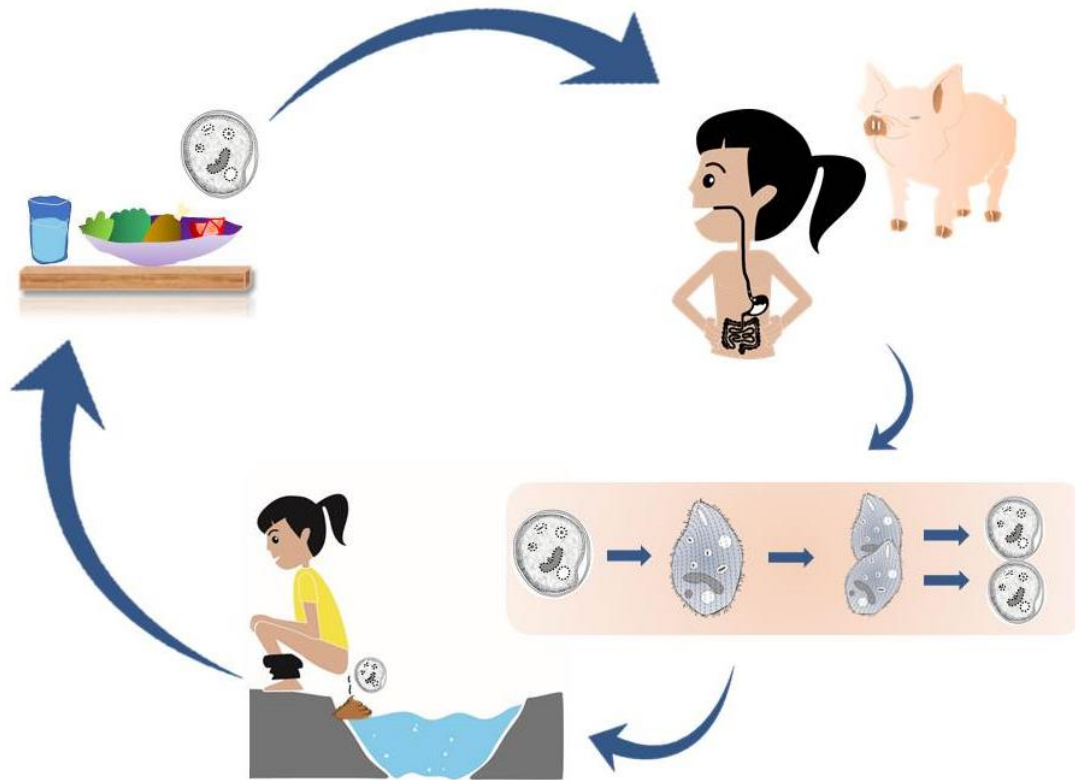


Figura 2. Ciclo de vida de *Balantidium coli*.

Patogenicidad, sintomatología y tratamiento

Balantidium coli es el único ciliado capaz de producir enfermedad en las personas (balantidiosis o disentería balantidiana). Aunque los cerdos son generalmente asintomáticos, la balantidiosis humana puede cursar de manera asintomática a severa. Las infecciones agudas y severas están asociadas a inmunodeficiencia o malnutrición, y ocasionalmente pueden ser mortales. Las infecciones sintomáticas se presentan con una inflamación crónica de la mucosa del colon y cuando persiste varias semanas desarrollan diarreas disentéricas. Ocasionalmente, los trofozoitos devienen invasivos causando ulceraciones en el colon, producidas por la acción mecánica y enzimática (hialuronidasa) del parásito que atraviesa el epitelio penetrando por las glándulas de Lieberkühn, mucosa y submucosa hasta alcanzar la túnica muscular, con producción de detritus celulares, moco y sangre.

Esta congestión de la mucosa y formación de úlceras pequeñas, planas y redondeadas que se expanden de modo similar a las producidas por *E. histolytica*, llegan a destruir grandes áreas del epitelio. La ulceración del colon produce infiltración linfocitaria y puede haber hemorragia e infección bacteriana secundaria. Puede invadir el área rectosigmoidea, ciego, colon ascendente o apéndice, y son posibles, aunque raras, las lesiones extraintestinales en el hígado, pulmón y órganos del aparato genitourinario.

Existen diversas presentaciones clínicas:

- Asintomática: frecuente en zonas endémicas (e.g. Nueva Guinea).

- Crónica: diarrea alterna con estreñimiento, heces mucosas, náuseas, vómito, cólico abdominal, anorexia, cefalea, astenia.
- Aguda: disentería y múltiples deposiciones sanguinolentas y con pus, náuseas, dolor abdominal, tenesmo, pérdida de peso, pujo, úlceras, fiebre, malestar general y deshidratación.
- Fulminante: en pacientes inmunocomprometidos. Diarreas mucosas y sanguinolentas, dolor abdominal, tenesmo y complicaciones como hemorragia, perforación intestinal o peritonitis.
- Apendicitis balantidiana: puede aparecer en la infección crónica o aguda.

Las infecciones a menudo desaparecen espontáneamente en personas sanas. Sin embargo, el tratamiento farmacológico se puede realizar a partir de tetraciclina y metronidazol.

Epidemiología

Es una especie de distribución cosmopolita que se encuentra principalmente en áreas templadas y tropicales, no urbanizadas y en estrecho contacto con cerdos. La transmisión zoonótica es posible bajo condiciones inadecuadas de saneamiento ambiental en un hospedador susceptible (humanos, otros primates, ratas y cerdo). En los criaderos de cerdos se debe evitar que las heces de los animales lleguen a contaminar el agua para consumo o riego, o que se utilicen como abono de hortalizas que se consumen crudas. En los casos en los que puede ocurrir la transmisión entre personas, se deben aplicar estrategias de prevención y mejoramiento de condiciones sanitarias (e.g. consumo de agua segura, eliminación adecuada de residuos domésticos y excretas, lavado de manos frecuente, lavado de frutas y verduras crudas).

Los estudios más recientes realizados en Argentina no han reportado casos en poblaciones humanas, sin embargo *B. coli* ha sido informado en porcinos (3/10; 30%) de un área agroganadera de Buenos Aires (Zonta et al., 2016) y en agua de río de la provincia de Salta (Poma et al., 2012).

Diagnóstico y observación

El diagnóstico en búsqueda de trofozoítos y quistes incluye:

- examen directo en preparaciones húmedas.
- examen a través de técnicas de sedimentación (formol-acetato de etilo), flotación (Willis con solución saturada de cloruro de sodio y Sheather con solución sobresaturada de sacarosa), FLOTAC con la solución flotante de sulfato de zinc (densidad=1,20 o 1,35).
- preparaciones temporarias con solución de yodo (lugol).
- preparaciones permanentes con tinción de hematoxilina-hierro, tricrómica.

En heces diarreicas es posible encontrar tanto quistes como trofozoítos. En preparaciones húmedas, el micronúcleo de trofozoítos no es fácilmente visible y es necesario realizar tinciones. Con hematoxilina-hierro se colorean con facilidad por lo que es conveniente acortar los tiempos de tinción. En las preparaciones teñidas se observan principalmente citostoma y macronúcleo.

Los quistes se observan con menor frecuencia y se recuperan de heces formes. En preparaciones húmedas, el macronúcleo de quistes es visible sin tinción.

Balantidium coli se elimina de manera intermitente y fuera del colon el trofozoíto se destruye rápidamente. Las heces deben examinarse inmediatamente a la recolección o conservarse en soluciones fijadoras específicas, como formol, hasta su examinación.

Referencias

- Center for Disease Control and Prevention (CDC). Recuperado de <https://www.cdc.gov/dpdx/balantidiasis/>.
- Poma, H. R., Gutierrez Cacciabue, D., Garce, B., Gonzo, E. E., & Rajal, V. B. (2012) Towards a rational strategy for monitoring of microbiological quality of ambient waters. *Science of the Total Environment*, 433, 98-109.
- Zonta, M. L., Susevich, M. L., Gamboa, M. I., & Navone, G. T. (2016) Parasitosis intestinales y factores socioambientales: Estudio preliminar en una población de horticultores. *Salud(i)Cien-
cia*, 21, 814-823.

CUARTA PARTE

SUBREINO PROTOZOA APICOMPLEJOS

CAPÍTULO 12

Babesia vogeli, *Rangelia vitalii* y otros piroplasmas en pequeños animales

*Diego F. Eiras, María Victoria Vázquez, Darío Vezzani
y Gastón Moré*

Clasificación

Phylum: Apicomplexa

Clase: Sporozoa

Orden: Piroplasmida

Familias: Babesidae y Theileridae

La piroplasmosis es una infección parasitaria transmitida por garrapatas y producida por protozoarios del Orden Piroplasmida, que afecta a los animales domésticos y silvestres de todos los continentes. En los perros, la piroplasmosis se encuentra distribuida mundialmente y se reconocen múltiples especies involucradas. En general es una enfermedad que se caracteriza por producir fiebre, anorexia, anemia, trombocitopenia y esplenomegalia, pudiendo ser fatal en algunas ocasiones. Si el piroplasma implicado es de baja patogenicidad, la infección puede desaparecer o cursar de manera crónica y asintomática, sin parasitemia detectable al microscopio (Irwin, 2009)¹². En los caninos domésticos de nuestro país se encuentran descritas las especies *Babesia vogeli*, *Rangelia vitalii* y *Babesia gibsoni* (Eiras et al., 2008, 2014; Eiras, 2018). En los gatos domésticos, la piroplasmosis es una enfermedad de importancia clínica sólo en algunos países y, al igual que en los perros, las garrapatas están implicadas como principal forma de transmisión (Ayoob et al., 2010; Solano-Gallego y Baneth, 2011; Penzhorn y Oosthuizen, 2020). Hasta el momento no se han reportado casos de piroplasmosis felina en Argentina.

¹² En el presente capítulo se hará especial referencia a las especies de piroplasmas reportadas en Argentina. A nivel mundial existen más de 10 especies que pueden afectar a los perros con diferentes grados de patogenicidad y especificidad vectorial. Haremos además una breve descripción de la piroplasmosis felina a pesar de no haber sido confirmado el hallazgo microscópico o molecular de estos agentes en gatos de nuestro país.

Morfología

Los piroplasmas son organismos unicelulares eucariotas que se diferencian de otros protozoarios apicomplexa por su forma característica: al poseer un **complejo apical incompleto** (sin conoide) adquieren una forma similar a una pera. El complejo apical les permite el ingreso y permanencia dentro de células parasitadas, principalmente glóbulos rojos, pero –dependiendo de la especie–, también glóbulos blancos y células del endotelio vascular. Debido a los cambios morfológicos que sufren los piroplasmas durante su desarrollo, al solapamiento de los rangos de medida y la morfología que comparten entre las distintas especies, no es posible realizar una diferenciación específica en base a las observaciones microscópicas (Wang et al., 2017; Penzhorn y Oosthuizen, 2020).

Actualmente, se reportan varias especies de piroplasmas que pueden afectar perros y gatos en todo el mundo. Para realizar una distinción morfológica, tradicionalmente se clasificó los piroplasmas en base al tamaño de los **zoítos** intraeritrocitarios. Algunos ejemplos de **piroplasmas grandes** ($> 2,5 \mu\text{m}$) son los zoítos pertenecientes a *B. vogeli* y *R. vitalii* (Fig. 1). En el caso de los **piroplasmas pequeños** ($< 2,5 \mu\text{m}$) podemos mencionar las inclusiones de *B. gibsoni*, *B. felis* y *Cytauxzoon felis* (Irwin, 2009; Ayoob et al., 2010; Solano-Gallego y Baneth, 2011; Solano-Gallego et al., 2016). También se han descrito piroplasmas cuyos **merozoítos** poseen un tamaño intermedio como *Babesia negevi* n. sp. (Baneth et al., 2020).

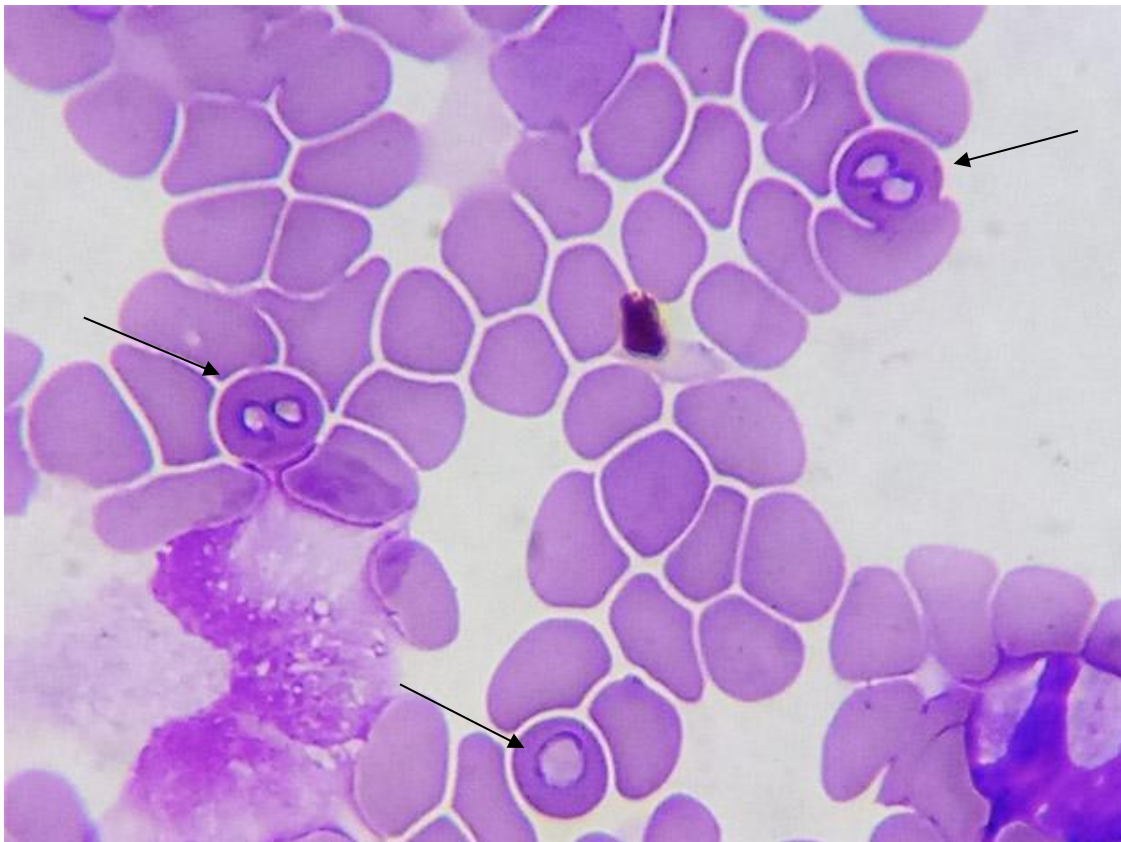


Figura 1. Zoítos de “piroplasmas grandes” ($> 2,5 \mu\text{m}$) en un extendido coloreado de sangre canina (Objetivo 100 X); cortesía de Franco José Arroyo.

Ciclo biológico

El ciclo es indirecto (Fig. 2) y las garrapatas actúan como hospedadores definitivos (HD). Estos protozoarios son transmitidos a través de la saliva de los HD y se multiplican asexualmente (merogonia) en los hospedadores intermedios (HI) vertebrados. En el género *Babesia* (Familia Babesidae), esta multiplicación tiene lugar directamente en los glóbulos rojos, mientras que en los miembros de la Familia Theileridae (géneros *Theileria*, *Cytauxzoon* y *Rangelia*), hay igualmente multiplicación en los glóbulos blancos. Los individuos resultantes de la merogonia son denominados merozoítos. Estos merozoítos destruyen las células parasitadas e invaden nuevas células sanguíneas para continuar su multiplicación asexual (Uilenberg, 2006; Irwin, 2009; Schnittger et al., 2012; Jalovecka et al., 2018). Además de dividirse en los glóbulos rojos y blancos, la multiplicación asexual de *R. vitalii* sucede también en las células endoteliales del hospedador vertebrado (França et al., 2014).

Cuando una garrapata ingiere sangre con células infectadas se desarrolla la gametogonia en la luz del intestino, con formación de gametas (cuerpos radiales) que se fusionan y dan origen a un cigoto diploide móvil u ooquineto que alcanza las células del intestino de la garrapata. Allí comienza la esporogonia y el cigoto se divide dando origen a células haploides móviles llamadas esporoquinetos. Estos acceden a la hemolinfa e invaden y se multiplican en algunos órganos incluyendo las glándulas salivales. Cuando la garrapata se adhiere a un hospedador vertebrado, comienza la maduración y se forman los esporozoítos que son infectantes para el HI. La transmisión es de tipo transtestadial, es decir, si una garrapata ingiere sangre infectada siendo larva, será infectante siendo ninfa, o si se infecta siendo ninfa transmitirá esporozoítos con su saliva siendo adulto. No hay evidencias de transmisión transovárica (infección desde la garrapata adulta a su descendencia) en los piroplasmas que afectan a perros y gatos (Mehlhorn y Schein, 1985; Schnittger et al., 2012; Wang et al., 2017; Jalovecka et al., 2018).

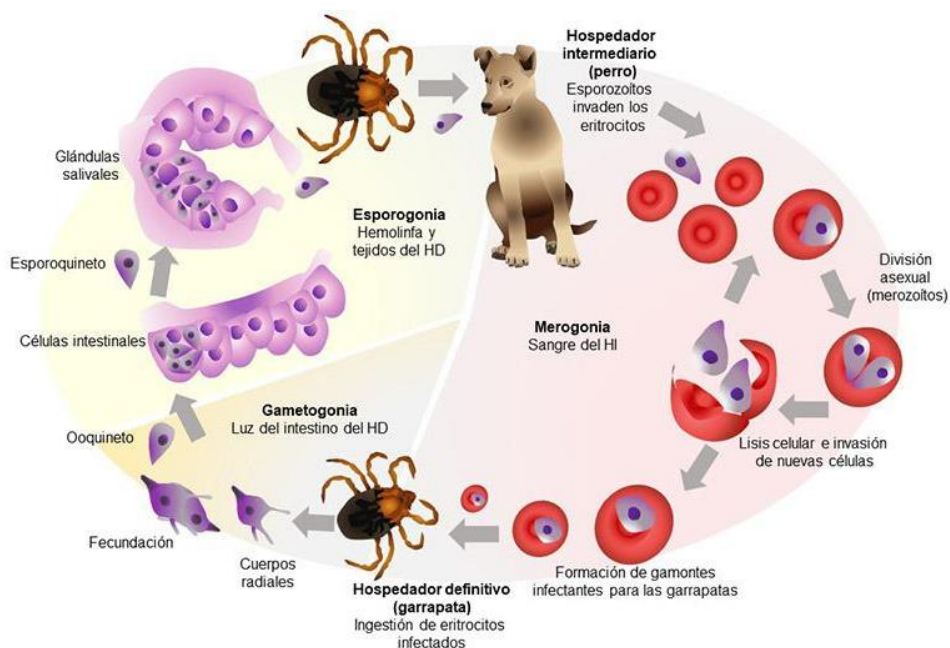


Figura 2. Ciclo de vida de *Babesia vogeli*.

Patogenicidad, sintomatología y tratamiento

Babesia vogeli es una especie de escasa a moderada patogenicidad y, a diferencia de la infección con otras especies de piroplasmas caninos, en muchas oportunidades no se presentan manifestaciones clínico-patológicas de importancia (Irwin, 2009). En algunos casos puede producir cuadros importantes de anemia, especialmente cuando el proceso está asociado a otras patologías o infecciones concomitantes con otros patógenos transmitidos por garrapatas. La multiplicación de estos protozoarios dentro de glóbulos rojos lleva a su destrucción, ya sea por mecanismos directos del parásito o procesos inmunomediados (Solano-Gallego y Baneth, 2011). El principal hallazgo observado es la anemia hemolítica y secundariamente trombocitopenia poco severa. El leucograma suele ser normal en la mayoría de los casos. Asociados al proceso anémico aparecen otros signos tales como fiebre, letargia, vómitos y aumento del tamaño del bazo y los nódulos linfáticos (Solano-Gallego et al., 2008, 2016).

Rangelia vitalii se encuentra hasta el momento descrita en el litoral argentino, asociada a la región donde habita su vector, la garrapata *Amblyomma aureolatum*. La infección produce trombocitopenia marcada que, junto a la lesión endotelial, se traduce en sangrado espontáneo especialmente marcado en las regiones de piel fina como el pabellón auricular. La pérdida de sangre por las orejas, típica en los animales enfermos, originó el nombre en guaraní que se le da a la rangelirosis canina: *nambiuvú* (orejas sangrantes) (Eiras et al., 2014; França et al., 2014; Sánchez et al., 2017).

Babesia gibsoni se ha descrito ocasionalmente en Sudamérica y en nuestro país existe un solo reporte en 2 perros de Buenos Aires (Dantas-Torres y Aguiar Figueredo, 2006; Trapp et al., 2006; Eiras, 2018). Para esta especie, además de la transmisión vectorial, también se hace referencia a la transmisión horizontal mediante las mordeduras y la ingestión de sangre infectada en los episodios de pelea entre perros. Es una especie de mayor patogenicidad que *B. vogeli* y puede ocasionar cuadros clínicos más complicados y dificultosos de tratar (Birkenheuer et al., 2005; Jefferies et al., 2007; Irwin, 2009; Yeagley et al., 2009).

El tratamiento está indicado en la etapa aguda de la enfermedad y para el caso de la infección por *B. vogeli* y *R. vitalii* la droga de elección es imidocarb, con muy buena respuesta en la mayoría de los casos si son tratados tempranamente. Para el tratamiento de la piroplasmosis por *B. gibsoni* se han probado protocolos terapéuticos combinados especialmente atovaquona con azitromicina (Solano-Gallego y Baneth, 2011; Baneth, 2018).

Epidemiología

En nuestro medio, *B. vogeli* se encuentra descrita en varias provincias y es la especie más distribuida y mejor caracterizada, con tasas de infección de alrededor del 0,25% en perros de la

zona sur del área metropolitana de Buenos Aires y con una marcada tendencia estacional durante los meses de primavera. La garrapata marrón del perro *Rhipicephalus sanguineus* es el vector asociado a la transmisión de esta especie y en la zona, los animales jóvenes y machos son los más susceptibles a la infección. La presencia de esta garrapata es casi permanente y con ciclos relativamente estables durante casi todo el año debido a la cercanía con los ambientes donde viven las personas y las mascotas (Eiras, 2018; Eiras et al., 2008).

La infección por *R. vitalii* está reportada en las provincias de Misiones y Entre Ríos y puede coexistir con *B. vogeli* en determinados lugares de la región. Si bien la sintomatología de la rangiosis es muy característica y los merozoítos pueden aparecer en los leucocitos además de los eritrocitos, representa un desafío en algunas ocasiones diferenciar la especie implicada en un caso particular (Eiras et al., 2014; Sánchez et al., 2017).

Hay varias especies de piroplasmas que afectan a felinos a nivel mundial. Algunas son comunes a las reportadas en perros como *B. vogeli*, *B. vulpes* y *B. canis*. Por otro lado, *C. felis* es un piroplasma de mucha importancia en EE. UU y se encuentra bien caracterizado. Hay una primera multiplicación asexual en los macrófagos tisulares produciendo una enfermedad muy grave en algunos casos (Ayoob et al., 2010; Solano-Gallego y Baneth, 2011; Sherrill y Cohn, 2015; Malheiros et al., 2016; Kidd et al., 2017; Qurollo, 2019; Penzhorn y Oosthuizen, 2020). Si bien no existen reportes microscópicos o moleculares en Argentina, la diversidad de especies de piroplasmas reportadas a nivel mundial y la poca información relacionada con las especies de garrapatas implicadas en la transmisión, sugieren la posibilidad de emergencia de alguno de estos protozoarios en los gatos de nuestro medio.

Diagnóstico y observación

Históricamente, la piroplasmosis canina ha sido diagnosticada con técnicas directas para demostrar la presencia de merozoítos intraglobulares en extendidos sanguíneos teñidos con las coloraciones habituales (e.g. May Grünwald – Giemsa). Este procedimiento permite identificar la parasitemia (expresada en porcentaje de glóbulos parasitados) y tiene un límite de detección de alrededor de 0,001% (Böse et al., 1995; Duarte et al., 2008; Irwin, 2009).

Los estudios serológicos, especialmente IFI (Inmunofluorescencia indirecta) (Fig. 3 A) o ELISA (acrónimo del inglés *Enzyme-Linked ImmunoSorbent Assay*), no se encuentran disponibles de manera extendida en nuestro país y en muchos casos solo indican la exposición al agente y no permiten la detección de casos clínicos agudos en ausencia de parásitos al microscopio. Otro inconveniente es que puede haber reacción cruzada entre especies o falsos negativos en las etapas tempranas de la infección (Jefferies et al., 2007). De realizar un estudio serológico en un paciente sospechoso y sin parasitemia evidente, se recomienda la titulación de los anticuerpos a fin de observar la seroconversión testeando una nueva muestra del mismo animal unas semanas después y comparando las diferencias entre los títulos obtenidos (Solano-Gallego et al., 2016).

Como el tamaño de los merozoítos posibilitan sólo la diferenciación entre piroplasmas “pequeños o grandes”, los estudios moleculares, como el análisis de la secuencia del gen para el ARN ribosómico de la subunidad menor o 18S mediante PCR (Fig. 3 B) y corte con enzimas o PCR y secuenciación, permiten el diagnóstico específico (Jefferies et al., 2007; Duarte et al., 2008; Solano-Gallego y Baneth, 2011).

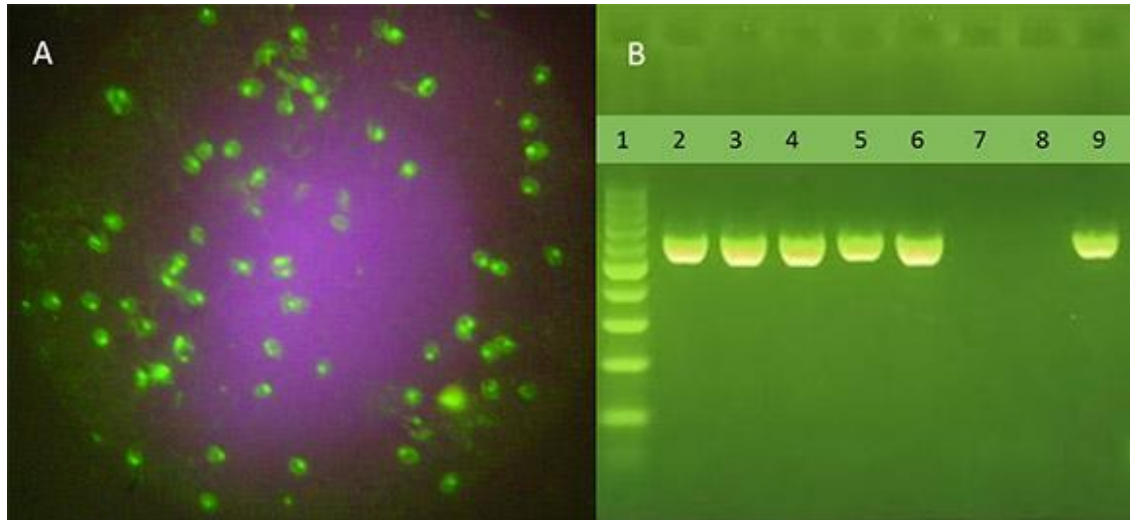


Figura 3. (A) IFI positiva a *Babesia vogeli* (Objetivo 100 X). Se observan merozoítos fluorescentes en el interior de los eritrocitos. **(B)** Gel de agarosa al 1,8% revelando una PCR específica (BAB1-BAB4) para *Babesia vogeli*. Calle 1, 100M; calles 2 a 6, banda de ADN de 590 pb característica para esta especie con esta técnica; Calle 7, control negativo; Calle 8, control sin templado; Calle 9, control positivo.

Referencias

- Ayoob, A. L., Prittie, J., & Hackner, S. G. (2010). Feline babesiosis. *Journal of Veterinary Emergency and Critical Care*, 20(1), 90-97. <https://doi.org/10.1111/j.1476-4431.2009.00493.x>
- Baneth, G. (2018). Antiprotozoal treatment of canine babesiosis. *Veterinary Parasitology*, 254, 58-63. <https://doi.org/10.1016/j.vetpar.2018.03.001>.
- Baneth, G., Nachum-Biala, Y., Birkenheuer, A. J., Schreeg, M. E., Prince, H., Florin-Christensen, M., Schnittger, L., & Aroch, I. (2020). A new piroplasmid species infecting dogs: Morphological and molecular characterization and pathogeny of *Babesia negevi* n. sp. *Parasites & Vectors*, 13(1), 1-13. <https://doi.org/10.1186/s13071-020-3995-5>.
- Birkenheuer, A. J., Correa, M. T., Levy, M. G., & Breitschwerdt, E. B. (2005). Geographic distribution of babesiosis among dogs in the United States and association with dog bites: 150 cases (2000-2003). *J Am Vet Med Assoc*, 227(6), 942-947. <https://doi.org/10.2460/jvma.2005.227.942>.
- Böse, R., Jorgensen, W. K., Dalglish, R. J., Friedhoff, K. T., & de Vos, A. J. (1995). Current state and future trends in the diagnosis of babesiosis. *Veterinary Parasitology*, 57(1-3), 61-74. [https://doi.org/10.1016/0304-4017\(94\)03111-9](https://doi.org/10.1016/0304-4017(94)03111-9).

- Dantas-Torres, F., & Aguiar Figueredo, L. (2006). Canine babesiosis: A Brazilian perspective. *Veterinary Parasitology*, 141(3-4), 197-203. <https://doi.org/10.1016/j.vetpar.2006.07.030>.
- Duarte, S. C., Linhares, G. F. C., Romanowsky, T. N., Neto, O. J. da S. & Borges, L. M. F. (2008). Assessment of primers designed for the subspecies-specific discrimination among *Babesia canis canis*, *Babesia canis vogeli* and *Babesia canis rossi* by PCR assay. *Veterinary Parasitology*, 152(1-2), 16-20. <https://doi.org/10.1016/j.vetpar.2007.12.013>.
- Eiras, D. F. (2018). Aspectos diagnósticos y epidemiológicos de la piroplasmosis canina en áreas urbanas del sur del Gran Buenos Aires (Tesis doctoral). Facultad de Ciencias Veterinarias, Universidad Nacional de La Plata.
- Eiras, D. F., Basabe, J., Mesplet, M., & Schnittger, L. (2008). First molecular characterization of *Babesia vogeli* in two naturally infected dogs of Buenos Aires, Argentina. *Veterinary Parasitology*, 157(3-4), 294-298. <https://doi.org/10.1016/j.vetpar.2008.07.037>
- Eiras, D. F., Craviotto, M. B., Baneth, G., & Moré, G. (2014). First report of *Rangelia vitalii* infection (canine rangelirosis) in Argentina. *Parasitology International*, 63(5), 729-734. <https://doi.org/10.1016/j.parint.2014.06.003>.
- França, R. T., Da Silva, A. S., Loretti, A. P., Mazzanti, C. M., & Lopes, S. T. A. (2014). Canine rangelirosis due to *Rangelia vitalii*: From first report in Brazil in 1910 to current day - A review. *Ticks and Tick-Borne Diseases*, 5(5), 466-474. <https://doi.org/10.1016/j.ttbdis.2014.04.005>.
- Irwin, P. J. (2009). Canine babesiosis: from molecular taxonomy to control. *Parasites & Vectors*, 2(1), 1-9. <https://doi.org/10.1186/1756-3305-2-S1-S4>.
- Jalovecka, M., Hajdusek, O., Sojka, D., Kopacek, P., & Malandrin, L. (2018). The complexity of piroplasms life cycles. *Frontiers in Cellular and Infection Microbiology*, 8. <https://doi.org/10.3389/fcimb.2018.00248>.
- Jefferies, R., Ryan, U. M., & Irwin, P. J. (2007). PCR-RFLP for the detection and differentiation of the canine piroplasm species and its use with filter paper-based technologies. *Veterinary Parasitology*, 144(1-2), 20-27. <https://doi.org/10.1016/j.vetpar.2006.09.022>.
- Jefferies, R., Ryan, U. M., Jardine, J., Broughton, D. K., Robertson, I. D., & Irwin, P. J. (2007). Blood, Bull Terriers and Babesiosis: Further evidence for direct transmission of *Babesia gibsoni* in dogs. *Australian Veterinary Journal*, 85(11), 459-463. <https://doi.org/10.1111/j.1751-0813.2007.00220.x>.
- Kidd, L., Qurollo, B., Lappin, M., Richter, K., Hart, J. R., Hill, S., Osmond, C., & Breitschwerdt, E. B. (2017). Prevalence of Vector-Borne Pathogens in Southern California Dogs With Clinical and Laboratory Abnormalities Consistent With Immune-Mediated Disease. *Journal of Veterinary Internal Medicine*, 31(4), 1081-1090. <https://doi.org/10.1111/jvim.14735>.
- Malheiros, J., Costa, M. M., do Amaral, R. B., de Sousa, K. C. M., André, M. R., Machado, R. Z., & Vieira, M. I. B. (2016). Identification of vector-borne pathogens in dogs and cats from Southern Brazil. *Ticks and Tick-Borne Diseases*, 7(5), 893-900. <https://doi.org/10.1016/j.ttbdis.2016.04.007>.
- Mehlhorn, H., & Schein, E. (1985). The Piroplasms: Life Cycle and Sexual Stages. *Advances in Parasitology*, 23(C), 37-103. [https://doi.org/10.1016/S0065-308X\(08\)60285-7](https://doi.org/10.1016/S0065-308X(08)60285-7).

- Penzhorn, B. L., & Oosthuizen, M. C. (2020). *Babesia* Species of Domestic Cats: Molecular Characterization Has Opened Pandora's Box. *Frontiers in Veterinary Science*, 7, 1-10. <https://doi.org/10.3389/fvets.2020.00134>.
- Qurollo, B. (2019). Feline Vector-Borne Diseases in North America. *Veterinary Clinics of North America - Small Animal Practice*, 49(4), 687-702. <https://doi.org/10.1016/j.cvsm.2019.02.012>.
- Sánchez, R. O., Moré, G., & Eiras, D. F. (2017). Morfología de estructuras parasitarias de *Rangelia vitalii* en muestras de perros naturalmente infectados. *Analecta Veterinaria*, 37(2), 60-65.
- Schnittger, L., Rodriguez, A. E., Florin-christensen, M., & Morrison, D. A. (2012). *Babesia*: A world emerging. *Infection, Genetics and Evolution*, 12, 1788-1809. <https://doi.org/10.1016/j.meegid.2012.07.004>.
- Sherrill, M. K., & Cohn, L. A. (2015). Cytauxzoonosis: Diagnosis and treatment of an emerging disease. *Journal of Feline Medicine and Surgery*, 17(11), 940-948. <https://doi.org/10.1177/1098612X15610681>.
- Solano-Gallego, L., & Baneth, G. (2011). Babesiosis in dogs and cats-Expanding parasitological and clinical spectra. *Veterinary Parasitology*, 181(1), 48-60. <https://doi.org/10.1016/j.vetpar.2011.04.023>.
- Solano-Gallego, L., Sainz, Á., Roura, X., Estrada-Peña, A., & Miró, G. (2016). A review of canine babesiosis: the European perspective. *Parasites & Vectors*, 9(1), 336. <https://doi.org/10.1186/s13071-016-1596-0>.
- Solano-Gallego, L., Trotta, M., Carli, E., Carcy, B., Caldin, M., & Furlanello, T. (2008). *Babesia canis canis* and *Babesia canis vogeli* clinicopathological findings and DNA detection by means of PCR-RFLP in blood from Italian dogs suspected of tick-borne disease. *Veterinary Parasitology*, 157(3-4), 211-221. <https://doi.org/10.1016/j.vetpar.2008.07.024>.
- Trapp, S. M., Messick, J. B., Vidotto, O., Jojima, F. S., & de Moraes, H. S. A. (2006). *Babesia gibsoni* genotype Asia in dogs from Brazil. *Veterinary Parasitology*, 141(1-2), 177-180. <https://doi.org/10.1016/j.vetpar.2006.04.036>.
- Uilenberg, G. (2006). *Babesia*-A historical overview. *Veterinary Parasitology*, 138(1-2), 3-10. <https://doi.org/10.1016/j.vetpar.2006.01.035>.
- Wang, J. L., Li, T. T., Liu, G. H., Zhu, X. Q., & Yao, C. (2017). Two tales of *Cytauxzoon felis* infections in domestic cats. *Clinical Microbiology Reviews*, 30(4), 861-885. <https://doi.org/10.1128/CMR.00010-17>.
- Yeagley, T. J., Reichard, M. V., Hempstead, J. E., Allen, K. E., Parsons, L. M., White, M. A., Little, S. E., & Meinkoth, J. H. (2009). Detection of *Babesia gibsoni* and the canine small babesia "Spanish isolate" in blood samples obtained from dogs confiscated from dogfighting operations. *Journal of the American Veterinary Medical Association*, 235(5), 535-539. <https://doi.org/10.2460/javma.235.5.535>.

CAPÍTULO 13

Cryptosporidium spp.

Lorena De Felice, Carina Basset y Juan M. Unzaga

Cryptosporidium spp., protozooario que pertenece al phylum Apicomplexa, parasita a hospedadores vertebrados, incluido el hombre. Los individuos infectados por *Cryptosporidium* spp. pueden presentar un amplio espectro de manifestaciones clínicas dependiendo de la especie del parásito y también del tipo, edad y respuesta inmune del hospedador (Xiao et al., 2004).

Clasificación

Phylum: Apicomplexa

Clase: Sporozoasida

Subclase: Coccidiasina

Orden: Eucoccidiorida

Suborden: Eimeriorina

Familia: Cryptosporidiidae

La clasificación taxonómica y el nombre de las especies de *Cryptosporidium*, está experimentando un cambio rápido a medida que se publica información nueva basada principalmente en datos moleculares (Fayer, 2004). La revisión más reciente enumeró más de 40 especies, pero además de las especies reconocidas como resultado de estudios en humanos y animales domésticos, hay evidencia creciente de numerosos genotipos identificados en la vida silvestre y en muestras del ambiente (Appelbee et al., 2005; Oates et al., 2012; Slapeta, 2013; Ryan et al., 2021). El resumen de las especies de *Cryptosporidium* se puede observar en la tabla 1.

Tabla 1. **Especies de *Cryptosporidium*** (Modificado de Slapeta, 2013).

Número correlativo de especie	Nombre de la especie	Hospedadores	Potencial zoonótico
I	<i>C. muris</i> (Tyzzer, 1907)	Mamíferos/aves	Si
II	<i>C. parvum</i> (Tyzzer, 1912)	Mamíferos	Si
III	<i>C. meleagridis</i> (Slavin, 1955) syn. <i>C. tyzzeri</i> (Levine, 1961)	Mamíferos/aves	Si
IV	<i>C. wrairi</i> (Vetterling et al., 1971)	Mamíferos	No
V	<i>C. agni</i> (Barker & Carbonell, 1974)	Mamíferos	No
VI	<i>C. bovis</i> (Barker & Carbonell, 1974)	Mamíferos	No
VII	<i>C. cuniculus</i> (Inman & Takeuchi, 1979)	Mamíferos	Si
VIII	<i>C. felis</i> (Iseki, 1979)	Mamíferos	Si
IX	<i>C. serpentis</i> (Levine, 1980)	Reptiles/mamíferos	No
X	<i>C. natoris</i> (Hoover et al., 1981)	Peces	No
XI	<i>C. baileyi</i> (Current et al., 1986)	Aves	No
XII	<i>C. varanii</i> (Pavlašek et al., 1995) syn. <i>C. saurophilum</i> (Koudela & Modry, 1998)	Reptiles	No
XIII	<i>C. cichlidis</i> (Paperna & Vilenkin, 1996)	Peces	No
XIV	<i>C. reichenbachklinkei</i> (Paperna & Vilenkin, 1996)	Peces	No
XV	<i>C. galli</i> (Pavlašek, 1999)	Aves	No
XVI	<i>C. andersoni</i> (Lindsay et al., 2000)	Mamíferos	Si
XVII	<i>C. canis</i> (Fayer et al., 2001)	Mamíferos	Si
XVIII	<i>C. hominis</i> (Morgan et al., 2002)	Mamíferos	Si
XIX	<i>C. molnari</i> (Alvarez-Pellitero & Sitja-Bobadilla, 2002)	Peces	No
XX	<i>C. suis</i> (Ryan et al., 2004)	Mamíferos	Si
XXI	<i>C. scophthalmi</i> (Alvarez-Pellitero et al., 2004)	Peces	No
XXII	<i>C. pestis</i> (Šlapeta, 2006)	Mamíferos	Si
XXIII	<i>C. fayeri</i> (Ryan et al., 2008)	Mamíferos	Si
XXIV	<i>C. ryanae</i> (Fayer et al., 2008)	Mamíferos	No
XXV	<i>C. fragile</i> (Jirků et al., 2008)	Anfibios	No
XXVI	<i>C. macropodum</i> (Power & Ryan, 2008)	Mamíferos	No
XXVII	<i>C. ducismarci</i> (Traversa, 2010)	Reptiles	No
XXVIII	<i>C. ubiquitousum</i> (Fayer et al., 2010)	Mamíferos	Si
XXIX	<i>C. viatorum</i> (Elwin et al., 2012)	Mamíferos	Si
XXX	<i>C. scrofarum</i> (Kvác et al., 2013)	Mamíferos	Si

Número correlativo de especie: el orden se corresponde con las descripciones originales.

Morfología

El género *Cryptosporidium* comprende organismos que se desarrollan y multiplican en las células epiteliales de los aparatos digestivo y respiratorio de vertebrados (Fayer & Ungar, 1986).

Cuando el parásito ingresa a la célula recibe el nombre de **zoíto**. Los zoítos son formas intracelulares, esféricas de 2 a 2,5 µm de diámetro. En la célula que parasitan se encuentran dentro de una “vacuola parasitófora”, cuya localización es intracelular pero extracitoplasmática y está rodeada de una membrana originada por la célula hospedadora. El **meronte o esquizonte** es un estado multinucleado que se origina a partir de la multiplicación del núcleo del zoíto. Miden de 4 a 5 µm de diámetro. Se reconocen dos tipos de merontes o esquizontes, los de tipo I, con 8 zoítos que como devienen de la merogonia o esquizogonia los denominamos **merozoítos o esquizozoítos** y los de tipo II, con 4 merozoítos o esquizozoítos. Los merozoítos o esquizozoítos tienen forma de medialuna y contienen un núcleo vesicular, retículo endoplasmático y numerosos gránulos. Al igual que otros coccidios presentan en el extremo anterior un “complejo apical” formado por conoide, anillo polar, roptrias y micronemas. Este complejo permite la adhesión y penetración a la célula hospedadora, con la formación de un ambiente intracelular adecuado para el desarrollo del parásito. Los merozoítos o esquizozoítos de *Cryptosporidium* spp. no poseen mitocondrias ni microporos. Los merozoítos o esquizozoítos pueden evolucionar a **micro o macrogamontes**. Las **microgametas** se originan a partir del microgamonte. Miden 0,95 x 0,4 µm, presentan forma ahusada, con el extremo apical romo, contienen núcleo y mitocondria desarrollada. No tienen flagelo como en el caso de otros coccidios. Las **macrogametas** se caracterizan por la presencia de dos tipos de gránulos, los gránulos densos “formadores de pared” en la periferia y los gránulos de polisacáridos, en la pared basal. Los elementos de diseminación y resistencia se denominan **ooquistes**, de forma esférica a ovoide que miden de 4,5 x 5 µm a 5,6 x 7,4 µm. Cada ooquiste esporulado (infectante o maduro) contiene 4 **esporozoítos** libres (sin esporocistos) y un cuerpo residual compuesto por numerosos gránulos pequeños. Los ooquistes pueden presentar paredes gruesas o delgadas. El ooquiste de pared gruesa se elimina con las heces, mientras que el de pared fina, se rompe fácilmente permitiendo la liberación de los esporozoítos responsables de la autoinfección. Los **esporozoítos** tienen forma de medialuna, con el extremo anterior ligeramente puntiagudo, en el cual se encuentra el “complejo apical” y el extremo anterior redondeado. El núcleo se ubica en el tercio posterior de cada esporozoíto.

Ciclo biológico

El ciclo biológico de *Cryptosporidium* spp. es directo o monoxeno, es decir que todas sus fases, esquizogonia o merogonia, gametogonia y esporogonia, ocurren en el mismo hospedador. Cuando los ooquistes son ingeridos por un hospedador adecuado se abren a lo largo de una

línea de sutura preexistente, liberando los cuatro esporozoítos que invaden el borde de las microvellosidades de las glándulas gástricas de mamíferos y aves (*C. muris*; Tyzzer, 1907, 1910) o la segunda mitad del intestino delgado de mamíferos (*C. parvum*; Tyzzer, 1912). En aves y mamíferos, *C. meleagridis* (Slavin, 1955), se encuentra asociado a infecciones intestinales, mientras que una especie más virulenta, *C. baileyi* (Current et al., 1986), se ha asociado a infecciones del tracto respiratorio en aves.

En la fase de desenquistamiento los factores que más influyen son la temperatura corporal (en torno a los 37°C), las sales biliares y posiblemente la tripsina. Una vez liberados, los esporozoítos

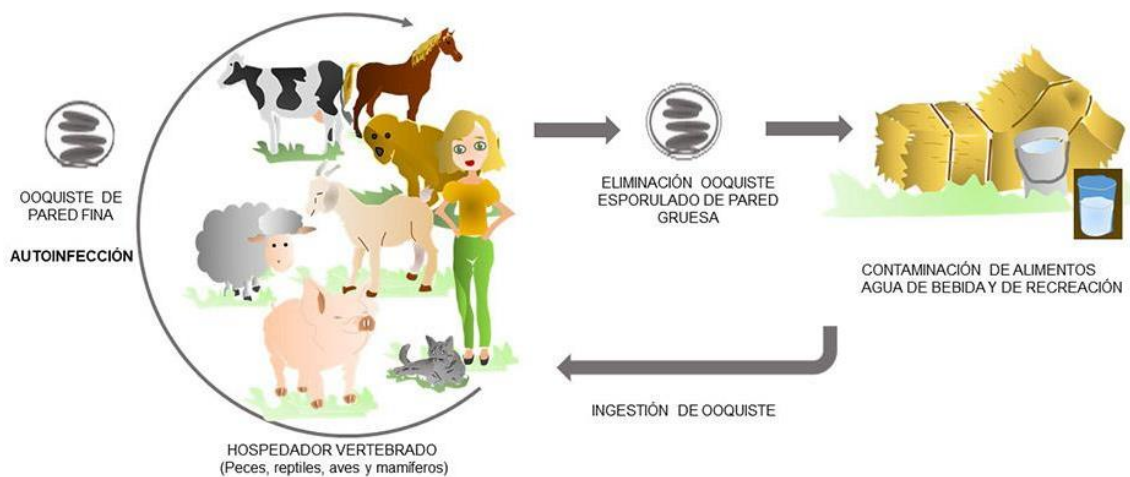


Figura 1. Ciclo biológico de *Cryptosporidium* spp.

alcanzan el borde luminal de los enterocitos mediante movimientos de contracción-extensión y deslizamiento. Allí se invaginan siendo englobados por la membrana de la célula hospedadora que encapsula al zoíto formando una vacuola parasitófora. Durante la fase de división asexual o “merogonia o esquizogonia” se forman los merozoítos o esquizozoítos. El meronte o esquizonte de tipo I, es el primero en aparecer y origina 8 merozoítos o esquizozoítos, puede generar nuevas merogonias o esquizogonias de primera generación o formar merontes o esquizontes tipo II, en los cuales se originan 4 merozoítos o esquizozoítos. La mayoría de los merozoítos o esquizozoítos tipo II que ingresan en la célula hospedadora van a formar macrogamontes mientras que solo unos pocos forman microgamontes, que contienen 16 microgametos en su interior. A esta fase se la denomina “gametogonia” o división sexual. Los microgametos carentes de flagelo, se dirigen hacia los macrogametos siguiendo el flujo intestinal o mediante la contracción y extensión de los microtúbulos intracitoplasmáticos con el fin de realizar la fecundación, dando como resultado una célula huevo o cigoto, que al rodearse de pared recibe el nombre de ooquiste. La última fase del ciclo, llamada “esporogonia” tiene como consecuencia la formación de 4 esporozoítos, con la particularidad de estar libres dentro del ooquiste, el cual pasa a ser un ooquiste esporulado o maduro. Esta etapa de esporulación ocurre en el interior de la célula hospedadora. La mayoría de los ooquistes son eliminados con las heces, presentan una pared gruesa por lo tanto representan las formas de resistencia en el ambiente y son los responsables de la transmisión entre

los hospedadores. Una pequeña proporción (el 20% aproximadamente) de los ooquistes se rodean de pared fina y son los responsables de la autoinfección (Ortega Mora et al., 1999). La pared se rompe fácilmente tras la liberación de la célula hospedadora y los esporozoítos penetran en las células epiteliales adyacentes dando inicio al ciclo endógeno. El período de prepatencia, es decir el tiempo que transcurre desde que el ooquiste es ingerido hasta que nuevos ooquistes se eliminan con la materia fecal es de 3 a 7 días aproximadamente. Las etapas del ciclo de vida están esquematizadas en la figura 1 (Current & García, 1991).

Patogenicidad y sintomatología

Importancia en Salud Pública

Durante la década del 80, se incluyó a la cryptosporidiosis como una enfermedad “marcadora” de HIV/SIDA debido a las infecciones crónicas con altas tasas de mortalidad identificadas en pacientes con este síndrome (O’Donoghue, 1995), sin embargo, la importancia en la salud pública se hizo evidente cuando *Cryptosporidium* spp. fue reconocido como una causa común de diarrea aguda en individuos inmunocompetentes (Tzipori et al., 1983). Los principales signos en los seres humanos, son diarrea acuosa que puede ser profusa y prolongada, dolor abdominal y a veces náuseas y vómitos. Ocasionalmente pueden ocurrir signos inespecíficos como mialgia, debilidad, malestar general, dolor de cabeza y anorexia (Current & García, 1991). La gravedad, persistencia y el resultado final de la infección dependen de una variedad de características propias del parásito y de factores del hospedador, como el estado inmune y la frecuencia de exposición al parásito (Meinhardt et al., 1996). Una infección con *Cryptosporidium* spp. puede variar desde una eliminación asintomática de ooquistes hasta una severa enfermedad que puede ocasionar la muerte. Los individuos inmunocompetentes pueden presentar una enfermedad autolimitante con una duración de hasta 2 o 3 semanas, sin embargo, en pacientes inmunocomprometidos, la cryptosporidiosis puede representar una enfermedad crítica con síntomas persistentes que conducen a la deshidratación y emaciación (O’Donoghue, 1995) y se asocia con tasas significativas de mortalidad (Manabe et al., 1998). En estos pacientes además se puede observar manifestaciones atípicas tales como enfermedad gastrointestinal atípica, enfermedad del tracto biliar/respiratorio y pancreatitis (Hunter & Nichols, 2002).

Signos clínicos

En muchos mamíferos, aves, reptiles y peces la cryptosporidiosis se presenta como una infección asintomática, no obstante, las diferentes manifestaciones clínicas varían según la especie del parásito, el tipo, edad y respuesta inmune del hospedador (Xiao et al., 2004) En terneros

de hasta 1 mes de vida, la infección puede relacionarse con una diarrea debilitante (Bowman, 2011). En lechones, *Cryptosporidium* spp. se asocia generalmente a *Isospora suis* causando cuadros de diarrea pre-destete (Blagburn, et al., 1991). En reptiles, la infección por *C. serpentis* es frecuentemente crónica y puede llegar a ser letal (Xiao et al., 2004). En gatos inmunocomprometidos por el virus de la leucemia felina (ViLef), se ha descrito una cryptosporidiosis grave (Monticello et al., 1987).

Epidemiología

La vía directa fecal/oral es considerada la forma de transmisión más común para *Cryptosporidium* spp., ya sea por transmisión zoonótica o directamente entre personas (FAO, 2014). Los brotes asociados a la transmisión por fuentes de agua han sido un problema importante en la epidemiología de la cryptosporidiosis en todo el mundo y representan una alta carga financiera para los servicios públicos de agua en los países desarrollados. En las últimas décadas, se informaron a nivel mundial, más de 45 brotes de cryptosporidiosis asociados al agua (Cacciò & Pozio, 2006). La transmisión indirecta, donde la infección es el resultado de la vehiculización de ooquistes en forma mecánica por moscas u otros animales como perros o ganado, o por la contaminación de alimentos, plantea una amenaza significativa (Thompson & Smith, 2011). Se considera que el riesgo de infección es mayor en los ambientes rurales que en las áreas urbanas, presumiblemente a causa de un incremento en la oportunidad de transmisión tanto directa como indirecta, asociado a deficiencias en el saneamiento y a un mayor contacto con animales silvestres y domésticos que actúan como reservorio de la infección. La transmisión por alimentos, como resultado de las prácticas agrícolas y hábitos de higiene deficiente por parte de los manipuladores de alimentos o dentro de los hogares, son responsables de un número significativo de infecciones por *Cryptosporidium* spp. (Thompson & Smith, 2011; FAO, 2014). En un estudio realizado en el cinturón frutihortícola de la ciudad de La Plata se encontró una prevalencia del 2,6% de *Cryptosporidium* spp. en heces humanas (Falcone et al., 2020).

El ooquiste de *Cryptosporidium* puede permanecer infectante en condiciones frescas y húmedas durante muchos meses. Después de muchos años de investigación sobre estrategias y drogas para el tratamiento y control de la cryptosporidiosis, no hay productos aprobados que sean consistentemente efectivos tanto para animales como humanos. Algunos reducen la multiplicación del parásito, otros han mostrado cierta eficacia solo en modelos animales y otros no resultaron eficaces. A pesar de conocer la importancia de la inmunidad celular y los intentos para identificar antígenos que estimulen una respuesta inmune protectora, ninguna inmunoterapia o vacuna ha sido aprobada para el tratamiento y control de la cryptosporidiosis humana o animal (Fayer, 2004). Se ha probado la eficacia de muchos desinfectantes químicos contra los ooquistes de *Cryptosporidium* spp. Los más efectivos y tóxicos han sido los compuestos de bajo peso molecular que incluyen amoníaco, óxido de etileno, bromuro de metilo y ozono (Fayer et al., 1997). El cloro, efectivo contra muchos microorganismos, afecta lentamente a *Cryptosporidium* spp.,

incluso a altas concentraciones, en instalaciones y piscinas tienen poco o ningún impacto en la viabilidad de los ooquistes (Carpenter et al., 1999). Del mismo modo, se descubrió que la floculación con alumbre tal como la utiliza la industria del agua, no tiene ningún impacto sobre la viabilidad de los ooquistes y las altas concentraciones de cal o sulfato férrico reducen significativamente la viabilidad del ooquiste solo a niveles altos de pH durante un tiempo prolongado (Robertson et al., 1992). Se han realizado muchos estudios sobre estrategias de desinfección y filtración para el agua potable (Rose et al., 1997). El ozono y la luz ultravioleta han demostrado ser eficaces en la desinfección de ooquistes en instalaciones de tratamiento de agua (Rose et al., 1997; Clancy et al., 2000; Kanjo et al., 2000). El tratamiento con productos químicos combinados como el cloro y la monocloramina o el ozono y la monocloramina ha demostrado una mayor desinfección que la exposición a un solo producto químico (Fayer, 2004).

En Argentina, la presencia de la cryptosporidiosis en animales varía de acuerdo a la especie estudiada. La primera detección de este parásito se realizó en un ternero con diarrea neonatal a partir de un estudio histopatológico (Odeón & Magnasco, 1983). Posteriormente se observó la presencia de ooquistes en muestras de materia fecal y se asoció la presencia de *Cryptosporidium* spp. con el complejo de diarrea neonatal en terneros (Bellinzoni et al., 1990). En la ciudad de La Plata y áreas rurales de influencia se ha evaluado la presencia de ooquistes de *Cryptosporidium* spp. en materia fecal de mamíferos del zoológico y bovinos rurales, con una prevalencia de 42,5% en terneros (Pezzani et al., 2001). Venturini et al., en 2006, llevaron a cabo un estudio en animales domésticos y monos de un zoológico de la provincia de Buenos Aires, comprobando la presencia de infecciones por *Cryptosporidium* spp. en perros, ovinos, equinos, cobayos, gatos, bovinos, caprinos y en distintas especies de monos. En Magdalena, provincia de Buenos Aires se reportó una prevalencia en terneros de raza Holando-argentino del 17%, con alta intensidad de infección en los animales de ≤ 7 días de vida, considerando a este grupo etario como una importante fuente de infección para el ambiente (Del Coco et al., 2008). En un estudio similar en terneros de tambo en la provincia de Santa Fe, se obtuvo una tasa de infección del 19,8% y se asoció la eliminación de ooquistes con la presencia de diarrea (Aguirre et al., 2014). En el 2015, se llevó a cabo un estudio en roedores sinantrópicos de áreas urbanas y periurbanas de la Ciudad de La Plata, detectándose la presencia de ooquistes de *Cryptosporidium* spp. en el 25% de las muestras de materia fecal pertenecientes a *Rattus rattus* (Unzaga et al., 2015). En lechones de categorías lactantes y recientemente destetados, de granjas intensivas de las provincias de Buenos Aires, Córdoba, Santa Fe, Entre Ríos, La Pampa y Misiones se ha detectado una prevalencia del 9% mediante la técnica de Ziehl-Neelsen modificada (ZNM). (De Felice et al., 2020). La aplicación de técnicas de biología molecular como PCR-RFLP o PCR-secuenciación han permitido la confirmación y caracterización de distintas especies/genotipos de *Cryptosporidium*. En la Ciudad de Buenos Aires y La Plata se realizó la caracterización molecular de *Cryptosporidium* spp. en perros (Unzaga et al., 2011), terneros (De Felice et al., 2012; Tomazic et al., 2013), geckos leopardo (Dellarupe et al., 2016) y lechones (De Felice et al., 2020).

Diagnóstico y observación

En la actualidad, los principales métodos de diagnóstico se basan en la detección de estadios parasitarios, principalmente ooquistes en materia fecal o muestras de tejidos.

En infecciones con bajo número de ooquistes o en estudios epidemiológicos, adquiere mayor importancia la concentración de la muestra de materia fecal (Holten-Anderson et al., 1984). Las técnicas de concentración para materia fecal incluyen las de flotación con solución azucarada de Sheather, sulfato de zinc al 33% o cloruro de sodio al 36% y las técnicas de sedimentación como Ritchie modificado con solución de formol-sal (Fayer & Ungar, 1986). Las técnicas de tinción más usadas son las modificadas ácido-resistentes, como la de Ziehl-Neelsen modificada, que diferencian los ooquistes color rojo (Henricksen & Pohlenz, 1981) y las tinciones con dimetil sulfoxido-carbol fucsina (Bronsdon, 1984). Los ensayos de inmunofluorescencia directa se utilizan en determinados laboratorios, pero no para el diagnóstico clínico a gran escala (Sterling & Arrowood, 1986). Entre las pruebas rápidas, se destaca la inmunocromatografía, para la detección de antígenos fecales a partir de muestras concentradas o no concentradas (Atías, 1998). En muestras de tejidos, el diagnóstico se realiza mediante cortes histológicos de la mucosa del intestino delgado y ocasionalmente del recto, utilizando la tinción de hematoxilina-eosina. La microscopía no puede diferenciar los ooquistes de las distintas especies/genotipos de *Cryptosporidium* ya que son morfológicamente indistinguibles en términos de tamaño (Smith et al., 2007). Por lo tanto, los procedimientos moleculares basados en PCR, han dominado la investigación sobre el diagnóstico y la detección de *Cryptosporidium* spp. durante los últimos 25 años, ya que proporcionan información sobre el genotipo o la especie de *Cryptosporidium* presente en una muestra clínica o ambiental (Smith et al., 2006; Thompson & Ash, 2015). El diagnóstico molecular por técnicas de PCR ha demostrado tener particular importancia en las investigaciones epidemiológicas al proporcionar información sobre la fuente de infección y el significado para la salud pública de los aislamientos identificados (Cacciò et al., 2005), aumentado la comprensión de las posibles rutas de transmisión entre el ambiente y los animales tanto de compañía como el ganado (Fayer et al., 2000). También ha permitido la identificación de “nuevos” genotipos y la posterior descripción de nuevas especies y sus respectivos hospedadores (Xiao & Fayer, 2008; Slapeta, 2013). Otros genes como el de la proteína del shock térmico de 70 kDA (HSP70) o el de la proteína de la pared del ooquiste de *Cryptosporidium* (COWP) son utilizados como genes adicionales para la genotipificación. La glicoproteína de 60 kDA se utiliza comúnmente para obtener un mayor grado de discriminación filogenética de especies y genotipos para relacionar con las posibles rutas de transmisión (LyMBERG & Thompson, 2011).

Bibliografía

Appelbee, A. J., Thompson R. C. A., & Olson, M. E. (2005). *Giardia* and *Cryptosporidium* in mammalian wildlife—current status and future needs. *Trends in Parasitology*, 21, 370-376.

- Aguirre, F. Ruiz, M. F., Allasia, M., Bagattin, L., & Otero, J. L. (2014). Presencia de *Cryptosporidium* spp. en terneros de establecimientos lecheros de la provincia de Santa Fe (Argentina). *Revista FAVE - Ciencias Veterinarias*, 13, (1-2).
- Atías, A. (1998). *Parasitología Médica*. Ed. Mediterráneo. Santiago, Chile. 146-151.
- Bellinzoni, R. C., Blackhall, J., Terzolo, H. R., Moreira, A. R., Auza, N., Mattion, N., Micheo, G. L., La Torre, J. L., & Scodeller, E. A. (1990). Microbiology of diarrhoea in young beef and dairy calves in Argentina. *Revista Argentina Microbiología*, 22, 130-6.
- Blagburn, B.P., Boosinger, T.R., & Powe, T.A. (1991). Experimental *Isospora suis* infections in miniature swine. *Veterinary Parasitology*, 30, 343-347.
- Bowman, D. D. (2011). *Parasitología para veterinarios de Georgis*. (9th ed.). Barcelona, España, Elsevier 17-21-08021.
- Bronsdon, M. A. (1984). Rapid dimethyl sulfoxide-modified acid-fast stain of *Cryptosporidium* oocysts in stool specimens. *Journal of Clinical Microbiology*, 19, 952-953.
- Cacciò, S. M., & Pozio, E. (2006). Advances in the epidemiology, diagnosis and treatment of criptosporidiosis. *Expert Review of Anti-Infective Therapy*, 4(3), 429-43.
- Cacciò, S. M., Thompson, R. C., McLaughlin, J., & Smith, H. V. (2005). Unravelling *Cryptosporidium* and *Giardia* epidemiology. *Trends in Parasitology*, 21, 430-437.
- Carpenter, C., Fayer, R., Trout, J., & Beach, M. (1999). Chlorine disinfection of recreational water for *Cryptosporidium parvum*. *Emerging Infectious Diseases*, 5, 579-584.
- Clancy, J. L., Bukhari, Z., Hargy, T. M., Bolton, J. R., Dussert, B. W., & Marshall, M. M. (2000). Using UV to inactivate *Cryptosporidium*. *Journal American Water Works Association*, 92, 97-104.
- Current, W., & García, L. (1991). Cryptosporidiosis. *Clinical Microbiology Reviews*, 325-358.
- Current, W. L., Upton, S. J., & Haynes, T. B. (1986). The life cycle of *Cryptosporidium baileyi* n. sp. (Apicomplexa, Cryptosporidiidae) infecting chickens. *Journal of Protozoology*, 33, 289-296.
- De Felice, L. A., Moré, G., Cappuccio, J., Venturini, M. C., & Unzaga, J. M. (2020). Molecular characterization of *Cryptosporidium* spp. from domestic pigs in Argentina. *Veterinary Parasitology: Regional Studies and Reports*, 22, 100473. <https://doi.org/10.1016/j.vprsr.2020.100473>.
- De Felice, L., Unzaga, J. M., Costa, E. F., Dellarupe, A., & Venturini, M. C. (2012). Molecular identification of *Cryptosporidium* sp. from calves in Argentina. *Apicomplexa in farm animals. Internacional meeting*. Lisboa.
- Dellarupe, A., Unzaga, J. M., Moré, G., Kienast, M., Larsen, A., Stiebel, C., Rambeaud, M., & Venturini M. C. (2016). *Cryptosporidium varanii* infection in Leopard Geckos (*Eublepharis macularius*) In Argentina. *Open Veterinary Journal*, 6(2), 98-101. <https://doi.org/10.4314/ovj.v6i2.5>.
- Del Coco, V., Córdoba, M., & Basualdo, J. (2008). *Cryptosporidium* infection in calves from rural area of Buenos Aires, Argentina. *Veterinary Parasitology*, 158, 31-35.
- Falcone, A. C., Zonta, M. L., Unzaga, J. M., & Navone, G. T. (2020). Parasitic risk factors in migrant horticultural families from Bolivia settled in the rural area of La Plata, Buenos Aires, Argentina. *One Health*, 11, 100179.

- FAO. (2014). Multicriteria-Based Ranking for Risk Management of Food-Borne Parasites. Microbiological Risk Assessment Series 23. Food Safety and Codex Unit, Food and Agriculture Organization of the United Nations, Rome, Italy.
- Fayer, R. (2004). *Cryptosporidium*: a water-borne zoonotic parasite. *Veterinary Parasitology*, 126, 37-56.
- Fayer, R., Speer, C. A., & Dubey, J. P. (1997). The general biology of *Cryptosporidium*. In: Fayer, R. (Ed.), *Cryptosporidium and Cryptosporidiosis* (pp. 1–41). CRC Press, Boca Raton. FL.
- Fayer, R., Morgan, U., & Upton, S.J. (2000). Epidemiology of *Cryptosporidium*: transmission, detection and identification. *International Journal of Parasitology*, 30, 1305-1322.
- Fayer, R., & Ungar, B. (1986). *Cryptosporidium* spp. and Cryptosporidiosis. *Microbiological Reviews*, 50(4), 458-483.
- Henricksen, S. A., & Pohlenz, J. F. L. (1981). Staining of Cryptosporidia by a modified Ziehl-Neelsen technique. *Acta Veterinaria Scandinavica*, 22, 594-596.
- Holten-Anderson, W., Gerstoft, W. J., Henriksen, S. A., & Pedersen, N. S. (1984). Prevalence of *Cryptosporidium* among patients with acute enteric infection. *Journal of Infection*, 9, 277-282.
- Hunter, P., & Nichols, G. (2002). Epidemiology and clinical features of *Cryptosporidium* infection in immunocompromised patients. *Clinical Microbiology Reviews*, 15, 145-154.
- Kanjo, Y., Kimata, I., Iseki, M., Miyayama, S., Okada, H., Banno, C., Matsumoto, M., Shimada, & Y. (2000). Inactivation of *Cryptosporidium* spp. oocysts with ozone and ultraviolet irradiation evaluated by in vitro excystation and animal infectivity. *Water Science and Technology*, 41, 119-125.
- Lymbery, A. J., & Thompson, R. C. A. (2011). The molecular epidemiology of parasite infections: tools and applications. *Molecular and Biochemical Parasitology*, 181, 102-116.
- Manabe, Y. C., Clark, D. P., Moore, R. D., Lumadue, J. A., Dahlman, H. R., Belitsos, P. C., Chaisson, R. E., & Sears, C. L. (1998). Cryptosporidiosis in patients with AIDS: correlates of disease and survival. *Clinical Infectious Diseases*, 27, 536-542.
- Meinhardt, P., Casemore, D. P., & Miller, K. B. (1996). Epidemiologic aspects of human cryptosporidiosis and the role of waterborne transmission. *Epidemiologic Reviews*, 18, 118-136.
- Monticello, T. M., Levy, M. G., Bunch, S. E., & Fairley, R. A. (1987). Cryptosporidiosis in a feline leukemia virus-positive cat. *Journal of the American Veterinary Medical Association*, 191, 705.
- Oates, S. C., Miller, M. A., Hardin, D., Conrad, P. A., Melli, A., Jessup, D. A., Dominik, C., Roug, A., Tinker, M. T., & Miller, W. A. (2012). Prevalence, environmental loading, and molecular characterization of *Cryptosporidium* and *Giardia* isolates from domestic and wild animals along the Central California Coast. *Applied and Environmental Microbiology*, 78, 8762-8772.
- Odeón, A. C., & Magnasco, E. J. (1983). Primera observación de Cryptosporidiosis en terneros enfermos de diarrea neonatal en la República Argentina. *Gaceta Veterinaria*, XLIVN(372), 670-3.
- O'Donoghue, P. (1995). *Cryptosporidium* and cryptosporidiosis in man and animals. *International Journal for Parasitology*, 25, 139-195.
- Ortega Mora, L., Gómez Bautista, M., & Rojo Vázquez, F. A. Criptosporidiosis. (1999). *Parasitología Veterinaria*, 17, 213-221.

- Pezzani, B. C., Bautista, L. E., Apezteguía, M., & Basualdo, J. A. (2001). Prevalence of *Cryptosporidium* spp. in mammals of La Plata and its rural areas. *Acta Bioquímica Clínica Latinoamericana*, 35(4), 521-526.
- Robertson, L. J., Campbell, A. T., & Smith, H. V. (1992). Survival of *Cryptosporidium parvum* oocysts under various environmental pressures. *Applied and Environmental Microbiology*, 58, 3494-3500.
- Rose, J. B., Lisle, J. T., & LeChevallier, M. (1997). Waterborne cryptosporidiosis: incidence outbreaks, and treatment strategies. In: Fayer, R. (Ed.), *Cryptosporidium and Cryptosporidiosis* (pp. 93– 110). CRC Press, Boca Raton. FL.
- Ryan, U. M., Feng, Y., Fayer, R., & Xiao, L. (2021) Taxonomy and molecular epidemiology of *Cryptosporidium* and *Giardia* - a 50 year perspective (1971-2021). *International Journal of Parasitology*, 51(13-14), 1099-1119. doi: 10.1016/j.ijpara.2021.08.007.
- Slapeta, J. (2013). Cryptosporidiosis and *Cryptosporidium* species in animals and humans: a thirty colour rainbow? *International Journal of Parasitology*, 43, 957-970.
- Slavin, D. (1995). *Cryptosporidium meleagridis* (sp. nov.). *Journal of Comparative Pathology*, 65, 262-266.
- Smith, H. V., Cacciò, S. M., Cook, N., Nichols, R. A., & Tait, A. (2007). *Cryptosporidium* and *Giardia* as foodborne zoonoses. *Veterinary Parasitology*, 149, 29-40.
- Smith, H. V., Caccio, S. M., Tait, A., McLauchlin, J., & Thompson, R. C. A. (2006). Tools for investigating the environmental transmission of *Cryptosporidium* and *Giardia* infections in humans. *Trends in Parasitology*, 22, 160-167.
- Sterling, C. R., & Arrowood, M. J. (1986). Detection of *Cryptosporidium* sp. infections using a direct immunofluorescent assay. *Pediatric Infectious Disease*, 5, 5139-5142.
- Thompson, R. C. A., & Ash, A. (2015). Molecular epidemiology of *Giardia* and *Cryptosporidium* infections. *Infection, Genetics and Evolution*, 40, 315-323.
- Thompson, R. C. A., & Smith, A. (2011). Zoonotic enteric protozoa. *Veterinary Parasitology*, 182, 70-78.
- Tomazic, M. L., Maidana, J., Dominguez, M., Uriarte, E. L., Galarza, R., Garro, C., Florin-Christensen, M., & Schnittger, L. (2013). Molecular characterization of *Cryptosporidium* isolates from calves in Argentina. *Veterinary Parasitology*, 6198(3-4), 382-6.
- Tyzzer, E. (1907). A sporozoan found in the peptic glands of the common mouse. *Proceedings of the Society for Experimental Biology and Medicine*, 5, 12.
- Tyzzer, E. (1910). An extracellular coccidium, *Cryptosporidium muris* (gen. et sp. nov.), of the common mouse. *Journal of Medical Research*, 18, 487.
- Tyzzer E. (1912). *Cryptosporidium parvum* (sp. nov.), a coccidium found in the small intestine of the common mouse. *Archiv für Protistenkunde*, 26, 394.
- Tzipori, S., Smith, M., Birch, C., Barnes, G., & Bishop, R. (1983). Cryptosporidiosis in hospital patients with gastroenteritis. *American Journal of Tropical Medicine and Hygiene*, 32, 931-934.
- Unzaga, J. M., De Felice, L. A., Dellarupe, A., Eiras, D., Moré, G., Rambeaud, M., Kienast, M., & Venturini, M. C. (2011). Molecular identification of *Cryptosporidium* from dogs in Argentina.

XXIII Congreso Internacional de la Asociación Mundial para el avance de la Parasitología Veterinaria (WAAVP). Ciudad de Buenos Aires, Argentina.

- Unzaga, J. M., De Felice, L., Dellarupe, A., Fitte, B., Robles, M. R., Steffen, K., Navone, G., & Venturini, M.C. (2015). Presencia de *Cryptosporidium* spp. en roedores sinantrópicos de áreas urbanas y periurbanas de la ciudad de La Plata. *XXVII Reunión Anual de la Sociedad Argentina de Protozoología (SAP)*. Ciudad de Buenos Aires, Argentina.
- Venturini, L., Bacigalupe, D., Basso, W., Unzaga, J. M., Venturini, M. C., & Moré, G. (2006). *Cryptosporidium parvum* en animales domésticos y en monos de un zoológico. *Parasitología Latinoamericana*, 61, 90-93.
- Xiao, L., & Fayer, R. (2008). Molecular characterization of species and genotypes of *Cryptosporidium* and *Giardia* and assessment of zoonotic transmission. *International Journal of Parasitology*, 38, 1239-1255.
- Xiao, L., Fayer, R., Ryan, U., & Upton, S. (2004). *Cryptosporidium* taxonomy: recent advances and implications for public health. *Clinical Microbiology Reviews*, 17(1), 72-97.

CAPÍTULO 14

Isospora spp.

*Bruno Fitte, Lorena de Felice, Diego F. Eiras
y Juan M. Unzaga*

Clasificación

Phylum: Apicomplexa

Clase: Sporozoasida

Orden: Eucoccidiorida

Familia: Sarcocystidae

Algunos años atrás, luego de una revisión taxonómica, se demostró que el género *Isospora* representa a aquellas especies cercanas a Eimeriidae (Barta et al., 2005). Las especies que afectan a perros y gatos se incluyen desde entonces en el género *Cystoisospora*. Éstas son especies parásitas de carnívoros y se relacionan con otros géneros —*Hammondia*, *Toxoplasma*, *Besnoitia* y *Sarcocystis*—presentando ooquistes esporulados similares, y utilizando a los carnívoros y omnívoros como hospedadores definitivos. Sin embargo, en este capítulo se mantendrá el nombre tradicional (*Isospora*) para todas las especies de coccidios intestinales que afectan a los pequeños animales (Cordero del Campillo et al., 1999; Melnhorn, 2008).

Morfología

La mayoría de las especies conocidas del género *Isospora* han sido descritas a partir de la morfología de los ooquistes hallados en las heces de diferentes animales hospedadores. Estos **ooquistes** son subsféricos o ligeramente elipsoidales, con un diámetro que varía entre 20 y 50 μm según la especie. En su interior, una vez esporulados, se caracterizan por contener dos **esporocistos** con cuatro **esporozoitos** cada uno y un cuerpo residual. A su vez, pueden o no contener tapones proteicos en un extremo del esporocisto, denominados cuerpos de *Stiedae* (Cordero del Campillo et al., 1999). Además, los esporozoitos de las especies de *Isospora* de

mamíferos contienen una o dos inclusiones, denominadas cuerpos cristaloides, que se componen de partículas de apariencia similar a las de beta-glucógeno, y que generalmente se pierden en el proceso de conversión de esporozoíto a **merozoíto**.

Ciclo biológico

Las especies del género *Isospora* son propias de carnívoros, aves y omnívoros, incluido el ser humano. Este parásito puede completar su ciclo con un solo hospedador (ciclo monoxeno), aunque algunas especies han desarrollado la capacidad de utilizar un hospedador paraténico o de transporte. Comenzaremos la descripción en la fase de merogonia (reproducción asexual), que ocurre luego de que los esporozoítos son liberados en el intestino e invaden los enterocitos. Esta fase incluye varias divisiones por endodiogonia (formación de dos núcleos y luego dos individuos que se separan). Aquí se produce la formación de merontes tipo I binucleados. Posteriormente se forman esquizontes multinucleados (merontes tipo II) que darán origen a la formación de merozoítos. Estos merozoítos de primera generación hacen estallar a las células para invadir otras y así formar merontes de nuevas generaciones, aumentando la cantidad de parásitos en el hospedador (Greiner, 2008). La cantidad de merogonias varía dependiendo la especie (Bowman, 2011). Eventualmente los esporozoítos o algunos merozoítos pueden abandonar los enterocitos y migrar hacia diferentes órganos (principalmente bazo, nódulos linfáticos e hígado), donde formarán quistes adormecidos denominados hipnozoítos, que pueden perdurar por un largo periodo de tiempo. La gametogonia (reproducción sexual) se da en el intestino a partir de los merozoítos, e incluye la formación de ooquistes inmaduros que serán eliminados con las heces a partir del 5° o 6° día post infección, dependiendo la especie. La esporogonia ocurre en el ambiente al cabo de 24-48 horas bajo condiciones apropiadas de temperatura y humedad, generando ooquistes maduros. La principal vía de entrada para los ooquistes infectantes es la oral, cuya transmisión se produce a partir del agua y alimentos contaminados con ooquistes esporulados (Rosa & Ribicich, 2012; Fig. 1).

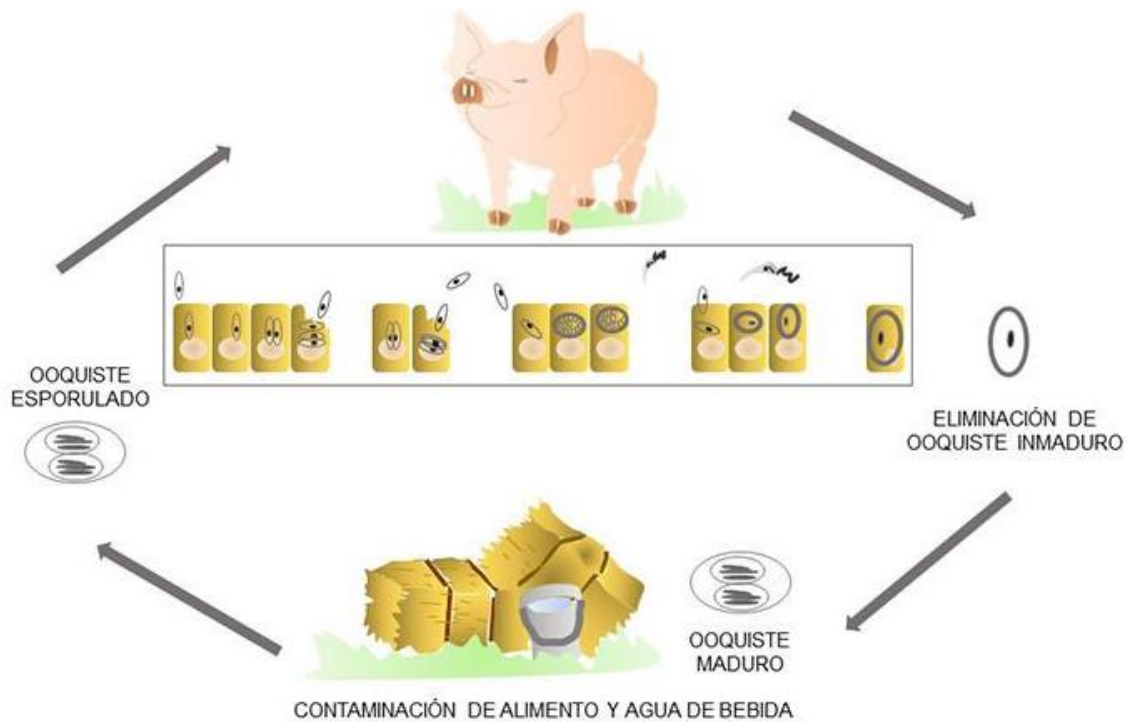


Figura 1. Ciclo de vida de *Isospora suis*.

Patogenicidad y sintomatología

Se han descrito numerosas especies que se comportan de manera diferente dependiendo del hospedador al que afectan y su importancia clínica. En perros y gatos existen las especies *I. canis* e *I. felis* respectivamente, que por lo general son apatógenas; pero sí existe para los caninos otro grupo de especies con importancia clínica denominado *I. ohioensis*¹. Por otro lado, en los gatos, *I. rivolta* (de morfología similar a *I. ohioensis*) puede tener cierta relevancia clínica en los animales muy jóvenes. Respecto al ganado porcino, la especie *I. suis* tiene gran implicancia, ya que es responsable del síndrome de diarrea neonatal porcina. En humanos, la especie *I. belli* puede adquirir riesgo sanitario principalmente en personas inmunodeprimidas. Otras especies importantes descritas son *I. serini* e *I. canaria* que parasitan a canarios, *I. erinacei* que parasita a erizos, e *I. lacazei*, cuyo hospedador es el gorrión (Bowman, 2011).

Los ooquistes se desinfectan generando la invasión, por parte de los esporozoítos, del epitelio apical de las vellosidades del intestino delgado. Durante las fases asexuales se produce destrucción epitelial, que se caracteriza por las lesiones a nivel macroscópico en yeyuno e íleon y a nivel microscópico (atrofia y fusión de vellosidades e hiperplasia de las criptas). Estas lesiones ocasionan la eliminación de heces pastosas, luego malolientes, acuosas, blanquecinas, blanco-amarillentas o grisáceas. Puede haber vómito, retraso del crecimiento y erizamiento piloso, aspecto que puede permanecer por varias semanas. Aunque la morbilidad es alta, la mortalidad es

menor al 20% si no hay complicaciones con otros agentes. En humanos, principalmente en situaciones de inmunodepresión, la infección crónica puede causar atrofia vellositaria, diarrea intermitente, mala absorción y fiebre (Lindsay et al., 1997).

Epidemiología

La infección por *Isoospora* spp. ha sido reportada a nivel mundial. Por ejemplo, la coccidiosis porcina por *I. suis* es muy importante a nivel mundial, formando parte del síndrome de diarrea neonatal porcina. En cría intensiva, la isosporosis está en relación con los modernos sistemas de producción, con instalaciones provistas de calefacción, el empleo de parideras especiales y otras prácticas que permiten ciclos continuos de producción. La forma infectante es el ooquiste esporulado en el medio ambiente. La esporulación es favorecida por las altas temperaturas (32-35°C) y la humedad que suele ser elevada en las parideras, y otros sectores de los establecimientos, permaneciendo los ooquistes viables por 10 meses aproximadamente. Afecta principalmente a lechones lactantes, entre 5-15 días de vida, aunque se puede observar hasta las 3 semanas. Estos animales jóvenes son a su vez responsables de la eliminación de un elevado número de ooquistes, especialmente en los episodios de diarrea producida por el parásito. Los cerdos de mayor edad son resistentes, se inmunizan y dejan de ser eliminadores de ooquistes, o los emiten en muy escasa cantidad (Melnhorn, 2008).

La mayoría de los coccidios de caninos y felinos suelen ser no patogénicos, o solo en forma moderada. Sin embargo, la presencia de *Isoospora* spp. en perros y gatos puede ser un factor causal importante del síndrome diarreico, a menudo asociado a infecciones secundarias en cachorros de perros y gatos de corta edad. La especie de coccidio involucrado también influye en la aparición de enfermedad clínica. *I. canis* es considerada una especie apatógena pero las infecciones por *I. ohioensis* suelen presentarse con sintomatología marcada.¹³ Los animales más vulnerables a estas infecciones son los que se encuentran en condiciones de hacinamiento como en los criaderos caninos, donde el saneamiento muchas veces resulta deficiente.

En humanos, la presencia de *Isoospora* spp. con manifestaciones clínicas es poco común. No obstante, *I. belli*, una especie con ciclo monoxeno, característica del intestino delgado de humanos, puede ser responsable de sintomatología intestinal leve, adquiriendo mayor grado de atención en personas inmunodeprimidas.

¹³ *Isoospora ohioensis* corresponde en realidad a un grupo o complejo de especies cuyos ooquistes tienen morfología muy similar y no pueden diferenciarse por microscopía óptica. Las especies que componen el complejo son *I. ohioensis*, *I. borruwsi* e *I. neorivolta*.

Diagnóstico y observación

El método principal de diagnóstico para *Isospora* spp. se basa en la búsqueda de ooquistes en la materia fecal mediante técnicas estandarizadas de flotación y centrifugación, como por ejemplo la técnica de Sheather. Debido a que los ooquistes pueden a menudo eliminarse solo en pequeñas cantidades y/o de manera intermitente, se recomienda reiterar el análisis o realizar estudios seriados cuando los resultados son negativos y se continúa sospechando de su presencia. Si se recuperan ooquistes, puede también realizarse la esporulación para establecer la diferencia con el género *Eimeria*. En otros casos, se realiza la coloración con Giemsa del material obtenido por raspado de las lesiones intestinales para hallar estadios del ciclo parasitario, especialmente los característicos merozoítos de tipo I emparejados, ausentes en la infección por *Eimeria* spp. Asimismo, es importante realizar un diagnóstico diferencial con otras posibles causas de diarrea como las dietéticas, virales, bacterianas o las ocasionadas por otros parásitos. Aun así, muchas veces el diagnóstico, basado en signos clínicos y/o presencia de alto número de ooquistes en las heces, resulta insuficiente. Esto se debe a que, por un lado, en las heces de hospedadores sanos puede encontrarse un gran número de ooquistes y, por otro lado, porque a veces se producen infecciones graves e incluso fatales durante las primeras fases asexuales de la infección, antes de que los ooquistes hayan tenido tiempo de desarrollarse. Hay que tener presente que en estos casos la enfermedad se manifiesta, pero los ooquistes no aparecen todavía en las heces. El diagnóstico postmortem se basa en las lesiones macroscópicas y microscópicas, que varían considerablemente en función del hospedador y la especie parásita involucrada, así como de los estadios sexuales y asexuales del parásito. Las fases parasitarias se encuentran rodeadas por vacuolas parasitóforas en los enterocitos y las células de la lámina propia. A pesar que la manera más adecuada de observar los parásitos es mediante las técnicas histológicas, los frotis directos son también confiables. Además, con frecuencia se pueden identificar ooquistes y merozoítos en frotis o concentrados de contenido intestinal (Bowman, 2011).

Referencias

- Barta, J. R., Schrenzel, M. D., Carreno, R., & Rideout, B. A. (2005). The genus *Atoxoplasma* (Garnham 1950) as a junior objective synonym of the genus *Isospora* (Schneider 1881) species infecting birds and resurrection of *Cystoisospora* (Frenkel 1977) as the correct genus for *Isospora* species infecting mammals. *Journal of Parasitology*, 91(3), 726-727.
- Bowman, D. D. (2011). *Georgis' Parasitología para veterinarios-E-Book*. Elsevier Health Sciences.
- Cordero del Campillo, M., Rojo Vázquez, F. A., Martínez Fernández, A. R., Sanchez Acedo, M. C., Hernández Rodríguez, S., Navarrete López-Cozar, I. & Carvalho Varela, M. (1999). *Parasitología Veterinaria*. McGraw-Hill-Interamericana de España, SAU.

- Greiner, E. C. (2008). *Isospora, Atoxoplasma, and Sarcocystis. Parasitic Diseases of Wild Birds*, 108-119.
- Lindsay, D. S., Dubey, J. P., & Blagburn, B. L. (1997). Biology of *Isospora* spp. from humans, nonhuman primates, and domestic animals. *Clinical Microbiology Reviews*, 10(1), 19-34.
- Mehlhorn, H. (2008). Encyclopedia of parasitology: Volume 1, AM. *Encyclopedia of parasitology: Volume 1, AM.*, (Edn. 3).
- Rosa, A., & Ribicich, M. (2012). *Parasitología y enfermedades parasitarias en veterinaria* (No. 595 ROSp).

CAPÍTULO 15

Neospora caninum

Lucía María Campero, Andrea Dellarupe, Magdalena Rambeaud y M. Cecilia Venturini

Clasificación

Phylum: Apicomplexa

Clase: Sporozoasida

Orden: Eucoccidiorida

Familia: Sarcocystidae

Neospora caninum es un protozoo parásito que causa la neosporosis, una enfermedad global, cuyo efecto negativo sobre la eficiencia reproductiva se manifiesta por las grandes pérdidas económicas que causa en la ganadería bovina. En el bovino provoca abortos y frecuentemente produce el nacimiento de animales congénitamente infectados. En el perro genera diversos cuadros neuromusculares.

Morfología

Neospora caninum presenta tres estados infectantes: **taquizoítos**, **quistes tisulares** y **ooquistes**. Los taquizoítos y quistes tisulares son estadios intracelulares de los hospedadores infectados. Los **taquizoítos** de *N. caninum* tienen forma de semiluna, de aproximadamente 6 µm x 2 µm y carecen de gránulos de amilopectina. Pueden estar en distintos tipos celulares y cada célula hospedadora puede contener varios taquizoítos, alojados dentro de la vacuola parasitófora en el citoplasma. Cada taquizoíto tiene roptrias con contenido electrodensó, algunas de las que se extienden posteriormente al núcleo.

Los **quistes tisulares** son redondos u ovoides, su tamaño varía considerablemente, dependiendo del número de **bradizoítos** que alojen en su interior. En los perros se han registrado quistes tisulares de hasta 107 µm de diámetro con una pared de 4 µm de espesor. En bovinos, los quistes tisulares se encuentran principalmente en cerebro y médula espinal donde raramente exceden las 50 µm de diámetro con una pared < a 2,5 µm de espesor. Los bradizoítos también

tienen forma de semiluna de 8 μm x 2 μm , poseen un núcleo terminal y contienen algunos gránulos de amilopectina. Suelen encontrarse quistes tisulares en tejido extraneural como en músculo esquelético.

Los **ooquistes** tienen forma esférica o subsférica de 10-12 μm , de pared lisa de 0,6-0,8 μm de espesor, sin micrópilo. Se eliminan en estado no esporulado en la materia fecal del hospedador definitivo. Esporulan en el ambiente, observándose en su interior 2 **esporocistos** elipsoidales (8 μm x 6 μm) con 4 **esporozoítos** cada uno (7 μm x 2 μm) de forma alargada.

Ciclo biológico

Neospora caninum es un organismo de vida endocelular obligado, no zoonótico, con un ciclo de vida heteroxeno, donde intervienen dos tipos de hospedadores, los hospedadores definitivos (HD) en los que se completa la fase sexual, y los intermediarios (HI) en los que se lleva a cabo la fase asexual. Existen 3 formas infectantes: taquizoítos, bradizoítos (quistes) y esporozoítos (ooquistes).

Los taquizoítos y bradizoítos se localizan en diferentes tejidos de los HI y HD, ambos son estadios intracelulares asexuales del parásito, que conservan la morfología y características ultraestructurales típicas de las fases infectivas de los protozoos apicomplexa. Los esporozoítos se encuentran dentro de los ooquistes que son excretados en la materia fecal de los HD.

Los HD descritos hasta el presente son los cánidos como el perro (McAllister et al., 1998; Basso et al., 2001), coyote (*Canis latrans*) (Gondim et al., 2004), dingo (*Canis lupus dingo*) (King et al., 2010) y el lobo gris (*Canis lupus*) (Dubey et al., 2011). En ellos se cumplen tanto la fase extraintestinal (esquizogonia) como la intestinal (gametogonia) del ciclo que se cree precede a la formación de los ooquistes, desempeñando el rol tanto de HD como de HI. Los ooquistes son eliminados al ambiente no esporulados, y luego de 1 a 3 días esporulan, transformándose así en infectantes y volviéndose resistentes en el ambiente, por lo que son claves en la epidemiología de la neosporosis.

Varios rumiantes actúan como HI, entre ellos, el ganado bovino, caprino, ovino, ciervos y búfalos. Sin embargo, el bovino se considera el HI más importante ya que en él se producen los signos más relevantes que generan importantes pérdidas económicas a nivel mundial. Por otro lado, *N. caninum* ha sido también detectado serológicamente y/o por presencia de ADN mediante la técnica de PCR, en una amplia variedad de especies tanto domésticas (equinos, felinos, suinos, camélidos y aves, entre otros), como silvestres (mapaches, zorro rojo, lobo, lince, corzo, venado de cola blanca, gorrión; rinoceronte, roedores; carpincho, topo campesino, conejo, liebre europea, entre otros).

Cuando el HI ingiere los ooquistes esporulados presentes en pasturas y/o aguas contaminadas, éstos pierden la pared ooquística en el tracto gastrointestinal y liberan los esporozoítos, que atraviesan la pared intestinal produciéndose una multiplicación asexual extraintestinal, con for-

mación de taquizoítos (esquizozoítos de división rápida) en diversos órganos y tejidos, destruyendo las células infectadas y ocasionando parasitemia durante la fase aguda de la infección. En etapas posteriores, los taquizoítos penetran en las células de tejidos neuromusculares, continúan la esquizogonia sin destruir a la célula hospedadora, dando lugar a los bradizoítos (esquizozoítos de división lenta) contenidos en quistes tisulares. Si el HD ingiere tejidos con dichos quistes u ooquistes del medio, se infectará, completando así el ciclo (Fig. 1).

Existen dos vías de transmisión, la vía horizontal y la vertical. La *transmisión horizontal* ocurre cuando un animal se infecta ya sea por la ingesta de taquizoítos y/o quistes tisulares o bien por consumir agua y/o alimentos contaminados con ooquistes esporulados. La *transmisión vertical* (transplacentaria) ocurre durante la preñez, cuando el feto adquiere la infección a través de su madre y suele ser la vía de transmisión más común y efectiva en el bovino (Fig. 1) (Dubey & Schares, 2011). A su vez, según el origen de esta infección transplacentaria, se dice que la transmisión es “*exógena*”, cuando la madre adquiere una primoinfección al ingerir pasturas o agua contaminadas con ooquistes esporulados del ambiente, mientras que la transmisión es “*endógena*” cuando el feto se infecta como consecuencia de la reactivación de una infección crónica latente de la madre (recrudescencia) (Trees & Williams, 2005) (Fig. 2). Si bien en ambos casos el feto infectado puede ser abortado, generalmente entre el 3er y 8vo mes de gestación, en la mayoría de los casos de transmisión transplacentaria endógena nacen terneros sanos, pero congénitamente infectados (Pare et al., 1996).

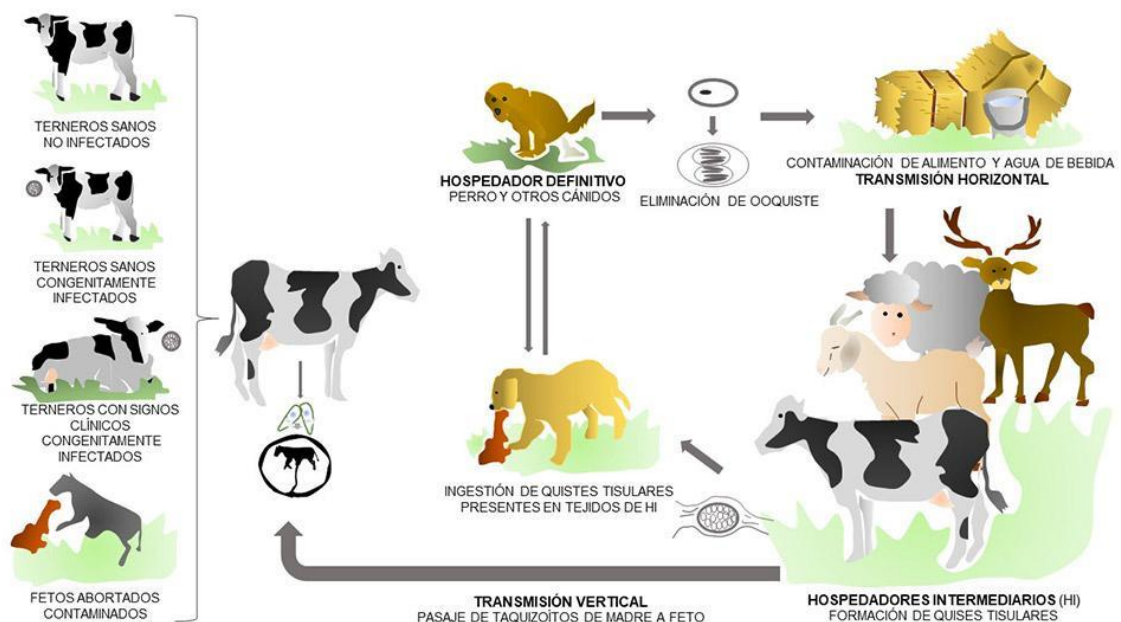


Figura 1. Ciclo de vida de *Neospora caninum*.

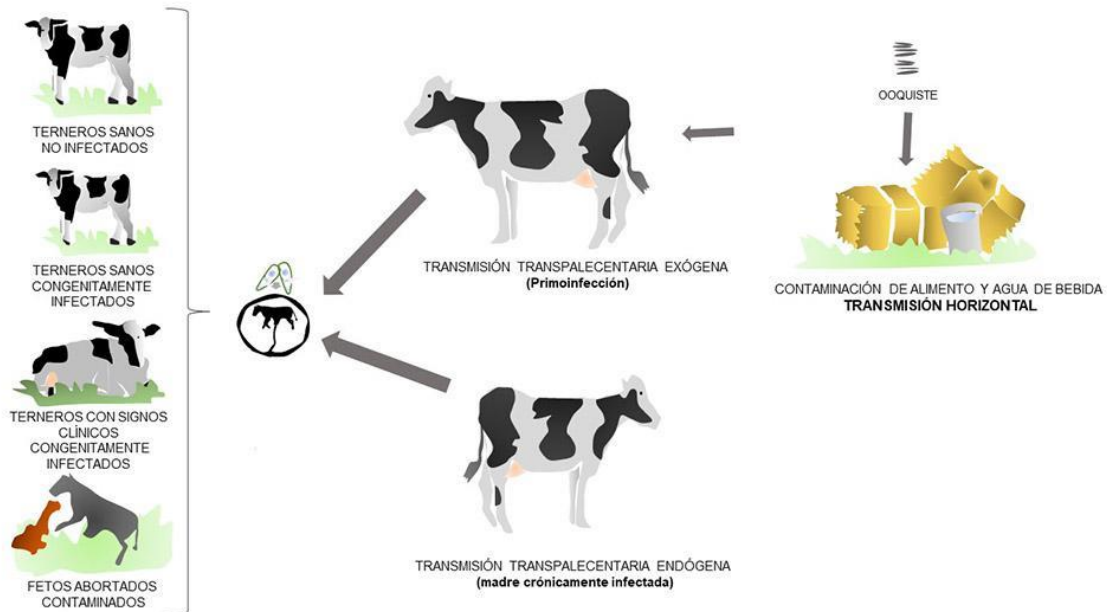


Figura 2. Ciclo de vida de *Neospora caninum*.

Patogenicidad y sintomatología

Los signos clínicos ante la infección por *N. caninum*, estarán determinados por la edad del animal, sexo, estado inmune, número y forma infectante, la predisposición genética individual, la parte del sistema nervioso central (SNC) afectada, y en el caso de las hembras preñadas, por el momento de la gestación en que se produzca la infección.

El principal signo clínico en los bovinos es el aborto, aunque también puede observarse excepcionalmente nacimiento de terneros débiles, con signología nerviosa. Sin embargo, en la mayoría de los casos, en hembras bovinas preñadas infectadas con *N. caninum*, la gestación resulta en el nacimiento de un ternero sano, pero congénitamente infectado. La transmisión vertical puede ocurrir en gestaciones sucesivas, y cuando las terneras congénitamente infectadas se conservan para reposición en el rodeo, pueden también transmitir la infección a su descendencia, lo cual resulta en la persistencia endémica de la infección en el establecimiento. La mayoría de los abortos bovinos causados por *N. caninum* ocurren entre los 4 y 7 meses de gestación. Sin embargo, el riesgo de transmisión del parásito al feto aumenta a medida que progresa la edad gestacional. En consecuencia, una infección en los estadios tempranos de la preñez probablemente resulte en pérdidas embrionarias o abortos, mientras que una infección en etapas tardías de la gestación resultará en una eficiente transmisión transplacentaria y nacimiento de terneros sanos congénitamente infectados.

En los caninos, la neosporosis se considera una enfermedad primaria del SNC y sistema músculo-esquelético, pudiendo comprometer a diversos órganos. Los taquizoítos son responsables de la mayor parte de la acción citopática y daño tisular. En los casos clínicos se observan

principalmente manifestaciones neuromusculares debido a la meningoencefalitis, miositis o polirradiculoneuritis. Los cachorros generalmente desarrollan paresia progresiva, hiperextensión rígida de los miembros posteriores y atrofia muscular. La vía de transmisión transplacentaria es también muy eficiente en caninos, y la mayoría de los signos ocurren como una exacerbación de una infección adquirida congénitamente. Las perras con infección subclínica pueden transmitir el parásito en forma vertical a varias camadas sucesivas, aunque no todos los cachorros de una misma camada están siempre infectados (Cole et al., 1995). A su vez algunos cachorros desarrollan signos clínicos entre las dos semanas y los seis meses de edad, mientras que en otros la infección se puede mantener en forma subclínica durante toda la vida del animal u ocurrir una reactivación posterior.

Respuesta inmune

Neospora caninum es un protozoo de vida intracelular. Por eso, la respuesta inmune celular es la que está relacionada con la protección de la enfermedad, si bien cuando el hospedador se infecta produce también anticuerpos específicos. Las células dendríticas y macrófagos representan la primera línea de defensa que permite al hospedador activar mecanismos para contener la infección mientras la inmunidad adaptativa comienza a activarse. Las citoquinas resultantes de la activación de la respuesta innata orientan y modulan la respuesta adaptativa, que será responsable de contener la infección. En este sentido, la inmunidad protectora frente a la infección por *N. caninum* es iniciada por el eje interleuquina (IL)12 /interferón γ (IFN γ). Cuando los macrófagos y células dendríticas contactan con el patógeno, producen IL12, la cual polariza la diferenciación de los linfocitos TCD4 a un perfil Th1, productor de IFN γ . Esta citoquina es fundamental en la protección, particularmente en la etapa aguda de la infección por *N. caninum*, limitando la proliferación parasitaria en distintos tejidos y células (Innes et al., 1995). Adicionalmente, las células NK y linfocitos TCD8 juegan un rol clave en el control de las infecciones por parásitos intracelulares como *N. caninum*. Dichas poblaciones celulares, además de ser potentes productoras de IFN γ , eliminan células infectadas causando su muerte por apoptosis (Boysen et al., 2006).

Altos niveles de anticuerpos son detectables en los animales luego de la infección, los cuales perduran durante meses; sin embargo, su rol en la protección de la infección por *N. caninum* no es claro. Es posible que los anticuerpos actúen inhibiendo la invasión de las células blanco, en los momentos de la infección donde los taquizoítos se encuentran extracelularmente (Innes et al., 2002).

Tanto una primoinfección como una reactivación de una infección crónica por *N. caninum* en el momento de la preñez, constituyen una situación compleja a nivel inmunológico, ya que la hembra preñada debe, por un lado, intentar contener la infección a través de las citoquinas y mecanismos mencionados anteriormente, y, por otro lado, garantizar el buen término de la ges-

tación. Algunas citoquinas y mecanismos beneficiosos para intentar controlar la infección (respuesta pro-inflamatoria y generación de un perfil Th1), resultan perjudiciales para la unidad feto-placenta, antagonizando con el buen término de la preñez (Tangri & Ragupathy, 1993; Innes et al., 2005). Contrariamente, los tejidos de unión feto-placenta, producen citoquinas progestacionales características de la respuesta Th2 (IL4, IL10, factor transformante del crecimiento- β), fenómeno favorecido por los altos niveles de progesterona. Esta hormona inhibe la producción de óxido nítrico y factor de necrosis tumoral- α , como también la actividad de las células NK. De aquí surge un “dilema” para el sistema inmune de la hembra preñada. Por un lado, es necesaria una respuesta Th1 dominante para combatir la infección, resultando en la producción de citoquinas inflamatorias y perjudiciales para el feto. Por otra parte, la progesterona y otros mecanismos inmunomoduladores, inducen la producción de citoquinas de la respuesta Th2 que no se relacionan directamente con la protección, pero sí lo hacen con la posibilidad de continuar la preñez. A su vez, el momento de la gestación en que el parásito se encuentre activo, determinará, especialmente en los bovinos, la manifestación clínica de la enfermedad.

La capacidad del feto de desarrollar una respuesta inmune aumenta a medida que progresa la gestación. En bovinos, a partir del segundo tercio de la preñez, el feto es capaz de desarrollar tanto una respuesta inmune celular como humoral (mediada por anticuerpos). Por lo tanto, la inmunocompetencia del feto al momento de la infección por *N. caninum* determinará la severidad de la enfermedad y la carga parasitaria en los tejidos fetales, siendo ambas progresivamente menores a medida que la infección ocurre más tardíamente en la gestación. En bovinos, cuando la infección ocurre en el primer o segundo tercio de la preñez, se detecta *N. caninum* en varios tejidos fetales (cerebro, corazón, riñón y pulmón), mientras que sólo se detectan parásitos en el cerebro cuando la infección ocurre en el tercer trimestre de preñez, evidenciando la importancia de la edad fetal en la severidad de la enfermedad (Collantes-Fernández et al., 2006). Por lo tanto, una infección fetal hacia el final de la preñez, probablemente resulte en el nacimiento de terneros sanos, pero congénitamente infectados, que, de ser conservados para reposición en el rodeo, pueden mantener la infección de forma endémica.

Diagnóstico y observación

El diagnóstico de neosporosis se puede realizar a nivel individual (en un animal), a nivel poblacional (grupo de animales o rodeo) o bien a partir de muestras de tejidos infectados (por ejemplo, un feto abortado).

Los métodos **directos** utilizados para el diagnóstico de *N. caninum* son: la histopatología e inmunohistoquímica (HP/IHQ), la reacción en cadena de la polimerasa (PCR), la observación de formas infectivas y el aislamiento. A continuación, se describen brevemente cada una de ellos.

La técnica de **HP** detecta cambios/lesiones asociadas a *N. caninum* en el tejido analizado. Las principales lesiones compatibles con *N. caninum* son: encefalomiелitis multifocal no supurativa, miocarditis focal a difusa no supurativa, hepatitis periportal, neumonía intersticial, placentitis linfocítica multifocal (Campero et al., 1998; Anderson et al., 2000; Campero et al., 2020) (Fig. 3).

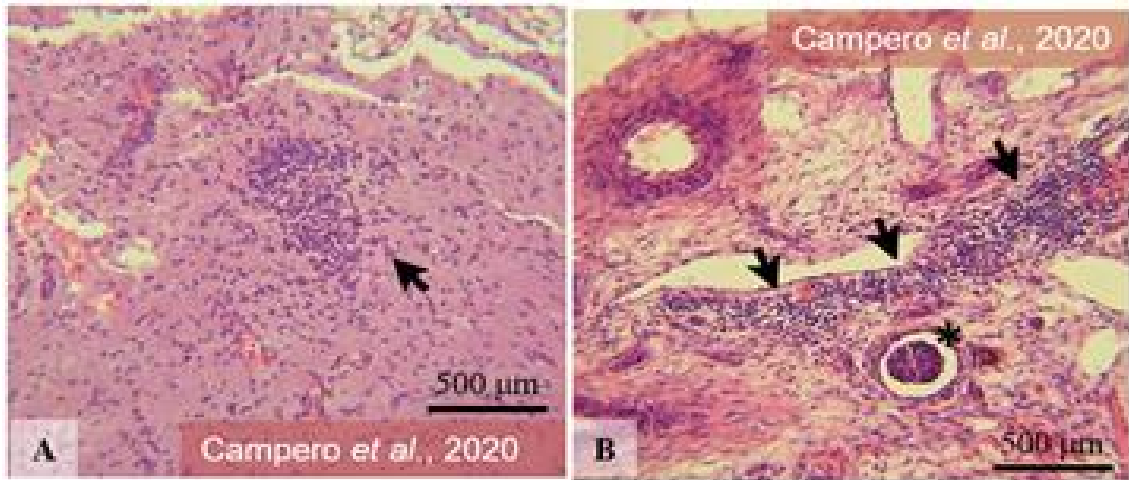


Figura 3. Microfotografías de lesiones histopatológicas halladas en un feto bovino (tinción hematoxilina eosina -H&E-, 100X). **(A)** Foco de gliosis (flecha) en corteza cerebral. **(B)** Hemorragia (asterisco) e infiltrado linfocítico intersticial (flechas) en riñón.

La **IHQ** es complementaria a la HP; se realiza a partir de las secciones donde se hallaron lesiones compatibles con *N. caninum*. La técnica requiere de sueros hiperinmunes anti-taquizoítos de *N. caninum* que evidencian específicamente las formas parasitarias infectivas (taquizoítos, *clusters* de taquizoítos, quistes tisulares). Tanto la HP como la IHQ son técnicas de sensibilidad variable pero esenciales para confirmar un diagnóstico de aborto por *N. caninum* (Wouda et al., 1997; Morrell et al., 2020).

Una técnica altamente sensible y específica que permite la identificación de ADN de *N. caninum* es la **PCR**. Se realiza a partir de ADN extraído de tejidos provenientes de fetos abortados o en muestras de líquido amniótico, sangre, leche, etc. y en heces del HD para la detección de ooquistes.

También es posible la **observación directa de formas infectivas**, ya sea para la detección de taquizoítos o quistes tisulares en improntas de tejidos (se puede facilitar la lectura con una tinción H&E, Giemsa, rapid Diff Quick®) o de ooquistes presentes en la materia fecal. En caso de detectar al microscopio formas infectivas compatibles con el protozooario, se debe confirmar que se trate efectivamente de *N. caninum*. Los quistes tisulares deben confirmarse mediante PCR o HP/IHQ, ya que podría tratarse de otro protozooario formador de quistes. En el caso de la detección de ooquistes por microscopía, es necesario realizar una PCR para confirmar que sean de *N. caninum*, debido a la existencia de ooquistes tipo-*Hammondia* que poseen similar tamaño y morfología.

El **aislamiento** de taquizoítos viables de *N. caninum* confirma el diagnóstico. Sin embargo, la metodología es laboriosa, requiere personal entrenado y depende de materiales y equipamiento frecuentemente no disponibles en los laboratorios donde se realiza el diagnóstico de rutina. Entre los factores condicionan un aislamiento exitoso se incluyen el tipo de tejido/muestra seleccionada

para aislamiento, su estado de conservación y la carga parasitaria presente. El protocolo estandarizado de elección debe incluir la multiplicación inicial de los taquizoítos de *N. caninum* en animales de laboratorio susceptibles a la enfermedad (ratones IFN γ knock-out, Nude), y el aislamiento *in vitro* utilizando medios de cultivo, líneas celulares y atmósferas adecuadas para su incubación (Campero et al., 2015b, 2021).

La caracterización genética de un aislamiento requiere del uso de marcadores moleculares específicos (ej. análisis multilocus de microsatélites, MLST). Los microsatélites también se utilizan en estudios epidemiológicos (Basso et al., 2010) y poblacionales (Regidor-Cerrillo et al., 2013).

Los métodos **indirectos** se fundamentan en la detección de anticuerpos específicos frente a *N. caninum* presentes principalmente en suero, pero también podrían buscarse en líquido amniótico, leche, entre otros. Las técnicas más utilizadas son la técnica de inmunofluorescencia indirecta (IFI), enzoinmunoensayos (ELISAs) indirectos y aglutinación, utilizando en algunos casos el *immuno-blot* como prueba confirmatoria. A continuación, se describen brevemente cada una de ellas.

La IFI ha sido ampliamente utilizada como prueba serológica diagnóstica de neosporosis (Dubey et al., 1988). La excitación con luz UV genera una fluorescencia que se interpreta como positiva cuando se aprecia de manera ininterrumpida en toda la superficie del taquizoíto (Fig. 4). La IFI permite titular sueros, de modo que es una herramienta útil para monitorear fluctuaciones de anticuerpos. Sin embargo, factores como la calidad del microscopio y tipo de luz utilizada, el conjugado y dilución empleada sumado a la experiencia del operador, son factores que sin lugar a dudas condicionarán los resultados y, por ende, la eficiencia de la IFI. Los puntos de corte deben ser estandarizados en cada laboratorio según sus propias condiciones, especie animal y objetivo del diagnóstico (Campero et al., 2018).

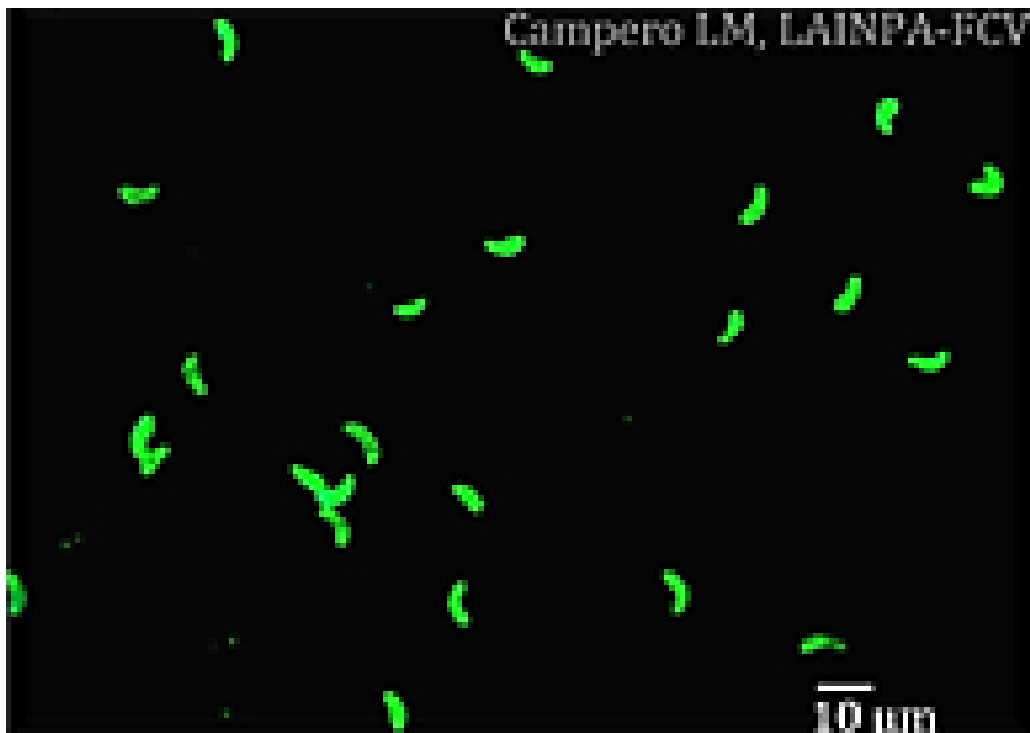


Figura 4. Microfotografía de IFI positiva en un suero bovino a título de corte 1:200.

En las pruebas de **ELISAs**, el antígeno conocido ya sea completo o tratado por diversos mecanismos, es usado para cubrir los pocillos de una policubeta. La ventaja del ELISA sobre la IFI radica en que el registro de la reacción se realiza de un modo objetivo por medio de un espectrofotómetro y la prueba puede ser automatizada. Además, es una prueba adecuada para analizar un gran número de muestras (Dubey & Schares, 2006). Existen distintos tipos de ELISAs: indirectos, de competición y de avidéz; disponibles comercialmente o como formatos caseros (*in-house*). En una infección reciente la avidéz es muy baja y progresivamente al madurar la respuesta inmune, los valores de avidéz aumentan, siendo más elevados en infecciones crónicas (Björkman et al., 1999). Por ello, los ELISAs de avidéz se valen de este principio para discriminar una infección reciente de una infección crónica. Es importante considerar que al adquirir kits comerciales o en el diseño de ELISAs de desarrollo propio, se deben estandarizar los títulos de corte según la zona geográfica donde serán utilizados (OIE, 2019). Así se refleja en los hallazgos de Campero et al. (2018) que detectaron una gran variación entre pruebas diagnósticas utilizadas de rutina para neosporosis bovina en Iberoamérica (IFI, ELISA comercial y ELISA *in-house*).

En la **aglutinación directa** se utilizan taquizoítos intactos tratados con formalina que aglutinan frente a la presencia de anticuerpos específicos en el suero problema. Debido a su sencillez y versatilidad, la prueba de aglutinación directa tiene el potencial de ser utilizada para el diagnóstico de distintas especies ya que no requiere del uso de un conjugado anti-especie, siendo aplicable para el diagnóstico en especies silvestres (Dubey & Schares, 2006).

El **immunoblot** (IB) es una prueba serológica que evalúa la inmunorreacción entre un antígeno separado según su peso relativo en una electroforesis (SDS-PAGE) e inmunotransferido a una membrana de nitrocelulosa o polivinildifluoreno y el suero problema. La lectura de resultados implica la detección visual de inmunorreacciones hacia los siguientes antígenos inmunodominantes (IDAs) en condiciones no reducidas: 19, 29, 30, 33 y 37 kDa. Se considera que una muestra es positiva cuando se registra reacción hacia ≥ 2 IDAs (Schaes et al., 1999; Campero et al., 2015a) (Fig. 5).

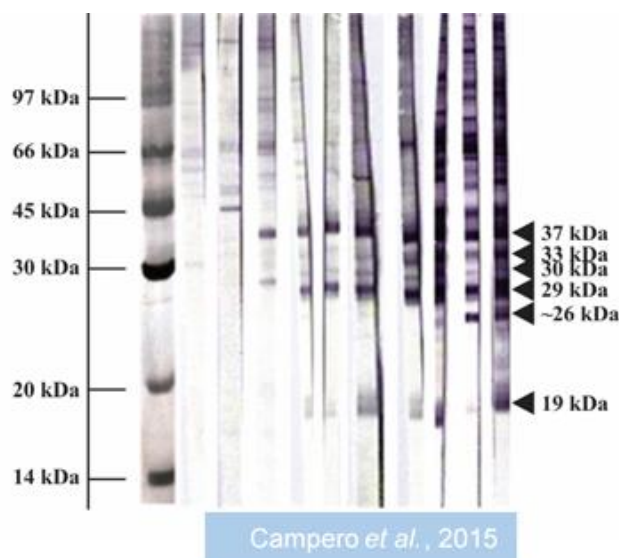


Figura 5. Patrón representativo de antígenos inmunodominantes para *N. caninum* con sueros bovinos positivos por IB en condiciones no reducidas.

Diagnóstico e interpretación de resultados: algunas consideraciones

Los ELISAs son muy utilizados para el diagnóstico de la neosporosis bovina debido a su automatización y objetividad en la interpretación de resultados. También se puede aplicar la IFI a un determinado título de corte. La prueba de IB no se realiza de rutina en el diagnóstico, aunque se ha demostrado que su uso en la serología fetal aumenta la sensibilidad del diagnóstico (Söndgen et al., 2001).

En bovinos, la serología en un animal individual ofrece limitada información, ya que muchos bovinos seropositivos no abortan y el nivel de anticuerpos varía mucho durante la gestación (Stenlund et al., 1999; Quintallina-Gozalo et al., 2000). Sin embargo, a nivel de rodeo, la serología aporta valiosa información. En un establecimiento donde se registren abortos y se sospecha de neosporosis, es recomendable realizar el sangrado de todas o bien de un número representativo de las hembras que abortaron y también acompañar con serología de igual número de hembras preñadas (compañeras). A través análisis estadísticos como χ^2 o la prueba exacta de Fisher, es posible evaluar la asociación entre aborto y seropositividad. Disponer de muestras de suero de las vacas que abortaron y de las que tuvieron partos normales, permite fortalecer los diagnósticos presuntivos obtenidos mediante serología (Moore et al., 2003).

El diagnóstico del aborto implica la ejecución de una batería de pruebas diagnósticas para obtener información que oriente el diagnóstico. Se debe realizar serología de la madre, HP/IHQ y PCR sobre el feto. La serología fetal debe interpretarse criteriosamente dado que un resultado negativo no necesariamente implica ausencia de infección. Factores como la maduración del sistema inmune del feto, el tiempo entre infección y aborto y la posible autólisis de inmunoglobulinas pueden enmascarar falsos negativos.

En el caso de perros, la prueba serológica más utilizada para el diagnóstico de neosporosis es la IFI, con un título de corte de 1:50, a título final. Si bien perros que eliminan ooquistes no necesariamente seroconvierten, una serología positiva en perros con signología clínica confirmaría el diagnóstico y permitiría interpretar la evolución de la enfermedad. También se utiliza la serología para evaluar la efectividad del tratamiento (Dubey, 2013).

Referencias

- Álvarez-García, G., Pereira-Bueno, J., Gómez-Bautista, M., & Ortega-Mora, L. M. (2002). Pattern of recognition of *Neospora caninum* tachyzoite antigens by naturally infected pregnant cattle and aborted fetuses. *Veterinary Parasitology*, 107(1-2), 15-27. [https://doi.org/10.1016/S0304-4017\(02\)00091-2](https://doi.org/10.1016/S0304-4017(02)00091-2).
- Anderson, M. L., Andrianarivo, A. G., & Conrad, P. A. (2000). Neosporosis in cattle. *Animal Reproduction Science*, 60-61, 417-431. [https://doi.org/10.1016/S0378-4320\(00\)00117-2](https://doi.org/10.1016/S0378-4320(00)00117-2).
- Basso, W., Schares, S., Minke, L., Bärwald, A., Maksimov, A., Peters, M., Schulze, C., Müller, M., Conraths, F. J., & Schares, G. (2010). Microsatellite typing and avidity analysis suggest a common

- source of infection in herds with epidemic *Neospora caninum*-associated bovine abortion. *Veterinary Parasitology*, 173(1-2), 24-31. <https://doi.org/10.1016/j.vetpar.2010.06.009>.
- Basso, W., Venturini, L., Venturini, M. C., Hill, D. E., Kwok, O. C., Shen, S. K., & Dubey, J. P. (2001). First isolation of *Neospora caninum* from the feces of a naturally infected dog. *Journal of Parasitology*, 87(3), 612-618. [https://doi.org/10.1645/0022-3395\(2001\)087\[0612:FIONCF\]2.0.CO;2](https://doi.org/10.1645/0022-3395(2001)087[0612:FIONCF]2.0.CO;2).
- Björkman, C., Näslund, K., Stenlund, S., Maley, S. W., Buxton, D., & Ugglå, A. (1999). An IgG avidity ELISA to discriminate between recent and chronic *Neospora caninum* infection. *Journal of Veterinary Diagnostic Investigation*, 11(1), 41-44. <https://doi.org/10.1177/104063879901100106>.
- Boysen, P., Klevar, S., Olsen, I., & Storset, A. K. (2006). The protozoan *Neospora caninum* directly triggers bovine NK cells to produce gamma interferon and to kill infected fibroblasts. *Infection and immunity*, 74(3), 953-960. <https://doi.org/10.1128/IAI.74.2.953-960.2006>.
- Campero, C. M., Anderson, M. L., Conosciuto, G., Odriozola, H., Bretschneider, G., & Poso, M. A. (1998). *Neospora caninum*-associated abortion in a dairy herd in Argentina. *The Veterinary Record*, 143(8), 228-229. <https://doi.org/10.1136/vr.143.8.228>.
- Campero, L. M., Gual, I., Dellarupe, A., Schares, G., Moré, G., Moore, D. P., & Venturini, M. C. (2020). Isolation of *Neospora caninum* from a beef cattle fetus from Argentina: Immunopathological and molecular studies. *Veterinary Parasitology: Regional Studies and Reports*, 21, 100438. <https://doi.org/10.1016/j.vprsr.2020.100438>.
- Campero, L. M., Minke, L., More, G., Rambeaud, M., Bacigalupe, D., Moore, D. P., Hecker, Y., Campero, C. M., Schares, G., & Venturini, M. C. (2015a). Evaluation and comparison of serological methods for the detection of bovine neosporosis in Argentina. *Revista Argentina de Microbiología*, 47(4), 295-301. <https://doi.org/10.1016/j.ram.2015.07.002>.
- Campero, L. M., Moore, D. P., Echaide, I. E., Campero, C. M., & Venturini, M. C. (2021). Neosporosis bovina en Argentina: a 25 años del primer reporte en el país. *Revista Analecta Veterinaria*, 41(1), 056. <https://doi.org/10.24215/15142590e056>.
- Campero, L. M., Moreno-Gonzalo, J., Venturini, M. C., More, G., Dellarupe, A., Rambeaud, M., Echaide, I. E., Valentini, B., Campero, C. M., Moore, D. P., Cano, D. B., Fort, M., Mota, R. A., Serrano-Martínez, M. E., Cruz-Vázquez, C., Ortega-Mora, L. M., & Álvarez-García, G. (2018). An Ibero-American inter-laboratory trial to evaluate serological tests for the detection of anti-*Neospora caninum* antibodies in cattle. *Tropical Animal Health and Production*, 50(1), 75-84. <https://doi.org/10.1007/s11250-017-1401-x>.
- Campero, L. M., Venturini, M. C., Moore, D. P., Massola, L., Lagomarsino, H., García, B., Bacigalupe, D., Rambeaud, M., Pardini, L., Leunda, M. R., Schares, G., & Campero, C. M. (2015b). Isolation and molecular characterization of a new *Neospora caninum* isolate from cattle in Argentina. *Experimental Parasitology*, 155, 8-12. <https://doi.org/10.1016/j.exppara.2015.04.009>.
- Cole, R. A., Lindsay, D. S., Blagburn, B. L., Sorjonen, D. C., & Dubey, J. P. (1995). Vertical transmission of *Neospora caninum* in dogs. *The Journal of parasitology*, 81(2), 208-211.
- Collantes-Fernández, E., Rodríguez-Bertos, A., Arnaiz-Seco, I., Moreno, B., Aduriz, G., & Ortega-Mora, L. M. (2006). Influence of the stage of pregnancy on *Neospora caninum* distribution,

- parasite loads and lesions in aborted bovine fetuses. *Theriogenology*, 65(3), 629-641. <https://doi.org/10.1016/j.theriogenology.2005.06.003>.
- Dubey, J.P. (2013). Neosporosis in dogs. Commonwealth Agricultural Bureaux International. <https://doi.org/10.1079/pAVSNR20138055>.
- Dubey, J. P., Hattel, A. L., Lindsay, D. S., & Topper, M. J. (1988). Neonatal *Neospora caninum* infection in dogs: isolation of the causative agent and experimental transmission. *Journal of the American Veterinary Medical Association*, 193(10), 1259-1263.
- Dubey, J. P., Hemphill, A., Calero-Bernal, R., & Schares, G. (2017). Neosporosis in Animals. CRC Press, Boca Raton.
- Dubey, J. P., Jenkins, M. C., Rajendran, C., Miska, K., Ferreira, L. R., Martins, J., Kwok, O. C., & Choudhary, S. (2011). Gray wolf (*Canis lupus*) is a natural definitive host for *Neospora caninum*. *Veterinary Parasitology*, 181(2-4), 382-387. <https://doi.org/10.1016/j.vetpar.2011.05.018>.
- Dubey, J. P., & Schares, G. (2006). Diagnosis of bovine neosporosis. *Veterinary Parasitology*, 140(1-2), 1-34. <https://doi.org/10.1016/j.vetpar.2006.03.035>.
- Dubey, J. P., & Schares, G. (2011). Neosporosis in animals--the last five years. *Veterinary Parasitology*, 180(1-2), 90-108. <https://doi.org/10.1016/j.vetpar.2011.05.031>.
- Gondim, L. F., McAllister, M. M., Pitt, W. C., & Zemlicka, D. E. (2004). Coyotes (*Canis latrans*) are definitive hosts of *Neospora caninum*. *International Journal of Parasitology*, 34(2), 159-161. <https://doi.org/10.1016/j.ijpara.2004.01.001>.
- Innes, E. A., Andrianarivo, A. G., Bjorkman, C., Williams, D. J., & Conrad, P. A. (2002). Immune responses to *Neospora caninum* and prospects for vaccination. *Trends in Parasitology*, 18(11), 497-504. [https://doi.org/10.1016/S1471-4922\(02\)02372-3](https://doi.org/10.1016/S1471-4922(02)02372-3).
- Innes, E. A., Panton, W., Marks, J., Trees, A. J., Holmadhl, O. J. M., & Buxton, D. (1995). Interferon gamma inhibits the intracellular multiplication of *Neospora caninum* as shown by incorporation of 3H Uracil. *Journal of Comparative Pathology*, 113(1), 95-100. [https://doi.org/10.1016/S0021-9975\(05\)80075-1](https://doi.org/10.1016/S0021-9975(05)80075-1).
- Innes, E. A., Wright, S., Bartley, P., Maley, S., Macalldowie, C., Esteban-Redondo, I., & Buxton, D. (2005). The host-parasite relationship in bovine neosporosis. *Veterinary Immunology and Immunopathology*, 108(1-2), 29-36. <https://doi.org/10.1016/j.vetimm.2005.07.004>.
- King, J. S., Slapeta, J., Jenkins, D. J., Al-Qassab, S. E., Ellis, J. T., & Windsor, P. A. (2010). Australian dingoes are definitive hosts of *Neospora caninum*. *International Journal of Parasitology*, 40, 945-950. <https://doi.org/10.1016/j.ijpara.2010.01.008>.
- McAllister, M. M., Dubey, J. P., Lindsay, D. S., Jolley, W. R., Wills, R. A., & McGuire, A. M. (1998). Dogs are definitive hosts of *Neospora caninum*. *International Journal of Parasitology*, 28(9), 1473-1478.
- Moore, D. P., Campero, C. M., Odeón, A. C., Chayer, R., & Bianco, M. A. (2003). Reproductive losses due to *Neospora caninum* in a beef herd in Argentina. *Journal of Veterinary Medicine. B, Infectious Diseases and Veterinary Public Health*. 50(6), 304-308. <https://doi.org/10.1046/j.1439-0450.2003.00673.x>.

- Morrell, E. L., Campero, C. M., Cantón, G. J., Odeón, A. C., Moore, D. P., Odriozola, E., Paolicchi, F., & Fiorentino, M. A. (2019). Current trends in bovine abortion in Argentina. *Pesquisa Veterinária Brasileira*, 39(1):12-19. <https://doi.org/10.1590/1678-5150-pvb-5668>.
- OIE. (2019). Principles and methods of validation of diagnostic assays for infectious diseases. En: *Manual of Diagnostic Tests for Aquatic Animals* (pp. 1-18).
- Pare, J., Thurmond, M. C., & Hietala, S. K. (1996). Congenital *Neospora caninum* infection in dairy cattle and associated calfhoo mortality. *Canadian Journal of Veterinary Research*, 60(2), 133-139.
- Quintanilla-Gozalo, A., Pereira-Bueno, J., Seijas-Carballado, A., Costas, E., & Ortega-Mora, L. M. (2000). Observational studies in *Neospora caninum* infected dairy cattle: Relationship infection-abortion and gestational antibody fluctuations. *International Journal of Parasitology*, 30, 900-906.
- Regidor-Cerrillo, J., Díez-Fuertes, F., García-Culebras, A., Moore, D. P., González-Warleta, M., Cuevas, C., Schares, G., Katzer, F., Pedraza-Díaz, S., Mezo, M., & Ortega-Mora, L. M. (2013). Genetic diversity and geographic population structure of bovine *Neospora caninum* determined by microsatellite genotyping analysis. *PLoS One*, 8(8), e72678. <https://doi.org/10.1371/journal.pone.0072678>.
- Schares, G., Rauser, M., Zimmer, K., Peters, M., Wurm, R., Dubey, J. P., de Graaf, D. C., Edelhofer, R., Mertens, C., Hess, G., & Conraths, F. J. (1999). Serological differences in *Neospora caninum* associated epidemic and endemic abortions. *Journal of Parasitology*, 85(4), 688-694.
- Söndgen, P., Peters, M., Bärwald, A., Wurm, R., Holling, F., Conraths, F. J., & Schares, G. (2001). Bovine neosporosis: immunoblot improves foetal serology. *Veterinary Parasitology*, 102(4), 279-290. [https://doi.org/10.1016/S0304-4017\(01\)00543-X](https://doi.org/10.1016/S0304-4017(01)00543-X).
- Staubli, D., Nunez, S., Sager, H., Schares, G., & Gottstein, B. (2006). *Neospora caninum* immunoblotting improves serodiagnosis of bovine neosporosis. *Parasitology Research*, 99(6), 648-658. <https://doi.org/10.1007/s00436-006-0207-y>.
- Stenlund, S., Kindahl, H., Magnusson, U., Ugglå, A., & Björkman, C. (1999). Serum antibody profile and reproductive performance during two consecutive pregnancies of cows naturally infected with *Neospora caninum*. *Veterinary Parasitology*, 85(4), 227-234. [https://doi.org/10.1016/S0304-4017\(99\)00120-X](https://doi.org/10.1016/S0304-4017(99)00120-X).
- Tangri, S., & Ragupathy, R. (1993). Expression of cytokines in placentae of mice undergoing immunologically mediated spontaneous fetal resorptions. *Biology of Reproduction*, 49(4), 850-856. <https://doi.org/10.1095/biolreprod49.4.850>.
- Trees, A. J., & Williams, D. J. (2005). Endogenous and exogenous transplacental infection in *Neospora caninum* and *Toxoplasma gondii*. *Trends in Parasitology*, 21(12), 558-561. <https://doi.org/10.1016/j.pt.2005.09.005>.
- Wouda, W., Moen, A. R., Visser, I. J., & van Knapen, F. (1997). Bovine fetal neosporosis: a comparison of epizootic and sporadic abortion cases and different age classes with regard to lesion severity and immunohistochemical identification of organisms in brain, heart, and liver. *Journal of Veterinary Diagnostic Investigation*, 9(2), 180-185. <https://doi.org/10.1177/104063879700900212>.

CAPÍTULO 16

Sarcocystis spp.

Elisa Helman, Andrea Dellarupe y Gastón Moré

Clasificación

Phylum: Apicomplexa

Clase: Sporozoasida

Orden: Eucoccidiorida

Familia: Sarcocystidae

Sarcocystis spp. son parásitos intracelulares del *phylum* o tipo Apicomplexa, pertenecientes a la familia Sarcocystidae, conocidos vulgarmente como “*coccidios formadores de quistes*”, particularidad que explica el nombre del género (del griego *sarkos*= músculo y *kystis*= vesícula o quiste), y refuerza la relación filogenética con otros protozoos de la familia como *Neospora caninum* y *Toxoplasma gondii*.

En 1843, el investigador suizo Friedrich Miescher, fue quien por primera vez encontró quistes en músculo estriado de ratón (*Mus musculus*) y los informó como “fibrillas blanquecinas”, y durante los siguientes 20 años fueron identificados como *túbulos de Miescher* (Levine, 1986). Sin embargo, recién en 1972 fue descrito e identificado el ciclo biológico como indirecto obligado para las distintas especies que integran este género (Heydorn & Rommel, 1972). Se sabe que estos protozoos producen, por multiplicación asexual, quistes en los músculos de sus hospedadores intermediarios (HI) como los herbívoros, y ooquistes con esporocistos por reproducción sexual y esporulación, en el intestino de sus hospedadores definitivos (HD), como carnívoros, omnívoros, carroñeros o caníbales.

Actualmente, se conocen cerca de 250 especies de *Sarcocystis*, las cuales infectan mamíferos, aves y reptiles de todo el mundo. La sarcocystosis es principalmente una infección de y entre animales. Sin embargo, algunas especies como *S. hominis*, *S. suihominis* tienen homínidos como HD, que se infectan tras la ingesta de carne cruda y/o poco cocida de bovinos o porcinos, respectivamente, pudiendo producir una sintomatología digestiva leve y autolimitante. A su vez, el hombre también puede actuar como *hospedador accidental* (también conocido como *hospedador aberrante*) para varias especies de *Sarcocystis*, mediante la ingestión de ooquistes o esporocistos, con manifestaciones musculares por multiplicación asexual de los protozoos (Fayer, 2004).

Morfología

Los protozoos o **zoitos** de *Sarcocystis* spp. presentan un complejo apical completo, típico del phylum Apicomplexa. Dentro de los estadios parasitarios encontramos a los **bradizoitos** resultantes de las sucesivas divisiones asexuales lentas, que presentan la morfología de *banana* o *gajo de naranja*, tienen dimensiones variables según cada especie, pudiendo medir hasta 15-17 μm de largo y se encuentran dentro de los quistes musculares. Estos últimos presentan una pared bien definida, formada por modificaciones de la vacuola parasitófora. La misma presenta protrusiones de forma y tamaño variables que son características de cada especie o grupo de especies y que le dan valor diagnóstico. La mayoría de las especies de *Sarcocystis* producen quistes fusiformes y microscópicos, con septos o tabiques en su interior. Unas pocas especies producen quistes macroscópicos que contienen entre 10 y 20 millones de bradizoitos cada uno.

Los **ooquistes** una vez esporulados o maduros, se componen por dos **esporocistos** con cuatro **esporozoitos** cada uno y un cuerpo residual refráctil. Los ooquistes tienen paredes delgadas y frágiles que generalmente se rompen por lo que los HD eliminan esporocistos ovales de 10 a 14 μm de largo con la materia fecal, los cuales poseen una morfología muy similar entre las distintas especies.

Ciclo biológico

Fue recién en la década del '70 donde, gracias a los estudios de microscopía, infección experimental y el aporte de herramientas de biología molecular, se pudo no sólo ordenar la ubicación taxonómica y nomenclatura de estos protozoos, sino también identificar algunos de los ciclos biológicos. Muchas especies descritas no tienen identificado con certeza su ciclo biológico. Además, estudios basados en la especificidad del HI indicaron que quistes estructuralmente similares y, por consiguiente, considerados de la misma especie, correspondían en realidad a especies diferentes (como, por ejemplo, *S. tenella* y *S. capracanis*).

Los protozoos del género *Sarcocystis* tienen un ciclo de vida indirecto obligado o heteroxeno, en general asociado a cadenas tróficas del tipo predador-presa, presentando especificidad a nivel de especie para su HI (presa) y a nivel de familia para su HD (predador). En el HI se produce la multiplicación asexual (*merogonia*) y en el HD la multiplicación sexual (*gametogonia*) y la esporulación o maduración (*esporogonia*). La gametogonia tiene lugar en células del epitelio intestinal, luego de la fusión de las gametas se forma una célula huevo rodeada de una membrana o pared, a esta estructura se la denomina ooquiste. La esporogonia tiene lugar en la lámina propia del intestino, dando lugar a los ooquistes maduros con 2 esporocistos (sacos ovales) que contienen 4 esporozoitos cada uno. Como mencionamos anteriormente, es frecuente que la delgada pared del ooquiste se rompa en el tránsito por el epitelio y la luz intestinal, por lo que se observan esporocistos libres en la materia fecal. Estos comienzan a eliminarse aproximadamente 9 a 14

días después de que un HD ingirió músculos con quistes tisulares de *Sarcocystis* spp. Estos esporocistos son infectantes para los HI, y pueden permanecer viables en el ambiente (principalmente en la vegetación y el agua) durante años.

Cuando los HI ingieren los esporocistos, su pared es degradada tanto por la acción de los jugos gástricos como por las enzimas pancreáticas, liberándose así los esporozoítos en la luz del intestino delgado. Éstos atraviesan la pared intestinal y se multiplican asexualmente dentro de células endoteliales (*primer merogonia*), luego se distribuyen por vía sanguínea a todo el organismo realizando una *segunda merogonia* en células endoteliales de capilares, y por último, ingresan a células musculares estriadas y, en menor medida, en células del músculo liso y sistema nervioso. El ingreso a las células se asocia a la formación de vacuolas de pared celular denominadas vacuolas parasitóforas, donde se lleva a cabo la división asexual lenta (*tercer merogonia*) dando lugar a células globosas denominadas *metrocitos* que, por sucesivas divisiones, generan los bradizoítos. Se forman así quistes tabicados y alargados, que luego de unos 60 a 90 días del ingreso del protozoo a la célula, pueden contener miles de bradizoítos, dentro de una pared quística definida y que se genera por modificaciones de la vacuola parasitófora por secreciones de los protozoos. Los bradizoítos de *Sarcocystis* spp. no reactivan su multiplicación ni generan nuevos quistes en el caso que la pared quística se rompa (Dubey et al., 2016). Ciertas características como: *tiempo de maduración*, *tamaño del quiste*, *grosor* y *ultraestructura de la pared quística* varía según la especie. De esta forma, el ciclo se completa cuando el HD apropiado para cada especie de *Sarcocystis*, adquiere la infección al consumir músculos o tejidos de HI que contengan quistes tisulares maduros (Fig. 1, A y B).

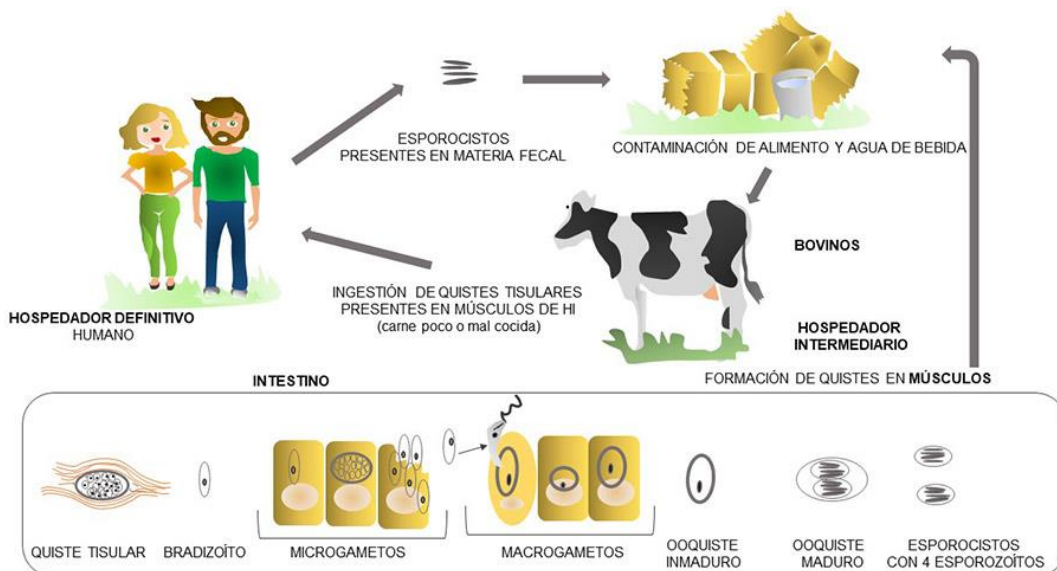


Figura 1. (A) Ciclo de vida de *Sarcocystis hominis*.

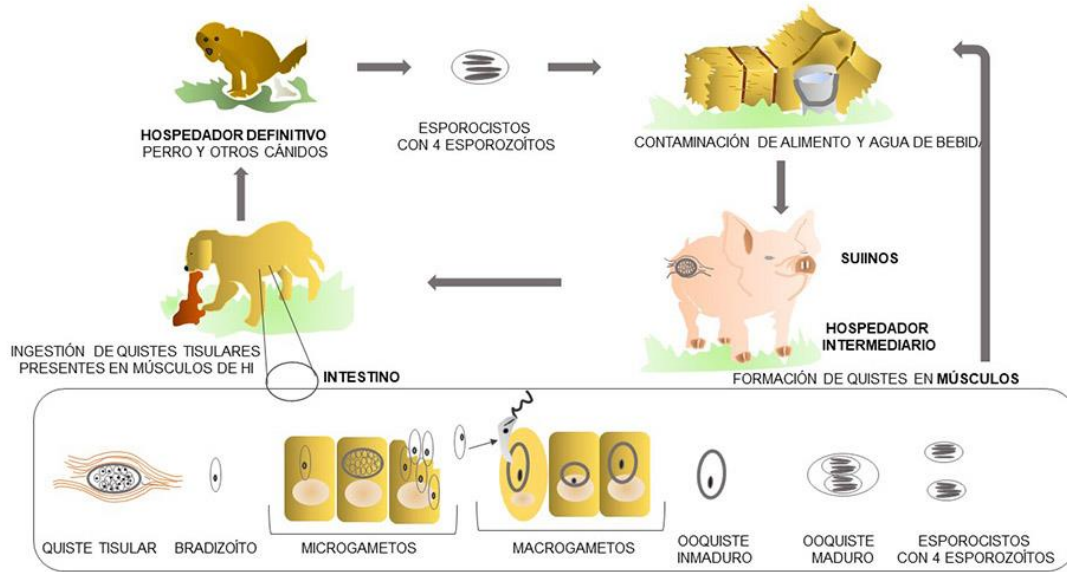


Figura 1. (B) Ciclo de vida de *Sarcocystis miescheriana*.

Patogenicidad, sintomatología y tratamiento

La signología y patogenicidad varían según la especie de *Sarcocystis* causal de la infección y del tipo de hospedador del que se trate. Como mencionamos anteriormente los HI se infectan al ingerir agua o alimentos contaminados con esporocistos eliminados por los HD. Por otro lado, los HD se infectan al ingerir tejidos (principalmente músculos) que contienen quistes tisulares.

Los animales infectados con *Sarcocystis* spp. por lo general permanecen asintomáticos. En el mercado de carnes, cuando se detectan animales de consumo infectados con las especies que producen quistes macroscópicos y con aquellas en las que participa el humano (zoonosis) como HD, son motivo de decomisos y depreciaciones.

No existen tratamientos efectivos para eliminar los quistes musculares. Las sulfonamidas y el toltrazuril y sus derivados han demostrado una buena efectividad *in vitro* y son útiles para el tratamiento de infecciones agudas o activas, tanto de HI como HD. Como las infecciones sintomáticas en bovinos, camélidos sudamericanos y suinos son poco frecuentes, no existen protocolos de tratamiento validados para la sarcocystosis en estas especies. En el caso de los cánidos y humanos con signología digestiva sospechados de actuar como HD de *Sarcocystis* spp., existen tratamientos comerciales indicados como “anticoccidianos”, en general conteniendo las drogas antes mencionadas.

En ausencia de vacunas efectivas, la profilaxis se basa en disminuir o evitar la continuidad del ciclo biológico. Para esto se recomienda evitar que los cánidos u otros potenciales HD (incluido el hombre) ingieran carne cruda, mal cocida o carroña de los diferentes HI. Asimismo, evitar que las deyecciones de los potenciales HD tomen contacto con el ambiente, agua o alimento de los bovinos, camélidos sudamericanos y suinos. Los esporocistos y ooquistes mueren

cuando se calientan a 60°C durante 1 min, 55°C durante 15 min o a 50°C durante una hora, pudiendo sobrevivir a la congelación. Es importante tener en cuenta que los desinfectantes de uso común (por ejemplo, 1% de yodo, 12% de fenol, 2% de clorhexidina) no eliminan los esporocistos, pero sí lo hace el hidróxido de sodio al 5,25% (Dubey et al., 2003).

Finalmente, cabe destacar que los bradizoítos no reactivan su multiplicación (y sólo generarán estadios reproductivos en células intestinales de los HD apropiados), por lo tanto, no se registra la reactivación de infecciones crónicas en los HI (Dubey et al., 2016).

Sarcocystosis en HD

En general la infección en los HD cursa de manera asintomática, excepto en humanos infectados con *S. hominis* y *S. suis*, y en cánidos infectados con *S. masoni*, donde hay cuadros de diarrea (que pueden llegar a ser hemorrágica), dolor abdominal y náuseas. La signología suele ser autolimitante, y luego de un período de prepatencia de unos 9-11 días pueden evidenciarse esporocistos en la materia fecal. La signología reportada es más intensa en humanos infectados con *S. suis*, produciendo náuseas, dolor abdominal, vómitos y diarrea que comienzan 6 horas después de la ingestión y duran entre 36 y 48 horas.

Por otra parte, *S. heydorni* es una especie recientemente descrita con carácter zoonótico, con bovinos como HI y humanos como HD, cuya prevalencia a nivel mundial y su patogenicidad son poco conocidas (Rosenthal, 2021).

Sarcocystosis bovina

Una de las principales especies que afectan a los bovinos como HI es *S. cruzi*, que tiene como HD a los cánidos. Frecuentemente es de curso crónico y asintomático, tiene un especial tropismo por el músculo cardíaco, donde forma quistes microscópicos de pared “fina” (menos de 1 µm), que pueden permanecer viables durante muchos años. Se observa una elevada prevalencia, detectándose en más del 90% de los bovinos de más de 1 año de edad. En infecciones experimentales con altas cargas de esporocistos cursa de forma aguda, con sintomatología sistémica y miositis. La signología aguda está vinculada a la multiplicación rápida de los protozoos en células endoteliales, las cuales se rompen ocasionando microtrombos, insuficiencia circulatoria en extremidades y hasta coagulación intravascular diseminada y muerte. También se ha demostrado la disminución en la ganancia diaria de peso en terneros infectados con esta especie (Moré et al., 2010).

Los bovinos pueden infectarse por otras especies de *Sarcocystis*, donde en algunos casos se ha observado miositis eosinofílica asociada a la presencia de quistes. Dentro de las especies descritas en bovinos se pueden mencionar *S. hirsuta* (con félidos como HD) la cual puede producir quistes macroscópicos, *S. rommeli* / *S. bovis* y *S. bovini* (potencialmente félidos como

HD) productoras de quistes microscópicos y morfológicamente similares a los de la especie zoonótica *S. hominis* (Gjerde et al., 2013; Dubey et al., 2015). En los casos de detección de quistes macroscópicos o de miositis eosinofílica en la inspección de carcazas en mataderos o frigoríficos, se indica el decomiso. En carnes exportadas a destinos europeos desde Argentina y Brasil se han registrado decomisos y depreciaciones, por considerarse la posible presencia de especies zoonóticas. Los quistes presentan diferencias morfológicas y ultraestructurales que permiten la diferenciación de especies. Por ejemplo, los quistes de *S. cruzi* y *S. heydorni* tienen paredes delgadas (menos de 1 μm) y miden de 300 a 800 μm de largo. Las demás especies presentan quistes con paredes gruesas (más de 3 μm), miden de 400 a 1200 μm de largo, y hasta 2,5 mm en el caso de *S. hirsuta*.

Sarcocystosis en Camélidos Sudamericanos

Los camélidos sudamericanos actúan como HI de 2 especies diferentes, *S. aucheniae* (quistes macroscópicos) y *S. masoni* (quistes microscópicos). Ambas tendrían a los cánidos como HD. Sin embargo, las características de la pared de los quistes y marcadores genéticos son distintivos entre ellas. Los quistes de *S. aucheniae* son macroscópicos (miden hasta 1,2 cm), con paredes de hasta 10 μm y, generalmente, se encuentran recubiertos por una pared secundaria o cápsula de tejido conectivo. Es frecuente que estos quistes tengan un centro líquido al corte (producto de la lisis de los bradizoítos en el interior) o que se calcifiquen. Los quistes de *S. masoni* son microscópicos (hasta 800 μm de largo), con paredes de hasta 3,5 μm y se encuentran en todos los músculos estriados, aunque con mayor concentración en músculo cardíaco. Esta especie fue también denominada como *S. lamacanis* y *S. lamacenis*, nombres que fueron declarados nulos en una revisión crítica de las especies de *Sarcocystis* en el año 2016 (Moré et al., 2016).

La infección en general es asintomática con formación de quistes musculares. Existen limitados reportes de cuadros agudos con signología sistémica y aborto, en alpacas y llamas. El principal problema se encuentra en la comercialización de carnes de estas especies, por la presencia de quistes macroscópicos de *S. aucheniae*. Se ha demostrado que entre el 24% y el 100% de los camélidos sudamericanos adultos de diferentes países pueden estar infectados con esta especie, generando decomisos en niveles que hacen inviable la comercialización (Regensburger et al., 2015; Moré et al., 2016). En el hombre la ingesta de carne insuficientemente cocida o cruda, conteniendo quistes de *S. aucheniae*, produce un cuadro digestivo o intoxicación alimentaria atribuida a proteínas contenidas en los quistes.

Sarcocystosis en suinos

Los suinos pueden infectarse con *S. miescheriana* (canidos como HD) y *S. sui hominis* (homínidos como HD). También existe la denominación de otra especie como *S. porcifelis*, con félidos

como HD, pero su descripción morfológica y prevalencia son inciertas (Avapal et al., 2004). Tanto *S. miescheriana* como *S. suihominis* producen quistes microscópicos, principalmente en músculo esquelético estriado y, en el caso de *S. miescheriana*, también en músculo cardíaco. Se caracterizan por presentar diferencias morfológicas ultraestructurales en la pared de los quistes que resultan útiles para la diferenciación entre especies y pueden llegar a medir 1500 µm de largo x 200 µm de ancho (Reiner et al., 2006, Mehlhorn et al., 1977)

La patogenicidad en los suinos depende del número de esporocistos ingeridos y la mayoría de las infecciones naturales son asintomáticas. Sin embargo, se sabe que *S. miescheriana* es la especie más patógena para los cerdos pudiendo ocasionar pérdidas en la producción de carne, anorexia, fiebre, disnea, temblores musculares y abortos (Dauguschies et al., 1988; Caspari et al., 2010).

Epidemiología

La sarcocystosis es una infección ampliamente distribuida a nivel mundial producida por diferentes especies de *Sarcocystis*. Sólo algunas especies tienen un ámbito más restringido debido a la distribución de sus respectivos hospedadores (por ej. *S. neurona* se detecta en América dada la distribución de su HD, las comadrejas del género *Didelphis*). Mientras que la infección en bovinos, camélidos sudamericanos y suinos ha sido reportada con variada prevalencia en diferentes regiones, pudiendo presentar algunas especies (por ej. *S. cruzi* y *S. masoni*) prevalencias cercanas al 100%, en poblaciones de animales adultos de sus respectivos HI. En Argentina, se realizaron estudios en muestras de bovinos detectando prevalencias de *S. cruzi* de 99,5% y 82% en miocardio y lomo, respectivamente. En estos estudios y mediante estudios moleculares (*Real time PCR*) se evidenció un 7,6%, 3,6% y 0,5% de *S. rommeli/S. bovifelis*, *S. hirsuta* y *S. hominis*, respectivamente (Moré et al., 2011; Moré et al., 2013). También se ha identificado una alta frecuencia de *S. masoni* (entre el 80% y 95%) y *S. aucheniae* (cercana al 30%) en llamas y guanacos de Argentina (Regensburger et al., 2015; Moré et al., 2016).

La epidemiología de la sarcocystosis humana se basa en reportes de casos y brotes ocasionales. En el sudeste asiático, principalmente en Malasia y Tailandia se identifican los principales focos de la sarcocystosis muscular, sugiriendo que la especie causal sería *S. nesbitti*. Esta especie tiene con un ciclo biológico entre serpientes (HD) y monos (HI), y los humanos (hospedador aberrante) se infectarían con agua o alimentos contaminados con heces de serpientes. La sarcocystosis intestinal humana cuenta con escasos reportes a nivel mundial, posiblemente dado por infecciones asintomáticas y sin atención médica y/o diagnóstico apropiado, por lo que se supone que la infección está subreportada (Rosenthal, 2021).

Diagnóstico y observación

Diagnóstico en HD

Para la concentración y detección de ooquistes/esporocistos de *Sarcocystis* spp. eliminados en la materia fecal de los HD, la técnica coproparasitológica de elección es la flotación en soluciones de alta densidad de azúcar o sal. También pueden buscarse en raspados de mucosa del intestino delgado durante la necropsia, procediendo a la flotación del material obtenido (Scioscia et al., 2017). Sin embargo, la correcta identificación a nivel de especie sólo puede llevarse a cabo mediante estudios de infecciones experimentales o a través de análisis moleculares (PCR y secuenciación) (Scioscia et al., 2017).

Diagnóstico en HI

Como ya se ha mencionado anteriormente los quistes tisulares pueden ser macro o microscópicos. La observación microscópica de bradizoítos en el interior de quistes macroscópicos, prácticamente confirma el diagnóstico de *S. hirsuta* y *S. aucheniae* en músculos/carne de bovinos y camélidos sudamericanos, respectivamente.

La identificación de quistes microscópicos en músculos/carne puede realizarse mediante un examen microscópico en fresco por compresión de pequeñas porciones de tejido o mediante homogeneización y centrifugación de los mismos. Este examen permite la identificación morfológica de quistes y su diferenciación en *quistes de paredes finas* (menos de 1 μm) y *paredes gruesas* (más de 3 μm). Pueden detectarse también por histopatología, que permite la identificación de quistes en muestras fijadas y, en algunos casos, la observación de la estructura de la pared de los mismos (Moré et al., 2011; Moré et al., 2016). Puede llevarse a cabo también, la digestión artificial de los músculos/carne a partir de la cual es posible identificar bradizoítos libres, aunque se pierden los caracteres diagnósticos de la pared de los quistes.

A su vez, los quistes pueden procesarse y diferenciarse por técnicas de Microscopía Electrónica de Transmisión (MET) o de barrido (MEB), lo que evidenciará la ultraestructura de la pared de los mismos que es característica de cada especie o grupo de especies. Existe una clave de identificación ultraestructural mediante MET, que describe 82 estructuras de paredes y sus proyecciones, distribuidas en 42 tipos y subtipos (Dubey et al., 2016).

Los estudios serológicos (detección de anticuerpos) permiten identificar animales que han tenido contacto con estos protozoos. Sin embargo, muchas de las técnicas reconocen anticuerpos sólo género específicos, por lo que se requieren estudios del tipo inmunoblot o ELISA para identificar anticuerpos contra antígenos identificados como especie-específicos.

Por otro lado, el diagnóstico molecular resulta clave a la hora de distinguir especies, por la identificación de diferencias en el ADN, mediante técnicas de PCR-RFLP, *Real time* PCR con sondas o PCR secuenciación (Gjerde et al., 2013; Moré et al., 2013; Coelho, 2015; Calero Bernal,

2016; Scioscia et al., 2017). Para las técnicas de secuenciación actualmente se utilizan cuatro loci: *18S rRNA*, *28S rRNA*, *ITS-1* y el gen de la subunidad I de la citocromo-oxidasa C mitocondrial (*COI*). Si bien *18S rRNA* es ampliamente utilizado tanto en la identificación de numerosas especies, como en la reconstrucción de sus relaciones filogenéticas, su poder discriminatorio no es eficiente debido a su naturaleza altamente conservada, sobre todo cuando se trata de especies estrechamente relacionadas. Por eso tanto *ITS-1* como *COI* han resultado los marcadores moleculares más adecuados para detectar diferencias entre especies (Gjerde, 2013; Gazzonis et al. 2019; Prakas et al., 2020).

Referencias

- Avapal, R., Sharma, J. K., & Juyal, P. D. (2004). Pathological changes in *Sarcocystis* infection in domestic pigs (*Sus scrofa*). *Veterinary Journal*, 168, 358-61. <https://doi.org/10.1016/j.tvjl.2003.11.006>.
- Calero-Bernal, R., Perez-Martin, J. E., Reina, D., Serrano, F. J., Frontera, E., Fuentes, I., & Dubey, J. P. (2016). Detection of zoonotic Protozoa *Toxoplasma gondii* and *Sarcocystis suihominis* in wild boars from Spain. *Zoonoses Public Health*, 63, 346-350.
- Caspari, K., Grimm, F., Kühn, N., Caspari, N., & Basso, W. (2010). First report of naturally acquired clinical sarcocystosis in a pig breeding stock. *Veterinary Parasitology*, 177, 175-8. <https://doi.org/10.1016/j.vetpar.2010.11.019>.
- Coelho, C., Gomes, J., Inacio, J., Amaro, A., Mesquita, J. R., Pires, I., Lopes, A. P., & Vieira-Pinto, M. (2015). Unraveling *Sarcocystis miescheriana* and *Sarcocystis suihominis* infections in wild boar. *Veterinary Parasitology*, 212, 100-104.
- Dauguschies, A., Rommel, M., Schnieder, T., Henning, M., & Kallweit, E. (1988). Effects of *Sarcocystis miescheriana* infection on carcass quality and on the water-binding capacity of the meat of halothane-tested fattening pigs. *Veterinary Parasitology*, 27, 231-237.
- Dubey, J. P., Benson, J., & Larson, M. A. (2003). Clinical *Sarcocystis neurona* encephalomyelitis in a domestic cat following routine surgery. *Veterinary Parasitology*, 112(4), 261-7. [https://doi.org/10.1016/s0304-4017\(03\)00019-0](https://doi.org/10.1016/s0304-4017(03)00019-0).
- Dubey, J. P., Calero-Bernal, R., Rosenthal, B. M., Speer, C. A., & Fayer, R. (2016). *Sarcocystosis of Animals and Humans*. CRC Press, Boca Raton FL, USA.
- Dubey, J. P., van Wilpe, E., Calero-Bernal, R., Verma, S. K., & Fayer, R. (2015). *Sarcocystis heydorni*, n. sp. (Apicomplexa: Sarcocystidae) with cattle (*Bos taurus*) and human (*Homo sapiens*) cycle. *Parasitology Research*, 114(11), 4143-4147. <https://doi.org/10.1007/s00436-015-4645-2>.
- Fayer, R. (2004). *Sarcocystis* in animal and human infections. *Clinical Microbiology*, 17, 894-902.
- Gazzonis, A. L., Gjerde, B., Villa, L., Minazzi, S., Zanzani, S. A., Riccaboni, P., Sironi, G., & Manfredi, M. T. (2019). Prevalence and molecular characterisation of *Sarcocystis miescheriana* and *Sarcocystis suihominis* in wild boars (*Sus scrofa*) in Italy. *Parasitology Research*, 118, 1271-1287. <https://doi.org/10.1007/s00436-019-06249-2>.

- Gjerde, B. (2013). Phylogenetic relationships among *Sarcocystis* species in cervids, cattle and sheep inferred from the mitochondrial cytochrome c oxidase subunit I gene. *International Journal of Parasitology*, 43 (7), 579-91. <https://doi.org/10.1016/j.ijpara.2013.02.004>.
- Heydorn, A. O., & Rommel, M. (1972). Contributions to the life cycle of the sarcosporidia. Dog and cat as transmitters of the sarcosporidia of cattle. Berl. Muench. *Veterinary Weekly*, 85, 121-123.
- Levine, N. D. (1986). The taxonomy of *Sarcocystis* (Protozoa, Apicomplexa) species. *Journal of Parasitology*, 72(3), 372-82. PMID: 3091802.
- Mehlhorn, H., & Heydorn, A. O. (1977). Light and electron microscopic studies of *Sarcocystis suis hominis*. The development of cysts in experimentally infected pigs. *Zentralbl Bakteriol Orig A*, 239, 124-139.
- Moré, G., Abrahamovich, P., Jurado, S., Bacigalupe, D., Marin, J. C., Rambeaud, M., Venturini, L., & Venturini M. C. (2011). Prevalence of *Sarcocystis* spp. in Argentinean cattle. *Veterinary Parasitology*, 177(1-2), 162-5. <https://doi.org/10.1016/j.vetpar.2010.11.036>.
- Moré, G., Bacigalupe, D., Basso, W., Rambeaud, M., Venturini, M. C., & Venturini, L. (2010). Serologic profiles for *Sarcocystis* sp. and *Neospora caninum* and productive performance in naturally infected beef calves. *Parasitology Research*, 106, 689-693.
- Moré, G., Regensburger, C., Gos, M. L., Pardini, L., Verma, S. K., Ctibor, J., Serrano-Martínez, M. E., Dubey, J. P., Venturini, M. C. (2016). *Sarcocystis masoni*, n. sp. (Apicomplexa: Sarcocystidae), and redescription of *Sarcocystis aucheniae* from llama (*Lama glama*), guanaco (*Lama guanicoe*) and alpaca (*Vicugna pacos*). *Parasitology*, 143(5), 617-626. <https://doi.org/10.1017/S003118201600007X>.
- Moré, G., Schares, S., Maksimov, A., Conraths, F. J., Venturini, M. C., & Schares, G. (2013). Development of a multiplex real time PCR to differentiate *Sarcocystis* spp. affecting cattle. *Veterinary Parasitology*, 197, 85-94. <https://doi.org/10.1016/j.vetpar.2013.04.024>.
- Prakas, P., Kirillova, V., Dzerkale, A., Kirjušina, M., Butkauskas, D., Gavarāne, I., Rudaitytė-Lukošienė, E., Šulinskas, G. (2020). First molecular characterization of *Sarcocystis miescheriana* in wild boars (*Sus scrofa*) from Latvia. *Parasitology Research*, 119, 3777-3783. <https://doi.org/10.1007/s00436-020-06882-2>.
- Regensburger, C., Gos, M. L., Ctibor, J., & Moré, G. (2015). Morphological and molecular characteristics of *Sarcocystis aucheniae* isolated from meat of Guanaco (*Lama guanicoe*). *Journal of Food Quality and Hazards Control*, 2, 118-121.
- Reiner, G., Hepp, S., Hertrampf, B., Kliemt, D., Mackenstedt, U., Dauschies, A., & Zahner, H. (2006). Genetic resistance to *Sarcocystis miescheriana* in pigs following experimental infection. *Veterinary Parasitology*. <https://doi:10.1016/j.vetpar.2006.10.019>.
- Rosenthal, B. (2021). Zoonotic *Sarcocystis*. *Research in Veterinary Science*, 136, 151-157. <https://doi.org/10.1016/j.rvsc.2021.02.008>.
- Sciocchia, N. P., Gos, M. L., Denegri, G. M., & Moré, G. (2017). Molecular characterization of *Sarcocystis* spp. in intestine mucosal scrapings and fecal samples of Pampas fox (*Lycalopex gymnocercus*). *Parasitology International*, 66, 622-26.

CAPÍTULO 17

Toxoplasma gondii

*Mariana Bernstein, María L. Gos, Kevin D. Steffen,
Lais Pardini, Juan M. Unzaga y María C. Venturini*

Clasificación

Phylum: Apicomplexa

Clase: Sporozoasida

Orden: Eucoccidiorida

Familia: Sarcocystidae

En 1908, Charles Nicolle y Louis Manceaux encontraron un protozooario en los tejidos de un roedor parecido a un hámster, el gundi (*Ctenodactylus gundi*), que se estaba utilizando para investigación en leishmaniasis en el Instituto Pasteur de Túnez, África. Simultáneamente, Splendore (1908) encontró el mismo parásito en un conejo en Brasil. Inicialmente ambos clasificaron al parásito como *Leishmania* spp., sin embargo, pronto se dieron cuenta de que habían descubierto un nuevo microorganismo y Nicolle y Manceaux propusieron el nombre *Toxoplasma gondii* (*Toxoplasma* mod. L. *toxos* = arco, *plasma* = vida y *gondii* por su hospedador inexactamente identificado).

Toxoplasma gondii es el agente causal de la toxoplasmosis, enfermedad de mucha relevancia en medicina veterinaria y humana, siendo una zoonosis de alto riesgo para determinados grupos. Al día de hoy, múltiples tratamientos farmacológicos están disponibles pero ninguna vacuna desarrollada ha logrado la prevención completa de la infección y el desarrollo de la enfermedad.

Debido a que *T. gondii* es un organismo muy fácil de manipular genéticamente, fácil de conservar y crecer en cultivo celular y con un modelo murino de hospedador-parásito bien establecido, se ha convertido en el organismo modelo más importante para el estudio de los Apicomplejos.

Morfología

Toxoplasma gondii presenta una morfología semilunar de aproximadamente 7 µm x 2 µm que varía según la forma infectante. Presenta un grupo de organelas que facilita la adhesión y/o

penetración a la célula hospedadora denominado “complejo apical”, formado por un conoide, anillos polares, roptrias, micronemas, gránulos electrodensos y microtúbulos subpeliculares. Además, la secreción de diversas proteínas desde esta región regula la adhesión, invasión y formación de la vacuola parasitófora (VP) donde el parásito se alojará. Estas organelas secretoras incluyen: roptrias de forma tubular o sacular que se extienden hacia la región posterior por dentro del conoide, micronemas y gránulos densos. El complejo apical se encuentra graficado en la Figura 1.

Como toda célula eucariota posee las organelas universales propias (núcleo, retículo endoplasmático, aparato de Golgi y ribosomas) y las organelas derivadas de endosimbiosis (mitocondrias y apicoplasto). Todas estas estructuras se encuentran englobadas en un complejo membranoso denominado “película”. La película se compone de una membrana externa, plasmalema, que encierra completamente al organismo y un complejo interno de 2 membranas formadas por vesículas aplanadas y fusionadas que derivan del aparato de Golgi y del retículo endoplasmático. Todos los estadios infectantes (**taquizoítos**, **bradizoítos** y **esporozoítos**) tienen la misma morfología básica, con diferencias menores.

Los **taquizoítos** (*tachos* (gr.) = rápido) con típica forma de medialuna son los estadios de multiplicación intracelular rápida (endodiogenia), miden aproximadamente 2 x 6 µm y poseen un núcleo de posición central. Los **bradizoítos** (*brady* (gr.) = lento) se desarrollan en el interior de un quiste tisular, miden aproximadamente 7 µm x 1,5 µm y a diferencia de los taquizoítos, la posición del núcleo es terminal, las roptrias son más electrodensas y poseen un mayor número de gránulos PAS positivos. Los **esporozoítos** están contenidos en el **ooquiste**, miden 2 µm x 8 µm y presentan una abundancia de organelas granulares y un núcleo subterminal.

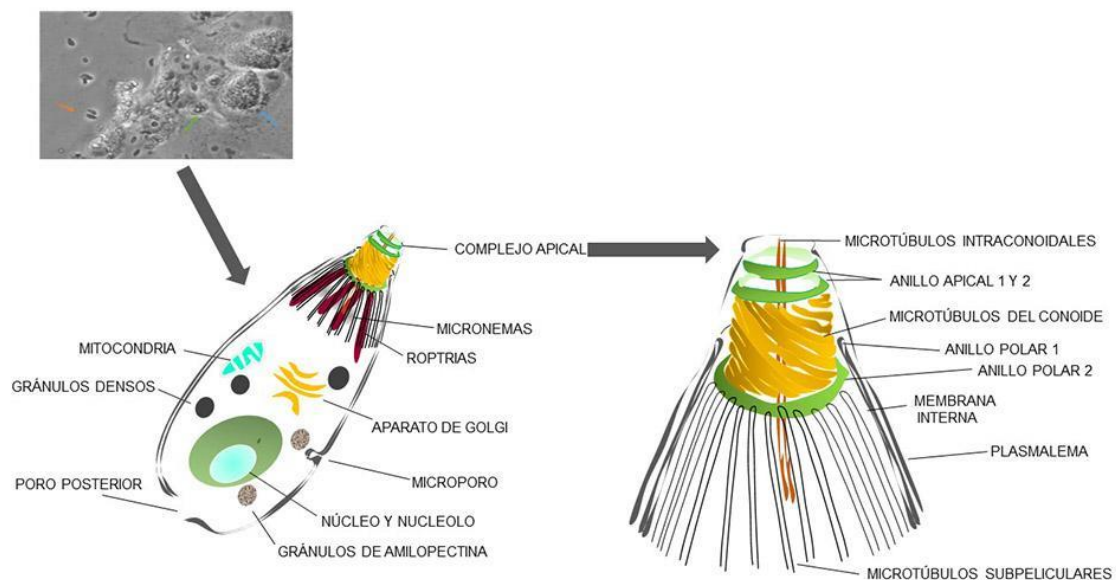


Figura 1. Complejo apical característico del Phylum Apicomplexa.

Ciclo biológico

El parásito presenta un ciclo evolutivo indirecto facultativo donde los felinos domésticos y silvestres son los hospedadores definitivos (HD) y diversas especies de aves y mamíferos, incluido el hombre, actúan como hospedadores intermediarios (HI). Existen tres formas infectantes: los esporozoítos (dentro de los ooquistes), los taquizoítos (estadios de multiplicación rápida) y los bradizoítos (estadios de multiplicación lenta, dentro de los quistes tisulares). Los ooquistes son eliminados con las heces de los felinos, mientras que los taquizoítos y los bradizoítos se encuentran en los tejidos de los animales.

En los HD el ciclo biológico de *T. gondii* es intestinal y extraintestinal. Según ingieran quistes u ooquistes será la duración del período prepatente de la infección y el de eliminación de ooquistes. Luego de la ingestión de carne o presas que albergan quistes tisulares, se produce la multiplicación asexual y sexual del parásito en el intestino del gato que finaliza con la formación de los ooquistes inmaduros, que son eliminados al ambiente en la materia fecal. Los felinos eliminan ooquistes en sus heces durante un período de 10 a 30 días desde los 3 a 10 días luego de la ingestión de quistes con bradizoítos, y por un período de 10 días desde los 19 a 41 días de la ingestión de ooquistes esporulados. Menos del 50% de los felinos eliminan ooquistes al ingerir ooquistes o taquizoítos, mientras que cerca del total de ellos eliminan ooquistes luego de ingerir quistes tisulares. Millones de ooquistes son producidos por multiplicación en el intestino del gato, sin provocar signología clínica. Aunque es frecuente que la eliminación de ooquistes ocurra sólo durante la primoinfección, experimentalmente se ha comprobado que durante una reinfección se pueden producir nuevamente. Una vez que esporulan, pueden permanecer viables por períodos de hasta 18 meses siendo infectantes para los HI y HD. En los HI se produce únicamente el ciclo extraintestinal donde se reproduce de forma asexual; las formas infectantes penetran en células de distintos tejidos, se multiplican rápidamente como taquizoítos dentro de VP. Este es el período de multiplicación rápida, durante el cual los taquizoítos destruyen a las células parasitadas y se diseminan dentro del hospedador, durante esta etapa pueden ocurrir manifestaciones clínicas. Pasado un período corto los parásitos se multiplican más lentamente y forman los quistes tisulares, conteniendo bradizoítos, que permanecen viables durante un tiempo indeterminado según las especies, incluso durante toda la vida del hospedador. Los felinos pueden actuar a su vez como HI, presentando un ciclo extraintestinal.

El ciclo se encuentra detallado en la Figura 2.

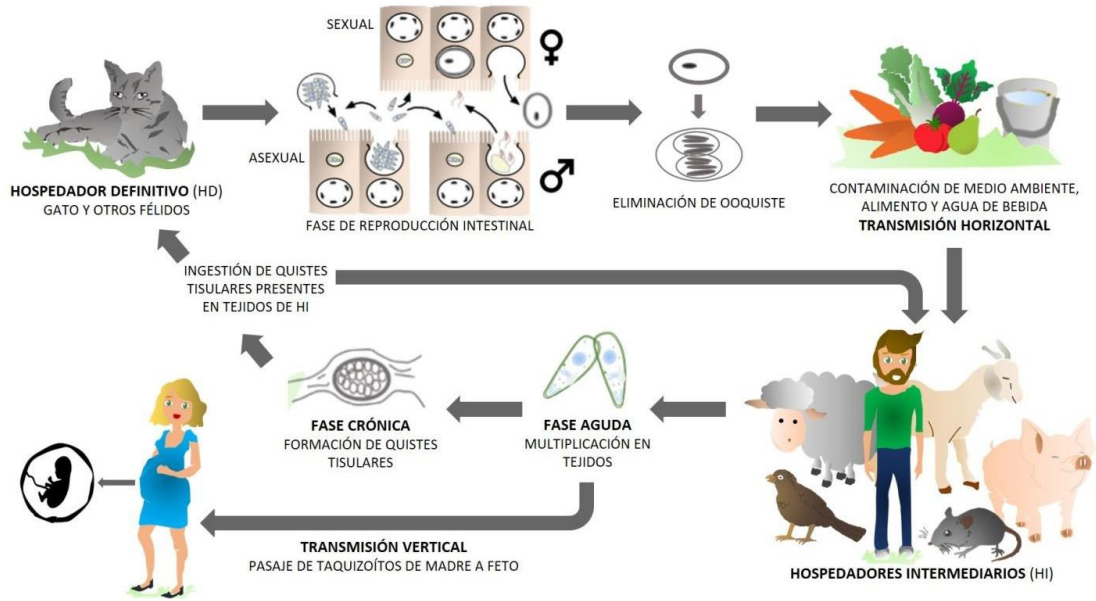


Figura 2. Ciclo de vida de *Toxoplasma gondii*.

Patogenicidad y sintomatología

Toxoplasma gondii presenta dos formas de transmisión. La vía horizontal, que se produce a través de la ingesta de tejidos infectados conteniendo principalmente quistes tisulares o bien a través de la ingestión de oocistos esporulados que contaminan el agua o el alimento. Y la vía vertical o congénita en la cual a partir de la parasitemia de la madre se produce el pasaje de taquizoítos por vía transplacentaria al feto. Los HI se infectan al ingerir carne cruda o mal cocida, por la ingestión de agua o alimentos contaminados, o bien por pasaje transplacentario. La transmisión transplacentaria se efectúa en un amplio rango de hospedadores como seres humanos, roedores, cabras, ovejas y cerdos. En las personas y en los pequeños rumiantes la transmisión congénita ocurre usualmente cuando la madre se infecta durante el embarazo o la preñez, respectivamente. También es alta la transmisión congénita en los roedores, lo cual contribuye a la permanencia del ciclo del parásito en la naturaleza. Los HD se infectan al ingerir quistes tisulares, al cazar o bien al ser alimentados con carne mal cocida o cruda, y al ingerir oocistos eliminados por otros felinos, principalmente en las colonias de gatos.

La presentación clínica es variable en las distintas especies domésticas. En los bovinos la infección generalmente es asintomática. En pequeños rumiantes es una de las causas infecciosas más importantes de pérdidas reproductivas en todo el mundo, manifestándose con abortos, muertes embrionarias, natimortos, mortalidad perinatal, nacimiento de crías débiles o de animales infectados congénitamente, dependiendo del momento de la gestación en la que se produce la infección y el daño a la placenta o los tejidos fetales. Se ha mencionado como frecuente en gestaciones múltiples el nacimiento de una cría muerta acompañada del nacimiento de un cabrito débil o un feto momificado. En los caprinos además pueden ocurrir abortos a repetición en hembras con infección latente. En los casos de abortos por *T. gondii* es posible

encontrar lesiones blanquecinas características de 1 a 3 mm de diámetro, que corresponden a áreas de necrosis y mineralización en los cotiledones de las placentas, mientras que las áreas intercotiledonarias no presentan lesiones (Unzaga, 2004). En los cerdos la enfermedad en general cursa en forma subclínica, pudiendo observarse en algunos casos nacimiento de animales débiles o natimortos, aunque se ha determinado que la tasa de transmisión vertical en esta especie, determinada por métodos serológicos es muy baja (Venturini et al., 1999). En los caninos *T. gondii* se considera un patógeno oportunista, pudiendo causar principalmente manifestaciones neuromusculares y respiratorias, y se han reportado casos de enfermedad ocular generalmente asociada a inmunosupresión (Calero-Bernal & Gennari, 2019). Los felinos generalmente cursan la infección de forma asintomática, incluso durante la eliminación de ooquistes, sin embargo, en algunas ocasiones se presentan signos clínicos, principalmente respiratorios y oculares. Los animales silvestres son muy susceptibles a la infección, y al ser introducidos en parques zoológicos pueden sufrir una presentación aguda de la enfermedad, reportándose casos fatales en monos, suricatas y canguros (Basso et al., 2007; Basso et al., 2009; Moré et al., 2010; Pardini et al., 2015). Las aves domésticas no presentan signos clínicos, pero son utilizadas como centinelas para determinar contaminación por ooquistes del medio ambiente (Pardini et al., 2016). Los equinos parecen ser los animales más resistentes a la enfermedad, y el único caso reportado de toxoplasmosis clínica en esta especie fue en un caballo cuarto de milla en Estados Unidos que presentó pérdida de peso, fiebre leve, inicio agudo de cólicos y áreas necróticas en serosa gástrica, linfonódulos, pulmón y bazo a la necropsia (Kimble et al., 2021).

En el caso de la infección en humanos se presentan varias situaciones de relevancia médica: la infección aguda en la embarazada (toxoplasmosis congénita [TC]), la toxoplasmosis ocular (coriorretinitis) y la reactivación en pacientes inmunosuprimidos con signos multiorgánicos (principalmente encefalitis y neumonías). Los recién nacidos infectados pueden variar desde asintomáticos hasta presentar sintomatología grave a nivel del sistema nervioso central, como focos de necrosis e hidrocefalia. Son raros los casos graves con retardo mental, sordera, microcefalia, convulsiones y deficiencias psicomotoras. La coriorretinitis es la forma más frecuente de manifestación ocular y puede ser uni o bilateral, asintomática toda la vida o presentar reactivaciones en diferentes momentos. No existen medidas para evitar las reactivaciones. Se han evidenciado casos de toxoplasmosis humana y animal en individuos inmunocompetentes, atribuyendo la gravedad de los signos a la virulencia de las variantes o genotipos del parásito (Durlach et al., 2020).

Caracterización molecular

Las variables presentaciones clínicas podrían relacionarse con la virulencia del genotipo de *T. gondii* causante de la infección. Numerosos trabajos han revelado la diversidad genética de *T. gondii*, con una población mayormente clonal en los continentes del hemisferio norte, pero con

una población altamente diversa en América Central y del Sur. Howe y Sibley realizaron los primeros estudios sobre caracterización molecular de *T. gondii* basados en amplificación de fragmentos de ADN y cortes con enzimas de restricción, de diversos animales (incluyendo humanos) provenientes de Europa y América del Norte, y clasificaron a *T. gondii* en tres linajes (también llamados genotipos) denominados I, II y III, y vincularon estos linajes a las diferencias en virulencia observadas en ratones exocriados. El tipo clonal I es letal para los ratones, independientemente de la dosis, mientras que los tipos clonales II y III son de moderada a baja virulencia, estableciendo enfermedad crónica en los ratones (Howe & Sibley, 1995).

Existen diferentes técnicas para identificar y clasificar la estructura poblacional del parásito. La técnica de la reacción en cadena de la polimerasa anidada – polimorfismos de longitud de fragmentos de restricción (nPCR-RFLP, por sus siglas en inglés) es uno de los métodos más usados para la genotipificación de *T. gondii* (Su et al., 2006). Mediante la mencionada técnica se estandarizaron protocolos para la identificación de diez marcadores moleculares con alto poder de discriminación, con la ventaja de verificar múltiples locus simultáneamente, estos son: SAG1, SAG2 (5'-3'SAG2, alt. SAG2), SAG3, BTUB, GRA6, C22-8, C29-2, L358, PK1, (ubicados en ocho cromosomas nucleares) y Apico (ubicado en el apicoplasto). Diferentes genotipos identificados por este método se encuentran en la base de datos online ToxoDB (www.toxodb.org). Otra técnica también ampliamente utilizada es la del estudio de microsatélites (MS), que consta de 15 marcadores con alto poder de resolución que permiten identificar diferencias dentro de un mismo genotipo. Los genotipos obtenidos por nPCR-RFLP y a partir de MS conforman 16 haplogrupos que se agrupan a su vez en 6 clados ancestrales (Bernstein, 2019).

En América del Norte (Estados Unidos y Canadá), los genotipos predominantes son el tipo II (ToxoDB # 1 y # 3), el tipo III (ToxoDB # 2) y el haplogrupo 12 (ToxoDB # 4 y # 5), que se considera como un tipo clonal más en América del Norte. En Europa, predomina el tipo II seguido de aislamientos de tipo III. En Asia, *Chinese 1* (identificado por MS, también conocido como ToxoDB # 9) es dominante en la región central y oriental del continente. En África, el tipo II predomina en el norte y este del continente junto con el genotipo ToxoDB # 20, mientras que en la región central y oeste el genotipo *África 1* (identificado por MS, también conocido como ToxoDB # 6) es el dominante (Bernstein, 2019).

Sin embargo, en América del Sur, sobre todo en Brasil y Argentina, se encontraron genotipos que no pertenecen a los tres linajes principales, con una diversidad genética mucho mayor a la descrita inicialmente para *T. gondii*. Estos aislamientos poseen alelos tipo I, II y III (siendo principalmente combinaciones del tipo I / III) idénticos a aquellos hallados en los linajes clonales e incluso presentan nuevos alelos. Estos “nuevos” genotipos recientemente identificados, fueron designados, dependiendo los autores y las hipótesis sobre su génesis, como atípicos, exóticos, recombinantes o genotipos no clonales. En Brasil, la diversidad de aislamientos no clonales hallados es muy elevada, mostrando una enorme diversidad de genotipos. Se han descrito 4 genotipos, aislados de diversas especies hospedadoras, considerados linajes predominantes brasileños denominados: BrI, BrII, BrIII y BrIV (genotipos ToxoDB # 6, # 11, # 8 y # 17, respectivamente) con diferente virulencia en modelo de ratón. De hecho, algunos de estos

aislamientos son extremadamente virulentos y mortales para el ratón (BrI), similares a la cepa de referencia RH (clonal tipo I). En la Guayana Francesa se han reportado aislamientos de casos humanos de toxoplasmosis severa y con alta virulencia en ratón asociados a genotipos atípicos analizados por MS (Bernstein, 2019).

Además, en los últimos años, se ha incorporado la caracterización molecular por nPCR-RFLP de los marcadores moleculares ROP5 y ROP18. Ambos genes codifican para la expresión de proteínas de las organelas roptrias. Estas proteínas son liberadas al citosol de la célula hospedadora e inhiben la acción de las IRG (GTPasas relacionadas al interferón gamma) producidas por el hospedador en defensa contra el parásito. Dependiendo del alelo, ROP5 y ROP18 pueden actuar como virulentos o no. Se ha demostrado que la combinación alélica de ROP5 y ROP18 es altamente predictiva de los niveles de virulencia en muchos aislamientos de *T. gondii* (Bernstein et al., 2021).

En Argentina se han podido aislar y caracterizar aislamientos de *T. gondii* provenientes de animales domésticos y silvestres (Basso et al., 2007; Basso et al., 2009; Moré et al., 2010; Moré et al., 2012; Pardini et al., 2014). Todos se han genotipificado por nPCR-RFLP para 10 marcadores multi-locus e identificado acorde la base de datos ToxoDB. Además, se han registrado 7 aislamientos a partir de placenta y sangre de cordón umbilical de casos de mujeres gestantes con toxoplasmosis congénita y todos han sido caracterizados molecularmente como genotipos no-clonales (Pardini et al., 2012; Bernstein et al., 2018; Pardini et al., 2019). Específicamente en la provincia de Misiones, se registraron gran cantidad de casos de toxoplasmosis ocular asociada también a genotipos no-clonales (Pardini et al., 2016). También, se realizó la caracterización molecular de ROP5/ROP18, encontrando las combinaciones de alelos 3/3 y 4/3, respectivamente, asociadas tanto a perfiles de alta como baja virulencia en modelo murino (Bernstein et al., 2021).

Respuesta inmune del hospedador

El equilibrio entre la respuesta inmune del hospedador y los mecanismos de evasión de *T. gondii* le ha permitido a este protozoo desarrollar una infección crónica, que desde el punto de vista evolutivo benefició la supervivencia de este parásito en una gran diversidad de hospedadores distribuidos mundialmente. *Toxoplasma gondii* puede sobrevivir dentro de las células dendríticas y macrófagos e incluso utilizar las propiedades migratorias de estas células para distribuirse dentro del hospedador (Miller et al., 2009; Fainboim & Geffner, 2011). Las células dendríticas son las más eficientes productoras de IL-12 en la infección por este protozoo, esta citoquina es de vital importancia para la activación de las células NK las cuales producen Interferón Gamma (IFN- γ), así como para diferenciar linfocitos TCD4+ en un perfil Th1 y activar a las células TCD8+ o citotóxicas, también productoras de IFN- γ (Miller et al., 2009). La producción de IFN- γ activa el potencial microbicida de los macrófagos produciendo Factor de

Necrosis Tumoral Alfa, que sinérgicamente con el IFN- γ inducen la producción de intermediarios reactivos del oxígeno y del nitrógeno. Estos últimos pueden eliminar directamente los taquizoítos de *T. gondii* y el IFN- γ reduce la disponibilidad de hierro y triptófano, factores limitantes para el crecimiento de este protozoo (Miller et al., 2009; Fainboim & Geffner, 2011).

Una vez instaurado el perfil Th1 de citoquinas inflamatorias, se inicia la activación de linfocitos TCD4+ con perfil de citoquinas Th folicular (IL-4, IL-10), que estimula la respuesta inmune humoral y además contribuye a la regulación negativa de los macrófagos, con lo cual se garantiza una respuesta inmune efectiva y autolimitada. La IL-4, entre sus numerosos efectos, promueve el desarrollo de las respuestas inmunes humorales a través de la inducción del crecimiento y diferenciación de linfocitos B. La producción de anticuerpos IgM, IgG e IgA específicos contra *T. gondii* ocurre como parte de la respuesta inmune al parásito y promueven la opsonización, la fagocitosis y la activación del complemento, sin embargo, no constituyen el mecanismo efector más eficiente contra la replicación del mismo en el medio intracelular (Miller et al., 2009; Fainboim & Geffner, 2011).

Epidemiología

La toxoplasmosis se encuentra distribuida mundialmente y si bien infecta a un amplio rango de hospedadores, la prevalencia es variable en ellos. Se considera que un tercio de la población humana está infectada por *T. gondii*. En los animales, dentro de las especies de producción, los bovinos parecen ser poco susceptibles a la enfermedad y si bien la seroprevalencia en esta especie suele ser elevada, la ingestión de carne bovina aún no se considera una fuente de infección relevante para los humanos. En Argentina se ha determinado una seroprevalencia del 91% en 90 bovinos provenientes de dos mataderos de la provincia de Buenos Aires y se detectó ADN de este parásito en 2 de 20 tejidos cardíacos de animales seropositivos (Moré et al., 2008).

Entre los rumiantes, los ovinos y caprinos presentan una alta seroprevalencia en todo el mundo. En nuestro país se realizó un estudio sobre un total de 4092 sueros caprinos provenientes de 209 establecimientos de siete provincias con diferentes sistemas productivos. La seroprevalencia total de anticuerpos anti-*T. gondii* fue del 39%; todas las provincias analizadas y el 76% de los establecimientos presentaron animales seropositivos demostrando que la toxoplasmosis caprina se encuentra ampliamente distribuida en el país. Al determinar las diferencias entre los distintos sistemas de manejo bajo los cuales se crían las cabras en nuestro país se observó que la seroprevalencia fue significativamente mayor en explotaciones lecheras con manejo semi-intensivo/intensivo (Gos et al., 2017; Gos, 2019). Además, se ha evaluado uno de los establecimientos caprinos por seguimiento serológico durante 11 años observándose que la mayoría de las cabras presentaron una toxoplasmosis activa en el último tercio de gestación, por reinfección o reactivación de la enfermedad (Steffen et al., 2021). También se ha determinado que entre el 13% y 36% de fetos de esta especie analizados en el país resultaron positivos a *T. gondii* por diferentes métodos y también se ha obtenido y caracterizado molecularmente como

genotipo no-clonal un aislamiento obtenido a partir de un aborto (ToxoDB #284) (Unzaga et al., 2014; Bernstein et al., 2018; Gos, 2019). En ovinos se ha reportado una seroprevalencia del 17,3% en 704 ovinos de 6 establecimientos lecheros de la región de la pampa húmeda y se determinó que *T. gondii* fue el causante de un brote de 15 abortos y 9 natimortos en un rebaño de ovejas Texel de la provincia de Buenos Aires (Hecker et al., 2013; Gual et al., 2018). En cerdos se determinó la presencia de anticuerpos para *T. gondii* en 230 hembras adultas de frigoríficos provenientes de 83 granjas de 5 provincias del centro del país encontrándose una seroprevalencia del 37,8% y se analizaron serológicamente dos granjas con diferentes sistemas de producción (intensiva y semi-extensiva), y se determinó que la seroprevalencia es mayor en sistemas extensivos (40,2%) en relación a intensivos (4,5%) (Venturini et al., 2004). En cerdos actualmente son de interés los estudios para determinar anticuerpos para *T. gondii* en fluidos orales a partir de cuerdas de algodón como métodos de *screening* en granjas ya que es una opción no invasiva y amigable con el bienestar animal (Campero et al., 2020). En las aves domésticas la infección cursa de forma subclínica, pero el estudio en las aves de traspatio es importante debido a que pueden considerarse como centinelas de la contaminación ambiental por ooquistes en una región, lo que permite relacionar los genotipos hallados en ellas con los que podrían estar presentes en la población humana en la misma zona (Pardini et al., 2016). En equinos se determinó una seroprevalencia del 13,1% en 76 caballos de las fuerzas armadas de la provincia de Chaco (Dubey et al., 1999) y no existen estudios más recientes de seroprevalencia en el país, siendo la mayoría de los estudios en la región realizados en distintos estados de Brasil, con una seroprevalencia del 11,6% al 47,2% (Dubey et al., 2020). Recientemente se identificó y caracterizó un aislamiento en esta especie (ToxoDB #228) proveniente de un caballo de un matadero del estado de Río Grande del Sur que exporta carne equina a Europa, alarmando sobre la posibilidad de infección a humanos sobre todo en países europeos donde el consumo de carne cruda de esta especie es apreciado culturalmente (Pena et al., 2018). Existen estudios epidemiológicos que relacionan casos de toxoplasmosis graves congénitas y adquiridas e incluso reinfecciones en personas en Europa, donde la mayoría de los casos corresponden al genotipo II, con el consumo de carne equina importada desde Sudamérica con genotipos no-clonales virulentos (Pomares et al., 2011; Elbez-Rubinstein et al., 2019). En nuestro país también se realizaron estudios de seroprevalencia en ciervos colorados (73,7%) (Soler et al., 2021) y en roedores sinantrópicos (32,8%) de la provincia de Buenos Aires (Dellarupe et al., 2019). En el norte y sur de nuestro país es más frecuente el consumo de carne de llama u otros camélidos sudamericanos por lo tanto es importante señalar que se detectaron anticuerpos para *T. gondii* en el 30% (92/308) de las llamas estudiadas en el norte de nuestro país (Moré et al., 2008). En animales silvestres, como los jabalíes, recientemente se detectó una seroprevalencia para *T. gondii* de 12,5% (18/144) (Winter et al., 2019).

En las especies de compañía, se ha determinado una seroprevalencia del 35,9% en 6768 sueros caninos provenientes de áreas urbanas, principalmente de la ciudad de La Plata y alrededores, determinando que los caninos mestizos fueron los que presentaron mayor cantidad

de seropositivos en relación a los de raza y también se observó que la seroprevalencia es mayor al aumentar la edad de los animales (Gos et al., 2020).

La toxoplasmosis es considerada una de las parasitosis más importantes dentro de las enfermedades transmitidas por los alimentos según la Autoridad Europea de Seguridad Alimentaria (EFSA, 2018) y la Organización de las Naciones Unidas para la Alimentación y la Agricultura (FAO/WHO, 2014). Las fuentes de infección para el humano son la carne cruda o mal cocida con quistes tisulares, las verduras, frutas y el agua contaminada con ooquistes y la leche no pasteurizada con taquizoítos de animales infectados. Entre los animales domésticos, los productos derivados de ovejas, cabras y cerdos son las principales fuentes de infección. Actualmente se está estudiando la importancia de la leche de animales de producción en la transmisión de la enfermedad al ser humano. Los taquizoítos de *T. gondii* se han encontrado en leche de varias especies como bovinos, ovejas y cabras (Hiramoto et al., 2001; Camossi et al., 2011; Cisak et al., 2017), pero sólo el consumo de leche de cabra no pasteurizada ha sido asociado a casos de toxoplasmosis humana. En el último tiempo se han realizado muchos estudios moleculares especialmente en leche de cabras en distintos países, indicando prevalencias que oscilan entre el 2% y 13% (Mancianti et al., 2013; da Silva et al., 2015) ya que es un producto relacionado a las producciones de autoconsumo, de importancia para las economías regionales y las economías de agricultura familiar, donde muchas veces se consume sin pasteurizar. En nuestro país un estudio sobre la eliminación de *T. gondii* en leche de cabras naturalmente infectadas provenientes de un establecimiento de la provincia de Buenos Aires con alta prevalencia de la enfermedad determinó que el 2,6% de 77 leches analizadas presentaron ADN de *T. gondii* y las cabras que eliminaron el parásito por leche presentaron altos títulos de anticuerpos (Gos et al., 2018). Por lo tanto, el consumo de leche de cabra como así también los productos lácteos elaborados con leche cruda también podrían considerarse un factor de riesgo potencial para adquirir la infección por *T. gondii*.

Se estima que el 30% de la población humana mundial está infectada, variando entre el 10% y el 80% según el país y la región. La diferencia se relacionaría con el clima, los hábitos de alimentación, la higiene, la calidad del agua de consumo y las condiciones socioeconómicas. La prevalencia está en descenso globalmente en las últimas décadas. Se han estudiado anticuerpos anti-*T. gondii* en hemodonantes de Buenos Aires de ambos sexos, entre 1967 y 2017, con el propósito de conocer esta variable en el tiempo y se ha observado que en el lapso de esos 50 años disminuyó la prevalencia en un 45,8%, lo que representó una declinación promedio del 0,91% anual. En cuanto a la infección aguda en embarazadas, la prevalencia mundial fue de 1,1%, según un meta-análisis en el que se incluyeron 902.228 gestantes pertenecientes a 217 estudios, de 74 países. La prevalencia más alta en forma significativa se registró en los países con ingresos bajos, índices de subdesarrollo humano y temperaturas elevadas. En este análisis, Argentina mostró 121/13.632 casos, una prevalencia de 0,9% (Durlach et al., 2020).

Para evitar la infección en humanos se recomienda ingerir la carne bien cocida o realizar el congelado (-20°C) de la misma previamente, evitar llevar accidentalmente a la boca restos de carnes crudas cuando se está cocinando y pasteurizar la leche. Es importante la cocción de la

carne, vísceras o derivados a una temperatura mayor a 67°C durante un período prolongado, y que la misma sea pareja en todo el corte, ya que algunos quistes tisulares pueden permanecer infecciosos si la cocción es desigual. También se recomienda la congelación profunda de la carne (a -12°C o menos) durante una semana antes de su cocción, ya que puede reducir el riesgo de infección, sin embargo, la congelación no es un método seguro por sí mismo porque es muy variable en relación a la viabilidad de los quistes según las temperaturas alcanzadas si son *freezers* domésticos o industriales, la cantidad de alimentos que contiene, entre otros factores. Para evitar la infección por ooquistes diseminados en el ambiente, se recomienda realizar el lavado de frutas y verduras con agua por arrastre ya que son resistentes a los desinfectantes comunes, tanto el lavado de los vegetales como las tareas de jardinería y horticultura deben realizarse utilizando guantes, sobre todo en personas embarazadas o inmunosuprimidas. Además, en la población de riesgo es importante evitar el consumo de vegetales crudos, si no se conoce cómo se realizó el lavado, o de chacinados, si se desconoce su procedencia. El contacto con los gatos domésticos no implicaría un riesgo para adquirir la infección debido a que los ooquistes no son infecciosos al momento de su eliminación y se ha demostrado que el riesgo de infección no es mayor para los propietarios de estos animales que para la población general. Igualmente se recomiendan ciertas medidas de prevención con el fin de evitar la eliminación de ooquistes. La principal es alimentar a los gatos domésticos con alimentos balanceados o comida de preparación casera cocida ya que el mayor riesgo de infección para los felinos es el consumo de carne o vísceras con quistes tisulares. También se recomienda castrarlos para reducir sus hábitos de caza, y disminuir la posibilidad de ingerir aves o roedores infectados. Es adecuado que los gatos dispongan de un recipiente para efectuar sus deposiciones, e idealmente ser removidas diariamente y vertidas a la red cloacal para evitar que los ooquistes esporulen. La higienización de las bandejas sanitarias debe realizarse con guantes y agua hirviendo por 5 minutos para destruir los ooquistes. Para reducir las infecciones por *T. gondii* en animales de producción destinados a consumo se deben implementar medidas de manejo como el control de la población de gatos en las explotaciones, limitar su acceso a corrales, comederos y lugares donde se almacena el alimento, como así también realizar el control de roedores que podrían ser fuente de infección para los felinos.

Diagnóstico y observación

El diagnóstico de la toxoplasmosis se realiza por métodos directos e indirectos. Los métodos directos de diagnóstico permiten detectar la presencia del parásito o de su ADN e incluyen las técnicas parasitológicas, histopatológicas y moleculares. Es posible identificar las formas infectantes (quistes tisulares, taquizoítos) mediante observación microscópica en fresco de tejidos de animales infectados o de materia fecal (ooquistes) de felinos mediante técnicas de concentración. La histopatología permite la observación de quistes tisulares y taquizoítos asociados a lesiones en sistema nervioso, músculo, hígado, pulmón y otros tejidos.

La inmunohistoquímica permite la detección de diferentes estadios del parásito en tejidos de animales infectados mediante la utilización de anticuerpos específicos y el diagnóstico diferencial con otros protozoos de morfología similar. El aislamiento del parásito se realiza inoculando tejidos sospechosos homogeneizados con solución salina y antibióticos, u oocistos provenientes de animales infectados, en diferentes cepas de ratones de laboratorio o en cultivos celulares. En ratones infectados a los 7-10 días post-inoculación (p.i.) se determina la presencia de taquizoítos realizando un lavado peritoneal bajo anestesia o, si el animal muere, la presencia de taquizoítos en pulmón. A partir de las 4-6 semanas p.i. se pueden observar quistes tisulares en el sistema nervioso central mediante observación en fresco al microscopio óptico, posterior al sacrificio. A partir de los taquizoítos obtenidos pueden infectarse cultivos celulares que se mantienen hasta observar el crecimiento del parásito. La prueba de la reacción en cadena de la polimerasa (PCR) determina la presencia de *T. gondii* en los tejidos a través de la identificación de fragmentos de ADN específicos, y puede realizarse a partir de muestras de diversos tejidos de animales infectados, e incluso de fetos y tejidos autolizados. *Toxoplasma gondii* puede detectarse utilizando distintos *primers* específicos, como los que permiten la amplificación de la secuencia del gen B1, la secuencia ITS1, la subunidad ribosomal RNA y el fragmento repetitivo de 529 pb. La técnica de nPCR-RFLP puede utilizarse para determinar el genotipo de la cepa infectante (Su et al., 2006).

Los métodos indirectos son realizados *in vitro* e indican exposición a la infección. Consisten en la detección de anticuerpos anti-*T. gondii* tanto en los HD como en los HI en el líquido cefalorraquídeo, leche, humor acuoso y líquidos fetales, aunque la muestra de elección es el suero del animal sospechoso. La detección de anticuerpos específicos en una única muestra de suero establece que el animal ha estado infectado en algún momento en el pasado, por lo que se recomienda determinar la presencia de anticuerpos en una segunda muestra de suero del animal sospechoso en 3-4 semanas posteriores a la primera para poder comparar los títulos de anticuerpos (IgG), así el aumento en el título de anticuerpos (seroconversión positiva) indicaría una infección aguda. En el caso de abortos en animales domésticos, la determinación de anticuerpos anti-*T. gondii* en una única muestra de suero de la madre abortada no es determinante para el diagnóstico del mismo, sino que también es conveniente analizar la seroconversión de muestras pareadas para poder diferenciar entre infección aguda y crónica. Además, la determinación de anticuerpos específicos en los líquidos fetales indica que existió infección transplacentaria. Se debe tener en cuenta que la presencia de anticuerpos en los fetos dependerá de la edad fetal y del grado de desarrollo de su sistema inmune, por lo que la serología fetal negativa no siempre indica ausencia de infección. También se sugiere a nivel del rodeo tomar muestras de sueros de una misma cantidad de animales que abortaron y que no abortaron para poder detectar asociaciones estadísticas entre presencia de abortos y títulos de anticuerpos. También es posible determinar el nacimiento de animales infectados congénitamente, aunque se encuentren aparentemente sanos, buscando anticuerpos específicos en las crías previo a mamar calostro (sueros precalostrales), ya que su presencia indicaría también que existió infección transplacentaria. Las pruebas indirectas más utilizadas

son la Inmunofluorescencia Indirecta (IFI), aglutinación modificada (MAT) y las pruebas de Enzimoimmunoensayo (ELISA e *Immunoblot*). Estas pruebas presentan distinta sensibilidad y especificidad según las características del antígeno utilizado. La IFI es la prueba más difundida para determinar anticuerpos específicos en las especies domésticas por ser de gran sensibilidad y especificidad; y utiliza como antígeno taquizoítos enteros inactivados fijados a un portaobjetos que se enfrenta al suero problema. Para revelar la unión antígeno-anticuerpo se requiere de un conjugado o anticuerpo secundario unido a una sustancia fluorescente (fluorocromo), siendo la más frecuente el isotiocianato de fluoresceína, que al ser excitada por la luz ultravioleta emite un haz de luz que se visualiza con un microscopio de epifluorescencia. Se debe tener en cuenta que, si bien el antígeno puede utilizarse para el diagnóstico de la enfermedad en cualquier especie, el conjugado debe estar compuesto por anti-inmunoglobulinas especie-específicas (anti-gato, anti-perro, anti-oveja, anti-cabra, anti-cerdo, entre otros). Como desventajas de esta prueba se encuentran que la interpretación de los resultados requiere de personal entrenado debido a que su lectura presenta cierto grado de subjetividad y que su realización consume mucho tiempo si se analiza un gran número de muestras. El título de corte utilizado dependerá del objetivo del estudio que se realice y del laboratorio.

En las pruebas de ELISA se utilizan placas de microtitulación de 96 pocillos con el antígeno y para revelar la unión con los anticuerpos se utiliza también un conjugado especie-específico, pero en este caso unido a una enzima, siendo la más utilizada la peroxidasa, que, al reaccionar con su sustrato específico en presencia de un cromógeno, produce una reacción coloreada. La lectura se realiza con un espectrofotómetro (lector de ELISA) que mide las densidades ópticas de la reacción de color, permitiendo una lectura objetiva de los resultados. Otra ventaja de estas pruebas es que permiten procesar simultáneamente una gran cantidad de muestras. Los conjugados, sustratos y kits diagnósticos completos se encuentran disponibles comercialmente, pero debe tenerse en cuenta que sólo pueden utilizarse para determinar anticuerpos en la especie animal indicada en las instrucciones del laboratorio productor, porque el conjugado es específico; además en el caso de ser kits comerciales importados, éstos deben ser previamente validados localmente antes de su uso, utilizando índices o valores de corte adaptados a cada región o país, ya que pueden existir variaciones epidemiológicas locales que generen una respuesta inmune distinta en los animales evaluados, muchas veces asociadas a la exposición a distintos genotipos de *T. gondii* encontrados en otros países (OIE, 2018). Las pruebas de ELISA tienen sensibilidad variable de acuerdo al tratamiento del antígeno utilizado, así pueden realizarse con extracto soluble de *T. gondii* o con taquizoítos enteros. Para mejorar la especificidad se han desarrollado ELISAs con antígeno recombinantes, pero en algunos casos han demostrado una sensibilidad más baja que otras pruebas usadas en animales (Pardini et al., 2012). También se han desarrollado ELISAs con antígenos nativos de *T. gondii* purificados por afinidad, como la proteína nativa TgSAG1 de 30Kda de PM (ELISA-P30), que disminuye las reacciones cruzadas con otros protozoos y la posibilidad de resultados falsos positivos, con buena sensibilidad y especificidad en distintas especies en otros países y en nuestro medio también se han estandarizado el uso de los ELISAs-P30 en cerdos demostrando una sensibilidad

del 92,8% y una especificidad del 98,3% (Pardini et al., 2012) y en cabras naturalmente infectadas de nuestro país con 96% y 98% de sensibilidad y especificidad respectivamente (Gos et al., 2019). También existen ELISAS de avididad para toxoplasmosis que se basan en detectar el aumento de la afinidad funcional de las IgG a medida que la respuesta inmune madura luego de producida la infección, lo que permite diferenciar entre infecciones agudas y crónicas. Estas pruebas agregan una incubación con urea, lo que permite disociar las uniones lábiles que se forman entre los anticuerpos producidos en forma temprana (de menor afinidad), por lo que valores de avididad altos descartan infecciones recientes (Basso et al., 2017).

Referencias

- Basso, W., Grimm, F., Ruetten, M., Djokic, V., Blaga, R., Sidler, X., & Deplazes, P. (2017). Experimental *Toxoplasma gondii* infections in pigs: Humoral immune response, estimation of specific IgG avidity and the challenges of reproducing vertical transmission in sows. *Veterinary Parasitology*, 236, 76-85. <https://doi.org/10.1016/j.vetpar.2017.01.026>.
- Basso, W., Moré, G., Quiroga, M. A., Pardini, L., Bacigalupe, D., Venturini, L., Valenzuela, M. C., Balducchi, D., Maksimov, P., Schares, G., & Venturini, M. C. (2009). Isolation and molecular characterization of *Toxoplasma gondii* from captive slender-tailed meerkats (*Suricata suricatta*) with fatal toxoplasmosis in Argentina. *Veterinary Parasitology*, 161, 201-206. <https://doi.org/10.1016/j.vetpar.2009.01.006>.
- Basso, W., Venturini, M. C., Moré, G., Quiroga, A., Bacigalupe, D., Unzaga, J. M., Larsen, A., Laplace, R., & Venturini, L. (2007). Toxoplasmosis in captive Bennett's wallabies (*Macropus rufogriseus*) in Argentina. *Veterinary Parasitology*, 144, 157-161. <https://doi.org/10.1016/j.vetpar.2006.09.030>.
- Bernstein, M. (2019). Estudios biológicos e inmunológicos de aislamientos de *Toxoplasma gondii* provenientes de animales de zoológico en Argentina. Tesis doctoral.
- Bernstein, M., Pardini, L., Bello Pede Castro, B., Unzaga, J. M., Venturini, M. C., & Moré, G. (2021). ROP18 and ROP5 alleles combinations are related with virulence of *T. gondii* isolates from Argentina. *Parasitol Int*, 102328. <https://doi.org/10.1016/j.parint.2021.102328>.
- Bernstein, M., Pardini, L., Campero, L. M., Helman, E., Unzaga, J. M., Venturini, M. C., & Moré, G. (2020). Evaluation of biological behavior of *Toxoplasma gondii* atypical isolates # 14 and # 163. *Experimental Parasitology*, 211, 107860. <https://doi.org/10.1016/j.exppara.2020.107860>.
- Bernstein, M., Pardini, L., Moré, G., Unzaga, J. M., Su, C., & Venturini, M. C. (2018). Population structure of *Toxoplasma gondii* in Argentina. *Infection, Genetics and Evolution*, 65, 72-79. <https://doi.org/10.1016/j.meegid.2018.07.018>.
- Calero-Bernal, R., & Gennari, S. M. (2019). Clinical Toxoplasmosis in Dogs and Cats: An Update. *Frontiers in Veterinary Science*, 6, 54. <https://doi.org/10.3389/fvets.2019.00054>.
- Camossi, L. G., Greca-Júnior, H., Corrêa, A. P. F. L., Richini-Pereira, V. B., Silva, R. C., da Silva, A. V., & Langoni, H. (2011). Detection of *Toxoplasma gondii* DNA in the milk of naturally infected ewes. *Veterinary Parasitology*, 177, 256-261. <https://doi.org/10.1016/j.vetpar.2010.12.007>.

- Campero, L. M., Schott, F., Gottstein, B., Deplazes, P., Sidler, X., & Basso, W. (2020). Detection of antibodies to *Toxoplasma gondii* in oral fluid from pigs. *International Journal of Parasitology*, 50(5), 349-355. <https://doi.org/10.1016/j.ijpara.2019.11.002>.
- Cisak, E., Zając, V., Sroka, J., Sawczyn, A., Kloc, A., Dutkiewicz, J., & Wójcik-Fatla, A. (2017). Presence of pathogenic rickettsiae and protozoan in samples of raw milk from cows, goats, and sheep. *Foodborne Pathogens and Disease*, 14, 189-194. <https://doi.org/10.1089/fpd.2016.2203>.
- da Silva, J. G., Alves, B. H., Melo, R. P., Kim, P. C., Souza Neto, O. L., Bezerra, M. J., Sá, S. G., & Mota, R. A. (2015). Occurrence of anti-*Toxoplasma gondii* antibodies and parasite DNA in raw milk of sheep and goats of local breeds reared in Northeastern Brazil. *Acta Tropica*, 142, 145-8. <https://doi.org/10.1016/j.actatropica.2014.11.011>.
- Dellarupe, A., Fitte, B., Pardini, L., Campero, L. M., Bernstein, M., Robles, M. D. R., Moré, G., Venturini, M. C., & Unzaga, J. M. (2019). *Toxoplasma gondii* and *Neospora caninum* infections in synanthropic rodents from Argentina. *Revista Brasileira de Parasitologia Veterinária*, 28, 113-118. <https://doi.org/10.1590/S1984-29612019009>.
- Dubey, J. P. (2010). *Toxoplasmosis of Animals and Humans*, Second Edition. CRC Press, Boca Raton, Florida, 313 p.
- Dubey, J. P., Murata, F. H. A., Cerqueira-Cézar, C. K., & Kwok, O. C. H. (2020). *Toxoplasma gondii* infections in horses, donkeys, and other equids: The last decade. *Research in Veterinary Science*, 132, 492-499. <https://doi.org/10.1016/j.rvsc.2020.07.005>.
- Dubey, J. P., Venturini, M. C., Venturini, L., McKinney, J., & Pecoraro, M. (1999). Prevalence of antibodies to *Sarcocystis neurona*, *Toxoplasma gondii* and *Neospora caninum* in horses from Argentina. *Veterinary Parasitology*, 86(1), 59-62. [https://doi.org/10.1016/s0304-4017\(99\)00127-2](https://doi.org/10.1016/s0304-4017(99)00127-2).
- Durlach, R., Freuler, C., Messina, M., Freilij, H., González Ayala, S., Venturini, M. C., Kaufer, F., García, F., Ceriotto, M., Pardini, L., Nadal, M., Ortiz De Zárate, M., Schneider, V., Mayer-Wolf, M., Jacob, N., Abuin, J. C., Alcheh, J., Fiameni, F., Salomon, C., Ledesma, B., & Guarnera, E. (2021). Consenso Argentino de Toxoplasmosis Congénita. *Medicina* (Buenos Aires), 81(2), 257-268.
- EFSA. (2018). Public health risks associated with food-borne parasites. *EFSA Journal*, 16(12), 5495. <https://doi.org/10.2903/j.efsa.2018.5495>.
- Elbez-Rubinstein, A., Ajzenberg, D., Dardé, M.L., Cohen, R., Dumètre, A., Yera, H., Gondon, E., Janaud, J.C., & Thulliez, P. (2009). Congenital toxoplasmosis and reinfection during pregnancy: case report, strain characterization, experimental model of reinfection, and review. *The Journal of Infectious Disease*, 199(2), 280-285. <https://doi.org/10.1086/595793>.
- Fainboim, L., & Geffner J. (2011). *Introducción a la Inmunología Humana*, 6 edición. Editorial Médica Panamericana.
- FAO/WHO (Food and Agriculture Organization of the United Nations/ World Health Organization) (2014). Multicriteria based ranking for risk management of food-borne parasites. *Microbiological Risk Assessment Series*, pág. 145-151.

- Gos, M. L. (2019). Estudios serológicos, biológicos y moleculares de *Toxoplasma gondii* y su relación con la transmisión transplacentaria en infecciones naturales en cabras. Tesis doctoral. Facultad de Ciencias Veterinarias. UNLP.
- Gos, M. L., Manazza, J. A., Spath, E. J. A., Pardini, L., Fiorentino, M. A., Unzaga, J. M., Moré, G., & Venturini, M. C. (2017). Seroprevalence of *Toxoplasma gondii* and *Neospora caninum* in goats from two argentinian provinces. *Open Veterinary Journal*, 7(4), 319-322. <https://doi.org/10.4314/ovj.v7i4.5>.
- Gos, M. L., Pardini, L., Gvozdzicki, O., Steffen, K., Arias, R., Moré, G., & Venturini, M. C. (2018). Detección de *Toxoplasma gondii* en leche de cabras naturalmente infectadas de la provincia de Buenos Aires. En el II Congreso Internacional de Zoonosis. IX Congreso Argentino de Zoonosis. Buenos Aires, Argentina.
- Gos, M. L., Venturini, M. C., De Felice, L., Rambeaud, M., Pardini, L., & Unzaga, J. M. (2020). Seroprevalencia de toxoplasmosis y neosporosis en caninos con signos clínicos compatibles y su relación con la raza, sexo y edad. En VIII Jornadas de Difusión de la Investigación y Extensión, Facultad de Cs. Veterinarias, Universidad Nacional del Litoral, Santa Fe, Argentina.
- Gual, I., Giannitti, F., Hecker, Y. P., Shivers, J., Entrocassi, A. C., Morrell, E. L., Pardini, L., Fiorentino, M. A., Rodríguez Fermepin, M., Unzaga, J. M., Cantón, G. J., Venturini, M. C., & Moore, D. P. (2018). First case report of *Toxoplasma gondii*-induced abortions and stillbirths in sheep in Argentina. *Veterinary Parasitology: Regional Studies and Reports*, 12, 39-42. <https://doi.org/10.1016/j.vprsr.2018.01.001>.
- Hecker Y. P., Moore, D. P., Manazza, J. A., Unzaga, J. M., Späth, E. J., Pardini, L., Venturini, M. C., Roberi, J. L., & Campero, C. M. (2013). First report of seroprevalence of *Toxoplasma gondii* and *Neospora caninum* in dairy sheep from Humid Pampa, Argentina. *Tropical Animal Health Production*, 45(7), 1645-7. <https://doi.org/10.1007/s11250-013-0396-1>.
- Hiramoto, R. M., Mayrbauri-Borges, M., Galisteo, Jr A. J., Meireles, L. R., Macre, M. S., & Andrade, Jr H. F. (2001). Infectivity of cysts of the ME-49 *Toxoplasma gondii* strain in bovine milk and homemade cheese. *Revista de Saúde Pública*, 35(2), 113-118. <https://doi.org/10.1590/s0034-89102001000200002>.
- Howe, D. K., & Sibley, L. D. (1995). *Toxoplasma gondii* comprises three clonal lineages: correlation of parasite genotype with human disease. *The Journal of Infectious Diseases*, 172, 1561-1566. <https://doi.org/10.1093/infdis/172.6.1561>.
- Kimble, K. M., Gomez, G., Szule, J. A., Dubey, J. P., Buchanan, B., & Porter, B. F. (2021). Systemic Toxoplasmosis in a Horse. *Journal of Comparative Pathology*, 182, 27-31. <https://doi.org/10.1016/j.jcpa.2020.11.004>.
- Mancianti, F., Nardoni, S., D'Ascenzi, C., Pedonese, F., Mugnaini, L., Franco, F., & Papini, R. (2013). Seroprevalence, detection of DNA in blood and milk, and genotyping of *Toxoplasma gondii* in a goat population in Italy. *Biomed Research International*, 905326. <https://doi.org/10.1155/2013/905326>.

- Miller, C. M., Boulter, N. R., Ikin, R. J., & Smith, N. C. (2009). The immunobiology of the innate response to *Toxoplasma gondii*. *International Journal for Parasitology*, 39, 23-39. <https://doi.org/10.1016/j.ijpara.2008.08.002>.
- Moré, G., Basso, W., Bacigalupe, D., Venturini, M. C., & Venturini, L. (2008). Diagnosis of *Sarcocystis cruzi*, *Neospora caninum* and *Toxoplasma gondii* infections in cattle. *Parasitology Research*, 102, 671-675. <https://doi.org/10.1007/s00436-007-0810-6>.
- Moré, G., Pardini, L., Basso, W., Machuca, M., Bacigalupe, D., Villanueva, M. C., Schares, G., Venturini, M. C., & Venturini, L. (2010). Toxoplasmosis and genotyping of *Toxoplasma gondii* in *Macropus rufus* and *Macropus giganteus* in Argentina. *Veterinary Parasitology*, 169, 57-61. <https://doi.org/10.1016/j.vetpar.2009.12.004>.
- Moré, G., Pardini, L., Basso, W., Marín, R., Bacigalupe, D., Auad, G., Venturini, L., & Venturini, M. C. (2008). Seroprevalence of *Neospora caninum*, *Toxoplasma gondii* and *Sarcocystis* sp. in llamas (*Lama glama*) from Jujuy, Argentina. *Veterinary Parasitology*, 155, 158-160. <https://doi.org/10.1016/j.vetpar.2008.04.003>.
- Moré, G., Maksimov, P., Pardini, L., Herrmann, D. C., Bacigalupe, D., Maksimov, A., Basso, W., Conraths, F. J., Schares, G., & Venturini, M. C. (2012). *Toxoplasma gondii* infection in sentinel and free-range chickens from Argentina. *Veterinary Parasitology*, 184, 116-121. <https://doi.org/10.1016/j.vetpar.2011.09.012>.
- OIE. (2018). Manual of Diagnostic Tests and Vaccines for Terrestrial Animals. part 1 section i.1.Chapter I.1.3.
- Pardini, L. (2012). Estudios inmunológicos y moleculares de la infección por *Toxoplasma gondii* en cerdos. Tesis doctoral. Facultad de Ciencias Veterinarias. UNLP.
- Pardini, L., Carral, L. A., Bernstein, M., Gos, M. L., Olejnik, P., Unzaga, J. M., Kaufer, F. J., Freuler, C. B., Durlach, R. A., & Venturini, M. C. (2014). First isolation and molecular characterization of *Toxoplasma gondii* from a human placenta in Argentina. *Parasitology International*, 63, 470-472. <https://doi.org/10.1016/j.parint.2013.10.011>.
- Pardini, L., Dellarupe, A., Bacigalupe, D., Quiroga, M. A., Moré, G., Rambeaud, M., Basso, W., Unzaga, J. M., Schares, G., & Venturini, M. C. (2015). Isolation and molecular characterization of *Toxoplasma gondii* in a colony of captive black-capped squirrel monkeys (*Saimiri boliviensis*). *Parasitology International*, 64, 587-590. <https://doi.org/10.1016/j.parint.2015.08.009>.
- Pardini, L., Bernstein, M., Carral, L. A., Kaufer, F. J., Dellarupe, A., Gos, M. L., Campero, M. L., Moré, G., Messina, M. T., Schneider, M. V., Freuler, C. B., Durlach, R. A., Unzaga, J. M., & Venturini, M. C. (2019). Congenital human toxoplasmosis caused by non-clonal *Toxoplasma gondii* genotypes in Argentina. *Parasitology International*, 68, 48-52. <https://doi.org/10.1016/j.parint.2018.10.002>.
- Pardini, L., Moré, G., Rudzinski, M., Gos, M. L., Campero, L. M., Meyer, A., Bernstein, M., Unzaga, J. M., & Venturini, M. C. (2016). *Toxoplasma gondii* isolates from chickens in an area with human toxoplasmic retinochoroiditis. *Experimental Parasitology*, 16-20. <https://doi.org/10.1016/j.exppara.2016.03.006>.

- Pena, H. F. J., Pinheiro, T. M., Soares, H. S., Oliveira, S., Alves, B. F., Ferreira, M. N., & Gennari, S. M. (2018). Typical Brazilian genotype of *Toxoplasma gondii* isolated from a horse destined for human consumption in Europe from a slaughterhouse. *Parasitology Research*, 117(10), 3305-3308. <https://doi.org/10.1007/s00436-018-5999-z>.
- Pomares, C., Ajzenberg, D., Bornard, L., Bernardin, G., Hasseine, L., Darde, M. L., & Marty, P. (2011). Toxoplasmosis and horse meat, France. *Emerging Infectious Diseases*, 17(7), 1327-1328. <https://doi.org/10.3201/eid1707.101642>.
- Soler, J. P., Dellarupe, A., & Moré, G. (2021). *Neospora caninum* and *Toxoplasma gondii* infections and their relationship with reproductive losses in farmed red deer (*Cervus elaphus*). *Parasitology Research*, 120, 1851-1860. <https://doi.org/10.1590/S1984-29612019009>.
- Steffen, K., Gos, M. L., Gortari, L., Arias, R. O., Venturini, M. C., & Moré, G. (2021). Eleven years of *Toxoplasma gondii* serological follow-up in a goat herd and association of toxoplasmosis with reproductive losses. *Veterinary Parasitology: Regional Studies and Reports*, 25, 100599. <https://doi.org/10.1016/j.vprsr.2021.100599>.
- Su, C., Zhang, X., & Dubey, J. P. (2006). Genotyping of *Toxoplasma gondii* by multilocus PCR-RFLP markers: a high resolution and simple method for identification of parasites. *International Journal of Parasitology*, 36, 841-848. <https://doi.org/10.1016/j.ijpara.2006.03.003>.
- Toxo DB *Toxoplasma* genomics resource. EuPathDB Project. <http://toxodb.org/toxo/showApplication.do>.
- Unzaga, J. M. (2004). Efecto de la infección por *Toxoplasma gondii* en hembras ovinas gestantes. Tesis doctoral. Laboratorio de Inmunoparasitología (LAINPA), Facultad de Ciencias Veterinarias. UNLP.
- Unzaga, J. M., Moré, G., Bacigalupe, D., Rambeaud, M., Pardini, L., Dellarupe, A., De Felice, L., Gos, M. L., & Venturini, M. C. (2014). *Toxoplasma gondii* and *Neospora caninum* infections in goat abortions from Argentina. *Parasitology International*, 63(6), 865-7. <https://doi.org/10.1016/j.parint.2014.07.009>.
- Venturini, M. C., Bacigalupe, D., Venturini, L., Machuca, M., Perfumo, C. J., & Dubey, J. P. (1999) Detection of antibodies to *Toxoplasma gondii* in stillborn piglets in Argentina. *Veterinary Parasitology*, 85(4), 331-4. [https://doi.org/10.1016/s0304-4017\(99\)00104-1](https://doi.org/10.1016/s0304-4017(99)00104-1).
- Venturini, M. C., Bacigalupe, D., Venturini, L., Rambeaud, M., Basso, W., Unzaga, J. M., & Perfumo, C. J. (2004). Seroprevalence of *Toxoplasma gondii* in sows from slaughterhouses and in pigs from an indoor and an outdoor farm in Argentina. *Veterinary Parasitology*, 124(3-4), 161-165. <https://doi.org/10.1016/j.vetpar.2004.07.003>.
- Winter, M., Bernardo Alonso, A. M., Birochio, D., Fariña, F., Moré, G., Pardini, L., Ribicich, M., Pasqualetti, M., Castillo, M., Ercole, M., Venturini, M. C., Corominas, M. J., Perera, N., Veneroni, R., Mancini, S., & Abate, S. (2019). *Toxoplasma gondii* and *Trichinella* infections in wild boars (*Sus scrofa*) from the northeastern Patagonia, Argentina. *Preventive Veterinary Medicine*, 168, 75-80. 2019. <https://doi.org/10.1016/j.prevetmed.2019.04.014>.
- Weiss, L. M., & Kim, K. (2014). *Toxoplasma gondii* The Model Apicomplexan: Perspectives and Methods, First Edition. ELSEVIER, Ed., United Kingdom, 1085 p.

CAPÍTULO 18

Hepatozoon canis

Diego F. Eiras, Franca Mastrantonio

y María Victoria Vázquez

Clasificación

Phylum: Apicomplexa

Clase: Conoidasida

Subclase: Coccidiasina

Orden: Eucoccidiorida

Familia: Hepatozoidae

La hepatozoonosis canina es una enfermedad parasitaria sistémica transmitida por garrapatas y producida por protozoarios del género *Hepatozoon*. En los perros domésticos se describen habitualmente dos especies: *Hepatozoon canis*, reportada en regiones tropicales, subtropicales y templadas a nivel mundial y *H. americanum* descrita en el sur de Norteamérica¹⁴ (O'Dwyer et al., 2011). En Argentina, los primeros hallazgos de *H. canis* se encuentran hacia fines de la década de 1990 y hasta el momento no se ha reportado la presencia de otra especie en caninos domésticos (Eiras et al., 2007). En el presente capítulo se realiza una revisión de la hepatozoonosis canina producida por *H. canis*.

Morfología

En el perro, las formas parasitarias circulantes se denominan **gamontes** y se reconocen en los extendidos sanguíneos teñidos con coloraciones habituales para sangre (e.g. May Grünwald-

¹⁴ En 1997, se reconoció a *H. americanum* como especie diferente y responsable de la hepatozoonosis canina americana, una severa enfermedad musculoesquelética debilitante en la que el vector involucrado es *Amblyomma maculatum* (Vincent-Johnson et al., 1997). A diferencia de *H. canis*, se encuentran formas tisulares en el músculo esquelético y la parasitemia suele ser escasa (menos del 0,1 % de los leucocitos) (Baneth, 2011). En Sudamérica se han reportado algunos hallazgos de genotipos filogenéticamente emparentados con *H. americanum* en caninos silvestres y domésticos (Criado-Fornelio et al., 2006; Gomes et al., 2016; Millán et al., 2019).

Giensa). Se describen como cuerpos ovales de 11 μm x 5 μm ubicados en el citoplasma de los neutrófilos y monocitos sanguíneos comprimiendo el núcleo celular y desplazándolo hacia la periferia (James, 1905; Waner et al., 1994; Baneth et al., 2003; Eljadar et al., 2013). En ocasiones pueden observarse dos gamontes en una misma célula, la cápsula sola sin el gamonte y la coinfección de gamontes y mórulas de *Ehrlichia canis* en la misma célula (Baneth et al., 2015) (Fig. 1).

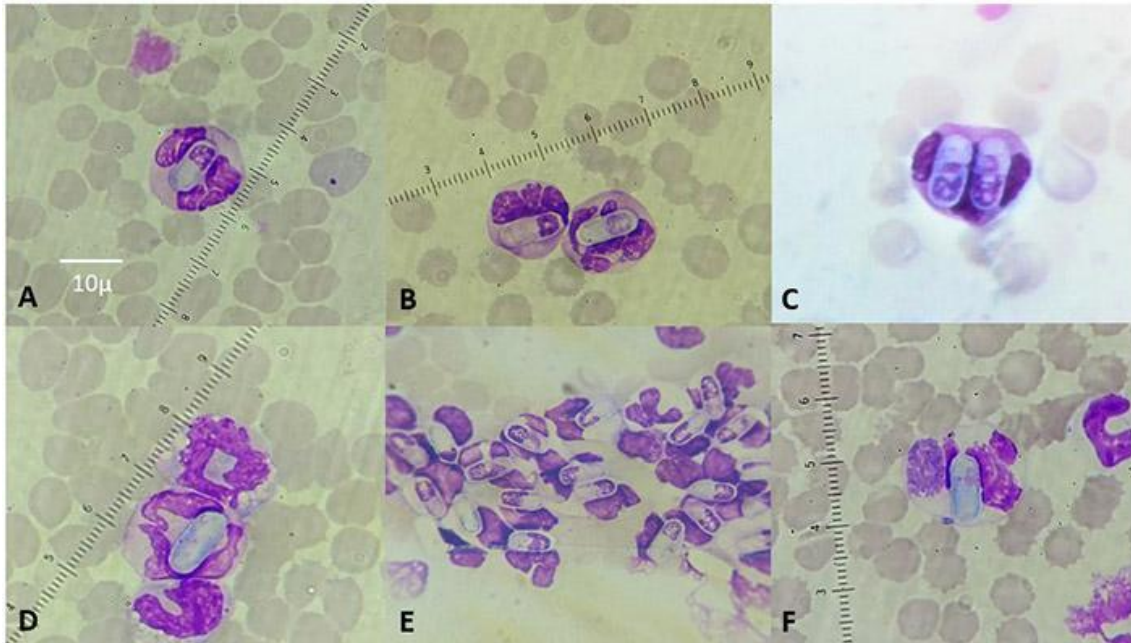


Figura 1. Gamontes de *Hepatozoon canis* en extendidos sanguíneos coloreados (Objetivo 100 X). (A y B) Gamontes intraleucocitarios. (C) Se observan 2 gamontes en una misma célula. (D) Se observa solo la cápsula del gamonte. (E) Se aprecia una elevada parasitemia. (F) La célula se encuentra co-infectada con una mórula de *Ehrlichia canis*.

Los **merontes** tisulares son estructuras redondeadas o ligeramente ovales de aproximadamente 30 μm de diámetro que se encuentran en los órganos hemolinfáticos del mismo hospedador. Pueden hallarse dos tipos diferentes de merontes, los que contienen de 20 a 30 **micromerozoítos** dispuestos alrededor de una estructura central formando la imagen típica en rayo de rueda, denominados **micromerontes** y los que contienen hasta 4 **macromerozoítos** de mayor tamaño, llamados **macromerontes** (Fig. 2). Ambos tipos de merontes coexisten en el mismo animal y no representan estrictamente diferentes momentos evolutivos de la infección. Pueden observarse en biopsias o cortes histopatológicos de los órganos afectados teñidos con hematoxilina y eosina. Es posible la observación de merontes en distintos grados de maduración o evolución a partir de extendidos de parénquima medular teñidos con May Grünwald-Giemsa y tomados mediante aspiración de médula ósea (Baneth et al., 2007) (Fig. 3).

Fueron descritos **quistes monozoicos** presentes en los tejidos de los perros infectados tanto dentro como fuera de las células. Poseen forma ovalada de alrededor de 20 μm de diámetro, conteniendo un solo zoíto en su interior. Se ha propuesto una relación entre estos quistes con el mecanismo de transmisión predador-presa de cierta relevancia epidemiológica en otras

especies de *Hepatozoon*. Se desconoce si son análogos a los quistes musculares descritos en *H. americanum* (O'Dwyer et al., 2004; Baneth et al., 2007).

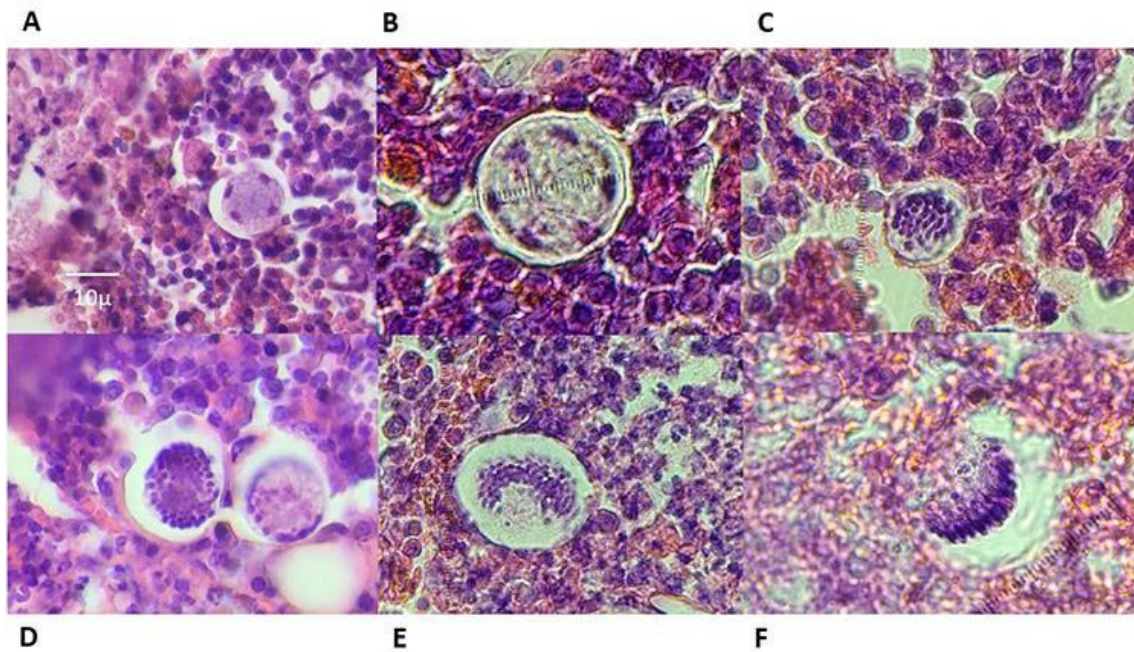


Figura 2. Merontes de *Hepatozoon canis* en corte histopatológico de linfonódulo hepático (Objetivo 100 X). (A y B) Macromerontes. (C, D, E y F) Micromerontes.

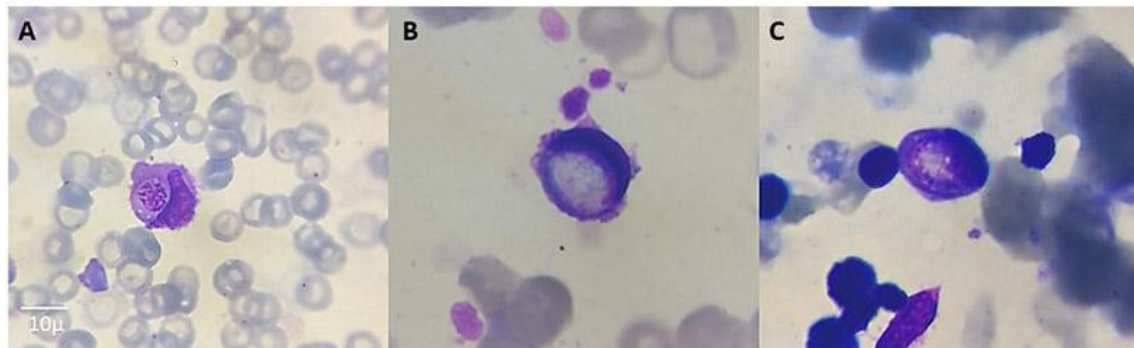


Figura 3. Merontes de *Hepatozoon canis* en extendidos de médula ósea coloreados (Objetivo 100 X). (A) Meronte temprano. (B y C) Merontes en desarrollo.

Los **ooquistes** maduros o **esporocistos** libres pueden ser observados en preparaciones frescas obtenidas del líquido hemocelomático de las garrapatas. Pueden encontrarse uno o varios ooquistes por garrapata infectada, miden 200 a 300 μm y están formados por alrededor de 50 hasta más de 100 esporocistos que contienen a su vez 7 a 8 **esporozoítos** cada uno (Baneth et al., 2007).

Ciclo biológico

En el ciclo de *H. canis* intervienen los caninos como hospedadores intermediarios y las garrapatas de la especie *Rhipicephalus sanguineus*¹⁵, como hospedadores definitivos (Fig. 4). En el perro se desarrolla la etapa de reproducción asexual denominada merogonia, mientras que en la garrapata sucede la etapa de reproducción sexual o gametogonia y la posterior formación de ooquistes esporulados (maduros) o esporogonia.

Los perros se infectan por la ingestión de garrapatas durante el rascado o aseo del pelaje, incorporando de esta manera los ooquistes maduros, que son las formas infectantes alojadas en la cavidad celomática o hemocele (Christophers, 1912; Smith, 1996). También ha sido descrita la vía de transmisión transplacentaria, de menor importancia epidemiológica (Murata et al., 1993). Una vez en la luz del intestino del perro, se produce la liberación de los esporocistos y esporozoítos. Estos últimos atraviesan la pared intestinal diseminándose por vía hematogena o linfática e invadiendo múltiples células y tejidos. Los órganos más afectados son el bazo, médula ósea, nódulos linfáticos, hígado, riñones y pulmón (O'Dwyer, 2011). En estos sitios se desarrolla la merogonia cuyo resultado es la aparición de los dos tipos de merontes mencionados previamente. Los macromerontes liberan unos pocos macromerozoítos. Los micromerontes producen muchos micromerozoítos. En ambos casos los merozoítos liberados invaden nuevas células y desarrollan más merontes. Luego de varias generaciones asexuales, los micromerozoítos invaden el citoplasma de neutrófilos y monocitos formando gamontes circulantes, proceso que se conoce como gamontogonia. Los primeros gamontes aparecen en la sangre 28 a 43 días post-infección (Baneth et al., 2007).

El ciclo continúa cuando las garrapatas ingieren sangre infectada de un perro parasitémico. Los gamontes se liberan de la célula hospedadora en el intestino de la garrapata para transformarse en gametas (gametogénesis). Las gametas se fecundan mediante un particular proceso de alineamiento denominado sicigia. Los ooquistes formados luego de la fusión de las gametas penetran la pared del intestino e inician la esporogonia en el hemocele (Baneth et al., 2007). En esta localización se forman los ooquistes maduros y se mantienen sin migrar a otras localizaciones como las glándulas salivares o los ovarios del artrópodo, permaneciendo infectantes hasta ser ingeridos por un hospedador adecuado (Christophers, 1912). De esta manera se completa el ciclo del parásito con una duración total de unos 80 días, dependiendo en gran parte de la duración del ciclo de los hospedadores definitivos. Las garrapatas se infectan generalmente en estado de ninfa y transmiten la infección como adultos¹⁶ luego de mudar en el suelo, lo que se conoce como transmisión transestadial (Christophers, 1912; Baneth et al., 2007; O'Dwyer et al.,

¹⁵ Se demostró que *Amblyomma ovale* es un vector potencial de la infección (Forlano et al., 2005; Rubini et al., 2009). También fue reportada la presencia de ooquistes de *H. canis* en *Rhipicephalus microplus*, sugiriendo que podría jugar algún rol en la transmisión en algunas zonas (de Miranda et al., 2011).

¹⁶ En *A. ovale* se ha observado que solo los adultos llevan a cabo la transmisión de *H. canis* de manera intraestadial (Rubini et al., 2009).

2011). Más recientemente, se ha demostrado que en *R. sanguineus* existe también la transmisión transestadial de la larva a la ninfa, ya que las ninfas desarrollan ooquistes maduros cuando se infectan siendo larvas y que no se produce transmisión transovárica (Giannelli et al., 2013).

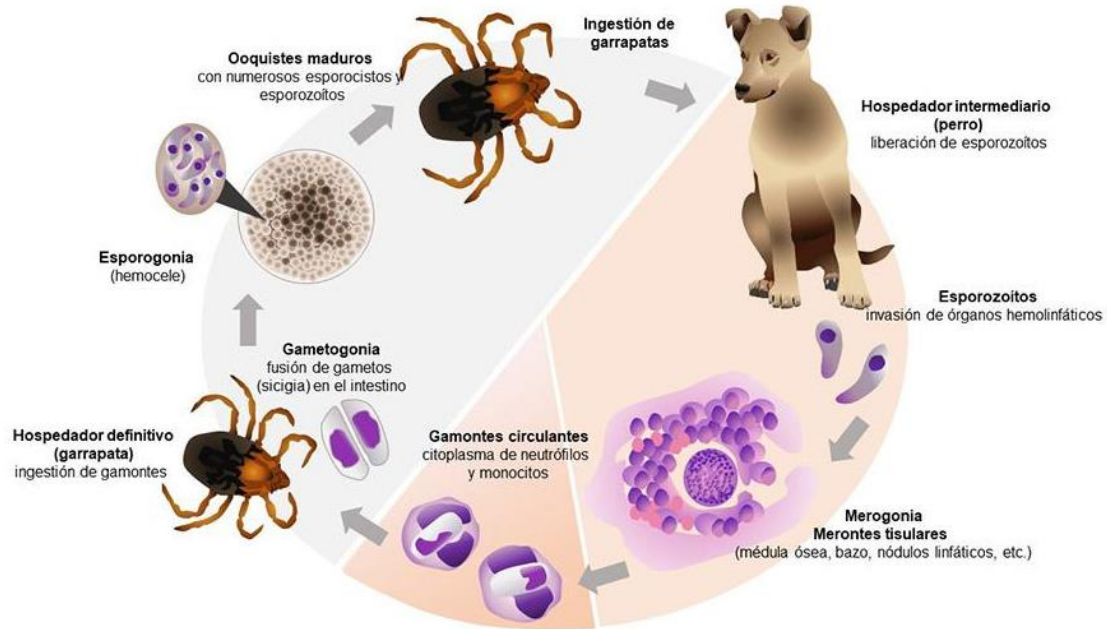


Figura 4. Ciclo de vida de *Hepatozoon canis*.

Patogenicidad, sintomatología y tratamiento

La hepatozoonosis canina por *H. canis* es una enfermedad sistémica, crónica y en general subclínica en caninos inmunocompetentes, indicando la presencia de perros infectados asintomáticos con capacidad infectante (Baneth & Weigler, 1997; Mundim et al., 2008; Otranto et al., 2011). El desarrollo de hepatozoonosis clínica, así como el pronóstico, dependerá del nivel de parasitemia que indica de manera indirecta la tasa de multiplicación de las formas asexuales (merontes) en los tejidos. Una parasitemia elevada (>800 gamontes/ μ l) se encuentra generalmente asociada con cuadros clínicos más severos. Las parasitemias bajas (<100 gamontes/ μ l) cursan normalmente con manifestaciones clínicas escasas o inaparentes (Baneth & Weigler, 1997; Vezzani et al., 2017). La edad y la presencia de enfermedades concomitantes, así como el estado inmune del animal, también son importantes para el desarrollo de hepatozoonosis clínica. Los animales de menos de 4-6 meses de edad o gerontes, terapias inmunosupresoras y la presencia de otras patologías favorecen la aparición de la enfermedad clínica. Es posible encontrar asociación con otros agentes infecciosos como *Toxoplasma gondii*, *Babesia* spp., *Leishmania* spp., *Ehrlichia* spp., *Dirofilaria immitis*, Parvovirus canino y Distemper canino (Baneth et al., 1997; Gondim et al., 1998; Gavazza et al., 2003; Vezzani et al., 2017).

La multiplicación activa de los merontes tisulares induce la ruptura de células y los nuevos merozoítos liberados invaden otras células produciendo una marcada reacción inflamatoria en

los diferentes órganos afectados. Los merozoítos también se diferencian a gamontes circulantes, elevando la parasitemia. El nivel de actividad merogónica tisular explica la mayoría de las lesiones y signos además de la mayor o menor concentración de formas parasitarias en la sangre (Baneth et al., 2003; Baneth et al., 2007). El curso de la enfermedad es usualmente prolongado, con períodos de remisión aparente y posteriores recaídas (Vignau et al., 2005; Eiras et al., 2007).

Las manifestaciones clínicas más frecuentes son fiebre, depresión, debilidad, anorexia, pérdida de peso, linfadenomegalia, esplenomegalia, palidez de las mucosas, descarga nasal y ocular mucopurulenta, dolor a la palpación muscular, postración y diarrea (Gavazza et al., 2003; Voyvoda et al., 2004; Mundim et al., 2008; Gomes et al., 2010; Chhabra et al., 2013).

Puede verse afectado también el aparato locomotor, principalmente debido a periostitis con diversos grados de claudicación. Más raramente puede aparecer poliartritis (Marchetti et al., 2009; Bitton et al., 2012). En Argentina se ha reportado un caso de poliartritis en un perro, con merontes en las membranas articulares junto a un infiltrado mononuclear y con ausencia de lesiones óseas. En este caso el animal presentaba dolor muy marcado en del hombro, codo, rodilla y cadera (Iveli et al., 2015).

La hepatozoonosis es considerada una enfermedad parasitológicamente incurable, pero en la mayoría de los casos, tratable desde el punto de vista clínico (Vignau et al., 2005; Baneth, 2011). El tratamiento debe centrarse en 3 objetivos: I) erradicar de manera efectiva las garrapatas del paciente infectado; II) prevenir o controlar la sintomatología y III) mantener al animal sin parasitemia. No existe hasta el momento un protocolo de tratamiento efectivo para eliminar la infección. Desde hace muchos años se han utilizado con respuestas muy variadas, diversas drogas como dipropionato de imidocarb y toltrazuril, así como también antibióticos que poseen cierto efecto coccidicida como doxiciclina, clindamicina, trimetoprima-sulfonamidas, así como también la utilización de terapias combinadas con estos compuestos. Si bien los tratamientos no logran la destrucción total del parásito en los tejidos, muchas veces se alcanza la remisión clínica y reducción o eliminación de la parasitemia (Baneth, 2011; Eiras & Scodellaro, 2012; Guendulain et al., 2017). Los perros que remiten clínicamente y consiguen eliminar la parasitemia, deben ser reevaluados hematológicamente durante toda la estación de garrapatas o bien cuando se observen recaídas clínicas debido a la propia biología del parásito y la baja eficacia para su completa eliminación con los tratamientos conocidos hasta el momento. La terapia debe tener en cuenta el tratamiento sintomático y las posibles infecciones con otros agentes patógenos transmitidos por la misma especie de garrapata (Eiras et al., 2007; Eiras & Scodellaro, 2012; Vezzani et al., 2017).

Epidemiología

El parásito se encuentra distribuido mundialmente y en mayor medida en regiones tropicales, lo que concuerda con la distribución del vector. La bibliografía menciona prevalencias muy variadas dependiendo de la región geográfica y de la técnica de diagnóstico utilizada (Baneth, 2011).

En Argentina, la enfermedad fue descrita por primera vez en 1998 (Silva et al., 1999) y la caracterización molecular fue realizada en 2007 (Eiras et al., 2007). Durante más de veinte años se han documentado hallazgos en las provincias de Buenos Aires, Salta, Mendoza, Santa Fe, San Luis, Entre Ríos, Córdoba, Corrientes, La Pampa, Chubut, Chaco, La Rioja y Tucumán (Silva, 1999; Alonso et al., 2009; Aubert et al., 2011; Linares et al., 2011; Ruiz et al., 2011; Varisco et al., 2013; Adagio et al., 2014; Bazzalo & Pertile, 2014; Van Muylem, 2014; Vidal et al., 2015; Brunel & Cainzos, 2018; Castillo et al., 2020; Ittermann & Ruiz, 2020).

Los estudios epidemiológicos realizados en el país revelan que la hepatozoonosis canina es endémica, con una prevalencia general de 2,3% y una tendencia creciente en el área metropolitana de Buenos Aires (Vezzani et al., 2017). Durante los meses cálidos del año, la parasitemia se incrementa junto a la presencia de garrapatas y el número de casos clínicos. La infección es más prevalente en cachorros, machos y perros mestizos (Gavazza et al., 2003; Mundim et al., 2008; Scodellaro, 2015; Vezzani et al., 2017).

Diagnóstico y observación

El antecedente de la presencia de garrapatas junto a las manifestaciones clínicas como fiebre persistente, debilidad, pérdida de peso y convivencia con animales infectados son motivos para evaluar la presencia de hepatozoonosis y otras enfermedades de transmisión vectorial.

La principal herramienta diagnóstica y de seguimiento del paciente es el hemograma. El hallazgo más frecuente es la anemia normocítica y normocrómica no regenerativa junto a un leucograma inflamatorio (generalmente leucocitosis neutrofílica con desvío a la izquierda). En algunas ocasiones el recuento total de leucocitos está dentro de los valores de referencia, pero puede observarse neutrofilia, con o sin desvío a la izquierda y en ocasiones desvío a la izquierda sin neutrofilia. La leucopenia puede observarse en unos pocos pacientes. En algunos casos puede haber monocitosis y/o eosinofilia y trombocitopenia. Los hallazgos bioquímicos se caracterizan generalmente por hiperproteïnemia con hiperglobulinemia e hipoalbuminemia. Las anormalidades hematológicas están en relación con la parasitemia del paciente (Gavazza et al., 2003; Mundim et al., 2008; Chhabra et al., 2013; Vezzani et al., 2017).

En el diagnóstico anatomopatológico se pueden observar alteraciones macroscópicas como esplenomegalia y linfadenomegalia. Las lesiones microscópicas, a su vez, incluyen infiltración celular junto con destrucción tisular dando como resultado hepatitis, neumonía y glomerulonefritis (Baneth & Weigler, 1997; Baneth et al., 2003; Baneth, 2011).

La radiografía como método complementario se utiliza en casos de claudicación a fin de evaluar las alteraciones óseas debido a proliferación perióstica, sobre todo en las extremidades posteriores (Murata et al., 1991; Baneth & Weigler, 1997; Marchetti et al., 2009).

El diagnóstico parasitológico directo se realiza mediante microscopía óptica, donde se observan gamontes intracitoplasmáticos dentro de los neutrófilos y monocitos. A partir de una muestra

de sangre con anticoagulante EDTA se realizan extendidos finos que se dejan secar y se colorean con tinciones de rutina como May Grunwald-Giemsa o Diff-Quik (Fig. 1). Es recomendable utilizar sangre sin anticoagulante si se va a realizar el extendido en el momento de la extracción. Un resultado negativo a la observación microscópica con signología compatible puede deberse a que las formas parasitarias no siempre son detectables en la sangre debido a parasitemia muy baja o a la misma fluctuación de la parasitemia en los perros infectados (Baneth et al., 2003; Eiras et al., 2007). Se ha descrito el aumento de la sensibilidad diagnóstica mediante la realización de frotis coloreados de capa leucocitaria (*buffy coat*) obtenida luego de la centrifugación del tubo microhematocito (Otranto et al., 2011).

En la citología de médula ósea es posible la detección de gamontes y merontes en diferentes estados de formación y podría ser de utilidad en los casos donde la microscopía sanguínea resulta negativa (Fig. 3). Se ha descrito también el diagnóstico accidental a través de la citología o histopatología de muestras evaluadas por otras causas donde se observan gamontes que provienen de la sangre o merontes en los cortes histopatológicos (Baneth et al., 2007; Ruiz et al., 2013).

Las técnicas moleculares como la amplificación del gen 18S de ARNr mediante Reacción en Cadena de la Polimerasa (PCR) realizadas a partir de sangre o médula ósea son de utilidad en el diagnóstico individual o en estudios epidemiológicos debido a su alta sensibilidad, permitiendo detectar a los animales con muy baja o nula parasitemia. Mediante la secuenciación del amplificado obtenido por PCR, es posible la comparación con otras secuencias en el GenBank para estudios de identidad y caracterización molecular mediante análisis filogenético (Karagenc et al., 2006; Otranto et al., 2011; Modrý, 2017).

Para el diagnóstico serológico, se han utilizado técnicas de inmunofluorescencia indirecta (IFI) o ensayo por inmunoadsorción ligado a enzimas (ELISA). Ésta última detecta anticuerpos reactivos contra antígenos solubles de los gamontes de *H. canis* con una sensibilidad del 86% y una especificidad del 97% (Baneth et al., 1998; Gonen et al., 2004). La seroconversión se detecta entre la primera y la cuarta semana post-infección y los anticuerpos permanecen detectables durante varios meses. Si bien los estudios en algunas regiones pueden arrojar resultados con alta tasa de seropositividad en la población canina, la serología se utiliza actualmente como herramienta epidemiológica y no para el diagnóstico de hepatozoonosis en el paciente individual (Eiras et al., 2011).

Referencias

- Adagio, L., Miguel, M., Meder, A., Rio, F., Giménez, M., Hierro, J., Vaquero, P., Lattanzi, D., Mengelle, P., Petteta, L., Mariani, E., Pallezza, J., Bertoldi, G., & Wheeler, J. (2014). Hepatozoonosis canina. Primeros 4 casos documentados en la Ciudad de General Pico, Provincia de La Pampa, Argentina. *Ciencia Veterinaria*, 16(2), 9-22. Recuperado de: <https://cerac.unlpam.edu.ar/index.php/veterinaria/article/view/1718>.

- Alonso, M. & Barcos, M. (2009). Hepatozoonosis canina: primer caso en Provincia de Salta. *Revista Veterinaria del Noroeste Argentino (InfoNOA)*, 21, 19.
- Aubert, S. R., Crosa, P. A., Serrano, D., & Rossanigo, C. E. (2011). Canine Hepatozoonosis: a case in San Luis (Argentina). 23 rd. International Conference of the World Association for the Advancement of Veterinary Parasitology. p. 221. Recuperado de: https://www.researchgate.net/publication/265785503_CANINE_HEPATOZOONOSIS_A_CASE_IN_SAN_LUIS_Argentina.
- Baneth, G. (2011). Perspectives on canine and feline hepatozoonosis. *Veterinary Parasitology*, 181(1), 3-11. <https://doi.org/10.1016/j.vetpar.2011.04.015>.
- Baneth, G., Harrus, S., Gal, A., & Aroch, I. (2015). Canine vector-borne co-infections: *Ehrlichia canis* and *Hepatozoon canis* in the same host monocytes. *Veterinary Parasitology*, 208(1-2), 30-34. <https://doi.org/10.1016/j.vetpar.2014.12.013>.
- Baneth, G., Mathew, J. S., Shkap, V., Macintire, D. K., Barta, J. R., & Ewing, S. A. (2003). Canine hepatozoonosis: Two disease syndromes caused by separate *Hepatozoon* spp. *Trends in Parasitology*, 19(1), 27-31. [https://doi.org/10.1016/s1471-4922\(02\)00016-8](https://doi.org/10.1016/s1471-4922(02)00016-8).
- Baneth, G., Samish, M., & Shkap, V. (2007). Life Cycle of *Hepatozoon canis* (Apicomplexa: Adeleorina: Hepatozoidae) in the Tick *Rhipicephalus sanguineus* and Domestic Dog (*Canis familiaris*). *Journal of Parasitology*, 93(2), 283-299. <https://doi.org/10.1645/GE-494R.1>.
- Baneth, G., Shkap, V., Samish, M., Pipano, E., & Savitsky, I. (1998). Antibody response to *Hepatozoon canis* in experimentally infected dogs. *Veterinary Parasitology*, 74(2-4), 299-305. [https://doi.org/10.1016/s0304-4017\(97\)00160-x](https://doi.org/10.1016/s0304-4017(97)00160-x).
- Baneth, G., & Weigler, B. (1997). Retrospective Case-Control Study of Hepatozoonosis in Dogs in Israel. *Journal of Veterinary Internal Medicine*, 11(6), 365-370. <https://doi.org/10.1111/j.1939-1676.1997.tb00482.x>.
- Bazzalo, V., & Pertile, C. N. (2014). Un caso Hepatozoonosis asociada a Leishmaniasis en la Provincia de Corrientes. *Veterinaria Argentina XXXI* (311). Recuperado de: <https://www.veterinariargentina.com/revista/wp284/wp-content/uploads/HEPATOZOONOSIS-y-Leishmaniasis-Bazalo-090114.pdf>.
- Bitton, E., Bibring, U., Bruchim, Y., & Baneth, G. (2012). Hepatozoonosis in A dog with skeletal and joint involvement: A case report and review of the literature. *Israel Journal of Veterinary Medicine*, 67(2), 120-126.
- Brunel, R. A., & Cainzos, R. P. (2018). Frecuencia de hemoparásitos en caninos y felinos en la ciudad de Resistencia (Chaco) en un periodo comprendido entre diciembre 2016 y marzo 2018. Memorias del XVIII Congreso Nacional de la Asociación de Veterinarios Especializados en Animales de Compañía de Argentina (AVEACA). Buenos Aires. 4 y 5 de octubre, p. 168. Recuperado de: <https://aveaca.org.ar/wp-content/uploads/2019/04/CN-2018-Proceeding.pdf>.
- Castillo, P. N., Ríos, M. V., Narmona, M. D., Córdoba, P. A., & Campregher, D. N. (2020). Hepatozoonosis: reporte de casos en la ciudad de La Rioja, Argentina. *Veterinaria Argentina XXXVII* (382). Recuperado de: <https://www.veterinariargentina.com/revista/2020/02/hepatozoonosis-reporte-de-casos-en-la-ciudad-de-la-rioja-argentina/>.

- Chhabra, S., Uppal, S. K., & Singla, L. D. (2013). Retrospective study of clinical and hematological aspects associated with dogs naturally infected by *Hepatozoon canis* in Ludhiana, Punjab, India. *Asian Pacific Journal of Tropical Biomedicine*, 3(6), 483-486. [https://doi.org/10.1016/S2221-1691\(13\)60100-8](https://doi.org/10.1016/S2221-1691(13)60100-8).
- Christophers, S. R. (1912). The development of *Leucocytozoon canis* in the tick with a reference to the development of Piroplasma. *Parasitology*, 5(1), 37-48. <https://doi.org/10.1017/S0031182000000068>.
- Criado-Fornelio, A., Ruas, J. L., Casado, N., Farias, N. A. R., Soares, M. P., Müller, G., Brum, J. G. W., Berne, M. E. A., Buling-Saraña, A., & Barba-Carretero, J. C. (2006). New molecular data on mammalian *Hepatozoon* species (apicomplexa: adeleorina) from Brazil and Spain. *Journal of Parasitology*, 92(1), 93-99. <https://doi.org/10.1645/GE-464R.1>.
- de Miranda, R. L., de Castro, J. R., Olegário, M. M. M., Beletti, M. E., Mundim, A. V., O'Dwyer, L. H., Eyal, O., Talmi-Frank, D., Cury, M. C., & Baneth, G. (2011). Oocysts of *Hepatozoon canis* in *Rhipicephalus (Boophilus) microplus* collected from a naturally infected dog. *Veterinary Parasitology*, 177(3-4), 392-396. <https://doi.org/10.1016/j.vetpar.2011.01.044>.
- Eiras, D. F., Basabe, J., Scodellaro, C. F., Banach, D. B., Matos, M. L., Krimer, A., & Baneth, G. (2007). First molecular characterization of canine hepatozoonosis in Argentina: evaluation of asymptomatic *Hepatozoon canis* infection in dogs from Buenos Aires. *Veterinary Parasitology*, 149(3-4), 275-279. <https://doi.org/10.1016/j.vetpar.2007.07.010>.
- Eiras, D.F., Basabe J., Scodellaro C.F., Fontanarrosa M.F., Vezzani D., Mekuzas Y., Gonen L., & Baneth G. (2011). Epidemiología de la Hepatozoonosis canina en Buenos Aires (Argentina) durante el período 2002-2008. Boletín de la Asociación Argentina de Veterinarios de Laboratorios de Diagnóstico (AAVLD). 1(1). Recuperado de: <https://www.aavld.org.ar/boletin/Boletin%201-2011.pdf>.
- Eiras, D. F., & Scodellaro, C.F. (2012). Evolución de la parasitemia en perros naturalmente infectados con *Hepatozoon canis* y tratados con Toltrazuril. Memorias del XII Congreso Nacional de la Asociación de Veterinarios Especializados en Animales de Compañía de Argentina (AVEACA), Buenos Aires, 22, 23 y 24 de agosto. p. 241. Recuperado de: <https://aveaca.org.ar/wp-content/uploads/2019/04/CN-2012-Proceeding.pdf>.
- Eljadar, M. S. M., Singla, L. D., Mustafa, R. A. A., & Uppal, S. K. (2013). Morphometric variations in gametocytes of *Hepatozoon canis* from naturally infected dogs. *Journal of Parasitic Diseases*, 37(1), 143-147. <https://doi.org/10.1007/s12639-012-0149-5>.
- Forlano, M., Scofield, A., Elisei, C., Fernandes, K. R., Ewing, S. A., & Massard, C. L. (2005). Diagnosis of *Hepatozoon* spp. in *Amblyomma ovale* and its experimental transmission in domestic dogs in Brazil. *Veterinary Parasitology*, 134(1-2), 1-7. <https://doi.org/10.1016/j.vetpar.2005.05.066>.
- Gavazza, A., Bizzeti, M., & Papini, R. (2003). Observations on dogs found naturally infected with *Hepatozoon canis* in Italy. *Revue de Médecine Vétérinaire*, 154(8-9), 565-571.

- Giannelli, A., Ramos, R. A. N., Di Paola, G., Mencke, N., Dantas-Torres, F., Baneth, G., & Otranto, D. (2013). Transstadial transmission of *Hepatozoon canis* from larvae to nymphs of *Rhipicephalus sanguineus*. *Veterinary Parasitology*, 196(1-2), 1-5. <https://doi.org/10.1016/j.vetpar.2013.02.017>.
- Gomes, L., Moraes, P. H. G., do Nascimento, L. de C. S., O'Dwyer, L. H., Nunes, M. R. T., Rossi, A. dos R. P., Aguiar, D. C. F., & Gonçalves, E. C. (2016). Molecular analysis reveals the diversity of *Hepatozoon* species naturally infecting domestic dogs in a northern region of Brazil. *Ticks and Tick-Borne Diseases*, 7(6), 1061-1066. <https://doi.org/10.1016/j.ttbdis.2016.09.008>.
- Gomes, P. V., Mundim, M. J. S., Mundim, A. V., de Ávila, D. F., Guimarães, E. C., & Cury, M. C. (2010). Occurrence of *Hepatozoon* sp. in dogs in the urban area originating from a municipality in southeastern Brazil. *Veterinary Parasitology*, 174(1-2), 155-161. <https://doi.org/10.1016/j.vetpar.2010.07.020>.
- Gondim, L. F. P., Kohayagawa, A., Alencar, N. X., Biondo, A. W., Takahira, R. K., & Franco, S. R. V. (1998). Canine hepatozoonosis in Brazil: Description of eight naturally occurring cases. *Veterinary Parasitology*, 74(2-4), 319-323. [https://doi.org/10.1016/S0304-4017\(96\)01120-X](https://doi.org/10.1016/S0304-4017(96)01120-X).
- Gonen, L., Strauss-Ayali, D., Shkap, V., Vincent-Johnson, N., Macintire, D. K., & Baneth, G. (2004). An enzyme-linked immunosorbent assay for antibodies to *Hepatozoon canis*. *Veterinary Parasitology*, 122(2), 131-139. <https://doi.org/10.1016/j.vetpar.2004.03.021>.
- Guendulain C, González, G., Babini S, Caffaratti, M., González, P., Bessone A., Soler E., & Tissera M.C. (2017). Evaluación de la eficacia de algunos fármacos para el tratamiento de la hepatozoonosis canina. *Analecta Veterinaria*, 37(1), 7-13.
- Ittermann, M. E., & Ruiz, M. F. (2020). Hallazgo de *Hepatozoon canis* en la ciudad de San Miguel de Tucumán, Argentina. Libro de Actas. VIII Jornada de Difusión de la Investigación y Extensión, Facultad de Ciencias Veterinarias de la Universidad Nacional del Litoral (FCV-UNL). Esperanza, Santa Fe. p. 193. Recuperado de: <https://drive.google.com/file/d/1NRynIW7n-Pz1-IDtykYZACqOhPznbEC7/view>
- Iveli, S., Casas, L., Machuca, M., Eiras, D., & Del Amo, A. (2015). Poliartritis asociada a hepatozoonosis canina: descripción de un caso. *Analecta Veterinaria*, 35(4), 25–29. Recuperado de: <http://sedici.unlp.edu.ar/handle/10915/50774>.
- James, S. P. (1905). On a parasite found in the white corpuscles of the blood of dogs. *Scientific Memoirs by officers of the Medical and Sanitary Departments of the Government of India*, 14, 1-13. Recuperado de: <https://digital.nls.uk/indiapapers/browse/archive/75027011>.
- Karagenc, T. I., Pasa, S., Kirli, G., Hosgor, M., Bilgic, H. B., Ozon, Y. H., Atasoy, A., & Eren, H. (2006). A parasitological, molecular and serological survey of *Hepatozoon canis* infection in dogs around the Aegean coast of Turkey. *Veterinary Parasitology*, 135(2), 113-119. <https://doi.org/10.1016/j.vetpar.2005.08.007>.
- Linares, C., Biglieri, S., & Mera y Sierra, R. L. (2011). *Hepatozoon canis*: first report for the province of Mendoza, Argentina. Abstracts from XXVIII Annual Scientific Meeting, Sociedad de Biología de Cuyo. Mendoza, Argentina. *BIOCELL* 35(1), A43. Recuperado de: <https://sbcuyo.org.ar/wp-content/uploads/2017/05/XXVIII-Reuni%C3%B3n-Anual-SBC.pdf>.

- Marchetti, V., Lubas, G., Baneth, G., Modenato, M., & Mancianti, F. (2009). Hepatozoonosis in a dog with skeletal involvement and meningoencephalomyelitis. *Veterinary Clinical Pathology*, 38(1), 121-125. <https://doi.org/10.1111/j.1939-165X.2008.00080.x>.
- Millán, J., Travaini, A., Cevidanes, A., Sacristán, I., & Rodríguez, A. (2019). Assessing the natural circulation of canine vector-borne pathogens in foxes, ticks and fleas in protected areas of Argentine Patagonia with negligible dog participation. *International Journal for Parasitology: Parasites and Wildlife*, 8, 63-70. <https://doi.org/10.1016/j.ijppaw.2018.11.007>.
- Modrý, D., Beck, R., Hrazdilová, K., & Baneth, G. (2017). A review of methods for detection of *Hepatozoon* infection in carnivores and arthropod vectors. *Vector-Borne and Zoonotic Diseases*, 17(1), 66-72. <https://doi.org/10.1089/vbz.2016.1963>.
- Mundim, A. V., Morais, I. A. de, Tavares, M., Cury, M. C., & Mundim, M. J. S. (2008). Clinical and hematological signs associated with dogs naturally infected by *Hepatozoon* sp. and with other hematozoa: A retrospective study in Uberlândia, Minas Gerais, Brazil. *Veterinary Parasitology*, 153(1-2), 3-8. <https://doi.org/10.1016/j.vetpar.2008.01.018>.
- Murata, T., Inoue, M., Tateyama S., Taura Y., & Nakama S. (1993). Vertical transmission of *Hepatozoon canis* in dogs. *The Journal of Veterinary Medical Science*, 55(5), 867-868. <https://doi.org/10.1292/jvms.55.867>.
- Murata, T., Shiramizu, K., Hara, Y., Inoue, M., Shimoda, K., & Nakama, S. (1991). First Case of *Hepatozoon canis* Infection of a Dog in Japan. *Journal of Veterinary Medical Science*, 53(6), 1097-1099. <https://doi.org/10.1292/jvms.53.1097>.
- O'Dwyer, L. H. (2011). Brazilian canine hepatozoonosis. *Revista Brasileira de Parasitologia Veterinaria*, 20(3), 181-193. <https://doi.org/10.1590/s1984-29612011000300002>.
- O'Dwyer, L. H., Saito, M. E., Hasegawa, M. Y., & Kohayagawa, A. (2004). Tissue stages of *Hepatozoon canis* in naturally infected dogs from São Paulo State, Brazil. *Parasitology Research*, 94(3), 240-242. <https://doi.org/10.1007/s00436-004-1190-9>.
- Otranto, D., Dantas-Torres, F., Weigl, S., Latrofa, M.S., Stanneck, D., Decapraris, D., Capelli, G., & Baneth, G. (2011). Diagnosis of *Hepatozoon canis* in young dogs by cytology and PCR. *Parasites & Vectors*, 4, 55.
- Rubini, A. S., Paduan, K. S., Martins, T. F., Labruna, M. B., & O'Dwyer, L. H. (2009). Acquisition and transmission of *Hepatozoon canis* (Apicomplexa: Hepatozoidae) by the tick *Amblyomma ovale* (Acari: Ixodidae). *Veterinary Parasitology*, 164(2-4), 324-327. <https://doi.org/10.1016/j.vetpar.2009.05.009>.
- Ruiz, M. F., Zimmermann, R. N., Aguirre, F. O., & Forti, M. S (2013). *Hepatozoon canis* asociado a un tumor venéreo transmisible: singular hallazgo. *Revista Veterinaria Argentina*, 30(306), 1-7. Recuperado de: <https://www.veterinariargentina.com/revista/2013/10/hepatozoon-canis-asociado-a-un-tumor-venereo-transmisible-singular-hallazgo/>
- Ruiz, M. F., Zimmermann, R. N., Bono, M. F., & Peralta, J. C. (2011). Hallazgo de *Hepatozoon canis* en la ciudad de Esperanza, Santa Fe, Argentina. Libro de Resúmenes de la XII Jornadas de Divulgación Técnico Científicas, Facultad de Ciencias Veterinarias, Universidad Nacional

- de Rosario (UNR). Jornada Nacional de Divulgación Técnico Científica 2011. (FCV, UNR – UNL). Recuperado de: <http://hdl.handle.net/2133/12584>.
- Scodellaro, C. F. (2015). Estudio retrospectivo de caracterización de la hepatozoonosis canina en Buenos Aires. Especialización en Diagnóstico de Laboratorio. Facultad de Ciencias Veterinarias, Universidad Nacional de La Plata. Recuperado de: <http://sedici.unlp.edu.ar/handle/10915/51142>.
- Silva, M. C., Rodríguez, M. S., Rosa, A., Pereira, M. E., & Marquez, A. G. (1999). *Hepatozoon canis*: primer caso en Buenos Aires, Argentina. *Revista de Medicina Veterinaria*, 6(80), 489-92.
- Smith, T. G. (1996). The Genus *Hepatozoon* (Apicomplexa: Adeleina). *The Journal of Parasitology*, 82(4), 565-585. <https://doi.org/10.2307/3283781>.
- Van Muylem, B. (2014). Hepatozoonosis canina: Presentación de un caso clínico en un canino, Córdoba, Argentina. Tesis para la obtención del título de posgrado de Especialidad en Clínica de Pequeños Animales, Universidad Católica de Córdoba. Recuperado de: http://pa.bibdigital.uccor.edu.ar/1537/1/TM_VanMuylem.pdf.
- Varisco, M. B., Stassi, A., Zimmermann, R. N., Widenhorn, N. I., & Ruiz M. F. (2013). Hallazgo de *Hepatozoon canis* en localidades de la Provincia de Entre Ríos, Argentina. Libro de resúmenes de la XIV Jornadas de Divulgación Técnico-Científicas, Jornada Latinoamericana, Facultad de Ciencias Veterinarias, Universidad Nacional de Rosario (FCV, UNR). Recuperado de: <http://hdl.handle.net/2133/12586>.
- Vezzani, D., Scodellaro, C. F., & Eiras, D. F. (2017). Hematological and epidemiological characterization of *Hepatozoon canis* infection in dogs from Buenos Aires, Argentina. *Veterinary Parasitology: Regional Studies and Reports*, 8, 90-93. <https://doi.org/10.1016/j.vprsr.2017.02.008>.
- Vidal J. R., Chanampa M. J., Ortiz L. V., & Sanchez L. (2015). Estudio epidemiológico de *Hepatozoon canis* de un refugio canino en Puerto Madryn y evaluación del toltrazuril. Recuperado de: https://www.vetcomunicaciones.com.ar/uploadsarchivos/estudio_epidemiologico_de_hepatozoon_canis_chub.pdf.
- Vignau, M. L., Venturini, L. M., Romero, J. R., Eiras, D. F., & Basso, W. U. (2005). Hepatozoonosis canina. En: Parasitología práctica y modelos de enfermedades parasitarias en los animales domésticos. (pp.41-43). La Plata. Ed. Vignau M.L.
- Vincent-Johnson, N. A., Macintire, D. K., Lindsay, D. S., Lens, S. D., Baneth, G., Shkap, V., & Blagburn, B. L. (1997). A New *Hepatozoon* Species from Dogs: Description of the Causative Agent of Canine Hepatozoonosis in North America. *J. Parasitol*, 83(6), 1165-1172.
- Voyvoda, H., Pasa, S., & Uner, A. (2004). Clinical *Hepatozoon canis* infection in a dog in Turkey. *Journal of Small Animal Practice*, 45(12), 613-617. <https://doi.org/10.1111/j.1748-5827.2004.tb00184.x>.
- Waner, T., Baneth, G., Zuckerman, A., & Nyska, A. (1994). *Hepatozoon canis*: Size measurement of the gametocyte using image analysis technology. *Comparative Haematology International*, 4(3), 177-179. <https://doi.org/10.1007/BF00798361>.

QUINTA PARTE

REINO CHROMISTA

CAPÍTULO 19

Blastocystis sp. (parásito intestinal potencialmente patógeno)

*Andrea C. Falcone, Andrea Servián, M. Lorena Zonta
y Graciela T. Navone*

Clasificación

Reino: Chromista

Infrareino: Stramenopiles (=Heterokontophyta)

Subphylum: Opalinata

Clase: Blastocystea

Orden: Blastocystida

Las primeras descripciones de *Blastocystis* se realizaron durante la primera década de 1900 y en particular, en 1912 (Brumpt 1912) se describe como *Blastocystis hominis* a la especie hallada en heces humanas. Sin embargo, la sistemática de *Blastocystis* sp. ha sido resuelta posteriormente a partir de los avances de la microscopía electrónica y la biología molecular. Fue así que en 1996 se realizaron los primeros análisis moleculares de secuencias del ARN ribosómico y se sugirió la ubicación del parásito dentro del reino Chromista (Silberman, 1996). Desde el año 2007 se acepta con mayor énfasis que *Blastocystis* sp. no es ni hongo, ni protozoo sino Chromista y es considerado el único cromista capaz de colonizar el lumen gastrointestinal del ser humano. Han sido descritos diversos subtipos de *Blastocystis* que probablemente se transfieren entre humanos, animales domésticos y silvestres, sin embargo, su significancia clínica es aún controversial. Es un organismo pleomórfico que carece de mitocondrias y se reproduce por fisión binaria y por esporulación.

Morfología

El **trofozoíto** presenta 6 morfotipos o fases diferentes. Se estima que la variación de tamaño y morfología podrían deberse a variaciones en las cepas o constituir distintos estados de enquistamiento o desenquistamiento parasitario. Las fases más frecuentes son:

Fase granular

El tamaño puede variar entre 10-60 µm. Presenta un cuerpo central con numerosos gránulos (organelas) y de 1 a 4 núcleos. Aparentemente esta fase tiene su origen en una forma multivacuolar derivada de la fase ameboide. La fase granular no se observa con tanta frecuencia y quizá se trate de una etapa transicional, identificada mayormente en heces frescas y cultivos de laboratorio (Fig. 1 B y C).

Fase vacuolar

El tamaño puede variar entre 8-30 µm. Presenta una vacuola central, única o múltiple, que ocupa el 70-80% del volumen de la célula y la cantidad de núcleos puede variar entre 1 y 4. La vacuola comprime el citoplasma y a los núcleos hacia la periferia celular y tiene funciones de reserva de hidratos de carbono y lípidos y de replicación celular. Esta fase es la que se identifica con mayor frecuencia en heces humanas (Fig. 1 B y D).

Fase ameboide

El tamaño puede variar entre 5-40 µm. Presenta un cuerpo central con uno o dos núcleos voluminosos y con bordes indefinidos con 1 o 2 seudópodos cortos y gruesos. Se cree que esta fase predomina cuando el agente patógeno necesita alimento y a ello se debe la emisión de seudópodos. Se reconoce en muestras diarreicas o cultivos de laboratorio (Fig. 1 E).

El **quist** posee un tamaño que varía entre 5-8 µm. Tiene una forma esférica o subsférica y 2 a 4 núcleos (Fig. 1 A).

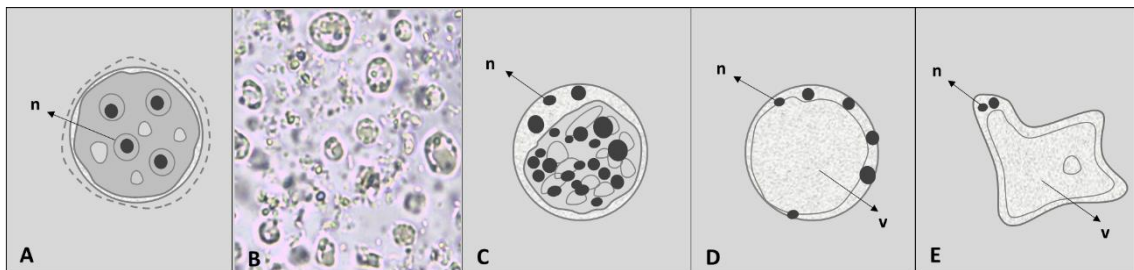


Figura 1. *Blastocystis* sp. (A) Esquema de un quiste. (B) Imagen de las fases granular y vacuolar. (Objetivo 10 X y ampliada). (C) Esquema de la fase granular. (D) Esquema de la fase vacuolar. (E) Esquema de la fase ameboide. Abreviaturas: n, núcleo; v, vacuola.

Caracterización molecular

Blastocystis sp. presenta una amplia diversidad genética evidenciada en diversos subtipos moleculares (ST). Los estudios moleculares confirman que esta especie parásita presenta al menos 17 subtipos designados ST1 a ST17, 9 de los cuales (ST1 a ST9) colonizan al humano, otros mamíferos y aves, mientras que 8 (ST10 a ST17) han sido hallados solo en especies hospedadoras animales. Los subtipos que se detectan con mayor frecuencia en el ser humano son

los ST1 a ST4 y el ST3 es el más prevalente. Sin embargo, aún no existe una correlación clara entre genotipo y patogenia, especies hospedadoras y origen geográfico del parásito.

Ciclo biológico

La fase infectiva no está claramente identificada pero probablemente sea el quiste. La infección en el hospedador susceptible (ser humano y otras especies animales) se inicia con la ingestión de los quistes a través del agua y alimentos contaminados con materia fecal, por hábitos higiénicos insuficientes o por contacto con un ambiente insalubre o animales infectados.

Cuando los quistes son inoculados en un medio de cultivo de laboratorio se observa el desarrollo de las fases ameboide y vacuolar, siendo esta última la más abundante. Este cultivo in vitro sugiere un desarrollo similar que puede ocurrir en el tubo digestivo. Estas fases se establecen en el colon y recto-sigmoideo, en el cual, probablemente, se formen los quistes que luego serán eliminados con las heces. En el ambiente los quistes sobreviven alrededor de un mes y alrededor de dos meses a temperaturas cercanas a los 4 °C. Se ha demostrado que los quistes son sensibles a las temperaturas extremas y a los desinfectantes comunes. Las formas vegetativas sólo presentan reproducción asexual de varios tipos: fisión binaria, plasmotomía, endodiogenia y esquizogonia.

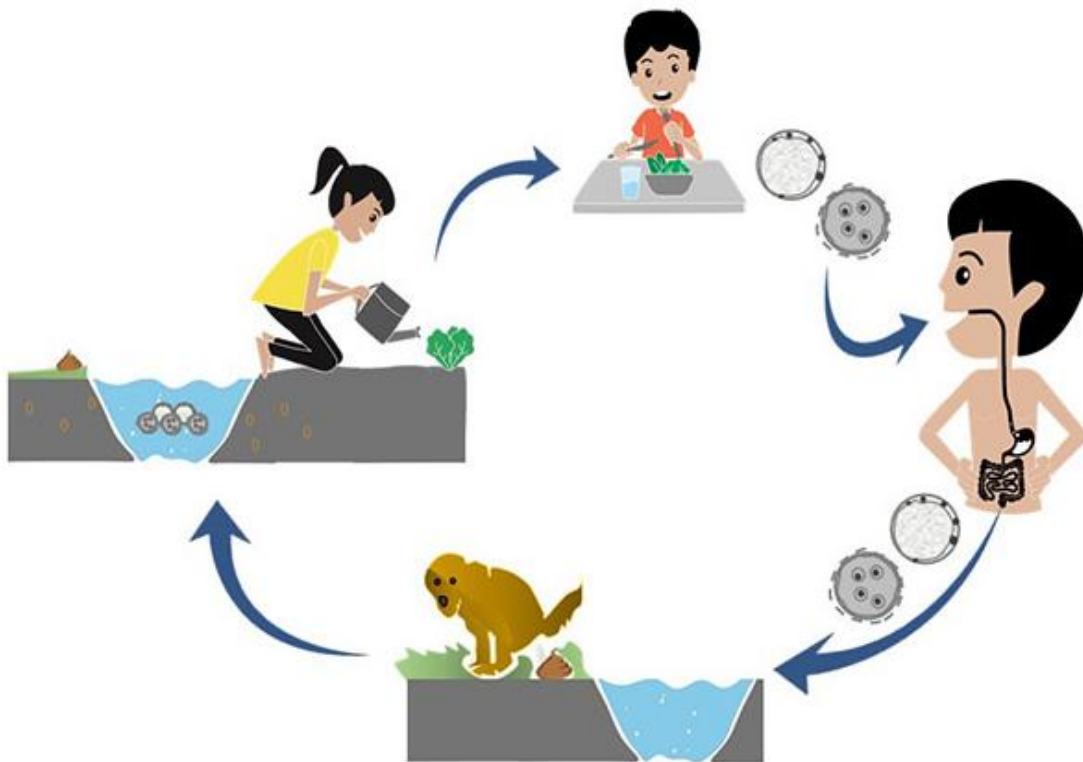


Figura 2. Ciclo de vida de *Blastocystis* sp.

Patogenicidad, sintomatología y tratamiento

Su importancia clínica sigue siendo un tema controversial, principalmente porque se lo ha encontrado tanto en personas sanas como en pacientes que padecen síntomas intestinales comunes tales como diarrea y síndrome del intestino irritable (Stensvold, 2015). También se ha observado que puede comportarse como oportunista en individuos inmunodeprimidos.

Las formas ameboide, vacuolar y multivacuolar de *Blastocystis* sp. suelen ser las mayormente detectadas en personas con manifestaciones diarreicas, sin embargo, *Blastocystis* sp. como agente etiológico de las enteritis o colitis es discutido, dado que no puede ser dissociado de otros parásitos, bacterias o virus en los exámenes de heces. No obstante, se ha observado una relación directamente proporcional entre la intensidad de la infección de las formas vegetativas por campo óptico (400 X) y las manifestaciones clínicas en el individuo infectado (e.g. inflamación de la mucosa del íleon y colon, dolor abdominal, vómitos).

La mayoría de los estudios recomiendan que el tratamiento antiparasitario se aplique únicamente en pacientes sintomáticos monoparasitados con *Blastocystis* sp. Esto último implica realizar un examen de materia fecal en búsqueda de otros agentes potencialmente patógenos y descartar causas no infecciosas de la sintomatología (Salinas & Vildozola Gonzales, 2007).

Los estudios exploratorios sobre el efecto del tratamiento con fármacos o combinaciones de estos (metronidazol, trimetoprima-sulfametoxazol, nitazoxanida y tinidazol) permitirían la erradicación de *Blastocystis* (Nagel et al., 2014; Khanna et al., 2015). Sin embargo, la falta de sistematización en estos estudios limita los avances en este sentido.

En la prevención es importante el lavado de manos antes de ingerir alimentos, luego del contacto con animales y de ir al baño, el consumo de agua segura, la eliminación adecuada de excretas y la higiene de los alimentos que se consumen crudos.

Epidemiología

Es una especie de distribución cosmopolita que infecta a más de 1.000 millones de personas en el mundo, siendo más prevalente en zonas de clima tropical o subtropical. Las formas vacuolares y granulares son las más frecuentes y en particular en niños y niñas. Esta distribución mayor en edades inferiores, está relacionada con la incorporación progresiva de hábitos higiénicos y el desarrollo del sistema inmunológico.

Blastocystis sp., suele encontrarse asociada a otras especies potencialmente patógenas (e.g. *G. lamblia*, *Cryptosporidium* spp.) y tiene importancia zoonótica debido a su baja especificidad.

En Argentina *Blastocystis* sp. es un parásito emergente y su rango de prevalencia varía entre el 15% y 60% de sur a norte del país, según el clima de cada eco-región y las prácticas culturales y condiciones de vida de la población analizada. En Buenos Aires y particularmente en la ciudad de La Plata, los estudios muestran valores que oscilan entre el 36,1% y el 58,9% (Gamboa et al., 2014; Zonta et al., 2016; Cociancic et al., 2018, 2020; Falcone et al., 2020). En otras provincias

de Argentina se observó una prevalencia del orden del 57,9% en Formosa (Zonta et al., 2019); 45,0% en Mendoza (Garraza et al., 2014); 40,9% en Salta (Navone et al., 2017); 34,5% en La Pampa (Navone et al., 2017); 19,0% en Chubut (Cociancic et al., 2021); 27,2% en Entre Ríos (Zonta et al., 2013); 16,7% en Corrientes (Navone et al., 2017); 0,6% en Santiago del Estero (Periago et al., 2018) y en Tucumán varió de 54,4% a 68,9% (Dib et al., 2012, 2015) y de 2,1% a 59,6% en Misiones (Navone et al., 2017; Rivero et al., 2017, 2018).

Estudios preliminares llevados a cabo por nuestro equipo de trabajo muestran la presencia de subtipos 1, 2 y 3 en muestras humanas de barrios periurbanos de La Plata, el conurbano bonaerense y zonas rurales de la provincia de Misiones (A Servián, comunicación personal, marzo 2021).

Diagnóstico y observación

El diagnóstico en búsqueda de las diferentes formas o subtipos de *Blastocystis* sp. incluye:

- examen directo en preparaciones húmedas.
- examen a través de técnicas de enriquecimiento (e.g. concentración por sedimentación: formol-acetato de etilo; y por flotación: Willis: solución saturada de cloruro de sodio/Sheather: solución sobresaturada de sacarosa).
- preparaciones temporarias con solución de yodo (lugol).
- preparaciones permanentes con tinción de hematoxilina-férrica, tricrómica, Ziehl Neelsen.
- cultivo axénico¹⁷ xénico¹⁸ *in vitro*.
- PCR convencional.

En las preparaciones húmedas se observa mejor con solución de yodo (lugol) y en muestras fijadas con solución fisiológica. En preparaciones teñidas con coloración tricrómica o lugol se evidencia un cuerpo central claro con halo citoplasmático amarillo tenue y núcleos oscuros.

El cultivo axénico *in vitro* de *Blastocystis* sp., en el cual el parásito se desarrolla en ausencia de cualquier tipo de organismo, es considerado el *estándar de oro* para la determinación de *Blastocystis* sp., por su alta sensibilidad, pero es muy complejo de llevar adelante. Frente a esto, el cultivo xénico *in vitro*, en el cual el parásito es cultivado en presencia de flora indefinida, es la técnica recomendada para realizar su diagnóstico. Esta técnica se caracteriza por el bajo costo y mayor sensibilidad y especificidad respecto de las técnicas de sedimentación e incluso en comparación con las técnicas moleculares (Stensvold et al., 2007). Existen distintos medios para el

¹⁷ El cultivo axénico es aquel formado por una única especie, cepa o variedad de organismo, y por lo tanto está desprovisto de otros organismos contaminantes.

¹⁸ El cultivo xénico implica el empleo de un medio de cultivo que contiene uno o más organismos no identificados, es decir que no se encuentra estéril.

desarrollo de este tipo de cultivos, entre ellos el medio de Jones. Sin embargo, independientemente del medio utilizado, el procedimiento implica la incubación de materia fecal fresca en un período de entre 48-72 horas a 37°C.

Los métodos moleculares de identificación de *Blastocystis* sp. se basan en la amplificación por PCR del gen nuclear 18S combinado con la secuenciación para la identificación de los diferentes subtipos. Se recomienda el desarrollo de estas técnicas a partir de aislamientos de *Blastocystis* sp. realizados por cualquiera de las técnicas de cultivo mencionadas anteriormente. Las técnicas de cultivo permiten el enriquecimiento de la muestra en el parásito y por ende facilitan la identificación molecular.

Referencias

- Cociancic, P., Zonta, M. L., & Navone, G. T. (2018). A cross-sectional study of intestinal parasites in dogs and children of the periurban area of La Plata (Buenos Aires, Argentina): Zoonotic importance and implications in public health. *Zoonoses and Public Health*, 65(1), e44-e53. <https://doi.org/10.1111/zph.12408>.
- Cociancic, P., Torrusio, S. E., Zonta, M. L., & Navone, G. T. (2020). Risk factors for intestinal parasitoses among children and youth of Buenos Aires, Argentina. *One Health*, 9, 100116. <https://doi.org/10.1016/j.onehlt.2019.100116>.
- Cociancic, P., Torrusio, S. E., Garraza, M., Zonta, M. L., & Navone, G. T. (2021) Intestinal parasites in child and youth populations of Argentina: environmental factors determining geographic distribution. *Revista Argentina de Microbiología*, 53, 225-232. <https://doi.org/10.1016/j.ram.2020.11.004>.
- Dib, J., Oquilla, J., Lazarte, S. G., & Gonzalez, S. N. (2012). Parasitic prevalence in a suburban school of Famaillá, Tucumán, Argentina. *International Scholarly Research Notices*. <https://doi:10.5402/2012/560376>.
- Dib, J. F., Fernandez Zenoff, M. V., Oquilla, J., Lazarte, S., & Gonzalez, S. N. (2015). Prevalence of intestinal parasitic infection among children from a shanty town in Tucuman, Argentina. *Tropical Biomedicine*, 32(2), 210-215.
- Falcone, A. C., Zonta, M. L., Unzaga, J. M., & Navone, G. T. (2020). Parasitic risk factors in migrant horticultural families from Bolivia settled in the rural area of La Plata, Buenos Aires, Argentina. *One Health*, 11, 100179. <https://doi.org/10.1016/j.onehlt.2020.100179>.
- Gamboa, M. I., Giambelluca, L. A., & Navone, G. T. (2014). Distribución espacial de las parasitosis intestinales en la ciudad de La Plata, Argentina. *Medicina (Buenos Aires)*, 74, 363-370.
- Garraza, M., Zonta, M. L., Oyhenart, E. E., & Navone, G. T. (2014). Estado nutricional, composición corporal y enteroparasitosis en escolares del departamento de San Rafael, Mendoza, Argentina. *Nutrición Clínica y Dietética Hospitalaria*, 34(1), 31-40. <https://doi.org/10.12873/341garraza>.

- Khanna, V., Tilak, K., Shankar, C., & Mukhopadhyay, C. (2015). *Blastocystis* Species: Guilty or Innocent? *Human Parasitic Diseases*, 7 :25. <http://dx.doi.org/10.4137/HPD.S30080>.
- Nagel, R., Bielefeldt-Ohmann, H., & Traub, R. (2014). Clinical pilot study: efficacy of triple antibiotic therapy in *Blastocystis* positive irritable bowel syndrome patients. *Gut Pathogens*, 20(6), 34. <https://doi.org/10.1186/s13099-014-0034-0>.
- Navone, G. T., Zonta, M. L., Cociancic, P., Garraza, M., Gamboa, M. I., Giambelluca, L. A., Dahinten, S., & Oyhenart, E. E. (2017). Estudio transversal de las parasitosis intestinales en poblaciones infantiles de Argentina. *Revista Panamericana de Salud Pública*, 41, e24.
- Periago, M. V., García, R., Astudillo, O. G., Cabrera, M., & Abril, M. C. (2018). Prevalence of intestinal parasites and the absence of soil-transmitted helminths in Añatuya, Santiago del Estero, Argentina. *Parasites & Vectors*, 11, 638. <https://doi.org/10.1186/s13071-018-3232-7>.
- Rivero, M. R., De Angelo, C., Nuñez, P., Salas, M., Motta, C. E., Chiaretta, A., Salomón O. D., & Liang, S. (2017). Environmental and socio-demographic individual, family and neighborhood factors associated with children intestinal parasitoses at Iguazú, in the subtropical northern border of Argentina. *PLoS Neglected Tropical Diseases*, 11(11). <https://doi.org/10.1371/journal.pntd.0006098>
- Rivero, M. R., De Angelo, C., Nuñez, P., Salas, M., & Liang, S. (2018). Intestinal parasitism and nutritional status among indigenous children from the Argentinian Atlantic Forest: Determinants of enteroparasites infections in minority populations. *Acta Trópica*, 187, 248-256. <https://doi.org/10.1016/j.actatropica.2018.08.015>.
- Salinas, J. L., & Vildozola Gonzales, Herman. (2007). Infección por *Blastocystis*. *Revista de Gastroenterología del Perú*, 27(3), 264-274.
- Stensvold, C. R., Arendrup, M. C., Jespersgaard, C., Mølbak, K., & Nielsen, H. V. (2007). Detecting *Blastocystis* using parasitologic and DNA-based methods: a comparative study. *Diagnostic Microbiology and Infectious Disease*, 59(3), 303-307.
- Stensvold, C. R. (2015). Laboratory diagnosis of *Blastocystis* spp. *Tropical Parasitology*, 5(1), 3-5. <https://doi.org/10.4103/2229-5070.149885>.
- Zonta, M. L., Bergel, M. L., Cociancic, P., Gamboa, M. I., Garraza, M., Cesani, M. F., Oyhenart E.E., & Navone, G. T. (2013). Enteroparasitosis en niños de Villaguay, Entre Ríos: Un estudio integrado al estado nutricional y al ambiente. *Revista Argentina de Parasitología*, 1(2), 86-109.
- Zonta, M. L., Susevich, M. L., Gamboa, M. I., & Navone, G. T. (2016). Parasitosis intestinales y factores socioambientales: Estudio preliminar en una población de horticultores. *Salud(i)Ciencia*, 21, 814-822. <https://doi.org/10.21840/sic/147782>.
- Zonta, M. L., Cociancic, P., Oyhenart, E. E., & Navone, G. T. (2019). Intestinal parasitosis, undernutrition and socio-environmental factors in schoolchildren from Clorinda Formosa, Argentina. *Revista de Salud Pública*, 21(2), 224-231. <https://doi.org/10.15446/rsap.v21n2.73692>.

Glosario

Términos biológicos

Amastigote: forma Trypanosomatidae que carece de flagelo libre.

Ameba: organismo unicelular (protozoo) que se mueve por pseudópodos, se alimenta por fagocitosis y se reproduce por escisión (fisión binaria transversal).

Apicomplejo o apicomplexa: organismo unicelular (protozoo) que se caracteriza por la presencia de un complejo apical ubicado en uno de sus extremos cuya función es posibilitar la penetración en la célula hospedadora. Se reproducen en forma asexual y sexual.

Axonema: haz de microtúbulos y proteínas asociadas que forman el eje central de un cilio o de un flagelo en las células eucariotas.

Axostilo: conjunto de microtúbulos con capacidad contráctil o flexible, que se extiende desde el área de los cinetosomas hasta el extremo posterior, donde a menudo sobresale. Interviene en el movimiento de la célula en algunos protozoos flagelados.

Bradizoíto: forma infectante de reproducción asexual lenta en los protozoos apicomplejos o apicomplexa.

Cariosoma: masa densa e irregular de filamentos de cromatina en el núcleo.

Ciliado: organismo unicelular (protozoo) caracterizado por presentar cilios alineados regularmente en toda su superficie o en parte, un citostoma (boca celular) y dos núcleos (macronúcleo y micronúcleo, este último reservado para la reproducción sexual).

Cilios: nacen de un cuerpo basal (cinetosoma o blefaroplasto), constituido por fibrillas longitudinales o microtúbulos dispuestos de la siguiente manera: un par de fibrillas centrales o axiales y nueve pares de fibrillas periféricas. El patrón de movimiento es a modo de remo.

Citofaringe: tubo o pequeño canal que establece la comunicación entre el citostoma y el interior del citoplasma de la célula.

Citopigio o poro anal: orificio por donde se elimina el material de desecho al exterior en un protozoo ciliado.

Citostoma o boca celular: orificio de entrada para las partículas alimenticias en un protozoo ciliado.

Complejo apical: estructura formada por un conoide, anillos polares, microtúbulos subpeliculares, micronemas y roptrias, que se ubica en el extremo distal de un zoíto apicomplejo o apicomplexa.

Conjugación: tipo de reproducción sexual exclusivo de ciliados, en la cual se produce intercambio genético entre los micronúcleos de dos individuos (“conjugantes”).

Cuerpos o barras cromatóides: cuerpos helicoidales pequeños distribuidos en el citoplasma de algunos trofozoítos. Después del enquistamiento, se cristalizan y se tiñen de forma oscura con tintes básicos. Pueden ser varillas con punta roma o en forma de astilla, según la especie, y en general solo son visibles en quistes jóvenes. A medida que un quiste envejece, las barras desaparecen.

Cuerpos medianos: cuerpos curvos de forma cilíndrica situados en la porción posterior y transversal en el citoplasma de la célula. Estos cuerpos son exclusivos del género *Giardia*. Su función es incierta, si bien se ha sugerido que pueden funcionar como estructuras de sostén o estar involucrados en el metabolismo energético.

Cuerpos parabasales: cuerpos de Golgi constituidos por dos o más fibras parabasales es-triadadas ubicados cerca del cuerpo basal (cinetosoma o blefaroplasto) de algunos protozoos flagelados, que conectan el aparato de Golgi al sistema flagelar.

Cultivo axénico: es aquel formado por una única especie, cepa o variedad de organismo, y por lo tanto está desprovisto de otros organismos contaminantes.

Cultivo xénico: implica el empleo de un medio de cultivo que contiene uno o más organismos no identificados, es decir que no se encuentra estéril.

Ectoplasma: es la región periférica de la célula (estado de gel), la cual carece de orgánulos y es de mayor densidad que el endoplasma. Está en contacto directo con la membrana plasmática. Contiene iones de calcio, magnesio y potasio. Presenta microtúbulos y microfilamentos que forman el citoesqueleto.

Endodiogenia: mecanismo de reproducción asexual, en el que se originan solo dos células hijas iguales a la célula que les dio origen.

Endopoligenia: mecanismo de reproducción asexual, en el que se originan varias células hijas iguales a la célula que les dio origen.

Endoplasma: es la parte del citoplasma de la célula que se encuentra próxima al núcleo (estado de sol). Es más fluido que el ectoplasma. En ella encontramos al núcleo, mitocondrias, aparato de Golgi.

Esporocisto: estructura interna de los ooquistes en los protozoos apicomplejos o apicomplexa que se forma durante el proceso de maduración y en la que se encuentran los esporozoítos.

Esporogonia: fase de maduración post-cigótica de los protozoos apicomplejos o apicomplexa.

Esporozoíto: forma infectante presente en los ooquistes maduros en los protozoos apicomplejos o apicomplexa.

Esquizogonia o merogonia: fase de reproducción asexual de los apicomplejos o apicomplexa.

Esquizozoíto o merozoíto: forma infectante obtenida por reproducción asexual en los protozoos apicomplejos o apicomplexa.

Fisión binaria: tipo de reproducción asexual que consiste en la duplicación del ADN (cariocinesis), seguida de la división del citoplasma (citocinesis), dando lugar a dos células hijas idénticas. Puede ser en sentido longitudinal, transversal u oblicuo.

Flagelado: organismo unicelular (protozo) caracterizado por la presencia de uno, dos o más flagelos largos en una o en todas las fases de su ciclo de vida.

Flagelos: sirven para la locomoción, con movimiento en forma de látigo, en número de uno o dos por célula. Nacen en el cuerpo basal (cinetosoma o blefaroplasto) constituido por fibrillas longitudinales o microtúbulos embebido en el citoplasma, dispuestos de la siguiente manera: un par de fibrillas centrales o axiales y nueve pares de fibrillas periféricas. Sirven para la captura del alimento y pueden ser receptores sensoriales.

Gametogonia: fase de reproducción sexual en los protozoos apicomplejos o apicomplexa.

Halo: en flagelados, espacio entre la membrana celular y el citoplasma, generado por la contracción de este último.

Kinetoplasto: parte conspicua próximo al kinetosoma o cuerpo basal o blefaroplasto desde el cual se origina un axonema.

Loci genético: refiere a lugares específicos del cromosoma donde está localizado un gen u otra secuencia de ADN.

Micronemas: estructura citoesqueletaria glandular en forma de bastón o circular propia del complejo apical de los apicomplejos o apicomplexa.

Mitosoma: organelo citoplasmático presente en algunos eucariotas, anaerobios o microaerófilos, que carecen de mitocondrias, como *Entamoeba histolytica*, *Giardia lamblia* y *Trichomonas vaginalis*.

Ooquiste: huevo o cigoto en los protozoos apicomplejos o apicomplexa que puede ser inmaduro o maduro según haya completado la fase de esporulación.

Promastigote: forma Trypanosomatidae con flagelo libre y kinetoplasto anterior al núcleo.

Quiste: forma parasitaria de resistencia e infectante.

Roptrias: estructura citoesqueletaria glandular formada por una parte tubular y una sacular propia del complejo apical de los apicomplejos o apicomplexa.

Seudópodo: prolongación temporal del citoplasma de algunos protozoos cuya finalidad es desplazarse y capturar alimentos.

Taquizoíto: forma infectante de reproducción asexual rápida en los protozoos apicomplejos o apicomplexa.

Trofozoíto: forma parasitaria vegetativa activa que se nutre y reproduce.

Vacuola alimenticia: se forma a partir de la membrana celular y del retículo endoplasmático liso y tiene función nutritiva,

Vacuola contráctil: tipo especializada de vacuola que regula la cantidad de agua dentro de una célula.

Vacuola parasitófora: tipo especializada de vacuola formada tanto por los protozoos apicomplejos o apicomplexa y la célula hospedadora, en la cual el parásito se multiplica tanto sexual como asexualmente.

Términos epidemiológicos

Agente etiológico o infeccioso: organismo biológico capaz de producir enfermedad.

Ciclo directo o monoxeno: parásitos que requieren un único hospedador para completar su ciclo de vida.

Ciclo indirecto facultativo: ciclo indirecto que puede completarse con o sin la presencia de un hospedador intermediario.

Ciclo de transmisión indirecto vectorial: requiere de un hospedador invertebrado o vector (hematófago) que transmite la infección parasitaria al hospedador vertebrado, independientemente que se cumpla el ciclo sexual o asexual en cada categoría de hospedador.

Ciclo indirecto o heteroxeno: parásitos que viven en más de un hospedador durante su ciclo de vida.

Endemia: presencia habitual de enfermedad parasitaria en un área geográfica y población determinada.

Enfermedad parasitaria: condición patológica con síntomas causada por protozoos, vermes (cestodos, trematodos, nematodos) o artrópodos.

Especificidad parasitaria: capacidad del agente parasitario de producir infección en una especie o grupo de especies relacionadas filogenéticamente.

Enteroparasitosis o parasitosis intestinales: parasitosis del tubo digestivo provocada por un gran número de agentes infecciosos (protozoos y helmintos, patógenos o no).

Frecuencia parasitaria: proporción o porcentaje de individuos infectados con una especie parásita en relación con la población examinada.

Hospedador definitivo: hospedador en el cual el parásito se reproduce sexualmente.

Hospedador intermediario: hospedador en el cual el parásito se reproduce asexualmente o en el cual el parásito tiene cambios morfológicos y fisiológicos.

Indicador de contaminación fecal: organismo no patógeno con características bioquímicas comunes con los patógenos, cuya presencia indica contaminación fecal en el ambiente y riesgo de infección parasitaria (i.e. *Entamoeba coli*, *Endolimax nana*).

Infección parasitaria: término empleado para indicar la entrada y multiplicación de un parásito en el hospedador. Infección no es equivalente a enfermedad.

Morbilidad: capacidad de enfermar del agente infeccioso en un lugar y un período de tiempo determinados en relación al total de la población examinada.

Mortalidad: cantidad de individuos que mueren en un lugar y período de tiempo determinados en relación con el total de la población.

Parasitismo o parasitosis: simbiosis o estrecha relación entre un participante (el parásito) y otro (hospedador), en la cual el parásito depende metabólicamente del hospedador y obtiene beneficio. Generalmente el hospedador sufre daño o perjuicio durante el ciclo evolutivo del parásito.

Patógeno: agente que puede producir enfermedad.

Patogenicidad: es la capacidad de un agente infeccioso de producir enfermedad. Se mide por la relación entre el número de hospedadores que desarrollan la enfermedad clínica y el número de hospedadores expuestos a la infección.

Período prepatente: tiempo que transcurre entre la entrada del parásito y el momento de detectar su presencia mediante la observación de alguna de sus formas.

Prevalencia parasitaria: es el número de hospedadores individuos infectados por una especie parásita en relación al total de hospedadores de la población examinada. Se expresa en porcentaje.

Reservorio: donde el parásito vive y se multiplica y es fuente de infección para el hospedador susceptible.

Transmisión: segundo eslabón de la cadena de infección. Propagación del agente infeccioso a través del ambiente o de hospedador a hospedador. Puede ser:

directa: requiere de un contacto íntimo entre hospedadores. Puede darse por contacto directo, inhalación, penetración a través del tegumento.

indirecta: ocurre por contaminación de los alimentos u objetos.

activa: mecanismo de transmisión con penetración activa (vector).

pasiva: mecanismo de transmisión por ingestión de ooquistes o quistes.

Zoonosis parasitaria: cualquier enfermedad parasitaria que se transmite de forma natural de los animales vertebrados al hombre y viceversa.

Los/as autores/as

Coordinadores

Unzaga, Juan Manuel

Doctor en Ciencias Veterinarias, Bacteriólogo Clínico e Industrial, Médico Veterinario, Facultad de Ciencias Veterinarias (FCV), Universidad Nacional de La Plata (UNLP). Master en Enfermedades Parasitarias Tropicales, Facultad de Farmacia, Universitat de Valencia. Profesor Titular en la Cátedra de Parasitología y Enfermedades Parasitarias y Profesor Adjunto en el Laboratorio de Inmunoparasitología (LAINPA-FCV-UNLP), Departamento de Epizootiología y Salud Pública (FCV-UNLP). Ex-Director de Gestión Institucional, carrera de Microbiología Clínica e Industrial FCV- UNLP. Su área de investigación está enmarcada en Parasitología, Zoonosis y Salud Pública. E-mail: junzaga@fcv.unlp.edu.ar

Zonta, María Lorena

Doctora en Ciencias Naturales. Licenciada en Biología (orientación Zoología), Facultad de Ciencias Naturales y Museo (FCNyM), Universidad Nacional de La Plata (UNLP). Auxiliar Docente Diplomado Ordinario en las Cátedras de Zoología Invertebrados I y de Parasitología General (FCNyM-UNLP). Investigadora Adjunta en CONICET, con lugar de trabajo en el Centro de Estudios Parasitológicos y de Vectores (CEPAVE-CONICET-UNLP). Su área de investigación está enmarcada en Parasitología, Epidemiología, Salud Pública y Estado Nutricional. E-mail: lorenzonta@cepave.edu.ar

Autores/as

Basset, Carina

Licenciada en Biología (orientación Zoología), Facultad de Ciencias Naturales y Museo (FCNyM), Universidad Nacional de La Plata (UNLP). Becaria doctoral del CONICET y Tesista de la Carrera de Doctorado en Ciencias Veterinarias (FCV-UNLP), con lugar de trabajo en el Laboratorio de Inmunoparasitología (LAINPA-FCV-UNLP). Su área de investigación está enmarcada en Parasitología e Inmunoparasitología, orientada a la agricultura familiar campesina del Valle de Luracatao, Salta. E-mail: cbasset@fcv.unlp.edu.ar

Bernstein, Mariana

Doctora en Ciencias Veterinarias, Facultad de Ciencias Veterinarias (FCV). Licenciada en Biología (orientación Zoología), Facultad de Ciencias Naturales y Museo (FCNyM), Universidad Nacional de La Plata (UNLP). Jefa de Trabajos Prácticos, Curso de Inmunobiología Animal Básica, Cátedra de Inmunología Veterinaria Básica, Departamento de Epizootiología y Salud Pública (FCV-UNLP). Becaria posdoctoral del CONICET, con lugar de trabajo en el Laboratorio de Inmunoparasitología (LAINPA-FCV-UNLP). Su área de investigación está enmarcada en Inmunología Veterinaria e Inmunoparasitología. E-mail: mbernstein@fcv.unlp.edu.ar

Campero, Lucía M.

Doctora en Ciencias Veterinarias, Facultad de Ciencias Veterinarias (FCV). Licenciada en Biología (orientación Zoología), Facultad de Ciencias Naturales y Museo (FCNyM), Universidad Nacional de La Plata (UNLP). Jefa de Trabajos Prácticos, Cátedra de Inmunología Veterinaria Básica, Departamento de Epizootiología y Salud Pública (FCV-UNLP). Investigadora Asistente CONICET, con lugar de trabajo en Grupo de Sanidad Animal, del Instituto de Innovación para la Producción Agropecuaria y el Desarrollo Sostenible (IPADS-CONICET-Balcarce). Su área de investigación está enmarcada en Inmunología Veterinaria e Inmunoparasitología. E-mail: campero.lucia@inta.gob.ar; lcampero@fcv.unlp.edu.ar

Cociancic, Paola

Doctora en Ciencias Naturales. Licenciada en Biología (orientación Zoología), Facultad de Ciencias Naturales y Museo (FCNyM), Universidad Nacional de La Plata (UNLP). Becaria posdoctoral del Consejo Nacional de Investigaciones Científicas y Técnicas (CONICET) en el Centro de Estudios Parasitológicos y de Vectores (CEPAVE-CONICET-UNLP). Su área de investigación está enmarcada en Parasitología en poblaciones humanas y animales, Zoonosis, Epidemiología y Salud Pública. E-mail: pcociancic@gmail.com

De Felice, Lorena A.

Doctora en Ciencias Veterinarias, Médica Veterinaria, Facultad de Ciencias Veterinarias (FCV), Universidad Nacional de La Plata (UNLP). Jefa de Trabajos Prácticos, Cátedra de Parasitología y Enfermedades Parasitarias, Departamento de Epizootiología y Salud Pública (FCV-UNLP), con lugar de trabajo en el Laboratorio de Inmunoparasitología (LAINPA-FCV-UNLP). Su área de investigación está enmarcada en Parasitología e Inmunoparasitología. E-mail: ldefelice@fcv.unlp.edu.ar

Dellarupe, Andrea

Doctora en Ciencias Veterinarias, Médica Veterinaria, Facultad de Ciencias Veterinarias (FCV), Universidad Nacional de La Plata (UNLP). Profesora Adjunta, Curso de Inmunobiología Animal Básica, Cátedra de Inmunología Veterinaria Básica, Departamento de Epizootiología y Salud Pública (FCV-UNLP). Investigadora Asistente en CONICET, con lugar de trabajo en el Laboratorio

de Inmunoparasitología (LAINPA-FCV-UNLP). Su área de investigación está enmarcada en Inmunología Veterinaria e Inmunoparasitología. E-mail: adellarupe@fcv.unlp.edu.ar

Eiras, Diego F.

Doctor en Ciencias Veterinarias, Médico Veterinario, Facultad de Ciencias Veterinarias (FCV), Universidad Nacional de La Plata (UNLP). Profesor Adjunto en las Cátedras de Parasitología y Enfermedades Parasitarias y Legislación Veterinaria y Ética, Departamento de Epizootiología y Salud Pública (FCV-UNLP). Su área de investigación está enmarcada en Parasitología y Patógenos de transmisión vectorial en caninos y felinos. E-mail: diegoeirras@fcv.unlp.edu.ar

Estévez, Octavio

Médico Veterinario Profesión libre. Facultad de Ciencias Veterinarias (FCV), Universidad de Buenos Aires (UBA). MP:104 (CPMV Provincia de Misiones), Veterinaria del Oeste, Posadas, Misiones, Argentina. Miembro de Brasileish-Grupo de Estudio en Leishmaniosis Animal. Docente de Posgrado en Vetesweb-Comunidad online de aprendizaje para veterinarios.

E-mail: octavioes2003@yahoo.com.ar

Falcone, Andrea C.

Doctora en Ciencias Naturales, Licenciada en Biología (orientación Zoología), Facultad de Ciencias Naturales y Museo (FCNyM), Universidad Nacional de La Plata (UNLP). Becaria posdoctoral del CONICET con lugar de trabajo en el Laboratorio de Inmunoparasitología (LAINPA-FCV-UNLP) Departamento de Epizootiología y Salud Pública (FCV-UNLP). Su área de investigación está enmarcada en Parasitología, Epidemiología, Salud Pública y Agricultura Familiar del Cinturón Frutihortícola Platense. E-mail: afalcone@fcv.edu.ar

Fitte, Bruno

Doctor en Ciencias Naturales. Licenciado en Biología (orientación Zoología), Facultad de Ciencias Naturales y Museo (FCNyM), Universidad Nacional de La Plata (UNLP). Becario posdoctoral de CONICET, con lugar de trabajo en el Laboratorio de Inmunoparasitología (LAINPA-FCV-UNLP). Su área de investigación está enmarcada en Parasitología, Epidemiología, Salud Pública orientada a las familias agricultores de los Valles Calchaqués, Salta. E-mail: brunofitte@cepave.edu.ar

Gos, María L.

Doctora en Ciencias Veterinarias, Médica Veterinaria, Especialista en Diagnóstico Veterinario de Laboratorio, Facultad de Ciencias Veterinarias (FCV), Universidad Nacional de La Plata (UNLP). Jefa de Trabajos Prácticos, Cátedra de Inmunología Veterinaria Básica, Departamento de Epizootiología y Salud Pública (FCV-UNLP). Becaria posdoctoral del CONICET, con lugar de trabajo en el Laboratorio de Inmunoparasitología (LAINPA-FCV-UNLP). Su área de investigación está enmarcada en Inmunología Veterinaria e Inmunoparasitología. E-mail: mgos@fcv.unlp.edu.ar

Helman, Elisa

Licenciada en Ciencias Biológicas (orientación Patógenos Animales), Facultad de Ciencias Exactas y Naturales (FCEyN), Universidad de Buenos Aires (UBA). Ayudante adscripta en la Cátedra de Parasitología y Enfermedades Parasitarias, Departamento de Epizootiología y Salud Pública (FCV-UNLP). Becaria doctoral del CONICET y Tesista de la Carrera de Doctorado en Ciencias Veterinarias (FCV-UNLP), con lugar de trabajo en el Laboratorio de Inmunoparasitología (LAINPA-FCV-UNLP). Su área de investigación está enmarcada en Parasitología e Inmunoparasitología. E-mail: ehelman@fcv.unlp.edu.ar

Illanes, Federico A.

Médico Veterinario, Facultad de Ciencias Veterinarias (FCV), Universidad Nacional de La Plata (UNLP). Profesor Adjunto, docente en los cursos de Parasitología y Clínica y Sanidad de Rumiantes. Lugar de trabajo Centro de Diagnóstico e Investigaciones Veterinarias Chascomús (CE-DIVE-FCV-UNLP). Tesista de la Carrera de Doctorado en Ciencias Veterinarias (FCV-UNLP). Su área de investigación está enmarcada en Parasitología y Clínica y Sanidad de Rumiantes. E-mail: fillanes@fcv.unlp.edu.ar

Mastrantonio, Franca

Médica Veterinaria, Facultad de Ciencias Veterinarias (FCV), Universidad Nacional de La Plata (UNLP). Becaria doctoral de la UNLP y Tesista de la Carrera de Doctorado en Ciencias Veterinarias (FCV-UNLP) con lugar de trabajo en el Laboratorio de Parasitosis Humanas y Zoonosis Parasitarias (LAPAHUZO) y el Laboratorio de Inmunoparasitología (LAINPA-FCV-UNLP). Docente en la materia Área Básica del Conocimiento de la Carrera de Microbiología Clínica e Industrial (FCV-UNLP). Su área de investigación está enmarcada en el estudio de protozoos hemáticos transmitidos por garrapatas en caninos: Género Hepatozoon. E-mail: francamastrantonio@gmail.com

Moré, Gastón A.

Doctor en Ciencias Veterinarias, Médico Veterinario, Facultad de Ciencias Veterinarias (FCV), Universidad Nacional de La Plata (UNLP). Técnico en producción de carnes tradicionales y alternativas. Profesor adjunto simple en la Cátedra de Parasitología y Enfermedades Parasitarias, Departamento de Epizootiología y Salud Pública (FCV-UNLP). Investigador Independiente en CONICET, con lugar de trabajo en el Laboratorio de Inmunoparasitología (LAINPA-FCV-UNLP). Su área de investigación está enmarcada en Parasitología e Inmunoparasitología. E-mail: gastonmore@fcv.unlp.edu.ar

Navone, Graciela T.

Doctora en Ciencias Naturales. Licenciada en Biología (orientación Zoología), Facultad de Ciencias Naturales y Museo (FCNyM), Universidad Nacional de La Plata (UNLP). Profesora Titular

Ordinario en Cátedra de Parasitología General, materia optativa de grado y postgrado (FCNyM-UNLP). Investigadora Principal en CONICET con lugar de trabajo en el Centro de Estudios Parasitológicos y de Vectores (CEPAVE-CONICET-UNLP). Directora del Centro de Estudios Parasitológicos y de Vectores (CEPAVE-CONICET-UNLP). Su área de investigación está enmarcada en Parasitología, Epidemiología y Salud Pública. E-mail: gnavone@cepave.edu.ar

Pardini, Lais L.

Doctora en Ciencias Veterinarias, Médica Veterinaria, Facultad de Ciencias Veterinarias (FCV), Universidad Nacional de La Plata (UNLP). Profesora Adjunta, Curso de Inmunobiología Animal Básica e Inmunología Animal Aplicada, Cátedra de Inmunología Veterinaria Básica, Departamento de Epizootiología y Salud Pública (FCV-UNLP). Investigadora Adjunta en CONICET, con lugar de trabajo en el Laboratorio de Inmunoparasitología (LAINPA-FCV-UNLP). Su área de investigación está enmarcada en Inmunología Veterinaria e Inmunoparasitología. E-mail: laispardini@fcv.unlp.edu.ar

Pruzzo, César I.

Doctor en Ciencias Veterinarias, Médico Veterinario, Facultad de Ciencias Veterinarias (FCV), Universidad Nacional de La Plata (UNLP). Jefe de Trabajos Prácticos, en los Cursos de Parasitología, Departamento de Epizootiología y Salud Pública (FCV-UNLP) y en Clínica y Sanidad de los Rumiantes, Departamento de Clínica (FCV-UNLP). Con lugar de trabajo en el Centro de Diagnóstico e Investigaciones Veterinarias (CEDIVE-FCV-UNLP). Su área de investigación está enmarcada en Parasitología y en Sanidad Animal. E-mail: cpruzzo@fcv.unlp.edu.ar

Rambeaud, Magdalena

PhD, Master of Science, The University of Tennessee. Médica Veterinaria, Facultad de Ciencias Veterinarias (FCV), Universidad Nacional de La Plata (UNLP). Profesora Adjunta, Cátedra de Inmunología Veterinaria Básica y Laboratorio de Inmunoparasitología (LAINPA), Departamento de Epizootiología y Salud Pública (FCV-UNLP). Su área de investigación está enmarcada en Inmunología Veterinaria e Inmunoparasitología. E-mail: magdaram@fcv.unlp.edu.ar

Servián, Andrea

Licenciada en Ciencias Biológicas (orientación Patógenos Animales y Vegetales), Facultad de Ciencias Exactas y Naturales (FCEyN), Universidad de Buenos Aires (UBA). Becaria doctoral del CONICET y Tesista de la Carrera de Doctorado en la Facultad de Ciencias Naturales y Museo (FCNyM), Universidad Nacional de La Plata (UNLP). Lugar de trabajo en el Centro de Estudios Parasitológicos y de Vectores (CEPAVE-CONICET-UNLP). Su área de investigación está enmarcada en Parasitología, Epidemiología, Salud Pública y Biología molecular. E-mail: servianandrea3@gmail.com

Steffen, Kevin D.

Médico Veterinario, Facultad de Ciencias Veterinarias (FCV), Universidad Nacional de La Plata (UNLP). Auxiliar Diplomado en la Cátedra de Parasitología y Enfermedades Parasitarias, Departamento de Epizootiología y Salud Pública (FCV-UNLP). Becario doctoral del CONICET y Tesista de la Carrera de Doctorado en Ciencias Veterinarias (FCV-UNLP), con lugar de trabajo en el Laboratorio de Inmunoparasitología (LAINPA-FCV-UNLP). Su área de investigación está enmarcada en Parasitología e Inmunoparasitología. E-mail: ksteffen@fcv.unlp.edu.ar

Vázquez, M. Victoria

Médica Veterinaria, Universidad Católica de Salta (UCASAL). Especialista en Diagnóstico Veterinario de Laboratorio, Facultad de Ciencias Veterinarias (FCV), Universidad Nacional de La Plata (UNLP). Docente adscripta graduada, Curso de Parasitología, Cátedra de Parasitología y Enfermedades Parasitarias, Departamento de Epizootiología y Salud Pública (FCV-UNLP). Su área de investigación está enmarcada en Parasitología y Patógenos de transmisión vectorial en caninos y felinos. E-mail: victoriavazquez125@gmail.com

Venturini, M. Cecilia

PhD Veterinary Medical Sciences. The University of Tokyo. Graduate School of Agricultural and Life Sciences. Doctora en Ciencias Veterinarias, Médica Veterinaria, Facultad de Ciencias Veterinarias (FCV), Universidad Nacional de La Plata (UNLP). Profesora Titular, Cátedra de Inmunología Veterinaria Básica, Departamento de Epizootiología y Salud Pública FCV – UNLP. Directora del Laboratorio de Inmunoparasitología (LAINPA-FCV-UNLP). Su área de investigación está enmarcada en Inmunología Veterinaria e Inmunoparasitología. E-mail: cventuri@fcv.unlp.edu.ar

Vezzani, Darío

Doctor en Ciencias Biológicas. Facultad de Ciencias Exactas y Naturales (FCEyN), Universidad de Buenos Aires (UBA). Investigador Independiente, Consejo Nacional de Investigaciones Científicas y Técnicas (CONICET), Buenos Aires, Argentina. Instituto Multidisciplinario sobre Ecosistemas y Desarrollo Sustentable, Facultad de Ciencias Exactas, Universidad Nacional del Centro de la Provincia de Buenos Aires (UNCPBA-CICPBA), Tandil, Prov. de Buenos Aires, Argentina. Su área de investigación está enmarcada en Eco-epidemiología de vectores y reservorios de parásitos. E-mail: dvezzani@gmail.com

Protozoos parásitos de importancia sanitaria : un abordaje transdisciplinar / Juan Manuel Unzaga ... [et al.] ; coordinación general de Juan Manuel Unzaga ; María Lorena Zonta ; ilustrado por Andrea Dellarupe ; María Laura Morote ; María Lorena Zonta. - 1a ed. - La Plata : Universidad Nacional de La Plata ; EDULP, 2023. Libro digital, PDF - (Libros de cátedra)

Archivo Digital: descarga
ISBN 978-950-34-2254-0

1. Parasitología. I. Unzaga, Juan Manuel, coord. II. Zonta, María Lorena, coord. III. Dellarupe, Andrea, ilus. IV. Morote, María Laura, ilus.
CDD 636.089696

Diseño de tapa: Dirección de Comunicación Visual de la UNLP

Universidad Nacional de La Plata – Editorial de la Universidad de La Plata
48 N.º 551-599 / La Plata B1900AMX / Buenos Aires, Argentina
+54 221 644 7150
edulp.editorial@gmail.com
www.editorial.unlp.edu.ar

Edulp integra la Red de Editoriales Universitarias Nacionales (REUN)

Primera edición, 2023
ISBN 978-950-34-2254-0
© 2023 - Edulp

n
naturales


Edulp
EDITORIAL DE LA UNLP



UNIVERSIDAD
NACIONAL
DE LA PLATA