

# **EMBARAZO ABDOMINAL PRIMITIVO**

Por el Dr.

**ROBERTO GANDOLFO HERRERA**

Profesor Titular de Clínica Ginecológica

•

A la mujer en la vida normal le acontece lo mismo que al hombre en sociedad, quien después de intensa lucha para vivir salvando toda clase de dificultades, pasa a una segunda etapa mejor y entonces piensa en la tercera y última en la que quiere perdurarse a través de sus obras. Tiene la mujer que triunfar en la lucha con el medio ambiente en todo el dilatado período de su infancia indiferente, afortunadamente protegida largo tiempo por la madre que, dada su situación de mamífero superior, puede proporcionarle abundante y nutritiva alimentación. Viene luego el período de la infancia más evolucionada, la infancia sexuada de Stratz, en que la jovencita inicia su diferenciación sexual, acentuando los caracteres homólogos e inhibiendo los correspondientes al sexo opuesto. La aparición de la primera menstruación, la menarca, es un jalón importante en su vida, pues todo hace suponer que con ella evidencia la madurez de un óvulo puesto en libertad y la existencia de un endometrio progravídico, capaz de recibir al huevo y nutrirlo hasta el período en que por la actividad específica del troboflasto consiga establecer contacto con los vasos sanguíneos maternos del área de implantación y obtenga directamente del torrente circulatorio los elementos necesarios para su subsistencia. Claro está que esa primera menstruación es la exteriorización del fracaso de toda esa

•

compleja preparación para recibir al huevo. Es bueno hacer notar que digo aparente capacidad de procreación, pues en la práctica existe una relativa esterilidad en estas adolescentes, ya que es común observar que aun con posibilidades de relaciones sexuales repetidas, los embarazos son relativamente raros en ellas (Beruti).

No es necesario hacer resaltar que el óvulo, para llegar a los 140  $\mu$  de diámetro con la madurez que le permita recibir al espermatozoide, realiza las etapas sucesivas necesarias de reducción cromática.

El espermatozoide por su parte, pasa por etapas equivalentes, y mediante la cópula es depositado en el receptaculum seminis, de donde asciende por la vía canalicular al encuentro de la célula germinal femenina. En el tercio externo de la trompa aproximadamente, tiene lugar la fecundación, y el óvulo transformado ya en huevo por el aporte del espermatozoide, debe llegar a la madurez de implantación que le permita, por su capacidad de digerir tejidos, adquirir domicilio en el endometrio progravídico, es decir, preparado para la nidación. Para llegar a su destino, es decir, recorrer el trayecto existente desde el tercio externo de la trompa hasta el área de placentación más frecuente (el fondo uterino), transcurren de 8 a 10 días, tiempo necesario justamente para que el huevo tenga capacidad o madurez de implantación. Esto significa que el huevo en activa segmentación, se ha diferenciado en trofoblasto y embrioblasto: el trofoblasto por transformaciones sucesivas dará lugar al revestimiento epitelial de las vellosidades coriales o ectodermo corial dotado de propiedades histolíticas y angioclásticas que, como su nombre lo indica, permitirán destruir tejidos y anclar, si se permite el término; por la abertura de vasos se pondrá en comunicación con la sangre materna, nutriéndose así por su intermedio.

No creo necesario detallar los fenómenos íntimos de esta nidación que dependen de varios factores, unos propios del

terreno, otros de la semilla (léase embrión). Si todo evoluciona en forma absolutamente normal, desarróllase el nuevo ser en la cavidad uterina bajo óptimas condiciones de alimentación y protección, proporcionadas por el antro materno uterino admirablemente transformado por las condiciones hormonales existentes, en cuya producción interviene activamente la glándula de la granulosa, las vellosidades coriales, etc., etc. La protección hormonal no solamente es inicial, sino que persistirá por largo tiempo, y en base a ella la mujer toda continuará preparándose para llevar a su término la magna obra iniciada de la perpetuación de la especie, punto culminante y sublime y honrosa carga de la mujer, que cuando está bien constituída cumple sin menoscabo alguno. Aunque he dicho carga, no responde el término exactamente a los hechos, pues el cumplimiento de tarea tan importante y superior agrega a la mujer normal un estímulo más a su perfección y belleza, y nunca se encuentra mejor, orgánica y psíquicamente hablando, que cuando cumple con sus tareas maternales específicas.

Desgraciadamente, esta perfección completa no es absoluta en todos los casos; desde el punto de vista de la nidación, en el 0,33 % de los embarazos el huevo se implanta fuera de su sitio habitual, pudiendo hacerlo en cualquiera de los puntos que normalmente el huevo recorre, o más allá. Así pues, puede hacerse la nidación fuera del útero o en el mismo, pero en sitios anormales. En el útero puede fijarse en un cuerno accesorio rudimentario, en un ángulo, en la porción más baja del cuerpo, siendo en esta circunstancia más bien la forma conocida como de placenta previa; también puede hacerlo en el cuello del útero. Pero estas no son las disposiciones más frecuentes, ya que la trompa absorbe el 98 % de todos los embarazos ectópicos, con sus diferentes variedades (intersticial, ístmico, ampular, infundibular o tubo-ovárico). También puede implantar en el ovario o en el peritoneo, conociéndose así

los embarazos ectópicos ováricos (con sus variedades), y los abdominales bajo la forma de primitivos o secundarios.

No es del caso reeditar las diferentes teorías que expliquen la nidación anormal, sea atribuyéndola a una causa ovular o a modificaciones del recorrido o zona en que se implante. Muy a la ligera diré que en la teoría ovular se atribuye una maduración de implantación precoz o un recorrido equivocado que alargue el tiempo de traslado en su migración tubaria.

En lo referente al trayecto a recorrer, atribúyese a las deformaciones o acodaduras de la trompa, por adherencias o compresiones vecinas, a las formaciones polipoides intratubarias; a las secuelas de procesos inflamatorios endosalpingianos con deformaciones de la luz; a los divertículos de la misma, y por último, a la existencia de focos endometrósicos endotubáricos. Estas tres últimas eventualidades son las más frecuentemente admitidas, y la última se comprueba histológicamente en muchos casos.

Justamente para la explicación de la nidación del huevo en un sitio anormal, se ha esgrimido con frecuencia esta última teoría, aduciendo que el huevo extraviado en su recorrido normal, se dirige e implanta sobre el islote endometrial que lo atrae por su similitud con el que recubre la cavidad uterina. Esto es aplicable en especial para los embarazos abdominales, algo menos para los ováricos superficiales.

Así como el embarazo implantado en el cuerpo uterino tiene las mayores garantías de evolucionar normalmente hasta su término por la hospitalidad que el útero le proporciona, siempre que los demás factores asociados se mantienen sensiblemente normales, el embarazo ectópico tiene todas las probabilidades en contra, y es excepcional que evolucione más allá del tercer mes sin complicaciones.

Tomando como ejemplo al embarazo ectópico tubario, que es el de mayor frecuencia, evoluciona determinando dos tipos de complicaciones: la ruptura tubaria, es decir la interrupción de la gestación en la trompa con abertura de la misma, y

proyección o no del contenido tubario hacia el exterior juntamente con la mayor o menor cantidad de sangre que el accidente determine. La otra complicación consiste en la interrupción y desprendimiento del embarazo tubario con el paso parcial o total al abdomen a través del ostium abdominal dilatado, acompañado o no de una cantidad de sangre. Este como el anterior episodio, produce cuadros abdominales agudos de la intensidad que la magnitud de la hemorragia determine, así como de choque peritoneal de acuerdo con factores imponderables.

Si el embarazo es pequeño y la hemorragia también, es habitual que pasado el período álgido se vuelva a la calma, y que tanto el embrión como la sangre, etc., se reabsorban: este proceso es más frecuente en el aborto que en la ruptura tubaria.

Pero si circunstancias favorables le permiten anidar nuevamente, conservando parte de la implantación sobre la trompa y el resto en el peritoneo por ejemplo, habrá un embarazo tubo-abdominal. Si pasa íntegramente al abdomen y puede continuar su evolución aunque precaria, estaremos en presencia de una rara forma de embarazo ectópico, el embarazo abdominal. Claro está que será un embarazo secundariamente abdominal, pues su inserción primitiva no fué ésta.

Enormemente menos frecuente que esta disposición, es aquella en la que el huevo desde un principio anida sobre el peritoneo, y se llama por esa causa, en oposición a la anterior, embarazo peritoneal o abdominal primitivo.

Tan rara es esta contingencia que Wert y Veit negaron o aceptaron con reserva esta posibilidad en el Congreso Ginecológico de Würzburgo en 1903, en oposición a las ideas sustentadas por Hecker (1895), por lo demás comunes en la época en que los estudios anáto-patológicos no se realizaban, y se interpretaban como abdominales muchos embarazos ectópicos que habían caído al peritoneo.

La reacción ante esta generalización fué tan grande, que llegó su negativa terminante a ser casi ley.

Parece corresponder a Linck el primer caso de embarazo abdominal primitivo con implantación de las vellosidades coriales en el fondo de saco de Douglas, aun cuando el embrión no pudo ser bien reconocido.

Hoehne en Halban y Seitz, refiere el caso de De Snoo de un embarazo en el tabique rectovaginal, especificando que en el examen macroscópico, ambas trompas y ovarios estaban intactos.

Richter, en 1912, halló un caso de implantación en la cara anterior del recto, con un huevo cuyo embrión estaba vivo, de 6 mm, y por el examen macroscópico el útero y los anexos no presentaban ninguna anomalía.

Podrían citarse por orden de fechas a continuación de los casos de Linck y Richter, los de De Snoo, Fleischhauer, Jacquin, Meyer, Büttner, etc., con implantación del huevo en el Douglas, y otros como Gröné, Köhler, Potten, Walker, etcétera, con nidación del huevo en el peritoneo en puntos más elevados, pero siempre por encima del Douglas.

En la literatura se encuentran consignados los casos publicados, haciendo neta separación entre los embarazos abdominales primitivos y secundarios, y todos reeditan el postulado de Veit, que este autor expuso en el Congreso de Ginecología de Würzburgo de 1903, cuando exigió para considerar como embarazos abdominales primitivos, que del estudio de los ovarios, trompas, ligamentos anchos y útero, histológicamente hablando, no surgiera ningún elemento que pudiera hacer sospechar que allí se había implantado el huevo en algún momento. Además, el huevo deberá estar vivo y en comunicación viva con el peritoneo. Walthard agregó a estas exigencias la de la demostración de que no existe trompa accesoria o que del estudio de la misma resulte demostrada la falta de signos de implantación anterior del huevo.

La rareza de las observaciones de esta clase es tan grande

que justifica su publicación cada vez que se presente; bastaría referir que en más de 25 años de actuación en servicios ginecológicos, no he tenido oportunidad de verlos más que en dos ocasiones: un embarazo abdominal secundario y otro primitivo, motivo de este trabajo.

En una estadística referida por el Prof. Ahumada en una conferencia del 12 de junio de 1946, sobre 198 casos de embarazo ectópico correspondientes al servicio de la cátedra, había sólo un embarazo abdominal secundario (el que diagnosticué y publiqué en colaboración), lo que equivale al 0,50 % sobre el total de embarazos ectópicos y sólo un embarazo abdominal primitivo dudoso, aún en estudio.

En otros servicios, en el Instituto de Maternidad y Escuela de Parteras de la provincia de Buenos Aires, por ejemplo, sólo he podido encontrar un caso de embarazo abdominal publicado por Frers en 1920, y el que motivó esta publicación de 1944.

Sobre la etiología nada puede asegurarse, como tampoco existe unanimidad de pareceres para los otros ectópicos, si bien las diversas teorías propuestas llenan este vacío.

La sintomatología es similar en cierto modo y a grandes rasgos a la del embarazo ectópico en general, si bien en los estados más avanzados hay otras manifestaciones agregadas.

En lo referente a menstruaciones hay toda la gama, desde la amenorrea, que es el síntoma más frecuente, a la metrorragia, que le sigue muy de cerca. Así pues, en esa estadística de embarazos ectópicos antes referida, existía el primer síntoma en el 58 % de los casos y la metrorragia en el 46 %. En nuestra observación hubo amenorrea seguida de metrorragia.

El dolor que para algunos, como Reel y Lewis, fué un síntoma que no faltó en ninguna de sus numerosas observaciones, existió también en nuestro caso en forma intensa y repetida, pero en la estadística comentada (siempre referente

a embarazos ectópicos en general), sólo existió dolor en el 26,8 % y dolor y metrorragia en el 26,2 %.

Los mareos y vértigos o manifestaciones equivalentes, son de escasa frecuencia en todas las observaciones.

Los trastornos gastrointestinales bajo la forma de constipación o hasta cuadros pseudoobstructivos u obstrucción incompleta, son dados con frecuencia por la implantación placentaria sobre algún tramo del intestino; en nuestra observación, a pesar de las íntimas adherencias de la placenta al intestino, epiplón, etc., no hubo manifestaciones de esta índole.

En cuanto a las comprobaciones de laboratorio en lo referente al examen de sangre, la anemia ha sido un hallazgo de gran frecuencia, refiriendo Reel y Lewis que en sus observaciones la proporción ha ido desde la más baja de 1.820.000 hasta 4.250.000, y agrega a continuación que el término medio del valor de hemoglobina ha sido del 55 %. En la serie blanca fué, para los mismos, de 7300 hasta 17.550.

En lo referente al examen de orina, no ha tenido para él valores de importancia, si bien en el 50 % hubo albúmina en la orina, así como en nuestro caso.

El diagnóstico, como para todas las afecciones ginecológicas, tiene como principal fundamento los datos recogidos por el interrogatorio y el examen. Sería redundante repetir aquí todos los síntomas característicos de los embarazos ectópicos, pues en el embarazo abdominal joven se superpone exactamente su sintomatología. Las reacciones biológicas serán positivas, como es lógico, mientras existan vellosidades coriales en actividad.

Cuando el embarazo es de mayor tiempo, en los últimos meses la opacidad fetal a los rayos X se pondrá claramente de manifiesto, y si esta radiografía directa se asocia con la histerografía, se podrá, como en nuestra observación, poner en evidencia el agrandamiento de la cavidad uterina y la sombra fetal fuera de la misma.



En el embarazo abdominal avanzado se tendrá la sensación de que la relación entre las partes fetales y la mano que palpa es muy inmediata, ya que la pared abdominal por la distensión sufrida, ha disminuído considerablemente de espesor y falta la gran capa de músculo uterino que normalmente se interpone.

En alguna oportunidad, como sucedió en el caso publicado por nosotros correspondiente a un embarazo abdominal secundario, pude hacer el diagnóstico por la presencia en el fondo de saco de Douglas de unas pequeñas formaciones que por el tacto interpreté como pies de feto: pudo comprobarse en la intervención la exactitud diagnóstica, aun cuando éstos estaban considerablemente deformados.

Independientemente del valor diagnóstico del estudio radiológico del abdomen para estos casos de embarazos abdominales dudosos, él puede proporcionarnos también datos más o menos exactos referente a sus condiciones de vida o no: me refiero a la caída del maxilar por ejemplo, al apilotamiento fetal, a la disposición de los huesos craneanos, etc., etc., detalles con los cuales puede presumirse con fundamento sólido, la muerte fetal.

Con la sola presunción diagnóstica debe colocarse a la enferma en cama, internada en una clínica u hospital, pues la intervención quirúrgica es absolutamente necesaria: esto no admite discusión. Lo que puede merecer una consideración especial, es lo que se refiere a dos puntos importantes del tratamiento de este tipo de embarazo ectópico, a saber: 1º) cuándo debe operarse, 2º) si debe o no extirparse la placenta.

El primer punto debe ser considerado en relación con un factor fundamental: la edad del embarazo. En la primera mitad el criterio es el mismo que para cualquier localización de embarazo ectópico: la muerte o vida del feto no pesa nada ante la posibilidad de una complicación fatal para la enferma; conócese la frase de que el embarazo ectópico diagnosticado debe ser operado, salvo los casos en que por el gran

choque peritoneal y hemorragia consecutiva debe diferirse la operación el estricto tiempo necesario para efectuar la medicación correspondiente.

Siempre bajo el punto de vista de la intervención quirúrgica, sólo en las proximidades del término del embarazo es cuando puede tenerse alguna contemplación, sobre todo si la madre tiene vehementes deseos de conservar el hijo o que se trate de un embarazo largo tiempo deseado, siempre haciendo presente a la interesada y a sus familiares, el grave riesgo de vida que esta espera acarrea, además de la reducida capacidad de vida del feto o deformaciones que éste presente. Al término del embarazo es aconsejable, siempre que se mantenga a la enferma en un ambiente quirúrgico apropiado, esperar a la iniciación del falso trabajo de parto para hacer la intervención, ya que se saben las ventajas del punto de vista de la contractilidad uterina, de relaciones feto-maternas, etcétera, que se presentan en este momento.

Con feto muerto la intervención ideal debe ser de 6 a 8 semanas después de su comprobación: las relaciones feto-maternas serán favorables para conseguir un fácil desprendimiento placentario sin el fantasma del peligro de la hemorragia consecutiva.

El otro punto álgido de la cuestión es el de la actitud a adoptar con respecto a la placenta una vez extirpado el feto. Los temperamentos son: 1º, la extirpación del feto dejando la placenta en su sitio, cerrando el vientre a la espera de que el peritoneo realice la absorción: esto está indicado especialmente cuando no existe aparente infección, y puede llegarse a la curación después de un lento proceso de absorción de la masa placentaria.

El otro temperamento, la marsupialización, debe realizarse especialmente cuando hay peligro de hemorragia al intentar la extracción de la placenta; consiste, como su nombre lo indica, en la fijación del saco fetal a los bordes de la herida, rellenando su cavidad con gasa, quedando a la espera

del largo proceso, con frecuencia matizado con una probable infección, una hemorragia secundaria o la caquexia por agotamiento.

El último procedimiento, el ideal, es el de la extirpación total del quiste fetal, siempre que no haya dificultades insalvables, determinadas por la implantación con íntimas adherencias y enorme vascularización sobre órganos vitales. Con el feto vivo estos inconvenientes aparecen al máximo, reducidos en cambio en el caso contrario. La buena disección investigando hasta hallar los buenos planos, ligando los vasos antes de su sección, y en una palabra, la meticulosidad de la técnica, aseguran el mayor número de éxitos. En algunos casos en que tercamente se insiste en hacer la extirpación total cuando no está indicada, se ocasiona la muerte en forma casi fulminante por hemorragias brutales; bien realizada la extirpación en manos hábiles y manejado con prudencia, da el porcentaje más bajo de mortalidad. Con todo, la extracción de la placenta da sólo un 15 % de mortalidad materna contra el 45 % que arroja el método de marsupialización.

Si el quiste fetal hubiera supurado estará indicado el abordamiento por la vía baja, pero sólo como solución de la complicación, dada la necesidad del drenaje por el punto más declive y menos peligroso.

Estas consideraciones sobre el tratamiento merecen especial atención, pues la intervención intempestiva o la actitud equivocada con respecto a la placenta, constituyen un serio peligro para la madre.

La muerte del feto es casi la regla, y como se ha dicho anteriormente, las condiciones de sobrevivencia de éste son muy limitadas, pues es frecuente que traigan deformaciones groseras incompatibles con la vida.

Por esta causa, conviene que se haga conocer las observaciones, ya que son tan poco frecuentes.

## OBSERVACION PERSONAL

Tomasa T., de 34 años, argentina, fichada en el Instituto de Maternidad y Escuela de Parteras de La Plata bajo el N° 52.252 del Registro General y el N° 577 del Registro Interno, ingresada el 23 de noviembre de 1944, proveniente de la localidad de Ensenada.

**Antecedentes hereditarios.** — El padre falleció accidentalmente, y la madre a los 50 años por una afección cardíaca. Fueron cuatro hermanos, de los cuales uno falleció por envenenamiento accidental y otro, cuya edad ignora, por afección cardíaca.

**Antecedentes personales.** — Recuerda de su infancia haber padecido difteria y amigdalitis cripticas a repetición. La menarca fué a los 12 años bajo el tipo 3-4/30, con dismenorrea dolorosa expulsiva el primer día. Dice tener relaciones sexuales desde los 23 años con hombre sano. Tuvo un embarazo, parto y puerperio normales hace 10 años, habiendo continuado su vida sexual y sus menstruaciones en forma normal, si bien no quedó embarazada a pesar de no tomar medidas anticoncepcionales (esterilidad secundaria).

**Enfermedad actual.** — Encontrándose en aparente normalidad, y sin ningún síntoma subjetivo que le hiciera sospechar la existencia de un embarazo, cosa que ella conoce perfectamente de su primera gestación, inicia a mediados de octubre una moderada metrorragia, después de haber tenido su menstruación, según cree, a principios de septiembre. Por esta metrorragia es examinada el 23 de noviembre de 1944 en la Maternidad, comprobándose, en lo que se refiere a su aparato genital, que el monte de Venus es normal, la vulva entreabierta, el perineo continente. La vagina es amplia, de paredes elásticas, con fondos de saco indoloros y depresibles.

El cuello orientado en el eje de la vagina, dirigido hacia el cóxis, de volumen mediano, cilíndrico, de superficie lisa, de consistencia dura, conservando su movilidad; el orificio

externo es pequeño, circular, cerrado. El cuerpo en moderada anteversoflexión, aumentado de volumen, sobrepasando la mitad de la línea umbílico-pubiana, de forma ligeramente irregular, pareciendo individualizarse varias formaciones nodulares, es de consistencia firme, relativamente móvil, no despertándose dolor con la maniobra; no se consigue individualizar anexos.

Por el espéculo se comprueba una moderada cianosis del cuello y algunos huevos de Naboth, siendo la histerometría de ocho centímetros.

En la creencia de que se trataba de un aborto incompleto y mioma uterino, se interna ese mismo día, practicándose el 25 un raspado uterino, consiguiendo extraer con la cucharilla regular cantidad de mucosa, que se envía para su estudio histológico.

La enferma fué autorizada a abandonar el lecho e irse de alta del servicio a la espera del resultado anátomopatológico del raspado, pero a mediados de diciembre del mismo año tiene un dolor intenso en la fosa ilíaca derecha, que aparece bruscamente sin repercutir sobre su estado general ni presentar reacción peritoneal; este dolor persiste durante un día, aliviándose paulatinamente con el reposo hasta desaparecer, volviendo nuevamente con la misma localización, pero con intermitencias e irregularidades durante las cuales presenta hasta 2 ó 3 días libres de molestias. El 2 de enero de 1945 se recibe el informe del raspado efectuado, donde dice tratarse de un adenocarcinoma, y el 15 del mismo mes hay un nuevo episodio doloroso que por ser tan intenso la obliga a reingresar al servicio, donde sólo permanece seis días, tal es la mejoría subjetiva. Esta calma dura poco, y el 29 de enero de 1945, por padecer un episodio doloroso violentísimo, es internada nuevamente, y en el examen se comprueba la existencia de una formación tumoral que ocupa la parte superior de la fosa ilíaca y flanco del lado derecho, de forma ovoide, alargada en sentido vertical, de tamaño aproximado

a una cabeza de feto de término, de superficie más o menos regular, de consistencia firme, como si fuera quística a gran tensión, con escasa movilidad, no despertándose dolor con la maniobra de movilización. Por el examen ginecológico se encuentra al cuello dirigido hacia el introito y a la derecha; poco móvil. El cuerpo uterino individualizable en el abdomen es del mismo tamaño que en el examen anterior (llega a la mitad de la línea umbílico-pubiana), lateralizado hacia la izquierda, muy poco móvil, de superficie ligeramente irregular y de consistencia dura. En el fondo de saco lateral derecho se alcanza el polo inferior de la formación tumoral descrita en el abdomen en íntima relación con el borde derecho del útero. Haciéndole guardar reposo en cama y aplicándole ondas cortas, ceden sus dolores en pocos días. En los análisis practicados sólo se debe consignar la existencia de vestigios de albúmina y moderada cantidad de pus en orina; la uremia y glucemia son normales, y el índice de Katz de 96,5.

Estamos ya en el mes de febrero de 1945 y a fines del mismo, con objeto diagnóstico, se practica una radiografía directa de abdomen que, aun cuando no es muy demostrativa, pone en evidencia puntos de osificación en la zona correspondiente al tumor abdominal-pelviano descrito en el lado derecho. Investigados los latidos fetales, no se consiguen percibir en ese momento.

El 2 de marzo se practica una histerografía utilizando 10 c.c. de lipiodol, y puede comprobarse el relleno de la cavidad uterina y en el abdomen, sobre el lado derecho especialmente, la silueta correspondiente a un feto sin relación con esta cavidad uterina ocupada por la substancia opaca a los rayos. Formúlase así el diagnóstico de embarazo extrauterino (abdominal).

Continúa internada, controlándose latidos fetales que se perciben mejor a nivel del ombligo, presentando en algunos momentos dolores abdominales que el 22 de marzo se hacen intensos en la fosa ilíaca y flanco derechos, con resistencia

evidente de la pared abdominal, vómitos y elevación térmica: los latidos fetales son irregulares. Al día siguiente continúan los dolores, habiendo desaparecido los vómitos, pero los latidos fetales son más irregulares y lentos.

Examino a la enferma el 24, y con el diagnóstico de embarazo abdominal y mioma uterino, decido la intervención inmediata ante la inminencia de una complicación que se está insinuando desde días atrás. Con índice de Katz de 86,5, 0,90 de glucemia, 0,22 de uremia; temperatura de 37°6, pulso de 120 por minuto y presión arterial de 13,5 y 8, practico la raquianestesia con 12 cg de novocaína, que resulta perfectamente suficiente para toda la intervención.

Por laparatomía infraumbilical mediana, que prolongo ligeramente hacia arriba, pasando a la izquierda del ombligo, llego hasta el peritoneo, encontrando un líquido seroso turbio en pequeña cantidad, estando el útero deformado y aumentado de volumen, con la serosa ligeramente despulida. Los anexos están adheridos al cuerpo uterino, siendo el del lado derecho apenas reconocible. Con el fin de despejar el campo operatorio para la extracción de la formación tumoral que describo a continuación, practico una anexohisterectomía subtotal.

En el flanco, hipocondrio y fosa ilíaca derechos, hay una formación tumoral envuelta en un saco ovular que recubre el epiplón mayor y adhiere al intestino y la pared abdominal. Se desprenden estas adherencias y se abre el saco, aspirando el contenido líquido que está algo teñido con sangre, y a continuación extraigo un feto de seis meses aproximadamente, con vida. La placenta ha obtenido vascularización implantándose en la pared abdominal posterior, en el intestino ciego, apéndice cecal, el delgado, epiplón mayor, presentando gruesos vasos que es necesario ligar individualmente extirpando el apéndice cecal y luego siguiendo un buen plano de clivaje, se consigue desprenderla, cerrándose a continuación la pared por planos, previa colocación de una mecha de gasa en cigarrillo, rodeada de goma, aplicada en la superficie dejada

por este desprendimiento cuya hemostasia se ha hecho perfecta.

La enferma es dada de alta a las tres semanas en buenas condiciones.

El estudio de la pieza extirpada, practicado por el profesor Rodolfo Sammartino, dice:

Utero tamaño cabeza de niño de aspecto lobulado debido a la presencia de numerosos miomas, algunos de ellos subserosos hasta tamaño mandarina con adherencias membranosas; otros miomas son intramurales, estando situados algunos en la pared posterior, tamaño de garbanzo a cereza, y otros hasta tamaño naranja grande, pared anterior. Este último presenta signos degenerativos extensos por trastornos circulatorios. Cavidad uterina de 7 cm, no deformada, con endometrio alto de aspecto mamelonado.

Se distingue la trompa izquierda con adherencias periféricas. En el ángulo tubario hay un nódulo tamaño aceituna (¿ ovario?).

Placenta constituyendo un conglomerado de cotiledones no diferenciables claramente por la cara materna, debido a la superposición de membranas conjuntivas gruesas bastante lisas, a lo que se agregan algunas adherencias epiploicas. Es posible reconocer a 4 cm de la porción distal el apéndice adherido a la cara externa, que es delgado y contiene una sustancia gelatinosa parda.

La placenta no forma una torta redonda, sino una masa de 15 por 8 cm con espesores variables entre 1 y 3 cm. En uno de los polos de esta masa se encuentra un quiste placentario de tamaño naranja, probablemente desarrollado en la zona marginal: hacia la cara materna tiene como pared una cáscara fibrosa de 1 ó 2 mm, mientras que hacia la cara fetal hace prominencia hemisférica y la pared aparece formada por una delgada membrana recubierta por el amnios. El cordón mide 40 cm, presenta pocas vueltas de espira y la inserción de la placenta se hace en forma normal, algo excéntrica.

Examinando cortes, la placenta muestra una estructura



normal con buen desarrollo de las ramificaciones coriales sin tabiques esclerosos. Examinada en esa forma la cara materna presenta vasos gruesos o grupos de vasos delgados (aparentemente trombosados).

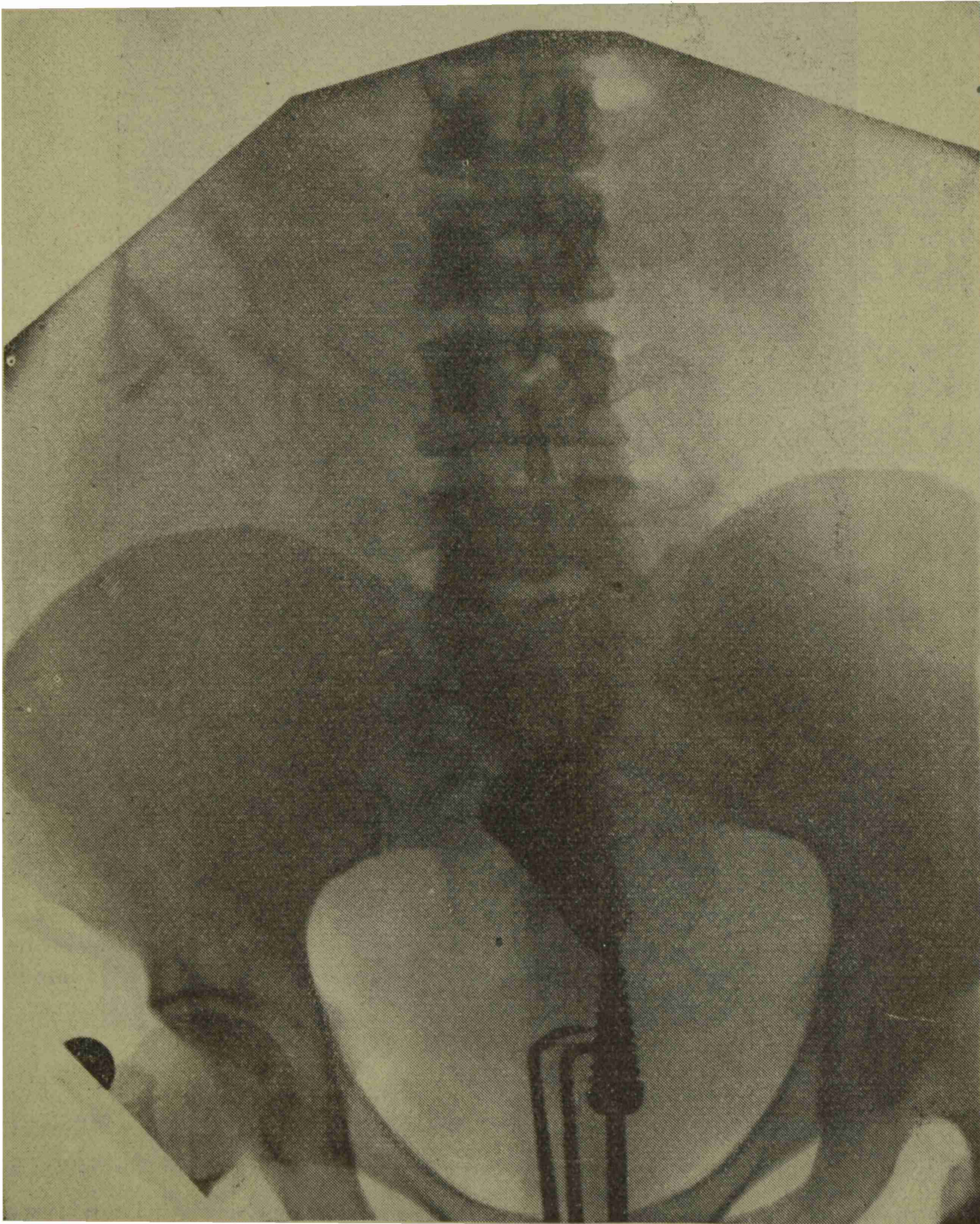


Fig. 1. — Histerografía en la cual se ve el relleno de la cavidad uterina agrandada, y fuera de la misma la imagen correspondiente al feto.

El feto mide 22 cm de cóxis a occipucio, total 32 cm. Masculino, sin deformaciones evidentes. Cordón con vasos bien conservados.

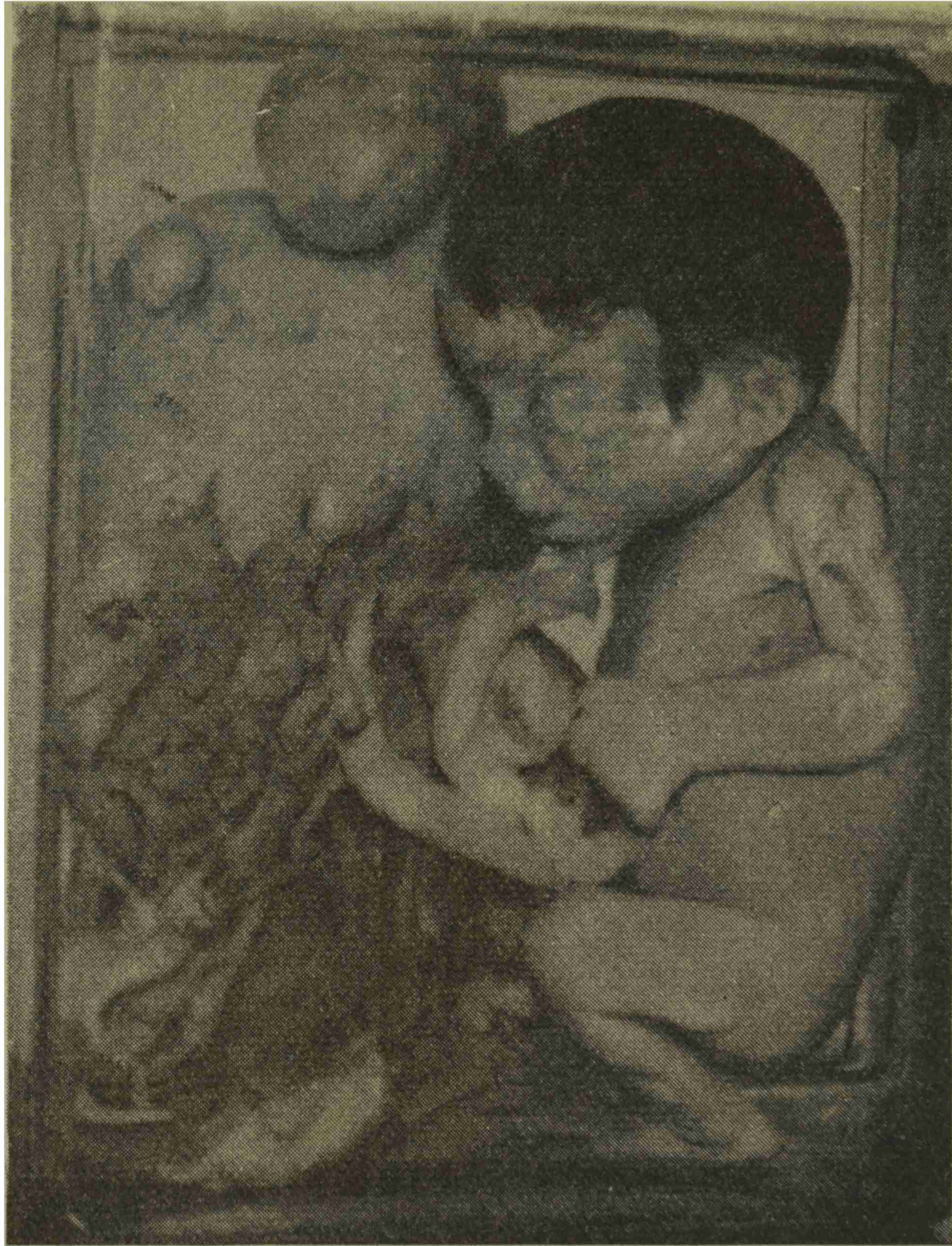

Fig. 2. — Feto con su cordón umbilical y la placenta; a la izquierda, el cuerpo uterino con varios núcleos miomatosos. Fotografía tomada dentro del frasco para mejor conservación de la pieza.

Examen microscópico: Cordón umbilical normal. Vellosidades bien constituídas, pero con mala tinción (artificio); la placenta se implanta en parte sobre membranas conjuntivas, en parte sobre epiplón; hay una gran zona con cavidades (¿peritoneales o endometrosis?), con extensos campos decidua-

les, de los cuales hay también en pleno tejido adiposo. En algunos fragmentos hay exudado neutrófilo.

En los múltiples cortes seriados de las trompas y ovarios no se pudo constatar la existencia de vellosidades coriales, ni reacción de tipo congestivo ni decidual.



Fig. 3. — Utero en el que puede verse su agrandamiento, la cavidad endometrial y un gran núcleo miomatoso desarrollado hacia atrás; otro más pequeño en la parte superior. En la parte inferior de la figura, mal visualizada, la otra mitad uterina. A la izquierda, parte visible del feto en el frasco.

LITERATURA CONSULTADA

1. *Ahumada, J. C.*: Embarazo abdominal. En: Tratado Elemental de Ginecología. Bs. Aires, 1942. Tomo 2; pág. 370.
2. *Ahumada, J. C., Gandolfo Herrera, R. y Raffaele, A.*: Embarazo tubario con paso del feto al abdomen. Bol. Soc. Obst. Gin. Bs. As., 1940, 19, 246.
3. *Albertin*: Ektopische Schwangerschaften. Lyon Méd., 1903, dic. 27. Zbl. Gynäk. (1904, 28, 762. (Resumen).
4. *Allen, E.*: Abdominal pregnancy complicated by eclampsia. Am. J. Obst. Gyn., 1933, 25, 753.
5. *Andérodias, J. et Denis*: Grossesse abdominale opérée à terme avec enfant vivant. Bull. Soc. Obst. Gyn. Paris, 1927, 16, 675.
6. *Anspach, B. M.*: Ectopic pregnancy. En: Curtis, A. H.: Obstetrics and Gynecology. Tomo 3; pág. 369.
7. *Arens, R. A. and Bloom, A. R.*: A case of abdominal pregnancy. Radiology, 1926, 7, 65.
8. *Armand, M. F. et Sam, F. G.*: Grossesse ectopique abdominale primitive à terme. Obst. Gin. Lat.-Am., 1946, 4, 20.
9. *Arnold, J. O.*: Abdominal pregnancy two months past term. Am. J. Obst. Gyn., 1930, 20, 119.
10. *Aschman, T. H. and Helwig, F. C.*: Prolonged retention of fetus from an extra-uterine pregnancy. Am. J. Obst. Gyn., 1935, 29, 893.
11. *Baker, J. O.*: Two cases of early secondary abdominal pregnancy with massive intra-abdominal haemorrhage. Canad. M. A. J., 1937, 36, 285.
12. *Bazán, J.*: Embarazo abdominal primitivo. Bol. Soc. Obst. Gin. Bs. As., 1936, 15, 225.
13. *Bazterrica, E.*: Embarazo ectópico a término (embarazo abdominal). Sem. Méd., 1904, 11, 1181.
14. *Bazul, V. M.*: Embarazo abdominal secundario. Obst. Gin. Lat.-Am., 1944, 2, 289.
15. *Beaucamp, E.*: Abdominalschwangerschaft bei lebendem Kinde. Mschr. Geburtsh. Gyn., 1927, 75, 260.
16. *Beckers, R.*: Un cas rare de grossesse abdominale primitive. Gyn. et Obst., 1922, 6, 77.
17. *Bergensfeldt, E.*: Ueber die Abdominalgravidität. Acta Obst. Gyn. Scand., 1939, 19, 274.
18. *Beruti, J. A.*: El embarazo, el parto y el puerperio en 953 primíparas de 11 a 16 años. Arch. Clín. Obst. Gin. "E. Cantón", 1943, 2, 227.

19. *Best, P. W.*: Primary abdominal pregnancy. A review of the literature with report of a case. *J. A. M. A.*, 1931, 97, 1521.
20. *Bigelow, G. B.*: A case of intra-abdominal pregnancy. *Canad. M. A. J.*, 1939, 38, 174.
21. *Börnngen, H.*: Graviditas ectopica abdominalis mens. 7-8. *Zbl. Gynäk.*, 1933, 57, 2968.
22. *Bordjoschki, M.*: Zur Klinik und Therapie der ausgetragenen vereiterten Bauchfellschwangerschaft. *Zbl. Gynäk.*, 1934, 58, 2965.
23. *Bosse, D.*: Ueber primäre Abdominalgravidität. Tesis Freiburg, 1933, *Ber. ges. Gyn. Geburtsh.*, 1935, 29, 18. (Resumen).
24. *Bottaro, O.*: Litopedión intrauterino e intraabdominal de 6 ½ años de evolución. *Bol. Soc. Obst. Gin. Bs. As.*, 1923, 2, 356.
25. *Boyd, G. M.*: Extrauterine pregnancy at full term. *Am. J. Obst. Gyn.*, 1930, 20, 268.
26. *Brown, C. H.*: Abdominal pregnancy with favorable outcome at term. *Am. J. Obst. Gyn.*, 1924, 7, 101.
27. *Brugnatelli, E.*: Primäre, ausgetragene Abdominalschwangerschaft. *Zbl. Gynäk.*, 1922, 46, 1831.
28. *Bullard, E. A.*: Abdominal pregnancy. *Am. J. Obst. Gyn.*, 1925, 9, 120.
29. *Bustos Morón, R.*: Sobre un caso de embarazo abdominal secundario. *Prensa Méd. Arg.*, 1928, 14, 1009.
30. *Carrell, J. F.*: A case of secondary abdominal pregnancy. *Am. J. Obst. Gyn.*, 1928, 15, 111.
31. *Castaño, C. A.*: Embarazo ectópico. *Día Méd.*, 1939, 11, 98.
32. *Colvin, E. D. and McCord, J. R.*: Secondary abdominal pregnancy. *Am. J. Obst. Gyn.*, 1934, 27, 421.
33. *Cónill, V.*: Embarazo peritoneal. En *Embarazo Ectópico*, Barcelona, 1940; pág. 33.
34. *Coodin, P.*: Advanced abdominal pregnancy. Case report. *Canad. M. A. J.*, 1946, 54, 483. *Obst. Gyn Survey*, 1946, 1, 623 (Resumen).
35. *Cornell, E. L.*: Abdominal pregnancy. *Surg. Clin. N. Amer.*, 1931, 11, 189. *Ber. ges. Gyn. Geburtsh.*, 1931, 20, 402 (Resumen).
36. *Cornell, E. L. and Lash, A. F.*: Abdominal pregnancy. *Internat. Abstr. Surg.*, 1933, 57, 98.
37. *Coronel, P. A.*: A propósito de un caso de embarazo abdominal. Tesis Fac. Med. Bs. As., 1921.
38. *Courrier, R.*: Le problème des grossesses extra-utérines. En: *Endocrinologie de la Gestation*, Paris, 1945, pág. 48.
39. *Crecca, W. D. and Cacciarelli, R. A.*: Full term abdominal pregnancy.

- cy with recovery of both mother and baby. *Am. J. Obst. Gyn.*, 1938, 36, 312.
40. *Czyzewicz, A.*: Die Bauchhöhlenschwangerschaft im Lichte neuer Beobachtungen. *Arch. Gynäk.*, 1912, 97, 161.
  41. *Chatunzew, W. A.*: Zur Frage der Diagnostik der sekundären Bauchhöhlenschwangerschaft. *Zbl. Gynäk.*, 1930, 54, 1557.
  42. *Daly, W. P.*: A case of intraabdominal pregnancy, with living child. *Am. J. Obst. Gyn.*, 1927, 13, 649.
  43. *Damm, P. N.*: The decidual reaction of the endometrium in extrauterine pregnancy. *Acta Obst. Gyn. Scand.*, 1945, 25, 173.
  44. *Delaney, A. L.*: Case of abdominal pregnancy. *M. Rec. Ann.*, 1946, 40, 1342. *Quart. Rev. Obst. Gyn.*, 1946, 4, 138 (Resumen).
  45. *Dervaux*: Grossesse abdominale opérée et guérie avec foetus près de terme. *Bull. Soc. Obst. Gyn. Paris*, 1928, 17, 729.
  46. *Dibbins, S. A.*: Abdominal pregnancy. *Am. J. Surg.*, 1944, 63, 402. *Am. J. Obst. Gyn.*, 1945, 49, 597 (Resumen).
  47. *Dindia, A. H. and Turcotte, V. J.*: Extrauterine pregnancy. *Am. J. Obst. Gyn.*, 1946, 52, 321.
  48. *Dorman, F.*: Full term ectopic pregnancy, with living child. *Am. J. Obst. Gyn.*, 1923, 6, 219.
  49. *Duseberg, C.*: Entstehung und Arten der Bauchhöhlenschwangerschaft. *Mschr. Geburtsh. Gyn.*, 1936, 102, 30.
  50. *Eales, N. B.*: Abdominal pregnancy in animals, with an account of a case of multiple ectopic gestation in a rabbit. *J. Anat.*, 1932, 67, 108. *Ber. ges. Gyn. Geburtsh.*, 1933, 23, 570. (Resumen).
  51. *Eisaman, J. R. and Ziegler, C. E.*: Abdominal pregnancy. *J. A. M. A.*, 1935, 104, 2175.
  52. *Elsholz*: Uebertragene Extrauterin gravidität. *Zschr. Geburtsh. Gyn.*, 1937, 115, 489.
  53. *van Etten, R. C.*: Full term extrauterine pregnancy with a living baby. *Am. J. Obst. Gyn.*, 1923, 5, 206.
  54. *Falk, H. C. and Blinick, G.*: Twin ectopic pregnancy. *Am. J. Obst. Gyn.*, 1938, 35, 1058.
  55. *Fleischhauer, H.*: Zur Frage der primären Abdominalschwangerschaft. *Zbl. Gynäk.*, 1917, 41, 657.
  56. *Frers, A.*: Embarazo extrauterino a término operado a los 10 ½ meses. *An. Soc. Obst. Gin. Bs. As.*, 1920, 12, 13.
  57. *Friedman, S. L.*: Abdominal pregnancy. Diagnosis confirmed by hystero-graphy. *Am. J. Obst. Gyn.*, 1937, 33, 683.
  58. *Fromme*: Ausgetragene extrauterine Schwangerschaft. *Zschr. Geburtsh. Gyn.*, 1915, 76, 556, 559.

59. *Füth, H.*: Extrauterinschwangerschaft mit ausgetragenen, lebendem Kinde. Münch. med. Wschr., 1936, I, 92.
60. *Furgason, E. R.*: Primary abdominal pregnancy. J. A. M. A., 1928, 90, 436.
61. *Gardner, A. R. and Middlebrook, G.*: Abdominal pregnancy; survey of the literature and report of an unusual case. Am. J. Surg., 1944, 66, 161. Quart. Rev. Obst., 1945, 3, 180. (Resumen).
62. *Giampietro, A. y Pou de Santiago, A.*: Gestación ectópica abdominal a término, con huevo retenido un año, extracción y curación. Arch. Gin. Obst. (Montevideo), 1944, 3, 120.
63. *Goff, B. H.*: A case of secondary abdominal pregnancy. Am. J. Obst. Gyn., 1928, 16, 428.
64. *Gómez, R. S.*: Embarazo extrauterino abdominal. Actas Trab. Ier. Congr. Nac. Med., 1916, III/2, 505.
65. *Graefe, M.*: Primäre Netzschwangerschaft. Zbl. Gynäk., 1914, 38, 46.
66. *Graffagnino, P.*: Abdominal pregnancy as observed in the Charity Hospital of New Orleans. Am. J. Obst. Gyn., 1922, 4, 71.
67. *Greene, G. G.*: Abdominal pregnancy; three cases near or past term and one case of early abdominal pregnancy. South. M. J., 1945, 38, 747. Internat. Abstr. Surg., 1946, 82, 217. (Resumen).
68. *Greenhill, J. P.*: Hysterography as an aid in the diagnosis of abdominal pregnancy. Report of a case. J. A. M. A., 1936, 106, 606.
69. *Gröné, O.*: Ein Fall von primärer Peritonealschwangerschaft. Zbl. Gynäk., 1909, 33, 45.
70. *Gusserow, A.*: Zur Behandlung der Bauchhöhlenschwangerschaft. Arch. Gynäk., 1877, 12, 75.
71. *Hammacher, J. F. M.*: Ein Fall von Peritonealgravidität. Arch. Gynäk., 1910, 92, 594.
72. *Haselhorst*: Zur Diagnose der Extrauteringravidität. Arch. Gynäk., 1927, 132, 318, 334.
73. *Hasselblatt, R.*: Ein Fall von primärer Abdominalgravidität. Zbl. Gynäk., 1932, 56, 404.
74. *Heim, K.*: Eitod in der Bauchhöhle ohne abdominale Blutung. Zbl. Gynäk., 1935, 59, 1932.
75. *Hellier, J. B.*: On a case of secondary abdominal pregnancy. J. Obst. Gyn. Brit. Emp., 1924, 31, 66.
76. *Hellman, A. M. and Simon, H. J.*: Full term intra-abdominal pregnancy. Am. J. Surg., 1935, 29, 403.
77. *Hennigsen*: Abdominalschwangerschaft bei einer Sechstgebärenden. Arch. Gynäk., 1870, 1, 335.

78. *Hidalgo, F. J. J.*: Embarazo extrauterino, variedad abdominal. Tesis Fac. Med. Bs As., 1916.
79. *Hoehne, O.*: Die Aetiologie der Graviditas extrauterina. Arch. Gynäk., 1917, 107, 73.
80. *Hoehne, O.*: Die ektopische Schwangerschaft. En: Halban-Seitz, Biologie und Pathologie des Weibes. Viena, 1928. Tomo VII/2; página 597.
81. *Hunter, R. H.*: Abdominal pregnancy in a cat. J. Anat., 1932, 66, 261. Ber. ges. Gyn. Geburtsh., 1932, 22, 361. (Resumen).
82. *Ionescu-Bujor, M.*: Zwei Fälle von ausgetragener Abdominalschwangerschaft. Endocrin., Ginec. si Obstrtr. (rumano), 1937, 2, 350. Ber. ges. Gyn. Geburtsh., 1938, 37, 320. (Resumen).
83. *Iraeta, D.*: Reimplantación ovular. Rev. Arg. Obst. Gin., 1917, 1, 122.
84. *Istel, F.*: Echte Bauchhöhlenschwangerschaft. Msch. Geburtsh. Gyn., 1930, 84, 366.
85. *Jacquin, P.*: La grossesse abdominale primitive. Gyn. et Obst., 1922, 5, 492.
86. *James, J. E. and Lafferty, H. D.*: Extrauterine pregnancy: A résumé of 103 cases. Am. J. Obst. Gyn., 1935, 29, 711.
87. *Jaroschka, K.*: Primäre Abdominalschwangerschaft. Zbl. Gynäk., 1937, 61, 2331.
88. *Jeanneney, G. et Villar, J.*: La grossesse abdominale et son traitement chirurgical. Gyn. et Obst., 1928, 17, 209.
89. *Jewett, W. A.*: Management of the placenta in abdominal pregnancy, with a case report. Am. J. Obst. Gyn., 1923, 5, 176.
90. *Kamann*: Primäre Bauchhöhlenschwangerschaft beim Kaninchen. Zbl. Gynäk., 1902, 26, 590.
91. *Keevill, A. J.*: Full-time abdominal pregnancy, prolonged suppuration: recovery. Brit. M. J., 1928, I, 801. Am. J. Obst. Gyn., 20, 746. (Resumen).
92. *Klaften, E.*: Zur Diagnostik der Bauchhöhlenschwangerschaft mit Hilfe des Durchlichtungsverfahrens und zur Kenntnis der Histiospektrographie. Zbl. Gynäk., 1937, 61, 1986.
93. *Kobak, A. J.*: Full-term abdominal pregnancy. Am. J. Obst. Gyn., 1943, 46, 577.
94. *Kushner, D. H. and Dobrzynski, F. A.*: Abdominal pregnancy with placenta attached to the spleen. Am. J. Obst. Gyn., 1946, 52, 160.
95. *Kynoch, J. A.*: Abdominal pregnancy secondary to tubal gestation at term, with notes of a case. J. Obst. Gyn. Brit. Emp., 1925, 32, 546.



96. *Lascano, J. C.*: Consideraciones sobre un signo observado en 3 casos de embarazo extrauterino a término. An. Soc. Obst. Gin. Bs. As., 1917, 9, 216, 398.
97. *Lascano, M. G. y D'Atri, A. B.*: Un caso raro de embarazo ectópico abdominal. Sem. Méd., 1918, 25, I, 235.
98. *Latzko, W.*: Primäre Bauchhöhlenschwangerschaft und Endometriom. Zbl. Gynäk., 1938, 62, 372.
99. *Lavau et Nguyen-van-Chuc*: Grossesse abdominale terminée par élimination spontanée du fœtus par l'abdomen; guérison. Bull. Soc. Méd. Chir. Indochine, 1928, 6, 286. J. Chir., 1929, 33, 122. (Resumen).
100. *Lavell, T. E.*: The diagnosis of ectopic gestation. Am. J. Obst. Gyn., 1929, 18, 379.
101. *Ledoux, L. A.*: Full term abdominal pregnancy (a case report). New Orleans Med. Surg. J., 1924, 76, 371. Ber. ges. Gyn. Geburtsh., 1924, 4, 270. (Resumen).
102. *Lee, C. M.*: Primary abdominal pregnancy. Report of a case. Chin. Med. J., 1935, 49, 789. Ber. ges. Gyn. Geburtsh., 1936, 30, 703. (Resumen).
103. *Lee, W. G.*: Advanced extrauterine pregnancy with living child. Primary laparotomy. Surg. Gyn. Obst., 1917., 24, 317.
104. *Levant*: Grossesse abdominale à terme, avec enfant vivant. Bull. Soc. Obst. Gyn. Paris, 1930, 19, 109.
105. *Liepmann, W.*: Bauchhöhlenschwangerschaft nach supravaginaler Amputation des Uterus. Zbl. Gynäk., 1927, 51, 2479.
106. *Longley, E. G.*: Full-term retroperitoneal abdominal pregnancy. Am. J. Surg., 1935, 27, 349.
107. *Ludwig, D. B.*: Combined extra-and intrauterine pregnancy. Am. J. Obst. Gyn., 1940, 39, 341.
108. *Lull, C. B.*: Abdominal pregnancy. Am. J. Obst. Gyn., 1940, 40, 194.
109. *Lull, C. B. and Bernstine, J. B.*: Twin abdominal pregnancy. Am. J. Obst. Gyn., 1934, 28, 126.
110. *MacFarlane, K. T. and Sparling, D.*: Ectopic pregnancy. Selected data from 110 cases including a report of two unusual cases. Am. J. Obst. Gyn., 1946, 51, 343.
111. *MacGregor, A. S.*: Abdominal pregnancy near term, operation and hormonal studies of the blood and urine with the placenta left in situ. Am. J. Obst. Gyn., 1937, 34, 1030.
112. *McMillan, W. A. and Dunn, R. H.*: Abdominal pregnancy following hysterectomy. Surg. Gyn. Obst., 1921, 33, 199.

113. *McNeile, L. G.*: The diagnosis and treatment of abdominal pregnancy with report of thee illustrative cases. *West. J. Surg.*, 1937, 45, 119. *Ber. ges. Gyn. Geburtsh.*, 1937., 34, 351. (Resumen).
114. *Mahfouz, N. P.*: Ectopic pregnancy. *J. Obst. Gyn. Brit. Emp.*, 1938, 45, 209.
115. *Mariantschik, N. P.*: Zum Artikel von Dr. Chatunzew "Zur Frage der Diagnose der sekundären Bauchhöhlenschwangerschaft", *Zbl. Gynäk.*, 1930, N° 25. *Zbl. Gynäk.*, 1930, 54, 2591.
116. *Mason, L. W.*: Advanced abdominal pregnancy. *Am. J. Obst. Gyn.* 1940, 39, 756.
117. *Mauzy, J. M.*: Abdominal pregnancy with foetus alive at time of operation. *Surg. Gyn. Obst.*, 1920, 31, 523.
118. *Maxwell, J. P., Eastman, N. J. and Smetana, H.*: Primary abdominal pregnancy. *Surg. Gyn. Obst.*, 1927, 45, 802.
119. *Mendenhall, T. E.*: Secondary abdominal pregnancy. *Am. J. Obst. Gyn.*, 1929, 18, 429.
120. *Mendenhall, T. E.*: Diagnosis of advanced abdominal pregnancy *Am. J. Surg.*, 1932, 18, 270.
121. *Meyer, J.*: Ein Fall von primärer Abdominalgravidität. *Zbl. Gynäk.*, 1925, 49, 118.
122. *Mitra, S.*: Simultaneous intra-uterine and extra-uterine pregnancy. *J. Obst. Gyn. Brit. Emp.*, 1940, 47, 206.
123. *Moggi, Duboucher, Houël et Sukada*: Un cas de grossesse abdominale. *Bull. Soc. Obst. Gyn. Paris*, 1924, 13, 243.
124. *Moore, E. C.*: Abdominal pregnancy with living child. *Surg. Gyn. Obst.*, 1921, 33, 65.
125. *Muckle, C. W.*: A case of secondary abdominal pregnancy. *Am. J. Obst. Gyn.*, 1938, 36, 520.
126. *Naegele, H. F. et Grenser, W. L.*: Grossesse abdominale. En: *Traité Pratique de l'Art. des Accouchements*; Paris, 1869; pág. 646.
127. *Nagel, W.*: Ueber einen Fall primärer Abdominalgravidität mit Sitz in der Milz. *Mschr. Geburtsh. Gyn.*, 1935, 101, 23.
128. *Nicodemus, R. E. and Carrigg, L. G.*: Abdominal pregnancy requiring secondary removal of the placenta. *Am. J. Obst. Gyn.*, 1940, 39, 153.
129. *Novey, M. A.*: Advanced extra-uterine pregnancy. *Surg. Gyn. Obst.*, 1938, 66, 671.
130. *Oghi, A.*: Embarazo extrauterino a localización abdominal. *Sem. Méd.*, 1940, 47, II, 1311.
131. *Osborn, G.*: A case of abdominal pregnancy with the diagnosis confirmed by uterogram. *Am. J. Obst. Gyn.*, 1930, 20, 98.

132. *Pahl, W.*: Ein Fall von Bauchfellschwangerschaft. Zbl. Gynäk., 1928, 53, 3005.
133. *Pantschenko, N. A.*: Zur Klinik der extrauterinen Schwangerschaft. Mschr. Geburtsh. Gyn.; 1929, 83, 410.
134. *Paradelo, C. A.*: La histerosalpingografía en el diagnóstico del embarazo ectópico abdominal. Día Méd., 1945, 17, 314.
135. *Pearson, J. W. and Parks, J.*: Abdominal pregnancy requiring secondary removal of the placenta. Am. J. Obst. Gyn., 1944, 47, 127.
136. *Peralta Ramos, A. y Sosa y Sánchez, A. I.*: Embarazo abdominal silencioso. Bol. Inst. Matern. Bs. As., 1936, II, 41.
137. *Pérez, M. L.*: Embarazo abdominal. En: Tratado de Obstetricia. Buenos Aires, 1936. Tomo II; pág. 271.
138. *Pinniger, A. E.*: A case of abdominal pregnancy. J. Obst. Gyn. Brit. Emp., 1923, 30, 49.
139. *Plewes, W. F.*: Abdominal pregnancy complicated by appendicitis and bilateral pyosalpinx. Canad. M. A. J., 1937, 37, 172. Ber. ges. Gyn. Geburtsh., 1938, 35, 584. (Resumen).
140. *Posner, A. C.*: Abdominal pregnancy, with delivery of a living child. Am. J. Obst. Gyn., 1935, 30, 293.
141. *Posner, A. C.*: The treatment of late abdominal pregnancy. Am. J. Obst. Gyn., 1938, 36, 693.
142. *Poten, W.*: Eine echte Peritonealschwangerschaft. Arch. Gynäk., 1924, 122, 134.
143. *Pozzi, S.*: Des grossesses extra-utérines. En: Traité de Gynécologie. Paris, 1897; pág. 931.
144. *Rau, L.*: Full term extrauterine pregnancy. Living child. Specimen of the uterus. Am. J. Obst. Gyn., 1923, 5, 205.
145. *Ray, H. M.*: Primary ovarian and primary abdominal pregnancy. Their morphological possibility. Surg. Gyn. Obst., 1921, 32, 437.
146. *Reichelt, O.*: Zur Diagnostik und Therapie der Bauchhöhlenschwangerschaft. (Operationsresultate 1930-1935). Wien. klin. Wschr., 1937, II, 1621.
147. *Reid, R.*: A case of abdominal pregnancy. Brit. M. J., 1938, 4041, 1301. Ber. ges. Gyn. Geburtsh., 1938, 37, 245. (Resumen).
148. *Reifferscheid*: Primäre Abdominalschwangerschaft. Zbl. Gynäk., 1921, 45, 38.
149. *Richter*: Die primäre Abdominalgravidität. Arch. Gynäk., 1912, 96, 461.
150. *Roques, F. and Winterton, W. R.*: Advanced extra-uterine pregnancy. J. Obst. Gyn. Brit. Emp., 1937, 44, 687.

151. *Rose, M. J.*: Abdominal pregnancy: Report of a case with living baby and mother. *J. Florida M. A.*, 1945, 31, 475. *Quart. Rev. Obst. Gyn.*, 1945, 3, 181. (Resumen).
152. *Ruge, H.*: Uebertragene Extrauterin-gravidität mit Verjauchung. *Zschr. Geburtsh. Gyn.*, 1937, 161, 135.
153. *Rullé, P.*: Un cas de grossesses abdominale avec tumeur épiploïque. *Gyn. et Obst.*, 1929, 19, 455.
154. *Sage, E. C. and Kennedy, C. R.*: Secondary abdominal pregnancy. *Am. J. Obst. Gyn.*, 1934, 28, 286.
155. *Sarkar, A.*: A case of advanced abdominal pregnancy. *J. Obst. Gyn. Brit. Emp.*, 1935, 42, 1122.
156. *Savona, B.*: Due casi di gravidanza abdominale a termine. *Riv. Obstetr.*, 1935, 17, 275. *Ber. ges. Gyn. Geburtsh.*, 1936, 31, 153. (Resumen).
157. *Scott, W. A.*: A case of abdominal pregnancy removed per vaginam. *Am. J. Obst. Gyn.*, 1928, 16, 699.
158. *Schneider, G. H.*: Sichergestellte primäre Abdominalgravidität. *Mschr. Geburtsh. Gyn.*, 1924, 65, 184.
159. *Schoenholz, L.*: Zur Frage der primären Bauchhöhlenschwangerschaft. *Zschr. Geburtsh. Gyn.*, 1926, 89, 652.
160. *Schumann, E. A.*: Extra-uterine pregnancy. *EE. UU.*, 1926; páginas 42 y 146.
161. *Seeligmann, L.*: Ueber primäre Abdominalgravidität. *Zbl. Gynäk.*, 1923, 47, 190.
162. *Sittner, A.*: Ein Fall von siebnermonatlicher Schwangerschaft ausserhalb der Gebärmutter mit lebendem Kinde. *Arch. Gynäk.*, 1901, 64, 526.
163. *Sittner, A.*: Bauchschwangerschaft bei Kaninchen. *Arch. Gynäk.*, 1903, 59, 688.
164. *Sittner, A.*: Ergebnisse der in den letzten 20 Jahren durch Koeliotomie bei lebendem Kinde operierten Fälle von vorgeschrittener Extrauterinschwangerschaft. *Arch. Gynäk.*, 1908, 84, 1.
165. *Skinner, H. O.*: Abdominal pregnancy, with report of a case. *Minnesota Med.*, 1928, 11, 748. *Ber. ges. Gyn. Geburtsh.*, 1929, 15, 479 (Resumen).
166. *Stavenhagen, H.*: Ueber einen Fall von abdominaler Extrauterin-gravidität. *Med. Klin.*, 1937, 11, 1609.
167. *Stewart-Cogill, L.*: Full time abdominal pregnancy. *Am. J. Obst. Gyn.*, 1932, 24, 441.
168. *Stock, F. E.*: Secondary abdominal pregnancy. *Brit. M. J.*, 1944, II, 661. *Quart. Rev. Obst. Gyn.*, 1945, 3, 35. (Resumen).

169. *Studdiford, W. E.*: Primary peritoneal pregnancy. *Am. J. Obst. Gyn.*, 1942, 44, 487.
170. *Sutugin, W.*: Beobachtungen über Bauchhöhlenschwangerschaft. *Zschr. Geburtsh, Gyn.*, 1892, 24, 9.
171. *Taliaferro, F.*: Un caso de embarazo extrauterino a término. *Bol. Soc. Obst. Gin. Bs. As.*, 1936, 15, 411.
172. *Thomas, R. C.*: Primary abdominal and primary ovarian pregnancy, with a report of one case of each variety. *J. Obst. Gyn. Brit. Emp.*, 1943, 50, 189.
173. *Törnqvist, G. W.* Augestragene primäre Abdominalgravidität mit lebendem Kind. *Acta Obst. Gyn. Scand.*, 1941, 21, 100.
174. *Tomasi, L.*: Contributo alla clinica della gravidanza addominale primitiva. *Clin. Ostetr.*, 1935, 37, 404. *Ber. ges. Gyn. Geburtsh.*, 1936, 30, 433. (Resumen).
175. *Tonneau*: Grossesse abdominale, avec enfant de 7 mois  $\frac{1}{2}$  macéré et infection du kyste foetal. *Bull. Soc. Belge Gyn.*, 1934, 10, 155. *Ber. ges. Gyn. Geburtsh.*, 1935, 29, 251. (Resumen).
176. *Vara, P.*: Zur Aetiologie der primären Abdominalschwangerschaft. Endometriotisches Implantat als Mutterboden derselben. *Zbl. Gynäk.*, 1936, 60, 2770.
177. *Vastesaegeer, M. et Toeuf, G. de*: Un cas de grossesse abdominale primitive. *Bull. Soc. Belge Gyn.*, 1938, 14, 49. *Ber. ges. Gyn. Geburtsh.*, 1938, 37, 701. (Resumen).
178. *Veit, J.*: Referat über Anatomie u. Therapie der Extra-uterin-Schwangerschaft. *Zbl. Gynäk.*, 1903, 27, 849. (Resumen).
179. *Viana, O.*: Sur le traitement chirurgical de la gestation abdominale. *Gyn. et Obst.*, 1928, 18, 63.
180. *Voegelin, A. W.*: Abdominal pregnancy with removal, after eighteen years, of a six months' lithopedion. *Am. J. Obst. Gyn.*, 1935, 30, 129.
181. *Waehnelde, V.*: Eine primäre Abdominalgravidität. Kasuistischer Beitrag. *Zbl. Gynäk.*, 1926, 50, 1019.
182. *Walker, J.*: Ein Fall von primärer Abdominalschwangerschaft. *Arch. Gynäk.*, 1919, 111, 342.
183. *Ware, H. H. and Main, R. J.*: An Abdominal pregnancy near term, with successful termination, retained placenta, and observations on the postpartum excretion of prolactin. *Am. J. Obst. Gyn.*, 1934, 27, 756.
184. *Ware, H. H., Main, R. J. and Taliaferro, I.*: The duration of excretion of gonadotropic substance after delivery of near term

- abdominal pregnancy with retained placenta. J. A. M. A., 1938, 111, 524.
185. *Waters, H. S.*: Full-time secondary abdominal pregnancy with delivery of living child. J. Obst. Gyn. Brit. Emp., 1946, 53, 285.
186. *Webb, M. F.*: Two consecutive abdominal pregnancies. Lancet, 1928, 214, 230. Ber. ges. Gyn. Geburtsh., 1928, 14, 68. (Resumen).
187. *Weill, M.-A.*: A propos d'un cas de grossesse extra-utérine avec enfant vivant au-delà du 6e. mois. Bull. Soc. Obst. Gyn. Paris, 1937, 26, 137.
188. *Werhatzky, N. P.*: Sekundäre Abdominalgravidität und beiderseitige Tubentuberkulose. Zbl. Gynäk., 1932, 56, 2946.
189. *Witthauer, K.*: Primäre Bauchhöhlengravidität auf einem Netzzipfel. Zbl. Gynäk., 1903, 27, 136.
190. *Wolff, B.*: Primäre Abdominalschwangerschaft bei einem Kaninchen. Zschr. Geburtsh. Gyn., 1903, 48, 171.
191. *Woods, E. B.*: Abdominal pregnancy at term, with delivery of a normal living child. Am. J. Obst. Gyn., 1936, 32, 155.
192. *Zabala, A.*: Embarazo extrauterino a término. An. Soc. Obst. Gin. Bs. As., 1911, 3, 29.
193. *Zuckermann, E.*: Beitrag zur Klinik und Pathologie der sekundären Bauchschwangerschaft. Zbl. Gynäk., 1927, 51, 1730.

#### RESUMEN

Con motivo de haber atendido a una enferma que durante tres meses aproximadamente padeció episodios dolorosos abdominales y metrorragia y a quien se le efectuó un raspado cuyo resultado contradictorio y equivocado complicó más su situación, hace el autor una breve reseña de las condiciones en que se realiza normalmente la fecundación y luego la migración del huevo hasta su punto habitual de nidación. Refiere a continuación las diferentes posibilidades de nidaciones ectópicas y trata al pasar las teorías existentes para explicarla; llega así al embarazo abdominal, circunscribiéndose especialmente al embarazo peritoneal primitivo.

Pasa rápidamente por las observaciones antiguas bien documentadas, y como es obligatorio, reedita los postulados de Veit.

Se refiere luego a la frecuencia limitadísima de estas observaciones, ya que en más de 25 años de actuación en la especialidad, sólo tuvo ocasión de observar y diagnosticar un embarazo abdominal secundario que publicó en 1940 y el que motiva este trabajo, que operó en 1945.

Van resumidos a continuación los síntomas, los elementos que se reúnen para el diagnóstico y por último el tratamiento, que como es lógico, no puede ser más que quirúrgico. A este respecto se muestra partidario del plazo de 6 a 8 semanas después de la muerte fetal, como momento óptimo de la operación; esto será siempre que no haya una indicación perentoria de intervención inmediata.

En lo que respecta al tratamiento de la placenta, describe los tres temperamentos a seguir: 1º dejarla en su sitio a la espera de la absorción por el peritoneo, 2º la marsupialización y 3º la extirpación total; de ésta se muestra partidario siempre que no se encuentren dificultades insalvables, en cuyo caso aconseja tener la prudencia suficiente para desistir en el momento oportuno. La técnica y hemostasia deberán ser impecables.

En los casos supurados, aconseja el drenaje por la vía baja para solucionar esta complicación.

A continuación tiene su observación personal perfectamente documentada con un estudio histológico e ilustrada con una histerografía en la que se ve al feto fuera de la cavidad uterina y además trae la fotografía de la pieza extirpada juntamente con el útero y anexos.

Al final, 193 fichas bibliográficas consultadas terminan el trabajo.

## R E S U M E

L'auteur, à cause d'avoir pris soin d'une jeune malade que pendant trois mois, plus ou moins, supporta d'épisodes abdominaux douloureux, métrorragie et un curettage dont son résultat contradictoire et équivoqué rend sa situation plus compliquée, fait une courte publication des conditions nécessaires pour une fécondation normale et la migration de l'oeuf jusque sa place habituelle de nidation. Il expose, ensuite, les différentes possibilités de nidations ectopiques et il rapporte toutes les théories qu'il y a pour l'expliquer; il arrive, ainsi, à la grossesse abdominale, se limitant, en spécial, à la grossesse péritoneale primitive.

Il passe rapidement par les observations antiques bien documentées et il réédite les postulats de Veit.

Il se rapporte après à la fréquence très limitée de ces observations puisque dans plus de 25 ans d'actuation dans la spécialité, il eût, seulement, l'occasion d'observer et diagnostiquer, une grossesse abdominale secondaire qu'il publia en 1940 et celle qui est la cause de ce travail, qu'il opera en 1945.

A continuation vont résumés les symptômes, les éléments que sont

réunis pour le diagnostic et le traitement, que logiquement, doit être chirurgical. A cet égard il détermine le terme de 6 à 8 semaines après de la morte du fœtus, comme le moment oportun pour l'opération; ce sera toujours qu'il n'aient pas une indication péremptoire d'intervention immédiate.

Quant au traitement de la placenta; il décrit les 3 méthodes à suivre: 1°) laisser la placenta dans sa place en attendant son absorption par le péritoine; 2°) sa marsupialisation et 3°) l'extirpation totale; il conseille l'extirpation toujours qu'il n'existe pas des difficultés insalvables; s'il y a, il conseille de ne faire pas l'extirpation. La technique et l'hémostase doivent être impeccables.

Dans les cas suppurés il conseille le drainage par la voie basse. Il donne, à continuation, son observation personnelle parfaitement documentée avec un étude histologique et illustrée par une histérographie où on voit le fœtus en dehors de la cavité utérine et il a, aussi, une photographie de la pièce extirpée conjointement l'utérus et les annexes.

#### A B S T R A C T

The author, by the reason of having taken care of a patient, who during 3 months nearly suffered painful abdominal episodes, metrorrhagia and a curettage whose contradictory and mistaken result complicates in a higher degree her situation, makes a brief description of the necessary conditions for a normal fecundation and the migration of the egg till its habitual place of nidation. He refers, afterwards, to the different possibilities of ectopic nidation and to the theories to explain it; he arrives thus, to the abdominal pregnancy, inclosing specially, peritoneal primitive pregnancy.

He passes rapidly through old well documented observations and he mentions Veit's postulates.

He refers, then, to the circumscribed frequency of these observations, since that in more than 25 years of actuation in the speciality he observed only one abdominal secondary pregnancy that he published in 1940 and the one which this paper deals on and that he operated in 1945.

He defines, afterwards, the symptoms, the elements which are gathered for the diagnostic and finally the treatment that can be only surgical. He thinks the best moment for the operation is from 6 to 8 weeks after the foetal death; in some cases the operation will be done at once.



With regard to the treatment of the placenta, he describes the 3 methods to follow: 1°) leave the placenta in its place so that the peritoneum imbeds it; 2°) its marsupialization, and 3°) its total extirpation; he considers extirpation necessary; but when difficulties are present we must desist of it. Technic and hemostasis will be impeccable.

In suppurative cases he proposes drainage by low way. He points out, immediately, his personal observation perfectly documented with a histological study and illustrated with a histerographic where we see the foetus out of the uterine cavity, bringing, besides, the photography of the extirpated piece, and the uterus and adnexa together.