

**UNIVERSIDAD NACIONAL DE LA PLATA
FACULTAD DE CIENCIAS MÉDICAS**

Departamento de Postgrado

**“N-2-BUTYL CIANOACRILATO EN EL TRATAMIENTO DE
VARICES GÁSTRICAS”**

Carrera de Especialista Universitario en Gastroenterología

Director: Prof. Dr. Alejandro Jmelnitzky

Autor: Mosca, Iván

Servicio de Gastroenterología, HIGA San Martín, La Plata.

RESUMEN

Objetivo: Evaluar el éxito del tratamiento con butyl cianoacrilato en la hemostasia primaria, el resangrado y la erradicación de varices gástricas.

Materiales y Metodos: Desde enero de 1999 a enero de 2008 fueron analizados en forma retrospectiva 65 casos de pacientes con varices gástricas que fueron tratados en nuestra unidad con N-Butyl-2-cianoacrilato (Histoacryl ®). Se utilizó una solución de 0.5 ml histoacryl y 0.8 ml de lipiodol con un promedio de 3.46 ml de dicha mezcla por sesión (rango: 1 a 6 ml). Se emplearon agujas de esclerosis de 21 gauge, y neuroleptoanalgesia. Los datos se analizaron con el test de chi-cuadrado.

Resultados: Se incluyeron 65 pacientes, 42 hombres y 23 mujeres con una edad media de 53.8 años, rango 18-76. El origen de la hipertensión portal (HP) fue cirrosis en 55 (84.6 %), HP prehepática en 7 (10.7 %) y HP segmentaria en 3 (4.6 %). Fueron clasificados como Child A 21, Child B 25 y Child C 6; tres no fueron clasificados. De acuerdo con la clasificación de Sarin¹, 17 presentaron varices GOV 1 (*Gastric Oesophageal Varices*), 32 GOV 2, 8 GOV 1 y 2, y 8 IGV 1 (*Isolated Gastric Varices*). Cincuenta y seis (86 %) presentaron sangrado activo o estigmas de reciente sangrado al momento de la endoscopia. La hemostasia primaria se obtuvo en 50 de ellos (89 %) y los 6 restantes requirieron una segunda sesión. Once presentaron resangrado dentro de las 6 semanas y fueron tratados nuevamente con histoacryl. Se logró hemostasia en 8 de ellos, 2 fueron enviados a tratamiento quirúrgico y uno a terapia endovascular. Por un período de tiempo promedio de 11 meses (rango 1 - 81), fueron seguidos 53 pacientes durante el cual 7 presentaron resangrado que fue tratado con histoacryl obteniéndose hemostasia; y se constató erradicación de las varices en 21 de ellos (35.8 %). La tasa global de resangrado fue de 37 %. Un paciente presentó trombosis de la vena esplénica como complicación mayor del tratamiento.

Conclusión: La hemostasia definitiva fue lograda en el 94.6 %, y la primaria en el 89 % de los pacientes. La tasa de resangrado global fue de 37 %. La tasa de complicaciones mayores del tratamiento fue del 0.6 %. La erradicación de las varices gástricas se logró en un 35,8 %.

Como lo demuestran estos datos, se puede concluir que el butyl cianoacrilato constituye un método efectivo para el tratamiento del sangrado por varices gástricas.

Palabras Clave: varices gástricas, cianoacrilato, N-Butyl-2-cianoacrilato, Histoacryl ®, tratamiento de varices gástricas.

INTRODUCCION

Las varices gástricas están presentes en cerca del 20 % de los pacientes con hipertensión portal. El riesgo de sangrado de las mismas es de 50 a 80 %, con una mortalidad cercana al 45 %². Si bien sangran menos frecuentemente que las esofágicas, cuando lo hacen su severidad es mayor y el control más dificultoso. De los métodos disponibles para su tratamiento, las terapias de obturación constituyen la opción de primera línea para las varices del fundus gástrico (GOV 2 e IGV 1). Dicho procedimiento fue descrito por primera vez por Nib Soehendra en 1986, Alemania, y a partir de entonces se difundió en varios países del mundo.

Respecto a su eficacia, ha demostrado excelentes tasas de hemostasia primaria, y disminuyó ostensiblemente las tasas de resangrado, en comparación con otros procedimientos utilizados, como la ligadura con bandas elásticas, y la escleroterapia (polidocanol, alcohol absoluto, solución hipertónica)³. Pero no está exento de complicaciones, algunas de las cuales pueden ser letales, como la embolia sistémica del producto inyectado y la sepsis. Afortunadamente, éstas son muy poco frecuentes, sobre todo si se lleva a cabo una técnica correcta.

Uno de los inconvenientes de las terapias de obturación lo constituyen la disponibilidad de personal experimentado, y el temor al daño del instrumental durante el procedimiento.

En nuestro país, existen pocos centros donde se lleva a cabo este procedimiento, siendo la mayoría de los pacientes intervenidos quirúrgicamente, o derivados a Centros de Endoscopia Especializados.

Desde el año 1999 hasta el 2008 se evaluaron retrospectivamente 65 casos de pacientes con varices gástricas que recibieron tratamiento con cianoacrilato, obteniéndose una hemostasia definitiva en el 94.6 % y una tasa global de resangrado del 37 %. Existieron diferentes dificultades para el seguimiento de los pacientes; algunas relacionadas a la propia enfermedad, las condiciones sociales, y la distancia de nuestro centro con los demás centros que derivan los pacientes. Esto hace que los datos obtenidos respecto a la erradicación de las varices, no hayan sido obtenidos en todos los casos, lo que concuerda con lo publicado en la literatura mundial.

MATERIALES Y METODOS

Diseño del estudio: Observacional Descriptivo Retrospectivo

Se analizaron en forma retrospectiva 65 pacientes de ambos sexos, mayores de 14 años, que consultaron espontáneamente, fueron derivados de otra Institución o se encontraban internados en el HIGA San Martín, desde enero de 1999 a diciembre de 2008.

Criterios de inclusión:

- 1) Pacientes con varices de techo, esofagogastricas tipo 2 (GOV 2) o de fundus gástrico aisladas (IGV 1) con sangrado activo o estigmas de reciente sangrado.
- 2) Pacientes con varices gástricas con antecedentes de sangrado por las mismas. Las varices fúndicas (VF) debieron ser vírgenes de tratamiento con cianoacrilato.

Criterios de exclusión:

- 1) Ser menor de 15 años
- 2) Embarazo
- 3) Realización de derivación portosistémica transyugular intrahepática (TIPS) o cirugía derivativa previa
- 4) Falla multiorgánica

Se utilizaron endoscopios Olympus ® series 145 y 160 y agujas de esclerosis de 23 gauge. El material a inyectar consistió en una mezcla de lipiodol y butil cianoacrilato en relación 1:1.

En cada procedimiento se dispuso de un enfermero asistente de endoscopia, un medico endoscopista de planta, y un medico residente de gastroenterología.

En todos los casos de sangrado agudo se realizó tratamiento farmacológico con octreótido ev, (hasta 3 bolos durante la endoscopia), luego en infusión continua a 50 mcg/h por 72 hs, y luego por vía sc 100 mcg/8 hs por 48 hs. En los pacientes con ascitis se realizó tratamiento antibiótico con 1 ampolla (1 gr) de cefotaxima ev antes del procedimiento, y norfloxacin 400 mg/12 hs por 7 días desde la admisión. Entre el 4º y 7º día posterior a la inyección de cianoacrilato, se realizó una endoscopia de control para verificar induración de la varice, tocándola suavemente con el extremo de un catéter; en caso de constatarse áreas no induradas, se aplico nuevamente histoacryl ®.

Previo al alta los pacientes fueron evaluados por cardiólogo para iniciar tratamiento beta-bloqueante.

Durante internación se estadificó la función hepática mediante scores de Child-Pugh.

Se determinó la etiología de la HP en cada caso.

La técnica empleada fue la estandarizada por Soehendra y col.⁴, (1986), a saber:

Técnica

1. Se debe preparar todo el material a usar: jeringas de 2 ml de lavado con agua destilada, jeringa de 2 ml con 0,8 ml de lipiodol + 0,5 ml de cianoacrilato, aceite de silicona, aguja de esclerosis de 0.8 mm de diámetro/8 mm de longitud, gafas de protección ocular.
2. Aplicar aceite de silicona en el interior del canal de trabajo y en el extremo del endoscopio.
3. Para prevenir la adherencia del cianoacrilato con el inyector se pone escasa cantidad de lipiodol en el mismo y se inyecta aire con el fin de que aquel se adhiera a las paredes internas del inyector.
4. Inyectar la mezcla lipiodol-cianoacrilato dentro de la varice a tratar. Seguidamente inyectar 0.8 ml de agua destilada, para liberar la mezcla del adhesivo dentro de la varice. **Es aconsejable medir el volumen de espacio muerto del catéter inyector, que generalmente es de 0.8 ml.*
5. Retirar la aguja de la varice, y lavar enérgicamente con agua destilada.
6. Constatar induración tocando suavemente la varice con extremo del catéter.
7. Durante el procedimiento mantener el estomago insuflado y no aspirar.
8. Colocar gafas de protección ocular para personal de trabajo y paciente.

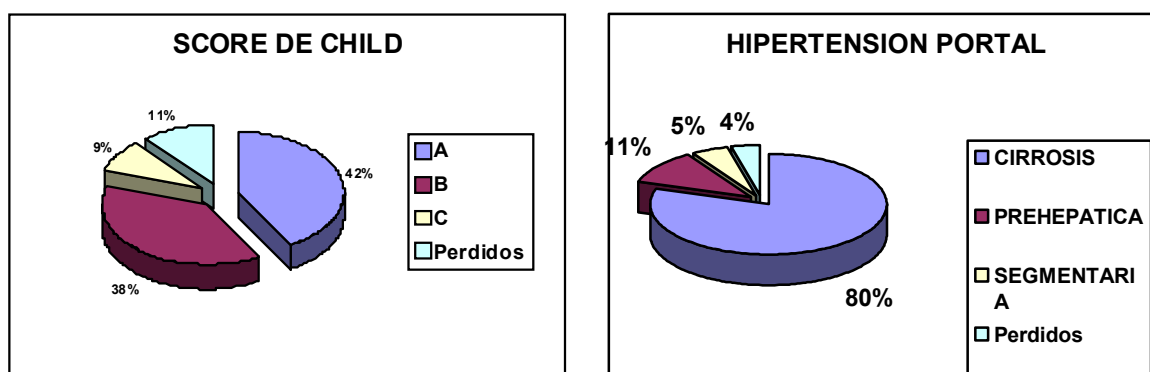
Definiciones

- **Hemostasia:** consiste en la estabilidad de los signos vitales y ausencia de resangrado evidenciable (hematemesis franca, sangre fresca por sonda nasogástrica, caída ≥ 2 gr/dl de Hemoglobina).
- **Hemostasia Primara:** es la obtenida luego de la primera sesión tratamiento.
- **Hemostasia Definitiva:** ultima obtenida, sin posterior resangrado (indistintamente del numero de sesiones).
- **Resangrado:** sangrado activo desde varice tratada visto durante endoscopia, o hematemesis y/o melena asociado a disminución de hemoglobina ≥ 2 gr/dl
- **Tasa de Resangrado global:** sumatoria de episodios de resangrado, indistintamente del momento en que ocurra.
- **Sesión:** tiempo endoscópico en el que se llevó a cabo el tratamiento de una variz con cianoacrilato.
- **Erradicación** de varices fúndicas: es la desaparición de la/s variz/ces tratada/s con cianoacrilato.

RESULTADOS

Se incluyeron 65 pacientes, 42 hombres y 23 mujeres, con una edad media de 53.8 años (rango 18-76), siendo el grupo etáreo predominante el de 46-75 años (87%). Como causa de hipertensión portal, en un 80 % (52/65) fue la cirrosis, mientras que la prehepática y segmentaria fue 11 % (7/65) y 5 % (3/65) respectivamente.

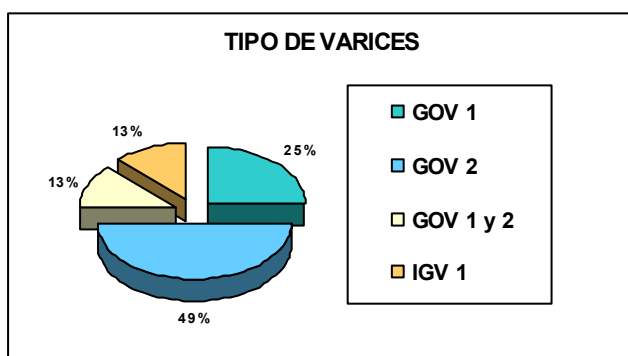
La clase funcional hepática medida por score de CHILD fue clase A 27 pacientes (42 %), B 25 (38 %), C 6 (9 %) y se perdieron 7 (11 %).



Al momento de la realización de la endoscopia, 56 pacientes (86 %) se encontraban con hemorragia digestiva, mientras que 9 (14 %) fueron derivados para erradicación.

La media de cianoacrilato empleado fue de 0.88 ml (rango 0.5-3 ml). Se realizaron un promedio de 1,5 sesiones (rango 1-5) por paciente.

El tipo de varices fúndicas presentes fue el que se muestra en el gráfico, predominando las GOV 2.



En 50 pacientes que se presentaron con hemorragia digestiva (89 %) se logró hemostasia primaria, y 6 requirieron una segunda sesión. El hallazgo endoscópico en éstos fue sangrado activo en 12.5 % (7/56), tapón plaquetario en 35.6 % (20/56), coágulo adherido en 16 % (9/56), úlcera sobre varice en 17.8 % (10/56), varices tumorales en 17.8 % (10/56).

Once pacientes (17 %) presentaron resangrado dentro de las 6 semanas del tratamiento inicial, en 8 de los cuales se logró hemostasia nuevamente con cianoacrilato, 2 requirieron tratamiento quirúrgico y 1 terapia endovascular.

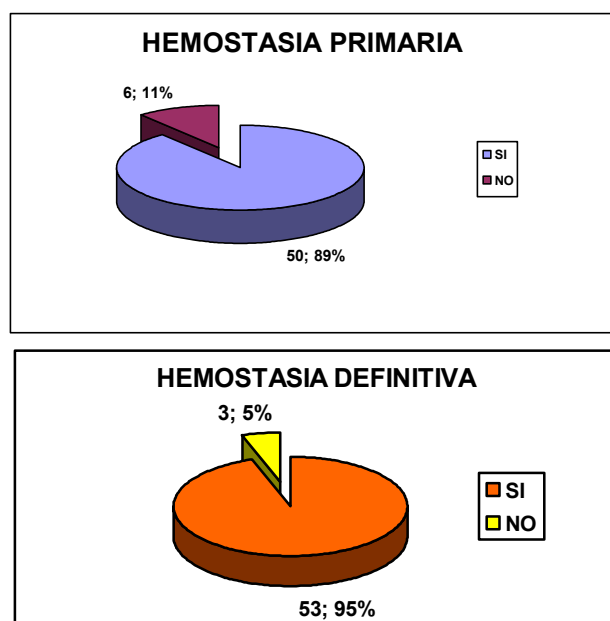
Se siguieron 53 pacientes (13 se perdieron) por un periodo promedio de 11 meses (rango 1-81 meses). El mismo se llevó a cabo mediante entrevista telefónica, consulta ambulatoria o demanda espontánea. Durante el seguimiento 7 pacientes presentaron resangrado (12, 5 %), obteniéndose hemostasia en todos los casos con cianoacrilato.

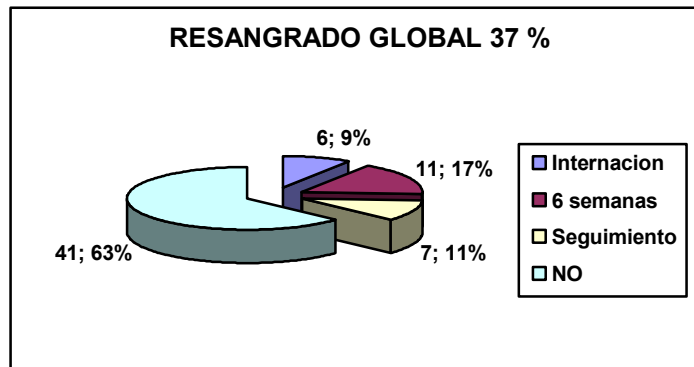
Se registró una tasa de erradicación del 35.8 % (21/53).

Respecto a las complicaciones, se registro un caso de trombosis de la vena esplénica, que respondió al tratamiento medico.

La hemostasia definitiva fue de 94.6 % (53/56), existiendo solo 3 casos en los que se realizó otra terapéutica. La tasa de resangrado global fue del 37 % (24/65), contando los que resangraron luego de la primer sesión durante la internación (6/65), durante las 6 semanas posteriores al alta (11/65), y durante el seguimiento (7/65).

No se registraron daños en el instrumental.





DISCUSION

La inyección endoscópica de N-butyl-2-cianoacrilato en varices fúndicas sangrantes fue reportada por primera vez en 1986 por Soehendra y colaboradores⁴. Este gel tisular se polimeriza en contacto con la sangre, solidificándose dentro de la varice instantáneamente, obliterándola y previniendo o deteniendo así el sangrado. El molde del gel caerá espontáneamente entre semanas y meses después. Debido a su excelente eficacia, el cianoacrilato es considerado el tratamiento de primera línea del sangrado por varices fúndicas en muchos países del mundo.

Dos estudios controlados mostraron que la inyección de cianoacrilato es superior a otros dos métodos de esclerosis propuestos, como la inyección de alcohol⁵ y de oleato de etanolamina⁶. Otro estudio mostró superioridad del N-Butyl-2-cianoacrilato sobre la ligadura con bandas en el tratamiento de varices fúndicas sangrantes⁷. La hemostasia primaria fue mayor al 90 % de los casos con cianoacrilato, en comparación con el 62 % para el alcohol, 57 % para el oleato de etanolamina, y del 40 % para la ligadura con bandas elásticas. Existe un gran numero de series de casos que demuestran que el tratamiento con histoacryl ® controla exitosamente el sangrado en más del 90 % de los casos^{7,8,9,10,11,12,13,14}.

A pesar de la amplia diseminación de este procedimiento en el tratamiento de varices fúndicas sangrantes, y los excelentes resultados obtenidos, existen diferencias en la literatura concernientes a la técnica, seguridad y resultados a largo plazo. En un estudio multicéntrico llevado a cabo en Centros de Hamburgo, Alemania y El Cairo, Egipto, se evaluaron los resultados obtenidos en el tratamiento de varices fúndicas sangrantes con N-Butyl-2-cianoacrilato, siguiendo una técnica estandarizada, obteniendo muy buenos resultados en cuanto a hemostasia, resangrado, erradicación, perfil de seguridad y daño del instrumental.¹⁵

En nuestro servicio hace mas de 10 años se realiza este procedimiento, siguiendo la técnica mencionada, con buenos resultados. Aunque no existe consenso, la indicación sigue siendo el tratamiento de varices gástricas de techo con sangrado activo o previo (profilaxis secundaria).

Respecto a los resultados, tuvimos una tasa de hemostasia definitiva comparable con la propuesta en la literatura, un perfil de seguridad aceptable (0.6 %), aunque no tenemos registro de complicaciones menores (dolor, fiebre). La tasa de resangrado (37 %) se acerca a los valores más altos publicados, probablemente debido a que la terapéutica se limitó solo a la varice sangrante, y no a sus tributarias, como lo proponen otros autores.¹⁵

Dentro de las limitaciones del trabajo esta su naturaleza retrospectiva, y la falta de un seguimiento estandarizado de los pacientes, lo que motivó a la pérdida de algunos, o falta de datos en otros.

Por otro lado, son pocos los centros en nuestro país que llevan a cabo este procedimiento, y reportar casuística siempre permite el análisis del trabajo para optimizar los resultados, y contribuir al conocimiento general.

Se puede concluir que en nuestra experiencia el tratamiento de varices gástricas fúndicas sangrantes con N-Butyl-2-cianoacrilato constituye una excelente opción, habiendo demostrado muy buenos resultados de hemostasia y seguridad. Son necesarios estudios controlados prospectivos siguiendo un protocolo estandarizado, que permitan evaluar con precisión la tasa de resangrado, erradicación y complicaciones.

REFERENCIAS

1. Sarin S, et al. Prevalence, Classification and Natural History of Gastric Varices: A Long-term Follow-up Study in 568 Portal Hypertension Patients. *Hepatology* 16 (6): 1343-1349, 1992
2. Ryan B, et al. A Pathophysiologic, Gastroenterologic, and Radiologic Approach to the Management of Gastric Varices. *Gastroenterology* 126 (4):1175–1189, 2004
3. Park W, et al. Injection therapies for variceal bleeding disorders of the GI tract. *Gastrointestinal Endoscopy* 67 (2): 313-323, 2008
4. Soehendra N, Nam VC, Grimm H et al. Endoscopic obliteration of large esophagogastric varices with bucrylate. *Endoscopy*; 18: 25–26, 1986
5. Sarin SK, Jain AK, Jain M, et al. A randomized controlled trial of cyanoacrylate versus alcohol injection in patients with isolated fundic varices. *Am J Gastroenterol*, 97: 1010-5, 2002
6. Maluf-Filho F, Sakai P, Ishioka S, et al. Endoscopic sclerosis versus cyanoacrylate endoscopic injection for the first episode of variceal bleeding: a prospective, controlled and randomized study in Child-Pugh class C patients. *Endoscopy*, 33: 421-7, 2001
7. Lo GH, Lai KH, Cheng JS, et al. A prospective, randomized trial of butyl cyanoacrylate injection versus band ligation in the management of bleeding gastric varices. *Hepatology*; 33:1060-4, 2001
8. Huang YH, Yeh HZ, Chen GH, et al. Endoscopic treatment for bleeding gastric varices by N-butyl-2-cyanoacrylate (Histoacryl) injection: long-term efficacy and safety. *Gastrointestinal Endoscopy* ;52:160-7, 2000

9. Iwase H, Maeda O, Shimada M, et al. Endoscopic ablation with cyanoacrylate glue for isolated gastric variceal bleeding. *Gastrointestinal Endoscopy* 53:585-92, 2001
10. D'Imperio N, Piemontese A, Baroncini D, et al. Evaluation of undiluted N-butyl-2-cyanoacrylate in the endoscopic treatment of upper gastrointestinal tract varices. *Endoscopy*;28: 239-43, 1996
11. Dhiman RK, Chawla Y, Taneja S, et al. Endoscopic sclerotherapy of gastric variceal bleeding with N-butyl-2-cyanoacrylate. *J Clin Gastroenterol*; 35: 222-7, 2002
12. Greenwald BD, Caldwell SH, Hespenheide EE, et al. N-butyl-2-cyanoacrylate for bleeding gastric varices: a United States pilot study and cost analysis. *Am J Gastroenterol*; 98:1982-8, 2003
13. Lee YT, Chan FK, Ng EK, et al. EUS-guided injection of cyanoacrylate for bleeding gastric varices. *Gastrointestinal Endoscopy*; 52:168-74, 2000
14. Mumtaz K, Majid S, Shah HA, et al. Prevalence of gastric varices and results of sclerotherapy with N-butyl 2 cyanoacrylate for controlling acute gastric variceal bleeding. *World J Gastroenterol*; 13: 1247-51, 2007
15. Seewald S, et al. A standardized injection technique and regimen ensures success and safety of N-butyl-2-cyanoacrylate injection for the treatment of gastric fundal varices. *Gastrointestinal Endoscopy* 68: 447-64, 2008