

Resumen

El penfigoide benigno de las mucosas, también conocido como penfigoide cicatrizal, de curso crónico, evoluciona con formación de ampollas subepiteliales por despegamiento, resultado del depósito de inmunocomplejos a nivel de la membrana basal.

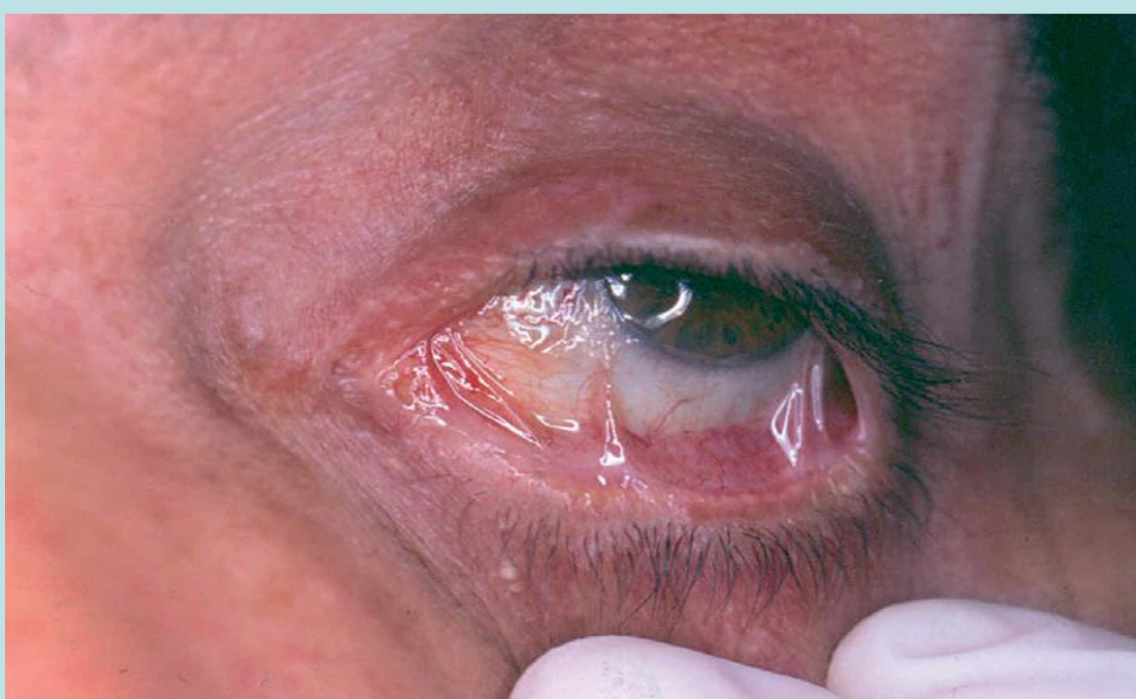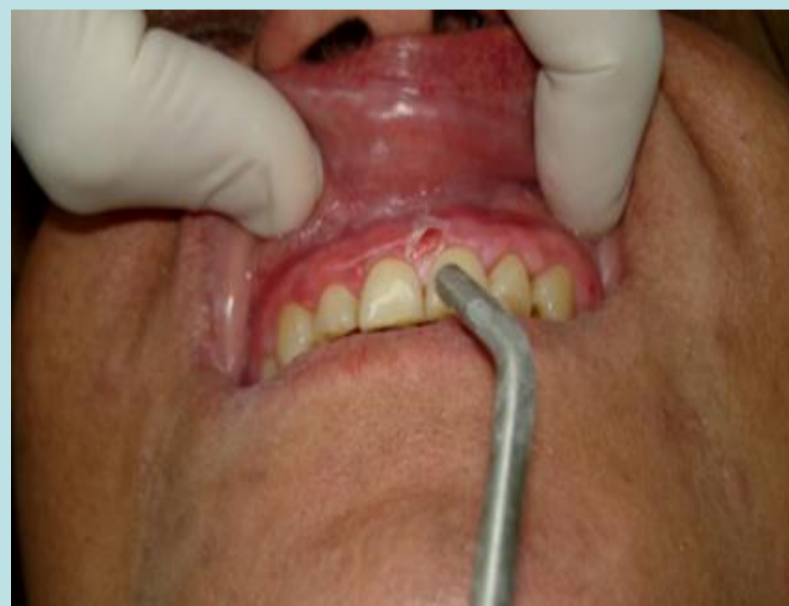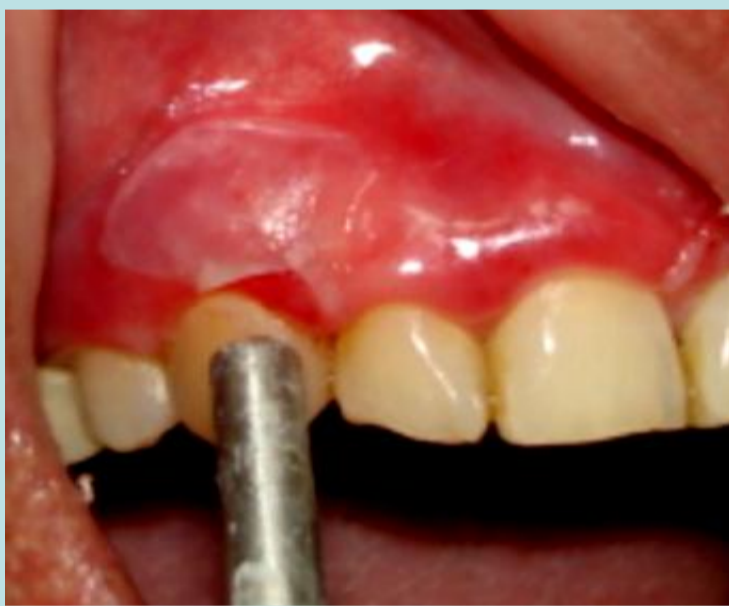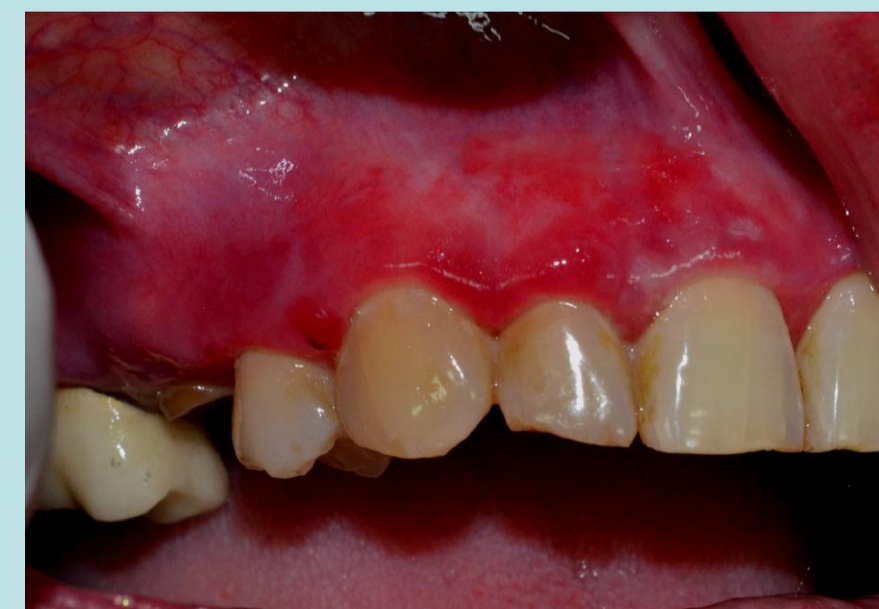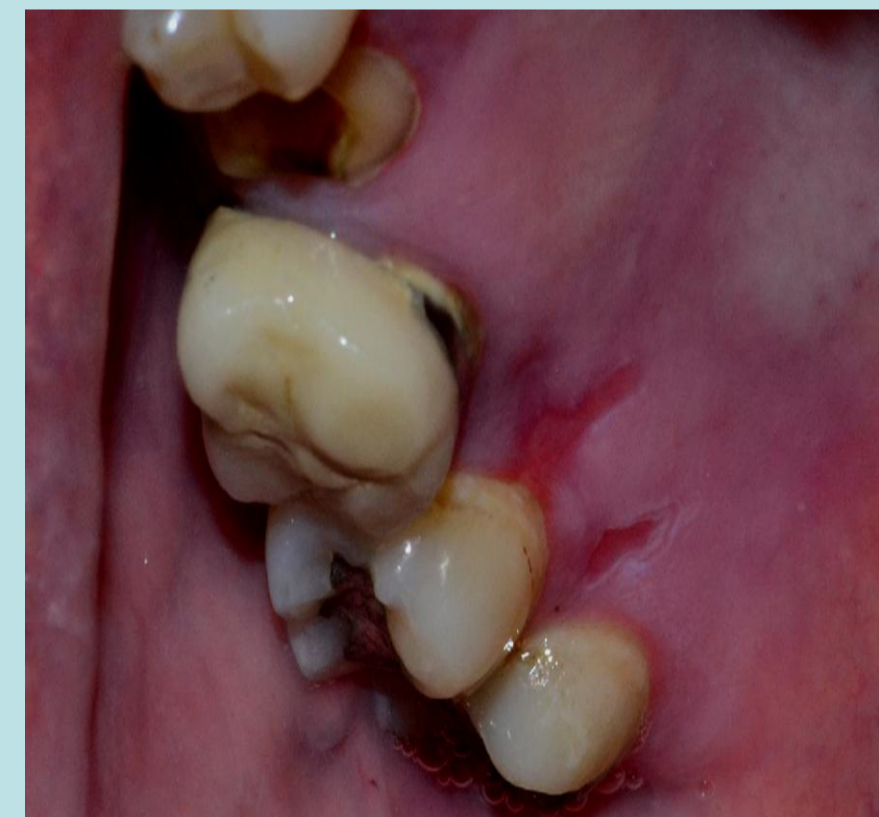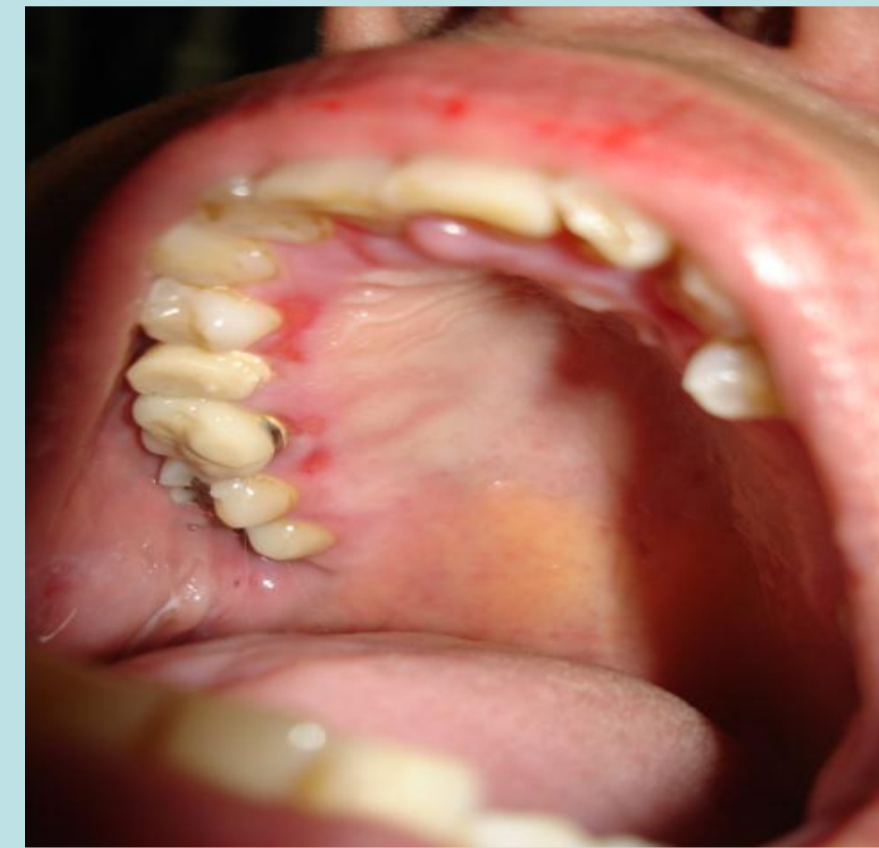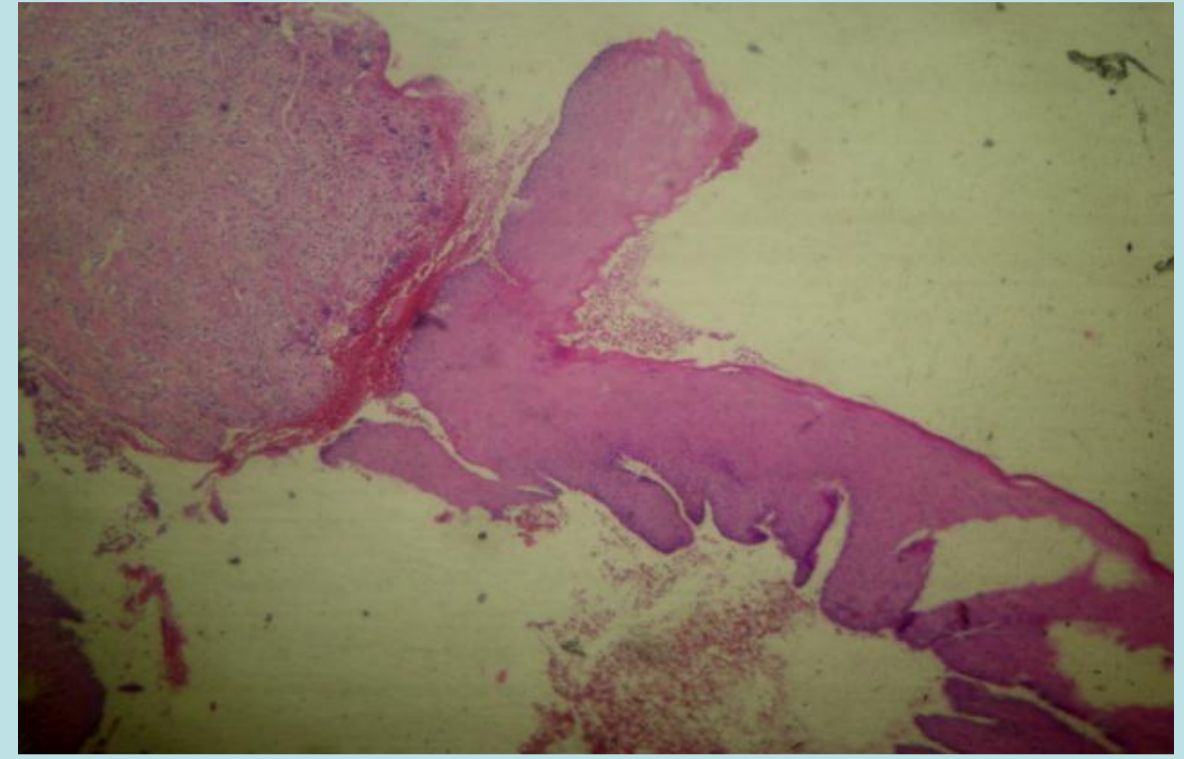
Introducción

El penfigoide cicatrizal o benigno de las mucosas incluye varios procesos que se caracterizan por la presencia de ampollas subepidermicas, que afectan las mucosas y mas raramente la piel .El PM puede producir disfunciones importantes, principalmente en mucosa oral y ocular, así como otras localizaciones menos frecuentes, produciendo gran morbilidad en el paciente.La enfermedad se produce por una reacción inmunológica auto-antígeno localizado en la zona basal del revestimiento, lo cual produce una separación del conectivo formándose la ampolla subepitelial. Por lo tanto es necesario realizar el diagnostico temprano de la enfermedad , con el fin de instaurar rápidamente el tratamiento sistémico inmunosupresor.

Descripción del Caso

Caso clínico: Se presenta a la consulta en la asignatura Patología y Clínica Estomatológica, un paciente de genero femenino de 61 años de edad, que manifiesta que se le hacían globitos entre la encía y el paladar. Al examen estomatológico se observaron lesiones erosivas pseudo membranosas de localización gingival en maxilar inferior y paladar duro.

También ampollas intactas y otras con techos colapsados sobre una mucosa eritematosa. En mucosa yugal se evidenciaron áreas leucoedematosas, erosiones y máculas purpúricas con presencia, además , de acumulación de placa y calculo supragingival. El diagnóstico presuntivo fue de penfigoide benigno de las mucosas y los diagnósticos diferenciales: a) pénfigo, b) liquen erosivo-ampollar. Se solicitaron exámenes de laboratorio y se realizó biopsia incisional. El diagnóstico histopatológico fue: penfigoide benigno de las mucosas.



Conclusiones

Conclusión: si bien la localización gingival, como en éste caso, es frecuente, también pueden afectarse otros sitios de la mucosa bucal, como así también la conjuntiva y mucosa genital. De allí que ésta patología requiera de un manejo interdisciplinario para su correcto diagnostico y tratamiento.

Referencias

- 1.Regezi J., Sciubba J.,Jordan R. ,Patología Oral:Correlaciones clinicopatológicas, 6° Ed. 2012
- 2.Lilly, J. Spivey, J. Benign mucous membrane pemphigoid whit advanced periodontal involment ,diagnosis and therapy, J.Periodontology, 66: 737-41 - 1995
- 3.Sook-Bin, Atlas de Patología Oral.Penfigoide de las membranas mucosas.Anticuerpos Igh e IgA frente al antígeno BP180 .Actas dermosifilograficas, 2005.